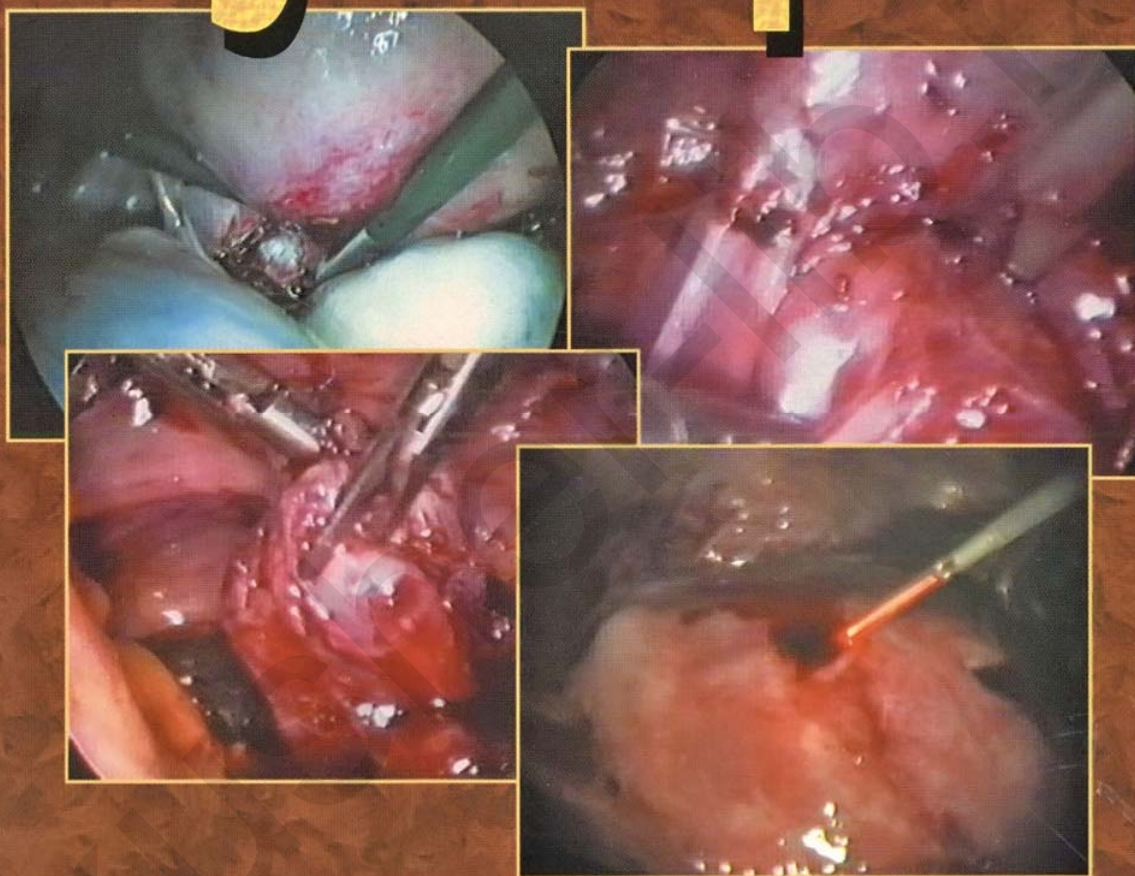


А.И. Ищенко
Е.А. Кудрина

Эндометриоз



ДИАГНОСТИКА И ЛЕЧЕНИЕ

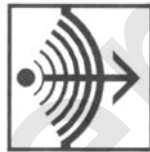

Издательский дом
«ГЭОТАР-МЕД»

А.И. Ищенко Е.А. Кудрина

Эндометриоз

ДИАГНОСТИКА И ЛЕЧЕНИЕ



МОСКВА
Издательский дом
«ГЭОТАР-МЕД»
2002

Ищенко А.И., Кудрина Е.А.

Эндометриоз: диагностика и лечение

- М.: ГЭОТАР-МЕД, 2002. - 104 с.: ил.

ISBN 5-9231-0202-1

Руководство посвящено диагностике эндометриоза и его лечению. В работе рассмотрены новые аспекты этиологии и патогенеза, предложены современные классификации эндометриоза. Освещены алгоритмы обследования пациенток с подозрением на эндометриоз и комбинированной реабилитационной терапии в зависимости от распространенности и инвазивности патологического процесса. Особое внимание уделено хирургическим методам лечения. Наряду с традиционными операциями представлены разработанные авторами методики оперативных вмешательств с применением современных технологий. Руководство рассчитано на акушеров-гинекологов, хирургов, онкологов, урологов, преподавателей медицинских вузов.

Напечатано в Российской Федерации.
Права на данное издание принадлежат издательскому дому «ГЭОТАР-МЕД».
Воспроизведение и распространение в каком бы то ни было виде части или целого издания не могут быть осуществлены без письменного разрешения издательского дома.

© Издательский дом «ГЭОТАР-МЕД», 2002
© Ищенко А.И., Кудрина Е.А., 2002

СОДЕРЖАНИЕ

ПРЕДИСЛОВИЕ

ГЛАВА 1. ТЕРМИНОЛОГИЯ И КЛАССИФИКАЦИИ

ГЛАВА 2. ЭПИДЕМИОЛОГИЯ, ЭТИОЛОГИЯ, МОРФОЛОГИЯ И ПАТОГЕНЕЗ ЭНДОМЕТРИОЗА

- 2.1. Эпидемиология
- 2.2. Основные теории развития эндометриоза
- 2.3. Имплантационная (транслокационная) теория развития эндометриоза
- 2.4. Метапластическая теория происхождения эндометриоза
- 2.5. Дизонтогенетическая (эмбриональная) теория возникновения эндометриоза
- 2.6. Гормональные нарушения и эндометриоз
- 2.7. Иммунологическая теория происхождения эндометриоза
- 2.8. Особенности межклеточных взаимодействий при эндометриозе
- 2.9. Морфофункциональные характеристики эндометриоза
- 2.10. Онкологические аспекты эндометриоза

ГЛАВА 3. КЛИНИКА, ДИАГНОСТИКА И ЛЕЧЕНИЕ НАРУЖНОГО ГЕНИТАЛЬНОГО ЭНДОМЕТРИОЗА

- 3.1. Анамнез и клинические проявления у больных наружным генитальным эндометриозом
- 3.2. Диагностика эндометриоидных поражений
 - 3.2.1. Объективное гинекологическое обследование
 - 3.2.2. Возможности ультрасонографии в выявлении очагов эндометриоза.
 - 3.2.3. Лапароскопический метод диагностики эндометриоидных поражений
- 3.3. Комбинированное лечение наружного генитального эндометриоза
 - 3.3.1. Принципы хирургического лечения эндометриоза
 - 3.3.2. Гормональная терапия эндометриоза
 - 3.3.3. Алгоритм обследования больных при подозрении на наружный генитальный эндометриоз
- 3.4. Эндометриоз шейки матки и влагалища
 - 3.4.1. Клиника, диагностика, принципы терапии эндометриоза шейки матки
 - 3.4.2. Клиника, диагностика, лечение эндометриоза влагалища

ГЛАВА 4. КЛИНИКА, ДИАГНОСТИКА И ЛЕЧЕНИЕ АДЕНОМИОЗА

- 4.1. Анамнез и клинические проявления у больных аденомиозом (внутренним эндометриозом тела матки)
- 4.2. Диагностика аденомиоза
 - 4.2.1. Объективное гинекологическое обследование
 - 4.2.2. Ультразвуковая диагностика аденомиоза
 - 4.2.3. Гистероскопия как метод выявления аденомиоза
 - 4.2.4. Возможности гистеросальпингографии в диагностике аденомиоза
- 4.3. Вопросы терапии больных аденомиозом
 - 4.3.1. Принципы хирургического лечения аденомиоза

[4.3.2. Медикаментозная терапия внутреннего эндометриоза тела матки](#)

[4.3.3. Алгоритм обследования пациенток при подозрении на аденомиоз](#)

[ГЛАВА 5. КЛИНИКА, ДИАГНОСТИКА И ЛЕЧЕНИЕ РАСПРОСТРАНЕННЫХ ФОРМ ГЕНИТАЛЬНОГО ЭНДОМЕТРИОЗА С ПОРАЖЕНИЕМ СОСЕДНИХ ОРГАНОВ И КЛЕТЧАТОЧНЫХ ПРОСТРАНСТВ МАЛОГО ТАЗА](#)

[5.1. Особенности клинических проявлений эндометриоза кишечника](#)

[5.2. Особенности клинического течения эндометриоза мочевой системы](#)

[5.3. Методы диагностики эндометриоза мочевой системы и кишечника](#)

[5.4. Хирургическое лечение распространенных форм генитального эндометриоза с поражением соседних органов и клетчаточных пространств](#)

[ЛИТЕРАТУРА](#)

ПРЕДИСЛОВИЕ

Следует признать, что, несмотря на более чем вековую историю изучения различных сторон эндометриоза, это заболевание остается центральной медико-социальной проблемой. Эндометриоз стоит на 3-м месте в структуре гинекологической заболеваемости и поражает до 50% женщин с сохраненной менструальной функцией, приводя к функциональным расстройствам и структурным изменениям в репродуктивной системе, нередко отрицательно влияя на психоэмоциональное состояние женщин, значительно снижая качество жизни.

Многообразие локализаций эндометриоза обусловило большое число гипотез его происхождения. Однако ни одна из них не может четко объяснить возникновение и разрастание эндометриозной ткани за пределами слизистой оболочки матки. На современном этапе развития медико-биологической науки широкое признание получили имплантационная гипотеза, предложенная J. Sampson в 1921 г., и гипотеза возникновения эндометриоза в связи с нарушением иммунитета. Следует отметить, что трудности определения оптимальной программы диагностики и терапии больных эндометриозом остаются, поскольку во многом связаны с полиморфизмом клинической симптоматики, запоздалой и непрофильной госпитализацией, отсутствием адекватной оценки тяжести генитального эндометриоза.

Опубликовано значительное количество работ, освещающих информативность различных методов исследования в выявлении эндометриоза, но не уточнена диагностическая ценность каждого из них, недостаточно разработаны алгоритмы обследования и реабилитационной терапии этих пациенток.

Остаются спорными вид, продолжительность, место и время консервативного и хирургического лечения данного контингента больных. После лечения у многих возникают рецидивы, что указывает на какой-то постоянно действующий фактор, способствующий хроническому течению заболевания.

По мнению большинства клиницистов, единственным радикальным методом лечения эндометриозных поражений является хирургический. В то же время некоторые гинекологи подчеркивают значимость супрессивной гормональной терапии в качестве альтернативы оперативному вмешательству. В связи с этим особое внимание привлекает поиск оптимального и эффективного сочетания оперативных и медикаментозных методов лечения. Особо важное значение придают радикальности оперативного вмешательства и технике его выполнения при распространенных формах эндометриоза с поражением клетчаточных пространств малого таза и соседних органов.

В последние годы лапароскопия стала наиболее рациональным способом оперативного лечения эндометриоза. Многочисленные исследования показали высокую эффективность хирургической деструкции перитонеальных форм эндометриоза. Однако роль лапароскопии в радикальном хирургическом лечении эндометриоза остается спорной.

Внедрение лапароскопии как метода лечения распространенных форм эндометриоза в клиническую практику требует уточнения показаний и противопоказаний к операции, четкого определения контингента больных, у которых хирургическое вмешательство будет наиболее эффективным с учетом возраста, особенностей репродуктивной системы и соматической патологии.

Современное развитие лазерной техники и световолоконной оптики обеспечивает качественно новый подход к лечению аденомиоза у молодых женщин. В связи с этим остается актуальным усовершенствование техники лапароскопических операций.

Не решены задачи реабилитации больных эндометриозом, устранения функциональных и органических изменений репродуктивной системы на основании современных представлений о патогенезе заболевания. Принимая во внимание отсутствие четких позиций по многим аспектам

проблемы эндометриоза, авторы представили и обобщили современные взгляды представителей отечественных и зарубежных школ на эту загадочную болезнь.

Наряду с этим в руководстве представлены результаты исследований, проведенных в последние годы на кафедре акушерства и гинекологии №1 ММА им. И.М. Сеченова, по роли нарушений баланса между процессами пролиферации и апоптоза, особенностям клинического проявления эндометриоза при различных локализации, формах и распространении процесса. Изложены вопросы совершенствования методов диагностики, лечения и реабилитации больных при распространенных формах эндометриоза с применением новых технологий.

Накопленный опыт работы позволяет авторам рассматривать эндометриоз как хроническое опухолеподобное заболевание с признаками автономного роста очагов и характерным комплексом нарушений пролиферативной активности клеток, а супрессивное воздействие современных гормональных препаратов считать дополнением к хирургическому устранению субстрата эндометриоза.

Авторы надеются, что руководство позволит расширить знания по эндометриозу, облегчит диагностический поиск, выбор рациональных и адекватных методов лечения и реабилитации больных с различными формами заболевания.

Г Л А В А 1. Терминология и классификации

Эндометриоз — это разрастания, сходные по строению со слизистой оболочкой матки, за пределами обычной локализации эндометрия. Согласно современным представлениям о природе эндометриоза, это заболевание следует рассматривать как патологический процесс с хроническим, рецидивирующим течением. Эндометриоз формируется и развивается на фоне нарушенных иммунных, молекулярно-генетических и гормональных взаимоотношений в женском организме. Эндометриозидный субстрат имеет признаки автономного роста и нарушений пролиферативной активности клеток. Эндометриоз может локализоваться как в теле матки (аденомиоз, или внутренний эндометриоз), так и вне матки (наружный эндометриоз).

Первое морфологическое описание эндометриоза в медицинской литературе опубликовал V.Rokitansky (1860), который назвал патологическое образование, обнаруженное им в малом тазу женщины, аденомиомой. Термин «эндометриоз» в клинической практике предложил J.Sampson в 1925г.

Независимо от локализации и размеров эндометриозидных очагов гистологически эндометриоз характеризуется доброкачественной пролиферацией железистого эпителия, напоминающего функционирующие железы стромы эндометрия. Однако соотношение железистого эпителия и стромы в эндометриозидных гетеротопиях различной локализации неодинаково.

В последние годы высказывается мнение, что «внутренний эндометриоз матки» следует считать совершенно самостоятельным заболеванием, обозначая его термином «аденомиоз», а не «эндометриоз» (Haney A.F.,1991). При этом подчеркивается, что клиническая картина, диагностика, профилактика, методы лечения при аденомиозе имеют существенные особенности. Помимо этого, аденомиоз не может возникнуть в результате «ретроградной менструации» через маточные трубы, как утверждает наиболее признанная имплантационная теория. Аденомиоз развивается из базального слоя эндометрия, что учитывает транслокационная гипотеза возникновения эндометриоза матки.

Определенные успехи в исследовании отдельных сторон патогенеза, диагностике и лечении эндометриоза различной локализации позволили определить термином «эндометриоз» только анатомический субстрат, а заболевание (симптомокомплекс), связанное с этим субстратом, назвать эндометриозидной болезнью. Однако в современной литературе и практической медицине термин «эндометриоз» широко распространен, и большинство исследователей подразумевают под эндометриозом нозологическую единицу.

За последние полвека предложено более 10 различных классификаций эндометриоза. Одна из первых классификаций была представлена M.J.Wichs и соавт. (1949). Получили признание классификации J.W.Huffman (1951), С.Т.Вечам (1966), А.А.Аcosta (1973), W.P.Dmowski и M.R.Cohen (1975), А.И.Ищенко (1993), А.Н.Стрижакова и А.И.Давыдова (1996). Во всех классификациях были сделаны попытки обеспечить надежный прогноз на основе подробного описания деталей эндометриозидных поражений. В настоящее время наиболее распространена классификация Американского общества фертильности, пересмотренная в 1985 г., которая основана на оценке лапароскопических данных.

Классификация эндометриоза по J.W. Huffman (1951)

- Стадия I:**
- а) поражение только на крестцово-маточных связках и/или
 - б) поражение только одного яичника и/или
 - в) поверхностные имплантаты на брюшине
- Стадия II:**
- а) значительные поражения одного яичника плюс менее выраженные поражения второго яичника и/или
 - б) поверхностные имплантаты на обоих яичниках;
 - в) инфильтрирующий процесс в области матки или крестцово-маточных связок.
- Стадия III:**
- а) значительная инфильтрация обоих яичников;
 - б) двусторонние эндометриоидные кисты яичников;
 - в) глубокие поражения в ректовагинальной зоне;
 - г) инфильтрирующие поражения кишечника без обструкции.
- Стадия IV:**
- а) поражение мочевого пузыря;
 - б) поражение кишечника с обструкцией;
 - в) поражение мочеочника.

Классификация эндометриоза по С.Т. Веехам (1966)

- Стадия I:** небольшие (1-2 мм) пятна где-либо на тазовой брюшине, обнаруженные только во время лапаротомии.
- Стадия II:** небольшое увеличение, узловатость, напряженность, малоподвижность крестцово-маточных связок, широких связок, шейки матки или яичников (отдельно той или иной из упомянутых структур или их сочетаний).
- Стадия III:** то же, что во II стадии, но с двукратным увеличением размеров яичников, облитерацией прямокишечно-маточного (дугласова) углубления с вовлечением крестцово-маточных связок и прямой кишки.
- Стадия IV:** массивное поражение. Тазовые органы неразличимы при пальпации.

Классификация эндометриоза по А.А. Acosta (1973)

Малая форма

1. Поражения, разбросанные на передней или задней части прямокишечно-маточного углубления или на тазовой брюшине (без рубцов).
2. Редкие имплантаты на поверхности яичника без рубцов и спаек.
3. Отсутствие перитубарных спаек.

Средняя форма

1. Вовлечение в процесс одного или обоих яичников с несколькими поверхностными поражениями, рубцовой ретракцией и образованием эндометриом.
2. Минимальные перивариальные или перитубарные спайки.
3. Поверхностные имплантаты на передней или задней части прямокишечно-маточного углубления с рубцеванием и ретракцией, но без инвазии сигмовидной кишки.

Тяжелая форма

1. Эндометриоз, охватывающий один или оба яичника, с эндометриомами размером более 2х2 см.
2. Один или оба яичника связаны спайками в связи с эндометриозом при наличии или отсутствии спаек между трубами и яичниками.
3. Одна или обе маточные трубы связаны спайками или нарушена их проходимость.
4. Облитерация в результате спаек или поражений в связи с эндометриозом.
5. Утолщение маточно-крестцовых связок и поражение их инвазивным эндометриозом с облитерациями.
6. Вовлечение в процесс кишечника или мочевых путей.

Классификация эндометриоза по W.P. Dmowski и M.R. Cohen (1975)

- Легкая стадия:* небольшие очаги эндометриоза, выявленные на следующих структурах: яичниках, крестцово-маточных связках, тазовой брюшине и др.
- Умеренная стадия:* один из яичников увеличен в связи с эндометриозом.
- Тяжелая стадия:* оба яичника увеличены в связи с эндометриозом.

Классификация эндометриоза, предложенная Американским обществом фертильности в 1985 г. (R-AFS classification)

Фамилия _____ Дата _____

Баллы _____

I стадия (минимальная) 1 - 5 Лапароскопия _____

II стадия (легкая) 6 - 15 Лапаротомия _____

III стадия (умеренная) 16 - 40 Фотография _____

IV стадия (тяжелая) > 40 _____

Рекомендованное лечение _____

Прогноз _____

| | | < 1 см | 1-3 см | >3см |
|----------------|---|----------------------|-------------------------|----------------------|
| Брюшина | Эндометриоз | | | |
| | • поверхностный | 1 | 2 | 4 |
| | • глубокий | 2 | 4 | 6 |
| Яичники | Правый: | | | |
| | • поверхностный | 1 | 2 | 4 |
| | • глубокий | 4 | 16 | 20 |
| | Левый | | | |
| | • поверхностный | 1 | 2 | 4 |
| | • глубокий | 4 | 16 | 20 |
| | Облитерация прямокишечно-маточного углубления | Частичная 4 | | Полная 40 |
| Адгезии | | Захват яичников <1/3 | Захват яичников 1/3-2/3 | Захват яичников >2/3 |
| Яичники | Правый: | | | |
| | • пленка | 1 | 2 | 4 |
| | • плотные | 4 | 8 | 16 |
| | Левый: | | | |
| | • пленка | 1 | 2 | 4 |
| | • плотные | 4 | 8 | 16 |
| Маточные трубы | Правая: | | | |
| | • пленка | 1 | 2 | 4 |
| | • плотные | 4* | 8* | 16 |
| | Левая: | | | |
| | • пленка | 1 | 2 | 4 |
| | • плотные | 4* | 8* | 16 |

* Если фимбриальное отверстие трубы полностью закрыто, заменить оценку на 16

Другие локализации эндометриоза _____

Сопутствующие заболевания _____

Классификация распространенных форм генитального эндометриоза по А.И. Ищенко (1993)

По стадиям

- Стадия I:** перитонеальная имплантация с мелкими дефектами брюшины и эндометриоидными очагами.
- Стадия II:** эндометриоз придатков матки с эндометриоидными очагами или кистами яичников, с развитием множественных спаек вокруг маточных труб и яичников, формированием эндометриоидных инфильтратов на брюшине малого таза.
- Стадия III:** распространение эндометриоидного процесса на клетчаточные пространства, начинающиеся позади шеечной клетчатки, и соседние органы:
- IIIa:** поражение серозного покрова соседнего органа или вовлечение в эндометриоидный инфильтрат экстраперитонеально расположенного органа (дистальный отдел толстой кишки, тонкая кишка, червеобразный отросток, мочевого пузыря, мочеточники);
- IIIб:** поражение мышечного слоя соседнего органа с деформацией его стенки, но без обтурации просвета;
- IIIв:** поражение всей толщи стенки соседнего органа с обтурацией просвета, поражение паравагинальной и параректальной клетчатки, параметрия с формированием стриктуры мочеточника.
- Стадия IV:** диссеминация очагов эндометриоза по брюшине малого таза, серозному покрову малого таза и брюшинной полости, асцит либо множественное поражение соседних органов и клетчаточных пространств малого таза.

По степени поражения матки

1. Поражение достигает мышечного слоя матки.
2. Поражение более половины мышечного слоя.
3. Поражение всей толщи стенки матки.

Отдаленные очаги эндометриоза:

- в послеоперационном рубце;
- в пупке;
- в кишечнике (не прилежащем к половым органам);
- в легких и др.

В отечественной литературе предлагается клиническая классификация аденомиоза, выделяющая 4 стадии распространения эндометриоидной инвазии. Она рассматривает диффузное поражение миометрия в зависимости от глубины проникновения эндометриоидной ткани.

- Стадия I:** патологический процесс ограничен подслизистой оболочкой тела матки.
- Стадия II:** патологический процесс распространяется до середины толщины тела матки.
- Стадия III:** в патологический процесс вовлечен весь мышечный слой матки до ее серозного покрова.
- Стадия IV:** вовлечение в патологический процесс, помимо матки, париетальной брюшины малого таза и соседних органов.

В то же время классификация не распространяется на узловую форму заболевания.

В отношении классификации ретроцервикального эндометриоза нет единой точки зрения. Позадишеечный эндометриоз в отечественной литературе рассматривают как вариант наружного генитального эндометриоза и классифицируют по 4 стадиям распространения в окружающие ткани и органы.

- Стадия I:** локализация эндометриоидных очагов в пределах ректовагинальной клетчатки.
- Стадия II:** проращение эндометриоза в шейку матки и стенку влагалища с образованием мелких кист.
- Стадия III:** распространение патологического процесса на крестцово-маточные связки и серозный покров прямой кишки.
- Стадия IV:** вовлечение в патологический процесс слизистой оболочки прямой кишки с образованием спаечного процесса в области придатков матки, облитерирующего маточно-прямокишечное пространство.

Согласно классификации Р. Konincks (1996), эндометриоз ретроцервикальной локализации относят к варианту наружного аденомиоза (на основании структурного анализа) и различают лишь 3 типа очагов этой глубокоинфильтрирующей формы эндометриоза:

- очаг I типа:** инфильтрация эндометрия в пределах ректовагинальной клетчатки;
- очаг II типа:** формирование патологического процесса за счет втяжения, эндометриоидный узел сам себя «прячет» под кишкой или спайками;
- очаг III типа:** глубокая инфильтрация эндометриозом окружающих тканей, большие узлы эндометриоза, сферическая форма которых предполагает его происхождение из брюшины малого таза.

По поводу мнения Р. Konincks относительно ретроцервикального эндометриоза следует заметить, что эндометриоз ретроцервикальной клетчатки (инфильтративная форма) крайне редко встречается как самостоятельная локализация, обычно сочетаясь с эндометриозом брюшины малого таза, яичников или аденомиозом, зачастую вовлекая в процесс кишечник и мочевые пути.

Очевидно, что накопление новых сведений об этиологии и патогенезе эндометриоза, клинических, структурных, функциональных, иммунологических, биологических, генетических вариантах этого заболевания позволит предложить новые классификации.

ГЛАВА 2. Эпидемиология, этиология, морфология и патогенез эндометриоза

2.1. ЭПИДЕМИОЛОГИЯ

В структуре гинекологической заболеваемости эндометриоз занимает 3-е место после воспалительных процессов и миомы матки, поражая до 50% женщин с сохраненной менструальной функцией. Эндометриоз приводит к функциональным и структурным изменениям в репродуктивной системе, нередко отрицательно влияя на психоэмоциональное состояние женщин, существенно снижая качество жизни.

В настоящее время многие клиницисты свидетельствуют, что эндометриоидные поражения встречаются в любом возрасте независимо от этнической принадлежности и социально-экономических условий. Эпидемиологические исследования указывают, что у 90-99% больных эндометриоидные поражения выявляются в возрасте от 20 до 50 лет, причем наиболее часто в репродуктивном периоде.

2.2. ОСНОВНЫЕ ТЕОРИИ РАЗВИТИЯ ЭНДОМЕТРИОЗА

Многообразие локализаций эндометриоза обусловило большое число гипотез о его происхождении. Значительное количество концепций пытаются объяснить с различных позиций возникновение и развитие этого заболевания. Основные утверждения:

- происхождение патологического субстрата из эндометрия (имплантационная, лимфогенная, гематогенная, ятрогенная диссеминация);
- метаплазия эпителия (брюшина);
- нарушение эмбриогенеза с аномальными остатками;
- нарушение гормонального гомеостаза;
- изменение иммунного равновесия;
- особенности межклеточного взаимодействия.

Многочисленные экспериментальные и клинические работы доказывают и подтверждают то или иное положение в зависимости от точки зрения автора. Вместе с тем большинство исследователей склонны согласиться, что эндометриоз - болезнь с рецидивирующим течением.

2.3. ИМПЛАНТАЦИОННАЯ (ТРАНСЛОКАЦИОННАЯ) ТЕОРИЯ РАЗВИТИЯ ЭНДОМЕТРИОЗА

Наибольшее распространение получила имплантационная теория возникновения эндометриоза, впервые предложенная J.A.Sampson в 1921 г. Автор предположил, что формирование очагов эндометриоза происходит в результате ретроградного заброса в брюшную полость жизнеспособных

клеток эндометрия, отторгнувшихся во время менструации, и дальнейшей их имплантации на брюшину и окружающие органы (при условии проходимости маточных труб).

Соответственно занос частиц эндометрия различными путями в полость малого таза считается критическим моментом развития эндометриоза. Одним из очевидных вариантов такого заноса являются хирургические манипуляции, включая диагностические выскабливания, акушерские и гинекологические операции, связанные со вскрытием полости матки и хирургической травмой слизистой оболочки матки. Ятрогенный момент развития заболевания достаточно доказан ретроспективным анализом этиологии эндометриоза у женщин, которым проводились те или иные операции.

Значительный интерес представляет возможность метастазирования эндометриоза по кровеносным и лимфатическим сосудам. Такой тип диссеминации частиц эндометрия считают одной из важнейших причин возникновения известных вариантов экстрагенитального эндометриоза, таких как эндометриоз легких, кожи, мышц. Распространение жизнеспособных клеток эндометрия по лимфатическим путям - нередкое явление, о чем свидетельствует достаточно частое обнаружение значительных очагов эндометриоза в просвете лимфатических сосудов и узлах.

2.4. МЕТАПЛАСТИЧЕСКАЯ ТЕОРИЯ ПРОИСХОЖДЕНИЯ ЭНДОМЕТРИОЗА

Эта теория отражает наиболее спорный вопрос в патогенезе заболевания и предложена Н.С.Ивановым (1897), R.Meyer (1903). Сторонники данной теории считают, что под влиянием воспаления, гормональных нарушений, механической травмы или других воздействий происходят перерождение (метаплазия) мезотелия брюшины и плевры, эндотелия лимфатических сосудов, эпителия почечных канальцев и других тканей и образование эндометриоидных гетеротопий.

Данная точка зрения о происхождении эндометриоза не получила широкого признания, поскольку не имеет строгих научных доказательств.

2.5. ДИЗОНТОГЕНЕТИЧЕСКАЯ (ЭМБРИОНАЛЬНАЯ) ТЕОРИЯ ВОЗНИКНОВЕНИЯ ЭНДОМЕТРИОЗА

Эмбриональная теория происхождения эндометриоза предполагает его развитие из остатков мюллеровых протоков и первичной почки. Это предположение было разработано еще в конце XIX века, его продолжают признавать некоторые современники. В подтверждение дизонтогенетической гипотезы исследователи приводят случаи сочетания эндометриоза с врожденными аномалиями половой системы, желудочно-кишечного тракта.

2.6. ГОРМОНАЛЬНЫЕ НАРУШЕНИЯ И ЭНДОМЕТРИОЗ

Данные литературы свидетельствуют о зависимости развития эндометриоидных структур от гормонального статуса, нарушения содержания и соотношения стероидных гормонов. Для возникновения эндометриоза в первую очередь имеют значение особенности деятельности гипоталамо-гипофизарно-яичниковой системы.

У больных эндометриозом возникают хаотические пиковые выбросы фолликулостимулирующего (ФСГ) и лютеинизирующего (ЛГ) гормонов, наблюдается снижение базального уровня прогестерона, у многих выявлены гиперпролактинемия и нарушение андрогенной функции коры надпочечников.

В ряде работ отмечено, что синдром неовулировавшего фолликула (ЛЮФ-синдром) способствует возникновению эндометриоза. Так, у женщин с этим синдромом концентрации 17-β-эстрадиола и прогестерона в перитонеальной жидкости после овуляции были значительно ниже, чем у здоровых. В то же время другие работы указывают на противоположные гормональные колебания при ЛЮФ-синдроме. Высокий уровень прогестерона в первые дни менструации рассматривают как фактор, способствующий выживанию жизнеспособных клеток эндометрия, что подтверждают экспериментальные данные, полученные на кастрированных животных.

Так или иначе, у больных генитальным эндометриозом отмечают высокую частоту ЛЮФ-синдрома при сохранении внешних параметров овуляторного менструального цикла (двухфазная базальная температура, достаточный уровень прогестерона в середине лютеиновой фазы, секреторные изменения эндометрия).

Опосредованную роль в развитии эндометриоидных очагов отводят дисфункции щитовидной железы. Отклонения от физиологической секреции тиреоидных гормонов, являющихся модуляторами

эстрогенов на клеточном уровне, могут способствовать прогрессированию нарушений гисто- и органогенеза гормоночувствительных структур и формированию эндометриоза.

При обследовании больных эндометриозом выявлены и локальные морфологические изменения яичников, особенно при поражении самих яичников. Показано, что вне зон эндометриозидного поражения яичники имеют признаки дегенерации яйцеклеток, кистозной и фиброзной атрезии фолликулов, текаматоза стромы, фолликулярные кисты. Некоторые авторы полагают, что это связано с воздействием на яичники токсических агентов воспаления, например простагландинов, содержание которых при эндометриозе возрастает.

Однако следует отметить, что дисфункция системы гипоталамус—гипофиз—яичники, как и другие нарушения, не может считаться непременным спутником эндометриоза и нередко не определяется у многих больных.

2.7. ИММУНОЛОГИЧЕСКАЯ ТЕОРИЯ ПРОИСХОЖДЕНИЯ ЭНДОМЕТРИОЗА

Нарушение иммунного гомеостаза при эндометриозе предположили М. Jonesco и С. Popesco в 1975г. Авторы считали, что клетки эндометрия, попадая в кровь и другие органы, представляют собой аутоантигены. Пролиферация эндометриозидных клеток в других; тканях возможна в результате повышения уровня эстрогенных гормонов, которые стимулируют секрецию кортикостероидов. Последние в свою очередь, являясь депрессантами, подавляют местный клеточный и гуморальный иммунитет, тем самым, обеспечивая благоприятные условия для инвазии и развития жизнеспособных клеток эндометрия.

Дальнейшие исследования позволили обнаружить антиэндометриальные аутоантитела у больных эндометриозом. Так, были выявлены IgG- и IgA-антитела к яичниковой и эндометриальной тканям, которые определяли в сыворотке крови, в секретах влагалища и шейки матки.

При изучении иммунного статуса больных эндометриозом выявлена корреляция между частотой обнаружения антител и стадией распространения эндометриоза. Многочисленные исследования достоверно доказывают, что эндометриоз развивается на фоне нарушенного иммунного равновесия, а именно Т-клеточного иммунодефицита, угнетения функции Т-супрессоров, активации гиперчувствительности замедленного типа, снижения активности Т-лимфоцитов при одновременной активации В-лимфоцитарной системы и снижении функции естественных киллеров (NK).

При эндометриозе также обнаружено врожденное понижение функции иммунной системы - NK-клеток. Естественная цитотоксичность лимфоцитов обнаружена сравнительно недавно, в конце 70-х годов, но уже очень скоро стала ясна огромная важность этой реакции для поддержания физиологического гомеостаза. NK-клетки — эффекторы естественной цитотоксичности — выполняют в организме функцию первой линии обороны в системе иммунного надзора. Они непосредственно участвуют в элиминации трансформированных и опухолевых, вирусинфицированных, изменённых другими агентами клеток.

Подобная ведущая роль NK-клеток определенно указывает на то, что именно дефицит активности этих клеток может определить имплантацию и развитие заносимых в брюшную полость частиц эндометрия. В свою очередь развитие очагов эндометриоза повышает выработку иммуносупрессивных агентов, которые определяют дальнейшее понижение активности NK-клеток, ухудшение иммунного контроля и прогрессирование эндометриоза.

Таким образом, у больных с эндометриозидными поражениями наблюдаются общие признаки иммунодефицита и аутоиммунизации, приводящие к ослаблению иммунного контроля, которые создают условия для имплантации и развития функциональных очагов эндометрия вне их нормальной локализации.

2.8. ОСОБЕННОСТИ МЕЖКЛЕТОЧНЫХ ВЗАИМОДЕЙСТВИЙ ПРИ ЭНДОМЕТРИОЗЕ

Исследователи продолжают поиск причин имплантации и дальнейшего развития элементов эндометрия в тканях малого таза.

Хотя ретроградное поступление менструальной крови, вероятно, представляет собой обычное явление, эндометриоз развивается не у всех женщин. В одних наблюдениях распространенность эндометриозидных поражений минимальна и процесс может оставаться бессимптомным, в других эндометриоз распространяется по всей полости малого таза и становится причиной различных жалоб. Более того, в ряде случаев эндометриоза возможно самоизлечение, а в других случаях болезнь упорно

рецидивирует, несмотря на интенсивную терапию. Ряд авторов полагают, что случаи «слабого» эндометриоза не следует считать болезнью, требующей специального лечения. По их мнению, это физиологическое явление, связанное с регулярным ретроградным забросом менструальной крови. Однако непонятно, что служит границей между этим состоянием и эндометриозом как болезнью.

Эти проблемы в настоящее время находятся в центре изучения. Очевидно, что, помимо общих признаков иммунодефицита и аутоиммунизации, существуют какие-то другие факторы (возможно, их совокупность), определяющие восприятие частиц эндометрия со стороны брюшины малого таза, которая создает условия для имплантации этих частиц, вместо того чтобы опознать их как чужеродные и способствовать их уничтожению.

В последние годы получены достаточные данные, подтверждающие ведущую роль генетических факторов в возникновении эндометриоза, а также уточняющие значение дисфункции иммунной и репродуктивной систем в развитии этой патологии. С.Н. Frey (1957), В. Ranney (1971), анализируя семейные случаи эндометриоза, высказали версию генетической предрасположенности к эндометриозным поражениям.

Исследования случаев семейного эндометриоза с использованием методов формальной генетики позволили J.L. Simpson и соавт. (1984) одним из первых сделать вывод о полигенно-мультифакторном наследовании заболевания. Спустя 10 лет S. Kennedy и соавт., проведя генетический анализ 115 пар сестер и 45 пар сестер-матерей, больных эндометриозом, заключили, что при эндометриозе преобладает аутомно-доминантный тип наследования.

Л.В. Адамян, Е.Н. Андреева на основании генеалогического анализа и определения генетико-биохимических маркеров выявили следующие закономерности:

- в развитии эндометриоза существенную роль играют генетические факторы;
- имеется достоверная связь между определенными генетическими факторами и анатомической локализацией эндометриозных поражений;
- на основе экспрессии биохимических генетических маркеров можно установить наличие или отсутствие предрасположенности к эндометриозу или уже развившемуся заболеванию.

Соответственно при эндометриозе нарушение функции клеток связано с экспрессией дефектных генов в результате мутации. Наблюдаемые семейные случаи заболевания указывают на возможность участия в патогенезе эндометриоза сложных генетических дефектов, предположительно касающихся нескольких генов. Вероятно, один или несколько дефектов генов отвечают за предрасположенность к развитию эндометриоза. Может оказаться достаточно только одной этой предрасположенности, а может потребоваться и участие факторов внешней среды.

Значительного внимания заслуживают исследования, указывающие на генетическую детерминированность иммунных нарушений, инициирующих развитие эндометриоза.

Интересные данные получены при изучении антигенов системы HLA (Human Leukocyte Antigens). Расстройства клеточного и гуморального иммунитета при эндометриозе определены с антигенами HLA.

Можно полагать, что эндометриоз наследственно детерминирован генами, ассоциированными с определенными антигенами системы HLA, а именно HA, A10, B5, B27.

Разумеется, только первичным генетически детерминированным иммунным дефектом невозможно объяснить всего многообразия клинико-морфологических проявлений эндометриоза. Имеет значение и характер локальных нарушений тканевого гомеостаза непосредственно в области малого таза. Эти процессы привлекают внимание исследователей, а анализ результатов постоянно расширяет знание о механизмах контроля тканевой пролиферации, воспалительных и дистрофических реакций.

Значительное место отводят макрофагам, непосредственно реагирующим на присутствие чужеродных элементов. Макрофаги «перемещают» эритроциты, поврежденные тканевые фрагменты и, возможно, эндометриальные клетки, которые попадают в брюшную полость.

Установлено, что при эндометриозе общее количество и активность брюшинных макрофагов возрастают.

Отмечена зависимость между тяжестью течения эндометриоза и макрофагальной реакцией перитонеальной жидкости, а также доказано повышение содержания макрофагов в очагах эндометриоза.

На современном этапе представляет интерес концепция, выдвинутая W.P. Damowski и соавт. (1988), в последующем несколько видоизмененная R.W. Shaw (1993):

- ретроградное перемещение эндометриозных фрагментов при менструации бывает у всех женщин;
- отторжение или имплантация этих фрагментов зависит от функции иммунной системы;

- эндометриоз отражает недостаточность иммунной системы, которая передается по наследству;
- иммунная недостаточность может быть как качественной, так и количественной, приводящей к эндометриозу;
- выработка аутоантител — это реакция на эктопический эндометрий и она в свою очередь может способствовать бесплодию при эндометриозе.

Данная гипотеза в сущности представляет комбинацию имплантационной (транслокационной) и иммунологических теорий. Эта концепция утверждает, что эндометриоидные фрагменты перемещаются через маточные трубы у всех женщин. В брюшной полости они перераспределяются иммунной системой, представленной главным образом перитонеальными макрофагами. Эндометриоз может развиваться тогда, когда брюшинная распределительная система переполняется из-за возрастающего ретроградного перемещения эндометриоидных элементов. Эндометриоз возникает и тогда, когда брюшинная распределительная система несовершенна или имеет дефект. Эктопическая эндометриальная пролиферация заканчивается образованием аутоантител.

Показано, что, кроме фагоцитарной деятельности, брюшинные макрофаги регулируют местные процессы, относящиеся к репродукции, путем освобождения простагландинов, гидролитических ферментов, протеаз, цитокинов, факторов роста, инициирующих тканевые повреждения.

В последние годы значительное внимание уделялось изучению роли простагландинов при эндометриозе. Потенциальными источниками выработки простагландинов в брюшной полости являются брюшина и макрофаги. Кроме того, происходит пассивная диффузия простагландинов из органов, расположенных в брюшной полости, и высвобождение яичниками во время разрыва фолликула при овуляции. В результате исследований установлено немаловажное значение простагландинов в патогенезе эндометриоза.

Повышение концентрации простагландинов в плазме крови женщины предрасполагает к формированию заболевания, влияя на цитопролиферативную активность и дифференциацию клеток эндометриоидной ткани. Простагландины, возможно, стимулируют рост эндометрия, манифестируют основные клинические симптомы — дисменорею и бесплодие.

Простагландины и иммунокомплексы представляют не единственные физиологические регуляторы межклеточного взаимодействия. Другими факторами, определяющими судьбу эктопической ткани эндометрия, являются цитокины и факторы роста.

Помимо клеток иммунной системы, другие клетки способны секретировать подобные сигнальные молекулы, которые стали называть цитокинами. Цитокины — это пептиды-медиаторы, способствующие взаимодействию клеток. Накоплен определенный материал о роли цитокинов, обеспечивающих благоприятные условия для внедрения и развития жизнеспособных элементов эндометрия. Биологический потенциал цитокинов состоит в регуляции взаимодействия макрофагов с элементами тканей, формировании очагов воспаления и иммуномодуляции. По сути цитокины — универсальные регуляторы процессов воспаления. Известно, что различные клеточные популяции способны секретировать одинаковые цитокины. Макрофаги, В-клетки и некоторые субпопуляции Т-лимфоцитов продуцируют похожие наборы цитокинов. Очевидно, активация определенной группы клеток приводит к синтезу набора цитокинов и индукции связанных с ними функций.

При эндометриозе в перитонеальной жидкости увеличивается концентрация таких цитокинов, как интерлейкин-1, интерлейкин-6, основными продуцентами которых являются макрофаги. Отмечена корреляция уровня интерлейкина-1 и стадии распространения эндометриоза. Цитокины, накапливаемые в ходе локальной активации макрофагов, замыкают цепь обратной связи, которая обеспечивает вовлечение в процесс новых медиаторов. Кроме того, полагают, что интерлейкин-1 обладает рядом свойств, которые могут быть связаны с эндометриозом. Так, интерлейкин-1 индуцирует синтез простагландинов, стимулирует пролиферацию фибробластов, накопление коллагена и образование фибриногена, т. е. процессы, которые могут способствовать образованию спаек и фиброзу, сопутствующих эндометриозу. Он также стимулирует пролиферацию В-клеток и индукцию образования аутоантител. Установлено, что наряду с половыми гормонами и цитокинами важными регуляторами клеточной пролиферации и дифференцировки являются факторы роста. Эти факторы продуцируются неспециализированными клетками, присутствующими во всех тканях, и оказывают эндокринное, паракринное, аутокринное и интракринное действие. Особого интереса с точки зрения патогенеза эндометриоза заслуживает один из способов действия факторов роста, получивший название интракринного взаимодействия. Факторы роста при этом не секретизируются и не нуждаются в поверхностных рецепторах, опосредующих их активность. Они остаются внутри клетки и действуют

непосредственно как внутриклеточные посредники, регулируя клеточные функции. Различают эпидермальный, тромбоцитарный, инсулиноподобные и другие факторы роста. Факторы роста совместно с цитокинами, гормонами, нейротрансмиттерами рассматриваются как важнейшие средства межклеточного взаимодействия.

Высвобождение факторов роста дополняет эффект других действующих агентов, способствуя не только пролиферации, но и дистрофическим изменениям в тканях. Процессу накопления факторов роста и цитокинов способствует то, что они также вырабатываются в атакуемых макрофагами клетках тканей, прежде всего в эпителиальных клетках, фибробластах и др.

При эндометриозе в перитонеальной жидкости была обнаружена повышенная экспрессия фактора некроза опухолей α (ФНО- α аналогичная активность ФНО- α отмечена у женщин со спаечным процессом воспалительного генеза. Только при распространенных формах генитального эндометриоза это повышение было более значительным, чем у женщин без каких-либо изменений органов малого таза. Оценивается значение эпидермального фактора роста (ЭФР) в процессе пролиферации клеток эндометрия как возможного активатора пролиферативных особенностей фибробластов и эпителиальных клеток.

Интересно отметить, что при моделировании эндометриоза в эксперименте его развитие тесно связано с накоплением в ткани гетеротопий ЭФР, инсулиноподобного фактора роста (IGF) и ФНО- α . Одновременно эти факторы роста влияют на развитие спаек. Это представляется весьма важным для понимания патомеханизмов эндометриоза, распространение которого тесно связано с пролиферацией элементов гетеротопий, разрастанием соединительной ткани.

В настоящее время наиболее изучена роль системы инсулиноподобных факторов роста IGF1 и IGF2 (инсулиноподобный фактор роста 1, 2), включающей соответствующие рецепторы IGF1 и IGF2 и связывающие протеины IGFBP1-2, которых установлено более 6 типов, в патогенезе эндометриоза и регуляции репродукции. Так, IGFBP1 был впервые выделен из ткани эндометрия и считается одним из его биомолекулярных маркеров. Выяснено регуляторное значение IGF-системы в эстрогенопосредованной пролиферации фолликулярного эпителия и созревании яйцеклетки, атрезии фолликулов.

Установлено влияние системы инсулиноподобных факторов в процессах формирования плаценты и инвазии ворсин в цитотрофобласт во время беременности. Рост ворсин происходит при активации продукции IGF, в то время как сдерживание роста и защита от чрезмерного поступления в кровь инсулиноподобных факторов роста осуществляются посредством IGFBP1, продуцируемого клетками стромы эндометрия.

Наши исследования (1999, 2001) демонстрируют очевидную связь развития эндометриоидных очагов, их имплантацию и инвазию с функционированием системы инсулиноподобных факторов роста, индуцирующих пролиферативную активность клеток. В очагах эндометриоза любой локализации отмечается высокая экспрессия IGF1,2 ([рис. 1, 2](#)).

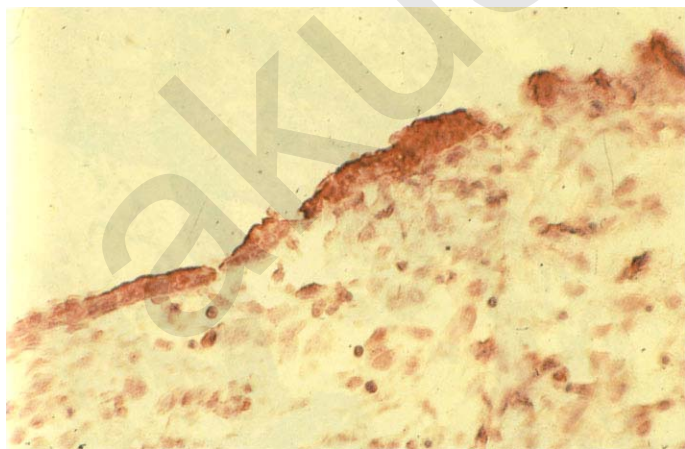


Рис. 1. Эндометриоидная киста яичников. Высокое содержание IGF2 в эпителиальных клетках выстилки кисты и фибробластах стромы. Ув.250.

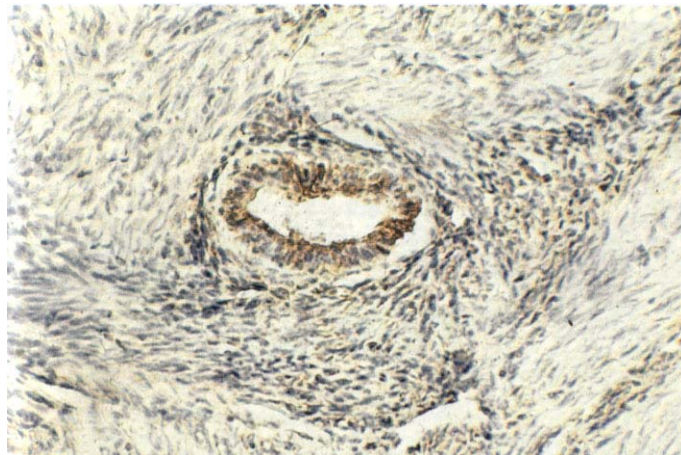


Рис. 2. Аденомиоз. Экспрессия IGF2 в эпителиальных клетках, единичных фибробластах стромы и эндотелия сосудов. Ув.160.

Аналогичная экспрессия IGF1,2 обнаружена и в эндометрии, но активность связывающего протеина IGFBP1 в эпителии и строме выше, чем в очагах эндометриоза. Следовательно, при всех вариантах

эндометриоза экспрессируется биомолекулярный маркер эндометрия, которым является IGFBP1. Это позволило сделать вывод об общности гистогенеза эндометриоидных образований и слизистой оболочки матки. При распространенных формах эндометриоза активность IGF1,2 в очагах поражения более значительна.

Таким образом, можно предположить, что клетки эндометриоидных очагов непосредственно участвуют в процессах пролиферации и дальнейшего распространения патологического процесса.

Помимо факторов роста, клеточная пролиферация контролируется также протоонкогенами, поскольку превращение в клеточные онкогены и изменение их экспрессии или активации, вызванное мутациями, транслокациями и амплификацией, приводят к изменению клеточного роста. Эти молекулы межклеточного взаимодействия рассматривают в качестве одних из перспективных тканевых маркеров пролиферативной активности в широком спектре различных патологических процессов, в том числе и опухолевых.

В 1976г. Stechellen и соавт. у птиц, а в 1978 г. Spector и соавт. у млекопитающих обнаружили участок ДНК, гомологичный вирусным онкогенам. В активном состоянии такие участки получили название клеточных онкогенов, в неактивном - протоонкогенов. Протоонкогены — это нормальные гены клеток. В зрелых тканях они, как правило, неактивны. Активация протоонкогенов и превращение их в клеточные онкогены происходят при опухолевом росте, а также в ходе пролиферации и дифференцировки клеток в очагах репаративной регенерации.

Клеточные онкогены кодируют синтез белков, которые называются онкобелками, или онкопротеинами. Следует отметить, что все известные онкопротеины участвуют в передаче митогенетических сигналов от клеточной мембраны до ядра к определенным генам клеток. Это значит, что большинство факторов роста и других цитокинов в той или иной степени могут взаимодействовать с онкобелками.

Изучая содержание и функциональную активность одного из онкобелков, передающего ростовые сигналы на ДНК - С-тус, мы отметили определенную закономерность его экспрессии при эндометриоидных поражениях. Очаги аденомиоза, эндометриоидные кисты и эндометриоидный рак яичников характеризуются высокой экспрессией С-тус, которая резко возрастает в злокачественной опухоли, что можно использовать для их дифференциальной диагностики ([рис. 3](#)).

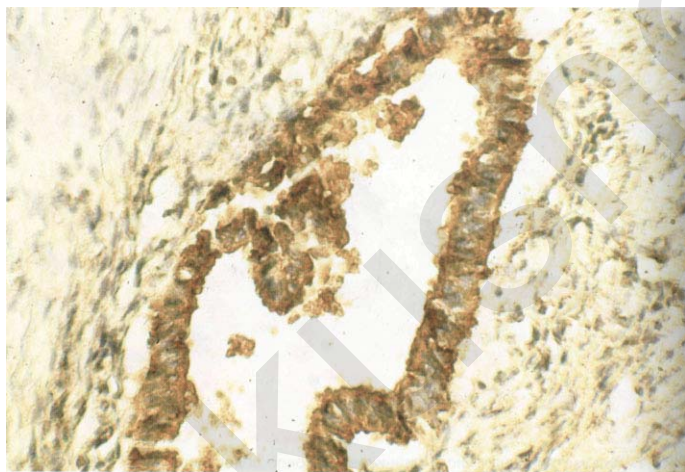


Рис. 3. Эндометриоидный рак яичников высокой степени дифференцировки.

Высокая экспрессия С-тус в раковых клетках.
Ув.250.

Следовательно, накопление в клетках очагов эндометриоза онкобелка С-тус может приводить к усиленному связыванию факторов роста, которые синтезируются самими же эндометриоидными клетками, что стимулирует рост патологического образования по аутокринному механизму.

В геноме клеток обнаруживают гены, которые, напротив, тормозят пролиферацию клеток и оказывают антионкогенное действие. Потеря клеткой таких генов может приводить к развитию рака. Наиболее изученными антионкогенами являются p53 и Rb (retinoblastoma gene). Ген-супрессор p53 был назван молекулой 1995г. Регуляция пролиферативной активности клетки посредством p53 осуществляется вызыванием или невызыванием апоптоза.

Апоптоз — это генетически запрограммированная смерть клеток в живом организме. Нарушение апоптоза имеет значение для канцерогенеза на всех стадиях. На стадии инициации мутировавшие клетки могут погибать в результате апоптоза, и опухоль не развивается. На стадиях промоции рост опухолевых клеток также ограничивается апоптозом.

Активация неизменной формы p53 на фоне активности клеточных онкогенов C-myc и C-fos приводит опухолевые клетки к смерти в результате апоптоза, что происходит в опухоли спонтанно и может усиливаться при действии радиации и химических препаратов.

Мутации или инактивация p53 другими способами на фоне усиления экспрессии онкобелков (онкогенов) — C-myc, C-fos, C-bcl, наоборот, заканчиваются усилением пролиферации клеток с возможной злокачественной трансформацией.

Сложные взаимодействия между онкобелками C-myc, C-fos, C-bcl и антионкогенами p53 и Rb осуществляют равновесие между пролиферацией и апоптозом.

Мы изучили результаты иммуногистохимических реакций на выявление гена-супрессора p53 в очагах эндометриоза различной локализации (аденомиоз, эндометриозные кисты яичников, эндометриоз брюшины, ретроцервикальный эндометриоз) в соответствии с морфологической картиной очагов эндометриоза и эндометрия. Ген-супрессор p53 практически не экспрессировался в эндометриозных образованиях, и его экспрессия не коррелирует с уровнем пролиферации в каждом конкретном случае. Соответственно очаги эндометриоза различных вариантов обладают высокой пролиферативной активностью. Таким образом, современные сведения о молекулярно-генетических особенностях различных вариантов эндометриозных поражений позволяют рассматривать эндометриоз как хроническое заболевание с признаками автономного роста гетеротопий, с нарушением биологической активности клеток эндометрия. Автономный рост очагов эндометриоза означает отсутствие контроля за пролиферацией и дифференцировкой клеток гетеротопий со стороны организма женщины. Это вовсе не означает, что эндометриозные клетки находятся в пролиферативном хаосе. Эндометриозные клетки переходят на интра-, ауто- и паракринный механизмы регулирования своего роста, что выражается в утрате контактного торможения и приобретении «бессмертия». Таким образом, известно, что очаги эндометриоза становятся непосредственными продуцентами факторов роста, рецепторов факторов роста, цитокинов, онкогенов при отсутствии экспрессии гена-супрессора p53, инициируя нарушения межклеточного равновесия органов и тканей брюшной полости, усугубляя имеющийся иммунодефицит. Следовательно, можно предполагать формирование стойкого порочного круга патологических процессов, способствующих приживлению новых частиц эндометриозной ткани, распространению уже имеющихся эктопий, формированию глубокоинвазивных и распространенных форм эндометриоза.

2.9. МОРФОФУНКЦИОНАЛЬНЫЕ ХАРАКТЕРИСТИКИ ЭНДОМЕТРИОЗА

Эндометриоз — доброкачественный патологический процесс, характеризующийся разрастанием ткани, сходной по структуре и функции с эндометрием.

Эндометриозные гетеротопии обладают отчетливой способностью проникать в ткани органов, достигая кровеносных и лимфатических сосудов, а также диссеминировать.

Инфильтрация тканей с последующей деструкцией происходит в результате разрастания стромального компонента эндометриозных гетеротопий. Соотношение железистого эпителия и стромы в очагах эндометриоза различной локализации неодинаково. Достоверно установлено, что в гетеротопиях, развивающихся в миометрии (аденомиоз) и ректовагинальной перегородке, преобладает стромальный компонент. В то же время не отмечено определенной закономерности соотношения эпителиальной и стромальной составляющих при эндометриозе яичников, брюшины, связочного аппарата матки.

Гистологическая диагностика эндометриоза основывается на идентификации цилиндрического эпителия и подэпителиальной стромы, имеющих сходство с подобными составляющими слизистой оболочки матки.

Согласно классификации J.A. Brosens (1993), выделяют 3 типа гистологической структуры эндометриозных поражений:

- слизистый (с жидкостным содержимым), представленный в виде эндометриозных кист или поверхностных поражений яичника;
- перитонеальный, который диагностируется микроскопически по активным эндометриозным очагам (красные, железистые или пузырьковидные, прорастающие в глубь тканей, черные, складчатые и регрессирующие - белые, фиброзные), которые чаще выявляются в репродуктивном возрасте;
- узловой - аденома, локализованная между гладкомышечными волокнами и фиброзной тканью, как правило, выявляемая в связочном аппарате матки и ректовагинальной перегородке.

Многие авторы связывают особенности клинических проявлений заболевания с глубиной прорастания эндометриoidных имплантатов в подлежащие ткани (миометрий, брюшину, яичники, параметрий, стенки кишки, мочевого пузыря и др.)

Глубоким эндометриозом считают очаги, инфильтрирующие пораженную ткань на глубину 5 мм и более. Глубокоинфильтрирующий эндометриоз диагностируют у 20-50% больных.

P.R. Konincks (1994) выделяет 3 типа глубокого эндометриоза, считая его и эндометриoidные кисты яичников конечной стадией развития заболевания:

- тип 1 - конусообразная форма очага эндометриоза, которая не нарушает анатомии малого таза;
- тип 2 - глубокая локализация очага с обширным окружающим спаечным процессом и нарушением анатомии малого таза;
- тип 3 - глубокий эндометриоз со значительным распространением по поверхности брюшины.

Автор отметил корреляцию возрастания частоты обнаружения глубокопрорастающего эндометриоза с возрастом пациенток (Konincks P.R., 1994), что подтверждает концепцию прогрессирования заболевания.

Многочисленные исследования указывают на особенности морфологической структуры различных локализаций эндометриоза:

- вариабельность соотношений эпителиального компонента и стромы очагов эндометриоза;
- несоответствие морфологической картины эндометрия и эндометриoidных поражений;
- митотическая активность (секреторная активность) эктопий эндометриоза, не коррелирующая с морфологической характеристикой эндометрия;
- полиморфизм железистого компонента очага эндометриоза (высокая частота обнаружения в эндометриoidных имплантатах у одной и той же больной эпителия, соответствующего разным формам менструального цикла);
- разнообразие васкуляризации стромы эндометриoidных гетеротопий.

Состав и количество стромы имеют определенное значение для циклических изменений эпителия в очагах эндометриоза. Пролиферация эпителия невозможна без стромальной составляющей. Именно в строме содержится программа эпителиальной цитодифференцировки и функциональной активности тканей. Достаточное количество стромы с преобладанием фибробластов и многочисленными сосудами способствует циклической перестройке железистого эпителия в эндометриoidных гетеротопиях (рис.4,5). Очаги эндометриоза без признаков функциональной активности (уплощенный атрофичный эпителий) характеризуются незначительным содержанием стромального компонента и слабой васкуляризацией.

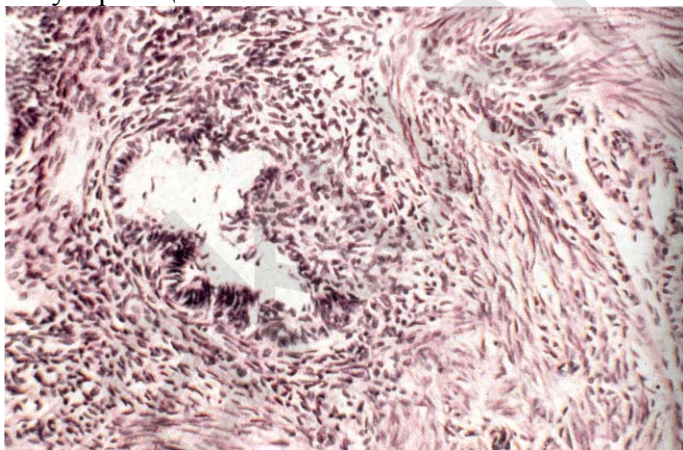


Рис. 4. Эндометриoidная киста яичника с очаговым склерозом стенки. Эпителий секреторного типа местами уплощен. Окраска гематоксилином и эозином. Ув.160.

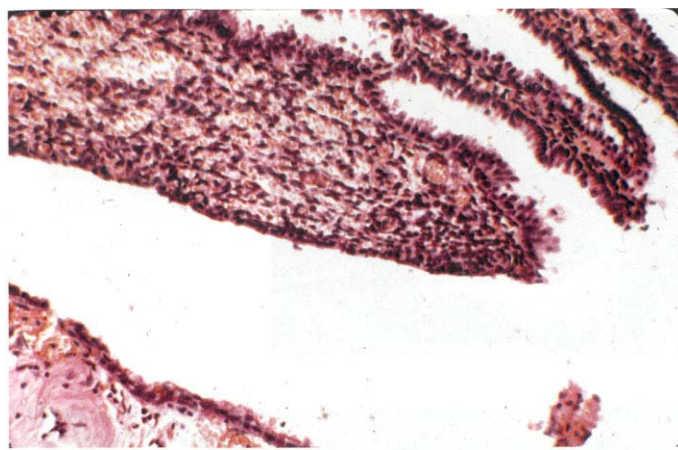


Рис. 5. Аденомиоз с пролиферацией эпителия и стромой. Окраска гематоксилином и эозином. Ув.160.

Мы разделяем мнение F.J. Cornillie и соавт. (1990) о существенном влиянии стромально-мезенхимальных отношений в очагах эндометриоза на состояние стероидной рецепции в них.

Генетическое программирование имеет важное значение для дифференцировки структурных изменений и выполнения специфической функции клеточными элементами в эндометриoidных эктопиях.

Установлено, что многие эндометриоидные гетеротопии лишены достаточного количества эстрогеновых и прогестероновых рецепторов. Свидетельством тому служат данные, полученные многими авторами, о достоверном снижении содержания эстроген-, прогестерон- и андрогенсвязывающих рецепторов в эндометриоидных поражениях различной локализации в сравнении с эндометрием.

Полученные нами результаты исследования активности стероидной рецепции в очагах эндометриоза у леченых и не получавших гормональной терапии больных являются еще одним подтверждением того, что влияние гормонов на клеточные элементы вторично и обусловлено пролиферативным потенциалом и дифференцировкой самой клетки. Соответственно обнаружено, что средний уровень эстроген- и прогестеронсвязывающих рецепторов в гетеротопиях различной локализации практически не различается у леченых и нелеченых больных эндометриозом, а зависит главным образом от локализации патологического очага. Уровень рецепции исследованных тканей показал снижение рецепторной активности по мере удаления эндометриоидного очага от матки.

Ниже представлены собственные данные об изменении содержания эстроген- и прогестеронсвязывающих рецепторов в очагах эндометриоза (табл. 1, 2).

Таблица 1. Содержание (в фмоль на 1 мг белка) эстроген- и прогестеронсвязывающих рецепторов в очагах наружного генитального эндометриоза у леченых и нелеченых пациенток (M+m)

| Исследуемая ткань | | Эстрогенсвязывающие рецепторы | Прогестеронсвязывающие рецепторы |
|-----------------------------|---|-------------------------------|----------------------------------|
| Эндометрий | 1 | 864 ± 31,6 | 1928 ± 16,3 |
| | 2 | 943 ± 24,3 | 2195 ± 68,9 |
| Яичники | 1 | 26,8 ± 2,3 | 41,0 ± 1,4 |
| | 2 | 37,3 ± 4,5 | 59,2 ± 8,4 |
| Крестцово-маточные связки | 1 | 24,3 ± 4,2 | 119,2 ± 30,9 |
| | 2 | 20,7 ± 3,0 | 87,2 ± 22,1 |
| Ретроцервикальная клетчатка | 1 | 14,2 ± 2,2 | 78,9 ± 48,9 |
| | 2 | 10,5 ± 2,5 | 50,5 ± 12,3 |
| Прямая кишка | 1 | 11,6 ± 11,2 | 48,1 ± 18,1 |
| | 2 | 9,7 ± 3,1 | 27,8 ± 13,6 |

Примечание: 1 - больные, получавшие гормональное лечение (n=13);
2 - больные, не получавшие ранее гормонального лечения (n=11).

Таблица 2. Содержание эстроген- и прогестеронсвязывающих рецепторов в очагах эндометриоза (M+m)

| Субстрат | Миометрий | | | | | Эндометрий |
|---------------------------|----------------|--------------|--------------|---------------|---------------|-------------|
| | неизмененный | аденомиоз | | | узловая форма | |
| I степень | | II степень | III степень | | | |
| Эстрогеновые рецепторы | 22,85 ± 3,41 | 18,56 ± 5,13 | 20,31 ± 1,83 | 23,48 ± 4,71 | 24,11 ± 2,13 | 844 ± 23,6 |
| Прогестероновые рецепторы | 381,11 ± 11,12 | 259,9 ± 50,1 | 270,0 ± 5,11 | 305,30 ± 5,96 | 198,7 ± 7,13 | 2105 ± 49,5 |

Результаты исследования позволили установить очевидную корреляцию гормоночувствительности эндометриоидных очагов и рецепторной активности того органа или ткани, где они возникли.

Таким образом, влияние гормонов на клеточные элементы очагов эндометриоза не прямое, а опосредованное активацией факторов роста и других веществ паракринной системы.

Данные литературы указывают, что самым частым сопутствующим патологическим процессом при эндометриозе, особенно при аденомиозе, является миома матки. Сочетание аденомиоза с эндометриозом других половых органов, преимущественно яичников, также частое явление и диагностируется у 25,2-40% больных.

Патологическая трансформация эндометрия диагностируется в 31,8-35% наблюдений в сочетании с внутренним эндометриозом. Патологическая трансформация эндометрия характеризуется полипами на фоне неизменной слизистой оболочки матки (56%), а также сочетанием полипов эндометрия с разновидностями гиперплазии (44%).

Важно подчеркнуть, что гиперплазия эндометрия — настолько частое явление, что может и не иметь причинно-следственной связи с эндометриозом, а только сочетаться с данной патологией.

Заслуживает определенного внимания высокая частота гиперпластических процессов в яичниках при аденомиозе, которые наблюдают в 2 раза чаще, чем в эндометрии. Отмечена прямая зависимость между частотой гиперпластических процессов в яичниках и распространением эндометриоза в стенке матки. В связи с этим рекомендуется до начала гормональной терапии сделать лапароскопию с биопсией яичников и при выявлении выраженной гиперплазии или опухолевого процесса провести соответствующую коррекцию лечения.

Вышеизложенное позволяет высказать достаточно обоснованные положения:

- длительная гормональная терапия может лишь временно повысить качество жизни пациентки, но не в состоянии обеспечить регрессию заболевания и вряд ли может рассматриваться как радикальный метод лечения эндометриоза;
- хирургическое лечение приобретает особую значимость, но при нем необходимо удалять все имплантаты эндометриоза в малом тазу.

2.10. ОНКОЛОГИЧЕСКИЕ АСПЕКТЫ ЭНДОМЕТРИОЗА

Онкологический аспект эндометриоза остается одним из наиболее значимых и дискуссионных. Предмет обсуждений составляют достаточно противоречивые сведения о частоте злокачественной трансформации эндометриоза. Многие исследователи указывают на высокую частоту малигнизации эндометриоза — 11-12%. Согласно другой точке зрения, озлокачествление эндометриоза наблюдается крайне редко. Способность очагов эндометриоза подвергаться злокачественной трансформации никто не опровергает. Новообразования, исходящие из эндометриозидных очагов, можно разделить на яичниковые и внеяичниковые. Наиболее часто встречаются (более чем в 75% всех описанных случаев) яичниковые опухоли, как правило, ограниченные пределами яичника. Вторая по частоте - ректовагинальная локализация новообразований эндометриозного происхождения, затем следуют матка, маточные трубы, прямая кишка и мочевой пузырь (рис. 6).

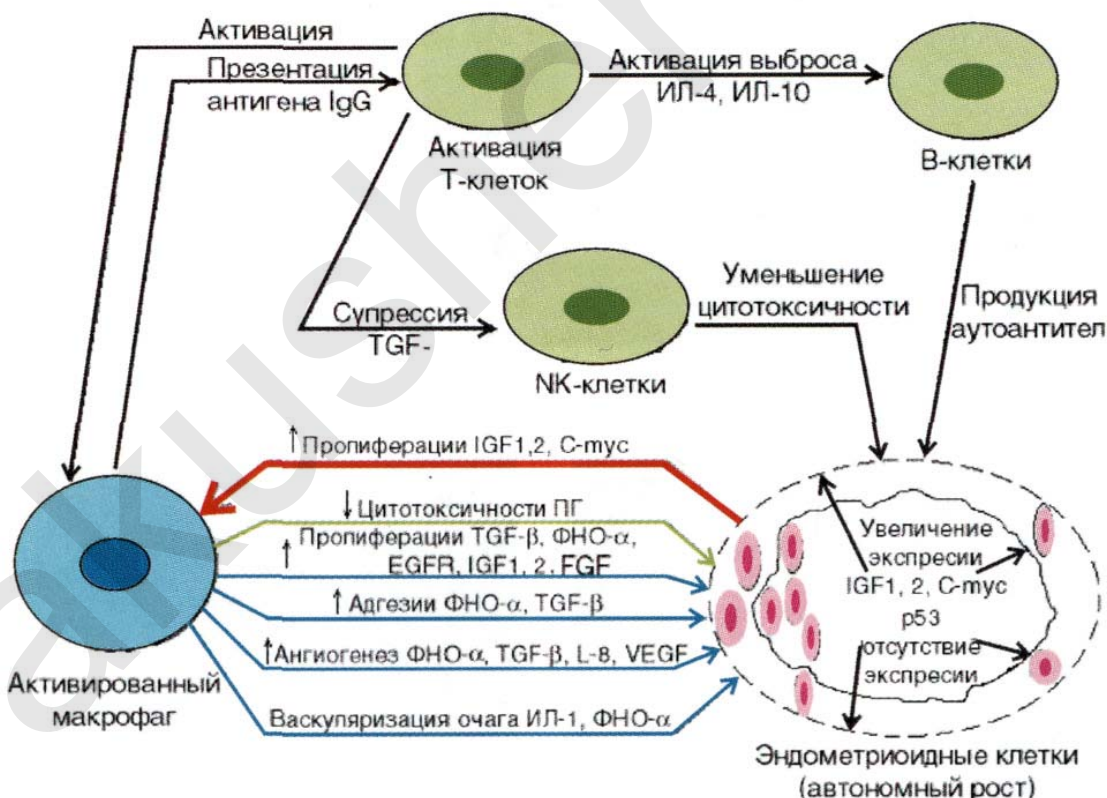


Рис. 6. Патогенез развития и формирования эндометриоза

EGFR — рецептор эпидермального фактора роста; FGF — фибробластический фактор роста; IGF1,2 — инсулиноподобный фактор роста 1, 2; IgG — иммуноглобулин G; ИЛ — интерлейкин; NK — естественные киллеры (NK-клетки); ПГ — простагландины; TGF-β — трансформирующий фактор роста β; ФНО-α — фактор некроза опухоли α; VEGF - сосудистый эндотелиальный фактор роста; c-мус - онкоген, стимулирует пролиферативную активность клеток; p53 - антионкоген (ген-супрессор).

Онкологические аспекты эндометриоза вызывают закономерный вопрос: каков риск возникновения карциномы у больных эндометриозом? Ряд онкогинекологов придерживаются мнения, что больных эндометриозом необходимо относить к группе высокого риска по возникновению рака яичников, эндометрия, молочных желез. Сторонники концепции «потенциально низкой степени злокачественности эндометриоза» полагают, что не следует преувеличивать малигнизацию эндометриоза. Подобное высказывание, вероятно, подтверждает крайне редкое наблюдение злокачественного перерождения эндометриоза шейки матки, маточных труб, влагалища, ретроцервикальной области.

На наш взгляд, среди онкологических аспектов эндометриоза необходимо выделить злокачественную трансформацию эндометриоза яичников. Важность позиции в этом вопросе обусловлена ответственностью в выборе метода лечения больных с начальными стадиями эндометриоза. Так как очаги эндометриоза обладают высоким пролиферативным потенциалом и автономным ростом, совокупность современных данных о патогенезе заболевания позволяет считать оперативный метод лечения эндометриоза патогенетически обоснованным.

Наиболее частым злокачественным новообразованием эндометриоидного происхождения является эндометриоидная карцинома, которая встречается примерно в 70% случаев эндометриоидного рака яичников и в 66% наблюдений внеяичниковой локализации.

Таким образом, у пациенток с распространенными формами заболевания следует учитывать риск малигнизации эндометриоза.

ГЛАВА 3. Клиника, диагностика и лечение наружного генитального эндометриоза

3.1. АНАМНЕЗ И КЛИНИЧЕСКИЕ ПРОЯВЛЕНИЯ У БОЛЬНЫХ НАРУЖНЫМ ГЕНИТАЛЬНЫМ ЭНДОМЕТРИОЗОМ

Вопросы анамнеза наружного генитального эндометриоза обсуждались на протяжении многих лет, и большинство авторов обращают внимание на следующие характерные особенности:

- репродуктивный возраст большинства пациенток;
- количественные характеристики менструального цикла без существенных отличий от популяционных (возраст менархе в; среднем 11-13 лет, менструальный цикл регулярный и колеблется у большинства больных в пределах от 27 до 30 дней, длительность менструального кровотечения 3-7 дней);
- высокий инфекционный индекс и сопутствующие экстрагенитальные заболевания (в основном желудочно-кишечного тракта и мочевыделительной системы);
- высокая частота перенесенных гинекологических заболеваний (тазовая боль неуточненной причины, воспалительные; заболевания придатков матки, дисфункциональные маточные кровотечения, различные оперативные вмешательства);
- нарушение репродуктивной функции (первичное бесплодие, реже - вторичное, самопроизвольные аборты);
- ранее проводимая противовоспалительная и гормональная терапия у многих больных без должного эффекта;
- доброкачественные опухоли половых органов (миома матки, опухоли яичников), а также злокачественные новообразования различной локализации и эндометриоз у ближайших родственниц.

Общепринятые основные клинические проявления наружного эндометриоза:

- боли в нижних отделах живота и поясничной области различной интенсивности;
- дисменорея (по терминологии многих авторов — альгоменорея);
- диспареуния;
- бесплодие (как правило, первичное, реже - вторичное);
- меноррагия;
- дисхезия.

Ниже представлена частота наиболее типичных симптомов у больных эндометриозом, зарегистрированных в современных источниках литературы ([табл. 3, 4](#)).

Таблица 3. Частота клинических проявлений наружного эндометриоза по данным С.М. MacLavery, R.W. Shaw (1995)

| Симптомы | Частота, % |
|--|------------|
| Дисменорея | 60 - 80 |
| Тазовая боль | 30 - 50 |
| Бесплодие | 30 - 40 |
| Диспареуния | 25 - 40 |
| Нерегулярность менструаций | 10 - 20 |
| Циклическая дизурия/гематурия | 1 - 2 |
| Циклические кровотечения из прямой кишки | <1 |

Таблица 4. Частота клинических проявлений наружного эндометриоза по данным Е.А. Кудриной, А.И. Ищенко (1999)

| Симптомы | Частота % |
|--------------|-----------|
| Дисменорея | 71,1 |
| Тазовая боль | 62,3 |
| Бесплодие | 60,3 |
| Диспареуния | 39,1 |
| Меноррагия | 33,9 |
| Дисхезия | 7 |

Механизм болей при эндометриозе заключается в следующем:

- имплантация в брюшину жизнеспособных клеток эндометрия вызывает воспалительную реакцию с выделением различных биологических медиаторов воспаления и боли (простагландинов, гистаминов, кининов);
- глубокая инфильтрация приводит к поражению тканей, в том числе нервов;
- разрыв эндометриозной кисты сопровождается острой болью с «химическим перитонитом». Медленное образование отверстия в эндометриозной кисте вызывает хроническую тазовую боль, которая может продолжаться до тех пор, пока перфорационное отверстие не закроется новым слоем поверхностных клеток эндометриоза;
- образование рубцов и спаек приводит к деформации, натяжению тканей и органов, возникновению болей при физической нагрузке, переходе из горизонтального положения в вертикальное;
- фиксация кишечника спайками и рубцами с ретракцией приводит к «болям растяжения» во время дефекации, а также к выраженной диспареунии;
- фиксация матки в ретропозиции, а также рубцовые изменения крестцово-маточных связок вызывают диспареунию;
- фиксация кишечника спайками обуславливает коликоподобную спастическую боль из-за его растяжения и раздражения.

Таким образом, клиническими особенностями наружного эндометриоза являются хроническая тазовая боль, болезненные менструации (дисменорея) и половые расстройства (диспареуния), бесплодие (чаще первичное), нарушения менструального цикла (меноррагия).

С.М. MacLavery, R.W. Shaw (1995) предложили систему для оценки интенсивности болей и дисменореи (табл. 5). Интенсивность боли оценивается в баллах исходя из субъективных ощущений женщины.

Нередко у больных эндометриозом с болевым синдромом отмечают расстройства психоэмоциональной сферы в виде неустойчивости настроения, раздражительности, эмоциональной лабильности; у ряда пациенток наблюдают истерию, депрессию. Совокупность предъявляемых жалоб значительно снижает качество жизни, возникают стойкие психосексуальные расстройства, часто резко снижается трудоспособность пациенток.

Таблица 5. Система оценки интенсивности болей (по С.М. MacLavery, R.W. Shaw, 1995)

| Причина боли | Интенсивность | Баллы |
|--|--|-------|
| Боль в области таза, не связанная с половым актом или менструацией | Нет | 0 |
| | Слабая - временами ощущения дискомфорта или боли перед менструацией | 1 |
| | Умеренная - заметный дискомфорт в течение большей части менструального цикла | 2 |
| | Сильная - в течение всего менструального цикла; больные вынуждены применять анальгетики | 3 |
| Дисменорея | Нет | 0 |
| | Слабая - с некоторым нарушением трудоспособности | 1 |
| | Умеренная - заставляет больную оставаться в постели несколько часов в день, нарушение трудоспособности | 2 |
| | Сильная - заставляет больную оставаться в постели целый день или несколько дней | 3 |
| Диспареуния | Нет | 0 |
| | Слабая - имеется, но выносима | 1 |
| | Умеренная - настолько сильная, что вынуждает прервать сношение | 2 |
| | Сильная - настолько интенсивная, что вынуждает избегать сношений | 3 |

3.2. ДИАГНОСТИКА ЭНДОМЕТРИОИДНЫХ ПОРАЖЕНИЙ

Основные клинические симптомы эндометриоза (дисменорея, тазовые боли, диспареуния, бесплодие, меноррагия) не могут служить достоверными критериями диагноза эндометриоза и определения степени распространения поражения. В связи с этим особую актуальность в выявлении заболевания и определении его распространенности приобретают специальные гинекологические, инструментальные, лабораторные и гистологические методы исследования.

В диагностике эндометриоидных очагов как анатомических субстратов наиболее важными признаками считаются:

- боль в нижних отделах живота и пояснице;
- бесплодие;
- напряженность и болезненность крестцово-маточных связок, обнаруживаемые при гинекологическом осмотре;
- болезненные или чувствительные опухолеподобные образования в проекции придатков матки, ректовагинальной клетчатки, выявляемые при гинекологическом исследовании;
- осложнения при распространенных формах (разрыв кисты яичника, прорастание в кишечник, мочевой пузырь, мочеточник и др.)

3.2.1. ОБЪЕКТИВНОЕ ГИНЕКОЛОГИЧЕСКОЕ ОБСЛЕДОВАНИЕ

Бимануальное гинекологическое обследование остается одним из наиболее важных методов диагностики эндометриоза, которое в значительной степени определяет дальнейшие этапы дифференциально-диагностического поиска.

Необходима визуальная оценка наружных половых органов, влагалища, влагалищной части шейки матки в зеркалах и с помощью кольпоскопа. При двуручном гинекологическом исследовании необходимо обращать внимание на увеличение объема матки, ее положение, болезненность, подвижность, объемные образования в проекции придатков матки. Эндометриоидные кисты яичников, чаще односторонние, располагаются, как правило, кзади от матки, имеют тугоэластическую консистенцию, гладкую поверхность, нередко ограниченную подвижность, чувствительны или болезненны при пальпации. Эндометриоз ректовагинальной клетчатки определяют в виде болезненного бугристого образования, резко ограниченного в подвижности, размеры которого варьируют. При прорастании стенки влагалища нередко выявляются темно-синюшного цвета «глазки» в виде мелких кистозных полостей. В случае прорастания эндометриоза в параметральную клетчатку обнаруживается

инфильтрация. Одной из частых локализаций эндометриоза являются маточно-крестцовые связки, которые при гинекологическом исследовании напряжены, инфильтрированы, болезненны.

Необходимо проводить ректальное обследование, при котором уточняются состояние ампулы прямой кишки, ее растяжимость, болезненное образование, его размеры, консистенция.

3.2.2. ВОЗМОЖНОСТИ УЛЬТРАСОНОГРАФИИ В ВЫЯВЛЕНИИ ОЧАГОВ ЭНДОМЕТРИОЗА

Ультрасонография прочно вошла в медицинскую практику как один из объективных методов диагностики и динамического наблюдения гинекологических больных.

Трансвагинальное ультразвуковое сканирование, по данным ряда исследователей, не позволяет выявить поверхностные эндометриодные имплантаты на брюшине малого таза, но обеспечивает надежную диагностику эндометриодных кист яичников с чувствительностью 75% и специфичностью 75%.

Наиболее характерные эхографические признаки эндометриодных кист яичников:

- средняя и повышенная эхогенность исследуемой мелкодисперсной взвеси;
- расположение кисты сзади и сбоку от матки;
- утолщенная эхоплотная капсула кисты;
- относительно небольшая киста, не превышающая в диаметре 9 см ([рис. 7](#))

Бимануальное исследование не всегда позволяет определить эндометриодные кисты незначительных размеров (20-50 мм в диаметре), в связи с чем применяют трансвагинальное ультразвуковое сканирование.

Ультразвуковое сканирование позволяет с высокой точностью обнаружить ретроцервикальный эндометриоз, определить степень его распространения на окружающие ткани и органы. Характерные акустические признаки ретроцервикального эндометриоза:

- плотное образование в ректовагинальной клетчатке, расположенное как за шейкой матки, так и эксцентрично по отношению к ней, с локальной болезненностью;
- неоднородная эхоструктура образования;
- неровные и нечеткие контуры границ образования ([рис. 8](#))

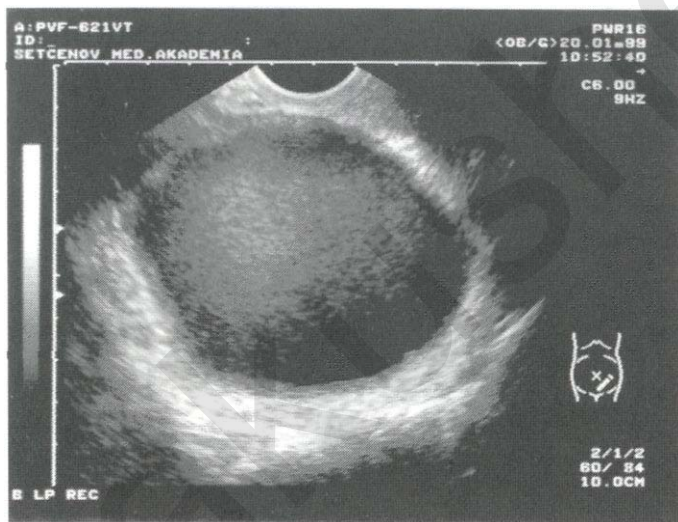


Рис. 7. Эндометриодная киста яичника. Эхограмма.

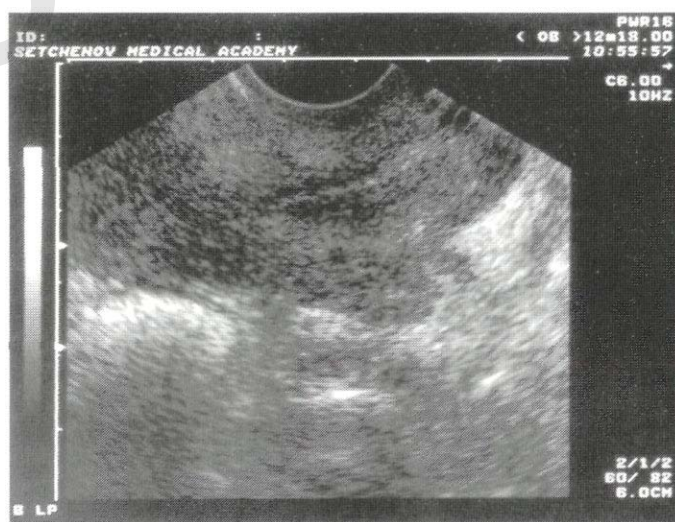


Рис. 8. Ретроцервикальный эндометриоз. Эхограмма.

В последнее время для диагностики эндометриоза ректовагинальной клетчатки, степени и глубины инвазии используют трансректальную эхографию. Информативность использования трансректального датчика для обнаружения эндометриоза достаточно высока. Его чувствительность составляет около 100%, а специфичность - 96%.

Результаты трансректального ультразвукового исследования определяют оптимальную тактику хирургического лечения ретроцервикального эндометриоза, инфильтративных поражений параметральной клетчатки, прямой кишки.

Эхография в большинстве случаев позволяет поставить диагноз эндометриодных кист яичников, ретроцервикального эндометриоза, а характерные признаки сканограмм дают возможность определить

не только локализацию процесса, но и степень его распространения. Предпочтение в обнаружении эндометриоидных кист следует отдавать трансвагинальной эхографии. Трансректальное сканирование обладает наиболее высокой диагностической точностью в выявлении эндометриоза ректовагинальной перегородки. В то же время ультразвуковой метод абсолютно не информативен при малых формах эндометриоза (эндометриоидные очаги на брюшине малого таза).

Эндометриоз ректовагинальной клетчатки требует в обязательном порядке исследования мочевой системы (цистоскопия, экскреторная уретеропиелография, ультразвуковое исследование), кишечника (ирригоскопия, колоноскопия).

3.2.3. ЛАПАРОСКОПИЧЕСКИЙ МЕТОД ДИАГНОСТИКИ ЭНДОМЕТРИОИДНЫХ ПОРАЖЕНИЙ

Лапароскопию в настоящее время считают одним из самых точных методов диагностики наружного генитального эндометриоза. Этот метод позволяет не только обнаружить очаги эндометриоза и с максимальной точностью дифференцировать их с опухолевым процессом (произвести биопсию «подозрительных структур»), но и в 37-75% случаев установить причину хронических тазовых болей и/или бесплодия. При локализации имплантатов на поверхности брюшины информативность лапароскопической диагностики составляет 100%. Лапароскопия позволяет определить величину очагов, их число, активность, цвет.

Визуальная оценка проявлений эндометриоза является ответственным моментом, так как лечебный процесс начинается с идентификации заболевания во время лапароскопии.

Видимые проявления эндометриоза описывались с точки зрения как нарушенной анатомии, так и цветовых признаков. Многие клиницисты считают, что цветовые проявления эндометриоза в малом тазу очень многообразны — от сине-черных или багровых очагов на брюшине до красных или бесцветных или только белых гетеротопий (непигментированных) ([рис. 9, 10](#)).

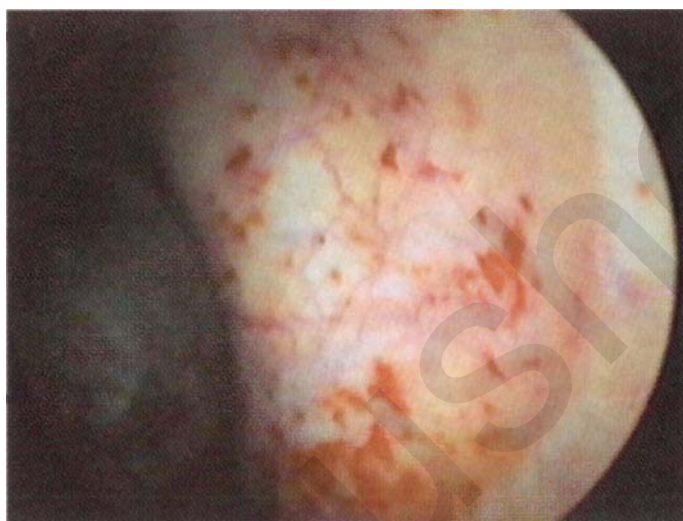

Рис. 9. Эндометриоидные гетеротопии на брюшине малого таза. Лапароскопия.

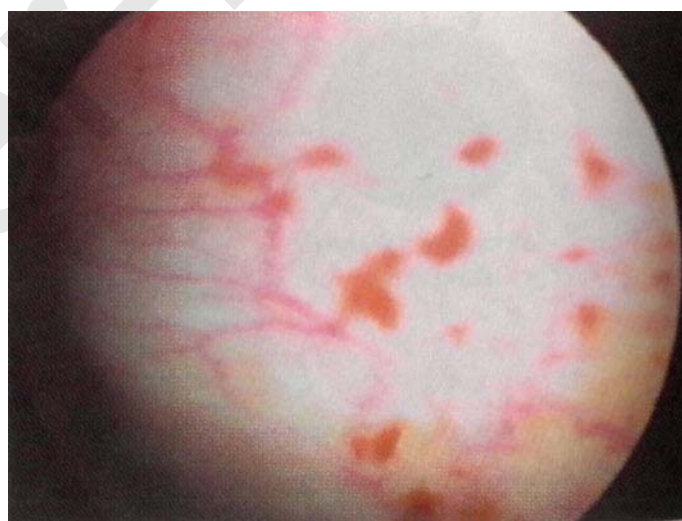

Рис. 10. Эндометриоидные гетеротопии на брюшине малого таза. Лапароскопия.

Данные эндоскопии свидетельствуют о том, что в 15-40% случаев встречаются слабоокрашенные имплантаты. Высказано предположение об эволюции цветовых проявлений эндометриоза от слабоокрашенных до геморрагических или черных у больных более старшего возраста (35-40 лет), хотя очаги любого цвета могут быть обнаружены в каждой возрастной группе. P. Vercellini (1993) связывает возрастную цветовую эволюцию очагов с прогрессированием заболевания. Регрессирование некоторых очагов эндометриоза (слабоокрашенных непигментированных) не противоречит тому, что у пациенток наблюдается дальнейшее развитие заболевания с вовлечением в патологический процесс других органов.

Установлено, что красные имплантаты по морфологическим и биохимическим свойствам представляют собой наиболее активную стадию развития очага эндометриоза. Эндометриоз нередко скрывается за спайками и чаще в их основаниях. Так, он обнаружен в 39-50% спаек.

Характерные лапароскопические признаки эндометриоидной кисты яичников:

- образование яичника овальной или округлой формы диаметром не более 12 см (в основном от 5 до 8 см);
- плотная капсула темно-синего цвета;

- дегтеподобное, густое, шоколадного цвета содержимое;
- спайки с боковой поверхностью таза и/или с задним листком широкой связки матки, крестцово-маточной связкой ([рис. 11](#)).

При локализации на поверхности яичника (в основном в корковом слое) мелких эндометриоидных кист диаметром до 2 см лапароскопическая картина соответствует описанной выше, но капсула кисты значительно толще.

Эндометриоидные кисты яичников, как правило, сочетаются с эндометриозом другой тазовой локализации. Наиболее часто эндометриоидные поражения обнаруживают на крестцово-маточных связках, широких связках матки, брюшине маточно-прямокишечного углубления. Эндометриоидные очаги на брюшине маточных труб диагностируют редко ([табл. 6](#))

Таблица 6. Частота (в %) различных локализаций эндометриоидных поражений брюшины малого таза при эндометриоидных кистах яичников (по Е.А. Кудриной, 1999)

| Локализация | Частота, % |
|---|------------|
| Крестцово-маточные связки | 61,8 |
| Широкие связки матки | 54,4 |
| Брюшина маточно-прямокишечного углубления | 42,7 |
| Брюшина пузырно-маточной складки | 16,2 |
| Ретроцервикальная клетчатка | 13,2 |
| Маточные трубы | 5,3 |

Лапароскопическими признаками аденомиоза являются мраморность поверхности матки, увеличение ее размеров, бугристая поверхность при узловых форме ([рис. 12](#)).

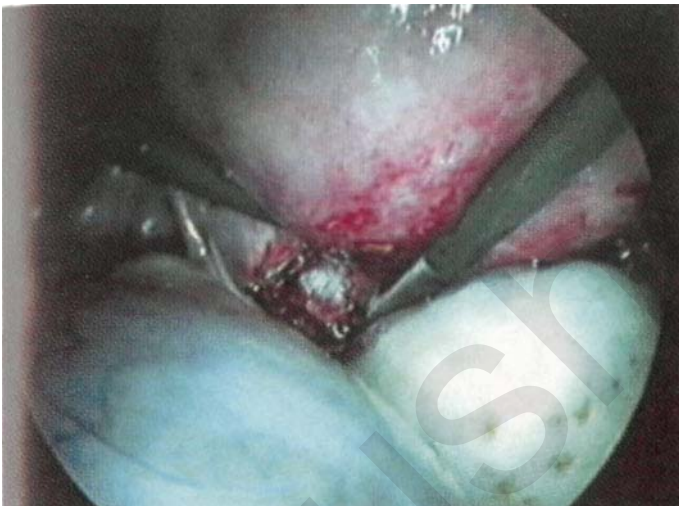


Рис. 11. Эндометриоидные кисты яичников. Спаечный процесс в малом тазу. Лапароскопия.

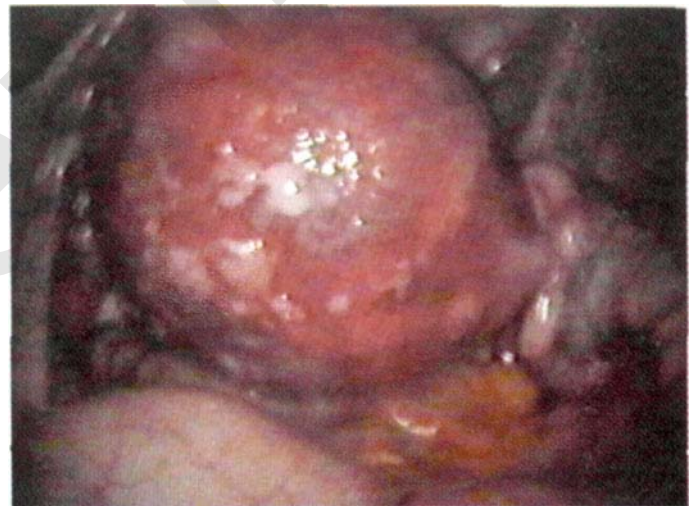

Рис. 12. Аденомиоз. Лапароскопия.

Лапароскопическая диагностика эндометриоза ректовагинальной клетчатки крайне сложна. Это заболевание проявляется скудными визуальными признаками. Оценить глубину инфильтрации (прорастания) эндометриозом окружающих тканей и органов при лапароскопическом осмотре невозможно ([рис. 13](#)).

Следует подчеркнуть, что только по мере иссечения эндометриоидного инфильтрата становится возможным установить глубину прорастания и степень вовлечения в патологический процесс окружающих тканей и органов.

Р.Копинскс (1996) различает 3 типа глубокого эндометриоза ректовагинальной перегородки.

При 1-м типе имеется очаг эндометриоза конической формы, широкое основание которого обращено в брюшную полость. Анатомические соотношения в тазу сохранены, осмотру свободно доступны маточно-прямокишечное углубление, крестцово-маточные связки.

При 2-м типе поражения значительно нарушены анатомические соотношения в тазу из-за покрывающих спаек. Прямая кишка подпаяна к крестцово-маточным связкам и закрывает прямокишечно-маточное углубление, покрывая почти полностью очаг эндометриоза.

3-й тип характеризуется расположением большей части пораженного участка под брюшиной таза и облитерацией позадиматочного пространства.

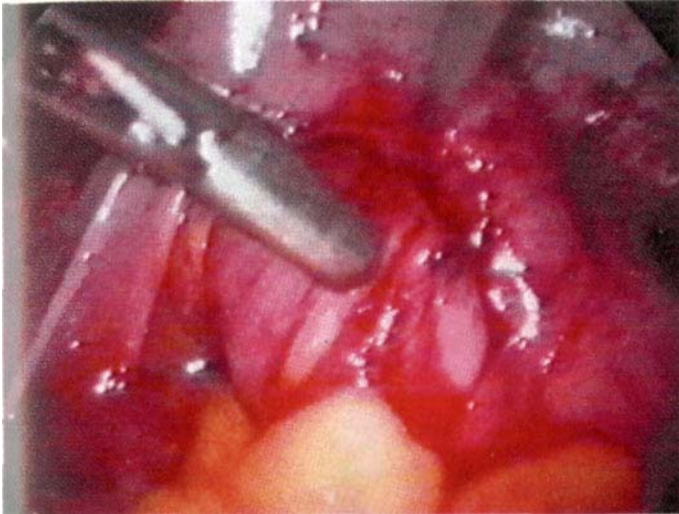


Рис. 13. Ретроцервикальный эндометриоз (III степень распространения) с вовлечением в патологический процесс дистального отдела прямой кишки. Лапароскопия.

Как уже отмечалось выше, зону поражения и соответственно предполагаемый объем хирургического вмешательства можно оценить с помощью трансректальной эхографии.

Поскольку внешний вид эндометриоидных гетеротопий крайне разнообразен, в сомнительных случаях необходимо проведение термоцветового теста (колор-тест). По всем подозрительным участкам брюшины проводят точечным коагулятором, при этом бледные или малозаметные участки эндометриоза окрашиваются в коричневый цвет в результате проявления гемосидерина в очагах эндометриоза. Здоровая брюшина бледнеет.

Таким образом, лапароскопия является высокоинформативным, точным и перспективным методом диагностики эндометриоидных поражений.

Ретроспективный сравнительный анализ клинической картины заболевания и результатов лапароскопического обследования больных эндометриозом (лапароскопическая идентификация распространения эндометриоза согласно классификации, предложенной Американским обществом фертильности в 1985 г.) позволил нам обнаружить следующие закономерности:

- тяжесть клинического течения наружного генитального эндометриоза не зависит от возраста пациенток, длительности менструаций, продолжительности менструального цикла, массы тела, а также характера экстрагенитальной патологии и наследственности;
- тяжесть клинического течения заболевания коррелирует с распространенностью эндометриоза в малом тазу: сочетание 3 и 4 симптомов наблюдается в основном у больных с III-IV стадией патологического процесса, причем критическим моментом подобного синдрома являются поражения яичников эндометриоидными кистами.

3.3. КОМБИНИРОВАННОЕ ЛЕЧЕНИЕ НАРУЖНОГО ГЕНИТАЛЬНОГО ЭНДОМЕТРИОЗА

Лечение эндометриоза относится к одной из наиболее сложных проблем в современной гинекологии, которая, несмотря на значительное количество исследований, остаётся окончательно не решенной.

Активно изучается как хирургический, так и гормональные методы лечения эндометриоза, но их совместное применение остается малоэффективным.

После широкого внедрения эндоскопии в гинекологическую практику одним из основных лечебных методов при эндометриозе стали органосберегающие операции, предусматривающие удаление всех эндометриоидных имплантатов при сохранении органов малого таза и детородной функции у молодых женщин.

Ряд авторов считают органосохраняющие хирургические вмешательства первым этапом лечения эндометриоза, другие отстаивают единственность этого метода лечения, указывая, что последующая супрессивная гормонотерапия малоэффективна и может оказывать нежелательное побочное действие. В то же время клиническая эффективность хирургических вмешательств остается недостаточной, поскольку опасность рецидива эндометриоза и его клинической симптоматики (болевой синдром) достаточно высока. Продолжаются дискуссии по поводу иссечения ретроцервикального инфильтрата эндоскопическим доступом, проведения радикальных вмешательств при эндометриоидных кистах,

локализованных в левом яичнике (овариэктомия), с целью профилактики образования спаек между сигмовидной кишкой и левыми придатками.

Мы считаем, что это объясняется невозможностью проведения качественной эндоскопической деструкции всех очагов эндометриоза, что особенно сложно при распространенных его формах, а также в связи с недостаточной подготовкой хирургической бригады.

Изучение патогенеза эндометриоза позволило достичь существенных успехов в разработке методов лекарственной терапии заболевания. Ряд авторов полагают, что методом выбора лечения должна быть именно гормональная терапия и лишь в случае ее безуспешности рекомендуют операцию. Однако эффективность гормонального лечения многие специалисты оценивают как весьма ограниченную.

Современный и оптимальный подход к лечению больных эндометриозом состоит в комбинации (сочетании) хирургического метода и супрессивной гормональной терапии. Эта точка зрения имеет много сторонников.

Таким образом, согласно современным представлениям о патогенезе заболевания, обязательными этапами терапии наружного генитального эндометриоза являются:

- оперативное удаление эндометриоидных гетеротопий как фактора, инициирующего функционирование порочного круга и прогрессирование патологического процесса;
- терапевтическое воздействие, направленное на прекращение поступления жизнеспособных клеток эндометрия в брюшную полость в течение времени, достаточного для нормализации нарушенных межклеточных взаимодействий и иммунного статуса как основных механизмов возникновения и развития эндометриоза;
- лечение фоновых заболеваний воспалительной и дисгормональной природы.

3.3.1. ПРИНЦИПЫ ХИРУРГИЧЕСКОГО ЛЕЧЕНИЯ ЭНДОМЕТРИОЗА

Оперативное удаление очага эндометриоза или его деструкцию с помощью технических средств (термодеструкция, электрокоагуляция, ультразвук, лазер) следует рассматривать как надежный метод устранения патологического субстрата.

Хирургическое устранение имплантатов эндометриоза производят путем лапароскопии, лапаротомии, влагалищным доступом или комбинацией последнего с лапароскопией.

В последние годы большинство авторов единодушны во мнении, что даже при распространенных формах эндометриоза следует по возможности проводить органопластические операции и прибегать к радикальным вмешательствам только в тех случаях, когда исчерпаны все другие возможности как хирургического, так и медикаментозного лечения. Принцип реконструктивно-пластической консервативной хирургии имеет особое значение для пациенток репродуктивного возраста, заинтересованных в восстановлении и сохранении генеративной функции. В настоящее время лапароскопия является наиболее адекватным доступом для хирургического лечения и контроля его эффективности у больных эндометриозом. Лапароскопическое удаление очагов эндометриоза на брюшине малого таза, яичников, ретроцервикального эндометриоза, эндометриоидных кист яичников, рассечение спаечных сращений общепризнано.

Применение эндохирургического доступа позволяет с минимальной травматичностью радикально удалить патологические очаги, а также избежать послеоперационных осложнений, характерных для традиционного чревосечения (образование спаек, кровопотеря).

Результаты лапароскопических хирургических вмешательств состоят в ликвидации клинической симптоматики, значительном изменении или исчезновении болевого синдрома, диспареунии, восстановлении генеративной функции и трудоспособности.

Лапароскопическое лечение может быть длительным (т.е. неоднократным) в связи с хроническим, рецидивирующим течением эндометриоза. В ряде случаев целесообразно произвести повторные лапароскопические операции с целью контроля эффективности лечения и устранения новых очагов эндометриоза.

Объем лапароскопической операции определяют характер и степень распространения эндометриоза.

Этапы операции устранения эндометриoidных имплантатов на брюшине малого таза:

- детальный осмотр брюшины пузырно-маточного, прямокишечно-маточного углублений, яичников, маточных труб, широких связок матки, крестцово-маточных связок, матки, дистального отдела прямой кишки, сигмовидной кишки, аппендикса;
- при обнаружении очагов эндометриоза установление их размеров, степени инвазии в окружающие ткани, исследование их поверхности при помощи атравматических зажимов (приподнимая и смещая брюшину, окружающую очаг поражения). При прорастании в подлежащие ткани патологические участки не смещаются относительно подбрюшинной клетчатки;
- создание оптимальных условий для ликвидации патологических очагов (оттеснить петли кишок, сальник в верхние этажи брюшной полости, рассечь спайки при их наличии);
- иссечение или локальная деструкция имплантатов эндометриоза на брюшине малого таза (лазер, электрокоагуляция, термодеструкция и т.д.) ([рис. 14](#)).

Особенностью длительно существующих эндометриoidных кист яичников являются характерные спаечные сращения между задней поверхностью матки, задними листками широких связок матки, крестцово-маточными связками, петлями дистального отдела толстой кишки (ректосигмоидный отдел). Опыт значительного числа клиницистов показал, что одного опорожнения содержимого эндометриoidной кисты недостаточно, необходимо полное удаление ее капсулы, поскольку оставшаяся ткань капсулы может вызвать рецидив заболевания в связи с нерадикальностью удаления очага.

Этапы резекции яичника при эндометриoidной кисте яичников:

- выделение пораженного яичника из спаечных сращений. Для диссекции (выделения) яичника применяют ножницы, гемостаз би- или униполярными электродами. Аквадиссекция с целью мобилизации пораженного яичника неэффективна, так как может приводить к разрыву кисты на медиальной поверхности яичника ([рис. 15](#));
- резекция яичника в пределах здоровых тканей с вылушиванием (энуклеацией) капсулы кисты. У нижнего края капсулы эндометриoidной кисты ножницами проводят разрез с последующим проникновением в слой между стенкой кисты и корковым слоем яичника при помощи лазерного излучения, электрокоагуляции, ультразвукового гармонического скальпеля или механически. Разрез необходимо продолжить настолько это возможно (желательно на 360°) вокруг места нахождения кисты, таким образом отграничив стенку эндометриoidной кисты от здоровой ткани яичника. При разрыве капсулы кисты и попадании ее содержимого («шоколадного») в брюшную полость следует промыть полость кисты и полость малого таза изотоническим раствором натрия хлорида. Для четкой визуализации стенки кисты лапароскоп максимально приближают к области рассечения ([рис. 16](#));
- проведение непосредственной энуклеации (вылушивания) эндометриoidной кисты с помощью захвата фиксирующими инструментами (биопсийные или захватывающие щипцы) ее капсулы и коркового слоя яичника; вылушивание капсулы тянущими движениями;
- обязательная дополнительная обработка ложа эндометриoidной кисты би- или униполярными электродами, лазерным воздействием с целью обеспечения надежного гемостаза и абластики ([рис. 17](#));
- при значительных дефектах оперированного яичника — наложение эндошвов, хотя зашивание раны яичника многие хирурги считают необязательным;
- удаление капсулы кисты из брюшной полости желательно в полиэтиленовом резервуаре через 10-12-миллиметровый троакар;
- ревизия органов малого таза, тщательное промывание брюшной полости изотоническим раствором натрия хлорида;
- направление капсулы кисты на гистологическое исследование.

Удаление (отсепаровка) капсулы значительно легче при диаметре кисты 3-4 см и более. При невозможности удаления капсулы целиком ее удаляют по частям.

Некоторые авторы описывают использование при лапароскопическом лечении эндометриoidных кист первоначальной аспирации ее содержимого с последующим удалением капсулы. Наш клинический опыт убеждает, что при ранней аспирации содержимого эндометриoidной кисты возникают трудности в обнаружении края капсулы и отделении ее от окружающих тканей.

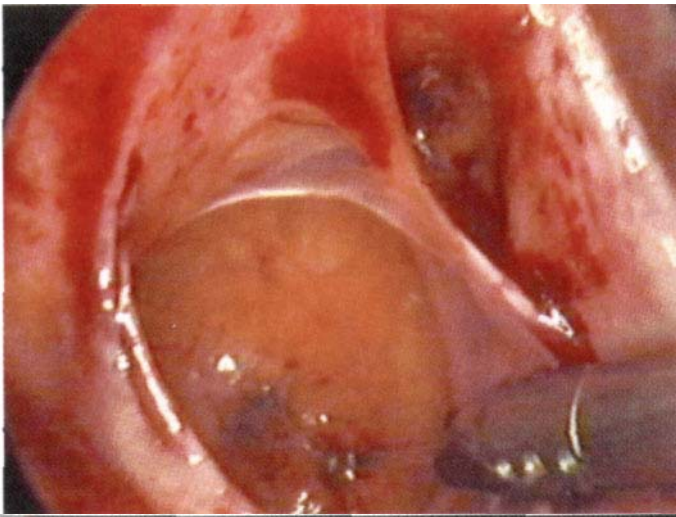


Рис. 14. Лазерная деструкция очагов эндометриоза на брюшине малого таза. Лапароскопия.

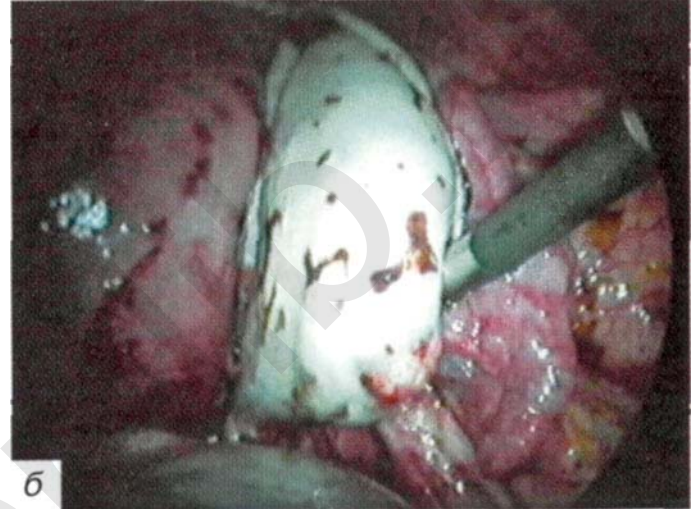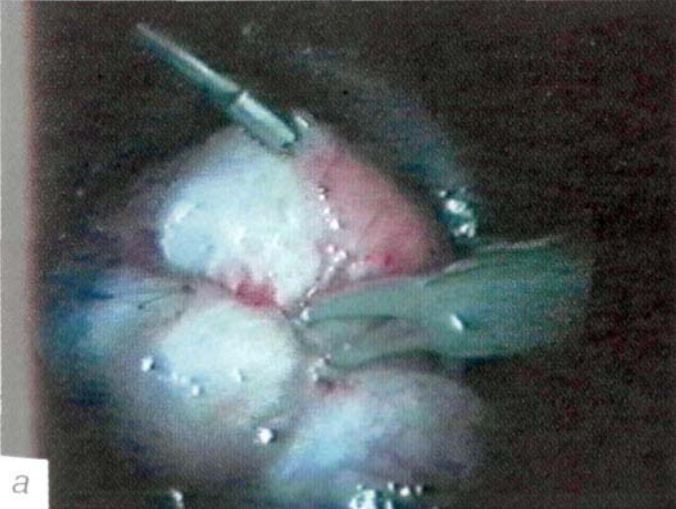


Рис. 15. Мобилизация пораженного яичника (эндометриоидная киста) из спаечных сращений. Лапароскопия (а, б - этапы операции).

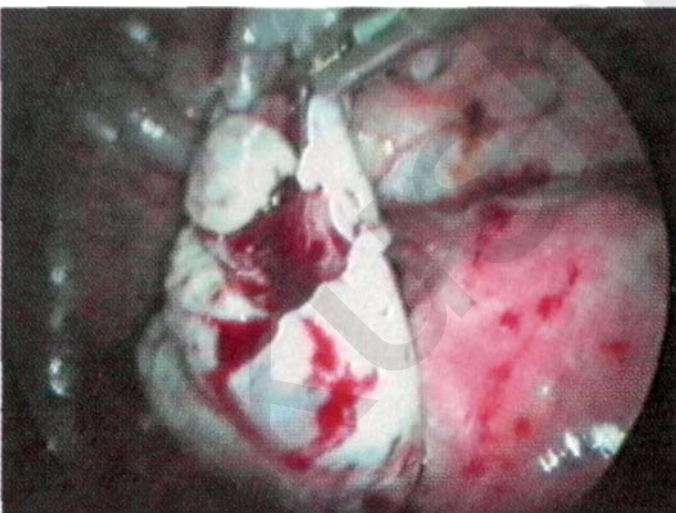

Рис. 16. Резекция яичника с вылушиванием капсулы эндометриоидной кисты. Лапароскопия.

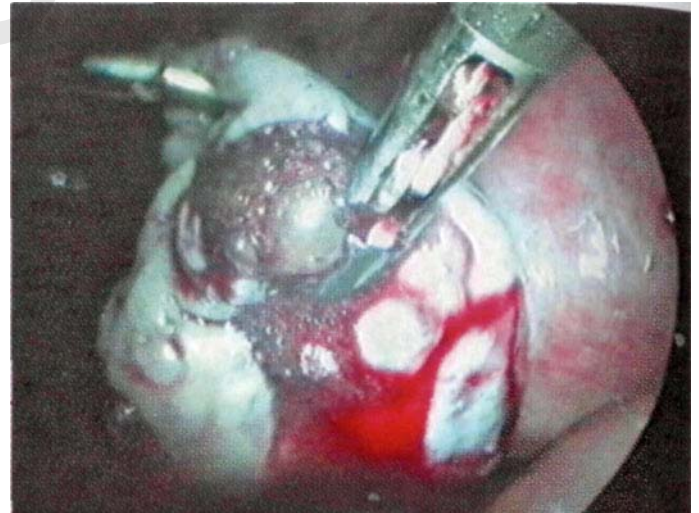


Рис. 17. Биполярная обработка ложа эндометриоидной кисты. Лапароскопия.

У пациенток старшего репродуктивного и перименопаузального возраста при значительных размерах эндометриоидной кисты, особенно при рецидиве заболевания, следует выполнять аднексэктомию по соображениям онкологической настороженности.

Основные этапы аднексэктомии при эндометриоидной кисте яичников:

- выделение придатков матки из спаечных сращений тупым и острым путем. Гемостаз с помощью би- или униполярного электрода;

- пересечение маточной трубы и собственной связки яичника после их коагуляции би- или униполярным электродом ([рис. 18, 19](#));
- наложение петлевой лигатуры на воронкотовую связку. Отсечение придатков матки над лигатурой. Возможна коагуляция воронкотовой связки. Гемостаз би- или униполярными электродами ([рис. 20](#));
- извлечение придатков в полиэтиленовом резервуаре через 10-12-миллиметровый троакар. При больших размерах эндометриоидной кисты придатки удаляют через заднее кольпотомное отверстие;
- наложение швов на края раны заднего свода влагалища влагалищным доступом;
- ревизия органов малого таза, промывание брюшной полости изотоническим раствором натрия хлорида.

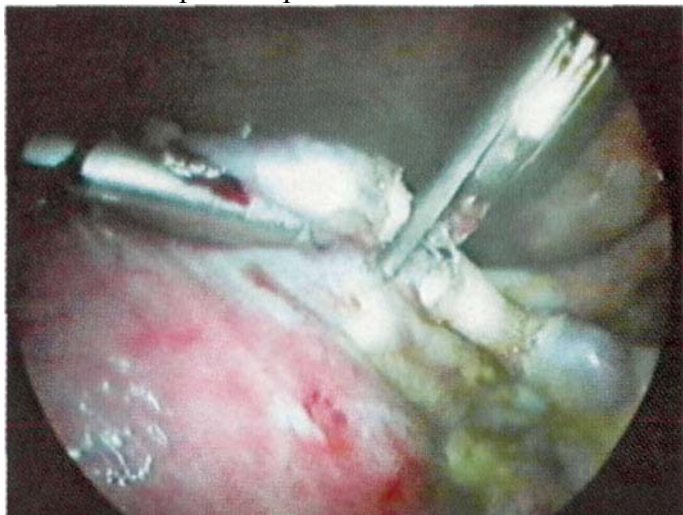


Рис. 18. Пересечение трубно-маточного угла. Лапароскопия.

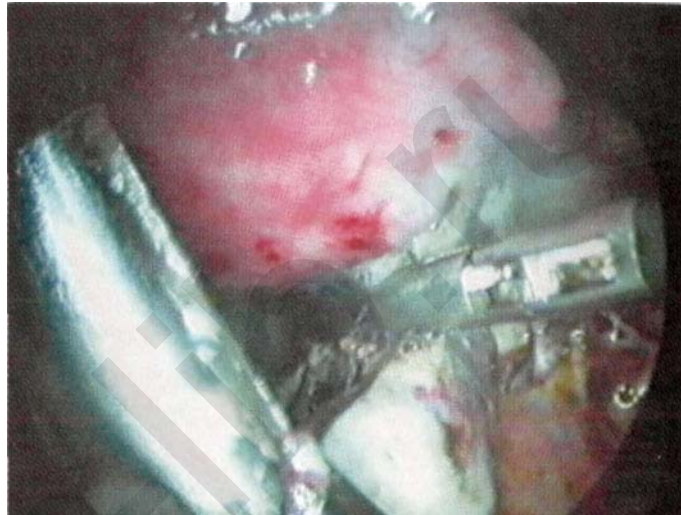

Рис. 19. Пересечение собственной связки яичника. Лапароскопия.

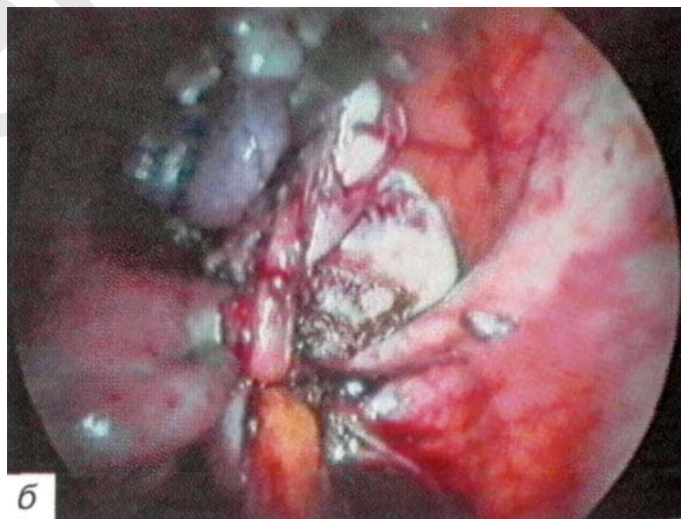
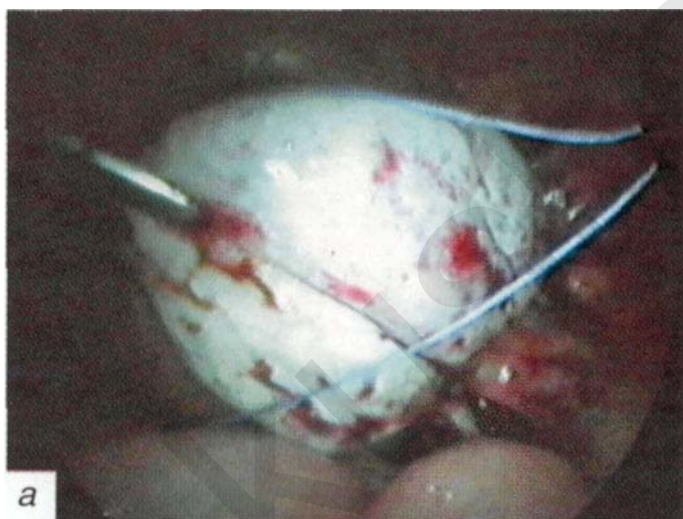

Рис. 20. Наложение петлевой лигатуры на воронкотовую связку яичника. Лапароскопия (а, б - этапы операции).

Объем операции при ретроцервикальном эндометриозе зависит от распространения, выраженности инфильтративного роста (глубины инвазии) и вовлечения в процесс ректовагинальной перегородки, стенки прямой, сигмовидной кишки, параметриев и мочеточников.

Хирургическое вмешательство проводят только после соответствующего обследования (ультразвуковое сканирование трансвагинальным и ректальным датчиками, по показаниям колоноскопия и/или ирригоскопия, экскреторная пиелография).

Хирургическое удаление позадишеечного эндометриоза представляет наиболее трудную задачу в связи с необходимостью устранения всех видимых и пальпируемых очагов и восстановления нормальных анатомических взаимоотношений в малом тазу.

В клинической практике на протяжении многих лет применяли иссечение имплантатов ретроцервикального эндометриоза (инфильтративная форма) путем лапаротомии с резекцией кишки (по

показаниям). В последние годы появились сообщения об успешной деструкции ретроцервикального эндометриоза лапаровагинальным доступом, при котором все основные этапы операции выполняются трансвагинально.

Основные этапы операции удаления ретроцервикального эндометриоза лапаровагинальным методом (Л.В. Адамян, В.И. Кулаков, 1998)

Первым этапом в лечении эндометриоза этой локализации является иссечение очага эндометриоза влагалитическим путем. Одновременно для уточнения степени распространения эндометриоза, удаления очагов, контроля при удалении эндометриозных очагов влагалитическим доступом производят лапароскопию:

- при I и II стадиях заболевания (эндометриозные очаги располагаются в пределах ректовагинальной клетчатки и прорастают в шейку матки и стенку влагалитища с образованием мелких кист) фиксация шейки матки пулевыми щипцами и отведение ее задней губы. Необходима максимальная визуализация очага поражения со стороны заднего свода влагалитища;
- рассечение слизистой оболочки влагалитища в продольном направлении и расслоение тупым путем (пальцевое) тканей с целью выделения очага ретроцервикального эндометриоза;
- иссечение эндометриозного инфильтрата острым путем в пределах здоровых тканей влагалитища; гемостаз и обработка ложа инфильтрата с целью абластики операции дефокусированным лучом CO₂-лазера;
- зашивание продольно рассеченных тканей в поперечном направлении;
- лапароскопический контроль за ходом вагинального этапа операции, удаление очагов тазового эндометриоза, ревизия органов малого таза.

Этапы операции удаления ретроцервикального эндометриоза III стадии (в процесс вовлечены крестцово-маточные связки и серозный покров прямой кишки) лапаровагинальным доступом:

- фиксация шейки матки пулевыми щипцами и отведение ее задней губы;
- задняя кольпотомия в продольном направлении под контролем лапароскопа;
- расслоение тупым путем (пальцевое) тканей с целью выделения очага эндометриоза;
- иссечение очагов эндометриоза, в том числе на крестцово-маточных связках и серозном покрове прямой кишки на влагалитическом и лапароскопическом этапах операции;
- задняя кольпорафия вагинальным доступом;
- лазерная обработка крестцово-маточных связок под контролем и с помощью лапароскопии;
- ревизия органов малого таза, промывание брюшной полости изотоническим раствором натрия хлорида.

Мы разработали методику лапароскопического удаления эндометриозного инфильтрата ректовагинальной клетчатки I-IV стадии.

При иссечении ретроцервикального эндометриоза лапароскопическим доступом по нашей методике обеспечивалось не только оптическое эндоскопическое увеличение операционного поля, но и последовательное интраоперационное трансректальное эхографическое наблюдение за полным устранением имплантатов с меньшей травматизацией тканей. Обязательным условием лапароскопического иссечения ретроцервикального эндометриоза является значительное смещение матки кпереди для натяжения брюшины позадиматочного пространства с помощью внутриматочной канюли Pelozzi.

Этапы операции иссечения ретроцервикального эндометриоза I-II стадии (инфильтрат расположен в пределах ректовагинальной клетчатки):

- максимальная ротация матки кпереди с помощью внутриматочной канюли;
- рассечение брюшины над верхним полюсом эндометриозного инфильтрата ножницами с продолжением разреза вниз по переходной складке брюшины ректовагинального кармана;
- фиксация и захват инфильтрата биопсийными щипцами с последующим его иссечением в пределах здоровых тканей при помощи ножниц или излучения гольмиево-ИАГ-лазера. Использовать электрохирургию или лазерное излучение необходимо с осторожностью, учитывая близкое расположение прямой кишки, мочеточников, маточных сосудов.

Применение только биполярной коагуляции позволяет избежать электротравмы полых органов;

- удаление инфильтрата через 10-12-миллиметровый троакар; ревизия органов малого таза, уничтожение очагов эндометриоза другой локализации, контроль гемостаза, промывание брюшной полости изотоническим раствором натрия хлорида.

При использовании лазерного излучения наиболее целесообразно применять гольмиево-ИАГ-лазер с мощностью 10-15 Вт, длиной волны 2,09 мкм.

Мы использовали лазерную установку СТН-10 с длиной волны излучения 2,09 мкм, источником которого является гольмий. Излучение гольмиево-ИАГ-лазера поглощается большинством биологических тканей и может оказывать термическое воздействие как в газовой, так и в жидкостной среде.

Высокая импульсная мощность (более 4 кВт) гольмиевого лазера позволяет достичь сильного локального испарения биологических тканей в точке приложения. В то же время малая глубина проникновения одного импульса, составляющая всего 0,2-0,4 мм, позволяет визуально контролировать и глубину поражения подлежащих тканей. При этом практически отсутствуют карбонизация и ожоговая реакция ткани, что препятствует формированию грубых рубцов.

С помощью лазерного излучения с длиной волны 2,09 мкм возможны контактное рассечение тканей, коагуляция и вапоризация в бесконтактном режиме. В случае кровотечения гемостаз обеспечивается вследствие «скручивания» сосудов (диаметром не более 0,5 мм), что предупреждает отсроченную геморрагию из-за отрыва тромба.

Дистанционное воздействие излучения с длиной волны 2,09 мкм безопасно для зрения персонала и не требует специальной защиты (очки, фильтры и т.д.)

При ретроцервикальном эндометриозе III стадии в процесс вовлечены крестцово-маточные связки, серозный покров прямой кишки, но без ее деформации и сдавления, есть облитерация маточно-прямокишечного углубления; изолированные формы ретроцервикального эндометриоза наблюдаются крайне редко.

Спаечные сращения позадиматочного пространства возникают вторично при инфильтративной форме эндометриоза. Частичная облитерация маточно-прямокишечного углубления визуализируется нарушением хода прямой кишки эндометриозом, припаянной к задней стенке влагалища. Облитерация маточно-прямокишечного углубления считается полной, если через лапароскоп нельзя увидеть очертания заднего свода влагалища. При неизменном маточно-прямокишечном углублении видна часть влагалищной стенки между шейкой матки и прямой кишкой в виде отдельного выбухания (тампон со стороны влагалища) с подвижной брюшиной.

Этапы операции иссечения ретроцервикального эндометриоза III стадии:

- максимальное смещение матки кпереди с помощью внутриматочной канюли;
- введение в задний свод влагалища тампона на зажиме с одновременным трансректальным эхографическим контролем для оценки состояния органов малого таза, выраженности облитерации прямокишечно-маточного углубления, характера и глубины поражения дистального отдела прямой кишки. Возможно использование трансиллюминации через задний свод влагалища;
- мобилизация передней стенки прямой кишки тупым и острым путем, полное ее отделение от эндометриоидного инфильтрата. Этот этап операции является наиболее ответственным и необходимым;
- захват инфильтрата биопсийными щипцами с последующим его иссечением в пределах здоровых тканей острым путем с помощью ножниц или луча гольмиево-ИАГ-лазера;
- извлечение инфильтрата через 10-12-миллиметровый троакар;
- осмотр органов малого таза, деструкция очагов эндометриоза на других участках брюшины, яичниках, промывание брюшной полости изотоническим раствором натрия хлорида, контроль гемостаза.

Этапы операции удаления ретроцервикального эндометриоза IV стадии

- максимальное смещение матки кпереди с помощью внутри-маточной канюли;
- введение в задний свод влагалища тампона на зажиме с одновременным трансректальным ультразвуковым исследованием для определения выраженности облитерации прямокишечно-маточного углубления и глубины распространения эндометриоза на окружающие ткани и прямую кишку;

- рассечение эндометриоидного инфильтрата между прямой кишкой и крестцово-маточными связками. Мобилизация передней стенки прямой кишки до интактной параректальной и паравагинальной клетчатки ([рис. 21](#));
- в случае инфильтрации параметриев выполнение уретолизиса. Прослеживают ход мочеточника от границ малого таза, при необходимости вскрывают брюшину, покрывающую его, и задний листок широкой связки матки для идентификации мочеточника в параметрии и отделения его от инфильтрированных тканей. При выраженных инфильтративно-рубцовых изменениях тканей параметрия целесообразна катетеризация мочеточников перед иссечением параметральной клетчатки;
- выделение очага поражения, его иссечение острым путем с пересечением крестцово-маточных связок и при необходимости с резекцией заднего свода влагалища с последующим его зашиванием трансабдоминально или трансвагинально ([рис. 22](#));
- иссечение ножницами инфильтрата передней стенки прямой кишки в пределах здоровых тканей. В случае иссечения слизистой оболочки толстой кишки выполняют наложение одного ряда эндошвов. При клиновидной резекции стенки прямой кишки рану зашивают двумя рядами эндошвов с последующей интубацией кишки ([рис. 23-25](#));
- извлечение патологически измененных тканей через 10-12-миллиметровый троакар;
- тщательное промывание органов брюшной полости изотоническим раствором натрия хлорида для удаления сгустков крови и раневого детрита, контроль гемостаза;
- обязательное дренирование органов брюшной полости.

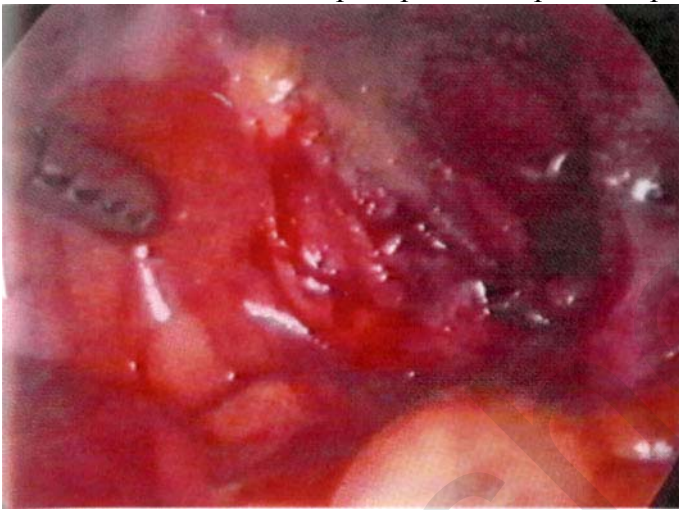


Рис. 21. Этапы мобилизации прямой кишки из эндометриоидного инфильтрата. Лапароскопия.

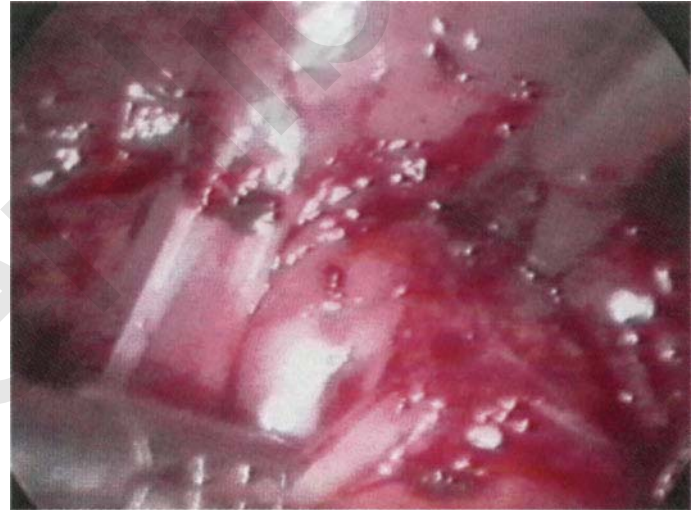


Рис. 22. Иссечение эндометриоидного инфильтрата ректовагинальной клетчатки. Лапароскопия.

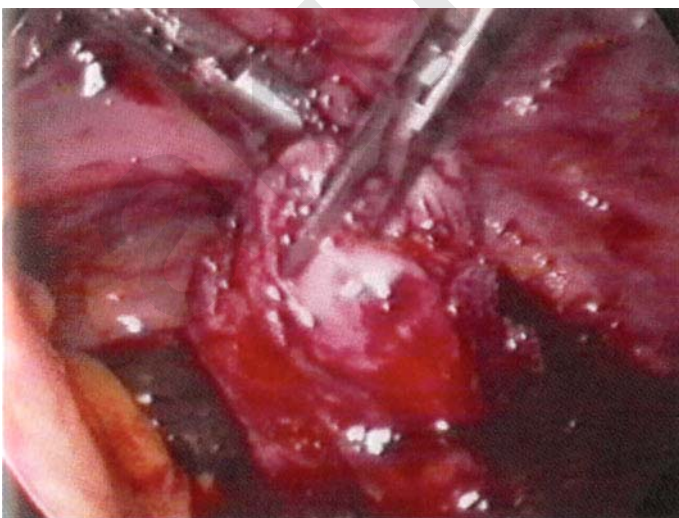


Рис. 23. Иссечение эндометриоидного инфильтрата передней стенки прямой кишки со вскрытием ее просвета. Лапароскопия.

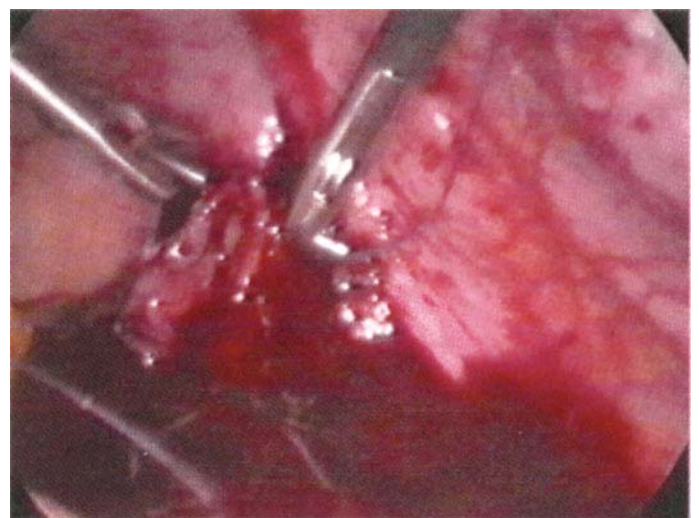


Рис. 24. Наложение эндошвов на стенку прямой кишки. Лапароскопия.

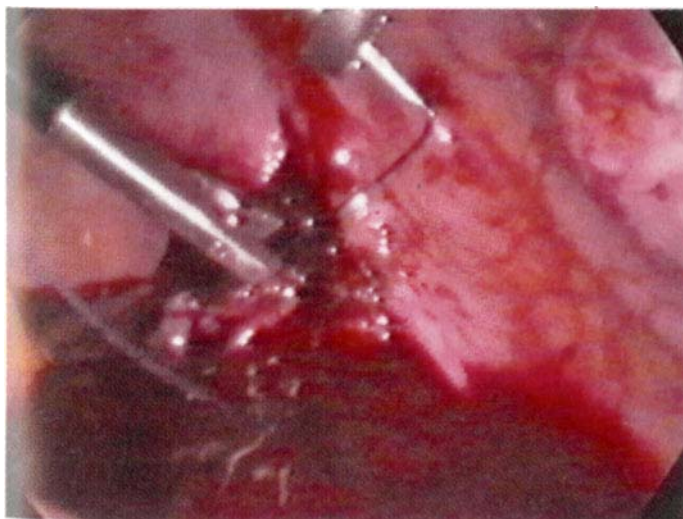


Рис. 25. Целостность стенки прямой кишки восстановлена. Лапароскопия.

Следует отметить, что только тщательное предоперационное клиническое обследование позволяет с высокой достоверностью обнаружить распространенные формы эндометриоза, инвазию процесса, провести анализ возможных этапов операции и их осложнений; установить показания для эндоскопической хирургии.

Соблюдение четкости и последовательности этапов лапароскопического лечения эндометриоза обеспечивает радикальное удаление всех очагов поражения.

3.3.2. ГОРМОНАЛЬНАЯ ТЕРАПИЯ ЭНДОМЕТРИОЗА

При проведении гормональной терапии эндометриоза следует учитывать, что эндометриоз представляет собой хроническое заболевание с рецидивирующим течением и признаками автономного роста имплантата, с характерным сложным комплексом молекулярно-генетических расстройств.

Ни один медикаментозный препарат не устранит морфологический субстрат эндометриоза, оказывая только опосредованное влияние на его биологическую активность. Этим и объясняют непродолжительный клинический эффект гормонотерапии.

В основе гормональной терапии лежат снижение уровня эстрогенов и поддержание гипоэстрогенного влияния на протяжении лечения. Характер и длительность воздействия на эндометриоз зависят от вида, дозы и продолжительности применения гормонального препарата.

За последние 30 лет в лечении эндометриоза нашли широкое применение гормональные препараты, вызывающие состояние «псевдобеременности» (эстроген-гестагены, гестагены), «псевдоменопаузы» (антигонадотропины), «медикаментозной гипопизэктомии» (агонисты гонадотропин-рилизинг-гормона).

Таблица 7. Варианты гормональной терапии эндометриоза

| Химическое название препарата | Фирменное название препарата | Дозы и способы введения |
|-------------------------------|---------------------------------------|--|
| Даназол | Дановал, данол (КРКА, Словения) | Капсулы по 200 мг (по 200 мг 2 раза в день) внутрь в течение 6 мес. в непрерывном режиме |
| Гонадорелин | Декапептил-депо («Ferring», Германия) | 3,75 мг внутримышечно один раз в 28 дней, всего 3-6 инъекций |
| Гозерилин | Золадекс («Zeneca», Великобритания) | 3,6 мг внутримышечно один раз в 28 дней, всего 3-6 инъекций |
| Леупрорелина ацетат | Люкрин-депо («Abbot», США) | 3,75 мг внутримышечно 1 раз в 28 дней, всего 3-6 инъекций |
| Нафарелин | Синарел («Syntex», Швейцария) | Эндонозальный спрей, 400 мкг ежедневно в течение 3-6 мес. |
| Гестринол | Неместран («Roussel», Франция) | Капсулы по 2,5 мг 2 раза в неделю внутрь в течение 6 мес. непрерывно |
| Медроксипрогестерона ацетат | Провера («Pharmacia Up John», США) | 10 мг 3 раза в день в течение 3 мес. непрерывно |

В настоящее время из перечисленных гормональных препаратов для лечения эндометриоза используют ингибиторы гонадотропинов и агонисты гонадотропин-рилизинг-гормона (табл. 7)

Среди антиэстрогенных и антигонадотропных препаратов наиболее известен даназол. Препарат был впервые использован для лечения эндометриоза в 1971 г. (R.V.Grenblatt и et al.). Фармакологический эффект даназола проявляется в развитии искусственной псевдоменопаузы.

Даназол - изоксазоловое производное 17 α -этинилтестостерона с преимущественным антигонадотропным действием. При дозе 400 мг максимальная концентрация препарата в крови достигается через 2 ч, период его полураспада 4-5 ч., он полностью исчезает из крови через 8 ч. В связи с этим даназол необходимо принимать не менее 2-3 раз в день. Механизм действия препарата состоит в торможении секреции люлилиберина и гонадотропинов, непосредственно блокирующих стероидогенез в яичниках, взаимодействии с андрогеновыми и прогестероновыми рецепторами в эндометрии. Помимо этого, даназол обуславливает значительное снижение уровня IgG, IgM, IgA.

Даназол вызывает клиническое улучшение при ряде аутоиммунных заболеваний, таких, как системная красная волчанка, тромбоцитопеническая пурпура, снижая уровни соответствующих антител.

Аменорея, как правило, наступает через 1-2 мес. на фоне лечения даназолом. Менструальный цикл восстанавливается через 28-35 дней после прекращения лечения.

Оптимальная доза даназола 400 мг/сут, назначение меньших доз не позволяет достичь оптимального клинического эффекта, а более высокие дозы повышают частоту побочных реакций, вызванных его приемом. Обычно рекомендуемая продолжительность курса лечения даназолом составляет 6 мес.

Нежелательные действия препарата обусловлены преимущественно его андрогенным влиянием (гирсутизм, себорея, прибавка массы тела более 2 кг, уменьшение молочных желез, сухость слизистой оболочки влагалища, снижение либидо, нередко приливы жара). Кроме того, имеются сообщения о токсическом влиянии даназола на функцию печени, при этом происходит снижение содержания липопротеидов высокой плотности с одновременным повышением уровней липопротеидов низкой плотности и холестерина.

Гонадотропин-рилизинг-гормоны - новый класс препаратов, применяемых с 80-х годов в комплексной терапии эндометриоза. Наиболее изучены и широко используются нафарелин, золадекс, бусерилин, лейпролин, декапептил-депо.

В экспериментальных работах Е. Knobil (1980) доказано, что эндогенные гонадолиберины синтезируются в гипоталамусе и с интервалом 90 мин поступают в гипофиз через портальную систему ножки гипофиза. Эти рилизинг-факторы взаимодействуют преимущественно с соответствующими рецепторами передней доли гипофиза и лишь с незначительным количеством других белков-рецепторов. Синтетические аналоги гонадолиберина во много раз активнее эндогенных, и образующиеся комплексы на рецепторах передней доли гипофиза достаточно прочные. Вследствие этого передняя доля гипофиза как бы лишается чувствительности к пульсирующему ритму естественных (эндогенных) нейротрансмиттеров.

Таким образом, после первоначальной фазы активации гипофиза (7-10-й день) наступает его десенситизация. Происходит снижение уровней фолликулостимулирующего гормона (ФСГ) и лютеинизирующего гормона (ЛГ), прекращение стимуляции функции яичников, значительное уменьшение синтеза эстрогенов, прогестерона и тестостерона. Уровень половых гормонов становится ниже 100 нмоль/л, т.е. соответствует содержанию стероидов в постменопаузе или после кастрации. Нежелательные побочные эффекты аналогов гонадотропин-рилизинг-гормона такие же, как действие антигонадотропинов (даназол), и обусловлены антиэстрогенным влиянием (гирсутизм, себорея, прибавка массы тела более 2 кг, уменьшение либидо, сухость слизистой оболочки влагалища), но более выражена вегетативная симптоматика (головные боли, приливы жара, тошнота, депрессия).

Восстановление менструальной функции после отмены терапии агонистами гонадотропин-рилизинг-гормонов наступает в течение 34-60 дней.

Наибольшей популярностью пользуются препараты этого класса с пролонгированным действием — золадекс, вводимый подкожно в дозе 3,6 мг 1 раз в 28 дней, декапептил-депо по 3,75 мг 1 раз в 28 дней.

Согласно рекомендациям различных авторов, продолжительность курса терапии аналогами гонадотропин-рилизинг-гормонов составляет от 3 до 6 мес.

Не умаляя терапевтического достоинства современных гормональных препаратов, отметим, что они не являются идеальными средствами лечения эндометриоза, что диктует необходимость поиска и испытания других лекарственных форм.

3.3.3. АЛГОРИТМ ОБСЛЕДОВАНИЯ БОЛЬНЫХ ПРИ ПОДОЗРЕНИИ НА НАРУЖНЫЙ ГЕНИТАЛЬНЫЙ ЭНДОМЕТРИОЗ

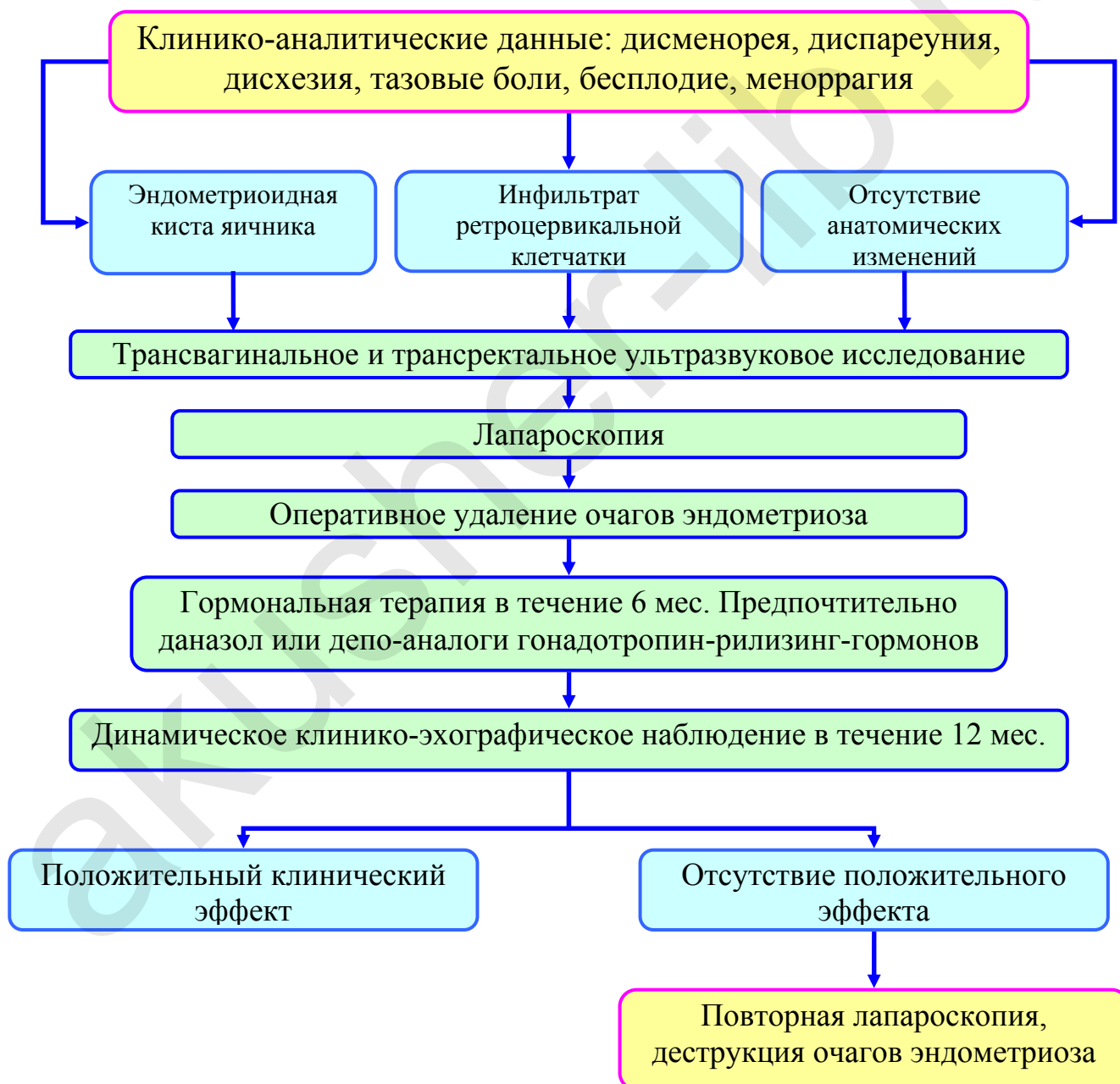Клинический опыт показывает, что наиболее важными признаками для выявления эндометриозных поражений следует считать:

- болевой синдром;
- бесплодие;
- опухолеподобные образования в области придатков матки и ретроцервикальной клетчатки;
- напряженность и инфильтрацию крестцово-маточных связок;
- признаки осложнений (разрыв кисты яичника, прорастание в кишку, параметральную клетчатку, мочевого пузыря).

Проведенный нами ретроспективный анализ клинических проявлений заболевания, инструментальных мероприятий с гистологическим подтверждением эндометриoidных поражений малого таза позволяет считать, что вышеуказанные признаки могут служить достаточно характерными критериями для выявления наружного генитального эндометриоза. В то же время следует отметить, что наиболее информативным методом остается визуальная лапароскопическая диагностика поражений.

На основании изложенного схема обследования пациенток при подозрении на наружный генитальный эндометриоз включает следующие последовательные этапы.

Алгоритм обследования пациенток при подозрении на наружный генитальный эндометриоз



3.4 ЭНДОМЕТРИОЗ ШЕЙКИ МАТКИ И ВЛАГАЛИЩА

3.4.1. КЛИНИКА, ДИАГНОСТИКА, ПРИНЦИПЫ ТЕРАПИИ ЭНДОМЕТРИОЗА ШЕЙКИ МАТКИ

Эндометриоз шейки матки чаще встречается у молодых женщин. Предрасполагающими факторами возникновения эндометриоза этой локализации считают:

- травмы шейки матки во время родов и аборт;
- диатермокоагуляцию доброкачественной патологии на шейке матки;
- гистеросальпингографию и другие процедуры, травмирующие шейку матки.

Для эндометриоза шейки матки наиболее характерны пред- и постменструальные кровянистые выделения из половых путей. Болевой синдром, бесплодие при поражении эндометриозом только влагалищной части шейки матки, как правило, отсутствуют (боли, бесплодие обычно свидетельствуют о сочетании с эндометриозом других локализаций или другими заболеваниями гениталий). Осмотр шейки матки в зеркалах выявляет очаги эндометриоза на ее влагалищной части в виде мелкоочаговых кистозных полостей диаметром 0,7-0,9 см. от темно-красного до бледно-розового цвета. Наиболее отчетливо гетеротопии определяются перед менструацией.

Кольпоскопия является необходимым методом идентификации сомнительных очагов эндометриоза шейки матки, особенно мелких гетеротопий. Кольпоскопическое исследование уточняет место и форму поражения.

Эндометриозидные гетеротопии в области дистальной части эндоцервикса хорошо визуализируются при помощи кольпоскопии. Однако проксимальная часть цервикального канала недоступна для кольпоскопии даже при широком разведении влагалища зеркалами. В этих случаях цервикоскопия или цервикография уточняет состояние цервикального канала шейки матки.

Решающую роль в диагностике патологических изменений шейки матки, в том числе подозрительных на эндометриоз, играют результаты гистологического исследования прицельно биопсированной ткани шейки матки.

Эндометриоз шейки матки следует отличать от рака шейки матки, эрозии шейки матки, эндоцервицита, наботных желез с геморрагическим содержимым.

Лечение эндометриоза шейки матки только хирургическое. Оптимальным является иссечение участков эндометриоза с последующей криодеструкцией.

Для иссечения очагов эндометриоза шейку матки обнажают в зеркалах, фиксируют пулевыми щипцами и подтягивают к входу во влагалище. Участки эндометриоза иссекают скальпелем и направляют на гистологическое исследование. В последние годы широкое применение получило выпаривание патологических имплантатов на шейке матки лазерным лучом (СО₂-лазер).

При изолированном поражении эндометриозом канала шейки матки в пределах нижних 2/3 можно произвести лазерную деструкцию или криодеструкцию канала или конусовидную ампутацию шейки матки.

Результаты собственных исследований показывают целесообразность проведения всех хирургических операций на влагалищной части шейки матки сразу после окончания менструации. Это связано с наименьшей кровоточивостью раневой поверхности, хорошей регенерацией тканей и профилактикой эндометриоза шейки матки. Однако некоторые клиницисты считают, что подобные операции лучше выполнять перед менструацией.

3.4.2. КЛИНИКА, ДИАГНОСТИКА, ЛЕЧЕНИЕ ЭНДОМЕТРИОЗА ВЛАГАЛИЩА

Эндометриоз влагалища относят к наиболее редким формам эндометриоза половых органов.

Причиной эндометриоза данной локализации являются имплантация и инвазия клеток эндометриоза на раневые поверхности влагалища, образующиеся на его стенках во время родов и травм.

Основным симптомом заболевания остается боль, которая усиливается перед менструацией и во время нее. При этом боли бывают различной интенсивности (от умеренных до острых или приступообразных). Многие пациентки отмечают диспареунию.

Объективному гистологическому исследованию отводят ведущую роль в диагностическом поиске эндометриозидных очагов влагалища. При осмотре влагалища с помощью зеркал выявляют имплантаты в виде синюшных «глазков» или белесоватых рубцов. Пальпация влагалища обнаруживает резко болезненные узелки или тяжи, расположенные на стенках влагалища. После менструации болезненность при пальпации уменьшается.

Лечение эндометриоза влагалища хирургическое и заключается в иссечении пораженных участков влагалища в пределах здоровых тканей с последующим ушиванием стенки влагалища отдельными кетгутowymi швами.

Распространение эндометриоза этой локализации в слизистую оболочку прямой кишки или мочевого пузыря наблюдают довольно редко.

Для оценки состояния мочевой системы и дистальных отделов прямой кишки, а также выбора адекватного оперативного вмешательства при обширном инфильтрирующем эндометриозе передней и задней стенок влагалища необходимо проведение цистоскопии, экскреторной урографии, ректороманоскопии и ирригоскопии.

Назначение супрессивной гормональной терапии при эндометриозе влагалища нецелесообразно.

ГЛАВА 4. Клиника, диагностика и лечение аденомиоза

4.1. АНАМНЕЗ И КЛИНИЧЕСКИЕ ПРОЯВЛЕНИЯ У БОЛЬНЫХ АДЕНОМИОЗОМ (ВНУТРЕННИМ ЭНДОМЕТРИОЗОМ ТЕЛА МАТКИ)

Анализ данных анамнеза и клинических проявлений у пациенток, страдающих аденомиозом, позволяет представить следующие характерные особенности заболевания:

- аденомиоз (внутренний эндометриоз тела матки) - заболевание позднего репродуктивного и пременопаузального периодов;
- наследственная отягощенность по опухолевым заболеваниям (доброкачественным и злокачественным) половых органов, а также новообразованиям различной локализации и эндометриозу;
- высокий инфекционный индекс и сопутствующие экстрагенитальные заболевания (ожирение, гипертоническая болезнь, заболевания желудочно-кишечного тракта, аллергии);
- высокая частота перенесенных гинекологических заболеваний (хронические воспалительные заболевания матки и ее придатков, дисфункциональные маточные кровотечения, различные оперативные вмешательства);
- частые инструментальные вмешательства на матке при неоднократных искусственных и самопроизвольных абортах, диагностических выскабливаниях;
- ранее неоднократно проводимая противовоспалительная и гормональная терапия у многих больных без клинического эффекта;
- частое сочетание аденомиоза и миомы матки или патологии эндометрия.

Основными клиническими проявлениями аденомиоза являются:

- увеличение размеров матки;
- менометроррагия (длительные и/или обильные менструации, нередко приводящие к развитию анемии);
- дисменорея (по терминологии многих авторов - альгоменорея);
- хроническая тазовая боль различной интенсивности.

Результат собственного анализа клинического течения аденомиоза у больных не продемонстрировал достаточных различий в возрасте, времени менархе и числе родов в зависимости от степени инвазии эндометриоза в миометрий. Эти наблюдения представлены в [табл. 8](#).

Таблица 8. Клиническая характеристика больных в зависимости от степени инвазии и формы аденомиоза ($M \pm m$)

| Показатель | Стадии заболевания и форма внутреннего эндометриоза | | | |
|-------------------------------------|---|------------|-------------|------------|
| | I | II | III | узловая |
| Возраст, годы | 44,8 ± 1,8 | 45,1 ± 1,3 | 45,7 ± 1,3 | 46,2 ± 1,5 |
| Менархе, годы | 14,3 ± 0,3 | 13,8 ± 0,5 | 13,9 ± 0,4 | 14,1 ± 0,1 |
| Продолжительность менструаций, сут | 3,84 ± 0,6 | 5,74 ± 0,3 | 5,83 ± 0,6 | 6,04 ± 0,1 |
| Число родов | 1,92 ± 0,3 | 1,53 ± 0,1 | 1,79 ± 0,5 | 1,82 ± 0,1 |
| Число абортов | 2,09 ± 0,8 | 3,98 ± 0,8 | 4,13 ± 1,14 | 4,25 ± 1,3 |
| Число диагностических выскабливаний | 1,15 ± 0,4 | 2,09 ± 0,6 | 1,78 ± 0,2 | 1,95 ± 0,2 |
| Размеры матки, нед | 4,53 ± 0,3 | 5,89 ± 0,3 | 6,75 ± 0,2 | 6,38 ± 0,1 |

Однако некоторые исследователи считают позднее менархе провоцирующим фактором развития внутреннего эндометриоза.

На наш взгляд, скорее раннее менархе с укороченным циклом, длительными и обильными менструациями и, следовательно, большей экспозицией полости матки и малого таза ретроградной менструацией является фактором риска эндометриоза любой локализации.

Согласно данным литературы, риск развития эндометриоза выше у женщин с укороченным менструальным циклом, составляющим менее 27 дней, а также при обильных, длительных и болезненных менструациях. Однако, если даже объем и продолжительность менструаций и являются одним из предрасполагающих моментов имплантации эндометриальной ткани, несомненно, что такие факторы, как наследственная предрасположенность и нарушения функции иммунной системы, локальные изменения межклеточных взаимодействий в эндометрии, имеют определенное значение в развитии эндометриоза. Сведения литературы указывают, что нейродистрофические изменения в зоне гистобиологического барьера, нередко возникающие при неоднократных инструментальных вмешательствах на матке, создают благоприятные условия для инвазивного роста эндометрия в миометрий.

Таким образом, инструментальные и оперативные вмешательства на матке, воспалительные процессы гениталий являются основными патогенными факторами, вызывающими преимущественно локальное воздействие на репродуктивные органы женщины. Подтверждением этому служат исследования, доказывающие, что беременность оказывает ингибирующее воздействие на рост и инвазию эндометриальной ткани и, напротив, неблагоприятный исход беременности (осложненные роды, аборты) отягощают течение эндометриоза.

Определенную роль в генезе внутреннего эндометриоза клиницисты отводят и хроническим соматическим заболеваниям, которые если непосредственно и не влияют на развитие эндометриоза, то снижают устойчивость организма к различного рода патогенным факторам и нередко служат основным фоном формирования стойких метаболических нарушений и ослабления защитных функций иммунной системы. Эти изменения, по-видимому, не носят специфического характера, так как сходные особенности заболеваемости и повышения инфекционного индекса обнаружены и у больных с миомой матки, гиперпластическими процессами эндометрия, воспалительными заболеваниями придатков матки.

Сочетание аденомиоза с миомой матки или гиперпластическими процессами эндометрия не является редкостью. Многие авторы отмечают высокую вероятность (до 85%) сосуществования эндометриоза матки и миомы, а сочетание внутреннего эндометриоза и патологии эндометрия обнаружено в 16,2-30% случаев.

Следует обратить внимание, что патологическое поражение эндометриозом мышечного слоя матки, как правило, развивается при сохраненном менструальном цикле. Сочетание аденомиоза с миомой матки мало влияет на клинические проявления заболевания, исключение составляют подслизистые узлы миомы. В случае эндометриоза матки и гиперплазии эндометрия больных беспокоят менометроррагии или ациклические кровянистые выделения.

Проведенный нами анализ, основанный на сопоставлении клинических характеристик заболевания с результатами гистологического изучения макропрепаратов, удаленных во время операции, свидетельствует, что патогномоничные проявления аденомиоза присущи II-III степени распространения процесса, а также его узловой форме. Внутренний эндометриоз I степени нужно считать гистологической находкой, так как для данной формы заболевания не характерны типичные клинические характеристики аденомиоза (менометроррагия, дисменорея, хроническая тазовая боль), а выявляется симптоматика лишь сопутствующих патологических состояний матки. Многие клиницисты придерживаются аналогичного мнения, указывая, что каких-либо существенных различий в клинической симптоматике у пациенток с внутренним эндометриозом тела матки II-III степени или его узловой формой не обнаружено. Таким образом, выраженность клинических признаков аденомиоза определяется глубиной и формой поражения эндометриозом мышечного слоя матки.

4.2. ДИАГНОСТИКА АДЕНОМИОЗА

4.2.1. ОБЪЕКТИВНОЕ ГИНЕКОЛОГИЧЕСКОЕ ОБСЛЕДОВАНИЕ

Бимануальное объективное гинекологическое обследование является одним из важных методов диагностики аденомиоза. Данное исследование позволяет оценить положение и величину матки, ее консистенцию, форму, характер поверхности, подвижность, состояние придатков матки, опухолевые образования, болезненность и спаечный процесс в малом тазу.

Гинекологическое исследование выявляет классические симптомы аденомиоза - увеличение размеров матки, шаровидную форму матки, болезненность и шероховатую поверхность, особенно во второй фазе менструального цикла. Необходима также визуальная оценка состояния влагалищной части

шейки матки, состояния влагалищных сводов, параметриев, крестцово-маточных связок и ректовагинальной клетчатки.

Правильно выполненное объективное гинекологическое обследование обеспечивает ценную диагностическую информацию и определяет последовательность инструментальных методов выявления заболевания, позволяющих уточнить дальнейшую тактику лечения пациентки.

4.2.2. УЛЬТРАЗВУКОВАЯ ДИАГНОСТИКА АДЕНОМИОЗА

Не вызывает сомнений, что ведущая роль в комплексе диагностики внутреннего эндометриоза принадлежит клиническому исследованию. Вместе с тем клиническое выявление аденомиоза сталкивается с определенными трудностями, обусловленными порой несоответствием клинической картины тяжести поражения матки эндометриозом. Следовательно, особое значение приобретают инструментальная диагностика аденомиоза с оценкой степени его распространения и, следовательно, тяжести заболевания и выбор рациональных методов лечения.

В последние годы для обнаружения очагов внутреннего эндометриоза немалое место отводят трансвагинальной эхографии, которую следует рассматривать как первоначальный инструментальный метод диагностики. В настоящее время выделены ведущие (основные) эхографические признаки заболевания, к которым относят:

- зону повышенной эхогенности круглой или овальной формы в миометрии и анэхогенные участки в ней или кистозные полости диаметром до 3 см, содержащие мелкодисперсную взвесь;
- увеличение переднезадних размеров матки и асимметричное утолщение одной из стенок;
- неравномерность толщины базального слоя эндометрия, его зазубренность;
- выявление близко расположенных полос повышенной и пониженной эхогенности, ориентированных перпендикулярно плоскости сканирования;
- округлость формы тела матки (рис. 26).

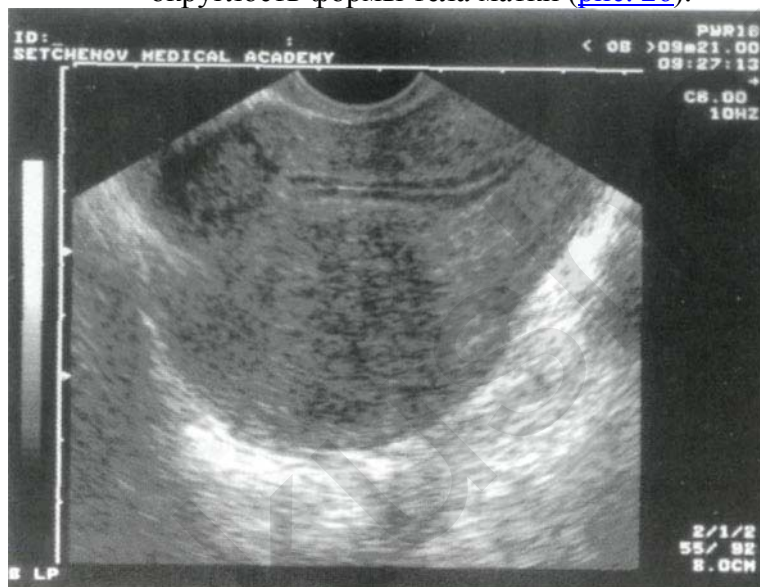

Рис. 26. Аденомиоз. Эхограмма.

Наиболее информативна трансвагинальная эхография при узловой и диффузной формах аденомиоза, на что указывают большинство исследователей. Регистрация акустической картины инвазии эндометриоза в миометрии I-II степени затруднена и доступна только высококвалифицированному специалисту с большим опытом работы. Точность диагностики снижена у больных с множественной миомой матки, соответствующей беременности 9-10 нед. и более.

Проведенный нами ретроспективный анализ результатов обнаружения аденомиоза с помощью трансвагинальной эхографии показал высокую (74,5%) прогностическую ценность основных эхографических признаков заболевания.

Несмотря на это, интерпретация данных эхографии при подозрении на внутренний эндометриоз требует внимательного и осторожного подхода.

4.2.3. ГИСТЕРОСКОПИЯ КАК МЕТОД ВЫЯВЛЕНИЯ АДЕНОМИОЗА

За последние годы гистероскопия получила широкое распространение в диагностике заболеваний матки. Выявление эндометриоза при использовании данного метода основывается на визуализации

устьев эндометриоидных ходов в виде темно-красных точечных отверстий на фоне бледно-розовой слизистой оболочки матки с изливающейся из них кровью (при множественной локализации очагов эндометриоза эндоскопическая картина напоминает строение пчелиных сот). Другими гистероскопическими критериями проявления аденомиоза служат деформация и расширение полости матки (рис. 27). Точность диагностики внутреннего эндометриоза при применении данного метода колеблется в широких пределах — от 32,2 до 91,4%. С одной стороны, существует точка зрения, согласно которой гистероскопия представляет наиболее точный инвазивный метод выявления внутреннего эндометриоза. При этом основное значение уделяется визуальному обнаружению устьев эндометриоидных ходов — темно-красных точечных отверстий на бледно-розовой слизистой оболочке матки, из которых изливается кровь. С другой стороны, после выскабливания эндометрия, во время которого повреждается целостность сосудистой системы базального слоя слизистой оболочки матки, кровоточащие венулы нередко принимают за эндометриоидные ходы.

По нашим данным, информативность гистероскопии в диагностике очагов внутреннего эндометриоза составляет 85%. Мы придерживаемся мнения о высокой диагностической ценности гистероскопии в выявлении аденомиоза. Помимо этого, гистероскопия представляет наиболее информативный инструментальный метод диагностики подслизистой миомы матки и патологических состояний эндометрия.

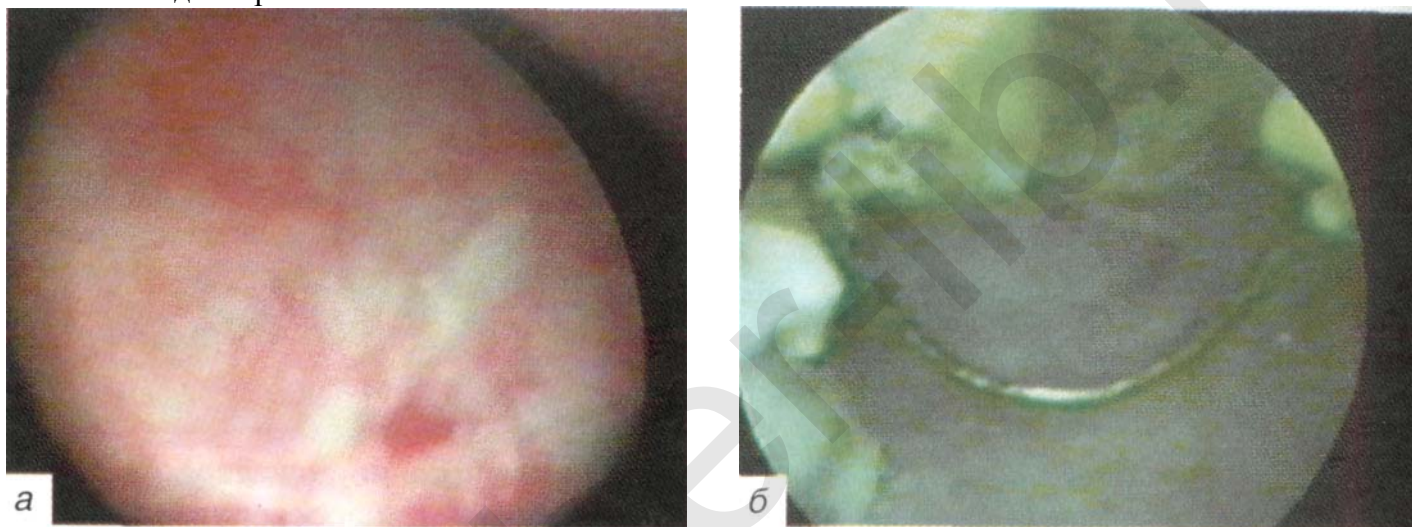


Рис. 27. Аденомиоз. Биопсия эндометрия. Гистероскопия (а, б - этапы операции)

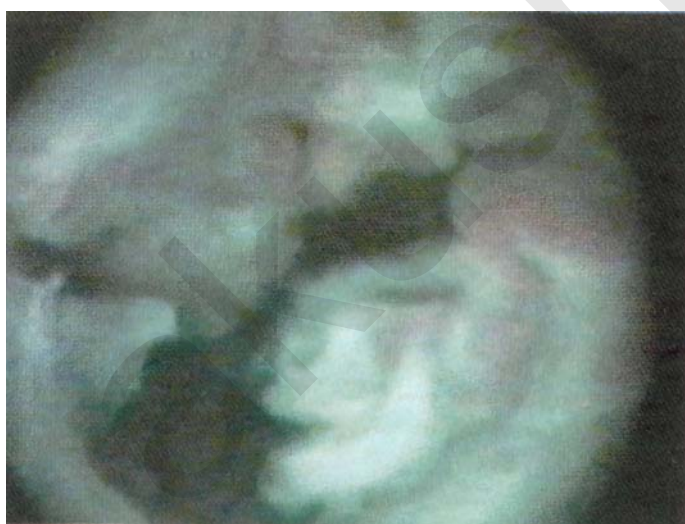

Рис. 28. Полип эндометрия. Гистероскопия.

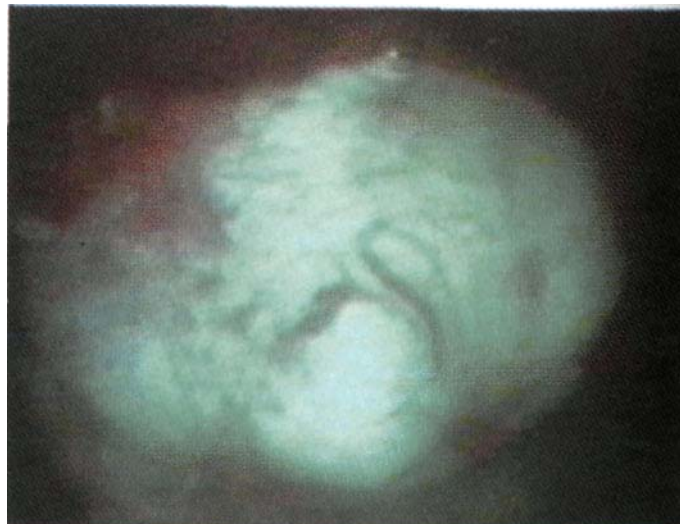

Рис. 29. Подслизистая миома матки. Гистероскопия.

Гистероскопическая картина гиперплазии эндометрия очень разнообразна и зависит от формы патологического процесса (простая или полиповидная), его распространенности (очаговая или диффузная). При простой гиперплазии эндометрий неравномерно утолщен, имеет складчатое строение, его цвет варьирует от бледно-розового до ярко-красного. Полиповидная форма гиперплазии эндометрия характеризуется появлением множества полиповидных разрастаний (шарообразные структуры на широком основании) бледно-розового или сине-багрового цвета, свисающих в просвет полости матки.

Полипы эндометрия имеют широкое или тонкое основание. Их форма изменяется от округлой и овоидной до продолговатой и конусовидной, размеры также варьируют от 3 мм до нескольких сантиметров. Полипы эндометрия имеют разнообразный цвет - от бледно-желтого до бледно-розового или серо-желтого (рис. 28). Наиболее часто полипы эндометрия располагаются в области устьев маточных труб и в дне матки. В отличие от миомы (подслизистая локализация узла) полипы эндометрия под воздействием движения жидкости совершают колебательные движения.

Подслизистая миома матки при гистероскопии имеет вид образования округлой или овоидной формы бледно-розового цвета, деформирующего полость матки (рис. 29). Межмышечная миома матки с центрипетальным ростом выявляется в виде выпячивания над одной из стенок полости матки бледно-розового цвета, с гладкой поверхностью. В зависимости от степени деформации полости изменяется рельеф ее стенок. При незначительной деформации полости матки рельеф ее стенок практически не нарушается и гистероскопическая дифференциальная диагностика узла миомы с узловой формой аденомиоза представляет значительные трудности, вследствие чего особое внимание уделяют оценке состояния поверхности деформированной области: гладкая ровная поверхность указывает на миому матки.

Соответственно осмотр полости матки с помощью гистероскопа уточняет и/или дополняет картину трансвагинального ультразвукового сканирования.

К основным гистероскопическим признакам аденомиоза следует отнести:

- эндометриоидные ходы на фоне бледно-розовой слизистой оболочки матки;
- расширение и деформацию полости матки;
- петлистый, скалистый рисунок стенок — «феномен валикообразования»;
- симптом «пчелиных сот».

Проведение гистероскопии целесообразно сразу после менструации (на 6-9-й день менструального цикла).

В сомнительных случаях необходимо сочетание гистероскопии с прицельной биопсией миометрия под гистероскопическим контролем с последующим проведением электрогемостаза биопсированного участка. Гистероскопию с обязательной биопсией из миометрия подозрительного участка на аденомиоз следует рассматривать как наиболее информативный метод выявления внутреннего эндометриоза матки. Необходимость выскабливания эндоцервикса и эндометрия с последующим гистологическим исследованием зависит от задачи исследования и состояния слизистых оболочек цервикального канала и тела матки.

4.2.4. ВОЗМОЖНОСТИ ГИСТЕРОСАЛЬПИНГОГРАФИИ В ДИАГНОСТИКЕ АДЕНОМИОЗА

Гистеросальпингография с использованием водорастворимых контрастных веществ (верографин, уротраст) представляет ценный метод в диагностике внутреннего эндометриоза, оценке состояния полости матки, проходимости маточных труб, а также выявлении спаечного процесса.

В случае предварительного проведения кюретажа эндометрия точность выявления аденомиоза при гистеросальпингографии значительно повышается. Основным рентгенологическим признаком аденомиоза являются «законтурные тени». С внедрением в клиническую практику рентгенотелевизионной гистеросальпингографии появилась возможность значительно улучшить диагностику аденомиоза. При детальном компьютерном анализе гистеросальпингограмм точность диагностики внутреннего эндометриоза повышается до 93,3%.

А.Н. Стрижаков и А.И. Давыдов (1996) выделяют различные варианты рентгенологической картины аденомиоза:

- полость матки неправильной треугольной формы с увеличенным продольным размером, расширением истмического отдела и канала шейки матки;
- полость матки неправильной треугольной формы с увеличенным поперечным размером;
- полость матки неправильной треугольной формы с неровными контурами;
- полость матки неправильной формы с дефектом наполнения;
- полость матки неправильной треугольной формы с закругленными углами.

Несомненно, внедрение в клиническую практику высокоинформативных инвазивных методов исследования позволило значительно улучшить диагностику внутреннего эндометриоза с уточнением степени его распространения и формы и тем самым своевременно определить адекватное лечение больных.

4.3. ВОПРОСЫ ТЕРАПИИ БОЛЬНЫХ АДЕНОМИОЗОМ

С современных позиций эндометриоз представляет хроническое опухолеподобное заболевание с признаками автономного роста имплантатов и характерным комплексом нарушений пролиферативной активности клеток эндометрия и патологических очагов.

Это подтверждают установленные нами патофизиологические закономерности при изучении молекулярно-биологических характеристик имплантатов эндометриоза:

- высокая концентрация простагландинов $F_{2\alpha}$ в очагах эндометриоза, указывающая на их значительную биологическую активность, т.е. способность к прогрессированию;
- концентрация эстроген- и прогестеронсвязывающих рецепторов в очагах аденомиоза достаточно низка по сравнению с эктопическим эндометрием;
- значительная пролиферативная активность клеток эндометрия при внутреннем эндометриозе, подтвержденная повышением экспрессии С-тус-онкогена;
- значительное превышение содержания инсулиноподобного фактора роста (IGF2) в очагах аденомиоза и его экспрессии в эндометрии, обуславливающие инвазионную активность имплантатов и прогрессирование процесса;
- повышенная готовность клеток к пролиферации при высокой экспрессии С-тус-онкогена на фоне снижения активности гена-супрессора p53 в очагах эндометриоза;
- обнаружение декомпенсированных нарушений кровообращения в артериях, питающих матку при аденомиозе, уже при инвазии в миометрий I-II степени.

Очевидно, что определяющими факторами развития эндометриоза следует считать нарушения баланса между процессами пролиферации и апоптоза, инициирующие автономный рост патологического субстрата. Автономный рост имплантатов эндометриоза подтверждается следующими фактами (результатами собственных данных):

- преобладанием эпителия пролиферативного типа в очагах эндометриоза;
- высокой частотой (91% - аденомиоз, 96% - наружный эндометриоз) выявления у одной и той же больной эпителия, соответствующего разным фазам менструального цикла с различным соотношением эпителиального и стромального компонентов;
- снижением концентрации эстрогеновых и прогестероновых рецепторов, повышением экспрессии IGF2 и клеточного онкогена С-тус, стимулирующих пролиферативную активность клеток по ауто- и паракринным механизмам, снижением экспрессии гена-супрессора p53, регулирующего процессы апоптоза.

Хирургическое лечение эндометриоза направлено на максимальное устранение патологического очага. Однако современный подход к терапии больных эндометриозом предусматривает комбинацию хирургического метода и супрессивной гормональной терапии при распространенных формах заболевания, при неуверенности в полном удалении очагов и при возможном рецидивировании. Все же терапия аденомиоза представляет сложную проблему, особенно когда заболевание поражает женщин молодого возраста, заинтересованных в сохранении не только менструальной, но и генеративной функции.

4.3.1. ПРИНЦИПЫ ХИРУРГИЧЕСКОГО ЛЕЧЕНИЯ АДЕНОМИОЗА

Большинство авторов полагают, что даже при распространенных формах эндометриоза следует по возможности выполнять реконструктивно-пластические операции и прибегать к радикальным операциям только при строгих показаниях и в тех случаях, когда исчерпаны все другие возможности как хирургического, так и медикаментозного лечения. Многочисленные комплексные клинические наблюдения и теоретические исследования патогенеза эндометриоза позволили сформулировать четкие показания к оперативному лечению у больных аденомиозом.

Итак, показаниями к хирургическому лечению больных аденомиозом следует считать:

- узловую или диффузную форму аденомиоза;
- отсутствие положительного клинического эффекта консервативной терапии в течение 3 мес.;
- аденомиоз II-III степени распространения, сопровождающийся гиперплазией миометрия;
- сочетание аденомиоза с другими заболеваниями внутренних половых органов, требующими хирургического вмешательства (гиперпластические процессы эндометрия, миома матки, опухоли яичников).

Следовательно, объем хирургического вмешательства определяют возраст пациентки, состояние репродуктивной системы (шейки матки, яичников), а также смежных органов. При отсутствии

заинтересованности в сохранении репродуктивной и менструальной функции в детородном возрасте и пре- постменопаузе выполняют надвлагалищную ампутацию матки (супрацервикальную гистерэктомию) или экстирпацию матки (тотальную гистерэктомию). Хирургическое удаление матки можно производить традиционно путем лапаротомии, лапароскопии, влагалищным доступом или комбинацией последнего с лапароскопией.

Очевидно, каждый из этих основных оперативных доступов с целью гистерэктомии имеет свои показания и преимущества в конкретной ситуации. Лапаротомия является доступом выбора при распространенных формах эндометриоза с длительным персистирующим течением, нарушениями функции или поражением эндометриозом соседних органов (мочевой пузырь, мочеточник, клетчаточные пространства малого таза, кишечник), при значительных размерах матки, а также при сочетании с другими гинекологическими заболеваниями, подозрении на злокачественную трансформацию и отсутствии условий для проведения адекватной эндохирургии.

В последние годы лапароскопия заняла прочное и ведущее место в оперативной гинекологии как диагностический, лечебный и контролирующий метод при эндометриозе.

Несомненные достоинства эндоскопической хирургии — малая травматичность и сокращение сроков реабилитации больного. В 90-е годы наметилась тенденция к расширению радикальных оперативных лапароскопических вмешательств в гинекологии. Со времени первого сообщения об удалении матки эндоскопическим методом прошло более 10 лет (Рич Х., 1989). За эти годы лапароскопические расширенные операции вызывают значительный интерес у специалистов во всем мире. По мере накопления клинического опыта проведения в гинекологии лапароскопических радикальных операций появилось много сторонников и противников эндоскопического доступа. В литературе обсуждаются вопросы о показаниях и противопоказаниях к лапароскопической гистерэктомии, коррекции несостоятельности тазовой диафрагмы, а также роль эндоскопии в лечении онкологических заболеваний гениталий.

Наши позиции совпадают с мнением многих клиницистов о том, что противопоказаниями для лапароскопической гистерэктомии любой модификации служат тяжелая экстрагенитальная патология, злокачественный процесс поздних стадий, большое распространение эндометриоза с полной облитерацией маточно-прямокишечного углубления с поражением соседних органов, а также выраженный спаечный процесс после перенесенных операций. Величина матки имеет также определенное значение при эндохирургическом вмешательстве. Большинство хирургов приходят к соглашению о том, что лапароскопическую гистерэктомию следует производить при размерах матки, не превышающих 12 нед беременности.

Больным с внутренним эндометриозом I-II степени распространения в сочетании с патологией придатков матки или без нее и при интактной влагалищной части шейки матки следует производить лапароскопическую надвлагалищную ампутацию матки (лапароскопическую супрацервикальную гистерэктомию — LSH).

Все хирурги единодушны во мнении, что выполнение LSH менее опасно в сравнении с тотальной лапароскопической гистерэктомией (TLH). Сохранение культи шейки матки при LSH снижает риск, связанный с выделением мочеточников и пересечением основного ствола маточной артерии, кроме того, неповрежденные кардинальные и крестцово-маточные связки в будущем обеспечивают профилактику выпадения культи шейки матки и несостоятельности мышц тазового дна.

Техника традиционной лапароскопической надвлагалищной ампутации матки (лапароскопическая супрацервикальная гистерэктомия — LSH)

Для этой операции необходимы 3 лапароскопических прокола (околопупочный 10 мм и два по 5 мм в левом и правом нижних квадрантах живота).

Обязательным моментом операции является фиксация шейки матки и введение трансцервикальной маточной канюли, которая позволяет изменять положение матки во время операции.

Этапы LSH:

1. Идентификация мочеточников.
2. Пересечение круглых связок матки, собственных связок яичников, проксимальных отделов маточных труб (воронкотазовых связок при аднексэктомии) с помощью биполярной коагуляции. Персистирующее кровотечение останавливают коагуляцией либо наложением лигатуры ([рис. 30](#)).
3. Вскрытие пузырно-маточной складки брюшины ножницами или Nd-ИАГ-лазером с последующим формированием лоскута мочевого пузыря тупым и острым путем ([рис. 31](#)).

Большинство хирургов-эндоскопистов считают это самым важным этапом операции, поскольку при правильном его выполнении происходит хорошее обнажение маточных сосудистых пучков.

4. Рассечение заднего листка широкой связки матки с помощью ножниц (при этом мочеточник смещается латеральнее).
5. Биполярная коагуляция или лигирование и пересечение ножницами маточной артерии. При правильном пересечении маточных сосудистых пучков с обеих сторон матка становится цианотичной и можно переходить к следующему этапу операции.
6. Отсечение матки от шейки в области внутреннего зева лазерным скальпелем Nd-ИАГ, ножницами или гармоническим скальпелем.
7. Иссечение эндоцервикса с помощью лазера Nd-ИАГ или монополярной коагуляцией. Дополнительный гемостаз культи шейки матки коагуляцией или Nd-ИАГ-лазером.
8. Перитонизация за счёт переднего и заднего листков брюшины над культёй шейки матки с помощью эндошва или серии скобок.
9. Удаление матки из брюшной полости с помощью морцелляции или через заднее кольпотомное отверстие с последующей кольпорафией.
10. Санация брюшной полости.

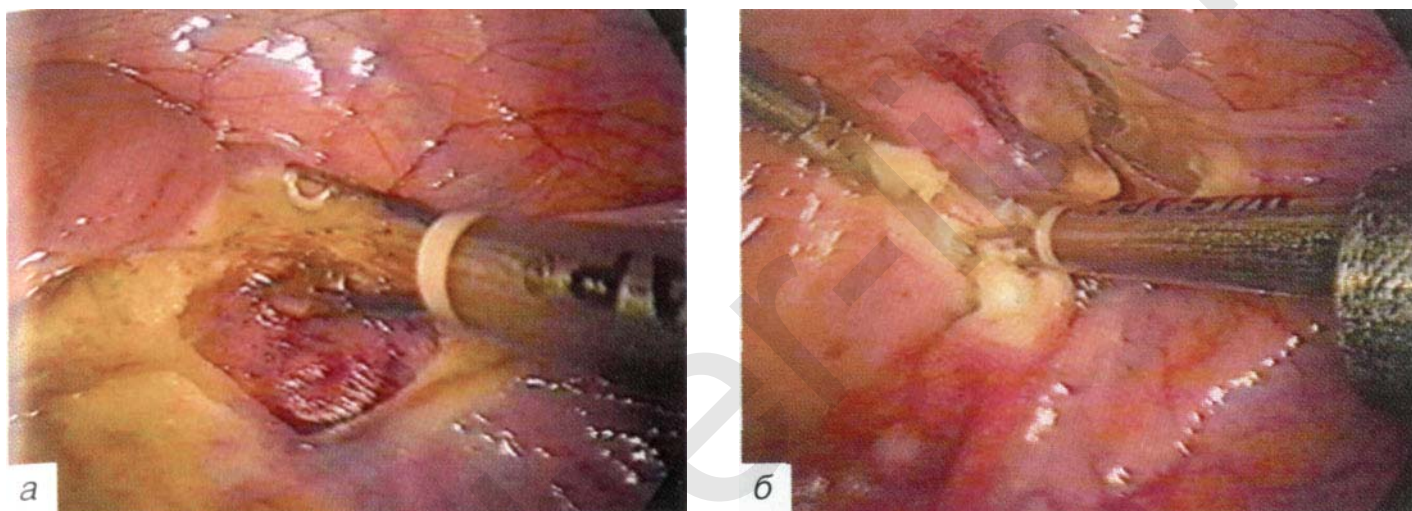


Рис. 30. Пересечение круглой связки матки после эндокоагуляции.

Пересечение проксимального отдела маточной трубы и собственной связки яичника. Лапароскопия (а, б - этапы операции).

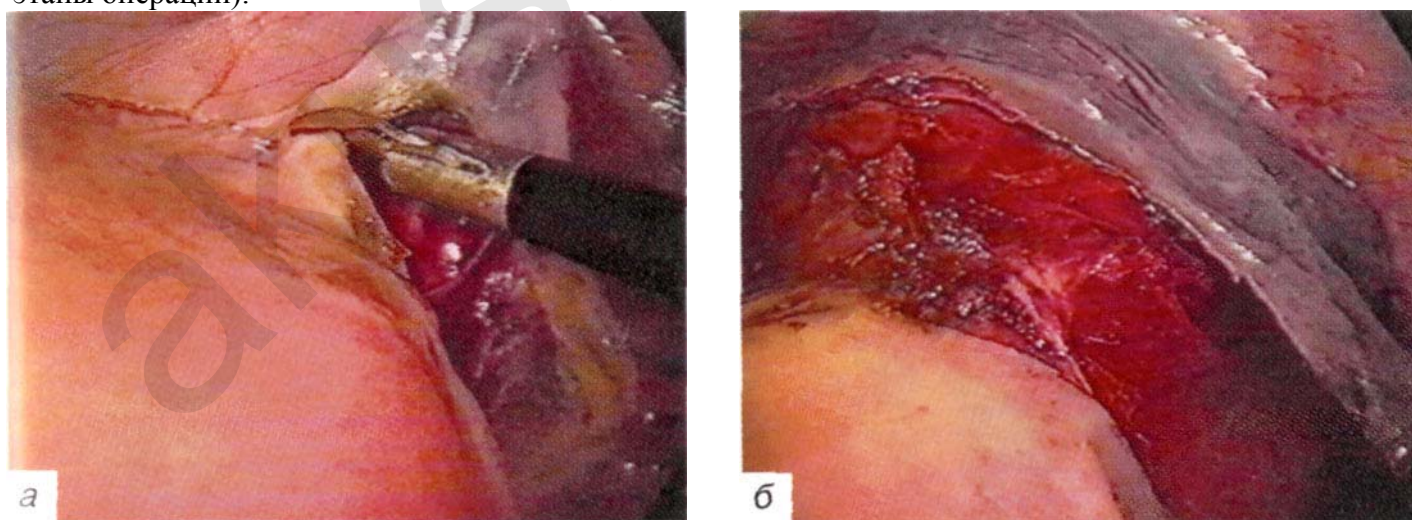


Рис. 31. Вскрытие переднего листка широкой связки матки и рассечение пузырно-маточной складки брюшины. Лапароскопия (а, б - этапы операции).

Техника лапароскопической надвлагалищной ампутации матки при помощи петлевой лигатуры (Ищенко А.И. и др., 1997)

В нашей методике используют 3 лапароскопических прокола (10 мм пупочный и два по 5 мм в левом и правом нижних квадрантах живота).

После обработки шейки матки захватывают пулевыми щипцами на 3 и 9 ч условного циферблата, трансцервикально вводят маточную канюлю, которая позволяет изменять положение матки по ходу операции.

Круглую маточную связку пересекают с обеих сторон в средней части после биполярной коагуляции током мощностью 30 Вт. Вскрывают передний листок широкой маточной связки, используя ножницы. Затем при помощи ножниц и диссектора рассекают пузырно-маточную складку брюшины поочередно с правой и левой стороны. Персистирующее кровотечение останавливают с помощью биполярной коагуляции. Пузырно-маточную связку пересекают ножницами, при необходимости гемостаза применяют биполярную коагуляцию. Мочевой пузырь отделяют от матки тупым путем с помощью тупфера до уровня верхней трети влагалища.

Биполярным коагулятором в области трубного угла производят коагуляцию, а затем пересечение и маточных труб, и собственных связок яичников. Вскрывают задний листок широкой связки матки. Если решено удалить придатки или яичник, передний и задний листки широкой связки матки вскрывают латерально снизу в направлении воронкотазовой связки. На последнюю набрасывают эндопетлю, которую затем затягивают, после чего связку пересекают. Вышеописанные манипуляции можно выполнять с использованием одноразовых сшивающих аппаратов ENDO GIA, которые рассекают и прошивают образования единым блоком, что уменьшает время операции, но увеличивает ее стоимость.

После выделения сосудистые пучки с обеих сторон лигируют на уровне внутреннего зева. Этот этап мы выполняем, используя петлевую лигатуру. Наложенную лигатуру затягивают на шейке матки после удаления маточной канюли. Над лигатурой проводят превентивную коагуляцию маточных сосудов. Затем тело матки отсекают от шейки отступя 0,5 см от петлевой лигатуры.

Перитонизацию культи шейки матки производят путём фиксации пузырно-маточной складки брюшины с задним листком широкой маточной связки при помощи степлера.

Препарат удаляют из брюшной полости через кольпотомное отверстие заднего свода влагалища или с помощью морцеллятора.

Кольпотомию осуществляют при помощи влагалищного экстрактора — 10-миллиметрового троакара с диэлектрическим шаром на конце. Шар снаружи вводят в задний свод влагалища и со стороны брюшной полости над ним производят кольпотомию. Разрез выполняют монополярным электродом между крестцово-маточными связками, не выходя за их пределы. Через троакар, введённый в кольпотомное отверстие, в брюшную полость вводят щипцы, которыми фиксируют и извлекают матку. Кольпотомное отверстие ушивают со стороны влагалища.

По окончании операции производят подводный контроль гемостаза. Брюшную полость промывают при помощи аквапуратора.

Данная методика лапароскопической надвлагалищной ампутации матки имеет отличия от описанных в литературе способов такой операции. Используя петлевую лигатуру, мы избегаем необходимости прошивать сосудистые пучки, что позволяет сократить время операции, уменьшает кровоточивость из культи шейки матки. Превентивная биполярная коагуляция сосудов матки производится выше уровня наложенной лигатуры, таким образом зона коагуляционного некроза удаляется из брюшной полости вместе с препаратом.

Лапароскопическую надвлагалищную ампутацию матки с трансвагинальным иссечением слизисто-мышечного слоя цервикального канала целесообразно выполнять в случаях распространенного аденомиоза, а также при сочетании его с гиперпластическими процессами эндометрия и миомой матки.

Техника лапароскопической надвлагалищной ампутации матки с трансвагинальным иссечением слизисто-мышечного слоя цервикального канала (А.И. Ищенко и др., 1998)

Технология лапароскопической надвлагалищной ампутации матки с иссечением слизисто-мышечного слоя цервикального канала разработана нами на основе известной операции К. Земма - классической интрафасциальной гистерэктомии (CISH).

Этапы вхождения в брюшную полость, мобилизации мочевого пузыря и тела матки, а также лигирование маточных сосудов ничем не отличаются от таковых при выполнении лапароскопической надвлагалищной ампутации матки с использованием петлевой лигатуры. После отсечения тела матки от шейки матки выше наложенной петли осуществляют второй - влагалищный этап операции. Это принципиально отличает нашу модификацию от операции Земма.

Со стороны влагалища в цервикальный канал культи шейки матки вводят проводник, имеющий винтовую нарезку на дистальной части, которая предназначена для фиксации внутри канала. Под лапароскопическим контролем со стороны брюшной полости проводник проводят по всей длине

цервикального канала и надежно фиксируют в нем. Затем по проводнику в культю шейки матки вводят полый цилиндр, соответствующий диаметру шейки матки и имеющий внутренний ограничитель, острый, зазубренный дистальный край, которым иссекают эндоцервикс с подлежащим мышечным слоем. Размеры шейки матки устанавливаются предварительно при ультразвуковом исследовании. Диаметр режущего цилиндра может быть 12, 15, 18 мм. В момент введения режущего инструмента необходимо удалить петлевую лигатуру с культи шейки матки. Выраженного кровотечения при этом не отмечается, что связано с превентивной коагуляцией сосудистых пучков над петлевой лигатурой. Контроль полного удаления слизистой оболочки цервикального канала осуществляется визуально путём введения 7-миллиметрового лапароскопа вслед за удаляемой фрезой в сформированный тоннель шейки матки. На культю шейки матки накладывают со стороны брюшной полости две петлевые лигатуры, а со стороны влагалища — П-образный шов.

Перитонизацию, удаление препарата выполняют так же, как и при надвлагалищной ампутации матки.

При таком подходе мы имеем возможность контролировать введение режущего инструмента со стороны как влагалища, так и брюшной полости, тем самым полностью иссекая слизистую оболочку цервикального канала. Данная операция выполняется в радикальном объеме и сохраняет «мышечный каркас» культи шейки матки, не нарушая анатомии тазового дна.

Классическая интрафасциальная гистерэктомия по К. Земму (CISH)

Модификация супрацервикальной гистерэктомии (LSH), разработанная К. Земмом, получила название классической интрафасциальной гистерэктомии (CISH).

CISH является приемлемой заменой лапароскопической экстирпации матки. Ее несомненными преимуществами считаются уменьшение послеоперационных болей, лучший косметический эффект, профилактика выпадения культи шейки матки. В ряде стран (США, Германия, Бельгия) эта операция стала вмешательством по выбору пациентки.

Показаниями к CISH служит доброкачественная патология (эндометриоз, миома матки, рецидивирующий гиперпластический процесс эндометрия, опухоли яичников, изменения шейки матки), обычно требующая лапароскопического доступа для экстирпации матки.

Техника классической лапароскопической гистерэктомии (CISH) по К. Земму

1. Операция начинается с создания пневмоперитонеума и введения 3 троакаров (одного диаметром 10 мм, двух по 5 мм) для лапароскопа и инструментов. Производят тщательный осмотр брюшной полости и подтверждают возможность проведения операции лапароскопическим доступом.
2. Перфорация дна матки с помощью инструмента CURT. Инструмент CURT (Calibrated Uterine Resector Tool) состоит из 3 частей:
 - перфорационного зонда диаметром 5 мм и длиной 50 см;
 - центрирующего цилиндра;
 - зазубренного макроморцеллятора (диаметр 10, 15 и 22 мм).Шейку матки обнажают при помощи ложкообразных зеркал и фиксируют на 9 и 13 ч условного циферблата. Цервикальный канал расширяют с помощью расширителей Гегара до №5-6, затем в полость матки вводят перфорационный зонд. Перфорационный зонд следует продвигать по центру к дну матки с последующей ее перфорацией и обязательным лапароскопическим контролем. Матку «сажают» на зонд. Перфорационный зонд продвигают в брюшную полость еще на 2-3 см и фиксируют с помощью зажима. Дальнейшие этапы операции выполняют лапароскопически.
3. Пересечение круглых связок матки, проксимальных отделов маточных труб, собственных связок яичников (воронкотазовых связок при аднексэктомии) с помощью сшивающих аппаратов. Возможно лигирование. Дополнительный гемостаз достигается путем наложения петли Родера.
4. Пересечение пузырно-маточной складки брюшины ножницами с помощью тупфера на специальном держателе, ее низведение с мочевым пузырем к лону.
5. Нетугое наложение эндопетли на матку в области внутреннего зева.
6. Иссечение слизисто-мышечного слоя («сердцевины») шейки матки и тела матки с помощью инструмента CURT. Ассистент медленно, без давления продвигает со стороны влагалища по перфорационному зонду макроморцеллятор, режущий край которого иссекает «сердцевину»

шейки и дна матки. Затем инструмент CURT удаляют. Первую петлевую лигатуру Родера затягивают.

7. Дополнительное наложение 2-3 эндопетель в области внутреннего зева. Тройная цервикальная эндолигатура обеспечивает надежный гемостаз.
8. Отсечение тела матки от шейки матки в области внутреннего зева над тройной цервикальной лигатурой с помощью ножа или ножниц.
9. Подшивание круглых связок матки к культте шейки матки.
10. Перитонизация за счет переднего и заднего листков брюшины с помощью эндошвов или скобок.
11. Удаление препарата из брюшной полости с помощью морцеллятора.
12. Санация брюшной полости.
13. Трансцервикальное наложение гемостатических швов на культю шейки матки.

По мнению К. Земма, предложенная им технология классической интрафасциальной гистерэктомии (CISH) имеет ряд преимуществ:

1. Безопасное и полное трансвагинальное усечение слизисто-мышечного слоя шейки матки.
2. Сохранение кардинальных и крестцово-маточных связок, перицервикальной иннервации.
3. Снижение риска пересечения мочеточников, травмы мочевого пузыря, проведение надёжного гемостаза.
4. Удаление матки с помощью морцеллятора без кольпотомии.
5. Сохранение прежнего состояния влагалища, в связи с этим не происходит его укорочение.

Безусловно, CISH по К. Земму нужно отнести к «золотому стандарту» гинекологической лапароскопии. Ее классическое выполнение требует значительных экономических затрат (приобретение системы CURT, морцеллятора, сшивающих аппаратов).

Лапароскопическая экстирпация матки (тотальная лапароскопическая гистерэктомия - TLH)

TLH является полноценной альтернативой влагалищной и абдоминальной экстирпации матки, но операцию не следует проводить при выраженном спаечном процессе, значительных размерах матки, эндометриозе IV стадии с обширным вовлечением в процесс маточно-прямокишечного углубления и прямой кишки. Рак яичников III стадии является противопоказанием для выполнения лапароскопической экстирпации матки. Соматическое состояние пациентки (сахарный диабет, заболевания сердца, легких и т.д.) может также стать препятствием для эндохирургического лечения.

Выполнять TLH может только хирург высокой квалификации, владеющий в равной мере различными хирургическими доступами (лапароскопическим, влагалищным, абдоминальным). Особенность TLH состоит в том, что все этапы операции производятся лапароскопически. Матку извлекают через влагалище, культю влагалища зашивают с помощью лапароскопического наложения швов и никаких хирургических манипуляций влагалищным доступом не производят.

Техника тотальной лапароскопической гистерэктомии (TLH) по Г.Ричу

1. Первым этапом любой лапароскопической операции является создание пневмоперитонеума и введение в брюшную полость 3 троакаров (одного диаметром 10 мм и двух по 5 мм) для лапароскопа и инструментов.
2. Фиксация шейки матки и расширение цервикального канала. Введение в цервикальный канал маточного манипулятора Valtchev («Conkin Surgical Instruments», Toronto, Canada), который обеспечивает положение матки в anteversio и определенное положение заднего свода влагалища между крестцово-маточными связками.
3. Транспариетальное выделение с обеих сторон мочеточников в средней части заднего листка широкой маточной связки. Идентификацию мочеточников производят для безопасного пересечения воронкотазовых связок.
4. Транспариетальное выделение маточных артерий, лигирование путем прошивания изогнутой иглой СТВ-1 с тупым концом (Ethicon JB 260) нитью Vicryl-0 и пересечение.
5. Пересечение круглых связок матки, собственных связок яичников, проксимальных отделов маточных труб (воронкотазовых связок при аднексэктомии) с помощью ложкообразного электрода (Electroscope) или сшивающих аппаратов. Персистирующее кровотечение останавливают биполярной коагуляцией.

6. Мобилизация мочевого пузыря. Рассечение пузырно-маточной складки брюшины ножницами с левой стороны к правой. Низведение пузырно-маточной складки брюшины и мочевого пузыря до идентификации влагалища с помощью диссектора и тупфера.
 7. Отсечение шейки матки от сводов влагалища (круговая кольпотомия). Пересечение кардинальных связок с помощью луча CO₂-лазера высокой мощности (80 Вт) или режущим током мощностью 150 Вт. Пересечение крестцово-маточных связок после биполярной коагуляции. Вскрытие влагалища в заднем своде по манипулятору Valtchev на границе с шейкой матки.
 8. Введение во влагалище влагалищного определителя (R. Wolf) диаметром 4 см для обозначения границ шейки матки и сводов влагалища, предупреждения потери пневмоперитонеума. Далее производят круговое рассечение тканей лазерным лучом по краю влагалищного определителя.
 9. Извлечение матки через влагалище.
 10. Наложение эндошвов на культю влагалища и суспензия с помощью кульдопластики. Проводят идентификацию крестцово-маточных связок по следам биполярной коагуляции с помощью ректального зонда. Левую крестцово-маточную связку приподнимают и прошивают изогнутой иглой СТ-1 с нитью Vicryl-0 с помощью косоугольного иглодержателя Cook, затем прошивают левую кардинальную связку с небольшой частью заднелатерального отдела стенки влагалища под культей маточных сосудов и вдоль слизистой задней стенки влагалища с переходом на правую сторону. Затем накладывают аналогичный шов, соединяющий заднеправую часть стенки влагалища, правые кардинальные и крестцово-маточные связки (полукисет). Эти швы затягивают экстракорпорально и обеспечивают поддержку купола влагалища, поднимая его вверх и кзади. Оставшуюся часть стенки влагалища и покрывающую ее лобково-шеечно-пузырную фасцию зашивают в вертикальном направлении 1-2 швами нитью Vicryl-0. Перитонизацию в большинстве случаев не проводят.
 11. По окончании операции санация брюшной полости, тщательный осмотр операционного поля.
- Экстирпация матки по классической методике требует пересечения всех связок матки (кардинальных, крестцово-маточных, пузырно-маточных), это приводит к резкому ослаблению тазового дна. На этапах отсепаровки и низведения мочевого пузыря возможно его рассечение, во время мобилизации и пересечения маточных сосудов на уровне внутреннего зева возможно повреждение мочеточников.

Все вышеперечисленное делает актуальным поиск новых, менее травматических способов удаления матки, в том числе и лапароскопических.

Матка окружена висцеральным листком тазовой фасции, отделяемой от органа рыхлой клетчаткой. Однако этот факт до настоящего времени мало учитывался в оперативной гинекологии, хотя сохранение фасциально-связочного аппарата малого таза является необходимым условием для уменьшения агрессивности операции и достижения хороших отдаленных результатов.

Учитывая эти данные, мы разработали технику тотальной интрафасциальной экстирпации матки, при которой пучки маточных сосудов пересекают на уровне внутреннего зева, после чего циркулярно рассекают висцеральную фасцию, проникают в интрафасциальное клетчаточное пространство, тупым и острым путем выделяют шейку матки до сводов влагалища; шейку матки отсекают от сводов и формируют купол влагалища за счет сшивания крестцово-маточных связок, листков фасции футляра, стенок влагалища и пузырно-маточной складки брюшины. Для высокой фиксации культи влагалища круглые связки матки подшивают к крестцово-маточным. В отличие от экстрафасциальной экстирпации в предложенном нами методе отсутствуют этапы пересечения параметральной клетчатки и низкого отделения мочевого пузыря от шейки матки, крестцово-маточных, пузырно-маточных связок, так как они подходят к матке экстрафасциально, не проникая в мышечный слой шейки матки. Следовательно, не нарушаются структура и ангио-нейроархитектоника тазового дна.

Техника лапароскопической интрафасциальной гистерэктомии (методика по А.И. Ищенко, 2000)

1. Создание пневмоперитонеума и введение в брюшную полость 3 троакаров для лапароскопа (одного диаметром 10 мм и двух по 5 мм) и инструментов. Проводят тщательный осмотр брюшной полости и оценивают условия проведения операции лапароскопическим доступом.
2. Фиксация шейки матки и расширение цервикального канала расширителями Гегара до №12. Введение в цервикальный канал манипулятора Кекштейна со световодом и последующая его фиксация в полости матки. Манипулятор Кекштейна обеспечивает ротацию матки, обозначает

четкую границу между шейкой матки и сводами влагалища, предупреждает потерю пневмоперитонеума ([рис. 32](#))

3. Коагуляция и пересечение круглых связок матки, проксимальных отделов маточных труб, собственных связок яичников (воронкотазовых связок при аднексэктомии) ([рис. 33](#)). Дополнительный гемостаз при аднексэктомии возможен путем наложения петлевой лигатуры на воронкотазовую связку.
4. Пересечение пузырно-маточной складки брюшины с правой стороны к левой ножницами ([рис.34](#)). Низведение ее с мочевым пузырем до переднего свода влагалища к светящемуся краю манипулятора при помощи диссектора. Гемостаз достигается биполярной коагуляцией.
5. Пересечение заднего листка брюшины с обеих сторон для мобилизации сосудистых пучков без пересечения крестцово-маточных связок ([рис. 35](#)).
6. Коагуляция с помощью биполярного электрода и пересечение сосудистых пучков с обеих сторон на 0,5 см выше внутреннего зева ([рис. 36](#)). Персистирующее кровотечение останавливают биполярной коагуляцией.
7. Пересечение верхней трети кардинальных связок после биполярной коагуляции. Идентификация боковых сводов влагалища при помощи диссектора. Ориентиром границы шейки матки и сводов влагалища является светящийся край манипулятора Кекштейна ([рис.37](#))
8. Вскрытие переднего свода влагалища и отсечение шейки матки от сводов влагалища (круговая кольпотомия) ([рис. 38](#)). Круговое рассечение тканей режущим током по светящемуся краю влагалищного манипулятора Кекштейна.
9. Извлечение матки из брюшной полости во влагалище (тем самым сохраняется пневмоперитонеум).
10. Формирование культи влагалища путем наложения полукисетных эндошвов ([рис. 39](#)). Прошивают правую крестцово-маточную связку, заднюю, боковую стенки с захватом правой кардинальной связки и передней стенки влагалища, переднего листка брюшины. Затем накладывают аналогичный шов, соединяющий левую крестцово-маточную связку, заднелевую и переднюю стенки влагалища, с прошиванием кардинальной связки слева и пузырно-маточной складки брюшины. Эти швы затягивают, обеспечивая поддержку купола влагалища. Отдельные эндошвы накладывают на передний и задний листки брюшины.
11. По окончании операции санация брюшной полости и тщательный контроль гемостаза.
12. Извлечение удаленного препарата через влагалище.

Технология проведения интрафасциальной гистерэктомии с применением манипулятора Кекштейна позволяет исключить такие этапы операции, как вскрытие параметриев, идентификация мочеточников, маточных артерий и их лигирование. Эта операция обеспечивает проведение надежного гемостаза, а также сохранение крестцово-маточных связок, фиксацию купола влагалища, при этом не вызывая его укорочения.

Развитие лазерной техники и световолоконной оптики обеспечило новые достижения эндоскопической хирургии. В настоящее время в мире начинают внедрять в гинекологическую практику уже применяемый в урологии, нейрохирургии и общей хирургии метод интерстициальной лазерной термотерапии.

Мы разработали технику и методику интерстициальной лазер-индуцированной термотерапии (ИЛТТ) узловой формы аденомиоза и миомы матки с помощью Nd-ИАГ-лазерной установки с применением волоконного световодного катетера с цилиндрическим рассеивающим наконечником.

ИЛТТ показана при доброкачественной патологии матки (узловая форма аденомиоза, миома матки), размеры которой не превышают 8-10 нед беременности у пациенток, желающих сохранить менструальную и генеративную функцию, а также при противопоказаниях к радикальному хирургическому лечению и длительной супрессивной гормональной терапии.

Сущность метода ИЛТТ заключается в равномерном распределении в объеме патологического образования лазерной энергии, преобразующейся в тепловую с последующим асептическим некрозом, фиброзом патологической ткани, тромбозом, гиалинозом питающих сосудов, разрушением гормональных рецепторов и рецепторов факторов роста.

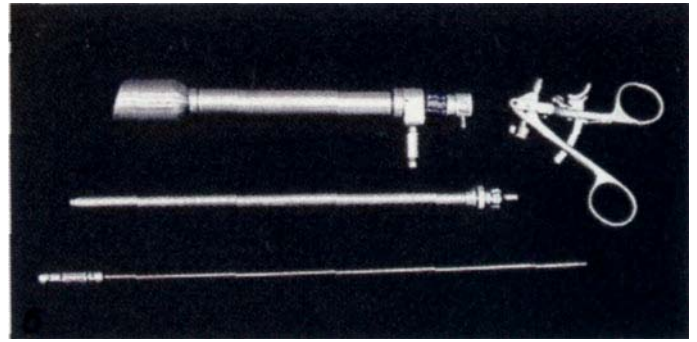
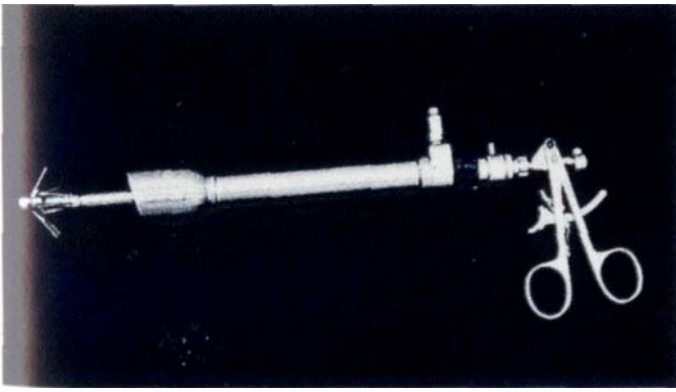


Рис. 32. Внутриматочный манипулятор Кекштейна.

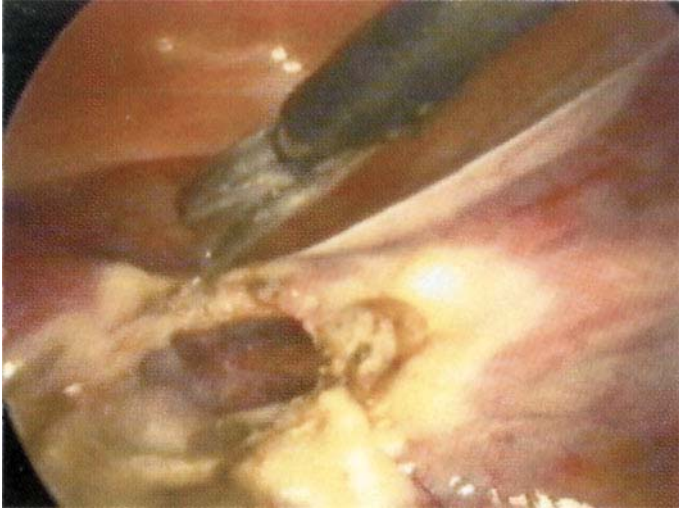


Рис. 33. Коагуляция и пересечение круглых связок матки. Лапароскопия.

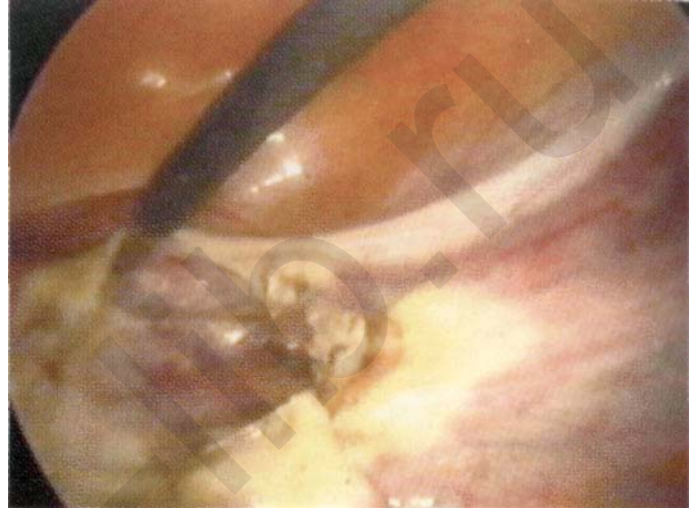

Рис. 34. Пересечение пузырно-маточной складки брюшины. Лапароскопия.

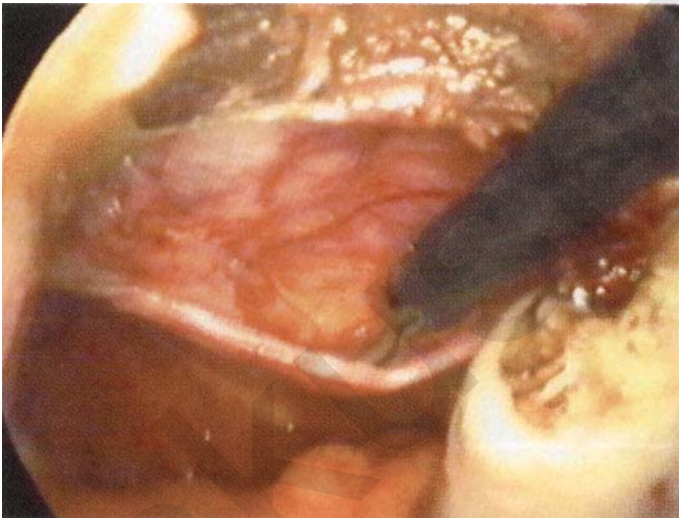


Рис. 35. Пересечение заднего листка брюшины. Лапароскопия.

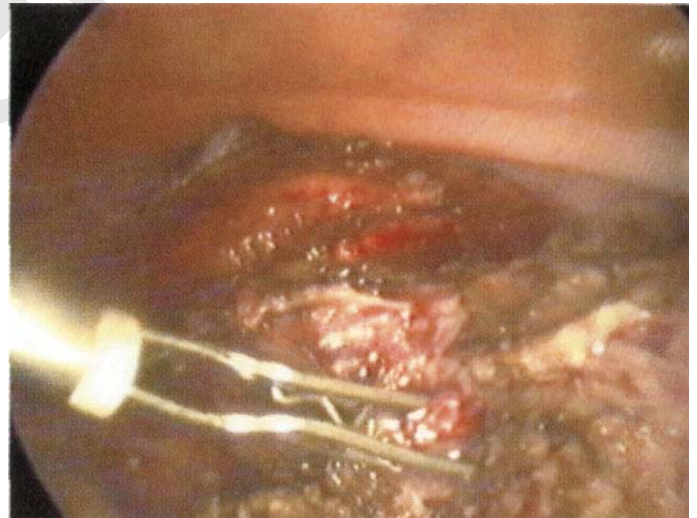


Рис. 36. Коагуляция и пересечение сосудистых пучков. Лапароскопия.

ИЛТТ узловой формы аденомиоза и миомы матки нами выполнена на базе установки «Medilas 4060 Fibertoni» фирмы «Dornier» (Франция), состоящей из источника излучения - твердотельного лазера на ИАГ с неодимом. Доставка лазерной энергии осуществлялась по световодам двух типов ([рис. 40](#)).

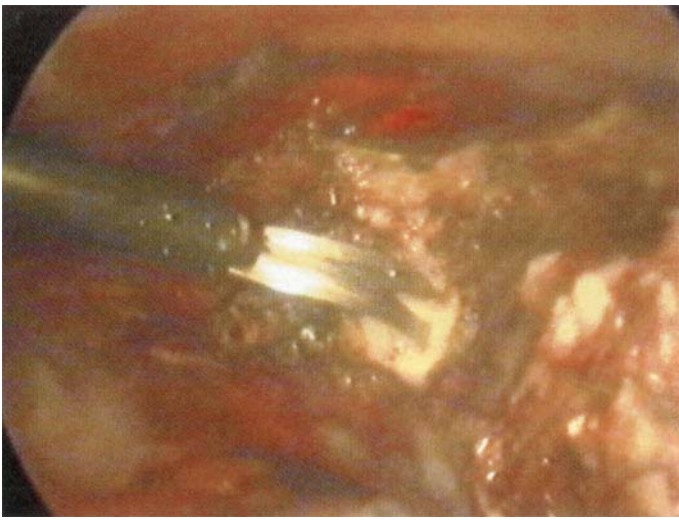


Рис. 37. Выделение шейки матки тупым и острым путем. Лапароскопия.

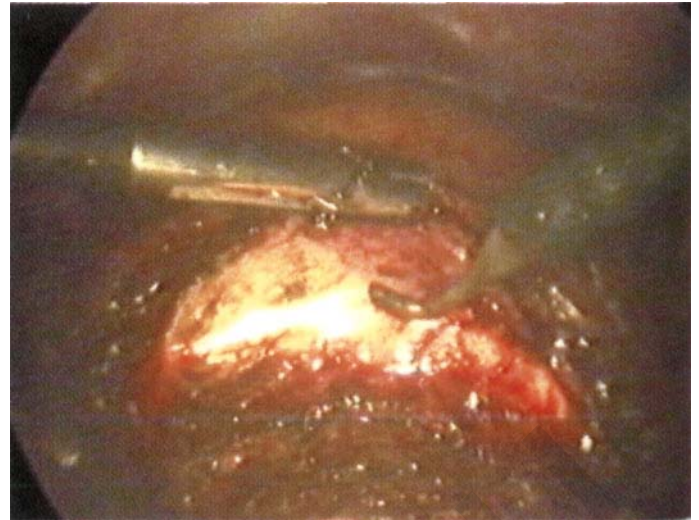


Рис. 38. Вскрытие переднего свода влагалища. Лапароскопия.

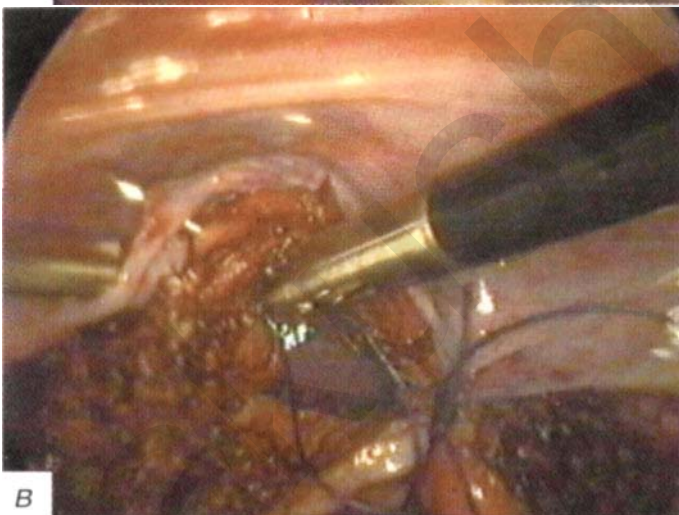
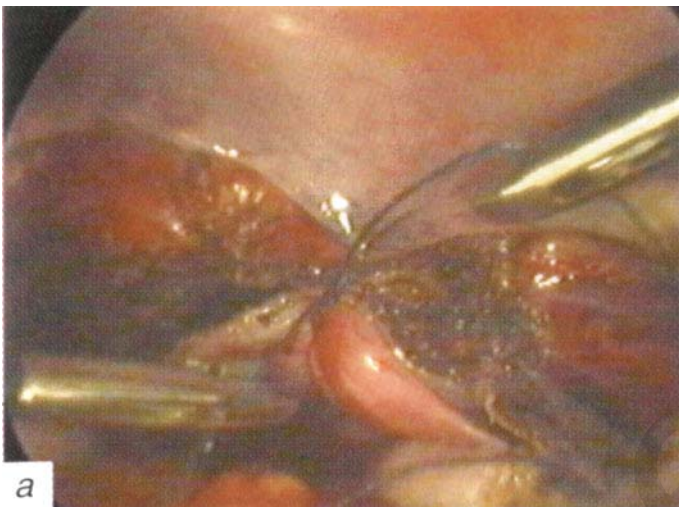


Рис. 39. Наложение полукисетных швов для формирования культи влагалища. Лапароскопия (а, б, в - этапы операции).

Техника ИЛТТ при узловой форме аденомиоза и миоме матки

1. На первом этапе воздействия при помощи безоболочечного волоконного катетера с прямым выводом лазерного излучения (bare-fibre) в узле аденомиоза или миомы формируется канал заранее заданной длины (мощность лазерного излучения 25 Вт).
2. На втором этапе операции в сформированный канал вводят волоконный световодный катетер с цилиндрическим рассеивающим наконечником до отметки на волокне, соответствующей длине сформированного канала. Продолжительность воздействия 3-5 мин. При снижении мощности от 10 до 5 Вт происходит распределение лазерной энергии в количестве 200-400 Дж равномерно во всех направлениях в объеме опухолевого образования. Если размеры узла миомы или аденомиоза превышали 2 см, осуществляли воздействие из нескольких точек на расстоянии 2 см друг от друга.

Эхографический мониторинг после ИЛТТ обнаружил в узловых образованиях матки уже к 3-му месяцу уменьшение размеров узлов аденомиоза в среднем в 2,5 раза. Данные ультразвукографии через 1, 2, 3 мес. после лазерного воздействия отражают ферментативную и клеточную резорбцию, которая приводит к частичному или полному рассасыванию очагов некроза с последующим замещением дефекта новообразованной тканью, что и обуславливает уменьшение узловых образований матки.

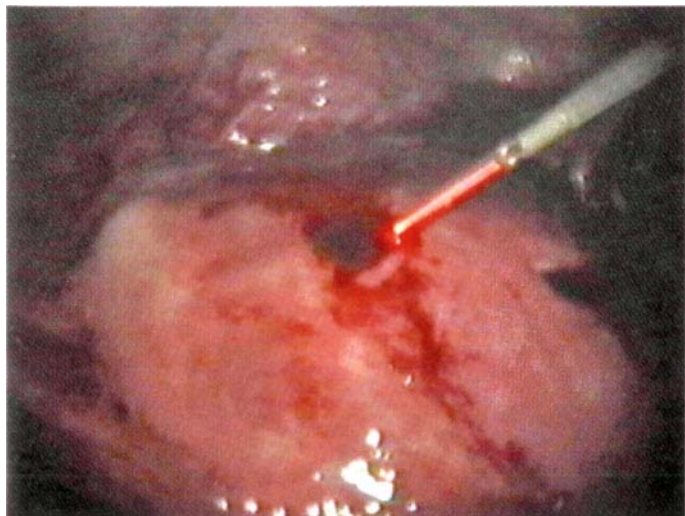

Рис. 40. ИЛТТ при узловой форме аденомиоза. Лапароскопия.

Результаты доплерометрического исследования на 30, 60, 90-е сутки после ИЛТТ свидетельствовали о прогрессировании обеднения сосудистого русла опухолевых образований. Спустя 9 мес после лазерного воздействия кровотоков в интраопухолевых сосудах отсутствовал у 55% больных.

ИЛТТ у больных аденомиозом (узловая форма) и миомой матки можно проводить без предварительной гормональной подготовки. Проведение этого вмешательства возможно при гистероскопии и/или лапароскопии в зависимости от локализации узлов, предпочтительно в первую фазу менструального цикла (на 5-7-й день).

Ретро- и проспективный анализ клинической эффективности ИЛТТ у больных аденомиозом (узловая форма) и миомой матки позволил сформулировать следующие положения:

- результатом ИЛТТ является уменьшение размеров узлов аденомиоза и миомы матки;
- разработанный способ ИЛТТ эндоскопическим доступом на базе Nd-ИАГ-лазерной установки эффективен при лечении миомы матки и узловой формы аденомиоза. ИЛТТ приводит к стойкому клиническому выздоровлению у 86,4% пациенток с узловой формой аденомиоза и у 87,2% больных с миомой матки и стабильному уменьшению размеров узлов аденомиоза и миомы матки в $2,19 \pm 2,02$ и $2,18 \pm 0,85$ раза соответственно;
- ИЛТТ характеризуется хорошей переносимостью, быстрым восстановлением работоспособности, коротким периодом пребывания в стационаре.

Лапароскопическая гистерэктомия и ИЛТТ — безопасные хирургические методы лечения пациенток с различной патологией матки. С течением времени их могут принять хирурги, имеющие необходимые навыки и опыт в лапароскопии и в особенности в технике гистерэктомии, во многих клиниках.

Нет ничего плохого в том, что продолжают дискуссии относительно показаний к эндоскопическому удалению матки, целесообразности ее выполнения и выбора методик вмешательства. Стандартизация показаний к лапароскопической гистерэктомии в современных условиях вряд ли возможна. Это обусловлено различной квалификацией хирурга, технической оснащенностью операционной и пожеланиями пациентки. В конечном счете хирург должен принимать решение о показаниях к лапароскопическому доступу, основываясь на хирургическом опыте и имеющихся данных о результатах подобных операций.

4.3.2. МЕДИКАМЕНТОЗНАЯ ТЕРАПИЯ ВНУТРЕННЕГО ЭНДОМЕТРИОЗА ТЕЛА МАТКИ

Медикаментозная терапия аденомиоза представляет сложный и неоднозначный аспект лечения генитального эндометриоза.

Современные представления о патогенезе заболевания позволяют рассматривать воздействие современных лекарственных препаратов в качестве дополнения к хирургическому устранению

имплантатов эндометриоза. Ни одно лекарственное средство не уничтожает морфологического субстрата эндометриоза, а лишь опосредованно влияет на него, чем и объясняется клинический эффект.

Основным принципом гормональной терапии эндометриоза является подавление секреции яйцниками половых гормонов. Степень и продолжительность угнетения гормонсекретирующей функции яйчников определяются видом препарата, дозой и длительностью применения.

В настоящее время для лечения аденомиоза применяют аналоги гонадотропин-рилизинг-гормона и антигонадотропины, прогестины ([см. табл. 7](#)).

Многие клиницисты полагают, что теоретически гормональная супрессивная терапия аденомиоза возможна и обоснована лишь при II степени его распространения, не сопровождающейся утолщением стенок матки (гиперплазией миометрия), а также в качестве второго этапа лечения после органосохраняющих операций на матке (ИЛТТ, миомэктомия) у молодых женщин.

Следует отметить, что клинико-инструментальная диагностика данной формы аденомиоза затруднена вследствие отсутствия характерных клинических проявлений II степени инвазии эндометриоза в миометрий. В связи с этим необходимы внимательный подход к диагностике внутреннего эндометриоза и тщательный отбор пациенток для супрессивной гормональной терапии. Консервативное лечение больных аденомиозом включает назначение прерывистых курсов современных гормональных препаратов, подавляющих синтез половых гормонов.

4.3.3. АЛГОРИТМ ОБСЛЕДОВАНИЯ ПАЦИЕНТОК ПРИ ПОДОЗРЕНИИ НА АДЕНОМИОЗ

Собственные исследования свидетельствуют, что клиника внутреннего эндометриоза очень полиморфна.

В связи с этим проведение адекватного обследования, позволяющего быстро установить точный диагноз и тем самым обосновать тактику лечения больных при подозрении на данную патологию, вызывает определенные затруднения.

Пациенток с подозрением на внутренний эндометриоз тела матки обследуют по [следующей схеме](#).

Углубленное целенаправленное изучение анамнеза, клинических проявлений и объективных данных остается обязательным и первоочередным моментом комплексного обследования этих больных. Результаты клинического исследования определяют дальнейшую последовательность инструментальных вмешательств при подозрении на аденомиоз.

Еще раз подчеркнем значимость клинических признаков аденомиоза. Это больные в основном позднего репродуктивного и пременопаузального возраста, основными жалобами которых являются мено- или метроррагии, болезненные менструации, возможно, маточные кровотечения в постменопаузе. Величина матки соответствует 5-6 нед беременности и более.

Следующим этапом в комплексе мероприятий обследования больных при подозрении на внутренний эндометриоз предусматривается проведение трансвагинальной эхографии. Оптимальными сроками проведения трансвагинальной эхографии органов малого таза у данных больных служат 5-7-й и 21-25-й дни от начала предыдущего менструального кровотечения. В эти сроки удается получить максимальную информацию, необходимую для проведения дифференциальной диагностики с миомой матки и патологией эндометрия. Точность обнаружения аденомиоза составила 74,5%, параллельной патологии эндометрия - 23,5%, миомы матки - 22%.

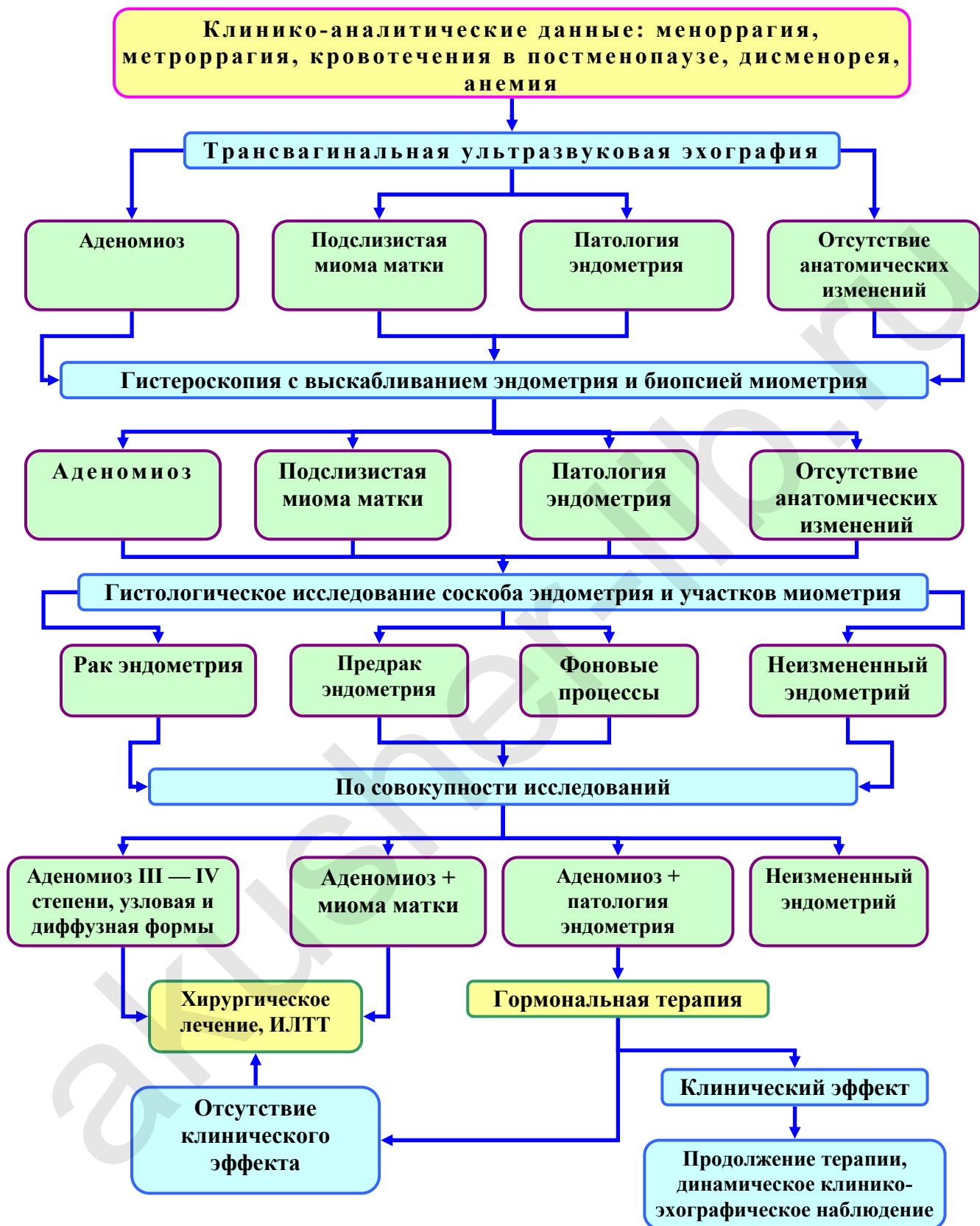
Следующий этап инструментальной диагностики при подозрении на внутренний эндометриоз тела матки включает гистероскопию с выскабливанием слизистых оболочек шейки и тела матки, прицельной биопсией миометрия и последующим гистологическим изучением соскобов и ткани миометрия независимо от результатов трансвагинальной эхографии.

Необходимость выполнения комплекса минимальных диагностических мероприятий при подозрении на аденомиоз объясняется тем, что:

- согласно собственным данным, у 74,5% больных аденомиозом величина матки превышает 5-6 нед беременности;
- сочетание с миомой матки и/или патологией эндометрия (гиперплазия, полипы) у больных аденомиозом существенно не отражается на характере клинических проявлений заболевания;
- аномальные маточные кровотечения требуют морфологического изучения соскобов эндометрия и эндометрия, визуализации полости матки и гистероскопического контроля за тотальным кюретажем и прицельной биопсией миометрия.

Результаты диагностических исследований определяют дальнейшее ведение больных аденомиозом.

Алгоритм обследования пациенток при подозрении на аденомиоз



Г Л А В А 5. Клиника, диагностика и лечение распространенных форм генитального эндометриоза с поражением соседних органов и клетчаточных пространств малого таза

Клиническая симптоматика экстрагенитального эндометриоза во многом определяется локализацией очагов поражения (табл. 9).

Таблица 9. Симптомы экстрагенитального эндометриоза при различных локализациях очагов (по MacLaverty C.M., Shaw R.W., 1995)

| Локализация очагов поражения | Симптомы |
|-------------------------------------|---|
| Желудочно-кишечный тракт | Тенезмы и ректальные кровотечения, связанные с менструальным циклом |
| Мочевая система | Гематурия/боль, связанная с менструальным циклом, симптомы обструкции мочеточника |
| Хирургические рубцы, пупок | Боль и кровоточивость, связанные с менструальным циклом |
| Легкие | Кровохарканье, связанное с менструальным циклом |

5.1. ОСОБЕННОСТИ КЛИНИЧЕСКИХ ПРОЯВЛЕНИЙ ЭНДОМЕТРИОЗА КИШЕЧНИКА

Поражение эндометриозом толстой кишки происходит в основном в результате инвазии распространенного процесса из позади-шеечного очага или перешейка матки, а также из яичников.

Сведения литературы указывают, что из всех отделов желудочно-кишечного тракта эндометриоидные очаги в 70-80% случаев локализуются в прямой и сигмовидной кишке и значительно реже эндометриоз выявляется в тонкой кишке и червеобразном отростке. Большинство клиницистов полагают, что изолированных поражений толстой кишки не бывает, а эндометриоз распространяется на кишку из половых органов. Эндометриоз прямой кишки практически всегда является следствием распространения процесса при ретроцервикальной локализации патологического очага. Последний обладает наиболее выраженным инвазивным ростом. Частота поражения эндометриозом толстой кишки варьирует в широких пределах - от 15,7 до 34,2%.

Таким образом, согласно современным взглядам, эндометриоз толстой кишки является следствием дальнейшего распространения и инвазии пролиферативного процесса при ретроцервикальном эндометриозе, эндометриоидном поражении крестцово-маточных связок, эндометриозе яичников.

Клиника заболевания обусловлена выраженностью поражения стенки толстой кишки. Эндометриоз поражает толстую кишку со стороны серозной оболочки. При распространении патологического инфильтрата на серозный и мышечный слои больные предъявляют жалобы на боли в нижних отделах живота перед и во время менструации, дисхезию, тенезмы, метеоризм, иногда поносы.

При инвазии эндометриоидного инфильтрата глубже, до слизистой оболочки и на слизистую оболочку толстой кишки, возникают усиление болей в нижних отделах живота, дисхезия, метеоризм, рвота, запоры, примесь крови в кале, клиническая картина частичной или полной толстокишечной непроходимости.

Ведущими могут быть гинекологические симптомы (хронические тазовые боли, меноррагия, дисменорея, диспареуния), которые зачастую маскируют поражение толстой кишки. В связи с этим диагностика эндометриоза толстой кишки, определение степени его распространения приобретают особое значение для выбора адекватного хирургического лечения и реабилитации.

5.2. ОСОБЕННОСТИ КЛИНИЧЕСКОГО ТЕЧЕНИЯ ЭНДОМЕТРИОЗА МОЧЕВОЙ СИСТЕМЫ

Поражение мочевыделительного тракта при эндометриозе выявляют в 1-2% случаев, при этом эндометриоз мочевого пузыря встречается намного чаще - в 15-85% наблюдений. Эндометриоидные поражения мочеточников - более редкая локализация патологического процесса. При тяжелых формах генитального эндометриоза вовлечение в инфильтративный процесс мочевой системы учащается и выявляется в 18-52% случаев. При эндометриозе происходит вовлечение мочеточника в рубцовые ткани и инфильтрат, который локализуется в области крестцово-маточных связок, параметрия,

ректовагинальной клетчатки, стенки мочевого пузыря. Такой тип эндометриоза мочеточника наиболее распространен, а симптомы поражения - наименее выражены. Это приводит к прогрессированию патологического процесса и нередко к его несвоевременному обнаружению, что в итоге оборачивается необратимыми изменениями в мочевой системе и потерей почки. Эндометриозная стриктура мочеточника инициирует потерю почки в 25-45% случаев. Возможен и другой путь инвазии эндометриоза в стенку мочеточника — со стороны его слизистой оболочки. Эта форма заболевания встречается редко и характеризуется микроскопически малыми полиповидными участками эндометриоза внутри просвета мочеточника, при этом возникает циклическая макрогематурия. Эндометриоз почек — крайне редкая локализация инвазивного процесса. Как правило, эта патология обнаруживается при оперативном лечении. Некоторые авторы полагают, что основной причиной эндометриоза органов мочевой системы являются погрешности в оперативной технике при удалении эндометриозных кист и кесаревом сечении. По данным этих же авторов, примерно 50-80% случаев эндометриоза мочевой системы развиваются после гинекологических операций.

Очевидно, на современном уровне знаний патогенез эндометриоза мочевой системы следует связывать с общими гипотезами происхождения эндометриоза.

Следует подчеркнуть, что классические (характерные) симптомы при эндометриозе мочевой системы наблюдаются редко. Превалируют жалобы, свойственные распространенным формам генитального эндометриоза. На первый план выступают боли в нижней половине живота и поясничной области, обусловленные застоем мочи, вторичной инфекцией мочевых путей. При эндометриозе мочевого пузыря наиболее часто наблюдаются следующие жалобы:

- боли в надлобковой области;
- перемежающиеся боли при мочеиспускании;
- частые позывы к мочеиспусканию;
- жжение в уретре;
- гематурия (реже).

Диагностика эндометриоза мочевой системы затруднена. Традиционные методы обследования урологического больного неинформативны для выявления эндометриозного поражения мочевой системы. Лабораторные и цитологические методы исследования малоинформативны, поскольку анализы мочи и цитологические данные в большинстве случаев бывают нормальными.

5.3. МЕТОДЫ ДИАГНОСТИКИ ЭНДОМЕТРИОЗА МОЧЕВОЙ СИСТЕМЫ И КИШЕЧНИКА

Важную роль в диагностике эндометриозного поражения мочевой системы играет рентгенологическое исследование. Урограммы и ретроградные пиелограммы позволяют выявить сужение мочеточников, чаще в нижней трети. Наиболее часто стриктура образуется на расстоянии 2-5 см. от устья мочеточника (рис. 41). Наружный эндометриоз (экзогенный) на пиелограммах выглядит как ограниченное сужение. Эту форму эндометриоза мочеточника необходимо дифференцировать с опухолями малого таза, ретроперитонеальным фиброзом, аневризмами подвздошной артерии, тубоовариальными абсцессами.

Эндогенный эндометриоз следует в свою очередь отличать от первичных опухолей мочеточников, стриктур другого генеза и рентгеногегативных камней мочеточников.

Наиболее надежным методом диагностики эндометриоза мочевого пузыря является цистоскопия. Обычно очаг эндометриоза выглядит как выпуклый плотный участок на задней стенке мочевого пузыря или вблизи треугольника Лъето. Слизистая оболочка пузыря в зоне поражения отечна, гиперемирована, эндометриозный очаг представлен образованием кистозного вида синюшно-багрового цвета, величина и цвет зависят от фазы менструального цикла (рис. 42). Ценность цистоскопии повышается в результате возможности биопсии слизистой оболочки мочевого пузыря.

Указанные изменения дифференцируют с варикозным расширением вен слизистой оболочки мочевого пузыря, ангиомами, воспалительными изменениями, папилломами, карциномой мочевого пузыря.

Эндоскопические методы, в частности уретеропиелоскопия, открывают новые возможности в обнаружении эндометриоза почечной лоханки и мочеточника.

Более детальное исследование органов мочевой системы целесообразно проводить при распространении эндометриозного инфильтрата на клетчатку параметриев и малого таза, что наиболее часто происходит при позадишеечной локализации эндометриоза.

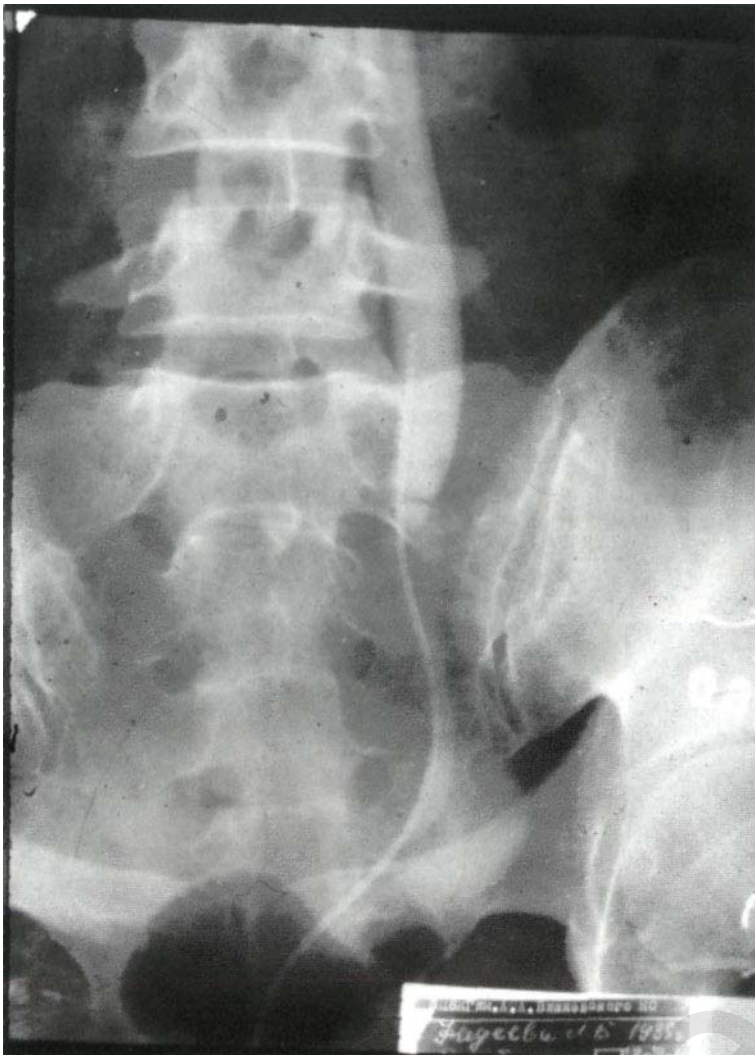

Рис. 41. Сужение мочеточника II степени, гидронефроз II степени. Экскреторная урография.

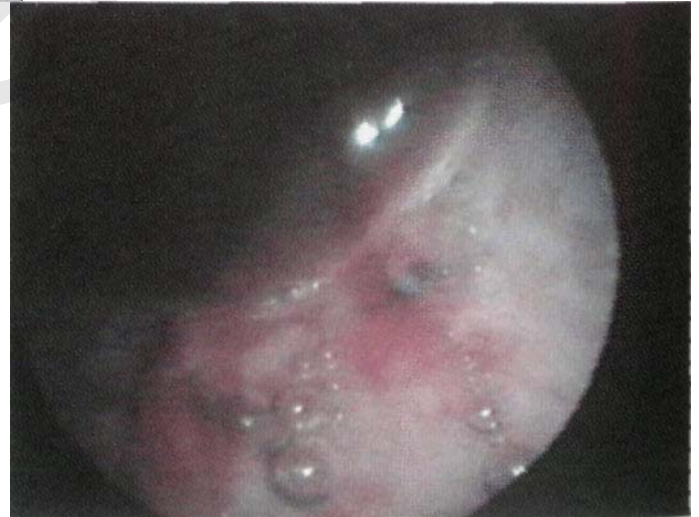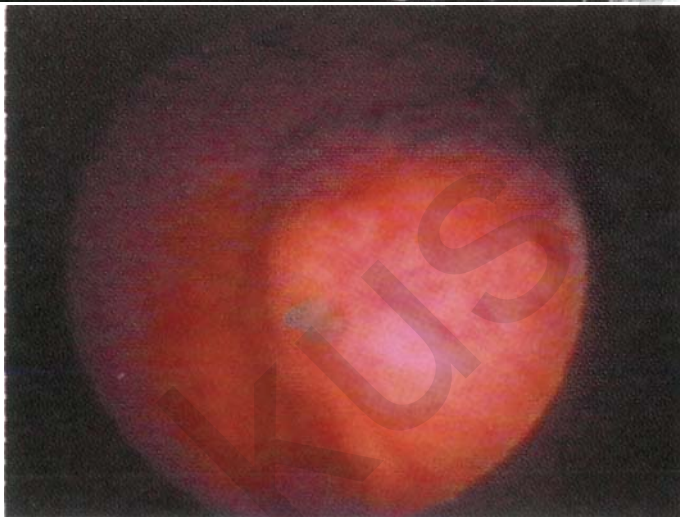


Рис. 42. Эндометриоз мочевого пузыря. Цистоскопия.

При распространенных формах генитального эндометриоза, особенно при локализации патологического процесса в ретроцервикальной клетчатке, необходимо проведение диагностических методов, оценивающих состояние толстой кишки. Одним из методов исследования при поражении дистальных отделов толстой кишки служит ирригоскопия (исследование толстой кишки с бариевой клизмой).

Существуют следующие рентгенологические признаки эндометриоза дистальных отделов толстой кишки: при распространенности процесса на поверхности оболочки толстой кишки — частая, неравномерная гаустрация, усиленная перистальтика; при инвазии эндометриоидного процесса на всю глубину стенки кишки — неравномерность контуров, сужение просвета толстой кишки, симптомы фиксации кишки, дефект наполнения с ровными гаустрами.

Для обнаружения эндометриоза дистальных отделов толстой кишки более информативны эндоскопические исследования (ректороманоскопия и колоноскопия).

При оценке эндоскопической картины особое внимание следует уделять опухолеподобным образованиям либо инфильтратам, выступающим в просвет кишки извне, а также сужению просвета толстой кишки. Состояние слизистой оболочки над эндометриоидным инфильтратом характеризуется следующими признаками:

- гипертрофические изменения — отек, гиперемия, инъекция сосудов;
- атрофические изменения — истонченность складок, бледность, сглаженность сосудистого рисунка;
- контактные кровотечения, болезненность;
- полиповидные разрастания в зоне очага;
- смещаемость слизистой оболочки над поражением;

Биопсия эндометриоидного поражения при эндоскопическом исследовании позволяет верифицировать диагноз.

В 1993 г. мы предложили метод хроморектороманоскопии и хромоколоноскопии путем окрашивания слизистой оболочки толстой кишки при помощи клизмы из 1-1,5 л. 0,25% водного раствора метиленового синего. Эти методы позволяют до операции определить степень поражения эндометриозом стенки толстой кишки, что важно для рациональной предоперационной подготовки и определения объема оперативного вмешательства. Окрашивание слизистой оболочки над эндометриоидным инфильтратом и не вовлеченных в патологический процесс отделов толстой кишки в синий цвет свидетельствует об интактности слизистой оболочки над очагом поражения. Отсутствие окрашивания слизистой оболочки кишки над инфильтратом указывает на инвазию всей толщи стенки кишки. Это объясняется тем, что по мере разрастания эндометриоза в толще стенки кишки начинают преобладать фиброзные изменения, стенка кишки вовлекается в инфильтрат неравномерно, как бы гофрируясь на нем ([рис. 43](#)).

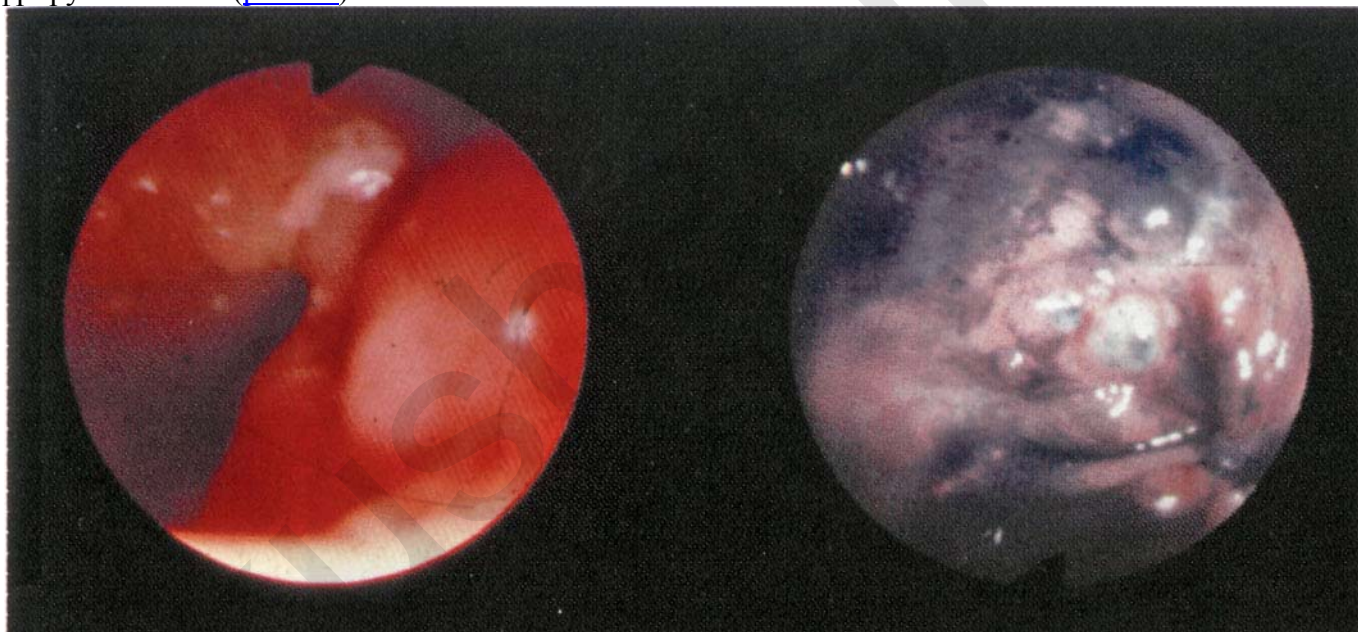


Рис. 43. Эндометриоз прямой кишки. Хромоколоноскопия.

Для выявления эндометриоидных инфильтратов и образований, определения состояния дистальных отделов толстой кишки мы разработали метод трансвагинальной эхографии с дополнительным контрастированием прямой кишки. Сущность метода заключается в контрастировании прямой кишки. Подготовку больных проводят так же, как для колоноскопии. Непосредственно перед исследованием полиэтиленовый ректальный зонд с закругленным концом и с закрепленным на нем баллоном из латексной резины вводят в прямую кишку выше уровня перешейка матки. Затем с помощью шприца Жане баллон, находящийся в просвете кишки, заполняют через зонд 300-400 мл раствора фурацилина ([рис. 44](#)).

Метод УЗИ с дополнительным контрастированием прямой кишки более чем в 2 раза по сравнению с традиционной эхографией повысил точность диагностики ретроцервикального эндометриоза (89,5%) и поражения дистальных отделов толстой кишки (81,6%).

Таким образом, при поражении соседних органов эндометриозом нужно определить степень поражения, нарушение функции, топографоанатомические характеристики до операции

(рентгенологические и эндоскопические методы, а также трансвагинальная эхография с одновременным вагинально-ректальным исследованием) (см. главу 3).

Компьютерной томографии для выявления распространенных форм эндометриоза с поражением соседних органов и тканей также отводят важное место в определении радикальности операции ([рис.45](#)).

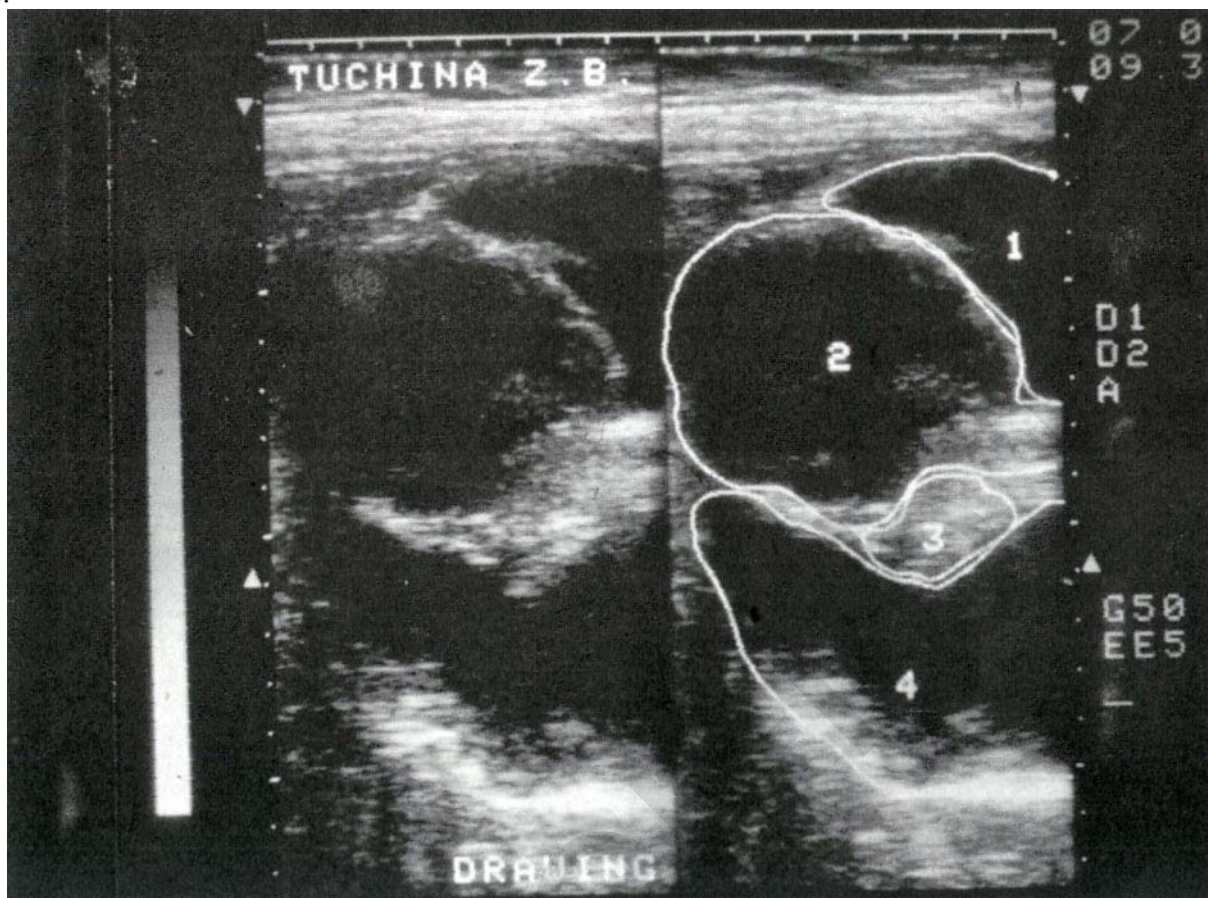


Рис. 44. Ретроцервикальный эндометриоз с поражением и деформацией просвета прямой кишки. Эхограмма с контрастированием прямой кишки.

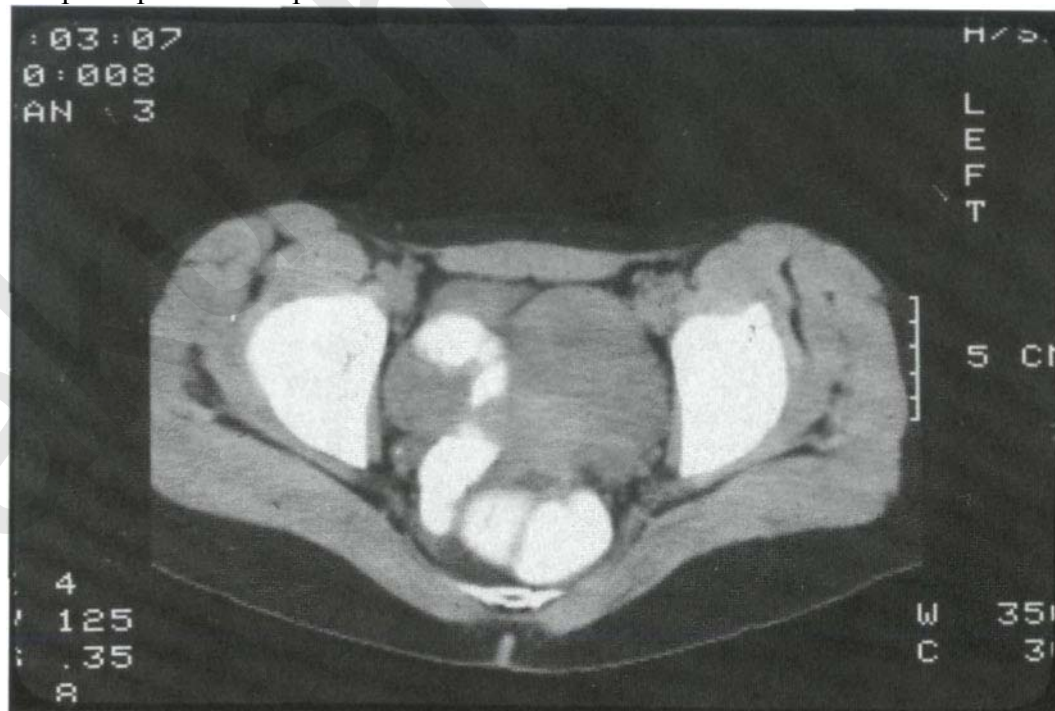


Рис. 45. Глубокое поражение дистальных отделов толстой кишки. Компьютерная томография.

5.4. ХИРУРГИЧЕСКОЕ ЛЕЧЕНИЕ РАСПРОСТРАНЕННЫХ ФОРМ ГЕНИТАЛЬНОГО ЭНДОМЕТРИОЗА С ПОРАЖЕНИЕМ СОСЕДНИХ ОРГАНОВ И КЛЕТЧАТОЧНЫХ ПРОСТРАНСТВ МАЛОГО ТАЗА

Оперативное лечение у больных с распространенными формами генитального эндометриоза с поражением соседних органов и клетчаточных пространств малого таза является крайне сложным и агрессивным вмешательством. Его эффективность во многом зависит от адекватного обследования пациентки и подготовки к операции.

Предоперационной подготовке желудочно-кишечного тракта у больных с распространенным генитальным эндометриозом и поражением толстой кишки следует уделять особое внимание. Гладкое течение и частота послеоперационных осложнений непосредственно зависят от тщательности механической очистки кишечника. За 5 дней до операции целесообразно назначение легкоусвояемой диеты повышенной энергетической ценности. Больным с эндометриоидным поражением толстой кишки следует назначать слабительные средства и очистительные клизмы за 2 дня (при отсутствии сужения просвета кишки) и за 6-7 дней до операции (при стенозирующих поражениях толстой кишки). Обязательно включают меры по устранению анемии, улучшению гемодинамики, функции почек, подготовке мочевой системы. Если требуется, проводят санацию мочевых путей, назначают средства, нормализующие функции сердечно-сосудистой и нервной систем.

Успех хирургического лечения во многом определяется адекватностью предшествующих мер.

Хирургическое лечение этого крайне тяжелого контингента больных сложное, травматичное, нередко длительное и требует высокой квалификации хирурга. Успешный результат оперативного лечения коррелирует с его радикальностью. Наш клинический опыт показывает, что любое паллиативное вмешательство приводит к быстрому распространению процесса с усугублением болевого синдрома и необходимостью повторной, всегда более сложной и травматичной операции. При поражении соседних органов объем вмешательства необходимо расширять, выполняя операцию как на гениталиях, так и на других органах — толстой и тонкой кишке, мочеточниках, мочевом пузыре. Разработанная нами последовательность хирургического вмешательства у такого контингента больных позволяет радикально удалить все очаги эндометриоза, избежать неоправданного риска и излишнего операционного травматизма.

Этапы операции при распространенной форме генитального эндометриоза с поражением соседних органов и клетчаточных пространств малого таза

1-й этап операции: полное выделение мочеточников, отделение их от эндометриоидных инфильтратов на всем протяжении до впадения в мочевой пузырь ([рис. 46, 47](#)). Этап выполняется после широкого раскрытия параметриев, когда произведены лигирование, пересечение и прошивание круглых и воронкотазовых связок яичников и маточных труб. Сначала тупым путем отделяют клетчатку параметриев от заднего листка брюшины, по которому идет мочеточник. Затем, после визуального определения мочеточника острым путем его освобождают от окружающей клетчатки и эндометриоидного инфильтрата или инфильтрированных тканей и прослеживают его ход до мочевого пузыря, если мочеточник интактен ([рис. 48, 49](#)). В случае сдавления мочеточника эндометриоидным инфильтратом его ход прослеживают до вхождения в инфильтрат.

2-й этап операции: перевязка подвздошной артерии с той или иной стороны после полного выделения мочеточников по общепринятой методике двумя капроновыми лигатурами при помощи иглы Деталепа. Эта манипуляция необходима при обширных процессах с поражением параметриев, мочеточников, задней стенки мочевого пузыря, прямой кишки, паравагинальной и параректальной клетчатки, маточных сосудов.

При вовлечении маточных сосудов в эндометриоидный инфильтрат их лигирование затруднено из-за инфильтрирования их стенок, окружающей ткани, которые легко прорезываются. Лигирование только маточных сосудов не уменьшает кровоточивости из инфильтрированных клетчаточных пространств малого таза, задней стенки мочевого пузыря при удалении эндометриоидных инфильтратов, поэтому перевязка подвздошной артерии обеспечивает интраоперационную профилактику кровопотери при обильных эндометриоидных поражениях органов и клетчаточных пространств малого таза.

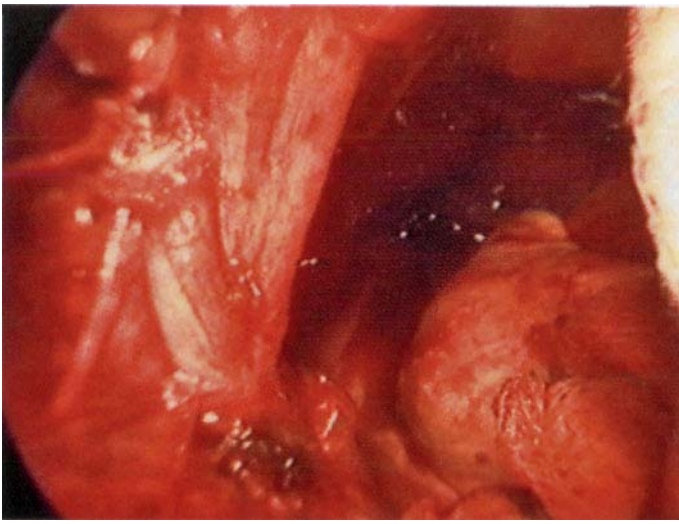


Рис. 46. Эндометриоидный инфильтрат параметрия.

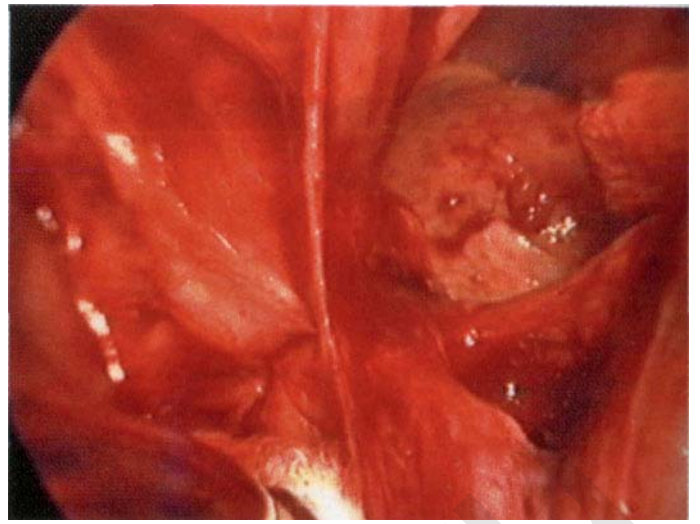


Рис. 47. Стриктура мочеточника.

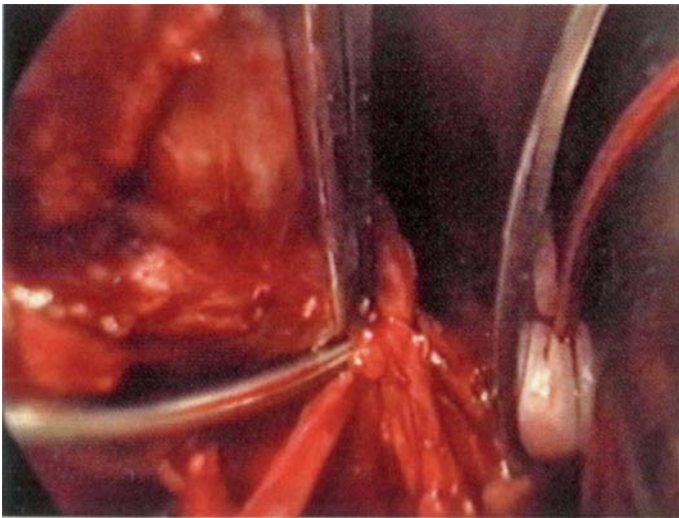


Рис. 48. Иссечение эндометриоидного инфильтрата.

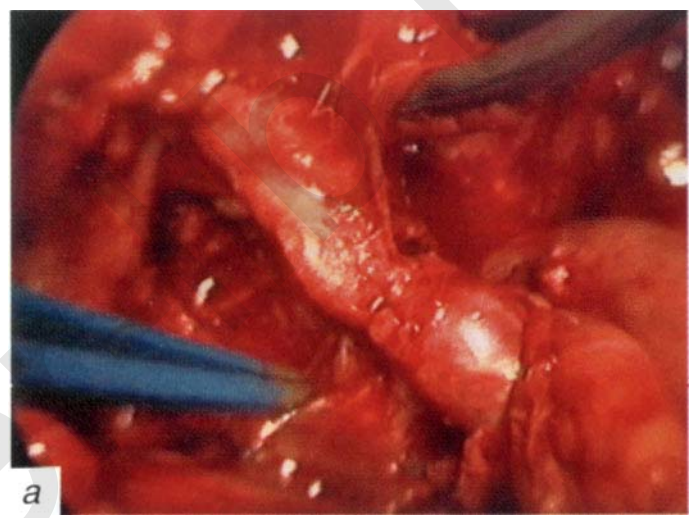
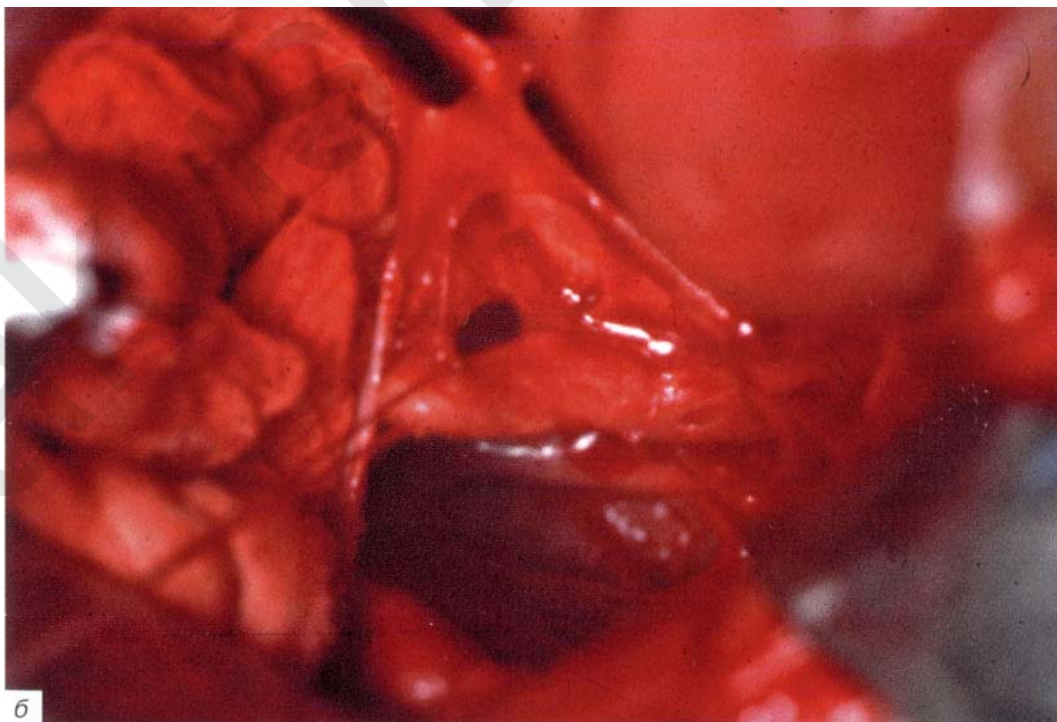


Рис. 49. Выделение мочеточника (а, б - этапы операции).



3-й этап операции: мобилизация матки и прямой кишки. Сращение матки и прямой кишки (ее передней стенки) при эндометриоидном поражении обычно бывает интимным из-за инвазии эндометриоза и развития соединительнотканых тяжей. При этом сращение наблюдается на значительном протяжении и начинается от уровня отхождения крестцово-маточных связок, от матки

или несколько выше, и может заканчиваться на границе нижней и средней третей задней стенки влагалища. В связи с этим отделить матку от прямой кишки тупым путем невозможно. Рассечение самого инфильтрата на две части между задней стенкой матки и передней стенкой прямой кишки, далее последующие тупое и острое расслоение неизменной паравагинальной и параректальной клетчатки с мобилизацией боковых стенок прямой кишки ниже инфильтрата на 3-4 см позволяют добиться подвижности прямой кишки и матки. После мобилизации матки возможно выполнение гистерэктомии, если требуется, с одновременной резекцией задней стенки влагалища в пределах здоровых тканей. Таким образом, производят удаление матки, задней стенки влагалища и той части инфильтрата крестцово-маточных связок и заднего свода, который был рассечен и оставался на матке, задней стенке влагалища и в паравагинальной клетчатке.

4-й этап операции: хирургическое вмешательство на органах мочевой системы, объем которого определяется заранее в предоперационном периоде. На этом этапе выполняют резекцию стенозированного участка мочеточника с формированием уретероцистоанастомоза (рис. 50-52). Объем вмешательства на мочевом пузыре зависит от глубины поражения его стенки эндометриозом. При поражении серозного покрова или мышечной стенки мочевого пузыря производят иссечение инфильтрата в пределах здоровых тканей с ушиванием раны однорядными кетгутовыми швами (рис. 53). В случае вовлечения в эндометриоидный инфильтрат всех слоев стенки мочевого пузыря выполняют резекцию пораженной стенки в пределах здоровых тканей с ушиванием ее дефекта отдельными кетгутовыми швами в два этажа (рис. 54).

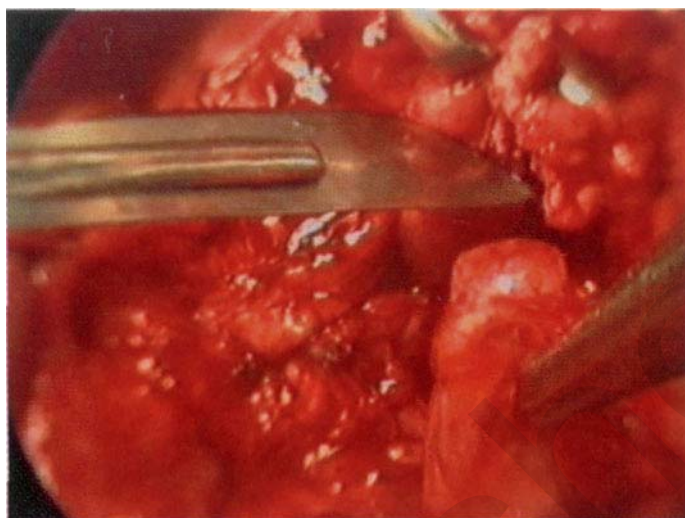


Рис. 50. Резекция стенозированного эндометриозом участка мочеточника.

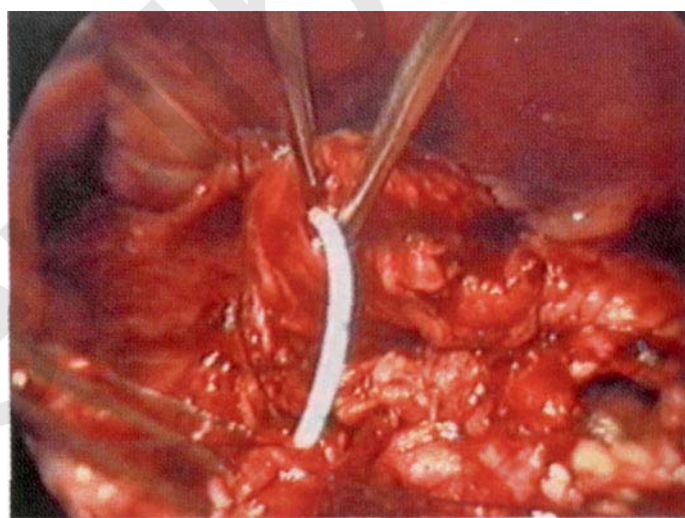


Рис. 51. Формирование уретероцистоанастомоза.

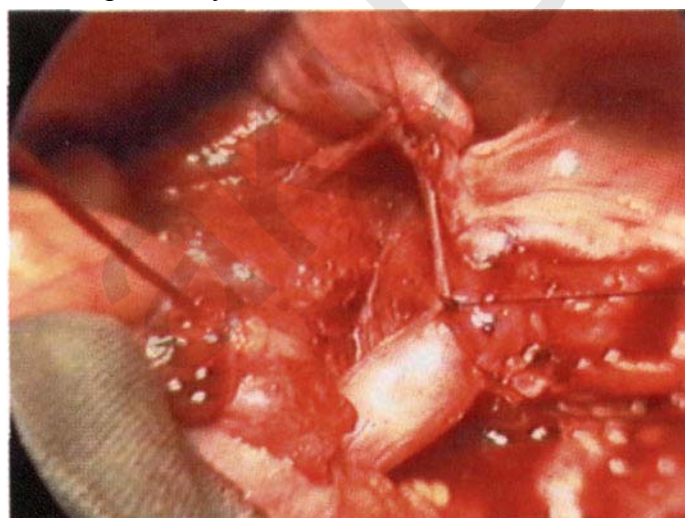


Рис. 52. Формирование уретероцистоанастомоза.

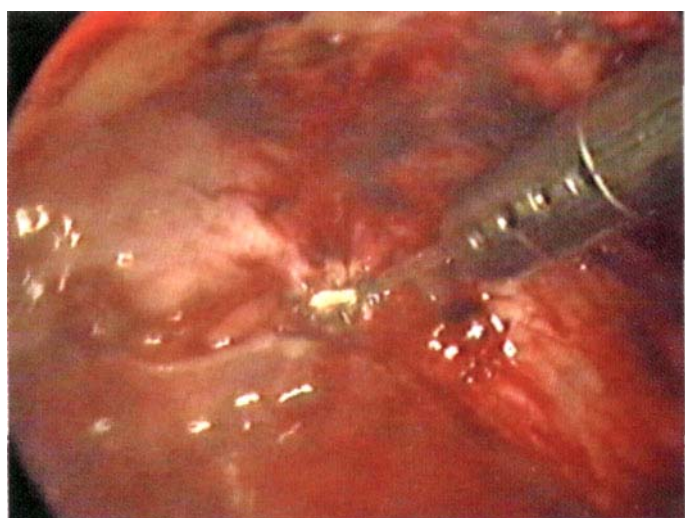


Рис. 53. Иссечение эндометриоидного инфильтрата мочевого пузыря. Лапароскопия.

5-й этап операции: удаление эндометриоидного очага дистальных отделов толстой кишки. При поражении поверхностных слоев стенки дистальных отделов толстой кишки проводят иссечение патологического инфильтрата в пределах здоровых тканей вплоть до слизистой оболочки.

Целесообразно иссекать эндометриоидный инфильтрат из стенки кишки от верхнего или нижнего полюса по направлению к центру инфильтрата. При вовлечении в эндометриоз всех слоев стенки кишки на небольшом участке и без обтурации просвета выполняют клиновидную резекцию пораженного участка ([рис. 55](#)). Рану стенки кишки зашивают двухэтажными швами в поперечном направлении. В случае обтурации просвета дистальных отделов толстой кишки эндометриоидным инфильтратом и его локализации в ректосигмоидном и верхнеампулярном отделах проводят переднюю резекцию прямой кишки ([рис. 56](#)). После отсечения пораженного участка формируют анастомоз ([рис. 57](#)).

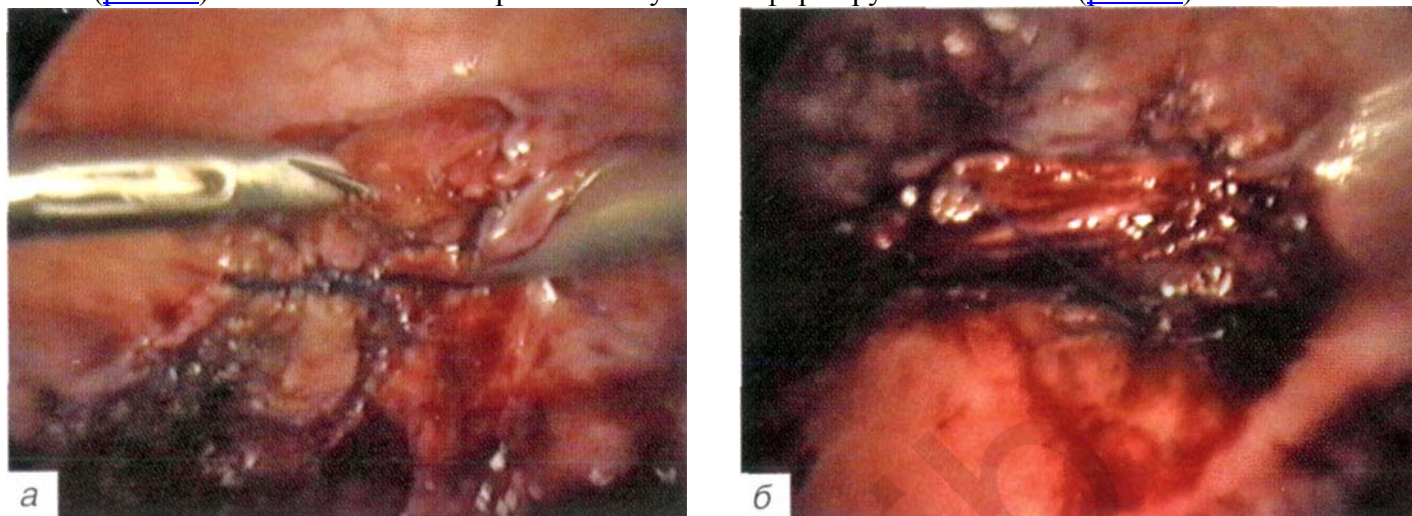


Рис. 54. Восстановление целостности мочевого пузыря. Лапароскопия (а, б - этапы операции).

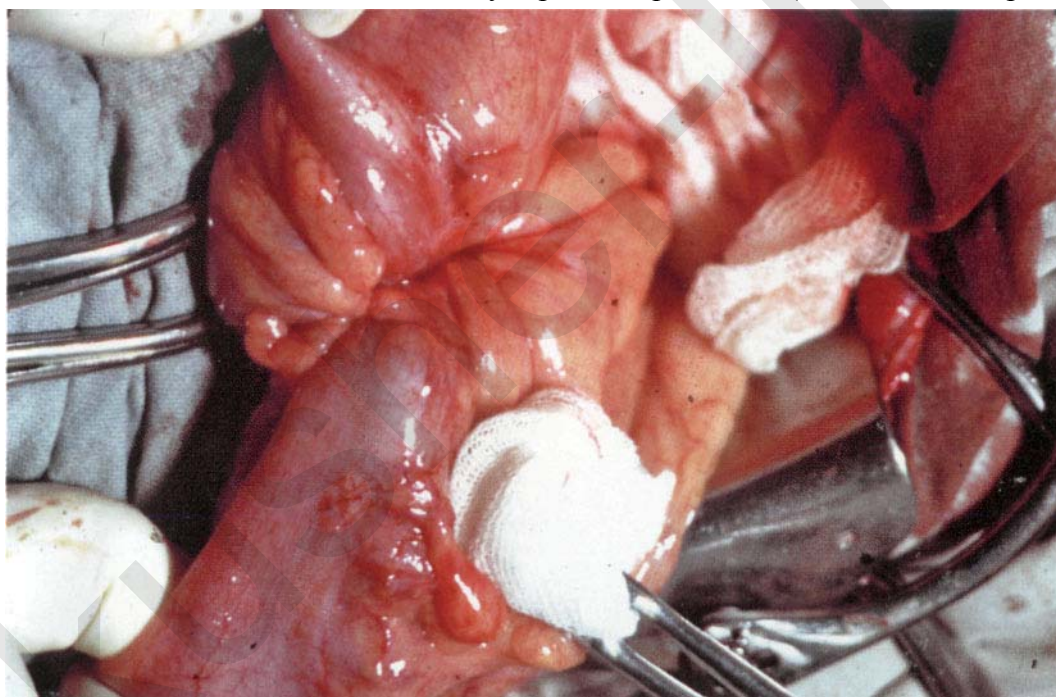


Рис. 55. Стенка сигмовидной кишки деформирована и обтурирована эндометриоидным инфильтратом.

6-й этап операции: укрепление анастомоза дистальных отделов толстой кишки задней стенкой влагалищной трубки. Это обеспечивает максимально благоприятные условия для заживления раны или анастомоза кишки и оттока раневого отделяемого через открытую культю влагалища.

Концепция хирургического лечения у больных с распространенными формами генитального эндометриоза с поражением соседних органов и клетчаточных пространств малого таза основывается на радикальном удалении всех эндометриоидных очагов и инфильтрированных тканей ([рис. 58](#)), а также на тщательной интраоперационной профилактике осложнений. Одним из условий успешного хирургического лечения больных с распространенными формами генитального эндометриоза и клетчаточных пространств малого таза является профилактика послеоперационных осложнений.

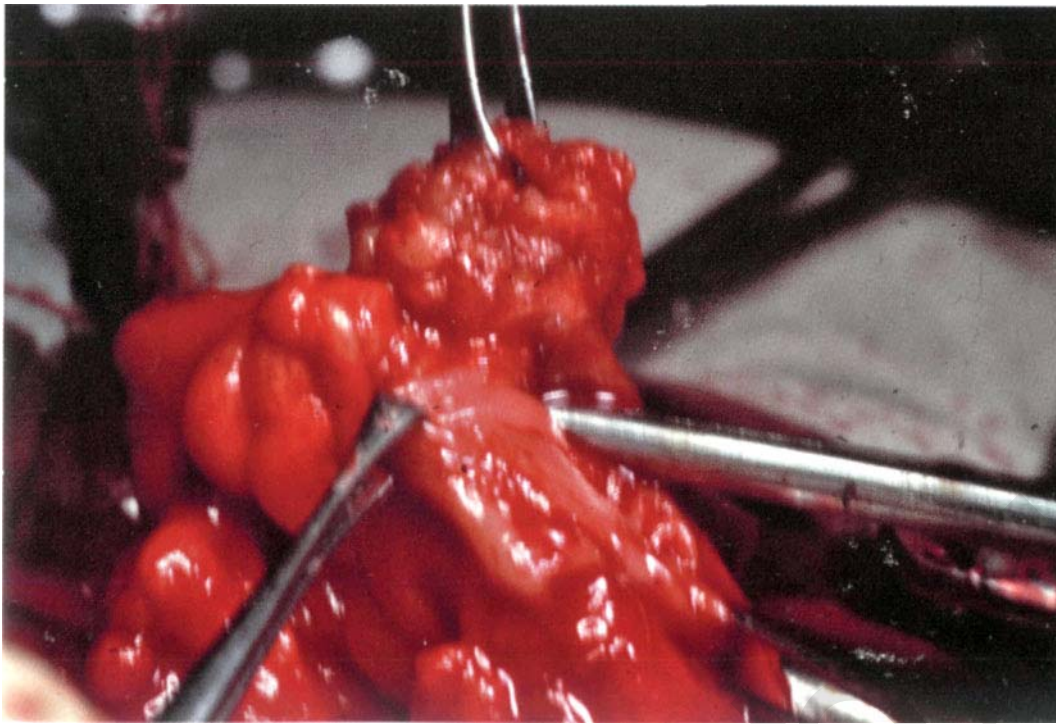


Рис. 56. Иссечение эндометриоидного инфильтрата из стенки ректосигмоидного отдела толстой кишки.

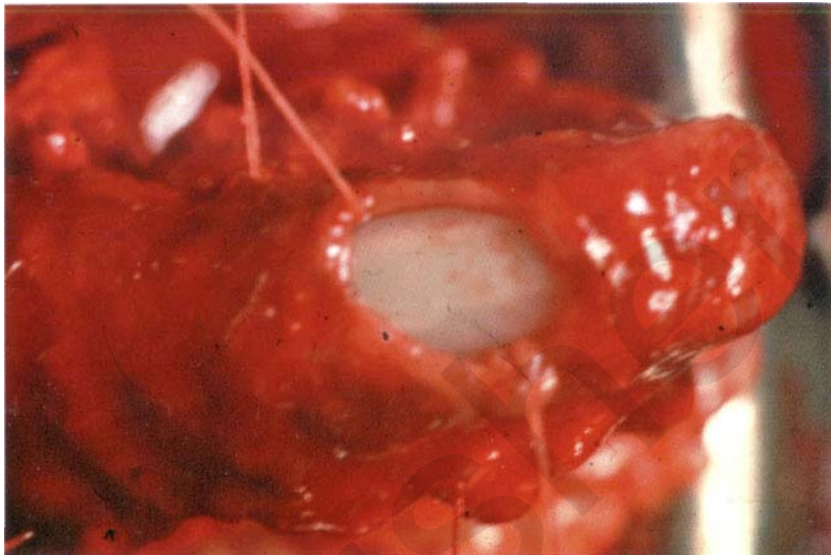

Рис. 57. Интубация кишки.
Формирование анастомоза.

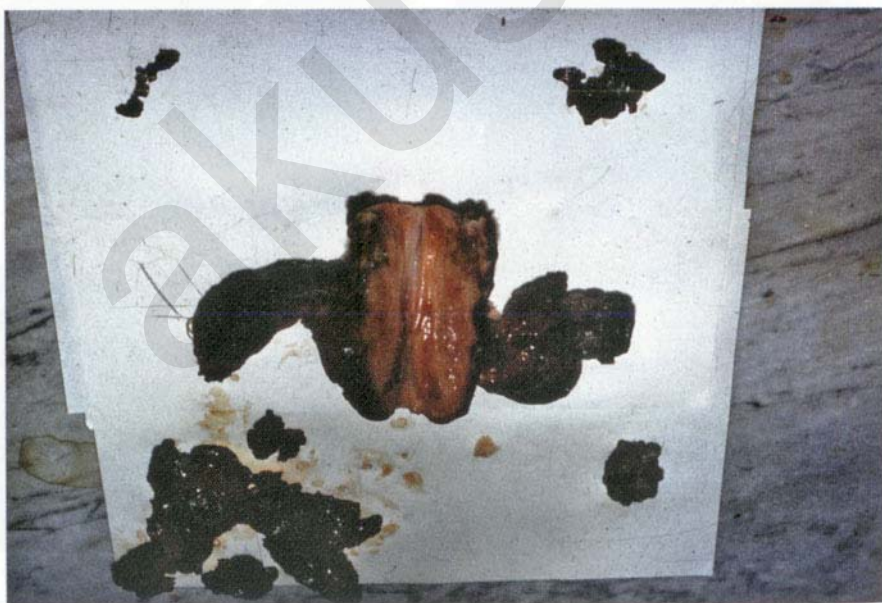

Рис. 58. Множественное эндометриоидное поражение гениталий и соседних органов. Макропрепарат.

Интраоперационная профилактика осложнений включает следующие этапы:

- выделение мочеточников;
- лигирование внутренней подвздошной артерии с одной или двух сторон (по показаниям);

- укрепление линий швов на дистальных отделах толстой кишки задней стенкой влагалищной трубки, что создает благоприятные условия для заживления раны или анастомоза и оттока раневого отделяемого через открытую культю влагалища, полностью отграничивая брюшную полость от области операции на толстой кишке и обеспечивая надежную профилактику перитонита.

Профилактика послеоперационных осложнений включает предотвращение несостоятельности швов при резекции дистальных отделов толстой кишки следующими этапами:

- декомпрессионная трансанальная интубация толстой кишки. Интубационный зонд располагают выше линии анастомоза или линии швов на кишечнике на 10-15 см. На 2-е сутки через зонд вводят антисептический раствор или стерильное вазелиновое масло, удаляют зонд на 5-6-е сутки послеоперационного периода;
- обеспечение постоянного оттока мочи (при вмешательствах на органах мочевой системы) с введением постоянного катетера в мочевой пузырь, а при уретероцистоанастомозе - постоянного мочеточникового катетера на 6-8-е сутки послеоперационного периода;
- адекватное аспирационно-промывное дренирование операционного поля через двухпросветные силиконовые дренажи диаметром 4-5 мм. Дренажи вводят через влагалище и устанавливают в параметриях, а извлекают через 4-5 дней после операции;
- адекватная инфузионная и гемотрансфузионная терапия;
- адекватное обезболивание;
- антибактериальная терапия для предотвращения септических осложнений;
- назначение антикоагулянтов (гепарин, фраксипарин, фенилин) под контролем коагулограммы до нормализации ее показателей;
- иммуномодулирующая терапия.

Профилактика послеоперационных осложнений при хирургическом лечении пациенток с распространенными формами генитального эндометриоза и поражением соседних органов, клетчаточных пространств малого таза должна быть комплексной и включать предоперационную подготовку, само хирургическое вмешательство и послеоперационное ведение больных.

Оперативное лечение больных с такой патологией возможно только в учреждении, обеспеченном высококвалифицированными кадрами.

К наиболее редким формам экстрагенитального эндометриоза относят эндометриоз пупочного кольца, послеоперационного рубца. Клиническими проявлениями данной патологии служат боли, связанные с менструацией, нередко появление тёмно-коричневого отделяемого, наличие плотного, болезненного инфильтрата без чётких границ. Лечение эндометриоза пупочного кольца и послеоперационного рубца требует хирургического иссечения поражённых тканей.

Следует отметить, что даже оптимальные схемы лечения больных эндометриозом с существующими на данное время средствами вряд ли могут обеспечить абсолютный клинический эффект. Представляется необходимым вести поиск новых методов терапии этого заболевания с учётом тех механизмов его патогенеза, которые ответственны за имплантацию и развитие очагов эндометриоза.

ЛИТЕРАТУРА

- Адамян Л.В., Кулаков В.И.* Эндометриозы. — М.: Медицина, 1998. — 320 с.
- Адамян Л.В., Селезнева Н.Д., Стрижаков А.Н., Ищенко А.И.* Клиника, диагностика и лечение генитального эндометриоза: Метод, рекомендации. - М.: Минздрав СССР, 1990.
- Андреева Е.Н.* Распространенные формы генитального эндометриоза: медико-генетические аспекты, диагностика, лечение и мониторинг больных: Автореф. дис. д-ра мед. наук. - М., 1997. - 48 с.
- Баскаков В.П.* Клиника и лечение эндометриоза. - Л.: Медицина, 1990. - 240 с.
- Баскаков В.П., Семенюк А.А.* Состояние органов мочевыделительной системы у больных эндометриозом // Акуш. и гин. — 1990. - № 4. — С. 69-71.
- Волков И. И.* Бесплодие при наружном генитальном эндометриозе: Автореф. дис. д-ра мед. наук. - М., 1996. - 28 с.
- Давыдов А.И.* Значение трансвагинальной эхографии в комплексной диагностике генитального эндометриоза // Ультразвуковая диагностика в акуш., гин. и педиатр. — 1992. - № 1. - С. 86-91.
- Давыдов А.И.* Патогенез, диагностика и лечение различных форм генитального эндометриоза: Автореф. дис. д-ра мед. наук. — М., 1995. - 75 с.

Давыдов А.И., Стрижаков А.И. Спорные и нерешенные вопросы генитального эндометриоза // Акуш. и гин. — 1993. — № 4. - С. 3-6.

Дамиров М.М., Кулаков В.И., Бакулева Л.П., Карганолов А.В. Изменение содержания фосфолипидов в тромбоцитах, иммунокомпетентных клетках и ткани миометрия у больных внутренним эндометриозом // Акуш. и гин. - 1994. - № 1. - С. 44-47.

Демидов В.Н., Зыкин Б.И. Ультразвуковая диагностика в гинекологии. - М.: Медицина, 1990. - 224 с.

Демидов Г.Н., Гус А.И., Адамян Л.В. и др. Эхография органов малого таза у женщин // Эндометриоз: Практ. пособие. - М.: МИИФ (СРИП-ГО), 1997. - Вып. 1. - 60 с.

Драмлян А.Ф. Повторная лапароскопия и ее роль в этапном ведении пациенток с «малыми» формами эндометриоза при бесплодии: Автореф. дис. канд. мед. наук. - М., 1990. - 25 с.

Драмлян А.Ф. Новые подходы к патогенезу, диагностике и тактике ведения больных с наружным генитальным эндометриозом: Автореф. дис. д-ра мед. наук. - М., 1996. - 76 с.

Ермак А.В. Система обследования и тактика ведения больных внутренним эндометриозом матки в различные возрастные периоды: Автореф. Дис. канд. мед. наук. - М., 1994. - 23 с.

Железнов Б.И. Опухоли женского полового тракта. Т. 2. Патологическая диагностика опухолей. - М.: Медицина, 1993. — С. 198-263.

Зуев В.М. Некоторые вопросы патогенеза, диагностика и комплексная терапия женщин с воспалительными процессами и доброкачественными новообразованиями органов репродуктивной системы: Автореф. дис. д-ра мед. наук. - М., 1998. - 71 с.

Ищенко А.И. Патогенез, клиника, диагностика и оперативное лечение распространенных форм генитального эндометриоза: Автореф. дис. д-ра мед. наук. — М., 1993.

Ищенко А.И., Зуев В.М., Джигладзе Т.А., Малюта Е.Г. Способы лечения доброкачественных опухолей матки при гистеро- и лапароскопии // Эндоскопия в гинекологии. — М., 1999. - С. 344-346.

Ищенко А.И., Кудрина Е.А. Лапароскопическая гистерэктомия. - М.: Медицина, 1999. - 78 с.

Ищенко А. И., Кудрина Е.А., Бороздина А.В. Лапароскопическая надвлагалищная ампутация матки с помощью петлевой лигатуры // Акуш. и гин. -1996. - № 5. - С. 44-46.

Кондриков И.И. Структурно-функциональные основы гиперпластических изменений эндометрия женщин: Дис. д-ра мед. наук. - М., 1991. — 370 с.

Кондриков Н.И., Стрижаков А.Н., Давыдов А.И., Пашков В.М. Морфологические аспекты эндометрия и яичников при внутреннем эндометриозе матки // Акуш. и гин. - 1994. - № 1. - С. 41-44.

Кудрина Е.А. Современные подходы к патогенезу, диагностике и лечению генитального эндометриоза: Дис. д-ра мед. наук. - М., 1999. -280 с.

Кудрина Е.А., Ищенко А.И., Гадаева И.В. и др. Молекулярно-биологические характеристики наружного генитального эндометриоза // Акуш. и гин. - 2000. - № 6. - С. 24-27.

Малюта Е.Г. Интерстициальная лазериндуцированная термотерапия в лечении миомы матки и узловой формы аденомиоза: Автореф. дис. канд. мед. наук. — М., 1999. - 24 с.

Материалы Международного конгресса по эндометриозу с курсом эндоскопии. - М., 1996. - 493 с.

Материалы Международного конгресса по эндоскопии в диагностике и лечении патологии матки. - М., 1997. - Т. 1,2.

Митькин В.В. Исследование роли эндогенных опиоидных пептидов в регуляции иммунных процессов у больных «малыми» формами эндометриоза, страдающих бесплодием: Автореф. дис. канд. мед. наук. - М., 1993. - 25 с.

Митькин В.В., Кулаков В.И., Сухих Г.Т. Особенности иммунологических показателей перитонеальной жидкости при эндометриозе // Акуш. и гин. - 1991. - № 6. - С. 6-10.

Одебер А.М.Ж. Проблемы эндометриоза в 1991 году // Гестрион. Гормональная терапия эндометриоза. — М., 1993. - С. 13-17.

Пальцев М.А., Иванов А.А. Межклеточные взаимодействия. - М.: Медицина, 1995. - 224 с.

Пашков В.М. Клиническое значение морфофункциональных изменений в яичниках и эндометрии при внутреннем эндометриозе матки: Дис. канд. мед. наук. - М., 1993. - 176 с.

Пишеничникова Т.Я., Волков Н.И., Драмлян А.Ф. Роль повторной лапароскопии в диагностике наружного генитального эндометриоза у женщин с бесплодием // Акуш. и гин. - 1990. - № 6. - С. 57-59.

Савельева Г.М., Штыров С.В., Хатиашвили В.В. Надвлагалищная ампутация и экстирпация матки эндоскопическим методом // Там же. - 1996. — № 2. - С. 10-16.

Семенюк А.А. Диагностика и лечение генитального эндометриоза с поражением органов мочевой системы: Автореф. дис. канд. мед. наук. - М., 1990. - 20 с.

Стрижаков А.Н., Давыдов А. И. Оперативная лапароскопия в гинекологии. - М.: Медицина, 1991. - 230 с.

Стрижаков А.Н., Давыдов А.И. Эндометриоз: клинические и теоретические аспекты. — М.: Медицина, 1996. — 330 с.

Талина И. С. Клиника, диагностика и тактика ведения больных с внутренним эндометриозом матки в пре- и постменопаузе: Автореф. дис. канд. мед. наук. - М., 1990. - 25 с.

Томас Э. Результаты сравнительного анализа применения гестринона и даназола // Гормональная терапия эндометриоза. — М., 1993. - С. 65-72.

Уварова Е.В. Сочетанная доброкачественная патология эндо- и миометрия у больных репродуктивного возраста: Автореф. дис. д-ра мед. наук. - М., 1993. - 46 с.

Хачатрян А. К. Эхография в диагностике внутреннего и ретроцервикального эндометриоза: Автореф. дис. канд. мед. наук. - М., 1996. — 23 с.

Хмельницкий О.К. Патоморфологическая диагностика гинекологических заболеваний. - СПб.: СОТИС, 1994. - 480 с.

Яроцкая Е.Л. Клиническая эффективность антигормонов в комбинированном лечении распространенных форм наружного генитального эндометриоза: Автореф. дис. канд. мед. наук. - М., 1995. - 23 с.

Adamson G.D., Pasta D.J. Surgical treatment of endometriosis-associated infertility: meta-analysis compared with survival analysis // Am. J. Obstet. Gynecol. - 1994. - Vol. 171, No. 6. - P. 1488-1505.

Badway S.L. Cuenca V., Frelicch H., Stefani C Endometrial antibodies in serum and peritoneal fluid of infertility patients with and without endometriosis // Fertil. Steril. - 1990. - Vol. 53. - P. 930-932.

Barberi A.Z. Gonadotropin — realating hormone agonists: treatment of endometriosis // Clin. Obstet. Gynecol. - 1993. - Vol. 36, No. 3. - P. 636-641.

Barbieri R.L. Etiology and epidemiology of endometriosis // Am. J. Obstet. Gynecol. - 1990. - Vol. 162, No. 2. - P. 565-567.

Barlati A., Cosmi E. V., Spariami R. Serum and peritoneal fluid Ca 125 levels in patients with endometriosis // Fertil. Steril. - 1994. - Vol. 61, No. 3. - P. 438-442.

Benagiano G., Brosens J. The history of endometriosis: identifying the disease // Hum. Reprod. - 1991. - Vol. 6, No. 7. - P. 963-968.

Beretta P., Franchi M., Zanatori F. et al. Fullness of Ca 125 in endometriosis // Int. J. Gynecol. Obstet. - 1994. - Vol. 46. - P. 5.

Bernard C, Tedqui A. Cytokine network and the vessel wall. Insights into septic shock pathogenesis // Cytokines and inflammatory mediators in tissue distraction // J. Pers. Res. - 1993. - Vol.28, No.6. - P. 500-510.

Brosens I.A. New principles in the management of endometriosis // Acta Obstet. Gynecol. Scand. - 1994. - Vol. 159. - P. 18-21.

Brosens J.A. Classification of endometriosis revisited // Lancet. — 1993. -Vol. 341. - P. 630-632.

Buckman R. W. Endometriosis: pharmacological alternatives to surgery // J. Pract. Nurs. - 1994. - Vol. 44, No. 3. - P. 47-56.

Candiani G.B., Danesio V., Gastadi A. et al. Reproductive and menstrual factors of peritoneal and ovarian endometriosis // Fertil. Steril. - 1991. -Vol. 56, No. 2. - P. 230-234.

Canis M., Magt G., Chapron C et al. Total laparoscopic hysterectomy // Surg.Endosc.-1993. - Vol.7. - P.42-45.

Carter J., Ryoo J., Katz A. Laparoscopically assisted vaginal hysterectomy in a University hospital, report of 82 cases and comparison with abdominal and vaginal hysterectomy // J. Am. Assoc. Gynecol. Laparosc. — 1994. — Vol. 1, No. 4. - Pt 2. - P. 7.

Chegini N., Gold Z., Williams R., Masteron B. Localization of transforming growth factors beta isoforms TGF-beta 1, TGF-beta 2 and TGF-beta 3 in surgically induced pelvic adhesions in the rat // Obstet. Gynecol. - 1994. -Vol. 83, No. 3. - P. 449-454.

Childers J., Surwit E. Current status of operative laparoscopy in gynecologic oncology // Oncology (Huntingt). - 1993. - Vol. 7, No. 11. - P. 53-51.

Conningham D.S., Hasen K.A., Coddington C.C. Changes in T-cell regulations responses to self antigens in women with pelvic endometriosis // Fertil. Steril. — 1992. - Vol. 58, No. 1. - P. 114-119.

Cornillie F.J., Oosterlynck D., Lauweryng J.M. et al. Deeply infiltrating pelvic endometriosis: histology and clinical significance // Ibid. - 1990. - Vol. 53. -P. 978-983.

Darrow S.Z., Vena J.K., Batt R.E. et al. Menstrual cycle characteristics and the risk of endometriosis // Epidemiology. — 1993. — Vol. 101, No. 3. -P. 267-268.

- Deguense J., Sister J., Csank J.* Total and Subtotal Laparoscopic Hysterectomy: The V European Congress in Gynecologic Endoscopy. — Rome, 1996. - P. 87.
- Damowski W.P.* Endometriosis: medical therapy - rationale, agents and results // Syllabus Postgraduate Course VIII: AAGL XXII Annual Meeting. N.Y., 1993. - P. 43-54.
- Damowski W.P.* Etiology and histogenesis of endometriosis // Ann. N.Y. Acad. Sci. - 1991. - Vol. 622. - P. 236-241.
- Donnez J., Nisolle M., Casanas-Roux F., Grandean P.* Endometriosis: pathogenesis and pathophysiology // Endometriosis / Ed. R.W. Shaw. - New Jersey: The Parthenon Publishing Group, 1990.
- Garsia F.U., Chen H.Z., Jang J. et al.* Tumor necrosis factor-alpha mRNA and protein in endometrial tumors: analysis by *in situ* gibridization and immunocytochemistry // Hum. Pathol. — 1994. - Vol. 25, No. 12. - P. 1324-1331.
- Hammond M.G., Sung-Nack Oh., Anners J. et al.* The effect of growth factors on the proliferation on human endometrial stromal cells in culture // Am. J. Obstet. Gynecol. - 1993. - Vol. 168. - P. 1131-1138.
- Haney A.F.* Endometriosis, macrophages and adhesions // Prog. Clin. Biol. Res. - 1993.-Vol. 381.-P. 19-44.
- Harad M., Sorganuma N., Furuhashi M. et al.* Detection of apoptosis in human endometriotic tissues // Mol. Hum. Reprod. — 1996. - Vol. 2. - P. 307-315.
- Head J.K.* Highlights of Sero symposium immunology of reproduction // Placenta. - 1994. - Vol. 15, No.3. - P. 327-331.
- Hirata J., Kikuchi Z., Imaizumi E. et al.* Endometriosis tissue produce immunosuppressive factors // Gynecol. Obstet. Invest. — 1994. — Vol. 37, No. 1. - P. 43-47.
- Hoshiai H., Ishikawa M., Sawatari Y et al.* Laparoscopic evaluation of the onset and progression of endometriosis // Am. J. Obstet. Gynecol. — 1993. - Vol. 169, No. 3. - P. 714-719.
- Ishchenko A., Zuev V., Lipman A. et al.* An Alternative to Conventional Surgery in Treatment of Uterine Myoma and Adenomyosis: XIV European Congress of Gynecologic and Obstetric. - Granada, 1999. - P. 63.
- Iwasaki K, Marino T., Maruyme T. et al.* Leukocyte subpopulation and natural killer in endometriosis // Int. J. Fertil. Menopausal Stud. — 1993. — Vol. 38, No. 4. - P. 229-234.
- Gompel A., Sabourin J.C., Martin A. et al.* Bcl-2 expression in normal endometrium during the menstrual cycle // Am. J. Pathol. — 1996. — Vol. 2. - P. 307-315.
- Kennedy S., Mardon H., Barlow D.* Familial endometriosis // J. Assist. Reprod. Genet. - 1995. - No. 1. - P. 59-62.
- Kennedy S., Moem M., Mardon H., Barlow D.* The Oxford endometriosis gene study // Int. J. Gynaecol. Obstet. - 1994. - Vol. 46, No. 2. -P. 114.
- Kerr J.F.R., Winterford C.M., Harmon B.V.* Apoptosis. Its significance in cancer and cancer therapy // Cancer. - 1993. - Vol. 73. - P. 2013-2026.
- Klein N., Pergola G, Tekmal R. et al.* Cytokine regulation of cellular proliferation in endometriosis // Ann. N.Y. Acad. Sci. - 1994. - Vol. 734. - P. 322-332.
- Koike H., Egawa H., Ohtuska T. et al.* Correlation between dysmenorrhic severity and prostaglandin production in women with endometriosis // Prostaglandin Leukot. Essent. Fatty Acids. - 1992. - Vol. 46, No.2. P. 133-137.
- Konincks P.R.* The growth and development of endometriosis // Growth and Differentiation in Reproductive Organs. - Milan: CIC Edizioni Internfzionale, 1994 - P. 272-279.
- Konincks P.R.* Deeply infiltrating endometriosis // Syllabus Postgraduate Course VIII. Gynecology and Endoscopy: The Proceeding of the International Congress, AAGL XXIII Annual Meeting. - N.Y., 1994. - P. 43-56.
- Konincks P.R., Martin D.* Treatment of deeply infiltrating endometriosis // Curr. Opin. Obstet. Gynecol. - 1994. - Vol. 6, No. 3. - P. 231-241.
- Koutsilieris M., Niklinski W., Frenette G. et al.* Heparin-sapharose binding growth factor in peritoneal fluid of women with endometriosis // Fertil. Steril. -1993. - Vol. 59, No. 1. - P. 93-97.
- Linda C, Giudice M.D.* Growth factors and growth modulators in human uterine endometrium: their potential relevance to reproductive medicine // Ibid. — 1994. -Vol. 61, No. 1. - P. 1-17.
- Lindsay P.C.* Medical and endocrine modulatory treatments // Endometriosis / Ed. R.W. Shaw. - Glasgow: Bell and Bain, 1995. - P. 186.
- Marana R., Papielli F.V., Murzil L. et al.* The role of laparoscopy in evolution of chronic pain // Minerva Ginecol. - 1993. - Vol. 45, No. 6. - P. 281-286.
- Martin D.C.* Atlas of Endometriosis. — Land.: Gower Medical Publishing, 1993. - P. 95.

- McLaren J., Prentice A., Charnoch-Jones L.S. et al.* Immunolocalization of apoptosis regulating proteins Bcl-2 and Bax in human endometrium and isolated peritoneal fluid macrophages in endometriosis // *Hum. Reprod.* — 1997. — Vol. 2, No. 1. - P. 146-152.
- Metzger D.A.* Infertility and endometriosis // *Syllabus Postgraduate Course VIII. Surgical Approaches to Endometriosis: AAGL XXIII Annual Meeting.* - N.Y., 1994. - P. 7-26.
- Moem M.H.* Is a long period without childbirth a risk factor for developing endometriosis // *Hum. Reprod.* - 1991. - Vol. 6, No. 10. - P. 1404-1407.
- Moll U.M., Chumas J.C., Chalas E., Mann N.Y.* Ovarian carcinoma arising in atypical endometriosis // *Obstet. Gynecol.* — 1990. — Vol. 71. - P. 114.
- Oosterlynck D.J., Lacquet F.A., Waer M. et al.* Lymphokine — activated killer activity in women with endometriosis // *Gynecol. Obstet. Invest.* — 1994. — Vol. 37, No. 3. - P. 185-190.
- Oosterlynck D.J., Meuleman C, Waer M. et al.* Immunosuppressive activity of peritoneal fluid in women with endometriosis // *Obstet. Gynecol.* — 1993. -Vol. 82. - P. 206-212.
- Pan L.Y.* Menstrual status as risk factor of endometriosis: a case-control study // *Chung Hua Fu Chan Ko Tsa Chih.* - 1993. - Vol. 28, No. 3. - P. 147-149.
- Phipps J., John M., Hassanaïen M.* Laparoscopic hysterectomy and cancer // *Gynecol. Endosc.* - 1993. - Vol. 2. - P. 7-12.
- Redwine D.B.* Surgical therapy - rationale and results // *Syllabus Postgraduate Course VIII: AAGL XXII Annual Meeting.* - N.Y., 1993. - P. 55-68.
- Reich H.* New techniques in advised laparoscopic surgery // *Rev. Gynecol. Obstet.* - 1994. - Vol. 2, Spec. No. - Ch. 6. - P. 39-49.
- Reich H., Decaprio J., Me Hynn F.* Laparoscopic hysterectomy. // *J. Gynecol. Surg.* - 1989. - Vol. 5. - P. 213-216.
- Rock J.A., Caplan R.J.* Zoladex in treatment of endometriosis: a randomized comparison with danazol // *Obstet. Gynecol.* - 1993. - Vol. 82. - P. 198-205.
- Sanfillipo J.S.* Endometriosis: pathophysiology // *Syllabus Postgraduate Course III. Gynecology and Endoscopy: The Proceeding of the International Congress, AAGL XXIII Annual Meeting.* - N.Y., 1994. - P. 115-130.
- Schenken R.S., Johnson J.V., Rao T.R.* C-myc proto-oncogene expressions in endometriosis // *The Currents Status of Endometriosis. Research and Management.* - Chicago, 1992. - P. 41-51.
- Shaw R.W.* An open randomized comparative study of the effect of goserelin and danazol in the treatment of endometriosis // *Fertil. Steril.* - 1992. - Vol. 52. — P. 265-272.
- Shaw R.W.* *An Atlas of Endometriosis.* — N.Y.: The Parthenon Publishing Group, 1993.
- Shaw R.W.* *Endometriosis.* — N.Y.: The Parthenon Publishing Group. 1995.
- Varcelliri P., Crosignari P.G.* Epidemiology of endometriosis // *The Current Status of Endometriosis / Eds I. Brosen, J. Donnez.* - N.Y.: The Parthenon Publishing Group, 1993.
- Wheeler J.M.* Issues of study design and statistical analysis in endometriosis research // *Endometriosis / Ed R.W. Shaw.* — New Jersey: The Parthenon Publishing Group, 1990. - P. 141-146.
- Yelon J.A., Green J.M., Hashni H.F.* Endometriosis of appendix resulting in perforation // *J. Clin. Gastroenterol.* - 1993. - Vol. 16, No. 4. - P. 355-356.
- Zefer A.M., Ma X.Z.* Cytokines and growth factors in endothelial dysfunction // *Crit. Care. Med.* - 1993. - Vol. 21. - Suppl. 2. - P. 9-14.
- Zeiva M.C., Hasty Z.A., Zyttly C.R.* Inflammatory changes of the endometrium in patients with minimal-to-moderate endometriosis // *Fertil. Steril.* — 1994. — Vol. 62, No. 5. - P. 967-972.
- Zhang L., Rees M.C., Bicknell R.* The isolation and long-term culture of normal human endometrial epithelium and stroma. Expression of mRNAs for angiogene polypeptides basally and on oestrogen and progesterone challenges // *J. Cell Sci.* - 1995. - Vol. 108. - Pt 1. - P. 323-331.