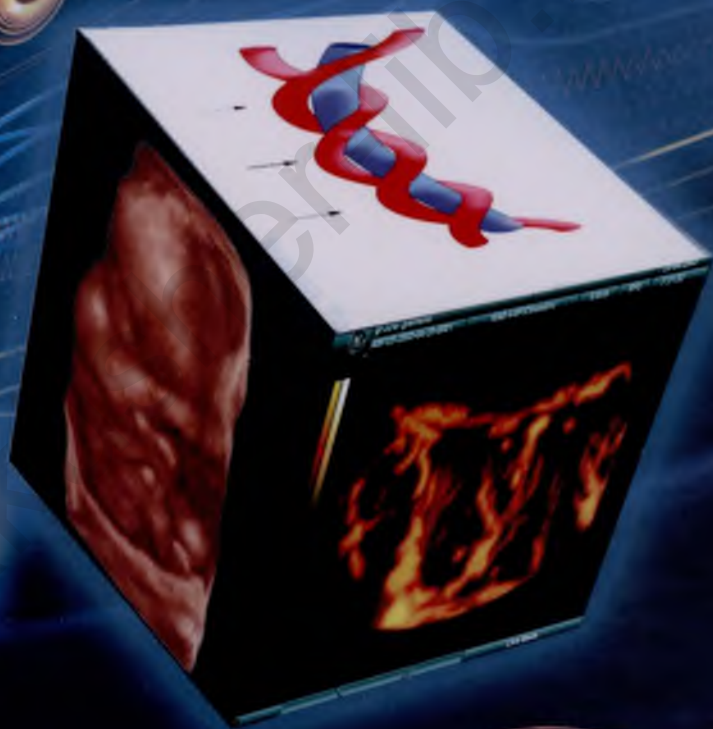

ФОРМИРОВАНИЕ И ПАТОЛОГИЯ ПЛАЦЕНТЫ



Под редакцией
В.И.Краснопольского

ФОРМИРОВАНИЕ И ПАТОЛОГИЯ ПЛАЦЕНТЫ

Под редакцией
члена-корреспондента РАМН
В.И.Краснопольского



Москва
«Медицина»
2007

УДК 618.36-073.432.1
ББК 57.15
Ф79

Формирование и патология плаценты/Под ред. В.И. Крас-
Ф79 **нопольского. — М.: ОАО «Издательство «Медицина»,**
2007. — 112 с.: ил. ISBN 5-225-04220-1

В книге рассмотрены вопросы формирования и функции плаценты, пуповины и органов эмбриона в I триместре беременности. Описаны особенности строения плаценты и пуповины, данные о которых получены с помощью новых диагностических технологий: импульсной доплерометрии, цветного доплеровского картирования и трехмерной реконструкции ультразвукового изображения в В-режиме и в режиме энергетического доплера. Рассмотрены варианты состояния маточно- и плодово-плацентарного кровообращения и возможности ультразвуковой диагностики циркуляторных расстройств в плаценте различной этиологии.

Для акушеров-гинекологов и врачей ультразвуковой диагностики.

ББК 57.15

Placenta: formation and pathology/Ed by V.I. Krasnopol-
sky. — Moscow: Meditsina Publishers, 2007. — 112 p.: ill.
ISBN 5-225-04220-1

The book deals with the formation and function of the placenta, umbilical cord, and embryonic organs in the first trimester of pregnancy. It also describes the structure the placenta and umbilical cord, the data on which have been obtained by new diagnostic technologies: Doppler pulse study, color Doppler mapping, and three-dimensional ultrasound image reconstruction in the B- and Doppler energy-modes. The types of maternal and fetoplacental circulation and the possibilities of ultrasound diagnosis of placental circulatory disorders of various etiology are considered.

Readership: obstetricians, gynecologists, and ultrasound diagnosticians.

ISBN 5-225-04220-1

© Коллектив авторов, 2007

Все права авторов защищены. Ни одна часть этого издания не может быть занесена в память компьютера либо воспроизведена любым способом без предварительного письменного разрешения издателя.

ОГЛАВЛЕНИЕ

| | |
|--|-----------|
| Введение | 4 |
| Глава 1. Исследование хориона в I триместре беременности | 8 |
| 1.1. Формирование сосудистой сети хориона при физиологической беременности | 10 |
| 1.2. Формирование сосудистой сети хориона при угрозе прерывания беременности. | 17 |
| Глава 2. Методика трехмерной плацентографии. | 17 |
| 2.1. Морфологическое обоснование методики трехмерного ультразвукового исследования плаценты во II—III триместрах беременности. | 17 |
| 2.2. Методика трехмерного исследования плацентарного кровотока. | 22 |
| Глава 3. Нормальная ультразвуковая анатомия плаценты во II—III триместрах беременности | 23 |
| 3.1. Маточно-плацентарное кровообращение | 23 |
| 3.2. Плацентарно-плодовое кровообращение. | 26 |
| 3.3. Сонография плаценты | 30 |
| Глава 4. Патология плаценты во II—III триместрах беременности. | 33 |
| 4.1. Плацентарная недостаточность. | 34 |
| 4.1.1. Плацентарная недостаточность при гестозе | 35 |
| 4.1.2. Плацентарная недостаточность при сахарном диабете | 36 |
| 4.1.3. Плацентарная недостаточность при заболеваниях, передающихся половым путем | 38 |
| 4.2. Объемные образования плаценты. | 38 |
| 4.3. Инфаркты плаценты | 38 |
| 4.4. Преждевременная отслойка плаценты | 39 |
| Глава 5. Ультразвуковая диагностика пуповины. | 40 |
| 5.1. Нормальная ультразвуковая анатомия пуповины. | 40 |
| 5.2. Антенатальная диагностика патологии пуповины | 42 |
| Заключение | 51 |
| Список литературы. | 104 |

ВВЕДЕНИЕ

Плацента является органом, обеспечивающим формирование и рост плода. Роль ее чрезвычайно велика как при физиологически протекающей беременности, так и при неблагоприятных условиях внутриутробного развития плода, связанных с осложнениями беременности и родов, а также с заболеваниями матери.

Плацента интересует людей с давних пор. Загадочность этого органа настолько поражала воображение древних египтян, что они ее обожествляли и даже рисовали на своих знаменах. Первые проявления научного интереса к плаценте относятся к временам Гиппократов (ок. 460 — ок. 370 гг. до н.э.), который обозначил связи между матерью и плодом термином «котиледон» (присасывающаяся подушка). Аристотель (384—322 гг. до н.э.) предложил термин «хорион», означающий «после рождения».

Реальдус Колумбус (1559) был первым, кто предложил использовать термин «плацента» (плоский пирог) для *плодово-материнского органа*. В XVIII—XIX вв. начинаются систематические морфофункциональные исследования плаценты, которые продолжают до настоящего времени. Несмотря на то что о плаценте известно уже достаточно много и ее изучение ведется не одно столетие, за последние десятилетия научные представления о строении и функции плаценты получили существенное развитие, что в первую очередь обусловлено общим методическим прогрессом. Изучение плаценты приобретает все более интегральный характер и выделяется в самостоятельную область знаний — *плацентологию*, которая объединяет специалистов разного профиля: морфологов, физиологов, иммунологов, биохимиков, клиницистов, генетиков, молекулярных биологов и специалистов ультразвуковой диагностики. Официальным утверждением рождения новой области знаний явилось начало издания с 1980 г. международного журнала «Плацента».

Плацентология, помимо общебиологического, имеет важное практическое значение. В настоящее время широкое распространение получила концепция «*плацентарной недостаточности*» как одной из главных причин гипотрофии, незрелости и перинатальной гибели плода [Савельева Г.М., 1991].

Плацентарная недостаточность является одной из центральных проблем современного акушерства и перинатологии. Она включена в Международную статистическую классификацию болезней, травм и причин смерти как один из основных диагнозов патологического состояния плода и новорожденного. Для успешной профилактики, диагностики и лечения плацентарной недостаточности необходимо знание субстрата, который служит основой клинических проявлений данной патологии. Между тем в практике нередко любые изменения плаценты оцениваются как признаки плацентарной недостаточности, а клиницисты произвольно называют недостаточностью те нарушения фетоплацентарной системы, которые не имеют ясной и видимой причины. Поскольку речь идет об изменениях органа, осуществляющего взаимодействие двух организмов (матери и плода), патологической основой целесообразно считать закон реактивности живых систем. Именно в нарушении компенсаторно-приспособительных реакций на тканевом, клеточном и субклеточном уровнях следует искать то звено, которое приводит к развитию недостаточности плаценты. Немалую роль в этих процессах играют циркуляторные расстройства и изменения микроциркуляции.

Плацентарная недостаточность, как правило, сопровождается гипоксией и отставанием развития плода, угрожает его жизни. Она вызывает изменение компенсаторно-приспособительных реакций у плода в ante- и интранатальном периодах, срывает процессы адаптации у новорожденного и тем самым увеличивает перинатальную заболеваемость и смертность. Знание строения и функции плаценты при физиологически развивающейся и патологически протекающей беременности, а также применение современных методов диагностики степени нарушений в плаценте и качества их коррекции необходимы для обеспечения эффективной перинатальной охраны плода и новорожденного.

Плацента — чрезвычайно своеобразный и в некоторых отношениях поистине уникальный орган. Эти особенности нужно постоянно иметь в виду при изучении изменений плаценты.

1. Плацента — провизорный, временный орган, который формируется у женщин в ходе беременности и существует ограниченный срок (9 мес).

2. Плацента — динамический орган, который постоянно растет и развивается, в нем протекают процессы дифференцировки и созревания. На протяжении беременности его строение претерпевает существенные изменения.

3. Плацента — пограничный орган; он расположен между двух генетически чужеродных организмов матери и плода. Более того, в образовании данного органа принимают учас-

тие два генетически разных организма, т. е. плацента — гетерогенный орган. Другого такого органа в природе нет. Именно эта особенность привлекает иммунологов, изучающих вопросы трансплантационного иммунитета и иммунологической толерантности.

4. Плацента — это деиннервированный орган. Помимо нервов, в нем также отсутствуют лимфатические сосуды. Отсутствие иннервации делает плаценту уникальной в плане механизмов регуляции и интеграции выполняемых ею функций.

5. Плацента — двутканевый орган, так как состоит по сути всего из двух тканей: эпителиальной и соединительной. Между тем обе эти ткани имеют свои особенности, являются эмбриональными и провизорными. Синцитиотрофобласт представляет собой симпластическое образование, имеющее гигантскую поверхность, равной которой не имеет ни одна аналогичная структура в организме.

6. Плацента имеет две системы кровообращения, и в этом состоит особенность организации ее кровотока. Материнская и плодная кровь пространственно располагаются достаточно близко между собой; толщина фетоплацентарного барьера, особенно на поздних сроках беременности, очень мала, однако прямого контакта крови матери и плода не происходит.

7. Плацента — чрезвычайно гетероморфный орган. Гетероморфность плаценты наблюдается и в горизонтальном, и в вертикальном направлении.

8. Плацента имеет дольчатое строение. Каждая долька (плацента) состоит из плодовой части — котиледона (разветвления ворсин, производные от одной стволовой ворсины, крепящейся к хориальной пластинке) и соответствующего участка материнской части с питающими данный котиледон утероплацентарными сосудами.

9. Плацента — единственный орган человека, который можно изолировать от организма и изучать, не нанося вреда бывшему хозяину. Более того, плацента способна проявлять жизнеспособность вне организма в условиях так называемой двойной перфузии.

10. Плацента является полифункциональным органом. Она выполняет транспортную, эндокринную, иммунологическую, защитную и многие другие функции, которые делают ее ключевым элементом в системе мать—плацента—плод. Как справедливо указывает А.И. Брусиловский, «...мы все больше приближаемся к прочтению плаценты как визитной карточки плода».

Внедрение в акушерскую практику новых диагностических технологий, в частности импульсной доплерометрии, цветного доплеровского картирования и трехмерной реконст-

рукции ультразвукового изображения в В-режиме и в режиме энергетического доплера, позволило более детально подойти к изучению особенностей плаценты.

Целью настоящего издания является обобщение новейшей информации о формировании и функциях плаценты и органов эмбриона в I триместре. Задача авторов состоит в привлечении внимания специалистов к более углубленному пониманию процессов, происходящих в едином фетоплацентарно-маточном комплексе.

akusher-lib.ru

ИССЛЕДОВАНИЕ ХОРИОНА В I ТРИМЕСТРЕ БЕРЕМЕННОСТИ

Строение и функции плаценты непостоянны. Они меняются в процессе беременности, что связано с возрастающими потребностями развивающегося плода и в значительной мере обусловлено состоянием маточно-плацентарного кровообращения. В процессе развития плаценты различают стадии дифференциации, роста, зрелости и старения. Дифференциация и формирование плаценты происходят в период эмбриогенеза параллельно с ростом и развитием зародыша.

В процессе развития плодного яйца формируются его многообразные связи с материнским организмом, возникают сложные компенсаторно-приспособительные реакции. Осложнения беременности и экстрагенитальные заболевания нередко приводят к разнообразным изменениям в плаценте, нарушая ее строение и функцию, при этом нередко выявляется определенная специфика таких изменений. Последовательное формирование компенсаторно-приспособительных реакций может быть нарушено по многим причинам, в том числе вследствие расстройств процессов созревания структурных элементов плаценты.

В формировании хориона можно различить три периода:

- ▲ *предворсинчатый период* (7—8-й день эмбрионального развития) — пролиферация трофобласта превращает его в «трофобластический панцирь», не содержащий ворсин;
- ▲ *период образования ворсин* (9—49-й день эмбрионального развития) — гистологически выявляются тяжи и перегородки трофобласта, формирующие первичные ворсинки. К концу 2-й недели в первичные ворсинки врастает соединительная ткань — формируются вторичные ворсинки;
- ▲ *период образования котиледонов* — основной структурно-функциональной единицы (50—90-й день эмбрионального развития). Превращение первичных ворсинок в третичные является важнейшим критическим периодом формирования эмбриона и хориона.

К концу 3-го месяца онтогенеза уже сформированы основные структурные элементы плода и плаценты.

Васкуляризация хориона, по данным М.В. Федоровой и Е.П. Калашниковой (1986), заканчивается к 8—10-й неделе беременности. К концу I триместра завершается плацентация, устанавливаются маточно-плацентарный и плодово-плацентарный кровотоки, плацента остается незрелой только в морфофункциональном отношении. Таким образом, к концу I триместра по существу заложены основные пусковые моменты для формирования первичной фетоплацентарной недостаточности (ФПН).

На современном этапе развития диагностических медицинских технологий эхография является единственным методом, позволяющим проследить за развитием плода с самых ранних этапов эмбриогенеза. Появление ультразвуковых аппаратов, позволяющих получить трехмерное изображение исследуемого объекта, в том числе и в режиме «реального времени», расширяет возможности ультразвуковой визуализации. Такие исследования проведены в настоящее время несколькими авторами, преследовавшими различные цели. Так, М. Metzenbauer (2002) производил вычисления объема хориона как маркера хромосомной патологии. Е. Hafner, А. Kurjak и соавт. (1999) исследовали хорион в I триместре при помощи трехмерной энергетической доплеровской сонографии с целью регистрации кровотока в межворсинчатом пространстве в ранние сроки беременности и пришли к выводу об устойчивой позитивной корреляции копчико-теменного размера (КТР) эмбриона с объемом хориона.

Несмотря на утверждения классической эмбриологии об установлении межворсинчатой циркуляции в течение первых нескольких дней после имплантации, в последние годы дискутировалась теория о том, что в связи с окклюзией эндоскулярным трофобластом спиральных артерий межворсинчатый кровоток отсутствует до конца I триместра беременности. Исследования А. Kurjak и соавт. (1990), подтвержденные работами гистологов, показали, что установление межворсинчатой циркуляции — скорее длительный процесс, чем внезапное событие конца I триместра беременности.

Методика трехмерного ультразвукового исследования плодного яйца и хориального кровотока, разработанная в лаборатории перинатальной диагностики МОНИИАГ на приборе Voluson-730, включает следующие этапы.

1. *Определение зоны исследования* в режиме серой шкалы и энергетического доплера (возможности датчика позволяют записывать плодное яйцо до 13 нед беременности в полном объеме). Для трехмерной реконструкции плодного яйца и эмбриона исследования проводят в режиме серой шкалы.

2. *Выбор угла исследования* — для минимизации ошибок полость матки, хорион и плодное яйцо полностью помещаются внутри пробного объема.

3. *Построение области изображения* сосудистой сети хориона. Сканирование плодного яйца в полном объеме в сочетании с режимом энергетического доплера занимает 5—15 с в зависимости от срока беременности (следовательно, записываемого объема). В результате автоматически формируются три взаимно перпендикулярные плоскости изображения и объемная реконструкция исследуемой области (рис. 1.1)¹.

4. С помощью встроенной программы Vocal производят *измерение объема хориона* путем последовательного очерчивания вручную хориальной ткани с шагом поворота не более 15° (что соответствует толщине срезов 1,5—2 мм и является достаточным для получения достоверных результатов). По завершении очерчивания хориальной ткани во всех последовательных срезах программа автоматически считает объем заданной области.

5. *Построение гистограммы* сосудистого компонента в полном объеме хориона производится автоматически с помощью встроенной программы Vocal. Программа дает возможность изолировать и измерить энергетические доплеровские сигналы в пределах исследуемой зоны (в данном случае хориона).

При компьютерной обработке плацентограмм (рис. 1.2) автоматически рассчитываются индекс васкуляризации и индекс кровотока.

Индекс васкуляризации (VI) отражает процентное содержание кодированных цветом объемных единиц (сосудистых элементов) в интересующем объеме плацентарной ткани.

Индекс кровотока (FI) отражает количество клеток крови, транспортируемых в момент исследования, т.е. интенсивность кровотока.

Предлагаемая методика трехмерной доплерометрии позволяет вести наблюдение за развитием сосудистого компонента хориона в соответствии с процессом его структурного формирования.

1.1. Формирование сосудистой сети хориона при физиологической беременности

Начальным этапом всех исследований при беременности является констатация наличия маточной беременности и определение ее срока. Гестационный срок традиционно определяется при измерении внутреннего диаметра плодного яйца и копчико-теменного размера эмбриона. В задачи настоящего издания не входит описание традиционных и скрининговых методик

¹ Все иллюстрации даны единым блоком в конце книги.

исследования ранних сроков беременности, прекрасно изложенных в ранее изданных руководствах отечественных и зарубежных авторов.

При беременности сроком менее 3 нед визуализация плодного яйца не всегда возможна в режиме серой шкалы, объемное построение на данных сроках малоинформативно — плодное яйцо определяется в структуре эндометрия в виде полости, размеры которой не позволяют объективно оценивать внутреннее строение стенки и ее взаимоотношение с окружающими тканями (рис. 1.3).

Вокруг полости плодного яйца нечетко определяется гиперэхогенный «венчик», который на данном сроке нельзя дифференцировать как хорион (рис. 1.4).

Возможность дифференцировать зародыш появляется при трехмерной реконструкции лишь с 4-й недели гестации на стадии «первичной полоски», начиная с 9-й сомитной стадии, когда размер зародыша достигает 1,35—1,5 мм.

Объемная реконструкция позволяет визуализировать на этом сроке амниотическую полость, зародыш в виде «рисового зернышка», «прикрепляющий стебелек» и хорион (рис. 1.5).

Морфологически с 3-й недели внутриутробного развития зародыша начинается период плацентации, характеризующийся васкуляризацией ворсин и превращением вторичных ворсин в третичные, содержащие сосуды. Клетки трофобласта образуют сосудистые зачатки, впоследствии превращающиеся в сеть, васкуляризирующую ворсины хориона. Ворсины кровоснабжаются не только из сосудов, развивающихся из ангиобластов, но и из пупочных сосудов зародыша, растущих из аллантаоиса. При соединении ветвей пупочных сосудов с базальной частью децидуальной оболочки устанавливается циркуляция крови в третичных ворсинах.

При использовании режима цветового доплеровского картирования, как и энергетического доплера, **в 4 нед беременности** цветовые сигналы в хориальной пластине четко не визуализируются, хориальная пластина идентифицируется как гиперэхогенный «венчик» по ходу амниотической полости. Определяется интенсивная сосудистая сеть в области, окружающей хориальную полость (рис. 1.6—1.8).

В 5 нед гестации морфологически начинает формироваться нервная трубка. К этому сроку длина эмбриона достигает 3 мм, происходит образование сомитов, развиваются зачатки сердца, легких, щитовидной железы, пупочных сосудов. В открытой нервной трубке уже намечаются передний, средний и задний мозговые пузыри. Формируются слуховая плакода и зрительная борозда, выявляются мандибулярная и гиоидная дуги; идет отделение хорды от подлежащей энтодермы; различимы передняя, средняя и задняя кишка. Определяется

формирующееся сердце, устанавливается замкнутое кровообращение через желточный мешок и ножку зародыша (рис. 1.9).

При трехмерной реконструкции визуализируются амниотическая полость, желточный мешок, дифференцируются вентральная и дорсальная поверхности эмбриона, головной и тазовый конец. При трансвагинальной эхографии с использованием цветового доплеровского картирования определяется пульсация сердечной трубки, при трехмерной реконструкции дифференциация внутренних органов еще невозможна (рис. 1.10).

Средний объем хориона составляет 5,5 см³. Начиная с 5 нед гестации возможны определение цветовых сигналов в хориальной пластине и их количественный подсчет. Индекс васкуляризации, т. е. процентное соотношение сосудистого и паренхиматозного компонента в исследуемом объеме, в среднем составляет 14,4 %. Это демонстрирует начало постепенного процесса трофобластической инвазии в спиральные артерии (рис. 1.11).

6-я неделя внутриутробного развития завершает сомитный период развития эмбриона человека. В этот период определяются зачатки рук и ног, удлиняется почка передней конечности, появляется зачаток кистевой пластины, нижняя конечность остается в виде почки (рис. 1.12). Возникает зачаток парных полушарий головного мозга [Савельев С.В., 2002]. Продолжается органогенез глаза и уха; в замкнутой нервной трубке четко различаются отделы мозга и обозначены полушария головного мозга и мозжечка. Устанавливается односторонний ток крови через сердце, почти завершается подразделение сердца на камеры, сердце функционирует. Сформирована первичная почка; определяются зачатки мочеоточника, зачатки половых желез, а также печень, желчный пузырь, поджелудочная железа, различные отделы кишечного тракта. **К концу 6-й недели гестации** длина эмбриона достигает 6—7 мм. Морфологически данный период характеризуется появлением жаберных дуг, формированием зрительного пузыря, началом дифференцировки гипофиза, индукцией хрусталика и формированием глазного бокала. Формируются промежуточный и средний мозг, определяется полость IV желудочка и заднего мозга. Начинается формирование кишечника и передней брюшной стенки.

Эхографически определяются амниотическая полость, желточный мешок, эмбрион длиной 4—5 мм. Четко дифференцируются вентральная и дорсальная поверхности эмбриона, головной и тазовый конец, почки передних и задних конечностей. При двухмерном исследовании, особенно с применением цветового картирования, всегда возможно определение пульсации сердечной трубки.

Начало 7-й недели гестации — постсомитный период эмбриогенеза. Длина эмбриона к этому времени достигает 7—8 мм. Удлиняется верхняя конечность, возникает разделительная борозда между пальцами и начинается ротация I пальца кисти, видны межпальцевые промежутки, появляются пальцевые пластинки на нижних конечностях. На поверхности зародыша определяются глаза, мандибулярная, гиоидная и языкоглоточная дуги, появляются носовая ямка, носовая складка, слуховое возвышение.

При трехмерной поверхностной реконструкции определяются головка плода, вентральная и дорсальная поверхности тела, передний мозг, полость IV желудочка, верхняя конечность с пальцевой пластинкой, почки нижних конечностей. Пальцевые выступы на верхней конечности визуализировать не удастся. Четко визуализируется пуповина (рис. 1.13).

На 6—7-й неделе эмбриогенеза заканчивается окончательная дифференцировка хориального эпителия, что соответствует редукции желточного мешка и переходу с желточного на аллантаоисное кровообращение (рис. 1.14; 1.15). Происходит активное вскрытие спиральных артерий, что сопровождается активной циркуляцией материнской крови между ворсинами.

Средний объем хориона при гестации 6—7 нед составляет 15—16 см³, цветовое доплеровское картирование (ЦДК) выявляет устойчивые цветовые локусы в хориальной пластине (рис. 1.16).

Трехмерная реконструкция в сочетании с энергетическим доплером (программа Vocal) позволяет проследить формирование сосудистой сети хориона. При сравнении интенсивности кровотока с помощью количественных характеристик — индекса васкуляризации и индекса кровотока — краевые и центральные участки хориона не отличаются по сосудистому рисунку и количественным показателям кровотока.

Эмбрион к 8-й неделе беременности достигает 15—20 мм. Голова резко увеличивается, выпрямляется тело. Более выражены структуры головного отдела; сформированы пять первичных отделов мозга, сформированы ноздри; развивается наружное ухо. Происходит окостенение длинных трубчатых костей, осевого скелета и черепа. Морфология половых желез четко дифференцирована по полу. Установлено начало двигательного поведения эмбриона человека.

Трехмерная реконструкция четко определяет головку плода, челюсти, шею. При проведении среза через мозговые структуры определяются латеральные желудочки и формирующиеся сосудистые сплетения. Различимы зачатки пальцев конечностей и локтевые сгибы. Начинается разделение пальцев и возникает сгибательная складка тенара с радиальной стороны кисти. Первый палец кисти полностью ротирован.

Формируются пальцевая дуга стопы и пяточное возвышение, колено. Несмотря на четко визуализируемые гениталии, дифференциация пола еще невозможна (рис. 1.17).

В формирующемся хорионе колонны свободных ворсин сливаются друг с другом, образуя клеточные островки, расположенные в межворсинчатом пространстве. Васкуляризированные (третичные) ворсины хорошо развиты лишь со стороны, обращенной к миометрию, где они вместе с хориальной пластиной образуют ветвистый хорион. В капсулярной части децидуальной оболочки слабо развитые ворсины подвергаются обратному развитию с запустеванием межворсинчатого пространства. Хориальная пластина вместе с подлежащим трофобластом превращается в гладкий хорион, лишенный ворсин и входящий в состав плодных оболочек.

При объемной реконструкции средний объем хориона составляет около 20 см³; средние показатели индекса васкуляризации (VI) — 17 %; достоверной разницы интенсивности кровоснабжения центральной и периферических зон хориона не выявляется, т. е. сосудистый гетероморфизм, характерный для сформированной плаценты, отсутствует (рис. 1.18).

Конец 8-й недели внутриутробного развития знаменует окончание эмбрионального и начало плодного периода у человека.

Период с **конца 9-й недели** эмбриогенеза человека (длина эмбриона достигает 40 мм, масса — 0,5 г) характеризуется интенсивным ростом и дальнейшей дифференцировкой систем органов. В этот период вырисовываются черты лица, что придает эмбриону большее сходство с человеческим обликом; обособляется шея, формируются наружное ухо и наружные отделы носа, сформированы веки и все отделы конечностей, пальцы, исчезает хвост (рис. 1.19—1.21). Интенсивно развиваются большие полушария, в них различимы кора и базальные ганглии. Наружные половые органы дифференцированы по полу. **На 10-й неделе** наблюдается рефлкторное движение губ (развивается рефлекс сосания).

На 12-й неделе внутриутробного развития плод достигает 87 мм в длину и массы около 45 г, приобретает все больше человеческих черт по сформированным частям лица и головы. Рефлкторное движение пальцев конечностей в ответ на прикосновение свидетельствует о развитии соответствующих центральных нейронных связей. Развиваются также нервные механизмы некоторых спинальных рефлексов. Отмечены дыхательные движения плода (рис. 1.22).

Трехмерная реконструкция позволяет визуализировать плодное яйцо в полном объеме, амниотическую полость, эмбрион (рис. 1.23).

Формирование плаценты как органа заканчивается к 10—12-й неделе беременности. В течение I триместра беременно-

сти происходит дифференцировка хориона на гладкий и ветвистый; последний вместе с базальной и децидуальной пластиной входит в состав плаценты. На 12-й неделе устанавливается тип распределения плодовых сосудов, в тот же срок или немного позднее формируется то количество функциональных единиц плаценты — котиледонов, которое остается неизменным до конца беременности (рис. 1.24—1.26).

С установлением плодово-плацентарного и маточно-плацентарного кровообращения, т.е. к концу I триместра, период плацентации завершается, сформированы основные структурные элементы плаценты, незрелой она остается только в морфофункциональном отношении.

Сканирование в В-режиме в сроки 9—12 нед позволяет четко определять локализацию и структуру хориона, отношение к внутреннему зеву шейки матки. Хориальная ткань представляется в виде гиперэхогенной структуры с увеличивающимся количеством цветовых сигналов при ЦДК пропорционально сроку гестации и объему хориона. Средний объем хориальной ткани возрастает с 32 см³ в 9 нед до 150—160 см³ к 12 нед гестации. Наибольшие значения индекса васкуляризации отмечаются в сроке 10 нед беременности.

При трехмерной доплерометрии краевых и центральных участков хориона установлено, что в сроки беременности до 11 нед гетероморфизм кровотока в хорионе не выражен, достоверных различий в кровоснабжении краевых и центральных участков не выявлено (табл. 1.1). После 12 нед беременности проявляется сосудистый гетероморфизм — индекс васкуляризации в центральной зоне хориона выше, чем в периферических участках, что демонстрирует постепенное формирование тяжей и перегородок трофобласта, дифференциацию ворсин хориона, образование котиледонов и установление межворсинчатого кровотока.

Т а б л и ц а 1.1. Показатели объемного кровотока в зонах хориона в I триместре неосложненной беременности

| Срок гестации | Зона хориона | | | Весь хорион | |
|---------------|--------------|-----------------|----------------|-------------|-------|
| | центральная | парацентральная | периферическая | | |
| До 11 нед | VI | 15,1* | 14,9* | 12,8* | 15,8* |
| | FI | 35,6* | 35,0* | 30,0* | 34,6* |
| 12—13 нед | VI | 20,8 | 15,3 | 7,7 | 14,8 |
| | FI | 55,6 | 44,1 | 33,6 | 45,4 |

* Различия статистически недостоверны.

В I триместре беременности происходит постепенное увеличение объема ткани хориона с 5,5 см³ в 5 нед до 158 см³ к 13 нед гестации, причем в период завершения формирования ворсин нарастание объема хориона происходит «скачкообразно», в течение 2 нед (с 10-й по 12-ю неделю) объем хориона возрастает практически вдвое. Индекс васкуляризации (VI) в данном объеме ткани возрастает постепенно, достигая максимальных значений к 10 нед гестации, затем несколько снижается (табл. 1.2).

Т а б л и ц а 1.2. Показатели объема и объемного кровотока в хорионе в I триместре неосложненной беременности

| Срок гестации | Объем хориона, см ³ | VI | FI |
|--------------------|--------------------------------|------|------|
| 5 нед | 5,5 | 14,4 | 33,6 |
| 6 нед | 9,2 | 16 | 30 |
| 7 нед | 15,8 | 15 | 41 |
| Средние показатели | 12,3 | 14,5 | 36,0 |
| 8 нед | 20,2 | 17 | 40 |
| 9 нед | 32 | 18,8 | 40,9 |
| 10 нед | 71,6 | 22,6 | 41 |
| 11 нед | 147 | 16,2 | 49 |
| 12—13 нед | 158 | 18 | 49 |
| Средние показатели | 104 | 14,2 | 45,4 |

По нашим данным, индекс кровотока (FI) в течение I триместра беременности постепенно увеличивается, но достоверных различий в значениях данного показателя в период формирования ворсин и в период формирования котиледонов не выявлено.

Таким образом, трехмерная доплерометрия с вычислением показателей объемного кровотока демонстрирует закономерности формирования сосудистого компонента хориона в I триместре неосложненной беременности и может служить критерием отбора пациенток группы риска по формированию патологического течения беременности уже в I триместре гестации [Краснопольский В.И. и др., 2002; 2003].

1.2. Формирование сосудистой сети хориона при угрозе прерывания беременности

Исследования структуры и васкуляризации хориона *при угрозе прерывания беременности* демонстрирует достоверную разницу в формировании плацентарного кровообращения по сравнению с физиологической беременностью (рис. 1.27; 1.28). Объем желтого тела уменьшен и не превышает 2 см³. Снижение васкуляризации и повышение резистентности в сосудах желтого тела в сочетании со снижением уровня прогестерона (средние значения 64,02±2,36 нмоль/л при норме 98,72±2,35 нмоль/л) свидетельствует о функциональной недостаточности желтого тела (рис. 1.29; 1.30).

При угрозе прерывания беременности объем хориона по абсолютным значениям несколько меньше, чем в норме (разница в показателях объема в соответственных сроках гестации статистически недостоверна).

Снижение показателей васкуляризации хориона в I триместре более чем на 55 % по отношению к нормативным не поддается полноценной медикаментозной коррекции. Во всех случаях оно ведет к патологическому течению поздних сроков беременности.

Резко сниженные показатели объемного кровотока в хорионе — уменьшение объема хориона более чем на 70 %, VI на 80 %, FI на 40 % — *фактор высокого риска отслойки плодного яйца* (рис. 1.31—1.33).

Таким образом, снижение объема и объемного кровотока хориона в I триместре беременности является неблагоприятным прогностическим признаком в отношении формирования фетоплацентарной недостаточности и течения беременности [Краснопольский В.И. и др., 2003].

Глава 2

МЕТОДИКА ТРЕХМЕРНОЙ ПЛАЦЕНТОГРАФИИ

2.1. Морфологическое обоснование методики трехмерного ультразвукового исследования плаценты во II—III триместрах беременности

Как уже отмечалось выше, плацента — это гетероморфный орган. В настоящее время для объяснения этой гетероморфности выдвигают две гипотезы. Согласно первой, различие в строении плаценты обусловлено различиями в микроокруже-

нии, следовательно, в уровне кислородного снабжения, поэтому знание регионарных различий строения плаценты может быть одним из подходов в изучении, например, вопроса о влиянии гипоксии на морфогенез синцитиокапиллярных мембран.

Вторая гипотеза связывает морфологические различия с разной скоростью созревания отдельных участков ворсинчатого дерева. Как вариант этой гипотезы можно рассматривать концепцию о разном уровне пролиферативной активности в разных зонах плаценты [Степанов С.А. и др., 1991].

Важный аспект проблемы регионарных различий связан с поиском наиболее существенных и наименее важных в функциональном отношении зон плаценты. Логично полагать, что поражение наиболее активной в функциональном отношении части плаценты тромбозами, инфарктами, некрозом будет иметь большее влияние на развитие плода, чем поражения даже в большем объеме низкоактивных в функциональном отношении зон плаценты (имеется в виду прежде всего транспортная функция плаценты).

Знание регионарных различий в строении плаценты дает возможность судить о характере кровотока в межворсинчатом пространстве плаценты.

В настоящее время можно условно выделить три основных вида гетероморфности плаценты: вертикальный, горизонтальный, внутрикотиледонный. Под вертикальным гетероморфизмом мы понимаем различия в строении плаценты в субхориальной, центральной и парабазальной областях. Горизонтальный гетероморфизм связан с различиями в строении центральных, промежуточных и краевых зон плаценты. Под внутрикотиледонными различиями подразумеваются различия между центральными и периферическими зонами котиледона.

Исходя из радиального характера распространения материнского кровотока — из центра дольки к периферии, предложено различать в ней три зоны: артериальную, состоящую из свободной или чрезвычайно разреженной от ворсин центральной области; капиллярную, состоящую из плотной сети плодовых ворсинок; венозную, расположенную периферически и под хориальной пластинкой.

Представления о внутрикотиледонных различиях базируются, во-первых, на данных прижизненного исследования гемодинамики и PO_2 -градиента на обезьянах и на визуализации кровотока в центре дольки при ультразвуковом исследовании; во-вторых, на представлениях о том, что утероплацентарный сосуд, питающий дольку, располагается снизу, как правило, в зоне проекции ее центра; в-третьих, на результатах экспериментов, проведенных *in vitro* и показавших мор-

фологические изменения плацентарной ткани под влиянием гипоксии.

Вертикальный гетероморфизм плаценты, по-видимому, отражает различия в строении разных частей хориального дерева. Известно, что ствольные ворсины крепятся к хориальной пластине, поэтому, очевидно, мы сравниваем вершину дерева, среднюю часть его кроны и, наконец, ствол. Правильная трактовка вертикальных различий в строении плаценты должна базироваться на четких представлениях о моделях строения плаценты. Одна из моделей является достаточно обоснованной в качестве рабочей гипотезы для трактовки вертикального гетероморфизма.

В лаборатории патоморфологии и электронной микроскопии МОНИИАГ совместно с С.В. Савельевым было проведено изучение строения ворсин в центральных, парацентральных и краевых отделах плаценты. При этом границы зон определяли следующим образом: расстояние от места прикрепления пуповины до края плаценты условно делили на три равных отрезка; точки, разделяющие эти отрезки, служили границами изучаемых зон. Проведенное исследование показало, что в центральном отделе преобладают ворсины средних размеров — от 50 до 100 мкм ($61,44 \pm 0,6$ %). Крупных ворсин в 2,5 раза меньше, чем средних. Еще меньше количество концевых терминальных ворсин с размерами от 1 до 50 мк ($16,62 \pm 0,30$ %). В парацентральных отделах преобладают средние ворсины, хотя процент их несколько ниже ($59,53 \pm 0,82$ %); продолжает уменьшаться число концевых ворсин ($10,67 \pm 0,54$ %). В краевых отделах также выявляются преимущественно средние ворсины, количество которых уменьшается до $51,35 \pm 0,064$ %, при этом увеличивается количество крупных терминальных ворсин ($41,33 \pm 0,81$ %) и уменьшается — терминальных ворсин до $7,31 \pm 0,54$ %.

При гистостереометрическом исследовании установлено, что в центральном отделе плаценты васкуляризация ворсин выше, чем в парацентральных и краевых отделах ($7,72 \pm 0,06$ %; $5,31 \pm 0,04$ %; $4,37 \pm 0,04$ % соответственно). Увеличивается в центральном отделе количество клеток синцитиотрофобласта ($21,25 \pm 0,04$ %; $18,7 \pm 0,06$ %; $16,6 \pm 0,05$ %). Уменьшается количество синцитиальных «почек» от центра к периферии ($7,10 \pm 0,03$ %; $6,84 \pm 0,05$ %; $0,55 \pm 0,02$ %). Количество фибриноида в парацентральном отделе несколько больше, чем в центральном и краевом ($6,72 \pm 0,03$ %; $0,84 \pm 0,03$ %; $0,54 \pm 0,02$ % соответственно). Стромальный компонент максимально выражен в терминальных ворсинах краевых отделов ($39,43 \pm 0,08$ %), он уменьшается в центральном отделе ($36,25 \pm 0,06$ %) и минимален в промежуточных отделах плаценты ($34,0 \pm 0,05$ %). Интервиллезное

пространство постепенно расширяется от центральных отделов ($26,25 \pm 0,10$ %) к парацентральных ($26,7 \pm 0,42$ %) и краевым ($38,58 \pm 0,05$ %).

Используя модифицированную методику А.И. Брусилковского (1986), авторы исследовали уровень деструктивных дистрофических и компенсаторных процессов в ворсинах различных зон плаценты. Было установлено, что в центральных отделах наряду с увеличением количества ворсин с плотной стромой ($23,27 \pm 0,06$ %), лишенных эпителия ($8,34 \pm 0,06$ %) и бессосудистых ворсин ($5,2 \pm 0,08$ %), происходит нарастание компенсаторных процессов, которые выражаются в увеличении количества ворсин с синцитиальными «почками» ($20,21 \pm 0,09$ %), синцитиокапиллярными мембранами ($18,35 \pm 0,06$ %) и симпластическими выростами ($10,1 \pm 0,1$ %). В парацентральных отделах ворсины с плотной стромой встречались в $37,87 \pm 0,12$ %, лишенные эпителия — в $10,1 \pm 0,09$ %, окруженные фибриноидом — в $9,50 \pm 0,12$ %. Компенсаторные процессы выражались меньшим количеством ворсин с синцитиальными «почками» ($11,55 \pm 0,08$ %), с синцитиокапиллярными мембранами ($6,55 \pm 0,08$ %). В краевых отделах деструктивные процессы характеризовались увеличением количества ворсин с плотной стромой ($50,72 \pm 0,12$ %), бессосудистых ($14,51 \pm 0,08$ %), с фибриноидом ($8,11 \pm 0,08$ %).

Таким образом, проведенное морфометрическое исследование показало, что основную массу во всех отделах плаценты при доношенной беременности составляют терминальные ворсины средних размеров.

Плотность упаковки функционально активных структур в ворсинах максимальна в центральных отделах с преобладанием капилляров синцитиальных «почек». Плотность упаковки уменьшается по направлению от центра к периферии. Одновременно происходит увеличение фибриноидной субстанции, стромального компонента ворсин, расширение межворсинчатого пространства.

Соотношение дистрофических, инволютивных и компенсаторно-приспособительных процессов в зрелой плаценте различно. В центральных отделах компенсаторно-приспособительные процессы преобладают над дистрофическими, их выравнивание происходит в парацентральных и резкое снижение — в краевых отделах.

В целом представленные данные свидетельствуют о том, что центральные зоны являются наиболее важными в функциональном отношении участками плаценты.

Таким образом, в плаценте человека имеет место горизонтальный гетероморфизм, который обусловлен особенностями развития периферических зон, имеющих, вероятно, худшие условия кровоснабжения [Fox H., 1996].

Вертикальный гетероморфизм под названием «градиент развития трофобласта» давно описан в литературе [Степанов С.А. и др., 1991]. Показано, что терминальные ворсинки, расположенные ближе к плодовой поверхности плаценты, меньше, чем таковые у базальной пластинки: они имеют более коллагенизированную строму, толстую базальную мембрану, меньшее число синцитиокапиллярных мембран и большее количество цитотрофобластических клеток. Первое систематическое морфометрическое изучение вертикального гетероморфизма было выполнено канадским ученым F. Teasdale (1982). Его исследования показали, что плацента в вертикальном плане состоит из двух хорошо дифференцированных секторов — один около базальной пластинки, близко к материнскому кровотоку, где условия для фетоплацентарного обмена максимально благоприятные; второй — около хориальной пластинки, где кровь становится относительно деоксигенированной.

Установлено, что парабазальный район отличается от субхориальной области значительно большим количеством терминальных ворсинок и площадью поверхности ворсин. Однако поскольку увеличение массы синцитиотрофобласта не сопровождается увеличением его численной плотности, предполагается, что различия в поверхностной плотности ворсин в двух регионах обусловлены не только увеличением числа ворсин, но и их возможным удлинением или гипертрофией.

На основании результатов этих исследований можно сделать следующий вывод: *плацента — орган с различными морфологическими секторами*. Эти зональные различия — результат не только физиологической адаптации плацентарной ткани к регионарным различиям в кислородном напряжении.

Комплексные исследования убедительно продемонстрировали гистологические, гистохимические, ультраструктурные и морфометрические различия между центральными и периферическими частями котиледона, которые, несомненно, указывают на то, что центрально расположенные ворсины менее дифференцированы по сравнению с периферически расположенными ворсинами [Fox S.B., Khong T.Y., 1990]. Авторадиографические исследования позволили сформулировать гипотезу о том, что центр котиледона представляет собой зону роста и регенерации (см. рис. 3.23), а не фетоплацентарного обмена.

Сформулированная концепция о плаценте как чрезвычайно гетероморфном органе в настоящее время является областью интенсивных исследований.

2.2. Методика трехмерного исследования плацентарного кровотока

Исследование кровотока в плаценте проводится в центральной, двух парацентральных и двух краевых зонах. При локализации плаценты на передней стенке матки она вся доступна для исследования и возможно получение пяти гистограмм, которые дают представление фактически обо всем функциональном объеме плаценты. Если локализация плаценты такова, что доступными для исследования оказываются лишь отдельные ее зоны, — оценивается визуализируемая часть плаценты.

При оценке результатов 3D-исследования выбранной зоны плаценты необходимо обращать внимание на характер распределения сосудистого компонента, организацию сосудов в исследуемой области, что позволяет получить необходимые данные для понимания особенностей ее физиологии [Краснопольский В.И. и др., 2002; 2003].

Методика трехмерного ультразвукового исследования внутриплацентарного кровотока включает следующие этапы.

1. *Определение зоны исследования* плаценты в режиме серой шкалы и энергетического доплера.

2. *Построение области изображения* сосудистой сети плаценты (рис. 2.1).

3. *Построение пробного объема* в виде цилиндра через всю толщину плаценты, включающую часть хориальной пластины, слой ворсинчатого хориона и часть базальной пластины (рис. 2.2).

4. *Построение гистограммы* сосудистого компонента в заданном объеме плацентарной ткани с помощью специальной компьютерной программы (рис. 2.3).

При компьютерной обработке плацентограмм рассчитываются индекс васкуляризации и индекс кровотока.

Индекс васкуляризации плаценты у здоровых беременных женщин в центральной зоне выше, чем в парацентральных и краевых отделах ($7,93 \pm 0,08$; $6,45 \pm 0,06$; $5,77 \pm 0,06$). Это свидетельствует о том, что центральная зона плаценты является наиболее важным в функциональном отношении участком плаценты [Краснопольский В.И. и др., 2002].

Известно, что кровеносное русло плаценты включает две тесно взаимосвязанные, но не сообщающиеся между собой системы кровотока — плодовую и плацентарную [Медведев М.В., 1996]. Трехмерное доплеровское исследование позволяет получить пространственные соотношения плодово-плацентарной и маточно-плацентарной системы кровотока, а также диагностировать патологические изменения кровообращения в плаценте.

НОРМАЛЬНАЯ УЛЬТРАЗВУКОВАЯ АНАТОМИЯ ПЛАЦЕНТЫ ВО II—III ТРИМЕСТРАХ БЕРЕМЕННОСТИ

Цветовая энергетическая доплеровская сонография и 3D-сонография позволяет оценить плацентарный кровоток *in vivo*. *Энергетическая доплеровская сонография* — относительно недавняя разработка в области ультразвуковых технологий и отличается от обычного цветового доплеровского исследования большей чувствительностью в выявлении низких скоростей кровотока и уголнезависимостью [Медведев М.В., Курьяк А., 1999].

3D-сонография используется для визуализации различных анатомических структур, таких как сердце плода, спинной мозг, грудная клетка, лицо, так же как и сердце, органы брюшной полости, интра- и экстракраниальная васкуляризация у взрослых. В настоящее время появилась возможность, используя 3D-ультразвуковые методы, идентифицировать кровеносные сосуды материнского и плодового кровотока в плаценте *in vivo* [Hafner E., Kurjiak A., 1999], а используя 3D-ультразвук в комбинации с цветовым энергетическим доплером, провести изучение особенностей сосудистой анатомии плаценты (рис. 3.1—3.3).

3.1. Маточно-плацентарное кровообращение

Маточно-плацентарный кровоток является важнейшим элементом, связывающим материнский организм, в частности матку, с ворсинчатым деревом плаценты. На ранних этапах беременности маточно-плацентарный кровоток претерпевает существенные изменения в виде последовательных волн инвазии цитотрофобласта в стенки спиральных артерий, что приводит к постепенному расширению их просвета и превращению в маточно-плацентарные артерии. В III триместре гестационная перестройка спиральных артерий заканчивается, и в функциональном отношении маточно-плацентарное кровообращение подразделяется на три звена, хотя анатомически они принадлежат разным компонентам подсистемы мать—плацента:

1) *артериальное звено* — концевые отделы артериальной системы матки, представленные зияющими устьями маточно-плацентарных артерий;

2) *капиллярное звено* — большая часть межворсинчатого пространства (центры котиледонов, субхориальная зона, густая сеть ворсин по периферии котиледона), т.е. этоместилище, куда поступает артериальная кровь матери из маточно-плацентарных артерий и которое по данному функциональному признаку относят к капиллярной сети маточно-плацентарного кровообращения;

3) *венозное звено* — небольшая часть межворсинчатого пространства плаценты у краевых синусов, возле разделительных септ и устья венозных коллекторов, собирающих оттекающую кровь в венозную систему матки.

Функционирование трех звеньев маточно-плацентарного кровообращения осуществляется при их тесном взаимодействии, и выключение какого-либо одного звена приводит к общим нарушениям [Стрижаков А.Н. и др., 1995].

Артериальная система беременной матки снабжается кровью из двух основных артерий — маточной и яичниковой, которые анастомозируют между собой. Кроме того, определенное значение имеют мелкие ветви влагалищной артерии. От основных артерий, проходящих в зоне периметрия (*a. arcuate*), под прямым углом отходят радиальные ветви (*a. radialis*), которые в нижней трети миометрия в области прикрепления плаценты приобретают спиралевидный или клубкообразный ход и дистальнее становятся маточно-плацентарными артериями. Их принято подразделять на два сегмента: миометриальный — в пределах нижней трети толщины миометрия и эндометриальный — идущий в толще *d. basalis*. Эндометриальный сегмент открывается в межворсинчатое пространство плаценты одним или несколькими устьями. Важно подчеркнуть, что радиальные артерии матки дают отдельные веточки (*a. basalis*), которые делятся на капилляры, питающие эндо- и миометрий. Они сохраняют типичное артериальное строение, поскольку не подвергаются инвазии цитотрофобласта. Вне маточно-плацентарной области от радиальных артерий отходят небольшие, узкие спиральные артерии, которые заканчиваются капиллярной сетью в пределах *d. parietalis*.

Долгое время было неизвестно общее количество маточно-плацентарных артерий — по разным источникам, их количество оценивалось от 50 до 320. В специальном исследовании серийных срезов плацентарного ложа в 15 гистерэктомиях при нормальной доношенной беременности I. Brosens (1988) обнаружил в среднем 100—120 маточно-плацентарных артерий, причем некоторые из них в зоне эндометрия шли горизонтально и открывались несколькими устьями. Неожиданными оказались данные о том, что большинство устьев маточно-плацентарных артерий проецировались возле оснований разграничительных септ, а не в центральных участках котиледона. В конце II триместра в маточно-плацентарных

артериях завершаются гестационные или физиологические изменения, и на срезах они представляют собой мешковидные сечения одной артерии со спиральным ходом.

Капиллярное звено маточно-плацентарного кровообращения уникально по ряду морфофункциональных особенностей. Это единственное место в организме человека, где кровь матери покидает собственную артериальную систему и попадает в огромное, площадью до 10—12 м², чужеродное в антигенном отношении межворсинчатое пространство плаценты. Здесь должны быть особые иммунологические и реологические условия циркуляции материнской крови, препятствующие ее свертыванию. Эритроциты матери попадают в центр котиледона, а затем проходят через густую сеть терминальных и промежуточных ворсин, максимально приближаясь к плацентарному барьеру, где в основном происходят процессы диффузии кислорода, углекислого газа и других питательных веществ от матери в кровотоки плаценты и затем к плоду.

Венозное звено состоит из двух функциональных частей: межворсинчатого пространства краевых синусов и возле разделительных септ, а также устья венозных сосудов, переходящих в венозную систему матки. Ранее считалось, что венозный отток из плаценты осуществляется главным образом через краевые синусы, т.е. на периферии плаценты. В последние годы показан более равномерный характер распределения венозных устьев (всего около 200) с некоторым накоплением их в краевых зонах [Weber K., 1982]. Большинство венозных устьев расположено возле септ, которые разделяют котиледоны. Венозные коллекторы в составе d. basalis не подвергаются гестационной перестройке, поскольку они не инвазируются цитотрофобластом, хотя ранее считалось, что эндометриальные сегменты маточных вен также замещаются фибриноидом. Вместе с тем вены плацентарного ложа также постепенно расширяются, достигая в конце беременности диаметра 700—800 мкм. Они переходят из дна и верхней части тела беременной матки в гроздевидное сплетение и из нижней половины тела матки в систему маточной вены, при этом вены образуют многочисленные анастомозы.

Регуляция маточно-плацентарного кровообращения до сих пор не расшифрована в полной мере. По современным представлениям, это саморегулирующаяся система с низким сопротивлением току крови и не реагирующая на обычные нейрогуморальные стимулы [Милованов А.П., Чехонацкая М.Л., 1998]. В этом заложена несомненная биологическая целесообразность: автономность и постоянство маточно-плацентарного кровотока обеспечивают запросы развивающегося плода, который не подвергается риску при быстрых перепадах артериального давления, например при эмоциональных

стрессах матери. Можно говорить лишь о длительно действующих механизмах регуляции маточно-плацентарного кровообращения со стороны материнского организма.

Во-первых, это хронические эндокринные влияния, подтверждаемые фактами значительного уменьшения маточного сосудистого сопротивления во время лютеиновой фазы менструального цикла [Jurkovic D., Jauniaux E., 1992]. Продукция эстрогенов, в частности интраартериальная перфузия эстрадиола (Э2), вызвала достоверное увеличение кровотока в обычной и беременной матке, причем прогестерон частично ингибировал сосудорасширяющий эффект Э2. В последние годы появились сообщения о возможной роли эндотелийпроизводного релаксирующего фактора — nitric oxide (NO) и альфа-аргинина в контроле сосудистого сопротивления и давления крови в беременной матке [Милованов А.П., 1999].

Во-вторых, это увеличение сердечного выброса матери и прирост объема циркулирующей плазмы к концу беременности на 30—40 % от исходных значений, что способствует постепенному снижению сосудистого сопротивления и увеличению объема маточно-плацентарного кровотока, несмотря на параллельное увеличение вязкости крови, зависящей от уровня гематокрита [Титченко Л.И., Артомонова Е.А., 1992].

3.2. Плацентарно-плодовое кровообращение

В отличие от маточно-плацентарного кровообращения гемодинамические связи плаценты и плода имеют непрерывную анатомическую основу — сосуды пуповины, артерии которой берут начало от общих подвздошных артерий плода, а вена пуповины переходит в ductus venosus возле печени. Система кровообращения плода во II триместре имеет ряд отличительных признаков [Медведев М.В., 1996]:

- функционирование внутри- и внесердечных шунтов, таких как овальное окно, артериальный и венозный протоки;
- синхронная, но не последовательная работа желудочков сердца вследствие недостаточной симпатической иннервации;
- частичная загрузка кровью легких, так как сосудистое сопротивление в них выше системного, поэтому основная масса крови минует сосуды легких и через артериальный проток поступает в нисходящую аорту и в общие подвздошные артерии, а затем в плаценту с низким сосудистым сопротивлением;
- плацента — это основное место обмена газов и питательных веществ для плода;
- в легких, постоянно секретирующих жидкость в дыхательные пути, происходит извлечение кислорода из крови при

условии быстрого обмена легочной жидкости с околоплодными водами;

- кислород и питательные вещества, поступающие из организма матери через плацентарный барьер в кровь пупочной вены, доставляются прежде всего в печень (50 %), а остальная кровь — преимущественно в сосуды верхних отделов туловища плода;
- регуляторные механизмы плодного кровотока несовершенны; определенную роль в регуляции нагрузки сердца играет сфинктер венозного протока (во время сна он сужается, а при необходимости увеличения сердечного выброса расширяется); деятельность автономных сердечно-сосудистых рефлексов у плода интактна, хотя при некоторых патологических условиях, таких как гиперсокращение матки, сдавление черепа плода, физическая нагрузка и курение беременной, а также асфиксия плода, рефлекторно меняется частота сердечных сокращений, приводящая к брадикардии.

Иными словами, существует более общее понятие «плацентарно-плодовое кровообращение», охватывающее плаценту, пуповину вместе с сердечно-сосудистой системой плода, и его частный аналог, или фрагмент, — плацентарно-пуповинный кровоток, который традиционно называют плацентарно-плодовым кровотоком, подразделяя его на артериальное, капиллярное и венозное звенья.

Артериальное звено представлено двумя артериями пуповины, артериями и артериолами в составе опорных ворсин I, II и III порядка (рис. 3.4—3.6). Парные артерии пуповины — это сосуды мышечного типа с узким или относительно широким просветом (площадь 0,18 мм²); их стенка состоит из двух мышечных слоев: 1) внутреннего, с продольным ходом составляющих пучков и 3—4 утолщениями; 2) наружного, с циркулярной ориентацией более рыхлых мышечных пучков. После вхождения артерий в хориальную пластинку плаценты они распределяются непосредственно под амниальным эпителием, обычно выше венозных сосудов. По характеру их ветвления принято выделять два крайних варианта: рассыпной тип (62 %) и магистральный тип (38 %). Первый из них имеет более нежную сеть артерий с их равномерным распределением по плодной поверхности плаценты. Для магистрального типа характерны артерии, идущие почти до края без уменьшения их диаметра.

Капиллярное звено ворсинчатого дерева является прямым продолжением артериол, которые заканчиваются в промежуточных дифференцированных ворсинах. Фетальная кровь из терминальной артериолы проходит обычно по капиллярным петлям в составе нескольких терминальных ворсин, а затем

попадает в посткапиллярную венулу. Иными словами, каждый эритроцит плода проходит внутри капилляров дистанцию, равную 3000—5000 мкм [Benirschke K., Kaufmann P., 1990].

Венозное звено берет начало из капиллярных петель на уровне промежуточных дифференцированных ворсин, где венулы обычно шире одноименных артериол. Из оснований опорных ворсин венозные стволы круто поворачивают в толщу хориальной пластины и идут параллельно артериям. Единственная вена пуповины построена как мощный сосуд эластомышечного типа. Характерная особенность строения вены пуповины — наличие четко контурируемого эластического материала в субэпителиальной зоне с волнообразным контуром по ходу небольших мышечных подушек.

Возникает вопрос: почему относительно малому давлению крови (10—15 мм рт. ст.) соответствует весомый эластический компонент в стенке пупочной вены? Ранее считалось, что присутствие в пупочной вене эластической мембраны зависит от артериального характера крови в ее просвете. Ответить на этот важный вопрос можно лишь при обсуждении общей морфофункциональной концепции регуляции плацентарно-плодового кровообращения, в котором условно можно выделить четыре уровня реакций: 1) центральные, 2) сосудистые, 3) гравитационные, 4) местно-гуморальные.

Кровоток в пуповине и плаценте обеспечивается сердечными сокращениями плода, причем суммарный сердечный выброс увеличивается по мере роста плода, но его распределение меняется за счет постепенного снижения кровоснабжения плаценты, поскольку в конце беременности увеличивается объем кровотока в сосудах мозга, легких и желудочно-кишечного тракта. Вместе с тем сердце плода отличается ограниченными возможностями увеличения сердечного выброса в условиях объемной нагрузки и увеличения артериального давления [Медведев М.В., 1996].

В начальном отделе артерий пуповины создается пульсовое давление 60—80 мм рт. ст., причем на всей протяженной дистанции движения венозной крови этот уровень давления сохраняется или уменьшается всего на 2—3 мм рт. ст. При типичном головном предлежании плода венозной крови приходится преодолевать гравитационный градиент, поскольку в положении беременной женщины стоя плацента находится выше уровня расположения сердца плода и петель пуповины.

Что способствует кровотоку в артериальном звене системы плацентарно-плодового кровообращения? Ответ на этот важный вопрос заключается в наличии значительной гладкомышечной массы в стенках двух извитых артерий пуповины длиной 50—60 см, которая выполняет роль дополнительного, или «периферического», сердца.

Важным фактором оказывается выявленное 4-кратное уменьшение сосудистой резистентности на уровне опорных ворсин, что объясняется, во-первых, значительным уменьшением площади мышечной оболочки мелких артерий (исчезает продольный слой гладких мышц); во-вторых, резким увеличением суммарного просвета артерий в опорных ворсинах всех котиледонов [Милованов А.П., 1999].

В капиллярном звене происходит дальнейшее падение давления и замедление кровотока, чему в значительной мере способствуют огромный суммарный объем капилляров и их синусоидальная трансформация в конце беременности.

Минимальные значения сосудистого сопротивления отмечены в венах опорных ворсин, которые по калибру значительно шире соответствующих артерий. Вполне объяснимо также возрастание этого морфометрического показателя в вене пуповины, потому что суммарный объем вен опорных ворсин значительно больше просвета пупочной вены. Уровень давления крови в вене пуповины возрастает до 10—20 мм рт. ст. и падает в нижней полой вене плода до 0—5 мм рт. ст. [Савельева Г.М. и др., 1991].

В условиях отсутствия иннервации сосудов плацентарно-пуповинного кровотока особый интерес вызывают местно-гуморальные факторы, обеспечивающие, кроме морфофункциональных предпосылок, низкий уровень сосудистого сопротивления. В последние годы стало ясно, что автономный контроль плацентарно-плодного кровотока обеспечивается конкурирующим влиянием вазодилататоров и вазоконстрикторов — специальных биосубстанций, вырабатываемых местно, в плаценте или в органах плода [Милованов А.П., 1999].

Среди местных вазодилататоров наибольшая роль отводится эндотелиальному натрийуретическому пептиду — радикалу окиси азота (NO) и простаглицлину — продукту циклооксигеназного метаболизма арахидоновой кислоты; оба агента вырабатываются эндотелиальными клетками.

Среди вазоконстрикторов наибольшее значение имеют: тромбосан А2, продуцируемый тромбоцитами в просвете пупочных сосудов, ангиотензин II, синтезируемый в фетальных почках, и эндотелин I, продуцируемый локально в плаценте. Тромбосан А2 визуализирован иммуноморфологически [Wetzka B. et al., 1994] в клетках Кашенко—Гофбауэра и фибробластах в составе плаценты и плодных оболочек, а также в лейомиоцитах стенки сосудов пуповины, но главным образом в эндотелии капилляров, что выдвигает данную биосубстанцию в качестве основного фактора для локальной регуляции кровотока и гемостаза в капиллярном звене плаценты.

Таким образом, плацентарно-плодное кровообращение является анатомически единой и протяженной системой с низким сопротивлением току крови, функция которой обеспечи-

ваются силой сердечного выброса плода, градиентом высоты расположения плаценты и сердца плода, содружественными сокращениями артерий вокруг вены пуповины и конкурирующими местными влияниями вазодилататоров и вазоконстрикторов.

3.3. Сонография плаценты

При сонографии в плацентах с разной частотой встречаются следующие эхографические объекты: центры котиледонов, локальное расширение межворсинчатого пространства (МВП), межворсинчатые кровоизлияния, кальцификаты, инфаркты, микрокисты, перегородки в паренхиме «зрелой» плаценты.

Центры котиледонов (рис. 3.7—3.9) отмечаются в 63,4 % всех наблюдений, из них 92,6 % при физиологическом и 52,7 % при осложненном течении беременности. На эхограммах они визуализируются как эхонегативные образования с однородным анэхогенным содержимым, имеющие одинаковый размер и равноудаленные друг от друга в срединной зоне плаценты. При физиологическом течении беременности в «зрелой» плаценте выявляются 4—5 хорошо выраженных центров котиледонов. Их эхонегативность определяется объемом материнского кровотока в спиральных артериях матки, а площадь — степенью оттеснения мелких ворсин к периферии котиледона. Можно полагать, что количество и четкость изображения центров котиледонов в определенной степени являются эхографическим выражением объема материнского кровотока в плаценте [Краснопольский В.И. и др., 2002].

Локальное расширение МВП (рис. 3.10—3.12) эхографически представлено зонами повышенной звукопроводимости неправильной формы с извитой внутренней поверхностью, расположенными, как правило, ближе к хориальной пластинке. Локальное расширение МВП отмечается в 31,9 % наблюдений, из них при физиологическом течении беременности в 38,8 %, а при осложненном — в 29,3 % случаев. Центры котиледонов и локальное расширение МВП необходимо отличать от кровоизлияний в МВП, которые ранее были описаны V. Iwamoto и соавт. (1980) соответственно как пульсирующие и неппульсирующие (тромботические) кисты. Эхонегативные участки кровоизлияния в толще плацентарной ткани различной степени давности встречались в 7,5 % всех наблюдений, из них в 3,7 % случаев при нормальном и в 10 % наблюдений при осложненном течении беременности.

Участки кровоизлияния (рис. 3.13; 3.14) визуализируются при ультразвуковом исследовании как во время беременности, так и после рождения плаценты [Стыгар А.М., Медведев М.В.,

1997]. Они могут быть различной, но чаще округлой формы и любой локализации. Их главным отличительным признаком является четкий эхопозитивный контур, отделяющий кровоизлияние от нормальной плацентарной ткани. При этом в случае «свежего» кровоизлияния такое образование на эхограмме имеет однородное содержимое, близкое по звукопроводимости к околоплодным водам. «Старое» кровоизлияние отличается появлением эхопозитивных включений, которых тем больше, чем больше давность кровоизлияния. Детальнее дифференциально-диагностические признаки субстрата эхонегативных структур представлены в табл. 3.1.

Таблица 3.1. Дифференциально-диагностические ультразвуковые признаки морфологического субстрата различных эхонегативных объектов плаценты

| Морфологический субстрат | Эхографические признаки | | | |
|-----------------------------------|-----------------------------|---|--|---|
| | форма | контуры | содержимое | локализация |
| Центры котиледонов | Округлая с равным диаметром | Ровные, сливаются с окружающей плацентарной тканью | Однородное, с высокой звукопроводимостью | В срединной зоне плаценты, равноудалены друг от друга |
| Локальное расширение МВП | Неправильная | Извитые, сливаются с окружающей плацентарной тканью | Однородное, с высокой звукопроводимостью | Ближе к хориальной или базальной пластине |
| Кровоизлияние в плаценту «свежее» | Неправильная или округлая | Эхопозитивные четкие или извитые | Однородное, с высокой звукопроводимостью | Любая |
| Кровоизлияние в плаценту «старое» | То же | То же | Неоднородное, с эхопозитивными включениями | То же |

Кальцификаты — достаточно известные ультразвуковые объекты в плаценте (рис. 3.15; 3.16). С ними, в частности, связана диагностика зрелости плаценты. Эхографически их описывают в виде мелких структур с высокой эхогенностью. При сравнении эхографических аналогов кальцификатов с морфологией плаценты оказалось, что истинные кальцификаты встречаются главным образом в доношенной плаценте (III степени зрелости) и крайне редко выявляются в плацентах I—II стадии зрелости. До 34 нед беременности многочис-

ленные эхопозитивные включения обусловлены наличием большого количества ворсин плаценты, имеющих достаточно плотную строу. В доношенной плаценте кальцификатам не свойственна какая-либо определенная локализация, например в септах, как это указывали Н. Grannum и соавт. (1979), они распределяются, как правило, диффузно и встречаются в 18,7 % наблюдений при физиологическом и в 30,3 % наблюдений при осложненном течении беременности.

Инфаркты, выявляемые морфологически в 5 % плацент при физиологическом течении беременности, не имеют каких-либо эхографических особенностей, даже в тех случаях, когда некротизированные ворсинки отграничены валиком склеенных ворсин с множеством синцитиальных почек. Попытка прицельной ультразвуковой визуализации этих патологических очагов в водной среде, имитирующей околоплодную жидкость, не дала результата. Участки инфарктов не отличались по своей эхоструктуре от нормальной плацентарной ткани.

Микроскопические кисты постоянно выявляются в плацентах в составе септ, базальной и хориальной пластин. Эхографически они не определяются, сливаясь с общим фоном плацентарной ткани. Нередкими находками являются так называемые псевдокисты — округлые образования, с ровной тонкой капсулой, муцинозным содержимым, со скудным кровотоком по капсуле (рис. 3.17—3.19).

Морфологического субстрата, так называемых *вдавленных-перегородок* хориальной пластины, четко выявляемых *in vivo* и соединяющих хориальную пластину с базальной, выявить в родившейся плаценте не удалось. В плаценте отсутствуют также соизмеримые по размерам с эхоперегородками структуры, которые соединяли бы обе пластины через всю толщу плаценты. Причина указанного феномена выяснена при повторном эхографическом сканировании родившейся плаценты в водной среде. Хорошо контурируемые при доношенной беременности плацентарные перегородки значительно уменьшались в размерах в родившейся плаценте, оставаясь в виде небольших выпячиваний повышенной эхоплотности только в околобазальной зоне. Прицельная вырезка кусочков из этих зон выявила наличие септ, идущих от базальной пластины в толщу плаценты. Такого рода динамика эхографической картины перегородок плаценты в матке и в родившейся плаценте объясняется прижизненным характером кровотока из спиральных артерий, который сопровождается куполообразным смещением мелких ворсин к периферии котиледона. Именно концентрация ворсин в этой зоне, совпадающая отчасти с локализацией септ, дает эффект перегородок высокой акустической плотности *in vivo*, а спадение ветвей хориального дерева в родившейся плаценте объясняет отсутствие на эхограммах как перегородок, так и центров котиледонов.

Пуповина, в норме состоящая из двух пупочных артерий и одной пупочной вены, входит в плаценту; артерии пуповины дают начало плодovому кровотоку плаценты через сосуды, которые простираются вдоль поверхности. Эти поверхностные сосуды перфорируют хорионическую пластину и дают начало иерархии интраплацентарных сосудов, от наибольших до наименьших: главные стvоловые, стvоловые, третичные стvоловые и ворсинчатые ветви.

Количество плодovых интраплацентарных сосудов, наблюдаемых в объеме, может быть представлено как редкое — гиповаскуляризация, нормальное — нормоваскуляризация или большое — гипervаскуляризация [Краснопольский В.И. и др., 2002]. Отмечается уровень разветвления интраплацентарных сосудов: главный стvоловой сосуд как одна ветвь, стvоловой сосуд как вторая и третичный ствол как третья. Количество поверхностных сосудов представлено как редкое (0—2), незначительное (2—3) или большое (4 и более). Количество маточных сосудов представлено в виде гипо-, нормо- или гипervаскуляризации (рис. 3.20—3.22). Точное число сосудов зарегистрировать не удастся, поскольку имеет место частое слияние сосудов.

Важно использовать стандартную терминологию в оценке медицинской информации. Сосуды плаценты должны быть идентифицированы как часть плодovого или материнского кровотока. Мы полагаем, что сосуды могут быть обозначены согласно E.M. Ramsey и M.W. Donner (1980) (рис. 3.24).

Изображения, полученные из объемных данных, позволили идентифицировать специфические поверхностные, главные стvоловые, стvоловые и третичные стvоловые сосуды плодovого кровотока. Хотя сосуды материнского кровотока визуализируются труднее, удается определить маточные, аркуатные и спиральные артерии (рис. 3.25).

Глава 4

ПАТОЛОГИЯ ПЛАЦЕНТЫ ВО II—III ТРИМЕСТРАХ БЕРЕМЕННОСТИ

Одной из основных причин перинатальной заболеваемости и смертности является нарушение функции плаценты. Особенности нарушений кровообращения в плаценте, пуповине и кровообращения плода изучены намного меньше, чем соответствующие сдвиги в маточно-плацентарном кровотоке. Только в последние годы получены убедительные данные об участии в регуляции плацентарно-плодovого гемодинамики

центральных, сосудистых, гравитационных и местно-гуморальных механизмов [Побединский Н.М. и др., 1999; Радзинский В.Е., 2003].

Базовым признаком фетоплацентарной дисфункции (41,9 % всех случаев ФПН) являются доминирующие нарушения кровотока в артериях пуповины, хориальной пластины и опорных ворсин, подтвержденные результатами доплерометрии и соответствующей картиной облитерационной ангиопатии. Развивается следующая патогенетическая цепь: вазоконстрикторные местные факторы — сужение просвета пупочных артерий — пролонгированная облитерационная ангиопатия опорных ворсин — уменьшение объема капиллярной крови — депонирование крови в венах — гипоксия — гибель синцитиотрофобласта — активизация ворсинчатого цитотрофобласта и выход его субпопуляции в фибриноид — образование замурованных ворсин — ФПН.

4.1. Плацентарная недостаточность

Плацентарная недостаточность выражается в нарушении транспортной, трофической, эндокринной, метаболической и других важнейших функций плаценты, что приводит к снижению ее способности поддерживать адекватный обмен между организмами матери и плода.

По данным А.Н. Стрижакова и соавт. (1995), при декомпенсированной форме ФПН перинатальная смертность достигает 50 %, а заболеваемость — 100 %. Клинически она проявляется внутриутробной задержкой развития плода, критическим состоянием плодово-плацентарного кровотока и признаками тяжелой внутриутробной гипоксии плода.

Существует множество определений плацентарной недостаточности. Ее острые и подострые формы являются результатом нарушений маточно-плацентарного и плацентарно-плодового кровообращения, которые определяются степенью дискоординации двух встречных потоков материнской и плодовой крови, разделенных плацентарным барьером. Однако в практическом отношении удобнее рассматривать эти патологические реакции отдельно, поскольку они развиваются в разных сосудистых бассейнах [Милованов А.П., 1999].

Морфофункциональное своеобразие маточно-плацентарного кровообращения обуславливает существенные особенности его нарушений, которые не в полной мере вписываются в традиционные формы артериальной, венозной гиперемии, кровотечений, тромбоза и т. д. В плаценте они представляют собой последовательные этапы замедления, остановки кровотока, тромбоза и организации материнских форменных элементов в артериальном, капиллярном и венозном звеньях.

По современным представлениям, основной причиной нарушений циркуляции материнской крови в межворсинчатом пространстве является сочетание местных сдвигов гемостаза на поверхности ворсинчатого дерева и нарастающая облитерационная патология спиральных артерий [Затикян Е.П., Демченко Е.Ю., 1997]. Это приводит к резкому уменьшению градиента давления в артериальном, капиллярном и венозном отделах и, следовательно, к замедлению обменных процессов в плацентарном барьере, возникновению местной гипоксии. Чаще всего темпы тромбообразования в межворсинчатом пространстве и объем ишемических инфарктов в маточно-плацентарных артериях; однако существуют клинические ситуации, когда на первый план выходят нарушения гемостаза в межворсинчатом пространстве или в материнском организме (рис. 4.1—4.5).

Существует определенная структурная и временная последовательность развития нарушений маточно-плацентарного кровообращения. Так, свежие межворсинчатые гематомы возникают, как правило, в виде «первичного» очага сладжированных материнских эритроцитов и тромбоцитов в центре котиледона (замедление или остановка кровотока), поэтому они локализуются в суббазальной или срединной зонах на поперечных разрезах плаценты. По мере гемолиза эритроцитов этот очаг превращается в участок тромбоза с массивным отложением внутри него нитей фибрина, постепенно образующих внутреннюю сетевидную «арматуру» тромба. В периферических участках тромб увеличивается за счет присоединения фибрина и новых гемолизированных эритроцитов матери; он начинает сдавливать окружающие ворсины.

Массивный, взбухающий субхориальный тромбоз — редкая форма тромбоза субхориальной зоны, которая макроскопически выглядит как разнокалиберные красные пузыри со стороны плодной поверхности плаценты, чаще в краевых зонах; наблюдается при поздних выкидышах или при доношенной беременности с частотой 1:1200 родов. Причина неизвестна; возможно, что это проявление обструкции венозных коллекторов в области плацентарного ложа матки и затрудненного оттока по ним венозной материнской крови.

4.1.1. Плацентарная недостаточность при гестозе

Гестоз является одним из наиболее частых осложнений беременности и занимает среди причин материнской смертности второе место после акушерских кровотечений. Показатели перинатальной смертности колеблются в больших пределах и зависят от тяжести и длительности гестоза. При легких фор-

мах гестоза перинатальная смертность составляет 7,7—24,5 %, при тяжелых достигает 44,4 %. Как причина антенатальной гибели плода поздние токсикозы составляют самую большую группу среди других видов патологии — 12,7 % [Грищенко В.И., Яковцева А.Ф., 1978].

Патогенез гестоза изучен недостаточно. Известно, что большую роль играют сосудистые расстройства, нарушения кортико-висцеральных связей и иммунных взаимоотношений между матерью и плодом. Некоторые авторы основной причиной токсикоза беременных считают первичную ферментативную дисфункцию плаценты [Радзинский В.Е., Ордянец И.М., 1999].

Морфологические исследования плаценты при гестозе указывают на преобладание выраженных инволютивно-дистрофических и циркуляторных нарушений. Частичный или полный тромбоз сосудов плаценты встречается у 4,5—10 % всех доношенных новорожденных, эта цифра значительно увеличивается при гестозах [Fox H., 1978]. Как правило, тромбоз преимущественно артерий опорных ворсин сочетается с аналогичным процессом в артериях хориальной пластинки и переходит на сосуды пуповины. Патогенез тромбоза плацентарных сосудов связан с развернутой клинической симптоматикой гестоза и причинно обусловлен нарушениями гемодинамики в межворсинчатом пространстве, демонстрируя тем самым тесные патофизиологические связи двух сосудистых систем по обе стороны плацентарного барьера. Так, прогрессирующая гипоксия в межворсинчатом пространстве, вызванная уменьшением объема маточно-плацентарного кровотока, вызывает локальные поражения эндотелия плодных капилляров и артериол (рис. 4.6; 4.7).

Ранние морфологические изменения обнаруживаются в сосудах децидуальной базальной оболочки в виде спазма и стаза спиральных артерий с разволокнением их стенок. При длительном течении гестоза выявлены дистрофия и коллагенизация стромы терминальных ворсин, пролиферация эндотелия капилляров с сужением их просвета [Федорова М.В., Калашникова Е.П., 1986].

4.1.2. Плацентарная недостаточность при сахарном диабете

Механизм развития плацентарной недостаточности при сахарном диабете (СД) сложен: нарушения метаболизма, гормональные расстройства, изменения иммунного статуса в системе мать—плацента—плод и т.д. Она характеризуется нарушением созревания плаценты с увеличением или уменьшением ее массы в сочетании с инволютивно-дистрофическими и дисциркуляторными процессами. Характер

этих изменений связан не столько с длительностью течения заболевания, сколько с наличием или отсутствием декомпенсации и сопутствующих поздних осложнений СД и беременности.

Обширная сосудистая сеть плаценты оказывается мишенью, где разыгрываются патоморфологические изменения, характерные для общих сосудистых поражений, типичных для СД (рис. 4.8—4.10). Установлено, что объем и тяжесть морфологических изменений в плаценте при СД зависят от распространения и тяжести изменений в сосудистом русле матери [Миров И.М. и др., 1995]. В дальнейшем это нашло свое подтверждение в целом ряде исследований, в которых было показано, что морфологические и функциональные изменения плаценты ярче всего выражены при наличии диабетических микроангиопатий, особенно в сочетании с лабильным течением СД [Федорова М.В. и др., 2001].

А.П. Милованов (1999) считает, что одним из существенных механизмов в развитии гипоксической, циркуляторной, тканевой и гемической гипоксии в плаценте является патология спиральных артерий матки. По мнению Г.М. Савельевой и соавт. (1991), в основе плацентарной недостаточности любой этиологии лежат нарушения плацентарного кровообращения, включая микроциркуляцию, и обменных процессов, которые тесно связаны между собой и нередко взаимообусловлены. Они сопровождаются изменениями кровотока не только в плаценте, но также в организме матери и плода. В полной мере это относится и к плацентарной недостаточности, развивающейся при беременности, отягощенной сахарным диабетом.

Сосудистые нарушения, происходящие в организме у беременных, страдающих СД, не могут не затрагивать маточно-плодово-плацентарное кровообращение. Начиная с 18 нед гестации выявлено достоверное снижение показателей объемного кровотока и увеличение резистентности спиральных артерий области плацентарного ложа. При этом к началу III триместра отмечается прогрессивное снижение маточно-плацентарной васкуляризации (рис. 4.11—4.14), обусловленное отсутствием или недостаточностью спиральных артерий, не обеспечивающих максимального кровоснабжения межворсинчатого пространства и не создающих оптимальных условий для осуществления адекватного материнско-плодового обмена, полноценного снабжения растущего плода кислородом и питательными веществами. При СД, не сопровождающимся сосудистыми осложнениями, беременность также протекает с нарушением маточно-плацентарного кровообращения, которые наиболее выраженными становятся к началу III триместра (рис. 4.15; 4.16).

4.1.3. Плацентарная недостаточность при заболеваниях, передающихся половым путем

Инфекционные заболевания беременной, в том числе и заболевания, передающиеся половым путем (ЗППП), оказывают неблагоприятное влияние на плод как путем непосредственного проникновения инфекционных и токсических агентов к зародышу, так и в результате токсического воздействия на весь фетоплацентарный комплекс. Разнообразные инфекционные заболевания вызывают прерывание беременности в разные сроки у 43 % женщин [Грищенко В.И., Яковцева А.Ф., 1978]. Перинатальная смертность при ЗППП у матери находится в пределах 20—42,2 %. При сканировании плаценты уже в начале II триместра у беременных с ЗППП, как правило, отмечается диффузное утолщение плаценты, которое прогрессивно увеличивается к концу III триместра. Отмечается раннее отложение фибриноида в межворсинчатых пространствах, тромбозы, кальциноз базальной пластинки. При явлениях фетоплацентарной недостаточности плацента имеет небольшой объем и снижение васкуляризации (рис. 4.17—4.22).

4.2. Объемные образования плаценты

Из опухолей плаценты чаще всего встречается хорионангиома, которая является доброкачественной и развивается из сосудов хориона (рис. 4.23). Опухолевые узлы бывают множественными и одиночными, нередко достигают значительных размеров и могут вызывать нарушение течения беременности. Обычно опухоль имеет строение кавернозной или капиллярной ангиомы, окруженной капсулой [Ибрагимов Р.Р., 2001]. С внутренней стороны капсула выстлана эпителием трофобласта. Диаметр опухолей колеблется от 4 до 10 см. Хорионангиомы могут иметь солидное строение, поэтому необходима дифференциация с другими солидными образованиями. Установлено, что только 50 % ультразвуковых диагнозов опухоли были поставлены верно, в остальных случаях образования представляли собой плацентарные гематомы.

4.3. Инфаркты плаценты

Истинные инфаркты плаценты — это наиболее тяжелое финальное проявление нарушений маточно-плацентарного кровообращения (рис. 4.24), которые всецело определяются облитерацией просвета или тромбозом маточно-плацентарных артерий: они считаются типичным следствием материнской сосудистой недостаточности в результате гестозов (56—60 %), первичной гипертензии (27—70 %) или гипертензии, обусловленной беременностью (34—60 %). Макроскопически инфар-

кты плаценты занимают, как правило, один или несколько котиледонов, отражая тем самым сегментарный характер распределения маточно-плацентарных артерий по площади плацентарного ложа (по 1—3 артерии на котиледон). Об этом же свидетельствуют и гистологические находки, когда по одну сторону разделительной септы видны частично некротизированные ворсины, а по другую — свободное межворсинчатое пространство и обычные ворсины. Кроме некроза эпителия и стромы ворсин, важным гистологическим признаком инфаркта плацентарной ткани является полное запустевание капилляров, артериол и венул, что указывает на сочетанный характер остановки обоих кровотоков (материнского и плодового) в данном котиледоне.

4.4. Преждевременная отслойка плаценты

Преждевременная отслойка плаценты с нарушением свертывания крови чаще всего регистрируется при особой форме тяжелого гестоза (HELLP-синдром), который назван по первым буквам составляющих симптомов: H — гемолиз (микроангиопатическая гемолитическая анемия), EL — повышение концентрации ферментов печени в крови матери, LP — низкое число тромбоцитов (тромбоцитопения). У таких женщин в межворсинчатое пространство попадают сморщенные и деформированные эритроциты (эхиноциты), при разрушении которых высвобождаются фосфолипиды, приводящие к постоянной коагуляции, образованию рассеянных микротромбов и формированию крупной ретроплацентарной гематомы. Тем самым подтверждается, что первичным звеном межворсинчатых гематом может быть гемолиз материнских эритроцитов [Затикян Е.П., Демченко Е.Ю., 1997].

Другая форма преждевременной отслойки нормально расположенной плаценты (рис. 4.25) может отмечаться и тогда, когда нет явных нарушений гемостаза у матери (афибриногенемия и т. д.), т. е. причина образования ретроплацентарной гематомы остается неясной [Радзинский В.Е. и др., 2003]. Отслойка плаценты встречается в 4,4 % беременностей, чаще наблюдается у женщин с преэклампсией. По зарубежным источникам, в 50 % случаев ретроплацентарная гематома отмечалась у курящих матерей, в пожилом возрасте, при гипертензии беременных, а также при употреблении кокаина и других наркотиков. Лишь в 1,5 % случаев причиной этих гематом были травмы живота, амниоцентез и декомпрессия матки. Небольшие свежие гематомы в суббазальной зоне — обычные находки, но если они занимают 15—30 % материнской поверхности плаценты, то всегда приводят к смертельной асфиксии плода, что встречается в 8 % всех перинатальных потерь [Macpherson T., 1991].

УЛЬТРАЗВУКОВАЯ ДИАГНОСТИКА ПУПОВИНЫ

5.1. Нормальная ультразвуковая анатомия пуповины

Зрелая пуповина человека представляет собой эластичный шнур длиной около 55 см, диаметром около 2 см, извитый чаще всего влево в среднем 20 раз (с индивидуальными различиями). На поперечном разрезе определяются две артерии, одна вена, остатки желточного протока и аллантаоиса, а также желеобразный вартонов студень, объединяющий эти компоненты в единое целое.

Развитие сосудов пуповины происходит параллельно атрофии желточных сосудов. Из всех сосудов, первоначально проходивших в пуповине (aa. et vv. umbilicalis, aa. et vv. omphalo-mesentericae), сохраняются в конечном итоге одна вена (чаще левая) и две пупочные артерии. По поводу причин возникновения извитости пуповины имеется несколько гипотез [Говорка Э., 1970]:

- ▲ неравномерный рост пупочных артерий вызывает в ранние сроки беременности вращение зародыша, свободно плавающего в амниотической жидкости;
- ▲ неравномерное давление в пупочных артериях;
- ▲ повороты материнского организма в силу инерции передаются плоду, что возможно только у человека, так как его тело расположено вертикально.

Пупочный канатик 8-недельного эмбриона имеет конечное число витков (8—25), т.е. количество их обусловлено в самом начале внутриутробного периода, и дальнейшее развитие пупочного канатика происходит не путем увеличения извитости, а простым увеличением его длины. Также установлено, что количественное отношение пуповин левого вращения к извитым вправо равно 4:1, такое отношение исключает случайность, указывая на существование фактора, обуславливающего не только количество, но и направление хода витков.

Строение сосудов пуповины имеет свои особенности. Просвет пупочной вены выстлан однослойным плоским эндотелием. Толстая мышечная оболочка сосуда состоит из многочисленных, переплетающихся мышечных волокон. Стенка вены более тесно связана с вартоновым студнем, чем стенка пупочной артерии.

Пупочные артерии состоят из эндотелия, продольного внутреннего мышечного слоя, центральной эластичной мемб-

раны и наружного циркулярного мышечного слоя [Прохоров В.Н., Молчанов С.В., 1998; Милованов А.П., 1999]. Авторы выявили, что условия прохождения крови по артериям и вене пуповины определяются прежде всего функциональными свойствами гладких мышц, составляющих основу их стенок. Полученные данные позволили предположить, что изменение спонтанной сократительной деятельности сосудов пуповины, ее полное торможение или гиперфункция способны изменить приток крови от плаценты к плоду.

Строение вартонова студня тесно связано с ходом сосудов пуповины [Sobolewski K. et al., 1997]. Пространство, занятое этим студнем, следует разделить на три слоя: tunica media сосудов, пласт адвентиции и подамниотический слой. Из физико-химических составляющих вартонова студня следует отметить гиалуроновую кислоту как один из важнейших компонентов, способных связывать воду, цементируя таким образом клеточные элементы соединительной ткани. При поэтапном расщеплении гиалуронидазой гиалуроновая кислота распадается на ацетилглюкозамин и глюкуроновую кислоту, что приводит к уменьшению вязкости, разрыхлению основного вещества и увеличению его проницаемости. Важнейшая функция системы гиалуронидаза — гиалуроновая кислота состоит в непосредственном регулировании процессов диффузии, фильтрации и депонирования определенных соединений [Говорка Э., 1970].

При ультразвуковом исследовании пуповины визуализируются все ее компоненты: вена, две артерии (как трубчатые структуры) и вартонов студень, — определяется место прикрепления пуповины к плаценте, ее положение относительно плода, проводится измерение общего ее диаметра, внутреннего диаметра вены и артерий на участке, находящемся вблизи от передней брюшной стенки плода, как наиболее широком [Титченко Л.И., Пырסיкова Ж.Ю., 2000].

Вычисляется *индекс извитости пуповины* (ИИП) путем деления числа витков сосудов пуповины на максимально визуализируемом при сонографии участке на длину этого участка пуповины (рис. 5.1), причем предпочтение отдается визуализации средних отделов пуповины, степень извитости которых, как правило, достаточно постоянна, в то время как отделы, расположенные у плодового и плацентарного концов, имеют ациклический характер извитости [Joura E.A. et al., 1998; Nakai Y. et al., 1997].

Также при сонографии отмечают особенности строения пуповины, место ее прикрепления к плаценте (или оболочкам) и локализация петель пуповины относительно плода.

В норме диаметр пуповины составляет 15—21 мм ($M = 18,5 \pm 0,9$ мм), диаметр артерий 4—7 мм ($M = 5,1 \pm 0,3$ мм),

диаметр вены пуповины колеблется в пределах 8—12 мм ($M = 9 \pm 0,3$ мм) (рис. 5.2—5.4) [Титченко Л.И., Пырскова Ж.Ю., 2000].

По нашим данным, ИИП в раннем постнатальном периоде равен $0,24 \pm 0,06$; антенатально, а при ультразвуковом исследовании ИИП в норме равен $0,38 \pm 0,06$ [Титченко Л.И., Пырскова Ж.Ю., 2000].

По данным разных авторов, в раннем постнатальном периоде нормативные показатели ИИП составили: $0,2 \pm 0,08$ [Strong T.Y.Jr., 1996], $0,2 \pm 0,1$ [Ercal T. et al., 1996], $0,28 \pm 0,08$ [Degani S. et al., 1995].

Сведения о нормативных показателях ИИП в антенатальном периоде имеются лишь у S. Degani и соавт. — $0,44 \pm 0,11$.

5.2. Антенатальная диагностика патологии пуповины

При ультразвуковом антенатальном исследовании пуповины выявляют:

- кистозные изменения;
- гемангиомы;
- тератомы;
- аневризмы артерии или вены;
- единственную или гипоплазированную артерию;
- гематомы (спонтанные, ятрогенные);
- оболочечное прикрепление;
- краевое прикрепление;
- иные состояния, влекущие за собой компрессию пуповины (обвитие вокруг шеи, туловища или мелких частей плода, сжатие пуповины плодом).

Кистозные изменения пуповины: данные литературы свидетельствуют о достаточно редкой антенатальной диагностике этой патологии. Кисты, псевдокисты пуповины и кисты аллантоиса локализуются, как правило, рядом с телом плода, реже в средней части пуповины (рис. 5.5—5.8). Они варьируют в размерах, наиболее крупные достигают 8 см. Выявляются чаще единичные кистозные образования, иногда — два, редко — множественные [Jona J.Z. et al., 1998; Sepulveda W. et al., 1999]. Кистозное образование пуповины должно быть показанием для динамического ультразвукового исследования с целью контроля адекватности прибавки массы плода, изменения размеров кисты и исключения врожденных пороков развития плода. Однако ряд исследователей [Sepulveda W., Leibl S. et al., 1999] показывают, что кисты, обнаруженные в I триместре беременности при трансвагинальной эхографии, не свидетельствуют о возможных хромосомных изменениях и врожденных пороках развития плода.

Гемангиома пуповины (синонимы: ангиомиксома, кавернозная гемангиома, гемангиофибромиксома, миксангиома, телеангиэктатическая микросаркома) представляет собой опухоль, возникающую из эндотелиальных клеток сосудов пуповины. В литературе отмечено только 18 случаев этой патологии, размеры опухоли могут достигать 15 см [Larsen K. et al., 1999]. Пренатально при ультразвуковом исследовании с использованием цветного доплеровского картирования можно видеть гиперэхогенное образование кавернозной структуры с псевдокистозными изменениями.

Развитие гемангиомы пуповины сопровождается повышением уровня альфа-фетопротеина. Существует теоретический риск сдавления сосудов пуповины растущим образованием. В этих случаях необходимо проводить динамическое доплеровское исследование кровотока в сосудах пуповины [Fortune D.W., Ostor A.G., 1994].

Аневризмы артерии и вены пуповины — крайне редкая патология. Данные литературы о ней дискутабельны и скудны.

Тератома пуповины — это опухоль, развивающаяся из клеток зародыша и содержащая элементы трех эмбриональных слоев. В литературе сообщается о 4 случаях тератомы. Размеры опухоли могут превышать 9 см в диаметре, она может локализоваться на любом участке пуповины и представляет собой совершенно дезорганизованную массу, может подвергаться кальцификации. Тератома пуповины не была диагностирована пренатально.

Единственная артерия пуповины (ЕАП) (синонимы: отсутствие артерии пуповины, агенезия артерии пуповины, атрофия артерии пуповины, утерянная артерия пуповины) — это состояние, когда одна из ее артерий отсутствует. Данные литературы свидетельствуют о том, что ЕАП встречается у 1 % новорожденных [De Catte L. et al., 1996]. Недостаточно тщательное исследование пуповины приводит к недооценке этой патологии. Она определяется преимущественно в III триместре беременности (рис. 5.9; 5.10), а не в ранние сроки эмбрионального развития (до 8 нед). Это дает основание полагать, что у некоторых плодов может развиваться атрофия нормально сформированной артерии пуповины. Развитие ЕАП в большинстве случаев прослеживается у плодов мужского пола и в 3—4 раза чаще при многоплодной беременности.

Существуют три теории патогенеза ЕАП [Стыгар А.М., Медведев М.В., 1997]:

- ▲ первичная агенезия одной из артерий пуповины;
- ▲ вторичная агенезия нормально сформированной и развитой артерии;
- ▲ персистенция изначально единичной аллантоидной артерии, предшественника аллантоидного стебелька.

Ультразвуковая диагностика ЕАП не вызывает трудностей при обнаружении в поперечном сечении только двух сосудов. Диаметр артерии в такой пуповине может быть на 1—2 мм больше, чем в обычной пуповине. Показатели доплерометрии при этом остаются в пределах нормы, что свидетельствует о компенсаторной дилатации сосудов.

Идентификация ЕАП служит основанием для включения таких плодов в группу повышенного риска внутриутробной задержки развития, им рекомендуется обязательное проведение детального, динамического эхографического обследования. Среди детей с ЕАП распространенность врожденных аномалий, внутриутробной задержки развития, незрелости и высокого уровня перинатальной смертности значительно выше, чем среди детей без этой патологии. По данным литературы, у 21—31 % детей с ЕАП определяются сочетанные аномалии [De Catte L. et al., 1996]. В среднем число пороков развития, выявленных у одного ребенка, варьирует от 2 до 5. Среди аномалий, диагностируемых при эхографическом исследовании и наиболее часто встречающихся при ЕАП, выделяют пороки развития сердечно-сосудистой системы (особенно дефект межжелудочковой перегородки), расщелину губы и неба, дефекты передней брюшной стенки, атрезию пищевода, спинномозговую грыжу, дефекты центральной нервной системы (гидроцефалия), кистозную гигрому, аномалии мочевыводящей системы (гидронефроз, дисплазия почек) и аномалии пальцев (полидактилия, синдактилия).

Распространенность хромосомных нарушений среди детей с ЕАП до конца не изучена. По данным разных авторов, она колеблется от 31 до 67 %. Констатируется факт возможности развития ЕАП в сочетании с аутосомными трисомиями. В связи с этим целесообразно выполнение амниоцентеза, кордоцентеза, кариотипирования [Welsh A.W. et al., 1994].

Гипоплазия артерии пуповины характеризуется уменьшением диаметра артерии на 1—2 мм и, по данным разных авторов, в 30—40 % случаев сопровождается хромосомными нарушениями [Pretorius D.H. et al., 1996; Nomiya M. et al., 1998]. Задержка развития плода сочетается с этой патологией пуповины в 20 % случаев. Отмечается увеличение частоты гипоплазии артерий пуповины у беременных, страдающих сахарным диабетом.

Гематома пуповины — это пропотевание крови в вартонов студень. Частота ее в пределах 1 на 5505—12 700 родившихся. Адекватного объяснения этого феномена не существует. Некоторые исследователи полагают, что гематома образуется при травме (перекрут, образование петель, узлов, вытягивание пуповины) в области локальной слабости стенки сосуда. Внедрение в практику таких инвазивных методик обследова-

ния, как фетоскопия, кордоцентез, возможно, обуславливает ятрогенные формы образования гематом.

Пренатально гематому пуповины можно заподозрить при ультразвуковом исследовании после амниоцентеза, кордоцентеза, когда визуализируется гипозехогенное или гиперэхогенное (в случае образования сгустков крови) образование. Дифференциальный диагноз между этим состоянием и другими образованиями пуповины затруднен.

Оболочечное прикрепление пуповины: этим термином называют состояние, когда пуповина прикреплена скорее к оболочкам, чем к плаценте. *Краевое прикрепление* (рис. 5.11) означает имплантацию пуповины в край плаценты (не более 1 см от края). Встречаемость данной патологии — от 0,09 до 18 %.

Считается, что пуповина прикрепляется к оболочкам тогда, когда большая часть плацентарной ткани развивается латеральнее от первоначальной локализации, оставляя пуповину в зоне атрофии. Альтернативная гипотеза предполагает, что в этом случае имеет место первичный дефект процесса имплантации пуповины и она прикрепляется к участку трофобласта впереди decidua capsularis вместо имплантации в ту часть трофобласта, которая формирует плацентарную массу.

Частота внутриутробной задержки плода при этой патологии пуповины составляет 7,5 %, а частота преждевременных родов — 17,2 %. При двойнях масса тела близнеца с оболочечным прикреплением пуповины меньше массы близнеца с обычным прикреплением. Встречаются сообщения в литературе о сочетанных аномалиях (частота до 8,5 %). К ним относятся атрезия пищевода, уропатии, врожденный вывих бедра и др.

По данным S. Heinonen и соавт. (1996), M. Nomiya и соавт. (1998), только в 5 % случаев при рутинном ультразвуковом исследовании диагностируется оболочечное прикрепление пуповины, причем при динамическом наблюдении краевое прикрепление может трансформироваться в оболочечное.

Тошная пуповина рассматривается рядом авторов [Raio L. et al., 1999] как маркер внутриутробного страдания плода, прогностический признак фетоплацентарной недостаточности и риск формирования *синдрома задержки развития плода* (СЗРП).

Абсолютно короткой пуповиной называют такую пуповину, длина которой не превышает 40 см. На практике длина пуповины варьирует от 20 см до 1 м. Данные литературы о пренатальной диагностике короткой пуповины разноречивы. A. Dugand и соавт. (1996) предлагали методику измерения длины пуповины при помощи ультразвукового определения скорости распространения пульсовой волны по сосудам пуповины, но эта методика не нашла широкого применения на практике.

Авторами была выдвинута гипотеза, что длина пуповины соотносится с натяжением, которое прикладывается к пуповине при развитии эмбриона и плода. Любая ситуация, которая ограничивает или пространство, или движения плода, может снизить растяжение пуповины и таким образом повлиять на ее длину. Имеются данные о сочетанных аномалиях у плода с абсолютно короткой пуповиной. У плодов с синдромом задержки развития короткую пуповину находят чаще.

Обвитие пуповиной шеи и других частей плода является наиболее частой патологией, осложняющей течение родов и являющейся причиной внутриутробного страдания плода (рис. 5.12; 5.13).

Обвитие пуповиной может быть двух типов: тугое и нетугое, или тип А и тип Б [Collins J.H., 1994], причем тугое наблюдается с частотой 1 на 50 родов. Количество обвития пуповиной возрастает от 5,8 % на 20-й неделе до 29 % к 42-й неделе гестации. Частота проведения кесарева сечения в случае обвития пуповиной достигает 56 % [Larsen K. et al., 1999]. При дву-, трехкратном обвитии пуповиной и обвитии по типу «португалии» риск развития у новорожденного дистресс-синдрома увеличивается до 51 %, синдрома задержки развития плода — до 24 %, асфиксии — до 61 %, перинатальной гибели плода — до 8,5 %.

Согласно данным Н.В. Будько и соавт. (1990), обвитие пуповиной является непосредственной причиной интра- и постнатальной гибели плодов и новорожденных (10,3—36 %). Более 75 % случаев перинатальной смертности связано с гипоксией плода, асфиксией новорожденного и внутричерепной травмой гипоксического генеза, зачастую обусловленной патологией пуповины. Так, по данным ряда авторов, признаки хронической гипоксии плода выявлены в 2 раза, а острой гипоксии — в 11 раз чаще у детей, родившихся с обвитием пуповиной, равно как и высок среди этих новорожденных процент нарушений мозгового кровообращения [Грищенко В.И., Яковцева А.Ф., 1978; Медведев М.В. и др., 1999].

Перинатальные повреждения центральной нервной системы составляют до 60—80 % в структуре всей неврологической патологии детского возраста. Исследования, проведенные Г.М. Савельевой и соавт. (1999), выявили нарушения физического и нервно-психического развития у 26,4 % детей, родившихся с обвитием пуповиной. Среди них у 20,4 % детей отмечались легкие функциональные нарушения центральной нервной системы (повышенная нервно-рефлекторная возбудимость, переходящая в мышечный гипертонус, нарушения сна и др.).

В последние годы появились работы, посвященные использованию эхографии для диагностики обвития пуповиной шеи плода [Nomiya M. et al., 1998]. Обвитие пуповиной

наблюдается в 15—37 % случаев, при этом в 7,7—21,4 % оно является причиной асфиксии, в 1,7—4,3 % — причиной мертворождения и в 1,5—1,6 % — постнатальной смертности.

Основным преимуществом ультразвукового сканирования является возможность непосредственно выявлять положение пуповины. При этом частота ложноположительных результатов обусловлена диагностическими ошибками, связанными с тем, что петли пуповины в области шеи нередко визуализируются и при отсутствии обвития. Кроме того, диагностика данной патологии затруднена при маловодии и в случае приращения плаценты по передней стенке матки.

Антенатальная ультразвуковая диагностика обвития пуповиной улучшилась с внедрением в акушерскую практику цветного доплеровского картирования, однако при использовании приборов среднего класса диагностика обвития пуповиной не всегда бывает точной.

Истинные узлы пуповины (рис. 5.14; 5.15): различают истинные и ложные узлы пуповины. Последние представляют собой простое расширение сосудов пуповины, которые выглядят как узлы, но не имеют клинического значения. Истинные узлы образуются при «прохождении» плода через петлю пуповины. Частота этой патологии составляет 0,04—1,27 %, причем у плодов мужского пола истинные узлы пуповины встречаются гораздо чаще. Фактором, предрасполагающим к образованию узлов, чаще всего бывают многоводие, длинная пуповина, моноамниотические двойни.

Существует мнение, что узлы образуются в ранние сроки беременности, когда есть возможность «прохождения» плода через петлю пуповины [Joura E.A. et al., 1998]. Затянуться узел может во время родов. Узлы могут быть единичными и множественными.

Пренатальная диагностика истинных узлов пуповины редко бывает точной, даже с применением цветного доплеровского картирования, причем данные систолодиастолического соотношения в артериях пуповины при истинных узлах пуповины варьируют от нормальных до высоких цифр.

При анализе показателей структурных компонентов пуповины [Титченко Л.И., Пырскова Ж.Ю., 2000] выявлено, что признаки нарушения плодово-плацентарной гемодинамики и наличие дистресс-синдрома новорожденных отмечаются при диаметре пуповины менее 13 мм (*тощая пуповина*), диаметре артерии пуповины менее 4 мм и диаметре вены — меньше 7 мм (рис. 5.16; 5.17).

Являясь единственным периферическим руслом для микроциркуляторной сети плодовой части плаценты, артерия пуповины несет информацию о состоянии сосудистого сопротивления плаценты. Изменения качественных гемодинамических показателей в артериях пуповины при внутриутробном

страдании плода появляются раньше по сравнению с таковыми в аорте плода. Большая частота нарушений гемодинамики плода у беременных с ультразвуковыми признаками тощей пуповины — 74 % — также связана с изменениями в микроциркуляторном русле плаценты и сосудах пуповины, что подтверждалось морфологическими исследованиями.

Изменения в пуповине в виде уменьшения объема вартонова студня, преобладания артерий со щелевидным просветом и гипертрофией внутреннего и продольного слоев гладких мышц или с недостаточной дифференцировкой мышечных слоев, сужения просвета вены, нередко с тромбами, дополнительно подтвердили, что доминирующими при данном виде патологии пуповины являются нарушения кровотока в сосудах пуповины. Тощая пуповина сопряжена с выраженной фетоплацентарной недостаточностью, приводящей к значительному снижению адаптационно-приспособительных резервов фетоплацентарного комплекса [Титченко Л.И., Пырскова Ж.Ю., 2000].

У пациенток с наличием признаков *гиперизвитости сосудов пуповины* (рис. 5.18; 5.19) в 82 % случаев отмечаются гемодинамические нарушения в фетоплацентарном кровотоке. Артерии пуповины с повышенным индексом извитости в 57 % наблюдений имеют преимущественное увеличение циркулярного мышечного слоя по сравнению с продольным. Структура венозной стенки отличается своеобразными микровыпячиваниями по ходу мышечной оболочки в сторону просвета. В отдельных сегментах от компактной внутренней эластической мембраны отходили дополнительные эластические нити, мышечная оболочка в большинстве наблюдений состояла из переплетающихся пучков преимущественно циркулярной ориентации.

В связи с тем что сосуды пуповины являются главным коллектором движения крови от плаценты к плоду и обратно, можно с уверенностью утверждать, что все изменения мышечного объема и тонуса этих не имеющих автономной иннервации сосудов непосредственно сказываются на внутриутробном состоянии плода [Гармашова Н.Т., Константинова Н.Н., 1978; Прохоров В.Н., Молчанов С.В., 1998]. Повышение сопротивления в микроциркуляторном русле плаценты ведет к возрастанию сердечного выброса плода. Вместе с тем сердце плода отличается ограниченными возможностями увеличения сердечного выброса в условиях объемной нагрузки и увеличения артериального давления.

Признаки внутриутробного страдания плода в виде высокой резистентности в сосудах пуповины и аорте плода, а также у беременных с *гипоизвитыми формами пуповины* (рис. 5.20; 5.21) диагностируются в 44 % случаев, что, возможно, обусловлено патологией положения пуповины, изменениями

ее морфологии и патологическими изменениями в плаценте. Обвитие пуповиной частей плода у этих пациенток отмечается в 84 %, из которых по типу портупей — у 10 % новорожденных, двукратное тугое обвитие — у 22 %, однократное тугое — в 28 % наблюдений, однократное нетугое — в 22 % случаев. Надо отметить, что точность диагностики обвития пуповины с учетом индекса извитости ее сосудов составляет 88,1 %.

При гистологическом исследовании пуповины с признаками гипоиэвитости сосудов выявлена эктазия просвета пупочной артерии. В 84,6 % наблюдений отмечается структурная незрелость мышечного слоя артерии пуповины. Другой признак незрелости — отсутствие или неравномерное и скудное распределение эластических структур между мышечными волокнами. В вене пуповины отмечаются расслоение мышечных пучков, значительное истончение мышечной оболочки. Эластическая мембрана в венозной стенке располагается непосредственно под эндотелием и включает выпрямленные отрезки.

Полученные данные позволяют предполагать ухудшение сократительной активности сосудов пуповины, тогда как в неизменной пуповине гладкомышечная масса в стенках артерий и вены выполняет роль дополнительного или «периферического сердца». Полное торможение или даже выключение этого звена способно значительно ухудшить плодово-плацентарное кровообращение [Милованов А.П., 1999].

Тонотормотная функция сосудов пуповины осуществляется гуморальным путем, имеет адаптационное значение и способствует максимальной устойчивости кровообращения плода. Патологические влияния метаболического или фармакологического характера, воздействующее на гладкомышечный тонус, могут привести к резкому ухудшению состояния плода [Прохоров В.Н., 2000]. Кроме того, снижение сосудистого тонуса приводит к увеличению частоты обвития пуповиной частей плода, ухудшая его антенатальное и интранатальное состояние.

Таким образом, комплексная ультразвуковая диагностика патологии пуповины в сочетании с импульсной доплерометрией позволяет выявлять внутриутробное страдание плода и прогнозировать состояние новорожденного. Биометрия пуповины с вычислением индекса извитости сосудов пуповины при антенатальном исследовании плода в режиме серой шкалы является доступным дополнительным методом диагностики хронической гипоксии плода, что особенно ценно при работе на приборах среднего класса, не имеющих блока для цветового доплеровского картирования. В сочетании с исследованием гормональной функции плаценты ультразвуковой признак тошей пуповины должен быть расценен как

маркер фетоплацентарной недостаточности. Гиперизвитость сосудов пуповины также может быть дополнительным признаком фетоплацентарной недостаточности и внутриутробного страдания плода. Гипоизвитость сосудов пуповины и неизвитая ее форма являются косвенными показателями обвития пуповиной частей плода и прогностическими признаками интранатального страдания плода и новорожденного [Титченко Л.И., Пырскова Ж.Ю., 2000].

При обнаружении патологии пуповины и ее сосудов необходимо обследовать гемодинамику плода и при выявлении плацентарной недостаточности и внутриутробного страдания проводить адекватную, патогенетически обоснованную терапию, правильно выбрать метод родоразрешения, по возможности в тех стационарах, где обеспечен современный уровень выхаживания новорожденных.

ЗАКЛЮЧЕНИЕ

Комплексная оценка состояния маточно-плодово-плацентарного кровотока при помощи высоко информативного метода импульсной доплерометрии с 3D-исследованием позволяет выявить нарушения кровообращения в системе мать—плацента—плод, прогнозировать эффективность медикаментозной терапии и исход беременности для плода, а следовательно, оптимизировать дальнейший план ведения беременных.

С технической точки зрения качественные характеристики изображения в режиме энергетического доплера могут иногда подвергаться сомнению: разный уровень профессиональной подготовки исполнителей, произвольное изменение ими мощности, масштаба, фильтра и других параметров настройки аппаратуры влияют на чувствительность метода. Желание улучшить качество изображения заставляет дополнительно подстраивать различные параметры, что субъективно, вариативно и часто не оправдано методически. Чувствительность аппаратуры к обнаружению кровотока разнится в зависимости от фирмы — производителя оборудования. Движение трансдюсера через плаценту, необходимое для получения объема, нередко приводит к появлению цветowych артефактов в пределах пробного объема. Плацента, локализующаяся по передней стенке, более доступна для оценки, чем плацента на задней стенке, что обусловлено снижением проницаемости и акустической тенью плода.

Однако новые технологии развиваются стремительно, и, учитывая большие потенциальные возможности метода, ожидается его дальнейшее совершенствование. Так, не исключено использование внутривенного контрастирования, которое поможет четче визуализировать сосуды в материнском кровотоке.

Ультразвуковое изображение объема в комбинации с режимом цветового и энергетического доплера уже сейчас позволяет перейти к качественно новой оценке сосудов плаценты, плодового и материнского кровотока. С увеличением гестационного срока происходит прогрессивное увеличение количества интраплацентарных сосудов и количества сосудистых ветвей, поэтому становится актуальным прослеживание непрерывности сосудов, которые поворачиваются и искривляются в

трехмерном пространстве. Стереовизуализация позволяет различать накладывающиеся сосуды.

С помощью новых компьютерных программ в режиме реального времени формируется трехмерное изображение плаценты в целом и ее сосудов.

Можно утверждать, что ультразвуковая диагностика к настоящему времени обогатилась качественно новыми методиками, имеющими уникальные диагностические возможности и заставляющими заново пересмотреть роль ультразвукового исследования в комплексе средств медицинской визуализации.

Мы верим, что 3D-сонографическая техника обладает существенным потенциалом использования для выявления сосудистой патологии плаценты, включая артериальный и венозный тромбозы, инфаркты материнской части, плацентарную недостаточность, трансфузионный синдром при двойне и отслойку плаценты. Широкий выход в клинику перечисленных методик должен послужить дальнейшему совершенствованию диагностики.

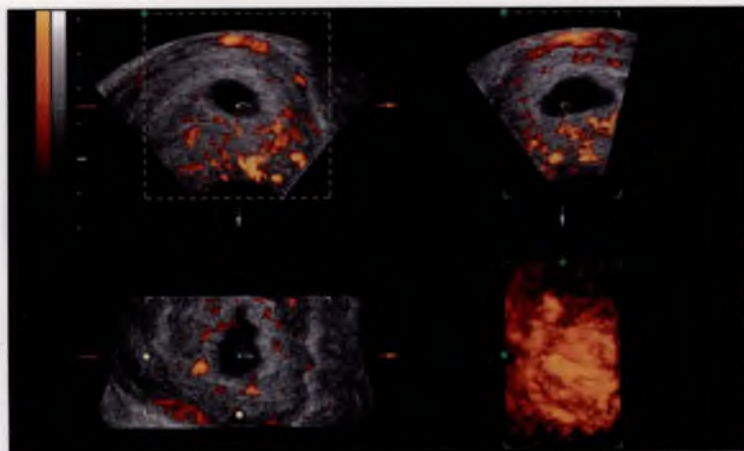


Рис. 1.1. Построение области изображения сосудистой сети хориона.

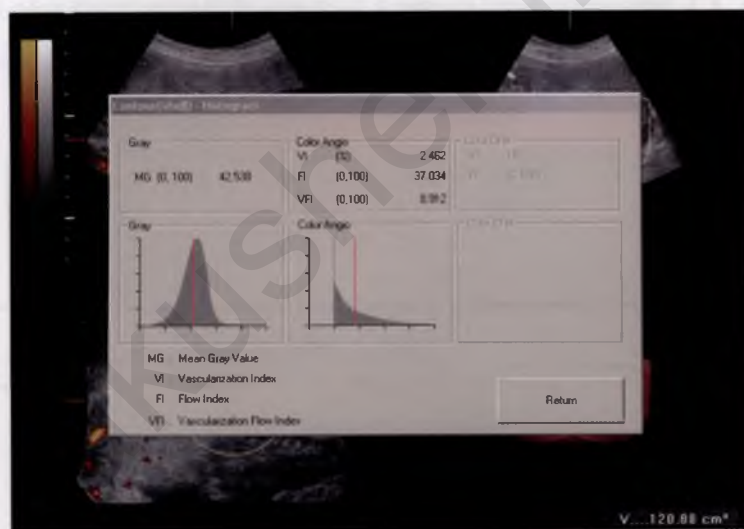


Рис. 1.2. Автоматическое построение гистограммы сосудистого компонента хориона с помощью встроенной программы Vocat.

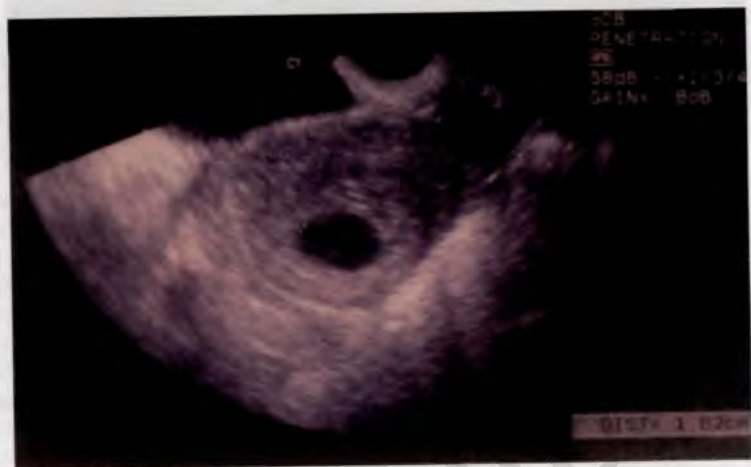

Рис. 1.3. Маточная беременность 3—4 нед. В-режим. Эмбрион не визуализируется.

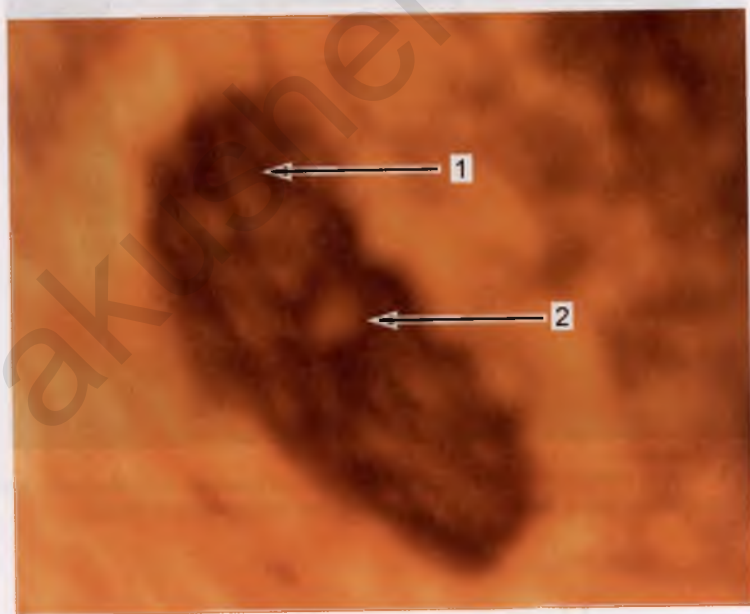


Рис. 1.4. Маточная беременность 3—4 нед. 3D-реконструкция. 1 — амниотическая полость; 2 — эмбрион.

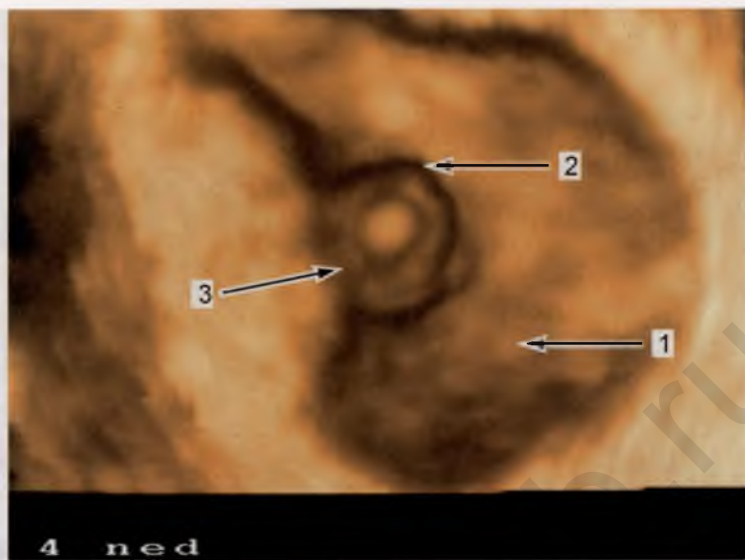


Рис. 1.5. Маточная беременность 4 нед. 3D-реконструкция.
1 — амниотическая полость; 2 — эмбрион; 3 — «прикрепляющий стебелек».

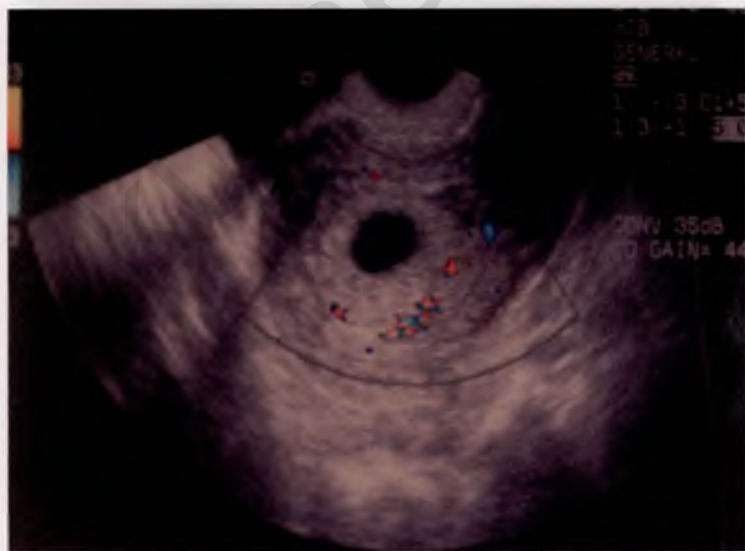

Рис. 1.6. Маточная беременность 3—4 нед. Режим ЦДК. Сосудистая сеть в области, окружающей плодное яйцо.

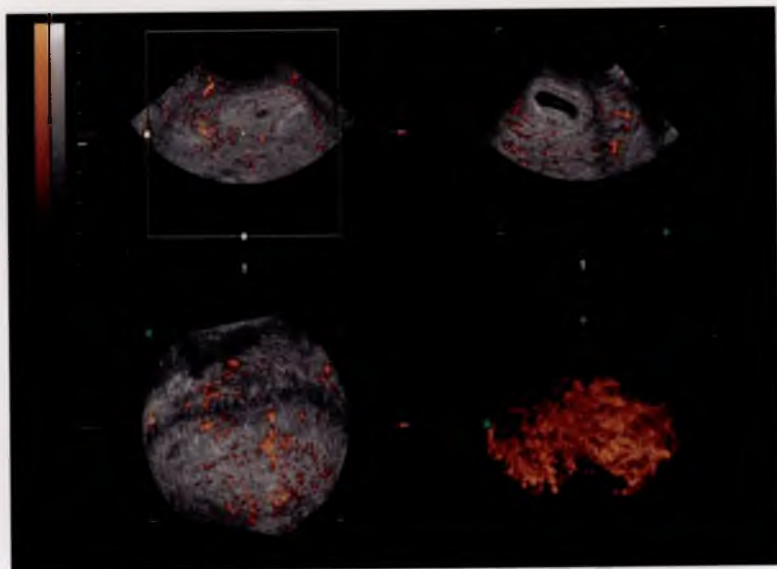


Рис. 1.7. Беременность 4 нед. 3D-реконструкция. Сосудистая сеть миометрия. Кровоток в хорионе не определяется; межворсинчатое пространство в стадии формирования первичных ворсин.

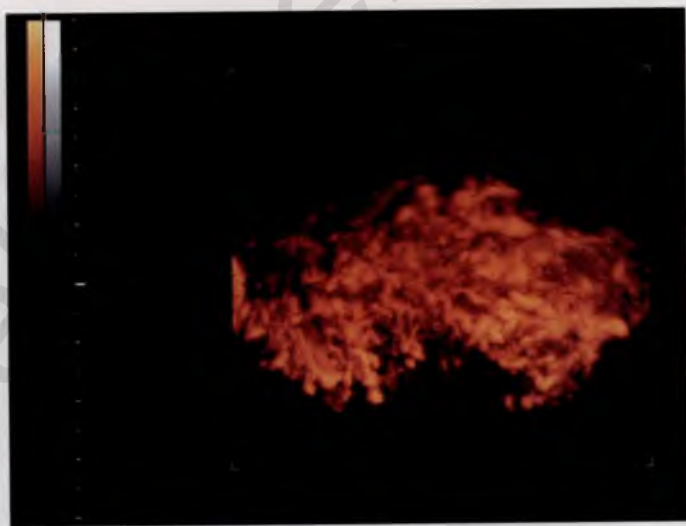

Рис. 1.8. Беременность 4 нед. 3D-реконструкция. Интенсивная сосудистая сеть в области, окружающей хориальную полость.

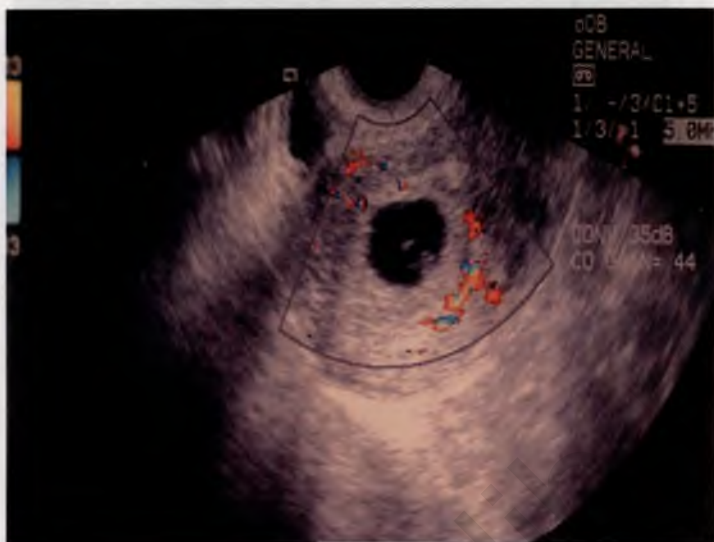

Рис. 1.9. Беременность 5 нед. Режим ЦДК. Плодное яйцо, желточный мешок, эмбрион, интенсивная сосудистая сеть миометрия, единичные цветные локусы в хорионе.

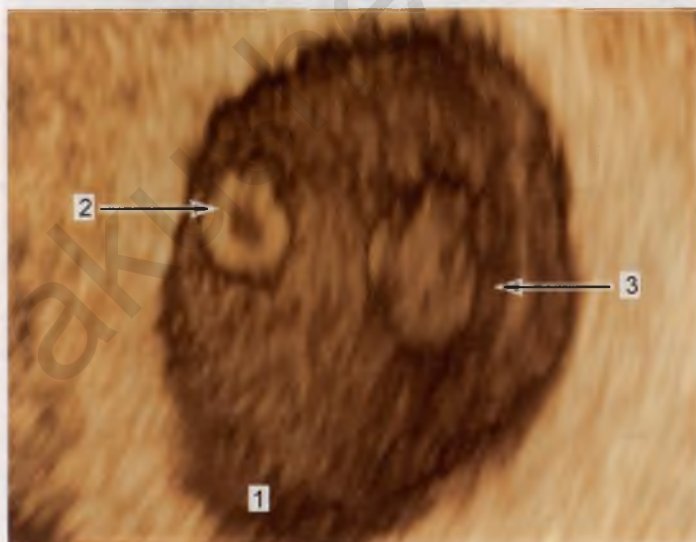


Рис. 1.10. Беременность 5 нед. 3D-реконструкция.

1 — амниотическая полость; 2 — желточный мешок (срез); 3 — эмбрион с вентральной поверхности.

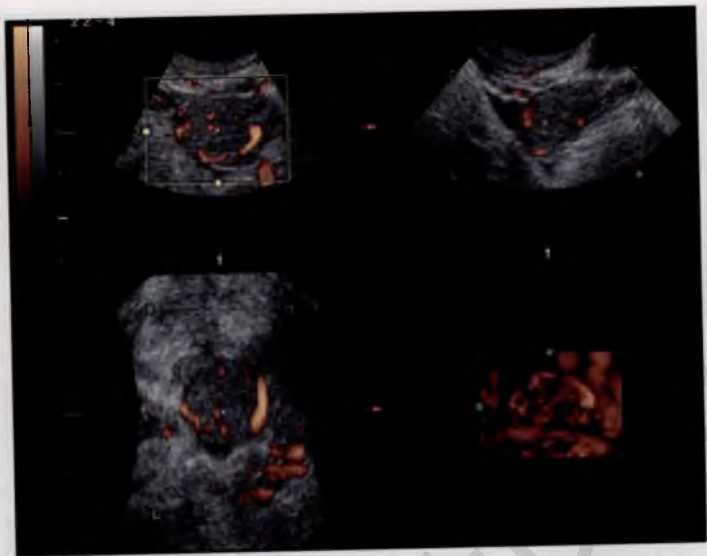


Рис. 1.11. Беременность 5 нед. 3D-реконструкция. Сосудистая сеть желтого тела.

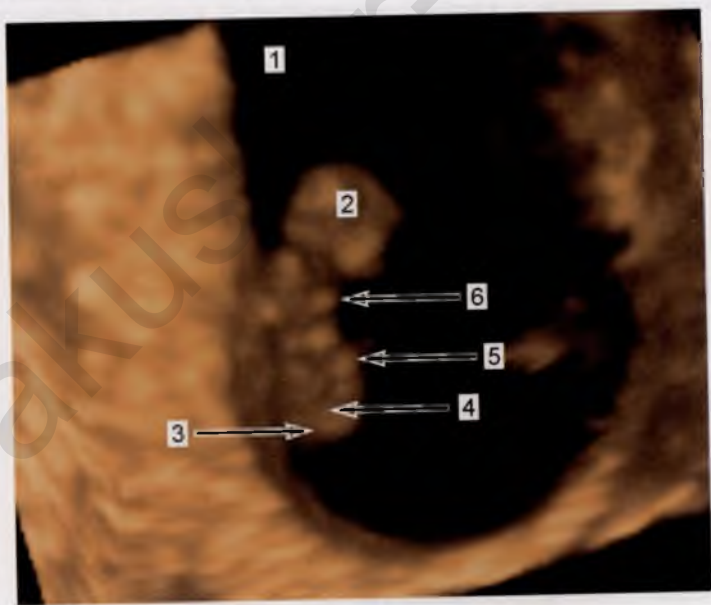


Рис. 1.12. Беременность 6 нед. 3D-реконструкция.

1 — амниотическая полость; 2 — желточный мешок (срез); 3 — эмбрион с вентральной поверхности; 4 — головной конец эмбриона; 5 — почки верхних конечностей; 6 — почки нижних конечностей.

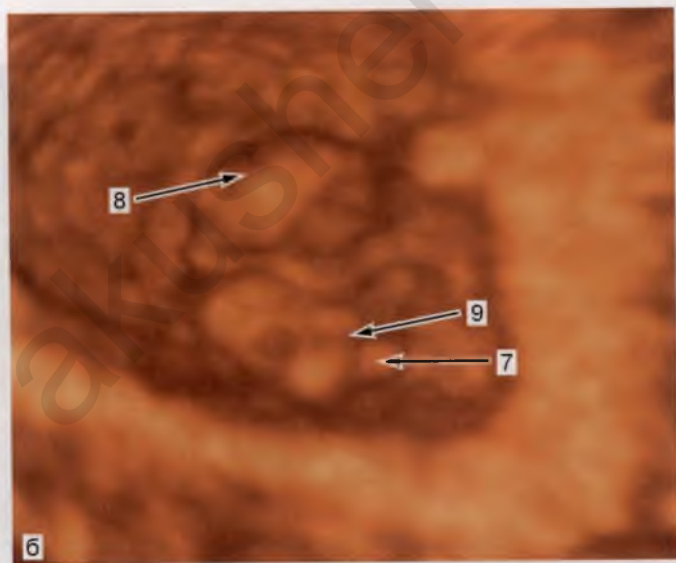
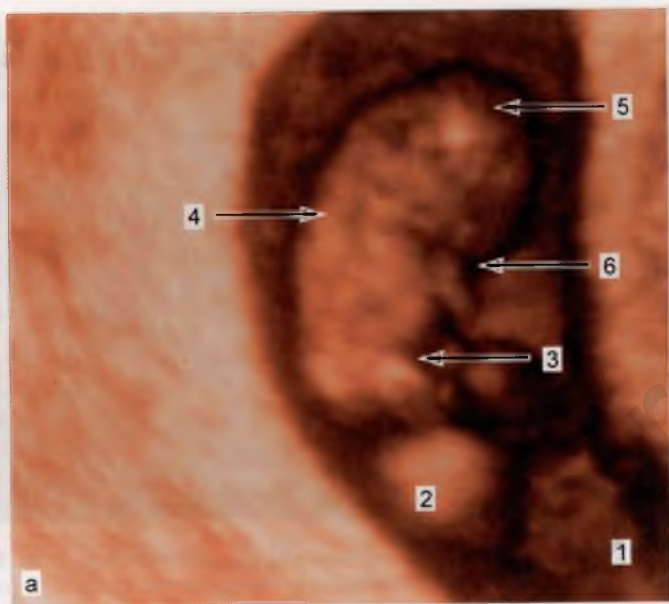


Рис. 1.13. Беременность 7 нед. 3D-реконструкция.

а — проекция I: 1 — амниотическая полость; 2 — желточный мешок (срез); 3 — вентральная поверхность эмбриона; 4 — дорсальная поверхность эмбриона; 5 — головка эмбриона; 6 — верхняя конечность; б — проекция II: 7 — почки нижних конечностей; 8 — полость IV желудочка; 9 — пуповина.

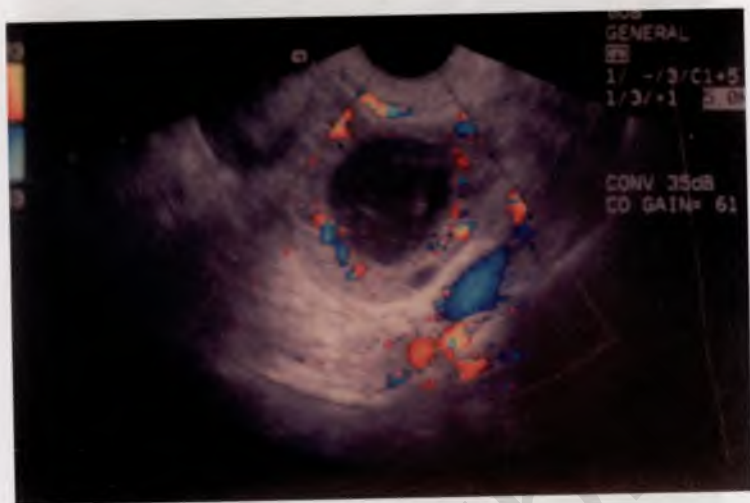


Рис. 1.14. Беременность 7 нед. Режим ЦДК. Сосудистая сеть желтого тела.

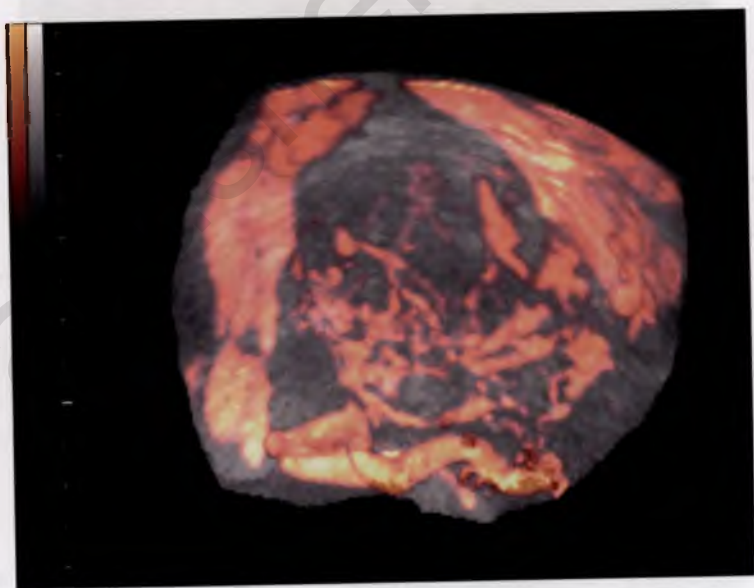


Рис. 1.15. Беременность 7 нед. 3D-реконструкция. Сосудистая сеть желтого тела.

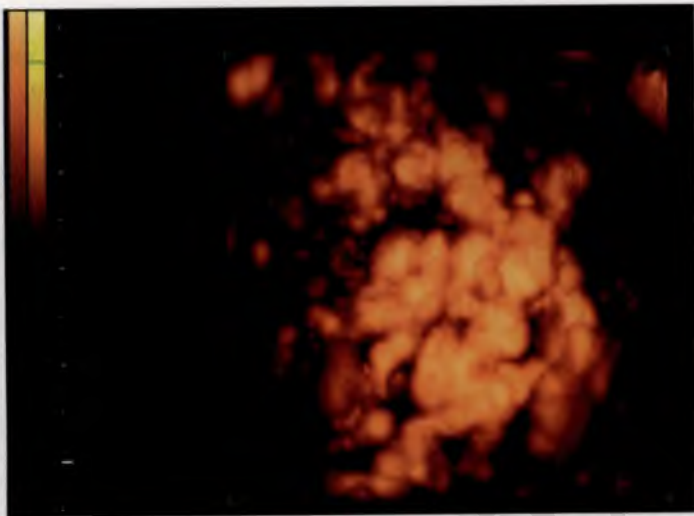


Рис. 1.16. Беременность 7 нед. 3D-реконструкция. Сосудистая сеть хориона. Цветовые локусы определяются во всем объеме хориона, открываясь в раннее межворсинчатое пространство.

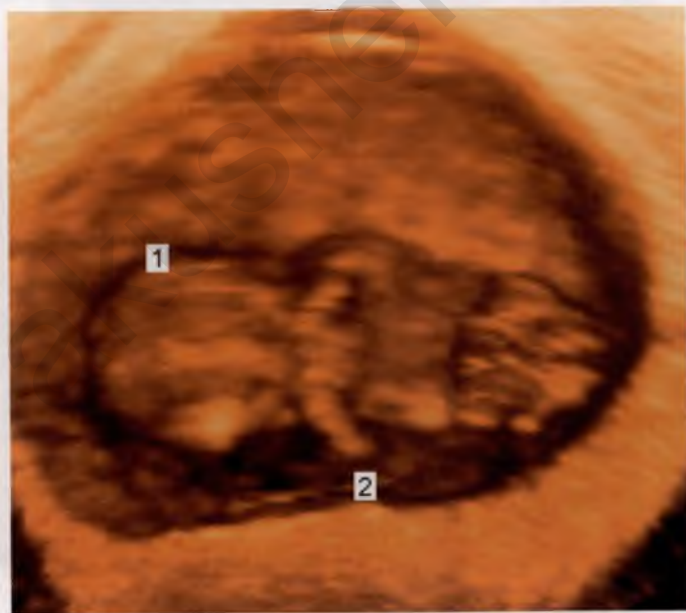


Рис. 1.17. Беременность 8 нед. 3D-реконструкция.
1 — головка плода; 2 — верхняя конечность с локтевым суставом.

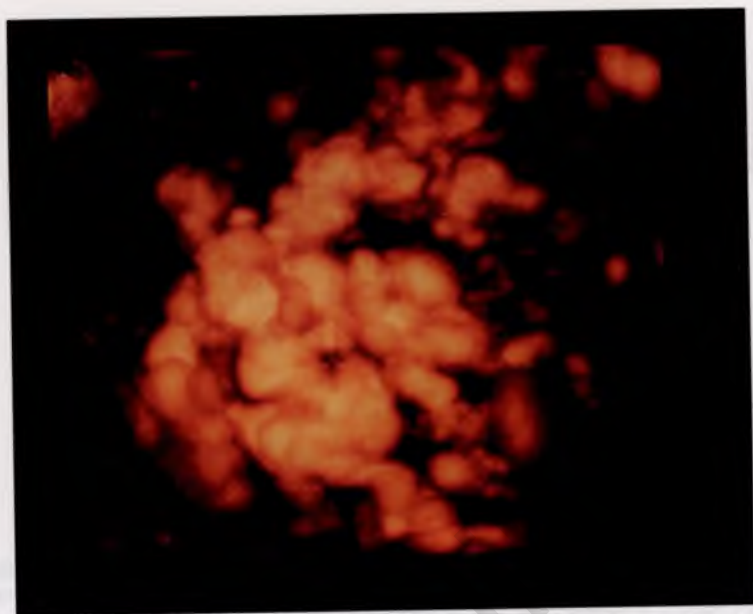


Рис. 1.18. Беременность 8 нед. 3D-реконструкция и ЦДК. Сосудистая сеть хориона. Соотношение цветовых зон в пределах хориона возрастает по сравнению с показателями 6 и 7 нед.

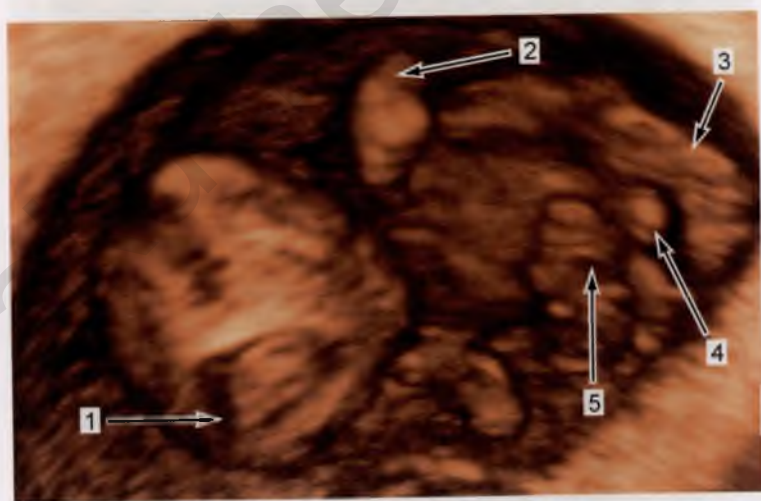


Рис. 1.19. Беременность 9 нед. 3D-реконструкция.

1 — головка плода (частично — срез через боковые желудочки); 2 — верхняя конечность с локтевым суставом и пальцевой пластинкой; 3 — нижняя конечность с пяточным выступом; 4 — гениталии; 5 — пуповина.

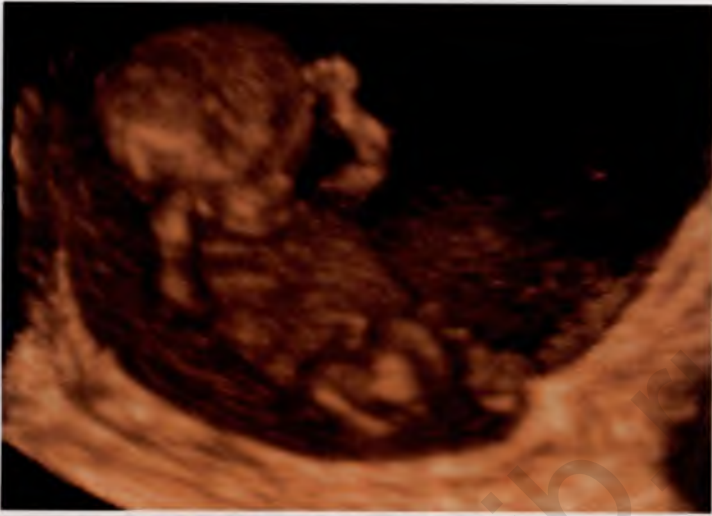

Рис. 1.20. Беременность 10 нед. 3D-реконструкция.

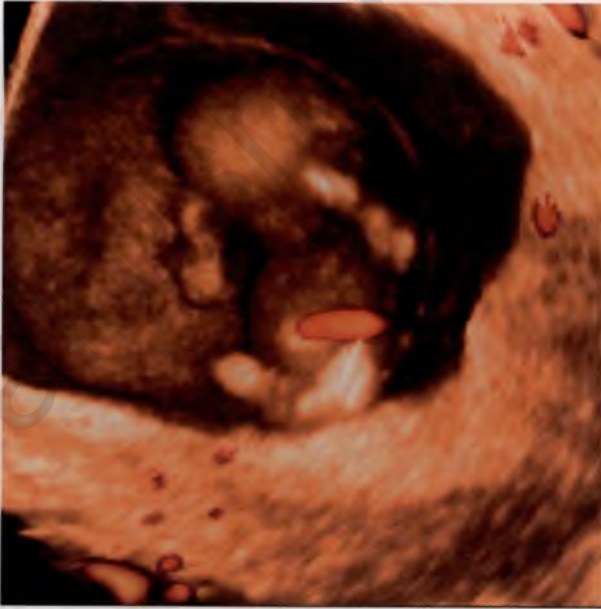

Рис. 1.21. Беременность 10 нед. Режим 3D-реконструкции с энергетическим доплером. Визуализируются цветные локусы в хорионе и пуповине плода.

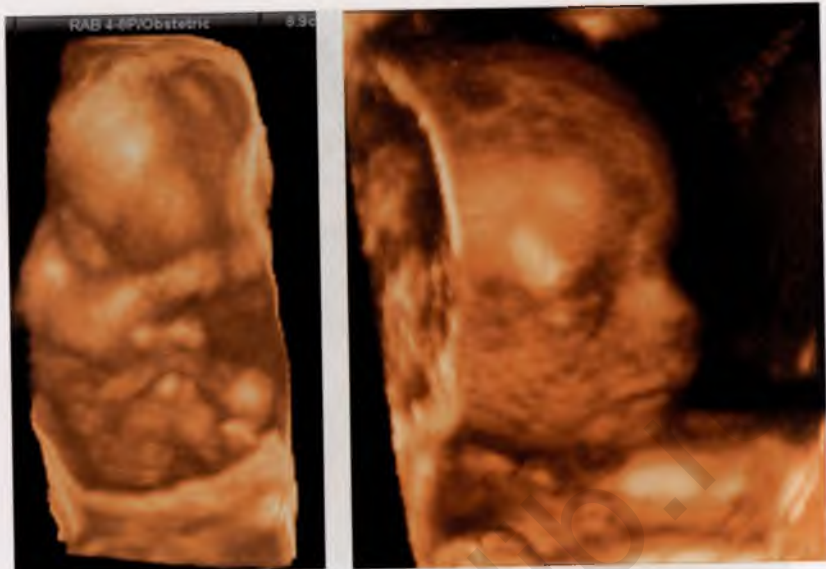

Рис. 1.22. Беременность 12 нед. 3D-реконструкция. Плод в типичной «эмбриональной» позе.

Рис. 1.23. Беременность 12 нед. 3D-реконструкция. Лицо плода.

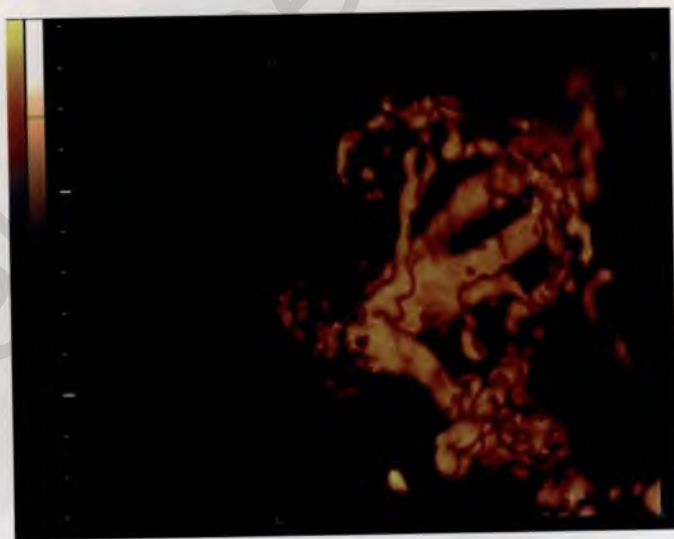

Рис. 1.24. Физиологическая беременность 12—13 нед. 3D-реконструкция и ЦДК. Сосуды хориона.

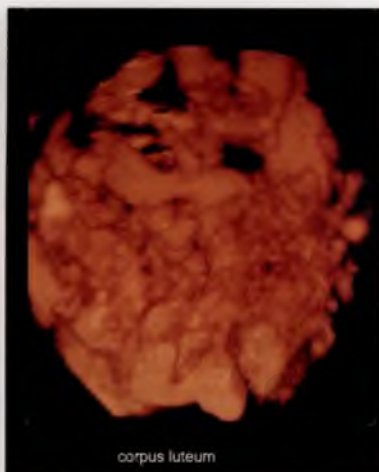
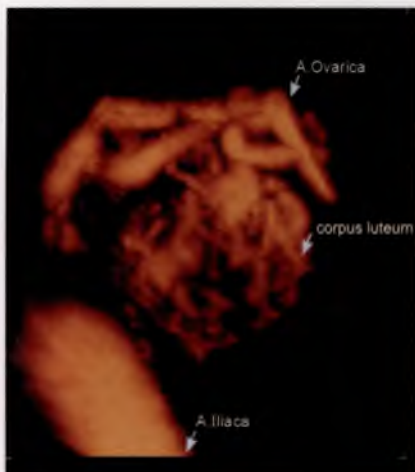


Рис. 1.25. Физиологическая беременность 12 нед. 3D-реконструкция и ЦДК. Сосудистая сеть желтого тела и яичниковые артерии.

Рис. 1.26. Физиологическая беременность 12 нед. 3D-реконструкция и ЦДК. Сосудистая сеть желтого тела.

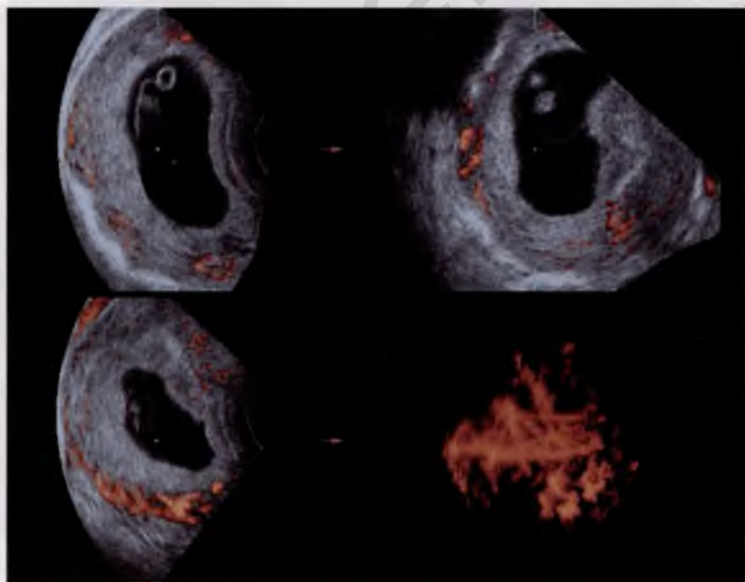


Рис. 1.27. Угроза прерывания беременности в 8 нед. 3D-реконструкция и ЦДК. Кровоток в хорионе снижен.




Рис. 1.28. Угроза прерывания беременности в 8 нед. Сосудистая сеть миометрия со скудным кровотоком.

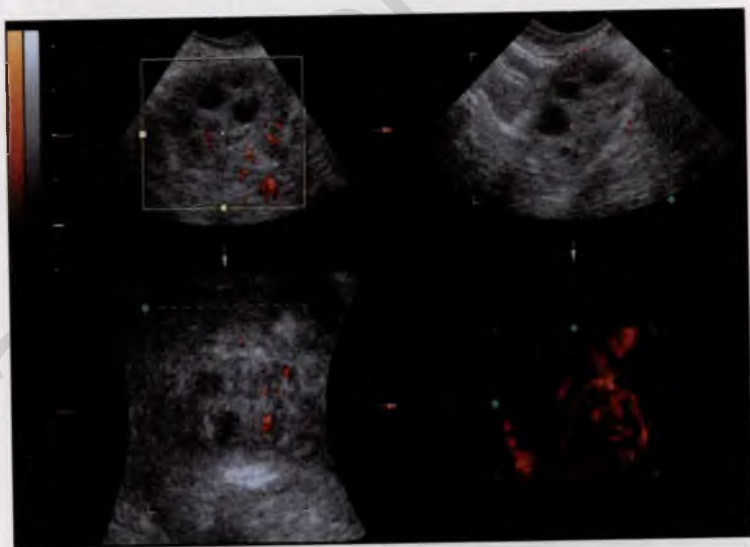


Рис. 1.29. Угроза прерывания беременности. Сосудистая сеть желтого тела.

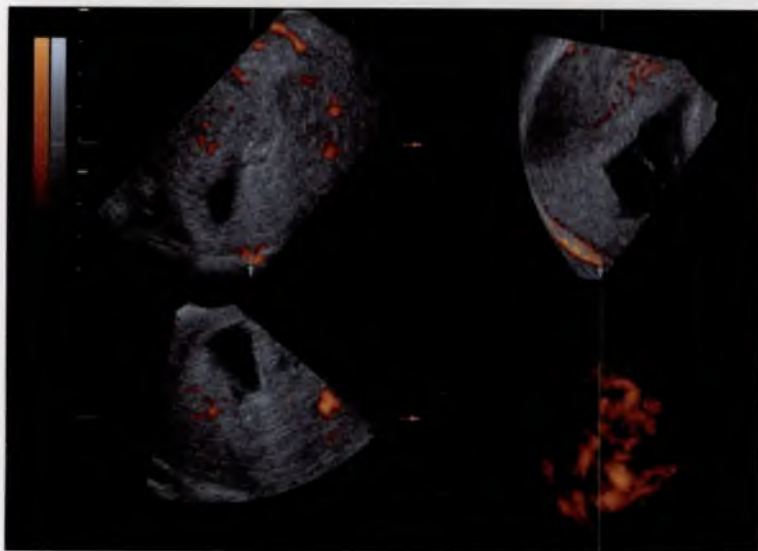


Рис. 1.30. Неразвивающаяся беременность. Сосудистая сеть хориона представлена бесструктурными цветовыми локусами.

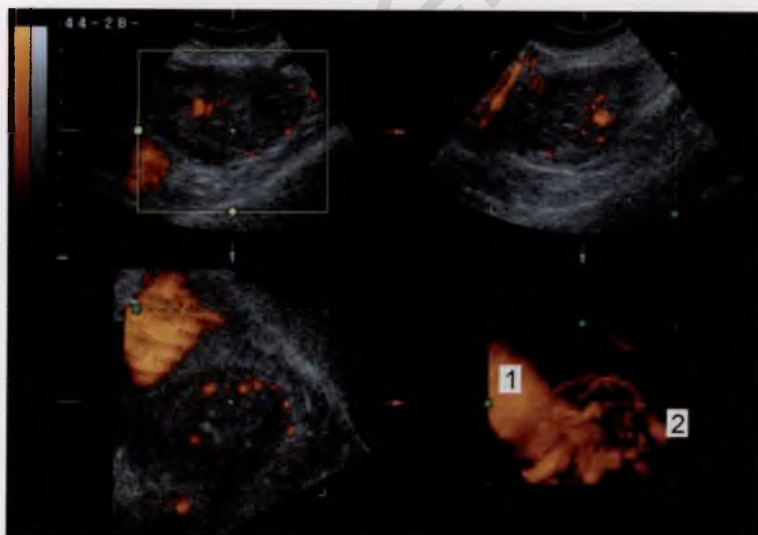


Рис. 1.31. Сосудистая сеть желтого тела при неразвивающейся беременности 12 нед.

1 — подвздошная артерия; 2 — сосуды желтого тела.

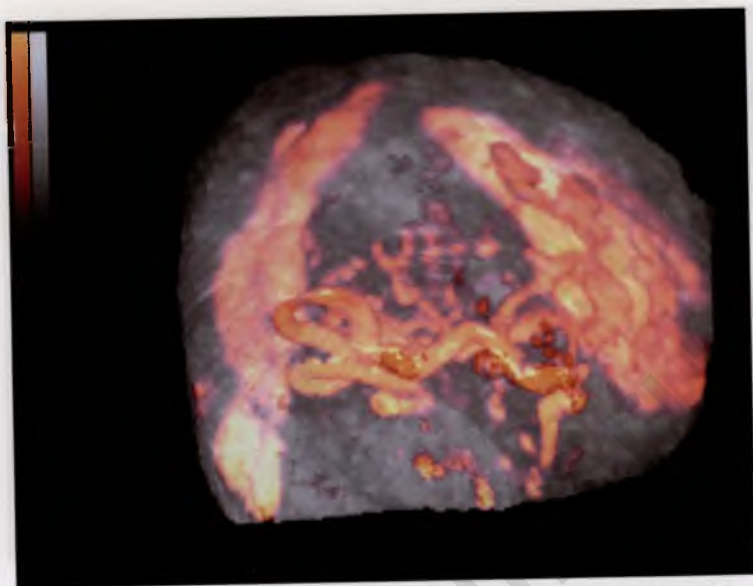


Рис. 1.32. Сосудистая сеть желтого тела при угрозе прерывания беременности в 10 нед.

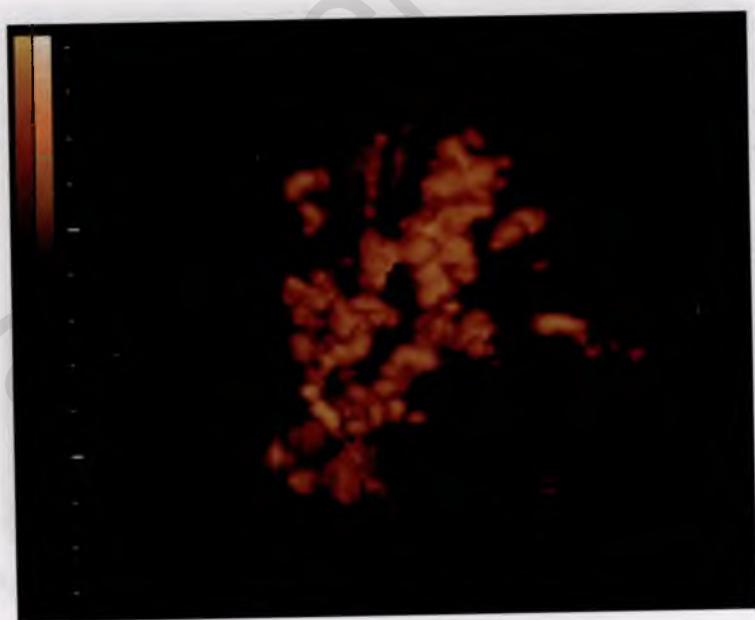


Рис. 1.33. Сосудистая сеть хориона при угрозе прерывания беременности в 14—15 нед.

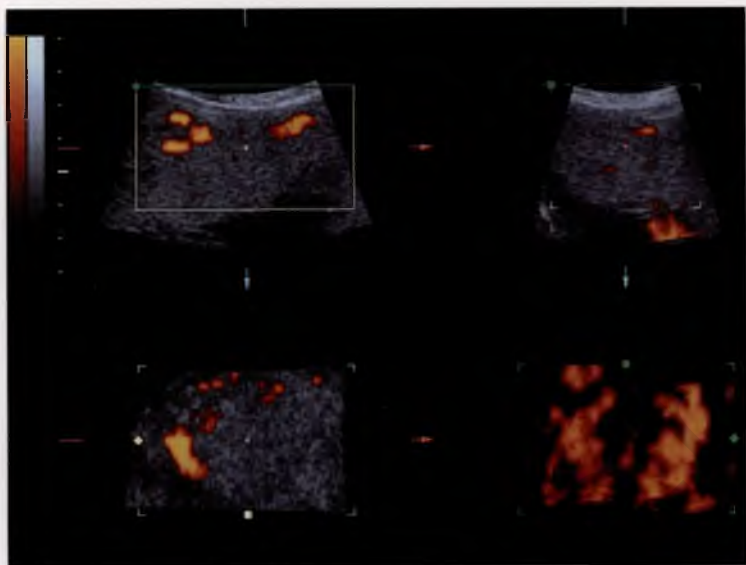


Рис. 2.1. Построение области изображения сосудистой сети плаценты.

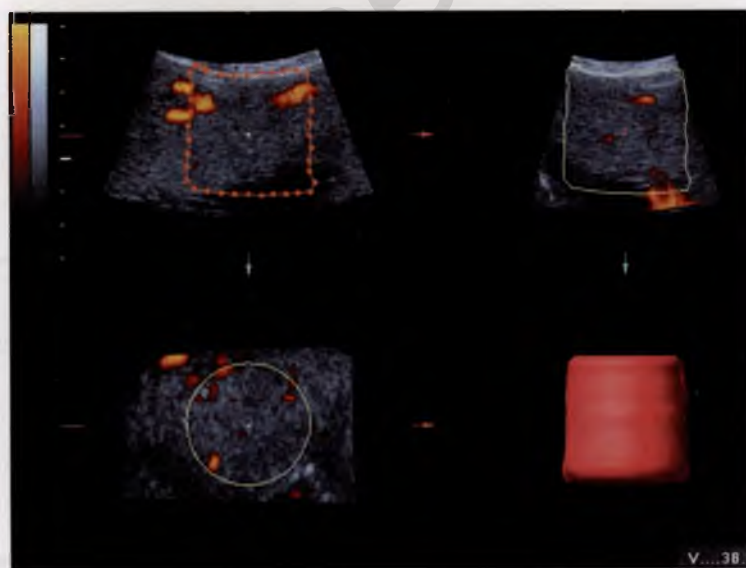


Рис. 2.2. Построение пробного объема.

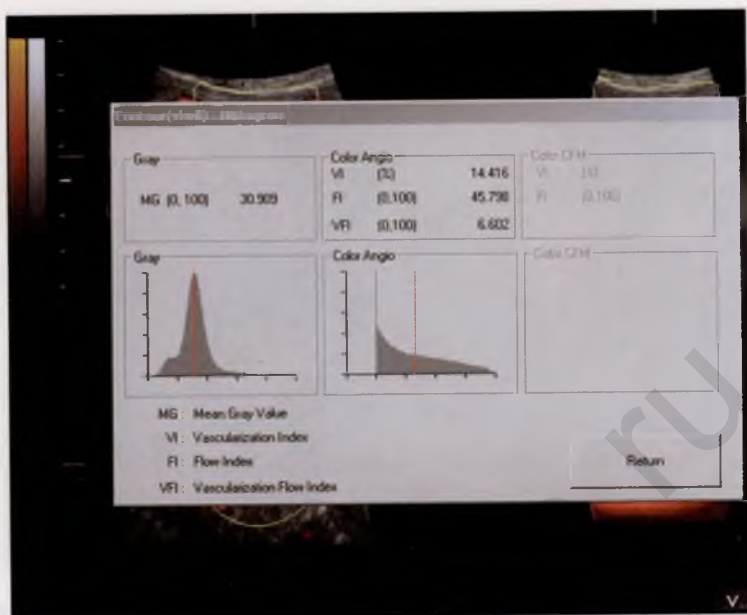


Рис. 2.3. Построение гистограммы сосудистого компонента плаценты.

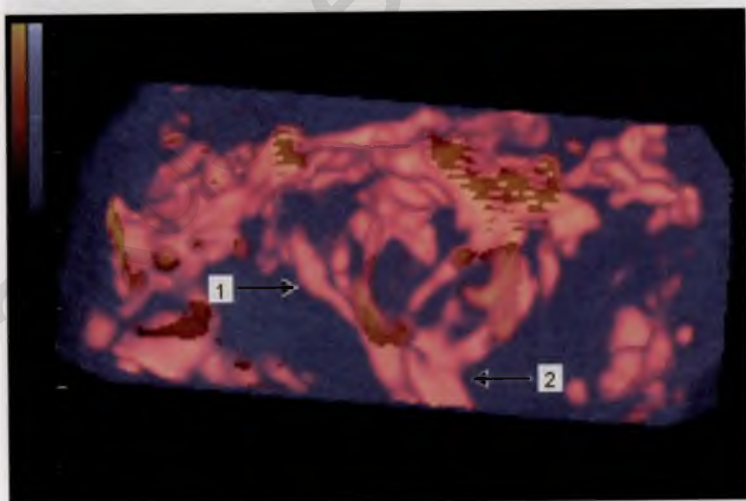


Рис. 3.1. Центральная зона плаценты.
1 — сосуды пуповины; 2 — внутриплацентарные ветви.

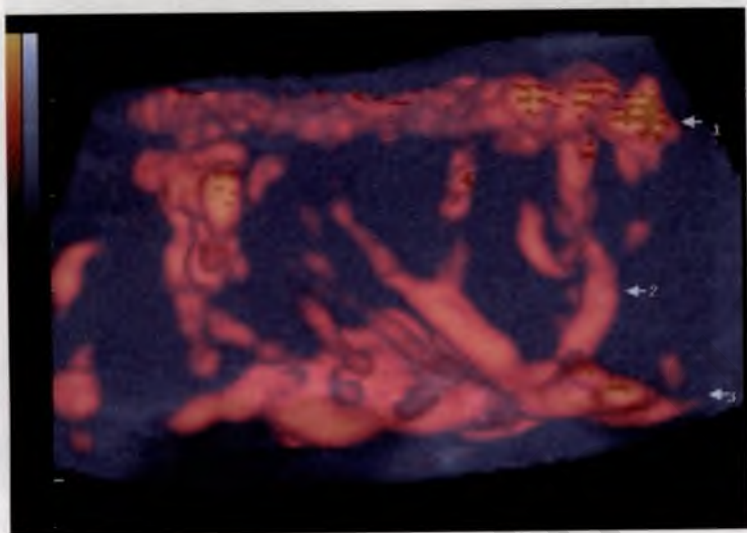


Рис. 3.2. Парацентральная зона плаценты.

1 — сосуды базальной пластины; 2 — внутривлацентарные сосуды; 3 — сосуды хориальной пластины.

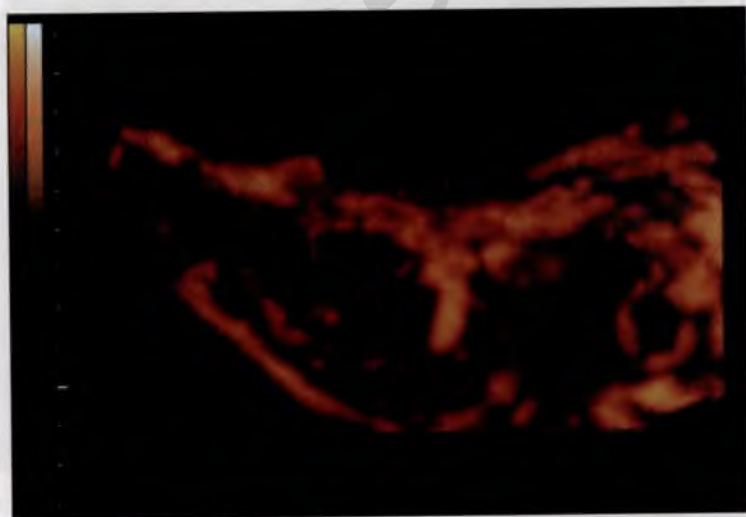

Рис. 3.3. Сосуды краевой зоны плаценты. 3D-реконструкция.

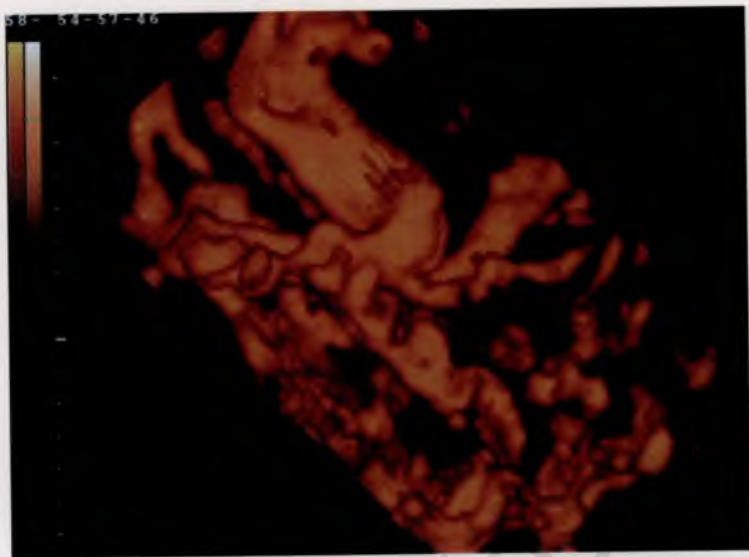


Рис. 3.4. Сосуды плаценты во II триместре беременности. 3D-реконструкция.

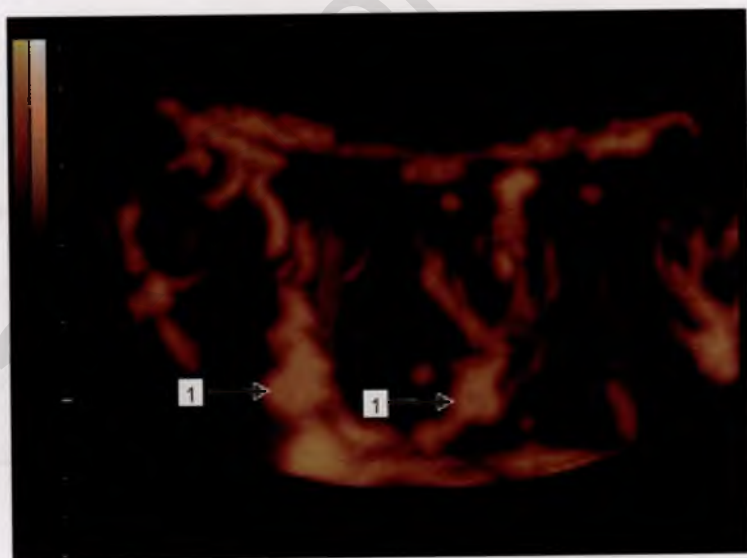


Рис. 3.5. Сосуды плаценты в III триместре беременности. 3D-реконструкция.

1 — сосуды опорных ворсин.

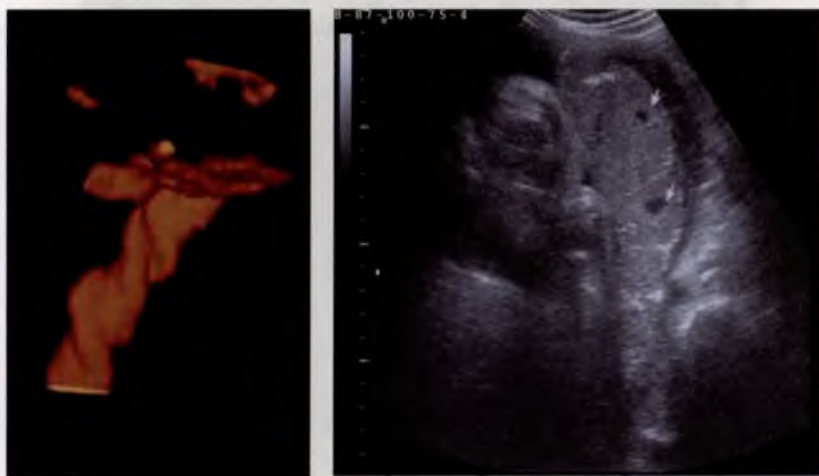

Рис. 3.6. Внеплацентарные сосуды пуповины. 3D-реконструкция.

Рис. 3.7. Центры катиледонов (указаны стрелками).

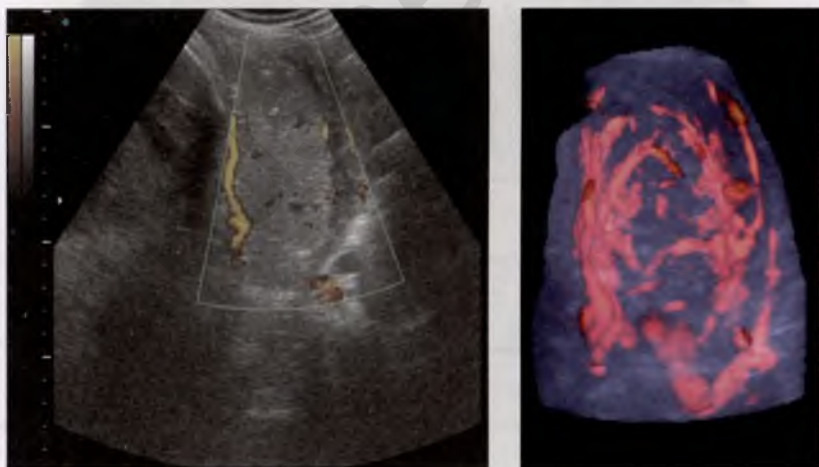


Рис. 3.8. В режиме энергетического доплера кровотоков в центрах катиледонов не определяется.

Рис. 3.9. Тот же участок плаценты. 3D-реконструкция.

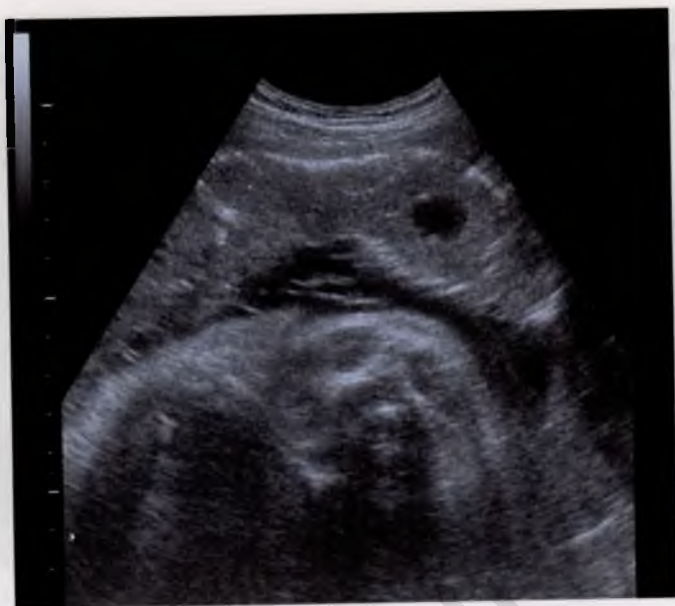

Рис. 3.10. Локальное расширение межвсрнчатого пространства.

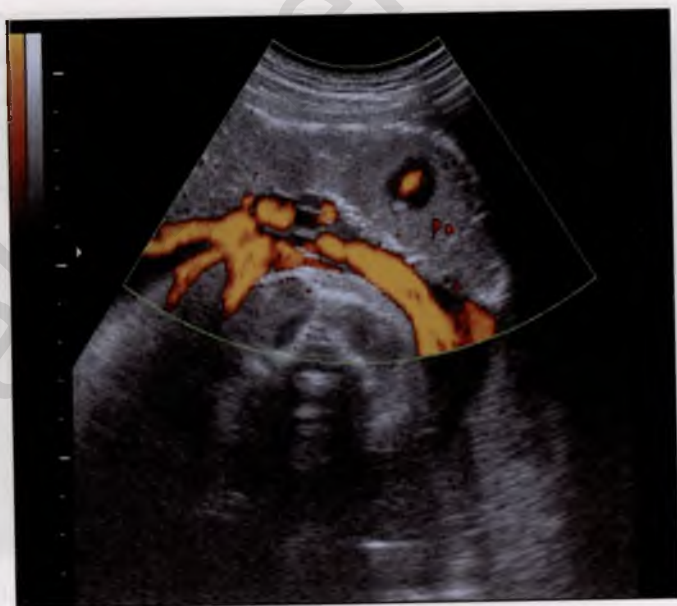

Рис. 3.11. Кровоток в МВП. Режим энергетического доплера.

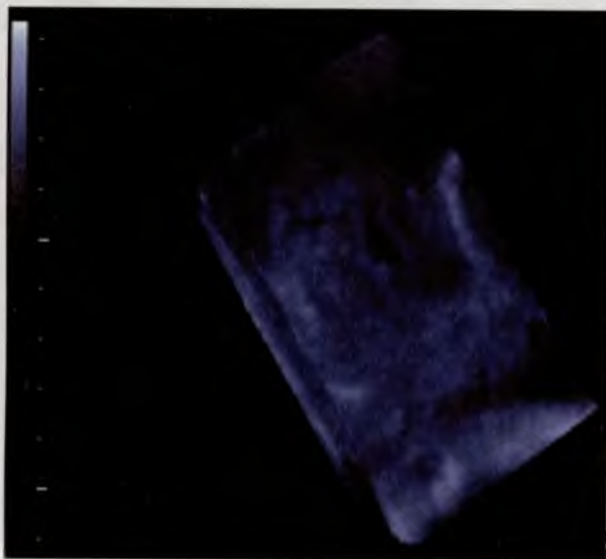

Рис. 3.12. Участок плаценты с расширенным МВП. 3D-реконструкция.

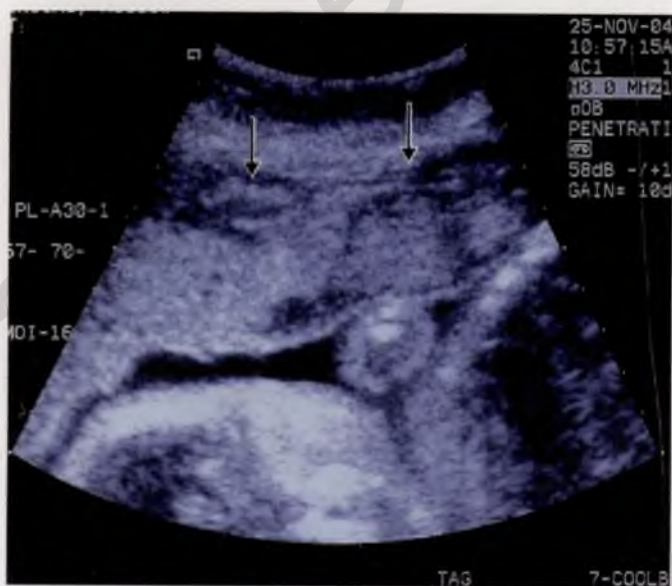

Рис. 3.13. Участки «старых» кровоизлияний в плаценту.

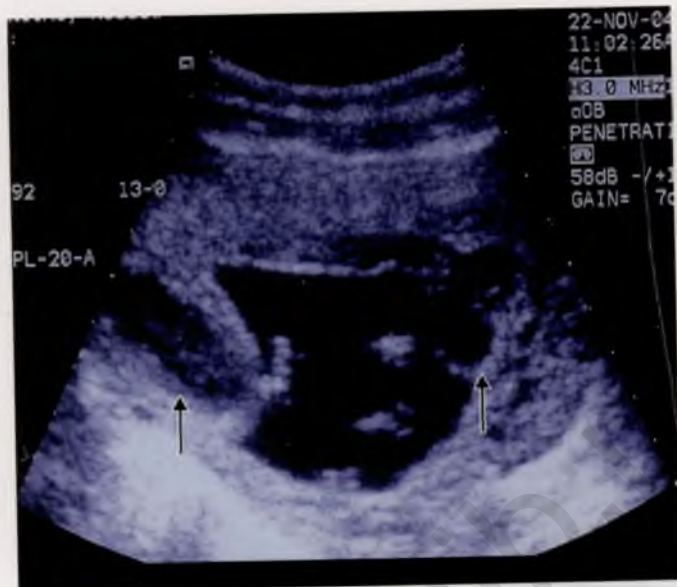

Рис. 3.14. «Свежие» кровоизлияния в плаценту в субхориальной области.

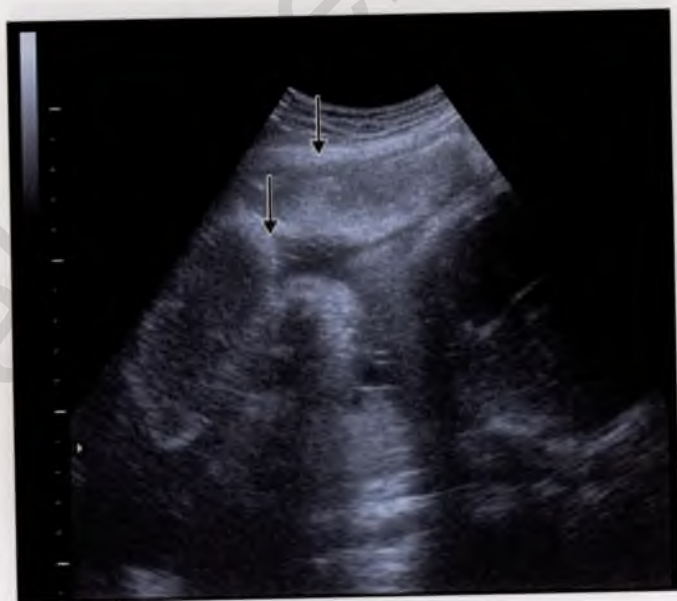

Рис. 3.15. Кальциноз отдельных долей плаценты.

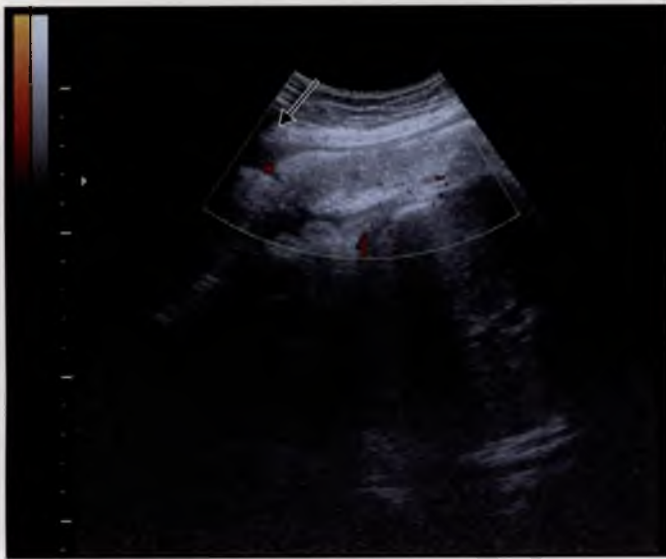

Рис. 3.16. Кальциноз базальной мембраны и междолевых структур. Скудный кровоток в режиме энергетического доплера. Краевой венозный синус (указан стрелкой).

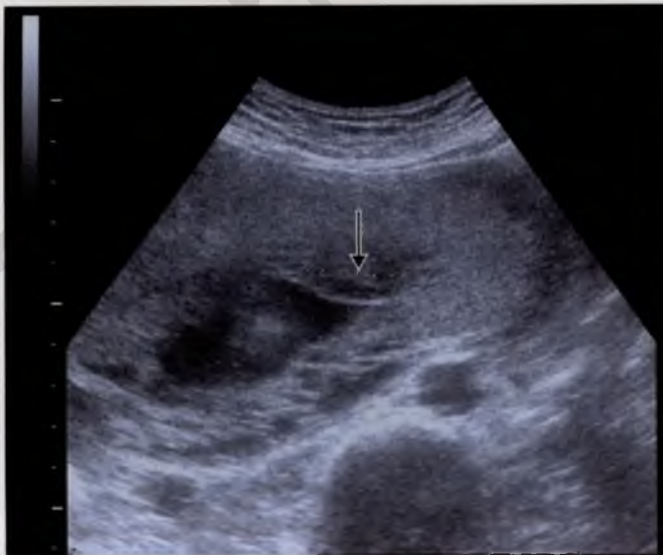

Рис. 3.17. Псевдокиста плаценты (указана стрелкой).

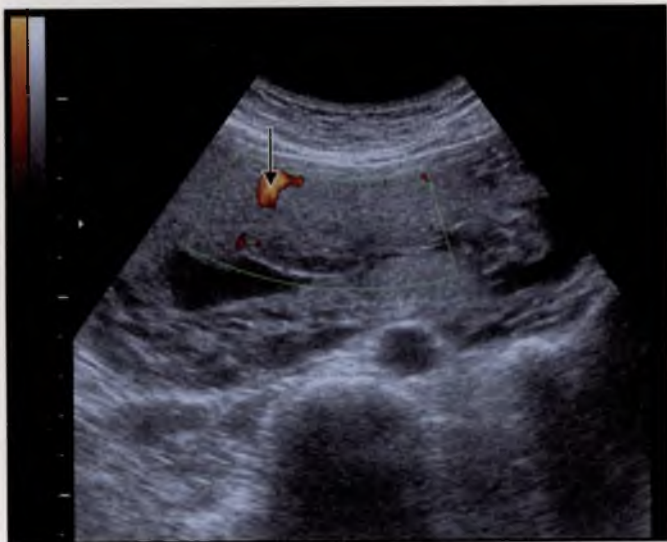


Рис. 3.18. Скудный кровоток по капсуле псевдокисты. Режим энергетического доплера.

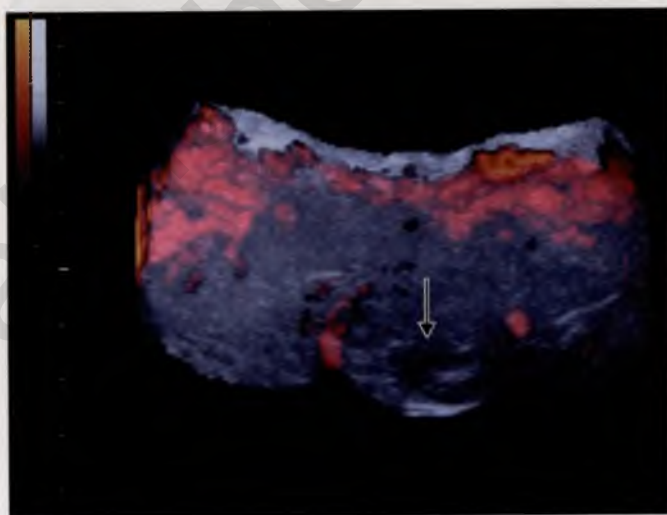


Рис. 3.19. Псевдокиста плаценты (указана стрелкой). 3D-реконструкция с режимом энергетического доплера.

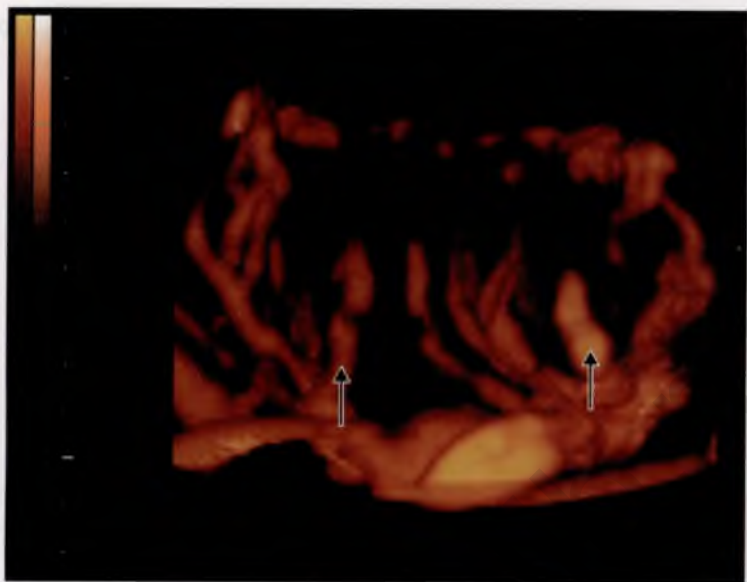


Рис. 3.20. Нормоваскуляризация плаценты.

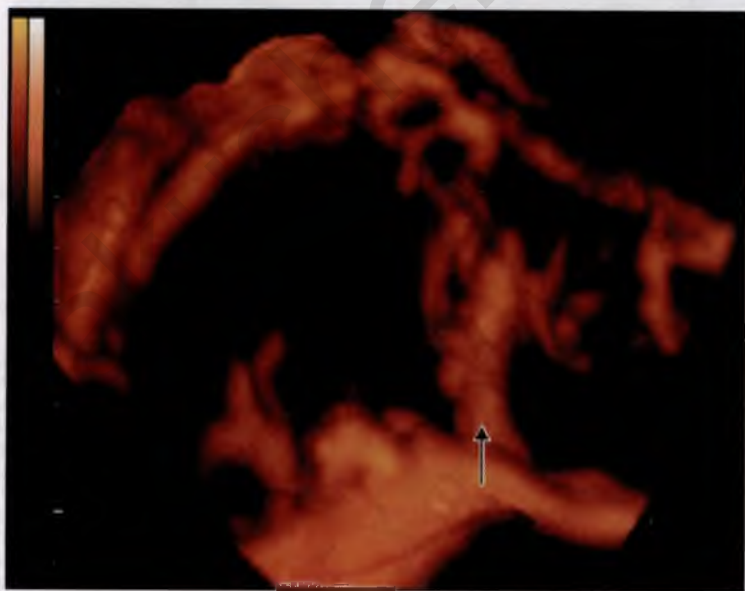


Рис. 3.21. Гиповаскуляризация плаценты.

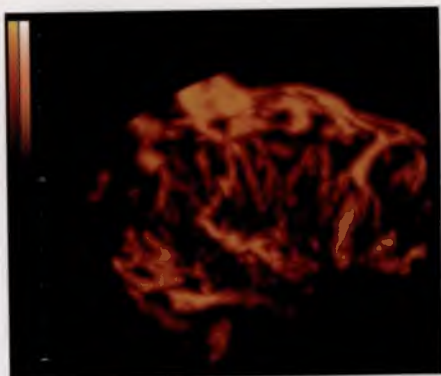


Рис. 3.22. Гиперваскуляризация плаценты.

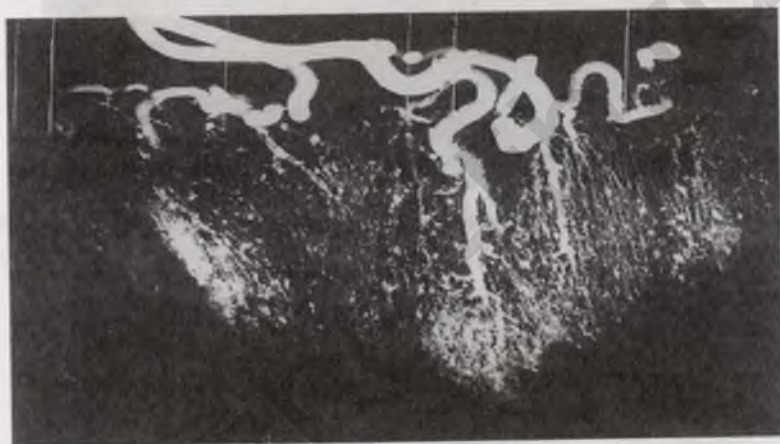


Рис. 3.23. Радиографическое изображение организации плацентарных сосудов.

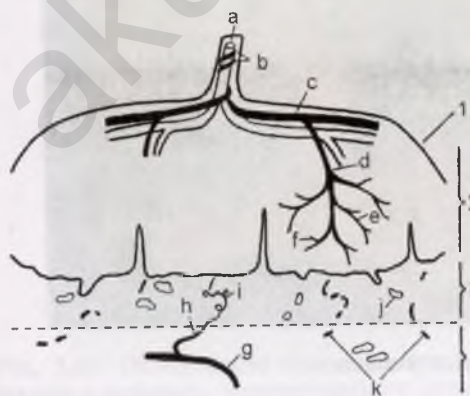


Рис. 3.24. Схематическое изображение организации плацентарных сосудов (по Ramsey и Donner).

1 — плацентарная поверхность, 2 — интервиллезное пространство, 3 — децидуальная пластина, 4 — миометрий; а — вена пуповины, б — артерии пуповины, с — поверхностные сосуды, d — главный стволосуд, е — стволосуд 2-го порядка, f — сосуд 3-го порядка, g — аркуатная артерия, h — радиальная артерия, i — спиральная артерия, j — материнская вена, k — материнские артерии.

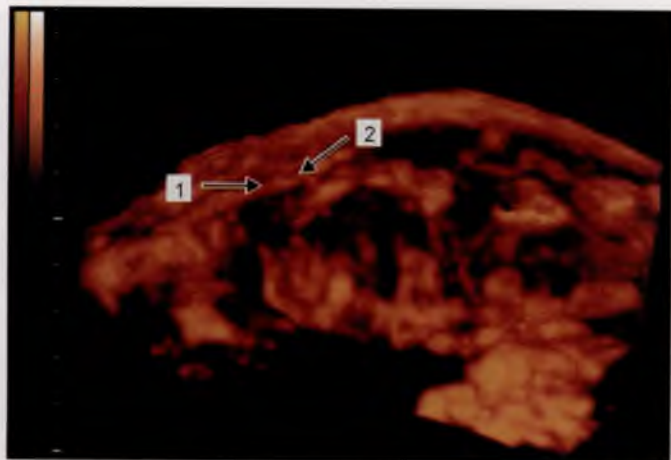


Рис. 3.25. Плацентарные сосуды материнского кровотока.
1 — аркуатная артерия; 2 — спиральная артерия.

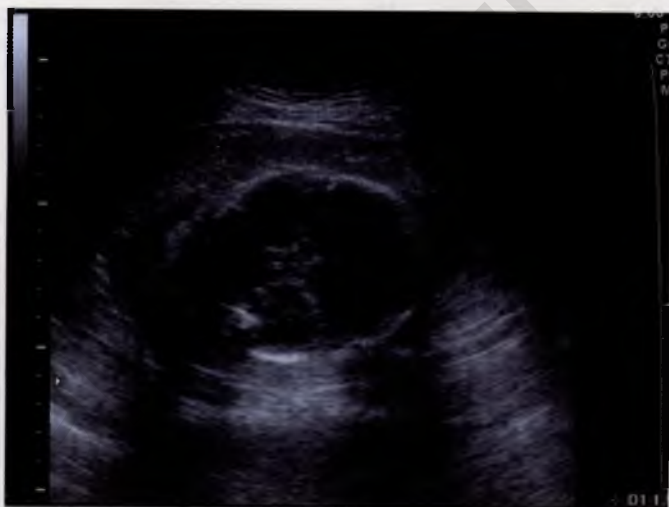

Рис. 4.1. Беременность 35 нед, ФПН. Сканирование в режиме серой шкалы. Толщина плаценты не превышает 16 мм.

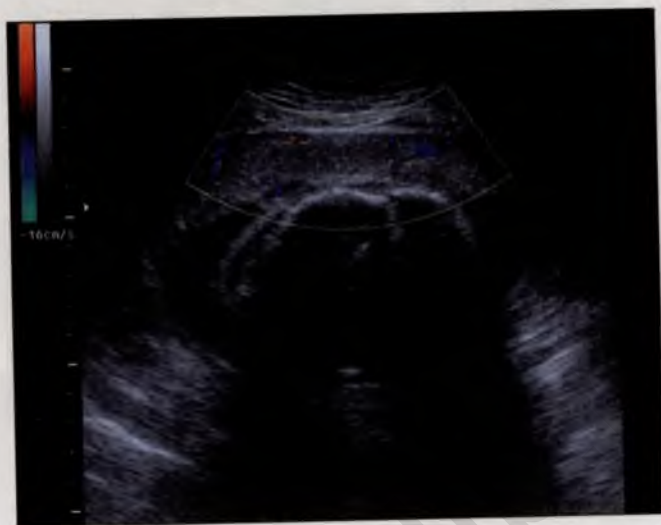


Рис. 4.2. Та же пациентка. Цветное доплеровское картирование сосудов плаценты.

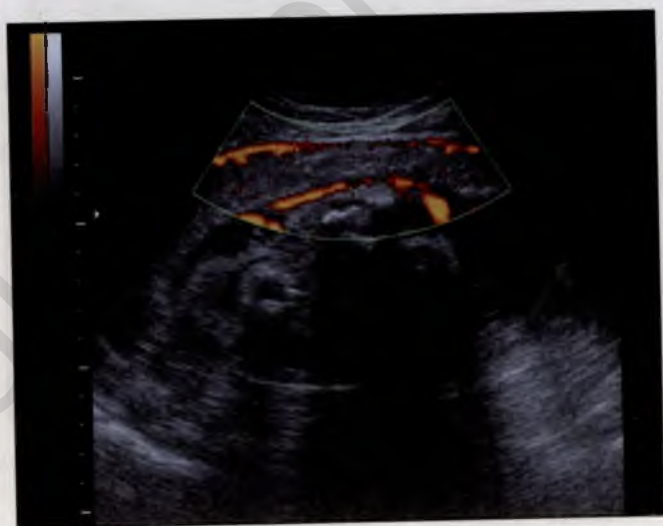

Рис. 4.3. Та же пациентка. Сосуды плаценты. Сканирование в режиме энергетического доплера.

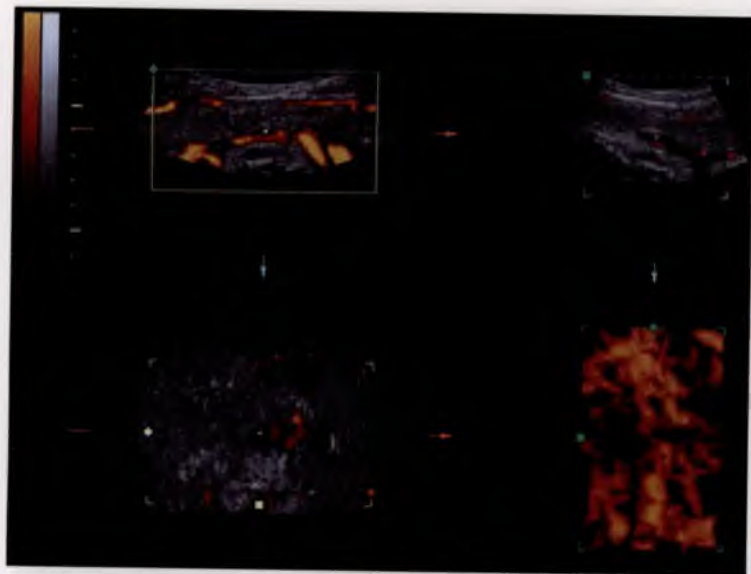


Рис. 4.4. Та же пациентка. Три плоскости сканирования плаценты в режиме энергетического доплера.

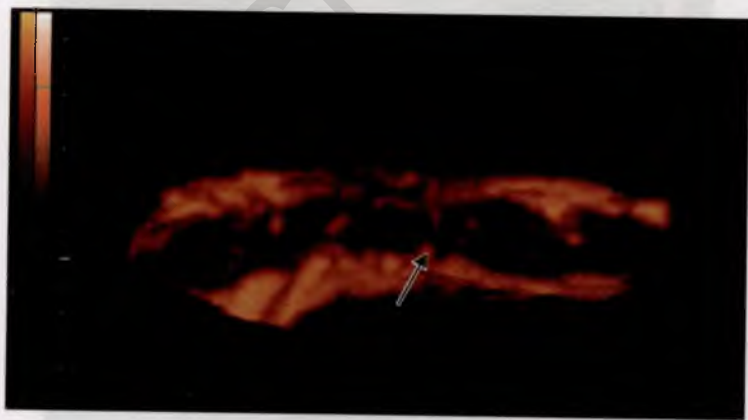


Рис. 4.5. Та же пациентка. 3D-реконструкция сосудов плаценты. Гиповаскуляризация плаценты за счет сосудов плодового кровотока. Визуализируются единичные сосуды первого порядка (указаны стрелкой).

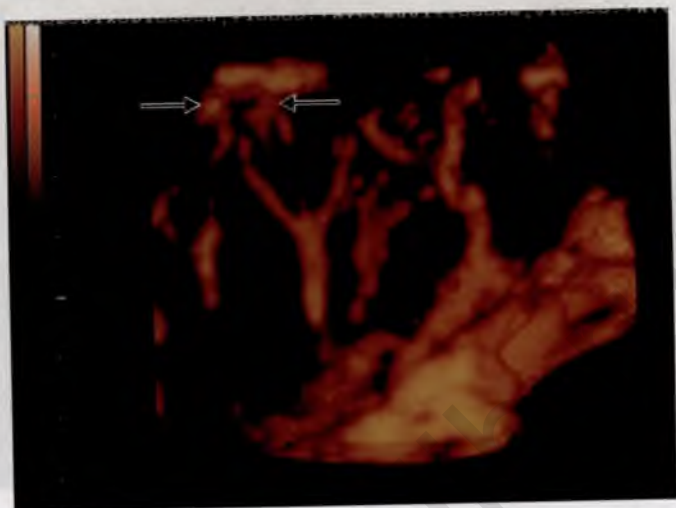


Рис. 4.6. Беременность 37 нед. Гестоз. Гиповаскуляризация плаценты за счет объединения маточно-плацентарного кровотока (до терапии). Единичные спиральные артерии указаны стрелками.

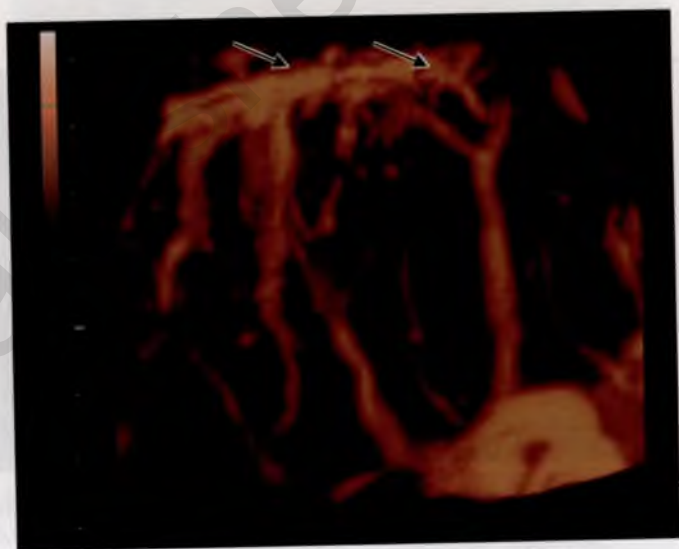


Рис. 4.7. Та же пациентка (после терапии). Наблюдается увеличение сосудистого компонента в маточно-плацентарной зоне.

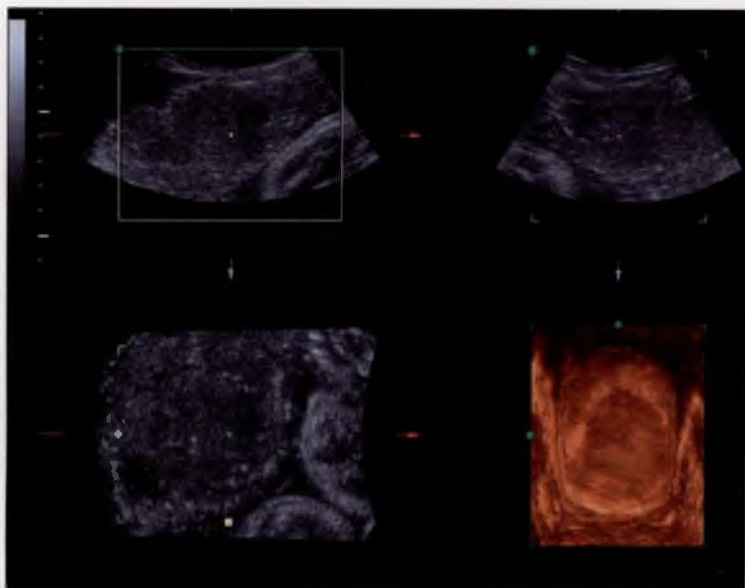


Рис. 4.8. Три плоскости сканирования диффузно утолщенной плаценты при сахарном диабете.

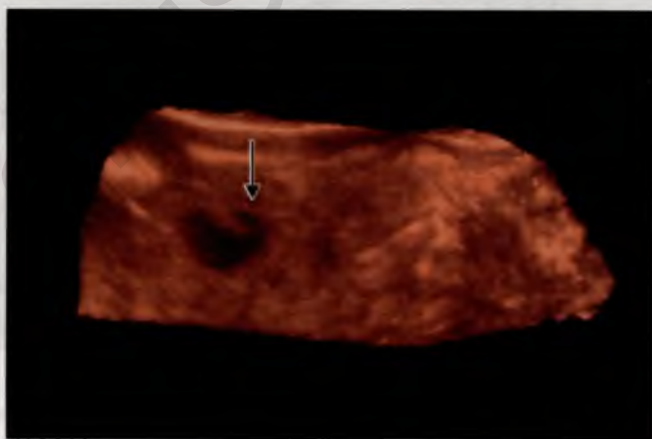


Рис. 4.9. Участок плаценты с расширенным межворсинчатым пространством при СД (указан стрелкой). 3D-реконструкция.

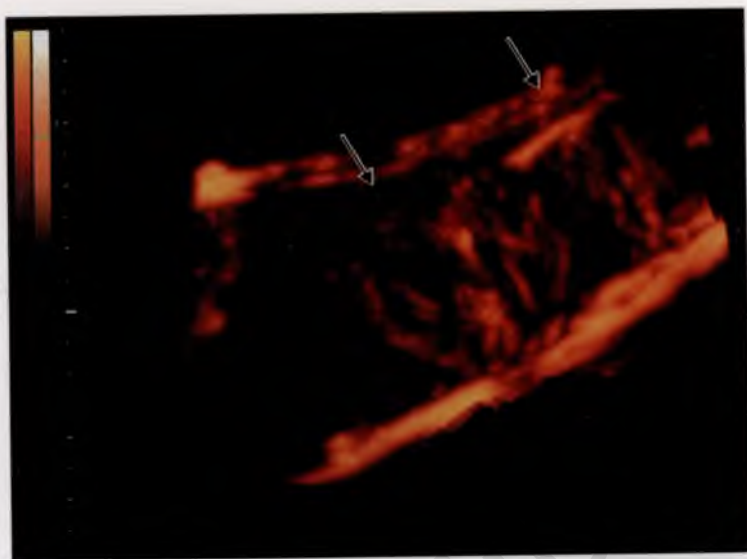


Рис. 4.10. Сосуды плаценты при СД. 3D-реконструкция. Визуализируются единичные спиральные артерии (указаны стрелками).

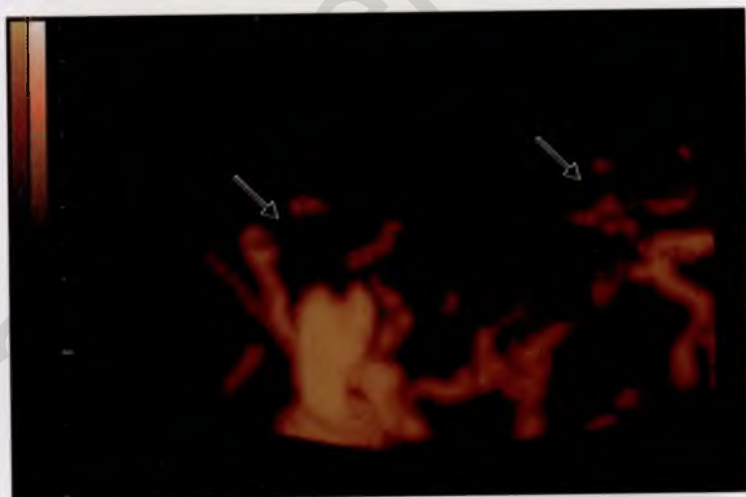


Рис. 4.11. Беременность 35 нед. СД I типа. Практически не визуализируются сосуды маточно-плацентарного кровотока (до терапии).

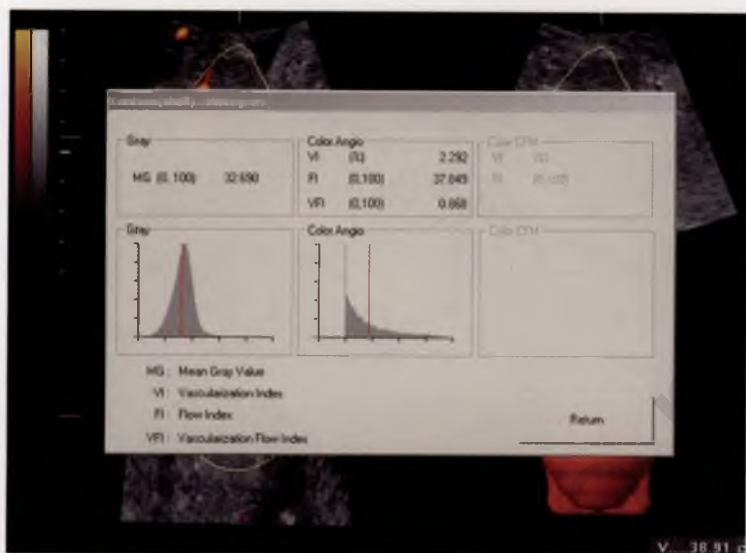


Рис. 4.12. Та же пациентка. Снижение объемного плацентарного кровотока (гиповаскуляризация) за счет маточно-плацентарного компонента. Гистограмма: VI — 2,3; FI — 37,8; VFI — 0,8.

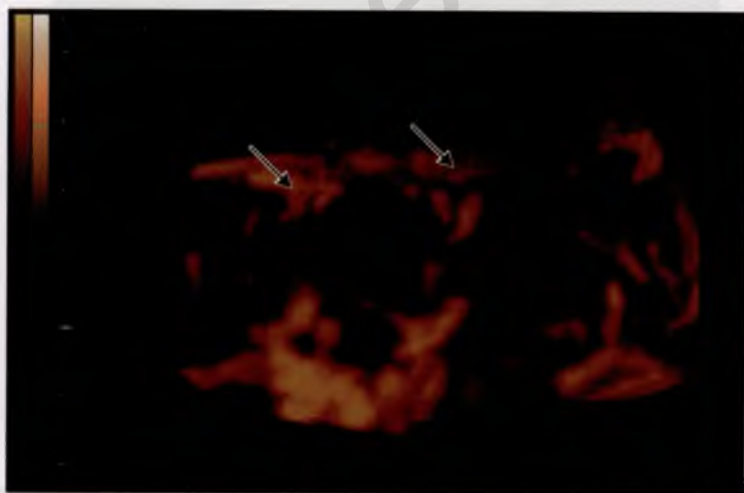


Рис. 4.13. Та же пациентка. Положительная динамика состояния маточно-плацентарного кровотока после терапии.

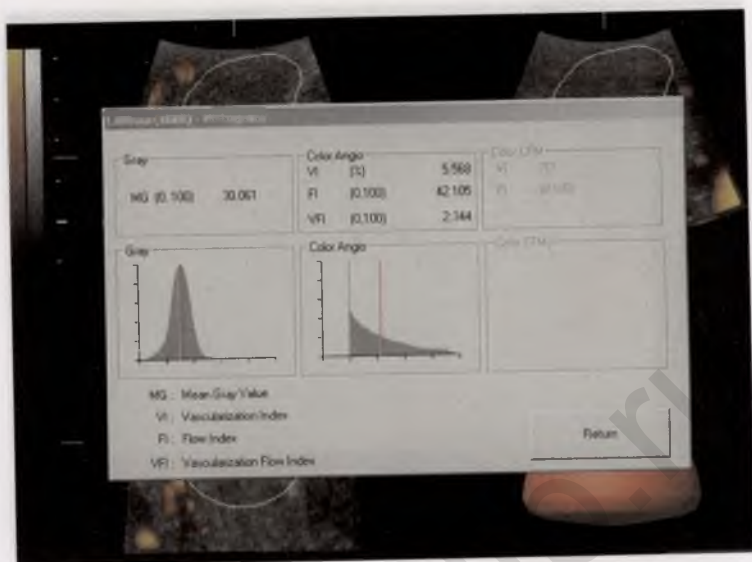


Рис. 4.14. Та же пациентка. Нормализация показателей объемного плацентарного кровотока. Гистограмма: VI — 5,5; FI — 42,1; VFI — 2,3.

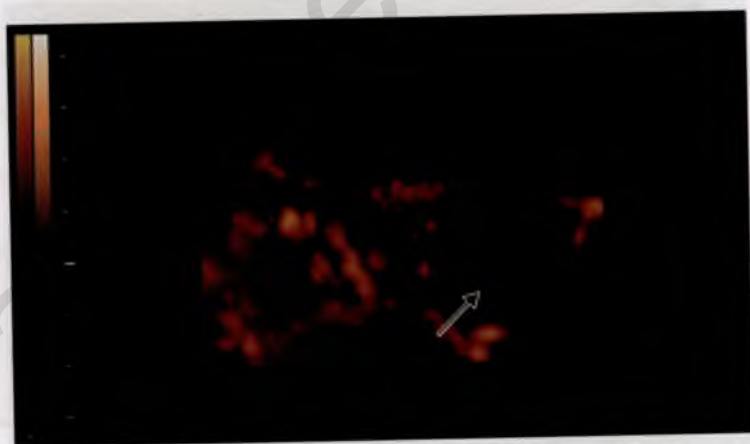


Рис. 4.15. Участок тромбоза МВП (указан стрелкой).

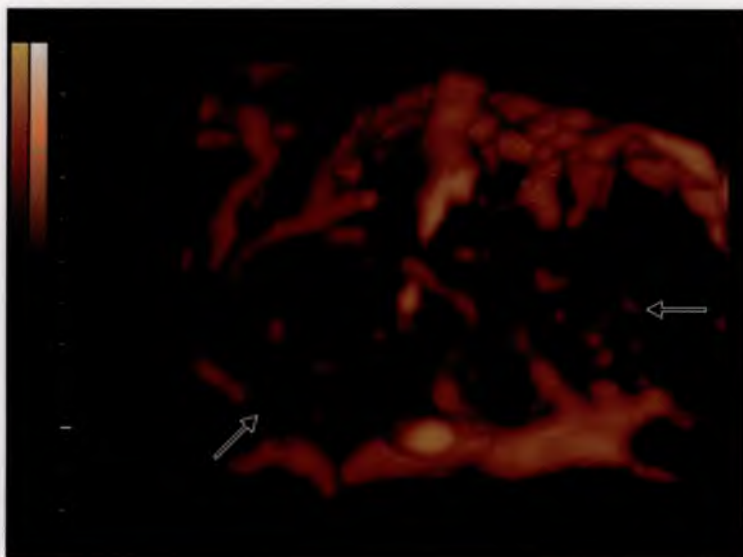


Рис. 4.16. Участки тромбоза МВП (указаны стрелками).

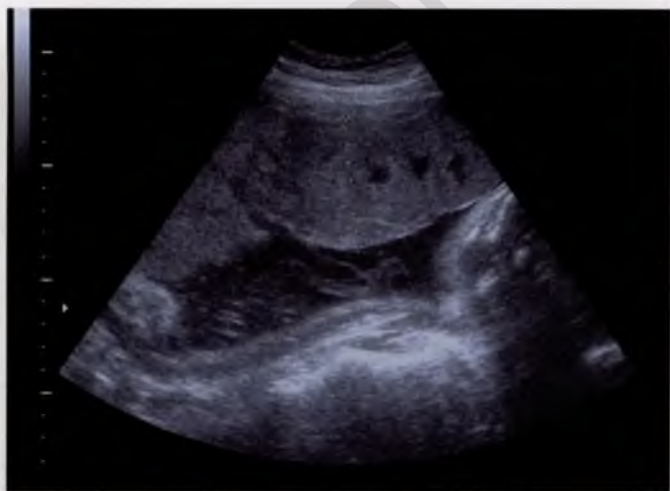

Рис. 4.17. Диффузное утолщение плаценты инфекционно-воспалительного генеза. Толщина плаценты 56 см.

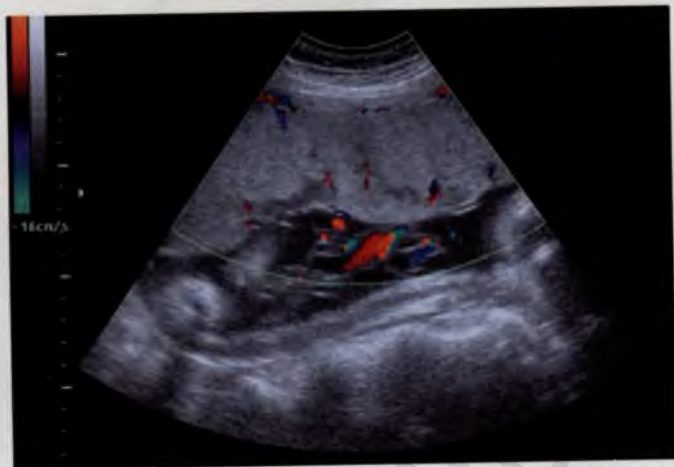

Рис. 4.18. Диффузное утолщение плаценты. Сканирование в режиме ЦДК.

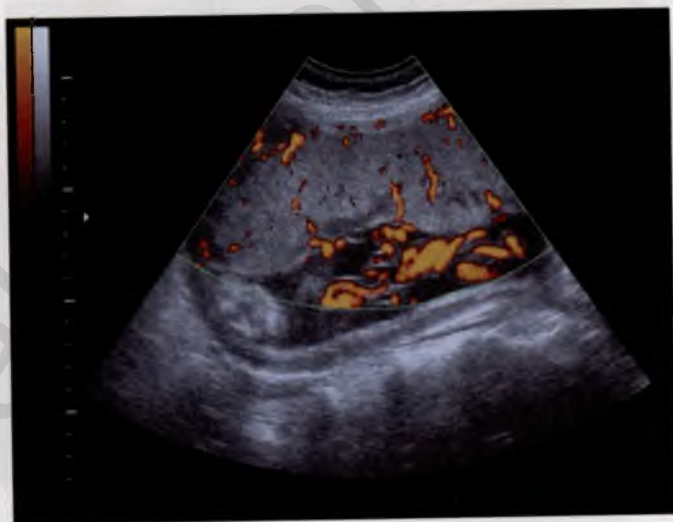

Рис. 4.19. Диффузное утолщение плаценты. Сканирование в режиме энергетического доплера.

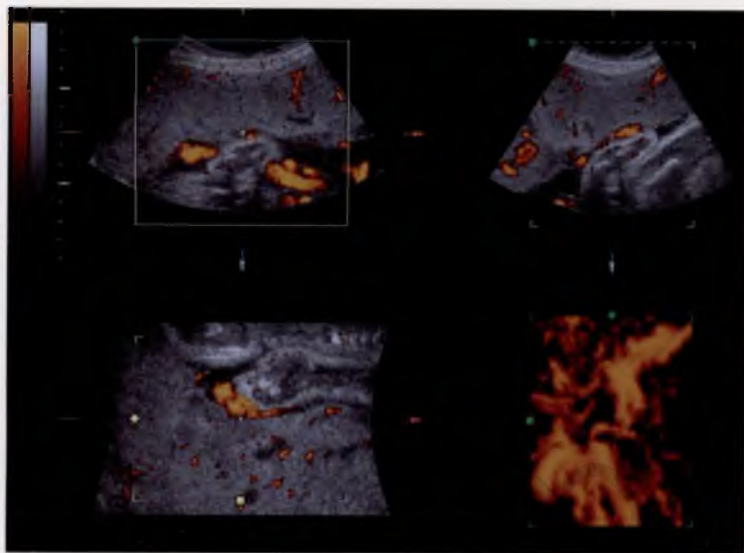


Рис. 4.20. Три плоскости сканирования диффузно утолщенной плаценты.

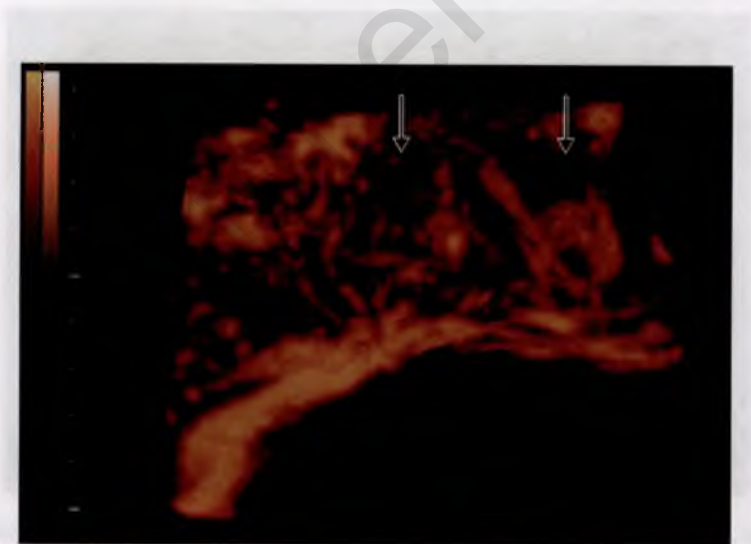


Рис. 4.21. Сосуды плаценты с инфекционно-воспалительными изменениями. 3D-реконструкция. Участки тромбоза указаны стрелками.

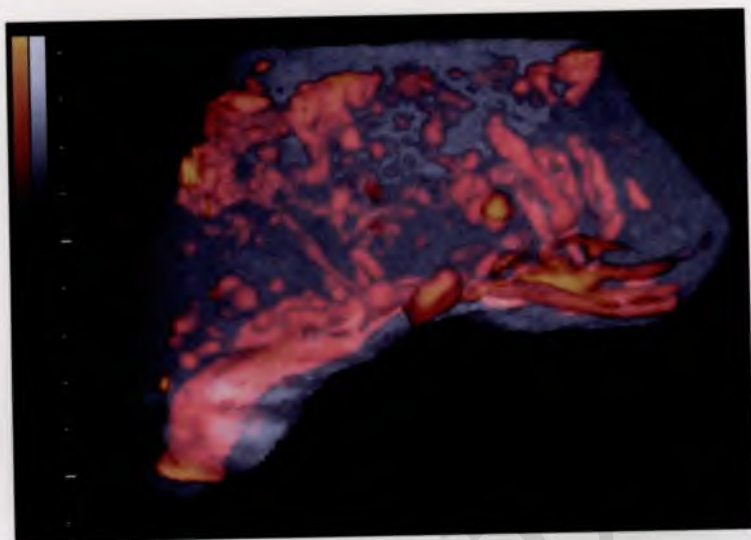


Рис. 4.22. Тот же участок плаценты. 3D-реконструкция в режиме энергетического доплера.

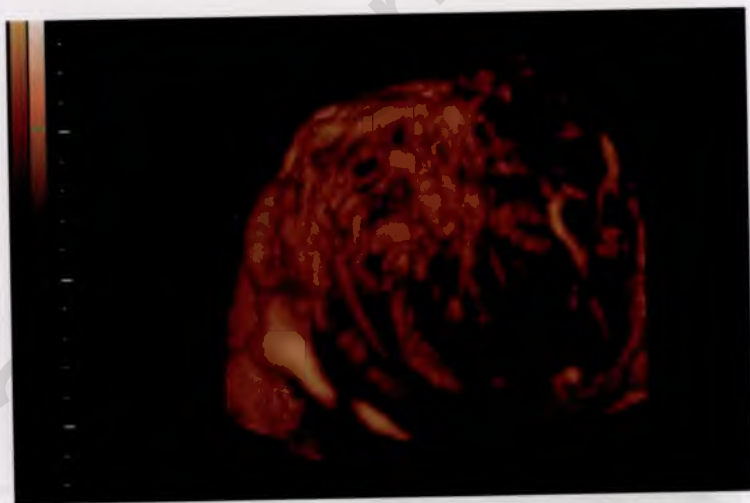

Рис. 4.23. Хорионангиома плаценты. 3D-реконструкция сосудов опухоли.

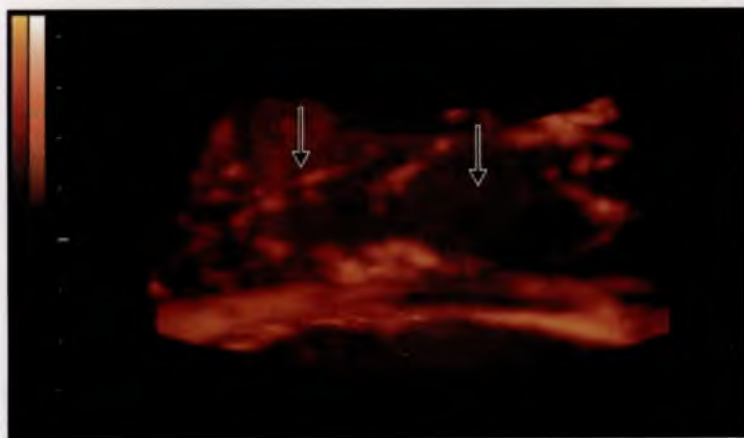


Рис. 4.24. Инфарктные зоны плаценты (указаны стрелками).

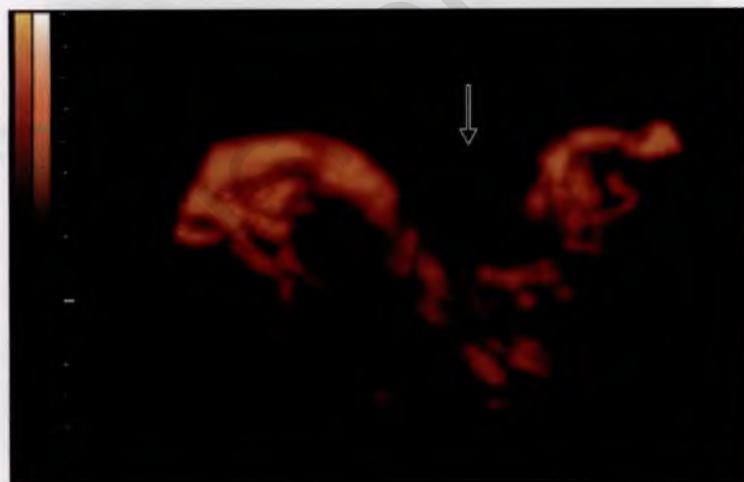


Рис. 4.25. Ретроплацентарная гематома (указана стрелками).

Длина визуализируемого участка пуповины



Число витков сосудов пуповины
на данном участке

Рис. 5.1. Вычисление индекса извитости пуповины.

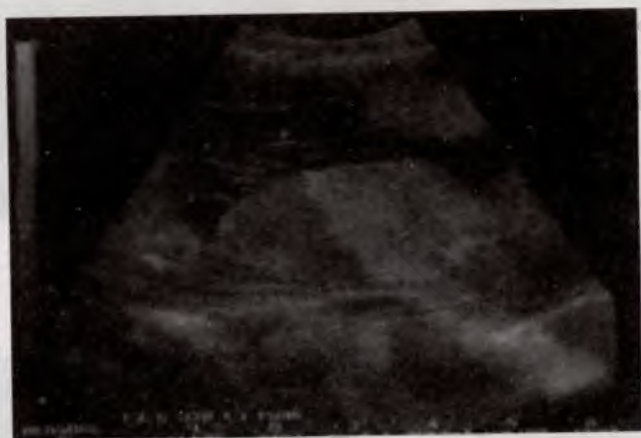

Рис. 5.2. Неизменная пуповина. Сканирование в режиме серой шкалы. Диаметр пуповины 18 мм (15—21). Диаметр артерии 5 мм (4—7). Диаметр вены 9 мм (8—12). ИИП 0,3—0,45.

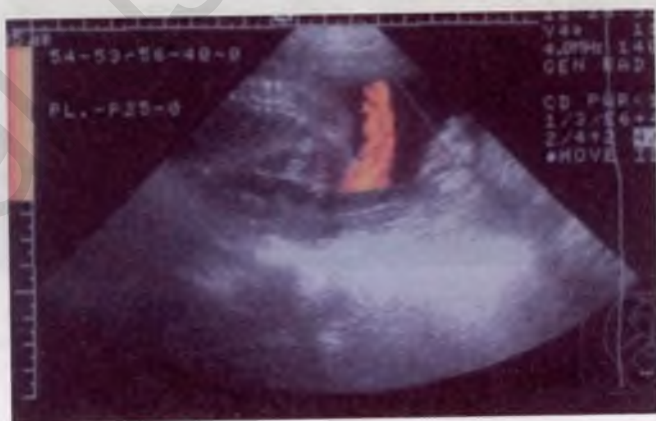

Рис. 5.3. Неизменная пуповина. Сканирование в режиме энергетического доплера.

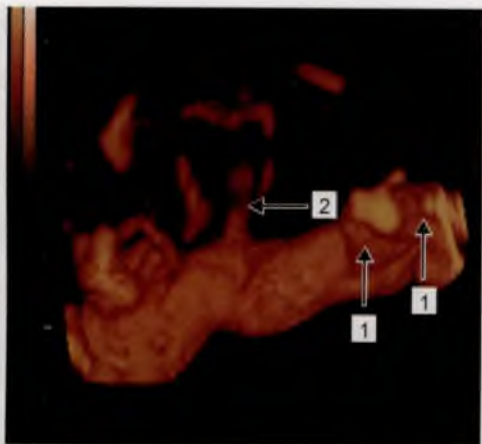


Рис. 5.4. Сосуды пуповины. 3D-реконструкция.

1 — внеплацентарные сосуды; 2 — внутривлацентарные сосуды первого порядка.

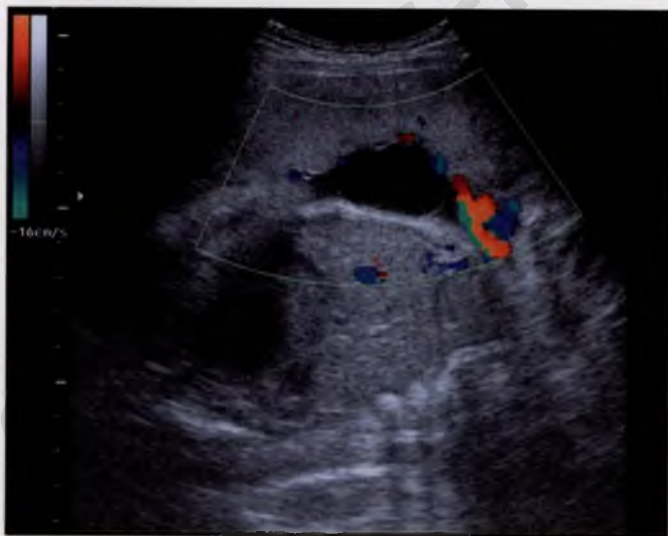

Рис. 5.5. Беременность 28 нед. Сканирование в режиме ЦДК. Киста среднего отдела пуповины. Диаметр кисты 5 см.

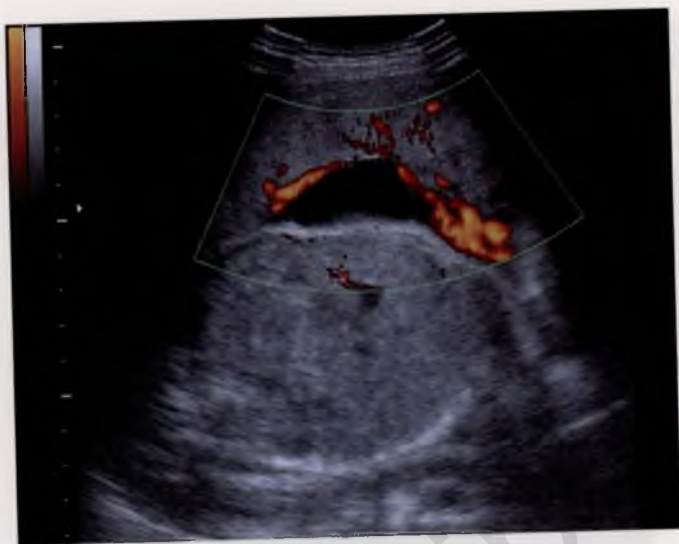

Рис. 5.6. Киста пуповины. Сканирование в режиме энергетического доплера. Визуализируется кровоток в сосудах пуповины.

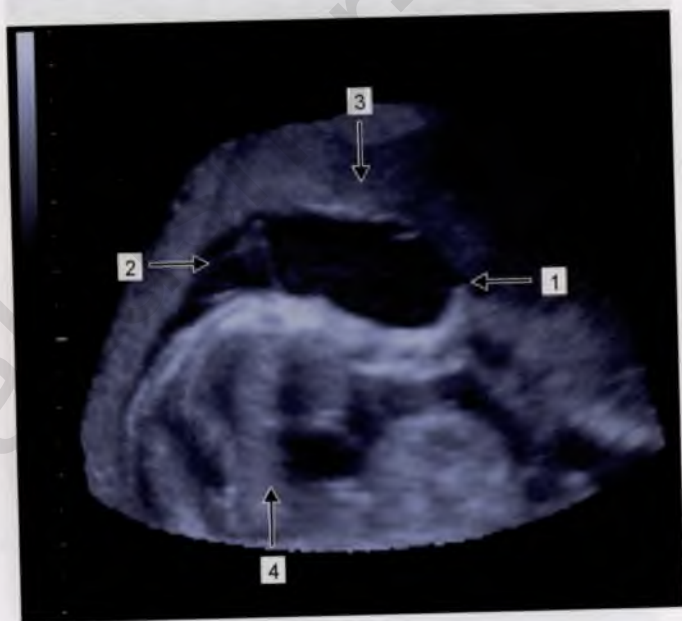

Рис. 5.7. Киста пуповины. 3D-реконструкция.

1 — киста; 2 — сосуды пуповины; 3 — плацента; 4 — тело плода (срез).

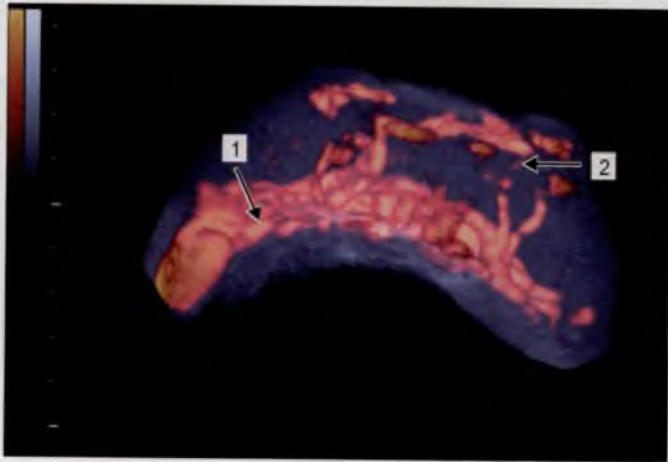


Рис. 5.8. Киста пуповины. 3D-реконструкция.
1 — сосуды пуповины; 2 — сосуды кисты пуповины.

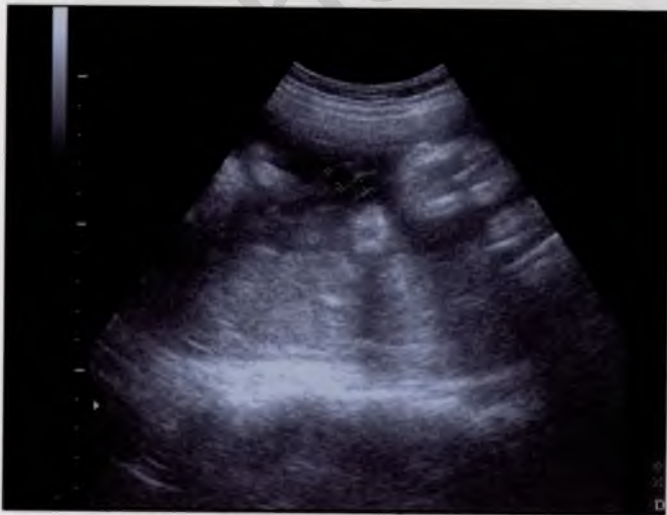

Рис. 5.9. Единственная артерия пуповины. Сканирование в режиме серой шкалы. Компенсаторное расширение диаметра артерии до 6 мм при диаметре вены 7 мм.

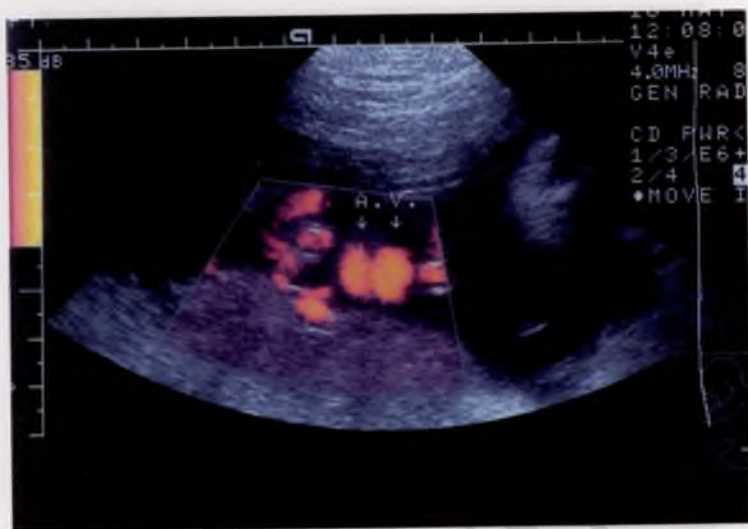

Рис. 5.10. Единственная артерия пуповины. Сканирование в режиме энергетического доплера.

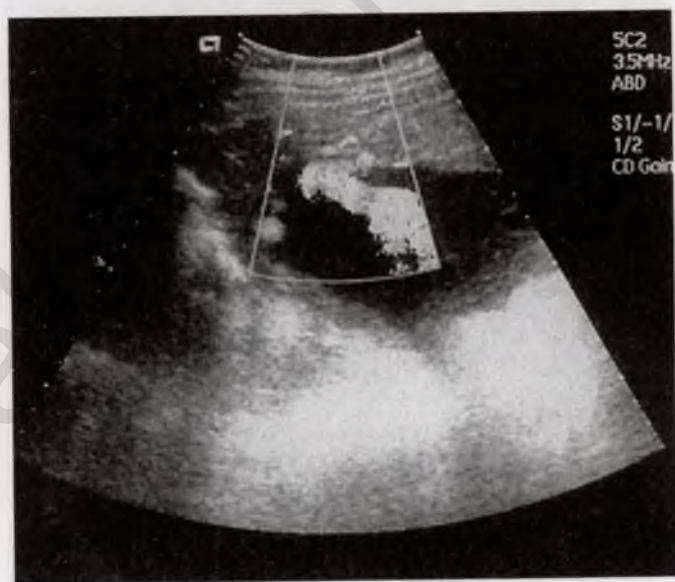


Рис. 5.11. Краевое прикрепление пуповины.

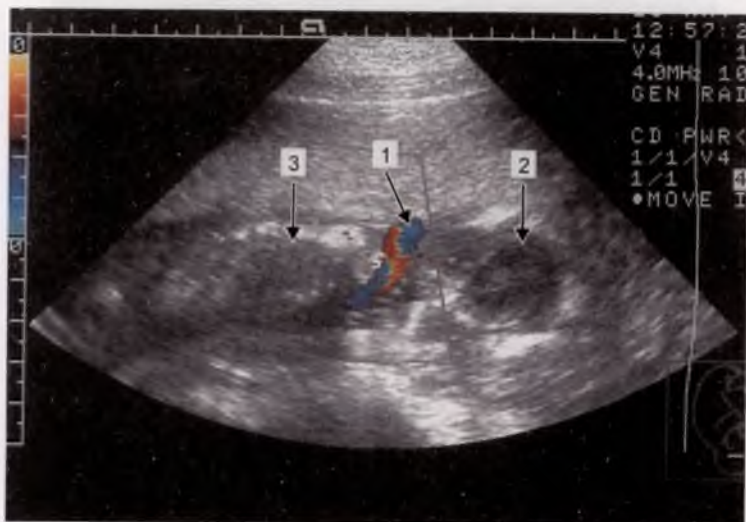


Рис. 5.12. Обвитие пуповиной шеи плода.

1 — сосуды пуповины; 2 — головка плода; 3 — тело плода.

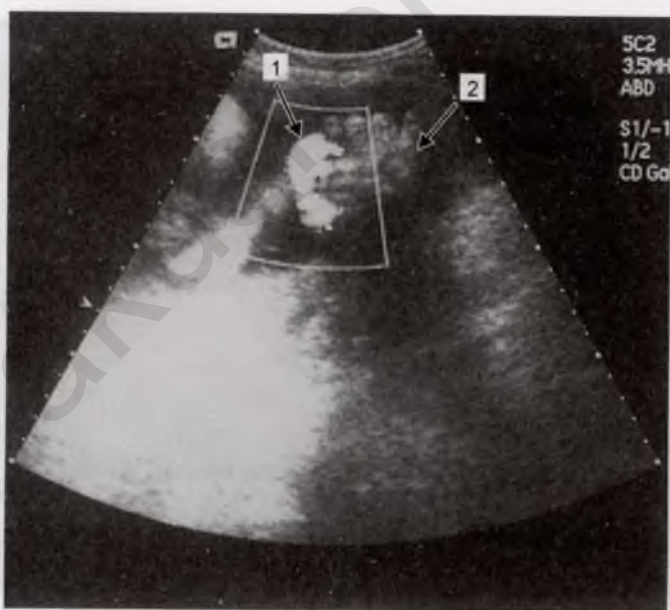


Рис. 5.13. Обвитие пуповиной ручки плода.

1 — сосуды пуповины; 2 — ручка плода.

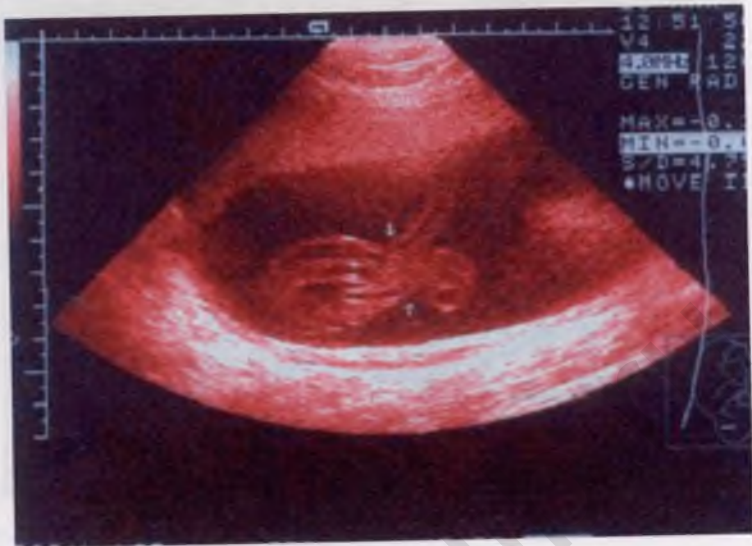

Рис. 5.14. Истинный узел пуповины (указан стрелками). Сканирование в режиме серой шкалы.

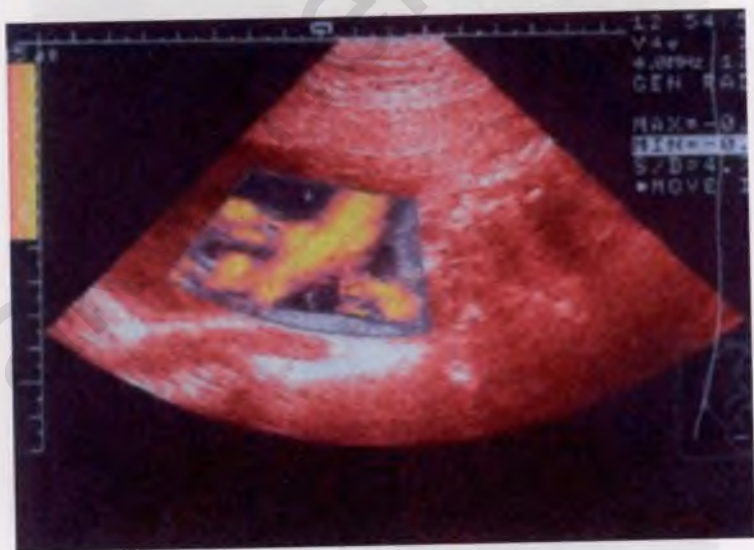

Рис. 5.15. Тот же случай. Сканирование в режиме энергетического доплера.

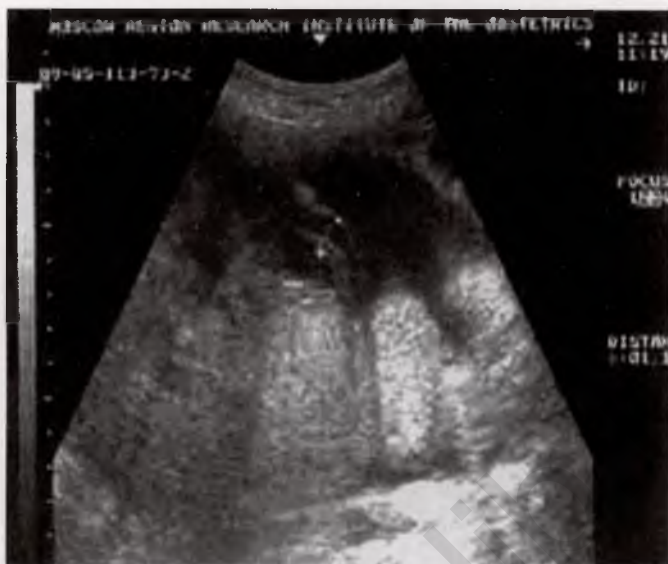

Рис. 5.16. Тощая пуповина. Диаметр пуповины 11 мм.

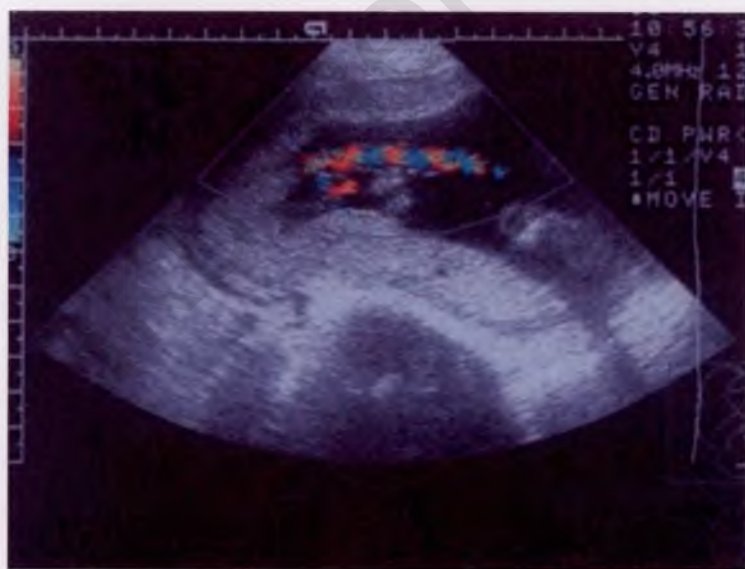

Рис. 5.17. Тощая пуповина. Сканирование в режиме ЦДК. Диаметр пуповины 8–14 мм. Диаметр артерии 2–4 мм. Диаметр вены 5–8 мм. ИИП 0,3–0,42.

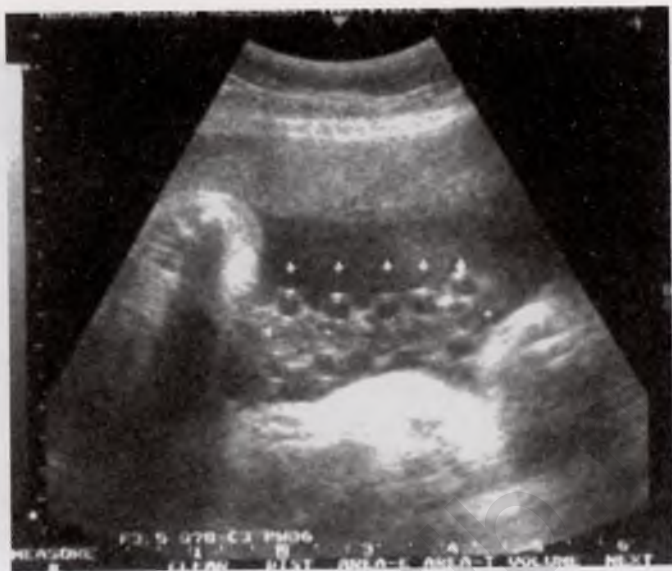

Рис. 5.18. Гиперизвитость сосудов пуповины. Витки сосудов указаны стрелками.

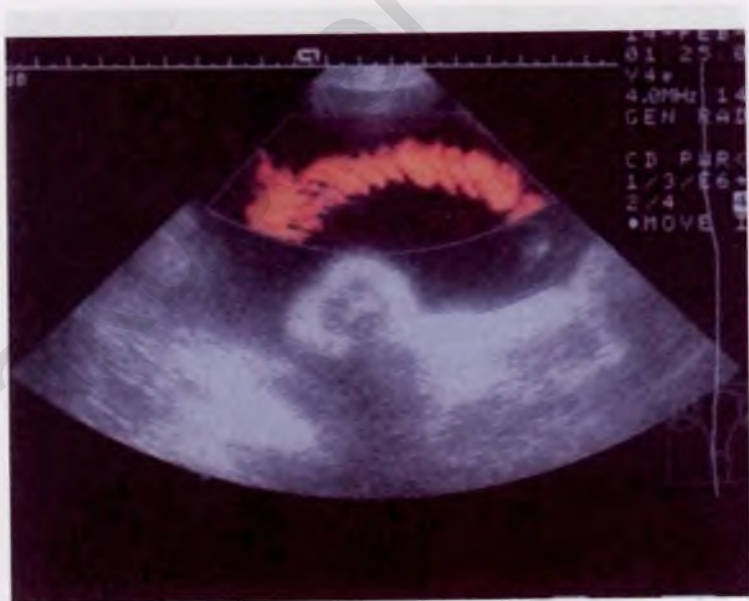

Рис. 5.19. Гиперизвитость сосудов пуповины. Сканирование в режиме энергетического доплера. Диаметр пуповины 16—20 мм. Диаметр артерии 5—6 мм. Диаметр вены 9—11 мм. ИИП 0,5—0,8.

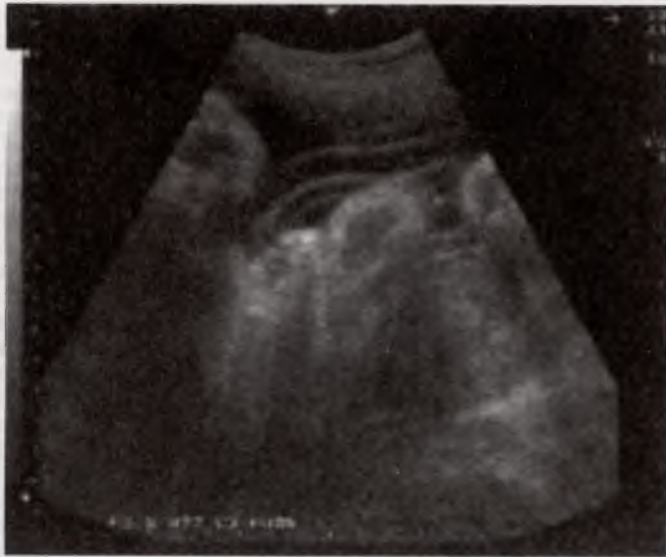

Рис. 5.20. Гипоэхоичность сосудов пуповины. Сканирование в режиме серой шкалы.

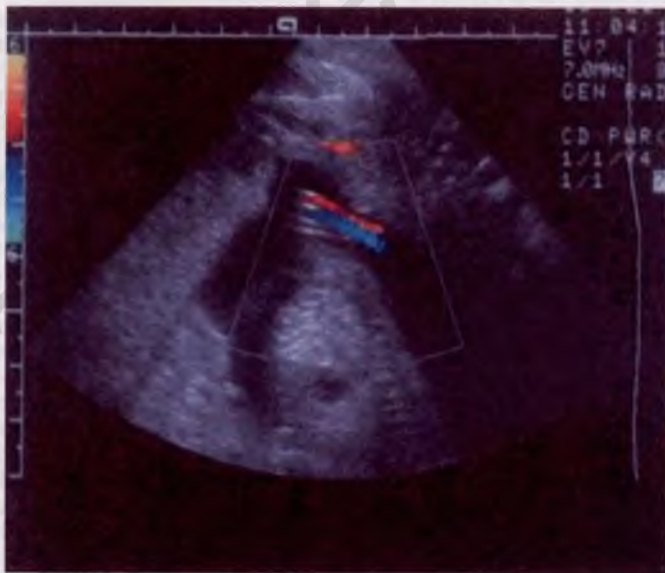

Рис. 5.21. Гипоэхоичность сосудов пуповины. Режим ЦДК. Диаметр пуповины 19—23 мм. Диаметр артерии 5—7 мм. Диаметр вены 9—13 мм. ИИП 0—0,2.

СПИСОК ЛИТЕРАТУРЫ

- Брусилковский А.И.* Развитие, строение и функции плаценты человека. — Симферополь, 1986.
- Будько В.Н., Коханевич Е.В., Манжуловский В.Н.* Влияние патологии пуповины на исход родов//Акуш. и гин.— 1990.— № 10.— С. 36—38.
- Бычков В.И., Образцова Е.Е., Шамарин С.В.* Диагностика и лечение фетоплацентарной недостаточности//Акуш. и гин. — 1999. — № 6. — С. 4—6.
- Гармашова Н.Т., Константинова Н.Н.* Введение в перинатальную медицину. — М.: Медицина, 1978.
- Гисс Н.А.* Роль ионных насосов в регуляции сократимости гладких мышц сосудов пуповины человека//Материалы 2-й межведомственной научной конференции «Актуальные проблемы патофизиологии». — 1997. — С. 7—10.
- Говорка Э.* Плацента человека. — Варшава: Польск. Гос. Мед. Изд., 1970.
- Гриченко В.И., Яковцева А.Ф.* Антенатальная смерть плода. — М.: Медицина, 1978. — 289 с.
- Затикян Е.П., Демченко Е.Ю.* Состояние маточно-плацентарно-плодового кровообращения при беременности, осложненной гестозом//Акуш. и гин. — 1997. — № 4. — С. 10—14.
- Ибрагимов Р.Р.* Случай ультразвуковой диагностики хорионангиомы//Ультразв. диагн. в акуш., гин. и педиатрии.— 2001.— № 2.— С. 139—141.
- Краснопольский В.И., Титченко Л.И., Туманова В.А. и др.* Возможности трехмерного доплеровского исследования в функциональной оценке внутриплацентарной сети//Вопр. гин., акуш. и перинатол. — 2002. — Т. 1, № 2. — С. 4—7.
- Краснопольский В.И., Титченко Л.И., Туманова В.А. и др.* Возможности использования трехмерной доплерометрии для исследования внутриплацентарного кровотока у беременных с высоким риском перинатальной патологии//Рос. вестн. акуш.-гин. — 2003. — Т. 3, № 3. — С. 6—11.
- Краснопольский В.И., Титченко Л.И., Чечнева М.А.* Трехмерное ультразвуковое исследование в диагностике ранних сроков беременности//Рос. вестн. акуш.-гин. — 2003. — Т. 3, № 3. — С. 12—15.
- Краснопольский В.И., Титченко Л.И., Чечнева М.А., Жукова Н.А.* Возможности 3D-доплерометрии в изучении хориального кровотока в I триместре беременности//Рос. вестн. акуш.-гин.— 2003.— Т. 2, № 4. — С. 8—13.
- Краснопольский В.И., Титченко Л.И., Туманова В.А. и др.* Роль трехмерного доплеровского исследования внутриплацентарного кровотока в оценке инфузионной терапии плацентарной недостаточности//Акуш. и гин. — 2003. — № 5. — С. 18—22.

- Краснопольский В.И., Титченко Л.И., Туманова В.А. и др.* Функциональное состояние сосудистого кровотока фетоплацентарной системы у беременных с гестозом//Актуальные проблемы акушерства и гинекологии и перспективы их решения в Московской области: Сб. научных трудов. — М.: Медпресс-информ, 2003. — С. 5—12.
- Медведев М.В.* Допплеровское исследование маточно-плацентарного и плодового кровотока//Клиническое руководство по ультразвуковой диагностике. — М.: Видар, 1996. — 156 с.
- Медведев М.В., Курьяк А., Юдина Е.В.* Допплерография в акушерстве. — М.: Реальное время, 1999.
- Милованов А.П.* Патология системы мать—плацента—плод: Руководство для врачей. — М.: Медицина, 1999. — 446 с.
- Милованов А.П.* Функциональная морфология и механизмы регуляции плацентарно-плодового кровотока//Вестн. Рос. ассоциации акуш.-гин. — 1999. — № 2. — С. 50—55.
- Милованов А.П., Чехонацкая М.Л.* Гистологическая идентификация ультразвуковых объектов плаценты//Ультразвуковая диагностика. — 1998. — № 1. — С. 79—82.
- Миров И.М., Дубинина И.И., Зеленов В.В. и др.* Возможности улучшения исходов беременности при сахарном диабете//Проблемы эндокринологии в акушерстве и гинекологии: Материалы II съезда Российской ассоциации врачей акушеров и гинекологов. — М., 1995. — С. 173—174.
- Морозова А.А., Медведев М.В.* Допплеровские исследования кровотока в ранние сроки беременности. Артерии и вена пуповины//Пренатальная диагностика. — 2002. — Т. 1, № 3. — С. 180—186.
- Побединский Н.М., Волощук И.Н., Ляшко Е.С., Ковганко П.А.* Морфофункциональная характеристика маточно-плацентарного кровотока//Акуш. и гин. — 1999. — № 2. — С. 7—9.
- Прохоров В.Н., Молчанов С.В.* Особенности сократительной активности и реактивности гладких мышц сосудов пуповины человека//Материалы Респ. науч.-практ.конф. «Перинатальная кардиология: Современные аспекты акушерства, гинекологии и кардиологии». — Екатеринбург, 1998. — С. 85—90.
- Радзинский В.Е., Милованов А.П., Оразмурадов А.А. и др.* Особенности плаценты и плацентарного ложа матки при преждевременной отслойке нормально расположенной плаценты//Акуш. и гин. — 2003. — № 3. — С. 21—25.
- Радзинский В.Е., Ордиянц И.М.* Плацентарная недостаточность при гестозе//Акуш. и гин. — 1999. — № 1. — С. 11—16.
- Савельев С.В.* Стадии эмбрионального развития мозга человека. — М.: Веди, 2002.
- Савельева Г.М., Федорова М.В. и др.* Плацентарная недостаточность. — М.: Медицина, 1991. — 271 с.
- Савельева Г.М., Шалина Р.И., Керимова З.М. и др.* Внутриутробная задержка развития плода. Ведение беременности и родов//Акуш. и гин. — 1999. — № 3. — С. 10—15.
- Степанов С.А., Исакова М.И., Миронов В.А. и др.* Введение в клиническую морфологию плаценты человека. — Саратов: Изд-во Саратов. ун-та, 1991.
- Стрижаков А.Н., Бунин А.Т., Медведев М.В.* Значение доплерометрии маточно-плацентарного и плодово-плацентарного кровотока

- в выборе рациональной тактики ведения беременности и метода родоразрешения//Акуш. и гин. — 1995. — № 3. — С. 24—27.
- Стыгар А.М., Медведев М.В.* Ультразвуковое исследование плаценты, пуповины и околоплодных вод: Клиническое руководство по ультразвуковой диагностике. — М.: Видар, 1997. — 92 с.
- Титченко Л.И., Пырскова Ж.Ю.* Ультразвуковая диагностика патологии пуповины: Обзор литературы//Вестн. Рос. ассоциации акуш.-гин. — М., 2000. — № 2. — С. 24—28.
- Титченко Л.И., Пырскова Ж.Ю.* Ультразвуковая диагностика патологии пуповины: тощая пуповина — критерий внутриутробного страдания плода//Вестн. Рос. ассоциации акуш.-гин. — М., 2000. — № 3. — С. 26—28.
- Титченко Л.И., Пырскова Ж.Ю.* Индекс извитости сосудов пуповины. Антенатальная диагностика и перинатальные исходы//Вестн. Рос. ассоциации акуш.-гин.— М., 2000.— № 4.— С. 13—15.
- Титченко Л.И., Пырскова Ж.Ю.* Клиническое значение комплексного исследования тощей пуповины//Сб.: Современные технологии в профилактике материнской и перинатальной смертности. — М., 2000. — 240 с.
- Титченко Л.И., Артомонова Е.А.* Комплексная ультразвуковая оценка внутриутробного состояния плода у беременных группы высокого риска перинатальной патологии//Ультразв. диагн. в акуш., гин. и педиатрии. — 1992. — № 1. — С. 36—38.
- Фалин Л.И.* Эмбриология человека: Атлас.— М.: Медицина, 1976.— 265 с.
- Федорова М.В., Калашникова Е.П.* Плацента и ее роль при беременности. — М.: Медицина, 1986. — С. 117—128.
- Федорова М.В., Краснопольский В.И., Петрухин В.А.* Сахарный диабет, беременность и диабетическая фетопатия. — М.: Медицина, 2001. — С. 67—78.
- Benirschke K., Kaufmann P.* Pathology of human placenta. — New York, 1990. — 720 p.
- Brosens I.A.*//Trophobl. Res. — 1988. — Vol. 3. — P. 61—67.
- Collins J.H.* Ultrasound measurement of umbilical cord length//J. Ultrasound. Med. — 1994. — Vol. 13, N 11. — P. 854.
- De Catte L., Burrini D., Mares C., Waterschoot T.* Single umbilical artery: analysis of Doppler flow indices and arterial diameters in normal and small-for-gestational age fetuses//Ultrasound. Obstet. Gynecol. — 1996. — Vol. 8, N 1. — P. 27—30.
- Degani S., Lewinsky R.M., Berger H., Spiegel D.* Sonographic estimation of umbilical coiling index and correlation with Doppler flow characteristics//Obstet. Gynec. — 1995. — Vol. 86, N 6. — P. 990—993.
- Durand A., Descamps P., Vieyres P. et al.* In utero measurement of the umbilical cord in full term pregnancy//J. Gynec. Obstet. Biol. Reprod. (Paris). — 1996. — Vol. 25, N 1. — P. 78—86.
- Iwamoto V.M., Hashimoto T., Tsuzaki T., Maeda K.* Ultrasonographic study of the placenta in vitro//Gynec. Obstet. Invest. — 1980. — Vol. 11, N 4. — P. 265—273.
- Elagos S., Aker H., Cetin A.* Placental teratoma//Europ. J. Obstet. Gynec. Reprod. Biol. — 1998. — Vol. 80, N 2. — P. 263—265.
- Ercal T., Lacin S., Altunyurt S. et al.* Umbilical coiling index: is it a marker for the foetus at risk?//Brit. J. Clin. Pract. — 1996. — Vol. 50, N 5. — P. 254—256.

- Fortune D.W., Ostor A.G.* Angiomyxomas of the umbilical cord//Obstet. Gynec. — 1994. — Vol. 55, N 3. — P. 375—378.
- Fox H.* Pathology of the placenta//Clinic. Obstet. Gynec. — 1978. — Vol. 13, N 3. — P. 501—519.
- Fox S.B., Khong T.Y.*//Placenta. — 1990. — Vol. 11. — P. 59—62.
- Grannum H.A.T., Berkovitz R.L., Hobbins J.C.* The ultrasonic changes in the maturing placenta and the relation to fetal pulmonic maturity//Amer. J. Obstet. Gynec. — 1979. — Vol. 133, N 8. — P. 915—922.
- Hafner E., Kurjak A., Besevac I.* Assesment of early chorionic circulation by three-dimensional power Doppler: Department of Obstet. and Gynec., Medical school university of Zagreb. — Zagreb, 1999.
- Hafner E., Philipp T., Dilinger-Paller B. et al.* Second-trimester measurements of placental volume by three-dimensional ultrasound to predict small-for-gestational-age infants//Ultrasound. Obstet. Gynec. — 1998. — Vol. 12. — P. 97—102.
- Heinonen S., Ryyanen M., Kirkinen P., Saarikoska S.* Prenatal diagnostic evaluation of velamentous cord insertion: clinical, Doppler, and ultrasonic findings//Obstet. Gynec. — 1996. — Vol. 87, N 1. — P. 112—117.
- Jauniaux E., Ramsay B., Campbell S.* Ultrasonographic investigation of placental morphologic characteristics and size during the second trimester of pregnancy//Amer. J. Obstet. Gynec. — 1994. — Vol. 170, N 1. — Pt 1. — P. 130—137.
- Jona J.Z.* Allantoic cyst and persistent urachal-allantoic communication: a rare umbilical anomaly//J. Pediat. Surg.— 1998.— Vol. 33, N 9.— P. 1441—1442.
- Joura E.A., Zeisler H., Sator M.O.* Epidemiology and clinical value of true umbilical cord knots//Wien. Klin. Wschr.— 1998.— Vol. 110, N 6.— P. 232—235.
- Jurcovic D., Jauniaux E.* The first twelve weeks of gestation. — 1992. — P. 78—96.
- Jurcovic D., Geipel A., Gruboeck K. et al.* Three-dimensional ultrasound for the assessment of uterine anatomy and detection of congenital: a comparison with histerosalpingography and two-dimensional sonography//Ultrasound Obst. Gynec. — 1995. — Vol. 5. — P. 233—237.
- Kurjak A., Jurcovic D., Alfirevic Z. et al.* Transvaginal color Doppler imation//J. Clin. Ultrasound. — 1990. — Vol. 18. — P. 227—234.
- Larson J.D., Rayburn W.F., Harlan V.L.* Nuchal cord entanglements and gestational age//Amer. J. Perinatol. — 1997. — Vol. 14, N 9. — P. 555—557.
- Larsen K., Ray S.N., Graem N.* Morphological findings and value of placental examination at fetal and perinatal autopsy//APMIS.— 1999.— Vol. 107, N 3. — P. 337—345.
- Macpherson T.*//Arch. Path. Lab. Med. — 1991. — Vol. 115. — P. 672—680.
- Metzenbauer M.* First-trimester placental volume as a marker for chromosomal anomalies: preliminary results for an unselected population//Ultrasound. Obstet. Gynec. — 2002. — Vol. 19. — P. 240—242.
- Nakai Y., Imanaka M., Nishio J., Ogita S.* Umbilical venous pulsation associated with hypercoiled cord in growth-returded fetuses//Gynec. Obstet. — 1997. — Vol. 43, N 1. — P. 64—67.

- Nawroth F., Schwabbauer P., Nowak M. et al.* Cavernous hemangioma of the umbilical cord//Zbl. gynak. — 1998. — Vol. 120, N 9. — P. 458—461.
- Nishio J., Nakai Y., Mine M. et al.* Characteristics of blood flow in intra-uterine growth-restricted fetuses with hypercoiled cord//Ultrasound. Obstet. Gynec. — 1999. — Vol. 12, N 3. — P. 171—175.
- Nomiyama M., Toyota Y., Kawano H.* Antenatal diagnosis of velamentous umbilical cord insertion and vasa previa with color Doppler imaging//Ultrasound. Obstet. Gynec.— 1998.— Vol. 12, N 6.— P. 426—429.
- Petrikovsky B., Gross B.* Umbilical cord: coiled versus noncoiled — is there a third variant?//J. Clin. Ultrasound. — 1996. — Vol. 24, N 6. — P. 321—322.
- Pretorius D.H., Chau C., Poeltler D.M. et al.* Placental cord insertion visualization with prenatal ultrasonography//J. Ultrasound. Med. — 1996. — Vol. 15, N 5. — P. 585—593.
- Pretorius D.H., Nelson T.R., Baergen R.N. et al.* Imaging of placental vasculature using three-dimensional ultrasound and color power Doppler: a preliminary study//Ultrasound. Obstet. Gynec. — 1998. — Vol. 12. — P. 45—49.
- Ramsey E.M., Donner M.W.* Placental vasculature and circulation. — Philadelphia: Saunders, 1980. — P. 34.
- Raio L., Ghezzi F., Di Naro E. et al.* Prenatal diagnosis of a lean umbilical cord: a simple marker for the fetus at risk of being small for gestational age at birth//Ultrasound. Obstet. Gynec. — 1999. — Vol. 133. — P. 176—180.
- Raio L., Mueller M., Schumacher A. et al.* Vascular diameter and resistance indices in normal fetuses with single umbilical artery//Ultrasound. Med. — 1998. — Vol. 19, N 4. — P. 187—191
- Sepulveda W., Gutierrez J., Sanchez J. et al.* Pseudocyst of umbilical cord: prenatal sonographic appearance and clinical significance//Obstet. Gynec. — 1999. — Vol. 93, N 3. — P. 377—381.
- Sepulveda W., Leible S., Ulloa A. et al.* Clinical significance of first trimester umbilical cord cysts//J. Ultrasound. Med. — 1999. — Vol. 18, N 2. — P. 95—99.
- Sobolewski K., Bankowski E., Chyczewski L., Jaworski S.* Collagen and glycosaminoglycans of Wharton's jelly//Biol. Neonate. — 1997. — Vol. 71, N 1. — P. 11—21.
- Strong T.H.Jr., Manriquez-Gilpin M.P., Gilpin B.G.* Umbilical vascular coiling and nuchal entanglement//J. Matern. Fetal. Med. — 1996. — Vol. 5, N 6. — P. 359—361.
- Teasdale F.* Morphometric evaluation//Contr. Gynec. Obstet. — 1982. — Vol. 9. — P. 17—28.
- Welsh A.W., Humphries K., Congrove D.O. et al.* Developments of three-dimensional power Doppler ultrasound imaging of fetoplacental vasculature//Ultrasound Med. Biol. — 2001. — Vol. 27, N 9. — P. 1161—1170.
- Wetzka B. et al.*//Placenta. — 1994. — Vol. 15. — P. 389—398.
- Wener T., Ozalp S., Hassa H. et al.* Ultrasonographic detection of single umbilical artery: a simple marker of fetal anomaly//Int. J. Gynec. Obstet. — 1997. — Vol. 58, N 2. — P. 217—221.

ФОРМИРОВАНИЕ И ПАТОЛОГИЯ ПЛАЦЕНТЫ

Зав. редакцией *Т.П. Осокина*
Научный редактор *И.А. Сидоров*
Художественный редактор *С.М. Лымина*
Оформление художника *А.Ю. Горнова*
Технический редактор *В.Г. Александрова*
Корректор *Л.П. Тарарина*

Подписано к печати 10.01.2006. Формат бумаги 60×90^{1/16}. Бумага офсетная № 1. Гарнитура Таймс. Печать офсетная. Усл. печ. л. 7,0. Усл. кр.-отт. 19,5. Уч.-изд. л. 7,25. Тираж 3000 экз. Заказ № 6961.

ОАО «Издательство «Медицина». 119992, Москва, ул. Б. Пироговская, д. 2, стр. 5.

Отпечатано в ОАО «Можайский полиграфический комбинат». 143200, г. Можайск, ул. Мира, 93.

ISBN 5-225-04220-1



9 785225 042202