

ИЗБРАННЫЕ ЛЕКЦИИ ПО АКУШЕРСТВУ И ГИНЕКОЛОГИИ

Под редакцией

А. Н. Стрижакова

А. И. Давыдова

Л. Д. Белоцерковцевой

Ростов-на-Дону

«Феникс»

2000

ББК 57.1

И32

Рецензент

В. Н. Серов, академик РАМН, профессор, заместитель директора по научной работе НЦ акушерства, гинекологии и перинатологии РАМН

И32 Избранные лекции по акушерству и гинекологии. / Под ред. А. Н. Стрижакова, А. И. Давыдова, Л. Д. Белоцерковцевой. — Ростов н/Д: изд-во «Феникс», 2000. — 512 с.

«Избранные лекции по акушерству и гинекологии» предназначены для студентов, интернов и ординаторов. В руководстве освещены наиболее актуальные проблемы акушерства и гинекологии.

Представлены современные взгляды на патогенез различных заболеваний и состояний.

Уделено большое внимание современным методам лечения, в том числе и малоинвазивным методам хирургического вмешательства. Широко освещены современные методы контрацепции.

ISBN 5-222-01234-4

ББК 57.1

© Стрижаков А. Н., Давыдов А. И., Белоцерковцева Л. Д., 2000

© Оформление, изд-во «Феникс», 2000

ПРЕДИСЛОВИЕ

В руководстве «Избранные лекции по акушерству и гинекологии» представлены современные концепции наиболее актуальных проблем одной из ведущих дисциплин медицины. «Лекции» условно подразделены на два раздела — акушерство и гинекология. Это подразделение, действительно, условное, так как многие аспекты и акушерства, и гинекологии достаточно часто переплетаются между собой. В частности, «Внутриутробные инфекции» как акушерский раздел и «Заболевания, передаваемые половым путем» как раздел гинекологии по-разному освещают фактически общую проблему — проблемы инфицирования матери и ее будущего ребенка. Подобные связи прослеживаются и в других лекциях. Следует отметить, что в «Лекциях» представлены не только данные современной медицинской литературы, но и с методологических позиций обобщен многолетний опыт собственных исследований, по материалам которых уже подготовлены докторские и кандидатские диссертации, монографии, руководства.

«Лекции» подготовлены творческими коллективами кафедры акушерства и гинекологии №2 лечебного факультета Московской медицинской академии имени И. М. Сеченова и кафедры акушерства и гинекологии медицинского факультета Сургутского государственного университета.

Редакторы руководства выражают надежду, что выход в свет этого издания позволит внести определенные коррективы в педагогическую деятельность медицинских вузов, работу научных сотрудников и практических врачей, а также облегчит восприятие сложного материала студентам и молодым специалистам.

*Академик РАМН, профессор А. Н. Стрижаков
Доктор медицинских наук, профессор А. И. Давыдов
Доктор медицинских наук, профессор Л. Д. Белоцерковцева*

ФУНКЦИОНАЛЬНАЯ СИСТЕМА МАТЬ—ПЛАЦЕНТА—ПЛОД

Согласно современным представлениям единая система мать—плацента—плод, возникающая и развивающаяся в течение беременности, является функциональной системой. По теории П. К. Анохина функциональной системой считают динамическую организацию структур и процессов организма, которая вовлекает отдельные компоненты системы независимо от их происхождения. Это — интегральное образование, включающее центральные и периферические звенья и работающее по принципу обратной связи. В отличие от других, система мать—плацента—плод образуется только с начала беременности и заканчивает свое существование после рождения плода. Именно развитие плода и его вынашивание до срока родов и является основной целью существования данной системы.

Функциональная деятельность системы мать—плацента—плод изучалась на протяжении многих лет. При этом исследовались отдельные звенья данной системы — состояние материнского организма и адаптационные процессы в нем, происходящие во время беременности, строение и функции плаценты, процессы роста и развития плода. Однако только с появлением современных методов прижизненной диагностики (ультразвуковое исследование, доплерометрия кровообращения в сосудах матери, плаценты и плода, тщательная оценка гормонального профиля, динамическая сцинтиграфия), а также усовершенствованием морфологических исследований удалось установить основные этапы становления и принципы функционирования единой фетоплацентарной системы.

Особенности возникновения и развития новой функциональной системы мать—плацента—плод тесно связаны с особенностями формирования провизорного органа — плаценты. Плацента человека относится к гемохориальному типу, характеризующемуся наличием непосредственного

контакта материнской крови и хориона, что способствует наиболее полному осуществлению сложных взаимоотношений между организмами матери и плода.

Одним из ведущих факторов, обеспечивающих нормальное течение беременности, рост и развитие плода, являются гемодинамические процессы в единой системе мать—плацента—плод. Перестройка гемодинамики организма матери при беременности характеризуется интенсификацией кровообращения в сосудистой системе матки. Кровообращение матки артериальной кровью осуществляется рядом анастомозов между артериями матки, яичников и влагалища. Маточная артерия подходит к матке в основании широкой связки на уровне внутреннего зева, где делится на восходящую и нисходящую ветви (первого порядка), располагающиеся вдоль ребер сосудистого слоя миометрия. От них почти перпендикулярно к матке отходит 10—15 сегментарных ветвей (второго порядка), за счет которых ответвляются многочисленные радиальные артерии (третьего порядка). В основном слое эндометрия они делятся на базальные артерии, снабжающие кровью нижнюю треть основной части эндометрия, и спиральные артерии, которые идут до поверхности слизистой оболочки матки. Отток венозной крови от матки происходит через маточные и яичниковые сплетения. Морфогенез плаценты зависит от развития маточно-плацентарного кровообращения, а не от развития кровообращения у плода. Ведущее значение при этом придается спиральным артериям — конечным ветвям маточных артерий.

В течение двух суток после имплантации дробящаяся бластоциста целиком погружается в слизистую оболочку матки (нидация). Нидация сопровождается пролиферацией трофобласта и превращением его в двухслойное образование, состоящее из цитотрофобласта и синцитиальных многоядерных элементов. На ранних стадиях имплантации трофобласт, не обладая выраженными цитолитическими свойствами, проникает между клетками поверхностного эпителия, но не разрушает его. Гистолитические свойства трофобласт приобретает в процессе контакта со слизистой оболочкой матки. Разрушение децидуальной оболочки происходит в результате аутолиза, обусловленного активной

деятельностью лизосом маточного эпителия. На 9-й день онтогенеза в трофобласте появляются мелкие полости — лакуны, в которые вследствие эрозии мелких сосудов и капилляров поступает кровь матери. Тяжи и перегородки трофобласта, разделяющие лакуны, называют первичными. К концу 2 недели беременности (12—13-й день развития) со стороны хориона в первичные ворсины вырастает соединительная ткань, в результате чего образуются вторичные ворсины и межворсинчатое пространство. С 3 недели развития зародыша начинается период плацентации, характеризующийся васкуляризацией ворсин и превращением вторичных ворсин в третичные, содержащие сосуды. Превращение вторичных ворсин в третичные также является важнейшим критическим периодом в развитии эмбриона, поскольку от их васкуляризации зависит газообмен и транспорт питательных веществ в системе мать—плод. Этот период заканчивается к 12—14 неделе беременности. Основной анатомо-функциональной единицей плаценты служит плацентон, составными частями которой с плодовой стороны является котиледон, а с материнской — курункул. Котиледон, или долька плаценты, образован стволовой ворсиной и ее многочисленными разветвлениями, содержащими плодовые сосуды. Основание котиледона закреплено на базальной хориальной пластинке. Отдельные (якорные) ворсины закреплены на базальной децидуальной оболочке, однако подавляющее большинство их свободно плавает в межворсинчатом пространстве. Каждому котиледону соответствует определенный участок децидуальной оболочки, отделенный от соседних неполными перегородками — септами. На дне каждого курункула открываются спиральные артерии, осуществляющие кровоснабжение межворсинчатого пространства. Ввиду того, что перегородки не достигают хориальной пластинки, отдельные камеры связаны друг с другом субхориальным синусом. Со стороны межворсинчатого пространства хориальная пластинка так же, как и перегородки плаценты, выстлана слоем клеток цитотрофобласта. Благодаря этому материнская кровь и в межворсинчатом пространстве не соприкасается с децидуальной оболочкой. В сформировавшейся к 140 дню беременности плаценте имеется 10—12 больших, 40—50 мелких и 140—150

рудиментарных котиледонов. В указанные сроки толщина плаценты достигает 1,5—2 см, дальнейшее увеличение ее массы происходит, главным образом, за счет гипертрофии. На границе миометрия и эндометрия спиральные артерии снабжены мышечным слоем и имеют диаметр 20—50 мкм, по прохождении основной пластинки при впадении в межворсинчатое пространство они теряют мышечные элементы, что приводит к увеличению их просвета до 200 мкм и более. Снабжение кровью межворсинчатого пространства происходит в среднем через 150—200 спиральных артерий. Число функционирующих спиральных артерий относительно невелико. При физиологическом течении беременности спиральные артерии развиваются с такой интенсивностью, что могут обеспечить кровоснабжение плода и плаценты в 10 раз больше необходимого, диаметр их к концу беременности возрастает до 1000 мкм и более. Физиологические изменения, которым подвергаются спиральные артерии по мере прогрессирования беременности, заключаются в эластолизе, дегенерации мышечного слоя и фибриноидном некрозе. За счет этого уменьшается периферическая сосудистая резистентность и соответственно давление крови. Процесс инвазии трофобласта заканчивается полностью к 20 неделе беременности. Именно в этот период понижается до наименьших значений системное артериальное давление. Сопrotивление кровотоку из радиальных артерий в межворсинчатое пространство практически отсутствует. Отток крови из межворсинчатого пространства осуществляется через 72—170 вен, расположенных на поверхности конечных ворсин и, отчасти, в краевой синус, окаймляющий плаценту и сообщающуюся как с венами матки, так и с межворсинчатым пространством. Величина давления в сосудах маточно-плацентарного контура составляет: в радиальных артериях — 80/30 ммHg, в децидуальной части спиральных артерий — 12—16 ммHg, в межворсинчатом пространстве — около 10 ммHg. Таким образом, потеря спиральными артериями мышечно-эластического покрова приводит к нечувствительности их к адренэргической стимуляции, способности к вазоконстрикции, что обеспечивает беспрепятственное кровоснабжение развивающегося плода. Методом ультразвуковой доплерометрии выявлено

резкое снижение резистентности маточных сосудов к 18—20 неделе беременности, т. е. к периоду завершения инвазии трофобласта. В последующие сроки беременности резистентность сохраняется на низком уровне, обеспечивая высокий диастолический кровоток.

Доля крови, притекающей к матке во время беременности, возрастает в 17—20 раз. Объем крови, протекающей через матку, составляет около 750 мл/мин. В миометрии распределяется 15% поступающей к матке крови, 85% объема крови поступает непосредственно в маточно-плацентарный круг кровообращения. Объем межворсинчатого пространства составляет 170—300 мл, а скорость кровотока через него — 140 мл/мин на 100 мл объема. Скорость маточно-плацентарного кровотока определяется соотношением разности маточного артериального и венозного давления (т. е. перфузионного) к периферической сосудистой резистентности матки. Изменения маточно-плацентарного кровотока обуславливаются целым рядом факторов: действием гормонов, изменением объема циркулирующей крови, внутрисосудистым давлением, изменением периферического сопротивления, определяемым развитием межворсинчатого пространства. В итоге эти воздействия отражаются на периферической сосудистой резистентности матки. Межворсинчатое пространство подвержено изменениям под действием меняющегося давления крови в сосудах матери и плода, давления в амниотической жидкости и сократительной деятельности матки. При сокращениях матки и гипертонусе ее за счет возрастания маточного венозного давления и повышения внутрисосудочного давления в матке уменьшается маточно-плацентарный кровоток. Установлено, что постоянство кровотока в межворсинчатом пространстве поддерживается многоступенчатой цепью регуляторных механизмов. К ним относятся адаптивный рост маточно-плацентарных сосудов, система ауторегуляции органного кровотока, сопряженная плацентарная гемодинамика на материнской и плодовой сторонах, наличие циркуляторной буферной системы плода, включающей сосудистую сеть плаценты и пуповины, боталлов проток и легочную сосудистую сеть плода. Регуляция кровотока на материнской стороне определяется движением крови и

маточными сокращениями, на стороне плода — ритмичным активным пульсированием капилляров хориона под влиянием сердечных сокращений плода, влиянием гладкой мускулатуры ворсин и периодическим освобождением межворсинчатых пространств. К регуляторным механизмам маточно-плацентарного кровообращения относят усиление сократительной деятельности плода и повышение его артериального давления. Развитие плода и его оксигенация во многом определяются адекватностью функционирования как маточно-плацентарного, так и плодово-плацентарного кровообращения.

Пупочный канатик формируется из мезенхимного тяжа (амниотическая ножка), в который врастает аллантоис, несущий пупочные сосуды. При соединении ветвей пупочных сосудов, растущих из аллантоиса, с местной сетью кровообращения устанавливается циркуляция эмбриональной крови в третичных ворсинах, что совпадает с началом сердечных сокращений зародыша на 21-й день развития. На ранних стадиях онтогенеза пуповина содержит две артерии и две вены (сливаются в одну на более поздних стадиях). Пупочные сосуды образуют по спирали около 20—25 витков благодаря тому, что сосуды превосходят по длине пуповину. Обе артерии имеют одинаковые размеры и снабжают кровью половину плаценты. Артерии анастомозируют в хориальной пластине, проходя через хориальную пластину в стволовую ворсину, они дают начало артериальной системе второго и третьего порядка, повторяя строение котиледона. Котиледонные артерии являются конечными сосудами с тремя порядками деления и содержат сеть капилляров, кровь из которых собирается в венозную систему. За счет превышения емкости сети капилляров над емкостью артериальных сосудов плодовой части плаценты создается дополнительный бассейн крови, образующий буферную систему, регулирующую скорость кровотока, давление крови, сердечную деятельность плода. Такое строение плодового сосудистого русла полностью формируется уже в I триместре беременности.

Второй триместр беременности характеризуется ростом и дифференцировкой русла кровообращения плода (фетализация плаценты), с которыми тесно связаны изменения

стромы и трофобласта ветвистого хориона. В этом периоде онтогенеза рост плаценты опережает развитие плода. Это выражается в сближении материнского и плодового кровотоков, совершенствовании и увеличении поверхностных структур (синцитиотрофобласта). С 22 по 36 неделю беременности увеличение массы плаценты и плода происходит равномерно, и к 36 неделе плацента достигает полной функциональной зрелости. В конце беременности происходит так называемое «старение» плаценты, сопровождающееся уменьшением площади ее обменной поверхности. Более подробно следует остановиться на особенностях кровообращения плода. После имплантации и установления связи с материнскими тканями доставка кислорода и питательных веществ осуществляется системой кровообращения. Различают последовательно развивающиеся системы кровообращения во внутриутробном периоде: желточную, аллантаоидную и плацентарную. Желточный период развития системы кровообращения очень короткий — от момента имплантации и до конца первого месяца жизни зародыша. Питательные вещества и кислород, содержащийся в эмбриотрофе, проникают к зародышу непосредственно через трофобласт, образующий первичные ворсины. Большая часть их попадает в образовавшийся к этому времени желточный мешок, имеющий очаги кроветворения и собственную примитивную сосудистую систему. Отсюда питательные вещества и кислород по первичным кровеносным сосудам поступают к эмбриону.

Аллантаоидное (хориальное) кровообращение начинается с конца первого месяца и продолжается 8 недель. Васкуляризация первичных ворсин и превращение их в истинные ворсины хориона знаменуют новый этап в развитии эмбриона. Плацентарное кровообращение является наиболее развитой системой, обеспечивающей все возрастающие потребности плода, и начинается с 12 недели беременности. Зачаток сердца эмбриона образуется на 2 неделе, а формирование его в основном заканчивается на 2 месяце беременности: приобретает все черты четырехкамерного сердца. Наряду с формированием сердца возникает и дифференцируется сосудистая система плода: к концу 2 месяца беременности заканчивается образование магистральных сосудов,

в последующие месяцы происходит дальнейшее развитие сосудистой сети. Анатомическими особенностями сердечно-сосудистой системы плода является наличие овального отверстия между правым и левым предсердием и артериального (боталлова) протока, соединяющего легочную артерию с аортой. Плод получает кислород и питательные вещества из крови матери через плаценту. В соответствии с этим кровообращение плода имеет существенные особенности. Кровь, обогащенная в плаценте кислородом и питательными веществами, попадает в организм по вене пуповины. Проникнув через пупочное кольцо в брюшную полость плода, вена пуповины подходит к печени, отдает ей веточки, далее направляется к нижней полой вене, в которую изливает артериальную кровь. В нижней полой вене артериальная кровь смешивается с венозной, поступающей из нижней половины тела и внутренних органов плода. Участок вены пуповины от пупочного кольца до нижней полой вены называется венозным (аранциевым) протоком. Кровь из нижней полой вены поступает в правое предсердие, куда вливается также венозная кровь из верхней полой вены. Между местом впадения нижней и верхней полых вен находится заслонка нижней полой вены (евстахиева), которая препятствует смешиванию крови, поступающей из верхней и нижней полых вен. Заслонка направляет ток крови нижней полой вены из правого предсердия в левое через овальное отверстие, располагающееся между обоими предсердиями; из левого предсердия кровь поступает в левый желудочек, из желудочка — в аорту. Из восходящей аорты кровь, содержащая сравнительно много кислорода, попадает в сосуды, снабжающие кровью голову и верхнюю часть туловища. Венозная кровь, поступившая в правое предсердие из верхней полой вены, направляется в правый желудочек, а из него — в легочные артерии. Из легочных артерий только небольшая часть крови поступает в нефункционирующие легкие; основная же масса крови из легочной артерии поступает через артериальный (боталлов) проток в нисходящую аорту. У плода в отличие от взрослого доминирующим является правый желудочек сердца: выброс его составляет $307+30$ мл/мин/кг, а левого желудочка — $232+25$ мл/мин/кг. Нисходящая аорта, в которой содержит-

ся значительная часть венозной крови, снабжает кровью нижнюю половину туловища и нижние конечности. Кровь плода, бедная кислородом, поступает в артерии пуповины (ветви подвздошных артерий) и через них — в плаценту. В плаценте кровь получает кислород и питательные вещества, освобождается от углекислоты и продуктов обмена и возвращается в организм плода по вене пуповины. Таким образом, чисто артериальная кровь у плода содержится только в вене пуповины, в венозном протоке и веточках, идущих к печени; в нижней полой вене и восходящей аорте кровь смешанная, но содержит больше кислорода, чем кровь в нисходящей аорте. Вследствие этих особенностей кровообращения печень и верхняя часть туловища плода снабжаются артериальной кровью лучше, чем нижняя. В результате печень достигает больших размеров, головка и верхняя часть туловища в первой половине беременности развиваются быстрее, чем нижняя часть тела. Следует подчеркнуть, что плодово-плацентарная система обладает рядом мощных компенсаторных механизмов, обеспечивающих поддержание газообмена плода в условиях пониженного снабжения кислородом (преобладание анаэробных процессов метаболизма в организме плода и в плаценте, большие минутный объем сердца и скорость кровотока плода, наличие фетального гемоглобина и полицитемии, повышенного сродства к кислороду тканей плода). По мере развития плода происходит некоторое сужение овального отверстия и уменьшение заслонки нижней полой вены; в связи с этим артериальная кровь более равномерно распределяется по всему организму плода и выравнивается отставание в развитии нижней половины тела.

Сразу же после рождения плод делает первый вдох; с этого момента начинается легочное дыхание и возникает внеутробный тип кровообращения. При первом вдохе происходит расправление легочных альвеол и начинается приток крови к легким. Кровь из легочной артерии поступает теперь в легкие, артериальный проток спадается, запускает также венозный проток. Кровь новорожденного, обогащенная в легких кислородом, поступает по легочным венам в левое предсердие, потом в левый желудочек и аорту; овальное отверстие между предсердиями закрывается. Та-

ким образом, у новорожденного устанавливается внеутробный тип кровообращения.

В процессе роста плода системное артериальное давление и объем циркулирующей крови постоянно возрастают, резистентность сосудов снижается, а давление в пупочной вене остается относительно низким — 10—12 ммHg. Давление в артерии возрастает с 40/20 ммHg в 20 недель беременности до 70/45 ммHg в конце беременности. Возрастание пуповинного кровотока в первой половине беременности достигается преимущественно за счет снижения сосудистого сопротивления, а затем в основном за счет повышения артериального давления плода. Это подтверждается данными ультразвуковой доплерометрии: наибольшее понижение резистентности плодово-плацентарных сосудов происходит в начале II триместра беременности. Для артерии пуповины характерно поступательное движение крови как в фазу систолы, так и в фазу диастолы. С 14 недели на доплерограммах начинает регистрироваться диастолический компонент кровотока в этих сосудах, а с 16 недели — обнаруживается постоянно. Между интенсивностью маточного и пуповинного кровотока существует прямо пропорциональная зависимость. Пуповинный кровоток регулируется перфузионным давлением, определяемым соотношением давления в аорте и пупочной вене плода. Пуповинное кровообращение получает примерно 50—60% общего сердечного выброса плода. На величину пуповинного кровотока оказывают влияние физиологические процессы плода — дыхательные движения и двигательная активность. Быстрые изменения пуповинного кровотока происходят только за счет изменения артериального давления плода и его сердечной деятельности. Заслуживают внимания результаты изучения влияния различных лекарственных препаратов на маточно-плацентарное и плодово-плацентарное кровообращение. К снижению кровотока в системе мать—плацента—плод может приводить применение различных анестетиков, наркотических анальгетиков, барбитуратов, кетамина, галотана. В экспериментальных условиях повышение маточно-плацентарного кровотока вызывают эстрогены, однако в клинических условиях введение эстрогенов с этой целью подчас оказывается неэффективным. При изучении влия-

ния токолитиков (бета-адреномиметиков) на маточно-плацентарный кровоток было установлено, что бета-миметики расширяют артериолы, снижают диастолическое давление, но вызывают у плода тахикардию, повышение уровня глюкозы крови и оказываются эффективными только при функциональной плацентарной недостаточности. Функции плаценты многообразны. Через нее осуществляется питание и газообмен плода, выделение продуктов метаболизма, формирование гормонального и иммунного статуса плода. В процессе беременности плацента заменяет ему недостающие функции гематоэнцефалического барьера, защищая нервные центры и весь организм плода от воздействия токсических факторов. Она обладает также антигенными и иммунными свойствами. Немаловажную роль в выполнении этих функций играют околоплодные воды и плодные оболочки, образующие вместе с плацентой единый комплекс (Федорова М. В., 1982).

Будучи посредником в создании гормонального комплекса системы мать—плод, плацента играет роль железы внутренней секреции и синтезирует гормоны, используя материнские и плодовые предшественники. Вместе с плодом плацента формирует единую эндокринную систему. Гормональная функция плаценты способствует сохранению и прогрессированию беременности, изменениям активности эндокринных органов матери. В ней происходят процессы синтеза, секреции и превращения ряда гормонов белковой и стероидной структуры. Существует взаимосвязь между организмом матери, плодом и плацентой в продукции гормонов. Одни из них секретируются плацентой и транспортируются в кровь матери и плода. Другие — являются производными предшественников, попадающих в плаценту из организма матери или плода. Прямая зависимость синтеза эстрогенов в плаценте из андрогенных предшественников, продуцируемых в организме плода, позволила Е. Diczfalusy (1962) сформулировать понятие о фетоплацентарной системе. Через плаценту могут транспортироваться и неизмененные гормоны. Уже в предимплантационном периоде на стадии бластоцисты зародышевые клетки секретируют прогестерон, эстрадиол и хорионический гонадотропин, имеющие большое значение

для nidации плодного яйца. В процессе органогенеза гормональная активность плаценты возрастает. Из числа гормонов белковой природы фетоплацентарная система синтезирует хорионический гонадотропин, плацентарный лактоген и пролактин, тиреотропин, кортикотропин, соматостатин, меланоцитстимулирующий гормон, а из стероидов — эстрогены (эстриол), кортизол и прогестерон.

Околоплодные воды (амниотическая жидкость) являются биологически активной окружающей плод средой, промежуточной между ним и организмом матери и выполняющей в течение всей беременности и в родах многообразные функции. В зависимости от срока беременности воды образуются из различных источников. В эмбриотрофическом периоде амниотическая жидкость является трансудатом трофобласта, в период желточного питания — трансудатом ворсинок хориона. К 8 неделе беременности появляется амниотический мешок, который заполнен жидкостью, по составу подобной экстрацеллюлярной. Позднее околоплодные воды представляют собой ультрафильтрат плазмы материнской крови. Доказано, что во второй половине беременности и до конца ее источником амниотической жидкости, помимо фильтрата плазмы крови матери, является секрет амниотической оболочки и пуповины, позже 20 недели — продукт деятельности почек плода, а также секрет его легочной ткани. Объем околоплодных вод зависит от массы плода и размеров плаценты. Так, в 8 недель беременности он составляет 5—10 мл, а к 10 неделе увеличивается до 30 мл. В ранние сроки беременности количество амниотической жидкости увеличивается на 25 мл/неделя, а в период с 16 по 28 неделю — на 50 мл. К 30—37 неделе объем их составляет 500—1000 мл, достигая максимума (1—1,5 л) к 38 неделе. К концу беременности объем околоплодных вод может уменьшаться до 600 мл, убывая каждую неделю примерно на 145 мл. Количество амниотической жидкости менее 600 мл считается маловодием, а количество ее более 1,5 л — многоводием. В начале беременности околоплодные воды представляют собой бесцветную прозрачную жидкость, которая в процессе беременности изменяет свой вид и свойства, становится мутноватой, опалесцирующей вследствие попадания в нее отделяемого

сальных желез кожи плода, пушковых волосков, чешуек эпидермиса, продуктов эпителия амниона, в том числе капелек жира. Количество и качество взвешенных частиц в водах зависят от гестационного возраста плода. Биохимический состав околоплодных вод относительно постоянен. Наблюдаются незначительные колебания в концентрации минеральных и органических компонентов в зависимости от срока беременности и состояния плода. Околоплодные воды имеют слабощелочную или близкую к нейтральной реакцию. В состав околоплодных вод входят белки, жиры, липиды, углеводы, калий, натрий, кальций, микроэлементы, мочевины, мочевины, мочевины, мочевины, гормоны (хорионический гонадотропин, плацентарный лактоген, эстриол, прогестерон, кортикостероиды), ферменты (термостабильная щелочная фосфатаза, окситоциназа, лактат- и сукцинатдегидрогеназы), биологически активные вещества (катехоламины, гистамин, серотонин), факторы, влияющие на свертывающую систему крови (тромбопластин, фибринолизин), групповые антигены крови плода. Следовательно, околоплодные воды представляют собой очень сложную по составу и функциям среду. На ранних стадиях развития плода околоплодные воды участвуют в его питании, способствуют развитию дыхательных путей и пищеварительного тракта. Позднее они осуществляют функции почек и кожных покровов. Важнейшее значение имеет скорость обмена околоплодных вод. На основании радиоизотопных исследований установлено, что при доношенной беременности в течение 1 часа обменивается около 500—600 мл вод, т. е. 1/3 из них. Полный обмен их происходит в течение 3 часов, а полный обмен всех растворенных веществ — за 5 суток. Установлены плацентарный и параплацентарный пути обмена околоплодных вод (простая диффузия и осмос). Таким образом, высокая скорость образования и обратного всасывания околоплодных вод, постепенное и постоянное изменение их количества и качества в зависимости от срока беременности, состояния плода и матери свидетельствуют о том, что эта среда играет очень важную роль в обмене веществ между организмами матери и плода. Околоплодные воды являются важнейшей частью защитной системы, предохраняющей плод от механических, химических и инфек-

ционных воздействий. Они защищают эмбрион и плод от непосредственного контакта с внутренней поверхностью плодного мешка. Благодаря наличию достаточного количества амниотической жидкости движения плода свободны.

Итак, глубокий анализ становления, развития и функционирования единой системы мать—плацента—плод позволяет с современных позиций пересмотреть некоторые аспекты патогенеза акушерской патологии и, тем самым, разработать новые подходы к ее диагностике и тактике лечения.

акusher-lib.ru

СОВРЕМЕННЫЕ МЕТОДЫ ИССЛЕДОВАНИЯ В АКУШЕРСТВЕ И ПЕРИНАТОЛОГИИ

Методы оценки сердечной деятельности плода

Фоно- и электрокардиография. Наиболее распространенными методами оценки сердечной деятельности плода являются электрокардиографическое (ЭКГ) и фонокардиографическое (ФКГ) исследования. Использование этих методов позволяет значительно улучшить диагностику гипоксии плода и патологии пуповины, а также антенатально диагностировать врожденные нарушения сердечного ритма.

Выделяют прямую и непрямую ЭКГ плода. Непрямую ЭКГ проводят при наложении электродов на переднюю брюшную стенку беременной (нейтральный электрод располагают на поверхности бедра) и применяют преимущественно в антенатальном периоде. В норме на ЭКГ отчетливо идентифицируется желудочковый комплекс QRS, иногда зубец Р. Материнские комплексы дифференцируют путем одновременной регистрации ЭКГ матери. ЭКГ плода можно зарегистрировать, начиная с 11—12 недель беременности, однако в 100% наблюдений это удается лишь к концу III триместра. Таким образом, непрямую ЭКГ используют после 32-й недели беременности.

Прямую ЭКГ записывают непосредственно с головки плода во время родов при открытии шейки матки на 3 см и более. Прямая ЭКГ характеризуется наличием предсердного зубца Р, желудочкового комплекса Р-Q и зубца Т.

При анализе антенатальной ЭКГ определяют частоту сердечных сокращений, характер ритма, величину и про-

должительность желудочкового комплекса, а также его форму. В норме ритм плода правильный, частота сердечных сокращений колеблется в пределах 120—160 /мин, зубец R заострен, продолжительность желудочкового комплекса составляет 0,03—0,07 сек, а его вольтаж варьирует от 9 до 65 мкВ. С увеличением срока беременности отмечается постепенное повышение вольтажа желудочкового комплекса.

ФКГ плода регистрируют при наложении микрофона в точку наилучшего прослушивания стетоскопом его сердечных тонов. Фонокардиограмма, как правило, представлена двумя группами осцилляций, которые отражают I и II тоны сердца. Иногда определяются III и IV тоны. Колебания продолжительности и амплитуды тонов сердца весьма вариабельны в III триместре беременности и составляют в среднем: I тон — 0,09 сек (0,06—0,13 сек), II тон — 0,07 сек (0,05—0,09 сек).

При одновременной регистрации ЭКГ и ФКГ плода можно рассчитать продолжительность фаз сердечного цикла: фазы асинхронного сокращения (АС), механической систолы (Sf), общей систолы (So), диастолы (D). Фаза асинхронного сокращения выявляется между началом зубца Q и I тоном, длительность ее находится в пределах 0,02—0,05 сек. Механическая систола отражает расстояние между началом I и II тона и продолжается от 0,15 до 0,22 сек. Общая систола включает механическую систолу и фазу асинхронного сокращения и составляет 0,17—0,26 сек. Диастола (расстояние между II и I тонами) длится в течение 0,15—0,25 сек. Является важным установление отношения продолжительности общей систолы к длительности диастолы, которое в конце неосложненной беременности составляет в среднем 1,23.

Кардиотокография. В настоящее время кардиотокография (КТГ) представляет один из ведущих методов оценки состояния плода в ante- и интранатальном периодах. Современные кардиомониторы плода основаны на принципе Допплера; их использование позволяет регистрировать изменение интервалов между отдельными циклами сердечной деятельности плода, которые преобразуются в изменения частоты сердечных сокращений и предстают в виде светового, звукового и графического изображений. Приборы ос-

нащены также датчиками, позволяющими регистрировать одновременно сократительную деятельность матки и движения плода. Различают непрямую (наружную) и прямую (внутреннюю) кардиотокографию. Во время беременности используется только непрямая кардиотокография; она же наиболее распространена и в родах, так как применение наружных датчиков практически не имеет противопоказаний и абсолютно безвредно.

Наружный ультразвуковой датчик помещают на переднюю брюшную стенку матери в месте наилучшей слышимости сердечных тонов плода, а наружный тензометрический датчик накладывают в область правого угла матки. При использовании во время родов внутреннего метода регистрации специальный спиралевидный электрод закрепляют на конце головки плода.

Изучение КТГ начинают с определения базального ритма. Под базальным ритмом понимают среднюю величину между мгновенными значениями сердцебиения плода, сохраняющуюся неизменной за период 10 мин и более, при этом не учитывают акцелерации и децелерации. Нормальный базальный ритм варьирует в пределах 120—160 уд/мин (в среднем — 140—145 уд/мин). Снижение базального ритма ниже 120 уд/мин оценивают как брадикардию, а увеличение более 160 уд/мин — как тахикардию. В первом периоде родов тахикардия встречается чаще и имеет более выраженный характер. В связи с этим выделяют умеренную (161—180 уд/мин) и тяжелую (свыше 181 уд/мин) тахикардию. Степень тяжести тахикардии соответствует степени выраженности гипоксии плода. О снижении резервных возможностей плода в большей степени свидетельствует брадикардия. Постоянная брадикардия может быть признаком врожденного порока сердца плода. Так же, как и тахикардия, брадикардия по степени тяжести подразделяется на умеренную (119—100 уд/мин) и выраженную (менее 100 уд/мин).

При характеристике базального ритма необходимо учитывать его вариабельность, т. е. частоту и амплитуду мгновенных изменений частоты сердечных сокращений плода (мгновенные осцилляции). Подсчет частоты и амплитуды мгновенных осцилляций проводят в течение каждых последующих 10 мин. Амплитуду осцилляций определяют по

величине отклонения от базального ритма, частоту — по количеству осцилляций за 1 минуту.

В клинической практике наибольшее распространение получила следующая классификация типов вариабельности базального ритма:

- немой (монотонный) ритм, характеризующийся низкой амплитудой — 0—5 уд/мин;
- слегка ундулирующий — 5—10 уд/мин;
- ундулирующий — 10—15 уд/мин;
- сальтаторный — 25—30 уд/мин.

Вариабельность амплитуды мгновенных осцилляций может сочетаться с изменением их частоты (в норме 7—12 осцилляций в минуту).

КТГ является одним из ведущих методов диагностики состояния плода в антенатальном периоде. Использование кардиомониторного наблюдения за плодом при осложненном течении беременности позволяет своевременно выявить гипоксию плода, оценить эффективность ее лечения, прогнозировать исход родов и, тем самым, выработать оптимальный метод родоразрешения. Запись КТГ проводят в положении женщины на левом боку в течение 40—60 мин. Необходимо отметить, что регистрация стабильной качественной записи КТГ, способствующая проведению адекватного анализа состояния плода, возможна только с 32-й недели беременности.

Существуют различные методы визуальной интерпретации кардиотокограмм. Для стандартизации оценки данных кардиотокографии следует придерживаться единой классификации, предложенной перинатальным комитетом FIGO в 1985 г. В антенатальном периоде кардиотокограммы классифицируют как нормальные, подозрительные и патологические.

Критериями нормальной кардиотокограммы являются следующие:

- базальный ритм в пределах 110—150 уд/мин;
- амплитуда вариабельности базального ритма — 5—25 уд/мин;
- децелерации отсутствуют или отмечаются спорадические, неглубокие и очень короткие;

- идентифицируются 2 и более акцелерации на протяжении 10 мин записи.

При регистрации подобного типа кардиотокограмм даже в течение короткого периода наблюдения запись можно не продолжать.

Для подозрительной кардиотокограммы характерно:

- базальный ритм в пределах 110—100 уд/мин и 150—170 уд/мин;
- амплитуда variability базального ритма — между 5 и 10 уд/мин более чем за 40 мин исследования или более 25 уд/мин;
- отсутствие акцелераций более чем за 40 мин записи;
- спорадические децелерации любого типа, кроме тяжелых.

Обнаружение подобного типа кардиотокограмм дает основание для проведения любого из стрессовых тестов, позволяющих более точно оценить состояние плода (хотя этот вопрос является дискуссионным).

К патологическим типам кардиотокограмм относят следующие:

- базальный ритм менее 100 или более 170 уд/мин;
- variability базального ритма менее 5 уд/мин, наблюдаемая на протяжении более чем 40 мин записи;
- выраженные variability децелерации или выраженные повторяющиеся ранние децелерации;
- длительные децелерации;
- синусоидаальный тип, характеризуется < 6 уд/мин, амплитудой < 10 уд/мин и продолжительностью 20 мин и более.

С целью унификации и упрощения трактовки данных антенатальной КТГ предложена балльная система оценки (табл. 1).

Оценка 8—10 баллов свидетельствует о нормальном состоянии плода, 5—7 баллов указывает на начальные признаки нарушения его жизнедеятельности, 4 балла и менее — на серьезные изменения состояния плода.

Помимо анализа сердечной деятельности плода в покое, большую помощь в оценке резервных возможностей фетоплацентарной системы с помощью антенатальной КТГ

Таблица 1

**Шкала оценки сердечной деятельности плода во время беременности
(Савельева Г.М., 1984)**

ПАРАМЕТРЫ ЧСС	0 баллов	1 балл	2 балла
Базальная ЧСС, уд/мин	<100; >180	100—200	120—160
Частота осцилляций/мин	<3	3—6	>6
Амплитуда осцилляций/мин	5 или синусоидальная	5—9 или >25	6 или 10—25
Акцелерации	отсутствуют	периодические	спорадические
Децелерации	поздние, длительные или переменные	поздние, кратковременные или переменные	отсутствуют или ранние

оказывают функциональные пробы. Наибольшее распространение получили нестрессовый (НСТ) и стрессовый (окситоциновый) тесты.

Сущность нестрессового теста заключается в изучении реакции сердечно-сосудистой системы плода в ответ на его движения. При нормальном течении беременности в ответ на шевеление плода ЧСС в среднем увеличивается на 10 мин и более. В этом случае тест считается положительным. Если в ответ на движения плода акцелерации возникают менее чем в 80% наблюдений, тест расценивается как отрицательный. При отсутствии изменений ЧСС в ответ на шевеления плода НСТ отрицательный, что свидетельствует о наличии внутриутробной гипоксии плода. Появление брадикардии и монотонности сердечного ритма также указывают на страдание плода.

Окситоциновый тест основан на изучении реакции сердечно-сосудистой системы плода в ответ на индуцированные сокращения матки. Для проведения теста внутривенно вводят раствор окситоцина (0,01 ЕД/1 мл 0,9% раствора натрия хлорида или 5% раствора глюкозы). Тест оценивают как положительный, если в течение 10 мин при скорости введения окситоцина 1 мл/мин наблюдается не менее 3

сокращений матки. При достаточных компенсаторных возможностях фетоплацентарной системы в ответ на сокращение матки наблюдается нерезко выраженная кратковременная акцелерация или ранняя непродолжительная децелерация. Выявление поздних, особенно W-образных, децелераций свидетельствует о фетоплацентарной недостаточности.

Противопоказаниями к проведению окситоцинового теста являются: аномалия прикрепления плаценты, ее частичная преждевременная отслойка, угроза прерывания беременности, наличие рубца на матке.

Задача мониторингового наблюдения в процессе родов заключается в своевременном распознавании ухудшения состояния плода, что позволяет осуществить адекватные терапевтические меры, а при необходимости ускорить родоразрешение.

Для оценки состояния плода в родах изучают следующие параметры кардиотокограммы: базальный ритм частоты сердечных сокращений, вариабельность кривой, а также характер медленных ускорений (акцелераций) и замедлений (децелераций) сердечного ритма, сопоставляя их с данными, отражающими сократительную деятельность матки.

При неосложненных родах могут встречаться все типы вариабельности базального ритма, но наиболее часто присутствуют слегка ундулирующие и ундулирующий ритмы.

Критериями нормальной кардиотокограммы в интранатальном периоде считают:

- базальный ритм ЧСС 110—150 уд/мин;
- амплитуда вариабельности базального ритма 5—25 уд/мин.

К признакам подозрительной кардиотокограммы в родах относят:

- базальный ритм 170—150 уд/мин и 110—100 уд/мин;
- амплитуда вариабельности базального ритма 5—10 уд/мин более чем за 40 мин записи или более 25 уд/мин;
- вариабельные децелерации.

Диагностика патологической кардиотокограммы в родах основывается на следующих критериях:

- базальный ритм менее 100 или более 170 уд/мин;

- переменность базального ритма менее 5 уд/мин на протяжении больше чем 40 мин наблюдения;
- выраженные переменные децелерации или выраженные повторяющиеся ранние децелерации;
- длительные децелерации;
- поздние децелерации;
- синусоидальный тип кривой.

Следует подчеркнуть, что при использовании КТГ во время родов необходим мониторинг принцип, т. е. постоянное динамическое наблюдение на протяжении родов. Диагностическая ценность метода повышается при тщательном сопоставлении данных КТГ с акушерской ситуацией и другими методами оценки состояния плода.

Важно подчеркнуть необходимость обследования всех рожениц, поступающих в родильное отделение. В последующем запись кардиотокограмм может производиться периодически, если первичная запись оценена как нормальная в течение 30 мин и более, а роды протекают без осложнений. Непрерывную запись кардиотокограммы проводят при патологическом или подозрительном типах первичной кривой, а также у беременных с отягощенным акушерским анамнезом.

Ультразвуковое сканирование (УЗС) представляет высокоинформативный, безвредный метод исследования и позволяет проводить динамическое наблюдение за состоянием плода. УЗС производят при подозрении на многоплодие, многоводие, внематочную и неразвивающуюся беременность, пузырный занос, синдром задержки развития плода и врожденные пороки развития, а также патологию плаценты (аномалии прикрепления, преждевременная отслойка и плацентарная недостаточность). Наиболее оптимальными сроками для обследования являются I триместр, 16—20 и 28—34 недели беременности. При осложненном течении беременности УЗС проводят в любые ее сроки.

Наблюдение за развитием беременности возможно с самых ранних этапов. На 3 неделе беременности в полости матки визуализируется плодное яйцо диаметром 5—6 мм. В 4—5 недель выявляется эмбрион в виде линейной эхопозитивной структуры длиной 6—7 мм. Головка эмбриона идентифицируется с 8—9 недель как отдельное анатомическое

образование округлой формы и средним диаметром 10—11 мм. Рост эмбриона происходит неравномерно. Наибольшие темпы роста отмечаются в конце I триместра беременности. Наиболее точным показателем срока беременности в I триместре является копчико-теменной размер.

Оценка жизнедеятельности эмбриона в ранние сроки основывается на регистрации его сердечной деятельности и двигательной активности. Использование М-метода позволяет регистрировать сердечную деятельность эмбриона с 4—5 недель. Частота сердечных сокращений постепенно увеличивается от 150—160/мин в 5—6 недель до 175—185/мин в 7—8 недель с последующим снижением до 150/мин к 12 неделе. Двигательная активность выявляется с 7—8 недели. Различают 3 вида движений: движения конечностями, туловищем и комбинированные движения. Отсутствие сердечной деятельности и двигательной активности указывает на гибель эмбриона. Ультразвуковое исследование в I и II триместрах беременности позволяет осуществлять диагностику неразвивающейся беременности, анэмбрионии, различных стадий самопроизвольного выкидыша, пузырного заноса, внематочной беременности, аномалий развития матки, многоплодную беременность. Неоспоримое преимущество имеет ультразвуковое сканирование у беременных с миомой матки и патологическими образованиями яичников.

В ходе оценки развития плода во II и III триместрах беременности основное внимание акцентируют на следующих фетометрических параметрах: бипариетальном размере головки, среднем диаметре грудной клетки и живота, а также длине бедренной кости. Определение бипариетального размера головки плода производят при наилучшей визуализации М-структуры от наружной поверхности верхнего контура теменной кости до внутренней поверхности нижнего контура. Измерение среднего диаметра грудной клетки и живота осуществляют соответственно на уровне створчатых клапанов сердца плода и в месте вхождения пупочной вены в брюшную полость. Для определения длины бедренной кости датчик необходимо сместить на тазовый конец плода и, меняя угол и плоскость сканирования, добиться наилучшего изображения продольного сечения

бедр. При измерении бедра курсоры устанавливают между его проксимальным и дистальным концами.

Ультразвуковое исследование является одним из наиболее точных методов диагностики синдрома задержки развития плода. Эхографический диагноз синдрома основывается на сопоставлении фетометрических показателей, полученных во время исследования, с нормативными показателями для данного срока беременности. Оптимальной и вместе с тем достоверной методикой определения предполагаемой массы плода с помощью УЗС является формула, основанная на измерении бипариетального размера головки и окружности живота плода (Shepard M., 1982).

Возможности современной ультразвуковой аппаратуры позволяют с высокой степенью точности оценить деятельность различных органов и систем плода, а также антенатально диагностировать большинство врожденных пороков развития.

Позвоночник плода визуализируется в виде отдельных эхопозитивных образований, соответствующих телам позвонков. Возможно определение всех отделов позвоночника, включая крестец и копчик.

При обследовании сердца плода используют четырехкамерный его срез, получаемый при строго поперечном сканировании грудной клетки на уровне створчатых клапанов. При этом достаточно четко визуализируются правый и левый желудочки, правое и левое предсердия, межжелудочковая и межпредсердная перегородки, створки митрального и трикуспидального клапанов и клапан овального отверстия. Необходимо отметить, что с конца II триместра и на протяжении III триместра беременности наблюдается функциональное преобладание размеров правого желудочка над левым, что связано с особенностями внутриутробного кровообращения.

Регистрация дыхательных движений плода способствует определению их зрелости (зрелости дыхательных мышц и регулирующей их нервной системы). С 32—33 недель дыхательные движения плода становятся регулярными и происходят с частотой 30—70 движений/мин. Дыхательные движения представляют собой одновременные перемещения грудной и брюшной стенок. При осложненной бере-

менности число дыхательных движений увеличивается до 100—150/мин, либо уменьшается до 10—15/мин; при этом отмечаются отдельные судорожные движения, что является признаком хронической внутриутробной гипоксии.

Использование эхографии позволяет четко идентифицировать желудок, почки, надпочечники и мочевой пузырь плода. При нормально протекающей беременности продукция мочи у плода составляет 20—25 мл/час.

С 18—20 недель беременности возможно определение пола плода. Достоверность определения мужского пола приближается к 100%, женского — до 96—98%. Выявление плода женского пола основано на визуализации половых губ в виде двух валиков в поперечном сечении, мужского — по определению мошонки с яичками и/или полового члена.

Ультразвуковая плацентография способствует установлению локализации плаценты, ее толщины и структуры. Плацента располагается, главным образом, на передней или задней поверхностях полости матки с переходом на одну из ее боковых стенок. В меньшем проценте наблюдений плацента локализуется в дне матки. Локализация плаценты в различные сроки беременности отличается вариабельностью. Установлено, что частота низкой плацентации до 20 недель беременности составляет 11%. Впоследствии, как правило, происходит «миграция» плаценты от нижнего сегмента к дну матки. Поэтому окончательно судить о расположении плаценты целесообразно только в конце беременности.

Ультразвуковые изменения в плаценте в зависимости от степени ее зрелости представлены в табл. 2.

При неосложненной беременности I стадия структурности плаценты обнаруживается преимущественно с 26 недель беременности, II стадия — с 32 недель, III — с 36 недель. Появление эхографических признаков различных стадий структурности плаценты раньше установленных сроков расценивается как преждевременное «старение» плаценты.

Определение биофизического профиля плода. На основании данных УЗС и регистрации сердечной деятельности плода многие авторы используют понятие «биофизический профиль плода», включающее анализ 6 параметров: результатов нестрессового теста (НСТ) при кардиотокографии и

Таблица 2

Ультразвуковые изменения в плаценте в зависимости от ее зрелости
(Grannum P. et al., 1979)

СТЕПЕНЬ ЗРЕЛОСТИ	ХОРИАЛЬНАЯ МЕМБРАНА	ПАРЕНХИМА	БАЗАЛЬНЫЙ СЛОЙ
0	прямая, гладкая	гомогенная	не определяется
I	слегка волнистая	небольшое количество эхогенных зон	не определяется
II	с углублениями	линейные уплотнения	линейные эхогенные зоны
III	с углублениями, достигающими базального слоя	округлые уплотнения с разряжениями в центре	большие и слившиеся эхогенные зоны

5 показателей, определяемых при сканировании в реальном масштабе времени [дыхательные движения плода (ДДП), двигательная активность (ДА), тонус плода (Т), объем околоплодных вод (ООВ), степень зрелости плаценты (СЗП)]. Максимальная оценка составляет 12 баллов. Высокая чувствительность и специфичность БФП плода объясняются сочетанием маркеров острого (НСТ, дыхательные движения, двигательная активность и тонус плода) и хронического (объем околоплодных вод, степень зрелости плаценты) нарушений состояния внутриутробного плода. Реактивный НСТ даже без дополнительных данных свидетельствует о благоприятном прогнозе, в то время как при нереактивном НСТ ведущее значение приобретает оценка остальных биофизических параметров плода.

Показаниями к определению БФП плода является риск развития плацентарной недостаточности, внутриутробной задержки роста плода, гипоксии плода и асфиксии новорожденного. Обследованию подвергаются беременные с ОПГ-гестозом, страдающие длительной угрозой прерывания беременности, с сахарным диабетом, гемолитической болезнью плода. Оценка БФП плода может быть использована для прогнозирования инфекционных осложнений при преждевременном излитии околоплодных вод. Определение БФП плода для получения объективной информации возможно уже с самого начала III триместра беременности.

Допплерометрическое исследование кровотока в системе мать—плацента—плод. В акушерской практике наибольшее распространение получил качественный анализ кривых скоростей кровотока, показатели которого не зависят от диаметра сосуда и величины угла инсонации. При этом основное значение отводится показателям, определяющим соотношение скоростей кровотока в различные фазы сердечного цикла — систоло-диастолическому отношению (СДО), пульсационному индексу (ПИ), индексу резистентности (ИР):

$$\text{СДО} = \text{МССК} / \text{КДСК},$$

$$\text{ПИ} = (\text{МССК} - \text{КДСК}) / \text{ССК},$$

$$\text{ИР} = (\text{МССК} - \text{КДСК}) / \text{МССК},$$

где МССК — максимальная систолическая скорость кровотока, КДСК — конечная скорость диастолического кровотока, ССК — средняя скорость кровотока. Повышение сосудистого сопротивления, проявляющееся, в первую очередь, снижением диастолического компонента кровотока, приводит к повышению численных значений указанных индексов.

Применение современной ультразвуковой аппаратуры с высокой разрешающей способностью позволяет оценить кровоток в большинстве сосудов плода (аорта, легочный ствол, нижняя и верхняя полые вены, артериальный проток, общая, внутренняя и наружная сонные артерии, передняя, средняя и задняя мозговые артерии, почечные артерии, печеночные и пупочная вены, а также артерии верхних конечностей). Наибольшее практическое значение имеет исследование кровообращения в маточных артериях и их ветвях (аркуатных, радиальных), а также в артерии пуповины. Анализ кровотока в аорте плода при патологических кривых скоростей кровотока (КСК) в артерии пуповины дает возможность оценить степень тяжести нарушений собственно плодовой геодинамики.

Основу механизма, обеспечивающего постоянство маточного кровотока при прогрессировании беременности, составляет снижение преплацентарного сопротивления току крови. Это достигается процессом инвазии трофобла-

ста, заключающимся в дегенерации мышечного слоя, гипертрофии эндотелиальных клеток и в фибриноидном некрозе концевых участков спиральных артерий, который обычно полностью завершается к 16—18 неделе беременности. Сохранение высокой резистентности маточных артерий, обусловленное нарушением или отсутствием инвазии трофобласта, является ведущим морфологическим субстратом нарушений маточно-плацентарного кровообращения.

В норме КСК в маточных артериях после 18—20 недели беременности характеризуются наличием двухфазных кривых с высокой диастолической скоростью кровотока. На протяжении второй половины неосложненной беременности численные значения индексов, отражающих резистентность сосудистой стенки, остаются достаточно стабильными с некоторым снижением к концу беременности. При неосложненном течении беременности значения СДО в маточных артериях после 18—20 недели не превышают 2,4. Характерными признаками патологических КСК в маточных артериях являются снижение диастолического компонента кровотока и появление дикротической выемки в фазу ранней диастолы. При этом отмечается достоверное повышение значений СДО, ИР, ПИ.

В норме во второй половине неосложненной беременности наблюдается достоверное снижение показателей сосудистой резистентности в артерии пуповины (АП), выражающееся в уменьшении численных значений СДО, ИР, ПИ. До 14—15 недели беременности диастолический кровоток, как правило, не визуализируется (при частотном фильтре 50 Гц), а после 15—16 недель регистрируется постоянно.

Снижение индексов сосудистой резистентности в АП на протяжении II и III триместров беременности свидетельствует об уменьшении сосудистого сопротивления плаценты, которое вызвано интенсивным ростом ее терминального русла, обусловленного развитием и васкуляризацией концевых ворсин плаценты. При неосложненной беременности значения СДО в АП не превышают 3,0 (рис. 1).

Новейшим методом, основанным на эффекте Допплера, является цветное доплеровское картирование (ЦДК). Высокая разрешающая способность метода способствует визу-




Рис. 1. Допплерограмма кровотока в артерии пуповины при неосложненном течении беременности (свыше 32 нед.)

ализации и идентификации мельчайших сосудов микроциркуляторного русла. Применение ЦДК обеспечивает возможность исследования кровотока в ветвях маточной артерии (вплоть до спиральных артерий), терминальных ветвях артерии пуповины, межворсинчатом пространстве, что позволяет изучить особенности становления и развития внутриплацентарной гемодинамики и, тем самым, своевременно диагностировать осложнения, связанные с формированием плацентарной недостаточности.

Гормональные методы исследования. Во взаимоотношениях между организмами матери и плода плацента выполняет роль железы внутренней секреции. В ней происходят процессы синтеза, секреции и превращения ряда гормонов белковой и стероидной структуры. В оценке гормонального статуса женщины следует учитывать, что в ранние сроки беременности повышается функция всех желез внутренней секреции, особенно возрастает продукция гормона желтого тела — прогестерона. Уже в предимплантационный период на стадии бластоцисты зародышевые клетки секретируют прогестерон, эстрадиол и хорионический гонадотропин, имеющие большое значение для имплантации плодного яйца. В процессе органогенеза плода гормональная активность плаценты возрастает, и в течение всей беременности плацента секретирует большое количество гормонов.

В развитии беременности важную роль играет плацентарный гормон — хорионический гонадотропин (ХГ), являющийся продуктом синцитиотрофобласта. В ранние сроки беременности ХГ стимулирует стероидогенез в желтом теле

яичника; во второй половине беременности — синтез эстрогенов в плаценте. ХГ транспортируется преимущественно в кровь матери. В крови плода его уровень в 10—20 раз ниже, чем в крови беременной. ХГ находят в крови беременных женщин сразу после имплантации плодного яйца. С прогрессированием беременности уровень его в крови повышается, удваиваясь каждые 1,7—2,2 дня в течение 30 дней. К 8—10 неделе отмечается максимальная концентрация его в крови, которая варьирует в пределах 60—100 МЕ/мл. Во II триместре беременности содержание ХГ в крови постоянно находится на невысоком уровне (10 МЕ/мл), а в III триместре несколько возрастает. Выделение ХГ с мочой начинается со 2 недели беременности и достигает наивысшего уровня в 10—12 недель. Далее происходит постепенное снижение количества ХГ в моче. При 5-недельной беременности ХГ выделяется с мочой в количестве 500—1500 МЕ/л, в 7—8 недель — 1500—2500 МЕ/л, в 10—11 недель — 80 000—100 000 МЕ/л, а в 12—13 недель — 20 000 МЕ/л. В последующие сроки уровень ХГ в моче находится в пределах 10 000—20 000 МЕ/л.

Большое значение в развитии беременности и нормальных взаимоотношений в системе мать—плацента—плод отводится плацентарному лактогену (ПЛ). Этот гормон обладает активностью пролактина и иммунологическими свойствами гормона роста, оказывает лактогенный и лютеотропный эффект, поддерживая стероидогенез в желтом теле яичника в I триместре беременности. Основная биологическая роль ПЛ заключается в регуляции углеводного и липидного обменов и усилении синтеза белка в организме плода. ПЛ синтезируется клетками трофобласта, по структуре идентичен с гормоном роста. Молекулярная масса его 21 000—23 000. ПЛ поступает в организм матери, где быстро метаболизируется. ПЛ выявляется в крови матери уже с 5—6 недели беременности. ПЛ практически не проникает к плоду, в околоплодных водах его уровень в 8—10 раз ниже, чем в крови матери. Отмечена прямая зависимость между уровнем ПЛ в крови матери и в амниотической жидкости, между содержанием гормона в крови и массой плода и плаценты, что послужило основанием для

оценки состояния плаценты и плода по уровню ПЛ в крови и околоплодных водах.

Ткань хориона и децидуальная оболочка синтезируют пролактин. Об этом свидетельствует высокое (в 10—100 раз большее, чем в крови) содержание этого гормона в околоплодных водах. Во время беременности, помимо плаценты, пролактин секретируется гипофизом матери и плода. Физиологическая роль пролактина определяется структурным сходством с ПЛ. Пролактин играет определенную роль в продукции легочного сурфактанта фетоплацентарной осморегуляции. Содержание его в сыворотке крови матери прогрессивно возрастает в процессе беременности, особенно в 18—20 недель и перед родами.

Прогестерон является половым стероидом, имеющим плацентарное происхождение. Биологическая роль этого гормона в развитии беременности несомненна: прогестерон участвует в имплантации плодного яйца, подавляет сокращения матки, поддерживает тонус истмико-цервикального отдела, стимулирует рост матки при беременности и принимает участие в стероидогенезе. Более того, прогестерон оказывает иммунодепрессивное действие, необходимое для развития плодного яйца (подавление реакции отторжения). Прогестерон синтезируется в синцитиотрофобласте уже в ранние сроки беременности, однако ведущая роль плаценты в продукции этого гормона выявляется в 5—6 недель. До этого срока основное количество гормона вырабатывается желтым телом беременности. К 7—8 неделе беременности концентрация прогестерона возрастает вдвое и продолжает постепенно повышаться к 37—38 неделе. Синтезируемый плацентой прогестерон поступает в основном в кровь матери, лишь $1/4$ — $1/5$ часть его попадает к плоду. В организме матери (в основном в печени) прогестерон подвергается метаболическим превращениям и около 10—20% его выделяется с мочой в виде прегнандиола. Определение экскреции прегнандиола имеет значение для диагностики угрозы прерывания и других нарушений, которым сопутствует плацентарная недостаточность, а также для контроля эффективности лечения.

К стероидным гормонам плаценты относятся и эстрогены (эстрадиол, эстрон и эстриол), вырабатываемые синци-

тиотрофобластом. Эстрогены по праву относят к гормонам фетоплацентарного комплекса. В начале беременности, когда масса трофобласта невелика и продукция стероидов в нем недостаточна, основное количество эстрогенов вырабатывается в надпочечниках матери и желтом теле яичника. В 12—15 недель продукция эстрогенов резко возрастает, а среди фракций начинает превалировать эстриол. После 20 недели беременности образование эстрогенов осуществляется преимущественно в плаценте при активном участии плода. Основной предшественник эстриола вырабатывается в тканях плода (4 части) и в меньшей мере — в надпочечниках матери (1 часть). Поскольку секреция эстриола зависит преимущественно от андрогенных предшественников, продуцируемых в надпочечниках плода, уровень этого гормона в организме беременной отражает состояние не только плаценты, но и плода. В первые недели беременности экскреция эстрогенов с мочой и содержание их в крови находятся на уровне, соответствующем активной фазе желтого тела вне беременности. В конце беременности содержание эстрона и эстрадиола в моче увеличивается в 100 раз, а эстриола — в 500—1000 раз в сравнении с экскрецией до беременности. Определение уровня экскреции эстриола имеет ведущее значение для диагностики нарушений в фетоплацентарной системе. Диагностическое значение величины экскреции эстриола особенно высоко во второй половине беременности. Значительное снижение выделения эстриола в последнем триместре беременности указывает на ухудшение состояния плода и функциональную недостаточность плаценты. Альфа-фетопротейн (АФП) относится к гликопротеидам; образуется в желточном мешке, печени и желудочно-кишечном тракте плода, откуда поступает в кровь матери. Вероятно, АФП участвует в защите печени плода от воздействия материнских эстрогенов и играет определенную роль в органогенезе. В 18—20 недель беременности его содержание в крови матери составляет в среднем менее 100 нг/мл, в 35—36 недель — повышается до 200—250 нг/мл, в последние недели перед родами вновь снижается. Оптимальным для определения АФП в сыворотке крови матери и околоплодных водах является радиоиммунный метод.

О течении беременности судят и по активности ряда ферментов, которая зависит от состояния плаценты и плода. Для оценки функции плаценты используют определение в сыворотке крови окситоциназы — фермента, инактивирующего окситоцин. Максимальная активность окситоциназы при сроке беременности 32 недели составляет более 6 ЕД, во время родов — 7,8 ЕД. Определенную роль играет изменение активности термостабильной щелочной фосфатазы (ТЩФ) — специфического для плаценты фермента. Этот тест считается наиболее чувствительным для установления дисфункции плаценты. Время существования ТЩФ в сыворотке крови — 3,5 дня. Диагностическое значение имеет не столько абсолютная величина активности ТЩФ, сколько доля ее в общей фосфатазной активности крови. При удовлетворительном состоянии плаценты ТЩФ составляет более 50% общей активности ЩФ. С диагностической целью используют также определение активности фосфокиназы, катепсинов, гиалуронидазы, содержание которых резко возрастает при нарушениях в плаценте.

Инвазивные методы пренатальной диагностики. Инвазивные методы пренатальной диагностики достаточно широко используются для идентификации большого числа заболеваний плода, в том числе генетических заболеваний и хромосомных аномалий (трисомии по 18 и 21 парам хромосом, синдром кошачьего крика, мышечная дистрофия Дюшена, дефекты нервной трубки, врожденные нарушения метаболизма и т. д.), а также выявления нарушений состояния плода.

Амниоцентез — забор околоплодных вод для биохимического, гормонального, иммунологического, цитологического и генетического исследований, позволяющих судить о состоянии плода. Показаниями к амниоцентезу являются: изосерологическая несовместимость крови матери и плода, хроническая гипоксия плода (перенашивание беременности, ОПГ-гестоз, экстрагенитальные заболевания матери и т. д.), установление степени зрелости плода, антенатальная диагностика пола, кардиологическое исследование при пороках развития плода, микробиологическое исследование.

В зависимости от места пункции различают трансвагинальный и трансабдоминальный амниоцентез. Трансваги-

нальный амниоцентез рекомендуется выполнять при сроке беременности до 16—20 недель, трансабдоминальный — после 20 недели. Операцию всегда выполняют под ультразвуковым контролем, выбирая наиболее удобное место пункции в зависимости от расположения плаценты и мелких частей плода.

При трансабдоминальном амниоцентезе после обработки передней брюшной стенки раствором антисептика производят анестезию кожи, подкожной клетчатки и подпаппоневротического пространства 0,5% раствором новокаина. Для исследования необходимо не менее 40 мл околоплодных вод. Место пункции на передней брюшной стенке обрабатывают антисептиком и накладывают асептическую наклейку. Трансвагинальный амниоцентез производят через передний свод влагалища, канал шейки матки или задний свод влагалища. Выбор места введения пункционной иглы зависит от расположения плаценты. После предварительной санации влагалища шейку матки фиксируют пулевыми щипцами, смещают вверх или вниз, в зависимости от выбранного метода, и производят прокол стенки влагалища под углом к стенке матки. При проникновении иглы в полость матки из ее отверстия выделяются околоплодные воды.

Биохимический состав околоплодных вод относительно постоянен. Наблюдаются незначительные колебания в концентрации минеральных и органических веществ в зависимости от срока беременности и состояния плода. Величина рН околоплодных вод коррелирует с таковой крови плода, полученной из кожи головки плода. При доношенной беременности рН околоплодных вод составляет 6,98—7,23. Наиболее информативны в отношении диагностики гипоксии плода величины рН (менее 7,02), $p\text{CO}_2$ (свыше 7,33 кПА), $p\text{O}_2$ (менее 10,66 кПА), концентрация калия (свыше 5,5 ммоль/л), мочевины (7,5 ммоль/л) и хлоридов (выше 110 ммоль/л). Одним из важных показателей метаболизма в околоплодных водах считается креатинин, концентрация которого возрастает по мере прогрессирования беременности и в конце ее составляет 0,18—0,28 ммоль/л. Креатинин отражает степень зрелости почек плода, увеличение его уровня в околоплодных водах наблюдается при

гипотрофии плода и поздних токсикозах беременных. Повышение содержания белка в околоплодных водах может свидетельствовать о гемолитической болезни, внутриутробной гибели плода, анэнцефалии и других аномалиях развития плода. Уровень глюкозы в околоплодных водах 15 мг/100 мл и выше является признаком зрелости плода, ниже 5 мг/100 мл — его незрелости. При перенашивании беременности концентрация глюкозы снижается на 40% благодаря уменьшению содержания гликогена в плаценте вследствие дистрофических изменений.

Для диагностики гемолитической болезни плода определяют оптическую плотность билирубина (ОПБ) в околоплодных водах. Величина ОПБ устанавливается с помощью спектрофотометра на волне 450 нм. При ОПБ ниже 0,1 спектрофотометрическая кривая оценивается как физиологическая.

С целью диагностики степени зрелости плода проводят цитологическое исследование околоплодных вод. Основным источником клеточного состава амниотической жидкости являются кожа и эпителий мочевых путей плода. В состав ее включается эпителий амниона, пуповины и полости рта плода. Для получения и исследования осадка околоплодных вод центрифугируют при 3000 об/мин в течение 5 мин, мазки фиксируют смесью эфира и спирта, затем окрашивают по методу Гарраса—Шора, Папаниколау или 0,1% раствором сульфата нильского синего, который окрашивает безъядерные липидосодержащие клетки (продукт сальных желез кожи плода) в оранжевый цвет (так называемые оранжевые клетки). Процентное содержание в мазке оранжевых клеток соответствует зрелости плода: до 38 недель беременности их количество не превышает 10%, свыше 38 недель — достигает 50%. Для оценки зрелости легких плода измеряют концентрацию фосфолипидов в околоплодных водах, особенно соотношение лецитин/сфингомиелин (Л/С). Лецитин, насыщенный фосфатидилхолин, является главным действующим началом сурфактанта. Величины отношения Л/С интерпретируют следующим образом:

- Л/С = 2:1 или более — легкие зрелые; только в 2% случаев новорожденные подвержены риску развития респираторного дистресс-синдрома;
- Л/С = 1,5—1,9:1 — вероятность развития респираторного дистресс-синдрома составляет 50%;
- Л:С = менее 1,5:1 — в 73% наблюдений возможно развитие респираторного дистресс-синдрома.

В повседневной практике используют качественную оценку соотношения лецитина и сфингомиелина (пенный тест). С этой целью в пробирку с 1 мл околоплодных вод добавляют 3 мл этилового спирта и в течение 3 мин встряхивают пробирку. Образовавшееся кольцо из пены свидетельствует о зрелости плода (положительный тест), отсутствие пены (отрицательный тест) указывает на незрелость легочной ткани.

Исследование околоплодных вод с целью диагностики врожденных пороков развития проводят, как правило, при сроке беременности 14—16 недель. Клетки плода, содержащиеся в амниотической жидкости и используемые для генетических исследований, выращивают на культуре тканей. Показаниями к амниоцентезу в этом случае являются: 1) возраст женщины старше 35 лет (учитывая высокий риск формирования трисомии по 21 паре хромосом); 2) наличие хромосомных заболеваний у детей, родившихся ранее; 3) подозрение на заболевания, сцепленные с X-хромосомой у матери.

Осложнения амниоцентеза: преждевременное излитие околоплодных вод (чаще при трансцервикальном доступе), ранение сосудов плода, ранение мочевого пузыря и кишечника матери, хорионамнионит; реже — преждевременные роды, отслойка плаценты, ранение плода и повреждение пуповины. Однако, благодаря широкому внедрению ультразвукового контроля, осложнения амниоцентеза встречаются крайне редко.

Биопсия ворсин хориона — операция, цель которой — получение клеток ворсинчатого хориона для кариотипирования плода и определения хромосомных и генных аномалий (в том числе определение наследственно обусловленных нарушений метаболизма). Взятие проб проводится трансцервикально или трансабдоминально в сроки от 8 до 12

недель беременности под контролем ультразвукового сканирования. Осложнениями биопсии ворсин хориона могут быть внутриматочная инфекция, кровотечения, самопроизвольные выкидыши, гематомы. К более поздним осложнениям относятся преждевременные роды, низкая масса новорожденных (< 2500 г), пороки развития плода. Перинатальная смертность достигает $0,2-0,9\%$.

Кордоцентез (получение проб крови плода путем пункции вены пуповины) проводят для кариотипирования плода и иммунологических исследований. Относительными противопоказаниями для кордоцентеза являются маловодие, многоводие, неудачное расположение плода. Потенциальные осложнения ($1-2\%$): хориоамнионит, излитие околоплодных вод, резус-иммунизация, кровотечения у плода, гематома сосудов пуповины, внутриутробная задержка роста плода.

Фетальная хирургия. С совершенствованием методов ультразвуковой и инвазивной пренатальной диагностики открылась возможность для развития нового направления в перинатологии — хирургии плода. Некоторые патологические состояния плода могут коррегироваться до его рождения, что предотвращает рождение детей в тяжелом состоянии. Первая внутриутробная хирургическая операция — заменное переливание крови плода — выполнена при тяжелой форме гемолитической болезни плода путем кордоцентеза. Однако высокая частота внутриутробной гибели плода не позволяет широко использовать данный метод.

Другое направление фетальной хирургии связано с пункцией и опорожнением патологических скоплений жидкости в полостях плода (гидроторакс, асцит, гидроперикард), возникающими в случаях иммунной и неиммунной водянки плода.

Предпринимались также попытки внутриутробного лечения плода с гидроцефалией, сводившегося к имплантации вентрикулоамниотического шунта для снижения внутричерепного давления. Несмотря на обнадеживающие результаты экспериментальных исследований, ценность клинического применения метода окончательно не установлена: перинатальная смертность среди пролеченных плодов составила 18% ; у 66% выживших были выявлены

нарушения физического и психического развития от умеренной до тяжелой степени.

Перспективными являются оперативные пособия при обратной артериальной перфузии у близнецов (специфическая патология при многоплодной беременности, характеризующаяся сосудистыми сообщениями между плодами, которые могут быть причиной смерти того или другого близнеца). Обратная артериальная перфузия происходит только у близнецов со сросшимися плацентами. При застойной сердечной недостаточности (появление перикардального выпота) проводят пункцию гидроперикарда; при многоводии — лечебный амниоцентез. Кроме этого возможно проведение лигирования сообщающихся сосудов в пуповине или их лазерная коагуляция, выполняемые под эндоскопическим контролем.

ГЕСТОЗЫ

Гестоз — осложнение беременности, характеризующееся генерализованным сосудистым спазмом с нарушением перфузии жизненно важных органов. Возникающий при этом патологический симптомокомплекс приводит к расстройству функций жизненно важных органов и систем (ЦНС, почки, печень и фетоплацентарный комплекс) и возникновению полиорганной недостаточности. Заболевание встречается **только во время беременности**, что и определяет его название. Несмотря на многообразие клинических проявлений, не имеет ни одного патогномичного симптома.

В структуре причин материнской смертности по РФ гестоз стабильно занимает третье место и составляет 12—15%. Перинатальная смертность при гестозе составляет 18—30‰, заболеваемость — 640—780‰.

Частота гестозов колеблется от 7 до 16%. Отмечена зависимость частоты заболевания от климатических условий (в странах с резко континентальным и холодным климатом гестоз встречается чаще). В последние годы в России отмечается возрастание частоты гестоза (до 17—20% по данным женских консультаций г. Москвы). Это объясняется как улучшением диагностики заболевания, так и увеличением числа беременных группы высокого риска по развитию гестоза.

Среди факторов риска по возникновению гестоза ведущее место принадлежит экстрагенитальной патологии (64%). При этом ведущее значение принадлежит ожирению (17%), заболеванию почек (10%), артериальной гипертензии (8%), а также сочетанной экстрагенитальной патологии (17%). Другими факторами риска развития гестоза являются частые инфекции верхних дыхательных путей, профессиональные вредности, неблагоприятные социальные и бытовые условия, наличие гестоза, перинатальной заболеваемости и смертности во время предыдущей беременности, многоплодие, возраст менее 17 и более 30 лет.

До настоящего времени в мире не определена единая терминология заболевания. В нашей стране до 1985 г. существовало название «поздний токсикоз беременных». В 1985 г. на Всесоюзном пленуме акушеров-гинекологов было принято определение «ОПГ-гестоз», распространенное в европейских странах (ОРН-gestos). В 1996 г. на Всероссийском пленуме акушеров-гинекологов была принята терминология «гестоз» и классификация, выделяющая водянку беременных, нефропатию легкой, средней и тяжелой степени, преэклампсию и эклампсию. Американская Ассоциация акушеров-гинекологов придерживается названия «преэклампсия», английская Ассоциация акушеров-гинекологов — «гипертензия, индуцированная беременностью».

Клинически гестоз проявляется обычно во второй половине беременности. Однако на основании углубленного изучения патогенеза гестозов с помощью иммунологических, морфологических, биохимических, гистохимических и ультразвуковых методов исследования было установлено, что изменения лабораторных показателей выявляются уже в I — начале II триместра беременности. Поэтому в настоящее время рекомендуется выделять **доклиническую и клиническую стадии гестоза.**

Патогенез гестоза. Основы заболевания закладываются на ранних сроках гестации (в I триместре). Благодаря иммунологическим и генетическим факторам у беременных в момент имплантации наблюдается недостаточная инвазия трофобласта и отсутствие трансформации (дисэластога) мышечного слоя спиральных артерий миометрия. В результате спиральные артерии сохраняют морфологию небеременных, что предрасполагает их к спазму и снижению межворсинчатого кровотока. Гипоксия, возникающая в тканях маточно-плацентарного комплекса, вызывает поражение эндотелия с нарушением его тромборезистентных и вазоактивных свойств и выделение медиаторов (эндотелин, серотонин, тромбоксан, циркулирующий фактор эклампсии), играющих основную роль в регуляции гемостаза и сосудистого тонуса.

Параллельно с этими изменениями возникает нарушение синтеза и дисбаланс простаноидов материнского и плодового происхождения (простагландины класса E и F, про-

стацилин, тромбксан и др.). Субстратом для образования простаноидов являются полиненасыщенные жирные кислоты фосфолипидных мембран клеток и арахидоновая кислота. Простаноиды обеспечивают динамическое равновесие в системе гомеостаза, а также вызывают необходимые изменения в организме женщины при беременности. Недостаточная продукция простацилина и простагландинов E или гиперпродукция простагландинов F и тромбксана сопровождаются генерализованным сосудистым спазмом, приводящим к отсутствию снижения ОПСС, уменьшению сердечного выброса, снижению кровотока и клубочковой фильтрации почек, нарушению микроциркуляции в плаценте.

Классическая триада симптомов гестоза (отеки, протеинурия, гипертензия), описанная в 1913 г. немецким акушером Цангемейстером, вызвана рядом патогенетических факторов, тесно связанных между собой.

1. **Генерализованный сосудистый спазм** (преимущественно в артериальном звене кровообращения) приводит к повышению внутрисосудистого давления, стазу крови в капиллярах, повышению проницаемости мелких сосудов. В результате указанных процессов происходит повышение ОПСС, что приводит к развитию артериальной гипертензии и нарушению кровообращения в жизненно важных органах. Степень повышения ОПСС находится в прямой зависимости от тяжести гестоза.

2. **Длительный спазм сосудов** приводит к **нарушению деятельности миокарда**, что ведет к развитию ишемической миокардиопатии. Эхокардиографическое исследование показателей центральной гемодинамики у беременных с гестозом выявило следующие особенности: по мере нарастания степени тяжести гестоза происходит достоверное снижение ударного и сердечного индексов. Наиболее часто при гестозах выявляется гипокинетический и эукинетический типы центральной материнской гемодинамики. При этом имеется прямо пропорциональная зависимость между типом центральной материнской гемодинамики и степенью тяжести гестоза. Так, при гиперкинетическом типе центральной материнской гемодинамики в 85,3% наблюдений выявлялась легкая степень тяжести гестоза и ни

в одном — тяжелая. В то же время при гипокинетическом типе центральной гемодинамики легкая степень тяжести гестоза выявлялась только в 21,2% наблюдений.

3. Нарушения гемодинамики в почечных сосудах приводят к **ишемии коркового слоя почек**. Степень тяжести нарушений почечного и внутривисцерального кровотока находится в прямой зависимости от типа центральной материнской гемодинамики и степени тяжести гестоза. При легкой степени тяжести гестоза нарушения почечного и внутривисцерального кровотока выявляются только в 30%, при средней — в 60%, а при тяжелой — в 92%. Клинически нарушения почечного кровообращения проявляются развитием почечной недостаточности, уменьшением клубочковой фильтрации и снижением диуреза, протеинурией, задержкой воды и натрия. Спазм почечных сосудов и ишемия почек обеспечивают избыточный выброс ренина и ангиотензина, что способствует еще большему ангиоспазму и повышению АД.

4. **Спазм сосудов головного мозга** обуславливает снижение мозгового кровообращения, что подтверждается результатами доплерометрического исследования кровотока в системе сонных артерий. Однако нарушения церебральной гемодинамики не зависят от исходного типа центральной материнской гемодинамики. По нашим данным, выраженные нарушения кровотока в системе сонных и надблоковых артерий наблюдаются только при гестозах с быстрым нарастанием клинической симптоматики. Указанные изменения создают условия для развития отека мозга и его оболочек, что клинически проявляется мозговой симптоматикой, а в особо тяжелых случаях наступлением судорожных припадков (эклампсия).

5. **Спазм маточных и спиральных артерий** ведет к нарушению маточно-плацентарного кровообращения, что, в свою очередь, вызывает нарушения плодового и плодово-плацентарного кровотока. Нарушение маточно-плацентарно-плодовой гемодинамики приводит к хронической гипоксии и СЗРП. Тяжесть нарушений маточно-плацентарно-плодовой гемодинамики также находится в прямой зависимости от типа ЦМГ и четко коррелирует со степенью тяжести и длительностью течения гестоза. Особого внимания заслуживает анализ наблюдений с двусторонним нарушением кровотока

ка в маточных артериях. При данном виде гемодинамических нарушений в 30% наблюдений выявлялись среднетяжелые, а в 70% — тяжелые формы гестоза. Следует отметить, что нарушения маточно-плацентарного кровообращения и внутриплацентарного кровообращения выявляются при доплерометрическом исследовании уже в начале II триместра беременности.

6. При анализе динамики изменений ОПСС и показателей сосудистой резистентности в сонных, почечных, маточных, спиральных артериях, артерии пуповины и ее терминальных ветвях установлено, что при неосложненной беременности максимальное снижение периферической сосудистой резистентности отмечается в маточных и спиральных артериях, артерии пуповины и ее терминальных ветвях. Эти изменения носят компенсаторно-приспособительный характер и направлены на создание оптимальных условий для нормального развития плода. В то же время при гестозах в наибольшей степени возрастает ОПСС, а наименьшее возрастание сосудистой резистентности отмечалось в маточно-плацентарно-плодовом звене кровообращения. Полученные нами данные можно рассматривать как свидетельство того, что при гестозах, несмотря на снижение объемных показателей центральной гемодинамики и системный сосудистый спазм, формируются компенсаторно-приспособительные механизмы, направленные, в первую очередь, на нормальное функционирование системы мать—плацента—плод, и только при их истощении развивается фетоплацентарная недостаточность и задержка внутриутробного развития плода.

7. В ряде наблюдений выраженные изменения в сосудах способствуют **выпадению фибрина** в их просвет, **агрегации эритроцитов и тромбоцитов**. При этом еще более ухудшается перфузия жизненно важных органов и формируется синдром диссеминированного внутрисосудистого свертывания.

8. Циркуляторные нарушения обуславливают **снижение дезинтоксикационной активности и белковообразующей функции печени**. Развивающаяся при этом гипо- и диспротеинемия приводит к уменьшению осмотического и онкотического давления, что в свою очередь способствует появлению

гиповолемии, гемоконцентрации, задержке воды и натрия в интерстициальном пространстве.

9. Раздражение ангиорецепторов приводит к формированию **гиповолемии**. Последняя является причиной патологической реакции ЦНС и гипоталамо-гипофизарно-надпочечниковой системы, увеличивающей выработку антидиуретического гормона, 17-оксикортикостероидов, альдостерона, что также способствует задержке в организме натрия и воды.

В результате комплексного исследования центральной гемодинамики и почечного, мозгового и маточно-плацентарно-плодового и внутриплацентарного кровотока, а также анализа исходов беременностей и родов было выявлено **4 патогенетических варианта системной материнской гемодинамики при гестозах:**

1. Гиперкинетический тип ЦМГ независимо от значений ОПСС и эукинетический тип ЦМГ с нормальными численными значениями ОПСС. При данном типе регистрируются умеренные нарушения церебрального, почечного, маточно-плацентарного и внутриплацентарного кровообращения.

2. Эукинетический тип ЦМГ с повышенными значениями ОПСС (более 1500) и гипокинетический тип ЦМГ с нормальными значениями ОПСС. При данном типе регистрируются нарушения кровотока преимущественно I и II степени в системе почечных артерий, маточно-плацентарно-плодового и внутриплацентарного кровотока.

3. Гипокинетический тип ЦМГ с повышенным ОПСС. При этом типе тяжелые нарушения почечного, маточно-плацентарно-плодового и внутриплацентарного кровотока выявляются в 100% наблюдений.

4. Выраженные нарушения мозговой гемодинамики (повышение ПИ во ВСА более 2,0 и — или ретроградный кровоток в надблоковых артериях). Для данного типа характерны формы гестоза с быстрым возникновением и нарастанием клинической картины (в течение 2—3 суток) и развитием преэклампсии, причем максимальный срок от регистрации патологических значений кровотока во внутренних сонных артериях до развития клинической картины преэклампсии не превышает 48 часов.

Клиника и диагностика гестоза. *Диагностика гестоза на доклинической стадии* в начале II триместра беременности осуществляется на основании следующих изменений лабораторных показателей:

- тест с переворачиванием (трехкратное измерение АД с интервалом в 5 мин в положении женщины на боку, на спине и опять на боку). Тест считается положительным при изменении диастолического давления более чем на 20 ммHg;
- нарушение маточно-плацентарного кровотока (отсутствие снижения СДО в маточных артериях и спиральных артериях миометрия в сроке 14—16 недель);
- прогрессирующее по мере развития беременности снижение числа тромбоцитов (менее $160 \cdot 10^9 / л$);
- гиперкоагуляция в клеточном и плазменном звеньях гемостаза (повышение агрегации тромбоцитов до 76%, снижение АЧТВ менее 20 сек, гиперфибриногенемия до 4,5 г/л);
- снижение уровня антикоагулянтов (эндогенного гепарина до 0,07 ед. мл, антитромбина III до 63%);
- лимфопения (18% и менее);
- активация перекисного окисления липидов;
- снижение уровня антиоксидантной активности крови.

Основные клинические проявления гестоза хорошо известны — отеки, протеинурия и артериальная гипертензия — триада, впервые описанная Цангемейстером. Однако необходимо учитывать, что ни одно осложнение беременности не отличает такой клинический полиморфизм, неопределенность и сомнительность прогноза для матери и плода. Можно сказать, что существует столько клинических вариантов гестоза, сколько беременных женщин с этим осложнением. В настоящее время нередко встречаются моносимптомные формы гестоза, либо варианты заболевания со стертым течением. По данным нашей клиники, моносимптомный гестоз был выявлен у 1/3 обследованных, а классическая триада Цангемейстера — лишь у 15% пациенток. В то же время длительно текущие формы гестоза регистрировались более чем в 50% наблюдений. В практическом от-

ношении при наблюдении за беременной наиболее важно своевременно диагностировать ранние признаки гестоза.

Избыточная прибавка массы тела является одним из наиболее ранних симптомов гестоза. Средний гестационный срок начала патологической прибавки массы тела составляет 22 недели, тогда как средний срок для развития гипертензии — 29 недель, а протеинурии — 29,4 недели. Появление и развитие данного симптома обусловлено нарушениями углеводного, жирового и водно-солевого обмена. Общая прибавка массы тела в течение всей беременности не должна превышать 11 кг, до 17 недель — не более 2,3 кг, в 18—23 недель — 1,5 кг, в 24—27 недель — 1,9 кг, в 28—31 неделю — 2 кг, в 32—35 недель — 2 кг, в 36—40 недель — 1,2 кг. Для более точного определения оптимальной прибавки массы тела для каждой женщины можно использовать шкалу средней физиологической прибавки массы тела. Еженедельная прибавка не должна превышать 22 г на каждые 10 см роста или 55 г на каждые 10 кг исходной массы беременной.

Артериальная гипертензия — наиболее часто встречающийся симптом гестоза и является проявлением системного сосудистого спазма. Для гестоза характерна лабильность артериального давления (асимметрия численных значений АД на левой и правой плечевых артериях может достигать 10 ммHg и более). Поэтому измерение АД у беременных необходимо производить на обеих руках. Повышение сосудистого тонуса при гестозе происходит в первую очередь в микроциркуляторном звене, на уровне капилляров и артериол, в результате чего в первую очередь происходит повышение диастолического давления. Поэтому необходимо также вычислять и среднее динамическое АД, учитывающее как систолическое, так и диастолическое АД:

$$\text{АД}_{\text{ср}} = \text{АД}_{\text{д}} + (\text{АД}_{\text{с}} - \text{АД}_{\text{д}})/3,$$

где АД_с — систолическое АД, АД_д — диастолическое АД.

Отеки беременных являются следствием нарушений водно-солевого и белкового обмена. Задержка ионов натрия в организме беременных с гестозом приводит к повышению гидрофильности тканей. В то же время гипопроteinемия

приводит к снижению онкотического давления плазмы крови и диффузии воды в межклеточное пространство. При гипертензивном синдроме сам периферический спазм повышает проницаемость сосудистой стенки, развивающаяся гипоксия тканей с накоплением недоокисленных продуктов обмена увеличивает осмотическое давление в тканях и таким образом их гидрофильность. Принято различать 3 степени тяжести отечного синдрома:

- I степень — локализация отеков только на нижних конечностях;
- II степень — распространение их на переднюю брюшную стенку;
- III степень — генерализованные.

Диагностика явных отеков не представляет трудностей. При диагностике скрытых отеков необходимо учитывать никтурию, снижение диуреза менее 1000 мл при водной нагрузке в количестве 1500 мл, патологическую или неравномерную прибавку массы, положительный симптом «кольца». Для раннего выявления скрытых отеков применяют пробу на гидрофильность тканей по Мак-Клюру — Олдричу: после внутрикожного введения 1 мл изотонического раствора NaCl волдырь рассасывается менее чем за 35 мин.

Исследование мочи позволяет выявить *протеинурию*, которая является следствием спазма сосудов почек, вызывающим нарушение газообмена и питания почечных клубочков. Под влиянием этих факторов резко повышается проницаемость эндотелиальных клеток сосудов в клубочках. Количество белка в моче резко повышается при преобладании иммунологического конфликта в генезе гестоза.

Большое значение в диагностике гестоза и оценке тяжести его течения придается *определению белкового состава сыворотки крови*. Для гестоза характерна гипопротеинемия и диспротеинемия (снижение отношения уровня альбуминов к глобулинам), что является свидетельством нарушения белковообразующей функции печени. Снижение концентрации общего белка до 50 г/л и выраженная диспротеинемия являются критериями тяжелого течения гестоза.

Нарушения функций мозга на доклинической стадии могут быть диагностированы с помощью доплер-нейросо-

нографии. Клинически они проявляются в виде **преэклампсии** и **эклампсии**. Наблюдение за беременными с гестозом показало, что клинические проявления преэклампсии варьируют в широких пределах: головная боль различной локализации, ухудшение зрения, боли в правом подреберье или в эпигастрии, тошнота, рвота, чувство жара, затрудненное носовое дыхание, заложенность носа, кожный зуд, сонливость либо, наоборот, состояние возбуждения. Объективные симптомы преэклампсии: гиперемия лица, покашливание, осиплость голоса, плаксивость, неадекватность поведения, снижение слуха, речевые затруднения, цианоз, тахипноэ, двигательное возбуждение, ознобы, гипертермия. Наиболее выраженным патологическим изменением нервной системы при гестозе является эклампсия — судорожный припадок. В настоящее время, в связи с более активной тактикой ведения беременных с тяжелыми формами гестоза, количество случаев преэклампсии значительно снизилось, а эклампсия в акушерских стационарах практически не встречается.

Состояние фетоплацентарной системы при гестозах отражает степень тяжести и длительность течения патологического процесса. Частота задержки внутриутробного развития плода при гестозах составляет 40%, перинатальная заболеваемость достигает 30%, а перинатальная смертность — 5,3%. Перинатальные исходы находятся в прямой взаимосвязи с состоянием маточно-плацентарного, плодово-плацентарного и внутриплацентарного кровообращения. Для адекватной оценки состояния внутриутробного плода необходимо производить ультразвуковое, доплерометрическое и кардиотокографическое исследования с оценкой степени тяжести нарушений кровотока в системе мать—плацента—плод по данным доплерометрии и выраженности хронической внутриутробной гипоксии плода по данным КТГ.

Наряду с такими классическими осложнениями гестоза, как острая почечная недостаточность, мозговая кома, кровоизлияние в мозг, дыхательная недостаточность, отслойка сетчатки, преждевременная отслойка нормально расположенной плаценты, в настоящее время все большее

значение приобретает HELLP-синдром и острый жировой гепатоз беременных (ОЖГБ).

HELLP-синдром: гемолиз — H (Haemolysis), повышение ферментов печени — EL (Elevated liver enzymes), низкое число тромбоцитов — LP (Low platelet count). При тяжелой нефропатии и эклампсии он развивается в 4—12% наблюдений и характеризуется высокой материнской (до 75%) и перинатальной смертностью. HELLP-синдром возникает в III триместре гестации, чаще на сроке 35 недель.

Клиническая картина характеризуется агрессивным течением и стремительным нарастанием симптомов. Первоначальные проявления неспецифичны и включают головную боль, утомление, рвоту, боль в животе, чаще локализованную в правом подреберье или диффузную. Затем появляются рвота, окрашенная кровью, кровоизлияния в местах инъекций, нарастающая желтуха и печеночная недостаточность, судороги, выраженная кома. Нередко наблюдаются разрыв печени с кровотечением в брюшную полость. В послеродовом периоде из-за нарушений в свертывающей системе наблюдаются профузные маточные кровотечения. HELLP-синдром может проявляться клиникой тотальной преждевременной отслойки нормально расположенной плаценты, сопровождающейся массивным коагулопатическим кровотечением и быстрым формированием печеночно-почечной недостаточности.

Лабораторными признаками HELLP-синдрома являются: повышение уровня трансаминаз (АСТ более 200 ЕД/л, АЛТ более 70 ЕД/л, ЛДГ более 600 ЕД/л), тромбоцитопения (менее $100 \cdot 10^9/\text{л}$), снижение уровня антитромбина III (менее 70%), внутрисосудистый гемолиз и повышение билирубина.

ОЖГБ чаще развивается у первобеременных. В течении заболевания различают 2 периода. Первый — безжелтушный, может продолжаться от 2 до 6 недель. Для него характерны: снижение или отсутствие аппетита, слабость, изжога, тошнота, рвота, боли и чувство тяжести в эпигастрии, кожный зуд, снижение массы тела. Второй — желтушный — заключительный период болезни, характеризуется бурной клиникой печеночно-почечной недостаточности: желтуха, олигурия, периферические отеки, скопление жидкости в

серозных полостях, маточное кровотечение, антенатальная гибель плода. При биохимическом исследовании крови выявляются: гипербилирубинемия за счет прямой фракции, гипопропротеинемия (менее 60 г/л), гипофибриногенемия (менее 2 г/л), не выраженная тромбоцитопения, незначительный прирост трансаминаз.

Оценка степени тяжести гестозов, основные принципы терапии и акушерская тактика. Многие существовавшие до недавнего времени методы определения степени тяжести ОПГ-гестозов учитывали в качестве критериев только клинические проявления гестозов и не отражали объективного состояния беременных. Это связано с тем, что в последнее время изменилась картина заболевания: гестозы нередко протекают атипично, начинаются во II триместре беременности. Исход беременности для матери и плода во многом зависит не только от общеклинических проявлений гестоза, но и от длительности его течения, наличия фетоплацентарной недостаточности и экстрагенитальной патологии. Поэтому наиболее приемлемой в настоящее время следует считать классификацию гестоза, рекомендованную МЗ РФ в 1999 г. и различающую гестоз легкой, средней и тяжелой степени. Преэклампсия и эклампсия рассматриваются как осложнения тяжелого гестоза. Данная классификация удобна для практических врачей, так как используемые в ней критерии не требуют дорогостоящих и длительных методик, и в то же время позволяет адекватно оценить степень тяжести заболевания (табл. 3). Оценка до 7 баллов соответствует легкой степени тяжести, 8—11 — средней, а 12 и выше — тяжелой.

Объективными критериями тяжелой нефропатии и преэклампсии являются следующие признаки:

- систолическое артериальное давление 160 ммHg и выше, диастолическое артериальное 110 ммHg и выше;
- протенурия до 5 г/сутки и более;
- олигурия (объем мочи в сутки менее 400 мл);
- гипокинетический тип центральной материнской гемодинамики с повышенным ОПСС (более 2000 дин·с·см⁻⁵), выраженные нарушения почечного кровотока, двустороннее нарушение кровотока в маточ-

Таблица 3

**Балльная оценка степени тяжести гестоза
(Методические рекомендации МЗ РФ, 1999)**

Симптомы	Баллы		
	1	2	3
Отеки	на голенях или патологическая прибавка массы тела	на голенях и передней брюшной стенке	распространенные
Протеинурия г/л	0,033—0,132	0,132—1,0	1,0 и более
АД систолическое ммHg	130—150	150—170	более 170
АД диастолическое ммHg	85—90	90—110	более 110
Начало гестоза	36—40 нед.	30—35 нед.	до 30 нед.
Гипотрофия плода	—	I степени	II—III степени
Экстрагенитальные заболевания	Проявление до беременности	Проявление во время беременности	Проявление до и во время беременности

ных артериях; повышение ПИ во внутренней сонной артерии более 2,0; ретроградный ток крови в надлобковых артериях;

- отсутствие нормализации либо ухудшение гемодинамических показателей на фоне интенсивной терапии гестоза;
- тромбоцитопения ($100 \cdot 10^9/\text{л}$), гипокоагуляция, повышение активности печеночных ферментов, гипербилирубинемия.

Наличие хотя бы одного из этих признаков свидетельствует о тяжелом состоянии беременной и нередко предшествует эклампсии.

Лечение гестозов должно проводиться только в условиях акушерского стационара. Комплексная патогенетическая терапия должна быть направлена на:

- создание лечебно-охранительного режима (нормализация функции ЦНС);
- восстановление функции жизненно важных органов (гипотензивная, инфузионно-трансфузионная, дез-

интоксикационная терапия, нормализация водно-солевого обмена, реологических и коагуляционных свойств крови, улучшение маточно-плацентарного и внутриплацентарного кровообращения, нормализация структурно-функциональных свойств клеточных мембран);

— быстрое и бережное родоразрешение.

1. Нормализация функции ЦНС осуществляется за счет седативной и психотропной терапии. У пациенток с легкой и средней тяжестью гестоза предпочтение следует отдавать седативным средствам растительного происхождения (валериана, экстракт пустырника) в сочетании с транквилизаторами (реланиум, седуксен, феназепам, нозепам). При тяжелой нефропатии и преэклампсии все манипуляции проводят на фоне ингаляционной анестезии с использованием транквилизаторов, нейролептиков и анальгетиков.

Эклампсия является показанием к интубации и ИВЛ. Перевод родильницы в послеоперационном периоде на самостоятельное дыхание возможен не ранее, чем через 2 часа после родоразрешения, только при стабилизации систолического АД (не выше 140—150 ммНг), нормализации ЦВД, ЧСС и диуреза (более 35 мл/ч) на фоне восстановления сознания.

2. Гипотензивная терапия осуществляется при уровне систолического АД, превышающем исходное на 30 ммНг, а диастолического — на 15 ммНг. В настоящее время рекомендуются антагонисты кальция (магния сульфат, верепамил, норваск), блокаторы и стимуляторы адренергических рецепторов (клофеллин, атенолол, лабеталол), вазодилататоры (нитропруссид натрия, празозин, гидралазин), ганглио-блокаторы (бензогексоний, пентамин).

При гестозе легкой степени используется монотерапия (антагонисты кальция, спазмолитики), средней степени — комплексная терапия. Наибольшей эффективностью обладают следующие сочетания: антагонисты кальция + клофеллин, вазодилататоры + клофеллин).

При тяжелой степени гестоза, преэклампсии и эклампсии проводится комплексная гипотензивная терапия. При низких цифрах ЦВД (менее 3 см вод. ст.) гипотензивной

терапии должна предшествовать инфузионно-трансфузионная терапия. Препаратом выбора является магния сульфат в суточной дозе не менее 12 г при внутривенном введении. Одновременно можно использовать верепамил или норваск. В случае отсутствия эффекта используют пентамин или нитропруссид натрия.

3. Инфузионно-трансфузионная терапия (ИТТ) применяется с целью нормализации ОЦК, коллоидно-осмотического давления плазмы, реологических и коагуляционных свойств крови, макро- и микрогемодинамики. В состав ИТТ включают свежезамороженную плазму, альбумин, реополиглюкин, 6% и 10% раствор крахмала (инфукол), кристаллоиды. Соотношение коллоидов и кристаллоидов и объем ИТТ определяются значениями гематокрита, диуреза, ЦВД, содержанием белка в крови и показателей гемостаза.

4. Нормализация водно-солевого обмена осуществляется за счет назначения диуретиков, применение которых при гестозе остается спорным. При гестозе легкой степени используют мочегонные фитосборы. В условиях стационара допустимо применение калийсберегающих диуретиков (триампур) в течение 2—3 дней. Салуретики (лазикс) вводят только при тяжелых формах гестоза, при нормальных показателях ЦВД, общего белка в крови, явлениях гипергидратации и диурезе менее 30 мл/ч.

5. Нормализация реологических и коагуляционных свойств крови должна включать дезагреганты (трентал, курантил, аспирин). Лечебные дозы аспирина подбираются индивидуально в зависимости от показателей тромбоэластограммы. При нормализации общего состояния и биохимических показателей суточная доза аспирина должна составлять 60 мг/сут.

6. Восстановление структурно-функциональных свойств клеточных мембран и клеточного метаболизма осуществляется антиоксидантами (витамин Е, солкосерил), мембраностабилизаторами (липостабил, эссенциале).

7. Улучшение маточно-плацентарного и внутриплацентарного кровотока осуществляется за счет описанной выше комплексной терапии гестоза. Дополнительно с этой

целью могут использоваться бета-миметики (гинипрал, партусистен) в индивидуальной дозировке.

8. **Экстракорпоральные методы детоксикации и дегидратации** — плазмаферез и ультрафильтрация — применяются при тяжелых формах гестоза. Показанием к плазмаферезу являются: нефропатия тяжелой степени при отсутствии эффекта от ИТТ и необходимости пролонгирования беременности; HELLP-синдром и ОЖГБ. Показанием к ультрафильтрации: постэкламптическая кома, отек мозга, некупирующийся отек легких, анасарка.

Терапия гестоза должна проводиться под строгим лабораторно-инструментальным контролем:

- ЦВД (в пределах 5—10 см вод. ст.);
- диурез (не менее 35 мл/ч);
- концентрационные показатели крови (гемоглобин не менее 70 г/л, гематокрит — не менее 0,25, тромбоциты — не менее $100 \cdot 10^9/\text{л}$);
- биохимические показатели крови (общий белок не менее 60 г/л, трансаминазы — АСТ, АЛТ, общий билирубин, креатинин, остаточный азот, мочевины);
- эхокардиография с определением параметров центральной материнской гемодинамики и ОПСС (УИ не менее 24,7 мл/м², СИ не менее 2,4 л/мин/м², ОПСС не более 1500 дин · с · см⁻⁵);
- доплерометрическое исследование маточно-плацентарного кровотока (СДО в маточных артериях не более 2,4, в спиральных артериях — не более 1,85);
- доплерометрическое исследование почечного кровотока (СДО в почечных артериях не более 2,3);
- доплерометрическое исследование кровотока во внутренних сонных (ПИ менее 2,0) и надлобковых артериях (в норме — антиградное направление кровотока).

Степень тяжести гестоза необходимо оценивать на фоне лечения каждые 2—3 дня при легкой степени, каждый день — при средней и каждые 2 часа — при тяжелой. Необходимость этого обуславливается возможным быстрым нарастанием клинической симптоматики гестоза, несмотря на проводимую интенсивную терапию. В настоящее вре-

мя считается общепринятым, что сроки лечения гестоза должны быть ограничены. При гестозе легкой степени максимально допустимым является лечение в течение 2 недель, средней степени — 7 дней, тяжелой степени — 24—36 часов. При неэффективности проводимой терапии в течение указанных сроков, а также нарастании симптоматики гестоза необходимо решать вопрос о досрочном родоразрешении.

Акушерская тактика. При наличии эффекта от проводимой терапии гестоза беременность продолжается до срока, гарантирующего рождение жизнеспособного плода или до наступления родов.

В настоящее время при средне-тяжелых и тяжелых формах гестоза осуществляется активная тактика ведения беременности. Показанием к досрочному родоразрешению является не только эклампсия и ее осложнения, но и тяжелые формы (при отсутствии эффекта от терапии в течение 3—6 часов) и средне-тяжелые (при отсутствии эффекта от терапии в течение 5—6 сут) формы гестозов.

Показаниями к кесареву сечению при гестозах являются:

1. Эклампсия и ее осложнения.
2. Осложнения гестоза (кома, кровоизлияние в мозг, ОПН, HELLP-синдром, ОЖГБ, отслойка сетчатки, кровоизлияние в нее, преждевременная отслойка нормально расположенной плаценты, фетоплацентарная недостаточность).
3. Гестоз тяжелой степени, преэклампсия при неподготовленной шейке матки.
4. Сочетание гестоза с другой акушерской патологией.

При тяжелых формах гестоза кесарево сечение производится только под эндотрахеальным наркозом. Применение эпидуральной анестезии допустимо только при легких и средне-тяжелых формах гестоза.

При возможности ведения родов через естественные родовые пути для подготовки шейки матки необходимо применять простагландинсодержащие гели (цервипрост). При подготовленной шейке матки производится амниотомия с последующим родовозбуждением.

При родоразрешении через естественные родовые пути проводится поэтапная длительная анальгезия, включая эпидуральную анестезию.

Наиболее частыми ошибками при лечении гестозов являются:

- недооценка данных анамнеза и клинических методов исследования;
- неправильная интерпретация лабораторно-инструментальных методов исследования;
- неадекватная терапия и ее несвоевременное начало;
- бесконтрольная ИТТ, которая способствует гипергидратации;
- неправильная тактика родоразрешения;
- неполноценная профилактика кровотечений.

Современные принципы профилактики гестоза. Профилактические мероприятия проводятся с целью исключения развития тяжелых форм гестоза и плацентарной недостаточности у беременных группы высокого риска. По нашим данным, наряду с данными анамнеза, к группе высокого риска развития гестоза относятся пациентки с нарушением маточно-плацентарного кровотока, выявленным в сроке 14—16 недель (СДО в маточных артериях более 2,4, СДО в спиральных артериях более 1,85).

Профилактический комплекс включает в себя: диету, режим «Bed rest», витамины, препараты, нормализующие клеточный метаболизм, дезагреганты, восстановление структурно-функциональных свойств клеточных мембран, антиоксиданты.

1. **Диета** калорийностью 3000—3500 ккал должна содержать 110—120 г/сутки белка. Количество жидкости ограничивается 1300—1500 мл, поваренной соли — 6—8 г в сутки.

2. **Дозированный постельный режим «Bed rest»** (метод заключается в пребывании беременных в положении преимущественно на левом боку с 10 до 13 и с 14 до 17 часов) способствует снижению ОПСС, увеличению ударного объема сердца и почечной перфузии, нормализации маточно-плацентарного кровотока.

3. Беременные группы высокого риска развития гестоза должны получать **витамины** на протяжении всего периода

гестации в таблетированном виде (витрум-пренатал, матер-на, прегнавиг).

4. С целью **стабилизации микроциркуляции** в профилактический комплекс включают один из дезагрегантов (трентал по 1 таблетке 3 раза в день, курантил по 2 таблетки 3 раза в день, аспирин по 60 мг в сутки ежедневно).

5. Для **нормализации перекисного окисления липидов** применяют один из антиоксидантов (витамин Е 300 мг в сутки, витамин С 100 мг в сутки, глютаминовая кислота 3 г в сутки).

6. Для **восстановления структурно-функциональных свойств клеточных мембран** применяются эссенциале-форте (2 капсулы 3 раза в день), липостабил (2 капсулы 3 раза в день).

7. Профилактические мероприятия проводятся на фоне **лечения экстрагенитальной патологии**.

Профилактика гестозов у беременных группы высокого риска должна начинаться с 8—10 недель гестации.

С 8—9 недель всем беременным группы высокого риска назначается диета, режим «Bed rest», комплекс витаминов, лечение экстрагенитальной патологии.

С 16—19 недель пациенткам дополнительно назначают дезагреганты или антикоагулянты, антиоксиданты и мембраностабилизаторы. Особенно показаны антиагреганты при нарушении маточно-плацентарной гемодинамики (трентал по 100 мг 3 раза в день или аспирин по 250 мг в день в течение 3 недель). Повторные курсы медикаментозной коррекции нарушений маточно-плацентарной гемодинамики следует проводить в критические сроки (24—27 и 32—35 недель).

На основании анализа данных, полученных при обследовании более 2000 пациенток группы высокого риска развития гестоза, предложенная схема профилактики позволила снизить частоту развития гестоза в 1,5 раза, его тяжелых форм — в 2 раза, а плацентарной недостаточности — в 2,5 раза.

Таким образом, в настоящее время единственным реальным путем снижения частоты гестозов, особенно тяжелых форм, является своевременное выявление группы высоко-

го риска по развитию данной патологии и проведение профилактических мероприятий. Лечение гестоза необходимо начинать на доклинической стадии. В лечении развившегося заболевания необходимо придерживаться активной тактики ведения беременности, что позволяет предупредить развитие тяжелых осложнений у матери и плода.

akusher-lib.ru

ДЕКОМПЕНСИРОВАННАЯ ФОРМА ПЛАЦЕНТАРНОЙ НЕДОСТАТОЧНОСТИ

Интенсивное развитие перинатологии и перинатальной медицины в последние два десятилетия оказывает большое влияние на практическое акушерство. Важнейшим достижением является учение о единой функциональной системе мать—плацента—плод, позволяющее по-новому решать проблемы перинатальной заболеваемости и смертности, связанные с плацентарной недостаточностью. Однако несмотря на интенсивное использование новейших методов диагностики и лечения, недостаточность функций плаценты остается ведущей причиной высокого уровня заболеваемости и смертности детей не только в перинатальном периоде, но и на этапах последующего развития. Так, анализ развития детей первых пяти лет жизни при этой патологии выявил более чем в 1/3 случаев явления дезадаптации новорожденных в раннем неонатальном периоде, высокую частоту поражения центральной нервной системы и, вследствие этого, отставание физического и психомоторного развития. Следует подчеркнуть нарушение становления функции речи, явления социальной дезадаптации детей в дошкольном и школьном периодах. Например, у 22% пациентов, родившихся с признаками задержки развития, на протяжении первых лет жизни резко уменьшен словарный запас. Частота минимальных неврологических нарушений в этой группе пациентов, по данным различных исследователей, составляет 10—45%. Выраженными неврологически расстройствами страдают 7—9% детей. Таким образом, интеллектуальное и психическое развитие детей во многом определяется степенью поражения головного мозга в перинатальный период. Н. А. Жерновая и М. М. Мельникова (1989) длительное время изучали отдаленные последствия ЗВРП. Установлено, что у детей этой группы в возрасте

10—17 лет имеются существенные особенности физического и полового развития (скелетные диспропорции, отставание в росте, изменения размеров таза, отклонения в становлении половой системы). У девочек частота нарушений менструальной функции регистрируется чаще, чем в популяции. Поэтому проблема плацентарной недостаточности и внутриутробной задержки развития плода сегодня имеет не только клиническую значимость, но и яркий социальный аспект.

На современном этапе плацентарную недостаточность рассматривают как клинический синдром, обусловленный морфофункциональными изменениями в плаценте и нарушениями компенсаторно-приспособительных механизмов, обеспечивающих функциональную полноценность органа. Он представляет собой результат сложной реакции плода и плаценты на различные патологические состояния материнского организма и проявляется в комплексе нарушений транспортной, трофической, эндокринной и метаболической функций плаценты, лежащих в основе патологии плода и новорожденного. Степень и характер влияния патологических состояний беременных на плод определяется многими факторами: сроком беременности, длительностью воздействия, состоянием компенсаторно-приспособительных механизмов в системе мать—плацента—плод.

Клиническими проявлениями плацентарной недостаточности являются задержка внутриутробного развития плода (ЗВРП, IUGR) и хроническая внутриутробная гипоксия различной степени тяжести.

В группе беременных высокого риска по развитию перинатальной патологии частота развития фетоплацентарной недостаточности составляет в среднем 30% и имеет четкую тенденцию к росту.

Многочисленные факторы, приводящие к формированию плацентарной недостаточности, подробно описаны в литературе и объединены в 4 основные группы: социально-бытовые факторы, особенности акушерского анамнеза и соматического статуса, а также осложнения беременности.

Среди причин последней группы необходимо выделить следующие акушерские осложнения: гестозы, длительную угрозу прерывания беременности и перенашивание. Изве-

стно, что ведущей причиной возникновения фетоплацентарной недостаточности являются гестозы, особенно их сочетанные формы. Доля гестозов в структуре причин развития недостаточности функций плаценты составляет 60%, на втором месте (22%) — длительная угроза прерывания беременности. В 8% наблюдений плацентарная недостаточность развивается вследствие перенашивания беременности.

Итогом комплексного анализа клинических данных и результатов инструментальных исследований (ультразвуковое исследование, доплерометрия, кардиотокография) явилась классификация плацентарной недостаточности по степени тяжести, широко распространенная в практическом акушерстве. Согласно данной классификации предложено выделять три формы плацентарной недостаточности: компенсированную, субкомпенсированную и декомпенсированную.

Обращаясь к патогенезу плацентарной недостаточности, еще раз необходимо подчеркнуть, что ведущими патогенетическими механизмами в развитии и прогрессировании плацентарной недостаточности являются морфофункциональные нарушения в системе мать—плацента—плод, которые приводят к нарушению маточно-плацентарной и плодово-плацентарной гемодинамики, транспорта кислорода и питательных веществ к плоду, изменениям метаболизма и эндокринной регуляции. С этой точки зрения декомпенсированная плацентарная недостаточность является крайне тяжелой ее стадией с развитием критического состояния плодово-плацентарного кровотока.

Клинически декомпенсированная плацентарная недостаточность проявляется тяжелой формой задержки внутриутробного развития плода вследствие резкого замедления темпов прироста его биометрических показателей. Кроме того, для декомпенсированной формы плацентарной недостаточности характерны: резкое нарушение гормональных и обменных функций плода, развитие метаболического ацидоза, не поддающегося внутриутробной коррекции, выраженная хроническая внутриутробная гипоксия плода. В патологический процесс вовлекаются такие жизненно важные системы органов плода, как сердечно-сосудистая, мочевыделительная, а также центральная нервная система.

Лечение на этой стадии плацентарной недостаточности вследствие истощения резервных возможностей организма плода и тяжелых морфологических нарушений в плаценте неэффективно и, поэтому, нецелесообразно.

Таким образом, декомпенсированная плацентарная недостаточность — это форма заболевания, которая отражает крайне тяжелое состояние плода, реально угрожает его жизни и требует срочных и экстренных врачебных мероприятий. Удельная частота декомпенсированной формы среди всех форм плацентарной недостаточности составляет 10—15%.

В структуре причин возникновения декомпенсированной плацентарной недостаточности доминируют гестозы (88%). Следует отметить развитие декомпенсированной формы недостаточности функций плаценты при наличии хромосомных аномалий, особенно трисомий по 13 и 18 парам хромосом. Частота диагностики хромосомных нарушений и внутриутробных пороков развития плода при критическом состоянии плодово-плацентарного кровотока, по данным разных авторов, колеблется от 19 до 27%.

Рассматривая вопросы диагностики, следует отметить, что обследование женщин с плацентарной недостаточностью и, в частности, с декомпенсированной ее формой, должно быть комплексным и патогенетически обоснованным. С этой целью был разработан алгоритм обследования, который включает в себя:

1. Ультразвуковое исследование с измерением основных фетометрических параметров (бипариетальный размер головки плода, средний диаметр живота и длина бедренной кости), а также расширенная фетометрия с вычислением окружностей головки и живота, фетометрических индексов. Ультразвуковая плацентография и оценка количества околоплодных вод.

2. Допплерометрическую оценку кровотока в различных сосудах матери и плода.

3. Кардиотокографическое исследование, позволяющее оценить наличие и степень тяжести внутриутробной гипоксии.

При ультразвуковом сканировании для более точной диагностики внутриутробной задержки плода, помимо из-

мерения основных вышеперечисленных параметров, необходимо осуществлять оценку количества околоплодных вод и состояние плаценты. Так, декомпенсированная плацентарная недостаточность в 86% наблюдений сопровождается выраженным маловодием, что связано со значительным снижением мочевыделительной функции плода в условиях централизации кровообращения, и в 64% — преждевременным созреванием плаценты.

Допплерометрическое исследование включает в себя оценку кровотока в маточных и спиральных артериях беременной, в артерии пуповины плода и ее внутриплацентарных ветвях, в аорте плода, внутренней сонной, средней мозговой и в почечных артериях плода, а также доплерэхокардиографическую оценку внутрисердечной гемодинамики плода, составляющих единую маточно-плацентарно-плодовую систему кровообращения. Несмотря на то, что доплерометрическое исследование кровотока в артериях пуповины, аорте плода и маточных артериях дает подробную информацию о состоянии плода при плацентарной недостаточности, в последние годы все больший интерес вызывает изучение венозного кровотока в венозном протоке, пупочной и нижней полой венах плода.

Ведущую роль в патогенезе плацентарной недостаточности играют нарушения маточно-плацентарного кровообращения. Патологический спектр при этом характеризуется снижением диастолического компонента кровотока и появлением дикротической выемки в фазу ранней диастолы. Следует подчеркнуть, что наиболее неблагоприятным диагностическим признаком является двустороннее нарушение кровотока в маточных артериях. Частота развития гестоза и плацентарной недостаточности в этих случаях достигает 89%.

Ведущее значение в становлении маточно-плацентарного кровотока, обеспечении его постоянства имеют гестационные изменения спиральных артерий. Физиологические изменения, которым подвергаются спиральные артерии по мере прогрессирования неосложненной беременности, характеризуются эластолизом, дегенерацией мышечного слоя и замещением мышечной и эластической оболочки фибриноидом с расширением просвета артерий.

Патологические изменения в спиральных артериях, которые, согласно современным представлениям, играют ведущую роль в патогенезе плацентарной недостаточности, проявляются отсутствием или неполными гестационными изменениями, а также функциональными нарушениями, приводящими к сужению их просвета. Это связано с недостаточной активностью волны эндоваскулярной инвазии периферического цитотрофобласта, который в норме, в период с 8 по 18 неделю, лизирует эластический каркас спиральных артерий и обуславливает многократное расширение их просвета. В таких случаях речь идет о характерной направленности патологического процесса: недостаточная инвазия цитотрофобласта в спиральные артерии — повышение в них сопротивления току крови — уменьшение объема материнской крови, гипоксия — гибель микроворсинок эпителия — нарушение гемостаза, тромбозы в межворсинчатом пространстве — обширные ишемические инфаркты — нарушение реологических свойств крови плода и плодовой гемодинамики.

С внедрением в перинатологию метода цветного доплеровского картирования была получена реальная возможность визуализации и регистрации кровотока в спиральных артериях, что позволяет неинвазивным путем определить функциональную способность этого периферического звена маточного кровообращения и оценить компенсаторные возможности плаценты. Уже получены первые данные об изменениях гемодинамики в спиральных артериях при гестозах различной степени тяжести и обусловленной ими плацентарной недостаточности.

Важным этапом в формировании плацентарной недостаточности и внутриутробной задержки роста плода является изменение кровотока в терминальных ветвях артерии пуповины, которые, наряду со спиральными артериями, составляют систему внутриплацентарного кровообращения. На сегодняшний день уже получены данные об изменениях внутриплацентарного кровотока при декомпенсированной плацентарной недостаточности, обусловленной гестозом. По мере возрастания периферической сосудистой резистентности при гестозе и плацентарной недостаточности спектр кровотока в артерии пуповины претерпевает сле-

дующие изменения: от постепенного снижения диастолического компонента кровотока до нулевых его значений и при наиболее неблагоприятном прогнозе — до формирования отрицательного или ретроградного тока крови в фазу диастолы. В отличие от основного ствола артерии пуповины, появление ретроградного кровотока в фазу диастолы в ее терминальных ветвях не было отмечено ни в одном наблюдении. Следует подчеркнуть, что так называемое «критическое» состояние внутриплацентарного кровотока при декомпенсированной форме плацентарной недостаточности, обусловленной гестозом (т. е. отсутствие диастолического компонента кровотока в терминальных ветвях артерии пуповины), отмечается только на фоне патологических кривых скорости кровотока в спиральных артериях. Особое значение приобретает тот факт, что критическое состояние внутриплацентарной гемодинамики обнаруживается в среднем на 3—4 суток ранее, чем в основном стволе артерии пуповины, что позволяет не только раньше диагностировать декомпенсированную форму плацентарной недостаточности, но и своевременно выработать оптимальную акушерскую тактику.

С учетом данных комплексной оценки гемодинамики была разработана классификация нарушений маточно-плацентарного и плодово-плацентарного кровотока по оценке кровотока в маточной артерии и артерии пуповины. При I степени гемодинамические нарушения отмечаются только в маточных артериях (Ia) или в артерии пуповины (Iб). II степень характеризуется нарушениями как маточного, так и плодового кровотока, не достигающими критических значений. III степень тяжести гемодинамических нарушений, а именно — нулевой или отрицательный диастолический кровоток в артерии пуповины, представляет собой критическое состояние плодово-плацентарного кровообращения и является основным диагностическим критерием декомпенсированной формы плацентарной недостаточности. К гемодинамическим показателям, характеризующим критическое состояние плода, относится также нулевой диастолический кровоток в аорте плода. Первоначально критическое состояние кровотока обнаруживается в артерии пуповины, а затем в аорте плода. Нарушения кровотока в

аорте плода при декомпенсированной форме плацентарной недостаточности выявляются в 45% наблюдений. Из них более, чем в 50% наблюдений регистрируется нулевой конечно-диастолический компонент кровотока.

Нарушения плодово-плацентарной гемодинамики являются пусковым механизмом изменений гемодинамики плода. В условиях возрастающей периферической сосудистой резистентности происходит процесс централизации плодового кровообращения. Так, при декомпенсированной плацентарной недостаточности в сроки после 34 недель беременности в 45% наблюдений выявляется полное отсутствие диастолической фазы кровотока в почечных артериях плода и в остальных наблюдениях — отсутствие конечного диастолического кровотока.

Определенное значение имеет исследование кровотока в системе внутренней сонной артерии плода. При декомпенсированной форме плацентарной недостаточности отмечается снижение резистентности сосудов головного мозга плода и повышение диастолической фазы кровотока во внутренней сонной и средней мозговой артериях плода, что выражается уменьшением значений систоло-диастолического компонента кровотока до 2,3 и ниже во внутренней сонной артерии плода. Это свидетельствует о наличии «brain-sparing effect», являющегося компенсаторным механизмом поддержания нормального кровоснабжения головного мозга плода в условиях сниженной плацентарной перфузии. Такая сосудистая реакция плода наблюдается в 35% при декомпенсированной форме плацентарной недостаточности. У большинства же внутриутробных пациентов спектр кровотока в сосудах головного мозга не изменяется, а в некоторых случаях регистрируется снижение диастолического компонента кровотока во внутренней сонной артерии плода, вероятно, вследствие спазма сосудов головного мозга, что в прогностическом отношении крайне неблагоприятно. Особый интерес приобретает выявление признаков декомпенсации кровообращения плода при истинно перенесенной беременности, что сопровождается в 22% наблюдений аспирацией околоплодных вод, и в 56% повреждениями ЦНС плода гипоксически-травматического генеза. На стадии выраженной централизации кровообра-

жения плода обнаруживается одновременно повышение сосудистой резистентности в аорте плода и снижение в средней мозговой артерии. Этот этап сопровождается выраженными метаболическими нарушениями: преобладание гликолиза, развитие выраженного ацидоза, гиперкапния, дисбаланс простагландинов, дефицит факторов свертывания, гипокоагуляция, активация процессов перекисного окисления липидов, нарушение гемато-энцефалического барьера, повышение сосудистой проницаемости. При выявлении подобных нарушений следует ожидать рождения ребенка с выраженными признаками перезрелости и связанного с этим дистресс-синдромом. Кроме того, на этапе выраженной централизации кровообращения для дополнительного увеличения сердечного выброса возможно подключение дыхательных движений, чему способствует сформировавшаяся у зрелого плода реакция на гиперкапнию, в результате чего повышается риск аспирации мекония. В этот период все компенсаторные механизмы плода находятся в состоянии крайнего напряжения, и любого дополнительного стрессового фактора достаточно, чтобы произошел срыв адаптации, т. е. возникла декомпенсация кровообращения. У части плодов это происходит в антенатальном периоде, у других в процессе родов. Возникающий срыв компенсаторных реакций связан с истощением симпатoadrenalовой системы, длительными метаболическими нарушениями. Снижение сердечного выброса приводит к «мнимой нормализации» сосудистой резистентности в аорте плода, происходящей, однако, на фоне ухудшения данных КТГ. Кажущаяся нормализация сосудистой резистентности происходит и в сосудах головного мозга. Повышение сосудистой резистентности в них связано с отеком мозговой ткани, выраженными нарушениями микроциркуляции, которые, в свою очередь, приводят к очаговым изменениям в ЦНС.

Проведенные доплерэхокардиографические исследования позволили установить, что по мере прогрессирования плацентарной недостаточности происходит снижение скорости кровотока через все клапаны сердца, появляются признаки декомпенсации сократительной способности сер-

дца плода, что проявляется обнаружением регургитационного потока через трикуспидальный клапан.

При исследовании особенностей венозного кровообращения плода при плацентарной недостаточности установлено, что нарушение кровотока в венах плода обладает большей прогностической ценностью по сравнению с артерией пуповины. С нарастанием степени гипоксии миокарда доля реверсного кровотока в фазу А (фаза систолы предсердий) увеличивается. Доказано, что гипоксия может привести к уменьшению эластичности правого желудочка, что, в свою очередь, повышает его ригидность и увеличивает резистентность потока крови из правого предсердия в правый желудочек во время предсердной систолы.

Методом оценки степени тяжести внутриутробной гипоксии плода является антенатальная кардиотокография. При критическом состоянии плодово-плацентарного кровотока наиболее часто (81%) встречаются два типа кардиотокограммы, отражающие тяжелые формы хронической внутриутробной гипоксии. Кривая первого типа характеризуется значительным снижением уровня variability базального ритма и отрицательным нестрессовым тестом («немой» тип кардиотокограммы). Еще более выраженную степень тяжести гипоксии характеризует появление на фоне резкого снижения variability спонтанных антенатальных децелераций, что отражает терминальное состояние плода. Антенатальные децелерации являются следствием выраженных нарушений маточно-плацентарно-плодового кровотока. В подавляющем большинстве наблюдений децелерации выявляются при критическом состоянии плода, особенно при вовлечении в патологический процесс кровотока в аорте плода.

Комплексная оценка кровообращения в системе мать—плацента—плод позволяет не только значительно улучшить диагностику плацентарной недостаточности, особенно ее декомпенсированной формы, но и осуществлять выбор рациональной акушерской тактики. Анализ наблюдений с антенатальной смертью плода показал, что во всех случаях внутриутробная гибель наступала при обнаружении критического состояния плодово-плацентарного кровотока. Время обнаружения гибели плода колебалось от 1 до 16 дней в

сроки от 31 до 35 недель после выявления критического состояния.

Динамическое доплерометрическое и кардиотокографическое исследование, проведенное у беременных с критическим состоянием плодово-плацентарной гемодинамики, позволило установить неэффективность проведения даже самой мощной комплексной терапии декомпенсированной плацентарной недостаточности, в условиях которой дальнейшее развитие плода невозможно и приводит к его антенатальной гибели. Поэтому при критическом нарушении плодово-плацентарного кровотока (и его внутриплацентарного звена) оправданным и единственно правильным является неотложное родоразрешение. Предпочтительным методом родоразрешения при критическом нарушении плодово-плацентарной гемодинамики после исключения врожденной и наследственной патологии в сроки более 32—33 недель беременности является операция кесарева сечения. Выбор подобной тактики позволил за последние годы при выраженных гемодинамических нарушениях плода практически полностью избежать перинатальных потерь и значительно снизить частоту внутричерепных кровоизлияний, некротического энтероколита и постгипоксических последствий у новорожденных, родившихся от беременности, протекавшей с декомпенсированной плацентарной недостаточностью.

Вопрос об экстренном родоразрешении должен решаться еще до появления патологических кардиотокограмм, поскольку при выраженных кардиотокографических изменениях в сочетании с нулевым или реверсным диастолическим кровотоком в артерии пуповины частота неблагоприятных перинатальных исходов максимальна. Досрочное родоразрешение через естественные родовые пути при критическом состоянии плодово-плацентарной гемодинамики сопровождается высокой перинатальной смертностью и наблюдается более чем в 50% случаев. По-видимому, это объясняется значительным усугублением нарушений маточно-плацентарного кровотока на фоне регулярной родовой деятельности.

При выборе метода обезболивания операции кесарева сечения предпочтение следует отдать перидуральной анестезии.

тезии, которая не приводит к ухудшению показателей кровотока в системе мать—плацента—плод, а в отдельных наблюдениях сопровождается их некоторым улучшением.

Дискутабельным остается вопрос об акушерской тактике до 28 недель беременности. На современном этапе в эти сроки неоправдано экстренное абдоминальное родоразрешение в интересах плода, так как в большинстве случаев при этом имеют место выраженные изменения у плода, не поддающиеся коррекции в неонатальном периоде. Кроме того, в эти сроки в большинстве случаев наблюдается быстрое нарастание тяжести гестоза на фоне ухудшения показателей кровотока в маточных артериях. Поэтому рациональным следует признать прерывание беременности до 28 недель при критическом состоянии плодово-плацентарной гемодинамики. В сроки 28—32 недели беременности вопрос о досрочном родоразрешении в интересах плода должен решаться строго индивидуально перинатальным консилиумом. Большое влияние на показатели перинатальной смертности при выраженных нарушениях плодово-плацентарного кровотока оказывает уровень неонатальной службы, поскольку новорожденным этой группы необходимо высококвалифицированное наблюдение с использованием современной аппаратуры. У новорожденных с критическим состоянием плодово-плацентарной гемодинамики выявлены два варианта нарушения мозгового кровотока. При первом варианте наблюдается дилатация сосудов мозга и усиление мозгового кровотока за счет диастолического компонента, что повышает риск развития перивентрикулярных кровоизлияний. При втором варианте отмечается снижение скорости кровотока в диастолу, что свидетельствует о высокой сосудистой резистентности мозга и приводит к его ишемии с последующим развитием лейкомаляции. У детей с резко нарушенной ауторегуляцией мозговой гемодинамики развивается флюктуирующий тип кровотока. На основе этих данных разработан комплекс профилактических мероприятий, направленный на предотвращение резких колебаний артериального давления и мозгового кровотока у таких детей, нормализацию метаболизма и водно-электролитного гомеостаза.

Осложнениями у новорожденных при декомпенсированной форме плацентарной недостаточности являются: метаболические нарушения (гипогликемия, гипокальциемия), гипотермия, полицитемия, гипоксические перинатальные повреждения ЦНС, аспирационная пневмония, синдром персистирующего фетального кровообращения. Болезнь гиалиновых мембран у детей, родившихся от беременности с плацентарной недостаточностью, встречается реже, так как на фоне хронической внутриутробной гипоксии ускоряется созревание легких. У новорожденных отмечаются полицитемия и повышенная вязкость крови, которые являются результатом увеличения уровня эритропоэтина вследствие гипоксии плода. Полицитемия может усугублять гипогликемию и приводить к повреждению мозга.

Прогноз дальнейшего психомоторного и физического развития детей зависит от причины плацентарной недостаточности. Новорожденные с симметричной задержкой роста, обусловленной пониженной потенцией к росту, обычно имеют более плохой прогноз, в то время как дети с асимметричной задержкой, у которых сохранен нормальный рост мозга, как правило, имеют более благоприятный прогноз. У недоношенных новорожденных с внутриутробной задержкой роста плода отмечается более высокая частота отклонений от нормы в психоневрологическом развитии, что обусловлено как плацентарной недостаточностью, так и недоношенностью. Частота развития неврологических осложнений у новорожденных с внутриутробной задержкой роста и тяжелыми хромосомными аномалиями составляет 100%.

В современных условиях благодаря достижениям акушерской науки, единственным реальным путем снижения частоты плацентарной недостаточности и предупреждения развития тяжелых форм является ранняя диагностика и профилактика этого осложнения беременности. Причем эффективность профилактических мероприятий находится в прямой зависимости от срока беременности. Согласно разработанному нами алгоритму обследования и профилактики, беременные, выделенные в группу высокого риска развития плацентарной недостаточности, на основании данных общесоматического и акушерско-гинекологическо-

го анамнеза нуждаются в проведении скринингового доплерометрического исследования кровотока в системе мать—плацента—плод в сроки 16—19 недель беременности. При выявлении патологических показателей гемодинамики в системе мать—плацента—плод (маточные и спиральные артерии, артерия пуповины и ее терминальные ветви) частота развития плацентарной недостаточности составляет 82%, перинатальных потерь — 11,8%, что требует проведения дифференцированной медикаментозной коррекции выявленных гемодинамических нарушений. При нарушениях в маточно-плацентарном звене кровообращения препаратами выбора являются средства, улучшающие реологические свойства крови: трентал (по 100 мг 3 раза в день) или аспирин (по 250 мг в день) в течение трех недель; при нарушениях в плодово-плацентарном звене кровообращения целесообразно использование актовегина (по 200 мг 3 раза в день) в течение 3 недель. Повторные курсы медикаментозной коррекции следует проводить в «критические сроки» 24—27 и 32—35-недель. После каждого курса необходимо контрольное доплерометрическое исследование кровотока в маточных, спиральных артериях, артерии пуповины и ее терминальных ветвях. При отсутствии нормализации или ухудшении гемодинамических показателей необходимо решать вопрос о целесообразности пролонгирования данной беременности. Дифференцированный подход к профилактике плацентарной недостаточности позволяет в 2,1 раза снизить частоту развития ВЗРП, до 0 снизить перинатальные потери.

Проведенные клинические исследования и многолетний опыт работы в практическом акушерстве позволяют сделать следующие выводы:

1. Знание принципов диагностики, точное определение диагностических критериев и их правильная интерпретация дают возможность своевременного определения степени тяжести плацентарной недостаточности и состояния плода, что необходимо для выбора оптимальной тактики ведения беременности, а также метода и срока родоразрешения, что, в свою очередь, позволяет снизить уровень перинатальной заболеваемости и смертности.

2. На современном этапе приобретает особую актуальность принцип преемственности между врачами-акушерами, неонатологами и педиатрами. Необходимо помнить, что для неонатологов и педиатров внутриутробный плод — их будущий пациент в связи с этим; представляется целесообразным более активное участие врачей-неонатологов в проводимых перинатальных консилиумах и более активное привлечение специалистов-педиатров для наблюдения и коррекции нарушений у детей при последующем их развитии.

akusher-lib.ru

ВРОЖДЕННЫЕ ПОРОКИ РАЗВИТИЯ ПЛОДА

Врожденные пороки развития плода занимают 2—3 место в структуре причин перинагальной смертности, причем частота их за последние годы существенно увеличилась. В связи с этим, особую актуальность приобретает ранняя диагностика пороков развития, способствующая своевременному решению вопроса о возможности дальнейшего пролонгирования беременности, которая, в свою очередь, определяется видом аномалии, совместимостью с жизнью и прогнозом в отношении постнатального развития.

Пороки центральной нервной системы. Классификация часто встречающихся пороков развития центральной нервной системы (ЦНС) может быть представлена следующим образом:

1. Гидроцефалия:
 - а) стеноз водопровода мозга;
 - б) открытая гидроцефалия;
 - в) синдром Денди—Уокера.
2. Папиллома сосудистого сплетения.
3. Дефекты нервной трубки:
 - а) spina bifida;
 - б) анэнцефалия;
 - в) цефалоцеле.
4. Микроцефалия.

Гидроцефалия встречается с частотой 0,3—0,8 на 1000 живорожденных. В большинстве наблюдений врожденная гидроцефалия обусловлена обструкцией на одном из участков пути циркуляции спинномозговой жидкости (СМЖ). Нередко гидроцефалия сочетается с другими аномалиями: в 37% наблюдений ей сопутствует иная внутричерепная патология — гипоплазия мозолистого тела, цефалоцеле, артерио-венозные аномалии, арахноидальные кисты; внечерепные аномалии — в 63%. Среди последних следует отметить пороки развития почек (одно- и двусторонняя аге-

незия и дисплазия), пороки сердца (дефект межжелудочковой перегородки, тетрада Фалло), менингомиелоцеле, расщепление верхней губы, твердого и мягкого нёба, агенезию ануса и толстой кишки, дисгенезию гонад, синдром Меккеле. У 11% плодов обнаруживают хромосомные аномалии — трисомия по 21 паре, сбалансированные транслокации, мозаицизм.

Гидроцефалия представлена тремя основными формами:

- стеноз водопровода мозга;
- открытая гидроцефалия;
- синдром Денди—Уокера.

Стеноз водопровода мозга (СВМ) — форма обструктивной гидроцефалии, обусловленная сужением сильвиева водопровода. Удельная частота СВМ достигает 43%, соотношение детей мужского и женского пола составляет 1:8. Аномалия имеет полиэтиологический характер: генетические, инфекционные, тератогенные и опухолевые факторы, среди которых преобладают инфекционные (50%). В экспериментальных исследованиях подтверждена роль токсоплазмоза, сифилиса, цитомегаловирусной инфекции, эпидемического паротита и гриппа.

В определенной части наблюдений причиной стеноза водопровода мозга является генетическая патология, которая может наследоваться по рецессивному типу, сцепленному с X-хромосомой. Сцепленное с полом наследование относят к редким причинам СВМ, так как оно встречается с частотой 1 случай на 200 sibсов пробандов с гидроцефалией. Однако возможно, что такой тип наследования составляет 25% среди детей мужского пола. Предполагают, что глиома, менингиома, нейрофиброматоз и туберозный склероз приводят к стенозу водопровода за счет компрессионного механизма, а открытая гидроцефалия — в результате отека белого вещества и внешнего сдавления. Сочетанные аномалии встречаются у 16% детей.

Диагностика данной формы гидроцефалии основывается на обнаружении при ультразвуковом исследовании расширения боковых и III желудочков при неизменных размерах IV желудочка. Необходимо проводить тщательное сканирование позвоночника плода для исключения сочетанных с полом аномалий (рис. 2).

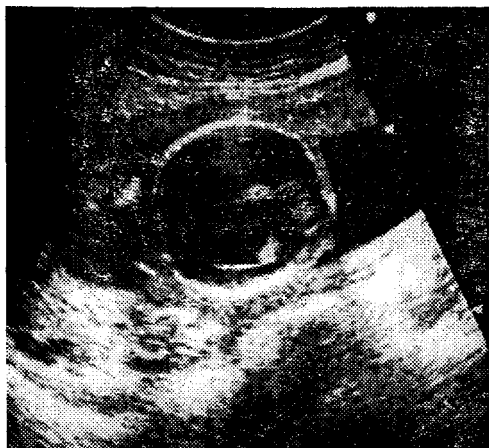


Рис. 2. Беременность 21 нед.
Обструктивная гидроцефалия

Прогноз: смертность в детском возрасте колеблется в пределах 11—30%; интеллектуальное развитие может быть нормальным.

Акушерская тактика: до достижения плодом жизнеспособности показано прерывание беременности; при установлении диагноза в поздние сроки метод родоразрешения определяется исключительно акушерскими показаниями.

Открытая гидроцефалия (ОГ) — расширение желудочков мозга и его субарахноидальной системы в результате обструкции внежелудочковой системы путей оттока спинномозговой жидкости.

Открытая гидроцефалия является второй по частоте, на ее долю приходится 38% всех наблюдений гидроцефалии. Этиология ОГ не уточнена. ОГ выявляется у детей со спинальными дефектами и облитерацией переднего сагитального синуса, субарахноидальными кровоизлияниями, папилломой сосудистого сплетения и отсутствием грануляций Паччиони. Субарахноидальное кровоизлияние служит наиболее частой причиной открытой гидроцефалии у новорожденных; в пренатальном периоде встречается крайне редко. Наследуется также редко, хотя частота повторяемости достигает 1—2%, что существенно выше, чем в общей популяции.

Патогенез: механическая обструкция внежелудочковой системы мозга и нарушение реабсорбции СМЖ приводят к расширению субарахноидального пространства, а затем и мозговых желудочков; внутренняя гидроцефалия развивается на фоне обструкции водопровода мозга, вследствие повышения внутричерепного давления.

Пренатальная диагностика ОГ осуществляется с помощью динамического ультразвукового сканирования. При этом патогномичным признаком является расширение субарахноидальной цистерны.

Прогноз: уровень смертности достигает 11%. У большинства выживших детей сохраняется нормальный интеллект. При сочетании ОГ с дефектами нервной трубки или папилломой сосудистого сплетения прогноз более неблагоприятный.

Акушерская тактика: в ранние сроки выявления ОГ показано прерывание беременности, при доношенной беременности роды ведут через естественные родовые пути.

Для **синдрома Денди—Уокера** типично сочетание следующих аномалий:

- 1) гидроцефалия разной степени;
- 2) кисты задней черепной ямки;
- 3) дефекты червя мозжечка, через которые киста сообщается с полостью IV желудочка.

Синдром встречается у 12% детей с врожденной гидроцефалией. Этиология неизвестна. Этот синдром может быть одним из проявлений генетических заболеваний (синдромы Меккеля и Варбурга), а также выявляться и при хромосомных абберациях (синдром Тернера, 6p-, 9qh+, трисомия 9, триплоидия). В редких наблюдениях возможно наследование по аутосомно-рецессивному типу с риском повторения до 25%.

Патогенез. Согласно теории Денди—Уокера, к расширению желудочковой системы обычно приводит атрезия отверстий Лушки и Мажанди. Синдром представляет сложную аномалию развития срединных структур головного мозга в области ромбовидной ямки. Гипоплазия червя мозжечка и кисты заднечерепной ямки возникают вторично, вследствие сдавления его резко расширенным IV желудочком. Имеет место и дисбаланс продукции спинно-

мозговой жидкости в боковых, III и IV желудочках. Дефект червя мозга варьирует от полной аплазии до небольшого расщепления. Несмотря на то, что гидроцефалия является основным диагностическим признаком синдрома Денди—Уокера, у большинства детей в момент рождения она отсутствует однако, проявляется в первые месяцы жизни ребенка.

Синдром нередко (более чем в 50% наблюдений) сочетается с другими пороками развития ЦНС (агенезия мозолистого тела, энцефалоцеле), пороками почек (поликистоз) и сердца (дефект межжелудочковой перегородки).

Диагностика: на данную аномалию указывает обнаружение во время эхографии кистозных образований в задней черепной ямке; патогномичным акустическим признаком синдрома является дефект червя мозга, через который киста сообщается с IV желудочком.

Прогноз неблагоприятный: смертность достигает 50%, у 50—60% выживших детей отмечается отставание интеллектуального развития.

Акушерская тактика: в любом сроке производят прерывание беременности.

Папиллома сосудистого сплетения (ПСС). Внутричерепное новообразование встречается с частотой 0,6% от всех опухолей мозга, выявляемых у взрослых и 3% — у детей. Папиллома может локализоваться в любом отделе желудочковой системы, но чаще обнаруживается на уровне преддверия боковых желудочков. Характерна односторонняя локализация опухоли, хотя не исключается двусторонний процесс. Наиболее часто ПСС представлена тканью ворсин, гистологически сходной с тканью интактного сосудистого сплетения, и носит доброкачественный характер. Тем не менее, возможна малигнизация опухоли с прорастанием в смежную нервную ткань. Папиллома сосудистого сплетения обычно сочетается с гидроцефалией.

Этиология неизвестна. В мировой практике известны единичные наблюдения ПСС у больных с синдромом Аикарди (данное заболевание сцеплено с X хромосомой и характеризуется агенезией мозолистого тела, хориоретинальными лакунами, аномалиями позвоночника, эпилепсией и умственной отсталостью).

ПСС диагностируется у детей с гидроцефалией во время нейросонографии или рентгенологического исследова-

ния. В детском возрасте методом выбора следует считать контрастную компьютерную томографию. В качестве метода пренатальной диагностики наиболее информативным является ультразвуковое сканирование. Эхографическими критериями ПСС являются асимметрия формы и размеров контралатеральных желудочков, визуализация в преддверии боковых желудочков слабоэхогенных образований, примыкающих к нормальному сосудистому сплетению. Пренатально ПСС III и IV желудочков не выявляется.

Методом выбора терапии ПСС является хирургическое удаление опухоли. При доброкачественном характере процесса оперативное лечение может иметь благоприятный исход, однако операция технически сложна и сопровождается большой кровопотерей. При злокачественном поражении (более чем в 20% наблюдений) прогноз неблагоприятный. Смертность при ПСС достигает 35%, а у 72% выживших детей отмечаются различной степени выраженности дефекты психического и умственного развития.

Акушерская тактика: роды ведут через естественные родовые пути; применение влагалищных родоразрешающих операций противопоказано. Рекомендуются родоразрешение в крупных перинатальных центрах, где может быть оказана экстренная неонатологическая и детская нейрохирургическая помощь. Вопрос об использовании кесарева сечения с целью снижения риска родовой травмы с внутречерепным кровоизлиянием окончательно не решен.

Дефекты нервной трубки объединяют группу пороков развития, включающую анэнцефалию, цефалоцеле и spina bifida.

Spina bifida (SB) (син. рахишиз, менингоцеле, миеломенингоцеле) — срединный дефект позвонков, сопровождающийся обнажением содержимого спинномозгового канала. В большинстве случаев дефекты затрагивают дорсальные дуги позвонков и не распространяются на их тела.

Spina bifida является наиболее частым пороком развития ЦНС и встречается в зависимости от географических, этнических и сезонных факторов с максимальной частотой 4,1 на 1000 родившихся. Спинальные дефекты редко встречаются в восточных странах и наиболее распространены

среди лиц европейской популяции. Эта зависимость сохраняется, несмотря на миграцию, что свидетельствует в пользу генетических причин аномалии, а не факторов внешней среды.

SB наследуется по многофакторному типу и может быть частью:

1) генетических синдромов:

а) многофакторным наследованием;

б) изолированным мутантным геном:

— синдром Меккеле (аутосомно-рецессивный тип наследования, в фенотипе затылочное энцефалоцеле, реже анэнцефалия);

— синдром переднего сакрального менингомиелоцеле и анального стеноза (доминантный аутосомный или сцепленный с X-хромосомой тип наследования);

— синдром Jarco—Levin (аутосомно-рецессивный тип наследования, в фенотипе — энцефалоцеле);

2) хромосомных аномалий:

— трисомия 13;

— трисомия 18;

— триплоидия;

— несбалансированная транслокация или кольцевая хромосома.

Как причину SB нельзя исключать тератогенное воздействие на плод в период органогенеза (в том числе вальпровая кислота, толидамид). Предрасполагающим фактором к развитию SB со стороны матери является сахарный диабет. Кроме того, spina bifida может составлять часть специфических фенотипов, причина которых не установлена (экстрофия ануса и крестцово-копчиковая тератома).

Существует две теории происхождения дефектов нервной трубки. Согласно первой, основу аномалии составляет первичное нарушение процесса закрытия каудальной нейроторы. Вторая теория объясняет возникновение дефектов нервной трубки следующим образом: в результате дисбаланса между продукцией и реабсорбцией СМЖ происходит ее избыточное накопление в закрытой нервной трубке (гидромиелия) и вторичное расщепление дорсаль-

ной стенки. Отсутствие кожного и мышечного слоев непосредственно над дефектом обусловлено нарушением развития эктодермальной и мезодермальной тканей на этом участке.

К основным порокам развития, сочетающимся со СВ, относят другие аномалии ЦНС и деформацию стоп. Почти во всех случаях открытой СВ обнаруживается типичная патология задней черепной ямки — синдром Арнольда—Киари (червь мозжечка выбухает через большое затылочное отверстие, IV желудочек смещен внутрь нервного канала, задняя черепная ямка уменьшена в размерах, мозжечковый намет смещен книзу, дистопируется и перекручивается продолговатый мозг, что почти всегда сопровождается обструктивной гидроцефалией).

Пренатальная диагностика СВ сопряжена с определенными сложностями. Чувствительность ультразвуковой диагностики в группах риска составляет 80—94%, а специфичность — 98%.

Прогноз: частота мертворождения при СВ составляет 25%; большинство нелеченных новорожденных погибают в первые месяцы жизни; выживаемость пролеченных в раннем неонатальном периоде детей не превышает 40%, причем 25% из них остаются полностью парализованными, 25% — парализованными частично, 25% — нуждаются в интенсивной реабилитации и только 25% — не отмечают существенной дисфункции нижних конечностей. В целом прогноз зависит от уровня и степени поражения, наличия сопутствующих аномалий; наиболее благоприятен при сакральных поражениях, хотя последние встречаются лишь в 4% случаев.

Акушерская тактика. При выявлении патологии во II триместре необходимо ее прерывание. При поздней диагностике родоразрешение проводят в доношенном сроке. Показанием к досрочному родоразрешению является быстрое нарастание вентрикуломегалии и макрокрании. При родоразрешении через естественные родовые пути следует учитывать риск возможного инфицирования нервной ткани и травматизации дефекта.

Анэнцефалия (псевдоцефалия, экстракраниальная дисэнцефалия) характеризуется отсутствием полушарий мозга и

большой части свода черепа; имеется дефект лобной кости выше супраорбитальной области, височная и часть затылочной кости отсутствуют. Верхняя часть головы покрыта сосудистой мембраной, под которой можно обнаружить остатки полушарий. Структуры среднего и промежуточного мозга частично или полностью разрушены. Гипофиз и ромбовидная ямка в основном сохранены. К типичным проявлениям можно отнести и выпученные глаза, большой язык и очень короткую шею.

Эпидемиология анэнцефалии (АЭ) сходна с эпидемиологией *spina bifida*. Максимальная частота АЭ — 3,6 на 1000 родившихся. Чаше АЭ обнаруживается у новорожденных девочек.

АЭ относится к состояниям с многофакторной этиологией: мультифакторное и аутосомно-рецессивное (синдром Меккеле) наследование, хромосомные аномалии. К факторам риска со стороны матери относят сахарный диабет. В экспериментах на животных установлена тератогенность радиации, трипанового синего, салицилатов, сульфаниламидов, повышенного содержания углекислоты.

Происхождение анэнцефалии объясняется двумя теориями: 1) нарушением процесса закрытия передней нейропоры; 2) избыточным накоплением СМЖ, обуславливающим разрушение нормально сформированных полушарий мозга.

Анэнцефалия сочетается со *spina bifida* (17%), расщеплением твердого и мягкого нёба (2%) и косолапостью (1,7%). В ряде случаев АЭ сочетается с омфалоцеле.

Диагностика АЭ не представляет значительных трудностей: на эхограммах идентифицируют отсутствие контуров свода черепа. Причем вероятный диагноз может быть установлен уже в 12—13 недель беременности. Анэнцефалия сопровождается многоводием, что объясняется нарушением процесса глотания вследствие поражения ствола мозга, избыточным диурезом и нарушением процесса реабсорбции СМЖ. Часто отмечается повышенная двигательная активность плода вследствие раздражения мягких мозговых оболочек и нервной ткани СМЖ.

Прогноз: смерть новорожденного в первые часы или дни жизни.

Акушерская тактика: беременность прерывают в любом сроке.

Цефалоцеле (энцефалоцеле, краниальное или окципитальное менингоцеле, расщепление черепа) представляет выбухание содержимого черепной коробки через костный дефект. Термин «краниальное менингоцеле» правомочен при выпячивали через дефект только менингеальных оболочек. При нахождении в грыжевом мешке ткани мозга используют термин «энцефалоцеле».

Цефалоцеле встречается редко. Предполагается семейное наследование, так как аномалия часто сочетается с другими дефектами нервной трубки и нередко является компонентом многих генетических (синдромы Меккеле, срединного расщепления лица, Роберта) и негенетических (синдром амниотических перетяжек — множественные передние цефалоцеле, ампутация пальцев и конечностей, расщепление нёба) синдромов.

Основной механизм развития этого порока неизвестен. Предполагается, что избыточный рост ростральной порции нервной трубки нарушает процесс закрытия черепа. Кроме этого дефект может быть результатом нарушения закрытия черепа мезодермой.

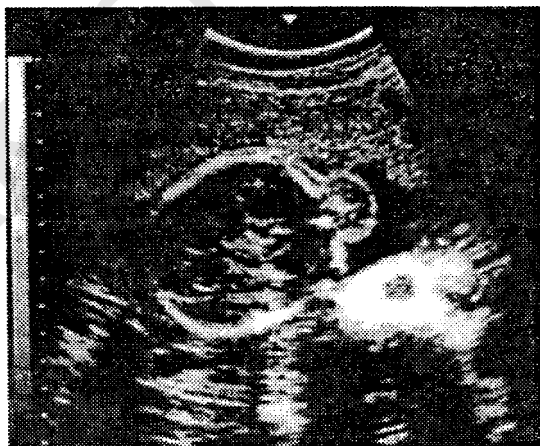

Рис. 3. Беременность 21 нед.
Обструктивная гидроцефалия

Цефалоцеле сочетается с другими пороками развития ЦНС — гидроцефалией (15—80%), spina bifida (5—17%), микроцефалией (20%).

Пренатальная диагностика цефалоцеле основана на визуализации в ходе эхографии паракраниального образования (рис. 3). Исследование амниотической жидкости позволяет обнаружить высокий уровень альфа-фетопротеина.

Прогноз при цефалоцеле зависит от присутствия ткани мозга в грыжевом мешке, наличия сопутствующих гидроили микроцефалии. При энцефалоцеле смертность достигает 44%, при менингоцеле — не наблюдается. Нормальное интеллектуальное развитие регистрируется только у 9% детей с энцефалоцеле и у 60% — с менингоцеле. При сопутствующей микроцефалии большинство детей погибают, а у выживших — резко нарушен интеллект.

Акушерская тактика: при дефектах, несовместимых с жизнью (например, синдром Меккеле), показано прерывание беременности в любом сроке.

Микроцефалия (микроэнцефалия) — клинический синдром, для которого типично уменьшение окружности головки на фоне неврологической симптоматики и умственной отсталости.

Микроцефалия встречается с частотой 1,6 на 1000 новорожденных. Только у 14% детей первого года жизни микроцефалия диагностируется при рождении.

Микроцефалия является полиэтиологическим заболеванием, в развитии которого определенная роль принадлежит как генетическим факторам (хромосомные аберрации, моногенные дефекты), так и факторам окружающей среды (пренатальные инфекции, химические и лекарственные вещества, фенилкетонурия у матери).

Диагностика микроцефалии в ранние сроки беременности в группах риска (отягощенный семейный анамнез) основывается на проведении кариотипирования плода (биопсия ворсин хориона, кордоцентез). Ультразвуковое сканирование позволяет обнаружить несоответствие величины окружности головки гестационному сроку и, тем самым, углубить поиск сочетанных аномалий.

Прогноз определяется тяжестью сочетанных аномалий. Трисомии 13 и 18, синдром Меккеле относят к фатальным

поражениям. При отсутствии сопутствующих аномалий прогноз зависит от размеров головки. Чем они меньше, тем ниже индекс интеллектуального развития. Микроцефалия относится к неизлечимым заболеваниям.

Акушерская тактика: показано прерывание беременности.

Пороки развития почек и мочевыводящих путей. Поликистозная болезнь почек инфантильного типа (поликистозная болезнь почек I типа синдрома Поттер, аутосомно-рецессивное поликистозное заболевание почек) — двустороннее симметричное увеличение почек вследствие замещения паренхимы вторично расширенными собирательными канальцами без пролиферации соединительной ткани.

Заболевание встречается с частотой 2:110 000 новорожденных и наследуется по аутосомно-рецессивному типу. Основу его составляет первичный дефект собирательных протоков. Почечная лоханка, чашечки и сосочки остаются при этом интактными, так как отсутствует дефект в мочеточниковом зачатке. Сочетанные аномалии встречаются редко.

Диагностика: при ультразвуковом исследовании обнаруживаются двустороннее увеличения почек на фоне маловодия и отсутствие эхотени мочевого пузыря. Типичная гиперэхогенность почек сопровождается повышенной звукопроводимостью вследствие множественных микроскопических кистозных структур в почечной паренхиме.

Прогноз неблагоприятен. Смерть новорожденных наступает от почечной недостаточности.

Акушерская тактика: прерывание беременности в любом сроке.

Поликистозная болезнь почек взрослого типа (аутосомно-доминантная болезнь, гепаторенальная поликистозная болезнь взрослого типа, III тип синдрома Поттер) характеризуется замещением паренхимы почки многочисленными кистами разных размеров, которые образуются вследствие расширения собирательных канальцев и других канальцевых сегментов нефрона. Кисты сосуществуют с интактной почечной тканью. Почки поражены с двух сторон и увеличены, но односторонний процесс может быть первым проявлением заболевания. Вовлечение в процесс печени на-

блюдается реже и выражается в перипортальном фиброзе, который носит очаговый характер.

Этиология неизвестна. Тип наследования обуславливает 50% риск развития болезни. Ее генетический фокус расположен в 16 паре хромосом.

Частота: один из 1000 человек носит мутантный ген; пенетрация гена происходит в 100% случаев, однако его экспрессивность может варьировать от тяжелых форм, приводящих к смерти в неонатальном периоде, до бессимптомных, обнаруживаемых на аутопсии.

Клинически поликистоз взрослого типа сочетается с кистозными изменениями печени, поджелудочной железы, селезенки, легких, яичников и придатков яичек.

Пренатальная диагностика может быть осуществлена путем биопсии ворсин хориона и исследования биоптата с использованием специального генетического зонда для обнаружения локуса мутантного гена. Описаны единичные наблюдения ультразвуковой диагностики данной патологии.

Прогноз: поликистоз почек относится к хроническим заболеваниям, первые симптомы его могут появиться в любом возрасте. Средний возраст начала клинических проявлений (боли в поясничной области, увеличение почек, почечная недостаточность и уремия) — 35 лет. Гипертензия регистрируется у 50—70% больных.

Акушерская тактика: родители из группы риска должны быть проинформированы о возможности диагностики патологии в I триместре беременности и прерывания беременности в ранние сроки; после достижения плодом жизнеспособности общепринята стандартная акушерская тактика.

Мультикистоз почек (мультикистозная болезнь почек, кистозное заболевание почек II тип синдрома Поттер, диспластическая болезнь почек) — врожденная почечная аномалия, проявляющаяся кистозным перерождением почечной паренхимы вследствие первичного расширения почечных канальцев. Процесс может носить двусторонний, односторонний и сегментарный характер.

Заболевание встречается в основном спорадически и может быть вторичным проявлением в составе других синдромов:

- аутосомно-рецессивных (синдром Меккеля, Денди—Уокера, Робертса, Смита—Лемли—Опица и др.);
- аутосомно-доминантных (синдром Апера);
- хромосомных нарушений.

Двусторонний процесс встречается у одного их 10 000 новорожденных. Односторонний процесс наблюдается в 2 раза чаще у новорожденных мужского пола.

Патогенетические механизмы болезни неизвестны. Предполагают, что эта сложная аномалия может быть результатом двух типов повреждений: недостаточности развития метанефральной бластемы, ответственной за формирование нефронов, и ранней обструктивной уропатии.

Односторонние поражения могут сочетаться с дефектами нервной трубки, диафрагмальной грыжей, расщеплением нёба, аномалиями ЖКТ.

Пренатальная диагностика основана на обнаружении при эхографии кистозно-измененных почек, недостаточной визуализации мочевого пузыря, даже после проведения теста с фуросемидом.

Прогноз: двусторонний процесс, в большинстве наблюдений, приводит к летальному исходу.

Акушерская тактика: при двустороннем процессе, диагностированном в ранние сроки беременности, рекомендуется прерывание беременности; односторонний процесс при нормальном кариотипе и без сочетанных аномалий не влияет на акушерскую тактику. Родоразрешение рекомендуется проводить в перинатальном центре.

Гидронефроз является результатом обструкции мочевыводящих путей в месте соединения почечной лоханки и мочеточника.

Частота его не установлена, так как аномалия представляет спорадический феномен. После рождения в 5 раз чаще диагностируется у лиц мужского пола.

У детей с обструкцией лоханочно-мочеточникового соединения в 27% случаев выявляются сочетанные аномалии мочевыводящих путей, в том числе пузырно-мочеточниковый рефлюкс, двустороннее удвоение мочеточников, двусторонний обструктивный мегауретер, нефункционирующая контралатеральная почка, агенезия контралатеральной

почки. В 19% — отмечаются аномалии других органов и систем.

Обструкцию лоханочно-мочеточникового соустья диагностируют с помощью эхографии, основываясь на обнаружении расширения почечной лоханки.

При одностороннем процессе прогноз благоприятный. Акушерская тактика зависит от времени обнаружения патологического процесса и степени нарушения функции почек.

Врожденные пороки сердца (ВПС). Частота врожденных пороков сердца составляет от 1—2 до 8—9 случаев на 1000 живорожденных.

ВПС в 90% являются результатом многофакторного повреждения (генетическая предрасположенность и средовые факторы). Риск повторения порока составляет 2—5% после рождения одного ребенка и 10—15% после рождения двух больных детей.

Моногенетическое наследование встречается не более чем у 1—2% детей. У 5% детей выявляются хромосомные аномалии, из которых ведущее место принадлежит трисомиям. При различных типах трисомий ВПС (дефекты межжелудочковой и межпредсердной перегородок, открытый артериальный проток, стеноз легочной артерии) диагностируются с частотой от 40 до 99%. У 1—2% новорожденных отмечено влияние различных тератогенов.

Эхокардиографическое исследование плода представляет высокоинформативный метод пренатальной диагностики врожденных пороков сердца. Общепринятыми показаниями к эхокардиографическому исследованию плода являются:

1) со стороны матери:

- наличие врожденных пороков сердца у членов семьи;
- диабет;
- прием лекарственных препаратов в период органогенеза;
- алкоголизм;
- системная красная волчанка;
- фенилкетонурия;

2) со стороны плода:

- многоводие;
- неиммунная водянка;
- дизаритмии;
- экстракардиальные пороки;
- хромосомные нарушения;
- симметричная форма внутриутробной задержки развития.

Прогноз зависит от вида порока, наличия сопутствующих аномалий развития, в том числе хромосомных.

Акушерская тактика: после тщательного эхографического изучения особенностей анатомии и топографии плода проводят хромосомный анализ амниотической жидкости; при выявлении ВПС до достижения плодом жизнеспособности показано прерывание беременности; в случае поздней диагностики (III триместр беременности) родоразрешают при доношенном сроке в специализированных перинатальных центрах; сочетанные пороки сердца, сопутствующие экстракардиальные и генетические аномалии диктуют необходимость прерывания беременности в любом сроке.

Аномалии стенок брюшной полости и пороки развития желудочно-кишечного тракта. *Диафрагмальная грыжа* — перемещение органов брюшной полости в грудную полость через дефект диафрагмы. Выделяют заднелатеральную грыжу (тип Бохдалека), позадирудинную грыжу (тип Морганьи) и релаксацию диафрагмы.

Тип Бохдалека встречается наиболее часто (85—90%), как правило, слева, что объясняется более ранним закрытием правого плевроперитонеального канала. Грыжевой мешок определяется только в 5—10% наблюдений. Содержимым грыжевого мешка в 90% случаев является тонкий кишечник, в 60% — желудок, в 54% — селезенка, в 56% — толстая кишка. Редко в нем обнаруживаются поджелудочная железа, печень, надпочечники и почки.

Грыжа Морганьи составляет только 1—2% от всех диафрагмальных дефектов. Этот тип грыжи считают следствием недостаточности мышц в ходе образования поперечной перегородки. Обычно грыжевым содержимым является печень. Всегда присутствует перитонеальный мешок. Сердце может перемещаться в эпигастральную область.

Релаксация диафрагмы наблюдается у 5%. В патологический процесс вовлекается вся половина диафрагмы или ее часть. Нарушения могут быть объяснены недостаточностью мышц диафрагмы.

Частота диафрагмальной грыжи варьирует в пределах 0,033—0,05%, чаще встречается у девочек.

Врожденная диафрагмальная грыжа возникает спорадически или наследуется. Причины спорадических случаев неизвестны. Предполагается тератогенное воздействие следующих факторов: прием хинина, противосудорожных препаратов, гиповитаминоз А. Семейные случаи имеют более высокую частоту среди лиц мужского пола, высокий процент двусторонних дефектов и низкую частоту сопутствующих пороков развития, угрожающих жизни.

Механизмы, приводящие к образованию диафрагмальной грыжи, остаются неуточненными. Существуют две основные гипотезы:

- 1) нарушение слияния диафрагмы;
- 2) первичный диафрагмальный дефект.

Врожденные диафрагмальные грыжи (ВДГ) с высокой частотой сочетаются с другими аномалиями, исключая гипоплазию легких и незавершенный поворот кишечника, являющихся следствием самой грыжи. ВДГ следует рассматривать как часть врожденных аномалий с расщеплением, включая дефекты нервной трубки (анэнцефалия, цефалоцеле, spina bifida), расщепление губы и нёба, омфалоцеле, так как именно с ними диафрагмальная грыжа сочетается чаще всего. Из пороков сердечно-сосудистой системы ВДГ наиболее часто сопутствуют дефекты межжелудочковой перегородки и тетрада Фалло. Все типы ВДГ, за исключением релаксации диафрагмы, могут сопровождаться хромосомными абберациями (как правило, трисомии).

Диагностика основана на визуализации во время эхографии грыжевых органов в грудной полости и смещения сердца в грудной клетке.

Прогноз неблагоприятный, частота мертворождения достигает 35%, причем у 90% из них выявляются летальные сочетанные аномалии ЦНС и сердечно-сосудистой системы. Подавляющее большинство детей умирает в первые часы жизни, из них 35% в течение первого часа после рож-

дения. У выживших до оперативного лечения детей уровень смертности колеблется от 29 до 53%. Выживаемость детей, оперированных в первые 24 часа жизни, приближается к 100%.

Акушерская тактика: при выявлении порока до достижения плодом жизнеспособности следует прервать беременность; родоразрешение при доношенной беременности проводят в крупных перинатальных центрах, где ребенку оказывают хирургическую помощь (в стадии экспериментальных исследований находится операция внутриутробной коррекции диафрагмальной грыжи).

Омфалоцеле (пупочная грыжа) — дефект передней брюшной стенки в области пупочного кольца с образованием грыжевого мешка с внутрибрюшным содержимым и покрытым амниоперитонеальной мембраной. Встречается изолированно и в составе пентады Кантрелла (срединный надпупочный дефект передней брюшной стенки, дефект нижней части грудины, недостаточность диафрагмальной части перикарда, недостаточность передней части диафрагмы и внутрисердечные аномалии) или синдрома Беквита—Видеманна (макроглоссия, висцеромегалия, омфалоцеле).

Омфалоцеле встречается с частотой 1:5130—5800 и является следствием недостаточности одного из четырех листов эктоmezодермы при их слиянии на 3—4 неделе эмбриогенеза.

Трисомии сопутствуют омфалоцеле в 35—58% наблюдений, врожденные пороки сердца — в 47%, аномалии развития мочеполовой системы — в 40%, дефекты нервной трубки — в 39%. Аномалии ЖКТ могут носить как первичный, так и вторичный характер. Задержка внутриутробного развития диагностируется в 20% случаев.

Ультразвуковое сканирование позволяет диагностировать объемное образование, примыкающее к передней брюшной стенке и содержащее органы брюшной полости (петли кишечника, желудок и печень). Образование покрыто мембраной, которая связана с пуповиной, входящей в состав грыжевого мешка. Чувствительность определения альфа-фетопротеина в сыворотке крови беременной составляет 42%.

Прогноз зависит от типа сопутствующих аномалий. Перинатальные потери чаще связаны с ВПС, хромосомными aberrациями и недоношенностью. Небольшой дефект устраняется путем одноэтапной операции, при большом дефекте требуется многоэтапное хирургическое вмешательство, сопряженное с закрытием отверстия в передней брюшной стенке силиконовой или тефлоновой мембраной.

Акушерская тактика определяется сроком обнаружения порока, наличием сочетанных аномалий и хромосомных нарушений. При выявлении порока на ранних этапах беременности следует ее прервать. Выявление сопутствующих несовместимых с жизнью аномалий диктует необходимость прерывания беременности любого срока. При позднем выявлении изолированного омфалоцеле проводят динамическую эхографию и родоразрешение через естественные родовые пути.

Гастрошизис — дефект передней брюшной стенки в околопупочной области с эквентерацией петель кишечника, покрытых воспалительным экссудатом. У большинства новорожденных снижен уровень сывороточных белков, что указывает на хронический склерозирующий перитонит.

Частота гастрошизиса составляет 1:10 000—15 000. Аномалия встречается спорадически, однако отмечены наблюдения семейного заболевания с аутосомно-доминантным типом наследования.

Гастрошизис является результатом сосудистого компромисса пупочной вены или омфаломезентериальной артерии: преждевременная инволюция правой пупочной вены или разрыв дистального сегмента омфаломезентериальной артерии приводит к ишемии и формированию эктомезодермального дефекта.

Сочетанные аномалии редки, но в 25% наблюдений встречаются вторичные изменения в желудочно-кишечном тракте, являющиеся следствием сосудистых нарушений, — незавершенный поворот кишечника, атрезия или стеноз его отделов.

Пренатальная ультразвуковая диагностика гастрошизиса основана на обнаружении прилежащих снаружи к передней брюшной стенке органов брюшной полости. Дефект обычно локализуется в правой параумбиликальной облас-

ти, пуповина нормально соединяется с передней брюшной стенкой, грыжевые органы свободно свисают в амниотическую полость. Специфичность определения альфа-фетопротеина в сыворотке крови беременной составляет 77%.

Прогноз: уровень смертности колеблется в пределах 7—28%, однако при расположении печени за пределами брюшной полости достигает 50%. Основное место в структуре причин смерти занимают недоношенность, сепсис и послеоперационные осложнения.

Акушерская тактика: при обнаружении порока до наступления периода жизнеспособности проводят прерывание беременности; при доношенной беременности родоразрешают в перинатальном центре.

Атрезия пищевода (с трахео-пищеводным свищом и без такового) — отсутствие сегмента пищевода, которое сопровождается развитием фистулы между ЖКТ и дыхательными путями.

Этиология неизвестна. Случаи заболевания относят к спорадическим аномалиям. Частота варьирует от 1:800 до 1:5000.

Атрезию пищевода (АП) считают следствием нарушения формирования трахео-эзофагиальной перегородки в дивертикуле примитивной глоточной полости, из которой развиваются пищевод и трахея.

В 58% наблюдений АП сопутствуют врожденные пороки сердца, генетические аномалии, пороки развития мочеполовой системы и другие аномалии ЖКТ.

Антенатальная диагностика затруднена, так как желудок содержит секрет желез или наполняется через фистулу. Вероятность установления правильного диагноза составляет только 10%.

Прогноз зависит от наличия сопутствующих аномалий и респираторных осложнений, массы тела и гестационного возраста при рождении.

Акушерская тактика: при ультразвуковом исследовании тщательно оценивают анатомию и топографию внутренних органов плода, производят эхокардиографию; при нежизнеспособном плоде или выявлении сопутствующих несовместимых с жизнью аномалий беременность прерывают в

любом сроке. При изолированной атрезии акушерская тактика традиционна.

Атрезия двенадцатиперстной кишки — наиболее частая причина непроходимости тонкого кишечника, частота ее составляет 1:10 000.

Этиология неизвестна. Возможно возникновение порока под воздействием тератогенных факторов (талидомид), описаны случаи семейного заболевания пилородуоденальной атрезией с аутомсомно-рецессивным типом наследования.

Только у 30—52% больных аномалия носит изолированный характер. В 37% наблюдений обнаруживают пороки развития костной системы — аномальное количество ребер, агенезия крестца, конская стопа, VI поясничный позвонок, двустороннее отсутствие I пальцев кисти, двусторонние шейные ребра, слияние шейных позвонков. Сочетанные аномалии ЖКТ диагностируются в 26% случаев, среди которых следует отметить незавершенный поворот желудка, атрезию пищевода, ануса и подвздошной кишки, транспозицию печени. У 8—20% больных встречаются ВПС, главным образом дефекты закладки эндокарда и ДМЖП. Приблизительно в 1/3 наблюдений атрезия двенадцатиперстной кишки сочетается с трисомией 21.

Диагностика проводится с помощью эхографии и биохимического анализа околоплодных вод. При непроходимости двенадцатиперстной кишки дистальнее ампулы в околоплодных водах повышена концентрация липазы, желчных кислот или билирубина.

Прогноз: основной причиной смерти новорожденных являются сочетанные аномалии и морфофункциональная незрелость.

Акушерская тактика: до достижения плодом жизнеспособности показано прерывание беременности; при изолированной аномалии в III триместре возможно пролонгирование беременности на фоне токолитической терапии и дренирования амниотической полости при выраженном многоводии, с последующим родоразрешением в перинатальном центре.

Аномалии лицевых структур и шеи плода. *Расщелина лица* (расщепление губы и нёба). Типичная расщелина губы представляет линейный дефект, распространяющийся от

края губы до носового отверстия. Расщелина нёба, сочетающаяся с расщелиной губы, через альвеолярные отростки и твердое нёбо может распространиться на носовую полость или даже на дно глазницы. Расщелина губы в 20% случаев носит двусторонний характер, а расщелина губы и нёба — в 25%.

Расщелина лица составляет около 13% всех пороков развития и регистрируется с частотой 1:700. В 50% наблюдений расщелина распространяется на губу и нёбо, изолированные дефекты встречаются с равной частотой. В этиологии расщелины лица ведущее значение отводится генетическим факторам и факторам окружающей среды.

Расщелина губы обусловлена персистенцией щелей между фронтоназальным выступом, максиллярным и мандибулярным возвышениями, а расщелина нёба — результат нарушения слияния трех нёбных отростков. Сочетанные аномалии обнаруживаются у 50% больных с изолированной расщелиной нёба и только у 13% — с расщелиной губы и нёба.

Пренатальная ультразвуковая диагностика затруднена. В отдельных наблюдениях возможно применение фетоскопии.

Прогноз благоприятный, современные хирургические методы позволяют добиться коррекции косметических и функциональных дефектов.

Акушерская тактика при отсутствии сочетанных аномалий традиционна.

Срединная расщелина губы (полная срединная расщелина губы, псевдомедиальная расщелина губы, премаксиллярная агенезия) — четырехугольный или треугольный дефект верхней губы. Частота порока составляет 0,2—0,7% всех случаев расщелины губы.

Аномалия встречается только как часть двух определенных синдромов: орбитального гипотелоризма (голопрозоцефалия) и орбитального гипертелоризма.

Срединная расщелина губы формируется в результате отсутствия или недоразвития фронтоназального выступа и максиллярных возвышений.

Пренатальная диагностика основывается на обнаружении во время эхографии широкого центрального дефекта

верхней губы и твердого нёба. Проводят оценку анатомии внутричерепных структур, так как имеется связь между развитием срединных структур лица и процессами дифференциации переднего мозга.

Прогноз определяется только сочетанными аномалиями. Интеллект не нарушен в 80%.

Кистозная гигрома (лимфангиома или последствие обструкции яремного лимфатического ствола) — жидкостная опухоль, характеризуется наличием единичных или множественных кист мягких тканей в области шеи вследствие нарушений в лимфатической системе.

Кистозные гигромы обнаруживаются у 1 из 200 спонтанных абортусов с копчиково-теменным размером свыше 30 мм.

Кистозная гигрома часто встречается в сочетании с хромосомными аберрациями (синдром Тернера, трисомии 21, 18, 13, мозаицизм). В виде изолированной аномалии наследуется по аутосомно-рецессивному типу.

Лимфатическая система эмбриона дренируется через яремный лимфатический мешок. Сообщение между этими первичными образованиями и яремной веной формируется на 40 день гестации. Нарушение развития коммуникаций приводит к лимфостазу. При отсутствии связи лимфатической и венозной системы в этом регионе развивается прогрессирующая периферическая лимфадема и неиммунная водянка, обуславливающие раннюю внутриутробную смерть плода.

Ультразвуковая диагностика кистозной гигромы основана на идентификации кистозных образований, располагающихся, как правило, в шейно-затылочной области.

Прогноз: в большинстве наблюдений плод погибает в первые два триместра беременности; около 90% новорожденных нуждаются в оперативном лечении, у 31% из них развиваются симптомы обструкции дыхательных путей и нарушение глотания; парез лицевого нерва вследствие хирургического вмешательства наблюдается у 24% пациентов.

Акушерская тактика: при ранней диагностике порока рекомендуется прерывание беременности; при доношенном сроке беременности роды ведут через естественные родовые пути.

КЛИНИЧЕСКИ УЗКИЙ ТАЗ

Клинически узким называется таз, создающий препятствие для продвижения плода во время родового акта. **Причинами** возникшей диспропорции являются: анатомически узкий таз, крупный плод, плохая способность костей черепа плода к конфигурации при перенесенной беременности, неблагоприятные вставления головки, неправильные положения плода, гидроцефалия; иногда продвижению плода препятствуют атрезия влагалища, опухоли матки, яичников. Исключительно редко клинически узкий таз встречается при тазовом предлежании.

Наиболее часто несоответствие между размерами плода и таза женщины возникает при анатомически узком тазе, т. е. в том случае, когда хотя бы один из его размеров уменьшен на 1,5—2,0 см. Однако понятия «анатомически узкий таз» и «клинически узкий таз» зачастую не совпадают, ибо при наличии небольших размеров плода роды при анатомически узком тазе могут произойти без осложнений и, напротив, при крупном плоде диспропорция может возникнуть и при нормальных размерах таза.

Если частота анатомически узкого таза колеблется в пределах 2,4—7,2% с устойчивой тенденцией к снижению, то частота клинически узкого таза остается стабильной и в структуре показаний к операции кесарево сечение составляет 9,4—49%. Подобное обстоятельство объясняется, с одной стороны, уменьшением числа женщин с анатомически узким тазом в экономически развитых странах, с другой — увеличением частоты беременностей крупным и гигантским плодом (17,5%). У рожениц с анатомически узким тазом частота клинического несоответствия достигает 30%.

В настоящее время общепризнанной является классификация анатомически узкого таза по форме и степени сужения, в которой формы сужения подразделяются на часто и редко встречающиеся. К часто встречающимся формам сужения таза относят:

- 1) общеравномерносуженный таз;
- 2) плоские тазы:
 - а) плоскорихитический,
 - б) простой плоский;
- 3) общесуженный плоский таз.

Редко встречающиеся формы сужения таза включают: поперечносуженный таз, кососуженный таз, остеомалатический таз, кифотический таз, спондилолистетический таз.

В последнее десятилетие, благодаря значительным преобразованиям в социально-бытовой сфере и достижениям медицины, структура анатомически узкого таза существенно изменилась: «стертые» формы поперечносуженного таза в некоторых регионах России начинают занимать лидирующее положение, а в группе плоских тазов появилась форма с уменьшенным прямым размером широкой части полости малого таза — уплощенный таз. Фактически исчезли из клинической практики остеомалатический, спондилолистетический, кифотический тазы, вместе с тем отмечена тенденция к увеличению частоты кососуженного таза.

Наиболее часто встречающийся общеравномерносуженный таз характеризуется равномерным уменьшением всех размеров за счет вертикального стояния крыльев подвздошных костей, узкого крестца, острого лонного угла. Эти изменения развиваются как следствие общего и генитального инфантилизма на фоне гипоэстрогении с последующими расстройствами обмена веществ и нарушениями формирования вторичных половых признаков. Известны четыре разновидности общеравномерносуженного таза: инфантильный, таз мужского типа, таз карлиц и гипопластический таз. Инфантильный таз встречается либо у маленьких, либо высоких худощавых женщин с недостаточно выраженными вторичными половыми признаками. Таз мужского типа формируется в результате относительной гиперандрогении в период полового созревания и наблюдается у женщин высокого роста, широкоплечих, с хорошо развитой мускулатурой и другими признаками вирильного синдрома. Большая нагрузка на опорно-двигательный аппарат приводит к усилению естественных изгибов позвоночника и более глубокому внедрению мыса крестца в полость малого таза, а также утолщению костей, что обуславливает как из-

менения формы входа в малый таз по типу «карточного сердца», так и конусообразное сужение полости книзу. Таз карлиц встречается у женщин очень маленького роста и характеризуется уменьшением всех размеров до 3 см и менее. Гипопластический таз наблюдается у пропорционально сложенных миниатюрных женщин с тонкими костями. Этот тип телосложения обусловлен генетическими факторами. Такой таз является наиболее благоприятным, поскольку уменьшение его наружных размеров не сопровождается сужением полости малого таза.

В этиологии стертой формы поперечносуженного таза ведущая роль отводится нарушениям функции эндокринной системы с преобладанием гиперандрогении в пубертатном возрасте и процессам акселерации, характеризующимся не только ускорением полового созревания, но и метаболическими нарушениями с нарастанием массо-ростового показателя с непропорциональным физическим развитием. У таких женщин увеличение поперечника входа в таз не происходит, форма входа в малый таз приближается к кругу, емкость малого таза не нарастает, увеличивается высота таза (расстояние от верхнего края симфиза до седалищного бугра), удлиняется, утолщается и уплощается крестец. В некоторых случаях форма входа в таз приближается к продольно-вытянутому овалу.

Характерной особенностью плоских тазов является уменьшение их размеров в переднезаднем направлении. Наиболее деформированный из плоских тазов — плоскорихитический таз. Крылья его подвздошных костей широко развернуты, что приводит к нивелированию разницы между размерами $d. spinarum$ и $d. crustarum$. Однако наиболее выраженные изменения наблюдаются со стороны крестца: крестец ротирован вокруг фронтальной оси таким образом, что его основание приближено к лону, а тело и верхушка отклонены кзади. Мыс крестца резко выступает вперед и уменьшает истинную конъюгату, придавая входу в таз форму боба или почки, остальные прямые размеры таза увеличиваются. Крестец укорочен, уплощен, расширен, что обуславливает деформацию пояснично-крестцового ромба (укорочение вертикальной диагонали за счет уплощения верхнего треугольника ромба Михаэлиса). Часто копчик

клювовидно изогнут кпереди. Наряду с деформациями таза имеются и другие признаки перенесенного в детстве рахита (искривления позвоночника, ног, четкообразные изменения ребер, S-образные ключицы).

Простой плоский таз, этиология которого не уточнена, характеризуется уменьшением всех прямых размеров малого таза за счет приближения крестца к лону. Форма входа в малый таз также бобовидная. При сохранении нормальных поперечных размеров большого таза уменьшены размеры наружной и диагональной конъюгат.

Плоский таз с уменьшенным прямым размером широкой части полости малого таза формируется в результате сочетанного воздействия гипоестрогении и гиперандрогении на организм девочки в пубертатном периоде. Уменьшение естественной вогнутости крестца, его уплощение приводят к уравниванию прямых размеров широкой и узкой части полостей малого таза и возникновению препятствия при продвижении головки через его широкую часть. При этом классические размеры большого таза практически не изменены, что существенно затрудняет диагностику этой формы сужения таза.

Редкие формы анатомически узкого таза (кососуженный, кифотический, воронкообразный и др.) образуются на фоне костного туберкулеза, травматических повреждений таза, заболеваний опорно-двигательного аппарата, пороков развития, эндокринных нарушений.

Многообразие форм анатомического сужения таза определяет особенности адаптации к ним внутриутробного плода, т. е. механизм предлежания, вставления и продвижения его по родовому каналу. Так, для механизма родов при общеравномерносуженном тазе характерно длительное стояние головки стреловидным швом строго в одном из косых размеров входа в малый таз в состоянии максимального сгибания. Проводной точкой является малый родничок, устанавливающийся по проводной оси, т. е. в геометрическом центре таза. Отмечается «клиновидное» вставление головки; последняя принимает выраженную долихоцефалическую форму и вытягивается в сторону малого родничка. Одна из теменных костей заходит за другую и обе — на лобную и затылочную. Выраженная конфигурация головки и

препятствия со стороны всех плоскостей малого таза приводят к замедленному продвижению плода, утомлению роженицы и опасности развития нарушения мозгового кровообращения (НМК) плода. Невозможность фиксации головки к нижнему краю симфиза из-за острого лонного угла приводит к повышенному давлению на промежность и возникновению угрозы ее разрыва. При выраженной несооразмерности головки и таза формируется так называемое косое асинклитическое вставление с прекращением поступательного движения плода с постепенным нарастанием родовой опухоли. Появляются потуги и создается впечатление о благополучном исходе родов, однако продвижения плода не происходит. При использовании III приема наружного исследования определяется головка плода и возникает угроза разрыва матки.

Особенностью механизма родов при поперечносуженном тазе является установление головки плода над входом в малый таз в прямом или строго косом размере, нередко в заднем виде затылочного предлежания (крайне неблагоприятном), и, не совершая внутреннего поворота, головка опускается до плоскости выхода. Почти у половины рожениц развивается диспропорция между тазом и головкой, чрезмерное ее сдавление с нарушением мозгового кровообращения у плода.

Схожесть формы входа в малый таз в плоскорахитическом и простом плоском тазе определяет однотипность конфигурации головки в I моменте механизма родов. Прежде всего обращает внимание длительное стояние головки стреловидным швом в поперечном размере входа в малый таз и легкое разгибание головки с образованием переднеголового предлежания. Целесообразность этих вращательных движений головки заключается в прохождении через уменьшенную истинную конъюгату малого поперечного размера головки (8 см) вместо большого (9,25 см). Сохраняющееся препятствие со стороны мыса крестца преодолевается за счет переднего асинклитического вставления, когда во вход в малый таз вступает сначала передняя теменная кость, заходящая на упирающуюся в мыс заднюю с уменьшением поперечника головки. Стреловидный шов при этом отклоняется кзади, формируется передний асинклитизм. Возник-

новение же заднего асинклитизма является грубой патологией и свидетельствует о полной несоразмерности головки плода и таза женщины. Различия механизма родов при плоскорохитическом и простом плоском тазе возникают после преодоления основного препятствия со стороны входа в малый таз. При плоскорохитическом тазе головка, преодолев суженную в прямом размере плоскость входа, попадает в расширенную полость малого таза. Здесь головка либо сгибается, совершает правильную ротацию затылком кпереди и завершает механизм родов по типу переднего вида затылочного предлежания; либо остается разогнутой, совершает поворот затылком кзади и продолжает механизм родов в переднеголовном предлежании. В обоих случаях головка стремительно продвигается по родовому каналу, происходят «штурмовые роды» — головка не успевает адаптироваться к деформированным костям таза и возникает реальная угроза родовой травмы плода и мягких тканей матери.

При простом плоском тазе ввиду сужения всех прямых размеров головка встречает препятствие при совершении внутреннего поворота — формируется среднее (в полости) и низкое (на тазовом дне) стояние стреловидного шва, нередко с развитием вторичной слабости родовой деятельности и прекращением поступательного движения плода.

У женщин с плоским тазом и уменьшенным прямым размером первый момент механизма родов не отличается от нормального. Трудности при продвижении головки возникают в широкой части полости таза при совершении внутреннего поворота. Развивается среднее и низкое поперечное стояние стреловидного шва, косое асинклитическое вставление головки, прекращение поступательного движения, вторичная слабость родовой деятельности, острая внутриутробная гипоксия плода. Затрудненное продвижение головки при родостимуляции обуславливает ее чрезмерное сдавление с развитием родовой травмы и, в последующем, детского церебрального паралича.

У женщин с общесуженным плоским тазом механизм родов непредсказуем. Например, он может начаться по типу механизма родов при общеравномерносуженном тазе, а закончиться низким поперечным стоянием стреловидного

шва, или, наоборот, начаться по типу механизма родов при плоских тазах, а закончиться чрезмерным отклонением головки при ее прорезывании к крестцу из-за невозможности фиксации подзатылочной ямкой к нижнему краю симфиза при наличии острого лонного угла.

Понимание особенностей механизма родов при различных формах сужения таза позволяет судить об адаптационных возможностях женского организма, но не позволяет полностью предсказать исход и прогноз предстоящих родов. Ответить на эти вопросы во многом позволяют сведения о степени сужения таза, определяемой по величине истинной конъюгаты.

В России до настоящего времени используется **классификация**, предложенная А. Ф. Пальмовым, в соответствии с которой, в зависимости от величины истинной конъюгаты, выделяют 4 степени сужения таза:

- 1 степень сужения — 10,5—9,1 см;
- 2 степень сужения — 9,1—7,6 см;
- 3 степень сужения — 7,5—6,6 см;
- 4 степень сужения — < 6,5.

При 1—2 степени сужения таза роды возможны через естественные родовые пути; наличие 3—4 степени является показанием к абдоминальному родоразрешению. Вместе с тем, указанная классификация не отвечает современным требованиям перинатальной медицины о необходимости рождения не только живого, но и здорового ребенка.

Клинический опыт убеждает, что положительные результаты при ведении родов через естественные родовые пути, средних размерах плода (не более 3500 г), хорошей способности головки к конфигурации, координированной родовой деятельностью и соответствии механизма родов данной форме сужения, достигаются при величине истинной конъюгаты не менее 10 см. При величине истинной конъюгаты 8—10 см роды через естественные родовые пути чреваты опасностью родового травматизма для матери и плода и требуют расширения показаний к операции кесарево сечение. Сужение прямого размера входа в таз до 8 см и менее является абсолютным противопоказанием для родов через естественные родовые пути.

В диагностике узкого таза важное значение отводится изучению анамнестических данных (перенесенный в детстве рахит, заболевания опорно-двигательного аппарата, инфекционные заболевания и болезни неинфекционного генеза, способствующие отставанию в физическом развитии, нарушение становления менструальной функции). Немаловажную роль играют сведения о течении и исходе предыдущих родов (продолжительность родов, масса ребенка, осложнения в родах, стимуляция родовой деятельности, оперативные вмешательства, рождение травмированного ребенка, отставание его в физическом и умственном развитии).

Объективное обследование беременной женщины начинается с общего осмотра, который позволяет оценить общее физическое развитие, пропорциональность телосложения, изменения со стороны скелета, признаки общего и генитального инфантилизма. Измеряют рост и массу тела. Обращают внимание на форму живота, последняя при значительном сужении таза принимает остроконечную форму у первородящих и отвислую — у повторнородящих.

Определение наружных размеров большого таза позволяет получить косвенное представление о его форме и является обязательным при обследовании беременных. Типичные размеры различных форм таза приведены в табл. 4.

Наряду с измерением традиционных 4 размеров большого таза обязательно оцениваются следующие параметры:

- 1) диагональная конъюгата (12,5—13 см);
- 2) ромб Михаэлиса (11 × 10 см);
- 3) индекс Соловьева (13,5—15,5 см);
- 4) прямой размер выхода малого таза (9,5 см);
- 5) поперечный размер выхода малого таза (11 см);
- 6) лонный угол (90—100°);
- 7) наружные косые размеры таза:
- 8) боковая конъюгата (расстояние между передне- и задне-верхней осями подвздошной кости одной стороны) — 15 см;
- 9) расстояние от передне-верхней ости одной стороны до задне-верхней ости другой стороны (21—22 см);
- 10) расстояние от середины верхнего края симфиза до задне-верхних остей справа и слева (17,5 см); разница в размерах свидетельствует об асимметрии таза;

Таблица 4

Типичные размеры различных форм таза

Форма таза	dist. spinarum	dist. cristarum	dist. trochanter.	con. externa	con. vera
Норма	25 см	28 см	31 см	20 см	11 см
ОРС	23 см	26 см	29 см	18 см	9 см
ПС	23 см	26 см	29 см	20 см	11 см
ПР	26 см	27 см	31 см	18 см	9 см
ПП	25 см	28 см	31 см	18 см	9 см
ОСП	24 см	27 см	30 см	17 см	8 см

ОРС — общеравномерносуженный; ПС — поперечносуженный;
 ПР — плоскорахитический; ПП — простой плоский;
 ОСП — общесуженный плоский

- 11) расстояние от надкрестцовой ямки до передне-верхних остей с обеих сторон;
- 12) окружность таза на уровне гребней подвздошных костей (85 см); то же на уровне больших вертелов (90—95 см);
- 13) высота стояния дна матки; окружность живота;
- 14) диаметр головки плода (12 см);
- 15) лонно-крестцовый размер (расстояние от середины симфиза до места сочленения 2 и 3 крестцовых позвонков — точка, расположенная на 1 см ниже пересечения диагоналей ромба Михаэлиса, — 22 см); уменьшение этого размера на 2—3 см сопровождается уменьшением прямого размера широкой части полости малого таза.

С помощью физикальных и ультразвуковых методов устанавливают предполагаемую массу плода.

При анализе антропометрических данных большое значение придается высоте стояния дна матки, которая во многом определяется размером головки плода. По мере

возрастания размеров и массы плода увеличивается и ВДМ. Отношение величины окружности живота к высоте стояния дна матки, по предложению И. В. Горбунова (1980), отражает так называемый «индекс акушерской емкости родовых путей». К группе высокого риска относят женщин с индексом Горбунова 2,4 и менее при массе плода свыше 3000 г, перенашивании беременности и нарушении жирового обмена.

Совершенно очевидно, что анатомически узкий таз далеко не всегда создает препятствия для рождения плода. Вместе с тем, понятие «клинически узкий таз» всегда свидетельствует о несоответствии плода и таза. Несоразмерная тазу головка уже в конце беременности не способна фиксироваться к костному кольцу и, следовательно, не образует с ним надежного пояса соприкосновения. Нередко головка плода отклоняется в сторону с образованием неправильного положения плода или тазового предлежания. Отсутствие разделения вод на передние и задние в ответ на повышение тонуса матки может привести к преждевременному или раннему вскрытию плодного пузыря и несвоевременному излитию околоплодных вод с последующим развитием аномалии родовой деятельности, длительного безводного периода и возможного инфицирования матери и плода.

Клинически узкий таз, обусловленный диспропорцией размеров головки плода и таза женщины, формируется после начала продвижения плода по родовому каналу, которое начинается у повторнородящих с момента полного раскрытия шейки матки, а у первородящих значительно раньше — при раскрытии шейки более чем на 5 см. Встретив препятствие, головка прекращает поступательное движение и в течение длительного времени прижимается к костям таза. Сдавлению подвергаются мягкие ткани — стенка нижнего маточного сегмента, мочевого пузыря, прямая кишка. Сдавление этих органов приводит к нарушению кровообращения в венах и, как следствие, венозному застою с развитием отека мягких тканей ниже пояса соприкосновения. Формируется отек шейки матки, края ее утолщаются, часто свисают с головки в просвет влагалища. При динамичес-

ком наблюдении создается ложное впечатление об уменьшении степени ее раскрытия. В дальнейшем отек может распространиться на стенку влагалища и наружные половые органы. Длительное сдавление мочевого пузыря нарушает процесс мочеиспускания, а диapedез эритроцитов из переполненных кровью вен приводит к появлению примеси крови в моче. Прогрессирующее нарастание отека стенки мочевого пузыря нарушает и артериальное кровообращение — ткани некротизируются с последующим образованием мочеполювого свища (6—7 сутки после родов). Аналогичные изменения могут развиться и в стенке прямой кишки с формированием кишечно-половых свищей.

Отсутствие поступательного движения плода при продолжающейся интенсивной родовой деятельности, сопровождающих ее процессов контракции, ретракции и дистракции приводит к постепенному истончению нижнего маточного сегмента и возникновению угрожающего разрыва матки. Последний, вследствие дегенеративных изменений стенки матки, чаще наблюдается у повторнородящих. У первородящих на фоне перерастяжения матки зачастую развивается синдром «утомления» — вторичная слабость родовых сил, не поддающаяся медикаментозной терапии. Длительный безводный период, неизбежные многочисленные влагалищные исследования, родовой стресс обуславливают инфицирование и развитие хорионамнионита. Формирование родов через естественные родовые пути может привести не только к разрыву матки, но и травме лонного сочленения — симфизиту и даже его разрыву.

Чрезвычайно опасны и осложнения со стороны плода. Затяжное течение родов, длительное сдавление головки в малом тазу, выраженная конфигурация костей черепа создают условия для развития различных травм и гипоксии плода. Нередко образуются кефалгематомы (поднадкостничные кровоизлияния свода черепа) с последующей анемизацией новорожденного. Описаны редкие случаи вдавления костей черепа. Однако наиболее опасны внутричерепные повреждения, сопровождающиеся нарушением мозгового кровообращения и являющиеся ведущей причиной перинатальной смертности и заболеваемости как травми-

ческого, так и гипоксического генеза. Помимо массивных субдуральных, субарахноидальных и внутрижелудочковых кровоизлияний, протекающих с выраженной неврологической симптоматикой, наблюдаются трудно диагностируемые кровоизлияния, распластаные на полушариях мозга, со «стертой» клинической симптоматикой. При дальнейшем развитии ребенка в этих участках образуются рубцово-спаечные процессы, приводящие к возникновению многочисленных отклонений в нервно-психической сфере и физическом развитии вплоть до развития гидроцефалии, гиперкинезов, эпилепсии, слабоумия. Более того, при грубых нарушениях функции мозга с развитием необратимых изменений в нервно-психической сфере может сформироваться детский церебральный паралич.

Ведение родов при узком тазе требует особого внимания, врачебного искусства и здравого смысла. Необходима четкая ориентация в анатомических особенностях таза и предполагаемой массе плода (наличие плода с массой более 4 000 г при нормальных размерах таза целесообразно расценивать как общеравномерносуженный таз 1 степени сужения, свыше 5 000 г — 2 степень сужения по классификации А. Ф. Пальмова); умение выявить наличие диспропорции, предвидеть и предупредить возможные осложнения. Учитывая требования перинатальной медицины — рождение здорового ребенка, — следует своевременно отказаться от выжидательной тактики в пользу кесарева сечения. Проведение функциональной оценки таза во II периоде родов является опасным для плода, а операция по поводу угрожающего разрыва матки является запоздалой. В современных условиях диспропорция плода и таза может и должна быть выявлена уже в первом периоде родов задолго до полного раскрытия шейки матки. Более того, комплексную оценку акушерской ситуации следует осуществить до наступления родового акта.

У беременных с анатомически узким тазом и отягощенным акушерским анамнезом (бесплодие, невынашивание, рождение травмированного ребенка, мертворождение, рубец на матке, тазовое предлежание, хроническая гипоксия плода, перенашивание беременности, пожилой возраст пер-

вородящей, гестоз, экстрагенитальная патология, исключая длительное течение родов) методом родоразрешения следует избрать операцию кесарево сечение.

Функциональную оценку таза проводят в начале родовой деятельности; при этом акцентируют внимание на несвоевременном излитии околоплодных вод, становлении родовой деятельности, степени прижатия головки ко входу в малый таз. Установить же наличие диспропорции можно при открытии шейки матки не менее 4—5 см и отсутствии плодного пузыря. У первородящих при фиксированной головке плода определяются опознавательные пункты головки и появляется возможность оценить признак Вастена и размер Цангемейстера.

Роды ведут под кардиомониторным наблюдением за плодом с использованием спазмолитиков в качестве регуляторов сократительной деятельности матки. Применение наркотических анальгетиков не рекомендуется из-за опасности маскировки возможных осложнений. По мере необходимости для обезболивания родов используют ингаляционные анестетики.

Отклонение от нормального механизма родов должно насторожить врача, ибо в большинстве наблюдений свидетельствует о наличии механического препятствия для плода. Если механизм родов соответствует форме сужения, не сопровождается развитием аномалий родовой деятельности и изменением состояния плода, то его можно рассматривать как адаптационный фактор с благоприятным прогнозом для исхода родов. Вместе с тем, следует повторно вернуться к истории беременности и критически осмыслить ее течение и акушерский анамнез.

В таких клинических ситуациях как: а) появление положительного или «вровень» признаков Вастена; б) механизм родов не соответствует форме сужения таза; в) ослабление родовой деятельности или развитие ее дискоординации; г) нарушение синхронизации процессов раскрытия шейки матки и продвижения плода (при прижатой головке края шейки толстые, но легко растяжимые, часто свисающие во влагалище); д) регистрация признаков острой внутриутробной гипоксии плода даже при нормальном механизме ро-

дов — следует пересмотреть акушерскую тактику в сторону оперативного родоразрешения.

Однако в ряде наблюдений, особенно у повторнородящих, период раскрытия может протекать без осложнений и клиническое несоответствие размеров плода и таза проявляется только в периоде изгнания. В этом случае необходимо своевременно диагностировать полное открытие шейки матки по высоте стояния пограничного (ретракционного) кольца, расположенного на середине расстояния между лоном и пупком, и данным вагинального исследования и продолжать выжидательное ведение родов (функциональную оценку таза), но не более 1 часа у первородящих с эффективной родовой деятельностью. При проведении функциональной оценки таза не рекомендуется применять тономоторные средства до опускания головки в полость малого таза.

Отсутствие продвижения головки, нарастание родовой опухоли, выявление механизма родов, не соответствующего форме сужения, появление симптомов сдавления мочевого пузыря и мягких тканей родового канала, а также перерастяжения нижнего маточного сегмента (поднятие пограничного кольца до уровня пупка и выше, его косое расположение, матка в виде «песочных часов», пальпация натянутых по бокам от матки болезненных круглых маточных связок), развитие синдрома утомления, слабости или дискоординации родовой деятельности, наличие потуг при прижатой к входу в таз головке, появление признаков острой внутриутробной гипоксии плода, а тем более при угрозе разрыва матки это показатель того, что роды необходимо закончить операцией кесарево сечение в экстренном порядке, приостановив (в последней ситуации) родовую деятельность с помощью наркотических анальгетиков.

При сочетании клинически узкого таза с интранатальной гибелью плода производят плодоразрушающую операцию.

Высокая степень риска развития осложнений как со стороны матери, так и плода при узком таза требует своевременного проведения профилактических мероприятий. В женской консультации следует предпринять меры, направ-

ленные на раннюю диагностику аномалии таза и степени его сужения, профилактику развития крупного плода, своевременное выявление и лечение фетоплацентарной недостаточности и перенашивания беременности, снижающих адаптационные возможности плода во время родового акта. Рекомендуют корригирующую гимнастику для предотвращения тазового предлежания, а также санацию родовых путей и очагов «дремлющей» инфекции в связи с возможным оперативным родоразрешением. Беременные с узким тазом госпитализируются в стационар за 10—14 дней до предполагаемого срока родов с целью дополнительного обследования, решения вопроса о наиболее рациональном методе родоразрешения и подготовки к родам.

Перенашивание беременности при анатомически узком тазе категорически противопоказано. В связи с этим, с 38 недели беременности целесообразно приступить к подготовке шейки матки к родам, начиная с создания гормонального фона под контролем «зрелости» шейки матки. При недостаточной зрелости шейки целесообразно использовать высокоэффективный препидил гель, содержащий 0,5 мг динопростона (простагландина E_2). Препарат вводить интрацервикально, не углубляясь за внутренний зев ввиду опасности гипертонуса матки. Положительный эффект обеспечивается, как правило, через 8—12 часов после инъекции, при недостаточном эффекте — препарат вводится повторно.

При «созревшей» шейке матки приступают к родовозбуждению путем введения простагландинов E_2 или F_2 внутривенно капельно (1 мг препарата растворяют в 400 мл 5% раствора глюкозы и вводят со скоростью 20 капель/мин при целом плодном пузыре). В дальнейшем доза простаноидов подбирается индивидуально с обеспечением 3—4 схваток/10 мин. Плодный пузырь при благоприятном течении родов сохраняется до начала II периода родов.

Всем детям, родившимся от женщин с анатомически или клинически узким тазом, производят нейросонографию с целью диагностики интранатальных повреждений мозга и их локализации. Субдуральные, субарахноидальные и внутрижелудочковые кровоизлияния обуславливают нарушение

жизненно важных функций организма новорожденного, сопровождаясь как признаками возбуждения, так и угнетения центральной нервной системы, и требуют проведения реанимационных мероприятий.

Таким образом, в профилактике осложнений, возникающих при узком тазе, ведущая роль принадлежит ранней диагностике аномалий таза, степени его сужения, адекватной оценке клинического несоответствия между размерами головки плода и таза, выбору рациональной акушерской тактики и своевременному оперативному родоразрешению.

АКУШЕРСКАЯ ТАКТИКА, ИНТЕНСИВНАЯ ТЕРАПИЯ И ПРОФИЛАКТИКА КРОВОТЕЧЕНИЯ В ПОСЛЕДОВОМ И РАННЕМ ПОСЛЕРОДОВОМ ПЕРИОДАХ

В настоящее время кровотечения остаются одной из основных причин материнской смертности, часто осложняют течение послеродового периода, приводят к развитию нейроэндокринной патологии в отдаленном периоде.

Ежегодно 127 000 (25% всей материнской смертности) женщин в мире умирает от кровотечений. В Российской Федерации кровотечения являются ведущим симптомом, обусловившим летальный исход 42% смертей, связанных с беременностью, родами и послеродовым периодом. При этом в 25% случаев кровотечение является единственной причиной неблагоприятного исхода беременности. Наиболее часто кровотечения с летальным исходом возникают на фоне гестоза (58%) и экстрагенитальной патологии (59%). Так, при сочетании с гестозом тяжелые гипотонические кровотечения являются причиной смерти у 36% родильниц, а при сочетании гестоза и соматической патологии — у 49%.

Оценка качества медицинской помощи показывает, что основными факторами, определявшими смертельный исход при массивном акушерском кровотечении, были недостаточное обследование, недооценка состояния больных и неполноценная интенсивная терапия. В связи с изложенным, актуальной проблемой современного акушерства является профилактика и интенсивная терапия кровотечений.

Большинство акушерских кровотечений возникает в послеродовом периоде. Гемохориальный тип плацентации предопределяет некоторый объем кровопотери после отделения плаценты в III периоде родов. Этот объем крови, за-

программированный самой беременностью, по существу, соответствует объему межворсинчатого пространства и не превышает 300—400 мл (учитывая тромбообразование плацентарного ложа, объем наружной кровопотери составляет 250—300 мл) или 0,5% от массы тела женщины. С момента образования маточно-плацентарного круга кровообращения, его объем фактически не используется для непосредственного обеспечения потребностей матери и потеря его в III периоде родов не отражается на состоянии родильницы. В связи с этим в акушерстве существует понятие «физиологической кровопотери».

Вместе с тем, после отделения плаценты открывается зона плацентарной площадки, которая представляет собой обширную, обильно васкуляризованную раневую поверхность. В зону плацентарной площадки открывается около 150—200 спиральных артерий, концевые отделы которых лишены мышечной оболочки, что представляет реальный риск быстрой потери большого объема крови.

При физиологическом течении последового периода возникновению кровотечения из сосудов плацентарной площадки препятствуют мышечные, сосудистые, тканевые и гемокоагуляционные факторы, действие которых суммируется в два основных механизма: «миотампонада» и «тромботампонада». Первый механизм состоит в сжатии, скручивании и перегибании венозных стволов, сокращении и втягивании в толщу мышечной стенки спиральных артерий в результате мощного маточного сокращения с ретракцией волокон миометрия. Второй механизм заключается в интенсивном образовании кровяных сгустков. Для реализации механизма миотампонады главное значение имеет эффективность контракции и ретракции волокон миометрия при уменьшении размеров матки вслед за рождением плода. Этот же фактор является важнейшим для процесса отделения и выделения плаценты. Основное значение в реализации механизма тромботампонады имеет активация системы гемостаза, обусловленная выбросом тромбопластинов с раневой поверхности, образующейся при отслоении плаценты. Процессы свертывания крови в зоне плацентарной площадки у здоровых родильниц с физиологическим течением родов протекают с очень высокой интенсивностью,

превышающей скорость образования сгустков в крови из системной циркуляции в 10—12 раз!

Преимущественное значение какого-либо из механизмов предупреждения кровотечения выделить невозможно. Однако следует учитывать, что физиология течения послеродового периода предполагает первоначальное включение механизма маточного сокращения. Кроме того, для начала тромбирования крупных сосудов необходимо уменьшение их просвета и снижение давления крови, что обеспечивается сокращением матки при ее опорожнении.

Для окончательного образования плотного тромба требуется около двух часов. В связи с этим длительность раннего послеродового периода, в течение которого имеется максимальная опасность возникновения кровотечения, определена в два часа.

Таким образом, причиной развития кровотечений в послеродовом и раннем послеродовом периоде являются факторы, которые нарушают физиологическое течение процессов сокращения матки и образования тромбов, а кровотечение из сосудов плацентарной площадки определяется как патологическая кровопотеря. Поэтому объем патологической кровопотери после родов всегда превышает 0,5% от массы тела.

Основными непосредственными причинами патологической кровопотери в этот период являются: нарушение процессов отделения и выделения последа, гипотония матки, а также травмы родовых путей и патология системы гемостаза.

Этиология, патогенез и клиника нарушений отделения и выделения плаценты хорошо известны. В группу риска по возникновению данных осложнений прежде всего относят женщин с инфантилизмом, отягощенным акушерским анамнезом (аборты, выскабливания и другие оперативные вмешательства на матке, перенесенные воспалительные процессы, особенно послеабортный или послеродовый эндометрит). Кроме того, нарушению процессов отделения и выделения последа могут способствовать осложненное течение родового акта (аномалии родовой деятельности), неадекватное введение родостимулирующих препаратов; грубое,

форсированное ведение III периода родов (необоснованная повторная пальпация матки, потягивание за пуповину).

Ведущим патогенетическим механизмом кровотечения в данной ситуации является нарушение сокращения матки из-за задержки плаценты. Поэтому главный метод лечения — опорожнение матки путем операции ручного отделения плаценты и выделения последа. Показания к ручному отделению плаценты и выделению последа следующие:

1) полное плотное прикрепление плаценты — отсутствие симптомов отделения плаценты в течение 20—30 мин при отсутствии признаков наружного и/или внутреннего кровотечения; для диагностики внутреннего кровотечения необходимо осуществлять прицельный контроль за жалобами роженицы, общим состоянием, цветом кожных покровов, гемодинамическими показателями и размерами матки;

2) частичное плотное прикрепление плаценты — наличие кровотечения из половых путей при отсутствии других признаков ее отделения; следует обратить внимание, что для решения вопроса о выполнении данной операции нет необходимости ожидать, когда кровопотеря достигнет границы с физиологической 250—300 мл, так как общий объем кровопотери после удаления последа всегда будет превышать величину наружной кровопотери, имеющуюся к моменту постановки диагноза; отделение последа и его рождение являются звеньями единого процесса и наличие кровотечения в объеме 50—100 мл при отсутствии симптомов отделения плаценты — признак патологии.

Безуспешность ручного отделения плаценты свидетельствует о ее истинном приращении. Имеющиеся в литературе сведения о консервативном ведении пациенток с частичным истинным вращением плаценты единичны, касаются исключительно ситуаций остановленного кровотечения и нередко завершаются отсроченным оперативным вмешательством. Поэтому в практической работе диагноз истинного вращения плаценты является показанием к удалению матки без дальнейших попыток консервативного ведения.

При ущемлении и задержке в матке отделившейся плаценты диагноз ставится на основе тщательного анализа клиники последового периода. В данной ситуации, после по-

явления признаков отделения плаценты (удлинение пуповины, изменение формы матки, положительный симптом Кюстнера—Чукалова и др.), не происходит самостоятельного рождения последа и неэффективны наружные приемы его выделения. Лечебная тактика зависит от наличия или отсутствия признаков наружной или внутренней кровопотери. При отсутствии кровотечения возможно консервативное ведение в течение 10—15 мин с использованием внутривенного введения спазмолитиков (но-шпа 2 мл, папаверин 2% раствор 2 мл и др.). При отсутствии эффекта от спазмолитиков или наличии кровянистых выделений показана операция ручного выделения последа под наркозом.

Наиболее частой причиной кровотечения в раннем послеродовом периоде является гипотоническое состояние матки. Нарушение ее контрактильной способности после родов характерно для женщин с отягощенным акушерским анамнезом, многорожавших; с перерастяжением матки крупным плодом, при многоводии; длительном осложненном течении родового акта и нередко развивается у больных с экстрагенитальной патологией (анемия) и гестозом. Развитию данной патологии способствует применение лекарственных препаратов, снижающих тонус миометрия (обезболивающих — фторотан, эфир, фентанил; седативных — седуксен; некоторых гипотензивных — ганглиоблокаторы; токолитических средств и др.).

В подавляющем большинстве наблюдений данная патология не является следствием причин, возникших исключительно после отделения последа (за исключением нарушения сократительной способности вследствие задержки в матке части последа — дефект последа). Чаще всего гипотоническое кровотечение является результатом исходного или развившегося в родах повреждения нервно-мышечного аппарата матки, нарушения регуляции маточных сокращений, гипоксических, обменных сдвигов в клетках миометрия. Поэтому первые клинические проявления гипотонии матки появляются сразу после отделения последа и могут сочетаться с признаками нарушений процессов его отделения.

Для своевременной диагностики данного состояния сразу после рождения последа необходимо произвести наружное исследование матки с оценкой ее контуров, размеров и тонуса. Большие размеры матки (дно на уровне пупка и выше), расплывчатые контуры и дряблая консистенция, дополнительное выделение крови и сгустков при наружном массаже указывают на состояние гипотонии. При этом объем кровопотери уже является патологическим, так как складывается из физиологической кровопотери вместе с последом и дополнительной кровопотери при наружном массаже. В типичных ситуациях гипотонического кровотечения, на данном этапе наружная кровопотеря соответствует примерно 400 мл, что в сумме с другими признаками нарушения сократительной способности матки является показанием для операции ее ручного обследования.

В процессе ручного обследования матки в первую очередь необходимо исключить другие возможные причины кровотечения. При обнаружении разрыва матки показана лапаротомия и ее удаление. При наличии в полости матки задержавшейся дольки плаценты производится ее удаление. Если непосредственной причиной кровотечения является нарушение сократительной способности мышцы матки, то выполняется наружновнутренний массаж (массаж матки на кулаке). Данная операция является мощным рефлекторным стимулом, способствующим восстановлению сократительной способности матки в типичных ситуациях гипотонического кровотечения. Любой массаж матки следует проводить бережно, так как грубые манипуляции на матке могут вести к кровоизлияниям в толщу миометрия и еще больше нарушают ее сократительную функцию.

При операции ручного обследования матки и наружновнутреннего массажа выполняется биологическая проба на сократимость. Для этого в завершение массажа матки внутривенно вводится утеротонический препарат (1 мл 0,02% раствора метилэргометрина или 1 мл окситоцина). При наличии эффективного сокращения, которое врач ощущает по руке, результат лечения считается положительным и операция заканчивается удалением оставшихся сгустков из полости матки. Таким образом, если ручное обследование выполнено своевременно и оказалось эффективным, общая

кровопотеря обычно составляет около 600—700 мл (из них 400 мл до операции). Для пролонгирования рефлекторного влияния на сократительную способность матки в задний свод влагалища на 30—40 мин может быть установлен тампон, смоченный эфиром. Испарение эфира приводит к местному охлаждающему эффекту, стимулирующему сокращение матки. Пациентке назначается внутривенная капельная инфузия 1 мл окситоцина или 5 мг простагландина (динопрост, энзапрост F) на 400 мл физиологического раствора или 5—10% глюкозы. Периодически — лед на низ живота. Одновременно быстро восстанавливают целостность тканей родового канала.

Вместе с тем, во время наружновнутреннего массажа и проведения пробы на сократимость может быть обнаружено отсутствие эффекта. В данной ситуации продолжается кровотечение на фоне сохраняющейся гипотонии матки. Учитывая, что на предыдущих этапах были уже использованы методы медикаментозной, включая гормональную (окситоцин), и рефлекторной активации сократительной способности матки, которые не дали эффекта, состояние матки следует расценивать как «шоковое» с потерей чувствительности на нейро-гуморальную стимуляцию. Поэтому, при сохранении гипотонии матки после ручного обследования матки с наружновнутренним массажем и кровопотере, приближающейся к 1000 мл, следует срочно приступить к лапаротомии и удалению матки. Необходимость радикального вмешательства также обусловлена тем, что прогрессирующая кровопотеря, развивающаяся обычно на патологическом преморбидном фоне, легко вызывает геморрагический шок с развитием инкурабельной полиорганной недостаточности.

С целью уменьшения кровопотери на этапе развертывания операционной и транспортировки больной используется наложение клемм по методике Н. С. Бакшеева.

При использовании медикаментозных средств восстановления тонуса и сократительной способности матки бесполезно стремиться к чрезмерному наращиванию дозировки препаратов или множественному их комбинированию, так как при наличии чувствительности рецепторного аппарата матки эффект их применения появляется на средних

терапевтических дозах. При потере чувствительности матки не отвечает на введение сокращающих препаратов в любой дозе. При использовании рефлекторных методов стимуляции сократительной способности матки не следует повторно применять методы, не оказавшие эффекта, или пытаться их дублировать. Повторные ручные обследования матки, замена одного варианта клемм на другой или на шов по В. А. Лосицкой (тот же принцип рефлекторной стимуляции сокращений) только приводят к затягиванию времени, увеличению кровопотери и утяжелению ситуации.

Объем оперативного вмешательства при нарастающей кровопотере более 1000 мл — надвлагалищная ампутация или экстирпация матки. Несмотря на более высокую травматичность, предпочтительным является выполнение экстирпации матки. Данное положение обусловлено тем, что тяжелые случаи гипотонических кровотечений с проявлениями шокового состояния матки обусловлены исходным тяжелым поражением нервно-мышечного аппарата матки, нередко на фоне системных нарушений гемодинамики, гемостаза, дыхательной функции клеток. В этих условиях кровопотеря, а также операционный стресс нередко приводят к прогрессированию системных нарушений с развитием острой формы синдрома ДВС (либо ухудшению его течения) и появлению коагулопатического компонента кровотечения. В результате дополнительная раневая поверхность шейки матки может оказаться источником внутрибрюшного кровотечения.

Лечение коагулопатии на фоне ДВС-синдрома в первую очередь представляет собой гемостазиологическую и реаниматологическую проблему. Однако для обеспечения резерва времени до получения эффекта от консервативного лечения необходимо обеспечить хирургический гемостаз в зоне операции. С этой целью выполняется перевязка внутренних подвздошных артерий. В результате данной операции пульсовое давление в сосудах малого таза падает на 70%, что способствует резкому снижению кровотока, уменьшает кровотечение из поврежденных сосудов и создает условия для закрепления тромбов.

В процессе операции следует осуществить дренирование брюшной полости из боковых каналов живота и через не-

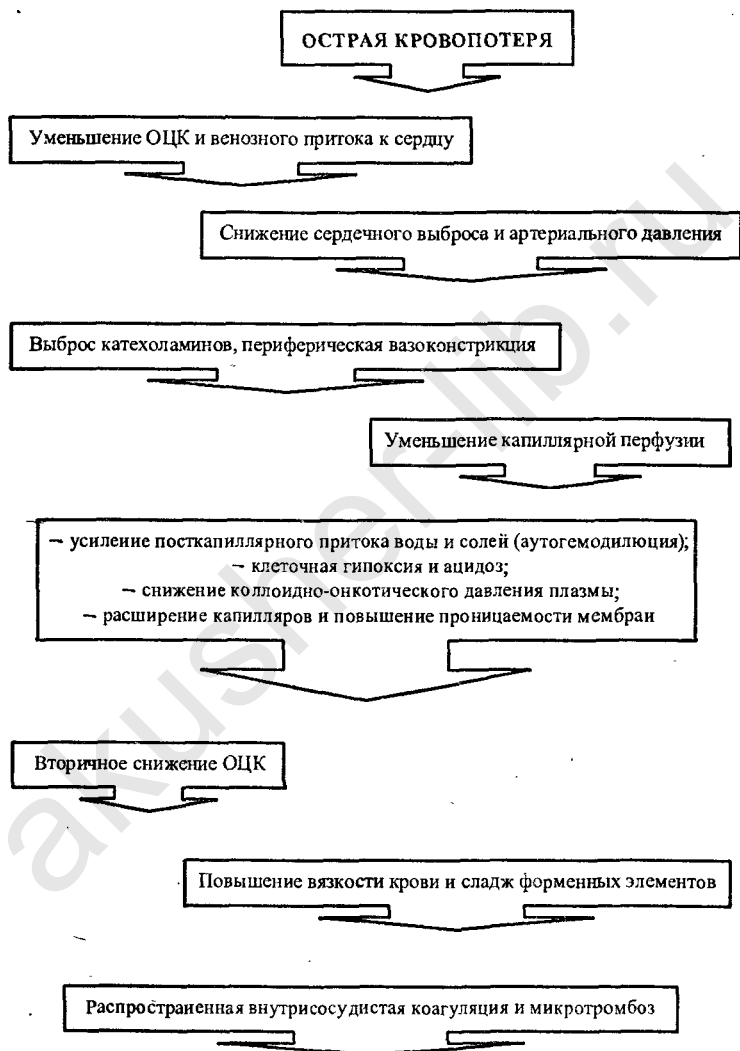
защитную культую влагалища, что имеет ведущее значение для контроля над ситуацией в брюшной полости у данного контингента больных. Расширяет возможности этого подхода вшивание лапароскопической санационной канюли.

В некоторых ситуациях кровотечений, требующих обеспечения хирургического гемостаза на фоне развившейся коагулопатии, имеется возможность начать операцию с перевязки внутренних подвздошных артерий с последующим удалением матки. В этих условиях экстирпация матки выполняется на «сухом» фоне, что снижает общую величину кровопотери и уменьшает заброс тромбопластинов в системную циркуляцию из матки. В результате снижается травматичность гистерэктомии и интенсивность нарушений коагуляции.

В ответ на потерю определенного объема крови в организме роженицы включается комплекс защитно-приспособительных реакций, включающий периферическую вазоконстрикцию с централизацией кровообращения, аутогемодилюцию, задержку воды и натрия. Компенсаторные возможности этих реакций ограничены, их истощение ведет к расстройствам кровообращения, диссеминированному внутрисосудистому свертыванию крови, нарушению обменных процессов с развитием клеточной гипоксии и ацидоза, что характеризует собой развитие шока (схема 1). При этом, в связи с гестационными изменениями в системе гемостаза, для этих пациенток характерно быстрое прогрессирование ДВС-синдрома, который, с одной стороны, усиливает шоковые повреждения, а с другой — ведет к усилению кровотечения вследствие гипокоагуляции (коагулопатия потребления, активация фибринолиза).

В связи с наличием исходных нарушений в системах кровообращения, гемостаза, коллоидно-осмотического состояния и реологии крови, сниженным резервом дыхательной функции и другими сдвигами гомеостаза, срыв компенсации при патологической кровопотере у пациенток с гестозом, анемией, сердечно-сосудистой и другой экстрагенитальной патологией развивается быстрее даже при относительно небольшой кровопотере. Для этой группы пациенток характерно быстрое присоединение коагулопатического компонента кровотечения, а нередко нарушения коагуля-

Схема 1. Нарушения в системе кровообращения при кровопотере



ции развиваются уже в конце беременности или в родах. Снижению компенсаторной адаптации к кровопотере также способствуют длительное, осложненное течение родового акта, недостаточное обезболивание, травматичные оперативные вмешательства.

Главным патогенетическим звеном, на котором замыкаются компенсаторные механизмы и через недостаточность которого прогрессируют шоковые нарушения, является капиллярная перфузия. При глубоком нарушении клеточного обмена развиваются нарушения функции периферических органов — почек, печени, легких, а также матки с потерей ее контрактильной способности. При длительном сохранении недостаточности тканевой перфузии начинаются органические повреждения, которые завершаются необратимыми нарушениями функции органов. В связи с изложенным, для успешного лечения женщины с кровопотерей необходимо одновременно решать вопросы остановки кровотечения и коррекции развивающихся системных нарушений.

Наиболее частой причиной летальных исходов в настоящее время является **полиорганная недостаточность**, развивающаяся в постреанимационном периоде. Частота развития синдрома полиорганной недостаточности (СПОН) колеблется от 25 до 77%, а летальность достигает 80%. Ведущей причиной возникновения СПОН является гипоксия и ее последствия — нарушение взаимосвязи важнейших систем гомеостаза: дыхательной, циркуляторной, метаболической, к которой приводит не только критическая гипотензия, но и длительная централизация кровообращения. Развивающийся ДВС-синдром усугубляет нарушения регионарного кровообращения. Следствием этого процесса является длительная гипоксия жизненно важных органов, что приводит к нарушению биоэнергетических процессов и всех видов обмена в организме.

Лечебные мероприятия, проводимые параллельно с остановкой кровотечения, осуществляются на основе трех основных принципов:

- своевременность начала лечения;
- комплексный подход;
- интенсивность терапии, соответствующая тяжести патологического процесса.

Успех терапии при кровотечении всегда зависит от уровня организации работы акушерского стационара и базируется на четко отработанной системе действий персонала. Прежде всего необходимо выделение групп риска, что позволяет проводить профилактические мероприятия, снижающие частоту возникновения кровотечений и/или уменьшающие тяжесть их последствий. К таким мероприятиям следует отнести установление во II периоде родов у пациенток группы риска внутривенного катетера с подключением капельницы. Заблаговременное подключение внутривенной системы обеспечивает своевременное профилактическое введение метилэргометрина при прорезывании теменных бугров головки плода, а также позволяет без промедления начать инфузионную терапию при первых признаках патологической кровопотери.

Среди других организационных мер профилактики важное значение имеют: постоянная готовность стерильных систем для внутривенных вливаний, наборов для катетеризации периферических и центральных вен, достаточный запас инфузионно-трансфузионных сред.

Комплекс лечебных мероприятий у женщин с массивной кровопотерей в родах и послеродовом периоде включает: восстановление эффективного объема циркулирующей крови; поддержание адекватной оксигенации (вплоть до ИВЛ при развитии шока); своевременное применение стероидных гормонов, сердечно-сосудистых средств; коррекция нарушений коллоидно-осмотического давления, кислотно-щелочного равновесия, гемокоагуляционных и реологических нарушений.

Большая часть задач перечисленного лечебного комплекса решается в процессе инфузионно-трансфузионной терапии. Первой и главной целью инфузионно-трансфузионной терапии является быстрое восстановление капиллярной перфузии, что позволит предупредить срыв компенсаторных механизмов с развитием шоковых изменений. Для этого необходимо создать эффективно циркулирующий объем крови и обеспечить нормализацию микроциркуляции. После решения этой задачи приступают к нормализации дыхательной функции крови, профилактике и лечению коагуляционных, водно-электролитных, метаболических и прочих нарушений.

Для успешного проведения инфузионно-трансфузионной терапии она должна быть адекватной по скорости проведения, объему и качеству используемых сред. Для кровотечений в акушерской практике характерны внезапность и массивность. Поэтому исключительно важное значение приобретает фактор времени. Промедление с началом или отставание темпов инфузии от темпов кровопотери являются определяющим моментом развития геморрагического шока. Скорость инфузии зависит от темпов и объема кровопотери, состояния пациентки и в критических ситуациях, при наличии клиники развития геморрагического шока, снижения артериального давления должна достигать 250—500 мл в минуту. Для обеспечения такой высокой скорости инфузии следует использовать иглы с широким просветом, струйное введение растворов одновременно в 2—3 периферические или в центральную (подключичную) вену.

Высокая объемная скорость проведения внутривенной инфузии может вести к сердечно-сосудистой недостаточности и кардиогенному отеку легких. Особенно высокий риск этих осложнений имеют роженицы с исходной сердечной недостаточностью, артериальной гипертензией, анемией, гестозом, в возрасте старше 30 лет. Для своевременной диагностики этого осложнения следует использовать комплекс клинических и инструментальных методов. На перегрузку кровообращения указывают вздутие шейных вен, появление одышки и крепитирующих хрипов в легких, быстрое нарастание значений центрального венозного давления (норма 80—120 мм вод. ст.).

Важным организационным моментом начала инфузионного лечения пациентки с патологической кровопотерей в родах и послеродовом периоде является исследование крови для уточнения ее группы, определения совместимости с донорской, клинического анализа и коагулограммы. Эти данные необходимы для уточнения характера кровотечения (коагулопатия), контроля над динамикой процесса и эффективностью лечения. После начала инфузии исходные параметры крови будут существенным образом изменены, что мешает правильному определению ее группы и совместимости.

В настоящее время доказано, что использование цельной донорской крови первым и ведущим компонентом инфузионно-трансфузионной терапии является необоснованным. Аллогенная донорская кровь является трансплантатом. Совместимость крови донора и реципиента определяется только по системе АВО и резус-фактору, без учета антигенов гистосовместимости, что вызывает серьезные гемотрансфузионные осложнения. Вторая часть проблемы — высокий риск инфицирования при трансфузии (гепатит, СПИД и др.). Наконец, функциональные свойства консервированной крови невелики. В течение первых двух суток хранения в ней погибают лейкоциты и тромбоциты. К 3—4 дню резко снижается газотранспортная функция, так как почти в половину в эритроцитах снижается сродство гемоглобина к кислороду. При хранении в консервированной крови накапливаются продукты метаболизма эритроцитов, происходит частичный гемолиз. Несмотря на использование антикоагулянтов, при консервировании крови образуются микросгустки величиной от 20 до 200 микрон. Значительная часть микросгустков не задерживается фильтрами капельных систем (диаметр отверстий фильтра около 160 микрон), что при массивных трансфузиях засоряет капиллярную систему легких. Для проведения гемотрансфузии необходимо выполнить комплекс проб на совместимость, что не позволяет использовать ее как начальный этап лечения. Кроме этого около третьей части переливаемой крови депонируется в системе микроциркуляции и выключается из активного кровообращения.

Таким образом, переливание крови не является эффективным и безопасным средством начала терапии у пациентов с патологической кровопотерей. Быстрое восстановление циркуляции крови осуществляется путем введения растворов высокой молекулярной массы — оксиэтилированного крахмала (6 и 10% HAES-Steril) из расчета 10—20 мг/кг, волекама от 500 до 1000 мл. Указанные препараты обладают сродством к человеческому гликогену и расщепляются амилазой крови. В отличие от декстранов их молекула имеет не линейную, а разветвленную структуру, что предотвращает даже частичное проникновение молекул в интерстициальное пространство. Из других плазмозамени-

телей гемодинамического действия используются реополиглюкин, полиглюкин, реоглюман, 5% раствор альбумина, а также желатиноль и др. Среднемолекулярный раствор декстрана — полиглюкин быстро увеличивает ОЦК и способствует восстановлению гемодинамики. Преимущества низкомолекулярных декстрановых растворов (реополиглюкин и пр.) заключаются в положительном влиянии на восстановление микроциркуляции. Альбумин, в дополнение к перечисленным положительным качествам, является инфузионной средой, полностью утилизируемой организмом. Однако все коллоидные препараты, обладающие высоким коллоидно-осмотическим давлением, привлекают в сосудистое русло и длительно удерживают в нем межклеточную жидкость, т. е. активизируют реакцию аутогемодилюции. Благодаря этому восполнение сосудистого русла ускоряется, что в сочетании со снижением вязкости крови и дезагрегантным эффектом ведет к быстрому восстановлению микроциркуляции и предупреждает прогрессирование ДВС крови.

В результате гемодилюции, создаваемой введением растворов и стимуляцией капиллярного ренаполнения, наблюдается снижение гемоглобина. Однако организм человека обладает трехкратным «резервом прочности» по гемоглобину, позволяющему выдерживать потерю даже половины его объема, тогда как снижение объема плазмы на одну треть приводит к необратимым последствиям. Вместе с тем, преимущества восстановления микроциркуляции в условиях гемодилюции и возможность активного использования оставшихся в циркуляции эритроцитов позволяют на определенное время обеспечить необходимый уровень газообмена.

После стабилизации гемодинамических и микроциркуляторных параметров, вторым этапом терапии является ликвидация опасного уровня анемии. С этой целью при кровопотере, превышающей 0,9% от массы тела, используется переливание эритроцитарной массы или взвеси отмытых эритроцитов. Для поддержания оптимальных реологических качеств вводимых компонентов крови их следует разводить реополиглюкином или 5% раствором альбумина в соотношении 1:1.

Существенную роль в достижении положительного эффекта проводимой терапии играет восстановление водно-электролитного баланса в организме роженицы. Активное применение коллоидных растворов сопровождается перемещением межклеточной жидкости в сосудистое русло. Поэтому комплекс инфузионно-трансфузионной терапии на всех этапах лечения должен включать введение кристаллоидных растворов: 5—10% раствора глюкозы, физиологический раствор хлористого натрия, раствор Рингера—Локка, лактосол и др.

Для поддержания артериального давления, стимуляции диуреза, нормализации нарушенного периферического кровотока объем инфузионно-трансфузионной терапии должен превышать объем кровопотери. Необходимость превышения объема кровопотери обусловлена развитием дефицита ОЦК, значительно превышающим величину учитываемой кровопотери из-за процессов депонирования крови, секвестрации и разрушения эритроцитов, а также частичной экстравазации плазмы и кровезаменителей. При объеме кровопотери до 0,9% (около 700 мл), от 0,9 до 1% (700—800 мл) и более 1% от массы тела общий объем инфузионно-трансфузионной терапии должен соответственно в 1,5—2—2,5 раза превышать ее величину (из расчета на сутки).

Эффективность проведения терапии при патологической кровопотере у рожениц в значительной мере зависит от соотношения вводимых инфузионных сред. Для поддержания оптимального уровня микроциркуляции и реологических свойств крови путем создания умеренной гемодилюции, две трети от объема инфузионно-трансфузионной терапии должны составлять плазмозаменители при соотношении коллоидных (включая белковые) и кристаллоидных растворов 1:1—1,5. При этом суточная доза декстрановых растворов не должна превышать 1500—2000 мл (2 г декстрана на 1 кг массы тела женщины) в связи с риском нарушений функции почек. Поэтому, при увеличении объема кровопотери, в структуре инфузионной терапии возрастает значение оксигенированного крахмала, белковых растворов, а также препаратов плазмы крови. Показатель общего белка плазмы следует поддерживать не ниже 60 г/л.

Важное значение имеет правильный выбор объема гемотрансфузии. Основным принципом его определения является выбор минимально необходимого количества эритроцитов для обеспечения терапевтического эффекта без отрицательных побочных действий (трансфузионные антигенные осложнения, токсическое действие консервантов и продуктов метаболизма и пр.). Клиническими показателями, на которые ориентируется врач в практической работе, — общий объем кровопотери, показатели гемоглобина и гематокрита.

Восстановление глобулярного объема путем переливания эритроцитной массы со сроком хранения не более 3 сут осуществляется только при содержании гемоглобина ниже 80 г/л и гематокрита менее 25%, что обычно наблюдается при кровотечении в III или раннем послеродовом периоде, превышающем по объему 0,9% от массы тела. В целом доля гемотрансфузии составляет не более одной трети от общего объема инфузионно-трансфузионной терапии и должна поддерживать безопасный уровень гемоглобина 100 г/л, а гематокрита — 0,30 г/л (при отсутствии гиповолемии и нарушений микроциркуляции). При остановленном кровотечении и стабильной клинической ситуации, для достижения устойчивого эффекта гемотрансфузии и снижения частоты осложнений может быть успешно использована тактика отсроченных дробных переливаний.

Так как осложнения беременности, экстрагенитальная патология и другие факторы снижают толерантность организма родильницы к кровопотере, выбор программы инфузионно-трансфузионной терапии не может ограничиваться только учетом кровопотери, а должен включать широкий анализ клинико-лабораторных данных. Проводя лечение родильницы с патологической кровопотерей, необходимо быстро оценивать складывающуюся акушерскую ситуацию, изменения состояния женщины, эффективность терапии и вносить соответствующие коррективы. Для этого врач должен владеть сведениями об исходном здоровье родильницы, течении беременности и родов, дородовых лабораторных показателях. Так, развитие кровотечения у пациентки с исходной анемией, скорее всего, не позволит ограничиться только введением плазмозаменителей. Проведение тера-

пии у пациенток с гестозом требует некоторого изменения в соотношении вводимых компонентов с увеличением относительной доли коллоидных, в первую очередь белковых, растворов и повышением значения гемотрансфузии при сохранении общего объема вводимых сред. У рожениц этой группы при массивных кровотечениях быстро развивается гипоксия и наблюдается ранняя активация протеолитических ферментов. Нарушения гемокоагуляции изменяют структурную организацию фосфолипидного слоя клеточных мембран и вызывают изменения протеолитического баланса и спонтанный аутолиз. В связи с этим пациенткам данной группы при возникновении массивного кровотечения рекомендуется раннее системное применение ингибиторов протеолиза, которые повышают адаптационные возможности организма к гипоксии. Применяется 50 000 ЕД контрикала или 500 000 ЕД гордокса однократно при кровопотере более 0,8—0,9% от массы тела. При кровопотере более 1% введение указанных препаратов рекомендуется повторять каждые 2 часа. Низкая толерантность к кровопотере также отмечается у рожениц с ожирением. У данной группы больных следует учитывать несоответствие массы тела и величины ОЦК, в связи с чем общепринятые клинические методы оценки величины кровопотери дают ее заниженные значения.

При возникновении кровотечения у роженицы важным компонентом комплексной терапии является применение глюкокортикоидных гормонов, которые при массивной кровопотере назначаются уже в начале инфузионной терапии. С этой целью показано одномоментное применение 125—250 мг гидрокортизона для внутривенных инъекций или 30—60 мг преднизолонa. Повторные дозы глюкокортикоидов вводятся по показаниям в зависимости от эффекта проводимой терапии.

Правильное и своевременное проведение инфузионной терапии при остановленном кровотечении позволяет предупредить выраженные нарушения гемодинамики или быстро скорректировать отклонения. Вместе с тем, в тяжелых случаях, при опоздании с началом терапии или неадекватно низкими ее темпами, возможно развитие глубоких нарушений гемоциркуляции, проявляющихся некорректируе-

мым падением артериального давления. В такой ситуации возможно применение таких сердечно-сосудистых препаратов, как норадреналин (0,1% раствор 1 мл в 200 мл 5% раствора глюкозы или полиглюкина внутривенно капельно) или мезатон (0,5 мл 1% на 40% растворе глюкозы внутривенно медленно или 1,0 мл 1% раствора внутривенно капельно в 200 мл 5% раствора глюкозы). Однако необходимым условием применения препаратов данной группы является адекватное восполнения ОЦК.

Как уже было указано ранее, в процессе инфузионно-трансфузионной терапии методика гемодилюции создает благоприятные условия для предупреждения реокоагуляционных нарушений, ведущих к развитию синдрома ДВС. Однако в комплексе терапии необходимо использовать препараты, оказывающие специфическое профилактическое антиагрегантное действие, благоприятствующие нормализации сосудистого тонуса микроциркуляторного русла и более мягкому проведению интенсивной инфузии. С этой целью при стабильном уровне артериального давления используют препараты, обладающие антиагрегантным и спазмолитическим действием (курантил, папаверин, эуфиллин), в небольших дозах.

Снижение концентрации факторов гемостаза в процессе массивного кровотечения, обусловленное возмещением потерянного объема крови только плазмозаменителями и препаратами красной крови, ведет к гипокоагуляции. Другой причиной кровоточивости может быть развитие коагулопатии потребления вследствие диссеминированного внутрисосудистого свертывания крови. Для профилактики и лечения указанных нарушений у женщин с кровопотерей более 1% от массы тела, особенно при наличии анемии или гестоза, инфузионная терапия должна включать переливание свежзамороженной плазмы в количестве 150—200 мл. В осложненных ситуациях, когда проводится длительная интенсивная терапия, включая гемотрансфузию, свежзамороженную плазму следует вводить не менее чем 150—200 мл на каждые 400—500 мл эритроцитарной массы. В тяжелых случаях возможно использование свежей цельной крови. При лечении массивной кровопотери препаратами крови следует учитывать дозу фибриногена, вводимую в

организм, чтобы общее количество препарата не превышало 4 г. Свежезамороженная, нативная, антигемофильная плазма содержат около 3—4 г фибриногена в литре, донорская кровь — 2 г. Следует учитывать, что криопреципитат является источником прокоагулянтов, особенно фактора VIII, но не содержит антитромбиновой активности, что существенно ограничивает его возможности в коррекции нарушений при развитии ДВС-синдрома. Нативная плазма более 6 часов хранения и сухая плазма практически не содержат активных факторов свертывания, и поэтому их не следует применять для коррекции нарушений коагуляции.

Даже при успешном осуществлении реанимационных мероприятий при массивной кровопотере неврологические осложнения возникают довольно часто (от 65 до 97%). Как в раннем, так и в отдаленном постреанимационном периоде эти осложнения могут проявляться в виде вегетативных расстройств, стволо-мозжечковых, пирамидных, экстрапирамидных нарушений. Клиническими признаками являются появление спонтанного нистагма, анизокории, стробизма, нарушение мышечного тонуса, судороги различного характера. Эти изменения определяют последовательность мероприятий, направленных на снижение энергетических потребностей мозга, нормализацию мозгового кровообращения и гомеостаза в целом. Первостепенное значение имеет проведение искусственной вентиляции легких (ИВЛ). Показаниями к проведению ИВЛ являются:

- коматозное состояние, нарушение глубины сознания и сопор;
- одышка (частота дыхания выше 35/мин) или нарушение ритма дыхания;
- судорожный синдром (у женщин с гестозом, экстрагенитальной патологией на фоне любых нарушений сознания);
- снижение P_{aO_2} ниже 66 ммHg, повышение P_{aCO_2} выше 60 ммHg, снижение Sat/O_2 менее 85%.

Основой профилактики постгипоксической энцефалопатии после массивной кровопотери является правильное проведение реанимационных мероприятий, которые следует осуществлять с целенаправленным использованием препаратов, снижающих энергетические потребности мозга

(реланиум, сибазон, седуксен, барбитураты — гексенал, тиопентал натрия, диприван), антиоксидантов (токоферол 30% — 6 мл в/м), антиагрегантов (эуфиллин, никотиновая кислота 1% — 1 мл на 400 мл физиологического раствора, компламин, кавинтон, трентал), мембраностабилизаторов (кортикостероиды, предпочтительнее группы метил-преднизолона, не обладающего минералокортикоидной активностью, из расчета 30 мг/кг/сутки), блокаторов кальциевых каналов (нимодипин, нимотоп), препаратов ноотропного действия (церебролизин 5—15 мл в/в на фоне введения декстрана).

В процессе остановки кровотечения и лечения проводят постоянный контроль над общим состоянием и жалобами пациентки, температурой и цветом кожных покровов и видимых слизистых, кровенаполнения шейных вен и симптомами функционирования микроциркуляции. Обязательными являются учет характеристик пульса, артериального давления, частоты дыхательных движений, аускультативной картины легких и диуреза (постоянный мочевого катетер).

Оценка диуреза является доступным и информативным показателем состояния больной при кровотечении и позволяет осуществлять контроль над эффективностью проводимой терапии. Выделение мочи свыше 30 мл/час отражает умеренную перфузию почек. Однако при проведении инфузионной терапии адекватным уровнем диуреза является 50—60 мл/час. В процессе ведения пациентки, при остановленном кровотечении и устойчивой гемодинамике, возможно проведение стимуляции диуреза малыми дозами лазикса (10—20 мг на 1 литр жидкости).

Минимальный лабораторный контроль должен включать регулярное определение гемоглобина, гематокрита, показателей свертываемости крови (как минимум проба по Ли—Уайту, тромбозласто- или электрокоагулография). При массивных кровотечениях объем лабораторного обследования должен быть расширен и включать развернутую коагулограмму, определение кислотно-основного, электролитного баланса, содержания белков и других биохимических параметров.

Таким образом, для уменьшения частоты и снижения тяжести кровотечений в III периоде родов и раннем послеродовом периоде, предупреждения тяжелых геморрагичес-

ких осложнений и материнской летальности необходимо осуществлять следующие мероприятия:

- на основе тщательного обследования беременных выделять группу риска развития кровотечений в III периоде родов и раннем послеродовом периоде: инфантилизм; отягощенный акушерский анамнез (аборты, выскабливания и другие оперативные вмешательства на матке, перенесенные воспалительные процессы); многорожавшие; с крупным плодом, многоводием; длительным осложненным течением родового акта; при наличии анемии и гестоза;
- проводить дополнительное обследование беременных и рожениц группы риска с целью выявления и коррекции нарушений, предрасполагающих к патологической кровопотере. При обнаружении признаков дезадаптации системы гемостаза у беременных или проявлениях ее декомпенсации у рожениц (по данным гемостазиологического обследования) показана специфическая коррекция нарушений (свежезамороженная плазма 200—400 мл, контрикал 80 000—100 000 ЕД одномоментно). В зависимости от характера дефекта гемостаза у беременных возможно применение малых доз гепарина 2500—5000 ЕД подкожно, дицинона 500 мг через 6 часов, преднизолон 80—100 мг. В родах от введения гепарина следует воздержаться;
- осуществлять рациональное ведение I и II периодов родов; избегать длительного введения родостимулирующих препаратов, при отклонении от нормального течения родового акта своевременно ставить вопрос об оперативном родоразрешении. При назначении лекарственных препаратов в родах учитывать эффект их влияния на тонус и сократительную способность матки;
- с конца II периода родов устанавливать надежную внутривенную систему с использованием катетеризации периферической вены, проводить профилактику кровотечения метилэргометрином в момент прорезывания теменных бугров головки плода; осуществлять бережное ведение III периода родов по принципу выжидательно-активной тактики (ожидания

- ние признаков отделения последа и выделение отделившегося);
- своевременно диагностировать отклонения от нормального течения III периода родов и раннего послеродового периода и проводить комплекс лечебных мероприятий в соответствии с вышеизложенными положениями;
 - при патологической кровопотере проводить адекватное лечение по принципам своевременности начала, комплексного подхода и индивидуального выбора ее интенсивности.

ЭФФЕРЕНТНЫЕ МЕТОДЫ ЛЕЧЕНИЯ В АКУШЕРСТВЕ

Эфферентные (экстракорпоральные) методы лечения (ЭМЛ) в настоящее время широко применяются в различных областях клинической медицины, особенно в тех случаях, когда требуется восстановление нарушенного гомеостаза. ЭМЛ основаны на четырех основных процессах: диффузии, фильтрации, сорбции, гравитации — центрифугирования (табл. 5).

При этом каждый из методов восстановления гомеостаза, основанный на выведении из организма продуктов обмена и токсических веществ, имеет как свои достоинства, так и недостатки. В частности, гемодиализ (ГД) и перитонеальный диализ (ПД) способны эффективно удалять ве-

Таблица 5

Классификация ЭМЛ по принципу действия
(Г. А. Коновалов)

Диффузия	Фильтрация	Сорбция	Гравитация
Гемодиализ	Изолированная ультрафильтрация	Гемосорбция	Плазмаферез
Гемодиафильтрация	Гемофильтрация	Плазмосорбция	Цитаплазмаферез
Последовательная ультрафильтрация с гемодиализом	Плазмофильтрация	Иммунсорбция Лимфосорбция	Тромбоцитаферез Лейкоцитаферез Лимфоцитаферез
Гемодиафильтрация с замещением	Каскадная плазмофильтрация	Ликворосорбция	Гранулоцитаферез Эритроцитаферез
Перитонеальный диализ	Ультрафильтрация асцитической жидкости	Энтеросорбция	Аутотрансфузия крови
Плевральный диализ			Фотоаферез плазмы крови
Комбинация методов ЭМЛ			

щества с низкой молекулярной массой. Гемосорбция (ГС) и плазмасорбция (ПС) — в основном вещества со средней молекулярной массой (от 500 до 5000 дальтон). Плазмаферез (ПА) способен удалять всю плазму крови. Каскадная плазмофильтрация (КПФ) — только часть плазмы с высокой молекулярной массой, включая липопротеиды низкой плотности и иммуноглобулины. Иммуносорбция (ИС) способна селективно извлекать вещества с различной молекулярной массой. При цитаферезе (ЦФ) извлекаются различные клетки крови.

Учитывая, что при использовании ЭМЛ воздействие осуществляется на такую многокомпонентную систему, как кровь, эффекты, при этом возникающие, имеют чрезвычайно широкий спектр.

Все многообразие эффектов методов экстракорпоральной терапии разделяют на три группы:

- а) специфические;
- б) неспецифические;
- в) дополнительные.

Специфические эффекты предполагают следующие основные виды воздействия: детоксикация, реологическая коррекция и иммунокоррекция, повышение чувствительности к эндогенным и медикаментозным веществам (табл. 6)

Детоксикация достигается путем экстракорпорального выведения экзогенных и эндогенных токсических веществ. Экзо- и эндоксины могут нарушить течение обменных процессов в организме и поддержание гомеостаза на любом уровне, начиная от экспрессии и транскрипции генетического кода и кончая нарушением деятельности органов и систем. Поэтому при выборе метода эфферентной терапии в каждом случае необходимо с достаточной определенностью представить, удаление каких токсических субстратов реально разорвет порочные круги, образовавшиеся при развитии синдрома интоксикации. Одновременно при использовании экстракорпоральной гемокоррекции ретируются вещества, обладающие биорегуляторными эффектами. Содержание таких веществ, как правило, повышено при острым и хроническом эндотоксикозе. Избыток регуляторных веществ ведет к снижению, а затем к подавлению чувствительности системы детоксикации к нейро-эндокринным

Таблица 6

Специфические эффекты экстракорпоральной гемокоррекции

Вид специфического эффекта	Патогенетические механизмы воздействия
Детоксикация	Элиминация токсических субстанций. Экстракорпоральная биотрансформация токсических субстанций. «Деблокирование» естественных систем детоксикации
Реокоррекция	Снижение вязкости крови. Снижение общего периферического сопротивления. Повышение деформируемости клеток крови. Снижение агрегационных характеристик клеток крови.
Иммунокоррекция	Элиминация антигенов, антител, цитотоксичных иммунных комплексов (ЦИ), иммунокомпетентных клеток. Деблокирование иммунной системы. Изменение «направленности» иммунного ответа.
Повышение чувствительности к эндогенным и медикаментозным веществам	Изменение чувствительности рецепторов, межклеточных взаимодействий, внутриклеточной сигнализации через мессенджерные системы

регуляторным воздействиям. Перечисленные факторы определяют искаженный ответ на медикаментозную терапию при этих состояниях. Деблокирующий эффект в системе детоксикации при проведении методов гемокоррекции связан с критическим снижением уровня этих регуляторных веществ.

Эфферентные методы обладают также антиоксидантным эффектом. Выведение продуктов свободнорадикального окисления из организма приводит к увеличению активности факторов антиоксидантной защиты.

Реокоррегирующее действие эфферентной терапии реализуется посредством нескольких механизмов. Во-первых, производится удаление плазмы и части форменных элементов. Во-вторых, часть плазменных факторов свертывания крови выводится на элементах экстракорпорального контура; таким образом удаляются грубодисперсные белки, присутствие которых в значительной мере определяет уровень вязкости плазмы крови.

При проведении ЭМЛ удаляются малопластичные форменные элементы крови, вследствие чего снижается ее вязкость и возрастает текучесть. Ускоренное удаление тромбо-

цитов с низкой активностью, изменение функционального состояния их мембран вызывает в их пуле обратную агрегацию и более полноценную дезагрегацию под влиянием направленно действующих фармакологических препаратов и инфузионных сред. Изменение системы регуляции агрегатного состояния крови особенно отчетливо проявляется при проведении гемокоррекции на фоне синдрома внутрисосудистого свертывания, входящего в патогенез многих патологических состояний, наблюдаемых в акушерстве и гинекологии.

Реокоррегирующий эффект обусловлен также изменением состояния сосудистого тонуса и системы микроциркуляции вследствие изменения соотношения в плазме крови вазоактивных веществ. Усиления реокоррегирующей направленности ЭМЛ можно достигать путем применения антиагрегантов, антикоагулянтов и инфузионной терапии.

Иммуноткоррекция при использовании экстракорпоральных методов лечения также обусловлена несколькими механизмами. Во-первых, механическое удаление из кровеносного русла антигенов и аутоантител «разгружает» на определенное время специфические иммунные механизмы их обезвреживания, повышает эффективность функционирования иммунокомпетентной системы. Доказано, что адекватное функционирование иммунной системы, как правило, продолжается в течение нескольких месяцев после экстракорпоральной разгрузки.

Во-вторых, из кровеносного русла пациента удаляется значительное количество антител и продуктов их взаимодействия с антигенами, которые, накапливаясь в избытке, усугубляют нарушения системы естественной детоксикации организма.

Третьим механизмом иммуноткоррекции является изменение функционирования системы фагоцитирующих мононуклеаров (СФМ). Этот механизм обусловлен изменением функциональных свойств клеточных мембран иммунокомпетентных клеток вследствие неспецифической активации при контакте с чужеродными поверхностями экстракорпоральных магистралей. Кроме того, СФМ изменяет свои свойства вследствие перестройки общего баланса процессов перекисного окисления липидов и факторов системы

антиоксидантной защиты при применении методов экстракорпоральной гемокоррекции. Доказано, что восстановление такой неспецифической защитной реакции, как фагоцитоз при применении ЭМЛ, происходит за счет лейкоцитов, остающихся во время плазмафереза в кровеносном русле. Этот процесс рассматривается как реакция сегментоядерных нейтрофилов на удаление части крови. Лейкоциты, прошедшие центрифугирование, сохраняют низкую функциональную активность.

Неспецифические эффекты эфферентных методов лечения определяются, прежде всего, контактом крови с поверхностями магистралей и мешков. При этом активируются неспецифические и специфические защитные реакции организма, которые обычно возникают в ответ на внедрение во внутреннюю среду организма чужеродных иммунных субстанций. Неспецифические эффекты проявляются гемодинамическими реакциями, перераспределением крови, активацией эндокринной системы.

Неспецифические механизмы ЭМЛ связаны также с активацией гипоталамо-гипофизарно-надпочечниковой системы, а следовательно, с изменением функционирования регуляторных нейро-гуморальных систем, входящих в определение «стресс».

Дополнительные эффекты, проявляющиеся гомеостатическими и функциональными реакциями, определяются влиянием стабилизаторов крови, введением инфузионных, трансфузионных и лекарственных средств направленного действия и применением заместительной терапии, возможности которых на фоне эфферентной терапии значительно расширяются. Специальные трансфузионные и медикаментозные программы, с одной стороны, значительно потенцируют специфические действия ЭМЛ, а с другой — нивелируют или снижают их отрицательные эффекты.

При использовании методов эфферентной терапии в акушерстве и гинекологии необходимо в каждом конкретном случае, опираясь на известные механизмы воздействия на организм, обоснованно сформулировать цель их применения, проанализировать показания и противопоказания к данному методу лечения

Экстракорпоральные методы лечения в акушерстве и гинекологии могут быть использованы при следующих патологических состояниях:

1. Акушерские кровотечения;
2. Гестозы беременных;
3. Гнойно-септические заболевания;
4. Инфекционные заболевания (генитальный герпес, цитомегаловирус);
5. Изосенсибилизация и иммуноконфликт матери и плода;
6. Невынашивание беременности, обусловленное хроническим ДВС-синдромом или антифосфолипидным синдромом;
7. Нейроэндокринные синдромы (синдром гиперстимуляции яичников, климактерический синдром, предменструальный синдром);
8. Нарушения репродуктивной функции, обусловленные хроническими воспалительными заболеваниями половых органов;
9. Беременность, осложненная экстрагенитальной патологией (сахарный диабет, бронхиальная астма, пиелонефрит, хроническая пневмония, гепатит неинфекционной этиологии).

Обследование больного, требующего применения эфферентных методов лечения, кроме патогномичных критериев, определяющих характер основного заболевания, должно включать:

- клинический осмотр больного с оценкой состояния жизненно важных функций (сознание и поведение, дыхание, кровообращение, характер гидратации и темп диуреза, цвет кожных покровов);
- полный клинический анализ крови с определением количества тромбоцитов и показателя гематокрита;
- определение группы и резус-принадлежности крови больного;
- анализ крови на сифилис, ВИЧ-носительство, HbS-антиген и антитела к гепатиту С;
- определение в сыворотке крови концентрации белка, особенно альбумина;
- определение основных показателей свертывания периферической венозной крови (времени свертывания

или рекацильфикации крови, протромбинового индекса, концентрации фибриногена плазмы крови; при коагулопатиях — фибриногена Б или этанолового теста, спонтанного фибринолиза, толерантности к гепарину, антитромбина III);

— клинический анализ мочи с оценкой мочевого осадка.

Эфферентные методы в лечении и профилактике акушерских кровотечений. Акушерские кровотечения остаются одной из ведущих причин материнской смертности. Причинами кровотечений являются различные осложнения во время беременности, родов и послеродовом периоде, обусловленные нарушением отделения и прикрепления плаценты, сократительной деятельности матки, эмболией, околоплодными водами и др.

Для акушерских кровотечений характерны резкий дефицит объема циркулирующей крови, нарушения сердечной деятельности, анемическая и циркуляционная форма гипоксии.

Непосредственной причиной летальных исходов является полиорганная недостаточность, развивающаяся в постреанимационном периоде у женщин, перенесших массивную кровопотерю. Ведущей причиной возникновения синдрома полиорганной недостаточности (СПОН) является смешанная гипоксия и ее последствия. Развивающийся ДВС-синдром усугубляет нарушения регионального кровообращения.

В комплексной терапии синдрома полиорганной недостаточности, развивающегося вследствие массивных кровотечений, значительное место стали занимать эфферентные методы лечения. Использование плазмафереза и гемофильтрации позволило в значительной степени снизить смертность при данной патологии.

Дискретный плазмаферез осуществляют не позднее, чем через 8—12 часов после достижения хирургического гемостаза, т. е. в I и II стадиях постреанимационного периода, что предотвращает развитие полиорганной недостаточности. Плазмаферез проводится по общепринятой методике, предложенной В. В. Рыжко и В. М. Городецким. Эксфузируется до 70% объема циркулирующей плазмы. Плазмозамещение осуществляют следующим составом: 70% донор-

ской свежемороженой плазмы и 30% коллоидными растворами (реополиглюкин, HAES-steril (крахмал), альбумин). Процедуре плазмафереза (ПА) должна предшествовать предварительная коррекция выявленных нарушений, особенно гиповолемии и выраженной гипопроteinемии.

Проведение ПА приводит к нормализации системной гемодинамики и показателей гемостаза. Происходит восстановление диуреза.

ПА может также эффективно использоваться при острой печеночной и начальной стадиях острой печеночной недостаточности. Применение этого метода эфферентной терапии позволяет восстановить нарушенную белковосинтетическую функцию печени, удалить билирубин и его токсические метаболиты. Следует отметить, что проведение ПА у этих больных требует адекватного восполнения свежемороженой плазмой или белковыми препаратами на фоне гепато-протекторной терапии, глюкокортикоидов, регуляции водно-электролитного равновесия.

При развитии «шокового» легкого наиболее целесообразным является проведение гемофильтрации. Это позволяет удалить биологически активные вещества и токсины, вызывающие повышение проницаемости сосудов микроциркуляторного русла в легких, уменьшить объем жидкости в системе малого круга кровообращения, улучшить кислородно-транспортную функцию гемоглобина.

Эфферентные методы лечения существенно снижают летальность и способствуют предотвращению инвалидизации женщин в постреанимационном периоде после массивной кровопотери. Однако более широкое использование профилактических мер, особенно в группе женщин «высокого риска» по кровотечению, позволяет уменьшить частоту послеродовых кровотечений. К этой группе относят:

1. Беременных женщины с хроническим течением ДВС-синдрома;
2. Беременных с поздними гестозами;
3. Наличие в анамнезе повышенной кровоточивости, кровотечений при аборте, предыдущих родах, тромбоцитопатии, болезнь Виллебранда;
4. Беременных с множественными миоматозными узлами;

5. Беременных с антифосфолипидным синдромом, длительно получавших антиагрегантную и антикоагулянтную терапию;
6. Антенатальную гибель плода.

Основным решением проблемы профилактики кровотечений в группах «высокого риска» являются различные способы ауто-, гемо- и плазмодонорства; лечение кровотечений предполагает использование современных способов восполнения кровопотери, а именно:

- предоперационную заготовку компонентов крови,
- управляемую гемодилюцию,
- интраоперационную реинфузию крови.

Предоперационная заготовка компонентов крови включает дозированный одно- или многократный забор крови или ее компонентов до оперативного вмешательства с последующим их переливанием во время операции.

Показаниями к аутоплазмодонорству являются:

1. Рубец на матке,
2. Возраст первородящей,
3. ОПГ-гестоз,
4. Миома матки,
5. Предлежание плаценты,
6. Анатомически узкий таз.

Общими противопоказаниями являются кардиоваскулярная патология, патология сосудов головного мозга, анемия (гемоглобин менее 90 г/л, гематокрит ниже 35 г/л), гипопротейнемия (общий белок ниже 50 г/л). Относительным противопоказанием является отсутствие венозного доступа.

При переливании аутоплазмы исключается риск посттрансфузионных, инфекционных и метаболических осложнений. В связи с этим аутоплазмодонорство должно найти более широкое применение в акушерстве. Обоснованием этого являются:

- отсутствие возникновения анемии, сокращение перерывов между сеансами аутоплазмодонорства, отказ от препаратов железа;
- свежезамороженная плазма имеет больший, чем кровь, срок хранения, сохраняя при этом все свои качества, и дает возможность заготовки этого компонента крови перед родоразрешением.

В последние годы в отечественной и зарубежной литературе все большее место занимает проблема аутотрансфузии с целью возмещения кровопотери. Показаниями для реинфузии в акушерстве являются:

1. Повторное кесарево сечение,
2. Кесарево сечение и консервативная миомэктомия,
3. Кесарево сечение с ампутацией или экстирпацией матки,
4. Варикозное расширение вен матки.

Кровь из операционной раны аспирируется с помощью насоса в специальную емкость, смешивается с антикоагулянтом, затем поступает в сепаратор, где во время операции промывается физиологическим раствором. Конечным продуктом является эритроцитарная взвесь с гематокритом около 60%. У сепараторов нового поколения предусмотрен особый режим высококачественной отмывки реинфузируемой крови, делающий процедуру безопасной даже при кесаревом сечении.

Срок жизни отмытых эритроцитов равен таковому обычных. Отмывание эритроцитов существенно снижает уровень свободного гемоглобина, уменьшая риск возможной нефротоксичности реинфузируемых аутоэритроцитов. Необходимо отметить, что наличие в брюшной полости раствора фурацилина, небольших количеств спирта, йода, околоплодных вод, мекония не является противопоказанием для реинфузии, поскольку эти вещества вымываются во время промывания при высокой скорости вращения.

Абсолютным противопоказанием к реинфузии служит наличие в брюшной полости кишечного содержимого; как относительное противопоказание можно рассматривать наличие у больной злокачественного новообразования.

Большие перспективы открывает методика криоконсервирования эритроцитов, которые могут храниться до 1 года, а при создании особых условий до 5 лет. В этом случае создается банк аутокрови, что дает возможность забора эритроцитов вне беременности, а во время родоразрешения их возврат.

Высокая эффективность и отсутствие осложнений открывают методу интраоперационной реинфузии крови широкие перспективы при кесаревом сечении и других

оперативных вмешательствах, где предполагается значительная кровопотеря.

Необходимо отметить, что к каждому методу эфферентной терапии, используемому в лечении и профилактике кровотечений, существуют свои показания и противопоказания. Однако их рациональное использование в сочетании с адекватной инфузионно-трансфузионной терапией позволяет существенно снизить применение донорской крови, избежать опасности заражения ВИЧ-инфекцией и гепатитом, значительно уменьшить заболеваемость и летальность вследствие массивных кровотечений.

Эфферентные методы в лечении гестозов у беременных

Несмотря на значительные успехи в профилактике и лечении гестоза, эта патология остается одной из ведущих причин материнской и перинатальной заболеваемости и смертности. В последние 10 лет наряду с медикаментозными способами воздействия при гестозах стали широко использовать эфферентные методы (плазмаферез, энтеросорбцию), лимфоцитотерапию, фотомодификацию крови.

Показаниями к применению этих методов у беременных являются:

- экстрагенитальная патология (гипертоническая болезнь, заболевания печени, почек и др.);
- нарушения жирового обмена;
- возраст матери старше 30 лет;
- аутоиммунные нарушения;
- наличие в анализе тяжелых форм гестоза;
- длительно существующая инфекционная патология.

Помимо клинических симптомов гестоза (повышение артериального давления, отеки, протеинурия) показаниями у беременных могут служить изменения симптоматики гестоза. У больных с легким и среднетяжелым течением гестоза показанием для плазмафереза является отсутствие эффекта от проводимой терапии в течение 7 и более дней. При проведении лечебного плазмафереза необходимо, особен-

но при среднетяжелых формах гестоза, адекватное плазмозамещение. При каждой процедуре обязательное использование белковых препаратов. Помимо этого необходимым является введение реологически активных коллоидов — реополиглюкина или реоглюмана, уменьшающих вязкость крови, предотвращающих агрегацию форменных элементов крови и восстанавливающих кровоток в системе микроциркуляции. Для ресуспензии эритроцитов используют физиологический раствор. Объем эксфузии при данной терапии составляет в среднем 600 ± 75 мл плазмы. Сеансы у женщин с гестозом легкой и средней степени проводят с интервалом 1—2 дня 2—3 раза. При тяжелых формах гестоза лечебный плазмаферез необходимо начинать на фоне седации под строгим контролем гемодинамических показателей, ЦВД, диуреза при объеме эксфузии плазмы в среднем 800 ± 150 мл.

Расчет удаляемой плазмы производится по следующим формулам:

$$\text{ОЦК} = M \times K_k,$$

где M — масса тела в кг, K_k — количество крови на кг массы в зависимости от массы;

$$\text{ОЦП} = \text{ОЦК} \times (100\% - H_t);$$

$$\text{КУУ (количество удаляемой плазмы)} = \text{ОЦП} \times n \times 1,05,$$

где n — процент предполагаемого объема удаляемой плазмы.

Противопоказаниями для лечебного плазмафереза являются выраженные органические изменения сердечно-сосудистой системы. Относительными противопоказаниями являются: отсутствие венозного доступа, гипопротейнемия (белок ниже 50 г/л), анемия (гематокрит менее 30 г/л).

При выраженной гипопротейнемии необходимо проведение плазмосорбции (плазмофльтрации). Используемые для этой операции волоконные фильтры практически полностью пропускают альбуминовую фракцию белка, которая возвращается больной. Частично возвращаются IgG (55%),

IgA (40%), липопротеины низкой плотности. Преимуществом плазмосорбции перед ПА является сохранение плазменных факторов свертывания крови и отсутствие необходимости замещения белковыми препаратами.

После проведения ПА увеличивается содержание альбумина, снижается содержание креатинина и холестерина, щелочной фосфатазы. Происходит нормализация гемостазиологических показателей: снижается коагуляционный потенциал крови за счет плазменного и тромбоцитарного звена. Активность ингибиторов свертывания и фибринолиза и фибринолитический потенциал остаются на прежнем уровне. Внутрисосудистое свертывание крови ослабевает. Благодаря снижению вязкости крови и улучшению ее реологических свойств нормализуется микроциркуляция.

Купирование ангиоспазма и повышение сократительной способности миокарда приводят к восстановлению органного и периферического кровотока. Повышение уровня гемоглобина, степени его насыщения кислородом, ударного и минутного объема сердца, снижения артериального давления и общего периферического сосудистого сопротивления повышают показатели объемного транспорта кислорода по циркуляторному и гемическому типу.

После проведения ПА меняются показатели фетоплацентарного комплекса, происходят изменения в состоянии плода. Улучшение кровообращения в системе мать—плацента—плод обусловлено увеличением содержания эстрадиола и прогестерона, увеличение содержания плацентарного лактогена указывает на стимуляцию функции плаценты. Снижение периферической сосудистой резистентности в системе мать—плацента—плод значительно сокращают частоту нарушений фетоплацентарного и маточно-плацентарного кровотока.

Особое место при терапии гестоза занимают такие методы эфферентной медицины, как гемофильтрация и изолированная ультрафильтрация. Эти методы целесообразно использовать при среднетяжелых формах гестоза, особенно при наличии патологии почек. Суть их заключается в конвекционном освобождении крови от воды и растворимых в ней веществ. Достигается это путем создания повышенного положительного гидростатического давления со

стороны крови или разрежения с внешней стороны полупроницаемой мембраны. Замена значительной части воды тела освобождает организм путем конвекции от большого количества растворенных в воде соединений (мочевина, креатинин и др.). Точное замещение потерь жидкости позволяет избежать осложнений даже при высокой скорости обмена жидкости благодаря сохранению стабильной осмолярности внутренних сред организма.

Для предотвращения развития тяжелого гестоза с синдромом полиорганной недостаточности применяют иммуноцитотерапию и спленоперфузию. Использование аллогенных лимфоцитов в комплексе терапевтических мероприятий у беременных с гестозом позволяет в 92% продлить беременность до срока своевременных родов.

Показаниями к проведению плазмафереза с последующей лимфоцитотерапией являются среднетяжелые формы гестоза, сочетанные формы (гестоз на фоне гипертонической болезни, заболевания почек, эндокринная патология, иммунопатология, наличие в анализе преэклампсии и эклампсии). После проведения ПА через 2—3 дня вводится 30—50 млн аллогенных лимфоцитов мужа внутривожно на предплечье женщин в 8—10 точках.

Не менее перспективными методами можно считать иммуносорбцию и спленоперфузию. Они обеспечивают детоксикационный, иммунокорректирующий и реологический эффекты благодаря фильтрации крови, сорбции токсинов и клеточного детрита.

В объяснении лечебного действия эфферентных методов лечения при гестозе помимо их специфического эффекта следует учитывать, что факт эксфузии плазмы сам по себе запускает механизм активации эндогенных реакций симпатно-адреналовой системы.

Таким образом, механизмы лечебного действия эфферентных методов лечения беременных с гестозом обусловлены следующими факторами:

- гемореологической коррекцией и улучшением микроциркуляции;
- депрессорным эффектом;
- иммунокорректирующим эффектом;

- повышением чувствительности организма к медикаментозным веществам, которые применяются в комплексной терапии гестозов.

Эфферентные методы в лечении гнойных септических заболеваний

Клинические проявления гнойных септических заболеваний в акушерстве и гинекологии связаны с накоплением в крови и тканях биологически активных веществ и токсических метаболитов. Это требует усиления естественной детоксикации. Однако при глубоких функциональных расстройствах организма это не всегда возможно. Поэтому все большее значение придается экстракорпоральным методам терапии: гемодиализу, гемосорбции, плазмаферезу, гемофильтрации, а также методам квантовой гемотерапии (лазерное и ультрафиолетовое облучение крови).

Одним из наиболее распространенных методов лечения гнойных септических заболеваний является плазмаферез. Основным механизмом его лечебного действия является механическое удаление токсических продуктов, криоглобулинов, микробов и их токсинов. Удаление плазмы или части форменных элементов обуславливает реокорректирующее действие. В условиях экстракорпоральной гемокоррекции улучшаются показатели эластичности форменных элементов и функционального состояния мембран клеток, уменьшается поверхностное натяжение плазмы крови. Особенно отчетливо эффект ПА проявляется на фоне ДВС-синдрома, нередко сопутствующего гнойным септическим заболеваниям. У таких больных снижается вязкость крови, возрастает деформация эритроцитов. Это приводит к улучшению микроциркуляции обмена веществ в тканях.

Иммунокорректирующий эффект достигается элиминацией антител и продуктов их взаимодействия с антигенами — циркулирующих иммунных комплексов.

Существенные изменения отмечены также в механизмах неспецифической защиты организма, в частности в систе-

ме фагоцитирующих мононуклеаров. Меняется общий баланс перекисного окисления липидов и факторов системы антиоксидантной защиты.

При наличии очага инфекции ПА можно использовать для подготовки к радикальной операции. При этом эксфузируется не менее 50% ОЦП с одновременным плазмозамещением в соотношении 1:1. Произведенный плазмообмен дает возможность выполнения радикальной хирургической санации гнойного очага в оптимальных условиях. В раннем послеоперационном периоде ПА рекомендуют проводить с эксфузией плазмы не менее 70% ОЦП. Так из организма удаляются токсины, наибольший выброс которых происходит вследствие неизбежного попадания в кровеносное русло в результате хирургической операции. Одновременно с плазмаферезом рекомендуется одновременное использование гастроэнтеросорбции. В результате потери защитных свойств кишечной стенки поступающие в кровь токсины обуславливают эндотоксемию. В просвете кишечника накапливаются жирные кислоты, пептиды, аммиак. Накопление токсинов в портальном русле вызывает поражение печени и усиливает эндогенную интоксикацию.

Изолированная продленная гемофильтрация при гнойных септических заболеваниях позволяет удалить медиаторы воспаления (IL-1, IL-6, IL-8, фактор некроза опухолей, депрессанты миокарда).

При септическом шоке сочетание гемодиализа и гемофильтрации значительно потенцирует эффекты указанных методов.

Сорбционные методы эфферентной терапии позволяют проводить экстракорпоральную детоксикацию у больных с нестабильной гемодинамикой, нарушениями функции дыхания, свертывания крови, анемии.

При пропуске крови (гемосорбция), плазмы (плазмосорбция), лимфы (лимфосорбция) через специальные сорбенты происходит восстановление энергетических процессов, предупреждается действие кислых лизосомальных ферментов.

Эндогенные естественные механизмы детоксикации можно стимулировать путем спленоперфузии. В этом случае вместо искусственных сорбентов в качестве среды детоксикации используется селезенка свиньи. Донорская селезенка обеспечивает детоксикационный потенциал организма благодаря фильтрации крови, сорбции токсинов, микробов, стимуляции макрофагальной активности к синтезу иммуноглобулинов. Применяют спленоперфузию при сепсисе с ведущим бактериальным компонентом, гипертермическом синдроме, генерализованной инфекции.

Широко используемые методы квантовой терапии (лазерное и ультрафиолетовое облучение крови) активируют ферментные системы эритроцитов. Доказанный детоксикационный, иммунокорригирующий и реологический эффекты обосновывают их применение при гнойных септических заболеваниях. В нашей клинике в зависимости от тяжести состояния больных проводится от 6 до 12 сеансов. Под влиянием лазерного облучения крови нормализуются функции форменных элементов крови, увеличивается количество IgG и Т-хелперов.

Целенаправленное применение эфферентных методов лечения при гнойных септических заболеваниях позволяет значительно быстрее добиться нормализации обменных процессов и улучшения состояния больных.

Эфферентные методы лечения при вирусных инфекциях у беременных

Методы эфферентной терапии, в частности плазмаферез, привлекают все большее внимание специалистов как необходимый компонент активной детоксикации, реологической и иммунной коррекции гомеостаза. Курс лечения включает до трех сеансов плазмафереза при удалении за одну процедуру 30—50% ОЦП. Перерыв между сеансами составляет 1—2 дня. Большое значение придается адекватному плазмозамещению. Удаление 30—50% ОЦП может быть компенсировано сочетанным введением коллоидных и кри-

сталлоидных растворов в соотношении к объему удаленной плазмы 2:1.

У беременных женщин является обязательным использование альбумина, повышающего коллоидно-осмотическое давление и способствующего переходу жидкости из тканей в сосудистое русло.

По окончании курса лечебного плазмафереза титр IgM, IgG, антител к цитомегаловирусу и вирусу простого герпеса 2 типа снижается в 1,5—2 раза. Самочувствие пациента улучшается, увеличивается продолжительность ремиссии на 5—6 месяцев.

После проведения плазмафереза отмечается нормализация показателей специфической иммунологической реактивности: повышается уровень общих Т-лимфоцитов и В-лимфоцитов.

Существенные сдвиги отмечены со стороны гемостаза: снижается коагуляционный потенциал крови за счет плазменного и тромбоцитарного звена. В результате снижения вязкости крови и улучшения ее реологических свойств нормализуется кровообращение в системе микроциркуляции. Известно, что показателем эндогенной интоксикации является уровень молекул средней массы. После проведения ПА их уровень в сравнении с исходным существенно снижается, почти в 2 раза уменьшается концентрация циркулирующих иммунных комплексов, антител к золотистому и эпидермальному стафилококкам.

Следовательно, детоксикационный эффект плазмафереза обусловлен снижением эндогенной интоксикации организма.

Проведение лечебного плазмафереза способствует пролонгированию беременности, так как эта операция способствует удалению из организма повышенного содержания иммунных комплексов антиген — антитела, IgM. Элиминация вирусов и разгрузка специфических иммунных механизмов уменьшают частоту рецидивов и интенсивность проявления инфекции.

Эфферентные методы лечения при иммунологическом конфликте

В последние годы появилось значительное количество работ, сообщающих о применении гемосорбции и плазмафереза для лечения иммунологического конфликта при беременности, гемолитической болезни плода и новорожденного. Лечение рекомендуется начинать как можно раньше, если у женщины отмечается высокий титр изоантител, а у плода по данным ультразвукового обследования имеются признаки гемолитической болезни.

Плазмаферез у беременных с иммуноконфликтной беременностью проводится под строгим контролем титра изоантител. Курс терапии, как правило, проводится начиная с I триместра беременности. Наиболее целесообразно проводить прерывистый плазмаферез. Основные его моменты включают: поэтапную эксфузию крови у пациенток, разделение ее на плазму и эритроцитарную массу путем центрифугирования, извлечение плазмы и реинфузию эритроцитов пациентке. По окончании аутоотрансфузии эритроцитов описанный цикл повторяется. Количество циклов (обычно 2—3) зависит от общего объема эксфузии плазмы. В среднем он составляет 600—800 мл. Плазмозамещения пациентке проводят коллоидными, кристаллоидными и белковыми препаратами. Курс лечения составляет 2—3 сеанса плазмафереза, которые проводятся с интервалом в 2—3 дня.

Вне беременности противопоказаний для плазмафереза практически не существует. Курсы лечения для подготовки женщины к желанной беременности способствуют снижению титра изоантител, лечению вирусной инфекции.

При сочетании иммуноконфликтной беременности с вирусной инфекцией в III триместре беременности необходимо включать эндоваскулярное лазерное облучение крови. Лазерное облучение воздействует на организм на разных уровнях его организации — субклеточном, клеточном, тканевом, органном и системном.

Курс лечения составляет 7—10 процедур. Противопоказаниями данного метода являются: заболевания кроветворной системы, миома матки, истинные опухоли яичников, фиброзно-кистозная мастопатия. Применение в корригирующей терапии у беременных эфферентных методов лечения должно способствовать снижению тяжести иммунного конфликта между матерью и плодом.

Эфферентные методы при антифосфолипидном синдроме в акушерстве

В патогенезе неразвивающихся беременностей, задержке внутриутробного развития плода, вплоть до его антенатальной гибели во II и III триместрах, доказана роль антифосфолипидных антител. Предвестником осложнений во всех этих случаях является развитие хронического ДВС-синдрома. В лечении таких пациенток все большую актуальность приобретают эфферентные методы терапии, в частности плазмаферез. Он может быть использован как в качестве подготовки к беременности, так и во время беременности. Применение этого метода позволяет нормализовать реологические свойства крови, снизить гиперкоагуляцию. Под действием плазмафереза происходит деблокирование естественных систем детоксикации, повышается чувствительность к фармакологическим препаратам. В качестве плазмозамещающих растворов используются кристаллоидные, коллоидные и белковые препараты.

Процедуры целесообразно повторить 3 раза с интервалом в 2 дня. Объем удаляемой плазмы за 1 сеанс составляет 30% ОЦП. Для профилактики тромбообразования внутривенно вводится гепарин в дозе 5—10 тысяч единиц. Соотношение объемов удаляемой плазмы к объему плазмозамещающих растворов должно быть вне беременности 1:1,2; во время беременности — 1:2. Необходимость повторения курса процедур определяется индивидуально в зависимости от клинических и лабораторных данных.

Применение ПА является эффективным методом лечения у больных с антифосфолипидным синдромом и используется в акушерстве как в качестве базовой терапии, так и в комплексе с другими медикаментозными средствами.

Таким образом, рациональное использование всех видов эфферентных методов терапии в создаваемых отделениях трансфузиологии в крупных родовспомогательных учреждениях позволит значительно снизить риск развития критических состояний в акушерстве и перинатологии.

akusher-lib.ru

ВНУТРИУТРОБНЫЕ ИНФЕКЦИИ

Несмотря на значительные успехи современной медицины внутриутробная инфекция (ВУИ) по-прежнему остается весьма сложной для антенатальной диагностики. Это связано с полиэтиологичностью патологии, отсутствием четкой взаимосвязи между выраженностью клинических проявлений инфекции у матери и степенью поражения плода, многофакторным воздействием инфекционного агента на плод.

Под термином «внутриутробное инфицирование» понимают факт внутриутробного заражения. Внутриутробное заражение ребенка происходит значительно чаще, чем развиваются клинические признаки заболевания. Для обозначения клинических проявлений инфекционной болезни плода и новорожденного, источником которой является мать, выявленных в пренатальном периоде или вскоре после рождения, используют термин «внутриутробная инфекция».

Частота данной патологии составляет около 10%. Внутриутробные инфекции являются значимой причиной репродуктивных потерь. Так, частота ранней неонатальной заболеваемости и смертности при ВУИ колеблется от 5,3 до 27,4%, а мертворождаемость достигает 16,8%.

Этиология. Возбудителями внутриутробных инфекций являются более 27 видов бактерий, вирусы, паразиты, 6 видов грибов, 4 вида простейших и риккетсии. В последние годы в генезе внутриутробных инфекций возрастает роль грамотрицательных условно-патогенных микроорганизмов.

Доля рождения детей с признаками бактериальных внутриутробных инфекций составляет 20—36%. Причем, у данной группы пациенток выявляются значительные нарушения в составе микробиоценоза влагалища (у 60—65% обнаруживается кандидозный вульвовагинит или бактериальный вагиноз). В условиях же дисбиоза создаются благоприятные условия для инфицирования плодного яйца при любом сроке беременности.

В 1971 г. из множества была выделена группа инфекций, имеющих, несмотря на выраженные различия в структуре и биологических свойствах возбудителей, сходные клинические проявления и вызывающих у плода стойкие структурные дефекты различных систем органов, наиболее важными из которых являются поражения центральной нервной системы. Для обозначения этой инфекционной группы была предложена аббревиатура «TORCH».

Данный комплекс объединяет следующие внутриутробные инфекции:

T	— токсоплазмоз
O (others)	— другие инфекции: <i>абсолютные</i> — сифилис, хламидиоз, энтеровирусные инфекции, гепатит А и В, гонорея, листериоз; <i>вероятные</i> — корь, эпидемический паротит; <i>гипотетические</i> — грипп А, лимфоцитарный хориоменингит, папилломавирусная инфекция
R	— рубелла (краснуха)
C	— цитомегаловирусная инфекция
H	— герпесвирусная инфекция

Указанные инфекции имеют наиболее широкое распространение среди взрослого населения, в том числе и у беременных женщин. Так, частота выявления хламидий во время беременности достигает 12,3%, а вскоре после родов — 8%, до 1% беременных являются носительницами австралийского (HBsAg) антигена.

Среди беременных заболеваемость корью невелика, несмотря на то, что данная инфекция относится к числу наиболее распространенных и составляет 0,4—0,6 случаев на 10 000 беременностей. Циркуляция среди населения вируса краснухи более ограничена, поэтому подавляющее большинство женщин детородного возраста неиммунизирована, что существенно повышает риск заболевания во время беременности и рождения детей с признаками ВУИ.

В последние годы отмечается рост числа больных с локальными формами герпетических поражений, который определяет тенденцию к увеличению частоты герпетической

инфекции новорожденных. Поражение вирусом гениталий выявляется у 7% беременных. Герпес — пример классической хронически протекающей инфекции с пожизненным существованием возбудителя в организме хозяина. Выделено около 70 видов вирусов данной группы, из которых только 4 поражают людей: вирус простого герпеса I и II серотипов, вирус варицеллы-зостер, вирус Энштейн—Барра и цитомегаловирус (клиническое значение имеют все три выделенных штамма — Devis, Kerr и AD₁₈₉).

Достаточно распространенными в популяции являются и энтеровирусные инфекции. В качестве возбудителей внутриутробных инфекций наибольший интерес представляют эховирусы и вирусы Коксаки. В эксперименте было доказано этиологическое значение вирусов Коксаки типов А₁₃, А₃, А₆, А₇, В₄ и В₃, а также эховирусов 9 и 11 типов.

Особого внимания заслуживают ретровирусы, вызывающие СПИД. До 50% детей, рожденных от инфицированных ВИЧ матерей, заражаются антенатально, интранатально или в раннем неонатальном периоде. Частота заболевания новорожденных от серопозитивных матерей колеблется в широких пределах — от 7,9 до 40%.

Несмотря на широкий спектр возбудителей, нельзя не отметить того, что все внутриутробные инфекции имеют общие черты:

1) характерно латентное или стертное течение, что существенно затрудняет диагностику (особенно при внутриклеточной локализации возбудителя — хламидии, микоплазмы, вирусы и др.) и не позволяет своевременно начать этиотропную терапию;

2) активация латентно персистирующей инфекции возможна при любом нарушении гомеостаза у беременной (анемия, гиповитаминоз, переутомление, стрессовые ситуации, декомпенсация экстрагенитального заболевания неинфекционной природы и т. д.).

Установлено то, что внутриутробное инфицирование возможно следующими путями:

- восходящим;
- гематогенным (трансплацентарным);
- трансдецидуальным (трансмуральным);
- нисходящим;
- смешанным.

Бактериальная внутриутробная инфекция условно-патогенными микроорганизмами (УПМ) развивается в основном вследствие проникновения *восходящей инфекции* из родовых путей. При клинических и экспериментальных микробиологических исследованиях была установлена роль околоплодных вод как ведущего патогенетического звена в механизме заражения плода. Околоплодные воды женщины в поздние сроки беременности обладают антимикробной активностью, но она слабо выражена в отношении клинических штаммов УПМ, что проявляется задержкой, а не подавлением роста флоры. Бактериостатический эффект весьма непродолжителен и околоплодные воды становятся средой накопления УПМ. Плод оказывается в инфицированной среде и заражение его происходит при заглатывании или аспирации инфицированных околоплодных вод. Вместе с тем, возможно инфицирование и во время прохождения плодом родового канала.

Для *гематогенного* инфицирования плода характерно наличие гнойно-воспалительного очага в организме матери, расположенного экстрагенитально или в миометрии. Возбудитель, нарушая плацентарный барьер, проникает в кровоток плода. При гематогенном инфицировании нередко возникает генерализованное поражение организма плода — внутриутробный сепсис. Трансплацентарный путь инфицирования имеют все истинные врожденные вирусные инфекции, а также такие специфические внутриутробные инфекции, как листериоз, сифилис и токсоплазмоз. Кроме того, есть предположения о возможности проникновения вирусной инфекции с половыми клетками, но оно не подтверждено в эксперименте.

Для реализации *транздецидуального (трансмурального)* пути инфицирования необходимо наличие очага инфекции под эндометрием. Подобный путь инфицирования плода чаще всего имеет место у пациенток, перенесших в прошлом гнойно-воспалительные заболевания половых органов.

С *нисходящим* путем внутриутробного инфицирования, при котором проникновение возбудителя к плодному яйцу происходит через маточные трубы, в клинической практи-

ке приходится сталкиваться у пациенток с острой хирургической патологией органов брюшной полости. Классическим примером является острый аппендицит, при котором возможность реализации нисходящего пути инфицирования наиболее вероятна, что объясняется топографо-анатомическими взаимоотношениями внутренних половых органов и червеобразного отростка слепой кишки. Механизм поражения плода при этом не отличается от такового при восходящем инфицировании.

В **патогенезе** внутриутробного инфицирования плода существенная роль отводится непосредственному взаимодействию возбудителя и эмбриона (плода). Спектр повреждений, обнаруживаемых при ВУИ, весьма широк, поскольку характер дефектов зависит от многих факторов:

- 1) особенностей морфогенеза и типичных ответных реакций эмбриона и плода;
- 2) продолжительности действия повреждающего фактора;
- 3) специфического воздействия возбудителя.

Повреждающее действие инфекционного агента может реализоваться через развитие деструктивного воспалительного процесса в различных органах с формированием структурного или функционального дефекта и через прямое тератогенное действие с образованием стойких структурных изменений в виде пороков развития. Вирусные агенты же вызывают летальные нарушения или дефекты развития за счет подавления митотического деления клеток или при прямом цитотоксическом воздействии. Репарационные процессы, ведущие к кальцификации, сами по себе нарушают процесс гистогенеза. Результатом повреждающего действия вируса могут стать хромосомные аномалии, клеточные некрозы и всевозможные иммунологические реакции с образованием комплексов антиген—антитело.

Типичным проявлением внутриутробного инфицирования является невынашивание беременности. Причем в 70% наблюдений самопроизвольное прерывание беременности в поздние сроки и преждевременные роды начинаются с преждевременного разрыва плодных оболочек и только в 30% — с повышения сократительной активности матки. У 50% женщин с преждевременными родами выявляется хо-

риоамнионит и колонизация влагалища условно-патогенными бактериями.

Пренатальная диагностика внутриутробных инфекций. Учитывая неспецифичность клинических проявлений данной патологии, ее пренатальная диагностика является наиболее сложной. Наиболее рациональна поэтапная диагностика внутриутробных инфекций.

На *первом этапе*, на основе сбора анамнестических данных и общего клинического обследования, выявляется группа высокого риска по развитию внутриутробных инфекций. В эту группу относятся пациентки:

- имеющие экстрагенитально расположенные очаги инфекции;
- с ранним началом половой жизни и частой сменой половых партнеров, у которых имелись эпизоды урогенитальных инфекций;
- перенесшие воспалительные заболевания матки и ее придатков, неспецифические кольпиты;
- имевшие искусственное прерывание беременности с осложненным течением послеабортного периода;
- с самопроизвольным прерыванием беременности в любые сроки в анамнезе;
- осложненное течение послеродового периода предыдущих родов;
- с диагностированными во время беременности неспецифическими и специфическими кольпитами;
- с хирургической коррекцией истмико-цервикальной недостаточности во время настоящей беременности;
- клиническими признаками многоводия или фетоплацентарной недостаточности.

На *втором этапе* при помощи комплексного ультразвукового обследования выявляют эхографические маркеры внутриутробных инфекций, а также признаки фетоплацентарной недостаточности и оценивают степень ее тяжести.

Все известные эхографические признаки, указывающие на ВИУ, можно разделить на следующие группы.

1. Патология амниона и хориона:

- Многоводие или маловодие (может быть диагностировано начиная с конца I триместра беременности).

- Гиперэхогенная взвесь в околоплодных водах.
 - Амниотические тяжи.
 - Патология ворсинчатого хориона — гипоплазия ворсин (может быть диагностирована в сроки беременности до 8—9 недель и проявляется истончением хориона по всей окружности до 1—3 мм, снижением его эхогенности, прерывистостью и сглаженностью наружного контура).
 - Плацентит, признаками которого являются отек/утолщение (71,8%), разнородная эхогенность паренхимы плаценты, утолщение/удвоение контура базальной пластинки, размытость границ долек, неравномерное расширение межворсинчатых пространств и субхориального пространства.
 - Преждевременное старение плаценты.
2. Полостные и подкожные отеки:
- Неиммунная водянка (подкожный отек и плевральный и/или перикардиальный выпот или асцит).
 - Гидроторакс (характерен для TORCH-инфекций, лептоспироза, инфекции парвовирусом В-19).
 - Двусторонний плевральный выпот (обнаруживается при цитомегалии, причиной является гипоальбуминемия).
3. Кальцификаты во внутренних органах плода:
- Кальцификаты перивентрикулярной области (характерны для цитомегалии).
 - Кальцификаты кишечника (характерны для цитомегалии).
 - Паренхиматозные печеночные/селезеночные кальцификаты (характерны для токсоплазмоза, краснухи, цитомегалии, герпеса, ветряной оспы, сифилиса).
4. Изменение эхогенности внутренних органов плода:
- Гиперэхогенный кишечник (признак имеет диагностическое значение после 16 недель беременности и характерен для токсоплазмоза и цитомегалии).
 - Пневматоз кишечника (выявляется в 25% наблюдений с ВУИ).
 - Пузырьки газа в желчном пузыре.

- Гиперэхогенные большие почки при нормальных размерах мочевого пузыря (обычно сочетаются с умеренным или выраженным многоводием и характерны для цитомегалии).
- Двустороннее повышение эхогенности легких (в сочетании с незначительным плевральным выпотом и многоводием является признаком внутриутробной пневмонии).

5. Структурные дефекты (пороки развития внутренних органов плода).

6. Гепатомегалия и спленомегалия.

Параллельно проводят комплексное обследование с использованием современных лабораторных методов исследования для выявления возбудителей инфекционных заболеваний в организме женщины:

1. Иммуноферментный анализ, основанный на определении IgM и IgG, специфичных для той или иной инфекции, или антигенов соответствующих возбудителей.

2. Метод молекулярной гибридизации, суть которого заключается в идентификации определенных фрагментов ДНК или РНК клеток возбудителя.

3. ELISA-метод, в основу которого положено определение тест-системой моноклональных антител в жидкостях и средах организма.

4. Бактериоскопическое исследование нативных и окрашенных по Граму мазков из уретры, цервикального канала и влагалища.

5. Бактериологическое исследование с посевом содержимого цервикального канала, уретры и влагалища на жидкие и твердые среды в целях количественного определения представителей аэробных и анаэробных инфекций и чувствительности их к антибактериальным препаратам.

6. Исследование соскоба из цервикального канала методом полимеразной цепной реакции для идентификации возбудителей заболеваний, передаваемых половым путем.

На *третьем этапе* после применения косвенных методов диагностики и получения убедительных данных, свидетельствующих о наличии внутриутробной инфекции, ис-

пользуют методы прямой диагностики ВУИ, такие, как биопсия ворсин хориона, кордоцентез и амниоцентез.

Особенности отдельных нозологических форм внутриутробных инфекций

Краснуха. Вирус краснухи является РНК-содержащим вирусом и относится к группе тогавирусов (микровирусов). Единственным носителем является человек. Пики подъема заболеваемости наблюдаются весной и зимой. К краснухе восприимчивы до 20% женщин детородного возраста. Инфицирование плода происходит только от заболевшей матери. Поражение происходит в результате вирусемии и трансплацентарного проникновения вируса.

Вероятность инфицирования плода зависит от срока беременности и составляет 54% до 8 недель, 34% — в 9—12 недель, 10—20% — 13—24 недели и не более 12% — с конца II триместра.

Клиническая картина. Инфицирование до 8 недели эмбриогенеза вызывает, как правило, наследственный синдром краснухи, при котором наиболее часто имеют место три симптома: катаракта, нарушение функции органов слуха и пороки сердца (открытый артериальный проток, аномалии легочной артерии, аорты). Среди других признаков врожденной краснухи следует отметить синдром задержки развития плода, гепатоспленомегалию, тромбоцитопению с пурпурой и без таковой, аденопатию, симптомы активного энцефалита, ретинопатию с характерными изменениями сетчатки («соль с перцем»), кожный эритропоэз («пирог с ежевикой»). Около 1/3 новорожденных с наследственным синдромом краснухи не имеют признаков ВУИ, которые, как говорилось выше, проявляются впоследствии. Персистенция вируса в организме сопровождается антигенемией и стимулирует аутоиммунный ответ. К поздним проявлениям краснухи относят иммунологические дискразии (задержка появления у новорожденного способности к синтезу собственных иммуноглобулинов в ответ на вирусную инфекцию), тугоухость, задержку психомоторного развития,

аутизм, мозговые синдромы (склерозирующий панэнцефалит), сахарный диабет.

Постнатальная диагностика. Вирус можно выделить в течение нескольких недель после рождения. Для обнаружения вируса лучше всего исследовать глоточные и конъюнктивальные соскобы, мочу и спинномозговую жидкость (культуральные исследования).

Профилактика. Вакцинация детей обязательна. Беременные не вакцинируются, так как используется ослабленная живая вакцина и возможен тератогенный эффект. Согласно рекомендациям ВОЗ, вне беременности женщинам детородного возраста проводится тестирование крови на наличие антител к краснухе.

Лечение. Для краснухи, как и для других инфекций, вызываемых РНК-вирусами, специфического лечения не существует. Особенности биологии РНК-содержащего вируса (внутриклеточное паразитирование, повреждение цитоплазматических мРНК, быстро приводящее к гибели клетки) не позволяют на данном этапе развития вирусологии создать препарат, избирательно ингибирующий репликацию генома вируса.

Акушерская тактика. Заболевание краснухой в I триместре беременности, а также контакт с больным серонегативной беременной является показанием для прерывания беременности.

Цитомегаловирусная инфекция. Цитомегаловирус (ЦМВ) является ДНК-содержащим вирусом из семейства герпесвирусов, одних из главных возбудителей ВУИ. Повсеместно распространен и может передаваться с различными секретами организма (кровь, моча), но чаще всего при половом контакте. У взрослых инфекция, как правило, протекает без явных клинических проявлений, но возможно и ее мононуклеозоподобное течение.

Первичное инфицирование часто происходит уже в пубертатном периоде, после чего выделение вируса может сохраняться длительное время. У 30% беременных выявляется носительство ЦМВ.

Клиническая картина. Классическая форма цитомегаловирусной инфекции развивается у 5—10% инфицированных

только при первичной ЦМВ-инфекции матери и проявляется гепатоспленомегалией, желтухой, тромбоцитопенией с пурпурой или без нее, тяжелым поражением ЦНС (микроцефалия, задержка психомоторного развития, кальцификаты в субэпидермальных областях). Отмечается также большое разнообразие поражения глаз, включая хориоретинит. Снижение слуха выявляется у 10—20% больных.

Диагностика. В настоящее время ведущими методом диагностики ЦМВ-инфекции является выявление генома вируса, антигенов и вирионов. Для этого используется поэтапная комплексная диагностика. Первичным является выявление специфического генома вируса путем полимеразной цепной реакции или реакции гибридизации, что при наличии клиники, ассоциированной с ЦМВ-инфекцией, иногда достаточно для установления диагноза.

Среди *серологических методов* «золотым стандартом» продолжает оставаться ИФА с определением титра IgM и IgG. Диагноз может быть поставлен и на основании культурального обнаружения вирионов и электронной или иммунофлюоресцентной микроскопии, однако чаще это проводится в сугубо научных целях. В качестве исследуемого материала используют мочу, мазки из глотки (зева) или образцы ткани, полученной при биопсии.

Профилактика. В связи с тем, что биология ЦМВ изучена недостаточно (нет четких представлений о том, какие антигены определяют инфекционность, вирулентность и иммуногенность), на сегодняшний день не существует ни эффективных безопасных вакцин, ни препаратов готовых специфических антител моноклонального репертуара. Профилактические мероприятия сводятся к изоляции инфицированных новорожденных и исключению контакта этих новорожденных с серонегативными беременными. Персонал, ухаживающий за ними, работает в перчатках и втором халате.

Лечение. Несмотря на достигнутые в последнее время успехи в лечении инфекций, вызванных альфа-герпесвирусами (вирус простого герпеса и вирус варицеллы-зостер), для бета-герпесвирусных заболеваний лечение окончатель-

но не разработано. Первые обнадеживающие результаты получены в отношении синтетического нуклеозида «Валтрекс», однако достаточного опыта его применения, в том числе у беременных, нет.

Несомненным достижением в лечении герпетических инфекций является использование плазмафереза и эндоваскулярного лазерного облучения крови (ЭЛОК). Лечебная эффективность плазмафереза и ЭЛОК обусловлена детоксикационным эффектом, стимулирующим воздействием на клеточный и гуморальный иммунитет и реакции неспецифической резистентности, нормализацией коагуляционных и агрегационных свойств крови. Применение плазмафереза и ЭЛОК позволяет добиться стойкой ремиссии вирусной инфекции, пролонгировать беременность, снизить на 75% частоту заболеваемости новорожденных.

Контроль эффективности проводимого лечения осуществляется по вирусологическим, клиническим показателям, данным клинического, биохимического анализов крови, определения ее кислотно-основного состояния, гемостазиограмме и иммунограмме.

Герпетическая инфекция. Вирус простого герпеса является ДНК-содержащим вирусом и входит в одну группу с ЦМГ, вирусом Энштейна—Барра и вирусом ветряной оспы — опоясывающего лишая. Выделено два его серотипа HSV1 (оролабиальный) и HSV2 (генитальный). В большинстве случаев инфицирование плода происходит непосредственно перед родами, восходящим путем после разрыва плодных оболочек (критический период 4—6 часов) или во время родов при прохождении через инфицированные родовые пути. Инфицирование плода до 20 недель гестации приводит к спонтанному аборту или аномалиям развития плода в 34%, в сроки от 20 до 32 недель — к преждевременным родам или антенатальной гибели плода в 30—40% случаев, после 32 недель — к рождению больного ребенка. Обычно входными воротами инфекции являются кожа, глаза, слизистая рта, дыхательные пути. После того как произошло инфицирование, вирус может распространяться контактным или гематогенным путем.

Клиническая картина. Локализованная форма инфекции — везикулы, эритема, петехии кожи и слизистая рта; кератоконъюнктивит и хориоретинит; энцефалит.

Генерализованная инфекция — признаки появляются на 1—2 неделе жизни. Они включают в себя симптомы локализованной формы в сочетании с анорексией, рвотой, летаргией, лихорадкой, желтухой, дыхательными расстройствами, кровотечением, шоком. Развитие кровотечения и сосудистого коллапса может быть внезапным и закончиться летальным исходом.

Диагностика:

- выделение генома или самого вируса из канала шейки матки и при исследовании соскобов основания пупырьков;
- серологические исследования; могут оказать помощь в диагностике только в том случае, если есть возможность идентифицировать специфические IgM и IgG к ВПГ;
- люмбальная пункция; должна выполняться во всех случаях, когда есть подозрение на герпетический энцефалит или генерализованную инфекцию;
- компьютерная томография, ЯМР;
- биопсия мозга.

Лечение. Доказано преимущество комплексного лечения герпетических поражений. Основным является химиотерапия препаратами ацикловир («Зовиракс») или валацикловир («Валтрекс»). Механизм действия препаратов заключается в следующем: попадая в клетку, ацикловир активизируется вирусной тимидинкиназой и оказывает специфическое ингибирующее действие на репликацию вируса. Следует отметить то, что валацикловир обладает более высокой биодоступностью, чем ацикловир. При эпизодической терапии на фоне рецидива инфекции или первичной инфекции препараты назначают в суточной дозе 1000 мг. Продолжительность курса лечения составляет 5 дней. В целях профилактики рецидивов — по 100 мг в сутки на протяжении 4—6 месяцев. Химиотерапия возможна начиная с I триместра беременности. Параллельно проводят иммунокоррекцию препаратами интерферона или его

индукторами, витаминотерапию. Так же, как и для лечения цитомегалии, в терапии герпетической инфекции нашли свое место плазмаферез и ЭЛОК.

Гепатит В в I и II триместрах беременности редко передается плоду. При заболевании в III триместре вероятность инфицирования плода составляет 60%. Заражение происходит во время родов, когда плод заглатывает материнскую кровь или влагалищный секрет. Возможность трансплацентарной передачи точно не установлена. Если мать является хроническим носителем вируса, риск инфицирования существенно возрастает. Положительный тест на выявление HBeAg (отражает высокую степень инфицированности) связан с 80—90% вероятностью передачи инфекции плоду. Более 85% новорожденных от таких матерей становятся хроническими носителями.

Если у матери обнаруживаются антитела к HBeAg (разрешение инфекции), риск инфицирования составляет лишь 25%.

Клиническая картина. Заболевание редко проявляется клинически и, как правило, протекает бессимптомно, лишь в 3% случаев отмечается желтуха.

Диагностика. Биохимическое исследование крови. Еще до увеличения уровня билирубина отмечается нарастание активности трансаминаз (АЛТ и АСТ). Затем отмечается повышение уровня прямого билирубина, позже — непрямого. **Лабораторные тесты по выявлению гепатита. Мать:** HBsAg (поверхностный антиген (австралийский) свидетельствует о наличии вируса), HBeAg, анти-HBe, анти-HBc (антитела к внутреннему антигену гепатита В, ранний признак инфекции). **Новорожденный:** HBsAg (поверхностный антиген (австралийский) свидетельствует о наличии вируса), анти-HBc (антитела к внутреннему антигену гепатита В, ранний признак инфекции).

Биопсия печени проводится в тех клинических ситуациях, когда требуется провести дифференциальный диагноз гепатита и атрезии желчевыводящих путей.

Профилактика. Необходима изоляция инфицированного новорожденного и соблюдение крайней осторожности при работе с его кровью и секретами. Помимо этого, в це-

лях профилактики инфицирования в период новорожденности при грудном вскармливании необходимо выявление родильниц, у которых HBsAg экскретируется с грудным молоком. Таким родильницам запрещают грудное вскармливание младенцев.

Лечение. Новорожденным, рожденным от HBsAg-позитивных матерей, независимо от наличия у матери в сыворотке крови Hbe-антигена или антител, в течение первых 12 часов после рождения внутримышечно вводится специфический иммуноглобулин (HBIG) в дозе 0,5 мл. Кроме того, в течение первых 7 суток жизни, а также в возрасте 1 и 6 месяцев вводят вакцину гепатита В в дозе 0,5 мл.

Гонорея. Заболевание, вызываемое грамотрицательным диплококком *Neisseria gonorrhoeae*, является наиболее распространенной инфекцией.

В первую очередь гонококк имеет тропность к эпителию цервикального канала, что и объясняет тот факт, что до 30% новорожденных инфицируются во время вагинальных родов. Гонококк не проникает через неповрежденные плодные оболочки, однако преждевременный их разрыв во время родов способствует обсеменению околоплодных вод и инфицированию плода.

Клиническая картина. *Офтальмия новорожденных* (гонококковый конъюнктивит) при проведении адекватной профилактики не более чем у 2—3% новорожденных. *Гонококковый артрит.* Первые проявления могут быть в любое время в период с 1 по 4 неделю жизни. Наиболее частая локализация — коленные и голеностопные суставы. Симптомы заболевания выражены минимально или умеренно. *Синдром амниотической инфекции.* Встречается при преждевременном разрыве плодных оболочек, плацентите и воспалении пуповины. У новорожденного могут развиваться клинические проявления сепсиса или менингита. Отмечается наиболее высокий уровень неонатальной смертности. *Абсцесс волосистой части головы.* Является осложнением инвазивного мониторинга плода в родах.

Диагностика.

1. Окрашивание по Граму любого экссудата.

2. Посев. Мазок берут со слизистых (носоглотка, ротоглотка, конъюнктивы, аноректальная область). Для посева также используют кровь.

3. Исследование спинномозговой жидкости (микроскопия, посев, биохимические исследования).

Профилактика. Многие дети, рожденные от матерей с гонококковой инфекцией, гонореей не заболевают. Тем не менее, с целью профилактики заболевания необходимо введение пенициллина G: доношенным новорожденным однократно внутримышечно в дозе 50 000 ЕД, недоношенным новорожденным — 20 000 ЕД. С учетом возможного контактного пути передачи, всех новорожденных с гонококковой инфекцией необходимо изолировать до начала эффективной антибактериальной терапии.

Лечение. Основу лечения составляет системное и местное применение антибиотиков. Доза антибиотика и продолжительность курса лечения зависят от клинической формы гонококковой инфекции у новорожденного.

При офтальмии проводят лечение пенициллином G в дозе 100 000 ЕД/кг/сут при внутривенном пути введения. Продолжительность курса лечения составляет 7 дней.

При артрите и септицемии используют пенициллин G в дозе 100 000 ЕД/кг/сут при внутривенном пути введения четырехкратно. Продолжительность курса лечения составляет не менее 10 дней.

Для лечения **менингита** применяют пенициллин G в дозе не менее 100 000—150 000 ЕД/кг/сут в течение не менее 10 дней.

Новорожденным, инфицированным пенициллиноустойчивыми штаммами, лечение, помимо цефатоксима, можно проводить гентамицином. Доза вводимого препарата зависит от массы тела новорожденного. При массе тела менее 1500 г доза гентамицина составляет 3 мг/кг/сут однократно, 1500—2500 г — 3 мг/кг/сут в два приема, более 2500 г — 5 мг/кг/сут через каждые 8 часов.

Хламидиоз — наиболее распространенное заболевание, передающееся половым путем, возбудителем которого является облигатная внутриклеточная бактерия *Chlamydia Trachomatis*. *Chlamydia Trachomatis* является достаточно час-

той причиной уретрита, цервицита и сальпингита беременных. При этом у 2—20% из них имеет место контаминация шейки матки хламидиями. Инфицирование плода происходит при прохождении по родовым путям или при нарушении целостности плодных оболочек, хотя не исключается и восходящий путь инфицирования через неповрежденные плодные оболочки.

Клиническими проявлениями хламидийной инфекции у новорожденных являются конъюнктивит, возникающий через 1—2 недели, а иногда и через 5 недель после рождения (25—50%) и интерстициальная пневмония (10—25%), развивающаяся в возрасте 4—11 недель с момента рождения.

Диагностика. Быстрые скрининговые методы. Существуют быстрые тесты по выявлению хламидий, в которых используются мазки, взятые с конъюнктивы или слизистой носоглотки. Наиболее часто в клинической практике используют тест флюоресцирующих моноклональных антител «Микротрек» (для его выполнения требуется 30 мин) и иммуноферментный анализ «Хламидиазим» (на его выполнение затрачивается 3 ч).

Помимо этого, применяют:

1. Посев отделяемого из дыхательных путей, определение титра специфичного к хламидиям IgM (при пневмонии — титр 1:64 и более);
2. Окрашивание по Граму отделяемого из глаз;
3. Радиологическое исследование, при котором выявляется гиперэрация легких с двухсторонними интерстициальными инфильтратами;
4. Исследование гемограммы. Для хламидийной пневмонии характерна эозинофилия при нормальном количестве лейкоцитов.

Профилактика. Выявление и лечение инфицированных беременных и их партнеров.

Лечение. Для лечения хламидийной пневмонии используют эритромицин в дозе 40 мг/кг/сут при парентеральном пути. Курс лечения составляет 14 дней. При хламидийном конъюнктивите применяют эритромициновую мазь 4 раза в течение 2 недель.

СПИД (синдром приобретенного иммунодефицита) — заболевание, которое поражает иммунную систему, вызывая дисфункцию Т-лимфоцитов и изменение регулируемого ими иммунного ответа. Возбудителем является ретровирус, названный вирусом иммунодефицита человека. Возможность внутриутробного заражения плода от матери, инфицированной ВИЧ, подтверждают случаи обнаружения антигенов вируса в тканях плода и в амниотической жидкости (риск трансплацентарной передачи вируса колеблется от 0 до 65%). От 20 до 30% новорожденных приобретает ВИЧ-инфекцию при грудном вскармливании от инфицированных матерей.

ВИЧ поражает клеточное звено иммунитета, а именно — Т₄-хелперы, которые в норме стимулируют уничтожение антигенов Т-киллерами. В результате этого у больного развиваются оппортунистические инфекции с летальным исходом.

Клиническая картина. Обычно имеют место рождение маловесного плода и преждевременные роды. При этом признаков инфекции на момент рождения может не быть, так как первые симптомы заболевания появляются в среднем через 8 месяцев после рождения. Клинические проявления ВУИ у детей, рожденных от серопозитивных матерей, в течение первого года жизни обнаруживаются в среднем у 7,9%.

В дальнейшем отмечается прогрессирующая потеря веса, повторные респираторные инфекции или эпизоды отита, диарея, персистирующие кандидозы, гепатоспленомегалия, лимфаденопатия, нейтропения, тромбоцитопения, интерстициальная пневмония.

У части новорожденных отмечается симптомокомплекс СПИДа (генерализованная лимфаденопатия, возвратная лихорадка, легкие нарушения иммунитета). У данной группы инфицированных детей не бывает оппортунистических инфекций.

Кроме того, в 1987 г. Marion описал дисморфический синдром, характерный для внутриутробно ВИЧ-инфицированных детей, который включает такие симптомы, как:

— микроцефалию;

- выпуклый квадратный лоб;
- плоскую переносицу, которая в профиль выглядит запавшей;
- легкое восходящее или нисходящее косоглазие;
- широкие глазные щели, голубые склеры;
- гипертелоризм;
- короткий уплощенный нос;
- хорошо выраженную треугольную выемку на верхней губе по средней линии, полные губы.

Диагноз.

Необходимо исключить все другие причины иммунодефицита.

Первичные: синдромы ДиДжоржа (пороки сердца, маленькие неправильной формы уши, умеренно выраженные неспецифические изменения лица, аплазия или гипоплазия паращитовидных желез, полная или частичная аплазия тимуса), Висконта—Олдрича, атаксии-телеангиоэктазии, агаммаглобулинемию, тяжелый комбинированный иммунодефицит и нарушение функции нейтрофилов.

Вторичные: иммуносупрессивную терапию, голодание, лимфопетикулярный рак.

Лабораторные тесты.

Тест на ВИЧ-антитела. Наиболее широко применяют иммуноферментный анализ (ELISA). Ребенок может оказаться серопозитивным в результате передачи ему материнских IgG, поэтому окончательное решение о наличии у новорожденного ВИЧ-инфекции может быть сделано только после выявления в динамике положительных повторных тестов: изменение активности В-лимфоцитов, высокие уровни IgA и IgM, наличие циркулирующих иммунных комплексов.

Тесты, оказывающие помощь в диагностике в поздние сроки заболевания:

- снижение количества Т-клеток или T_4 -хелперов;
- обратное соотношение Т-хелперов и Т-супрессоров;
- сниженный пролиферативный ответ на митогены;
- снижение кожной чувствительности к антигенам, вызывающим реакции гиперчувствительности замедленного типа.

Наличие болезни-«маркера», свидетельствующей о клеточном иммунодефиците: кандидоз, криптококкоз, инфекции, вызванные вирусом Эпштейна—Барра, микобактериями (*avium*), *Pneumocystis carinii*, стронгилоидоз, саркома Капоши, а также токсоплазмоз, развившийся позже, чем через месяц, и цитомегалия, появившаяся более чем через 6 месяцев после рождения.

Профилактика — единственный приемлемый на сегодняшний день метод лечения.

1. Инфицированной женщине следует избегать беременности.

2. Обследование доноров.

3. Переливание крови следует проводить только по строгим клиническим показаниям.

4. Строгая асептика при ведении родов у инфицированных и рожениц группы высокого риска, изоляция новорожденного и запрещение грудного вскармливания, определение ВИЧ-антител сразу после рождения, повторные исследования в 6 и 12 месяцев.

Врожденный сифилис является полисистемным заболеванием, значительно различающимся по тяжести и многообразию форм. Развивается у 50% новорожденных, рожденных от матерей с первичным или вторичным нелеченным во время беременности сифилисом (50% — мертворождение, глубокая недоношенность, ранняя неонатальная смерть). Его проявления напоминают вторичный сифилис. Большинство детей при рождении выглядят здоровыми, у некоторых имеются везикулезно-буллезные высыпания на ладонях и подошвах, однако спустя 4 дня — 3 недели после рождения могут появиться следующие симптомы заболевания:

1. Синдром, сходный с гриппом:

а) менингеальные симптомы;

б) слезотечение (воспаление радужной оболочки);

в) отделяемое из носа; слизистые оболочки гиперемизированные, отечные, эрозированы, изобилуют бледными трепонемами;

г) ангина (на слизистой глотки имеются папулы);

- д) генерализованная артралгия (из-за болей отсутствуют активные движения в конечностях — псевдопаралич Парро; на рентгенограмме — явления остеохондрита, часто отмечается периостит, в частности больших берцовых костей (саблевидные голени).
2. Увеличение всех групп лимфатических узлов:
- а) шейные, локтевые, паховые, подмышечные, подколенные;
 - б) гепатоспленомегалия (в тяжелых случаях — анемия, пурпура, желтуха, отеки, гипоальбуминемия).
- 3) Высыпания:
- а) пятнисто-папулезные;
 - б) слияние папулезных поражений с образованием широких кондилом.

Диагностика.

1. Нетрепонемные (реагиновые) тесты — выявляют антитела к антигену кардиолипина.
2. Трепонемные тесты (применяют в тех случаях, когда реагиновые тесты оказались положительными).
 - Тест абсорбции флюоресцирующих трепонемных антител. Может быть положительным, если новорожденный получил материнские IgG. Если тест оказывается положительным, через 6—12 месяцев — ребенок инфицирован.
 - Реакция микрогеммагглютинации.
 - Тест абсорбции флюоресцирующих трепонемных антител IgM. С помощью его выявляют антитела к трепонеме, образовавшиеся в организме ребенка.
3. Микроскопия в темном поле.
4. Гемограмма. Типичным для сифилиса является моноцитоз.
5. Люмбальная пункция. Производят серологические тесты, микроскопию в темном поле, изучение клеточного состава ликвора и концентрации белка. Для поражения ЦНС, вызванного *Treponema pallidum*, характерными являются моноцитоз, повышенное содержание белка в ликворе, положительные серологические тесты.

Профилактика. Профилактика врожденного сифилиса сводится к проведению скринингового обследования беременных в целях своевременного выявления больных. При установлении диагноза в I триместре беременности показано ее прерывание ввиду того, что инфицирование в ранние сроки беременности приводит к формированию у плода тяжелых поражений. При выявлении сифилиса в поздние сроки беременности проводят лечение, согласно рекомендациям МЗ РФ, по общепринятым схемам в зависимости от стадии течения заболевания.

При подозрении или подтвержденном диагнозе врожденного сифилиса требуется изоляция новорожденного до начала специфической терапии и в течение еще 24 часов с момента ее начала.

Лечение. Специфическую терапию проводят у новорожденных в следующих клинических ситуациях:

- если лечение матери было неадекватным;
- если оно проводилось в последние 4 недели беременности;
- если о нем ничего неизвестно;
- если применялись препараты непенициллинового ряда.

Помимо этого, учитывают результаты реактивных тестов. Более высокий, чем у матери, титр антител указывает на активный инфекционный процесс. Титр антител следует контролировать в динамике, поскольку он может свидетельствовать лишь о трансплацентарном переходе материнских антител к плоду. Если титр антител снижается в первые 8 месяцев жизни, то новорожденный не инфицирован. При положительном результате теста лечение проводят в тех наблюдениях, когда нет возможности контролировать титры антител в динамике.

Препаратом выбора для лечения врожденного сифилиса является пенициллин G. Расчет суточной дозы препарата производят в зависимости от массы тела новорожденного и его возраста. При массе тела менее 2000 г и возрасте 0—7 дней препарат вводят в дозе 50 000 ЕД/кг/сут в два приема через 12 часов, при массе тела более 2000 г и возрасте 0—7 дней — в дозе 50 000 ЕД/кг/сут в три приема через

каждые 8 часов. Если возраст новорожденного более 7 дней, то при массе тела менее 2000 г доза пенициллина должна составлять 75 000 ЕД/кг/сут в три приема через каждые 8 часов, а при массе более 2000 г — 100 000 ЕД/кг/сут в четыре приема через каждые 6 часов.

Контроль за эффективностью лечения проводят по результатам количественных нетрепонемных тестов, которые проводят в возрасте 3, 6 и 12 месяцев. На эффективность лечения указывает отрицательный результат тестов. Сохранение и увеличение титра антител требует дальнейшего обследования и проведения повторного лечения.

КЕСАРЕВО СЕЧЕНИЕ В СОВРЕМЕННОМ АКУШЕРСТВЕ

В настоящее время увеличение частоты операции кесарева сечения способствовало улучшению исходов беременности для матери и плода при тяжелых формах гестозов, аномалиях расположения плаценты и ее преждевременной отслойке, ряде экстрагенитальных заболеваний, осложненном течении родов, недоношенной беременности, неправильных положениях и тазовых предлежаниях плода, а также при фетоплацентарной недостаточности. Увеличение частоты операции кесарева сечения стало возможным благодаря внедрению новых хирургических технологий, использованию современного рассасывающегося шовного материала, успехам развития общей и акушерской анестезиологии, перинатологии, микробиологии, фармакологии, эндокринологии и ряда других смежных дисциплин. В настоящее время кесарево сечение является основной родоразрешающей операцией и ее частота, наряду с показателями материнской и перинатальной смертности, характеризует качество работы лечебно-профилактических учреждений.

В связи с этим количество операций кесарева сечения как в нашей стране, так и за рубежом в последние десятилетия значительно возросло. Особенно интенсивный рост частоты абдоминального родоразрешения отмечен в 70-х гг. и некоторая стабилизация с конца 80-х. Так, в 90-х гг. в США и Канаде кесарево сечение выполнялось в 11,7—21% наблюдений; в Западной Европе — от 11,1 до 26,5%; Восточной Европе — от 8,6 до 12,3%; странах Центральной Америки и Азии от 8,4 до 40,6%; Африке, Австралии и Новой Зеландии — от 5,5 до 20,1%. В России также отмечено возрастание количества операций кесарева сечения в среднем до 10—11%; при этом по разным стационарам данный показатель варьирует от 4,2 до 40,3% наблюдений. Колебания частоты абдоминального родоразрешения отражают уровень доступности квалифицированной медицинской

помощи, материально-технического обеспечения акушерских стационаров, а также в значительной мере определяются контингентом беременных и количеством осложнений в послеоперационном и неонатальном периоде.

Возрастание количества операций кесарева сечения привело к возникновению новых проблем в современном акушерстве. Важнейшими из них является увеличение частоты послеродовых гнойно-септических осложнений, а также проблема ведения беременности и родоразрешения женщин с рубцом на матке. Осложнения, обусловленные оперативным вмешательством, отмечаются у 20—75% рожениц и не имеют четкой тенденции к снижению. Риск материнской смертности среди женщин, родоразрешенных абдоминальным путем, превышает подобный риск в группе естественных родов в 2—4 раза.

При определении показаний к операции кесарева сечения традиционно выделяют абсолютные и относительные показания. Однако по мере эволюции методики абдоминального родоразрешения и улучшения его исходов классическое представление об абсолютных показаниях как клинических ситуациях, обусловленных невозможностью рождения или извлечения плода через естественные родовые пути, существенно изменилось. Сегодня абсолютные показания включают группу причин, представляющих опасность для жизни матери и ребенка. В эту группу включены:

- III—IV степень сужения таза;
- опухоли и рубцовые изменения, препятствующие рождению плода;
- полное предлежание плаценты или кровотечение при неполном ее предлежании;
- преждевременная отслойка нормально расположенной плаценты (при отсутствии условий быстрого родоразрешения через естественные родовые пути);
- эклампсия во время беременности или первом периоде родов; отсутствие возможности быстрого родоразрешения беременной с тяжелым гестозом, не поддающимся терапии, появление почечно-печеночной недостаточности;

- угрожающий разрыв матки;
- неправильные положения плода и др.

В большинстве наблюдений данные показания определяют необходимость экстренного или срочного родоразрешения.

К относительным показаниям относят ситуации, когда не исключена возможность родоразрешения естественным путем, однако опасность осложнений для матери и/или ребенка превышает риск осложнений абдоминального родоразрешения. Наиболее часто встречаются следующие относительные показания:

- рубец на матке после предшествующих операций;
- тазовое предлежание плода;
- экстрагенитальные заболевания, при которых родоразрешение через естественные родовые пути представляет повышенную опасность для здоровья женщины (миопия с дистрофическими изменениями глазного дна, эпилепсия, посттравматическая энцефалопатия и др.);
- преждевременный разрыв плодных оболочек;
- аномалии родовой деятельности;
- отягощенный акушерский анамнез (бесплодие, привычное невынашивание беременности);
- возраст первородящей старше 30 лет;
- перенашивание беременности;
- крупный плод.

Операция кесарева сечения по сумме относительных показаний обычно выполняется в плановом порядке, реже возникает необходимость в срочной операции (обычно при возникновении показаний в родах).

В настоящее время структура показаний к операции кесарева сечения значительно изменилась. На первый план выходят относительные показания, которые в большей степени учитывают интересы плода. В последние годы в нашей стране показаниями для кесарева сечения наиболее часто являются: возраст первородящей старше 30 лет в сочетании с различной акушерской патологией (17,7—30,1%), рубец на матке (15,2—42%), тазовое предлежание (10,6—11,4%), аномалии родовой деятельности (7,3—16%), фето-

плацентарная недостаточность (6,8—15,1%), анатомически и клинически узкий таз (6,4—12,6%), преждевременная отслойка и предлежание плаценты (7,5—12,9%), тяжелые формы гестозов (2,4—5,6%). Таким образом, около 64% всех операций осуществляются по показаниям, которые в первую очередь учитывают интересы плода. По данным зарубежных исследователей, в структуре показаний к абдоминальному родоразрешению рубец на матке составляет 15—38,2%; гестоз — 16%; дистоция (отсутствие прогресса в родах) — 13,4—42%; дистресс плода — 10,9—19%; т. е. интересы плода учитывают почти в 80% всех случаев оперативного родоразрешения.

Таким образом, к настоящему времени факторы, определяющие состояние плода, прочно заняли одно из первых мест в структуре показаний к оперативному родоразрешению. Расширение показаний к абдоминальному родоразрешению со стороны плода является одним из наиболее важных моментов, определивших рост частоты кесарева сечения в современном акушерстве. Вместе с тем следует учитывать, что эффективность абдоминального родоразрешения по показаниям внутриутробного страдания плода прямо пропорциональна объективности оценки его состояния и своевременности выполнения операции.

Фетоплацентарная недостаточность и задержка внутриутробного развития плода остаются ведущей причиной перинатальной заболеваемости и смертности. Частота плацентарной недостаточности составляет 17—26%, а внутриутробной задержки развития плода — 3—7%, достигая в группе риска 10—17%. В структуре перинатальных потерь плацентарная недостаточность занимает ведущее положение (47%) и не имеет тенденции к снижению.

Для объективной оценки состояния плода и своевременного определения показаний к кесареву сечению используется алгоритм комплексной ультразвуковой диагностики, включающий:

1. Расширенную ультразвуковую фетометрию;
2. Ультразвуковую плацентографию и оценку количества околоплодных вод;

3. Допплерометрическое исследование маточно-плацентарного, внутриплацентарного и плодового кровотока;

4. Кардиотокографическое исследование с выполнением нестрессового теста, а при сомнительном его результате — контрактильного теста.

На основании комплексного обследования определяется степень тяжести фетоплацентарной недостаточности — компенсированная, субкомпенсированная и декомпенсированная.

1. Компенсированная плацентарная недостаточность характеризуется задержкой развития плода I степени, гемодинамическими нарушениями в системе мать—плацента—плод I степени и отсутствием признаков гипоксии плода по данным кардиотокографического исследования.

2. При субкомпенсированной плацентарной недостаточности выявляются задержка развития плода I—II степени, нарушения маточно-плацентарно-плодовой гемодинамики II степени и начальные признаки гипоксии плода (по данным КТГ).

3. При декомпенсированной плацентарной недостаточности отмечаются задержка развития плода III степени, нарушения гемодинамики III степени и выраженные кардиотокографические признаки гипоксии плода.

Комплексное обследование беременных с фетоплацентарной недостаточностью позволяет вырабатывать оптимальную акушерскую тактику. При компенсированной форме плацентарной недостаточности возможно пролонгирование беременности и проведение консервативной терапии на фоне динамического наблюдения. Контрольное ультразвуковое обследование должно проводиться с интервалом в 10—14 дней. Родоразрешение через естественные родовые пути возможно при отсутствии других акушерских показаний к операции кесарева сечения.

При субкомпенсированной форме плацентарной недостаточности контрольное ультразвуковое исследование необходимо проводить с интервалом в 5—7 дней. При отсутствии ухудшений вопрос о сроках и методе родоразрешения вырабатывается перинатальным консилиумом. Предпочтительным следует считать кесарево сечение с применением эпидуральной анестезии.

При декомпенсированной плацентарной недостаточности показано срочное родоразрешение путем операции кесарева сечения, выбор метода обезболивания — эпидуральная анестезия.

Учитывая высокую частоту нарушения процессов адаптации новорожденных с задержкой внутриутробного развития, особое внимание следует уделять ведению раннего неонатального периода. Необходимо проводить мероприятия, направленные на коррекцию дыхательной и сердечной недостаточности, метаболических расстройств, а также вводить антибактериальные и антигеморрагические препараты.

Одной из актуальных проблем современного акушерства продолжает оставаться перенашивание беременности, частота которой в настоящее время достигает 8—16%. Из-за низкой устойчивости переносимого плода к гипоксии перенашивание беременности занимает одно из первых мест в структуре причин перинатальной смертности и неонатальной заболеваемости. Комплексное обследование беременных с доплерометрической оценкой маточно-плацентарно-плодового кровотока позволяет выработать оптимальную тактику родоразрешения при данном осложнении беременности. При выявлении централизации плодового кровотока (снижение систоло-диастолического отношения в средней мозговой артерии ниже 2,8 и увеличение данного показателя выше 8 в аорте плода) методом родоразрешения беременных с истинным перенашиванием должна быть операция кесарева сечения, выполняемая до наступления родовой деятельности. Это позволяет избежать таких серьезных осложнений неонатального периода, как аспирационный синдром и дистресс-синдром.

Как известно, частота перинатальной смертности при родах в тазовом предлежании в 8—10 раз выше, чем в головном, и при относительно невысокой частоте тазового предлежания на долю последнего приходится до 24% всей перинатальной смертности. Неонатальная заболеваемость после самопроизвольных родов в тазовом предлежании достигает 38%. При этом в 27,7% заболеваемость обусловлена родовой травмой и острой асфиксией плода.

Высокая перинатальная заболеваемость и смертность при данной патологии определяет расширение показаний

к абдоминальному родоразрешению, и в настоящее время по данным литературы частота кесарева сечения при тазовом предлежании колеблется в пределах 42—81%. Расширение числа абдоминальных родов при тазовом предлежании позволяет практически полностью исключить перинатальные потери в данной группе и более чем в три раза снизить перинатальную заболеваемость, которая после абдоминальных родов в основном обусловлена недонашиванием, незрелостью или осложнениями беременности.

Учитывая вышеизложенное, в настоящее время выделяются клинические ситуации, в которых выбор абдоминального метода родоразрешения в первую очередь определяется наличием внутриутробного страдания плода. Показаниями к экстренному родоразрешению при наличии фетоплацентарной недостаточности, а также синдрома задержки развития плода при беременности в сроке более 32 недель являются:

- обнаружение признаков выраженной гипоксии плода по данным КТГ (антенатальные спонтанные децелерации, появление поздних децелераций при окситоциновом тесте);
- критическое состояние плодово-плацентарного кровотока по данным доплерометрии (отсутствие диастолического или ретроградный кровоток в артерии пуповины);
- появление и прогрессирование клинических (нарушение ритма или частоты сердечных сокращений с развитием брадикардии, глухость тонов) и/или кардиотокографических признаков (поздние децелерации) гипоксии плода в родах (при отсутствии условий для быстрого родоразрешения через естественные родовые пути);
- выпадение петли пуповины при головном предлежании;
- поперечное положение второго плода из двойни.

Досрочное родоразрешение путем кесарева сечения показано при:

- преждевременном разрыве плодных оболочек или преждевременном развитии родовой деятельности и

наличии внутриутробной задержки развития плода II — III степени;

- умеренно выраженной гипоксии плода по данным КТГ (ареактивный нестрессовый тест) в сочетании с внутриутробной задержкой развития II — III степени;
- II степени гемодинамических нарушений в системе мать—плацента—плод с двусторонним нарушением кровотока в маточных артериях и наличием дикротической выемки на спектрограмме.

Родоразрешению путем кесарева сечения в **плановом порядке** подлежат беременные в следующих клинических ситуациях:

- задержка развития плода или появление доплерометрических признаков централизации его кровообращения при перенашивании беременности (СДО в аорте плода более 8,0 и СДО в средней мозговой артерии плода менее 2,8);
- тазовое предлежание или поперечное положение плода;
- сочетание I — II степени гемодинамических нарушений в системе мать—плацента—плод, начальных признаков гипоксии плода с другой акушерской патологией (крупный плод, возраст первородящей старше 30 лет, отягощенный акушерский анамнез и пр.);
- прогрессирование начальных признаков фетоплацентарной недостаточности (ухудшение показателей КТГ, нарастание СДО или появление признаков централизации кровообращения при доплерометрическом исследовании), несмотря на проводимое лечение.

Таким образом, в перинатальных центрах и крупных акушерских стационарах при многопрофильных больницах, где проводятся роды высокого риска и которые имеют необходимые возможности для диагностики и терапии перинатальной и материнской патологии, высококвалифицированная анестезиологическая и неонатологическая службы, частота кесарева сечения может и должна быть выше среднестатистической (20% против 10—15%).

Вместе с тем, увеличение количества операций кесарева сечения ведет к увеличению числа женщин, имеющих рубец на матке, а также сопровождается возрастанием рис-

ка осложнений в послеоперационном периоде. В связи с этим важное значение имеет учет условий и противопоказаний к кесареву сечению.

Условиями для выполнения операции кесарева сечения являются: жизнеспособный плод, соответствующая квалификация хирурга, согласие женщины на операцию.

Противопоказаниями к абдоминальному родоразрешению являются: внутриутробная гибель плода или состояние, несовместимое с внеутробным существованием (глубокая недоношенность, крайне выраженная степень гипоксии или гипотрофии плода, пороки развития плода, несовместимые с жизнью), острые инфекционно-воспалительные заболевания любой локализации. Вместе с тем, в ситуациях, когда отказ от операции влечет за собой смерть женщины, кесарево сечение выполняется несмотря на состояние плода, а для профилактики инфекционных осложнений проводятся соответствующие мероприятия.

В последние годы с целью **обезболивания кесарева сечения** наиболее часто используют эндотрахеальный наркоз и регионарную (эпидуральную) анестезию. Выбор метода обезболивания основывается на оценке общего состояния роженицы и плода, а также определяется срочностью операции.

Основными компонентами эндотрахеального наркоза являются: вводный наркоз, миорелаксация, искусственная вентиляция легких и основной наркоз. Для вводного наркоза наиболее часто применяют: кетамин, сомбревин, оксидуриат натрия.

После интубации трахеи до извлечения новорожденного для миорелаксации применяют деполаризирующие препараты: дитилин, листенон, миорелаксин. Для достижения основного наркоза после извлечения плода продолжается ИВЛ в режиме умеренной гипервентиляции с использованием закиси азота и препаратов нейролептанальгезии (фентанил, дроперидол), комбинированной атаралгезии (седуксен и фентанил), дробным введением калипсола или морадолола. Миорелаксация поддерживается релаксантами короткого действия или деполаризирующими препаратами (павулон).

В последние годы в широкой акушерской практике для обезболивания родов, в том числе и оперативных, включая кесарево сечение, широко применяется один из видов регионарной анестезии — эпидуральная. Преимуществами эпидуральной анестезии при абдоминальном родоразрешении по сравнению с эндотрахеальным наркозом являются: сохранение спонтанного дыхания у рожениц, отсутствие депрессии сердечно-сосудистой системы, высокая степень обезболивания при сохранении психической и моторной активности женщин, исключение аспирации желудочным содержимым у них. Данный вид анестезии позволяет достигать достаточной релаксации передней брюшной стенки, что позволяет свободно производить необходимые манипуляции в операционной ране, в то же время не страдает тонотоническая функция матки. В послеоперационном периоде эпидуральная анестезия позволяет осуществлять полноценное обезболивание; при этом женщины более активные, у них раньше восстанавливается функция желудочно-кишечного тракта.

Показаниями со стороны матери к проведению эпидуральной анестезии являются тяжелые заболевания легких, скелетной мускулатуры, печени, почек.

Проведенные в нашей клинике исследования показали, что проводимая в поясничном отделе эпидуральная анестезия приводит к уменьшению систоло-диастолического отношения в артерии пуповины у беременных с плацентарной недостаточностью, обусловленное снижением периферической сосудистой резистентности в плодовой части плаценты, что в свою очередь приводит к увеличению плодово-плацентарного кровотока и улучшению перинатальных исходов. Исходя из этого, эпидуральная анестезия должна рассматриваться как метод выбора анестезии при кесаревом сечении у женщин с внутриутробным страданием плода.

В настоящее время общепринятым методом кесарева сечения является поперечный разрез в нижнем маточном сегменте. Корпоральный разрез производится крайне редко, по строгим показаниям:

- несостоятельность продольного рубца на матке после предыдущего кесарева сечения;

- наличие обширного спаечного процесса или варикозного расширения вен в области нижнего сегмента матки;
- необходимость последующего удаления матки.

Для ушивания рассеченной стенки матки в 80-х гг. часто использовалась методика по Ельцову—Стрелкову — наложение отдельных слизисто-мышечных швов с проколом эндометрия и завязыванием узлов в полость матки; второй ряд — отдельные мышечно-мышечные швы. В настоящее время данная методика используется редко. В начале 90-х гг. применялись двухрядные отдельные мышечно-мышечные швы без захвата слизистой тела матки, а также двухрядный непрерывный шов: первый — мышечно-слизистый, второй — мышечно-мышечный. В настоящее время широко распространены однорядные узловые мышечно-мышечные швы и однорядный непрерывный шов. Однорядные швы в меньшей степени нарушают васкуляризацию, не приводят к местной тканевой гипоксии и поэтому способствуют полноценной регенерации миометрия.

В последние годы широко пропагандируется и применяется методика операции кесарева сечения в модификации по Штарку с использованием чревосечения по Джоэл—Кохену. Данная технология выполнения операции последовательно реализует принцип уменьшения травматичности на всех этапах хирургического вмешательства. При абдоминальном родоразрешении в данной модификации лапаротомия осуществляется путем поверхностного прямолинейного разреза кожи на 2,5 см ниже линии, соединяющей передневерхние ости подвздошных костей. Скальпелем производят углубление разреза по средней линии в подкожной жировой клетчатке. Одновременно надсекают апоневроз, который затем осторожно рассекается в стороны концами прямых ножниц. Хирург и ассистент одновременно разводят подкожную жировую клетчатку и прямые мышцы живота путем бережной билатеральной тракции по линии разреза кожи. Брюшину вскрывают указательным пальцем в поперечном направлении, чтобы не травмировать мочевой пузырь. Разрез нижнего сегмента производят скальпелем в поперечном направлении на 2 см и тупо разводят до 10 см. После извлечения плода и последа матка выводится

в рану и ее стенка восстанавливается однорядным непрерывным викриловым швом с захлестом по Ревердену. Перитонизация шва на матке не производится. После осмотра маточных труб и яичников матка возвращается в брюшную полость, затем осуществляется туалет пузырно-маточного, позадиматочного углублений и латеральных каналов живота. Брюшину и мышцы передней брюшной стенки не зашивают, на апоневроз накладывают непрерывный викриловый шов по Ревердену. Кожу зашивают отдельными шелковыми швами через большие интервалы (3—4 шва на разрез), используя методику коаптации краев раны по Донати.

Выполнение абдоминального родоразрешения по методике М. Stark обладает целым рядом клинических преимуществ. К ним относятся сокращение времени до извлечения плода более чем в 2,5 раза, продолжительности операции в 2 раза, уменьшение кровопотери в 1,4 раза, снижение частоты гемотрансфузии в 5 раз и послеоперационной анемии в 1,5 раза. Снижение травматичности оперативного вмешательства сопровождается уменьшением частоты формирования гематом передней брюшной стенки в 4,5 раза и гнойно-септических осложнений в 2—2,5 раза. Кроме того, постнатальная адаптация новорожденных характеризуется уменьшением частоты наркозной депрессии, быстрой гемодинамической стабилизацией и восстановлением массы тела.

Кровопотеря во время операции кесарева сечения достигает в среднем 700—800 мл, а в отдельных случаях и более. Однако необходимость в гемотрансфузии возникает не всегда; переливание крови проводят по строгим показаниям: железодефицитная анемия, особенно при тяжелых формах ОПГ-гестозов. При кровопотере 0,9—1% от массы тела объем восполняемой крови составляет 50—70% от потерянной; 1—1,5% — соответственно 80% и при кровопотере свыше 1,5% необходимо 100% восполнение объема потерянной крови. Опыт клинических исследований убеждает, что во многих случаях неосложненного кесарева сечения гемотрансфузия с успехом может быть заменена интраоперационной гемодилюцией. Последняя является главным фактором физиологической защиты организма при хирургических

вмешательствах: переливание растворов с высоким коллоидно-осмотическим давлением обеспечивает выход межклеточной жидкости в сосудистое русло и, тем самым, увеличение объема циркулирующей плазмы. Интраоперационную гемодилюцию рекомендуют проводить путем введения раствора оксиэтилированного крахмала и/или реополиглокина и кристаллоидных растворов в соотношении 2:1—2:1,5.

С целью профилактики инфекционных послеоперационных осложнений наиболее часто применяют цефалоспорины первых трех генераций (цефазолин, цефотетан, цефтриаксон, цефотаксим), полусинтетические пенициллины (ампициллин, амоксициллин), уреидопенициллины (тикарциллин, мезлоциллин). Высокоэффективны короткие профилактические курсы антибактериальной терапии с использованием препаратов, содержащих ингибиторы бактериальных лактамаз (уназин, аугментин). Первую дозу препарата рекомендуют вводить сразу после клеммирования пуповины. В дальнейшем превентивное введение антибиотиков осуществляют через 6—12 часов (в зависимости от препарата) в течение первых суток послеоперационного периода.

Другим способом антибактериальной профилактики является орошение области послеоперационных швов и лаваж брюшной полости растворами антисептиков или антибиотиков в физиологическом растворе. В ситуациях повышенного риска инфекционных осложнений возможно сочетанное применение обоих методов. В этих наблюдениях с целью послеоперационной лапароскопической санации перед ушиванием брюшной полости устанавливается специальная канюля.

Правильное ведение послеоперационного периода является неотъемлемой частью профилактики гнойно-септических осложнений. Основными принципами ведения родильниц должны быть следующие:

- превентивная антибактериальная терапия, проводимая женщинам с высоким риском возникновения послеоперационных инфекционных осложнений (до 24 часов послеоперационного периода);
- адекватная инфузионно-трансфузионная терапия во время операции и послеоперационном периоде;

- гемотрансфузия, проводимая по строгим показаниям;
- профилактика пареза кишечника (включение в инфузионную терапию препаратов калия, стимуляторы перистальтики — церукал, прозерин, очистительная клизма в конце первых—начале вторых суток после операции);
- утеротоническая терапия;
- профилактика тромбоземболических осложнений (антиагреганты, по показаниям через 12 часов после операции—гепаринотерапия);
- раннее вставание родильниц после операции, дыхательная гимнастика.

Возрастание частоты абдоминального родоразрешения обусловило возникновение новой проблемы — **ведения беременности и родов у женщин с рубцом на матке.**

Полноценное заживление рассеченной стенки матки является ключевым вопросом проблемы повторного кесарева сечения. Наличие состоятельного поперечного рубца на матке (что морфологически соответствует практически нормальному миометрию нижнего сегмента) обуславливает значительное уменьшение акушерских и перинатальных осложнений.

Несостоятельность поперечного рубца на матке по данным разных авторов составляет от 25 до 50%.

Проведенные морфологические и гистохимические исследования показывают, что при хорошей регенерации тканей в области произведенного разреза миометрий данной зоны по своим структурным и функциональным особенностям близок к нормальной мышечной ткани. В ряде наблюдений отмечается пролиферация клеток эндотелия, преимущественно мелких сосудов. Вместе с повышенным содержанием РНК это указывает на усиление обменных процессов, что свидетельствует о новообразовании сосудов, которое сопровождается вращением миоцитов в соединительную ткань и является характерным признаком полноценной регенерации миометрия. Полноценный миометрий по нашим данным выявляется у 73,6% женщин после перенесенного кесарева сечения.

При нарушении репаративных процессов в зоне рубца определяются следующие морфофункциональные измене-

ния нижнего сегмента матки: истончение мышечного слоя, гипертрофия и дистрофия миоцитов, отек мышечной ткани, деструкция миометрия (в виде некробиоза и некроза). В подавляющем большинстве наблюдений отмечается избыточное разрастание соединительной ткани, хотя наличие морфологического рубца установлено только у 34,7% женщин с неполноценной зоной ранее произведенного разреза. Новообразования сосудов отмечаются редко, что подтверждает недостаточность репаративных процессов.

На сниженную функциональную активность миометрия у женщин с неполноценной зоной предыдущего разреза указывает также значительное снижение накопления гликогена, гликозаминогликанов и кислых гликозаминогликоуронгликанов при выраженном развитии волокнистой соединительной ткани, что свидетельствовало о выраженных процессах ее дезорганизации. Несостоятельный рубец установлен у 26,4% женщин после перенесенного кесарева сечения.

При клинической оценке состояния рубца во время кесарева сечения **полноценным** следует считать нижний маточный сегмент при наличии следующих данных:

- его толщине не менее 4—5 мм;
- четко определяемом слое миометрия (ткань розового цвета) по всей длине бывшего разреза на матке;
- отсутствию локальных истончений в этой области.

К признакам **несостоятельности** поперечного рубца следует относить:

- толщину ткани нижнего сегмента менее 3 мм;
- наличие рубцовых изменений в ней по всей длине или локально;
- резкое истончение нижнего сегмента, через которое четко определяются подлежащая часть плода или околоплодные воды.

Для разработки тактики ведения беременности и выбора метода родоразрешения женщин с рубцом на матке важное значение имеет оценка его состояния на матке, которая проводится при использовании трансабдоминальной и трансвагинальной эхографии во время беременности.

Акустическими критериями **полноценного заживления** нижнего маточного сегмента являются:

- Y-образная форма его при толщине не менее 4—5 мм;
- нормальная эхогенность нижнего сегмента, подобная таковой в других отделах матки;
- небольшие участки пониженной звукопроводимости на фоне нормальной акустической плотности.

К эхографическим признакам *несостоятельного поперечного рубца* мы относим:

- баллоно- или конусовидную форму нижнего сегмента матки;
- толщину нижнего сегмента менее 3 мм;
- локальные истончения нижнего сегмента менее 3 мм на фоне нормальной толщины (4—5 мм);
- повышенную акустическую плотность по всей зоне бывшего разреза на матке.

Общая точность ультразвуковой оценки состояния поперечного рубца нижнего маточного сегмента составляет 81,8%, чувствительность метода — 85,2%, специфичность — 80,0%, прогностическая ценность положительного результата — 69,7%, отрицательного — 90,9%.

В последние годы в связи с увеличением частоты абдоминального родоразрешения и консервативно-пластических операций на матке (консервативная миомэктомия, хирургическая коррекция врожденных пороков развития матки, ушивание стенки матки после ее перфорации во время искусственного аборта) возрастает число женщин, имеющих рубец на матке. В дальнейшем до 30% пациенток после перенесенного кесарева сечения и до 50% после реконструктивно-пластических операций на матке планируют иметь детей. Это ставит перед современным акушерством новую проблему — **ведение беременности и родов у женщин с рубцом на матке.**

Наиболее частым акушерским осложнением у женщин с рубцом на матке является угроза прерывания беременности: 16,8—34%. Причем данное осложнение встречается гораздо чаще у женщин, у которых в доношенном сроке выявляется неполноценный рубец.

В то же время под маской угрожающих преждевременных родов в позднем сроке беременности может проявляться клиника несостоятельности рубца на матке и, вследствие

этого, угрожающего разрыва матки. Положительный эффект от проводимой терапии, направленной на сохранение беременности (токолитики, седативные препараты) и отсутствие локальной болезненности в области рубца на матке, а также данные ультразвукового исследования (свидетельствующие о полноценном нижнем сегменте) и кардиотокографии (указывающие на отсутствие острой гипоксии плода) подтверждают диагноз преждевременных родов. Сохраняющаяся локальная болезненность в области рубца на матке, истончение и акустическая неоднородность с эхоплотными участками (выявляемая при эхографии нижнего сегмента матки), а также появление признаков ухудшения состояния внутриутробного плода (по данным КТГ) указывают на несостоятельность рубца на матке, а точнее — на угрожающий разрыв матки. В этих случаях требуется экстренное абдоминальное родоразрешение.

При неполноценном рубце нередко развивается фетоплацентарная недостаточность. Частота гипотрофии плода при истончении рубца до 2 мм составляет 15,6%; до 1 мм — 42,9%; а при расхождении рубца — 50%.

Таким образом, ведущим фактором, способствующим возникновению акушерской и перинатальной патологии, является морфофункциональная несостоятельность рубца на матке. По мере совершенствования оперативной техники ушивания рассеченной стенки матки, применения новых высоких технологий хирургического вмешательства повышается качество регенерации миометрия, что в свою очередь обуславливает улучшение исходов беременности для матери и плода.

Обоснованием возможности консервативного родоразрешения у строго отобранной группы женщин после перенесенного кесарева сечения является полноценное морфофункциональное заживление поперечно рассеченного нижнего сегмента матки. Статистические данные указывают, что до 50% всех случаев возрастания частоты кесарева сечения обусловлены повторной операцией. Поэтому родоразрешение женщин с рубцом на матке через естественные родовые пути является резервом снижения частоты повторного кесарева сечения.

Критериями отбора женщин с рубцом на матке для проведения самопроизвольных родов являются:

- одно кесарево сечение в анамнезе, произведенное поперечным разрезом в нижнем маточном сегменте по неповторяющимся (преходящим) показаниям: гипоксия плода, аномалии родовой деятельности, тазовые предлежания и неправильные положения плода, предлежание и отслойка плаценты, тяжелые формы гестозов;
- отсутствие новых показаний при настоящей беременности, препятствующих проведению самопроизвольных родов;
- удовлетворительное состояние матери и плода;
- головное предлежание единственного плода;
- полноценный нижний маточный сегмент (по клиническим и ультразвуковым данным);
- согласие женщины на проведение самопроизвольных родов.

Консервативное родоразрешение женщин с рубцом на матке возможно только в крупных, достаточно оснащенных акушерских стационарах (или перинатальных центрах), с круглосуточным дежурством высококвалифицированных акушеров-гинекологов, владеющих полным объемом экстренной помощи (включая гистерэктомию). Роды проводятся с участием неонатолога, анестезиолога, при развернутой операционной и круглосуточном банке крови, чтобы при необходимости начало экстренной операции было не позднее 15—20 минут после принятия решения.

Для родоразрешения беременные с рубцом на матке госпитализируются в акушерские стационары высокого риска в сроке 37—38 недель, где им проводится полное общее и специальное акушерское обследование, уточняются сроки родов, оценивается состояние фето-плацентарной системы (с использованием ультразвуковой фетометрии, плацентографии и доплерометрического исследования кровотока в маточных артериях и артерии пуповины) и определяется предполагаемая масса плода, проводится оценка состояния рубца на матке (клинически и эхографически), обязательно учитываются данные анамнеза. В результате всестороннего обследования проводится строгий отбор женщин для их возможного консервативного родоразрешения.

При консервативном родоразрешении женщин с рубцом на матке необходимо проводить тщательное клиническое и инструментальное наблюдение за характером развития родовой деятельности, состоянием рубца на матке и функциональным состоянием внутриутробного плода. Для этих целей используют наружную токографию, длительный постоянный кардиомониторинг плода.

Состояние рубца на матке в родах оценивают клинически (по жалобам роженицы, при пальпации нижнего сегмента), а также по характеру родовой деятельности, данным наружной и внутренней токографии и КТГ. Отсутствие жалоб у роженицы на локальную болезненность в области нижнего маточного сегмента между схватками и/или при пальпации его, регулярный характер родовой деятельности, регистрируемый при токографии, и нормальные параметры КТГ указывают на состоятельность нижнего маточного сегмента в процессе родового акта.

Ведение родов у женщин с рубцом на матке целесообразно в качестве программированных, используя амниотомию при зрелой шейке матки. У большинства беременных развивается спонтанная регулярная родовая деятельность, а при ее отсутствии проводится родовозбуждение внутривенным капельным введением простагландина E_2 . Осторожное применение утеротонического препарата допустимо в течение 1 часа, при неэффективности роды следует закончить абдоминальным путем. После самостоятельного отделения и выделения последа производят контрольное ручное обследование послеродовой матки с целью исключения ее разрыва.

Благоприятный исход консервативного родоразрешения в тщательно отобранной группе беременных с рубцом на матке отмечается в 50—90% наблюдений. При этом частота разрывов матки в родах не превышает 0,09—1,8%; подавляющее большинство из них неполные, без выраженной клинической симптоматики, которые могут быть ушиты без удаления матки.

При установлении противопоказаний для консервативного родоразрешения женщины с рубцом на матке подлежат повторной элективной операции кесарева сечения.

В целях улучшения исходов повторного кесарева сечения для плода весьма существенным является выполнение операции в сроках, близких к родам: 39—40 недель. В предыдущие годы, чтобы избежать опасности разрыва матки, наиболее часто наступающего с началом родовой деятельности, повторное абдоминальное родоразрешение производили в сроке 38 недель. Дети при этом рождались с массой тела, соответствующей доношенным, но нередко с признаками морфофункциональной незрелости, что в ряде случаев приводило к развитию респираторного дистресс-синдрома. В настоящее время, при отсутствии осложнений, требующих досрочного родоразрешения, повторное кесарево сечение следует выполнять в сроке 39—40 недель беременности.

В заключение следует отметить, что рост частоты кесарева сечения является оправданным при условии полноценного обследования внутриутробного плода, включающего, кроме общепринятых ультразвуковых методов оценки, доплерометрическое исследование кровотока в маточных артериях, артерии пуповины и аорте плода, а при необходимости — и во внутренней сонной. В настоящее время продолжается поиск путей, направленных на оптимизацию процессов полноценного заживления рассеченной стенки матки. Одним из таких направлений является применение малотравматичной модификации кесарева сечения по М. Stark и использование современных видов рассасывающегося ареактивного шовного материала. В комплекс профилактических мероприятий у женщин группы высокого инфекционного риска может быть включена пролонгированная послеоперационная лапароскопическая санация. Для оценки состояния рубца на матке при беременности целесообразно применение трансвагинальной эхографии, диагностическая ценность которой выше трансабдоминальной. Успешное консервативное родоразрешение строго отобранной группы женщин с рубцом на матке является резервом снижения частоты повторного кесарева сечения.

СЕПТИЧЕСКИЕ ОСЛОЖНЕНИЯ КЕСАРЕВА СЕЧЕНИЯ

В последние 15—20 лет успехи развития медицинских технологий привели к 3—5-кратному возрастанию частоты абдоминального родоразрешения. Несмотря на широкое распространение, абдоминальное родоразрешение относится к разряду сложных оперативных вмешательств с достаточно высокой частотой осложнений. В настоящее время именно кесарево сечение является наиболее частой причиной послеродовых эндометритов.

Ведущая роль в материнской заболеваемости после операции кесарева сечения принадлежит инфекционным осложнениям, которые в зависимости от степени риска встречаются в 5,2—85% наблюдений. С учетом локализации патологического очага всех женщин с гнойно-воспалительными осложнениями в послеоперационном периоде можно разделить на несколько групп. Первую, наиболее многочисленную, составляют женщины с эндометритом после кесарева сечения, вторую — с нагноением и расхождением шва на передней брюшной стенке, третью — пациентки с сочетанным инфекционным поражением матки и шва на передней брюшной стенке, в четвертой — вышеуказанная патология сочетается с частичной или полной несостоятельностью шва на матке. Перечисленные осложнения увеличивают риск генерализованных форм инфекции (перитонит, сепсис) в 6 раз и по-прежнему остаются одной из главных причин материнской заболеваемости и смертности в послеродовом периоде.

Факторы риска. Значительные колебания частоты гнойно-воспалительных осложнений после кесарева сечения обусловлены различиями изучаемых популяций, а также трудностями диагностики. Увеличению частоты послеродовой инфекции способствуют низкий социально-экономический статус, обуславливающий недостаточный уровень дородового обследования и ведения, неудовлетворительные

социальные условия и недостаточное, нерациональное питание. В странах с выраженной дифференциацией слоев населения по социально-экономическому статусу на частоту гнойно-воспалительных осложнений существенное влияние оказывает уровень стационара.

В группу риска по возникновению послеродовых инфекционных осложнений следует также относить женщин с исходными заболеваниями. Инфекционные осложнения часто развивается у пациенток с сахарным диабетом, артериальной гипертензией, ожирением, коллагеновыми сосудистыми заболеваниями, наличием хронических очагов инфекции. Среди гинекологических заболеваний прежде всего следует отметить воспалительные заболевания женских половых органов, а также бесплодие, которое в значительном проценте наблюдений обусловлено инфицированием. В последние годы появились сведения об относительно высокой частоте хронического эндометрита, при этом в эндометрии выделяются микроорганизмы, которые могут быть потенциальными возбудителями как внутриутробной, так и послеродовой инфекции. Персистенция микроорганизмов в эндометрии в 70% наблюдений сочетается с различными степенями дисбиоза в микроценозе влагалища, в том числе у 56,9% женщин выявляется бактериальный вагиноз.

При тщательном бактериологическом исследовании беременных у 20—30% обнаруживается бессимптомное носительство в половых путях микоплазм, у 8% — хламидий, у 5% — вирулентного стрептококка группы В. У женщин с наличием исходного инфицирования значительно повышена частота таких осложнений беременности, как: угроза преждевременного прерывания беременности; истмикоцервикальная недостаточность; внутриутробное инфицирование; многоводие. Бактерии, обитающие во влагалище и шейке матки, выделяют фосфолипазу А₂. Этот фермент обуславливает выделение арахидоновой кислоты из плодных оболочек и запуск простагландинового каскада, способного вызвать преждевременные роды.

В связи с этим вышеназванные факторы следует учитывать как факторы риска послеоперационных гнойно-воспалительных осложнений. К ним также относится наличие

швов на шейке матки. В данной ситуации имеет значение сочетание фактора угрожающего прерывания беременности на фоне истмико-цервикальной недостаточности и швов, которые длительное время находятся в тканях шейки матки, поддерживая воспалительный процесс.

Важное место среди факторов риска развития инфекционных осложнений занимают факторы, реализующиеся в родах. К ним относят несвоевременный разрыв плодных оболочек, длительное течение родового акта, высокую частоту влагалищных исследований, инвазивные методы оценки состояния плода, патологическую кровопотерю в родах. Безусловно, различные факторы взаимосвязаны между собой и нередко один фактор (частота влагалищных исследований) является следствием другого (длительное течение родов). Особого обсуждения заслуживает фактор несвоевременного разрыва плодных оболочек. Является доказанным увеличение частоты обсеменения околоплодных вод, плодных оболочек и эндометрия микрофлорой половых путей, если время после вскрытия плодного пузыря превышает 6 часов и почти 100% колонизация при безводном периоде свыше 12 часов с последующим возрастанием частоты воспалительных осложнений в послеродовом периоде. Однако в генезе преждевременного разрыва плодных оболочек существенную роль играет их исходное инфицирование. По данным электронной микроскопии при выделении микоплазм у матери, эпителий амниона имеет признаки деструкции с понижением функциональной активности вплоть до появления липовакуолярных включений, обнаруживается фибриноидный некроз стромы амниона и деструкция фибробластов. При стрептококковом инфицировании обнаруживаются воспалительные изменения в плаценте и децидуальной оболочке. Таким образом, риск послеродовых инфекционных осложнений может быть связан не столько с продолжительностью безводного промежутка, сколько с наличием исходного инфекционного процесса в родовых путях.

Оперативное родоразрешение вбирает в себя сумму различных отягощающих моментов, таких как наличие исходных заболеваний, осложнений беременности и родов, которые, фактически, определяют показания к выбору

оперативного метода родоразрешения. Поэтому неудивительно, что наиболее высокая частота эндометрита, нагноения швов на брюшной стенке отмечается после экстренного кесарева сечения. Кроме того, кесарево сечение вносит такие специфические факторы, как значительная кровопотеря, наркозный и операционный стресс, наличие в тканях области операции инородного тела, которым является шовный материал, нарушение сократительной способности матки.

Активации патогенной флоры и развитию инфекционного процесса в матке способствует ряд факторов, непосредственно формирующихся в пуэрперии. Наиболее значимыми факторами этой группы являются нарушение сократительной способности матки, задержка в ее полости остатков тканей последа или лохий. Развитие лохиометры более типично для пациенток после планового кесарева сечения, когда операция выполняется при отсутствии открытия шейки матки. Наличие в матке задержавшихся сгустков крови, некротизированных остатков децидуальной оболочки или остатков плаценты представляет собой наиболее благоприятное условие для прогрессирования инфекции.

Статистический анализ показывает, что среди многочисленных факторов риска развития гнойно-септических осложнений после операции кесарева сечения наиболее значимыми являются факторы, прямо или косвенно связанные с наличием исходной инфекции в организме женщины, к ним относятся: экстрагенитальные инфекционные заболевания и воспалительные процессы влагалища в анамнезе и во время беременности, фетоплацентарная недостаточность и внутриутробное инфицирование, а также длительное, осложненное течение оперативного вмешательства.

Этиология и патогенез. В настоящее время основными возбудителями гнойно-воспалительных заболеваний в акушерстве являются условно-патогенные аэробные и анаэробные микроорганизмы. Характерной особенностью современного этапа является полимикробность этиологии гнойно-воспалительных осложнений кесарева сечения с образованием ассоциаций микроорганизмов.

В большинстве наблюдений при эндометрите из полости матки высеваются ассоциации аэробных и анаэробных микроорганизмов. Среди аэробных возбудителей эндометрита наиболее часто встречаются кишечная палочка (33%) и протей (33%). Также отмечается высокая частота обнаружения золотистого стафилококка (31%), однако данный микроорганизм обычно высеивается в ассоциации с другими аэробами (чаще всего кишечной палочкой, энтерококком) и анаэробами. Основными представителями анаэробной флоры при эндометрите являются бактероиды (43%), несколько реже встречаются представители анаэробных грамположительных кокков (пептококки в 36%, пептострептококки в 25%).

Следует заметить, что вышеперечисленные микроорганизмы входят в состав резидентной флоры нижнего отдела половых путей наряду с такими невирулентными микроорганизмами, как лактобациллы и дифтероиды. Однако если в нормальных условиях преобладают последние, то при эндометрите отмечается увеличение количества колоний энтеробактерий и неспорообразующих анаэробов. Сопоставление результатов бактериологических исследований материала, полученного из матки у родильниц с физиологическим течением пуэрперия и с типичным вариантом эндометрита, свидетельствует об отсутствии принципиальных различий в видовом составе микрофлоры. Однако анализ количественной обсемененности микрофлорой полости матки показывает, что при эндометрите она достоверно выше, чем у здоровых родильниц. При этом прослеживается прямая зависимость между степенью микробной обсемененности и тяжестью клинического течения заболевания. При неосложненном течении послеродового периода показатель $10-10^3$ КОЕ/мл соответствует низкой степени обсемененности, показатели в пределах $10^3-9 \cdot 10^3$ КОЕ/мл являются пограничными между нормой и инфекционным процессом. Содержание микробов $10^4-9 \cdot 10^4$ КОЕ/мл соответствует средней степени обсемененности и свидетельствует о развитии инфекционного процесса. При тяжелом течении эндометрита чаще отмечается показатель обсемененности полости матки в пределах 10^5-10^8 КОЕ/мл.

Имеется зависимость между клинической тяжестью эндометрита и частотой обнаружения микробных ассоциаций с изменением вида микробов-ассоциантов. Так, параллельно с нарастанием тяжести заболевания, кроме типичных представителей аэробов — энтерококков и энтеробактерий, чаще выделяется вирулентный стрептококк В; в несколько раз возрастает частота обнаружения пептострептококков, чаще выделяется более патогенный штамм бактероидов (*B. fragilis*).

Важно заметить, что на характер микрофлоры, выделяемой из полости матки у женщин с эндометритом, оказывает влияние проводимая антибиотикопрфилактика. Так, например, удельный вес таких штаммов энтеробактерий, как *Enterobacter cloacae*, *Enterobacter aerogenes*, *Enterobacter agglomerans*; а также *Streptococcus faecalis*, выше у пациентов, получавших во время кесарева сечения цефалоспориновую профилактику, к которой данные микроорганизмы резистентны.

Кроме вышеперечисленных типичных представителей микрофлоры у родильниц с эндометритом, в последние годы появились данные о немаловажной роли в развитии пуэрперальной инфекции таких микроорганизмов, как хламидии, микоплазмы, уреоплазмы, а также гарднереллы.

В посевах материала из раны передней брюшной стенки у женщин с осложненным течением послеоперационного периода строгие анаэробы высеваются только в 10% наблюдений. Чаще, чем при эндометрите, встречаются монокультуры возбудителей (38%). Наиболее частыми представителями аэробной флоры являются золотистый стафилококк и кишечная палочка, соответственно 52% и 48% посевов. Следует обратить внимание, что в 72% наблюдений в процессе нагноения и расхождения шва на передней брюшной стенке участвуют микроорганизмы кишечной группы. Данный факт свидетельствует об особенностях инфицирования лапаротомной раны при выполнении кесарева сечения, обусловленных распространением инфекции из половых путей и матки в ткани брюшной стенки.

Таким образом, полученные данные свидетельствуют о преобладающем значении в этиологии гнойно-воспалительных осложнений после кесарева сечения ассоциаций

граммотрицательных условно-патогенных аэробных и анаэробных микроорганизмов, входящих в состав эндогенной флоры нижнего отдела генитального тракта.

Возникновение и течение инфекционного заболевания у родильниц в значительной мере определяется состоянием клеточного и гуморального иммунитета. Уже в конце беременности наблюдается резкое угнетение способности лимфоцитов к пролиферации в ответ на бактериальные антигены. Восстановление пролиферативной реактивности лимфоцитов происходит только через три месяца после родов.

У больных инфекционными осложнениями в послеродовом периоде имеются нарушения клеточного иммунитета, которые выражаются в снижении общего числа Т- и В-лимфоцитов, угнетении функциональной активности Т-клеток, активации Т-супрессоров. Одновременно наблюдаются изменения в гуморальном иммунитете с изменениями концентраций IgG и IgM. В целом характер обнаруживаемых у родильниц с эндометритом после кесарева сечения изменений свидетельствует о наличии у них вторичного иммунодефицита.

Сопоставление наиболее значимых факторов риска развития и частоты обнаружения типичных возбудителей гнойно-воспалительных осложнений после кесарева сечения позволяет более четко представить патогенез этих осложнений. В настоящее время эндометрит и нагноение швов после абдоминального родоразрешения являются полимикробными заболеваниями, в развитии которых ведущую роль играет микрофлора, постоянно присутствующая в нижнем отделе генитального тракта. Это осложнение возникает как «восходящая инфекция» при реализации определенных условий. Среди этих условий следует особо выделить изменения состояния организма женщины в связи с исходными заболеваниями, осложнениями беременности, родов, оперативным вмешательством. Особое значение, по-видимому, принадлежит исходным изменениям в составе резидентной флоры, которые нередко носят характер бессимптомного течения инфекционного процесса.

Клиника и диагностика. В типичных наблюдениях клиническая манифестация эндометрита после кесарева сече-

ния отмечается на 3—4 сутки пуэрперия. Характерно повышение температуры до 37,8—39,6°C, нередко с ознобом. Больные отмечают слабость, недомогание. Местные проявления характеризуются болезненностью при пальпации матки, замедлением процессов формирования шейки матки, обильными кровянистыми лохиями, которые постепенно переходят в гнойные. В динамике развития патологического процесса становится заметным отставание инволюции матки. Анализ крови у больных эндометритом обнаруживает умеренный лейкоцитоз (в среднем около $12,20 \cdot 10^9$ /л), выраженное ускорение СОЭ (в среднем 56,5 мм/ч), палочкоядерный нейтрофильный сдвиг.

Симптомы инфекционного процесса в лапаротомной ране после кесарева сечения не отличаются от таковых в хирургической практике и заключаются в появлении болезненности, отека, гиперемии, инфильтрации тканей и гнойной экссудации.

Вместе с тем, в современных условиях для послеродовой инфекции характерно стертое течение. Поэтому в большом проценте наблюдений (около 40%), заболевание характеризуется невысокими цифрами повышения температуры при относительно удовлетворительном состоянии больных и отсутствии ознобов. Примерно у одной трети больных повышение температуры может быть не зарегистрировано. Болезненность матки в данной группе обычно незначительна и не является постоянным симптомом (отмечается только у половины больных в первые дни заболевания). Лейкоцитоз и ускорение СОЭ — также незначительны, соответственно около $9,7 \cdot 10^9$ /л и 44 мм/ч. Характерным клиническим симптомом у больных, имеющих стертую клинику эндометрита, является патологический характер лохий. Однако в этой группе примесь гноя в маточных выделениях встречается только у одной трети пациенток.

Наиболее высокая частота классических проявлений осложнения (до 67% наблюдений) закономерно отмечается при одновременном вовлечении в воспалительный процесс матки и раны передней брюшной стенки. Стертые клинические формы чаще встречаются при изолированном поражении абдоминального шва (до 43% наблюдений). Более чем в половине наблюдений первые симптомы гной-

но-септических осложнений появляются в первые трое суток послеоперационного периода (52%). Заметно реже первые симптомы заболевания отмечаются на 4—6 сутки пуэриперия (35%) и только в 13% наблюдений клиническая картина заболевания проявляется позднее 6 суток. В половине наблюдений появлению ярких симптомов воспалительного процесса предшествует достаточно протяженный (до 3—4) суток период неясных или маловыраженных симптомов. В связи с этим обращает внимание, что в начальной стадии заболевания стертость клинической симптоматики осложнений кесарева сечения характерна для 93% наблюдений.

Высокая частота стертых форм инфекционных осложнений обусловлена разными причинами, среди которых важное значение имеют современные изменения характера возбудителя (превалирование условно-патогенной флоры) и, к сожалению, нерациональное, часто необоснованно широкое применение антибиотиков. В связи с высокой частотой стертых форм, представляющих наибольшие трудности в диагностике эндометрита, большое значение для выявления этой патологии имеют лабораторно-инструментальные методы.

Как было указано выше, эндометрит, а также нагноение раны брюшной стенки представляют собой воспалительное заболевание, обусловленное восходящим инфицированием. В связи с этим, одним из первых дополнительных методов обследования больных этой группы является бактериологическое исследование материала из раны брюшной стенки и лохий, полученных путем метроаспирации. Бактериологическое исследование влагалищных мазков или проб, полученных из цервикального канала, менее информативно, так как после родов в этих отделах половых путей всегда наблюдаются существенные сдвиги в составе микрофлоры. Более того, для повышения достоверности результатов микробиологического исследования следует стремиться к максимальному снижению возможности контаминации получаемого материала флорой цервикального канала. С этой целью используется специальная двух- или трехканальная техника.

Забор материала для микробиологического исследования должен производиться до начала специфической антимикробной терапии. Учитывая полимикробный характер течения инфекционного процесса с вовлечением широкого спектра облигатных анаэробов, строгое соблюдение анаэробной техники является необходимым условием бактериологического исследования. Для правильной интерпретации результатов выделение микроорганизмов из полости матки следует сочетать с количественной оценкой обсемененности. О наличии инфекционного процесса свидетельствует показатель обсемененности 10^4 — 10^5 КОЕ/мл и выше.

При осложненном течении эндометрита, отсутствии эффекта лечения, неясной лихорадке в послеоперационном периоде важная информация может быть получена при культурологическом исследовании крови пациентки. У 10—30% родильниц с эндометритом бактериемия выявляется уже на ранних этапах заболевания. Получение роста микроорганизмов в посевах крови уточняет диагноз и степень распространения инфекционного процесса. Другим важным результатом данного исследования является возможность коррекции антибактериальной терапии в наблюдениях с недостаточным эффектом или отсутствием эффекта лечения. Следует учитывать, что если посева из матки у родильниц с эндометритом обычно дают рост нескольких микроорганизмов, то для посева крови более характерно выделение одного-двух ведущих микроорганизмов.

К сожалению, существенным недостатком бактериологического исследования является отсутствие ответа в момент начала лечения. Вместе с тем, отказываться от этого метода не следует, так как он дает возможность контроля над бактериологической динамикой патологического процесса и коррекции терапии.

Следующим методом, играющим важную роль в диагностике эндометрита и ведении родильниц с данным осложнением, является ультразвуковое исследование матки. Включение эхографии в комплекс диагностических методов при подозрении на эндометрит значительно расширяет возможности обнаружения данной патологии и выбора оптимальной тактики ведения пациенток. Определение высоты стояния дна матки при клиническом исследовании

не позволяет достоверно оценить ее величину, так как совершенно не учитывает ее переднезадний размер, а также ширину. На высоту стояния дна матки оказывает влияние степень наполнения мочевого пузыря, а в первые дни пуэрперия — периодические сокращения матки. У пациенток после кесарева сечения дополнительные трудности обусловлены наличием швов на передней брюшной стенке, на результат оказывают влияние наличие болезненности и инфильтрации тканей по ходу ее разреза и прочие факторы.

Ультразвуковое исследование матки позволяет произвести точные измерения ее размеров и объективно оценить динамику послеродовой инволюции. С этой целью обычно используют измерения длины, ширины, переднезаднего размера тела матки и ее полости. Однако для оценки инволюции матки у рожениц после оперативного родоразрешения длина матки не является достоверным параметром, так как динамика ее изменений в первые дни послеоперационного периода незначительна. Поэтому для оценки инволюции матки более информативно определение ее объема — показателя, характеризующего размеры матки в целом, независимо от колебаний ее отдельных параметров. Объем матки (V) может быть рассчитан по формуле вытянутого эллипсоида:

$$V = 0,5236 \times A \times B \times C,$$

где А — длина тела матки; В — переднезадний размер; С — ширина матки.

У рожениц после самопроизвольных родов к седьмому дню пуэрперия уменьшение объема матки должно происходить в среднем на 46%, после кесарева сечения — на 36%.

Дополнительные диагностические преимущества трансабдоминальной эхографии заключаются в возможности оценки состояния шва лапаротомной раны. У женщин с осложненным течением пуэрперия патология со стороны шва на передней брюшной стенке обнаруживается в 53% наблюдений, что в 1,8 раза чаще, чем в группе женщин с клинически неосложненным течением послеоперационного периода. При этом в 78% наблюдений имеется выражен-

ная инфильтрация тканей, в 85% — локальные скопления жидкости по ходу лапаротомного разреза (гематомы, серомы). Средний диаметр жидкостных образований составляет 5,58 см. Преобладает подкожная и подапоневротическая локализация патологических образований (21% и 51%), частота сочетания разных локализаций 15%.

Эхографическая картина абсцессов по ходу лапаротомной раны характеризуется полиморфизмом, что часто не позволяет уверенно отличить ранние стадии формирования абсцесса от асептических процессов организации сгустка в гематоме. Однако при одновременном учете общих инфекционно-воспалительных проявлений и эхографических признаков инфильтрации тканей с обнаружением полостного образования точность эхографии в диагностике абсцесса брюшной стенки составляет 81%. Важность данного положения подчеркивает тот факт, что на ранних стадиях развития осложнения по клиническим данным наличие гнояного процесса в ране брюшной стенки является очевидным только в 30% наблюдений.

Особое значение для диагностики эндометрита и выбора рациональной тактики ведения имеет оценка состояния полости матки. При этом кроме точного определения размеров существенным является характеристика ее содержимого. Для этих целей более информативно использование трансвагинального ультразвукового сканирования. При физиологическом течении пуэрперия переднезадний размер полости матки в первые дни не превышает 1,3—1,5 см с последующим постепенным уменьшением к 7—9 суткам до 1,0—1,1 см. В первую неделю после кесарева сечения примерно в 71—55% наблюдений в полости матки определяются структуры средней эхогенности, свидетельствующие о наличии небольшого количества кровяных сгустков и децидуальной ткани. Для нормального течения пуэрперия характерно уменьшение частоты выявления экоструктур в полости матки на уровне ее тела к 7—9 суткам.

Ультразвуковое исследование у родильниц с подозрением на инфекционное осложнение должно производиться уже при первых клинических признаках отклонения от нормального течения пуэрперия (повышение температуры тела, патологический характер лохий, субинволюция мат-

ки и др.). Несмотря на то, что в настоящее время не имеется специфических сонографических критериев данной патологии, обнаружение расширения полости матки, скопления в ней неоднородных структур, наличие включений повышенной эхогенности и достоверное подтверждение отставания инволюции дают очень важную информацию, подтверждающую диагноз эндометрита. Кроме того, ультразвуковое исследование позволяет обнаружить или исключить другие возможные причины лихорадки, интоксикации у рожениц, что особенно важно после кесарева сечения. При этом нередко выявляются такие причины патологических проявлений в пuerперии, как гематомы, абсцессы швов передней брюшной стенки, а также пузырно-маточной складки брюшины. Редким, но тяжелым осложнением, в диагностике которого важную роль играет ультразвуковое исследование, является септический тромбофлебит и тромбоз вен таза, который развивается при эндометрите.

Важным результатом ультразвукового исследования при эндометрите является возможность выделения двух патогенетических вариантов этого осложнения. Первый вариант — эндометрит на фоне задержки в матке некротически измененных остатков децидуальной оболочки и, реже, плацентарной ткани. Данная форма эндометрита встречается в 72% наблюдений и характеризуется субинволюцией матки с первых дней заболевания, увеличением переднезаднего размера тела и полости матки, наличием в ней скоплений неоднородных структур. При длительной задержке плацентарной ткани может определяться характерный сонографический признак «лучистого венца» — выявление по периферии подозрительного образования в полости матки короны из структур повышенной эхогенности.

Второй вариант эндометрита — «чистая» форма (28%). При данном варианте не отмечается расширения полости и скопления в ней структур, характерным является наличие гиперэхогенных отложений на стенках. В начале заболевания большие размеры матки нетипичны для данного варианта эндометрита. Однако в динамике патологического процесса отставание уменьшения размеров матки становится заметным.

Одним из наиболее существенных преимуществ эхографического исследования у рожениц после кесарева сечения является возможность объективной оценки состояния шва на матке. В 38% наблюдений в группе женщин с гнойно-воспалительными осложнениями обнаруживаются гематомы под пузырно-маточной складкой. Почти в половине наблюдений (42%) состояние миометрия в области шва на матке у женщин с эндометритом указывает на вовлечение в воспалительный процесс этой области. При этом в зоне миометрия, прилегающего к полости матки, или по всей его толщине выявляется выраженная неоднородность структуры миометрия с преобладанием участков повышенной эхогенности без четких контуров, которые распространяются со стороны полости. В 33% наблюдений отмечается слияние отдельных гиперэхогенных отражений от шовного материала в сплошные линии, что свидетельствует о распространении воспалительного процесса по ходу лигатур.

Почти у каждой пятой женщины (19%) эхографические признаки вовлечения в воспалительный процесс миометрия в области шва на матке сочетаются с проявлениями его анатомической несостоятельности, которая выражается в формировании дефекта стенки со стороны полости матки в виде ниши неправильной треугольной формы с выраженным истончением в дистальной его части. Данная эхографическая картина указывает на частичное расхождение шва на матке. Сопоставление результатов трансвагинальной эхографии с клиническими данными показало, что распространение ниши на $3/4$ толщины шва и более свидетельствует о полной несостоятельности шва.

Трансвагинальная эхография позволяет выделить два варианта локализации абсцессов в области шва на матке: под пузырно-маточной складкой в области шва или между швом на матке, задней стенкой мочевого пузыря и большим сальником, подпаянным к указанным образованиям. Абсцессы под пузырно-маточной складкой определяются как образования с четкими контурами, округлой формы. Отличительной особенностью абсцессов, сформировавшихся при участии смежных с маткой органов, является отсутствие четких контуров, неправильная форма и неоднородный характер содержимого. Иногда при эхографии обнару-

живается ход, по которому гнойник дренируется в полость матки.

При подозрении на эндометрит с диагностической целью также может быть использован метод гистероскопии. Однако данный метод требует специальных условий проведения, является более инвазивным и более дорогим. Поэтому его применение в диагностике эндометрита следует признать оправданным только в случаях неудовлетворительных результатов ультразвукового обследования. Вместе с тем, применение гистероскопии у больных эндометритом в лечебных целях дает ряд существенных преимуществ, повышающих эффективность терапии. В связи с изложенным, показания и технику гистероскопии лучше рассмотреть в разделе лечения.

Ведение женщин с объемными образованиями в области шва передней брюшной стенки. При выявлении объемных образований в толще передней брюшной стенки по ходу швов лечебная тактика зависит от его размеров, локализации и клинических проявлений. Обнаружение гематомы больших размеров (8—10 см в максимальном диаметре) или клинико-эхографических признаков абсцедирования является показанием к хирургической ревизии шва, вскрытию и дренированию патологических образований через шов с дальнейшим лечением по соответствующим принципам ведения подобных ран.

При обнаружении в процессе эхографии гематом величиной до 5—6 см в наибольшем диаметре и отсутствии признаков воспалительного процесса осуществляется консервативное ведение под динамическим ультразвуковым контролем. В половине наблюдений в течение одного месяца после оперативного родоразрешения происходит полная резорбция гематом. У остальных женщин исчезновение гематом или полная их организация происходит в интервале 2—3 месяцев послеродового наблюдения.

Лечение при эндометрите после кесарева сечения. Комплекс лечения женщин с эндометритом включает общую и местную терапию. Главным компонентом общего лечения остается системное применение антибактериальных препаратов. Принципы их применения включают:

- учет чувствительности возбудителей инфекционного процесса;
- создание в очаге инфекции необходимой концентрации препарата, эффективно подавляющей рост и размножение микроорганизмов;
- минимальная токсичность для пациентки;
- учет влияния на ребенка при грудном вскармливании.

Сложность адекватного выбора антибиотика для лечения эндометрита в первую очередь обусловлена тем, что в большинстве наблюдений в момент постановки диагноза и начала терапии отсутствуют бактериологические данные о возбудителе и его чувствительности к антибактериальным средствам. Поэтому, в типичных ситуациях, выбор антибиотика для начальной терапии осуществляется на основе данных о наиболее часто высеваемых возбудителях эндометрита в данной популяции на протяжении последнего времени. В настоящее время имеется достаточно большой набор антибиотиков, обладающих широким спектром активности по отношению к часто встречающимся возбудителям эндометрита. Учитывая спектр высеваемых из полости матки микроорганизмов, при неосложненном эндометрите используются цефалоспориновые антибиотики 1—2 генерации: цефазолин (кефзол, цефамезин), цефокситин, цефуроксим, назначение которых дополняется введением метронидазола, реже — клиндамицина, для обеспечения антианаэробной активности.

При использовании с целью антибиотикопрофилактики цефалоспоринов лечение начинается с комплекса препаратов: ампициллин-метронидазол или гентамицин-метронидазол.

При тяжелом эндометрите, наличии эхографических или гистероскопических признаков вовлечения в воспалительный процесс шва на матке, предпочтение отдается цефалоспорином 2 и 3 генераций, обладающим широким спектром антибактериальной активности, который включает стафилококков, стрептококков, кишечную палочку, протей, синегнойную палочку, а также бактериоидов и анаэробных кокков. Наиболее часто назначаются цефутоксим, цефокситин, цефеперазон (дардум), цефотаксим (клафоран), цефтазидим (фортум).

Лечение антибиотиками начинается после забора материала из полости матки и венозной крови пациентки для культурологического исследования. Начальная противомикробная терапия включает внутривенный путь введения, в дальнейшем — в зависимости от тяжести воспалительного процесса антибиотик вводится внутримышечно или внутривенно в средних терапевтических или максимально допустимых дозировках.

С целью профилактики и лечения микотической инфекции, высокий риск которой имеют родильницы с исходным грибковым инфицированием, одновременно применяются антибиотики направленного противогрибкового действия (нистатин, дифлюкан).

Следует учитывать, что фармакологическое действие препарата проявляется при достижении в тканях определенной концентрации. Вместе с тем, нарушения микроциркуляции, перифокальная воспалительная инфильтрация тканей, наличие продуктивных процессов с формированием фибринозного барьера в очаге инфекции затрудняют проникновение антибиотика к возбудителю. Например, при наличии терапевтической концентрации аминогликозидов в периферической крови, их концентрация в очаге воспаления может быть ниже терапевтического уровня в два-три раза.

Другой возможной причиной отсутствия эффекта проводимой терапии может быть наличие гнойного очага (абсцесса). В связи с этим при сохранении лихорадки следует повторить обследование, включая эхографию и другие дополнительные методы, для исключения этой причины или обнаружения другого очага инфекции.

Отсутствие положительного клинического эффекта от лечения в пределах 48—72 часов, при исключении других возможных причин неэффективности антибактериальной терапии (наличие закрытых гнойных полостей, тромбоза вен таза и пр.), расценивается как проявление резистентности возбудителей к выбранному антимикробному курсу. Поэтому антибактериальное лечение корректируется в соответствии с результатами бактериологических исследований. Наиболее часто смена антибиотика требуется в тех наблюдениях, где имеются лабораторно-инструмен-

тальные или клинические признаки вовлечения в воспалительный процесс шва на матке. Для замены антибактериального препарата используются цефалоспорины 3-й генерации, комбинация клиндамицин-гентамицин, полусинтетические пенициллины с ингибиторами бактериальных лактамаз (уназин), карбапенем (имипинем-циластин), а также препараты фторхинолонового ряда (ципрофлоксацин).

Продолжительность курса антибактериальной терапии определяется индивидуально. При достижении нормального уровня температуры тела и редукции значительной части других клинических и лабораторных проявлений эндометрита, антибактериальная терапия продолжается в течение 24—48 часов, после чего системное введение противомикробных препаратов прекращается. Продолжение введения антибиотиков более 36—48 часов после нормализации клиники необоснованно, так как ведет к неоправданным затратам на лечение, увеличивает токсичность лечебного курса, способствует культивации резистентных микроорганизмов. Определение динамики изменений микрофлоры полости матки и ее чувствительности к антибиотикам показывает, что к пятому дню антибактериальной терапии развивается резистентность у многих видов микроорганизмов. Особенно часто наблюдается возрастание частоты антибиотикорезистентных штаммов среди таких типичных аэробных представителей микрофлоры больных с эндометритом, как кишечная палочка и энтерококк. В типичных наблюдениях продолжительность курса антибактериальной терапии не превышает 4—5 дней.

Другим важным аспектом, влияющим на продолжительность и, следовательно, дозы антимикробных препаратов при эндометрите, является проникновение антибиотиков в грудное молоко с развитием у новорожденного токсических, аллергических реакций, нарушений биоценоза кишечника и дисбактериоза. При среднетерапевтических дозах полусинтетических пенициллинов (ампициллин, оксациллин) и цефалоспоринов (цефуроксим, цефотаксим) в молоко попадают незначительные дозы антибиотиков. В моче и крови новорожденных, матери которых получают эти препараты, антибиотики не определяются и только незначительное количество находится в их кале.

Концентрация линкомицина и клиндамицина в грудном молоке женщин, получающих эти препараты, незначительна и, как считают, не оказывает действия на ребенка. В отличие от этого, при среднетерапевтических дозах аминогликозидов (канамицин), препарат в больших концентрациях определяется в грудном молоке родильниц, крови, моче и кале ребенка. Поэтому у пациенток, получающих аминогликозиды, показано временное прекращение грудного вскармливания с переходом на питание адаптированными молочными смесями. Также не рекомендуется грудное вскармливание у пациенток, получающих метронидазол.

При приеме матерью 500 мг тетрациклина внутрь каждые 6 часов в течение трех дней препарат не определяется в плазме крови ребенка и в процессе лечения не вызывает клинически значимых побочных эффектов. Однако, в связи с невозможностью исключения отдаленного влияния (риск задержки роста костей ребенка), препараты этой группы не назначают кормящим матерям или исключают грудное вскармливание. В связи с разрушительным действием на развитие костного мозга противопоказан при грудном вскармливании левомецетин.

Для препаратов сульфаниламидного ряда длительного действия существует возможность их кумуляции в организме ребенка и увеличение риска развития гипербилирубинемии и гемолитической анемии, хотя для его реализации необходимо наличие у ребенка дефицита глюкозо-6-фосфатдегидрогеназы.

В целях профилактики дисбактериоза всем новорожденным, матери которых получают антибиотикотерапию, независимо от варианта вскармливания, целесообразно назначение эубиотиков (бифидумбактерин, лактобактерин и др.).

Таким образом, антибактериальная терапия является важным компонентом общего лечения эндометрита после кесарева сечения. Выбор препарата определяется комплексом факторов, среди которых ведущее значение принадлежит чувствительности флоры.

Важную роль в достижении положительного эффекта играют такие компоненты общего лечения, как детоксикационная терапия, восстановление нормального водно-электролитного и белкового баланса, иммунокоррекция, норма-

лизация микроциркуляции и обменных процессов. Учитывая важную патогенетическую роль анемического состояния в развитии и поддержании гнойно-септических осложнений у родильниц, большое значение в комплексе лечения придается коррекции железодефицитной анемии (препараты железа, по показаниям — гемотрансфузия). С первых дней лечения и вплоть до исчезновения инфекционно-токсических проявлений у больных с гнойно-воспалительными осложнениями после кесарева сечения показано проведение инфузионной терапии. Осуществляются инфузии дезинтоксикационных препаратов (гемодез), низкомолекулярных плазмозаменителей (реополиглюкин, желатиноль), водно-электролитных растворов (физиологический раствор, лактасол, 5—10% растворы глюкозы) в тяжелых случаях — с добавлением препаратов калия (панангин, 3% раствор KCl).

Для пациенток с гнойно-септическими послеродовыми осложнениями характерными являются выраженные процессы катаболизма белка. В связи с этим большое значение в восстановлении обменных процессов, обеспечении транспортной и защитной функции крови, ликвидации микрососудистых нарушений у больных с тяжелыми формами инфекционных осложнений имеет восстановление белковых потерь. С этой целью показаны инфузии 5—10% раствора альбумина, свежзамороженной плазмы.

Учитывая развитие при гнойно-септических осложнениях реологических и коагуляционных нарушений, которые имеют тромбофилический характер и нередко выражаются в развитии хронической формы синдрома ДВС, большое значение при лечении пациенток с эндометритом имеет целенаправленное систематическое применение антиагрегантов (курантил, трентал, мини-дозы аспирина), а в тяжелых случаях также гепаринотерапии. При проведении антиагрегантной терапии аспирином следует учитывать, что он попадает к новорожденному с материнским молоком.

Для коррекции вторичного иммунодефицита у пациенток с тяжелыми формами эндометрита применяют лизоцим, стимулятор клеточного иммунитета диуцифон, левamisол (декарис), тималин, а также средства пассивной иммунотерапии: гипериммунная стафилококковая плазма,

стафилококковый анатоксин, полиглобулин из плазмы доноров, иммунизированных стафилококковым анатоксином, стафилококковый гамма-глобулин и другие.

Наличие инфекционного процесса и применение антибиотиков обычно приводят к снижению содержания витаминов, что является основанием для дополнительного их назначения родильницам (аскорбиновая кислота, витамины группы В).

В связи со снижением сократительной способности матки у больных эндометритом является патогенетически оправданным использование в комплексном лечении сокращающих препаратов. Применение окситоцина, питуитрина, хинина в комплексе со спазмолитиками способствует улучшению оттока лохий и уменьшает резорбцию продуктов воспалительного распада из матки.

Важную роль в обеспечении эффективности лечения больных с тяжелыми формами инфекционных осложнений, которые имеют тенденцию к генерализации с развитием септического состояния (полная несостоятельность шва на матке, перитонит), играет проведение дискретного плазмафереза. При этом наиболее эффективно проведение плазмафереза в течение первых 12 часов с момента появления первых симптомов генерализации патологического процесса.

В связи с определяющим значением патологических изменений в очаге поражения для исхода заболевания при гнойно-септических осложнениях кесарева сечения, наряду с антибактериальной, дезинтоксикационной и другими общими терапевтическими воздействиями, основным компонентом лечения должно являться активное, в том числе хирургическое, воздействие на очаг поражения в матке. При этом выбор метода лечебного воздействия необходимо осуществлять на основе результатов лабораторно-инструментального исследования.

Первоочередной задачей, которую следует разрешить при выборе тактики ведения больных с подозрением на воспалительный процесс в матке после операции кесарева сечения, является определение состоятельности шва.

При выявлении полостных гнойных образований или ниши, составляющей $3/4$ толщины шва при истончении дистального отдела раны, диагноз полной несостоятельно-

сти шва на матке является очевидным, что, несмотря на отсутствие признаков перитонита, требует срочного оперативного вмешательства в объеме экстирпации матки с трубами и дренирования брюшной полости.

При обнаружении таких признаков воспалительного поражения шва, как зоны повышенной экзогенности, слияние отражений от шовного материала в сплошные линии, симптом ниши до 1/2 толщины шва, необходимо проведение лечения с обязательным активным воздействием на рану шва в нижнем сегменте. С этой целью у женщин с эндометритом на фоне задержки в полости матки патологического субстрата (остатки децидуальной оболочки, организованные сгустки крови, обрывки шовного материала) лечение начинается с гистероскопического осмотра, удаления некротизированных остатков децидуальной оболочки.

Выбор метода хирургической обработки очага инфекции также определяется результатами инструментального обследования больных. Обнаружение при гистероскопии в расширенной полости матки синюшно-багровых, тяжистых или бахромчатых участков тканей на фоне воспалительно-измененной, цианотичной слизистой с инъецированными, кровоточащими сосудами характерно для эндометрита на фоне децидуального некроза. Оптимальным методом лечения данной формы заболевания является вакуум-аспирация с последующим промыванием полости матки.

Обнаружение при гистероскопии образований фиолетового или синеватого оттенка, губчатой структуры, выделяющихся на фоне слизистой, обычно с большим количеством фибриновых наложений, указывает на задержку плацентарной ткани. В таком случае проводится бережное выскабливание кюреткой.

Осуществление хирургической обработки полости матки способствует резкому снижению ее бактериальной обсемененности (на 3—4 порядка) и быстрому клиническому улучшению. Нередко уже на следующий день после выскабливания матки нормализуется температура; исчезают другие признаки интоксикации; заметно ускоряется инволюция матки; наблюдается уменьшение, а затем и нормализация характера лохий. Выраженный эффект хирургического опорожнения матки обусловлен удалением субстрата воспале-

ния, который вследствие глубоких деструктивных изменений и перифокальной воспалительной реакции оказывается недоступен системному действию antimикробных препаратов.

Гистероскопическое лечение при вовлечении в воспалительный процесс тканей в области шва на матке включает осторожное прицельное удаление некротизированных обрывков тканей и промывание полости матки раствором антисептика. При обнаружении прорезавшихся нитей шовного материала осуществляется их осторожное удаление с помощью биопсийных щипцов через операционный канал гистероскопа. Внутриматочные манипуляции осуществляются под прикрытием инфузионной и антибактериальной терапии. На следующий день осуществляется лаваж полости матки охлажденным раствором антисептика с последующим введением лечебной мази, что пролонгирует антисептический и осмотический эффект. При наличии инфильтративных изменений данной области лечение дополняется введением тампонов с димексидом в передний свод влагалища. Опорожнение полости матки у больных данной группы в 83% сопровождается значительной редукцией общих воспалительно-токсических проявлений уже на следующий день. При контрольном исследовании в 72% наблюдений отмечается уменьшение объема тела в среднем на 24% и уменьшение размеров полости матки в 1,6 раза.

У женщин с эндометритом при условно «чистой» полости матки лечение сразу начинается с промывания полости матки охлажденными (8—10 градусов) растворами антисептиков (фурацилин, 0,9% раствор NaCl с 10—20 мл 1% диоксида, объем лаважа 1200 мл) и введения мазей на гидрофильной основе (диоксиколь). В зависимости от тяжести эндометрита курс лечения обычно включает от 1 до 3—5 процедур.

Необходимость в гистероскопии в данной группе пациенток возникает только при отсутствии удовлетворительного эффекта от лечения в течение 48—72 часов. Курс местного лечения составляет не менее 5 дней. В 73% наблюдений у женщин данной группы существенное клиническое улучшение отмечается в течение первых 2—3 дней терапии.

Общая продолжительность заболевания по клиническим данным при неосложненном эндометрите в зависимости от формы составляет 8,02 и 10,16 дня, а при наличии признаков поражения шва приближается к 12 суткам (11,50).

Таким образом, современные принципы ведения пациенток с послеродовым эндометритом строятся на широком использовании дополнительных инструментальных методов исследования и выборе оптимального сочетания общих и местных лечебных воздействий.

Диагностика и лечение гнойно-септических осложнений являются важными компонентами общей системы мероприятий, направленных на снижение материнской заболеваемости и смертности в послеродовом периоде. Однако в решении данной проблемы наиболее важными с медицинской и социальной точки зрения являются профилактические мероприятия.

Профилактика гнойно-воспалительных осложнений. Профилактика осложнений абдоминального родоразрешения должна строиться на возможном исключении факторов риска развития данной патологии. Во время беременности большую роль в предупреждении послеродовых гнойно-воспалительных осложнений играет своевременное выявление нарушений бактериального баланса в половых путях женщины (кольпит, бактериальный вагиноз), обнаружение очагов экстрагенитальной инфекции и соответствующее лечение.

Учитывая, что развитие эндометрита обусловлено активацией эндогенной микрофлоры, существенное значение следует придавать неспецифическим мерам профилактики. Эти меры заключаются в правильном выборе показаний, своевременности постановки вопроса об оперативном родоразрешении, что позволяет снизить частоту экстренных операций, на фоне длительного ведения родов, несвоевременного разрыва плодных оболочек и других осложнений родового акта. Важное значение имеет снижение травматичности оперативного вмешательства, включающее такие положения, как адекватность обезболивания, рациональная хирургическая техника, минимальное использование травматичных инструментов и шовного материала, сокращение продолжительности операции и уменьшение кровопотери.

С этих позиций положительную роль играет внедрение техники абдоминального родоразрешения по Штарку (в зарубежной литературе известной как *Misgav Ladach* метод). Также не потеряла своего значения специфическая антимикробная профилактика. Для достижения ее положительного эффекта, сохранения эндогенной микрофлоры и предупреждения культивации патогенных резистентных штаммов, проведение антибактериальной профилактики следует осуществлять по принципам:

- раннее создание необходимой концентрации препарата в зоне операции (начало после пережатия пуповины);
- неиспользование с профилактической целью препаратов резерва, применяемых для лечения;
- проведение коротких курсов (до 24 часов).

Наконец, снижению частоты и тяжести гнойно-воспалительных осложнений после кесарева сечения способствует своевременная диагностика отклонений от нормального течения послеоперационного периода с помощью современных инструментальных методов визуального контроля, а также рациональное дифференцированное лечение с активным воздействием на очаг поражения.

Таким образом, только комплекс мероприятий, последовательно проводимых на дооперационном этапе, во время операции и в послеоперационном периоде, позволяет осуществлять эффективную профилактику материнской заболеваемости и смертности, связанной с гнойно-воспалительными осложнениями кесарева сечения. При этом специфические меры профилактики имеют не менее важное значение, чем превентивное назначение антибиотиков.

НЕЙРОГУМОРАЛЬНАЯ РЕГУЛЯЦИЯ МЕНСТРУАЛЬНОГО ЦИКЛА

Менструация (от *menstruus* — месячный) — циклическое непродолжительное маточное кровотечение — отражает несостоятельность сложной интегрированной системы, предназначенной для обеспечения зачатия и развития беременности на ранних стадиях. Эта система включает высшие мозговые центры, гипоталамус, гипофиз, яичники, матку и органы мишени, функционально связанные между собой. Комплекс сложных биологических процессов, происходящих в период между менструациями, именуется менструальным циклом, длительность которого принято отсчитывать от первого дня предыдущего до первого дня последующего кровотечения. Продолжительность менструального цикла в норме колеблется от 21 до 36 дней, наиболее часто наблюдается 28-дневный менструальный цикл; длительность менструального кровотечения варьирует от 3 до 7 дней, объем кровопотери не превышает 100 мл.

Физиология репродуктивной системы

Кора головного мозга. Регуляция нормального менструального цикла происходит на уровне специализированных нейронов головного мозга, которые получают информацию о состоянии внешней среды, преобразуют ее в нейрогормональные сигналы. Последние, в свою очередь, через систему нейротрансмиттеров (передатчиков нервных импульсов) поступают в нейросекреторные клетки гипоталамуса. Функцию нейротрансмиттеров выполняют биогенные амины-катехоламины — дофамин и норадреналин, индолы — серотонин, а также нейропептиды морфиноподобного происхождения, опиоидные пептиды — эндорфины и энкефалины.

Дофамин, норадреналин и серотонин осуществляют контроль над гипоталамическими нейронами, секретирующими гонадотропин-рилизинг-фактор (ГТРФ): дофамин поддерживает секрецию ГТРФ в аркуатных ядрах, а также тормозит выделение аденогипофизом пролактина; норадреналин регулирует передачу импульсов в преоптические ядра гипоталамуса и стимулирует овуляторный выброс ГТРФ; серотонин контролирует циклическую секрецию ГТРФ из нейронов переднего (зрительного) отдела гипоталамуса. Опиоидные пептиды подавляют секрецию лютеинизирующего гормона, угнетают стимулирующее действие дофамина, а их антагонист, налаксон, вызывает резкий подъем уровня ГТРФ.

Гипоталамус. Ядра гипофизотропной зоны гипоталамуса (супраоптические, паравентрикулярные, аркуатные и вентромедиальные) вырабатывают специфические нейро-секреты с диаметрально противоположным фармакологическим эффектом: либерины, или рилизинг-факторы (releasing factors), освобождающие соответствующие тропные гормоны в передней доле гипофиза и статины, ингибирующие их выделение. В настоящее время известны семь либеринов — кортиколиберин (адренотропный рилизинг-фактор, АКТГ-РФ), соматолиберин (соматотропный СТГ-РФ), тиреолиберин (тиреотропный рилизинг-фактор, Т-РФ), меланолиберин (меланотропный рилизинг-фактор, М-РФ), фоллиберин (фолликулостимулирующий рилизинг-фактор, ФСГ-РФ), люлиберин (лютеинизирующий рилизинг-фактор, ЛГ-РФ), пролактолиберин (пролактин рилизинг-фактор, ПРФ) и три статина — меланостатин (меланотропный ингибирующий фактор, М-ИФ), соматостатин (соматотропный ингибирующий фактор, С-ИФ), пролактостатин (пролактин ингибирующий фактор, ПИФ). Лютеинизирующий рилизинг-фактор выделен, синтезирован и подробно описан. Вместе с тем, химическая природа фоллиберина и его аналогов до настоящего времени не изучена. Однако доказано, что люлиберин обладает способностью стимулировать секрецию обоих гормонов аденогипофиза — как фолликулостимулирующего, так и лютеинизирующего гормонов. Поэтому для этих либери-

нов общепризнанным является термин — *гонадолиберин*, или гонадотропин-рилизинг-фактор (ГТРФ).

Кроме гипофизотропных гормонов, супраоптические и паравентрикулярные ядра гипоталамуса синтезируют два гормона — вазопрессин (антидиуретический гормон, АДГ) и окситоцин, которые депонируются в нейрогипофизе.

Гипофиз. Базофильные клетки аденогипофиза — гонадотропоциты — выделяют гормоны — гонадотропины, принимающие непосредственное участие в регуляции менструального цикла. К гонадотропным гормонам относятся фоллитропин, или фолликулостимулирующий гормон (ФСГ) и лютропин, или лютеинизирующий гормон (ЛГ). Лютропин и фоллитропин представляют гликопротеины, состоящие из двух пептидных цепей — а- и в-субъединиц; а-цепи гонадотропинов идентичны, в то время как различие в-звеньев определяет их биологическую специфичность. ФСГ стимулирует рост и созревание фолликулов, пролиферацию клеток гранулезы, а также индуцирует образование рецепторов ЛГ на поверхности этих клеток. Под влиянием ФСГ повышается уровень ароматаз в зреющем фолликуле. Лютропин оказывает воздействие на синтез андрогенов (предшественников эстрогенов) в тека-клетках, в комплексе с ФСГ обеспечивает овуляцию и стимулирует синтез прогестерона в лютеинизированных клетках гранулезы овулировавшего фолликула. В настоящее время обнаружено два типа секреции гонадотропинов — тонический и циклический. Тоническое выделение гонадотропинов способствует развитию фолликулов и продукции ими эстрогенов; циклическое — обеспечивает смену фаз низкой и высокой секреции гормонов и, в частности, их предовуляторный пик.

Группа ацидофильных клеток передней доли гипофиза — лактотропоциты — продуцирует пролактин (ПРЛ). Пролактин образован одной пептидной цепью, биологическое действие его многообразно: 1) ПРЛ стимулирует рост молочных желез и регулирует лактацию; 2) обладает жиромобилизующим и гипотензивным эффектом; 3) в повышенных количествах обладает ингибирующим воздействием на рост и созревание фолликула.

Другие гормоны аденогипофиза (тиротропин, кортикотропин, соматотропин, меланотропин) играют второстепенную роль в генеративных процессах человека.

Задняя доля гипофиза, нейрогипофиз, как указывалось выше, не является эндокринной железой, а лишь депонирует гормоны гипоталамуса — вазопрессин и окситоцин, которые находятся в организме в виде белкового комплекса (белок Ван Дейка).

Яичники. Генеративная функция яичников характеризуется циклическим созреванием фолликула, овуляцией, выделением яйцеклетки, способной к зачатию, и обеспечением секреторных преобразований в эндометрии, направленных для восприятия оплодотворенной яйцеклетки.

Основной морфофункциональной единицей яичников является фолликул. В соответствии с Международной гистологической классификацией (1994) выделяют 4 типа фолликулов: примордиальные, первичные, вторичные (антральные, полостные, пузырчатые), зрелые (преовуляторные, графовы).

Примордиальные фолликулы образуются на пятом месяце внутриутробного развития плода и существуют в течение нескольких лет после стойкого прекращения менструаций. К моменту рождения в обоих яичниках содержится около 300 000—500 000 примордиальных фолликулов, в дальнейшем их число резко снижается и к 40 годам составляет около 40 000—50 000 (физиологическая атрезия примордиальных фолликулов). Примордиальный фолликул состоит из яйцеклетки, окруженной одним рядом фолликулярного эпителия; диаметр его не превышает 50 мкм (рис. 4).

Стадия первичного фолликула характеризуется усиленным размножением фолликулярного эпителия, клетки которого приобретают зернистое строение и образуют зернистый (гранулезный) слой (*stratum granulosum*). Клетки этого слоя выделяют секрет (*liquor folliculi*), который скапливается в межклеточном пространстве. Величина яйцеклетки постепенно увеличивается до 55—90 мкм в диаметре. Образовавшаяся жидкость оттесняет яйцеклетку к периферии, где клетки зернистого слоя окружают ее со всех сторон и образуют яйценосный бугорок (*cumulus oophorus*). Другая часть этих клеток смещается к периферии фолликула и

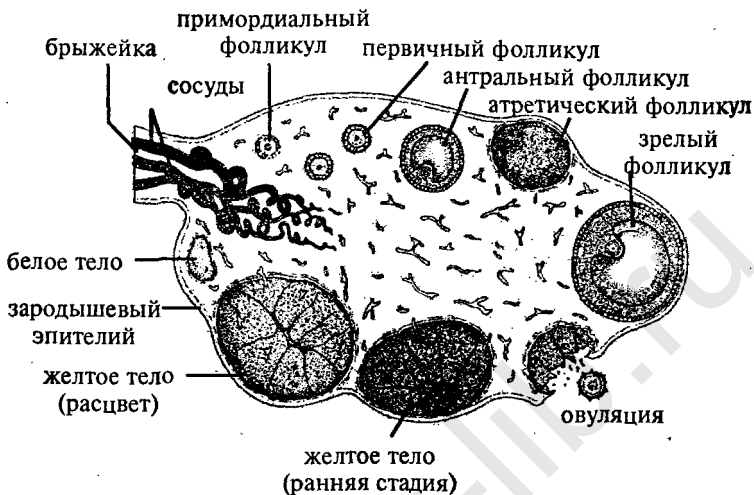


Рис. 4. Анатомия яичника

формирует тонкослойную зернистую (гранулезную) мембрану (*membrana granulosa*).

В процессе формирования вторичного фолликула происходит растяжение жидкостью его стенок: овоцит в этом фолликуле уже не увеличивается (к данному моменту диаметр его составляет 100—180 мкм), однако диаметр самого фолликула возрастает и достигает 10—20 мм. Оболочка вторичного фолликула отчетливо дифференцирована на наружную и внутреннюю. Внутренняя оболочка (*theca interna*), состоит из 2—4 пластов клеток, расположенных на зернистой мембране. Наружная оболочка (*theca externa*), локализуется непосредственно на внутренней и представлена дифференцированной соединительнотканной стромой.

В зрелом фолликуле яйцеклетка, заключенная в яйцесносный бугорок, покрыта прозрачной (стекловидной) оболочкой (*zona pellucida*), на которой зернистые клетки располагаются в радиальном направлении и образуют лучистый венец (*corona radiata*) (рис. 5).

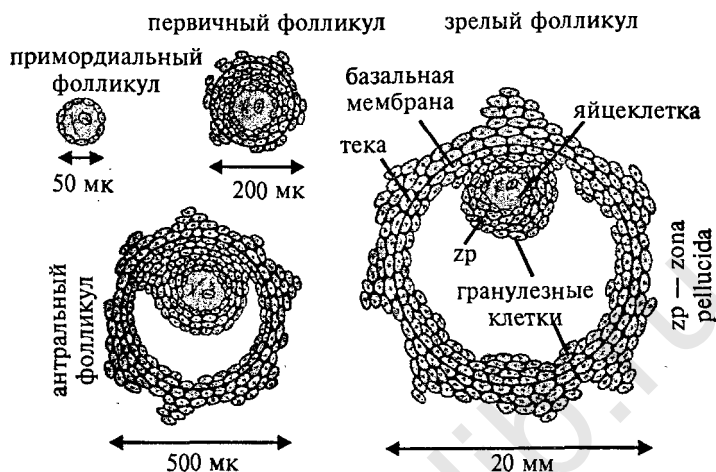


Рис. 5. Развитие фолликула

Овуляция — разрыв зрелого фолликула с выходом яйцеклетки, окруженной лучистым венцом, в брюшную полость, а в дальнейшем и в ампулу маточной трубы. Нарушение целостности фолликула происходит в наиболее тонкой и выпуклой его части, именуемой стигмой (*stigma folliculi*).

Созревание фолликула происходит периодически, через определенный интервал времени. У приматов и человека в течение менструального цикла созревает один фолликул, остальные подвергаются обратному развитию и превращаются в фиброзные и атретические тельца. В течение всего репродуктивного периода овулирует около 400 яйцеклеток, остальные овоциты подвергаются атрезии. Жизнеспособность яйцеклетки находится в пределах 12—24 часов.

Лютеинизация представляет специфические преобразования фолликула в постовуляторном периоде. В результате лютеинизации (окрашивания в желтый цвет вследствие накопления липохромного пигмента — лютеина), размножения и разрастания клеток зернистой мембраны овулировавшего фолликула формируется образование, именуемое желтым телом (*corpus luteum*) (лютеинизации подвергаются также клетки внутренней зоны, трансформирующиеся в

тека-клетки). В тех случаях, когда оплодотворения не происходит, желтое тело существует 12—14 дней и претерпевает следующие стадии развития:

- а) стадия пролиферации характеризуется разрастанием гранулезных клеток и гиперемией внутренней зоны;
- б) стадия васкуляризации отличается появлением богатой кровеносной сети, сосуды которой направляются от внутренней зоны к центру желтого тела; размножающиеся гранулезные клетки превращаются в полигональные, в протоплазме которых накапливается лютеин;
- в) стадия расцвета — период максимального развития, лютеиновый слой приобретает специфичную для желтого тела складчатость;
- г) стадия обратного развития — наблюдается дегенеративная трансформация лютеиновых клеток, желтое тело обесцвечивается, фиброзируется и гиалинизируется, размеры его непрерывно уменьшаются; впоследствии, через 1—2 месяца, на месте желтого тела формируется белое тело (*corpus albicans*), которое затем полностью рассасывается.

Таким образом, яичниковый цикл состоит из двух фаз — фолликулиновой и лютеиновой. Фолликулиновая фаза начинается после менструации и оканчивается овуляцией; лютеиновая фаза занимает промежуток между овуляцией и началом менструации.

Гормональная функция яичников. Клетки гранулезной мембраны, внутренней оболочки фолликула и желтого тела в период своего существования выполняют функцию железы внутренней секреции и синтезируют три основных типа стероидных гормонов — эстрогены, гестагены, андрогены.

Эстрогены секретируются клетками зернистой мембраны, внутренней оболочки и в меньшей степени интерстициальными клетками. В незначительном количестве эстрогены образуются в желтом теле, корковом слое надпочечников, у беременных — в плаценте (синцитиальных клетках хориальных ворсин). Основными эстрогенами яичника являются эстрадиол, эстрон и эстриол (преимущественно синтезируются первые два гормона).

Активность 0,1 мг эстрогена условно принята за 1 МЕ эстрогенной активности. По тесту Аллена и Дойзи (наименьшее количество препарата, вызывающее течку у кастрированных мышей) наибольшей активностью обладает эстрадиол, далее эстрон и эстриол (соотношение 1:7:100).

Метаболизм эстрогенов. Эстрогены циркулируют в крови в свободном и связанном с белком (биологические неактивные) виде. Основное количество эстрогенов находится в плазме крови (до 70%), 30% — в форменных элементах. Из крови эстрогены поступают в печень, затем в желчь и кишечник, откуда частично снова всасываются в кровь и проникают в печень (энтерогепатический кругооборот), частично — выводятся с калом. В печени эстрогены инактивируются путем образования парных соединений с серной и глюкуроновой кислотами, которые поступают в почки и выводятся с мочой.

Воздействие стероидных гормонов на организм систематизируется следующим образом.

Вегетативное воздействие (строго специфично) — эстрогены оказывают специфическое действие на женские половые органы: стимулируют развитие вторичных половых признаков, вызывают гиперплазию и гипертрофию эндометрия и миометрия, улучшают кровоснабжение матки, способствуют развитию выводящей системы молочных желез.

Генеративное воздействие (менее специфично) — эстрогены стимулируют трофические процессы в период созревания фолликула, способствуют формированию и росту гранулезы, образованию яйцеклетки и развитию желтого тела; подготавливают яичник к воздействию гонадотропных гормонов.

Общее воздействие (неспецифично) — эстрогены в физиологическом количестве стимулируют ретикулоэндотелиальную систему (усиливают выработку антител и активность фагоцитов, повышая устойчивость организма к инфекциям), задерживают в мягких тканях азот, натрий, жидкость, в костях — кальций, фосфор. Вызывают увеличение концентрации гликогена, глюкозы, фосфора, креатинина, железа и меди в крови и мышцах; снижают содержа-

ние холестерина, фосфолипидов и общего жира в печени и крови, ускоряют синтез высших жирных кислот.

Гестагены секретируются лютеиновыми клетками желтого тела, лютеинизирующими клетками гранулезы и оболочек фолликула (основной источник вне беременности), а также корковым веществом надпочечников и плацентой. Основной гестаген яичников — прогестерон, помимо прогестерона яичники синтезируют 17 α -оксипрогестерон, D4-прегненол-20 α -он-3, D4-прегненол-20 β -он-3.

Метаболизм гестагенов протекает по схеме: прогестерон-аллопрегнанолон-прегнанолон-прегнандиол. Последние два метаболита не обладают биологической активностью: связываясь в печени с глюкуроновой и серной кислотами, выделяются с мочой.

Вегетативное воздействие — гестагены оказывают влияние на половые органы после предварительной эстрогенной стимуляции: подавляют пролиферацию эндометрия, вызванную эстрогенами, осуществляют секреторные преобразования в эндометрии; при оплодотворении яйцеклетки гестагены подавляют овуляцию, препятствуют сокращению матки («протектор» беременности), способствуют развитию альвеол в молочных железах.

Генеративное воздействие — гестагены в малых дозах стимулируют секрецию ФСГ, в больших — блокируют как ФСГ, так и ЛГ, вызывают возбуждение терморегулирующего центра, локализованного в гипоталамусе, что проявляется повышением базальной температуры.

Общее воздействие — гестагены в физиологических условиях уменьшают содержание аминного азота в плазме крови, увеличивают экскрецию аминокислот, усиливают отделение желудочного сока, тормозят отделение желчи.

Андрогены секретируются клетками внутренней оболочки фолликула, интерстициальными клетками (в незначительном количестве) и в сетчатой зоне коркового вещества надпочечников (основной источник). Основные андрогены яичников — андростендион и дегидроэпиандростерон, в малых дозах синтезируются тестостерон и эпитестостерон.

Специфическое действие андрогенов на репродуктивную систему зависит от уровня их секреции (малые дозы

стимулируют функцию гипофиза, большие — ее блокируют) и может проявляться в виде следующих эффектов:

- вирильный эффект — большие дозы андрогенов вызывают гипертрофию клитора, оволосение по мужскому типу, разрастание перстневидного хряща, появление acne vulgaris;
- гонадотропный эффект — малые дозы андрогенов стимулируют секрецию гонадотропных гормонов, способствуют росту и созреванию фолликула, овуляции, лютеинизации;
- антигонадотропный эффект — высокий уровень концентрации андрогенов в предовуляторном периоде подавляет овуляцию и в дальнейшем вызывает атрезию фолликула;
- эстрогенный эффект — в малых дозах андрогены вызывают пролиферацию эндометрия и эпителия влагалища;
- антиэстрогенный эффект — большие дозы андрогенов блокируют процессы пролиферации в эндометрии и приводят к исчезновению ацидофильных клеток во влагалищном мазке.

Общее воздействие. Андрогены обладают выраженной анаболической активностью, усиливают синтез белка тканями; задерживают в организме азот, натрий и хлор, снижают выведение мочевины. Ускоряют рост костей и окостенение эпифизарных хрящей, увеличивают количество эритроцитов и гемоглобина.

Другие гормоны яичников: ингибин, синтезируемый зернистыми клетками, оказывает тормозящее воздействие на синтез ФСГ; окситоцин (обнаружен в фолликулярной жидкости, желтом теле) — в яичниках обладает лютеолитическим воздействием, способствует регрессу желтого тела; релаксин, образуется в клетках гранулезы и желтом теле, способствует овуляции, расслабляет миометрий.

Матка. Под влиянием гормонов яичников в миометрии и эндометрии наблюдаются циклические изменения, соответствующие фолликулиновой и лютеиновой фазам в яичниках. Для фолликулиновой фазы характерна гипертрофия клеток мышечного слоя матки, для лютеиновой — их гиперплазия. Функциональные изменения в эндометрии отража-

ются последовательной сменой стадий пролиферации, секреции, десквамации (менструации), регенерации.

Фаза пролиферации (соответствует фолликулиновой фазе) характеризуется преобразованиями, возникающими под влиянием эстрогенов.

Ранняя стадия пролиферации (до 7—8 дня менструального цикла): поверхность слизистой оболочки выстлана уплощенным цилиндрическим эпителием, железы имеют вид прямых или слегка извитых коротких трубок с узким просветом, эпителий желез однорядный низкий цилиндрический; строма состоит из веретенообразных или звездчатых ретикулярных клеток с нежными отростками, в клетках стромы и эпителия — единичные митозы.

Средняя стадия пролиферации (до 10—12 дня менструального цикла): поверхность слизистой оболочки выстлана высоким призматическим эпителием, железы удлиняются, становятся более извитыми, строма отечна, разрыхлена; увеличивается количество митозов.

Поздняя стадия пролиферации (до овуляции): железы становятся резко извитыми, иногда шпорообразными, просвет их расширяется, эпителий, выстилающий железы, — многорядный, строма сочная, спиральные артерии достигают поверхности эндометрия, умеренно извиты.

Фаза секреции (соответствует лютеиновой фазе) отражает изменения, обусловленные воздействием прогестерона.

Ранняя стадия секреции (до 18 дня менструального цикла) характеризуется дальнейшим развитием желез и расширением их просвета, наиболее характерный признак этой стадии — появление в эпителии субнуклеарных вакуолей, содержащих гликоген; митозы в эпителии желез в конце стадии отсутствуют; строма сочная, рыхлая.

Средняя стадия секреции (19—23 день менструального цикла) — отражает преобразования, характерные для периода расцвета желтого тела, т. е. периода максимальной гестагенной насыщенности. Функциональный слой становится более высоким, отчетливо разделяется на глубокий и поверхностный слои: глубокий — спонгиозный губчатый, поверхностный — компактный. Железы расширяются, стенки их становятся складчатыми; в просвете желез появляется секрет, содержащий гликоген и кислые мукополи-

сахариды. Строма с явлениями периваскулярной децидуальной реакции. Спиральные артерии резко извиты, образуют «клубки» (наиболее достоверный признак, определяющий лютеинизирующий эффект). Структура и функциональное состояние эндометрия на 20—22 день 28-дневного менструального цикла представляют оптимальные условия для имплантации бластоцисты.

Поздняя стадия секреции (24—27 день менструального цикла): в указанный период наблюдаются процессы, связанные с регрессом желтого тела и, следовательно, снижением концентрации продуцируемых им гормонов — нарушается трофика эндометрия, формируются дегенеративные его изменения, морфологически эндометрий регрессирует, появляются признаки его ишемии. При этом уменьшается сочность ткани, что приводит к сморщиванию стромы функционального слоя. Складчатость стенок желез усиливается. На 26—27 день менструального цикла в поверхностных слоях компактного слоя наблюдаются лакунарные расширения капилляров и очаговые кровоизлияния в строму; вследствие расплавления волокнистых структур появляются участки разъединения клеток стромы и эпителия желез. Подобное состояние эндометрия именуется «анатомической менструацией» и непосредственно предшествует клинической менструации.

Фаза кровотечения, десквамация (28—2 день менструального цикла). В механизме менструального кровотечения ведущее значение отводится нарушениям кровообращения, обусловленным длительным спазмом артерий (стаз, образование тромбов, ломкость и проницаемость сосудистой стенки, кровоизлияние в строму, лейкоцитарная инфильтрация). Итогом этих преобразований являются некробиоз ткани и ее расплавление. Вследствие расширения сосудов, наступающего после длительного спазма, в ткань эндометрия поступает большое количество крови, что приводит к разрыву сосудов и отторжению — десквамации — некротизированных отделов функционального слоя эндометрия, т. е. к менструальному кровотечению.

Фаза регенерации (3—4 день менструального цикла) короткая, характеризуется регенерацией эндометрия из клеток базального слоя. Эпителизация раневой поверхности

происходит из краевых отделов желез базального слоя, а также из неотторгнувшихся глубоких отделов функционального слоя.

Маточные трубы. Функциональное состояние маточных труб варьирует в зависимости от фазы менструального цикла. Так, в лютеиновой фазе цикла активизируется реснитчатый аппарат мерцательного эпителия, возрастает высота его клеток, над апикальной частью которых скапливается секрет. Изменяется также тонус мышечного слоя труб: к моменту овуляции регистрируются урежение и усиление их сокращений, имеющих как маятниковый, так и вращательно-поступательный характер. Примечательно, что мышечная активность неравнозначна в различных отделах органа: перистальтические волны более характерны для дистальных отделов. Активизация реснитчатого аппарата мерцательного эпителия, лабильность мышечного тонуса маточных труб в лютеиновой фазе, асинхронизм и разнохарактерность сократительной активности в различных отделах органа в совокупности детерминированы для обеспечения оптимальных условий транспорта гамет.

Кроме этого в различные фазы менструального цикла изменяется характер микроциркуляции маточных труб. В периоде овуляции вены, кольцеобразно охватывающие воронку и проникающие вглубь ее бахромок, переполняются кровью, вследствие этого усиливается тонус фимбрий и воронка, приближаясь к яичнику, охватывает его, что параллельно с другими механизмами обеспечивает поступление в трубу овулировавшей яйцеклетки. При прекращении застоя крови в кольцевых венах воронки последняя отодвигается от поверхности яичника.

Влагалище. В течении менструального цикла структура эпителия влагалища претерпевает изменения, соответствующие пролиферативной и регрессивной фазам.

Пролиферативная фаза соответствует фолликулиновой стадии яичников и характеризуется разрастанием, укрупнением и дифференциацией эпителиальных клеток. В период, соответствующий ранней фолликулиновой фазе, разрастание эпителия происходит, главным образом, за счет клеток базального слоя, к середине фазы увеличивается содержание промежуточных клеток. В предовуляторном пе-

риоде, когда эпителий влагалища достигает максимальной толщины — 150—300 мкм — наблюдается активация клеток поверхностного слоя: клетки увеличиваются в размерах, ядро их уменьшается, становится пикнотическим. В указанный период возрастает содержание гликогена в клетках базального и, особенно, промежуточного слоев. Отторгаются только единичные клетки.

Регрессивная фаза соответствует лютеиновой стадии. В этой фазе разрастание эпителия прекращается, толщина его уменьшается, часть клеток подвергается обратному развитию. Заканчивается фаза десквамацией клеток большими и компактными группами.

Нейрогуморальная регуляция менструального цикла

Регуляция нормального менструального цикла осуществляется на уровне специализированных нейронов головного мозга, которые получают информацию о состоянии внешней среды, преобразуют ее в нейрогормональные сигналы. Последние через систему нейротрансмиттеров поступают в нейросекреторные клетки гипоталамуса и стимулируют секрецию гонадотропин-рилизинг-фактора (ГТРФ). ГТРФ через локальную кровеносную сеть гипоталамо-гипофизарной воротной системы проникает непосредственно в аденогипофиз, где обеспечивает выделение и выброс гликопротеиновых гонадотропинов, фолликулостимулирующего гормона (ФСГ) и лютеинизирующего гормона (ЛГ). ФСГ и ЛГ поступают в яичники по кровеносной системе: ФСГ стимулирует рост и созревание фолликула, ЛГ — стероидогенез (роль ФСГ и ЛГ в регуляции менструального цикла достаточно точно определена, в то же время мало изучено биологическое влияние пролактина на эти процессы; по-видимому, оптимальный уровень пролактина способствуют ускорению стероидогенеза в яичниках). Под влиянием ФСГ и ЛГ яичники продуцируют эстрогены и прогестерон, которые, в свою очередь, обуславливают циклические преобразования в органах-мишенях — матке, ма-

точных трубах, влагалище, а также в коже, волосяных фолликулах, кости, жировой ткани.

Функциональное состояние репродуктивной системы регулируется определенными связующими звеньями между составляющими ее подсистемами:

- а) длинной петлей между яичниками и ядрами гипоталамуса;
- б) длинной петлей между гормонами яичников и гипофизом;
- в) короткой петлей между аденогипофизом и гипоталамусом;
- г) ультракороткой петлей между гонадотропин-релизинг-фактором и нейрочитами гипоталамуса.

Взаимоотношения между этими подсистемами основываются по принципу обратной связи, которая имеет как отрицательный (взаимодействие типа «плюс-минус»), так и положительный (взаимодействие типа «плюс-плюс») характер. Примерами отрицательного типа связи являются усиление секреции ФСГ аденогипофизом в ответ на низкий уровень эстрадиола в раннюю фолликулиновую фазу, усиление образования ГТРФ при снижении концентрации ЛГ в клетках передней доли гипофиза или, напротив, подавление секреции гормонов гипофиза (гипоталамуса) в ответ на повышение уровня секреции соответствующих гормонов яичников (гипофиза). Примером положительного типа обратной связи служит предовуляторный пик гонадотропинов: дополнительный выброс ФСГ и ЛГ в ответ на овуляторный максимум содержания эстрадиола в крови.

Роль простагландинов в регуляции репродуктивной системы

Простагландины представляют особый класс биологически активных веществ (ненасыщенные гидроксильированные жирные кислоты), которые обнаруживаются практически во всех тканях организма. Простагландины синтезируются внутри клетки и освобождаются в тех же клетках, на кото-

рые они действуют. Поэтому простагландины называют клеточными гормонами. В организме человека отсутствует запас простагландинов, так как они при поступлении в кровоток инактивируются за короткий период. Эстрогены и окситоцин усиливают синтез простагландинов, прогестерон и пролактин оказывают тормозящее воздействие. Мощным антипростагландиновым действием обладают нестероидные противовоспалительные препараты (напросин, индометацин, бруфен, аспирин).

Роль простагландинов в регуляции репродуктивной системы женщины состоит из нескольких этапов.

1. Участие в процессе овуляции. Под воздействием эстрогенов содержание простагландинов в клетках гранулы достигает максимума к моменту овуляции и обеспечивает разрыв стенки зрелого фолликула (простагландины повышают сократительную активность гладкомышечных элементов оболочки фолликула и уменьшают образование коллагена). Простагландинам также приписывается способность к лютеолизу — регрессу желтого тела.

2. Транспорт яйцеклетки. Простагландины оказывают влияние на сократительную активность маточных труб: в фолликулиновой фазе вызывают сокращение истмического отдела труб, в лютеиновой — его расслабление, усиление перистальтики ампулы, что способствует проникновению яйцеклетки в полость матки. Кроме этого простагландины воздействуют на миометрий: от трубных углов по направлению к дну матки стимулирующий эффект простагландинов сменяется тормозящим и, таким образом, способствует nidации бластоцисты.

3. Регуляция менструального кровотечения. Интенсивность менструаций определяется не только структурой эндометрия к моменту его отторжения, но и сократительной активностью миометрия, артериол, агрегацией тромбоцитов. Указанные процессы тесным образом связаны со степенью синтеза и деградации простагландинов.

Анатомо-физиологические особенности женских половых органов в различные возрастные периоды

Функциональное состояние репродуктивной системы женщины во многом определяется периодами жизни, среди которых принято различать следующие:

- 1) антенатальный (внутриутробный) период;
- 2) период новорожденности (до 10 дней после рождения);
- 3) период детства (до 8 лет);
- 4) период полового созревания, или пубертатный (от 8 до 16 лет);
- 5) период половой зрелости, или репродуктивный (от 17 до 40 лет);
- 6) пременопаузальный период (от 41 года до наступления менопаузы);
- 7) постменопаузальный период (с момента стойкого прекращения менструаций).

Антенатальный период

Яичники. В процессе эмбрионального развития первыми закладываются половые железы (начиная с 3—4 недель внутриутробной жизни).

К 6—7 неделе развития эмбриона заканчивается индифферентная стадия формирования гонад.

С 8—10 недели — начинается образование женского типа гонад.

На 20 неделе — в яичниках плода формируются примордиальные фолликулы, которые представляют овоцит, окруженный уплотненными клетками эпителия.

На 25 неделе — появляется белочная оболочка яичника.

На 31—32 неделе — дифференцируются зернистые клетки внутренней оболочки фолликула.

На 37—38 неделе — возрастает количество полостных и зреющих фолликулов.

К моменту рождения яичники морфологически сформированы.

Внутренние половые органы. Маточные трубы, матка и верхняя треть влагалища берут начало из парамезонефральных протоков.

С 5—6 недели развития эмбриона — начинается развитие маточных труб.

На 13—14 неделе — образуется матка путем сливания дистальных отделов парамезонефральных протоков: первоначально матка двурого, в дальнейшем приобретает седловидную конфигурацию, которая нередко сохраняется к моменту рождения.

На 16—20 неделе — дифференцируется шейка матки, ее длина к 40 неделе составляет $2/3$ общей длины матки.

На 18 неделе — выявляется недифференцированный эндометрий, закладки трубчатых желез появляются к 24 неделе антенатального развития плода.

Наружные половые органы с 4 по 7 неделю жизни эмбриона имеют индифферентный характер и до 16 недели практически не изменяются.

С 17 недели развиваются половые губы.

К 24—25 неделе отчетливо определяется девственная плева.

Гипоталамо-гипофизарная система

С 8—9 недели антенатального периода активизируется секреторная деятельность аденогипофиза: ФСГ и ЛГ определяются в гипофизе, крови плода и в незначительном количестве в амниотической жидкости; в этот же период идентифицируется ГТРФ.

На 10—13 неделе — обнаруживаются нейротрансмиттеры.

С 19 недели — начинается выделение пролактина аденоцитами.

Период новорожденности

Морфологические особенности репродуктивной системы, наблюдаемые в течение 10 дней после рождения, являются основанием для выделения периода новорожденности.

В половых органах и молочных железах новорожденной обнаруживаются признаки эстрогенного воздействия:

1) эпителий слизистой оболочки влагалища состоит из 30—40 слоев и содержит клетки с относительно высоким кариопикнотическим индексом;

2) шеечный канал заполнен густой слизью;

3) в эндометрии определяются пролиферативные и даже секреторные преобразования;

4) у 3% новорожденных девочек происходит десквамация эндометрия, у 25% — во влагалищных мазках определяются неизменные эритроциты;

5) нередко имеет место увеличение молочных желез.

Согласно современным представлениям происхождение эстрогенного влияния в указанный период объясняется с нижеизложенных позиций: в конце внутриутробного развития плода высокий уровень материнских эстрогенов тормозит секрецию гонадотропинов фетального гипофиза; резкое снижение содержания эстрогенов матери в организме новорожденной стимулирует выброс ФСГ и ЛГ аденогипофизом девочки, что обеспечивает кратковременное усиление функции ее яичников.

К 10 дню жизни новорожденной проявления эстрогенного воздействия ликвидируются.

Период детства характеризуется низкой функциональной активностью репродуктивной системы: секреция эстрадиола незначительна, созревание фолликулов до антральных происходит редко и бессистемно, выделение ГТРФ непостоянно; рецепторные связи между подсистемами неразвиты, секреция нейротрансмиттеров скудная.

Период полового созревания. В течение этого периода (от 8 до 16 лет) происходит не только созревание репродуктивной системы, но и завершается физическое развитие женского организма: рост тела в длину, окостенение зон роста трубчатых костей, формируется телосложение и распределение жировой и мышечной тканей по женскому типу.

В настоящее время в соответствии со степенью зрелости гипоталамических структур выделяют три периода созревания гипоталамо-гипофизарно-яичниковой системы.

Первый период — препубертатный (8—9 лет) — характеризуется усилением секреции гонадотропинов в виде отдельных ациклических выбросов, синтез эстрогенов — низкий; отмечается «скачок» роста тела в длину, появляются первые признаки феминизации телосложения: округляют-

ся бедра за счет увеличения количества и перераспределения жировой ткани, начинается формирование женского таза, увеличивается число слоев эпителия во влагалище с появлением клеток промежуточного типа.

Второй период — первая фаза пубертатного периода (10—13 лет) — отличается формированием суточной цикличности и повышением секреции ГТРФ, ФСГ и ЛГ, под влиянием которых возрастает синтез гормонов яичников. Повышается чувствительность рецепторного аппарата всех звеньев репродуктивной системы. При достижении определенного высокого уровня эстрогенов обеспечивается мощный выброс гонадотропинов, который, в свою очередь, завершает процесс созревания фолликула и стимулирует овуляцию. Начинается увеличение молочных желез, оволосение лобка, изменяется флора влагалища — появляются лактобациллы. Этот период заканчивается появлением первой менструации — менархе, которая по времени совпадает с окончанием быстрого роста тела в длину.

Третий период — вторая фаза пубертатного периода (14—16 лет) — характеризуется установлением стабильного ритма выделения ГТРФ, высоким (овуляторным) выбросом ФСГ и ЛГ на фоне их базальной монотонной секреции (наряду с существовавшим механизмом отрицательной обратной связи формируется положительная обратная связь). Завершается развитие молочных желез и полового оволосения, рост тела в длину, окончательно формируется женский таз; менструальный цикл приобретает овуляторный характер.

Первая овуляция представляет кульминацию периода полового созревания, однако не означает половую зрелость, которая наступает к 16—17 годам. Под половой зрелостью понимают завершение формирования не только репродуктивной системы, но и всего организма женщины, подготовленного к зачатию, вынашиванию беременности, родам и вскармливанию новорожденного.

Период половой зрелости (от 17 до 40 лет). Особенности этого периода проявляются в специфических морфофункциональных преобразованиях репродуктивной системы,

описанных ранее в начале раздела «Нейрогуморальная регуляция менструального цикла».

Пременопаузальный (климактерический) период и постменопауза. Пременопаузальный период длится от 41 года до наступления менопаузы — последней менструации в жизни женщины, которая в среднем наступает в возрасте 50,8 лет. В указанный период происходит угасание деятельности половых желез, основу которого составляют нарушения рецепторных связей в системе гипоталамус—гипофиз—яичники. Отличительный признак наступления пременопаузального периода — изменение ритма и продолжительности менструаций, а также объема менструальной кровопотери: менструации становятся менее обильными (гипоменорея), длительность их укорачивается (олигоменорея), увеличиваются промежутки между ними (опсоменорея).

Условно выделяют следующие фазы пременопаузального периода:

1) гиполютеиновую — клинические симптомы отсутствуют, отмечается незначительное снижение аденогипофизом лютропина и яичниками — прогестерона;

2) гиперэстрогеновую — характеризуется отсутствием овуляции (ановуляторный менструальный цикл), цикличности секреции ФСГ и ЛГ, увеличением содержания эстрогенов, следствием этих процессов являются задержки менструации на 2—3 месяца, часто с последующим кровотечением; так как лютеинизации клеток зернистого слоя внутренней оболочки фолликула не происходит — концентрация гестагенов минимальная;

3) гипоэстрогеновую — наблюдается аменорея (отсутствие менструации в течение 6 месяцев и более), значительное снижение уровня эстрогенов — фолликул не созревает и рано атрофируется, секреция гонадотропинов возрастает;

4) агормональную — функциональная деятельность яичников прекращается, эстрогены синтезируются в малых количествах только корковым веществом надпочечников (компенсаторная гипертрофия коркового вещества), продукция гонадотропинов усиливается; клинически характеризуется стойкой аменореей.

Следует отметить, что фазы физиологии климактерического периода выделены достаточно условно, так как в норме четкого разграничения между ними не происходит.

Агормональная фаза совпадает с началом постменопаузального периода. Постменопауза характеризуется атрофией внутренних половых органов (масса матки уменьшается, мышечные элементы ее замещаются соединительнотканными, эпителий влагалища истончается за счет уменьшения его слоистости), уретры, мочевого пузыря, мышц тазового дна. В постменопаузе нарушается обмен веществ, формируются патологические состояния сердечно-сосудистой, костной и других систем.

ГНОЙНЫЕ ВОСПАЛИТЕЛЬНЫЕ ЗАБОЛЕВАНИЯ ПРИДАТКОВ МАТКИ

Эпидемиологические аспекты и факторы риска развития гнойных воспалительных заболеваний придатков матки. За последнее десятилетие, как в России, так и за ее пределами отмечено увеличение частоты трансмиссивных заболеваний (т. е. заболеваний, передающихся половым путем). Традиционно трансмиссивные болезни (сифилис, гонорея) дополнились второй генерацией инфекций, включающей хламидиоз, вирусные, протозойные и др. По данным Американского центра контроля над заболеваемостью, ежегодно в США регистрируется около миллиона случаев острого воспаления придатков матки. В каждом пятом из них (15—20%) развиваются гнойно-септические осложнения, требующие хирургического вмешательства. В экономически развитых странах Европы, начиная с 1960 г., число трансмиссивных заболеваний возросло примерно в три раза и в последние десять лет стабилизировалось на уровне 10—13 на 1000 женщин в год. Повышение заболеваемости наиболее ярко отражено в возрастных группах 18—24 года (в 1,4 раза) и 25—29 лет (1,8 раза).

Одной из основных причин и предрасполагающим фактором риска развития тяжелых форм воспалительных заболеваний придатков матки является внутриматочная контрацепция (ВМК). Применение ВМК в 3—9 раз повышает степень риска формирования воспалительных заболеваний придатков матки. Высокий риск развития воспалительных заболеваний придатков матки на фоне ВМК объясняется комплексом факторов. Так, в момент введения ВМК возможен механический перенос патогенных или условно патогенных микроорганизмов из нижних отделов половой системы в ее верхние отделы. Не исключается вероятность распространения бактерий по нитям ВМК, свисающим во

влагалище. Более того, контрацептив, находящийся в полости матки, нарушает сращивание эндометрия во время менструации, подавляет фагоцитоз и другие факторы локальной иммунной защиты, способствует появлению микроэрозий и перифокальной воспалительной реакции стромы: У 70% женщин через 2 года после введения ВМК даже при отсутствии клинической симптоматики определяются гистологические признаки эндометрита, а у 86% — при исследовании мазков с удаленного контрацептива отмечается положительная бактериологическая реакция.

Что касается типа ВМК, то, согласно заключению экспертов ВОЗ (1994), наиболее высок риск инфицирования внутренних половых органов при использовании пластмассовых средств и значительно ниже (приблизительно в 2—5 раза) при применении контрацептивов с медью. Доказано, что присутствие в ВМК меди способствует подавлению факторов, усиливающих рост анаэробных бактерий.

Не вызывает сомнений, что любое внутриматочное вмешательство ведет к ослаблению местной барьерной системы. После искусственного аборта с применением вакуум-аспирации воспаление внутренних половых органов наблюдается примерно у 10% женщин: наличие обширных дефектов, возникающих в результате травмы эндометрия, позволяет бактериям легко проникать в ткани стенки матки. В дальнейшем рост микроорганизмов поддерживается благодаря прекрасной питательной среде, образованной нитями фибрина, сгустками крови, некротизированными тканями. Более того, анаэробные и аэробные бактерии, составляющие нормальную цервикальную и влагалищную флору, в этих условиях могут проявлять свою патогенность.

Одним из факторов риска развития гнойных воспалительных заболеваний придатков матки является хирургическое вмешательство. Риск возникновения послеоперационных инфекционных осложнений находится в прямой пропорциональной зависимости с длительностью контакта между брюшной полостью и влагалищной средой. С указанной точки зрения, максимальный риск представляет влагалищная гистерэктомия, средний — абдоминальная и минимальный — кесарево сечение и эндохирургия.

Сформировавшиеся в процессе длительной эволюции достаточно сложные и совершенные механизмы биологической защиты формируют устойчивость половых органов к возможному воздействию различных патогенных факторов, в том числе и инфекционных агентов.

Первый из этих механизмов защиты (барьеров) — сомкнутое состояние половой щели — обеспечивает изоляцию влагалища от внешней среды. Последнее достигается тонусом мышц промежности, суживающих вульварное кольцо, а также соприкосновением малых и больших половых губ.

Роль второго барьера выполняет кислая среда влагалища. Под влиянием эстрогенов клетки многослойного плоского эпителия, выстилающего стенки влагалища, слущиваются и благодаря цитолизу высвобождают гликоген. Нормальная микробная флора влагалища (палочки молочнокислого брожения) способствуют расщеплению гликогена до молочной кислоты, концентрация которой в содержимом влагалища достигает 0,3—0,5%. Указанная степень кислотности влагалищного содержимого, оптимальная для жизнедеятельности нормальной микрофлоры влагалища, тормозит развитие условно-патогенных и патогенных микроорганизмов. Описанный механизм защиты получил название «способность влагалища к самоочищению».

Третьим биологическим барьером является шейка матки. Проникновение микробов в полость матки тормозится совокупностью анатомических и физиологических особенностей шейки матки, а именно — узостью наружного, внутреннего зева и перешейка, наличием слизистого секрета в цервикальном канале и функцией цилиндрического эпителия эндоцервикса. Помимо этого шейка матки имеет локальную, независимую систему выработки антител против вируса простого герпеса и некоторых бактерий.

Устойчивость внутренних половых органов к воздействию патогенных микроорганизмов определенным образом обусловлена циклической отслойкой функционального слоя эндометрия, перистальтическими сокращениями маточных труб с мерцанием ресничек на поверхности трубного эпителия в сторону просвета полости матки, наличием зародышевого эпителия, покрывающего поверхность яичников. Таким образом, в норме половые органы женщи-

ны обладают многоступенчатой защитой, отграничивающей ее верхний отдел (матку, трубы и яичники) от нижнего.

Патогенетические механизмы инфицирования внутренних половых органов. Современный уровень знаний позволяет выделить четыре основных патогенетических механизма инфицирования придатков матки. Наиболее часто распространение патогенных или условно-патогенных бактерий происходит интраканаликулярным (восходящим) путем: через канал шейки матки по поверхности эндометрия на маточные трубы и яичники. Чаще бактерии, даже проникнув в полость здоровой матки, не способны к выживанию. Такие факторы, как высокий окислительно-восстановительный потенциал эпителиальных клеток, фагоцитоз, циклическая десквамация эндометрия, препятствуют активной пролиферации микроорганизмов. Однако клинический опыт убеждает, что нарушение системных и локальных факторов защиты может способствовать развитию и генерализации воспалительного процесса.

Известны три потенциальных механизма инфицирования придатков матки восходящим путем. *Первый*, наиболее распространенный, связан со сперматозоидами, которые выступают в качестве «транспортного средства» для большинства бактерий и вирусов. Подобно бактериям сперматозоиды обладают отрицательным поверхностным зарядом, источником которого, по-видимому, являются группы силановых кислот, находящиеся на поверхности сперматозоидов. Эти химические соединения выступают в роли «рецепторов» различных микроорганизмов, которые, преодолев силы отталкивания и приблизившись к поверхности сперматозоида на расстояние менее 0,4 нм, прикрепляются к нему посредством данных рецепторов.

Дальнейшее продвижение бактерий и вирусов по генитальному тракту становится возможным благодаря способности сперматозоидов разжижать слизистую пробку шейки матки, а также иммуносупрессивному действию семенной жидкости, содержащей большое количество простагландинов, играющих важную роль в реализации воспалительной реакции. Хотя отдельные микроорганизмы могут в виде «наездников» достигать маточных труб, для возникновения острого сальпингита необходимо, чтобы их количество пре-

вышло определенным критический уровень. Величина этой «критической дозы» в абсолютных значениях неодинакова для различных микроорганизмов и во многом зависит от их вирулентности. Наибольшим «сродством» сперматозоиды обладают к кишечной палочке, численность которой может достигать 100 000 бактерий в 1 мл эякулята.

Второй механизм переноса инфекции из влагалища в верхние отделы половой системы женщины связан с трихомонадами. Биологические свойства последних, в частности, их принадлежность к классу жгутиковых, позволяют трихомонадам активно проникать в маточные трубы и брюшную полость. Убедительным доказательством «транспортной» функции трихомонад является невозможность их идентификации вне связи с другими микроорганизмами.

Помимо интраканаликулярного пути возможно альтернативное распространение инфекции через систему региональных или магистральных кровеносных или лимфатических сосудов, а также при непосредственном контакте воспаленных органов брюшной полости с придатками матки. В подобных наблюдениях внутренние половые органы вовлекаются в патологический процесс вторично.

При лимфогенном диссеминации воспалительным изменениям в первую очередь подвергается серозная оболочка маточных труб и лишь позднее в патологический процесс вовлекаются мышечный слой и эндосальпинкс. Инфицирование придатков матки гематогенным путем наблюдается, как правило, при наличии отдаленных очагов воспаления, локализованных в различных органах и тканях (пневмония, абсцессы мягких тканей и т. д.). Классическим примером гематогенной диссеминации процесса является генитальный туберкулез.

Относительно редко внутренние половые органы вовлекаются в патологический процесс в результате непосредственного контакта с воспаленным аппендикулярным отростком, мочевым пузырем или кишечником. Инфекция, проникающая с соседних органов, в первую очередь поражает брюшной покров маточных труб и матки, реже — кровный эпителий яичников. Дальнейшее распространение процесса нисходящим каналикулярным путем может быть предотвращено склеиванием фимбрий. Однако при значи-

тельной вирулентности возбудителя и повышенной его способности к инвазии все слои маточных труб оказываются в большей или меньшей степени заинтересованы в воспалительном процессе. Необходимо подчеркнуть, что у каждой конкретной женщины распространение возбудителей заболевания (а при гнойных инфекциях их, к к правило, несколько) может происходить одновременно несколькими путями.

Этиологическая структура гнойных воспалительных заболеваний придатков матки. В настоящее время гнойные воспалительные заболевания придатков матки относят к смешанным полимикробным инфекциям, важнейшими возбудителями которых, по данным ВОЗ, являются:

- анаэробно/аэробные микроорганизмы (25—60%);
- *Neisseria gonorrhoeae* (25—50%);
- *Chlamydia trachomatis* (25—30%);
- *Genital mycoplasmas* (до 15%).

В последние годы именно анаэробной инфекции уделяется особое внимание. Большинство анаэробов — сапрофиты, постоянно вегетирующие в нижних отделах половых путей и перианальной области. Однако при определенных условиях и состояниях, способствующих развитию инфекции (сахарный диабет, ожирение, анемия, деформация шейки матки, пожилой возраст и др.), бактерии могут мигрировать во внутренние половые органы, индуцируя воспалительный процесс.

Колонизация маточных труб анаэробами, как правило, вторичная. Гонококковая, хламидийная и иная трансмиссивная инфекция, поражая неповрежденный эпителий маточных труб, подготавливает условия для внедрения анаэробов, отличающихся меньшей вирулентностью. Вероятно, поэтому у больных острой восходящей гонореей в мазках из маточных труб помимо основного возбудителя заболевания в 70—80% наблюдений удается обнаружить факультативные или облигатные анаэробные микроорганизмы.

Помимо анаэробных микроорганизмов важную роль в возникновении гнойного процесса играют грамположительные и грамотрицательные аэробы. Частота их обнаружения у больных острым сальпингитом колеблется в пределах 5—67%. Относительно редко удается обнаружить

монокультуру аэробных микроорганизмов, значительно чаще из очага воспаления выделяются различные по составу ассоциации грамположительных и грамотрицательных аэробных палочек и кокков.

Одним из наиболее распространенных факультативных аэробных возбудителей гнойного сальпингита является гонококк. Истинная заболеваемость острой восходящей гонореей в настоящее время составляет не менее 40% от всех инфекционных заболеваний гениталий. Однако, учитывая морфофункциональные особенности *N. gonorrhoea*, бактериологическая верификация диагноза сопряжена со значительными трудностями. Частота выделения гонококка из брюшной полости и маточных труб при гнойных воспалительных заболеваниях придатков матки варьирует от 1 до 17%.

Сложность идентификации *N. gonorrhoea* объясняется рядом причин. Во-первых, гонококк отличает короткий период жизни: частота его выделения в маточных трубах и прямокишечно-маточном углублении обратно пропорциональна длительности заболевания (через 72 часа гонококк может быть найден лишь у 17% больных). Во-вторых, снижение количества микроорганизмов в очаге воспаления связано с активацией локальных иммунных процессов, а также влиянием другой микрофлоры, ассоциированной с гонококками: штаммы облигатных анаэробов (бактероиды, пептострептококки, эубактерии) подавляют рост и размножение гонококка. Наконец, распознавание L-форм *N. gonorrhoea* с помощью бактериоскопии практически невозможно, так как в L-форме различные микроорганизмы имеют схожую морфологическую структуру.

Патологический процесс при гонококковом сальпингите связан с проникновением возбудителя в маточные трубы интраканаликулярным (восходящим) путем. Основными переносчиками бактерий являются сперматозоиды и трихомонады. При помощи тонких полых трубочек (пилей), расположенных на поверхности бактерий, гонококк прикрепляется к клеткам эндосальпинкса. Выделяющийся при этом экзотоксин замедляет волновую активность реснитчатого эпителия, создавая, тем самым, оптимальные условия для проникновения микроорганизмов в подлежащие ткани.

В последние годы накоплены убедительные данные о возрастающей роли хламидий в развитии урогенитальной инфекции, а также дискутируется вопрос о значении микоплазменной инфекции в этиологии острого воспаления придатков матки. Изложенное выше убеждает, что этиологическая структура гнойных воспалительных заболеваний придатков матки весьма многообразна и, по-видимому, окончательно не уточнена. Согласно современным представлениям в этиологии гнойных воспалительных заболеваний придатков матки ведущая роль отводится ассоциациям аэробных и анаэробных бактерий, многие из которых являются представителями нормальной микрофлоры влагалища и цервикального канала.

Патогенез гнойных воспалительных заболеваний придатков матки. Как известно, воспалительная реакция складывается из трех взаимосвязанных компонентов:

а) повреждение клеточных элементов в патологическом очаге (альтерация);

б) нарушение кровообращения и проницаемости сосудов микроциркуляторного русла с переходом из крови в ткани жидкости, белков, форменных элементов крови (экссудация);

в) размножение клеток (пролиферация).

Вопрос о том, является ли альтерация неотъемлемой частью воспалительной реакции или это лишь ее «запускающий» фактор, дискутируется до настоящего времени. Действительно, при бактериальной инфекции деструкция ткани, как правило, не наблюдается; клинические проявления заболевания (гиперемия, боль) свидетельствуют лишь об ответной реакции организма, направленной на восстановление гомеостаза. Поэтому изучение альтераций как первой фазы воспалительной реакции имеет не столько практическое, сколько теоретическое значение. С клинических позиций ведущую роль играет вторая фаза воспаления, а именно — экссудация. В соответствии с образным выражением А. М. Чернухи (1979), «весь облик воспаления, все его особенности, вся гамма тканевых изменений определяются сосудистой реакцией, проницаемостью сосудов микроциркуляторного русла, тяжестью его повреждения». Принято выделять четыре стадии расстройства кровообращения в очаге воспаления:

- 1) кратковременное сужение артериол;
- 2) расширение артериол, капилляров и венул;
- 3) застой крово- и лимфообращения;
- 4) явления стаза.

При бактериальных инфекциях непосредственно после инвазии патогенных микроорганизмов в ткани следует кратковременное (от 10 секунд до нескольких минут) сокращение артериол. Данный феномен универсальный и расценивается как защитная реакция организма, связанная с высвобождением катехоламинов. В дальнейшем отмечается расширение сосудов микроциркуляторного русла и повышение проницаемости их стенок, как для жидкой крови, так и для сывороточных белков. Возможно, нарушение микроциркуляции в очаге воспаления связано с изменением основного вещества стенки сосудов, а также активацией протеолитических ферментов и тканевых гиалуронидаз. Роль пусковых механизмов вазодилатации, ее «внутренних двигателей» выполняют биологически активные вещества — гистамин, серотонин, плазменные кинины, продукты распада ДНК и РНК, гиалуронидаза, простагландины. Среди всех известных на сегодняшний день медиаторов воспаления важнейшая роль принадлежит гистамину. В экспериментальных исследованиях установлено, что гистамин — первая вазоактивная субстанция, появляющаяся непосредственно после повреждения ткани. Гистамин не только изменяет капиллярный кровоток и облегчает прохождение различных веществ через сосудистую стенку, но и увеличивает способность эндотелия капилляров адсорбировать инородные вещества, коллоиды, холестерин. Избыток кининов усугубляет стаз форменных элементов крови, повышает сосудистую проницаемость. Вследствие этого в пораженных тканях и брюшной полости накапливается мутная, богатая белком (от 3 до 8%) жидкость — экссудат. В зависимости от клеточного состава последнего различают серозное, фибринозное, гнойное, геморрагическое и катаральное экссудативное воспаление. Следует отметить, что при одном и том же возбудителе инфекционного процесса качественные характеристики экссудата далеко не всегда идентичны. В зависимости от реактивности организма и типа воспалительной реакции (нормэргический, гипо- или

гиперэргический) он может быть не только гнойным, но и серозным, геморрагическим и т. д.

Экссудация жидкости и солей из кровеносного русла в интерстициальное пространство приводит к уменьшению объема циркулирующей плазмы, повышению величины гематокрита, изменению белкового спектра крови. Указанные изменения способствуют нарушению вязкости и текучести крови, усиленной агрегации тромбоцитов и эритроцитов, развитию ДВС-синдрома с отложением фибрина во внесосудистое пространство и в сосуды пораженного органа. Фибрин отграничивает очаг воспаления, препятствует диссеминации инфекции по лимфатическим и кровеносным сосудам. Однако при этом еще больше повышается проницаемость сосудистой стенки, усугубляются процессы катаболизма и деструкции в тканях, нарастают расстройства микроциркуляции и гемостаза, появляются экстравазаты. Особенностью нарушений гемостаза при гнойной инфекции гениталий является резкое угнетение фибринолиза и отсутствие активации противосвертывающих механизмов, что, в свою очередь, усиливает процессы микротромбообразования.

Таким образом, замыкается один из важнейших патологических кругов: прогрессирующая интоксикация, гипоксия, нарастающий ацидоз повышают проницаемость клеточных мембран, способствуя выходу кислых гидролаз. Последние еще больше усиливают проницаемость гистогематических барьеров, вызывают разрушение внутриклеточных структур, аутолиз клеток. В организме накапливается большое количество «средних молекул», выведение которых затруднено из-за нарушения функции детоксикации. Наступает срыв физиологических механизмов адаптации и компенсации. Клинически описанные патологические изменения проявляются симптомами интоксикации, выраженность которых в значительной степени коррелирует с тяжестью течения гнойных воспалительных заболеваний придатков матки. В итоге нарушения микроциркуляции приводят к изменению гемодинамики в сосудах более крупного калибра, к которым, в частности, относятся яичниковые и маточные артерии и вены. При остром воспалении половых органов увеличивается интенсивность кровена-

полнения, изменяется тонус резистивных и крупных кровеносных сосудов, ускоряется кровоток в них.

Параллельно с экссудацией в очаге воспаления формируются процессы пролиферации. Размножение происходит главным образом за счет мезенхимальных элементов стромы, в частности, стволовых клеток соединительной ткани — лимфоидных клеток, адвентициальных и эндотелиальных клеток мелких сосудов, ретикулярных клеток лимфатических узлов. При их дифференцировке в очаге воспаления появляются зрелые и специализированные клетки: фибробласты, фиброциты, тучные и плазматические клетки, которые дифференцируются из своих предшественников — плазмобластов, больших и малых лимфоцитов. При пролиферации продолжается экссудация нейтрофильных, эозинофильных, базофильных лейкоцитов и лимфоцитов, способствующая образованию лимфоидных, эозинофильных и других инфильтратов.

Воспалительная реакция с ее типичными компонентами в большей степени свойственна соединительнотканной строме органов и заключенному в ней микроциркуляторному руслу. В клетках паренхимы преобладают дистрофические процессы. В соответствии с этим имеются некоторые особенности воспалительной реакции в маточных трубах, содержащих большое количество соединительной ткани, и в корковом слое яичников, где паренхима преобладает над стромой. Проллиферация способствует активной регенерации ткани, а следовательно — более или менее совершенному восстановлению ее функции. По данным Д. С. Саркисова (1993), нормализация тканей после повреждения происходит через новообразование клеток и/или за счет восстановления их ультраструктуры, путем частичного обновления митохондрий, эндоплазматического ретикулула, лизосом, пластинчатого комплекса, оболочек и ядер клетки. В тех случаях, когда регенерация протекает преимущественно в форме размножения клеток, после прекращения действия патогенного фактора, как правило, наблюдается частичное или полное обратное развитие фибриноидных изменений в тканях. Данное положение позволяет с полным основанием утверждать возможность значительного (или полного) восстановления структуры и функции поло-

вых органов при правильном выборе лечебных факторов и своевременном их применении.

Принципы и методы лечения гнойных воспалительных заболеваний придатков матки. До настоящего времени выбор тактики лечения больных гнойным воспалением придатков матки остается важной научной и практической проблемой. Широкое внедрение в клиническую медицину высокоэффективных антибактериальных препаратов, успехи эндоскопической хирургии, разработка новых технологий инвазивных вмешательств открыли новую «эру» в диагностике и лечении воспалительных заболеваний маточных труб и яичников. Консервативная терапия воспалительного процесса всегда терапия комплексная, направленная, с одной стороны, на этиологию или «сущность болезни», с другой — на те сложные и многогранные патогенетические механизмы, которые составляют основу воспалительной реакции. Важнейшими из них с полным правом можно назвать нарушения иммунного гомеостаза, реологии крови, избыточную продукцию медиаторов и модуляторов воспаления.

При проведении антибактериальной терапии гнойных воспалительных заболеваний придатков матки преследуются цели:

1) уменьшение или купирование острых проявлений воспалительного процесса и предотвращение генерализации инфекции;

2) профилактика необратимых морфофункциональных изменений в маточных трубах и яичниках, приводящих в последующем к бесплодию или эктопической беременности;

3) снижение степени риска перехода острого гнойного процесса в хроническую форму, что неизбежно влияет на эффективность консервативного лечения и вызывает необходимость расширения показаний к хирургическому вмешательству.

Для адекватной антибактериальной терапии необходимо:

1) максимально точно верифицировать диагноз;

2) устранить факторы, препятствующие лечению, — эвакуация гноя, адекватное дренирование абсцесса или хирургическое удаление некротических тканей;

3) решить вопрос о целесообразности проведения антибактериальной терапии;

4) выбрать оптимальный препарат с учетом специфичности действия лекарственного препарата (адекватность в отношении конкретного возбудителя патологического процесса; скорость проникновения препарата к очагу воспаления, период полураспада, минимальная терапевтическая доза, токсичность; индивидуальная переносимость антибиотика);

5) определить оптимальную продолжительность антибактериальной терапии;

6) обеспечить контроль эффективности лечения — по завершении курса терапии проводится контрольное микробиологическое исследование, поскольку положительная клиническая динамика может опередить микробиологическое излечение.

В настоящее время в клинической практике используется большое количество противомикробных средств, различных по своему химическому составу, механизму и спектру действия. Выбор лекарственного средства определяется двумя клиническими ситуациями:

1) антибактериальную терапию проводят только после получения результатов микробиологического исследования и определения чувствительности выделенного микроба к конкретному антибиотику;

2) назначают один из антибиотиков широкого спектра действия при невозможности идентифицировать возбудитель заболевания (отсутствие микробиологической службы, длительное или неинформативное микробиологическое исследование).

Первую ситуацию следует признать оптимальной, однако в клинической практике она встречается исключительно редко. Как правило, врач получает результаты микробиологического исследования не ранее, чем через 72 часа от момента забора материала. При гнойных воспалительных заболеваниях придатков матки такая отсрочка начала лечения создает реальную угрозу жизни больной. Последнее обстоятельство и определяет принципиальную тактику — начинать антибактериальную терапию как можно раньше и с препаратов широкого спектра действия.

На начальных этапах лечения больных гнойными воспалительными заболеваниями придатков матки оптимальным является парентеральный путь введения антибактериальных средств. В клинической практике наиболее часто используется внутривенная инфузия препаратов, с помощью которой в течение короткого промежутка времени удается достичь высокой концентрации антибиотика в очаге воспаления, быстро купировать острые проявления заболевания. Прерывистое внутривенное введение препарата струйно или в виде короткой инфузии (20—30 мин) предпочтительнее длительного непрерывного введения, связанного с риском несовместимости лекарственных средств в растворе или проявлением их химической нестабильности.

При тяжелых генерализованных гнойных инфекциях помимо внутривенного введения препаратов возможны внутриартериальные или эндолимфатические инфузии, однако их применение в широкой гинекологической практике ограничено из-за технических сложностей выполнения и возможности развития серьезных осложнений. При достижении стойкого клинического эффекта на завершающем этапе лечения гнойных воспалительных заболеваний придатков матки возможен переход от внутривенного (внутриартериального) введения препаратов на внутримышечное или пероральное. Практический опыт показывает, что прием лекарственных средств внутрь более удобен и менее неприятен, чем парентеральное введение. Пища замедляет абсорбцию антибиотиков, поэтому пик концентрации препарата в плазме крови ниже. В этой связи, антибактериальные средства следует вводить в интервале между приемами пищи или за один час до еды. Практический опыт показывает, что монотерапия «смешанных» инфекций, к которым принадлежат гнойные воспалительные заболевания придатков матки, не всегда оказывается достаточно эффективной. Поэтому большинство клиницистов отдает предпочтение комбинированному использованию двух и более антибактериальных препаратов синергического действия.

В настоящее время разработаны многочисленные клинические схемы консервативного лечения гнойных воспалительных заболеваний придатков матки, основным достоинством которых следует считать:

- расширение спектра антибактериальной активности препаратов;
- взаимное потенцирование действия антибиотиков различных групп;
- преодоление риска лекарственной устойчивости микроорганизмов;
- снижение тяжести и частоты побочных реакций.

Сочетанное применение гентамицина, пиперациллина и метронидазола (1 схема) предпочтительно при инфекции, вызванной грамотрицательными анаэробными палочками и кокками. Данная схема отвечает современной концепции двухфазного характера течения инфекционного процесса, согласно которой при лечении воспалительных заболеваний придатков матки следует в первую очередь блокировать спектр энтеробактерий для профилактики развития перитонита и сепсиса, в последующем (или параллельно) воздействовать на анаэробов с целью предупреждения формирования множественных абсцессов брюшной полости. Первый этап решается путем назначения пиперациллина и гентамицина, второй — метронидазола.

Комбинация клиндамицина и гентамицина (2 схема) признана в настоящее время «золотым стандартом» для лечения смешанных инфекций. Она обладает наиболее широким спектром противомикробной активности, включая и анаэробные бактерии. Наиболее важным компонентом данной схемы является клиндамицин. Этот препарат обладает поистине уникальными возможностями — оказывает стимулирующее влияние на неспецифические факторы защиты, такие как хемотаксис и фагоцитоз. В терапевтических дозах клиндамицин способен проникать в фагоциты человека против градиента концентрации и накапливаться в гнойных полостях, что позволяет считать этот препарат оптимальным средством медикаментозного лечения тубоовариальных и тазовых абсцессов. Комбинированное применение клиндамицина и гентамицина взаимно потенцирует противомикробное действие каждого из препаратов и расширяет спектр их антимикробной активности. Клинический опыт показывает, что применение данной комбинации наиболее целесообразно для лечения тяжелых форм гнойной инфекции гениталий, связанной, в частности, с

внутриматочным вмешательством или спровоцированной ВМК. Однако необходимо напомнить о том, что при использовании этих препаратов возможны тяжелые побочные реакции, среди которых особое место занимает псевдомембранозный колит.

При специфической этиологии воспалительного процесса целесообразно использовать сочетание доксициклина и цефокситина (3 схема), которые обладают выраженной антихламидийной активностью и обеспечиваюткрытие от гонококков, включая их пенициллиназопродуцирующие штаммы.

Среди причин недостаточной эффективности антибактериальной терапии гнойных воспалительных заболеваний придатков матки необходимо выделить следующие:

- 1) особенности микроорганизма-возбудителя:
 - естественная или приобретенная лекарственная резистентность микрофлоры;
 - атипичные формы бактерий (L-формы, инкапсулированные штаммы анаэробов);
- 2) состояние макроорганизма:
 - снижение защитных сил организма;
 - длительный прием иммунодепрессивных препаратов;
 - хронические экстрагенитальные заболевания (диабет, нарушение жирового обмена, заболевания печени, почек, крови и т. д.);
 - наличие естественных и патологических барьеров, препятствующих проникновению препарата в очаг воспаления, например, капсула tuboовариального абсцесса;
- 3) ошибочно выбранная тактика лечения:
 - выделенный микроорганизм не является причиной гнойных заболеваний придатков матки;
 - ошибка топической диагностики заболевания, степени тяжести и распространенности патологического процесса;
 - позднее начало антибактериальной терапии;
 - неадекватная схема лечения (малые дозы, короткий курс, ошибочный метод введения препарата,

длительные интервалы между инъекциями антибиотиков);

- необоснованная отмена и беспорядочное назначение большого числа препаратов при кажущейся неэффективности избранной схемы лечения.

Наш опыт показывает, что эффективность неоперативного лечения гнойных воспалительных заболеваний придатков матки в первую очередь зависит от рациональной антибактериальной терапии. Вместе с тем, комплексное лечение гнойных процессов предполагает наряду с применением этиотропной терапии обязательное использование лекарственных средств, оказывающих воздействие на основные звенья патогенеза воспаления. Важными направлениями патогенетической терапии следует считать:

- детоксикацию, включая комплекс мер по улучшению микроциркуляции и реологии крови;
- воздействие на медиаторы и модуляторы воспаления;
- дифференцированную иммунокоррекцию.

Основой *комплексной детоксикации* является инфузионно-трансфузионная терапия, которая проводится с использованием кровезаменителей направленного действия и растворов со сбалансированным ионным составом под мониторным контролем над показателями коллоидно-осмотического состояния. Сущность метода гиперволемической гемодилюции состоит в инфузии растворов с высоким коллоидно-онкотическим давлением (КОД), либо осмоляльностью. Искусственно создаваемая разница между величинами КОД и осмоляльностью в плазме крови и межклеточной жидкости вызывает перераспределение осмотически свободной воды в сосудистое русло по градиенту концентрации и увеличивает объем плазмы. Следовательно, для гемодилюции могут быть использованы растворы с более высокой, чем в плазме, осмоляльностью (гиперосмоляльные растворы солей, глюкозы, маннита, мочевины) или растворы с более высоким КОД — гиперонкотические коллоидные растворы или их комбинации. При гнойных воспалительных заболеваниях придатков матки инфузионную терапию начинают с введения коллоидных растворов (полиглюкин, реополиглюкин, альбумин, гемодез, желатиноль и др.). Эти плазмозаменители снижают

вязкость крови, способствуют восстановлению кровотока в капиллярах, тормозят агрегацию форменных элементов крови, обеспечивают детоксикационный и диуретический эффекты.

Вторым важнейшим компонентом корригирующей инфузионной терапии являются простые и сложные солевые растворы, введение которых необходимо для нормализации водно-электролитного баланса. К положительным свойствам кристаллоидных изотонических растворов следует отнести:

- способность ликвидировать дефицит внеклеточной жидкости, в том числе и интерстициальной;
- физиологичность, так как их состав приближается к составу плазмы крови (в первую очередь это характерно для раствора Рингера);
- возможность срочного применения без предварительных проб;
- экономичность и доступность.

Общий объем инфузионной терапии при гнойных воспалительных заболеваниях придатков матки составляет 1,5—3 литра/сутки, при соотношении между коллоидными и кристаллоидными растворами 2:1. Введение больших количеств жидкости проводится на фоне форсированного диуреза (20 мг лазикса в сочетании со спазмолитиками после каждого литра жидкости). Инфузионно-трансфузионная терапия при эндогенной интоксикации оказывает самостоятельное лечебное воздействие на ранних стадиях ее развития. В поздние периоды эндогенной интоксикации этот вид лечения способствует поддержанию оптимальных параметров объема циркулирующей крови, белка, плазмы, реологических свойств крови, стабилизации гемодинамики. Выбор инфузионных сред, комбинация их по направленности действия в первую очередь определяются характером волевых нарушений, дефицитом белкового и электролитного состава крови.

Воздействие на активность медиаторов и модуляторов воспаления. Согласно современным представлениям, нестероидные противовоспалительные средства (НПС) при всем многообразии механизма их действия в первую очередь оказывают влияние на активность модуляторов и медиато-

ров воспаления. Как известно, НПС по своей химической структуре гетерогенны, к ним относятся салицилаты, препараты пиразолона, производные — индолуксусной, фенилуксусной, пропионовой и антраниловой кислот, оксикамы. Препараты данной группы оказывают многообразное влияние на важнейшие патогенетические механизмы воспалительных реакций:

- уменьшают проницаемость капилляров, снижая интенсивность экссудативных проявлений воспалительных реакций;
- стабилизируют лизосомальные мембраны, что приводит к ограничению выхода в клетку и за ее пределы лизосомальных гидролаз, способных повреждать любые тканевые компоненты;
- тормозят выработку АТФ и других макроэргических соединений и, тем самым, обуславливают угнетение воспалительной реакции;
- тормозят синтез и/или инактивируют медиаторы воспаления (простагландины, брадикинин, лейкотриены, гистамин, серотонин, лимфокины и т. д.), что во многом объясняет наличие не только противовоспалительных, но и болеутоляющих и жаропонижающих свойств практически у всех нестероидных противовоспалительных препаратов;
- тормозят пролиферативную фазу воспаления и благодаря цитостатическому эффекту уменьшают поствоспалительный процесс склерообразования.

При гнойных воспалительных заболеваниях придатков матки из обширного арсенала нестероидных противовоспалительных препаратов наиболее часто применяют аспирин, анальгин, индометацин. Нестероидные противовоспалительные препараты, благодаря воздействию на биологически закрепленные механизмы воспалительного процесса, занимают вполне определенное место в терапии гнойных воспалительных заболеваний придатков матки. Неспецифически подавляя воспалительный процесс, они способны оказать по существу патогенетическое влияние, хотя и действуют на вторичные звенья патогенеза — на уровне уже развившегося патологического процесса.

Иммунокорригирующая терапия. Для решения вопроса о целесообразности иммунокорригирующей терапии наиболее важны показатели абсолютного содержания Т-клеток и их субпопуляций Т-хелперов/индукторов и Т-супрессоров/цитотоксических клеток. При наличии иммунологической недостаточности по этим параметрам терапию воспалительного процесса следует дополнить иммуномодулирующими препаратами широкого спектра действия, к которым относятся нуклеинат натрия, препараты тимуса, левамизол, гемодез, диуцифон.

Эффективность комплексной противовоспалительной терапии как самостоятельного метода лечения наиболее высока при наличии острого гнойного сальпингита и оофорита, острого тубо-овариального абсцесса, то есть тех нозологических форм, при которых морфологические изменения носят обратимый характер. Прогностическими факторами, определяющими адекватность консервативного лечения, являются динамика лихорадки, перитонеальных симптомов и показателей крови, отражающих острую фазу воспаления. Положительный ответ на антибактериальную терапию в течение 24—48 часов от начала внутривенного введения препаратов служит основанием для ее продолжения в течение 10—14 дней.

Отсутствие эффекта (или недостаточный эффект) от применения консервативной терапии является показанием для **хирургического лечения** — оперативная лапароскопия, дренирование гнойных тубо-овариальных образований под контролем трансвагинальной эхографии или лапаротомия.

Одним из этапов эндохирургического лечения больных с гнойными тубо-овариальными образованиями является динамическая лапароскопия с пролонгированной санацией малого таза.

Динамическую лапароскопию осуществляют с помощью телескопа, имеющего внутренний операционный канал для введения инструментов и манипулятора. Во время динамической лапароскопии производят аспирацию патологического выпота, удаление фибриноидных наложений, рассечение старых и вновь образовавшихся спаек, санацию брюшной полости и просвета маточных труб растворами антисептиков, орошение очага воспаления антибактериаль-

ными препаратами. Как известно, тактика хирургического лечения гнойных воспалительных заболеваний придатков матки основана на классическом принципе гнойной хирургии «ubi pus, ibi incisio» («где гной, там разрез»). За последние десятилетия разработаны новые и усовершенствованы ранее известные методы, позволяющие добиться санации или удаления гнойного очага, не прибегая к лапаротомии. Тем не менее, традиционное хирургическое вмешательство по сей день остается одним из основных, а подчас и единственно возможным методом лечения гнойных воспалительных заболеваний придатков матки. В настоящее время определены следующие показания для оперативного лечения воспалительных заболеваний органов малого таза:

1) гнойные tubo-овариальные образования (пиосальпинкс, абсцесс яичника, пиовар, tubo-овариальный абсцесс), неподдающиеся консервативной медикаментозной терапии (при отсутствии условий для эндохирургического лечения или дренирования их под контролем трансвагинальной эхографии);

2) рецидивирующее течение гнойной инфекции с тенденцией к генерализации и образованию tubo-овариальных абсцессов;

3) осложнения гнойных воспалительных заболеваний придатков матки, в том числе:

- угроза перфорации или перфорация пиосальпинкса, пиовара, tubo-овариального абсцесса с развитием разлитого перитонита;
- сепсис;
- сформировавшиеся пузырно-придатковые, кишечно-придатковые и брюшностеночно-придатковые свищи;
- образование внутрибрюшных абсцессов (межкишечный, поддиафрагмальный, подпеченочный и др.).

Более того, традиционное хирургическое вмешательство является методом выбора лечения больных гнойными tubo-овариальными образованиями в пре- и постменопаузальном периоде, а также при сочетании гнойной инфекции гениталий с доброкачественными опухолями матки и ее придатков. Вопрос о выборе объема хирургического вмешательства при гнойных воспалительных заболеваниях при-

датков матки по-прежнему остается одним из наиболее сложных. Бесспорно, что в каждой конкретной клинической ситуации объем оперативного лечения должен быть тщательно продуман и максимально индивидуализирован с учетом инициального момента заболевания, тяжести и распространенности воспалительного процесса, наличия сопутствующей гинекологической патологии, возможного риска возникновения различных гнойно-септических осложнений в послеоперационном периоде. Однако у молодых женщин удаление матки должно быть скорее исключением, чем правилом. В нашей клинике радикальные хирургические вмешательства (экстирпация или надвлагалищная ампутация матки с одно- или двусторонним удалением придатков) производятся только в следующих клинических ситуациях:

1) септическое состояние больной, обусловленное хроническим течением гнойной инфекции, формированием множественных внутрибрюшных абсцессов;

2) разлитой (диффузный) гнойный перитонит;

3) первичное вовлечение в воспалительный процесс матки (эндомиометрит, панметрит), в том числе после родов, аборт, внутриматочных лечебно-диагностических манипуляций или вследствие применения ВМК;

4) множественные генитальные свищи воспалительного генеза;

5) двусторонние тубо-овариальные абсцессы кистозно-солидной структуры, множественные абсцессы в малом тазу, выраженные инфильтративные изменения параметральной клетчатки;

6) сопутствующие заболевания тела и шейки матки (миома матки, аденомиоз, дисплазия шейки матки).

В заключение следует еще раз подчеркнуть необходимость дифференцированного подхода к лечению гнойных воспалительных заболеваний придатков матки с учетом тяжести течения инфекционного процесса, его нозологической формы и возраста больных.

ЗАБОЛЕВАНИЯ, ПЕРЕДАВАЕМЫЕ ПОЛОВЫМ ПУТЕМ (ЗППП)

Генитальный герпес — заболевание, вызываемое, главным образом, вирусом простого герпеса (ВПГ) 2 типа. От 5 до 30% первичных эпизодов генитального герпеса вызываются ВПГ-1, однако рецидивирующее течение чаще характерно для ВПГ-2 типа.

Свыше 90% людей инфицировано вирусом простого герпеса и до 20% из них имеют те или иные клинические проявления инфекции (ВОЗ, 1989).

Частота генитального герпеса варьирует от 7 до 35%. Частота бессимптомной вирусемии из половых путей женщин колеблется от 0,7 до 34%. Атипическая форма встречается в 66% наблюдений. Основной возрастной уровень заболеваемости 16—24 и 35—40 лет.

Генитальный герпес в 99% передается *половым путем*. Возможна аутоинокуляция, при переносе вируса из очага на незараженные части тела.

Первичное заражение сопровождается репликацией вируса в месте инвазии с распространением его *по нервному стволу*, а также *гематогенно*. В организме человека вирус сохраняется на протяжении всей жизни, вызывая рецидивы с различной частотой, в зависимости от длительности заболевания.

Клинические формы. Известны четыре клинические формы герпесвирусной инфекции:

- первичная; характеризующаяся отсутствием в крови антител к ВПГ;
- вторичная; антитела в крови обнаружены, однако отсутствуют указания в анамнезе на наличие герпесной инфекции;
- рецидивирующая; наличие как антител к ВПГ в крови, так и эпизодов заболевания в анамнезе.

Инкубационный период в среднем составляет 3—9 дней, в течение которых выделение вирусов минимальное. Для первичного эпизода заболевания характерны обширные высыпания, тяжелая общая симптоматика и длительная экспрессия вируса.

Выделяют также типичную, атипичную и бессимптомную (вирусоносительство) формы генитального герпеса.

Естественное течение ВПГ-инфекции включает первичный эпизод с острыми или субклиническими проявлениями поражения кожи и слизистых, латентную инфекцию нейронов и перемежающуюся реактивацию вируса с ассоциированными симптомами или без них. Заболевание начинается с продромальных признаков заболевания — парестезии, зуд, жжение или боль, локальный лимфаденит, а также нарушения общего состояния (80%), иногда невралгические боли с иррадиацией в спину, бедра, в ноги.

Основным местом первичной инфекции ВПГ у женщин является шейка матки, которая при герпетическом эндоцервиците выглядит отечной, эрозированной, легко кровоточащей при контакте. Нередко первичная инфекция появляется на больших и малых половых губах, в области вульвы, клитора, влагалища. Местное инфицирование ВПГ в эпителиальных клетках продолжается 1—3 недели. При патоморфологическом изучении слизистых оболочек и кожи обнаруживаются пузырьки, внутри которых встречаются многоядерные гигантские клетки с включениями, в сосочках отмечается скопление серозного экссудата на фоне воспалительной инфильтрации ткани.

ВПГ 1 и 2 типов могут вызывать первичный герпес слизистых оболочек в виде вульвовагинитов, цервицитов, гингивостоматитов, кератитов с различной степенью тяжести.

При типичной форме болезни отмечается припухлость пораженного участка, гиперемия, на фоне которой образуется множество везикул. У некоторых женщин наблюдаются неспецифические проявления заболевания — эндоцервицит, дизурия, гематурия, боли в малом тазу.

Везикулезные и эрозивноязвенные высыпания на коже или слизистых оболочках, характерные для типичной формы заболевания, через 1—2 дня вскрываются с образованием мокнущих эрозий или язвочек с дальнейшей эпители-

зацией, не вызывая рубцов. Нередко язвы сопровождаются присоединением вторичной инфекции, в связи с чем покрываются гнойным содержимым.

Длительность острого периода при первичном генитальном герпесе от 10 дней до 3—5 недель.

При вторичной форме заболевания продромальный период длится 2 дня. Чаще всего такие симптомы, как зуд, жжение, локальная болезненность в местах локализации вирусов, при рецидиве менее выражены, чем при первичной инфекции. Причина возникновения рецидивов окончательно не установлена, однако она может быть связана с эмоциональными факторами, периодом менструации. Респираторные и другие инфекции, нарушения функции пищеварения, половые контакты, различные травмы могут являться факторами возникновения рецидивов.

Выделяют следующие *нозологические формы* генитального герпеса по локализации и степени поражения органов малого таза: вульвовагинит, кольпит, цервицит, уретрит, эндометрит, сальпингит и цистит.

При *атипичных* формах генитального герпеса могут отмечаться лишь гиперемия и диффузный отек слизистых оболочек и болезненные трещины без наличия пузырьковых высыпаний. Неспецифические герпетические поражения внутренних половых органов представлены эндоцервицитом, эрозией шейки матки, вагинитом, иногда уретритом. Атипичная и бессимптомная формы заболевания считаются наиболее опасными, поскольку клинические проявления отсутствуют, что не дает повода для обращения женщин к врачу. При *бессимптомном вирусоносительстве* существует резистентность макроорганизма к возбудителю.

Герпесвирусы часто встречаются в ассоциации с другими микроорганизмами и вызывают различные нарушения репродуктивной функции на фоне хронических воспалительных заболеваний гениталий. Наиболее *типичные клинические нарушения*: перименструальные маточные кровотечения, вульводиния, меноррагия, бели, боли внизу живота, бесплодие, невынашивание.

Для *ранней диагностики* герпетической инфекции используются следующие методы:

— *цитоморфологические*;

- *вирусологические*, для обнаружения и идентификации вирусов простого герпеса;
- *иммунофлюоресцентный* и *иммуноферментный* методы обнаружения антигенов ВПГ;
- выявление антител с помощью *иммуноферментного* анализа;
- *полимеразная цепная реакция*;
- методы определения *иммунного статуса*.

Цитологическое исследование позволяет выявить в эпителиальных фрагментах гигантские многоядерные клетки и изменение ядерного хроматина — появления внутриядерных включений. Недостатком цитологического метода является его невысокая специфичность.

Принцип *метода флюоресцирующих антител* (МФА) основан на визуализации вирусных антигенов при их взаимодействии с антителами, мечеными флюорохромом. Прямой метод предусматривает использование противовирусных антител, при непрямом варианте применяют сыворотку, нанесенную на препарат, которая взаимодействует с антителами к глобулину иммунной сыворотки. О присутствии антител в сыворотке судят по наличию специфической флюоресценции в инфицированных клетках. Уровень антител не коррелирует с тяжестью и вариантом клинического проявления заболевания и только в совокупности с обнаружением возбудителя или его компонентов служит важным, но дополнительным маркером заболевания.

Иммуноферментное определение антигенов ВПГ в биологических пробах (слюне, моче, крови, соскобе цервикального канала, пузырьков на коже и/или слизистых гениталий) считается легковыполнимым и целесообразно для скрининга.

Чувствительным и относительно специфичным также считается метод *полимеразной цепной реакции* (ПЦР), основанный на обнаружении вирусного генома. Полимеразная цепная реакция основана на амплификации нуклеиновых кислот в клинических образцах. Недостатками ПЦР являются ложноположительные реакции из-за загрязнения посторонней ДНК или субоптимального праймер-матричного соотношения и др. Заражение герпесвирусами ведет к

развитию *специфического и неспецифического*, как *гуморального*, так и *клеточного* иммунитета.

При генитальном герпесе снижено общее число CD3 и CD4 клеток, а также снижен иммунорегуляторный индекс, угнетена активность естественных киллеров, антителзависимая клеточная цитотоксичность, а также способность лимфоцитов к синтезу эндогенного интерферона при среднетяжелом и тяжелом течении генитального герпеса. В фазе ремиссии отмечается некоторая положительная динамика этих показателей.

Принципы терапии герпесвирусных инфекций. Патогенетически обоснованным методом терапии герпесвирусов считается *иммунотерапия*, применение которой позволяет сформировать и сохранить управление иммунным ответом на антигены герпесвирусов. Иммуномодуляторы способны изменять активность некоторых клеток иммунной системы, стимулировать выработку интерферонов, усиливать образование антител и пролиферацию клонов клеток.

Существуют три метода химиотерапевтического воздействия на герпесвирусы:

- 1) прямая деструкция ДНК-вируса;
- 2) подавление жизнедеятельности вирусной ДНК за счет подавления «восстановительных» ферментных систем, обеспечивающих функционирование ДНК;
- 3) вмешательство в синтез «дочерних» ДНК.

Первые два метода воздействия на герпесвирусы не используются в клинической практике из-за токсичности химиопрепаратов прямого и непрямого действия на ДНК. Разработан и применяется третий метод, суть которого состоит в создании синтетического аналога какого-либо естественного нуклеозида.

Патогенетический подход к лечению и профилактике герпесвирусных заболеваний обусловлен тем, что все ДНК построены из последовательностей нуклеозидов. Вся генетическая информация основана на изменении последовательности нуклеозидов на участках цепи.

Лечение больных с тяжелыми острыми или рецидивирующими герпесвирусными заболеваниями, вызванными ВПГ1 или ВПГ2, проводится в три этапа.

На *первом* этапе — химиотерапия в острый или рецидивирующий период местными или системными формами химиотерапевтических средств (зовиракс, валтрекс) в течение 5—10 дней.

Второй этап — иммуномодуляция. Лечение в фазе ремиссии (или ремиссии), после стихания основных клинических проявлений: иммуномодуляторы для стимуляции завершения иммунного ответа. Рекомендовано назначение препаратов интерферонов (виферон-свечи, реаферон) или индукторов ИФН (дибазол, амиксин, неовир, полудан, ларифан и др.), а затем либо курс тимических гормонов, либо, при наличии показаний, курс иммуномодуляторов общего назначения (продигиозан, диуцифон и др.). Длительность лечения 30—60 дней, в зависимости от клинико-лабораторных показателей активности заболевания.

Третий этап — специфическая вакциноterapia противогерпетической вакциной (через 2 месяца после окончания острой фазы заболевания).

При первичном течении инфекции предпочтительно назначение ацикловира. Механизм действия ацикловира состоит в угнетении синтеза вирусной ДНК. Ацикловир вводят внутривенно из расчета 5 мг на 1 кг массы тела 3 раза в день в течение 5 дней.

Для лечения генитального герпеса применяют *трифлуоропримидин, флореналь, аденинарабинозид, теброфен, 5-йод-2-дезоксисуризан (ИДУ), препараты интерферона.*

Эффективным является местное лечение путем аппликаций шейки матки *мегасиновой мазью*, способствующей индукции эндогенного интерферона. Для местного лечения поражений шейки матки путем аппликаций препаратами интерферона *виферон-мазь, виферон-гель.* Механизм действия этих препаратов заключается в виrolитическом действии генно-инженерного лейкоцитарного $\alpha 2$ -интерферона внутри клетки, присутствие антиоксидантов восстанавливает антиокислительную активность и снижает перекисное окисление мембранных липидов, что активизирует местный иммунитет и оказывает противовоспалительное действие. В качестве препаратов местного воздействия используют также *эпиген, цидофовир.*

Таким образом, патогенетическое лечение герпесвирусных заболеваний сводится к следующему: подавление репликации вирусов с целью ограничения распространения инфекции, восстановление иммунного ответа, формирование полноценной иммунной защиты.

Пациенткам репродуктивного периода с генитальным герпесом следует проводить эпизодическую терапию для профилактики рецидивов. Лечение, начатое во время продромального периода или с первых дней появления симптомов, оказывает более выраженный эффект. Ежедневная супрессивная терапия сокращает частоту рецидивов генитального герпеса у 75% пациентов с частыми рецидивами (от 6 и более в год). После года непрерывной супрессивной терапии необходимо оценить состояние пациентки и возможность отмены терапии в зависимости от относительного снижения частоты рецидивов.

Генитальный хламидиоз. *Chlamydia trachomatis* относится к наиболее распространенным возбудителям урогенитальных инфекций и является основной причиной уретритов, сальпингитов, цервицитов и др.

Основу *патогенеза* хламидиоза составляет медленно протекающий рубцовый процесс: нарушения в капиллярном звене микроциркуляторного русла, потеря клетками ворсинок, нарушение трансэндотелиального обмена, стаз и краевое стояние тромбоцитов, гипоксия ткани, отек, нарушение цитопемсиса, вплоть до полного отсутствия пиноцитозных пузырьков. Механизм рубцевания заключается в усилении синтеза коллагенообразования и пролиферация фибробластов, что является причиной трубного бесплодия, эктопической беременности.

Хламидия, проникая в клетку, создает вокруг себя мембрану, которая защищает ее от лизосомной активности клетки макроорганизма и проницаема для ее метаболитов. В связи с этим хламидии способны размножаться как в эпителиальных клетках, так и макрофагах и полиморфноядерных лейкоцитах — эндцитобиоз, что способствует диссеминации и обуславливает многоочаговость поражения, слабовыраженную клиническую симптоматику, хронизацию и торпидное течение.

Биологические свойства хламидий. Хламидии — облигатные внутриклеточные паразиты, обладающие уникальным циклом развития, который состоит из смены внутри- и внеклеточной фаз. Вне клетки хламидии представляют маленькие (0,2—0,15 мкм) неподвижные сферические организмы — элементарные тельца (ЭТ). Внутриклеточная форма существования — более крупные (около 1 мкм) формы — ретикулярные тельца (РТ), имеющие структуру типичных грамотрицательных бактерий.

Высокоинфекционной формой возбудителя, адаптированной к внеклеточному существованию, является элементарное тельце. Ретикулярное тельце — форма внутриклеточного существования паразита. По своей антигенной структуре патогенные штаммы *S. trachomatis* дифференцированы на 15 серотипов, из которых серотипы от D до K связаны с поражением урогенитального тракта.

Благодаря общности путей передачи возбудителей при болезнях, передающихся половым путем, хламидии часто находятся в ассоциации с другими микроорганизмами, такими, как гонококки, трихомонады, уреаплазмы, гарднереллы.

Роль хламидий в поражении урогенитального тракта женщин. *S. trachomatis* поражает преимущественно клетки цилиндрического эпителия. Внедрение хламидий в мочеполовой тракт, как правило, не всегда сопровождается выраженной клинической симптоматикой. Клинические проявления хламидийной инфекции зависят от вирулентности возбудителя, длительности пребывания хламидий в организме, топографии поражения, выраженности местных и общих реакций макроорганизма.

По топографии поражения макроорганизма хламидийной инфекцией выделяют поражение нижнего отдела урогенитального тракта и восходящую хламидийную инфекцию. К поражениям нижнего отдела относят хламидийный уретрит, парауретрит, бартолинит, кольпит, эндоцервицит.

Хламидийные уретриты не имеют специфических проявлений. С возрастом частота выделения хламидий из уретры увеличивается. В отдельных случаях хламидии могут вызывать экссудативное воспаление протоков и бартолиновых желез. Первичные кольпиты хламидийной этиологии у взрослых женщин встречаются достаточно редко, что

обусловлено неспособностью хламидий размножаться в многослойном плоском эпителии; кроме этого вне клетки *C. trachomatis* высоко чувствительны к кислой реакции влагалища. Развитие первичного кольпита хламидийной этиологии возможно только при патологической гормональной активности, в частности у пожилых женщин, беременных и девочек.

Выделения из цервикального канала мацерируют многослойный плоский эпителий влагалищной части шейки матки, вызывая его частичную десквамацию — шейка матки становится отечной, гиперемированной, образуется так называемая гипертрофическая эктопия шейки матки. Некоторые авторы склонны рассматривать гипертрофическую эктопию не как следствие хламидийной инфекции шейки матки, а как предрасполагающий фактор для развития этой инфекции.

Цервициты — первичное и наиболее частое проявление хламидийной активности. В большинстве наблюдений цервицит, вызванный *C. trachomatis*, клинически не проявляется и только у 1/3 больных отмечаются признаки инфицирования. Более того, женщины, страдающие цервикальной хламидийной инфекцией, подвержены риску развития воспалительных заболеваний органов малого таза, которые могут привести к длительным расстройствам репродуктивной функции, формированию хронических тазовых болей, эктопической беременности.

Термин «восходящая хламидийная инфекция» употребляют по отношению к поражениям слизистой полости матки, труб, яичников, связочного аппарата матки, брюшины, печени. Восходящая хламидийная инфекция наиболее часто распространяется: а) каналикулярно (через цервикальный канал, полость матки, маточные трубы, на брюшину и органы брюшной полости); б) лимфогенно (по лимфатическим капиллярам); в) гематогенно (о чем свидетельствует наличие экстрагенитальных поражений). Кроме этого в распространении хламидий могут участвовать сперматозоиды.

Хламидийный эндометрит, как правило, протекает без ярко выраженных симптомов, при этом воспалительный процесс ограничен и нередко ликвидируется спонтанно во время десквамации слизистой.

Хламидийный сальпингит — наиболее частое проявление восходящей хламидийной инфекции, характеризуется длительным подострым и стертым течением. Хламидии повреждают эпителий маточных труб и ресничек, обуславливая развитие трубного бесплодия. Однако при хламидийном сальпингите морфоструктурные изменения в слизистой, мышечной и серозной оболочках трубы не всегда соответствуют тяжести воспалительного процесса, протекающего латентно или малосимптомно. В целом, бесплодие представляет наиболее частое осложнение хламидийной инфекции. Частота его находится в прямой зависимости от длительности и кратности обострений воспалительного процесса и варьирует в пределах 34—49%.

Изучение состояния маточных труб и окружающих их тканей с помощью лапароскопии с гидрохромотубацией обнаружило, что у больных с хламидийной инфекцией наблюдается окклюзия маточных труб в интерстициальном отделе (71%), при смешанной инфекции трубы непроходимы в ампулярном отделе (53%). Спаечный процесс в малом тазу III—IV степени чаще сопутствует банальному воспалению (28%); при хламидиозе преобладает I—II степень выраженности спаечного процесса. Необходимо подчеркнуть важность проведения лапароскопии с забором содержимого маточных труб при подозрении на генитальный хламидиоз, так как отрицательные результаты тестирования материала на *C. trachomatis* из уретры и шейного канала нельзя считать достоверными, поскольку они не исключают поражения хламидиями труб. У пациенток с острой, подострой и хронической формами восходящей хламидийной инфекции воспалительное поражение органов малого таза сопровождается перигепатитом — синдромом Fitz-Hugh-Curtis — повышение температуры тела, боли в подпеченочной области.

При хламидийном сальпингите поражаются все оболочки маточных труб, однако в первую очередь повреждается слизистая оболочка. Трубные складки набухают, нарушается целостность эпителия, появляется ригидность труб, изменяется их перистальтика. Инфильтративные процессы в трубе обуславливают уплощение их стенок, изъязвление

трубных складок; слипание последних приводит к облитерации просвета маточных труб.

Ведущими симптомами генитального хламидиоза являются:

- слизисто-гнойное отделяемое из уретры, цервикального канала;
- рыхлость, отечность и повышенная кровоточивость шейки матки;
- наличие лимфоидных фолликулов на влажной части шейки матки (фолликулярный цервицит).

Болевой синдром характерен для больных со смешанной хламидийно-герпетической инфекцией.

Клиническое течение генитального хламидиоза характеризуется двумя вариантами:

- 1) свежий хламидиоз, при котором давность процесса не превышает 2 месяцев;
- 2) хроническая форма — проявляется вялотекущей симптоматикой.

Лабораторная диагностика хламидиоза. Не вызывает сомнений важность ранней диагностики хламидийной инфекции, так как, во-первых, поздние ее стадии обуславливают развитие восходящей инфекции и других осложнений, во-вторых, более чем в 50% наблюдениях хламидиоз клинически не проявляется (Anestad G. et al., 1993). В связи с этим особую актуальность приобретает проведение скрининговых тестов среди молодых женщин. В настоящее время убедительно доказано, что скрининговые тесты должны быть основаны на специфических методах диагностики *C. trachomatis*.

Существуют цитологический (выделение хламидий на культуре клеток тканей) и серологические методы диагностики *C. trachomatis*. Наиболее простой метод диагностики — бактериоскопический, позволяющий идентифицировать хламидийные включения до 40% среди поражаемого контингента. Однако этот метод отличает высокий процент ложноположительных результатов. Достоверным методом диагностики хламидийной инфекции считается метод изоляции возбудителя на культуре клеток, обработанных анти-метаболитами. Вместе с тем, культуральный метод диагностики весьма трудоемкий в отношении транспортировки

проб и оборудования специальных боксов для исследований, сопряжен со значительными временными затратами.

В настоящее время для экспресс-диагностики хламидиоза целесообразно использовать метод прямой иммунофлюоресценции (ПИФ) с моноклональными антителами. При этом следует учитывать, что исследованию подлежат не свободные выделения, а соскоб эпителиальных клеток. Данный метод является высокоспецифичным, чувствительным и технически простым.

Методы ДНК-диагностики требуют исключительно высокого качества реагентов и четкости соблюдения всех правил от забора материала до интерпретации результатов. До настоящего времени эти методы не отвечают требованиям, что не позволяет использовать их широко в практической деятельности. Сроки контрольной диагностики определяются в зависимости от используемого метода. Культуральное исследование проводят не ранее, чем через 10—14 дней после терапии в связи с возможностью получения ложноотрицательных результатов. Контрольное исследование ПИФ-методом показано через 4 недели во время очередной менструации.

Вопросы лечения генитального хламидиоза представляют одну из важных задач гинекологии: как известно, при неадекватной терапии или спонтанной ремиссии хламидийной инфекции последняя переходит в латентное состояние, которое при определенных обстоятельствах может смениться обострением процесса.

Поскольку жизненный цикл хламидии проходит внутри мембраноограниченной зоны клетки «микробной мишени», заканчиваясь гибелью последней, при этом элементарные тельца хламидий выходят в межклеточную среду, постольку лечение следует начинать с препаратов, активных в отношении сопутствующей инфекции, затем проводить повторное обследование на хламидиоз и его лечение (многократная диагностика в дни менструации).

Вместе с тем, до настоящего времени остается актуальной проблема лечения урогенитальных микстинфекций, главным образом благодаря способности некоторых микроорганизмов паразитировать в трихомонадах. Будучи защищенными от воздействия иммунных сил организма и лекар-

ственных препаратов, эти резервированные микроорганизмы при определенных условиях высвобождаются из фагосом простейшего и являются причиной рецидивов инфекционного заболевания. В последние годы для лечения хламидиоза успешно применяют индукторы интерферона неовир, ридостин, интерферонсодержащие иммуномодуляторы — виферон, лейкинферон, реаферон, роферон, реальдирон. Лечение вялотекущей хламидийной инфекции предусматривает включение в комплексную терапию иммуномодулятора, комбинацию двух антибиотиков, активных в отношении хламидий, а также сопутствующей бактериальной микрофлоры; для профилактики кандидозных поражений целесообразно применение полиеновых антибиотиков (нистатин, леворин, низорал); поливитамины, ферменты (вобензим).

В качестве этиотропного лечения хламидиоза целесообразно использовать препараты фторхинолонового ряда, обладающие выраженной антихламидийной и антибактериальной активностью, ингибирующие ДНК вируса, нарушающие синтез белков благодаря проникновению препарата в гранулоциты и макрофаги.

Пефлоксацин (абактал) — на 1 прием 400 мг далее по 200 мг 2 раза в сутки в течение 10—14 дней. При хроническом течении хламидиоза по 400 мг 2 раза в сутки в течение 15 дней. Рекомендуются при лечении хронических персистирующих форм заболевания.

Офлоксацин (таривид) — на 1 прием 400 мг, далее по 200 мг 2 раза в сутки в течение 7—10 дней.

Ципрофлоксацин (ципробай) — 300 мг в сутки по 150 мг 2 раза в течение 7—10 дней.

Ломефлоксацин (максаквин) — 600 мг в сутки после еды в течение 10—14 дней.

Помимо хинолонов, для лечения хламидиоза используются препараты группы макролидов.

Азитромицин (сумамед) — первый прием 4 (0,25) капсулы на ночь, в последующие дни по 1 капсуле 2 раза /сутки. Сумамед обладает активностью по отношению к хламидиям благодаря способности достигать высоких концентраций в тканях, особенно воспаленных, и сохраняться в них в терапевтических концентрациях в течение нескольких суток.

Рокситромицин (рулид) — по 150 мг 2 раза в сутки в течение 7—10 дней.

Для лечения беременных предлагается эритромицин по 500 мг перорально 4 раза в день в течение 7 дней или амоксициллин по 500 мг перорально 3 раза в день в течение 7 дней, либо азитромицин 1 г перорально однократно на курс лечения. Безопасность и эффективность применения азитромицина у беременных и кормящих женщин не установлена.

Критерии излеченности при хламидиозе. Контрольное обследование проводят во время первых двух очередных менструаций. Несоблюдение схемы лечения может сильно повлиять на успех терапии, неудачные схемы лечения во многом обусловлены этим фактором при применении множественных доз, так как пациенты принимают антибиотики нерегулярно и заканчивают прием раньше времени.

ГИПЕРПЛАСТИЧЕСКИЕ ПРОЦЕССЫ ЭНДОМЕТРИЯ

Гиперпластические процессы эндометрия как возможная основа для формирования злокачественных опухолей в течение многих десятилетий представляют важную медико-социальную проблему. Частота озлокачествления гиперпластических процессов эндометрия колеблется в достаточно широких пределах (0,25—50%) и определяется морфологическими особенностями заболевания, длительностью его рецидивирования, а также возрастом пациенток.

В соответствии с классификацией ВОЗ (1984) к гиперпластическим процессам эндометрия относятся гиперплазия, полипы и атипические изменения слизистой тела матки. Атипические процессы подразделяются на три степени в зависимости от выраженности патологической трансформации эндометрия: при I и II степенях наблюдаются структурные аномалии слизистой, при III степени — помимо структурных аномалий обнаруживаются изменения в строении клеточных элементов. В отечественной литературе атипические изменения в слизистой тела матки классифицируются на легкие, средние и тяжелые аденоматозные процессы, а также собственно атипические изменения в эндометрии. Выделение терминов «аденоматозные» и «атипические» процессы объясняется различием степеней риска злокачественной трансформации в очагах усиленной пролиферации и структурной перестройки эпителия.

Ведущее значение в *патогенезе* гиперпластических процессов в эндометрии отводится воздействию повышенных концентраций эстрогенов. Так, формирование гиперпластических процессов эндометрия в позднем репродуктивном и переходном возрасте происходит в условиях стойкой гиперэстрогении на фоне пониженной продукции прогестерона. Известны несколько причин гиперэстрогении: дисфункция яичников (персистенция фолликула, атрезия фолликулов); фолликулярные кисты; стромальная гипер-

плазия; опухоли тека-клеток; гиперплазия коры надпочечников; нарушение гонадотропной функции гипофиза; некорректное применение эстрогенов; изменение в метаболизме гормонов (ожирение, цирроз печени, гипотиреоз); гиперплазия коркового слоя надпочечников. Таким образом, формирование гиперпластических процессов в эндометрии может быть обусловлено нарушением овуляции любой этиологии, приводящей к развитию абсолютной или относительной гиперэстрогении на фоне отсутствия или недостаточного антиэстрогенного влияния прогестерона. С учетом изложенного, можно выделить следующие механизмы гиперэстрогении: ановуляция в репродуктивном периоде и пременопаузе, гиперплазия тека-ткани яичников, ожирение и обусловленное им повышенное превращение андростендиона в эстрон в жировой ткани.

Существует точка зрения о развитии гиперпластических процессов в эндометрии на фоне выраженной гипоестрогении. Известно, что для полноценной пролиферации и клеточного метаболизма необходимо воздействие определенных концентраций как эстрадиола, так и прогестерона. При этом условиями для развития секреторных преобразований в неизмененном пролиферирующем эндометрии являются: а) циклическое возрастание уровня прогестерона и б) сохранение уровня эстрадиола в маточном кровотоке не ниже 100 нг/мл. Нарушение баланса в «системе» эстрогены—прогестерон приводит к торможению процессов структурной подготовки клеток эндометрия к воздействию гестагенов. В подобной ситуации даже низкие концентрации эстрадиола способны поддерживать постоянную пролиферацию эпителия и обеспечить формирование гиперплазии эндометрия.

Кроме этого не исключается возможность развития гиперпластических процессов эндометрия в рамках сохраненных гормональных соотношений, особенно у пациенток репродуктивного возраста. В серии исследований обнаружено закономерное существование очаговой гиперплазии и железисто-фиброзных полипов на полноценном функционирующем эндометрии у женщин репродуктивного возраста с неизмененным гормональным статусом.

Среди дисгормональных состояний, обуславливающих развитие гиперпластических процессов, выделяют также нарушения физиологической секреции тиреоидных гормонов, являющихся модулятором действия эстрогенов на клеточном уровне. Дисбаланс этих гормонов может способствовать прогрессированию нарушений гисто- и органогенеза гормональнозависимых структур и формированию гиперпластических процессов эндометрия.

Безусловно, эндометрий, как гормональнозависимый орган-мишень, тонко реагирует на любые изменения гормонального статуса на уровне целого организма. В последние годы с помощью гистохимических, иммунохимических и электронно-микроскопических методов исследования были уточнены и расширены представления о тканевом гомеостазе эндометрия как органа-мишени. Установлено, что в регуляции процессов клеточной пролиферации принимают участие не только эстрогены, но и биологические амины (норадреналин, меланотонин, серотонин, брадикинин, гистамин, инсулин, простагландины, паратгормон, глюкагон, гастрин), хориогонин и прочие пептиды, вырабатываемые клетками так называемой диффузной эндокринной системы — АПУД-системы (Amino Precursor Uptake and Decarboxylation). В норме апудоциты встречаются во многих органах, что обусловлено необходимостью контроля над процессами пролиферации клеток. В злокачественных нейроэндокринных опухолях различной локализации, в том числе в эндометрии, обнаружено многократное увеличение их концентрации, что создает условия для гиперсекреции биологически активных веществ в общий кровоток и воздействия последних на организм больной в целом. В неизменной и атрофичной слизистой тела матки апудоциты или отсутствуют или содержатся в низких концентрациях, в то время как при диффузной гиперплазии и аденокарциноме их уровень возрастает в 5 и 20 раз соответственно. При этом у больных с повышенным содержанием эндокринных клеток в эндометрии выявляются сопутствующие экстрагенитальные заболевания — ожирение, артериальная гипертензия, гипергликемия и др.

В литературе имеются сообщения о «воспалительном» генезе гиперпластических процессов в эндометрии (Табак-

ман Ю. Ю. и соавт., 1987). В соответствии с этой теорией, каждый атрофичный орган легко подвержен влиянию неспецифических раздражителей, так как является тканью со сниженной или отсутствующей функцией. При этом неспецифический раздражитель может вызвать формирование как очаговой пролиферации, так и диффузной гиперплазии эпителия и стромы. Таким раздражителем является любой фактор, способный возбудить воспалительную реакцию, тем более что для инфекционного фактора тонкий атрофичный эндометрий является хорошей питательной средой. При длительно текущем воспалении развивается фиброз стромы и гиалинизация волокон, из-за блокады выводных протоков в железах эпителия образуется кистозное расширение. Более того, длительные морфологические и функциональные изменения в слизистой оболочке тела матки при хроническом эндометрите обуславливают возможность патологической афферентации в структуры центральной нервной системы, регулирующие деятельность гипоталамо-гипофизарно-яичниковой системы. Нарушения в этой системе приводят к развитию вторичной гиподисфункции яичников, формированию ановуляции по типу абсолютной или относительной гиперэстрогении и, следовательно, гиперпластических процессов в эндометрии.

Таким образом, современные представления о патогенезе гиперпластических процессов в эндометрии не ограничиваются «традиционными» концепциями «гиперэстрогении». По-видимому, патологическую трансформацию слизистой тела матки необходимо рассматривать как сложный биологический процесс, затрагивающий все звенья нейрогуморальной регуляции организма женщины.

Как правило, гиперпластическим изменениям подвергаются функциональный слой слизистой тела матки, значительно реже — базальный. При **железистой гиперплазии** эндометрий резко утолщен, железы имеют удлиненную форму, извилистые, пило- или штопорообразные. Отличия между железистой и железисто-кистозной гиперплазией не принципиальны и в основном сводятся к наличию или отсутствию кистозно расширенных желез (при железисто-кистозной гиперплазии наблюдается картина «швейцарского сыра»). Дифференцирование функционального слоя на

компактный и спонгиозный отсутствует. В большинстве случаев имеет место нечеткое отграничение функционального слоя от базального. Железистый эпителий цилиндрический, находится в состоянии оживленной пролиферации, наблюдается большое количество митозов. В кистозно расширенных железах эпителий кубический или резко уплощенный. Строма эндометрия густая, местами отечная, состоящая из округлых клеток с признаками оживленной пролиферации и повышенной активностью митозов. Между клетками беспорядочно расположена густая сеть аргентофильных волокон, более плотных и грубых, чем в нормальном эндометрии.

На фоне гиперэстрогении формируется застойное полнокровие ткани эндометрия с резким расширением капилляров, нарушается кровообращение (престааз, стааз) с образованием гиалиновых тромбов. Расстройство местного кровообращения и изменение проницаемости сосудистых стенок обуславливают гипоксию и нарушение обмена веществ в ткани эндометрия. Морфологическим субстратом кровотечения, возникающего в ответ на падение уровня эстрогенов, являются участки слизистой тела матки с нарушенным кровообращением: резко расширенные тонкостенные кровеносные сосуды типа синусоид, расположенные в поверхностном слое эндометрия; участки с выраженными дистрофическими изменениями и тромбированными сосудами при наличии или отсутствии очагов некроза.

Реже, в сравнении с гиперплазией функционального слоя эндометрия, развивается гиперплазия базального слоя слизистой. Патологическое утолщение базального слоя распространяется на всю слизистую или имеет очаговый характер. Именно последняя форма базальной гиперплазии является исходным местом образования полипов эндометрия. По мере утолщения базального слоя происходит истончение функционального, циклические процессы в последнем протекают недостаточно интенсивно. Железы базального слоя узкие, прямые. Железистый эпителий в глубоких слоях базального слоя всегда нефункционирующий. Строма густая, нередко фиброзная. Резко выделяются сосуды с утолщенными склерозированными стенками, расположенные в виде клубков.

Полипы эндометрия возникают из патологически измененного базального слоя слизистой тела матки. Утолщенные очаги этого слоя вытягиваются, удлиняются и принимают форму полипов, вначале расположенных на широком основании, а впоследствии, благодаря сократительной деятельности матки, — на тонком («ножке»). Формирование полипов обусловлено, по-видимому, патологическим состоянием сосудов базального слоя и местным изменением рецепторного аппарата слизистой матки, проявляющимся увеличением концентрации рецепторов к эстрогенам. Наиболее частой локализацией полипов эндометрия является слизистая дна и углов матки. Полипы могут быть единичными или множественными. Принимая во внимание, что патогномичным анатомическим признаком полипов является тонкое основание («ножка»), наличие которого отличает полипы от полиповидной формы железистой гиперплазии эндометрия, считается необоснованным употребление термина «полипоз эндометрия».

Морфологически полипы эндометрия характеризуются наличием стромального и железистого компонентов, а также расширенных кровеносных сосудов с утолщенными склерозированными стенками, расположенными в их основании или ножке. В клинической практике выделяют следующие их виды:

- 1) *полипы, покрытые функциональным слоем;*
- 2) *железистые (железисто-кистозные) полипы;*
- 3) *фиброзные полипы;*
- 4) *железисто-фиброзные полипы;*
- 5) *аденоматозные полипы;*
- 6) *полипы с очаговым аденоматозом.*

Полипы, покрытые функциональным слоем, встречаются только у больных репродуктивного периода с сохраненным двухфазным менструальным циклом и располагаются на фоне секреторного эндометрия. В железисто-фиброзных полипах преобладает стромальный компонент над железистым, причем для последнего не характерны фазные преобразования. Железистые полипы отличаются преобладанием железистого компонента над стромальным, железистые полипы данного вида циклически неактивны. В фиброзных полипах железистые отсутствуют или имеются единичные,

эпителий их нефункционирующий. Интенсивная пролиферация желез и их эпителия характерна для полипов с очаговым аденоматозом. Эпителий железистого компонента вне очагового аденоматоза нефункционирующий или с признаками слабо выраженной пролиферации. Особенностью аденоматозных полипов является обилие желез, их эпителий находится в состоянии интенсивной пролиферации с относительно высокой митотической активностью. В аденоматозных полипах повышено содержание РНК в цитоплазме, а также увеличена площадь ядер и концентрация ДНК в них. В клинико-патогенетическом аспекте полипы эндометрия целесообразно выделять в самостоятельное заболевание (при развитии их на фоне секреторной или атрофической слизистой тела матки) или трактовать как сопутствующий патологический процесс (в сочетании с дисфункцией яичников, миомой и/или внутренним эндометриозом тела матки).

С морфологических позиций к **предраку** эндометрия относят: *атипическую гиперплазию, очаговый аденоматоз и аденоматозные полипы*. Б. И. Железнов предраковые состояния эндометрия рассматривает шире, а также выделяет различные формы атипической гиперплазии эндометрия:

I. Атипическая гиперплазия функционального и (или) базального слоев:

- а) нерезкая форма предраковых изменений;
- б) выраженная форма предраковых изменений.

II. Очаговый аденоматоз в железистой (железисто-кислотной) и базальной гиперплазии, полипах, диспластическом, гипопластическом, атрофическом и малоизмененном функциональном и (или) базальном слоях эндометрия.

III. Аденоматозные полипы:

- а) нерезкая форма предраковых изменений;
- б) выраженная форма предраковых изменений.

Гистологическая картина атипической гиперплазии характеризуется структурной перестройкой и более интенсивной пролиферацией желез. При нерезкой форме предраковых изменений происходит обильное разрастание извитых желез, имеющих причудливую форму (на косых срезах напоминают картину «железа в железе»). Железистый эпителий с признаками повышенной митотической активности.

Выраженная форма предрака эндометрия отличается интенсивной пролиферацией желез с отчетливой атипией эпителия. Железистый эпителий многоядный, с признаками полиморфизма. Цитоплазма эпителиальных клеток увеличена в размерах, эозинофильна; ядра клеток также увеличены, бледные. Отчетливо идентифицируются глыбки хроматина и крупные ядрышки. Подобная картина вызывает определенные затруднения в дифференциальной диагностике с аденокарциномой эндометрия, в связи с чем некоторые авторы предлагают использовать термины «нулевая стадия рака эндометрия», «преинвазивная карцинома». При выраженной форме атипической гиперплазии увеличивается митотическая активность и возрастает количество и спектр патологических митозов.

Морфологический предрак трансформируется в аденокарциному приблизительно в 10% случаев; нередко длительно и неоднократно выявляется у одной и той же больной (несмотря на проводимую консервативную терапию), крайне редко подвергается обратному развитию.

Клинический опыт убеждает, что вероятность перехода в рак не только атипической гиперплазии (аденоматоза), но и других гиперпластических процессов эндометрия, не относящихся к морфологическому предраку, достаточно высока (при соответствующих условиях). Таковыми условиями являются нарушения эндокринной системы (нейрообменно-эндокринный синдром), возраст (пре- и постменопауза) и характер течения гиперпластического процесса (рецидивирование).

В связи с этим предраковые изменения эндометрия целесообразно оценивать в соответствии с возрастом больной, клиническим течением патологического процесса, нарушениями гормонального и обменного характера. В частности, к предраковым состояниям в постменопаузальном периоде относят атрофию эндометрия, сопровождающуюся кровотечением. *Классификация предрака эндометрия*, предложенная Г. М. Савельевой и В. Н. Серовым, учитывает не только морфоструктурные нарушения, но и клинические проявления заболевания:

I. Аденоматоз и аденоматозные полипы в любом возрасте женщины.

II. Железистая гиперплазия эндометрия в сочетании с гипоталамическим нейрообменно-эндокринным синдромом (гипоталамическим синдромом, протекающим по типу болезни Иценко—Кушинга) в любом возрасте женщины.

III. Железистая гиперплазия эндометрия, особенно рецидивирующая в период менопаузы.

В *клинике* больных гиперпластическими процессами эндометрия преобладают нарушения менструальной функции — ациклические маточные кровотечения, контактные кровотечения, реже — меноррагии по типу полименореи. Учитывая, что патогенетическую основу гиперпластических процессов слизистой тела матки составляет ановуляция, ведущим симптомом больных репродуктивного возраста является бесплодие, как правило, первичное, реже — вторичное.

Не вызывает сомнений, что решающим методом *диагностики* патологических состояний эндометрия является гистологическое изучение полного его соскоба, позволяющее определить характер морфоструктурных изменений. Однако применение современных высокоинформативных методов исследования в ряде наблюдений позволяет пересмотреть клинический диагноз и скорректировать тактику лечения больных. В широкой клинической практике для этих целей используют трансвагинальное ультразвуковое сканирование и гистероскопию.

Трансвагинальное ультразвуковое сканирование. При подозрении на гиперпластический процесс и рак слизистой тела матки особое внимание уделяется изучению так называемого срединного маточного эха (М-эха) — отражения от эндометрия и стенок полости матки. При этом оценивают его форму, контуры и внутреннее строение. Ведущее значение придают определению величины переднезаднего размера (ПЗР) М-эха, учитывая наибольшую прогностическую ценность данного критерия при патологической трансформации эндометрия. В репродуктивном периоде максимальные значения ПЗР неизменного М-эха наблюдаются в период расцвета желтого тела (секреторная фаза менструального цикла) и варьируют в пределах 10—16 мм. Поэтому увеличение переднезаднего размера М-эха свыше ука-

занных значений необходимо рассматривать как возможное проявление патологического процесса.

Несомненно, трансвагинальное ультразвуковое сканирование представляет высокоинформативный метод диагностики патологической трансформации слизистой тела матки. Тем не менее, эхография не может и не должна применяться для установления морфологической структуры неопластического процесса:

- во-первых, диагностировать тип морфоструктурных преобразований в слизистой тела матки с высокой степенью точности с помощью ультразвукового сканирования не представляется возможным;
- во-вторых, определение морфотипа патологической трансформации эндометрия не имеет клинического значения, так как лечение больных проводят только с учетом данных гистологического исследования биоптата эндометрия.

Акустической особенностью *полипов эндометрия* является появление внутри расширенной полости матки округлой или овальной формы образования с ровными контурами и высокой эхоплотностью. Ультразвуковая картина срединной структуры матки при полипах эндометрия отличается выраженным полиморфизмом и зависит от размеров, локализации и формы полипа. Вместе с тем, лишь идентификация четких границ между патологическим образованием и стенками полости матки является убедительным признаком данной формы гиперпластических процессов эндометрия. При наличии маточного кровотечения граница между контурами эндометрия и полипом усиливается и определяется на сканограммах в виде эхонегативного ободка — акустической тени, отражающей скопление крови (рис. 6). Один из дифференциально-диагностических критериев полипов эндометрия — отсутствие деформации М-эха, так как полипы, в отличие от подслизистых узлов миомы, не изменяют форму полости матки. Однако в редких случаях (при фиброзных полипах сравнительно больших размеров) мы наблюдали деформацию срединной структуры матки полипами эндометрия сравнительно больших размеров (средний диаметр их достигал 20—25 мм, при гистологическом изучении обнаружены фиброзные полипы).

Ультразвуковая диагностика *гиперплазии эндометрия* основывается на выявлении в зоне расположения срединного маточного эха овальной формы образования, увеличенного в переднезаднем направлении с однородной структурой и повышенной эхоплотностью — тип 1. Для второго типа эхограмм характерно появление ровных утолщенных (до 4—7 мм) контуров эндометрия с низким уровнем звукопроводимости, ограничивающих гомогенную зону с меньшим волновым импедансом (рис. 7).

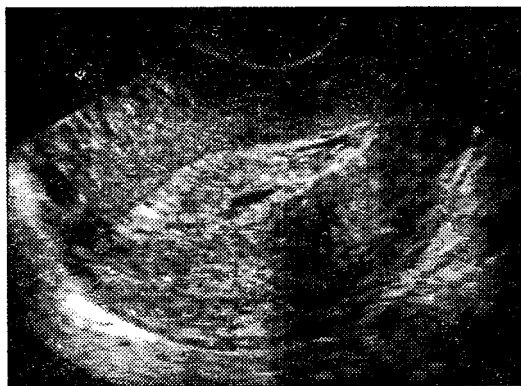


Рис. 6. Трансвагинальное ультразвуковое сканирование.
Полип эндометрия

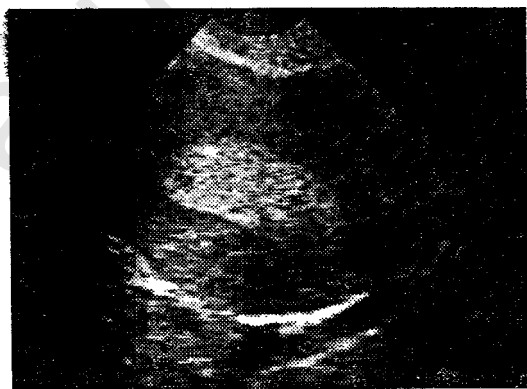


Рис. 7. Трансвагинальное ультразвуковое сканирование.
Гиперплазия эндометрия

До настоящего времени дискутируется вопрос о возможности и целесообразности ультразвуковой диагностики рака эндометрия. Результаты исследований, проведенных в нашей клинике, а также данные литературы убеждают, что эхографическая диагностика рака эндометрия представляет определенные трудности, обусловленные, главным образом, двумя причинами:

1) на начальных этапах формирования злокачественной трансформации эндометрия отсутствуют какие-либо специфические акустические критерии заболевания;

2) образование при длительном маточном кровотечении фибрина симулирует ультразвуковую картину рака эндометрия, что значительно усложняет интерпретацию эхограмм.

Таким образом, вопрос о диагностической ценности ультразвукового сканирования при раке эндометрия остается открытым. Вместе с тем, не вызывает сомнений, что ценность любого дополнительного метода исследования определяет возможность диагностировать патологический процесс до появления его клинической симптоматики. Как известно, основным клиническим признаком рака эндометрия является маточное кровотечение в постменопаузе. Данный симптом наблюдается почти у 50% больных раком матки. Кроме этого в генезе злокачественной трансформации эндометрия немаловажная роль отводится нарушениям менструальной функции по типу ановуляции в различных возрастных периодах. Наличие изложенных выше клинических признаков в большинстве случаев является показанием для биопсии эндометрия с целью изучения его морфоструктуры. Следовательно, в подобных наблюдениях применение ультразвукового сканирования для диагностики гиперпластических процессов и рака эндометрия не имеет практического значения. В то же время эхография представляет оптимальный метод выявления патологических состояний эндометрия при массовых обследованиях населения и в ряде случаев способствует обнаружению доклинических форм злокачественной трансформации эндометрия, главным образом, при 0 и Ia стадиях заболевания (классификация Министерства здравоохранения СССР, 1985 г.).

Гистероскопия. Гистероскопическая картина *гиперплазии эндометрия* характеризуется широкой вариабельностью и зависит от формы патологического процесса (простая или полиповидная), распространенности (очаговая или диффузная), длительности маточного кровотечения. При *простой гиперплазии* эндометрий неравномерно утолщен, имеет складчатое строение; основание складок широкое, вершина — тонкая, с неровными краями, оттенок складок варьирует от бледно-розового до ярко-красного цвета. Изменение давления в полости матки при ее растяжении жидкими средами позволяет визуализировать волнообразные движения слизистой оболочки — признак «подводных растений». Высота слизистой определяется продолжительностью маточного кровотечения. При отсутствии последнего может достигать 20 мм; в основном — варьирует в пределах 10—15 мм. Сосудистый рисунок резко выражен, однако какие-либо его особенности, патогномоничные для гиперплазии, обнаружить не удастся. Выводные протоки трубчатых желез четко визуализируются, расположены равномерно. Устья маточных труб, как правило, свободны; реже — не являются из-за резкого отека слизистой.

Отличительной особенностью *кистозной формы* железистой гиперплазии является наличие множественных кистозных полостей, расположенных в проекции поверхностных сосудов слизистой, имеющих различную толщину (так называемый феномен «ловушки», поскольку эти полости идентифицируются как бы в «сетях» сосудистого сплетения). Диаметр кистозных структур не превышает 2—3 мм, иногда они принимают бурый оттенок вследствие очагового кровоизлияния в кисту.

Полиповидная форма гиперплазии эндометрия характеризуется появлением множества полиповидных разрастаний (шарообразной формы структуры на широком основании) бледно-розового или сине-багрового цвета, свисающих в просвет полости матки. Величина полиповидных разрастаний колеблется от нескольких миллиметров до 1,0—1,5 см. При данной форме гиперплазии устья маточных труб обычно не идентифицируются, так как полиповидные разрастания, локализованные преимущественно в области дна матки и трубных углов, перекрывают их просвет.

Полипы эндометрия отличает признак органоидности — наличие «ножки» (тонкого основания). Конфигурация их различная: округлая, овальная, продолговатая, конусовидная; размеры колеблются в пределах 0,3—4,0 см. *Полипы, покрытые функциональным слоем*, имеют гладкую поверхность и бледно-розовый оттенок (реже — ярко-красный). Наиболее часто располагаются в области дна и трубных углов матки. В тех наблюдениях, когда полипы, покрытые функциональным слоем, выявляются на фоне секреторного эндометрия, поверхность их бархатистая, с множественными складками, имеющими плоскую вершину. Эндоскопически *железистые и железисто-фиброзные полипы* практически не отличаются от полипов, покрытых функциональным слоем. Цвет их бледно-розовый или бледно-серый, наиболее частой локализацией (так же, как и полипов, покрытых функциональным слоем) являются дно и проекция углов матки. В ряде случаев железисто-фиброзные полипы характеризуются выраженным сосудистым рисунком (гистологически — расширенные периферические кровеносные сосуды).

Фиброзные полипы определяются в виде образований округлой или овальной формы, бледно-розового или бледно-желтого цвета, с гладкой поверхностью и более широким основанием, чем у железистых или смешанных полипов. Сосудистый рисунок на поверхности фиброзных полипов не идентифицируется. Размеры их редко превышают 15 мм, как правило, фиброзные полипы единичные.

Эндоскопическая картина *полипов с очаговым аденоматозом* идентична таковой железистых или железисто-фиброзных полипов, поскольку в последних при гистологическом исследовании могут выявляться очаги аденоматоза. *Аденоматозные полипы* определяются в виде образований тускло-серого цвета с неровной поверхностью. Величина этих полипов варьирует от 5 до 30 мм, иногда поверхность аденоматозных полипов отличает багрово-синюшный оттенок (гистологически — локальное нарушение кровообращения) или выраженный сосудистый рисунок (гистологически — многочисленные расширенные капилляры). Необходимо уточнить, что обнаружение во время гистероскопии образований тускло-серого цвета с неровной по-

верхностью позволяет лишь заподозрить аденоматозные полипы, так как установление морфотипа полипа и его пролиферативной активности — приоритет гистологического исследования микропрепаратов.

В ряде наблюдений определенные трудности вызывает дифференциальная диагностика фиброзных полипов эндометрия и подслизистых узлов миомы небольших размеров. Следует отметить, что полипы слизистой тела матки под давлением потока жидкой среды совершают колебательные движения, которые нехарактерны для подслизистых опухолей миометрия.

При раке эндометрия в полости дна матки (на отдельных участках ее стенок или на всем протяжении) выявляются папилломатозные разрастания серого или грязно-серого цвета с фрагментами кровоизлияния и некроза, а также усиленный сосудистый рисунок слизистой матки. В целом гистероскопическая картина злокачественной трансформации слизистой зависит от стадии неопластического процесса и, как правило, достаточно однотипна. Более того, при изменении объема вводимой жидкости раковая ткань легко распадается, крошится и кровоточит, что позволяет в 100% наблюдений установить правильный диагноз (безусловно, за исключением преинвазивной карциномы и Ia стадии рака).

Итак, кратко основные концепции особенностей гистероскопической картины неопластических процессов в эндометрии можно изложить следующим образом:

— **простая гиперплазия эндометрия:**

- 1) поверхность слизистой неровная с многочисленными складками; цвет — бледно-розовый, реже — ярко-красный;
- 2) высота эндометрия в пределах 10—15 мм;
- 3) выводные протоки желез визуализируются, расположены равномерно;
- 4) сосудистый рисунок резко выражен;
- 5) устья маточных труб, как правило, свободны;

— **кистозная гиперплазия эндометрия:**

- 1—3 пункты идентичны одноименным простой гиперплазии;

- 4) *сосудистая сеть резко выражена, причем сосуды имеют неодинаковую толщину;*
- 5) *визуализируются множественные кистозные полости расположенных в проекции поверхностных сосудов слизистой — феномен «ловушки»;*
- 6) *устья маточных труб свободны;*

— **полиповидная гиперплазия эндометрия:**

- 1) *поверхность слизистой неровная с множественными полиповидными разрастаниями;*
- 2) *высота эндометрия до 15 мм;*
- 3) *выводные протоки желез не определяются;*
- 4) *сосудистый рисунок резко выражен;*
- 5) *устья маточных труб не идентифицируются;*

— **полипы эндометрия (покрытые функциональным слоем, железистые, железисто-фиброзные, в том числе с очаговым аденоматозом):**

- 1) *поверхность гладкая, цвет — бледно-розовый, реже — ярко-красный;*
- 2) *имеется тонкое основание — «ножка»;*
- 3) *преимущественная локализация — дно матки и трубные углы;*

— **аденоматозные полипы эндометрия:**

- 1) *поверхность неровная, цвет — тускло-серый;*
- 2) *имеется тонкое основание — «ножка»;*
- 3) *преимущественная локализация — дно матки и трубные углы;*

— **рак эндометрия:**

- 1) *поверхность неровная с папилломатозными разрастаниями, цвет — серый или грязно-серый;*
- 2) *сосудистый рисунок резко усилен с фрагментами некроза и кровоизлияния;*
- 3) *при изменении объема вводимой жидкости ткань легко распадается, крошится и кровоточит.*

Необходимо еще раз подчеркнуть, что решающим методом диагностики гиперпластических процессов эндометрия является гистологическое исследование полного соскоба слизистой. Выскабливание эндометрия следует производить накануне ожидаемой менструации или в ее первые часы. Особенно тщательно удаляют слизистую в области дна матки и ее трубных углов — наиболее частой локализа-

ции полипов и очаговых форм гиперплазии. Гистероскопию следует применять как до выскабливания — для уточнения характера патологической трансформации эндометрия, так и после него — с целью контроля над тщательностью выполняемой операции. Полученный соскоб направляют в патоморфологическую лабораторию, в сопроводительном бланке кратко указывают основные сведения о больной: возраст, жалобы, клиническую картину, длительность заболевания, характер менструальной функции, дату последней менструации или начала кровянистых выделений, клинический диагноз.

Гиперпластический процесс эндометрия — сложный патологический комплекс, включающий не только повреждения непосредственно в слизистой тела матки, но и нарушения важнейших функций всего организма. Поэтому при выборе *метода терапии* гиперпластических процессов учитывают как морфологические изменения в слизистой, так и возраст пациентки, ее соматический статус, длительность заболевания, наличие или отсутствие сопутствующей патологии, тяжесть ее течения.

Традиционно одним из первых методов лечения гиперпластических процессов эндометрия является лечебно-диагностическое выскабливание слизистой матки с последующей гормонотерапией. Назначение гормонотерапии в репродуктивном периоде предполагает устранение ановуляции, установление циклической секреторной трансформации эндометрия и восстановление репродуктивной функции. В пре- и постменопаузе стремятся к достижению стойкой аменореи и атрофии эндометрия.

В целом лечение гиперпластических процессов эндометрия предусматривает соблюдение трех основных принципов:

- 1) остановка кровотечения;
- 2) восстановление менструальной функции в репродуктивном периоде или стойкой менопаузы в более старшем возрасте;
- 3) профилактика рецидивов заболевания.

В настоящее время для гормонального воздействия на гиперплазированный эндометрий применяются, главным

образом, прогестагены, комбинированные эстроген-гестагенные препараты, антиэстрогены и антигонадотропины.

Прогестагены подавляют продукцию лютеинизирующего гормона, не влияя на уровень фолликулостимулирующего гонадотропина. В то же время считается, что синтетические гестагены действуют не непосредственно на аденогипофиз, а управляют выработкой гипоталамусом рилизинг-факторов. В отношении эндометрия следует отметить, что влияние синтетических прогестагенов на эти структуры определяется типом химического вещества. В частности, дериваты 19-нортестостерона (норэтистерон, линестренол, дидрогестерон) оказывают неодинаковое воздействие на различные компоненты эндометриальной ткани: строма резко васкуляризируется, становится отечной и приобретает признаки децидуальной трансформации; напротив, железы атрофируются и теряют секреторную способность. Прогестагены активно связываются с эстроген- и прогестерон-связывающими рецепторами в тканях-мишенях, высвобождая при этом рецепторы к андрогенам, т. е. обладают прямым антиэстрогенным и антипрогестероновым действием.

Особое место среди искусственных прогестинов занимает гестринон — 19-норстероид, по химической структуре идентичный природным стероидам. Гестринон — норстероид «третьего поколения» — обладает не только антигестагенным, но и антиэстрогенным, антигонадотропным и антиандрогенным действием. Антипрогестероновый эффект гестринона заключается в блокаде взаимосвязей между андрогенным прогестероном и прогестерон-связывающими рецепторами в тканях, так как воздействие его осуществляется преимущественно через рецепторы к прогестерону, в которых и осуществляется блокада, т. е. гестринон обладает прямым антипрогестероновым эффектом. На периферическом уровне гестринон подавляет рост фолликулов, что, естественно, приводит к угнетению синтеза эстрогенов. В отношении андроген-связывающих рецепторов гестринон выступает как агонист, нарушая взаимодействие в системе андрогены — рецепторы. Как антигонадотропин гестринон подавляет пиковые выбросы фолликулостимулирующего и лютеинизирующего гормонов, однако их базальная секре-

ция на протяжении менструального цикла не изменяется. Таким образом, гестринон полностью блокирует стимуляцию эндометрия, вызывая в них атрофические процессы и, как их следствие, псевдоменопаузу.

Если «чистые» гестагены — прогестагены — главным образом применяют для лечения гиперпластических процессов эндометрия в пременопаузальном периоде, то в репродуктивном возрасте чаще используют комбинированные соединения — эстроген-гестагенные препараты или так называемые комбинированные оральные контрацептивы (КОК).

В качестве эстрогенного компонента наиболее часто употребляются этинилэстрадиол, реже — местранол (последний в организме частично трансформируется в этинилэстрадиол). По активности этинилэстрадиол незначительно превосходит местранол. Прогестагенный компонент представлен производными 19-нортестостерона: норэтинодрел (1 поколение); норэтистерон, этинодиола диацетат, линестренол, левоноргестрел, норгестрел (2 поколение); дезогестрел, гестоден, норгестимат (3 поколение); и производными 17-а-гидроксипрогестерона — медроксипрогестерона ацетат. Норэтинодрел и этинодиола диацетат превращаются в организме в норэтистерон. Прогестероновая активность левоноргестрела и норгестрела в 10 раз выше по сравнению с норэтинодрелом и этинодиола диацетатом.

Новые дериваты 19-норстероидов, прогестагены третьего поколения — гестоден, дезогестрел и норгестимат — химически близки к левоноргестрелу, но имеют более выраженное селективное действие на рецепторы прогестерона, подавляя овуляцию в меньших дозах, чем левоноргестрел, норэтистерон и норэтинодрел. Анδροгенная активность прогестагенов третьего поколения значительно снижена в сравнении с левоноргестрелом и, следовательно, характеризуется более низкой частотой побочных реакций андрогенного типа. Более того, прогестагены третьего поколения не нарушают метаболизм липидов, не оказывают влияния на массу тела, не повышают риск развития сердечно-сосудистой патологии. Новые соединения прогестагенов обеспечивают адекватный контроль менструального цикла и, соответственно, наименьшую частоту нарушений менстру-

альной функции. По данным А. Phillips et al. (1990), наименьшей андрогенной активностью обладает норгестимат, входящий в состав «силеста».

В зависимости от вида и дозы эстрогена и прогестагена КОК обладают преимущественно эстрогенным, гестагенным, андрогенным или анаболическим действием. Влияние КОК на репродуктивную систему в целом заключается в следующем:

- гипоталамус-гипофиз: уровень ЛГ и ФСГ снижается до значений, соответствующих ранней фолликулиновой фазе менструального цикла; предовуляторные пики отсутствуют;
- яичники уменьшаются в размерах уже в первые 6 месяцев приема препаратов, макроструктура их соответствует периоду постменопаузы; гистостроение яичников характеризуется наличием атретических фолликулов и развитием фиброзных изменений стромы; отмечается нарушение ответной реакции яичников на введение экзогенных гонадотропинов;
- эндометрий: в слизистой тела матки происходит быстрая регрессия пролиферативных изменений и преждевременное (10 день цикла) развитие неполноценных секреторных преобразований, отек стромы с децидуальной трансформацией, степень которой варьирует в зависимости от дозы прогестагенного компонента; при длительном приеме КОК нередко развивается временная атрофия желез эндометрия;
- шейка матки: наблюдаются гиперсекреция и изменение физико-химических свойств слизи цервикального канала (повышается ее вязкость и волокнистость), препятствующие пенетрации как сперматозоидов, так и микроорганизмов;
- в эпителии влагалища отмечаются преобразования, соответствующие лютеиновой фазе менструального цикла.

Для лечения гиперпластических процессов эндометрия (особенно его предраковых состояний) нередко используют даназол — изоксальное производное 17-а-этинил тестостерона с преимущественным антигонадотропным действием. Фармакодинамический эффект даназола проявляется в

развитии искусственной псевдоменопаузы. Антигонадотропное действие препарата заключается в блокировке пиковых выбросов фолликулостимулирующего и лютеинизирующего гормонов при сохранении их базального уровня секреции. Кроме этого даназол подавляет компенсаторное увеличение гонадотропинов в ответ на вызванную им же пониженную эстрогенную насыщенность. В организме даназол взаимодействует с большим количеством белков: с ферментами, участвующими в процессах стероидогенеза в половых железах и коре надпочечников; с различными рецепторами (андрогенов, глюкокортикоидов, прогестерона, в меньшей степени эстрогенов); причем, в отношении прогестерон-связывающих рецепторов даназол обладает смешанным действием (агонист/антагонист), а к рецепторам андрогенов и глюкокортикоидов выступает как агонист. Даназол уменьшает производство печенью глобулина, связывающего половые стероиды, а также отделяет от него тестостерон, увеличивая, таким образом, концентрацию свободного тестостерона в организме. Следовательно, даназол тормозит стероидогенез в яичниках, связывает андроген- и прогестерон-зависимые рецепторы в эндометрии и подавляет пролиферативную и секреторную активность эндометриальных желез.

Несмотря на успехи гормональной терапии гиперпластических процессов эндометрия, хирургическое вмешательство по-прежнему остается ведущим методом лечения атипических изменений слизистой тела матки. В частности, традиционная тактика лечения больных предраком эндометрия включает два этапа: на первом этапе в течение 2—3 месяцев проводят гормонотерапию, направленную на подавление системы яичники—эндометрий (агонисты гонадолиберина [гозерелин, Золадекс], ингибиторы гонадотропинов [даназол, Данол, Даноген, Дановал, Данотрел], антипрогестины [гестринон, Неместран], антиэстрогены [тамоксифен, Дигнамокси, Земид, Онкотам, Тамоксифен; торемифен, Фарестон], прогестагены) с последующим гистологическим исследованием полного соскоба слизистой; на втором, при отсутствии клинического и/или морфологического эффекта гормонотерапии — хирургическое вмешательство (гистерэктомия). Более того, Я. В. Бохман

(1989) высказывается однозначно: при атипической гиперплазии эндометрия методом выбора является оперативное лечение.

До недавнего времени основным методом хирургического лечения больных гиперпластическими процессами эндометрия считалась гистерэктомия. Внедрение в клиническую практику гистерорезектоскопии позволило внести существенные коррективы в тактику лечения этих больных. Среди преимуществ гистерорезектоскопии как альтернативы радикальному хирургическому лечению больных предраком эндометрия выделяют: а) меньшую травматичность; б) более высокую экономичность (в частности, благодаря значительному снижению послеоперационного койкодня); в) уменьшение длительности операции (средняя продолжительность гистерэктомии составляет 60 мин, в то время как длительность резектоскопии варьирует в пределах 20—40 мин).

Следует отметить, что нередко причиной формирования гиперпластических процессов в эндометрии в постменопаузе являются гиперпластические процессы в яичниках и/или гормонально активные опухоли. Поэтому у этих больных проводят тщательное обследование яичников, включая (при необходимости) лапароскопию. Выявление патологической трансформации яичников служит показанием для хирургического вмешательства (удаление матки с ее придатками).

МИОМА МАТКИ

Миома матки (син.: лейомиома) — доброкачественная, гормонально-зависимая опухоль мышечной оболочки матки — миометрия. Миома матки встречается у 15—17% женщин старше 30 лет. Обнаружение миомы матки до периода полового созревания встречается крайне редко и рассматривается как казуистическое явление.

Термин «миома матки» наиболее признанный и широко употребляемый, так как отражает морфогенез опухоли — ее развитие из мышечной ткани матки. Другие названия этой опухоли («фиброма», «фибромиома») рекомендуется использовать для уточнения ее гистостроения, в частности, определения соотношения в ней мышечных и соединительнотканых элементов: при фибромах матки превалируют элементы соединительнотканной стромы, фибромиомах — отмечается равное соотношение клеток мышечной и соединительной тканей. Каждая миома матки является множественной, поэтому определение «множественная миома матки» лишено логического смысла.

Патогенез миомы матки до настоящего времени окончательно не изучен. Вместе с тем, достоверно установлено, что в развитии миомы половым стероидам принадлежит конкретная роль: эстрогены стимулируют рост опухоли, прогестерон его подавляет. Подтверждением этому служит ряд факторов, а именно:

1) миома матки не наблюдается до периода полового созревания (т. е. до периода стероидогенеза), а в постменопаузе (агормональная фаза) подвергается склерозированию;

2) у больных миомой матки изменяется циклическая секреция лютеинизирующего и фолликулостимулирующего гормонов с превалированием последнего;

3) при миоме матки нарушается метаболизм половых стероидов — в фолликулиновую фазу менструального цикла преобладают эстрон и эстриол, а в лютеиновую фазу цикла — эстриол на фоне пониженной секреции прогестерона;

4) в клетках миометрия больных миомой матки увеличивается содержание эстроген-связывающих рецепторов, а также повреждаются взаимосвязи между прогестерон-зависимыми рецепторами и непосредственно гормоном желтого тела.

В патогенезе миомы матки определенное значение отводится *нарушениям периферической гемодинамики и водно-электролитного баланса* — уменьшается эластичность стенок сосудов, возрастает степень их кровенаполнения, затрудняется отток крови; увеличивается концентрация калия в плазме крови, снижается Na/K-коэффициент.

В последние годы установлено, что развитию доброкачественной опухоли миометрия способствуют *факторы роста*. В частности, уровень эпидермального фактора роста (ЭРФ), который содержится как в стромальных, так и эпителиальных клетках мышечной ткани, при миоме матке в несколько раз превышает контрольные показатели. В исследованиях *in vitro* обнаружено, что инсулино-подобные факторы роста (ИРФ), идентифицированные в клетках миометрия, обладают митотической активностью. Более того, ЭРФ и ИРФ1 действуют как синергисты. Выделенный сравнительно недавно гепарин-связывающий эпидермальный фактор роста (ГСЭРФ) является мощным митогеном как для фибробластов, так и гладкомышечных клеток. При этом по митогенной активности ГСЭРФ значительно превосходит ЭРФ.

Помимо гормональных и иммунологических концепций патогенеза миомы матки существует другая теория ее происхождения, согласно которой миома матки является не опухолью, а гиперплазией миометрия и развивается на фоне нормального менструального цикла. Сторонники теории *миогенной гиперплазии* убеждают, что формирование миомы матки происходит в участках миометрия, отличающихся сложным переплетением мышечных волокон (зона «дистрофических нарушений») — по средней линии матки, вблизи трубных углов, сбоку от шейки матки. Пусковым механизмом гиперпластического процесса является тканевая (локальная) гипоксия мышечных элементов матки, возникающая под действием различных неблагоприятных факторов и особенно выраженная в зоне «дистрофических нарушений». Гипоксия приводит к дедифференциации клеток

миометрия, в результате которой они приобретают способность к пролиферации на фоне физиологической секреции половых стероидов. В свою очередь, постоянная нерегулируемая пролиферация мышечных волокон способствует образованию миомы матки.

Несмотря на различные варианты патогенеза миомы матки, в клинической терминологии общепринятым остается определение «доброкачественная опухоль матки».

В *морфогенезе* миомы матки выделяют три стадии ее развития:

I стадия — образование активной зоны роста в миометрии; активные зоны располагаются вблизи микрососудов и характеризуются высоким уровнем обмена и сосудисто-тканевой проницаемостью, что благоприятствует развитию опухоли;

II стадия — рост опухоли без признаков дифференцировки (микроскопически определяемый узел);

III стадия — рост опухоли с ее дифференцировкой и созреванием (макроскопически определяемый узел).

Макроскопически опухоль представлена четко отграниченным узлом плотной консистенции, капсула которого образована элементами окружающих тканей. Микроскопически лейомиома состоит из опухолевых мышечных клеток, веретенообразной формы, которые собираются в пучки, идущие в различных направлениях. Клетки опухоли отличаются от клеток неизмененного миометрия большими размерами и более плотным ядром; в цитоплазме встречаются миофибриллы.

Классификация. Миома матки классифицируется по следующим принципам:

1) по локализации в различных отделах матки: в 95% наблюдений опухоль располагается в теле матки и в 5% — в ее шейке (шеечная миома);

2) по отношению к мышечному слою матки различают три формы роста опухоли: *межмышечную* (опухоль располагается в толще стенки матки), *подслизистую* (рост миомы происходит по направлению к полости матки) и *подбрюшинную* (рост миомы происходит по направлению к брюшной полости). В тех случаях, когда подслизистая опухоль располагается преимущественно в мышечном слое (более чем на

1/3 объема узла), используют термин «*межмышечная миома матки с центрипетальным ростом*» (рис. 8). При экзофитном росте миомы из нижних отделов тела матки или ее шейки опухоль может располагаться забрюшинно (*забрюшинная миома матки*) или между листками широкой связки (*межсвязочная миома матки*). Различные формы роста миомы матки отличаются не только по морфологическому строению: подслизистые и межмышечные опухоли относятся к истинным миомам матки, так как соотношение в них паренхимы и стромы составляет 1:2, подбрюшинные — являются фибромиомами (в этих опухолях указанное соотношение достигает 1:3), но и по потенциальной способности к росту: активация обменных процессов наиболее выражена в подслизистых миомах, что обуславливает высокую тенденцию к их росту и увеличивает риск озлокачествления. Среди подслизистых узлов миомы различают особую форму — *рождающие* опухоли, рост которых в полость матки происходит по направлению к внутреннему зеву. Длительное развитие рождающихся миоматозных узлов приводит к сглаживанию и расширению краев маточного зева и нередко сопровождается выходом опухоли за пределы наружного отверстия матки;

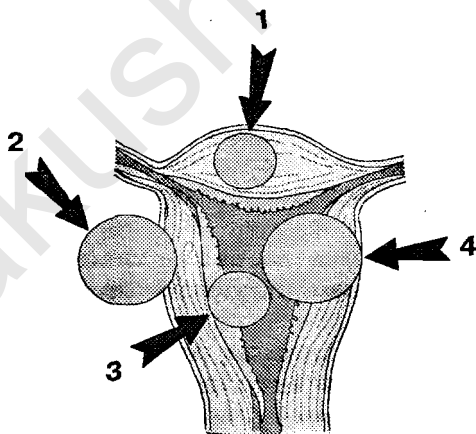


Рис. 8. Расположение узлов миомы по отношению к мышечному слою матки: 1 — межмышечное; 2 — подбрюшинное; 3 — подслизистое; 4 — центрипетальный рост

3) по морфогенетическому типу; в зависимости от функционального состояния мышечных элементов выделяют три типа опухолей:

а) простая миома, развивающаяся по типу доброкачественной мышечной гиперплазии;

б) пролиферирующая миома, обладающая морфогенетическими критериями истинной доброкачественной опухоли миометрия (клетки мышечных волокон пролиферирующей опухоли не атипичны, однако в сравнении с простой миомой количество их на одной и той же площади значительно выше);

в) предсаркома; данный тип опухоли характеризуется наличием множественных очагов пролиферации миогенных элементов с явлениями атипии, неоднородностью ядер клеток, появлением на отдельных участках многоядерных клеток с крупными гиперхромными ядрами.

В простой миоме митозы отсутствуют, в пролиферирующей опухоли и предсаркоме митотическая активность повышена, вместе с тем соотношение числа нормальных и патологических митозов неодинаково: в пролиферирующей миоме количество патологических митозов не превышает 25%, в предсаркоме достигает 75%.

Клиника. Клиническая картина при миоме матки отличается широким разнообразием и зависит от возраста пациентки, длительности заболевания, локализации и величины опухоли, ее морфогенетического типа, а также преморбидного фона и наличия сопутствующих патологических процессов. Нередко миома матки протекает «бессимптомно» — т. е. отсутствуют жалобы и нарушения менструальной функции.

Основными симптомами миомы матки являются *боль, кровотечение, нарушение функции соседних органов, рост опухоли.*

Боль, как правило, локализуется в нижних отделах живота и пояснице. Постоянные ноющие боли сопутствуют подбрюшинной миоме и обусловлены растяжением брюшины и/или сдавлением нервных сплетений малого таза. Часто выраженные длительные боли связаны с быстрым ростом опухоли. Острые боли возникают, главным образом, при нарушениях кровоснабжения в опухоли, прогрессиру-

вание которых может привести к развитию клинической картины острого живота. Схваткообразные боли во время менструации сопутствуют подслизистой локализации опухоли и свидетельствуют о давности патологического процесса. В то же время боли у пациенток с миомой матки могут быть обусловлены заболеваниями других органов или систем: цистит, колит, эндометриоз, воспаление придатков матки, невриты различного происхождения и др.

Кровотечение является наиболее частым симптомом миомы матки. Обильные и длительные менструации (меноррагия) характерны для подслизистой локализации опухоли. Происхождение их обусловлено снижением маточного тонуса, увеличением менструирующей поверхности, а также особенностями строения сосудов, кровоснабжающих подслизистые миоматозные узлы (в этих сосудах утрачена адвентициальная оболочка, что повышает их проницаемость и одновременно снижает сократительную активность при нарушении целостности сосудов). Ациклические маточные кровотечения (метроррагия) более характерны для межмышечной и подбрюшинной локализации миомы матки, однако наиболее частой их причиной являются сопутствующие патологические изменения в эндометрии.

Нарушение функции соседних органов наблюдается, как правило, при подбрюшинной, шеечной и межсвязочной локализации узлов миомы и/или сравнительно больших размерах опухоли. Узлы миомы, расположенные впереди от матки, оказывают давление на мочевыводящие пути и способствуют нарушению мочеиспускания с последующим формированием гидроуретера, гидронефроза и пиелонефрита; позадишеечные опухоли затрудняют акт дефекации. Однако в ряде случаев причиной нарушения функции смежных органов может быть миома матки небольших размеров; данный факт объясняется общими механизмами иннервации, крово- и лимфообращения половой и мочевой систем у женщин, а также анатомическими и генетическими взаимосвязями между органами этих систем.

Рост миомы матки часто определяет клиническое течение заболевания. В основном, рост миомы матки медленный, вместе с тем наблюдается и быстрое увеличение размеров опухоли. Под быстрым ростом миомы матки

подразумевают увеличение ее параметров за год или менее короткий период на величину, соответствующую 5-недельной беременности. Причинами быстрого роста миомы матки могут быть ускоренные процессы пролиферации в ткани опухоли, злокачественное ее перерождение, развитие отека в узле вследствие нарушения его кровоснабжения.

Осложнения. Наиболее частым осложнением миомы матки является некроз опухоли, который сопровождается клиникой острого воспалительного процесса вплоть до развития картины острого живота. Дегенеративные изменения в узлах миомы могут возникать в результате нарушения системы сложных биохимических процессов в сосудах, питающих опухоль, а также вследствие перекрута «ножки» (тонкого основания) опухолей с подбрюшинной локализацией.

Онкологическая настороженность. Риск злокачественного перерождения миомы матки достаточно низкий — в пределах 0,25—0,75% (в постменопаузе — 2,6—3,7%). В то же время миома матки нередко сочетается с раком эндометрия (4—37%), молочных желез (1,3—5,7%), поджелудочной железы (до 16,5%).

Диагностика. Гинекологический осмотр позволяет обнаружить увеличенную матку (размеры ее оцениваются в неделях беременности), с бугристой (узловой) поверхностью, плотной консистенцией. При осмотре шейки матки в зеркалах и кольпоскопии легко диагностируются шеечная миома, расположенная во влагалище, и рождающийся миоматозный узел.

Тесты функциональной диагностики, гормональные исследования используют для уточнения состояния системы гипоталамус—гипофиз—яичники.

Среди методов инструментальной диагностики миомы матки широко применяют ультразвуковое сканирование, гистероскопию, рентгентелевизионную гистеросальпингографию, лапароскопию.

Ультразвуковое сканирование. Для диагностики миомы матки используют как трансвагинальную эхографию, так и чрезкожное абдоминальное сканирование.

Показания: подозрение на миому матки различной локализации.

Основные критерии. Прогностическими ультразвуковыми критериями миомы матки являются увеличение ее размеров, деформация контуров и появление в стенках матки (или в ее полости) округлой или овальной формы структур с меньшей акустической плотностью, чем у неизмененного миометрия. Трансвагинальное ультразвуковое сканирование позволяет обнаружить межмышечные узлы миомы, диаметр которых не превышает 8—10 мм. Подбрюшинная миома матки на эхограммах идентифицируется в виде образования округлой конфигурации, плотно спаянного с маткой. Подбрюшинные узлы миомы на широком основании отличаются определенными эхографическими признаками: акустическое отражение от поверхности опухоли, обращенной в брюшную полость, отличается повышенной звукопоглощаемостью и, следовательно, визуализируется менее отчетливо в сравнении с маточной поверхностью миоматозного узла; для опухолей на тонком основании (на «ножке») характерно отсутствие эффекта «врастания» узла в миометрий, а также повышенная его смещаемость по отношению к матке при тракционных движениях трансвагинального датчика. Акустической особенностью подслизистых узлов миомы является появление внутри расширенной полости матки округлой или овальной формы образований с ровными контурами и средней эхогенностью. В отличие от полипов эндометрия, подслизистые узлы миомы обладают более высоким уровнем звукопроводимости (т. е. по акустической структуре идентичны с миометрием) (рис. 9).

Преимущества метода: трансвагинальная эхография является наиболее точным и наименее инвазивным инструментальным методом диагностики миомы матки, оптимальным для профилактических исследований, а также для динамического наблюдения за больными миомой матки.

Ограничения метода: при подслизистых опухолях ультразвуковая эхография уступает в точности гистероскопии; при подбрюшинных — лапароскопии.

Гистероскопия. Показания: при миоме матки — подозрение на подслизистую локализацию опухоли, сопутствующие патологические процессы в эндометрии.

Основные критерии. Эндоскопическая картина подслизистой миомы матки основывается на визуализации в ее

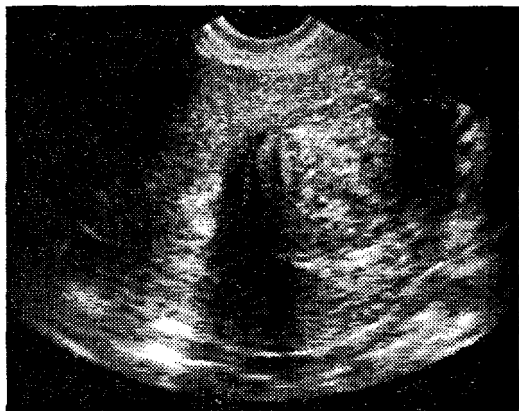


Рис. 9. Трансвагинальное ультразвуковое сканирование.
Подслизистая миома матки

полости образования округлой или овальной формы бледно-розового цвета с гладкой поверхностью. Изображение в окуляре гистероскопа при подслизистой миоме варьирует в зависимости от величины основания и размеров опухоли, а также локализации ее по отношению к стенкам матки. Миоматозные узлы небольших размеров (диаметром до 30—40 мм) на тонком основании и расположенные в верхних отделах полости матки определяются в виде «гроздьев» бледно-розового или белесоватого оттенка, свисающих в ее просвет. При изменении внутриматочного давления регулирующим потоком контрастной среды (жидкости или газа) регистрируются слабые колебательные движения опухоли, однако форма и размеры миоматозного узла, в отличие от полипов эндометрия, остаются прежними. Подслизистые узлы миомы на широком основании идентифицируются в виде фиксированного бугорка на поверхности одной из стенок матки. В тех случаях, когда опухоль локализуется в проекции перешейка, визуализация ее из полости матки не представляется возможной, поэтому осмотр полости матки рекомендуют начинать с шейечного канала, а введение гистероскопа должно быть поступательно-медленным. Межмышечная миома матки с центрипетальным ростом опре-

деляется в виде выпячивания над одной из стенок матки бледно-розового цвета и с гладкой поверхностью. В зависимости от степени деформации полости матки варьирует ее рельеф. При незначительной деформации стенки матки рельеф ее полости практически не нарушается и эндоскопическая диагностика опухоли представляет определенные трудности. Кроме этого изменение конфигурации полости матки, наблюдаемое при узловой форме аденомиоза, нередко принимается за миому с центрипетальным ростом. В связи с этим необходимо акцентировать внимание на состоянии поверхности деформированной области: наличие гладкой ровной поверхности характерно для опухолевого процесса.

Преимущества метода: возможность визуального обследования полости матки, уточнение локализации миомы, ее размеров, а также состояния эндометрия, устьев маточных труб.

Ограничения метода: гистероскопия позволяет обнаружить только подслизистую миому матки; является инвазивным исследованием.

Рентгенотелевизионная гистеросальпингография. *Показания:* при миоме матки — дифференциация между подслизистой миомой матки и аденомиозом.

Основные критерии. Рентгенологическая картина при подслизистой миоме матки отличается широким разнообразием, систематизация которого позволила выделить шесть вариантов:

а) полость матки асимметрична с удлинением, расширением и закруглением одного из углов, иногда с участками просветления; подобная рентгенологическая картина наблюдается при расположении подслизистых или межмышечных миоматозных узлов с центрипетальным ростом в передней или задней стенках матки ближе к одному из ее углов;

б) округлая форма полости матки с участками просветления или дефектами наполнения, четко выраженными при нетугом заполнении контрастом; данная рентгенологическая картина характерна для центрального расположения подслизистого узла, исходящего из передней или задней стенок матки;

в) чашеобразная форма с неровными контурами в дне, дефектами наполнения или участками просветления; аналогичные рентгенограммы выявляются при подслизистой миоме, исходящей из передней или задней стенок матки ближе к ее дну;

г) полость матки неправильной треугольной формы с закругленными контурами; идентичное изображение появляется при небольших подслизистых узлах, исходящих из передней или задней стенок матки ближе к ее внутреннему зеву;

д) вытянутая полость матки с латеральным смещением и дефектом наполнения по боковому контуру; подобная рентгенологическая картина отмечается при подслизистых узлах миомы, исходящих из ребра матки; при этом противоположный контур выпячивается и закругляется;

е) полость матки в виде полумесяца или серповидной формы; полулунная форма наблюдается при локализации межмышечных узлов миомы сравнительно больших размеров в области дна матки, серповидная — при опухолях, локализованных в ребре матки.

Преимущества метода: несмотря на то, что гистеросальпингография по информативности уступает гистероскопии при подслизистых опухолях матки, рентгенологический метод является более точным методом диагностики аденомиозатод.

Ограничения метода: с появлением трансвагинальной эхографии гистеросальпингография в качестве метода диагностики подслизистой миомы матки утратила актуальность.

Лапароскопия. Показания: дифференциальная диагностика подбрюшинной миомы матки и опухоли яичника, когда применение других, менее инвазивных исследований, не позволяет установить окончательный диагноз.

Основные критерии. Подбрюшинная миома матки отличается округлой формой, гладкой блестящей поверхностью, бледно-розовым оттенком; узел миомы тесно спаян с маткой широким основанием или «ножкой».

Преимущества метода: лапароскопия является наиболее точным методом диагностики подбрюшинной миомы мат-

ки, позволяет осуществить дифференциальную диагностику между опухолями яичников и матки, достоверно оценить их топографические взаимоотношения с органами и структурами брюшной полости.

Ограничение метода: лапароскопия является хирургическим вмешательством, проведение которого осуществляется по строгим показаниям.

Другие методы исследования, используемые в комплексном обследовании больных миомой матки. Для диагностики миомы матки могут быть использованы компьютерная томография и ЯМР-спектроскопия, однако применение их не всегда позволяет получить дополнительную информацию к данным трансвагинальной эхографии, гистероскопии и рентгенотелевизионной гистеросальпингографии. Проведение ангиографии целесообразно при подозрении на саркому матки. Одним из важных исследований в комплексе диагностики больных миомой матки является гистологическое исследование эндометрия, результаты которого во многом определяют тактику лечения этих больных.

Дифференциальная диагностика. Миому матки дифференцируют с саркомой матки, опухолями и опухолеподобными образованиями яичников, беременностью, внутренним эндометриозом тела матки.

Лечение. Лечение больных миомой матки многокомпонентное и во многом определяется возрастом пациентки, состоянием ее преморбидного фона, особенностями патологии морфогенеза опухоли, локализацией миоматозных узлов. Тем не менее, в настоящее время считается необоснованным применение консервативных методов лечения миомы матки, так как в ответ на прекращение гормонального воздействия может наблюдаться экспансивный рост опухоли. В то же время экзогенные гормоны (антигормоны) назначают больным миомой матки в качестве предоперационной подготовки с целью:

- 1) уменьшить объем опухоли и создать благоприятные условия для хирургического вмешательства;

- 2) снизить предполагаемую интраоперационную кровопотерю.

Показаниями к хирургическому лечению больных миомой матки являются:

1) большие размеры опухоли (свыше 14 недель беременности);

2) подслизистое расположение миомы, сопровождающееся длительными и обильными менструациями, анемией;

3) быстрый рост опухоли;

4) подбрюшинная миома на тонком основании (на «ножке»); эти опухоли сопряжены с высоким риском перекрута основания узла и с последующим развитием его некроза;

5) некроз миоматозного узла;

6) нарушение функции соседних органов;

7) шейчатая миома матки, локализованная во влагалище;

8) сочетание миомы матки с другими заболеваниями половых органов, требующими хирургического вмешательства;

9) бесплодие (в тех наблюдениях, когда убедительно доказано, что причиной бесплодия является миома матки).

Объем хирургического вмешательства зависит от возраста больной, сопутствующих гинекологических заболеваний (состояние эндометрия, шейки матки, яичников, маточных труб), репродуктивной функции. Молодым женщинам, заинтересованным в сохранении генеративной функции, производится консервативная миомэктомия (энуклеация (вылущивание) миоматозных узлов). Консервативная миомэктомия при подбрюшинном расположении опухоли выполняется как при чревосечении, так и при лапароскопии. При подслизистой локализации опухоли миомэктомия может быть произведена с помощью гистероректоскопии.

ГЕНИТАЛЬНЫЙ ЭНДОМЕТРИОЗ

Эндометриоз — патологический процесс, формирующийся на фоне нарушенных гормонального и иммунного гомеостазов и характеризующийся ростом и развитием ткани, идентичной по структуре и функции с эндометрием, за пределами границ нормальной локализации слизистой оболочки тела матки.

Гистологическое строение эндометриоза во многом напоминает строение эндометрия (сочетание железистого эндометриоподобного эпителия и цитогенной стромы). Однако, в отличие от неизменной слизистой тела матки, эндометриоидная ткань менее подвержена циклическим превращениям — в частности, под влиянием прогестерона в очагах эндометриоза не происходит полноценной секреторной трансформации и, в целом, эндометриоз достаточно слабо реагирует на воздействие экзогенных гормонов.

Макроскопически эндометриоз может иметь форму узлов, инфильтратов или кистозных образований, полость которых заполнена геморрагическим содержимым (густая коричневая жидкость, по внешнему виду напоминающая горячий шоколад). Узлы эндометриоза формируются в результате проникновения в ткани окружающих фокусы эндометриоза менструальноподобных кровянистых выделений, протеолитических и липолитических ферментов, выделяемых патологическими имплантатами, а также продуктов деструкции тканей, образующихся в зоне эндометриоза. Подобное развитие эндометриоидных узлов определяет особенность их строения, а именно, отсутствие в них окружающей соединительнотканной капсулы.

Следует отметить, что эндометриоз обладает способностью к инфильтрирующему росту в окружающие ткани и органы с деструкцией последних. Более того, эндометриоз способен распространяться по кровеносным и лимфатическим сосудам, а также диссеминироваться в результате нарушения целостности стенок его кистозных форм. Иначе

говоря, эндометриоз обладает метастатическими свойствами.

Итак, отсутствие окружающей соединительнотканной капсулы, способность к инфильтрирующему росту и метастазированию — в совокупности сближают эндометриоз с опухолевым процессом. В то же время, в отличие от истинной опухоли, для эндометриоза не является характерным: а) клеточный атипизм; б) прогрессивный автономный рост; в) отсутствие взаимосвязи между клиническими проявлениями и состоянием менструальной функции. Помимо указанного, имеются существенные различия и во взаимоотношениях с беременностью. Как известно, беременность стимулирует экспансивный рост раковой опухоли. Напротив, для больных эндометриозом физиологическое течение беременности представляет благоприятствующий фактор — длительное воздействие гормонов желтого тела и плаценты на очаги эндометриоза обуславливает их инактивацию.

В связи с изложенным, необходимо дополнить определение «эндометриоз» — дисгормональный опухолевидный процесс, обладающий способностью к инфильтративному росту и, в редких случаях, к метастазированию.

Онкологический аспект эндометриоза до настоящего времени представляет одну из наиболее важных и дискуссионных проблем. Необходимо уточнить, что не обсуждается непосредственно возможность малигнизации заболевания, так как данный факт не вызывает сомнений. Основу разногласий по этой проблеме составляют сведения о частоте злокачественной трансформации эндометриоза, которая варьирует от 0,1—0,9 до 11—24%. Б. И. Железнов полагает, что появление сведений о высокой частоте злокачественной трансформации внутреннего эндометриоза вызвано неточностями в терминологии. Так, в понятие «стромальный эндометриоз» иногда ошибочно включают различные патологические процессы, в том числе стромальную эндометриальную саркому. Однако в подобной ситуации источником злокачественной опухоли является не эндометриоз, а эндометриальная строма.

В отношении терминологии особого внимания заслуживает диагноз «эндометриоидная карцинома». Этот термин может дезориентировать отношение к эндометриозу. На

самом деле «эндометриоидная карцинома» (согласно пояснительным замечаниям ВОЗ к гистологической классификации опухолей яичников) подчеркивает лишь гистологическую идентичность этих опухолей с поражениями эндометрия.

С учетом изложенного возникает закономерный вопрос: какова онкологическая настороженность генитального эндометриоза? На наш взгляд, не следует излишне преувеличивать степень малигнизации эндометриоза. Вероятным подтверждением подобного высказывания является отсутствие (или крайне редкое наблюдение) злокачественного перерождения эндометриоза шейки матки, маточных труб, влагалища, позадишеечной области.

Классификация. В настоящее время принято выделять генитальный (локализация патологического процесса во внутренних и наружных половых органах) и экстрагенитальный эндометриоз (развитие эндометриоидных имплантатов в других органах и системах организма женщины). В свою очередь генитальный эндометриоз подразделяют на внутренний (тело матки, ее перешеек, интерстициальные отделы маточных труб) и наружный (наружные половые органы, влагалище и влагалищная часть шейки матки, ретроцервикальная область, яичники, маточные трубы, брюшина, выстилающая углубления малого таза). Наружный генитальный эндометриоз классифицируют по отношению к брюшине: 1) внутрибрюшинный (перитонеальный) эндометриоз (яичники, маточные трубы, брюшина, выстилающая углубления малого таза) и 2) экстраперитонеальный эндометриоз (наружные половые органы, влагалище, влагалищная часть шейки матки, ретроцервикальная область). К внутрибрюшинному эндометриозу поражение яичников отнесено по двум причинам: во-первых, из-за приемлемости классификации (все органы, расположенные в брюшной полости); во-вторых, зародышевый эпителий яичников имеет общее онтогенетическое происхождение с мезотелием брюшины.

Эпидемиология. Эндометриоз — диагноз гистологический. Поэтому его частоту целесообразно рассматривать не в общей популяции, а среди оперированных гинекологических больных. В структуре показаний к хирургическо-

му лечению на долю эндометриоза приходится 0,7—0,9%. Тем не менее, в последние годы отмечена стойкая тенденция к возрастанию частоты генитального эндометриоза, в частности, за период 1960—1990 гг. в среднем на 1—7% в общей популяции.

Этиопатогенез. Общепризнанными этиологическими факторами, определяющими возникновение эндометриоза, являются: а) возраст, б) социально-экономическое положение, в) наследственность, г) гормональные и д) иммунологические нарушения. К менее вероятным этиологическим факторам эндометриоза относят ожирение, позднее начало половой жизни и поздние роды, осложненные роды, аборты, позднее наступление менархе.

С момента первых научных сообщений, посвященных проблеме эндометриоза (Н. Muller, 1854; Van Rokitansky, 1860), предложены многочисленные теории, объясняющие его происхождение и развитие.

В современном представлении выделяют следующие теории патогенеза эндометриоза: транспортную (имплантационную, трансплантационную, иммиграционную, лимфогенной, гематогенной и ятрогенной диссеминации), целомической метаплазии, эмбриональную.

Наибольшее распространение получила *имплантационная теория* (или теория ретроградной менструации), впервые предложенная J. A. Sampson и обоснованная в серии его работ. Согласно этой теории формирование очагов эндометриоза происходит в результате ретроградного заброса в брюшную полость клеток эндометрия, отторгнувшихся во время менструации, и дальнейшей их имплантации на окружающих органах и брюшине (естественно, при условии проходимости маточных труб).

В пользу гипотезы J. A. Sampson свидетельствуют следующие факты:

1) присутствие в ретроградной менструальной крови живых и способных к имплантации в окружающие ткани клеток эндометрия;

2) преимущественной локализацией эндометриозидных гетеротопий являются крестцово-маточные связки, брюшина прямокишечно-маточного углубления и задние листки широкой связки матки, т. е. поверхности, расположенные

вблизи отверстий маточных труб и, следовательно, наиболее подверженные воздействию менструальной крови;

3) в соответствии с законом всемирного тяготения клеток эндометрия, проникшие в брюшную полость через маточные трубы, оседают (и в последующем внедряются) на брюшине и органах малого таза, в связи с чем эндометриоз верхних отделов брюшной полости встречается крайне редко;

4) имплантация клеток эндометрия осуществляется, главным образом, на неподвижных структурах малого таза, так как для полного ее завершения требуется определенное время; данное положение подтверждает относительно низкая частота эндометриоза мобильных органов (маточных труб, различных отделов тонкого кишечника);

5) процесс внедрения клеток эндометрия в окружающие органы и ткани определяется характером их кровоснабжения: как известно, брюшина, покрывающая органы малого таза, васкуляризирована в значительной степени выше в сравнении с мезотелием, покрывающим верхние отделы живота;

6) немаловажным фактором, свидетельствующим в пользу имплантационной теории патогенеза эндометриоза, является высокая частота поражения эндометриозом яичников, так как яичники представляют идеальную зону для имплантации эндометриальных клеток. В частности, этому способствует продуцирование гонадами эстрогенов, их локализация (близость к брюшному отверстию маточных труб), неровная поверхность, высокая васкуляризация и периодическое повреждение целостности зародышевого эпителия во время овуляции.

Вместе с тем, по мнению противников иммиграционной теории, результаты ряда исследований не соответствуют представлениям о подобном происхождении эндометриоза. Так, регургитация менструальной крови имеет место у 90% женщин с проходимыми маточными трубами, что существенным образом не коррелирует с частотой генитального эндометриоза в общей популяции. Однако, по-видимому, для внедрения и дальнейшего развития элементов эндометрия на брюшине и/или других структурах таза необходимо наличие не только живых и способных к имплан-

тации клеток, но и факторов и условий, обеспечивающих формирование эндометриоза. Анализируя возможные причины, благоприятно воздействующие на процессы имплантации ретроградных элементов эндометрия, следует констатировать:

1) лишь отдельные жизнеспособные клетки эндометрия, проникшие в результате ретроградной менструации в брюшную полость, обладают способностью к внедрению в окружающие ткани; в экспериментальных исследованиях обнаружено, что большие железистые фрагменты эндометрия не обладают способностью к имплантации;

2) в норме в перитонеальной жидкости содержится высокая концентрация половых стероидных гормонов, в частности, прогестерона, значительно превышающая ее уровень в плазме крови и обеспечивающая инактивацию эндометриальных клеток, поступающих в брюшную полость;

3) в генезе эндометриоза немаловажная роль отводится объему менструальной крови, забрасываемой в брюшную полость; факторами, определяющими количество ретроградной менструальной крови, являются: а) длительность менструального кровотечения; б) состояние шейного канала — при его сужении или атрезии объем ретроградной крови резко возрастает; в) состояние маточно-трубного просвета.

Теории лимфогенной, гематогенной и ятрогенной диссеминации и ретроградной менструации по существу представляют различные концепции транспортной гипотезы происхождения эндометриоза, так как отличает их лишь способ переноса клеток эндометрия за пределы его физиологической локализации.

Теория *целомической метаплазии* представляет наиболее спорный аспект в патогенезе эндометриоза. В соответствии с этой гипотезой, впервые выдвинутой Н. С. Ивановым в 1887 г. и разработанной R. Meuer (1903), развитие эндометриоза происходит вследствие перерождения (метаплазии) мезотелия брюшины, в результате которого образуются фокусы эндометриоподобных желез и стромы. С точки зрения теории целомической метаплазии сторонники ее объясняют обнаружение признаков эндометриоза у жен-

щин с агенезией мюллерового протока, отсутствием матки или ее гипоплазией, дисгенезией гонад, а также случаи выявления эндометриоза у мужчин.

По мнению Robert Meyer, в отличие от зрелого мезотелия брюшины, элементы эмбрионального целомического покрова, вкрапленные между зрелыми клетками мезотелия, могут трансформироваться в маточно-трубный эпителий. Данная гипотеза поддерживается с позиций гистогенеза опухолей яичников: известно, что в гистогенетическом отношении эпителиальные новообразования яичников рассматриваются как опухоли парамезонефرويدного (мюллерового) происхождения. И, несмотря на то, что яичники развиваются не из мюллерового протока (дающего начало матке и маточным трубам), источником этих опухолей является поверхностный (зародышевый) эпителий гонад, развивающийся из целомического эпителия. Последний, как известно, дает начало парамезонефральным протокам, из которых формируется трубный, эндоцервикальный и эндометриальный эпителий. Все это говорит том, что целомический эпителий гонад обладает способностью к превращению (метаплазии) в эпителий различного вида, в том числе, и эндометриального типа.

Однако, если транспортная теория происхождения эндометриоза доказана в экспериментальных условиях, то гипотеза целомической метаплазии до настоящего времени не получила подобного подтверждения. Кроме этого ряд научно не опровергнутых аспектов, представленных ниже, противоречит данной гипотезе:

1) если эпителий брюшины обладает высокой потенциальной способностью к метаплазии, то следовало бы ожидать высокую частоту распространения эндометриоза у мужчин; вместе с тем, науке известны лишь четыре случая обнаружения так называемого эндометриоза у мужчин, причем во всех наблюдениях имело место наличие рака предстательной железы, лечение которого проводилось высокими дозами эстрогенсодержащих препаратов, а признаки эндометриоза (точнее, отдельные железистые фрагменты) установлены в ткани предстательной маточки, являющейся у мужчин остатком мюллерова протока;

2) с позиций теории целомической метаплазии эндометриоидные фокусы брюшины должны были бы характеризоваться однородностью гистологической структуры, что не соответствует действительности;

3) согласно гипотезе целомической метаплазии эндометриоподобному превращению с одинаковой частотой должен подвергаться весь целомический эпителий, выстилающий как брюшную, так и грудную полости; однако эндометриоз органов грудной клетки встречается крайне редко;

4) по теории целомической метаплазии возраст пациентов и частота выявления эндометриоза должны находиться в прямо пропорциональной зависимости, т. е. пик заболеваемости эндометриоза должен бы соответствовать постменопаузальному периоду, а, как известно, в подавляющем большинстве наблюдений эндометриозом болеют женщины репродуктивного возраста.

Таким образом, анализируя изложенные выше сведения о патогенезе эндометриоза, необходимо констатировать, что до настоящего времени механизм происхождения и развития эндометриоза окончательно не изучен. Ни одна из известных теорий в полной мере не отвечает современным представлением об этом заболевании. Даже гипотеза «комбинации» имплантационной и метапластической теорий, согласно которой эндометриоз представляет не что иное, как метапластическую реакцию эпителия в ответ на раздражающее действие трансплантированной эндометриальной ткани, не в полной мере объясняет пути формирования и развития эктопических участков эндометриоподобных желез и стромы.

Определенный научный интерес представляет концепция этиопатогенеза, разработанная R. W. Shaw (рис. 10). Ученый попытался объединить известные гипотезы этиопатогенеза эндометриоза в единую стройную систему. Вместе с тем, многолетний опыт собственных исследований, основанный на изучении большого клинического материала, убеждает, что в отдельных наблюдениях клиническое течение эндометриоза, а также структура его очагов имеют существенные различия. Данное обстоятельство позволяет высказать предположение: происхождение (а в последую-

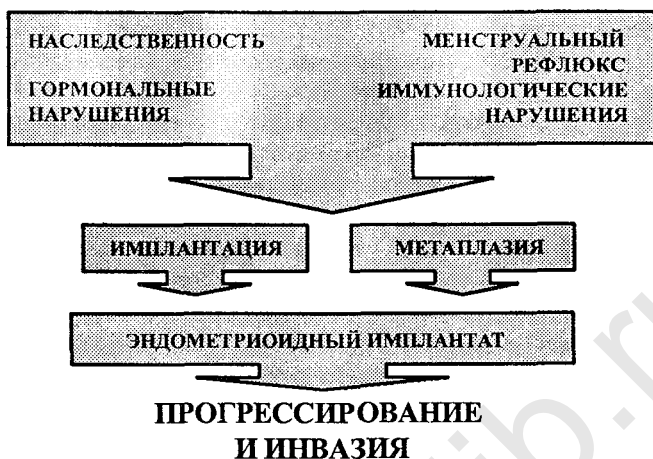


Рис. 10. Схема патогенеза эндометриоза по R. W. Shaw

щем и развитие) эндометриоидных фокусов, отличающихся между собой как клиническим течением, так и гистологическим строением, имеет различную патогенетическую основу.

Клиника, диагностика и лечение внутреннего эндометриоза тела матки

Терминология и классификация. Общепризнанной (как клиницистами, так и патоморфологами) является классификация внутреннего эндометриоза, предложенная Б. И. Железновым и А. Н. Стрижаковым. В соответствии с указанной классификацией внутренний эндометриоз тела матки подразделяется на три степени, в зависимости от глубины проникновения эндометриоидной ткани в миометрий: I степень — прорастание слизистой оболочки на глубину одного поля зрения при малом увеличении микроскопа, II степень — до середины толщи стенки матки, III степень — в патологический процесс вовлечен весь мышечный слой. Необходимо уточнить, что представленная классификация

объединяет только диффузные поражения миометрия, при которых эндометриоидные имплантаты имеют вид слепых карманов или свищей и неприемлема для узловой формы заболевания. В Международной гистологической классификации опухолей женских половых органов зарегистрированы два термина, объединяющих поражение эндометриозом мышечной оболочки матки — «внутренний эндометриоз» и «аденомиоз». Однако термин «аденомиоз» целесообразно употреблять только при наличии гиперплазии мышечных волокон (и, следовательно, утолщении стенок матки), формирование которой наблюдается при узловой форме заболевания и диффузном поражении миометрия II—III степени. В связи с этим, внутренний эндометриоз I степени, при котором, как правило, отсутствуют гиперплазия мышечной ткани и утолщение стенок матки, а также внутренний эндометриоз II степени без признаков гиперплазии миометрия, не рекомендуется именовать аденомиозом.

Клиника. Патогномоничными клиническими критериями внутреннего эндометриоза тела матки являются длительные и/или обильные менструации, приводящие к возникновению вторичной анемии, боли в нижних отделах живота накануне и в первые дни менструации, увеличение размеров матки. Однако клиническая картина при внутреннем эндометриозе, главным образом, определяется степенью поражения мышечного слоя матки.

«Симптомным» эндометриозом следует считать II, III степени заболевания, а также узловую форму аденомиоза. Внутренний эндометриоз тела матки I степени мы рассматриваем как гистологическую находку, учитывая, что для данной формы заболевания нехарактерно наличие каких-либо клинических проявлений эндометриоза, а симптоматика его определяется только тяжестью сопутствующего патологического процесса.

Диагностика. Клиническая диагностика внутреннего эндометриоза тела матки нередко сопряжена с определенными трудностями. Поэтому немаловажное значение отводится применению высокоинформативных инструментальных методик. В последние годы для выявления очагов внутреннего эндометриоза используются ультразвуковое

сканирование, ядерно-магнитный резонанс, гистеросальпингография и гистероскопия.

Ультразвуковое сканирование. В различные периоды становления эхографии были разработаны патогномичные акустические критерии внутреннего эндометриоза: увеличение переднезаднего размера матки, округлость ее формы и появление в миометрии накануне менструации аномальных кистозных полостей средним диаметром 3—5 мм. Однако прогностическая ценность перечисленных выше признаков неоднозначна. Так, лишь у небольшого процента больных аденомиозом (5,8%) удается идентифицировать аномальные кистозные полости в миометрии. Учитывая морфологические особенности эндометриоидных свищей (гистоструктура очагов внутреннего эндометриоза характеризуется преобладанием цитогенной стромы над железистым компонентом), эпителиальная выстилка очагов внутреннего эндометриоза практически не задерживает ультразвуковой сигнал. Поэтому возможности даже сверхсовременных ультразвуковых аппаратов не позволяют с высокой степенью точности дифференцировать «истинные» эндометриоидные полости от «ложных» эхо-сигналов.

В отношении другого акустического признака — увеличения переднезаднего размера матки — следует констатировать, что самостоятельного прогностического значения для внутреннего эндометриоза тела матки он не имеет, так как наблюдается и при других патологических состояниях миометрия — миоме матки, эндомиометрите, лейомиосаркоме.

Наиболее информативным эхографическим критерием внутреннего эндометриоза является округлость формы матки.

До «эры» трансвагинальной эхографии определенные сложности представляла дифференциальная ультразвуковая диагностика миомы матки и узловатой формы аденомиоза. С появлением высокочастотных трансвагинальных датчиков открылась возможность идентифицировать отличительные особенности эндометриоидных очагов — отсутствие окружающей соединительнотканной капсулы, которое во многом способствует акустической дифференциации узлов аденомиоза с миомой матки. На эхограммах узлы эндометриоза в стенках матки определяются в виде образований неправильной формы, без четких контуров и с большей эхоплотностью, чем у неизмененного миометрия (рис. 11).

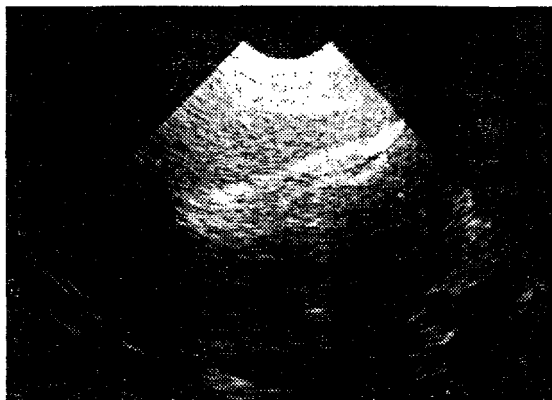


Рис. 11. Трансвагинальное ультразвуковое сканирование.
Узловая форма аденомиоза

Гистероскопия. В литературе достаточно широко обсуждались возможности гистероскопии при внутреннем эндометриозе тела матки и основное внимание уделялось такому признаку, как «визуализация устьев эндометриоидных ходов в виде темно-красных точечных отверстий на фоне бледно-розового оттенка слизистой полости матки, из которых в ряде случаев изливается кровь (симптом пчелиных сот)». Вместе с тем, диагностическая ценность этого признака вызывает определенные сомнения, поскольку для его констатации необходимо предварительное инструментальное удаление функционального слоя эндометрия. При выскабливании слизистой тела матки повреждается целостность сосудистой системы базального слоя и, нередко, за эндометриоидные гетеротопии принимаются кровоточащие вены.

В то же время в большинстве наблюдений (64%) использование гистероскопии позволяет диагностировать узловую форму аденомиоза, для которой характерно увеличение и деформация полости матки вследствие локального взбухания ее пораженных стенок, а также появление на них многочисленных образований с желтым или бледно-желтым оттенком, без четких границ, иногда с наличием поверхностных эндометриоидных «глазков» (структур неправильной формы синюшно-багрового цвета, по внешнему виду напо-

минающих зрачок). Косвенными эндоскопическими признаками диффузной формы аденомиоза следует считать расширение полости матки и изменение рельефа ее стенок: в подобных наблюдениях поверхность базального слоя эндометрия приобретает грубый складчатый характер с неровными контурами (феномен «волнообразования»).

Рентгенотелевизионная гистеросальпингография. Длительный период основным рентгенологическим маркером внутреннего эндометриоза тела матки, впервые предложенным А. Akerlund в 1943 г., являлась идентификация «законтурных теней». С внедрением в клиническую практику рентгенотелевизионной гистеросальпингографии появилась возможность поэтапной регистрации заполнения полости матки контрастным веществом, что позволило значительно улучшить диагностику внутриматочной патологии. Отличительными особенностями внутреннего эндометриоза являются исчезновение дефектов наполнения при тугом заполнении полости матки, неровность контуров, отсутствие полутеней на серии контрольных снимков. Ниже представлены различные варианты рентгенологической картины внутреннего эндометриоза:

а) полость матки неправильной треугольной формы с увеличенным продольным размером, расширением истмического отдела и канала шейки матки;

б) полость матки неправильной треугольной формы с неровными контурами;

в) полость матки неправильной треугольной формы с увеличенным поперечным размером;

г) полость матки неправильной треугольной формы с дефектом наполнения;

д) полость матки неправильной треугольной формы с закругленными углами.

Лечение. Вопросы терапии внутреннего эндометриоза тела матки представляют один из наиболее сложных и дискуссионных аспектов проблемы генитального эндометриоза в целом. Подобное положение обосновывается рядом причин, среди которых необходимо выделить следующие:

1) как указывалось выше, I степень распространения эндометриоидных гетеротопий в миометрий является лишь гистологической находкой, для которой не характерны спе-

цифические симптомы и признаки (как клинические, так и инструментальные), в связи с чем дохирургическая диагностика внутреннего эндометриоза тела матки I степени не представляется возможной и, следовательно, данная форма заболевания не требует какого-либо лечения;

2) с морфологических позиций неоднозначно трактуется II степень внутреннего эндометриоза тела матки, так как при этом глубина проникновения эндометриоидных имплантатов в мышцу матки может варьировать от 5 до 12—13 мм; вместе с тем, у больных внутренним эндометриозом тела матки II степени выраженность клинической картины патологического процесса находится в прямой зависимости от глубины поражения миометрия и состояния мышечных волокон матки (наличие или отсутствие гиперплазии);

3) при гиперплазии миометрия (аденомиоз) консервативная (гормональная) терапия внутреннего эндометриоза тела матки абсолютно неэффективна, так как гормон-зависимые рецепторы в очагах аденомиоза биологически неактивны.

Таким образом, теоретически гормональная терапия внутреннего эндометриоза тела матки обоснована только при II степени его распространения, не сопровождающейся гиперплазией миометрия (утолщение стенок матки). Практически клинико-инструментальная диагностика этой формы заболевания крайне затруднена вследствие отсутствия патогномоничных признаков для данного патологического процесса (как клинических, так и лабораторных). Подобное обстоятельство требует внимательного подхода к диагнозу «внутренний эндометриоз», так как последний, совершенно необоснованно, устанавливается на основании только данных эхографии и/или гистероскопии.

Клиника, диагностика и лечение перитонеального эндометриоза

Клиника. Общепризнанными патогномоничными симптомами перитонеального эндометриоза являются нарушения менструальной функции (мено- и метrorрагии), боли

в нижних отделах живота и поясничной области различной интенсивности, диспареуния, бесплодие (как правило, первичное, реже — вторичное). Вместе с тем, определенные формы перитонеального эндометриоза существенным образом различаются не только степенью выраженности клинических симптомов, но и наличием их как таковых. С указанных позиций нами выделены две группы больных эндометриозом, одну из которых составили пациентки с так называемым «бессимптомным» течением патологического процесса (т. е. не предъявлявшие каких-либо жалоб при первичном обращении); в другую группу включены женщины с «классическими» проявлениями заболевания.

Сравнительный анализ анамнестических данных показал, что в отношении возраста пациенток, длительности менструации и менструального цикла, массы тела, а также особенностей экстрагенитальной заболеваемости и наследственности достоверных вариаций в различных клинических группах не установлено. Вместе с тем, средние значения беременностей (в том числе закончившихся родами) у пациенток с «бессимптомным» течением эндометриоза достоверно превышали аналогичные показатели, установленные в группе женщин с «классическими» признаками заболевания. Как следует из табл. 7, достоверные соотношения выявлены и при изучении характера нарушений менструальной функции и времени наступления менархе, а также оценке тяжести болевого синдрома, в том числе во время половых контактов (диспареуния). У всех больных с «бессимптомным» течением диагностированы эндометриоидные кисты яичников, диаметр которых превышал 40—50 мм и/или поверхностные непигментированные фокусы брюшины на фоне отсутствия каких-либо признаков спаечного процесса в малом тазу. Напротив, при эндометриозе «классического» типа выявлялись пигментированные очаги с явлениями инфильтрации в окружающие ткани («малые» формы), локализованные на брюшине, крестцово-маточных связках, яичниках, а также эндометриоидные кисты яичников диаметром не более 30 мм. Во всех наблюдениях «классическому» эндометриозу сопутствовал спаечный процесс в малом тазу; при этом в подавляющем большинстве формирование спаек носило «типичный» для

Таблица 7

**Клиническая характеристика больных «бессимптомным»
и «классическим» течением эндометриоза**

Клинический симптом	«Бессимптомное» течение	«Классическое» течение
<i>Нарушения менструальной функции</i>		
позднее менархе	7%	43%
меноррагии	4%	22%
метроррагии	5%	46%
<i>Дисменорея</i>		
легкая	—	23%
средняя	—	11%
тяжелая	—	6%
<i>Диспареуния</i>		
легкая	—	23%
средняя	—	18%
тяжелая	—	14%
<i>Тазовая боль</i>		
легкая	12%*	19%
средняя	—	51%
тяжелая	—	29%
<i>Бесплодие</i>		
первичное	—	78%
вторичное	2%	8%
* указанные симптомы являлись непостоянными		

эндометриоза характер: между яичниками и брюшиной яичниковой ямки, между яичниками и листками широкой связки матки, между петлями кишечника, яичниками, с одной стороны, и брюшиной прямокишечно-маточного углубления — с другой.

Диагностика. Трансвагинальная эхография. При трансвагинальной эхографии среди множества очагов наружного генитального эндометриоза с высокой степенью точности удастся обнаружить лишь эндометриоидные кисты яичников (а также осуществить их дифференциацию с другими новообразованиями яичников).

Прогностическими акустическими критериями эндометриоидных кист яичников являются:

1) мелкоточечная внутренняя структура (мелкодисперсная эхопозитивная взвесь на фоне повышенного уровня звукопроводимости);

2) округлая форма образования;

3) утолщенная эхо-плотная капсула кисты;

4) обнаружение вблизи кист небольших размеров ткани «неизмененного» яичника;

5) отсутствие изменений эхо-структуры при динамическом обследовании в различные фазы менструального цикла (в ряде наблюдений этот признак способствует дифференциальной диагностике эндометриоидных и ретенционных кист яичников с внутриполостным кровоизлиянием, т. е. установлению нозологической принадлежности «шоколадных» кист) (рис. 12).

Лапароскопия. Лапароскопия представляет наиболее точный инструментальный метод диагностики перитонеального эндометриоза.

Эндоскопическая картина перитонеального эндометриоза определяется степенью распространения патологического процесса, длительностью его существования и особенностями макроскопического строения имплантатов.

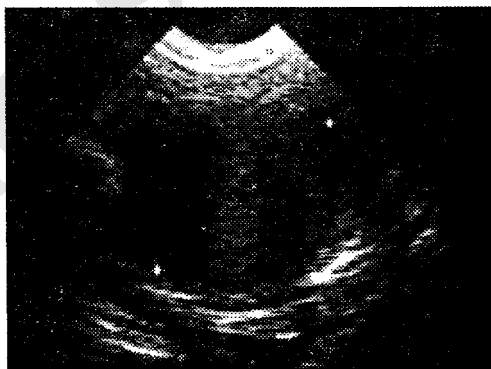


Рис. 12. Трансвагинальное ультразвуковое сканирование. Эндометриоидная киста яичника

Многочисленные исследования позволили выделить «типичные» (или классические) и «слабовыраженные» (нетипичные) признаки заболевания.

Типичные признаки

- черные, синюшно-багровые, темно-красные пятна на поверхности брюшины;
- рубцовая ткань, окружающая эндометриоидные имплантаты;
- белые непрозрачные бляшки, окруженные рубцовой тканью;
- образования яичников с плотной капсулой темно-синего оттенка и фрагментами сине-багрового цвета (эндометриоидные кисты яичников).

Формирование типичных (классических) эндометриоидных гетеротопий обусловлено пигментацией пораженных тканей вследствие локального кровоизлияния в них, благодаря которому происходит отложение гемоседерина, изменяющего нормальную окраску тканей. Макроскопическая картина очагов наружного эндометриоза во многом зависит от длительности течения заболевания. На начальных этапах патологического процесса брюшина покрыта мелкоточечными петехиями, диаметр которых не превышает 1—2 мм. Появление подобного признака, по-видимому, отражает начальный этап эктопической имплантации жизнеспособных эндометриальных клеток и является первым признаком скопления гемоседерина. Дальнейшие периодические менструальноподобные кровоизлияния в имплантатах провоцируют воспалительную реакцию в окружающих тканях, которая, в свою очередь, индуцирует спаечный процесс с образованием фиброзной ткани. Фиброзные сращения, перекрывающие очаги эндометриоза, придают им черный или синюшно-багровый оттенок. При прогрессировании воспалительной реакции происходит облитерация и деваскуляризация имплантатов — в результате указанных преобразований темные пятна замещаются белесоватыми бляшками. К типичным признакам наружного генитального эндометриоза относят также наличие вокруг гетеротопий белесых звездчатых рубцов.

При лапароскопическом исследовании эндометриоидные кисты яичников сравнительно больших размеров (бо-

лее 4 см в диаметре) определяются в виде образований округлой или овальной формы, с плотной капсулой темно-синего оттенка и разрозненными участками сине-багрового цвета. Нередко капсула этих кист интимно спаяна с задней поверхностью матки, брюшиной маточно-прямокишечного углубления, серозным покровом прямой кишки, маточными трубами.

Спаечный процесс в малом тазу при эндометриозе, в отличие от такового, обусловленного инфекционным процессом, выделяется тем, что межтканевые сращения формируются, главным образом, между фиксированными органами и структурами в малом тазу — между задними листками широкой связки матки и яичниками, неподвижным отделом сигмовидной кишки и задней стенкой влагалища (как указывалось выше, данное обстоятельство является косвенным подтверждением трансплантационной теории патогенеза эндометриоза).

Нетипичные (слабовыраженные признаки)

Участки белой непрозрачной брюшины

Красные, «пламеподобные» пятна

Подъяичниковые сращения

Желто-коричневые пятна на поверхности брюшины

Круговые дефекты брюшины

Петехиальная брюшина

Железистые новообразования на поверхности брюшины

Гиперваскулярные зоны

Рецепторная активность в имплантатах перитонеального эндометриоза характеризуется следующим:

1) концентрация прогестерон-связывающих рецепторов в очагах эндометриоза, охарактеризованного как «классический», достоверно (в 9 раз) ниже, чем в группе обследованных с «бессимптомным» течением заболевания;

2) уровень эстроген-связывающих и андроген-связывающих рецепторов в гетеротопиях яичников и брюшины никоим образом не коррелирует с клиническими проявлениями патологического процесса;

3) содержание эстроген-связывающих и прогестерон-связывающих рецепторов в слизистой тела матки у больных эндометриозом достоверно выше, чем в фокусах эндомет-

риоза независимо от особенностей его клинического течения.

Таким образом, полученные нами данные убеждают в наличии принципиальных различий в рецепторной системе очагов перитонеального эндометриоза, отличающегося клиническим течением. Суть этих различий сводится к следующему: уровень прогестерон-связывающих рецепторов в гетеротопиях «бессимптомного» эндометриоза почти в 9 раз превышает таковой, выявляемый у пациенток с «классической» клиникой. Эти данные позволяют не только изменить известные представления о патогенезе наружного генитального эндометриоза (в частности, эндометриоидных кист яичников), но и обосновать тактику лечения больных эндометриозом с различной клинической симптоматикой.

Содержание ПГФ₂а в очагах перитонеального эндометриоза варьирует в широких пределах в зависимости от тяжести клинической симптоматики заболевания. У пациенток с «бессимптомным» течением эндометриоза концентрация ПГФ₂а как в сыворотке крови, так и в патологических имплантатах достоверно не отличается от нормативных параметров; напротив, в группе больных с «классическим» течением эндометриоза, клинически классифицированным как тяжелая форма заболевания, уровень ПГФ₂а в крови и тканях достоверно превышает соответствующие показатели, полученные при обследовании здоровых небеременных женщин или больных «бессимптомным» эндометриозом.

Вышеизложенное убеждает, что в патогенезе эндометриоза простагландинам отводится немаловажная роль: во-первых, повышение концентрации простагландинов в организме женщины представляет предрасполагающий (этиологический) фактор развития эндометриоза; во-вторых, простагландины, по-видимому, стимулируют развитие эндометриоза; и, наконец, простагландины «отвечают» за основные клинические симптомы эндометриоза — боль, дисменорею, бесплодие.

Результаты комплексного исследования, включающего клиническое обследование, изучение рецепторных связей в очагах эндометриоза и способности продуцирования ими простагландинов убеждают, что эндометриоз яичников отличается не только макроскопическим строением различ-

ных его форм, но и, по-видимому, патогенетическими механизмами их происхождения и развития. С указанных позиций «малые» формы эндометриоза и эндометриоидные кисты яичников диаметром до 30 мм, клиническая симптоматика которых характеризуется «классическим» течением, следует отнести к «истинному» (первичному) эндометриозу; «бессимптомному» эндометриозу (эндометриоидные кисты диаметром свыше 50 мм), вероятно, предшествуют ретенционные образования яичников (абсцесс, ретенционные кисты).

Вопросы *классификации перитонеального эндометриоза* представляют одну из наиболее острых проблем гинекологии. Актуальность ее заключается в отсутствии четких критериев, позволяющих оценить тяжесть патологического процесса. Так, до настоящего времени общепризнанной является классификация, разработанная и впоследствии опубликованная Американским обществом репродуктивной медицины (American Fertility Society, 1985), в основе которой заложен принцип количественной оценки тяжести патологического процесса (по балльной системе оцениваются клиничко-анатомические признаки эндометриоза, суммирование которых позволяет определить стадию заболевания). В соответствии с этой классификацией выделяют 4 стадии эндометриоза: минимальную (4 балла), легкую (9 баллов), умеренную (26—29 баллов) и тяжелую (51—114 баллов).

Однако в классификации, предложенной Американским обществом фертильности, учитываются только анатомические изменения половых органов и не отражены клинические и патофизиологические аспекты эндометриоза (в частности, выраженность болевого синдрома, нарушения менструальной и репродуктивной функций, иммунного гомеостаза, секреция пролактина, простагландинов F_2a и др.) — т. е., по существу классификация учитывает только визуальные нарушения. Естественно, что подобный подход не всегда позволяет адекватно оценить тяжесть эндометриоза. Так, под нашим наблюдением находились больные эндометриозом, тяжесть которого в соответствии с вышеупомянутой классификацией интерпретировалась как тяжелая, однако течение заболевания с позиций анамнеза и жалоб

пациенток расценивалось как «бессимптомное», более того, у некоторых из них диагноз «эндометриоз» (эндометриоидные кисты яичников) установлен (и в дальнейшем подтвержден гистологическим изучением макропрепарата) в ходе обследования по поводу физиологически протекающей беременности. И напротив, у части больных эндометриозом во время лапароскопии удалось обнаружить лишь единичные очаги эндометриоза (также верифицированные гистологическим исследованием), однако в этих наблюдениях ведущими клиническими симптомами являлись бесплодие, тазовые боли различной интенсивности, диспареуния, нарушения менструальной функции по типу мено- и метроррагий.

Бесплодие при эндометриозе. В проблеме эндометриоза взаимосвязь его с бесплодием представляет один из наиболее спорных аспектов. Не вызывает сомнений факт наличия определенной зависимости между эндометриозом и бесплодием: эндометриоз различной локализации выявляется у 20—60% пациенток, проходивших стационарное обследование по поводу бесплодия, а в структуре причин женского бесплодия эндометриоз занимает второе место, уступая первенство воспалительным заболеваниям матки и ее придатков. Вместе с тем, генез бесплодия, обусловленного эндометриозом, до настоящего времени окончательно не уточнен. Среди наиболее вероятных причин бесплодия у больных эндометриозом выделяют:

- 1) нарушение транспортной функции маточных труб:
 - нарушение анатомии труб, вызванное развитием спаечного процесса в малом тазу;
 - повреждение функциональной активности труб;
- 2) перитонеальное бесплодие;
- 3) нарушения в системе гипоталамус—гипофиз—яичники:
 - ановуляция;
 - синдром лютеинизации неовулировавшего фолликула (ЛНФ-синдром);
 - недостаточность лютеиновой фазы;
 - гиперпролактинемия;
- 4) развитие аутоиммунной реакции, повреждающей процесс имплантации бластоцисты;

5) инактивация сперматозоидов активированными макрофагами;

6) прерывание беременности на ранних сроках ее развития:

— чрезмерное повышение сократительной функции миометрия, индуцированное простагландинами серии F;

7) нарушение половой функции:

— выраженная диспареуния, затрудняющая регулярную половую жизнь и/или обеспечение полноценного полового акта.

Нами проведено ретроспективное изучение причин бесплодия у больных перитонеальным эндометриозом репродуктивного возраста с гистологически верифицированным диагнозом. Анализ полученных результатов позволил выявить следующие закономерности:

1) у 85,1% больных проходимость маточных труб не нарушена; лишь в 14,9% наблюдений отмечено поражение маточных труб (перитубарные спайки, окклюзия яйцеводов);

2) в 40,3% наблюдений бесплодие при эндометриозе имеет перитонеальный характер (сращения между яичниками и листками широких связок матки, а также фиксированным отделом сигмовидной кишки, т. е. «типичный» спаечный процесс в малом тазу);

3) при морфологическом исследовании тканей яичников, пораженных эндометриозом, в 94% случаях наряду с элементами эндометриоза удается идентифицировать желтые тела (естественно, при проведении хирургического вмешательства в лютеиновую фазу менструального цикла); данный факт позволяет исключить из возможных механизмов бесплодия в этой группе пациенток не только ановуляцию, но и синдром лютеинизации неовулировавшего фолликула;

4) в популяции больных наружным генитальным эндометриозом репродуктивного периода ановуляция по типу абсолютной или относительной гиперэстрогении имеет место только в 3,5% наблюдений;

5) наиболее вероятной причиной бесплодия при эндометриозе (97,3%) является повышение концентрации простагландинов F_{2α} как в сыворотке крови, так и в эндомет-

риоидной ткани; патологически высокий уровень этих веществ, как известно, дискоординирует функцию маточных труб и миометрия (рис. 13).

Таким образом, среди многочисленных теорий этиопатогенеза бесплодия при эндометриозе далеко не все концепции могут реально претендовать на абсолютную бесспорность. По-видимому, бесплодие при эндометриозе нельзя объяснить какой-либо одной причиной, развитие его у данного контингента больных характеризуется мультифакторностью и, вероятно, коррелирует с механизмами этиопатогенеза самих гетеротопий, а происхождение последних, как известно, имеет различную патогенетическую основу. Необходимо рассмотреть другой немаловажный аспект этой проблемы, а именно — что является первичным: эндометриоз или бесплодие. Существование так называемого «бессимптомного» эндометриоза убеждает в первопри-

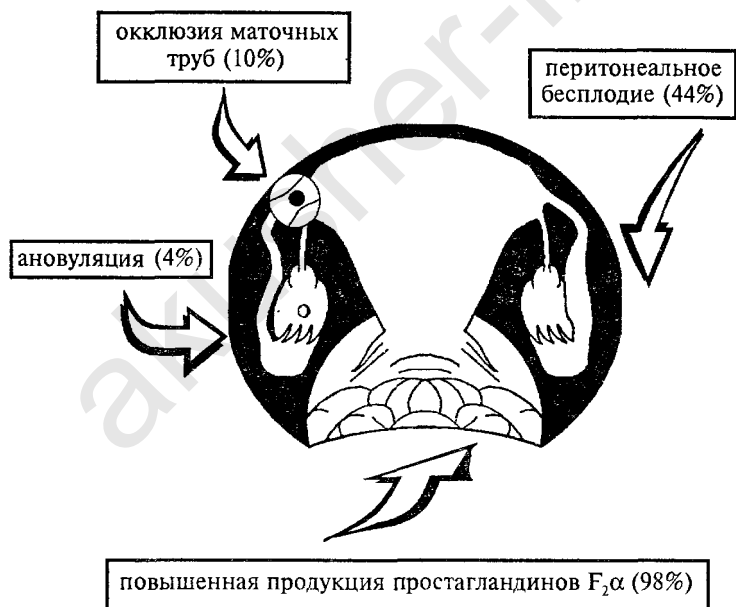


Рис. 13. Вероятные причины бесплодия у больных эндометриозом

чинности бесплодия (точнее, факторов, способствующих развитию как бесплодия, так и «классического» эндометриоза — нарушений гормонального, иммунного гомеостазов, синтеза простагландинов и т. д.). В дальнейшем, по мере прогрессирования эндометриоза усугубляются повреждения репродуктивной системы — т. е. образуется замкнутый (порочный) круг (бесплодие-эндометриоз-бесплодие).

Лечение. Хирургическое вмешательство представляет наиболее важный этап в комплексе лечебных мероприятий при поражении эндометриозом органов и структур малого таза. Подтверждением изложенному служат следующие аспекты гистогенеза эндометриоза:

1) является неопровержимым фактом, что эндометриоидные кисты яичников не поддаются медикаментозной терапии; один из факторов, обуславливающих неэффективность консервативного лечения, — наличие плотных фиброзных сращений, окружающих эндометриоидные фокусы в яичниках;

2) в большинстве случаев эндометриоидные имплантаты отличаются низким содержанием как эстроген-, так и прогестерон-связывающих рецепторов; таким образом, состояние рецепторного аппарата гетеротопий позволяет предположить неэффективность воздействия гормональных препаратов на структуру эндометриоидных фокусов;

3) результаты исследований, посвященных изучению влияния гормональных препаратов на очаги эндометриоза, свидетельствуют, что последний под влиянием гормонов не ликвидируется, а лишь видоизменяется (при этом эндометриоидные кисты яичников не подвергаются какой-либо трансформации).

В настоящее время ведущее (и общепризнанное) значение среди методов хирургического лечения наружного генитального эндометриоза, локализованного в малом тазу, отводится лапароскопии. Во-первых, применение эндоскопического доступа позволяет избежать послеоперационных осложнений, характерных для традиционного чревосечения; во-вторых, использование оптической системы с высокой разрешающей способностью и 3—5-кратным увеличением позволяет обнаружить малейшие нарушения анатомии брюшины и яичников.

При выборе метода медикаментозной терапии эндометриоза необходимо учитывать, что эндометриоз — заболевание не отдельных органов и тканей, вовлеченных в патологический процесс, а целого организма, лечение которого требует комплексного воздействия в соответствии с основными этиопатогенетическими механизмами возникновения и развития эндометриоидных имплантатов. В связи с этим, лечение больных эндометриозом должно быть строго индивидуальным и определяться следующими факторами:

- 1) возрастом пациентки и ее отношением к беременности;
- 2) локализацией и распространенностью патологического процесса;
- 3) клинической картиной заболевания;
- 4) состоянием преморбидного фона;
- 5) длительностью течения заболевания.

На основании изложенных выше факторов планируется комплексная медикаментозная терапия эндометриоза, ведущими составляющими которой являются:

- 1) применение гормональных препаратов;
- 2) коррекция иммунных нарушений;
- 3) воздействие на антиоксидантную систему;
- 4) подавление синтеза простагландинов;
- 5) активация функции печени и поджелудочной железы;
- 6) нейротропное воздействие.

Гормональная терапия эндометриоза подразумевает включение в комплекс лечебных мероприятий лекарственных препаратов, действие которых направлено на подавление факторов стимуляции роста и развития патологических имплантатов. Принимая во внимание, что основными факторами роста и развития эндометриоподобной ткани являются эндогенные эстрогены (данное положение общеизвестно и не вызывает сомнений), эти препараты, в конечном итоге, должны обладать антиэстрогенным эффектом, т. е. блокировать секрецию половых стероидов.

Таким образом, в сущности «антиэндометриоидные» препараты представляют антигормоны, угнетающие систему регуляции репродуктивной функции на различных ее уровнях, — от гипоталамуса до гонад и органов-мишеней. Термин «антигормоны» объединяет соединения, которые

обладают способностью предотвращать реализацию биологического эффекта эндогенных гормонов путем блокирования соответствующих рецепторов в клетках. Вместе с тем, действие гормональных антагонистов может быть реализовано различными способами:

- 1) путем торможения биосинтеза эндогенных гормонов;
- 2) нейтрализацией влияния гормонов в системе циркулирующей крови с помощью специфических антител;
- 3) непосредственным конкурентным вмешательством на уровне клеток-мишеней посредством блокады рецепторов последних.

«Идеальные» препараты антигормонов должны обладать следующими свойствами:

- высокой специфичностью по отношению к конкретному эндогенному гормону (т. е. воздействием на рецепторы только определенных гормонов, которые необходимо инактивировать);
- эффектом чистого антагониста и отсутствием какого бы то ни было агонистического действия;
- и, наконец, не вызывать побочные эффекты и оказывать влияние, адекватное для клинического применения.

Однако ни один из известных в настоящее время синтетических антигормонов не обладает одновременно всеми вышеперечисленными достоинствами.

Среди широкого спектра гормональных препаратов, используемых в клинической практике для лечения генитального эндометриоза, необходимо выделить следующие группы:

- 1) комбинированные эстроген-гестагенные препараты;
- 2) прогестагены;
- 3) антиэстрогены;
- 4) антипрогестины;
- 5) ингибиторы гонадотропинов;
- 6) агонисты гонадолиберина.

Следует отметить, что в комплексе мероприятий, предпринимаемых для лечения больных перитонеальным эндометриозом, гормональной терапии принадлежит немало важная роль. Несмотря на ведущую роль в лечении этих

больных хирургического вмешательства, назначение в послеоперационном периоде экзогенных гормонов позволяет:

а) воздействовать на патологические имплантаты, не удаленные по каким-либо причинам во время операции (труднодоступные, микроскопические и/или непигментированные очаги);

б) обеспечить адекватную продолжительность периода, необходимого для благоприятного развития и имплантации бластоцисты (так называемый, период временной атрофии гетеротопий в сочетании с rebound-эффектом гормональных соединений, ингибирующих синтез ФСГ и ЛГ).

Вместе с тем, гормональная терапия эндометриоза должна проводиться строго в соответствии с противопоказаниями к применению экзогенных гормонов, среди которых необходимо выделить:

- острые и хронические заболевания желудочно-кишечного тракта;
- острые и хронические заболевания печени;
- тромбоэмболические нарушения;
- поражения сосудов мозга;
- почечную недостаточность;
- сахарный диабет;
- гипертоническую болезнь;
- психозы;
- выраженное ожирение.

АНОМАЛИИ ПОЛОЖЕНИЯ ПОЛОВЫХ ОРГАНОВ

Внутренние половые органы занимают определенное положение в малом тазу, которое обеспечивается рядом факторов. В то же время матка и связанные с ней яичники и маточные трубы обладают физиологической подвижностью. Физиологическая подвижность создает условия для нормального функционирования мочевого пузыря и кишечника, для нормального течения беременности и родов. Физиологический характер подвижности матки определяется тем, что после смещения она возвращается в исходное положение. При некоторых заболеваниях половой системы возможно развитие ее ограниченной или чрезмерной подвижности, реже — полной неподвижности. Ограниченная подвижность матки может развиться при запущенном раке половых органов, в результате перенесенного воспалительного процесса, при атипических формах миомы матки, при больших размерах опухоли. Чрезмерная подвижность матки наблюдается при понижении тонуса половых органов и связочного аппарата.

Положение половых органов меняется с возрастом. В детстве матка располагается выше, чем в период половой зрелости. В старческом возрасте, наоборот, ниже и нередко отклоняется кзади.

Типичным положением условно принято считать положение половых органов у здоровой половозрелой небеременной и не кормящей женщины, находящейся в вертикальном положении при опорожненном мочевом пузыре и прямой кишки. При этом матка занимает срединное положение в малом тазу, дно матки не выступает выше плоскости входа в малый таз, влагалищная часть шейки матки находится на уровне плоскости, проходящей через седалищные ости. Дно матки обращено кверху и кпереди, влагалищная часть шейки матки — книзу и кзади. Вся ось матки несколько наклонена кпереди (*anteversio*). Между телом и шейкой

матки образуется изгиб. Образующийся угол тупой и открыт кпереди (anteflexio).

Влагалище расположено в полости малого таза косо, направляясь сверху и сзади, вниз и кпереди. Мочевой пузырь прилегает своим дном к передней стенке верхнего отдела влагалища и передней стенке матки в области перешейка, уретра соприкасается с передней стенкой влагалища в ее средней и нижней трети. При нормальном положении матки ее передняя стенка соприкасается с мочевым пузырем.

Прямая кишка располагается сзади влагалища и связана с ней рыхлой клетчаткой. Верхняя часть задней стенки влагалища — задний свод, покрыта брюшиной прямокишечно-маточного пространства.

Факторами, обеспечивающими нормальное положение женских половых органов, являются:

- 1) собственный тонус половых органов;
- 2) взаимоотношение между внутренними органами и согласованная деятельность диафрагмы, брюшной стенки и тазового дна;
- 3) подвешивающий, закрепляющий и поддерживающий аппараты матки.

Собственный тонус половых органов зависит от правильного функционирования всех систем организма. Понижение тонуса может быть связано со снижением уровня половых гормонов, нарушением функционального состояния нервной системы, возрастными изменениями.

Взаимоотношения между внутренними органами (кишечник, сальник, паренхиматозные и половые органы) формируют единый комплекс благодаря непосредственному соприкосновению их друг с другом. При этом образуется капиллярное сцепление, которое вместе с газообразным содержимым кишечника способствует уравниванию тяжести внутренних органов и ограничивает их давление на половые органы.

Кроме этого внутрибрюшное давление регулируется содружественной функцией диафрагмы, передней брюшной стенки и тазового дна. При вдохе диафрагма опускается и оказывает давление на внутренние органы. Однако движения передней брюшной стенки кнаружи восстанавливает

равновесие. При подъеме тяжести, кашле в регуляции внутрибрюшного давления принимают участие мышцы тазового дна — они сокращаются и замыкают половую щель.

Подвешивающий аппарат составляют круглые и широкие связки матки, собственная связка и подвешивающая связки яичника. Собственная и подвешивающая связки вместе с яичником образуют единое целое (собственная связка яичника находится между яичником и углом матки, а подвешивающая связка яичника — между противоположным полюсом яичника и стенкой таза). Широкие связки матки, собственные и подвешивающие связки яичников удерживают дно матки в срединном положении. Круглые же связки притягивают дно матки кпереди и обеспечивают ее физиологический наклон.

К закрепляющему аппарату относятся связки, расположенные в рыхлой клетчатке таза и идущие от нижнего отдела матки к боковым, передней и задней стенкам таза. Эти связки содержат гладкие мышечные волокна и непосредственно связаны с мускулатурой нижнего отдела матки. К закрепляющему аппарату относятся крестцово-маточные, основные, маточно-пузырные и пузырно-лобковые связки. Закрепляющий аппарат фиксирует матку в центральном положении таза и делает практически невозможным ее смещение в стороны, кзади и кпереди. Но поскольку связочный аппарат отходит от матки в ее нижнем отделе, возможны наклоны матки в различные стороны. Так, например, в положении лежа на спине дно матки отклоняется кзади, а шейка — кпереди. Отклонение матки кзади происходит также при переполненном мочевом пузыре.

Поддерживающий аппарат представлен в основном мышцами тазового дна — нижний, средний и верхний (внутренний) слои. В состав нижнего слоя входят три парные и одна непарная мышца. Непарную мышцу образует наружный жом заднего прохода. Эта мышца окружает нижний отдел прямой кишки. Часть волокон начинается от верхушки копчика и оканчивается в сухожильном центре.

К нижнему слою мышц тазового дна принадлежат луковично-пещеристая, седалищно-пещеристая и поверхностная поперечная мышцы промежности. Луковично-пещери-

стая мышца охватывает вход во влагалище и прикрепляется к сухожильному центру промежности и клитору. Поверхностная поперечная мышца промежности также начинается от сухожильного центра, идет вправо и влево и прикрепляется к седалищным буграм. Пещеристая мышца расположена между нижней ветвью седалищной кости и клитором.

Средний слой мышц представлен мочеполовой диафрагмой и занимает переднюю половину выхода таза. Это треугольной формы мышечно-фасциальная пластинка, через которую проходит мочеиспускательный канал и влагалище. В переднем отделе между ее листками находятся мышечные пучки, образующие наружный сфинктер мочеиспускательного канала, в заднем отделе заложены мышечные пучки, идущие в поперечном направлении, — глубокая поперечная мышца промежности.

Верхний слой мышц тазового дна образует парная мышца, поднимающая задний проход (*m. levator ani*). Мышца начинается от нижнего отдела прямой кишки, куполообразно идет сверху и кнаружи и прикрепляется к внутренней поверхности стенок таза. Этот слой мышц называют также «диафрагмой таза».

В состав поддерживающего аппарата половых органов входит пузырно-влагалищная перегородка (фасция влагалища), прямокишечно-влагалищная перегородка и плотная соединительная ткань, располагающаяся у боковых стенок влагалища.

Смещение матки может происходить по вертикальной плоскости (вверх и вниз), вокруг продольной оси и по горизонтальной плоскости.

К смещению матки по вертикальной плоскости относят поднятие матки, опущение, выпадение и выворот матки. При поднятии матка смещается вверх, дно ее расположено выше плоскости входа в малый таз, а влагалищная часть шейки матки — выше спинальной плоскости. Патологическое поднятие матки возникает при скоплении менструальной крови во влагалище вследствие атрезии гимена или нижнего отдела влагалища, при объемных опухолях влагалища и прямой кишки, при осумкованных воспалительных выпотах в дугласовом пространстве. Поднятие

(элевация) матки может быть также при ее сращениях с передней брюшной стенкой после лапаротомии (кесарево сечение, вентрофиксация).

При опущении (*decensus uteri*) матка располагается ниже нормального уровня, однако влагалищная часть шейки матки даже при натуживании не выступает из половой щели. Если шейка матки выступает за пределы половой щели, говорят о выпадении матки (*prolapsus uteri*). Различают неполное и полное выпадение матки. При неполном выпадении матки из влагалища выходит только влагалищная часть шейки матки, а тело матки располагается выше за пределами половой щели. При полном выпадении матки ее шейка и тело матки располагаются ниже половой щели. Опущение и выпадение матки сопровождается выпадением влагалища.

Выворот матки наблюдается крайне редко. При этой аномалии серозная оболочка располагается внутри, а слизистая оболочка — снаружи, вывернутое тело матки располагается во влагалище, а шейка матки, фиксированная в области сводов, находится выше уровня тела.

Выворот матки в большинстве случаев возникает при неправильном ведении послеродового периода (выжимание последа, потягивание за пуповину с целью извлечения последа) и реже при изгнании из матки опухоли с короткой, нерастяжимой ножкой.

Смещение матки вокруг продольной оси имеет две формы: поворот матки (вращение тела и шейки матки справа налево или наоборот) и перекручивание матки (*torsio uteri*). При перекручивании матки происходит поворот тела матки в области нижнего сегмента при неподвижной шейке.

Смещение матки в горизонтальной плоскости может быть нескольких видов: смещение всей матки (*antepositio*, *retropositio*, *dextropositio* и *sinistropositio*), неправильные наклоны матки (*retroversio*, *dextroversio*, *sinistroversio*) и патологический перегиб матки.

Смещение всей матки может быть в четырех формах: *antepositio*, *retropositio*, *dextropositio* и *sinistropositio*.

В норме между телом и шейкой матки образуется тупой угол, открытый кпереди. Однако при патологическом пе-

регибе этот угол может быть острым, открытым кпереди (hyperanteflexio) или кзади (retroflexio).

Из всех видов аномалий положения половых органов наиболее важное клиническое значение имеют смещения матки вниз (выпадение), ретродевиации (смещение кзади, главным образом ретрофлексия) и патологическая антефлексия (гиперантефлексия).

Гиперантефлексия. Гиперантефлексия, как правило, сопутствует половому инфантилизму — размеры шейки превышают длину тела матки. При гиперантефлексии матка не прикрывает мочевой пузырь, кишечные петли проникают между мочевым пузырем и маткой, оказывая давление на мочевой пузырь. При длительном воздействии может произойти смещение мочевого пузыря и влагалища книзу.

Причиной гиперантефлексии может быть также сморщивание крестцово-маточных связок вследствие длительного хронического воспалительного процесса (лимфангит). В подобных случаях из-за сокращения крестцово-маточных связок область их прикрепления к матке оттягивается кзади, а тело приближается к шейке матки.

Клиническая картина гиперантефлексии соответствует таковой основного заболевания (симптомы инфантилизма или лимфангита). **Лечение** гиперантефлексии направлено на устранение причины, вызвавшей ее развитие.

Ретрофлексия. При ретрофлексии угол между телом и шейкой матки открыт не кпереди, как при нормальном положении, а кзади. Тело матки при этом направлено кзади, а шейка — несколько кпереди. При таком расположении матки нарушается нормальное положение внутренних органов. Мочевой пузырь не прикрывается маткой, кишечные петли проникают в пузырно-маточное пространство и надавливают на стенку мочевого пузыря и на переднюю поверхность тела матки. Поэтому ретрофлексия является фактором риска выпадения половых органов.

Среди причин ретрофлексии выделяют как органические (снижение тонуса матки и ее связок при инфантилизме, астенический синдром, родовая травма, воспаление, опухоли матки и яичников), так и конституционные (у 15% здоровых половозрелых женщин имеется ретродевиация).

Поскольку ретрофлексия не является самостоятельным заболеванием, ее *клиническая картина* определяется симптоматикой заболевания, вызвавшего ретрофлексию, — боли, нарушение функции соседних органов, нарушение менструальной и секреторной функций. Конституционная ретрофлексия протекает бессимптомно и обнаруживается случайно при профилактических осмотрах.

Диагностика ретрофлексии не представляет каких-либо трудностей. При влагалищном исследовании устанавливают, что шейка матки обращена кпереди, тело матки располагается кзади и определяется через задний свод, между телом и шейкой матки угол, открытый кзади. При подвижной ретрофлексии часто удается вывести матку в правильное положение, при фиксированной ретрофлексии вывести ее, как правило, не удастся.

Лечение ретрофлексии направлено на устранение причины основного заболевания, вызвавшего ретрофлексию. Пациентки с бессимптомной ретрофлексией в лечении не нуждаются.

Выпадение женских половых органов. Выпадение половых органов — заболевание полиэтиологичное, основу которого составляют дистрофия и несостоятельность связочного аппарата матки и мышц тазового дна, повышенное внутрибрюшное давление. К факторам, способствующим формированию несостоятельности мышц тазового дна, относят патологические роды, эстрогенную недостаточность, возрастные изменения в мышечной и соединительной тканях, генетическую предрасположенность, а также ряд экстрагенитальных заболеваний и неблагоприятные социальные условия.

В последние годы наметилась тенденция к омоложению больных выпадением половых органов: если 10—15 лет назад эта патология встречалась в основном у лиц пожилого и старческого возраста, то сегодня средний возраст этих больных не превышает 50 лет, причем удельная частота пациенток репродуктивного возраста достигает 26%.

В патогенезе пролапса половых органов у молодых нерожавших женщин (или имеющих одни неосложненные роды) с неизменным гормональным фоном и нормальными социальными условиями ведущую роль играет сис-

темный дефект соединительной ткани. Под влиянием какого-либо из перечисленных факторов или их комбинированного воздействия наступает функциональная несостоятельность связочного аппарата внутренних половых органов и тазового дна. На фоне функциональной несостоятельности связочного аппарата матки и ее придатков и повышенного внутрибрюшного давления органы начинают выходить за пределы тазового дна. При этом различают несколько вариантов патогенетических механизмов выпадения матки и влагалища:

1) матка находится целиком внутри предельно расширившегося тазового дна — лишившись всякой поддержки, она выдавливается через тазовое дно;

2) часть ее располагается внутри, а часть — вне грыжевых ворот; первая часть выдавливается, другая же прижимается к поддерживающему основанию.

При втором варианте влагалищная часть шейки матки, благодаря постоянному давлению внутри грыжевых ворот, может опуститься и растянуться (*elongatio coli*); в то время как тело матки, лежащее вне грыжевых ворот и прилегающее к частично еще функционирующим *m. levator ani*, противодействует полному выпадению органа. Этот механизм объясняет образование вытянутой и истонченной матки, удлинение которой зависит исключительно или преимущественно от гипертрофии шейки, тогда как дно матки может к этому времени оставаться в почти правильном положении. В подобной ситуации полное выпадение матки происходит при ее ретрофлексии — когда ось матки совпадает с осью влагалища. Поэтому ретрофлексию считают фактором риска полного выпадения матки.

Наиболее частыми жалобами больных пролапсом внутренних половых органов являются: ноющие боли и/или ощущение тяжести внизу живота, бели, нарушение сексуальной функции, чувство инородного тела во влагалище, недержание мочи и газов при физической нагрузке, кашле, чихании.

Достаточно часто пролапсу гениталий сопутствует недержание мочи и цистоцеле. Основной причиной цистоце-

ле является ослабление пубоцервикальной фасции, расхождение кардинальных связок, а также дефект собственно детрузорной мышцы. Формирование цистоцеле сопровождается деформацией передней стенки влагалища, уретровезикального сегмента и, соответственно, нарушением мочеиспускания. Ведущей причиной недержания мочи считаются патологические роды: стрессовое недержание мочи отмечается у 21% женщин после самопроизвольных родов и у 34% — после оперативных с наложением акушерских щипцов.

В генезе выпадения половых органов и недержания мочи решающая роль принадлежит не только общему количеству родов, но и особенностям их течения. Так, даже после неосложненных родов у 20% женщин обнаруживается замедление дистальной проводимости в срамных нервах (в 15% наблюдений — преходящее). Это дает основание предположить, что в родах повреждается пояснично-крестцовое сплетение, в результате которого развивается паралич запирающего, бедренного и седалищного нервов и как его следствие — инконтиненция мочи и кала. Более того, недержание мочи и кала после нормальных родов объясняется растяжением мышц или повреждением тканей промежности вследствие нарушения иннервации мышц-сфинктеров тазового дна.

В настоящее время выделяют два типа *стрессового недержания мочи*: гипермобильный тип и недостаточность внутреннего сфинктера. Гипермобильный тип является результатом неадекватной поддержки уретры; развитие второго типа вызвано неполным замыканием внутреннего сфинктера уретры.

Патогенез гипермобильного типа стрессового недержания мочи интерпретируется следующим образом. Как известно, fascia endopelvina, на поверхности которой располагается уретра, тянется между стенками малого таза и прикрепляется к стенке таза на уровне fascia arcus tendineus. В норме уретра поддерживается и хорошо сжимается этой фасцией в переднезаднем направлении при увеличении внутрибрюшного давления. При отделении fascia endo-

pelvina от fascia arcus tendineus в проекции боковой стенки таза уретра сжимается недостаточно, что приводит к развитию стрессового недержания мочи. Данный тип инконтиненции является результатом дефекта тазового дна и сочетается с цистоцеле, энтероцеле и ректоцеле.

При стрессовом недержании мочи вследствие недостаточности внутреннего сфинктера, несмотря на хорошую поддержку уретры и шейки мочевого пузыря, проксимальная уретра не способна эффективно закрыть просвет. Моча находится в проксимальной уретре и действует как клин, который оставляет уретру открытой при повышении внутрибрюшного давления до срабатывания нормального механизма передачи давления. Причинами этого типа недержания могут быть неврологические заболевания, радиация, воздействие медикаментозных препаратов, рубцовые изменения тканей после предыдущих операций по поводу недержания мочи.

Классификация выпадения женских половых органов. В Международном Рубрикаторе Болезней (ВОЗ, 10 пересмотр) приведена следующая классификация выпадения половых органов (следует отметить, что в МКБ-10 фигурирует только термин «выпадение»):

N81 Выпадение женских половых органов (исключены: выпадение половых органов, осложняющее беременность, роды или родоразрешение; выпадение и грыжа яичника и маточной трубы; выпадение культи (свода) влагалища после гистерэктомии)

N81. 0 Уретроцеле у женщин

N81. 1 Цистоцеле

- Цистоцеле с уретроцеле
- Выпадение стенки (передней) влагалища

N81. 2 Неполное выпадение матки и влагалища

- Выпадение шейки матки
- Выпадение влагалища:

- первой степени
- второй степени

N81. 3 Полное выпадение матки и влагалища

- Просиденция (матки)
- Выпадение матки третьей степени
- N81. 4 Выпадение матки и влагалища неуточненное
- N81. 5 Энтероцеле влагалища
- N81. 6 Ректоцеле
- N81. 8 Другие формы выпадения женских половых органов
 - Недостаточность мышц тазового дна
 - Старые разрывы мышц тазового дна
- N81. 9 Выпадение женских половых органов неуточненное.

Хирургическое лечение выпадения женских половых органов. Анатомо-топографические особенности органов малого таза, общность кровоснабжения, иннервации, а также тесные функциональные связи позволяют рассматривать их как целую единую систему, в которой даже локальные изменения обуславливают повреждения функции и анатомии соседних органов. Поэтому основная цель лечения пролапсов — ликвидировать не только основное заболевание, но и корригировать нарушения со стороны половых органов, мочевого пузыря, мочеиспускательного канала, прямой кишки и тазового дна. Патогенетически обоснованным методом лечения выпадения женских половых органов следует считать хирургическое вмешательство.

К настоящему времени известны свыше 300 способов хирургической коррекции этой патологии. Среди факторов, определяющих тактику хирургического лечения больных выпадением половых органов, выделяют следующие:

- 1) тяжесть выпадения половых органов;
- 2) анатомо-функциональные изменения половых органов (наличие и характер сопутствующих гинекологических заболеваний);
- 3) возможность и целесообразность сохранения и восстановления детородной и менструальной функций;
- 4) особенности нарушения функции толстой кишки и сфинктера прямой кишки;
- 5) возраст больных;

б) сопутствующая экстрагенитальная патология и степень риска хирургического вмешательства и анестезиологического пособия.

Известные способы хирургической коррекции выпадения гениталий целесообразно разделить по групповому признаку, взяв за основу анатомическое образование, которое укрепляется для исправления неправильного положения половых органов.

1 группа операций — укрепление тазового дна — кольпоперинеолеваторопластика. Учитывая, что мышцы тазового дна патогенетически всегда вовлекаются в патологический процесс, кольпоперинеолеваторопластику следует проводить во всех случаях хирургического вмешательства как дополнительное или основное пособие.

2 группа операций — применение различных модификаций укорочения и укрепления круглых связок матки. Наиболее часто используется укорочение круглых связок с их фиксацией к передней поверхности матки. Укорочение круглых связок матки с их фиксацией к задней поверхности матки, вентрофиксация матки по Кохеру и другие подобные операции малоэффективны, поскольку в качестве фиксирующего материала применяется заведомо несостоятельная ткань — круглые связки матки.

3 группа операций — укрепление фиксирующего аппарата матки (кардинальные, крестцово-маточные связки) за счет сшивания их между собой, транспозиции и т. д. К этой группе авторы относят «манчестерскую операцию», суть которой заключается в укорочении кардинальных связок.

4 группа операций — жесткая фиксация выпавших органов к стенкам таза — к лобковым костям, крестцовой кости, сакроспинальной связке и др. Осложнениями этих операций являются остеомиелиты, стойкие боли, а также так называемые оперативно-патологические положения органов малого таза со всеми вытекающими последствиями.

5 группа операций — использование аллопластических материалов для укрепления связочного аппарата матки и ее фиксации. Применение этих операций нередко приводит к отторжению аллопласта и образованию свищей.

6 группа операций — частичная облитерация влагалища (срединная кольпоррафия по Нейгебауэру—Лефору, влагалищно-промежностный клейзис — операция Лабгардта). Операции нефизиологичны, исключают возможность половой жизни, наблюдаются рецидивы заболевания.

7 группа операций — радикальное хирургическое вмешательство — влагалищная гистерэктомия. Безусловно, эта операция полностью ликвидирует выпадение органа, тем не менее она имеет ряд отрицательных моментов: рецидивы заболевания в виде энтероцеле, стойкое нарушение менструальной и детородной функций.

В последние годы приобретает популярность тактика комбинированной коррекции выпадения половых органов с применением лапароскопии и вагинального доступа. Этапы комбинированной лапаро-вагинальной методики лечения опущения стенок влагалища и несостоятельности мышц тазового дна включают:

1) при выраженной элонгации шейки матки — ее ампутация с укорочением и укреплением кардинальных связок (типа «манчестерской») или без таковой;

2) передняя кольпоррафия и укрепление фасции мочевого пузыря и уретры (типа Фигурнова);

3) кольпоперинеоррафия и леваторопластика;

4) укорочение круглых маточных связок путем проведения их через «окна» в листках широких маточных связок с последующей фиксацией к крестово-маточным связкам противоположных сторон;

5) укрепление крестцово-маточных связок путем сшивания их медиальных отделов между собой (типа Mochcovitz) нерассасывающимися нитями после предварительного уменьшения площади брюшины маточно-прямокишечного углубления с помощью частичного иссечения или коагуляции.

При выполнении операции Moschowitz позадиматочное пространство закрывают окружным швом, фиксируя переднюю часть этой лигатуры к задней поверхности нижнего сегмента матки (если матку не удаляют) или к задней стенке влагалища после гистерэктомии.

На рис. 14 в качестве иллюстративного примера представлена Z-образная передняя кольпоррафия.

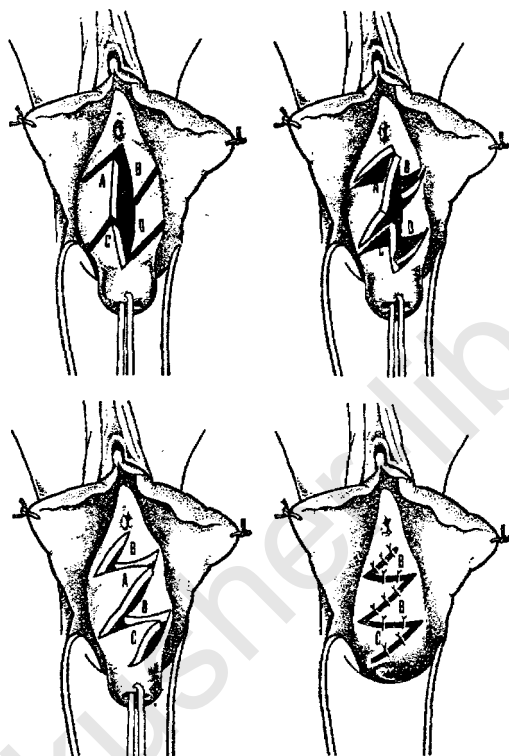


Рис. 14. Z-образная передняя кольпоррафия

МАЛОИНВАЗИВНАЯ ХИРУРГИЯ В ГИНЕКОЛОГИИ

Сохранение репродуктивной функции у женщин фертильного периода и гомеостаза у женщин в менопаузе представляет одну из важных проблем современной гинекологии. Поэтому при хирургическом вмешательстве на матке и ее придатках возникает необходимость в применении органосохраняющих операций и/или уменьшении объема оперативного лечения. Современный уровень развития медицинской науки и техники позволяет добиться решения данной проблемы с помощью методов так называемой малоинвазивной хирургии. В гинекологии для этих целей используются «инвазивная» эхография (выполнение инвазивных исследований под контролем трансвагинального ультразвукового сканирования), «ультразвуковая» минископия, гистерорезектоскопия и оперативная лапароскопия, в том числе так называемая «открытая» лапароскопия, или мини-лапаротомия.

«Инвазивная» эхография

Одним из основных достоинств ультразвукового сканирования является его абсолютная безвредность, обеспечивающая возможность многократного применения метода с целью диагностики состояний органов и систем человека. Вместе с тем, эхография (как и другие современные инструментальные методы исследования — рентгенография, компьютерная томография, ЯМР-спектроскопия и др.) в определенной степени основана на субъективном восприятии изображения внутренних органов или их патологических образований, что нередко приводит к возникновению диагностических ошибок. Для решения данной проблемы в последние годы широко используется так называемая «ин-

вазивная» эхография — дренирование гнойных осумкованных полостей, аспирация кистозных образований, лапароцентез и др., выполняемые под контролем ультразвукового сканирования. Прицельная аспирация патологического содержимого не только позволяет повысить диагностическую ценность исследования (и, тем самым, избежать неоправданного применения более дорогостоящих и/или травматичных методов), но и в ряде случаев обеспечивает адекватный лечебный эффект.

Эхографический контроль инвазивных исследований в гинекологии способствует решению одновременно двух задач:

1) установлению нозологической принадлежности объемных патологических образований внутренних половых органов;

2) снижению количества полостных операций у пациенток с ретенционными кистами яичников, гнойными воспалительными заболеваниями придатков матки, эктопической беременностью, что, безусловно, имеет немаловажное значение для сохранения репродуктивной функции.

В настоящее время инвазивные вмешательства в гинекологии осуществляют под контролем трансвагинальной эхографии. Следует отметить, что трансвагинальное ультразвуковое сканирование представляет почти «идеальный» метод диагностики заболеваний матки и ее придатков на первом послеклиническом этапе по многим положениям:

- трансвагинальная эхография предусматривает возможность применения датчиков с высокой частотой колебаний (т. е. с высокой разрешающей способностью);
- трансвагинальное ультразвуковое сканирование осуществляется при практически непосредственном соприкосновении рабочей поверхности датчика с исследуемым органом или новообразованием (применение высокочастотных датчиков и возможность их непосредственного соприкосновения с изучаемым органом значительно повышают информативность ультразвукового исследования);
- при трансвагинальной эхографии в отличие от абдоминального метода ультразвукового исследования от-

сутствует необходимость в «наполнении» мочевого пузыря, что устраняет не только причину возникновения дискомфорта у женщин, но и облегчает исследование больных с подозрением на ургентное состояние или с заболеваниями мочевыводящих путей;

- ожирение или обширный спаечный процесс в малом тазу не оказывают существенного влияния на визуализацию матки и ее придатков;
- трансвагинальное сканирование обеспечивает возможность двуручной манипуляции при исследовании, что значительно улучшает диагностику объемных новообразований внутренних половых органов.

В различные годы в качестве визуального контроля «инвазивных» исследований в гинекологии применялись чрезкожные методики — трансабдоминальная эхография и компьютерная томография. Однако чрезкожный доступ характеризуется существенным недостатком — введение аспирационной иглы в брюшную полость осуществляется при наполненном мочевом пузыре. Поэтому частыми осложнениями чрезкожных методов являлись макрогематурия и свищи мочевого пузыря.

Трансвагинальная эхография обеспечивает менее травматичный (и в то же время более объективный в сравнении с трансабдоминальным сканированием и компьютерной томографией) мониторинг инвазивных исследований. С указанных позиций достоинства трансвагинального метода заключаются в следующем:

1) эвакуация содержимого патологического образования или брюшной полости осуществляется через задний свод влагалища, что является анатомически обоснованным;

2) уменьшение расстояния между областью входа иглы в брюшную полость и исследуемой структурой (в ряде наблюдений, например при абсцессе прямокишечно-маточного углубления, это расстояние сведено до минимума) позволяет избежать осложнений, связанных с повреждением петель кишечника и/или магистральных сосудов;

3) отсутствие необходимости в применении специальных методов обезболивания сокращает длительность манипуляции, а также устраняет развитие тяжелых «анестезиологических» осложнений;

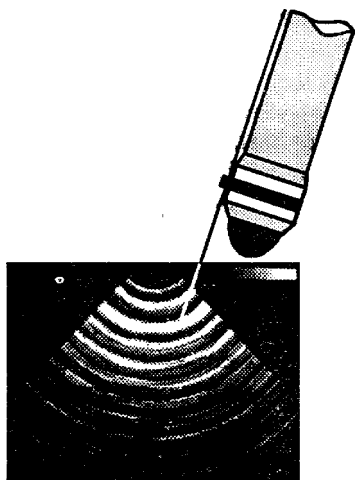


Рис. 15. Методика «инвазивной» эхографии

4) отсутствует риск повреждения мочевого пузыря.

Методика «инвазивной» эхографии. Вмешательство выполняют с помощью специального устройства для трансвагинального датчика (рис. 15). Суть конструкции этого устройства — обеспечить поступление иглы строго по ориентире. Ориентир направления аспирационной иглы отражается на экране ультразвукового прибора в виде пунктирной линии при работе аппарата в режиме «биопсия», т. е. в каком бы положении ни находился датчик, игла будет направле-

на строго по определенной линии. Такая конструкция позволяет выбрать оптимальное место прокола. После прокола изучаемой структуры (образования) иглу извлекают из катетера (таким образом, одновременно игла выполняет функцию мандрена), катетер соединяют со шприцем или вакуум-аппаратом. Полученный аспират осматривают, определяют его характер, цвет, запах. По показаниям производят бактерио- и цитологическое исследования.

Трансвагинальный ультразвуковой мониторинг предполагает решение одновременно нескольких задач:

1) диагностика — аспирация содержимого брюшной полости или «недифференцированных» патологических структур, локализованных в малом тазу, с последующим цито- и бактериологическим (или бактериоскопическим) анализом полученного материала;

2) лечение — эвакуация содержимого ретенционных кист яичников, дренирование воспалительных тубо-овариальных образований, медикаментозная терапия эктопической беременности;

3) лечение и диагностика — данный аспект объединяет терапевтические и диагностические концепции ультразву-

кового мониторинга, в частности, лечебно-диагностическое воздействие имеет место при гнойных тубо-овариальных образованиях (обнаружение гноя — диагностика, эвакуация гноя — лечение).

Далее изложены основные положения применения «инвазивной» эхографии в гинекологии при различных заболеваниях.

Кисты яичников. При решении вопроса о возможности и/или целесообразности аспирации кистозных образований яичников особую актуальность приобретают критерии отбора больных, среди которых наиболее важное значение отводится возрастному критерию. Согласно результатам статистических исследований, риск озлокачествления акустически однородных «жидкостных» образований яичников у пациенток моложе 40 лет минимальный и не превышает соотношения 1,8 : 100 000. В то же время это не означает необходимость аспирации всех «эхо-свободных» образований яичников у молодых женщин. Их аспирацию производят строго в соответствии с клинической картиной заболевания и/или при наличии определенных показаний, а именно:

1) появление болевого синдрома или выраженного дискомфорта (частичный перекрут «ножки» кисты яичника; массивное кровоизлияние в кисту желтого тела);

2) нарушение функции яичников;

3) персистенция кист яичников свыше двух менструальных циклов;

4) рецидив ретенционных кист яичников после хирургического вмешательства (при условии их гистологической верификации во время предшествующей операции) или серозоцеле.

Обязательным условием подобного лечения является цитологическое исследование полученного аспирата. Лечебной аспирации должны подвергаться образования яичников с абсолютно свободной эхоструктурой и с тонкой капсулой, а также кисты яичников с «классическими» акустическими признаками персистирующего желтого тела (рис. 16).

Внематочная беременность. «Инвазивную» эхографию при внематочной беременности используют для обеспечения визуального контроля над локальными инъекциями метотрексата (медикаментозное лечение трубной беремен-

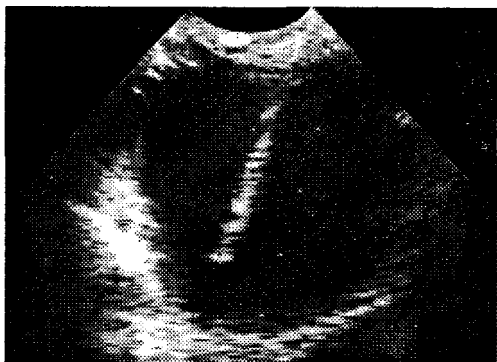


Рис. 16. Аспирация кисты яичника под контролем трансвагинальной эхографии

ности). Метотрексат (аметоптерин) относится к группе химических антиметаболитов и является структурным аналогом и антагонистом фолиевой кислоты. Под влиянием метотрексата тормозится активность фермента фолатредуктазы и нарушается процесс трансформации фолиевой кислоты в тетрагидрофолиевую кислоту, участвующую в обмене и репродукции клеток. Аметоптерин вводят в просвет плодного яйца после предварительной аспирации амниотической жидкости. Разовая доза препарата варьирует от 5 до 50 мг и определяется гестационным сроком (в то же время, учитывают выраженное побочное действие метотрексата, эффект которого усиливается при его передозировке). Ведущее достоинство этого метода — нехирургическое лечение эктопической беременности. Однако абсолютным условием к его применению является прогрессирующая трубная беременность, удельная частота которой не превышает 5—8% всех эктопических nidаций.

Гнойные воспалительные заболевания придатков матки.

Классический постулат гнойной хирургии гласит «ubi pus, ibi incisio» («где гной, там разрез»). Однако с позиций патогенеза заболевания важен не сам разрез, а полная эвакуация гноя. В современных условиях активное дренирование гнойных тубо-овариальных образований с помощью трансвагинального ультразвукового мониторинга представляет оптимальный метод терапии больных репродуктивного пе-

риода. Данная концепция основывается на следующих аргументах:

1) во время дренирования патологических образований достигается основная цель лечения — эвакуация гнойного содержимого;

2) в большинстве случаев гнойные воспалительные образования придатков матки локализируются в прямокишечно-маточном пространстве и отграничены от органов и структур верхнего этажа брюшной полости; следовательно, их опорожнение через задний свод влагалища является оптимальным и анатомически обоснованным;

3) использование активного «визуального» дренирования абсцессов маточных труб и яичников у молодых пациенток (основной контингент больных при данной нозологии) позволяет избежать хирургического вмешательства и, тем самым, сохранить репродуктивные органы;

4) методика «визуального» дренирования обеспечивает высокий экономический эффект, так как материальные затраты в этих случаях минимальны и значительно уступают стоимости традиционной терапии (операция, анестезия, ведение до- и послеоперационного периода, суммарный койко-день).

Во время «визуального» дренирования осуществляют многократную эвакуацию гнойного содержимого с промыванием полости патологического образования растворами антисептиков и введением в нее антибактериальных препаратов с учетом чувствительности микрофлоры, а также склерозирующих веществ (этиловый спирт). В 80% наблюдений применение этой методики в комплексе с адекватной консервативной терапией позволяет избежать хирургического вмешательства (следовательно, органоуносящих операций).

Кульдоцентез, или пункция заднего свода влагалища, применяется с целью диагностики внутрибрюшного кровотечения, а также аспирации асцитической жидкости для последующего цитологического анализа. С появлением методики «инвазивной» эхографии был пересмотрен ряд позиций в отношении рутинного кульдоцентеза. Во-первых, высокая разрешающая способность трансвагинальных датчиков позволяет не только обнаружить даже минимальное

количество «свободной» жидкости в брюшной полости, но и оценить ее акустическое отражение и, тем самым, уточнить показания для кульдоцентеза. Во-вторых, применение ультразвукового мониторинга обеспечивает возможность прицельной аспирации содержимого брюшной полости, что, с одной стороны, повышает диагностическую ценность инвазивной методики (поскольку информативность рутинного кульдоцентеза не превышает 70%), с другой — сводит к минимуму риск потенциальных осложнений (повреждение кишечника, сосудов, мочевого пузыря).

«Ультразвуковая» минископия

Нами разработан и успешно внедрен в практику принципиально новый метод диагностики — «ультразвуковая» минископия. Ее методика во многом идентична таковой «инвазивной» эхографии. Однако после извлечения иглы-стилета, введенной в просвет патологического образования под контролем трансвагинального ультразвукового сканирования, в мандрен вводят эндоскоп особой конструкции — минископ (наружный диаметр телескопа — 2 мм). Эндоскоп соединяют с видеокамерой и проецируют изображение на экран монитора. Таким образом достигается объективная (визуальная) диагностика внутренней структуры патологического образования. «Ультразвуковую» минископию применяют в тех ситуациях, когда результаты традиционной трансвагинальной эхографии сомнительны (например, сложность дифференциальной диагностики серозоцеле и образования яичника).

Гистерорезектоскопия

В настоящее время гистерорезектоскопия представляет один из наиболее прогрессивных методов хирургического лечения заболеваний матки. С внедрением гистерорезектоскопии в клиническую практику был пересмотрен ряд традиционных канонов лечения больных подслизистой

миомой матки, гиперпластическими процессами эндометрия, внутриматочной перегородкой и внутриматочными сращениями. В частности, частота радикальных операций по поводу рецидивирующих маточных операций уменьшилась в среднем на 30—40%.

Современный гистерорезектоскоп состоит из телескопа с наружным диаметром 4 мм, рабочего элемента, наружного и внутреннего тубусов, каждый из которых имеет соединительный клапан со стопорным краном (рис. 17). Рабочий элемент — основное звено конструкции резектоскопа — обеспечивает жесткое крепление электродов и подключение к электрохирургическому блоку. Рабочий элемент имеет встроенный пружинный механизм, с помощью которого хирург контролирует поступательные движения электрода (вперед и назад). В конструкции рабочего элемента электрод размещен таким образом, чтобы при выдвигении его за пределы тубуса поверхность электрода постоянно находилась в зоне видимости.

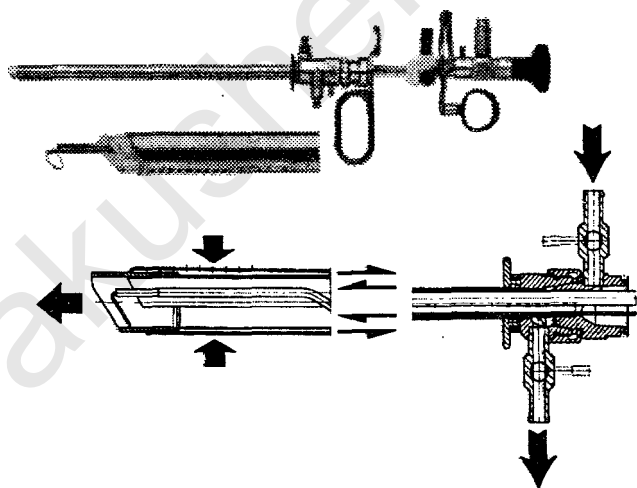


Рис. 17. Гистерорезектоскоп фирмы «Karl Storz». На схеме (внизу) стрелками обозначено направление потока жидкости

Принцип работы резектоскопа заключается в следующем: через ирригационный канал внутреннего тубуса в полость матки инстиллируется жидкость; из полости матки жидкость, смешанная с кровью и слизью, аспирируется через многочисленные отверстия в дистальном отделе тубуса и далее через аспирационный канал наружного тубуса.

При гистерорезектоскопии (как, впрочем, и при диагностической гистероскопии) возникает необходимость в растяжении полости матки. Среди требований, предъявляемых к средам растяжения полости во время гистерорезектоскопии, необходимо выделить следующие:

во-первых, возможно использование только жидких сред (применение газа сопряжено с высоким риском развития газовой эмболии);

во-вторых, среда растяжения должна быть диэлектриком (в электропроводной среде происходит рассеивание электрической энергии);

в-третьих, среда растяжения не должна вызвать гемолиз и обладать минимальным воздействием на плазму.

Среди известных сред растяжения полости матки потенциально цитал (смесь 2,7% раствора сорбитола и 0,54% раствора маннитола) обладает достоинствами «идеальной» среды, так как сорбитол характеризуется высокой прозрачностью и низкой вязкостью, а маннитол стимулирует диурез при перегрузке объема жидкости, т. е. обеспечивает профилактику гипонатриемии. Помимо цитала возможно применение 5% раствора глюкозы, который отличает высокая прозрачность, хорошая усвояемость, отсутствие раздражающего действия на ткани в сочетании с низкой себестоимостью.

Одним из наиболее серьезных осложнений гистерорезектоскопии является гипонатриемия (водная интоксикация), формирование которой обусловлено перегрузкой жидкостью. Поэтому ведущее значение в профилактике гипонатриемии при выполнении гистерорезектоскопии приобретают методы оценки потери жидкости в ходе гистерорезектоскопии. Расход жидкости определяют с учетом потенциальных причин ее потери, а именно:

1) излития раствора через ирригационный канал тубуса резектоскопа;

- 2) заброса жидкости в брюшную полость через проходимые маточные трубы;
- 3) интравазации раствора;
- 4) оттока жидкости через пространство между тубусом резектоскопа и шейечным каналом.

Тщательный контроль над расходом потребляемой жидкости во время гистерорезектоскопии позволяет обнаружить неучтенную потерю раствора и, тем самым, осуществить своевременные профилактические и/или лечебные мероприятия, направленные на купирование симптомов гипонатриемии. Для этих целей жидкость, излившуюся через аспирационный канал резектоскопа, собирают в мерную емкость и по разнице между исходным и конечным объемами раствора устанавливают потерю жидкости.

Показаниями для гистерорезектоскопии являются:

- предрак эндометрия (как морфологический, так и клинический) при незаинтересованности пациенток в сохранении менструальной и репродуктивной функций;
- предрак эндометрия при неэффективности гормональной терапии или наличии абсолютных противопоказаний к ее применению;
- полипы эндометрия; в большинстве наблюдений с помощью кюретажа не удается удалить основание («ножку») полипов, особенно фиброзных или железисто-фиброзных, что ошибочно интерпретируется как рецидив заболевания и приводит к выбору неверной тактики лечения больных;
- подслизистая миома матки диаметром менее 5 см; в ходе резекции опухолей диаметром более 5 см увеличивается продолжительность операции и расход инстиллируемой жидкости, следовательно, возрастает вероятность развития гипонатриемии;
- внутриматочная перегородка (при невынашивании беременности);
- внутриматочные сращения.

Противопоказания к гистерорезектоскопии как к *внутриполостной операции*:

- острое воспаление половых органов;

- острые инфекционные заболевания — острые респираторные вирусные инфекции, пневмония, пиелонефрит и др.;
- декомпенсированные нарушения сердечно-сосудистой и дыхательной систем;
- шоковые и коматозные состояния;
- кахексия;
- острая и хроническая почечная недостаточность;
- острая и хроническая печеночная недостаточность;
- нарушения свертываемости крови;
- отклонения в показателях клинико-лабораторного исследования;
- III—IV степень чистоты влагалищного содержимого.

Среди *противопоказаний* к гистерорезектоскопии *как к методу лечения* выделяют:

- миому матки больших размеров (свыше 12-недельной беременности);
- подслизистую миому диаметром более 5 см;
- рак эндометрия;
- заболевания матки и ее придатков, требующие радикального хирургического вмешательства;
- заинтересованность пациентки в сохранении менструальной и репродуктивной функций.

Последнее положение следует расценивать как противопоказание только по отношению к тотальной абляции слизистой тела матки, причем относительное, поскольку при предраке эндометрия и неэффективности гормональной терапии резектоскопия более предпочтительна, чем гистерэктомия.

Методика гистерорезектоскопии. Непосредственно методика гистерорезектоскопии определяется конкретной клинической ситуацией и объемом оперативного вмешательства (абляция эндометрия, полипэктомия, миомэктомия, рассечение спаек, внутриматочной перегородки). Тем не менее, существуют общие принципы гистероскопической электрохирургии:

1) подачу тока с электрогенератора осуществляют исключительно под контролем зрения; является недопустимым подведение электрического сигнала при нахождении электрода вне зоны видимости;

2) при работе с электродом типа «петля» или «игла» электрогенератор активируют до соприкосновения режущей поверхности электрода со слизистой во избежание проникающего ранения матки и маточных сосудов высокочастотным сигналом;

3) электрод активируют только при его перемещении по направлению к тубусу резектоскопа; исключается подача тока при перемещениях электрода от тубуса;

4) при дефиците ирригируемой жидкости свыше 2,0 л гистерорезектоскопию завершают независимо от хирургической ситуации.

Гиперпластические процессы эндометрия. В комплексе лечения больных гиперпластическими процессами в эндометрии гистерорезектоскопия должна применяться строго в соответствии с показаниями к традиционному оперативному лечению — т. е. резектоскопия является альтернативой только радикальному хирургическому вмешательству, а не терапии гиперпластических процессов в целом (безусловно, гистерорезектоскопия не может быть использована для хирургического лечения рака слизистой тела матки).

В литературе электрохирургическое воздействие на слизистую матки именуют *аблацией*. Термин «*абляция эндометрия*» объединяет различные методы электродеструкции слизистой — непосредственно деструкцию эндометрия с помощью электродов с широким основанием (шар, бочонок, ролик) и резекцию слизистой с помощью электрода-петли. Резекция слизистой предусматривает возможность не только получения материала для гистологического исследования, но и глубокого иссечения эндометрия, включая окружающие пласты мышечной ткани. Более того, резекция эндометрия обеспечивает максимальный терапевтический эффект. Абляцию эндометрия шарообразным электродом (или электродом идентичного типа) целесообразно использовать для воздействия на труднодоступные участки (дно матки, ее трубные углы). Непременным условием абляции эндометрия является соблюдение определенной системы последовательной деструкции слизистой: дно матки (линия, соединяющая устья маточных труб), трубные углы, передняя стенка матки и далее по часовой стрелке. Оптимальная мощность электрического сигнала зависит от

типа электрода, среды растяжения полости матки, индивидуального биоэлектрического потенциала пациентки, модели электрохирургического аппарата. Поэтому мощность подбирают эмпирически с учетом перечисленных выше факторов. Эндоскопическими критериями адекватного электрохирургического воздействия на слизистую тела матки следует считать изменение ее оттенка (ткань вокруг активированного электрода приобретает белесый цвет, причем изменение цветовой гаммы происходит радиально по отношению к электроду в соответствии с распространением электрической энергии) и появление пузырьков газа вокруг термически измененной зоны эндометрия. Не следует также применять повторные проходы активированного электрода по уже деструктированной поверхности слизистой, поскольку воздействие электрического тока на высушенную ткань вызывает лишь ее обугливание.

Подслизистая миома матки. В большинстве наблюдений подслизистая миома матки является показанием к хирургическому лечению. Во-первых, подслизистая миома — наиболее частая причина обильных длительных менструаций, приводящих к развитию постгеморрагической железодефицитной анемии. Во-вторых, подслизистая миома может быть причиной бесплодия или невынашивания беременности. В-третьих, в подслизистых узлах активация обменных процессов наиболее выражена, что обуславливает высокий риск роста опухоли и ее малигнизацию.

Гистерорезектоскопия — единственный хирургический метод, позволяющий удалить подслизистые опухоли миометрия без вскрытия брюшной полости и полости матки. Ниже представлены основные концепции электрохирургической миомэктомии:

- 1) миомэктомию осуществляют только с помощью электрода-петли;
- 2) электрод-петлю подводят к основанию опухоли и при неактивированном источнике ВЧ-электрохирургии оценивают ее подвижность, расположение по отношению к устьям маточных труб и боковым стенкам матки — участкам с наиболее высоким риском повреждения маточных сосудов;
- 3) для резекции максимальной порции опухоли электрод, размещенный за ее основанием, плотно соприкасают

с поверхностью узла и срезают ткань, удерживая электрод постоянно в соприкосновении с опухолью; естественно, что в определенный момент электрод выйдет из поля зрения; однако не следует опасаться перфорации матки, поскольку иссечение ткани происходит строго в пределах диаметра петли (рис. 18); в то же время необходимо строго придерживаться «золотого правила» гистерорезектоскопии — электрохирургический комплекс активируют только при поступательных движениях электрода по направлению к тубусу резектоскопа;

4) с целью увеличения длины резецируемого фрагмента подслизистой миомы движения электрода сопровождаются тракцией резектоскопа по проводной оси матки в направлении ее перешейка; таким образом, «хирургическая дистанция» электрода увеличивается и, следовательно, возрастает длина резецируемого участка опухоли;

5) резецированные фрагменты подслизистой миомы извлекают из полости матки или после каждого прохода электрода (ткань остается в просвете петли) или после удаления всей опухоли (или большей ее части) с помощью кюретки, вакуум-аппарата, а также специального экстрактора;

6) операцию завершают коагуляцией ложа опухоли электродом с широкой рабочей поверхностью (шар, бочонок, ролик).

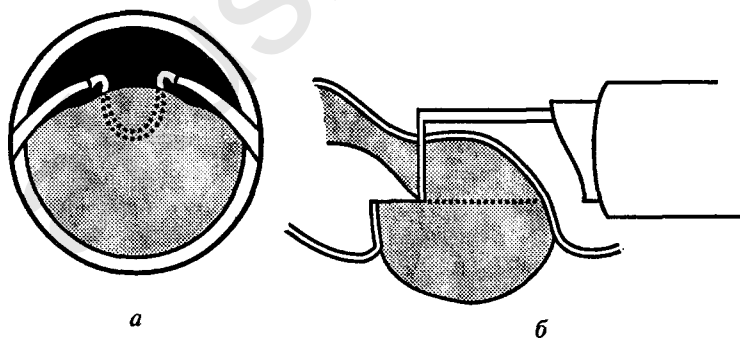


Рис. 18. Электрохирургическая миомэктомия (схема)
 Даже при выходе электрода из поля зрения (а) иссечение ткани происходит строго в пределах диаметра петли (б)

В современной гинекологии трансцервикальную миомэктомию осуществляют с помощью лазероскопии (Nd-YAG, CO₂), оперативной гистероскопии (иссечение опухоли ножницами) и гистерорезектоскопии. Однако оптимальным методом трансцервикальной миомэктомии по праву считается электрохирургический. Во-первых, резектоскоп с электродом-петлей были разработаны специально для удаления из полости матки и мочевого пузыря объемных патологических образований без признаков злокачественности. Во-вторых, в сравнении с высокоинтенсивным лазерным излучением гистерорезектоскопия является более безопасным методом, так как энуклеацию опухоли производят в пределах диаметра петли, а движения ее имеют определенную направленность — от дна матки к ее перешейку. В-третьих, в отличие от неэлектрической диссекции подслизистой миомы ножницами гистерорезектоскопия обеспечивает полный гемостаз и в случае необходимости одновременную абляцию эндометрия (в частности, при сочетании подслизистой миомы с предраком слизистой тела матки). Как показали наши исследования, гистерорезектоскопическая миомэктомия — относительно простой, безопасный и вместе с тем высокоэкономичный метод, что дает основание считать его методом выбора хирургического лечения больных подслизистой миомой матки (при величине матки до 12-недельной беременности, подслизистой опухоли до 5 см) независимо от возраста женщины.

Внутриматочная перегородка. Основным методом хирургической коррекции внутриматочной перегородки является метропластика (чревосечение с трансфундальным иссечением внутриматочной перегородки, гистероскопическая метропластика с помощью эндоножниц, гистерорезектоскопическую метропластика, гистероскопическую метропластику с помощью лазерного излучения). Потенциально гистерорезектоскопия представляет оптимальный метод хирургической коррекции внутриматочной перегородки. Во-первых, электрохирургическая коагуляция обеспечивает надежный гемостаз в зоне соприкосновения электрода со слизистой независимо от линии рассечения перегородки (даже при краевом рассечении перегородки кровотечение отсутствует или незначительное). Более того, в «арсенале»

современной гистерорезектоскопии имеются несколько типов электродов различной величины (прямая петля, нож, игла), позволяющих иссекать перегородки любой толщины с минимальным риском повреждения окружающих тканей. Во-вторых, методика гистерорезектоскопии предусматривает постоянный отток жидкости из полости матки, с помощью которого удаляются сгустки крови, слизь, фибрин и, тем самым, достигается высокая четкость изображения.

Техника гистерорезектоскопической метропластики заключается в следующем. После осмотра слизистой тела матки, устьев маточных труб и непосредственно перегородки (детально исследуют область соединения перегородки с дном матки) приступают к резекции перегородки. Поэтапно, начиная с нижних отделов, перегородку рассекают тракциями активированного электрода от тубуса, постепенно углубляясь по направлению к дну матки. Следует отметить, что метропластика — единственный тип гистерорезектоскопических операций, когда электрод активируют при его движении от тубуса резектоскопа.

Электрохирургическое рассечение перегородки требует внимания и предосторожности. Поэтому для этой операции тщательно подбирают глубину электродиссекции. Во избежание перфорации матки рекомендуется придерживаться трех основных правил:

- 1) при иссечении перегородки соблюдать симметрию, ориентируясь на устья маточных труб;
- 2) деструкцию перегородки в проекции дна матки производить по возможности на минимальной мощности;
- 3) операцию выполнять под лапароскопическим контролем.

Целесообразность лапароскопического контроля заключается в следующем:

во-первых, лапароскопия позволяет оценить форму полости матки и уточнить ее порок развития (седловидная матка, отдельные тела матки и др.);

во-вторых, диафаноскопия (просвечивание) миометрия позволяет предотвратить перфорацию матки в области ее дна: резектоскоп направляют в зону предполагаемой диссекции и по преломленному через стенку матки свету оценивают ее толщину; диафаноскопию контролирует ассис-

тент или непосредственно хирург с помощью дополнительной видеосистемы;

в-третьих, в ходе лапароскопии ассистент смещает петли кишечника от дна матки, предупреждая, тем самым, их повреждение в случае перфорации матки;

и, наконец, при перфорации матки имеется возможность незамедлительно произвести гемостаз и ушивание перфоративного отверстия.

Итак, к *преимуществам* гистерорезектоскопической метропластики следует отнести:

- 1) надежный гемостаз;
- 2) легкость рассечения перегородки независимо от ее толщины и плотности;
- 3) наличие постоянного оттока жидкости из полости матки, обеспечивающего четкую визуализацию.

Недостатками данного метода являются:

- 1) включение пациентки в замкнутую электрическую цепь;
- 2) риск развития гипонатриемии, обусловленный введением в матку диэлектрической жидкости для растяжения полости;
- 3) вероятность повреждения окружающих тканей, в том числе неизменной слизистой тела матки.

Необходимо уточнить, что указанные недостатки не имеют принципиального значения при соблюдении соответствующих мер предосторожности: заземление всей эндоскопической аппаратуры (во избежание помех необходимо использовать сетевой фильтр), строгий учет расхода жидкости, поэтапное рассечение перегородки с использованием малых мощностей.

Оперативная лапароскопия

В иерархии современной медицины лапароскопия как метод диагностики и лечения заболеваний органов брюшной полости не только занимает одно из ведущих мест, но и представляет наиболее прогрессивное ее звено: большинство научно-технических достижений в области медицины связано с применением именно этого метода.

В современной гинекологии лапароскопия успешно используется не только для диагностики заболеваний матки и ее придатков, но и их хирургической коррекции, включая гистерэктомию с лимфоаденэктомией. Тем не менее, существует достаточно обоснованная точка зрения, согласно которой не следует применять лапароскопию при подозрении на злокачественный процесс, учитывая высокий риск диссеминации раковых клеток на фоне пневмоперитонеума. Поэтому оперативную лапароскопию целесообразно рассматривать с позиций репродуктивной хирургии. В структуре последней лапароскопия используется для лечения трубно-перитонеального бесплодия, острого воспаления придатков матки, перитонеального эндометриоза, внематочной беременности, опухолей и опухолевидных образований яичников.

Показаниями к оперативной лапароскопии являются:

1) при плановом лечении:

- опухоли и опухолевидные образования яичников;
- трубно-перитонеальное бесплодие;
- перитонеальный эндометриоз;
- миома матки;
- добровольная хирургическая стерилизация;

2) при экстренном лечении:

- внематочная беременность;
- апоплексия яичника;
- разрыв кисты яичника;
- перекрут «ножки» подбрюшинной миомы матки, опухоли (или кисты) яичника;
- перфорация матки;
- гнойные воспалительные заболевания придатков матки.

Противопоказания к лапароскопии подразделяют на абсолютные и относительные.

Абсолютные:

- заболевания сердечно-сосудистой и дыхательной системы в стадии декомпенсации;
- шоковые и коматозные состояния;
- кахексия;
- нарушение свертываемости крови;
- острая и хроническая почечная недостаточность;

- острая и хроническая печеночная недостаточность;
- грыжа передней брюшной стенки и/или диафрагмы (так как давление пневмоперитонеума при грыже передней брюшной стенки может спровоцировать ее ущемление, а при диафрагмальной грыже — смещение и сдавление сердца и легких с летальным исходом);
- резкое вздутие живота;
- осложнения в процессе наложения пневмоперитонеума или при введении троакара — обширная эмфизема, повреждения полых органов брюшной полости, магистральных сосудов;
- выраженный спаечный процесс в брюшной полости после лапаротомии, осложнившейся ранением кишечника и/или крупных сосудов.

Относительные (состояния, не отвечающие требованиям, предъявляемым к условиям подготовки пациенток для планового оперативного вмешательства):

- неадекватное проведение дуоперационного обследования;
- острые и хронические инфекционные заболевания, перенесенные менее, чем за 1 мес до операции;
- подострое или хроническое в стадии обратного развития воспаление матки и ее придатков (особенно для выполнения реконструктивно-пластических операций);
- отклонения в показателях клинико-лабораторного исследования;
- III—IV степень чистоты влагалищного содержимого.

Техника лапароскопии. Операцию начинают с наложения пневмоперитонеума — одного из самых важных этапов лапароскопии. Во-первых, именно на данном этапе наиболее часто возникают такие осложнения, как ранения кишечника, сальника, магистральных сосудов, подкожная эмфизема, и, во-вторых, от точности выполнения этой манипуляции зависит безопасность введения первого («слепого») троакара — наиболее ответственного момента в технике лапароскопии. Для создания пневмоперитонеума используют углекислый газ и закись азота. Эти химические соединения легко и быстро резорбируются, в отличие от кислорода и

воздуха не вызывают у пациенток ощущение боли или дискомфорта (напротив, закись азота обладает анальгезирующим эффектом) и не образуют эмболы (так, углекислый газ, проникнув в кровеносное русло, активно соединяется с гемоглобином). Оптимальным местом для инсуффляции газа в брюшную полость является точка, расположенная в зоне пересечения средней линии живота с нижним краем пупочного кольца (при выборе точки инсуффляции газа учитывают расположение надчревных сосудов, аорты, нижней полой вены; в этом отношении наиболее безопасной считается область, окружающая пупочное кольцо в радиусе 2 см). Нагнетение газа в брюшную полость осуществляют с помощью иглы Вереша (Veress). Особенностью конструкции иглы Veress является наличие тупого пружинящего мандрена, выступающего за пределы иглы при отсутствии сопротивления извне. Подобная конструкция предохраняет органы брюшной полости от повреждений острием иглы. Тракцию иглы производят с постоянным усилием, не прерываясь до ощущения эффекта «проваливания» и появления щелчка пружинного механизма. Нагнетение газа в брюшную полость осуществляют с помощью лапарофлатора, обеспечивающего контроль давления и скорости потока газа. Применение лапарофлатора позволяет решить одновременно две задачи:

1) при работе в автоматическом режиме аппарат самостоятельно отключает подачу газа при сопротивлении, превышающем 12 мм рт. ст. ;

2) при беспрепятственном проникновении иглы в брюшную полость давление инсуффлируемого газа снижается по отношению к исходному (так называемое отрицательное давление, регистрируемое на индикаторе давления газа).

Введение первого («слепого») троакара — наиболее ответственный этап в технике лапароскопии, так как осложнениями его могут быть обширные ранения паренхиматозных органов, кишечника, крупных сосудов. Поэтому выполнение данного этапа требует особой осторожности и тщательного подхода к его осуществлению. Современный уровень развития лапароскопической техники предусматривает применение двух видов троакаров, обеспечивающих безопасность «слепого» введения:

1) троакары с защитным механизмом — напоминают конструкцию иглы Вереща — при отсутствии сопротивления извне острый троакара блокируется тупым предохранителем;

2) «визуальные» троакары — продвижение троакара через все слои передней брюшной стенки контролируется телескопом.

Введение дополнительных троакаров производят строго под контролем зрения.

Для *остановки кровотечения* в эндохирургии в настоящее время применяют три основных метода:

1) лигирование (или клиппирование) кровеносных сосудов;

2) высокоэнергетичное тепловое воздействие на биоткани — электрохирургия, лазерное излучение, термическое воздействие;

3) медикаментозный гемостаз.

Основным методом эндохирургического гемостаза считается высокочастотная электрохирургия. В зависимости от схемы воздействия на пациента различают три основные технологии ВЧ-электрохирургии: монополярную, биполярную и монотерминальную — монополярную без применения пассивного электрода (монотерминальный тип ввиду повышенной опасности для пациента и медицинского персонала в эндоскопии не применяется).

При работе по монополярной технологии в качестве активного электрода используются различные инструменты, имеющие изолированный металлический стержень (зажим, диссектор, ножницы и т. д.), открытой поверхностью которого осуществляют хирургическое воздействие (коагуляцию или рассечение тканей). Пассивный электрод (второй вывод ВЧ-генератора) подсоединяется к пациенту. Данная технология поддерживает как режим рассечения, так и режим коагуляции. Рассечение тканей обеспечивается высокой плотностью ВЧ-мощности в зоне соприкосновения, вследствие чего внутритканевая жидкость, резко увеличиваясь в объеме, мгновенно превращается в пар. Процесс парообразования разрушает структуру ткани, что приводит к ее разделению (пересекаемые сосуды при этом не коагулируются). Коагуляция достигается применением ВЧ-токов со

значительно меньшей плотностью, под воздействием которых происходит обезвоживание и высыхание биоткани, свертывание клеточного белка и крови, сопровождающееся тромбообразованием и гемостазом.

Биполярный тип ВЧ-электрохирургии предусматривает одновременное подсоединение к месту хирургического вмешательства как активного, так и пассивного выводов генератора (поэтому инструменты для биполярной технологии имеют два изолированных относительно друг друга электрода). Сущность биполярной технологии — ограничить воздействие электрического тока на биологические ткани в пределах короткой дистанции между электродами (2—3 мм) и, тем самым, максимально уменьшить зону термического повреждения ткани. Таким образом, биполярная технология обеспечивает эффект точечной коагуляции, незаменимый в реконструктивно-пластических операциях.

Биполярный модуль является преимущественным методом электрохирургического гемостаза, так как обладает двумя незаменимыми качествами:

- 1) биполярная технология обеспечивает «мягкую» и, вместе с тем, надежную коагуляцию;
- 2) биполярный тип считается максимально безопасной высокочастотной технологией (так называемая контролируемая ВЧ-энергия).

Медикаментозный (местный) гемостаз применяют как дополнение к основному методу остановки кровотечения. В качестве лекарственных веществ, обеспечивающих медикаментозный гемостаз, применяют вазопрессин (антидиуретический гормон), терлипессин, аминокaproновую, аминометилбензойную, транексамовую кислоты, этамзилат.

При эндохирургическом лечении заболеваний матки и ее придатков выполняют следующие типы операций:

миома матки

— органосохраняющая миомэктомия;

перитонеальный эндометриоз

— коагуляция (вапоризация) патологических имплантатов (производят с целью деструкции очагов эндометриоза);

— иссечение гетеротопий с последующей их коагуляцией (выполняют с целью биопсии и последующей деструкции эндометриоидных гетеротопий);

- резекция яичника (показания — эндометриоз яичников, эндометриоидные кисты яичников);

доброкачественные опухоли и неинфекционные опухолевидные образования яичников

- резекция яичников;
- удаление яичников (производят у пациенток пременопаузального возраста);
- удаление придатков матки (показания — перекрут опухоли (кисты) яичника с образованием хирургической «ножки»);

гнойные воспалительные заболевания придатков матки

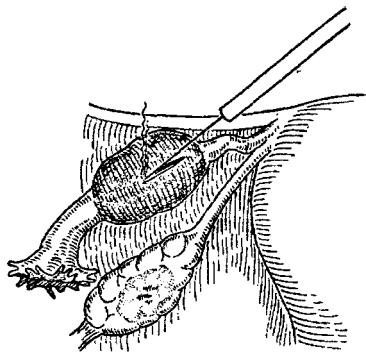
- эвакуация патологического выпота, санация брюшной полости растворами антисептиков (фурациллином, хлоргексидином [0,05%]) или изотоническим раствором хлорида натрия, содержащим антибиотики или препараты группы метронидазола;
- рассечение спаек между маточными трубами, яичниками, а также окружающими их тканями;
- вскрытие гнойных tubo-овариальных образований, эвакуация гноя, санация полости патологических образований;

трубная беременность

- сальпингэктомия (показания — незаинтересованность пациенток в сохранении детородной функции и/или отсутствие условий для консервативной операции);
- сальпинготомия (цель — сохранение органа) (рис. 19);
- резекция сегмента (выполняют у пациенток с единственной трубой при невозможности провести сальпинготомию; справедливо отметить, что с усовершенствованием программы искусственного оплодотворения целесообразность резекции сегмента трубы вызывает определенные сомнения);

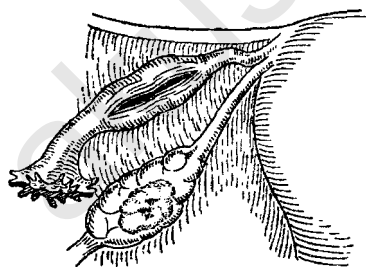
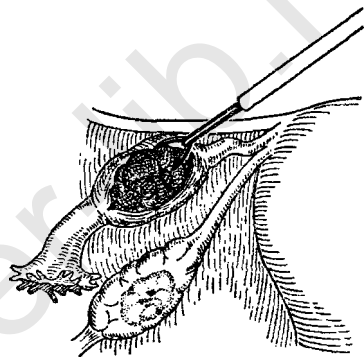
трубно-перитонеальное бесплодие

- сальпингоовариолизис (показания — наличие спаек и сращений, фиксирующих маточную трубу и яичник, изолирующих яичник от трубы (перитонеальное бесплодие) и/или нарушающих анатомо-топографические взаимоотношения между органами малого таза);



*игольчатым диссектором
маточную трубу вскрывают
по коагуляционной линии*

*атравматичным зажимом
удаляют плодное яйцо*



*послеоперационную рану оставля-
ют открытой для заживления
вторичным натяжением*

Рис. 19. Основные этапы лапароскопической сальпинготомии

- фимбриолизис (показания — сращение фимбрий);
- сальпингостомия (цель сальпингостомии — восстановить проходимость маточной трубы при окклюзии ее в дистальном отделе ампулы);
- сальпингонеостомия (по технике выполнения и методике операция сальпингонеостомия идентична сальпингостомии, однако в отличие от последней производится в нетипичном месте ампулы маточной трубы).

«Открытая» лапароскопия, или мини-лапаротомия

В последние годы в клинической практике используется так называемая «открытая» лапароскопия, или мини-лапаротомия. Один из авторов этой методики, разработавший инструменты и принципы хирургического вмешательства из мини-доступа, российский ученый, профессор И. Д. Прудков (1995), охарактеризовал свое детище как «лапароскопически дополнительные операции с применением инструментов для манипулирования из мини-доступа». Техника «открытой» лапароскопии заключается в следующем. По поперечной надлобковой линии с помощью электрохирургического ножа производят разрез передней брюшной стенки длиной 2—3 см. В брюшную полость вводят ранорасширитель и инструменты специальной конструкции (производитель фирма «San», Россия) и телескоп. Освещение операционной раны обеспечивают точечным источником света. Телескоп используют для осмотра труднодоступных участков. При ушивании передней брюшной стенки брюшину и мышцы сопоставляют, на апоневроз накладывают непрерывный викриловый шов, а на кожу — подкожный (косметический) шов.

Среди преимуществ открытой лапароскопии в сравнении с традиционной необходимо выделить:

- 1) возможность бережного извлечения полостных образований яичников;
- 2) эстетичность разреза;

3) отсутствие необходимости в применении дорогостоящей эндоскопической аппаратуры, а также осложнений, обусловленных «слепым» введением иглы Veress и/или первого троакара.

К недостаткам мини-лапаротомии относят отсутствие широкого обзора органов малого таза, а также «свободы» манипулирования в брюшной полости.

В заключение следует отметить, что применение методов малоинвазивной хирургии в гинекологии (гистерорезектоскопия, лапароскопия, «инвазивная» эхография, «ультразвуковая» минископия) позволяет уменьшить количество органуносящих операций у пациенток репродуктивного периода, а также повысить эффективность и экономичность хирургического вмешательства при заболеваниях матки и ее придатков.

ФОНОВЫЕ ПРОЦЕССЫ, ПРЕДРАК И РАК ШЕЙКИ МАТКИ

Эпидемиология. Степень риска заболевания раком шейки матки варьирует в широких пределах и находится в прямой зависимости от возраста, географической зоны, социального статуса. В среднем частота возникновения рака шейки матки колеблется от 3,7 до 22,5%, неопухолевых процессов — от 10 до 16%.

Этиология и патогенез. Вопросы этиологии и патогенеза заболеваний влажной части шейки матки до настоящего времени недостаточно изучены. Однако доказано, что предрак, а в последующем и рак шейки матки формируются на фоне доброкачественных (неопухолевых) нарушений многослойного плоского эпителия. Первым этапом патологического изменения плоского эпителия считается эктопия (фоновый процесс). Предполагается, что эктопия развивается двумя путями: 1) замещением дефекта (эрозии) плоского эпителия воспалительного или травматического происхождения однослойным цилиндрическим эпителием (второстепенный путь развития) и 2) превращением плоского эпителия в цилиндрический из резервных клеток (основной путь развития). Резервные клетки обладают бипотентным действием, т. е. могут способствовать формированию как многослойного плоского, так и цилиндрического эпителия. Процесс превращения резервных клеток в плоский эпителий именуется метаплазией. Плоскоклеточная метаплазия связана с пролиферацией резервных клеток, последняя является необходимым фактором для развития как нормального эпителия, так и злокачественной трансформации.

В процессе перекрытия цилиндрического эпителия плоским нередко нарушается дифференцировка пролиферирующих клеточных элементов, что приводит к формированию предрака (дисплазии).

Среди этиологических причин возникновения предрака и рака шейки матки в настоящее время выделяют следующие:

1) травматические повреждение шейки матки, возникшие после родов или абортов; предрасполагающим фактором в подобных наблюдениях являются нарушения трофики и иннервации тканей;

2) хронические воспалительные процессы, сопровождающиеся дегенеративными изменениями;

3) гормональные нарушения: повышение гонадотропной функции, сдвиги в метаболизме эстрогенов с преобладанием эстрадиола, увеличение оксигенированных форм 17-кетостероидов;

4) раннее начало половой жизни;

5) инфекционные заболевания половых органов, вызванные вирусом герпеса типа 2 и вирусом папилломы человека;

6) трихомонадная инфекция: трихомонады являются переносчиком вируса герпеса;

7) хламидиоз;

8) наследственный фактор: риск возникновения рака шейки матки у женщин с отягощенным семейным анамнезом в 1,6 раза выше, чем в общей популяции.

Терминология и классификация. В соответствии с клинико-морфологической классификацией, заболевания шейки матки подразделяются на *фоновые процессы, предрак и рак шейки матки*:

I. Фоновые процессы

A. Гиперпластические процессы, связанные с гормональными нарушениями

1. Эктопия (эндоцервикоз, железистая эрозия, псевдоэрозия):

а) простая, б) пролиферирующая в) эпидермизирующая

2. Полип:

а) простой, б) пролиферирующий в) эпидермизирующий

3. Папилломы

4. Лейкоплакия (простая)

5. Эндометриоз

- Б. Воспалительные процессы
 - 1. Истинная эрозия
 - 2. Цервициты (острый и хронический)
- В. Посттравматические процессы
 - 1. Разрывы
 - 2. Эктропион
 - 3. Рубцовые изменения
- 4. Шеечно-влагалищные свищи
- II. Предраковые состояния
 - А. Дисплазия различной степени выраженности
 - Б. Лейкоплакия с атипией клеток
- III. Рак шейки матки
 - А. Преклинические формы
 - 1. Рак in situ (внутриэпителиальный, стадия 0)
 - 2. Микрокарцинома (стадия I A)
 - Б. Клинические формы: стадии I B, II, III, IV

Фоновые процессы. Под термином «фоновые процессы» объединяют различные по этиологии и морфологической картине заболевания, на фоне которых могут развиваться предрак и рак шейки матки. Для фоновых процессов характерна гиперплазия эпителиальных клеток, приводящая к образованию новых желез, возникновению полипов, эндометриозов, эндометриоза, папиллом и очагов лейкоплакии.

Эктопия (син. псевдоэрозия, железистая эрозия, эндометриоз) — участок влагалищной части шейки матки, покрытый однослойным цилиндрическим эпителием.

Макроскопически эктопия имеет ярко-красный цвет, зернистую поверхность; форма и величина эктопии варьирует в зависимости от выраженности патологического процесса.

По этиологическим признакам различают врожденную, дисгормональную, посттравматическую эктопию. Посттравматическая эктопия возникает после осложненных родов или аборт; врожденная, или физиологическая эктопия связана с физиологическими особенностями локализации стыка (границы) между плоским и цилиндрическим эпителием у новорожденных, девочек и молодых девушек — снаружы от наружного зева. В более старшем возрасте эктопия является следствием гормональных нарушений.

По морфотипу эктопия подразделяется на простую, пролиферирующую и эпидермизирующую. Простая форма эктопии характеризуется отсутствием в клетках цилиндрического эпителия признаков повышенного размножения; для пролиферирующих форм эндоцервикозов типично новообразование железистых структур, что свидетельствует о прогрессировании патологического процесса; эпидермизирующая (заживающая) эктопия отличается появлением в зоне расположения цилиндрического эпителия островков многослойного плоского эпителия. Эпидермизация эктопии осуществляется двояким путем: 1) плоскоклеточной метаплазией резервных клеток и 2) непосредственно подрастанием с краев многослойного плоского эпителия. Регенерация плоского эпителия из резервных клеток происходит поэтапно: первоначально резервные клетки под влиянием кислой среды влагалища и гормональных колебаний превращаются в незрелый плоский эпителий, который в дальнейшем преобразуется в функционально полноценный многослойный плоский эпителий. Как правило, замещение однослойного цилиндрического эпителия плоским многослойным имеет доброкачественный характер. Однако при длительных процессах эпидермизации под воздействием неблагоприятных факторов могут формироваться атипические изменения метаплазированного плоского эпителия вплоть до развития рака шейки матки.

При эктопии цилиндрический эпителий, обладающий высокой регенеративной способностью, проникает в глубь шейки матки, где образует ветвящиеся ходы, называемые открытыми железами. Эти железы продуцируют слизь, которая выделяется через открытые выводные протоки. В процессе эпидермизации многослойный плоский эпителий перекрывает устья выводных протоков, железа растягивается сецернируемой ее клетками слизью и образуются ретенционные наботиевы кисты, *ovulae Nabothi*.

Полип. Термин «полип шейки матки» подразумевает очаговую пролиферацию эндоцервикса, при которой древовидные выросты соединительной ткани, покрытые цилиндрическим эпителием, выступают в просвет шеечного канала или за его пределы.

Макроскопически полипы представлены в виде структур небольших размеров (от 2 до 40 мм в диаметре), овальной или округлой формы, с гладкой поверхностью, свисающих во влагалище на тонком основании. Как правило, полипы имеют темно-розовый оттенок, что обусловлено просвечиванием сосудов через покровной цилиндрический эпителий; консистенция полипов определяется содержанием фиброзной ткани — от мягкой до плотной.

По морфотипу полипы шейки матки подразделяются на простые, пролиферирующие, эпидермизирующие и соответствуют подобным представлениям об эктопии. Эпидермизация полипов многослойным плоским эпителием осуществляется по принципу плоскоклеточной метаплазии, пусковым фактором которой считают высокую эстрогенную насыщенность. В зависимости от гистостроения (преобладания железистой или фиброзной ткани) полипы шейки матки классифицируются на железистые, железисто-фиброзные, фиброзные. Полипы шейки матки могут быть множественными, основание их представлено тонкой или широкой соединительнотканной «ножкой».

Папиллома относится к редкой форме фоновых заболеваний шейки матки, характеризуется очаговым разрастанием стромы и многослойного плоского эпителия с его ороговением. В возникновении папиллом определенную роль играют вирусные инфекции и хламидиоз.

Макроскопически папиллома определяется в виде бородавчатых разрастаний розового или белесоватого цвета, имеющих форму розеток.

Гистологическое строение папилломы обусловлено особенностями ее развития: папиллома формируется в результате быстрого очагового разрастания плоского эпителия; при этом поверхностные слои эпителия выступают над слизистой оболочкой в виде небольшой складки, в которую врастают соединительная ткань и сосуды, образуя основу «ножки» папилломы. В ряде наблюдений папилломы приобретают тенденцию к погружному росту, что может привести к озлокачествлению фонового процесса.

Лейкоплакия — патологический процесс, основу которого составляют нарушения функции многослойного плоско-

го эпителия: отсутствие гликогенообразования и возникновение ороговения (гиперкератоза).

Макроскопически лейкоплакия идентифицируется в виде бляшек белесоватого цвета, различной формы и величины, расположенных на фоне неизмененного эпителиального покрова.

Многослойный плоский эпителий и кожа имеют общее онтогенетическое происхождение — эктодерму. Плоский эпителий, в отличие от кожных покровов человека, отстаивается на более ранней ступени развития и не проявляет способность к ороговению. Однако указанная способность у плоского эпителия сохраняется и реализуется под влиянием неблагоприятных экзо- и эндогенных факторов, приводящих к нарушению трофики слизистой или гормональному дисбалансу. Поэтому ороговение плоского эпителия рассматривается как следствие повышенной функциональной активности эпителиальных клеток, которая в условиях нормальной жизнедеятельности эпителия отсутствует.

Гистологическая картина при лейкоплакии характеризуется: 1) пролиферацией клеток многослойного плоского эпителия, 2) неравномерным его утолщением (вследствие значительного увеличения количества промежуточных (шиповидных) клеток), 3) акантозом, 4) неполным или 5) полным ороговением эпителия (паракератоз) и 6) лимфоцитарной инфильтрацией стромы.

К фоновым процессам относится лейкоплакия без признаков атипизма эпителиальных клеток. Лейкоплакия и папиллома составляют особую форму заболеваний шейки матки — дискератозы.

Эктропион — выворот слизистой оболочки цервикального канала — является следствием нелеченной или плохо восстановленной родовой травмы шейки матки.

Предраковые заболевания шейки матки. Дисплазия — нарушение созревания и дифференцировки клеток части пласта многослойного плоского эпителия, покрывающего шейку матки.

В зависимости от выраженности патологического процесса дисплазия подразделяется на легкую, умеренную и тяжелую.

При легкой форме дисплазии отмечается пролиферация клеток наиболее глубоких слоев плоского эпителия — базального и парабазального; клетки верхней части пласта являются зрелыми и дифференцированными и сохраняют нормальное строение и полярность расположения.

Умеренная форма дисплазии характеризуется вовлечением в патологический процесс нижней половины эпителиального пласта; атипия клеток при легкой и умеренной формах дисплазии не наблюдается.

Особенностью тяжелой формы дисплазии является сохранение созревания и дифференцировки клеток только в поверхностном слое плоского эпителия, а также выраженная атипия его клеток (увеличение и гиперхромия ядер). Формирование дисплазий может осуществляться по двум направлениям: 1) в процессе плоскоклеточной метаплазии резервных клеток и 2) на фоне нарушения физиологических преобразований в многослойном плоском эпителии, протекающих под влиянием гипоталамо-гипофизарно-яичниковой системы.

Макроскопически дисплазия может иметь вид эктопии, эктропиона, лейкоплакии.

Диагностика фоновых и предраковых заболеваний шейки матки. Жалобы больных фоновыми и предраковыми процессами шейки матки (боли, бели, кровотечение из половых путей) неспецифичны, так как при этих заболеваниях морфологические изменения опережают клиническую симптоматику. Комплексное обследование больных фоновыми и предраковыми процессами шейки матки включает бактериоскопическое и бактериологическое исследования отделяемого из влагалища, цервикального канала и уретры, кольпоскопию, цитологическое и гистологическое исследования шейки матки.

Кольпоскопия. Расширенная кольпоскопия является обязательным методом комплексного обследования пациенток, поскольку многие патологические процессы шейки матки, в том числе начальные формы рака, протекают бессимптомно. При кольпоскопии оценивают: а) цвет; б) состояние сосудистого рисунка; в) поверхность и уровень многослойного плоского эпителия; г) стык эпителиев; д) характер и

форму желез; е) реакцию на пробу с раствором уксусной кислоты; ж) реакцию на пробу Шиллера.

Проба с уксусной кислотой (3% раствор) преследует следующие цели:

- вызвать кратковременный отек эпителия и, соответственно, изменить цветовой оттенок слизистой;
- обеспечить спазм неизмененных сосудов;
- удалить слизь с поверхности шейки матки.

На фоне бледной отечной слизистой более четко идентифицируются границы плоского и цилиндрического эпителия, уровень цилиндрического эпителия, а также различная патологическая трансформация многослойного плоского эпителия. Более того, на фоне отека слизистой неизмененные сосуды спазмируются, в то время как атипические сосуды, напротив, становятся более выраженными и отчетливыми.

Проба Шиллера — молекулы иода, взаимодействуя с гликогеном (субстрат зрелого многослойного плоского эпителия), окрашивают неизмененную слизистую в темный цвет (иод-положительные зоны). Незрелый, ороговевший плоский эпителий, цилиндрический эпителий или не окрашиваются абсолютно или приобретают слабый оттенок (иод-отрицательные зоны).

В различные годы становления кольпоскопии были предложены многочисленные классификации вариантов кольпоскопической картины. Несмотря на определенные различия этих классификаций, их основу составляют фактически одни и те же термины, обозначающие вполне конкретные состояния эпителия, покрывающего влагалищную часть шейки матки.

Оригинальный сквамозный эпителий (нормальная слизистая) розового цвета с гладкой блестящей поверхностью. Подэпителиальные сосуды при десятикратном увеличении не определяются. После обработки 3% раствором уксусной кислоты неизмененный эпителий приобретает бледную окраску, при нанесении раствора Люголя (проба Шиллера) поверхность влагалищной части шейки матки равномерно окрашивается в темно-коричневый цвет. Граница между многослойным плоским и однослойным цилиндрическим эпителием представлена в виде ровной отчетливой линии,

расположение которой варьирует в зависимости от функционального состояния репродуктивной системы: в детородном периоде — в области наружного зева, в период полового созревания — снаружи от наружного зева, в пре- и постменопаузе — в проекции нижней трети шейчного канала.

Эктопия (цилиндрический эпителий) определяется в виде гроздевидного скопления ярко-красных шаровидных или продолговатых сосочков; ярко-красный цвет эктопии обусловлен просвечиванием многочисленных сосудов через тонкий цилиндрический эпителий. При нанесении на поверхность эктопии 3% уксусной кислоты сосочки бледнеют, приобретают стекловидный вид и напоминают гроздь винограда.

Зона трансформации. Кольпоскопически различают незаконченную и законченную зону превращения. Незаконченная зона трансформации характеризуется наличием языкообразных участков и/или отдельных островков незрелого плоского эпителия с гладкой поверхностью, а также устьев выводных протоков желез (открытых желез) в виде темных точек и фрагментов эктопии, окружающих наружный зев. При проведении пробы Шиллера незрелый мало дифференцированный плоский эпителий не окрашивается в коричневый цвет.

При законченной зоне превращения поверхность влагалищной части шейки матки полностью покрыта многослойным плоским эпителием, на котором выявляются открытые железы и ретенционные кисты в виде пузырьков с желтоватым оттенком. Сосуды завершенной зоны превращения сокращаются под действием уксусной кислоты.

Истинная эрозия представлена участками эктоцервикса, лишенными какого-либо эпителиального покрова; при кольпоскопическом исследовании дно истинной эрозии имеет гомогенный красный цвет.

Полип. Кольпоскопическая картина эпителиального покрова полипов отличается сочетанием изменений, характерных для эктопии и различных стадий зоны превращения. Состояние эпителиального покрова полипов оценивается после предварительной обработки его поверхности 3% раствором уксусной кислоты: для цилиндрического эпителия характерна сосочковая структура, при перекрытии же-

лезистых разрастаний полипа плоским эпителием (эпидермизирующий полип) — поверхность его гладкая, иногда с наличием открытых желез. Раствором Люголя слизистые и эпидермизирующие полипы шейки матки не окрашивают, учитывая, что эпидермизация полипов происходит за счет незрелого метаплазированного эпителия.

Лейкоплакия. Кольпоскопия позволяет детально изучить структуру и размеры белесоватых бляшек (участков ороговения), обнаруживаемых невооруженным глазом: поверхность роговых наложений шероховатая, складчатая или чешуйчатая, контуры их четкие; под воздействием 3% раствора уксусной кислоты структура лейкоплакии не изменяется, при проведении пробы Шиллера — образуются иод-негативные участки.

Пунктация (основа лейкоплакии). Простая основа лейкоплакии определяется в виде темно-красных, мелких мноморфных точек, расположенных на фоне отграниченных белесоватых или светло-желтых участков, которые не возвышаются над уровнем покровного эпителия влагалищной части шейки матки (свидетельство отсутствия выраженных процессов пролиферации). Папиллярная основа лейкоплакии возвышается над поверхностью шейки матки и имеет сосочковую структуру — на фоне белесоватого пролиферирующего эпителия идентифицируются полиморфные темно-красные точки. Простая и папиллярная основы лейкоплакии иод-негативны.

Мозаика (поля) представлена белесыми или желтоватыми участками неправильной многоугольной формы, разделенными тонкими красными границами (нитьями капилляров). Мозаика иод-негативна.

Эритроплакия имеет вид пятен неправильной формы, красного цвета различных оттенков (от бледно-розового до насыщенного красного), покрытых истонченным эпителием. Эритроплакия иод-негативна.

Папиллома. Кольпоскопия позволяет установить, что папилломатозные разрастания состоят из отдельных сосочков, в которых определяются сосудистые петли, атипичные в сравнении с нормальным сосудистым рисунком. Сосуды, расположенные в сосочках, распределены равномерно, по форме напоминают почки; хаотичность расположения со-

судов, характерная для рака, отсутствует. При обработке папилломы 3% раствором уксусной кислоты сосуды сокращаются, слизистая бледнеет; раствором Люголя папиллома не окрашивается.

Под термином «*атипические сосуды*» понимают хаотично расположенные сосуды, имеющие причудливую форму, неанастомозирующие друг с другом; после обработки 3% раствором уксусной кислоты атипические сосуды не спазмируются, а, напротив, становятся более отчерченными.

Атипическая зона трансформации предполагает наличие типичной зоны трансформации в сочетании с лейкоплакией, мозаикой, пунктацией, атипическими сосудами.

Кольпомикроскопия является прижизненным гистологическим исследованием шейки матки. Кольпомикроскопия имеет преимущество перед кольпоскопией, так как результаты этого метода сопоставимы с гистологическим исследованием. В сравнении с цитологическим исследованием кольпомикроскопия выгодно отличается тем, что позволяет изучить морфологическое строение не отдельных отторгнувших клеток или их комплексов, а структуры ткани без нарушения целостности клеток. Однако из-за относительной сложности методики проведения исследования, кольпомикроскопия в повседневной практике широко не применяется.

Цитологическое исследование. В норме в цитологических препаратах мазков из различных отделов шейки матки определяются неизменные клетки многослойного плоского эпителия, а также призматические клетки, выстилающие шеечный канал. При фоновых процессах в мазках обнаруживаются в значительном количестве клетки цилиндрического эпителия. Для легкой формы дисплазии характерно преобладание клеток промежуточного слоя плоского эпителия с признаками дискариоза в виде гипертрофии ядер и незначительного нарушения ядерно-цитоплазматического соотношения; при умеренной степени дисплазии превалируют клетки парабазального слоя с признаками атипии ядер; тяжелая форма дисплазии отличается появлением в мазках повышенного количества клеток типа базальных и парабазальных с выраженными признаками дискариоза,

нарушением ядерно-цитоплазматического соотношения, увеличением числа митозов.

Точность цитологической диагностики диспластических изменений не превышает 30%, фоновых процессов — 50%. Поэтому лечение больных с патологическими состояниями шейки матки проводится только в соответствии с результатами гистологического исследования биопсийного материала.

Лечение фоновых процессов. В лечении фоновых процессов шейки матки выделяют два метода — медикаментозный и немедикаментозный.

Медикаментозный метод основан на общем или локальном воздействии лекарственных средств на патологически измененный покровный эпителий шейки матки. Медикаментозная терапия осуществляется в виде локальных аппликаций лекарственных препаратов.

Солковагин («Solco», Швейцария) — прозрачная жидкость, смесь органических и неорганических кислот, обладает избирательным коагулирующим действием на цилиндрический эпителий. Препарат наносится на патологический очаг специальной палочкой с ватным тампоном, что позволяет обрабатывать только область поражения, не травмируя здоровые ткани. Лечение солковагином безболезненное, не вызывает побочных реакций, рубцовых изменений шейки матки и обеспечивает полное разрушение патологического очага за счет достаточной глубины проникновения препарата.

Немедикаментозное лечение фоновых процессов включает высоко- и низкоинтенсивное лазерное воздействие, криодеструкцию, хирургическое вмешательство.

Низкоинтенсивная лазеротерапия (инфракрасное или гелий-неоновое излучение). Механизм биологического действия низкоинтенсивного лазерного излучения основан на взаимодействии электрического поля, создаваемого лазерным лучом, с собственными электромагнитными полями клеток и тканей организма. Излучение инфракрасного лазера стимулирует активность важнейших биоэнергетических ферментов — дегидрогеназу и цитохромоксидазу, каталазы, а также другие ферменты клеточного метаболизма. Низкоинтенсивный лазер ускоряет регенеративные процес-

сы эпителиальных тканей, стимулирует кровообращение и кроветворение, а также обладает противовоспалительным, анальгезирующим и бактерицидным эффектом. Методика низкоинтенсивной лазеротерапии заключается в облучении пораженной области шейки матки в течение 3—5 мин (10—15 процедур).

Медикаментозную и/или низкоинтенсивную лазерную терапию проводят не более 3 недель; при отсутствии положительного эффекта показано применение деструктивных методов лечения.

Высокоинтенсивное лазерное воздействие. Для лечения заболеваний шейки матки используется углекислотное (CO_2) излучение. Механизм действия CO_2 лазера основан на достаточно сильном поглощении когерентного излучения биологическими тканями, в результате которого происходит быстрый нагрев и разрушение биоткани в зоне воздействия лазерного луча. При этом в начальной стадии лазерного излучения наблюдается разложение биоткани с испарением жидкой и карбонизацией твердых фаз; в дальнейшем при повышении температуры карбонизированный каркас биоткани выгорает.

CO_2 -лазерная вапоризация эпителиального покрова шейки матки безболезненна, не вызывает струпообразования и стеноза шеечного канала, некроз тканей при этом минимальный, а сроки выздоровления короче, чем при других методах физической деструкции.

Криодеструкция. Низкотемпературное воздействие обладает широким спектром биологического эффекта — от криоконсервации до криодеструкции тканей. В биомеханизме повреждения тканей низкотемпературным воздействием различают пять основных направлений:

1) образование внутри- и внеклеточных кристаллов льда, сопровождающееся дегидратацией биомакромолекул и биологических мембран;

2) повышение концентрации электролитов и рН, вызывающее денатурацию липидно-протеиновых комплексов;

3) кристаллизация воды в органоидах клетки — биомембранах, митохондриях, лизосомах;

4) механические повреждения клеток растущими кристаллами воды;

5) нарушения микроциркуляции в замороженной ткани с последующим развитием ее ишемии и некроза.

Криокоагуляция осуществляется контактным способом, в качестве охлаждающего агента используются жидкие газы — азот и его закись, фреон, углекислота, а также физические факторы, потенцирующие криоэффект — электромагнитное облучение, ультразвук, воздействие радиоактивными изотопами. Длительность криоаппликации определяется характером и распространенностью патологического процесса и составляет в среднем 3—4 мин.

К достоинствам криодеструкции следует отнести формирование ограниченной зоны некроза с незначительными повреждениями окружающих тканей, отсутствие склерозирования соединительной ткани, безболезненность процедуры, к недостаткам — большие сроки регенерации плоского эпителия, длительная экссудация тканей, неполное их промораживание как в глубину, так и на поверхности, что не обеспечивает гибель всех патологически измененных клеток и, таким образом, повышает возможность рецидива заболеваний шейки матки, частота которого после криовоздействия достигает 42%.

Хирургическому лечению подлежат посттравматические фоновые заболевания шейки матки — разрывы, эктропион, рубцовая деформация, шеечно-влагалищные свищи — для этих целей применяются различные типы реконструктивно-пластических операций (клиновидная и конусовидная ампутация, пластика шейки матки, ушивание шеечно-влагалищных свищей).

При врожденной, или физиологической, эктопии осуществляется только динамическое наблюдение.

Лечение предраковых процессов. Для лечения предраковых заболеваний шейки матки используют криодеструкцию, СО₂-лазерную vaporизацию, электроконизацию, ампутацию шейки матки.

Электроконизация (конусовидная электроэксцизия) — конусовидное иссечение патологически измененных тканей шейки матки — осуществляется с помощью специального электрода (конизатора), соединенного с электрохирургическим аппаратом. К достоинствам электроэксцизии относят радикальное удаление патологически измененных тка-

ней шейки матки, возможность детального гистологического исследования удаленного препарата, низкий процент осложнений.

Рак шейки матки. Классификация рака шейки матки по стадиям.

0 стадия — преинвазивный (внутриэпителиальный) рак, Ca in situ

Ia стадия — опухоль ограничена шейкой матки, инвазия в строму не более 3 мм, диаметр опухоли — не более 10 мм — микрокарцинома

Iб стадия — опухоль ограничена шейкой матки с инвазией более 3 мм

IIa стадия — рак инфильтрирует влагалище, не переходя на нижнюю его треть (влагалищный вариант), или распространяется на тело матки (маточный вариант)

IIб стадия — рак инфильтрирует параметрий на одной или обеих сторонах, не переходя на стенку таза (параметральный вариант)

IIIa стадия — рак инфильтрирует нижнюю треть влагалища или имеются метастазы в придатках матки; регионарные метастазы отсутствуют

IIIб стадия — рак инфильтрирует параметрий на одной или обеих сторонах до стенки таза или имеются регионарные метастазы в лимфатических узлах таза, или определяются гидронефроз и нефункционирующая почка, обусловленная стенозом мочеточника

IVa стадия — рак прорастает мочевого пузыря или прямую кишку

IVб стадия — определяются отдаленные метастазы за пределами таза

Преинвазивный рак шейки матки (внутриэпителиальная карцинома, рак in situ). Преинвазивная стадия рака характеризуется злокачественной трансформацией эпителия при отсутствии способности к метастазированию и инфильтративному росту.

Преимущественной локализацией преинвазивного рака является граница между многослойным плоским и цилиндрическим эпителием (у женщин молодого возраста — область наружного зева, пре- и постменопаузального периодов — шеечный канал). В зависимости от особенностей

строения клеток выделяют две формы рака *in situ* — дифференцированную и недифференцированную. При дифференцированной форме рака клетки обладают способностью к созреванию, для недифференцированной формы характерно отсутствие в эпителиальном пласте признаков слоистости.

Клиническая картина преинвазивного рака не имеет прогностических признаков. В ряде случаев отмечаются боли в нижних отделах живота, бели, кровянистые выделения из половых путей.

Диагностика. Основными методами диагностики преинвазивного рака являются кольпоскопия, цитологическое и гистологическое исследования.

Кольпоскопия. Для преинвазивного рака характерны изменения, соответствующие атипическому эпителию: лейкоплакия, основа лейкоплакии, атипическая зона превращения, атипические сосуды.

Цитологическое исследование. При раке *in situ* выявляются признаки выраженной дисплазии и лимфоидной инфильтрации с атипичными плоскоэпителиальными клетками.

Гистологическое исследование позволяет обнаружить атипический эпителий без нарушения целостности базальной мембраны и, тем самым, установить окончательный диагноз.

Лечение преинвазивного рака шейки матки. Методом выбора в лечении больных преинвазивным раком шейки матки является конусовидная электроэксцизия. Показаниями к радикальному хирургическому вмешательству — экстирпации матки — являются:

- 1) возраст старше 50 лет;
- 2) преимущественная локализация опухоли в шеечном канале;
- 3) распространенный анапластический вариант с вращением в железы;
- 4) отсутствие в препарате, удаленном во время предшествующей конизации, участков, свободных от опухолевых клеток;
- 5) невозможность проведения широкой эксцизии;

б) сочетание преинвазивного рака с другими заболеваниями половых органов, требующими хирургического вмешательства;

7) рецидив опухоли.

При наличии противопоказаний к хирургическому лечению проводят внутриволостное облучение.

Микроинвазивный рак шейки матки. Микрокарцинома — относительно компенсированная и малоагрессивная форма опухоли, которая занимает промежуточное положение между внутриэпителиальным и инвазивным раком. Микрокарцинома так же, как и рак *in situ*, является преclinicalной формой злокачественного процесса и поэтому не имеет специфических клинических признаков.

Диагностика. Кольпоскопия. Наблюдаются изменения влагалищной части шейки матки по типу атипического эпителия.

Цитологическое исследование. При микрокарциноме диагностируются признаки выраженной дисплазии и атипии клеточного фона.

Гистологическое исследование. Изучение микропрепаратов обнаруживает нарушение целостности базальной мембраны, внедрение в подлежащие слои отдельных опухолевых клеток и их групп; инвазия злокачественных элементов не превышает 3 мм.

Лечение микроинвазивного рака. Методом выбора в лечении микрокарциномы является экстрафасциальная экстирпация матки, при наличии противопоказаний к оперативному вмешательству — внутриволостная г-терапия. Широкая конизация для лечения преинвазивного рака применяется по совокупности показаний:

1) возраст моложе 40 лет;

2) ранняя стромальная инвазия (до 1 мм);

3) отсутствие опухолевых клеток в дистальных участках биоптата;

4) высокодифференцированная форма рака, ограниченная эктоцервиксом;

5) возможность динамического, клинического, цитологического и кольпоскопического контроля.

Инвазивный рак шейки матки. Клиника. Основные симптомы инвазивного рака — боли, кровотечение, бели. Боли

локализуются в области крестца, поясницы, прямой кишки и нижних отделах живота. При распространенном раке шейки матки с поражением параметральной клетчатки тазовых лимфатических узлов боли могут иррадиировать в бедро.

Кровотечение из половых путей возникает в результате повреждения легко травмируемых мелких сосудов опухоли (во время полового акта, дефекации, подъема тяжести, влагалищного исследования).

Бели имеют серозный или кровянистый характер, нередко с неприятным запахом; появление белей обусловлено вскрытием лимфатических сосудов при распаде опухоли.

При переходе рака на мочевой пузырь наблюдаются частые позывы и учащенное мочеиспускание. Сдавление мочеоточника приводит к образованию гидро- и пионефроза, а в дальнейшем и уремии. При поражении опухолью прямой кишки возникает запор, в кале появляются слизь и кровь, формируются влагалищно-прямокишечные свищи.

Диагностика. Осмотр шейки матки в зеркалах. Обследование больных начинают с осмотра шейки матки в зеркалах. Для предотвращения травмирования органа, пораженного опухолью, шейку матки обнажают с помощью ложкообразного зеркала и подъемника.

При экзофитной форме раковой опухоли обнаруживаются бугристые образования красноватого цвета, с участками некроза, имеющими серый цвет.

Для эндофитной формы характерно увеличение и уплотнение шейки матки, изъязвление в области наружного зева.

Кольпоскопия. При экзофитной форме рака визуализируются образования желто-красного цвета с четко контурируемыми периферическими сосудами, имеющими штопорообразную форму. При эндофитной форме опухоль определяется в виде кратера с неровными краями и бородавчатым дном, покрытым некротическими массами.

Проба Шиллера не является специфичной для диагностики рака шейки матки, так как позволяет лишь дифференцировать нормальные и патологически измененные участки влагалищной части шейки матки.

Кольпомикроскопия способствует установлению полиморфности клеток и их ядер с беспорядочным расположением клеточных элементов.

Цитологическое исследование обнаруживает большое количество атипических клеток.

Гистологическое исследование биоптата шейки матки имеет решающее значение в диагностике злокачественного процесса. Точность патоморфологического исследования зависит от способа получения материала для изучения. Поэтому биопсия должна проводиться целенаправленно под контролем кольпоскопии.

Метастазы рака шейки матки и их диагностика. Метастазирование рака шейки матки осуществляется преимущественно по лимфатической системе, в конечной стадии заболевания лимфатический путь распространения раковой опухоли может сочетаться с гематогенным. Для выявления метастазов рака шейки матки применяются хромолимфография, экскреторная урография, ректоскопия, компьютерная томография и ЯМР-спектроскопия.

Лечение инвазивного рака. Ib стадия — комбинированное лечение в двух вариантах: дистанционное или внутриволостное облучение с последующей расширенной экстирпацией матки с придатками или расширенная экстирпация матки с последующей дистанционной g-терапией. При наличии противопоказаний к хирургическому вмешательству — сочетанная лучевая терапия (дистанционное и внутриволостное облучение).

II стадия — в большинстве случаев применяется сочетанный лучевой метод; хирургическое лечение показано тем больным, у которых лучевая терапия не может быть проведена в полном объеме, а степень местного распространения опухоли позволяет произвести радикальное оперативное вмешательство.

III стадия — лучевая терапия в сочетании с общеукрепляющим и дезинтоксикационным лечением.

IV стадия — симптоматическое лечение.

Прогноз при раке шейки матки индивидуальный и зависит от морфологического строения опухоли и стадии распространения злокачественного процесса. При выполнении соответствующих лечебных мероприятий пятилетнее

выживание больных микрокарциномой составляет 80—90%, I стадией рака шейки матки — 75—80%, II стадией — 60%, III стадией — 35—40%.

Лечение больных раком шейки матки, сочетающимся с беременностью. При выборе тактики лечения беременных больных раком шейки матки принимается во внимание, что беременность стимулирует рост клеток злокачественного роста.

Обнаружение преинвазивного рака в I триместре беременности является показанием к ее прерыванию с обязательным выскабливанием шеечного канала и последующей конизацией шейки матки; во II и III триместрах возможно сохранение беременности до срока родов с динамическим кольпоскопическим и цитологическим контролем.

При I и II стадиях рака в I и II триместрах проводится расширенная экстирпация матки с придатками с последующей лучевой терапией; в III триместре беременности лечению рака шейки матки предшествует кесарево сечение.

Больным III стадией рака в I и II триместрах проводится прерывание беременности или ампутация тела матки с последующей лучевой терапией; в III триместре беременности — кесарево сечение, ампутация тела матки, сочетанная лучевая терапия.

Профилактика рака шейки матки заключается в усовершенствовании программ скрининга, ранней диагностике и своевременном лечении патологических процессов шейки матки.

ВТОРИЧНАЯ АМЕНОРЕЯ

Полноценность менструальной функции — один из основных показателей состояния здоровья женщины. Отсутствие менархе у юной девушки или прекращение менструаций у женщины репродуктивного возраста могут быть весьма тревожными симптомами не только гинекологической, но и экстрагенитальной патологии.

Различают *физиологическую*, *патологическую* и *ложную* аменорею. При ожидаемом обратимом прекращении менструаций вследствие лекарственной терапии говорят о *фармакологической* аменорее.

Физиологическая аменорея — отсутствие менструаций до периода полового созревания, во время беременности, лактации и в постменопаузе.

Патологическая аменорея, собственно симптом гинекологических или экстрагенитальных заболеваний, бывает первичной и вторичной.

В настоящее время о *первичной аменорее* говорят, если в 16 лет у девушки не было ни одной менструации. *Вторичную аменорею* диагностируют, если менструации прекратились на 6 и более месяцев. Аменорею считают вторичной даже при наличии в анамнезе одной-единственной менструации. Если перерыв между эпизодами кровянистых выделений составляет менее полугода, это расценивается как гипоменструальный синдром, одним из пограничных вариантов которого является так называемая спаниоменорея, когда менструальноподобные кровотечения следуют с частотой 2—3 раза в год.

Термин «*криптоменорея*» (ложная аменорея, скрытая менструация) используют в тех случаях, когда имеет место циклическая активность яичников и происходит отторжение эндометрия, но кровянистые выделения из половых путей отсутствуют вследствие нарушения их оттока (пороки развития гениталий, атрезия канала шейки матки).

Обычно криптоменорея сопровождается циклическим болевым синдромом.

Прием лекарственных средств некоторых групп закономерно приводит к *фармакологической аменорее* на время лечения. Это ожидаемый эффект, являющийся отражением механизма действия препаратов. Фармакологическая аменорея наступает при длительном приеме (в достаточной дозе) таких лекарственных средств, как агонисты гонадолиберина (Золадекс, Депо-Декапептил и др.), производные 17-этинилтестостерона (Даназол, Данол, Дановал), антиэстрогенные препараты (Тамоксифен), Гестринон. В подавляющем числе наблюдений прекращение менструаций на фоне такого лечения имеет обратимый характер.

Многие другие лекарственные средства — представители антигипертензивных препаратов, снотворных, нейролептиков, «малых» транквилизаторов, противосудорожных препаратов, блокаторов H₂-гистаминовых рецепторов и пр., а также наркотики — могут способствовать формированию нарушений менструального цикла, в том числе аменорее. Причиной этого являются повышение выработки пролактина и/или нарушение синтеза, секреции и обратного захвата нейротрансмиттеров и нейромодуляторов ЦНС.

Заболевания, синдромы и состояния — причины вторичной аменорее

Аменорея гипоталамического генеза (гипоталамический гипогонадизм)

Дефицит массы тела

Психогенная аменорея

Нервная анорексия

Чрезмерные физические нагрузки

Повреждение ткани гипоталамуса опухолевым, воспалительным процессом (в том числе туберкулезом, актиномикозом, сифилисом), при травме; функциональные расстройства вследствие нейроинфекции, внутричерепной гипертензии, при саркоидозе и др.

Синдром Колмена

Синдром Морганьи — Стюарта — Мореля

Нейрообменно-эндокринный (диэнцефальный, гипоталамический) синдром

Аменорея гипофизарного генеза

А. Гипофизарный гиперпролактинемический гипогонадизм

Микро- и макропролактиномы гипофиза

Функциональная гиперпролактинемия

Синдром «пустого» турецкого седла

Б. Гипофизарный гипогонадотропный гипогонадизм

Гипопитуитаризм вследствие повреждения ткани гипофиза при воспалении, сдавлении опухолью, аневризмой сосуда, при внутричерепной гипертензии, травме (синдром Симмондса), а также послеродовой пангипопитуитаризм (синдром Шихана)

Гипофизарный гипогонадотропный гипогонадизм с изолированным поражением гонадотропной функции гипофиза вследствие нейроинфекции, внутричерепной гипертензии, травмы и пр.

Синдром «пустого» турецкого седла

Синдром Марфана

В. Аменорея при опухолях гипофиза, не вырабатывающих пролактин

Акромегалия

Болезнь Иценко—Кушинга

Г. Синдром гиперторможения гонадотропной функции гипофиза.

Аменорея яичникового генеза

Синдром резистентных яичников

Стертые формы типичной дисгенезии гонад при преобладании нормального клеточного клона

Синдром преждевременного истощения яичников

Синдром и болезнь поликистозных яичников

Андрогенпродуцирующая опухоль яичника

Двухстороннее гнойное расплавление ткани яичников (пиовары)

Ятрогенная аменорея вследствие овариэктомии, цитостатической терапии или облучения области таза

Генитальный туберкулез

Маточная форма аменорей

Синдром Ашермана

Состояние после аблации или криодеструкции эндометрия

Генитальный туберкулез

Ложная аменорея

Атрезия канала шейки матки

Аменорея при заболеваниях надпочечников и щитовидной железы

Адреногенитальный синдром

Синдром Иценко—Кушинга

Первичный гипотиреоз

Гипертиреоз (тяжелая форма)

Аменорея при тяжело протекающих соматических болезнях

Фармакологическая аменорея

Основой диагностического поиска при аменорее является анализ жалоб и анамнеза.

Жалобы, предъявляемые пациентками с аменореей, могут быть весьма разнообразными. Клинические ситуации, в которых только прекращение менструаций беспокоит больную, относительно редки. В то же время возможных причин аменореи настолько много, что не представляется возможным перечислить все возможные сопутствующие жалобы больной. Их возможный спектр — от приливов жара и прочих проявлений вегетативной дисфункции, эмоциональной лабильности — до головных и тазовых болей,

изменения веса тела и характера телосложения, избыточно-го роста волос, лактореи. Все больные с патологической аменореей бесплодны.

При сборе семейного (генеалогического) анамнеза следует обратить особое внимание на нарушения менструального цикла, бесплодие, невынашивание беременности, гинекологические заболевания у кровных родственниц, а также на наличие наследственных, эндокринных и аутоиммунных болезней, туберкулеза и пр.

Важной отправной точкой в обследовании может стать информация о течении беременности и родов у матери больной (особенно о приеме лекарственных препаратов, угрожающем прерывании беременности, задержке развития плода, родовой травме), о возрасте родителей в момент рождения ребенка (вероятность генетических аномалий).

Нередко первые проявления заболевания можно обнаружить при ретроспективном изучении анамнеза периода детства и полового созревания. Чрезвычайно ценной является информация о задержке соматического и интеллектуального развития, а также об опережении в росте. Так, например, больные с адреногенитальным синдромом обычно растут быстрее сверстниц в возрасте до 12 лет, а затем их рост замедляется, в то время как при задержке полового развития центрального генеза может отмечаться замедленное как половое, так и физическое развитие.

При беседе с больной не следует игнорировать также возможное хроническое переутомление, занятия спортом, тяжелые эмоциональные переживания.

Среди перенесенных заболеваний провоцирующую роль в формировании патологии репродуктивной системы могут играть болезни, сопровождавшиеся тяжелой интоксикацией, водно-электролитными нарушениями, длительной и высокой лихорадкой, травмы, в том числе сотрясения головного мозга, оперативные вмешательства. Среди инфекционных заболеваний особое место в формировании патологии репродуктивной системы принадлежит нейроинфекциям, эпидемическому паротиту, заболеваниям, вызываемым стрептококком, туберкулезу.

Всегда следует помнить о том, что аменорея может развиться при эндокринных и тяжело протекающих сомати-

ческих заболеваний. Поэтому, если таковое имеется, необходимо получить представление о том, насколько тяжело протекает болезнь, сопровождается ли осложнениями, компенсирована ли в данный момент и насколько трудно обычно достигается компенсация.

При вторичной аменорее весьма важной является информация о характере имевшихся ранее менструаций. При наличии в анамнезе беременностей необходимо выяснить их исходы и осложнения. Хорошо известна, например, возможная связь гипопитуитаризма или нейрообменноэндокринного синдрома с беременностью. Отсутствие грудного молока после родов может оказаться признаком повреждения ткани аденогипофиза. Врачу также необходимо знать обо всех перенесенных больной гинекологических заболеваниях, оперативных вмешательствах в половой сфере, характере контрацепции.

При **общем осмотре** пациенток с аменореей необходимо обратить внимание на следующие типобиологические особенности:

- рост;
- массу тела;
- характер отложения жировой ткани в случаях ожирения (универсальный тип при алиментарном ожирении; «верхний» тип или андроидное ожирение при НЭС, патологии надпочечников, вирильном синдроме; «фартук» жира на передней брюшной стенке и «климактерический горбик» при гипоталамическом синдроме и др.);
- тип телосложения (например, маскулинный, интерсексуальный, евнухоидный и др.);
- наличие или отсутствие соматических аномалий и стигм.

Множество симптомов эндокринной патологии можно «прочитать» на коже больной. Так, гиперпигментация кожных покровов в местах трения и кожных складках, на шее («грязная» шея), локтях («грязные» локти) наблюдается при первичном снижении функции надпочечников, при нейрообменноэндокринном синдроме, при гиперинсулинизме и инсулинорезистентности. Сухая кожа — возможный признак пониженной функции щитовидной железы, гипопи-

туитаризма. Розовые, цианотичные и малиновые стрии появляются при гиперкортицизме. Важным является оценка тургора кожи и наличия отеков. Повышенная жирность кожи, себорея, акне, могут быть признаками гиперандрогении. Состояние придатков кожи — ногтей и волос — также заслуживает внимания. Ломкие ногти и волосы могут быть проявлением гипотиреоза, выпадение волос на волосяной части головы — симптомом гипотиреоза или андрогенной алопецией. Рост стержневых волос на теле (гирсутизм) — основная составляющая вирильного синдрома.

Повышенное артериальное давление свойственно больным с синдромом и болезнью Иценко—Кушинга, синдромом Шерешевского—Тернера, адреногенитальным синдромом, брадикардия — больным с гипотиреозом.

Состояние молочных желез — важнейший диагностический признак. Объем железистой ткани уменьшается при уменьшении содержания в организме эстрогенов, при гиперпролактинемии может появляться такой симптом, как лакторея.

При общем осмотре также необходимо составить представление о щитовидной железе.

На этом «обязательные» элементы общего осмотра заканчиваются, однако всегда следует стремиться получить самую полную информацию, составить представление о состоянии всех органов и систем организма, для чего приходится пользоваться различными дополнительными приемами. Например, торпидные сухожильные рефлексы могут свидетельствовать о гипотиреозе, повышенная лабильность вегетативной нервной системы — о гипоестрогении и пр.

При гинекологическом осмотре, как правило, не удастся обнаружить специфические симптомы вторичной аменореи. Исключением являются опухолевидные образования в придатках матки при генитальном туберкулезе, неспецифических воспалительных заболеваниях, новообразованиях. Сочетание аменореи с явлениями вирилизации и объемным образованием в области придатков матки формирует симптомокомплекс, характерный для андрогенпродуцирующей опухоли яичника. Для диагностики может оказаться полезным обнаружение меньших, чем нормативные, размеров

матки и яичников, признаков пониженного содержания эстрогенов в организме (тонкие, недостаточно увлажненные слизистые и др.). В настоящее время тесты функциональной диагностики, основанные на состоянии шеечной слизи, используются достаточно редко, однако отсутствие феномена зрачка является дополнительным показателем низкого содержания эстрогенов. Утрата полового оволосения может явиться симптомом гипопитуитаризма и эстрогенной недостаточности.

Спектр дополнительных инструментальных и лабораторных методов обследования и последовательность их использования определяют, исходя их результатов клинико-анамнестического этапа диагностики. В то же время такие исследования, как **эхография органов малого таза, рентгенография турецкого седла и исследование цветовых полей зрения**, правильнее рассматривать как обязательные. При обследовании женщины с вторичной аменореей необходимо исключить физиологические причины отсутствия менструаций. Если больная не отрицает половую жизнь, обязательным является определение β -субъединицы хорионического гонадотропина в сыворотке крови радиоиммунным методом (или ХГ-мочи) в комплексе с ультразвуковым исследованием с целью исключения возможной беременности.

По показаниям проводят компьютерную томографию или ЯМР-томографию головного мозга.

Применение гистероскопии с биопсией эндометрия при аменорее преследует различные цели:

- диагностировать синдром Ашермана;
- обнаружить изменения, характерные для туберкулезного поражения при микроскопии соскобов эндометрия;
- в качестве теста функциональной диагностики — изучить гистостроение эндометрия;
- на фоне ановуляции с высоким уровнем эстрогенов биопсию эндометрия производят из онкологической настороженности.

При генитальном туберкулезе и синдроме Ашермана определенное значение сохранил такой в целом ограниченно используемый метод, как гистеросальпигография.

Оценка обоняния оказывается необходимой в группе больных с гипоталамическим гипогонадизмом. Следует помнить, что более вероятно наличие парциальной аносмии, чем полное отсутствие обоняния, поэтому больная может не знать о наличии у нее дефекта, а его диагностика возможна только при тестировании по специально подобранным эталонным запахам.

В группе больных с гиперкортицизмом и гипопитуитаризмом диагностическое значение может иметь подтверждение наличия остеопенического синдрома при денситометрии. При гипоэстрогении это исследование также выполняется, но в этом случае его ценность собственно для дифференциальной диагностики аменореи очень невелика.

Высокая частота генетических аномалий и наследственных заболеваний в группе больных с аменореей делают необходимым широкое использование генетических исследований.

Внимательно изучив жалобы, историю жизни и заболевания пациентки, данные клинического осмотра, врач в некоторых случаях вторичной аменореи уже располагает всеми данными для постановки диагноза, при этом необходимость в дополнительных лабораторных и инструментальных методах исследования оказывается минимальной. Так, например, если наряду с жалобами на прекращение менструаций больная отмечает также быструю утомляемость, сонливость днем и нарушение ночного сна, ухудшение памяти, сухость кожи, ломкость ногтей и волос, отеки и прочие симптомы, свидетельствующие о сниженной функции щитовидной железы, при этом регистрируется брадикардия и пальпаторно определяется зоб, то нет необходимости в поэтапном диагностическом поиске, основные принципы которого мы изложим ниже. Рациональным в данном случае будет сконцентрироваться на подтверждении диагноза гипотиреоза, весьма частым симптомом которого, как известно, являются нарушения менструального цикла. Другим примером может послужить отсутствие менструаций после родов, сопровождавшихся геморрагическим шоком, при одновременном появлении симптомов гипопитуитаризма и отсутствии лактации. В такой ситуации необходимо сразу провести оценку функции щитовидной

железы, надпочечников, определение уровня гонадотропинов и общего обмена для подтверждения диагноза синдрома Шихана. Выраженная вирилизация также значительно модифицирует путь диагностического поиска.

Однако опыт показывает, что в реальной клинической практике врач относительно редко встречается с ситуациями, подобными описанным выше. Чаще по результатам клинического обследования оказывается возможным высказаться о генезе вторичной аменореи только в предположительной форме, либо происхождение этого симптома остается полностью неясным. В таком случае становится необходимым поэтапное применение инструментальных и лабораторных методов исследования, функциональных проб для определения уровня поражения в репродуктивной системе.

Ниже изложен алгоритм дифференциальной диагностики аменореи, который надо воспринимать не как абсолютно строгую последовательность действий, отступления от которой невозможны, а как **цепь рассуждений**. Например, оценку уровня гонадотропных гормонов мы производим на третьем этапе диагностического поиска, но взятие крови для этого исследования для получения достоверного результата целесообразно осуществлять до использования гормональных проб.

Алгоритм клинико-лабораторного обследования для определения уровня поражения в системе «гипоталамус—гипофиз—яичники—органы-мишени» при вторичной аменорее

Первый этап

Поскольку известно, что одной из наиболее частых причин нарушения менструального цикла являются функциональная или органическая гиперпролактинемия, а также скрытая первичная недостаточность функции щитовидной железы, на первом этапе мы выполняем:

- ❖ обзорную рентгенографию черепа и рентгенографию турецкого седла (учитывая высокую частоту аденом гипофиза в популяции);
- ❖ определение уровня пролактина в сыворотке крови;
- ❖ определение уровня тиреотропного гормона в сыворотке крови.

Выявление гиперпролактинемии означает, что диагностический поиск закончен уже на первом этапе, то есть причина аменореи обнаружена. Дальнейшее обследование полностью ориентировано на дифференциальный диагноз между органической и функциональной гиперпролактинемией и включает компьютерную томографию или ЯМР-томографию головного мозга, исследование цветовых полей зрения, фармакологические пробы и др.

На первом этапе возможно выявление скрытого гипотиреоза. Необходимо обратить внимание на то, что принципиально важным является определение именно ТТГ, так как при скрытой форме первичной недостаточности функции железы уровни Т₃, Т₄ могут оставаться в пределах нормы, поддерживаемые повышенным синтезом ТТГ, а единственным клиническим проявлением заболевания оказывается аменорея. Если на первом этапе обследования выявлен гипотиреоз, то курс заместительной терапии быстро приводит к восстановлению менструального цикла и даже овуляции.

Если перечисленные выше исследования первого этапа не приводят к выявлению причины нарушений функционирования репродуктивной системы, то необходимо проводить пробу с гестагенами. Постановка этой пробы преследует три цели. Во-первых, она помогает провести качественную оценку уровня эндогенных эстрогенов, во-вторых, — в случае с положительным результатом пробы — исключить маточную форму аменореи, в-третьих, оценить состоятельность путей оттока менструальной крови. Проба заключается в назначении препарата с гестагенным действием в течение 5 дней. Возможно использование норколута, 17-ОПК и др., однако предпочтительнее назначить внутримышечное введение прогестерона по 200 мг/сут или пероральный прием медроксипрогестерона ацетата по 10—15 мг/сут, учитывая особенности этих препаратов.

Через 2—7 дней после прекращения приема гестагенного препарата (7—13 дней после введения 17-ОПК) наступает реакция в виде кровянистых выделений из половых путей.

По результатам пробы с гестагенами больных можно подразделить на две клинические группы:

- ❖ с положительным результатом пробы с гестагенами (кровотечение из половых путей состоялось);
- ❖ с отрицательным результатом пробы с гестагенами (кровотечения из половых путей не было).

Если кровотечение имело место, то это свидетельствует о следующем:

- ❖ имеется полноценный отток содержимого полости матки;
- ❖ имеется полноценный эндометрий;
- ❖ в крови больной циркулируют эстрогены в количестве, достаточном для того, чтобы вызвать пролиферативные процессы в эндометрии, который во время пробы подвергся секреторным изменениям с последующим закономерным отторжением.

Иными словами, в группе больных с состоявшимся маточным кровотечением правомерно заключение об ановуляции с достаточно высоким уровнем эстрогенов как причине аменореи. Таким образом, в этой группе женщин поиск причины отсутствия менструаций закончен на первом этапе. Разумеется, они нуждаются в дообследовании, направленном на постановку нозологического диагноза (нейрообменно-эндокринный синдром? поликистозные яичники? и др.), а также в уточнении состояния органов-мишеней, что обусловлено высоким онкологическим риском в этой группе. Таким женщинам выполняют биопсию эндометрия, маммографию, электроэнцефалографию, оценивают состояние углеводного и липидного обмена, определяют содержание гонадотропинов и половых стероидов в сыворотке крови, но все эти мероприятия уже не преследуют цели выявления генеза симптома.

Важным практическим вопросом является вопрос о том, кровянистые выделения какой интенсивности следует считать положительным ответом на пробу с гестагенами? В самом деле, если кровотечение крайне скудное, это означает, что количество эстрогенов в организме невелико. Та-

ких пациенток относят к категории с положительным результатом пробы, но всегда следует учитывать, что они со временем могут перейти в другую клиническую группу. Такая динамика результатов пробы возможна, например, в самом начале заболевания при синдроме резистентных яичников.

Если в сроки, в которые должно появиться кровотечение в ответ на пробу с гестагенами, возникают боли при отсутствии кровянистых выделений из половых путей, необходимо исключить атрезию канала шейки матки.

Особую группу больных составляют пациентки с отсутствием кровянистых выделений из половых путей в ответ на пробу с гестагенами. Для продолжения диагностического поиска в этой группе спланирован второй этап алгоритма.

Второй этап

Если в ответ на пробу с гестагенами не возникли кровянистые выделения из половых путей, это может означать, что:

- ❖ нет полноценного оттока крови из полости матки;
- ❖ или нет полноценного эндометрия;
- ❖ или эстрогенпродуцирующая функция яичников недостаточна.

Для уточнения ситуации применяют пробу с эстрогенами и гестагенами. В выборе комбинации препаратов для пробы следует ориентироваться в первую очередь на то, чтобы эстрогенный компонент обладал достаточным воздействием на эндометрий. Наиболее предпочтительной является такая схема:

- конъюгированные эстрогены по 0,625 г (Премарин) в течение 21 дня;
- последние 5 дней приема эстрогенов — медроксипрогестерона ацетат по 10 мг/сут.

Возможны два варианта реакции на пробу с эстрогенами и гестагенами — наличие или отсутствие кровянистых выделений из половых путей после прекращения приема препаратов.

Если в ответ на пробу с эстрогенами и гестагенами кровотечения из половых путей не возникает, то возможны два объяснения:

- ❖ отсутствует нормальный отток крови и детрита с закономерным появлением болей (нарушения оттока обычно оказываются диагностированными еще на первом этапе);
- ❖ у больной имеется маточная форма аменореи (истинно отрицательная проба), т. е. отсутствует эндометрий, способный отвечать кровотечением в ответ на адекватную гормональную стимуляцию.

Таким образом, у больных с истинно отрицательной пробой с эстрогенами и гестагенами диагностический поиск закончен на втором этапе. Можно быть уверенными в наличии маточной формы аменореи; дальнейшее обследование должно быть направлено на постановку нозологического диагноза (синдром Ашермана? туберкулезное поражение эндометрия?).

Если кровотечение из половых путей состоялось, то очевиден вывод о том, что у больной при наличии полноценного эндометрия и адекватного дренажа полости матки, функция яичников снижена. Для дообследования женщин с положительной пробой с эстрогенами и гестагенами спланирован третий этап диагностического поиска.

Третий этап

Для нормального стероидогенеза в яичниках необходимы два условия:

- ❖ сохранный фолликулярный аппарат яичников, способный реагировать на гонадотропную стимуляцию;
- ❖ адекватная гонадотропная стимуляция.

Для решения вопроса о том, какое из этих звеньев несостоятельно, анализируют содержание гонадотропинов в периферической крови.

В зависимости от содержания гонадотропинов аменорею можно классифицировать как гипергонадотропную, нормогонадотропную и гипогонадотропную.

Гипергонадотропная аменорея. Повышенное содержание гонадотропинов (ЛГ и ФСГ) в сыворотке крови свидетельствует, как правило, о сниженной функции яичников, то есть о гонадной форме аменореи. Ситуации, когда высокий уровень гонадотропных гормонов не связан с повышением

активности гонадотрофов гипофиза в ответ на дефицит активности яичников, чрезвычайно редки.

При выявлении повышенного уровня гонадотропинов диагностический поиск можно считать законченным; далее необходимо проводить дифференциальный диагноз между синдромами резистентных яичников, преждевременного истощения яичников, гибелью ткани гонад в результате гнойного расплавления или туберкулеза. С этой целью повторно под необходимым углом зрения анализируют жалобы и анамнез больной, производят биопсию ткани гонад и пр.

Крайне редко повышение уровня гонадотропинов бывает не связано с первичным дефицитом половых стероидов. Описан эктопический синтез гонадотропных гормонов тканью опухолей (преимущественно легкого). К казуистическим клиническим ситуациям относят наблюдения больных с повышенным синтезом только ЛГ или только ФСГ тканью опухоли гипофиза, причем чаще гипофизарные аденомы секретируют ФСГ, а аменорея у таких больных обусловлена недостатком продукции ЛГ с подавлением ЛГ-зависимых синтетических процессов в яичниках. Эти редкие новообразования, кроме того, возникают преимущественно у мужчин.

В настоящее время все большее количество исследований посвящено иммунологическим механизмам повреждения ткани половых желез, в том числе так называемому аутоиммунному оофориту. При углубленном обследовании пациенток с гипергонадотропной аменореей было выяснено, что в значительном числе наблюдений заболевание возникает именно благодаря иммунопатологическим механизмам. Это особенно справедливо для женщин, фолликулы которых не отвечают на стимуляцию ФСГ (синдром резистентных яичников). В биоптатах половых желез в таких случаях обнаруживают примордиальные фолликулы, а также лимфоцитарную инфильтрацию стромы, что является неспецифическим признаком аутоиммунного процесса. В семейном анамнезе у таких женщин обычно можно выявить указания на болезни соединительной ткани, эндокринопатии. У самих пациенток чаще выявляются аллергические и ревматические заболевания, аутоиммунный тиреоидит, витилиго и пр. Все вышесказанное объясняет необходимость

хотя бы ориентировочного тестирования на наличие аутоиммунного процесса. Необходимо определение сывороточных уровней кальция, фосфора, антител к ткани щитовидной железы, общего белка плазмы крови, альбуминов и глобулинов, ревматоидного фактора, антиядерных антител. Желательно определить процент Т-лимфоцитов, экспрессирующих иммуно-ассоциированные антигены. Весьма информативным является определение уровня антител к ткани яичников.

Все более общепринятой становится рекомендация о генетическом тестировании женщин с вторичной гипергонадотропной аменореей. Это исследование необязательно, если возраст пациентки более 30 лет, так как в этой группе гипергонадотропная аменорея редко является следствием генетических аномалий, однако у более молодой больной их наличие весьма вероятно, даже если ее внешний вид абсолютно нормален и отсутствуют стигмы развития. По данным L. Speroff и соавт. (1993), вторичная аменорея достаточно часто является следствием мозаицизма по Y-хромосоме (45XX/45XY). В такой ситуации возможное присутствие тестикулярного компонента в ткани гонад опасно в связи с высоким риском малигнизации. Вероятность развития весьма злокачественных герминогенных опухолей — гонадобластомы, дисгерминомы, опухолей из производных желточного мешка — составляет около 25%.

Необходимо подчеркнуть высокую ценность лапароскопии с биопсией гонад в группе больных гипергонадотропной аменореей.

Нормогонадотропная аменорея. Нормальный уровень гонадотропинов у больных с положительной пробой с эстрогенами и гестагенами фиксируется редко. В настоящее время существует два вероятных, но по сути противоположных, объяснения этого противоречивого феномена.

Первая версия. Аменорея у таких больных — центрально-го гонеза, т. е. фактически гипогонадотропная, но дефицит гонадотропинов не является настолько выраженным, чтобы его можно было зафиксировать лабораторными методами.

Вторая версия. Подобный результат исследования возможен у пациенток с высокой гетерогенностью молекул гонадотропинов, причем часть этих молекул — биологически

неполноценна. Истинный уровень гонадотропинов высок (гипергонадотропная аменорея), но иммунологическое тестирование определяет только иммунореактивную часть пула.

Гипогонадотропная аменорея. Гипогонадотропная аменорея у больных с отрицательной пробой с гестагенами и положительной пробой с эстрогенами и гестагенами — центрального генеза. Крайне низкие — практически следовые — концентрации гонадотропинов определяются только у женщин с большими новообразованиями гипоталамо-гипофизарной области, тяжелой формой болезни Симмондса—Шихана и нервной анорексией, в остальных наблюдениях дефицит гонадотропинов обычно не столь катастрофичен.

Во всех трех группах больных (с гипер-, гипо- и нормогонадотропной аменореей) полезным может оказаться проведение пробы с гонадотропинами (Пергоналом) для уточнения состояния фолликулярного аппарата половых желез. Нам представляется наиболее обоснованным использование этой пробы у немногочисленных больных с нормальным уровнем гонадотропинов при отрицательной пробе с гестагенами и положительной пробе с эстрогенами и гестагенами. Для проведения пробы Пергонал-500 вводится по 150 ЕД в сутки 3 дня, далее по 225—300 ЕД в сутки (максимальное количество препарата для проведения пробы 25 ампул). При положительной пробе тесты функциональной диагностики свидетельствуют об увеличении насыщенности эстрогенами, уровень эстрадиола в сыворотке крови возрастает до 500—600 мкг/мл, по УЗИ (или при лапароскопии) видны полостные фолликулы. Если после введения 25 ампул препарата не обнаруживается вышеописанных признаков активности яичников (отрицательная проба), можно считать доказанным гонадный генез аменореи.

В результате перечисленных мероприятий обычно оказывается возможным сделать заключение о первичном гипогонадизме, либо о гипогонадизме центрального генеза. Для дифференциальной диагностики гипофизарной и гипоталамической аменореи используют мероприятия четвертого этапа диагностического поиска.

Четвертый этап

Задачей четвертого этапа является дифференциальный диагноз гипофизарной и гипоталамической аменореи. В силу ограниченности наших знаний о центральных звеньях регуляции репродуктивной системы четвертый этап алгоритма не может быть выстроен с такой же логической простотой, как первые три.

У больных с гипогонадотропной аменореей необходимо еще раз вернуться к анализу данных анамнеза и объективного осмотра. В этой группе больных, как правило, необходимо выполнение ЯМР-томографии диэнцефально-гипофизарной области, прицельного обследования для выявления снижения обоняния (в том числе парциальных форм).

Дефицит гонадотропинов в сочетании с низким содержанием ТТГ, а также дефицитом тиреоидных и надпочечниковых гормонов и, часто, гиперпролактинемией, может свидетельствовать о гипопитуитаризме.

Значительную помощь в дифференциальной диагностике уровня поражения может оказать проба с люлиберинном. Проба заключается во внутривенном введении 100 мкг синтетического аналога гонадолиберина и определении содержания в сыворотке венозной крови ЛГ через 15, 30, 60 и 120 мин. Фоновое содержание ЛГ также определяется непосредственно перед введением препарата. При положительной пробе к 60 минуте определяют нарастание содержания лютеинизирующего гормона до овуляторных цифр (в 5 и более раз), что указывает на сохранение способности гонадотрофов отвечать на стимуляцию гонадолиберинном, т. е. на гипоталамический генез аменореи.

Несмотря на проведение всех вышеперечисленных мероприятий четвертого этапа, иногда невозможно дать уверенное заключение о гипоталамическом или гипофизарном генезе аменореи.

ВНЕМАТОЧНАЯ БЕРЕМЕННОСТЬ

Эпидемиология, терминология и классификация. Во второй половине XX столетия наметилась стойкая тенденция к возрастанию частоты внематочной беременности во всем мире независимо от способа расчета данного показателя: к общему числу беременностей и/или родов; по отношению к 10 000 или 100 000 женщин репродуктивного возраста. Согласно данным эпидемиологических исследований, в индустриально развитых странах средняя статистическая частота внематочной беременности составляет 1,2—1,4% по отношению к общему числу беременностей и 0,8—2,4% — по отношению к родам. В последние годы наблюдается значительный рост заболеваемости в двух возрастных группах: среди подростков и женщин от 30 до 39 лет. К разряду необъяснимых фактов можно отнести определенную сезонность внематочной беременности с небольшим спадом частоты весной и летом.

В настоящее время летальность при внематочной беременности снизилась на 90%, главным образом, благодаря успехам в ранней диагностике, обусловленным широким применением современных инструментальных методов исследования.

Таким образом, на протяжении последних десятилетий уходящего столетия зарегистрировано достоверное увеличение частоты эктопической беременности во всех странах: согласно результатам мировой статистики, в настоящее время около 1% всех беременностей — внематочные. Данная закономерность определяется рядом факторов, сложившихся за указанный период, среди которых необходимо выделить следующие:

а) неуклонный рост числа воспалительных заболеваний внутренних половых органов, в основном, специфической этиологии (подобная тенденция, в свою очередь, объясня-

ется возрастанием сексуальной активности, наличием нескольких половых партнеров, увеличением числа аборт(ов);

б) широкое распространение оперативных методов и/или методов экстракорпорального оплодотворения в лечении трубного и трубно-перитонеального форм бесплодия;

в) увеличение числа женщин, применяющих внутриматочные средства контрацепции.

В разделе «Беременности с абортивным исходом» Международного классификатора болезней ВОЗ 10 пересмотрены зарегистрированы два термина, не исключающие друг друга, — внематочная и эктопическая беременность.

В классификации ВОЗ, основанной на локализации плодного яйца, выделяют следующие формы эктопической беременности:

000.0 Абдоминальная (брюшная) беременность

000.1 Трубная беременность

Беременность в маточной трубе

Разрыв маточной трубы вследствие беременности

Трубный аборт

000.2 Яичниковая беременность

000.8 Другие формы внематочной беременности

Шеечная

В роге матки

Интралигаментарная

Стеночная

000.9 Неуточненная.

Наиболее распространенной формой эктопической беременности является трубная беременность — 96,5—98,5%. Удельная частота остальных форм (их объединяют в так называемые «редкие» формы) распределяется следующим образом: яичниковая — 0,4—1,3%; брюшная — 0,1%—0,9%; беременность в роге матки (рудиментарный рог) — 0,19%—0,9%; шеечная — 0,1—0,4% и интралигаментарная — 0,1%.

Этиология внематочной беременности представляет один из наиболее спорных аспектов данной проблемы, поскольку причины, вызвавшие эктопическую nidацию плодного яйца, до настоящего времени остаются неуточненными. Безусловно, основу механизма формирования внематочной беременности составляют различные патологические процессы, нарушающие транспорт оплодотворенной яйцеклетки по маточной трубе и/или изменяющие свойства плодного яйца. Вместе с тем, отсутствие фактов, обоснованных с методологических позиций и подтвержденных в экспериментальных и/или клинических условиях, существенным образом затрудняет установление истинной причины эктопической беременности. Поэтому целесообразно рассматривать вопросы не этиологии внематочной беременности, а факторы, потенциально способствующие ее развитию, т. е. *факторы риска*. В настоящее время известны более десятка факторов риска эктопической беременности, которые принято выделять по групповым признакам:

1) анатомические (связанные с нарушениями транспортной функции маточных труб):

- воспаление маточных труб;
- инактивация (стерилизация) маточных труб;
- использование внутриматочной контрацепции;
- операции на маточных трубах, в том числе предшествующее хирургическое лечение трубной беременности;
- антенатальное воздействие диэтилстильбэстрола;

2) гормональные:

- индукция овуляции;
- экстракорпоральное оплодотворение;
- задержка овуляции;
- трансмиграция овоцита;

3) спорные:

- эндометриоз;
- врожденные аномалии матки;
- девертикулез труб;
- качество спермы;
- аномалии уровня простагландинов в сперме;
- хромосомные нарушения.

Ниже изложена клиническая концепция различных факторов риска развития внематочной беременности.

1. Воспалительные заболевания внутренних половых органов — занимают первое место в структуре этиопатогенеза эктопической беременности: 47—55% пациенток с внематочной беременностью в прошлом перенесли воспалительные заболевания матки и ее придатков. Ведущая роль в возникновении трубной беременности единодушно отводится хроническому сальпингиту: установлено, что частота внематочной беременности среди женщин, перенесших острый сальпингит, в 6—7 раз выше таковой в общей популяции. На фоне воспаления придатков матки формируются следующие процессы:

- нарушается проходимость маточных труб вследствие анатомических (органических) повреждений;
- нарушается сократительная функция маточных труб в результате повреждения нервно-мышечного аппарата трубы;
- изменяется нейро-эндокринный статус — происходит нарушение физиологической секреции РНК, гликогена и гликопротеидов, обеспечивающих нормальную жизнедеятельность яйцеклетки;
- повреждается стероидогенез в яичниках.

2. Внутриматочная контрацепция (ВМК), с помощью которой в настоящее время предохраняются от беременности более 70 миллионов женщин во всем мире. Частота эктопической беременности на фоне применения ВМК достигает 3—4%, что почти в 20 раз выше, чем в общей популяции. Степень риска внематочной беременности находится в прямо пропорциональной зависимости от длительности использования ВМК: до двух лет «ношения» ВМК риск эктопической беременности возрастает в 2,0—2,3 раза и в 2,6—4,3 раза — при более продолжительном применении. Причина высокого риска эктопической имплантации бластоцисты на фоне длительного использования ВМК объясняется исчезновением реснитчатых клеток слизистой оболочки маточных труб после 3 лет контрацепции.

3. Реконструктивно-пластические операции на маточных трубах. Частота внематочной беременности после реконструктивно-пластических операций на маточных трубах (ле-

чение трубно-перитонеального бесплодия, хирургическая стерилизация, органосохраняющее хирургическое лечение трубной беременности) варьирует в зависимости от техники (чревосечение-микрохирургия, лапароскопия) и типа оперативного вмешательства (сальпинго-овариолизис, фимбриопластика, неосальпингостомия, сальпинго-сальпингоанастомоз, трубно-маточный анастомоз, сальпингостомия и др.).

Выбор типа хирургического вмешательства диктуется особенностями морфоструктурных изменений в маточных трубах (в первую очередь, состоянием эндосальпинкса) и степенью спаечного процесса в малом тазу:

- после сальпинго- и/или овариолизиса частота трубной беременности сравнительно невысока и составляет 5,9—6,1% (в подобных ситуациях, как правило, отсутствуют выраженные нарушения структуры и функции трубы);
- после фимбриопластики частота трубной беременности достигает 12% (повреждение эндосальпинкса приводит к формированию непроходимости трубы в ее ампулярном отделе вследствие «слипания» фимбрий);
- после неосальпингостомии эктопическая беременность наблюдается почти у каждой четвертой пациентки (25—27%), что обусловлено грубыми повреждениями дистальных отделов трубы с вовлечением в деструктивный процесс всех слоев ее стенки, вплоть до образования сактосальпинкса.

4. Индукторы овуляции (кломифен, гонадотропин менопаузы, хорионический гонадотропин, агонисты гонадолиберина) являются обязательным компонентом программы экстракорпорального оплодотворения, а также достаточно широко применяются для лечения ряда форм эндокринного бесплодия. На фоне приема индукторов овуляции частота внематочной беременности увеличивается до 10%, а при развитии синдрома гиперстимуляции яичников риск эктопической беременности возрастает в три раза в сравнении с таковым в общей популяции. Генез эктопической nidации при приеме стимуляторов овуляции объясняется тем, что в механизме нарушения транспорта плодного яйца

определенную роль играют не только анатомо-функциональные поражения маточных труб (вследствие перенесенного воспалительного процесса и/или пластической операции), но и нарушения перистальтики труб в результате изменения физиологических факторов, ответственных за их сократительную функцию (секреция гормонов, простагландинов, адренергические факторы).

Кроме этого стимуляторы овуляции повышают вероятность развития многоплодной беременности, в том числе и гетеротопической: частота сочетания маточной и внематочной беременностей при оплодотворении *in vitro* достигает 1:100. В литературе описан уникальный случай имплантации шести эмбрионов в матку и одного в правой маточной трубе после индукции овуляции менопаузальным и хорионическим гонадотропинами.

5. Нарушение синтеза простагландинов. Основу механизма действия простагландинов на маточные трубы составляют процессы сокращения и расслабления мышечных волокон яйцеводов, регулирующие транспорт оплодотворенной яйцеклетки, а также объем ретроградной менструальной крови. Физиологическая регуляция транспортной функции трубы определяется соотношением ПГЕ/ПГФ₂а, при нарушении которого имеется вероятность nidации бластоцисты в маточной трубе. Детально указанная проблема изложена в разделе, посвященном нормальной физиологии маточных труб.

6. Гормональные контрацептивы. При приеме оральных контрацептивов, содержащих прогестагены («мини-пили» или «чистые» прогестагены), частота внематочной беременности повышается до 2 на 100 женщин/лет, что, по-видимому, вызвано ингибирующим влиянием прогестагенов на слизистую оболочку матки и изменением сократительной активности маточных труб на фоне сохраненной овуляции (последняя сохраняется у 50% пациенток, принимающих мини-пили).

7. Повышенная биологическая активность плодного яйца. Как известно, при физиологической беременности уже на 8—9 сутки после оплодотворения трофобласт дифференцируется на два слоя: внутренний — цитотрофобласт, обращенный к полости бластоцисты, и наружный — синцитио-

трофобласт, прилежащий к слизистой оболочке матки. Первичный трофобласт выделяет протеолитические, гликолитические и другие ферменты, вызывающие лизис эндометрия и, тем самым, способствующие инвазии бластоцисты в подлежащие ткани. При ускоренном развитии и дифференцировке трофобласта (раньше физиологического срока) возрастает вероятность эктопической (преждевременной) имплантации бластоцисты до ее проникновения в полость матки.

8. Трансмиграция яйцеклетки и/или сперматозоидов. В настоящее время изучены несколько возможных вариантов трансмиграции яйцеклетки и/или сперматозоидов:

- *наружная трансабдоминальная миграция яйцеклетки* — переход яйцеклетки через брюшную полость в маточную, противоположную от овулировавшего яичника, трубу; например, возникновение беременности в единственной маточной трубе при наличии у пациентки только контралатерального яичника; существование этого механизма подтверждается выявлением желтого тела в противоположном трубной беременности яичнике (по нашим данным, подобная ситуация встречается в 46% наблюдений);
- *трансабдоминальная миграция сперматозоидов* — имеет место при возникновении маточно-перитонеальной фистулы или реканализации труб после добровольной хирургической стерилизации;
- *внутренняя миграция зиготы в маточную трубу из полости матки* — предполагается, что ее причинами являются следующие:

а) «рефлюкс» зиготы в маточную трубу во время искусственной имплантации эмбриона вследствие повышения возбудимости миометрия;

б) запоздалая овуляция, в результате которой в матку попадает незрелое и неспособное к оплодотворению яйцо; поскольку имплантации не происходит, секреторная активность желтого тела угасает и начинается очередная менструация, в течение которой плодное яйцо «забрасывается» в маточную трубу; гипотеза столь сложного механизма внематочной беременности возникла при выявлении несоответствия между сроком трубной беременности (по

величине эмбриона) и датой последней менструации — установлено, что в 75% наблюдений размеры «эктопических» эмбрионов опережали их предполагаемый гестационный возраст, но соответствовали срокам перiovуляторного периода предпоследнего менструального цикла (рис. 20).

Таким образом, внематочную беременность необходимо рассматривать как полиэтиологическое заболевание, причем ни один из известных в настоящее время факторов непосредственно не объясняет сравнительно высокую частоту эктопической имплантации плодного яйца. Мультифакторность внематочной беременности подтверждается выявлением одновременно нескольких факторов риска у одной пациентки. Вместе с тем, в ряде наблюдений генез эктопической беременности остается неуточненным.

Основу *патогенеза* эктопической беременности составляют нарушения физиологического транспорта оплодотворенной яйцеклетки, обуславливающие ее имплантацию вне полости матки. При трубной беременности (наиболее распространенная форма заболевания) внедрение бластоцисты в эндосальпинкс завершается формированием плодo-вместилища из оболочек маточной трубы: слизистая

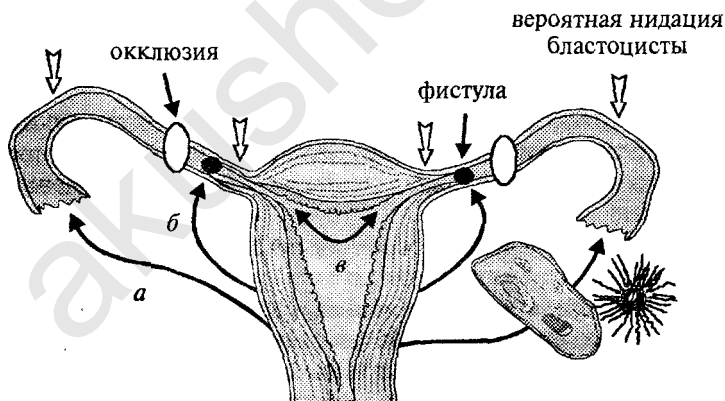


Рис. 20. Потенциальные варианты трансмиграции яйцеклетки и/или сперматозоидов:

а) наружная трансабдоминальная миграция яйцеклетки; б) трансабдоминальная миграция сперматозоидов; в) внутренняя миграция зиготы в маточную трубу из полости матки

оболочка покрывает плодное яйцо со стороны просвета трубы, образуя внутреннюю капсулу плодovместилища; мышечная и серозная оболочки — составляют его наружную капсулу. Процесс формирования плодovместилища полностью отражает ироничное высказывание Werth «яйцо роет себе в стенке трубы не только гнездо, но и могилу». Неизбежный трагический финал — прерывание трубной беременности — обеспечивается, главным образом, двумя факторами:

- во-первых, неприспособленностью маточных труб к дальнейшему прогрессированию беременности, поскольку эндосальпинкс, в отличие от эндометрия, лишен трубчатых желез и дифференцировки на базальный и функциональный слой; помимо этого, в эндосальпинксе слабо выражен подслизистый соединительнотканый слой (в отличие от эндометрия с его хорошо развитой и богатой кровеносными сосудами стромой) и практически отсутствует децидуальная трансформация (как известно, децидуальная оболочка ограничивает инвазию трофобласта в стенку матки при физиологической беременности благодаря секреции антипротеолитического фермента); наконец, достаточно тонкая мышечная оболочка маточных труб неспособна выдержать воздействие прогрессирующего трофобласта;
- во-вторых, разрушительным действием эктопического трофобласта, пролиферативная активность которого значительно выше, чем при маточной беременности.

Прерывание трубной беременности происходит либо по типу трубного аборта, либо по типу разрыва трубы. Механизм патогенеза трубного аборта, описанный более 50 лет назад, заключается в следующем: рост плодного яйца приводит к растяжению просвета маточной трубы, локальному увеличению ее размеров и истончению и/или повреждению слизистой оболочки, покрывающей плодное яйцо со стороны просвета трубы (*pseudo-decidua capsularis*). В то же время прогрессирование беременности сопровождается достаточно быстрым разрушением кровеносных сосудов трубы ворсинками хориона, в результате которого между

плодным яйцом и плодоемстилищем формируются кровоизлияния и нарушается кровоснабжение зародыша. Из-за внутреннего разрыва плодоемстителя и постепенной отслойки от стенки маточной трубы плодное яйцо погибает. Антиперистальтические сокращения миосальпинкса изгоняют плодное яйцо из просвета трубы в брюшную полость. Процесс прерывания беременности сопровождается кровотечением в просвет трубы, откуда кровь проникает в брюшную полость через брюшное отверстие. По аналогии с маточной беременностью выделяют полный трубный аборт (плодное яйцо полностью отделяется от стенки маточной трубы и в дальнейшем целиком изгоняется в брюшную полость) и неполный трубный аборт (связь между плодным яйцом и плодоемстилищем или между плодным яйцом и фимбриями частично сохраняется).

Разрыв маточной трубы происходит вследствие прорастания трофобластом, активно внедряющимся в стенку маточной трубы, всех трех ее оболочек — слизистой, мышечной, серозной; основным источником внутрибрюшного кровотечения в этой ситуации являются поврежденные сосуды трубы, однако кровь может выделяться также и через брюшное отверстие.

Процесс формирования плодоемстителя, характер роста трофобласта, а также патогенетические механизмы прерывания трубной беременности в значительной степени определяются морфофункциональными особенностями того отдела маточной трубы, в котором произошла имплантация бластоцисты. Максимальная степень деструкции стенки маточной трубы, сопровождающейся разрушением ворсинами хориона слизистой, мышечной и серозной оболочек, наблюдается, как правило, в интерстициальном и истмическом отделах. По направлению к дистальному концу трубы степень инвазии трофобласта в мышечную оболочку убывает, ограничиваясь в ампулярном отделе пределами эндосальпинкса.

При истмической локализации плодного яйца перфорация стенки трубы возникает достаточно быстро — через 4—6 недель после оплодотворения (ускоренной инвазии трофобласта способствует наличие слабо выраженной собственной пластинки слизистой оболочки, а также плот-

ное прилегание мышечной и серозной оболочек). Интерстициальная беременность может существовать в течение более продолжительного времени (до 10—16 недель) благодаря мощной мышечной оболочке и богатому кровоснабжению этого отдела. Вместе с тем, особенности васкуляризации интерстициального отдела, значительно усиленной при беременности, являются причиной массивного кровотечения при его разрыве, представляющего смертельную опасность для пациентки.

В ампулярном отделе трубы глубина инвазивного роста трофобласта ограничивается пределами слизистой оболочки, поэтому плодное яйцо располагается преимущественно в просвете маточной трубы и постепенно растягивает его. По мере растяжения ампулярного отдела растущим трофобластом маточная труба увеличивается и приобретает веретенообразную форму. Разрыв стенки трубы в этом отделе нетипичен. Прерывание ампулярной трубной беременности происходит обычно через 4—8 недель из-за нарушения целостности внутренней капсулы плодместилища, постепенного отслаивания плодного яйца от стенки трубы и кровотечения в ее просвет — беременность прерывается по типу трубного аборта.

Таким образом, прослеживается определенная взаимосвязь между топографией беременности в одном из отделов маточной трубы и патогенетическим вариантом ее прерывания: по мере удаления от ампулярного отдела возрастает частота прерывания беременности по типу разрыва трубы.

Диагностика. Не вызывает сомнений необходимость детального клинического обследования больных при подозрении на эктопическую беременность. Однако с клинических позиций диагноз «эктопическая беременность» можно трактовать как наиболее легкий, так и наиболее сложный. Данное положение подчеркивает выраженный полиморфизм клинической картины этого заболевания. В ряде наблюдений диагностика нарушенной внематочной беременности не сопряжена со значительными сложностями, так как ее клиника соответствует представлениям о «классическом» течении заболевания — наличие гемодинамических нарушений, характерной иррадиацией болей (в прямую кишку, лопатку), выраженной болезненности при контроле-

теральных смещениях шейки матки, пастозности и выбухании заднего свода влагалища. Применение в подобной ситуации (естественно, при необходимости) рутинного кульдоцентеза позволяет достаточно ясно определить показания к хирургическому лечению (наличие в аспирате темной несворачивающейся крови).

У более чем 600 больных внематочной беременностью, обследованных нами, клинически диагноз заподозрен в 89% наблюдений, однако показания к терапии с определенной точностью сформулированы только после применения специальных методов исследования. Объяснением изложенному служит отсутствие четких критериев, позволивших бы уже на этапе клинического обследования установить диагноз (т. е. в большинстве наблюдений течение заболевания характеризовалось как «стертое»). Таким образом, несмотря на необходимость и важность детального изучения сведений клинико-анамнестического исследования, при «стертой» симптоматике эктопической беременности, для уточнения диагноза и оценки развития эктопического плодного яйца данные клинического исследования следует дополнять результатами дополнительных методов диагностики.

Безусловно, наиболее информативным инструментальным методом диагностики внематочной беременности является лапароскопия, использование которой позволяет объективно (визуально) оценить состояние матки, яичников, маточных труб, объем кровопотери, локализацию эктопического плодного яйца. Вместе с тем, лапароскопия — хирургическое вмешательство, потенциальными осложнениями которого могут быть газовая эмболия, повреждение органов и сосудов брюшной полости, эмфизема и другие. Поэтому применение лапароскопии с диагностической целью оправдано лишь в тех наблюдениях, когда результаты менее инвазивных исследований не позволяют установить окончательный диагноз.

Трансвагинальная эхография. Анализ многочисленных клинических наблюдений убеждает, что трансвагинальное ультразвуковое сканирование является первым и обязательным этапом в комплексе дополнительных диагностических мероприятий при подозрении на эктопическую беремен-

ность. С указанных позиций преимущества трансвагинальной эхографии заключаются в следующем:

1) для проведения трансвагинального сканирования не требуется специальной подготовки больных, в связи с чем эхографию можно сочетать непосредственно с гинекологическим осмотром, что способствует получению дополнительной информации в кратчайшие сроки (это особенно важно при подозрении на эктопическую беременность);

2) эхография представляет относительно простой и абсолютно безвредный метод;

3) высокая разрешающая способность трансвагинальных эхо-преобразователей обеспечивает идентификацию патологического расширения маточных труб начиная с 8—10 мм;

4) применение трансвагинального сканирования дает возможность не только обнаружить даже минимальное количество «свободной» жидкости в брюшной полости, но и осуществить ее прицельную и безопасную аспирацию («визуальный» кульдоцентез).

Принимая во внимание крайне редкую частоту гетеротопной беременности, важное внимание уделяют идентификации признаков маточной беременности: обнаружение плодного яйца или его элементов в полости матки позволяет с высокой вероятностью точности исключить эктопическую нидацию бластоцисты. Следует отметить, что с помощью высокочастотных трансвагинальных эхо-преобразователей удается диагностировать прогрессирующую маточную беременность уже с 1,5 нед. после оплодотворения.

Патогномоничными ультразвуковыми критериями вне-маточной беременности следует считать:

а) увеличение матки при отсутствии органических изменений миометрия или маточной беременности;

б) утолщение срединного М-эха;

в) выявление в проекции придатков матки (изолировано от яичников) образований с негомогенной эхо-структурой и повышенным уровнем звукопоглощаемости;

г) обнаружение «свободной» жидкости в углублениях малого таза.

Ультразвуковая картина маточных труб при трубном аборте отличается выраженным полиморфизмом, от округлой с ровными контурами до тубусовидной с «волнообраз-

ными» краями (рис. 21). Следует отметить, что при гемоперитонеуме свыше 300—400 мл возможна идентификация не только маточных труб, но и связочного аппарата матки, а также неизмененных отделов труб (рис. 22).

Безусловно, наиболее достоверный акустический критерий внематочной беременности — обнаружение вне полости матки плодного яйца с живым эмбрионом (т. е. прогрес-

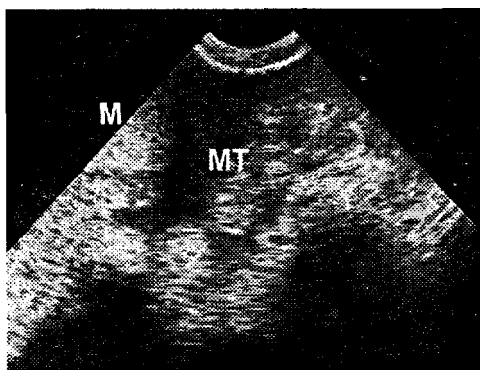


Рис. 21. Трансвагинальное ультразвуковое сканирование.
Трубный аборт. МТ — маточная труба

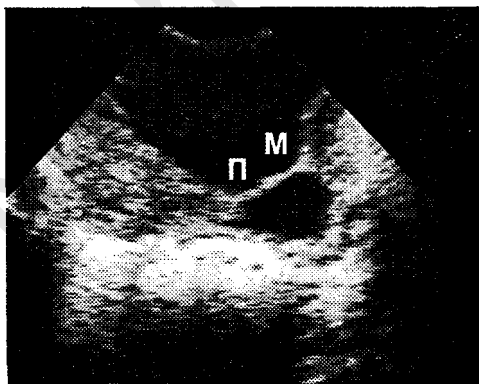


Рис. 22. Трансвагинальное ультразвуковое сканирование.
Трубный аборт
На фоне гемоперитонеума определяются неизмененный
перешеек (П) и маточный отдел трубы (М)

сирующая эктопическая беременность). Вместе с тем опыт собственных исследований и данные литературы убеждают, что ультразвуковая диагностика прогрессирующей внематочной беременности возможна лишь в 5—8% наблюдений. Среди причин, обуславливающих сравнительно низкую выявляемость прогрессирующей эктопической беременности, необходимо выделить:

а) позднее обращение пациенток (подавляющее большинство больных внематочной беременностью обращается в лечебные учреждения при появлении признаков нарушения целостности плодного яйца);

б) сложность диагностики эктопической nidации трофобласта на ранних этапах его развития.

По данным некоторых источников литературы, диагностическая ценность трансвагинального ультразвукового сканирования варьирует в достаточно широких пределах — от сверхнизких (9,2%) до сверхвысоких (98%) показателей. Следует отметить, что, во-первых, подобные показатели не имеют реальной основы, а во-вторых, возможности трансвагинальной эхографии при подозрении на внематочную беременность необходимо рассматривать только в комплексе диагностических мероприятий. Т. е. информация, полученная в ходе трансвагинального ультразвукового сканирования, позволяет дополнить детальное клиническое обследование и, тем самым, определить рациональную тактику ведения больных с подозрением на внематочную беременность.

Хорионический гонадотропин. В клинической практике определение уровня хорионического гонадотропина, который впервые выявляется в крови беременной женщины на 6—7 день после зачатия, а в моче — на 8 день, применяют для следующих целей:

- лабораторной диагностики ранних сроков беременности;
- дифференциации маточной и эктопической беременностей;
- исключения беременности у пациенток репродуктивного возраста с нарушениями менструальной функции или болевым синдромом, не связанными с беременностью.

Хорионический гонадотропин (ХГ) — специфический гормон беременности, появляющийся в крови и моче только во время беременности и исчезающий вскоре после родов. ХГ — основной гормональный инкрет первой половины беременности. Местом его образования являются клетки синцитиотрофобласта. Молекула ХГ имеет сложную, неоднородную гликопротеиновую структуру, относительную массу 38 000 и состоит из двух нековалентно связанных субъединиц (α - и β -субъединицы). α -субъединица почти идентична для всех гликопротеидов — ХГ, лютропина, фоллитропина, тиреотропина; β -субъединица специфична для хорионического гонадотропина, но напоминает β -частицу лютеинизирующего гормона. β -субъединица представлена двумя полипептидными цепями, соединенными дисульфидными мостиками. Во многих современных тестах на беременность используются антитела не к нативному ХГ, а к его β -субъединице. Целесообразность подобного подхода объясняется с изложенных ниже позиций:

- во-первых, фактически исключаются ложноположительные результаты, обусловленные перекрестной реакцией с α -субъединицей лютеинизирующего гормона и других полипептидов;
- во-вторых, в моче беременных женщин преобладает именно β -субъединица;
- в-третьих, установлено, что в эктопическом трофобласте нарушается продукция β -, а не α -субъединицы: уровень свободной α -субъединицы при внематочной беременности выше, чем при физиологическом течении маточной беременности, в сроки от 6 до 10 недель; в то время как содержание β -субъединицы ХГ (β -ХГ) при эктопической nidации ниже, чем при таком же сроке физиологической беременности.

Биологические реакции на беременность — это качественный способ определения наличия (положительная реакция) либо отсутствия (отрицательная реакция) ХГ в моче женщины. Данные реакции достаточно специфичны — их информативность при физиологическом течении беременности достигает 85—100%. Вместе с тем, биологические пробы обладают существенными недостатками:

- сравнительно большой продолжительностью постановки реакции (48—96 часов);
- высокой себестоимостью (для одного исследования требуется несколько лабораторных животных);
- отсутствием методики количественного определения гормона (выполнение биологической пробы предусматривает предварительное разведение мочи в соотношениях 1:10, 1:50, 1:100, 1:200 и т. д. — таким образом, биологическое тестирование позволяет получить лишь приблизительное представление о количестве гормона);
- низкой диагностической ценностью при эктопической имплантации бластоцисты (информативность биологических проб при нарушенной внутриматочной беременности не превышает 10—12%).

Изложенные выше недостатки биологических тестов послужили основанием для отказа от их применения.

Во многих современных «мочевых» тестах на беременность реализован принцип иммуноферментного анализа (вид иммунохимического анализа, основанный на иммунологической реакции антиген-антитело, для выявления которой в качестве метки (маркера) антигена, антитела или обоих компонентов этой реакции используют их конъюгаты с ферментами). Метод является полуколичественным и отличается достаточно высокой чувствительностью (25—50 МЕ/л), позволяющей в большинстве случаев трубной беременности обнаружить положительную реакцию (после задержки очередной менструации более чем на одну неделю). Относительная простота, доступность и высокая скорость реакции метода — в совокупности обосновывают целесообразность его использования в неотложной гинекологии (специфичность метода при внутриматочной беременности достигает 99,6%).

Внедрение в клиническую практику методики определения β -ХГ с помощью радиоиммунологического анализа (РИА), объединяющего радиоизотопные и иммунологические пробы, по праву считается революционным шагом в ранней диагностике как маточной, так и эктопической беременностей. Радиоиммунологические методы используют для количественного определения интактного ХГ и свобод-

ной β -субъединицы ХГ. РИА основан на иммунологической реакции антиген-антитело, в которой гормон действует как антиген, вступая в реакцию со специфическим антителом; в один из компонентов вводят радиоактивную метку (интенсивность реакции антиген-антитело соответствует концентрации гормона в крови). Кроме этого в РИА заложен принцип действия масс, согласно которому определяемое вещество конкурирует со своим меченым радиоактивным изотопом-аналогом (антигеном) за ограниченное число мест связывания антитела до достижения химического равновесия компонентов реакционной смеси. РИА является более точным, чувствительным и специфичным методом в сравнении с иммунологическими тестами (самые чувствительные иммунологические тесты способны улавливать гормон в количестве 1 МЕ/мл, а радиоиммунологические — 1 мМЕ/мл). Согласно требованиям II Международного стандарта (*Second Reference Standard, 1963*), 1 нг гормона соответствует 5,8 мМЕ/мл, следовательно, концентрация ХГ в сыворотке крови свыше 5 мМЕ/мл расценивается как положительная реакция, свидетельствующая о наличии беременности.

Чувствительность РИА при эктопической беременности (частота эктопических беременностей с положительным тестом) колеблется от 88 до 100%. Частота ложноотрицательных результатов РИА при внематочной беременности не превышает 2%.

Разновидностью РИА является иммунорациометрический анализ (ИРМА), основанный на определении антигена с помощью меченых. ИРМА обладает еще более высокой специфичностью и чувствительностью (от 0,01 нг/мл), благодаря которым впервые удается обнаружить присутствие ХГ в сыворотке крови на 9 день, а в моче — на 13 день после овуляции.

Среди преимуществ РИА выделяют:

- высокую специфичность и чувствительность метода;
- использование небольших объемов исходного материала (от 0,01 мл);
- отсутствие перекрестных реакций с гормонами, идентичными по структуре, и неспецифических реакций с другими белками;

- возможность определения не только гормона, но и его субъединиц;
- точное тестирование количества суточной секреции гормона.

Вместе с тем, РИА отличает и ряд недостатков:

- относительная длительность постановки теста;
- ограниченный срок годности некоторых компонентов (что требует подбора определенного количества материала для проведения серийного исследования);
- необходимость в специальном оборудовании.

Итак, при обследовании пациенток с подозрением на внематочную беременность необходимо учитывать следующие положения, касающиеся тестирования ХГ:

1) определение уровня ХГ является вспомогательным методом диагностики, результаты которого должны оцениваться в соответствии с анамнезом, клинической симптоматикой, данными объективного исследования, а также особенностями ультразвуковой картины органов малого таза,

2) при эктопической беременности содержание ХГ ниже, чем при маточной беременности такого же срока;

3) выбор метода определения ХГ (качественный или количественный) зависит от конкретной клинической ситуации: так, для диагностики маточной беременности малых сроков или дифференциации причин «острого живота» — более приемлемы качественные методы, которые позволяют в кратчайшие сроки исключить или подтвердить факт наличия беременности; при подозрении на внематочную беременность предпочтение отдают более информативным (количественным) методам (РИА; ИРМА);

4) динамику роста ХГ целесообразно оценивать в сложных клинических ситуациях (подозрение на прогрессирующую трубную беременность, трудности в дифференциации между трубным и маточным абортom), а также после органосохраняющего лечения внематочной беременности: контроль над уровнем β -ХГ позволяет выявить персистенцию трофобласта, характеризующуюся резким возрастанием титра гормона к 9 суткам послеоперационного периода;

5) титр β -ХГ в сыворотке крови свыше 5 мМЕ/мл оценивается как положительная реакция, свидетельствующая о наличии беременности.

Фактор ранней беременности (ФРБ) — специфическая для беременности иммуносупрессивная субстанция, появляющаяся в крови и моче уже через 24—48 часов после оплодотворения. ФРБ является первым лабораторным признаком наступившей беременности и наиболее ранним иммуносупрессорным агентом, предотвращающим отторжение бластоцисты. Предполагается, что ему принадлежит роль передачи иммуносупрессивного эффекта хорионическому гонадотропину и плацентарному лактогену. У 94% больных с эктопической беременностью обнаруживается более низкий, в сравнении как с физиологической, так и нарушенной маточной беременностью, титр ФРБ (определяемый с помощью теста ингибирования розеткообразования).

Биопсия эндометрия. Безусловно, в настоящее время диагностическое выскабливание слизистой тела матки при подозрении на внематочную беременность применяется не так часто, как до «эры» лапароскопии и эхографии. Более того, выскабливание слизистой тела матки обосновано лишь в тех клинических ситуациях, когда диагноз «эктопическая беременность» дифференцируется с неполным самопроизвольным абортom и/или дисфункциональным маточным кровотечением.

При внематочной беременности эндометрий трансформируется в децидуальную оболочку, строение которой идентично *decidua parietalis* — слизистой оболочке, выстилающей полость «беременной» матки вне зоны имплантации бластоцисты. Таким образом, под влиянием половых стероидов в слизистой тела матки развивается «гиперсекреторное состояние». Формирование последнего завершается в те же сроки, что и при маточной локализации плодного яйца — к 3—4 недели беременности.

На фоне трубного аборта, характеризующегося длительным и «стертым» течением, функция желтого тела угасает постепенно, по мере отслойки ворсин хориона, поддерживая продолжительное время определенный гормональный фон, благодаря которому эндометрий полностью не оттор-

гается, а подвергается обратному развитию (инволюция). Морфологическими изменениями в слизистой тела матки, типичными для трубного аборта, являются структуры первой, второй и третьей стадий обратного развития эндометрия (децидуальной оболочки) после нарушенной беременности, появление клубков спиральных артерий, атипическая трансформация маточного эпителия в виде феномена Ариас—Стеллы и «светлых желез» Овербека. Вышеописанные признаки могут встречаться либо в сочетании друг с другом, либо в отдельности. Вместе с тем, указанные изменения в эндометрии не являются патогномоничными для внематочной беременности. Обратное развитие эндометрия встречается как при трубном, так и маточном аборте (самопроизвольный выкидыш) и обусловлено замедленным и продолжительным снижением уровня гормонов желтого тела и плаценты. Структуры первой-второй стадии при нарушенной трубной беременности необходимо отличать от эндометрия замедленной и неполной фазы десквамации, а структуры третьей стадии — от нефункционирующего эндометрия.

При трубном аборте во всех стадиях обратного развития эндометрия наблюдаются атипические изменения эпителия в виде феномена Ариас—Стеллы (наибольшую диагностическую ценность данный феномен приобретает при сочетании с третьей стадией обратного развития). Феномен Ариас—Стеллы характеризуется появлением в эпителии желез эндометрия набухших клеток с необычайно крупными полиморфными гиперхромными ядрами, в 4—5 раз превышающими величину ядра нормальной эпителиальной клетки. Предполагается, что основу развития феномена Ариас—Стеллы составляет гиперсекреция гонадотропных гормонов, синтезируемых либо синцитиотрофобластом (маточная и внематочная беременности, хорионэпителиома, пузырьный занос), либо аденогипофизом (гормональная контрацепция, стимуляторы овуляции).

«Светлые железы» Овербека встречаются при третьей стадии обратного развития эндометрия после нарушенной внематочной или маточной беременности. Эпителиальные клетки единичных желез имеют светлую вакуолизированную «пенистую» цитоплазму и полиморфные крупные ядра.

Для адекватной интерпретации результатов гистологического исследования эндометрия при подозрении на внематочную беременность целесообразно использовать следующие подходы:

1) к несомненным признакам маточной беременности относятся:

- наличие в соскобе слизистой тела матки ворсин хориона и/или децидуальной ткани с инвазией хориального эпителия;
- отложение в децидуальной ткани и в стенках венозных сосудов фибриноида в виде очагов и тяжей; (необходимо уточнить, что среди пациенток, принимавших стимуляторы овуляции, обнаружение перечисленных признаков не исключает вероятность гестеротопической беременности);

2) наиболее частыми морфологическими признаками внематочной беременности являются:

- структуры первой, второй, третьей стадий обратного развития эндометрия (децидуальной оболочки) после нарушенной беременности;
- клубки спиральных артерий;
- феномен Ариас—Стеллы;
- «светлые железы» Овербека;

4) феномен Ариас—Стеллы может наблюдаться на фоне приема гормональных контрацептивов, стимуляторов овуляции (кломифен цитрат), при хорионэпителиоме и пузырьном заносе, а также в очагах эндометриоза различной локализации;

5) при вялотекущем трубном аборте (так называемая «старая» внематочная беременность), сопровождающемся продолжительным кровотечением, ценность гистологического исследования резко снижается из-за отсутствия в соскобе децидуальной ткани;

6) полное отторжение децидуальной оболочки в виде «децидуального слепка» может быть ошибочно интерпретировано как самопроизвольный (маточный) аборт (вследствие неверной макроскопической оценки «слепка»); подобные «анамнестические данные» могут повлиять на результаты гистологического исследования.

Лапароскопия представляет наиболее информативный метод диагностики внематочной беременности, так как позволяет объективно (визуально) оценить состояние матки, яичников, маточных труб, объем кровопотери, локализацию эктопического плодного яйца. Лапароскопическая картина внематочной беременности отличается широкой вариабельностью и зависит от гестационного срока, течения беременности (прогрессирующая, нарушенная по типу трубного аборта или разрыва маточной трубы), величины кровопотери, локализации эктопического плодного яйца и выраженности спаечного процесса в малом тазу.

При *трубном аборте* определяется утолщенная маточная труба, величина, форма и оттенок которой определяются областью nidации бластоцисты и сроком прервавшейся беременности. В большинстве случаев стенки маточной трубы на фоне бледно-розового цвета неизменной брюшины отличаются резко выраженным синюшным оттенком, а из брюшного отверстия трубы изливается темная кровь, выполняющая (в зависимости от объема кровопотери) одно (прямокишечно-маточное) или несколько углублений малого таза. При «полном» трубном аборте на брюшине малого таза, вблизи «беременной» маточной трубы идентифицируется прервавшееся плодное яйцо — синюшное образование, по внешнему виду напоминающее сгусток крови, однако имеющее более плотную консистенцию (вследствие пропитывания кровью элементов плодного яйца).

Безусловно, лапароскопия представляет наиболее надежный метод диагностики эктопической беременности. Вместе с тем, проведение лапароскопии сопряжено с определенным риском для здоровья пациенток: в литературе описаны достаточно серьезные осложнения лапароскопии — газовая эмболия, повреждение органов и сосудов брюшной полости, в том числе с летальным исходом. Несмотря на совершенствование эндоскопической техники (создание «визуальных» троакаров и игл для создания пневмоперитонеума, инсуфляторов газа с автоматическим электронным контролем, с внедрением которых в практику риск развития грозных осложнений сведен к минимуму), показания к диагностической лапароскопии должны быть

строго обоснованы: *при подозрении на внематочную беременность лапароскопия производится на завершающем этапе, когда результаты менее инвазивных исследований не позволяют установить окончательный диагноз.*

Нами разработана *система обследования* пациенток при подозрении на внематочную беременность и ненарушенных гемодинамических показателях (естественно, при наличии выраженных нарушений последних тактика ведения больных не представляет повода для дискуссий). Необходимо уточнить, что под системой обследования мы подразумеваем последовательность проведения тех или иных мероприятий, по завершению которых в кратчайшие сроки решается поставленная задача, в данном случае — установление диагноза.

Естественно, что первым и обязательным этапом комплексного обследования пациенток при подозрении на внематочную беременность является клиничко-анамнестическое исследование.

На втором этапе проводится трансвагинальное ультразвуковое сканирование. Важность этого этапа не подлежит сомнениям: во-первых, для проведения трансвагинальной эхографии не требуется специальной подготовки женщин, метод абсолютно неинвазивен и относительно прост и может быть использован непосредственно после гинекологического осмотра; во-вторых, высокая разрешающая способность трансвагинальных эхо-преобразователей позволяет детально изучить акустическое отражение от матки, ее придатков, углублений малого таза, обеспечить визуальный контроль кульдоцентеза и, тем самым, в большинстве наблюдений установить правильный диагноз на самых ранних этапах обследования больных данного контингента. Итак, второй этап (клиническое исследование + трансвагинальная эхография) является завершающим при обследовании больных с подозрением на внематочную беременность в следующих ситуациях:

- 1) обнаружение в полости матки плодного яйца (прогрессирующая маточная беременность);
- 2) регистрация плодного яйца и признаков жизнеспособности эмбриона вне полости матки (прогрессирующая эктопическая беременность);

3) идентификация достоверных признаков нарушенной маточной беременности — появление в полости матки «пустого» плодного яйца с деформированными контурами или множественных структур неправильной формы, с пониженной эхоплотностью и различным волновым сопротивлением, характерных для элементов хориона;

4) получение во время «визуального» кульдоцентеза темной несворачиваемой крови (внутрибрюшное кровотечение);

5) выявление признаков перитубарной гематомы — образования неправильной формы, с неоднородной внутренней структурой и пониженным уровнем звукопроводимости, расположенное сбоку от матки или выполняющее углубления малого таза (нарушенная трубная беременность).

Третий этап обследования при подозрении на эктопическую беременность зависит от результатов предшествующих исследований:

1) в тех случаях, когда данные клинического и ультразвукового исследований свидетельствуют в пользу нарушенной маточной беременности или патологической трансформации слизистой тела матки, проводят гистероскопию с диагностическим выскабливанием эндометрия и последующим морфологическим изучением его соскоба;

2) при выявлении косвенных признаков эктопической беременности (идентификация «подозрительных» образований, расположенных в проекции придатков матки) и/или отсутствии патологических изменений со стороны срединного маточного эха осуществляют тестирование β -субъединицы хорионического гонадотропина в плазме крови.

На четвертом, заключительном, этапе проводят диагностическую лапароскопию. Показаниями для пельвиоскопии служат:

1) заключение гистологического анализа соскоба эндометрия, согласно которому преобразования в слизистой тела матки могут быть обусловлены эктопической nidацией плодного яйца (появление группы децидуальных клеток, «светлых желез» Овербека, идентификация феномена Ариас—Стеллы и клубков спиральных артерий с гиалинизированными стенками);

2) увеличение титра β -ХГ в сыворотке крови свыше 6 мМЕ/мл.

Необходимо уточнить, что после третьего этапа обследования при определенных условиях, а именно, титре β -ХГ свыше 2000 мМЕ/мл и отсутствии по данным трансвагинального ультразвукового сканирования признаков эктопической беременности, целесообразным является проведение не лапароскопии, а гистероскопии с диагностическим выскабливанием эндометрия, поскольку достаточно высокие показатели радиоиммунологического тестирования более характерны для маточной nidации плодного яйца.

Среди современных методов *лечения* трубной беременности выделяют эндохирургический и медикаментозный. Однако медикаментозная терапия целесообразна только при прогрессировании трубной беременности — т. е. менее чем в 5—8% всех случаев внематочной беременности. В связи с этим эндохирургия представляет преимущественный метод лечения трубной беременности. Более подробно аспекты лечения внематочной беременности представлены в лекции «Малоинвазивная хирургия в гинекологии».

СОВРЕМЕННЫЕ МЕТОДЫ ЛЕЧЕНИЯ БЕСПЛОДИЯ

Бесплодие в браке — проблема, занимающая особое место в современной медицине. Многообразие причин, приводящих к бесплодию, а также возможность их сочетания затрудняет правильный выбор направления лечебной тактики, особенно в случаях наличия нескольких факторов бесплодия у каждого из супругов.

В настоящее время в качестве методов лечения бесплодия широкое распространение получили оперативная эндоскопия, индукция овуляции и вспомогательные репродуктивные технологии.

В последние два десятилетия активное внедрение в клиническую практику лечения бесплодия методов вспомогательной репродукции (МВР) сделало возможным наступление беременности не только при инфертильности, связанной с отсутствием маточных труб или стойкой их непроходимостью, но и при бесплодии, обусловленном эндометриозом, иммунологическими и андрологическими факторами, неясных причинах бесплодного брака, а также у женщин, потерявших детородную функцию в связи с наступлением менопаузы или не обладавших ею изначально.

В современных условиях ясно обозначилась тенденция к определению четких показаний для применения различных МВР, основанных на индивидуальных особенностях пациентов и выражающихся в тех или иных анатомических и функциональных изменениях их репродуктивной системы. Так, например, помимо искусственной инсеминации — инструментального введения семенной жидкости в половые пути женщины, стали широко использовать «классический» вариант экстракорпорального оплодотворения (ЭКО), заключающийся в получении преовуляторных ооцитов, оплодотворении их *in vitro* сперматозоидами и переносе развивающихся эмбрионов в матку, а также его модификации:

- ГИФТ — совместный перенос гамет (яйцеклеток и сперматозоидов) при идиопатическом бесплодии в неизменные маточные трубы;
- ЗИФТ — аналогичный перенос зигот (эмбрионов на стадии пронуклеусов) при сомнении наступления оплодотворения в случае сниженных показателей спермы;
- программу донации ооцитов (Ovum donation, ЭКО-ОД) — для лечения пациенток с нефункционирующими яичниками или при их отсутствии яйцеклеток донора;
- ICSI (ИКСИ) — введение единичного сперматозоида мужа в цитоплазму яйцеклетки жены при крайних степенях олигоастенозооспермии.

Эффективность применения этих методов, как правило, оценивается по частоте наступления беременности из расчета на число пациенток, вступивших в лечебный менструальный цикл. Однако подобная оценка далеко не всегда является отражением конечной цели — рождения живого здорового ребенка.

Результаты использования МВР на основе данных Международного регистра применения вспомогательных репродуктивных технологий представлены в табл. 8.

Искусственная инсеминация (ИИ). Первая успешная попытка ИИ женщины, целью которой было преодоление бесплодия, обусловленного мужским фактором, была осуще-

Таблица 8

**Результаты лечения бесплодия
методами вспомогательной репродукции**

	Метод лечения бесплодия		
	ЭКО	ИКСИ	ГИФТ
Частота применения	70,2%	23,7%	4,5%
Частота беременностей	20,5%	21,7%	30,8%
Частота живорожденных	77,9%	94,2%	93,3%
Репродуктивные потери	22,1%	5,8%	6,7%

ствлена J. Hunter в 1790 г. В России первая ИИ была произведена в 1925 г. А. А. Шороховой по поводу азооспермии.

В зависимости от источника получения спермы различают гомологическое искусственное осеменение — эякулятом мужа и гетерологическое — эякулятом другого мужчины.

Показаниями для ИСМ (искусственная инсеминация спермой мужа) являются, в основном, коитальные нарушения, препятствующие нормальному попаданию эякулята во влагалище; легкие формы нарушения сперматогенеза или иммунологическая агрессия цервикальной слизи.

ИСМ выполняется в случае наличия у жены:

- старых разрывов промежности;
- анатомических препятствий со стороны влагалища и матки;
- тяжелых форм вагинизма;
- неблагоприятного воздействия на сперму содержимого влагалища или цервикальной слизи;
- анкилозных повреждений тазобедренных суставов.

Показаниями со стороны мужа к проведению ИСМ являются:

- *impotetio coeundi* по причине отсутствия эрекции, или при недостаточной эрекции;
- большие размеры гидроцеле или пахово-мошоночной грыжи;
- *ejaculatio praecox*;
- выраженная гипоспадия;
- некоторые формы олигозооспермии I—II степени;
- патологический посткоитальный тест.

ИСМ применяется перед стерилизацией мужа, в случае назначения ему лекарственных препаратов, которые вызывают бесплодие, или перед облучением. Перед этим сперму мужчин предварительно криоконсервируют.

В последнее время ИСМ все чаще используют для преодоления иммунологической агрессии цервикальной слизи при бесплодии. Эффективность этого метода в данном случае составляет 27,7%.

Инсеминацию спермой донора (ИСД) проводят при бесплодии, обусловленном тяжелыми нарушениями сперматогенеза (аспермия, азооспермия, олигоспермия III степени). ИСД также применяют при тяжелых общих заболеваниях

мужа, состоянии после болезни Hodgkin, при наличии муковисцидоза, болезни Werdnig—Hoffman; в случае отрицательной генетической предрасположенности в семье (мертворождение, рождение детей с тяжелой формой гемолитической болезни вследствие сенсибилизации по Rh-фактору, рождение детей с пороками развития, обусловленными наличием наследственной патологии у мужа).

С целью улучшения показателей спермы предлагают фракционировать эякулят, отделять подвижные формы путем фильтрации, аккумулировать несколько эякулятов с помощью криоконсервации, добавлять калликреин, декстразу, аргинин, кофеин или простагландины.

При нормальном состоянии репродуктивной системы у женщин для ИИ применяют цервикальный метод введения эякулята, при наличии антиспермальных антител — внутриматочный. Для повышения эффективности искусственного оплодотворения у женщин с двухфазным менструальным циклом целесообразно проводить эту процедуру на фоне индукции овуляции гормональными методами. Искусственное оплодотворение может производиться не только у абсолютно здоровых женщин, но и у пациенток со сниженной фертильностью (нарушение овуляции, односторонняя или затрудненная проходимость маточных труб, аномалии развития матки) после проведения соответствующей корригирующей терапии.

ИИ необходимо проводить через день в период предполагаемой овуляции, в количестве 2 манипуляций в одном менструальном цикле.

Следует отдавать предпочтение введению нативной спермы, поскольку эффективность ее применения в 2—3 раза выше, чем при использовании криоконсервированного материала. Однако доказано, что замораживание снижает антигенные свойства спермы, что делает перспективным применение этого метода искусственного осеменения у женщин с антиспермальными антителами.

Эффективность применения ИСМ колеблется от 6 до 22%, а ИСД — находится в пределах — 30—60%.

Методы лечения бесплодия, основанные на оплодотворении *in vitro*. Первым важнейшим научно-практическим достижением, совершившим революционный переворот в

области репродукции, явилась работа Неаре, опубликованная в 1891 г., которая была посвящена изучению возможности переноса эмбрионов от одного млекопитающего другому и вынашивании наступившей при этом беременности. В 1934 г. появились первые сообщения нашей соотечественницы О. В. Красовской об успешном повторении трансплантации эмбрионов кролика в матку другого аналогичного животного.

Сообщение о первой беременности, наступившей в результате переноса эмбриона в матку женщины после оплодотворения ооцитов *in vitro* (экстракорпоральное оплодотворение, ЭКО) в естественном нестимулированном менструальном цикле, было опубликовано в научной литературе P. Steptoe et R. Edwards в 1976 г., но, к сожалению, эта беременность оказалась эктопической. И только в 1978 г. в той же клинике Борн Холл родился первый ребенок «из пробирки» — Луиза Браун — у женщины с удаленными маточными трубами. В 1986 г. в Научном центре акушерства, гинекологии и перинатологии РАМН родился первый ребенок в рамках программы ЭКО.

«Классический» (первоначально предложенный P. Steptoe et R. Edwards) вариант ЭКО, состоящий из получения у пациентки ооцитов, оплодотворения их сперматозоидами мужа и переноса эмбрионов в матку, с течением времени подвергся различным модификациям, что дало возможность объединить его с альтернативными, основанными на его принципах, методами в общую группу современных методов вспомогательной репродукции. К ним, помимо ЭКО, стали относить:

- **ГИФТ (GIFT)** — перенос гамет (ооцитов и сперматозоидов) в маточные трубы в случае полноценности хотя бы одной из них;
- **ЗИФТ (ZIFT)** — перенос зигот (оплодотворившихся ооцитов) в маточные трубы;
- **ovum donation (OD)** — программу, основанную на методе ЭКО ооцитов донора с последующим переносом эмбрионов в матку реципиентки при отсутствии у нее яичников или их функции, в том числе при преждевременном истощении яичников, дисгенезии гонад, генетических нарушений у матери, а также при есте-

- ственной менопаузе, когда, например, потребность в материнстве возникает у женщин, потерявших детей;
- программу «суррогатного материнства» — перенос эмбрионов генетических родителей в матку другой женщины с целью вынашивания беременности (при отсутствии или неполноценности матки пациентки, но сохранении функции яичников);
 - ICSI и его модификации (PESA, MESA, TESE) — интрацитоплазматическую инъекцию эякулированного (или извлеченного из яичка и его придатка) сперматозоида в ооцит, применяемую при крайних степенях олигоастенозооспермии или обструкционной азооспермии.

Стандартный «классический» метод ЭКО. Показаниями для проведения лечения методом ЭКО («классический вариант») являются:

- абсолютное трубное бесплодие, связанное с удалением обеих маточных труб по поводу трубных беременностей, сактосальпинксов различной этиологии, опухолевидных образований труб и др.;
- стойкое трубное и трубно-перитонеальное бесплодие, обусловленное необратимой окклюзией маточных труб (или единственной оставшейся трубы), и/или спаечным процессом в малом тазу, связанным с хроническими воспалительными заболеваниями внутренних половых органов, а также с перенесенными операциями на органах малого таза, при бесперспективности дальнейшего консервативного или хирургического лечения бесплодия;
- эндокринное бесплодие, при невозможности достижения беременности с помощью гормонотерапии в течение 6 месяцев и более;
- бесплодие, обусловленное эндометриозом органов малого таза, при безуспешности других видов лечения в течение 2 лет и более;
- бесплодие, обусловленное мужским фактором: олиго-, астено-, тератозооспермия I—II степени или их комбинация;
- идиопатическое бесплодие продолжительностью более 2 лет, установленное после использования всех со-

временных методов обследования, включая лапароскопию;

— сочетание указанных форм бесплодия.

Распределение причин бесплодия, повлекших за собой применение методики ЭКО, представлено в табл. 9.

Таблица 9

Распределение причин бесплодия при ЭКО
(данные Международного регистра результатов лечения бесплодия методами ВРТ, 1998)

Причины бесплодия	Обобщенные данные по всем странам мира	Россия
Только трубный фактор	38,8%	53,8%
Другой, только женский фактор	11,2%	24,2%
Только мужской фактор	17,8%	4,8%
Много факторов	18,3%	16,9%
Необъяснимое бесплодие	14,0%	0,2%

Стандартный «классический» метод ЭКО состоит из следующих этапов. **Отбор пациентов** основан на представлении, что этот метод не является панацеей в лечении бесплодия и должен использоваться лишь в тех случаях, когда достижение беременности с помощью других методов невозможно или предыдущие усилия в этом направлении не привели к желаемому результату. Поэтому при отборе таких пациентов следует базироваться на данных их предварительного общеклинического обследования и результатов дополнительных исследований: гистеросальпингографии, тестов функциональной диагностики, спермограммы мужа, УЗИ органов малого таза, лапароскопии, изучения гормонального статуса. В настоящее время считается, что ЭКО может быть эффективным практически при любой форме infertility. Противопоказаниями к его применению следует считать:

- состояния, связанные с перспективой возникновения опасности для здоровья и жизни пациентов (тяжелые соматические и инфекционные заболевания, при которых противопоказаны оперативные вмешательства, беременность и роды);

- психические заболевания, препятствующие воспитанию детей или существенно затрудняющие его;
- наличие (в том числе в анамнезе) пограничных и злокачественных новообразований яичников или злокачественных опухолей другой локализации.

Основной задачей программы экстракорпорального оплодотворения и переноса эмбрионов (ЭКО и ПЭ) является получение большого числа зрелых, жизнеспособных преовуляторных ооцитов, способных к оплодотворению *in vitro*. Для этого проводят **стимуляцию суперовуляции**.

В период освоения и изучения возможностей метода предпринимались попытки получения преовуляторных ооцитов в спонтанных циклах. Время предстоящей овуляции прогнозировали по пику лютеонизирующего гормона (ЛГ) (измеряли уровень ЛГ в моче через 3—5 часов) либо имитировали пик ЛГ введением хорионического гонадотропина (ХГ) при достижении фолликулом диаметра 18—20 мм.

Эффективность метода ЭКО в спонтанных циклах составляет 8%. В настоящее время получение преовуляторных ооцитов для ЭКО в спонтанных циклах проводится достаточно редко и выполняется только в тех ситуациях, когда стимуляция суперовуляции противопоказана (склонность к формированию кист яичников; операции по поводу кист яичников в анамнезе; рецидивирующие гиперпластические процессы эндометрия, миома матки, генитальный эндометриоз).

Эффективность ЭКО в стимулированных циклах значительно выше (20—30% возникновения беременностей на перенос). Показатель наступления беременности возрастает при переносе более одного эмбриона.

Суперовуляцию можно стимулировать различными препаратами прямого или опосредованного действия. Наибольшее распространение получили препараты синтетических нестероидных антиэстрогенов — кломифена-цитрат (КЦ) и его аналоги: клостильбегит, клоמיד, перготайм, серофен; а также препараты, содержащие естественные ФСГ и ЛГ, выделенные из мочи женщин в постменопаузе (ЧМГ): пергонал, неопергонал, хумегон, меногон, а также средства, содержащие только ФСГ: метродин, урофоллитропин, фертинорм, пурегон (рекомбинантный фолликулостимулирующий гормон).

Наиболее простой, безопасной и дешевой является стимуляция суперовуляции аналогами кломифена-цитрата. Однако применение этих схем стимуляции суперовуляции в современных условиях следует ограничить в связи с недостаточной эффективностью (4—12%), обусловленной сохранением высокого уровня ЛГ, часто возникающим «паразитарным» пиком ЛГ и антиэстрогенным действием на эндометрий.

В последние годы наиболее широкое применение получили препараты ЧМГ (человеческие менопаузальные гонадотропины). Введение ЧМГ способствует усилению процесса фолликулогенеза, если стимуляция овуляции начинается в раннюю фолликулиновую фазу. Стимуляция овуляции гонадотропинами проводится 10—15 дней, начиная со 2—3 дня менструального цикла. Широко внедрены в клиническую практику комбинированные схемы применения ЧМГ и аналогов КЦ. Введение препаратов ЧМГ производится либо одновременно на фоне приема КЦ, либо последовательно, когда прием КЦ прекращается. Эта более мягкая схема используется при СПКЯ (синдром поликистозных яичников), чтобы уменьшить число развивающихся фолликулов. С этой же целью при СПКЯ используется чистый ФСГ.

Имеется опыт стимуляции препаратами ЧМГ после лечения даназолом (данол, дановал, даноген). Лечение даназолом применяется у пациенток с эндометриозом или со склонностью к образованию кист в яичниках. Эти препараты оказывают преимущественно антигонадотропное действие. Эффективность программы ЭКО при использовании только препаратов ЧМГ не превышает 15—20%.

В настоящее время среди схем стимуляции суперовуляции предпочтение отдается режиму стимуляции с помощью а-ГнРГ (агонистов гонадотропин-рилизинг-гормона) (85%). В России каждая 3 попытка ЭКО включает в себя стимуляцию овуляции с участием а-ГнРГ. Применение аналогов гонадолиберина повышает эффективность программы ЭКО более чем в 2 раза. Эффективность наступления беременности из расчета на один перенос эмбрионов в полость матки при использовании а-ГнРГ составляет примерно 40%. При постоянном введении агонистов а-ГнРГ снижается

чувствительность (происходит десинхронизация) рецепторов клеток аденогипофиза, что позволяет добиться блокады гонадотропной активности и вторичной функции гонад (так называемая медикаментозная кастрация). Это позволяет унифицировать стартовые условия фолликулогенеза, обеспечивает вступление в фазу активного роста большего числа фолликулов, а также предотвращает «паразитарный» выброс ЛГ.

Наиболее широко применяется так называемая длинная схема, когда введение а-ГнРГ начинается с середины лютеиновой фазы предыдущего цикла (19—22 день) введением депо-декапептила или золадекса, или ежедневными инъекциями декапептила до дня введения ХГ. При наступлении полной блокады секреции эстрадиола (100—50 пкмоль/л) (2—5 день цикла) начинается стимуляция роста фолликулов введением ЧМГ.

Таким образом, не существует общепринятой схемы стимуляции суперовуляции в программе ЭКО.

Схемы стимуляции суперовуляции представлены в табл. 10.

Таблица 10

Схемы стимуляции суперовуляции

Схема стимуляции суперовуляции	Режим введения препаратов
Стимуляция суперовуляции аналогами кломифена	КЦ в дозе от 50 до 100 мг/сут с 4—5 по 8—9 день цикла
Комбинированная схема КЦ + ЧМГ	КЦ 100 мг/сут со 2—3 дня цикла в течение 5 дней; одновременно ЧМГ по 1—3 ампулы в/м на 2, 4, 6 или 3, 5, 7 день цикла, а далее ежедневно
	КЦ 100 мг/сут с 5 по 9 день цикла, с 9 дня — ЧМГ по 2—3 ампулы ежедневно
«Чистая схема»	ЧМГ со 2—3 дня цикла по 1—3 ампулы ежедневно или через день
Стимуляция суперовуляции с помощью а-ГнРГ	декапептил по 0,1 мг или 0,5 мг п/к с 19—23 дня; одновременно со 2—3 дня цикла ЧМГ (см. «чистую схему»)
	декапептил-депо 3,75 мг или золадекс 3,6 мг однократно в/м или п/к на 21 день цикла, далее используется «чистая схема»

Гормональный мониторинг позволяет определять концентрацию эстрадиола (E_2) в течение лечебного цикла. Это дает возможность оценить функциональную зрелость фолликулов и ооцитов и определить момент введения разрешающей (овуляторной) дозы ХГ 5—10 тыс. ЕД (Профазин, Прегнил), который имитирует пик эндогенного ЛГ и ведет к окончательному созреванию ооцитов перед овуляцией. Обычно концентрация E_2 в крови в это время составляет около 300 пг/мл из расчета на каждый фолликул диаметром 15 мм и более. По данным **ультразвукового мониторинга**, применяемого для слежения за ростом фолликулов и эндометрия в динамике, этому моменту соответствует диаметр лидирующего фолликула 18—19 мм и толщина эндометрия 9—10 мм.

Трансвагинальная пункция фолликулов и получение преовуляторных ооцитов под контролем УЗИ является важным этапом, который проводится спустя 35—36 часов после введения ХГ.

Основные принципы технологии, применяемой на **эмбриологическом этапе** программы ЭКО, следующие.

- Получение фолликулярной жидкости, содержащей ооциты.
- Выделение комплекса ооцит — клетка кумулюса (окружающие ооцит фолликулярные клетки) из фолликулярной жидкости пунктированного фолликула и перенос в питательную среду.
- Микроскопический контроль стадии созревания ооцитов по состоянию клеток кумулюса.
- Выделение прогрессивно подвижной фракции сперматозоидов из эякулята методом центрифугирования.
- Инсеминация ооцитов путем введения в среду 50—100 тыс. спермиев на 1 ооцит.
- Удаление стеклянным капилляром с поверхности зигот фолликулярного эпителия через 18 ч культивирования.
- Контроль оплодотворения по наличию 2 пронуклеусов в ооците.
- Культивирование эмбрионов в течение 48 ч.
- Отбор эмбрионов с лучшей морфологией, более продвинутых по стадии дробления.

— Перенос эмбрионов с помощью катетера в полость матки.

Перенос эмбрионов (ПЭ) в матку осуществляется трансцервикально с помощью катетера спустя 2—3 суток после получения ооцитов. Немалым залогом успеха ЭКО является перенос не одного, а нескольких эмбрионов, оптимально — 3, поскольку перенос большего числа эмбрионов не имеет клинических преимуществ, так как возрастание риска наступления многоплодной беременности соответственно ведет к повышению частоты перинатальных потерь.

Поддержка лютеиновой фазы. Дефект лютеиновой фазы, выражающийся в снижении выработки эстрадиола и прогестерона из-за неполноценности состояния желтого тела, может возникать после извлечения содержимого фолликулов за счет сопутствующей аспирации клеток гранулезы. Такое явление требует проведения коррекции путем назначения соответствующих гормонов (препаратов ХГ, оказывающих стимулирующее действие на эндокринную функцию желтого тела, или препаратов прогестерона).

Диагностика наступившей беременности может быть проведена в ранние сроки лабораторными методами, начиная с 12—14 дня от момента ПЭ (обнаружение трофобластического β -глобулина или β -субъединицы ХГ в крови или моче). Наряду с традиционными лабораторными методами могут быть использованы (для ранней диагностики наступившей беременности) особенности изменения концентрации АМГФ (а 2-микроглобулин фертильности) в сыворотке крови уже с 10-го дня после ПЭ. Концентрация АМГФ более 45 мг/л в это время позволяет судить о наступившей имплантации эмбрионов с высокой степенью достоверности. Через 3 недели после переноса эмбрионов возможна экографическая диагностика плодного яйца.

Таким образом, технология лечения методом ЭКО представляется весьма сложной. Это подчеркивает необходимость более целенаправленного отбора пациентов для ЭКО, правильной коррекции программы в процессе лечения, а также прогнозирования результатов.

Перенос гамет в маточные трубы (ГИФТ). Первые упоминания об успешном переносе гамет в маточные трубы относятся к началу 80-х гг., когда Asch осуществил перенос

гамет лапароскопическим доступом в сочетании с выполнением первых этапов «классического» ЭКО. Преимущества этого метода заключаются в том, что при его применении отпадает необходимость в культивировании зигот и эмбрионов, недостатки — в невозможности установить факт оплодотворения при отсутствии беременности и теоретический риск повышения частоты возникновения трубной и гетеротопической беременности. В 1987 г. R. Janson впервые предложил переносить гаметы трансцервикально после катетеризации маточных труб со стороны полости матки.

Показаниями для проведения лечения методом ГИФТ являются:

- бесплодие неясной этиологии;
- бесплодие, обусловленное эндометриозом органов малого таза;
- бесплодие, обусловленное цервикальным фактором при неэффективности лечения с помощью внутриматочной инсеминации спермой мужа в 4—6 циклах.

Высокие результаты лечения бесплодия методом ГИФТ, по сравнению со стандартным ЭКО (50% и 30% соответственно), были отмечены в материалах XII ежегодной встречи ESHRE. Сообщалось, что особенно эффективно применение ГИФТ у супружеских пар с идиопатическим бесплодием.

Перенос зигот в маточные трубы (ЗИФТ). В отличие от ГИФТ, сущность ЗИФТ заключается в переносе в маточные трубы не гамет, а зигот — преэмбрионов, возникших как следствие оплодотворения ооцитов *in vitro*.

Основным морфологическим признаком зигот является наличие в яйцеклетке двух пронуклеусов — мужского и женского. Поэтому ЗИФТ, в отличие от ГИФТ, позволяет микроскопически установить факт оплодотворения, что имеет большое практическое значение, особенно при выраженной олигоастенозооспермии у мужа, неясном или иммунологическом бесплодии.

Показания для лечения бесплодия методом ЗИФТ те же, что и для ГИФТ, но в сочетании с мужским фактором инфертильности.

Техника переноса гамет и зигот при ГИФТ и ЗИФТ имеет свою специфику — это трансцервикальная катетеризация маточной трубы. Процедуру переноса при ЗИФТ и ГИФТ осуществляют под контролем трансабдоминального УЗИ. Всегда проводят катетеризацию только одной трубы (даже при наличии обеих проходимых) из-за опасности дополнительной травматизации. Число переносимых ооцитов или зародышей индивидуально и колеблется от 1 до 5.

Частота наступления беременности из расчета на число лечебных циклов составляет 28,6% и на число переносов эмбрионов — 48,0%. Однако эти методы применяются сравнительно редко, так как число пациенток с неизмененными маточными трубами невелико.

Программа донорских ооцитов (ЭКО-ОД, Ovum donation). Классический вариант ЭКО, предусматривающий использование ооцитов, извлеченных из собственных яичников женщины, не может быть применен при нефункционирующих яичниках или при их отсутствии.

Показаниями для лечения бесплодия методом ЭКО-ОД считают такие ситуации, при которых невозможно получение собственных полноценных яйцеклеток. К таким состояниям относятся:

- дисгенезия гонад: чистая форма (кариотип 46XXX), смешанная форма (кариотип 46XY), синдром Шерешевского—Тернера (кариотип 45XO);
- синдром преждевременного истощения яичников;
- синдром ареактивных яичников;
- посткастрационный синдром;
- отсутствие оплодотворения собственных яйцеклеток в предшествующих лечебных циклах ЭКО;
- естественная менопауза.

Особенностями программы ЭКО-ОД являются, с одной стороны, воспроизведение у пациентки процессов, происходящих в эндометрии, характерных для здоровых женщин репродуктивного возраста, с другой — синхронизация стадии развития эмбрионов, образовавшихся после оплодотворения донорских ооцитов сперматозоидами мужа пациентки-реципиентки. Решение первой задачи достигается путем назначения заместительной гормонотерапии, а критериями для решения второй — УЗИ эндометрия и резуль-

таты гормонального мониторинга реципиентки, которые должны соответствовать стадии развития эмбриона, оцениваемого в днях после получения ооцитов у донора.

При проведении заместительной гормонотерапии путем подбора дозы препаратов стремятся добиться концентрации прогестерона и E_2 в сыворотке крови, соответствующей нормальному менструальному циклу в различные его дни.

При наступлении беременности, диагностируемой путем определения ХГ в крови и УЗИ органов малого таза, заместительную гормонотерапию в программе Ovum donation продолжают до 100—120 дня (от 1 дня последней менструации), варьируя дозы препаратов с учетом нормальных значений эстрадиола и прогестерона в различные сроки беременности.

Схема заместительной гормонотерапии в программе ЭКО-ОД представлена в табл. 11.

Таблица 11

Схема заместительной гормонотерапии в программе ЭКО-ОД

Дни цикла	Доза эстрадиол валерата (мг per os)	Доза прогестерона (масляный раствор, мг в/м)
1—5	2	—
6—10	4	—
11—13	6—8	—
14—23	2	50—100
23—30	3	100

Особого внимания при наступлении беременности после осуществления ЭКО-ОД заслуживают женщины, находившиеся ранее в постменопаузальном периоде. Не вызывает сомнения тот факт, что отбор пациенток в подобную программу должен проводиться самым тщательным образом, то есть в нее могут быть включены только соматически и психически здоровые женщины. Лишь в этом случае риск возникновения осложнений во время беременности будет минимальным. Рациональные схемы заместительной

гормонотерапии, гибкая коррекция режимов и доз применяемых препаратов с учетом ультразвукового мониторинга и гормональных исследований, тщательное наблюдение во время беременности дают все основания ожидать ее благополучного завершения и рождения здорового ребенка.

Суррогатное материнство. Этот метод вспомогательной репродукции позволяет иметь детей женщинам без матки и пациенткам с тяжелой соматической патологией, когда вынашивание беременности для них невозможно или противопоказано. Термином «суррогатная мать» принято называть женщину, которая вынашивает ребенка для бесплодной супружеской пары, являющейся его генетическими родителями. Реализация этой программы зависит не только от решения медицинских и юридических, но и морально-этических проблем.

Интрацитоплазматическая инъекция сперматозоида в ооцит (ИКСИ). После успешного завершения предварительного исследования на животных в середине 80-х гг. в мире была начата разработка новых микроманипуляционных методов вспомогательной репродукции, в результате применения которых удалось найти пути решения проблемы транспорта сперматозоида в цитоплазму ооцита при тяжелых нарушениях сперматогенеза.

Первоначально в таких случаях в качестве дополнительного этапа в «классической» программе ЭКО для достижения полноценной инсеминации и оплодотворения была использована техника частичного рассечения зона pellucida (PZD), а позже метод инъекции нескольких сперматозоидов в перивителиновое пространство (SUZI). Эти методы позволили повысить частоту оплодотворения при значительных изменениях показателей спермограммы лишь на 20% и характеризовались низкой частотой наступления беременности, не превышающей 3,0—7,0%.

В 1992 г. Palermo и Van Steirteghem сообщили о существенном повышении частоты наступления беременности при лечении крайних степеней мужского бесплодия с использованием микроинъекции сперматозоида непосредственно в цитоплазму ооцита. В настоящее время ИКСИ рассматривается как метод, решающий большинство проблем мужского бесплодия, особенно в случае:

- критических нарушений сперматогенеза;
- ретроградной эякуляции при выраженных нарушениях качества и количества сперматозоидов;
- наличия антиспермальных антител;
- отсутствия оплодотворения в предшествующих 2 попытках «классической» процедуры ЭКО.

ICSI проводят по стандартной методике: сначала обездвиживают сперматозоид, затем осуществляют иммобилизацию ооцита; инъекционную иглу вводят в цитоплазму, контролируя разрыв оолеммы частичной ее аспирацией, и инъецируют сперматозоид в центральную часть ооцита.

По данным ряда авторов, при одинаковых показателях спермы (обычно олигоастенозооспермии III степени) и примерно одинаковом возрасте мужчин, частота наступления беременности уменьшается с увеличением возраста женщин. В связи с этим был сделан предположительный вывод о том, что возраст пациенток старше 40 лет и, соответственно, снижение качеств получаемых у них яйцеклеток является одним из основных препятствий для достижения значительного успеха при ИКСИ.

Азооспермия, являясь крайней степенью мужской инфертильности, встречается примерно у 20% бесплодных мужчин и обусловлена как обструкцией семявыводящих путей, так и грубыми нарушениями сперматогенеза. В случаях бесперспективности оперативного восстановления проходимости семявыводящих путей при обструктивных формах зооспермии с середины 80-х гг. для получения сперматозоидов стали использовать открытую микрохирургическую биопсию, эпидидимальную аспирацию (MESA) и экстракцию сперматозоидов из ткани яичка (TESE), а в дальнейшем и закрытую технику — перкутанную (чрескожную) аспирацию сперматозоидов из придатка или яичка (PESA) для оплодотворения ооцитов в условиях стандартной программы ЭКО. Однако частота оплодотворения и наступления беременности оставались низкими и не превышали 20% и 9% соответственно. Лишь с внедрением метода ИКСИ и сочетание его с MESA, TESE и PESA открылись новые перспективы в лечении ранее безнадежных случаев мужского бесплодия.

Несмотря на довольно обнадеживающие результаты применения ICSI при лечении бесплодия, обусловленного мужским фактором, необходимо подчеркнуть особое значение генетического скрининга инфертильных пациентов, нуждающихся в применении этого метода. Целым рядом исследований доказано, что мужчины с тяжелыми формами олигоастенотератозооспермии даже при нормальном кариотипе составляют группу высокого риска как носители различных генетических дефектов в половых клетках, которые могут передаваться потомству мужского пола, обуславливая в половозрелом возрасте аналогичную форму субфертильности или даже инфертильности у сыновей. Показана прямая корреляция между концентрацией сперматозоидов в эякуляте и частотой хромосомных аномалий, составляющих при нормозооспермии 2,2% и увеличивающейся до 5,1% — при олигозооспермии, 14,6% — при азооспермии и 20,3% — при необструктивной азооспермии. Более того, сама процедура выполнения ICSI, включающая аспирацию ооцитоплазмы, несет потенциальный генетический риск в связи с возможным нарушением мейотического веретена, что может обуславливать более высокую частоту пороков в эмбрионах после ICSI, чем после классического оплодотворения *in vitro*. Принимая во внимание тот факт, что частота рождения детей с хромосомными аномалиями у инфертильных мужчин в 10 раз выше по сравнению с общей популяцией, где этот показатель составляет 0,6%, в случае наступления беременности после выполнения ICSI должна быть рекомендована пренатальная диагностика.

СОВРЕМЕННЫЕ МЕТОДЫ КОНТРАЦЕПЦИИ

«Планирование семьи» — в соответствии с определением ВОЗ, включает комплекс мероприятий, способствующий решению одновременно нескольких задач:

- а) избежать наступления нежелательной беременности;
- б) иметь только желанных детей;
- в) регулировать интервалы между беременностями;
- г) контролировать выбор времени рождения ребенка в зависимости от возраста родителей;
- д) устанавливать число детей в семье.

Практическому решению этих задач служат санитарное просвещение и консультирование по вопросам планирования семьи и брака, медико-генетическое консультирование и т. д. Немаловажная роль принадлежит методам контрацепции, применение которых позволяет регулировать рождаемость, главным образом путем предупреждения нежелательной беременности, что позволяет снизить материнскую смертность от искусственных абортов на 25—50%.

Существующие в настоящее время контрацептивные средства принято классифицировать следующим образом:

- 1) традиционные методы контрацепции:
 - барьерные (или механические),
 - спермициды (или химические),
 - ритмические (или биологические),
 - прерванное половое сношение;
- 2) современные методы контрацепции:
 - внутриматочная,
 - гормональная.

Особым видом регулирования рождаемости является добровольная хирургическая стерилизация (ДХС), характеризующаяся необратимостью.

Контрацептивные средства должны отвечать изложенным ниже требованиям:

- обладать высокой контрацептивной эффективностью;
- не оказывать патологического воздействия на организм женщины и полового партнера;
- не иметь тератогенного действия на последующее потомство;
- быть простыми в употреблении;
- обладать обратимостью действия (т. е. обеспечивать временную стерильность);
- являться доступными и недорогими, а также эстетичными и конфиденциальными.

Контрацептивную эффективность (надежность) средства принято определять с помощью индекса Перля (коэффициент беременности, R), который рассчитывают по формуле:

$$R = \text{количество зачатий} \times 1200 / \text{время наблюдения (мес)}.$$

Данный показатель отражает количество беременностей, наступивших в течение года среди 100 женщин, использующих конкретное контрацептивное средство: чем ниже индекс Перля, тем выше контрацептивная эффективность средства. Несомненно, идеального средства контрацепции не существует: традиционные методы обладают сравнительно невысокой контрацептивной эффективностью, а использование современных ограничивается рядом противопоказаний и побочных реакций. Не существует также и универсального метода для конкретной пациентки, так как на протяжении репродуктивного периода большинству женщин приходится применять различные контрацептивные средства в зависимости от возраста, особенностей половой жизни, отношения к контрацепции половых партнеров, наличия гинекологических и соматических заболеваний. Таким образом, выбор метода контрацепции является сложной задачей, решение которой должно осуществляться совместно гинекологом и пациенткой (а зачастую и партнером), с учетом таких основных факторов, как:

- а) контрацептивная эффективность;
- б) приемлемость;
- в) безопасность;

- г) неконтрацептивные свойства метода (в частности, лечебные);
- д) возможность развития побочных реакций;
- е) степень риска в случае наступления нежелательной беременности;
- ж) восстановление фертильности;
- з) планирование будущих беременностей.

Барьерные методы контрацепции (БМ):

Диафрагмы

· Шеечные колпачки

Губки

· Презервативы

Механизм контрацептивного действия БМ основан на предотвращении проникновения сперматозоидов через канал шейки матки в верхний отдел репродуктивной системы благодаря созданию механического препятствия (барьера). По данным мировой статистики в 1990 г. традиционные методы контрацепции использовали около 72 миллионов супружеских пар. БМ могут применяться изолированно, однако более целесообразно использовать их рекомендуют в комплексе со спермицидами для усиления контрацептивного действия.

Спермициды. Механизм контрацептивного действия спермицидов (или химических средств контрацепции) основан на способности активного ингредиента, входящего в их состав, разрушать сперматозоиды в течение нескольких секунд (не более 2 минут). Столь жесткое требование к временному интервалу объясняется способностью сперматозоидов спустя несколько секунд после эякуляции проникать в канал шейки матки, а через 90 секунд — достигать маточных труб. В качестве активного ингредиента современных спермицидов используют:

- сурфактанты: ноноксинол-9, октоксинон, менфегол, хлорид бензалкония (хлорид бензалкония — диметил-алкил-бензил-аммоний-хлористый бензалконий — вызывает тотальное разрушение сперматозоидов в течение 20 секунд в концентрации 0,005%, что превосходит эффект ноноксинола-9; обладает бакте-

рицидным и вирусоцидным действием против вирусов герпеса тип 1 и 2, цитомегаловируса, ВИЧ),

- ингибиторы активных ферментов: А-ген 53 (А-gen 53), син-а-ген (Syn-a-gen).

Помимо активного вещества в состав спермицидов входит носитель — вещество, обеспечивающее дисперсию и обволакивающий эффект во влагалище, благодаря которым возникает своеобразный барьер вокруг шейки матки.

Контрацептивная эффективность — невысокая — 25—30 беременностей на 100 женщин/лет.

Ритмический метод (биологический) основан на воздержании от половой жизни на протяжении перiovуляторного (фертильного) периода или использовании в эти сроки других средств предохранения от беременности. Метод базируется на следующих принципах:

- овуляция происходит за 14—15 дней до начала очередной менструации (при условии, что женщина не страдает гинекологическими заболеваниями и пребывает в благоприятных, постоянных условиях окружающей среды);
- период жизни яйцеклетки составляет 24—48 час после овуляции;
- жизнеспособность сперматозоидов в организме женщины составляет — 7—8 дней.

Существует 4 варианта ритмического метода:

- 1) календарный (метод Ogino—Knaus);
- 2) температурный;
- 3) цервикальный (метод Биллинга);
- 4) симптотермальный (мультикомпонентный).

1. **Календарный метод, или метод Ogino—Knaus**, позволяет вычислить фертильный период, исходя из продолжительности менструальных циклов за последние 8—12 мес. Начало фертильного периода определяют путем вычитания «18» из самого короткого цикла, а конец — вычитанием «11» из самого длинного цикла.

Например:

Самый короткий менструальный цикл = 28 дней

Самый длинный = 30

Начало фертильного периода = $28 - 18 = 10$ день цикла

Конец фертильного периода = $30 - 11 = 19$ день цикла

2. **Температурный метод** основан на определении фертильного периода путем утреннего измерения базальной температуры. Базальную температуру измеряют на протяжении всего менструального цикла, каждое утро, не вставая с постели, в течение 7—10 мин, вводя термометр на 3—4 см в прямую кишку. Полученные данные заносят в график. Следует пользоваться одним и тем же термометром (или электронно-программированным термометром фертильности, или специальным термометром с иной градуировкой).

Определение фертильного периода. День предовуляторного спада базальной температуры принимается за 0 день, т. е. день наивысшей фертильности. С учетом жизнеспособности сперматозоидов и яйцеклетки начало фертильного периода приходится на день менструального цикла -6 , а конец — $+3$. После трех дней повышенной базальной температуры наступает безопасный период (рис. 23).

3. **Цервикальный метод** — метод Биллинга основан на изменении характера шейной слизи в течение менструального цикла под влиянием эстрогенов. Во время перiovуляторного периода слизь становится светлой, прозрачной, тягучей, обильной (под влиянием пика эстрогенов) и напоминает сырой яичный белок. Это сопровождается появле-

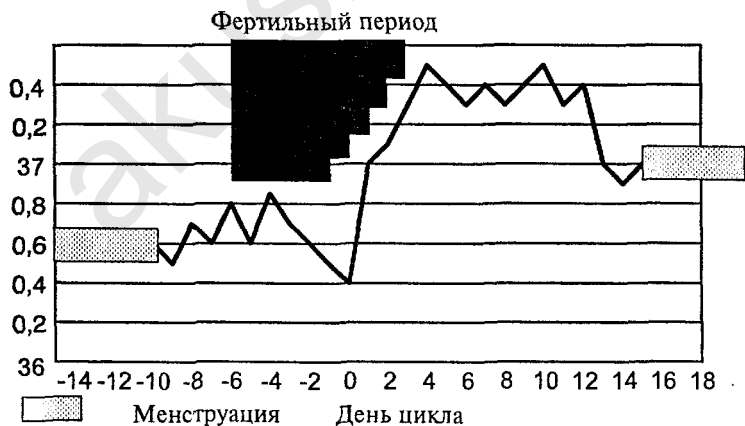


Рис. 23. Методика определения фертильности

нием слизистых выделений из влагалища и ощущением влажности вульвы. В остальные дни цикла шейная слизь вязкая, вырабатывается в небольшом количестве, имеет беловатый или желтоватый оттенок; вульва сухая. Овуляция обычно происходит спустя 24 часа после исчезновения обильной и светлой слизи, а фертильный период продолжается после этого еще 4 дня (с учетом колебаний времени овуляции и жизнеспособности яйцеклетки и сперматозоидов).

Внутриматочная контрацепция. В настоящее время этим методом предохранения от беременности пользуются более 70 млн женщин во всем мире. Развитие внутриматочной контрацепции связано с предложением R. Richter (1909) вводить в полость матки кольцо, изготовленное из кишки шелкопряда.

Классификация современных ВМС:

1) инертные (или нейтральные), изготовленные из полиэтилена с добавлением сульфата бария (для рентгеноконтрастности),

2) медикаментозные, содержащие медь и гестагены.

Механизм контрацептивного действия ВМС окончательно не изучен, существует несколько теорий:

1) теория спермато- и овоцитоксического действия ионов меди;

2) теория abortивного действия — ВМС приводят к повышению синтеза простагландинов, усиливающих тонус миометрия;

3) теория ускоренной перистальтики маточных труб — ВМС способствуют усилению перистальтики труб, что обеспечивает преждевременное проникновение оплодотворенной яйцеклетки в полость матки; в подобной ситуации имплантация становится невозможной вследствие неподготовленности эндометрия и трофобласта;

4) теория асептического воспаления — ВМС вызывают воспалительные изменения в эндометрии (полиморфно-ядерная лейкоцитарная инфильтрация, увеличение количества макрофагов и т. д.), препятствующие имплантации;

5) теория сперматотоксического действия — ВМС усиливают фагоцитоз сперматозоидов макрофагами и тормозят миграцию сперматозоидов;

б) теория энзимных нарушений в эндометрии — ВМС повышают содержание кислой и щелочной фосфатаз в слизистой тела матки, что нарушает процесс имплантации;

7) теория подавления функциональной активности эндометрия — ВМС, содержащие гестагены, приводят к атрофии эндометрия, а также тормозят развитие секреторных преобразований.

Показания к применению ВМС:

— ВМС представляет оптимальный метод контрацепции для рожавших женщин (особенно после рождения последнего ребенка) и имеющих одного постоянного партнера (так как отсутствует риск возникновения заболеваний, передаваемых половым путем).

Противопоказания к применению ВМС:

а) абсолютные:

- беременность;
- острые и подострые воспалительные процессы наружных и внутренних половых органов;
- отсутствие в анамнезе родов;
- подростковый период.

б) относительные:

- аномалии развития половой системы;
- миома матки;
- эндометриоз;
- инфантильная матка (длина полости матки менее 6 см);
- деформация шейки матки;
- эрозия шейки матки;
- подозрение на гиперпластический процесс эндометрия, нарушения менструального цикла;
- рецидивирующие воспалительные процессы матки и ее придатков;
- заболевания крови, анемия;
- экстрагенитальные заболевания (подострый эндокардит, диабет, хронические воспалительные экстрагенитальные заболевания с частыми обострениями);
- аллергия на медь;
- внематочная беременность в анамнезе;
- стеноз шеечного канала.

Гормональная контрацепция. Свыше 120 миллионов женщин во всем мире используют гормональный метод предохранения от нежелательной беременности. Современные гормональные контрацептивы в зависимости от состава и способа их применения подразделяются на:

- а) комбинированные эстроген-гестагенные;
- б) мини-пили (чистые прогестагены);
- в) инъекционные (пролонгированные);
- г) подкожные импланты.

Комбинированные эстроген-гестагенные препараты. Препараты данной группы принято называть «комбинированными оральными контрацептивами» (КОК). В каждой таблетке КОК содержатся эстроген и прогестаген. В качестве эстрогенного компонента используется, главным образом, этинилэстрадиол, реже — местранол (последний в организме женщины частично трансформируется в этинилэстрадиол). По активности этинилэстрадиол незначительно превосходит местранол. Прогестагенный компонент представлен производными 19-нортестостерона: норэтинодрел (1 поколение); норэтистерон, этинодиол диацетат, линестренол, левоноргестрел, норгестрел (2 поколение); дезогестрел, гестоден, норгестимат (3 поколение); и производными 17 α -гидроксипрогестерона — медроксипрогестерона ацетат. Прогестероновая активность левоноргестрела и норгестрела в 10 раз выше по сравнению с норэтинодрелом и этинодиол диацетатом.

Новые дериваты 19-норстероидов (гестоден, дезогестрел и норгестимат) — химически близки к левоноргестрелу, однако обладают более выраженным селективным действием на рецепторы прогестерона, подавляя овуляцию в меньших дозах, чем левоноргестрел, норэтистерон и норэтинодрел (норэтинодрел и этинодиол диацетат в организме женщины трансформируются в норэтистерон).

Андрогенная активность прогестагенов третьего поколения в сравнении с левоноргестрелом значительно снижена и, следовательно, характеризуется низкой частотой побочных реакций андрогенного типа. Кроме этого прогестагены третьего поколения не нарушают метаболизм липидов, не оказывают влияния на массу тела, не повышают риск развития сердечно-сосудистых заболеваний. Новые соеди-

нения прогестагенов обеспечивают адекватный контроль менструального цикла и, следовательно, наименьшую частоту нарушений менструальной функции.

В современных КОК содержание эстрогенного компонента снижено до 30—35 мкг, прогестагенного — до 50—150 мкг, что в соотношении с первыми комбинированными препаратами составляет 1/5—1/10. КОК с более высокой дозой эстрогенов целесообразно использовать не для предупреждения беременности, а с целью лечения ряда гинекологических заболеваний. В зависимости от вида и дозы эстрогена и прогестагена КОК обладают преимущественно эстрогенным, гестагенным, андрогенным или анаболическим действием, и поэтому отличаются как структурой побочных реакций, так и биологическим действием на организм.

Механизм контрацептивного действия КОК. Контрацептивное действие комбинированных эстроген-гестагенных препаратов основано на синергизме центрального и периферического механизмов, т. е. на подавлении овуляции в результате ингибирующего влияния на гипоталамо-гипофизарно-яичниковую систему, изменении характера шейной слизи и изменениях эндометрия, препятствующих имплантации. Степень воздействия на систему гипоталамус—гипофиз—яичники—матка зависит от дозы, состава, длительности применения препарата, а также исходного функционального уровня этой системы.

Влияние КОК на репродуктивную систему:

- гипоталамус-гипофиз: уровень ЛГ и ФСГ снижается до цифр, соответствующих ранней фолликулиновой фазе менструального цикла; предовуляторные пики отсутствуют;
- яичники уменьшаются в размерах уже в первые 6 месяцев приема препаратов, макроструктура их соответствует периоду постменопаузы; гистостроение яичников характеризуется наличием атретических фолликулов и развитием фиброзных изменений стромы; отмечается нарушение ответной реакции яичников на введение экзогенных гонадотропинов;
- эндометрий: при монофазной контрацепции в слизистой тела матки происходит быстрая регрессия про-

- лиферативных изменений и преждевременное (10 день цикла) развитие неполноценных секреторных преобразований, отек стромы с децидуальной трансформацией, степень которой варьирует в зависимости от дозы прогестагенного компонента; при длительном приеме КОК нередко развивается атрофия желез эндометрия; многофазные препараты обеспечивают циклические изменения эндометрия, характерные для поздней стадий секреции нормального менструального цикла, более полноценную пролиферацию и развитие спиральных артерий, что обеспечивает низкую частоту нарушений менструального цикла по типу межменструальных кровянистых выделений;
- шейка матки: наблюдаются гиперсекреция и изменение физико-химических свойств слизи цервикального канала (повышается ее вязкость и волокнистость), препятствующие пенетрации как сперматозоидов, так и микроорганизмов;
 - в эпителии влагалища отмечаются преобразования, идентичные таковым в прогестероновую фазу менструального цикла (вследствие этого может повыситься частота кандидоза влагалища).

Изложенные выше изменения репродуктивной системы носят преходящий характер. Восстановление циклической гормональной секреции и, следовательно, овуляции, а также всех параметров до исходного уровня зависит от вида препарата и длительности его применения (после приема трехфазных и современных монофазных препаратов в течение 6—12 месяцев функция репродуктивной системы восстанавливается уже в первые 1—3 месяцев).

Контрацептивный эффект КОК составляет 0—0,9 беременностей на 100 женщин/лет. «Контрацептивные неудачи» обусловлены, главным образом, ошибками в приеме препаратов (в частности, в пропуске таблеток, особенно в начале или конце менструального цикла).

Так, по мнению большинства исследователей, правильное использование КОК обеспечивает 100% контрацептивный эффект, включая 7-дневные интервалы между приемом препарата.

В зависимости от содержания эстрогенного и/или гестагенного компонентов КОК подразделяются на моно- и многофазные.

Преимущества трехфазной контрацепции и монофазных препаратов, содержащих прогестагены третьего поколения:

1) низкое содержание гормонов обеспечивает уменьшение ингибирующего влияния на гипоталамо-гипофизарную систему при сохранении высокой контрацептивной эффективности;

2) в многофазных препаратах колеблющиеся соотношения эстрогена и прогестагена имитируют циклические изменения уровня гормонов при физиологическом цикле;

3) циклические изменения в эндометрии при многофазной контрацепции (короткая пролиферативная фаза, формирование секреторной трансформации, идентичной средней стадии секреции физиологического цикла; более полноценная пролиферация и развитие спиральных артерий) обуславливают низкую частоту нарушений менструальной функции;

4) хорошая переносимость, низкая частота побочных реакций;

5) раннее восстановление фертильности (после 6—12 месяцев приема овуляция восстанавливается в течение 1—3 циклов);

6) адекватный лечебный эффект при функциональных нарушениях менструального цикла;

7) минимальное воздействие на свертывающую систему крови, липидный и углеводный обмен.

Показания:

- необходимость надежной контрацепции;
- терапевтическое воздействие при нарушениях менструальной функции и/или некоторых патологических состояниях (дисменорея, функциональные кисты яичников, предменструальный синдром, климактерический синдром, постгеморрагическая анемия, воспалительные процессы матки и ее придатков в стадии разрешения, эндокринное бесплодие, реабилитация после эктопической беременности, акне, жирная себорея, гирсутизм; следует подчеркнуть, что при трех последних состояниях предпочтение отда-

- ется препаратам, содержащим прогестагены третьего поколения — Марвелон, Мерсилон, Силест);
- необходимость обратимого контроля рождаемости и/или соответствующего интервала между родами;
 - сексуальная активность молодых нерожавших женщин (подросткам рекомендуется прием многофазных КОК или монофазных препаратов, содержащих прогестагены третьего поколения);
 - состояние после аборта или родов (безусловно, после прекращения грудного кормления);
 - семейный анамнез рака яичников.

Условия:

- возможность соблюдения режима приема препарата,
- отсутствие активного курения (свыше 10—12 сигарет/сутки).

Противопоказания подразделяются на абсолютные и относительные. *Абсолютные* противопоказания к применению КОК: беременность, тромбоэмболические заболевания, поражение сосудов системы головного мозга, злокачественные опухоли репродуктивной системы и молочных желез, тяжелые нарушения функции печени, цирроз (перечисленные заболевания имеются в настоящее время или отмечались ранее).

Относительные противопоказания к применению КОК: тяжелый токсикоз второй половины беременности, идиопатическая желтуха в анамнезе, герпес беременных, зуд во время беременности, тяжелая депрессия, психозы, бронхиальная астма, эпилепсия, тяжелая гипертензия (160/100 ммHg), серповидно-клеточная анемия, тяжелый сахарный диабет, ревматический порок сердца, атеросклероз, гиперлипидемия, тяжелые заболевания почек, варикозное расширение вен и тромбоз, калькулезный холецистит, пузырный занос (до исчезновения хорионического гонадотропина в крови), кровотечения из половых путей неясной этиологии, гиперпролактинемия, ожирение 3—4 степени, активное курение (свыше 10—12 сигарет/сутки), особенно в возрасте старше 35 лет.

Побочные реакции и осложнения, обусловленные приемом КОК, связаны с нарушением эстроген-гестагенного баланса и могут возникнуть как при избытке гормонов, так

и при их дефиците. Указанные осложнения (побочные эффекты) принято подразделять на эстроген- и гестагензависимые.

Эстрогензависимые побочные эффекты: тошнота, чувствительность и/или увеличение молочных желез, задержка жидкости и связанная с этим циклическая прибавка массы, усиление влагалищных слизистых выделений, эктопия цилиндрического эпителия шейки матки, головная боль, головокружение, раздражительность, судороги ног, вздутие живота, хлостаз, гипертензия, тромбофлебит.

Гестагензависимые (андрогензависимые) побочные эффекты: повышение аппетита и массы тела, депрессия, повышенная утомляемость, понижение либидо, акне, увеличение сальности кожи, нейродермит, зуд, сыпь, головная боль (между приемом препарата), увеличение и болезненность молочных желез, скудные менструации, приливы, сухость во влагалище, кандидоз влагалища, холестатическая желтуха. При недостатке эстрогенов могут возникнуть раздражительность, мажущие межменструальные кровянистые выделения в начале и/или середине цикла, скудная менструальноподобная реакция или ее отсутствие, снижение либидо, уменьшение молочных желез, головная боль, депрессия. При недостатке прогестагенов: межменструальные кровянистые выделения в конце цикла, обильная менструальноподобная реакция или ее задержка. Приемлемость КОК определяется развитием, длительностью и выраженностью побочных реакций, имеющих сугубо индивидуальный характер. В зависимости от времени появления побочных явлений реакции подразделяются на ранние и поздние. Ранние (тошнота, головокружение, болезненность и увеличение молочных желез, межменструальные кровянистые выделения, боли в животе) — формируются, как правило, в первые 3 месяца применения препарата и, в большинстве случаев, со временем самостоятельно исчезают. Поздние (утомляемость, раздражительность, депрессия, акне, увеличение массы, снижение либидо, нарушение зрения, задержка менструальноподобной реакции) — развиваются в более поздние сроки (свыше 3—6 месяцев).

Неконтрацептивные (лечебные) свойства КОК:

- регуляция менструального цикла (купирование альгодисменореи, гиперполименореи, овуляторных болей, отдельных симптомов предменструального синдрома);
- профилактика доброкачественных и злокачественных опухолей яичников, рака эндометрия, кистозной мастопатии, а также доброкачественных опухолей молочных желез (применение КОК в течение четырех и более лет на 50% уменьшает риск развития этих заболеваний);
- профилактика постменопаузального остеопороза;
- профилактика миомы матки, эндометриоза, функциональных кист яичников;
- КОК предотвращают развитие эктопической беременности; воспалительных процессов половых органов благодаря изменению физико-химических свойств шеечной слизи (последняя обеспечивает плотный барьер не только для сперматозоидов, но и для патогенной флоры, включая гонококков);
- профилактика ревматоидного артрита, язвенной болезни желудка;
- терапия акне, себореи, гирсутизма;
- наличие «rebound-эффекта», используемого для лечения некоторых форм бесплодия.

Для обеспечения «аварийной» контрацепции с помощью КОК разработана специальная схема (метод Yuzpe), отличающаяся высокой контрацептивной эффективностью: в первые 72 часа после «неприкрытого» полового акта принимают 3 таблетки монофазного КОК; через 12 час прием препарата повторяют в той же дозе. Как правило, через двое суток после использования схемы «аварийной» контрацепции появляются кровянистые выделения из половых путей. Несмотря на высокую контрацептивную надежность «аварийного» метода, следует учитывать, что данная схема предусмотрена лишь для эксклюзивных ситуаций и не может быть применена более 1 раза в течение года.

Мини-пили. «Мини-пили» (МП) содержат только микродозы прогестагенов (300—500 мкг), что составляет 15—30% дозы прогестагена в комбинированных эстроген-гестагенных препаратах.

Механизм контрацептивного действия МП складывается из нескольких факторов:

а) «шеечный фактор» — под влиянием МП уменьшается количество шеечной слизи, повышается ее вязкость, что обеспечивает снижение пенетрирующей способности сперматозоидов в периовуляторном периоде;

б) «маточный фактор» — применение МП приводит к изменениям в эндометрии, препятствующим имплантации;

в) «трубный фактор» — МП обуславливают замедление миграции яйцеклетки по маточной трубе;

г) «центральный фактор» — у 50% пациенток МП подавляют овуляцию (дериваты 19-нортестостерона в сравнении с производными 17а-оксипрогестерона обладают более выраженным ингибирующим влиянием на гипоталамо-гипофизарную систему).

Контрацептивная эффективность МП — 0,3—9,6 беременностей на 100 женщин/лет. Ниже представлены основные препараты класса «мини-пили».

Инъекционный метод контрацепции (ИК) применяют более 18 миллионов женщин во всем мире. В состав ИК входят прогестагены пролонгированного действия, лишённые эстрогенной и андрогенной активности:

- депо-медроксипрогестерона ацетат («Депо-Провера»),
- норэтистерона энантат («НЭТ-ЭН»).

Механизм контрацептивного действия ИК:

- подавление овуляции (ингибирующее влияние на гипоталамо-гипофизарную систему);
- изменение физико-химических свойств слизи цервикального канала (повышается ее вязкость и волокнистость), препятствующее пенетрации сперматозоидов;
- нарушение уровня ферментов, «отвечающих» за процесс оплодотворения;
- преобразования в эндометрии, препятствующие имплантации.

Контрацептивная эффективность ИК — 0,5—1,5 беременностей на 100 женщин/лет.

Подкожные импланты. Норплант («Norplant») — производитель «Leiras Pharmaceuticals», Финляндия. Представлен

гибкими силиконовыми капсулами длиной 3,4 см и диаметром 2,5 мм, каждая из которых содержит 35 мг левоноргестрела. Норплант-2 — состоит из 2 капсул длиной 44 мм и диаметром 2,4 мм, содержащих 35 мг левоноргестрела.

Механизм контрацептивного действия основан на выделении капсулами норпланта левоноргестрела с постоянной скоростью (30 мкг/сутки), что обеспечивает следующие эффекты:

- подавление овуляции;
- изменение характера шеечной слизи, затруднение пенетрации сперматозоидов;
- атрофию эндометрия, препятствующую имплантации blastocysts;
- преждевременный лютеолиз.

Контрацептивная эффективность норпланта — 0,5—1,5 беременностей на 100 женщин/лет.

Добровольной хирургической стерилизации (ДХС) отводится особое место в программе планирования семьи, так как, во-первых, данный метод сопряжен с хирургическим вмешательством и, во-вторых, отличается необратимостью. В настоящее время ДХС является наиболее распространенным методом регулирования рождаемости как в развитых, так и в развивающихся странах (по данным мировой статистики, в 1990 г. ДХС подверглись 145 миллионов женщин и 45 миллионов мужчин). По мнению большинства исследователей, ДХС представляет наиболее эффективный и, вместе с тем, экономичный метод контрацепции. Однако не вызывает сомнений, что ДХС женщин далеко не самый безопасный способ предохранения. Женская стерилизация основана на создании искусственной непроходимости маточных труб хирургическим путем во время лапароскопии, мини-лапаротомии или традиционного чревосечения (например, во время кесарева сечения). В современной медицине предпочтительным является использование лапароскопического доступа как наименее травматичного вмешательства.

В литературе описаны различные способы создания искусственной окклюзии маточных труб, среди которых можно выделить 4 группы:

1. Методы перевязки и разделения (по Померою, по Паркланду) — маточные трубы лигируют с помощью шовного материала (перевязка) с последующим пересечением (разделение) или иссечением (резекция) фрагмента трубы. Метод Помероя — маточную трубу складывают с образованием петли, перетягивают рассасывающейся лигатурой и иссекают вблизи места перевязки. Метод Паркланда — маточную трубу перевязывают в двух местах с удалением небольшого внутреннего участка.

2. Механические методы основаны на блокировании маточной трубы с помощью специальных устройств — силиконовых колец, зажимов (зажим Фильши, изготовленный из титана, покрытого силиконом; пружинный зажим Халка—Вульфа). Зажимы или кольца накладывают на истмическую часть маточной трубы на расстоянии 1—2 см от матки. Преимуществом зажимов является меньшая травматизация тканей трубы, что облегчает проведение реконструктивных операций с целью восстановления фертильности.

3. Методы с использованием теплэнергетического воздействия (моно- и биполярная электрохирургия, фульгурация, диатермия) заключаются в коагуляции и блокировании маточных труб на расстоянии 3 см от матки.

4. Прочие методы — введение в маточные трубы удаляемой пробки, жидких химических веществ, вызывающих образование рубцовой стриктуры трубы.

Хирургическая стерилизация вызывает необратимые изменения в репродуктивной системе. Несмотря на отдельные случаи восстановления фертильности после дорогостоящих консервативно-пластических микрохирургических операций, частота отрицательных результатов значительно превышает успешные. Именно необратимость ДХС ограничивает спектр ее применения.

Контрацептивный эффект ДХС — 0,05—0,4 беременностей на 100 женщин/лет.

Показания:

- медицинские: наличие противопоказаний к беременности и родам по состоянию здоровья женщины (тяжелые пороки развития и расстройства сердечно-сосудистой, дыхательной, мочевыделительной и

нервной системы, злокачественные новообразования, заболевания крови и т. д.);

- желание женщины (в соответствии с законодательством Российской Федерации, ДХС может быть выполнена при условии: а) возраст женщины превышает 32 года при наличии в семье одного ребенка и более; б) наличие в семье двух и более детей).

Следует отметить, что в собственной практике мы используем только лапароскопический метод инактивации маточных труб. При этом предпочтение отдаем коагуляционному способу как наиболее эффективной методике ДХС (рис. 24). Эндохирургическое вмешательство осуществляем через единственное отверстие в передней брюшной стенке (нижний край пупочного кольца), используя для этих целей телескоп с операционным каналом.

Мужская стерилизация или вазэктомия заключается в пересечении семявыводящих протоков (*vasa deferentia*) и является широко распространенным методом необратимой мужской контрацепции благодаря своей надежности и простоте выполнения. Вазэктомия — недорогостоящая операция, не требующая сложного инструментария, аппаратуры, общей анестезии. Так же, как и женская стерилизация, вазэктомия является необратимым методом контрацепции —

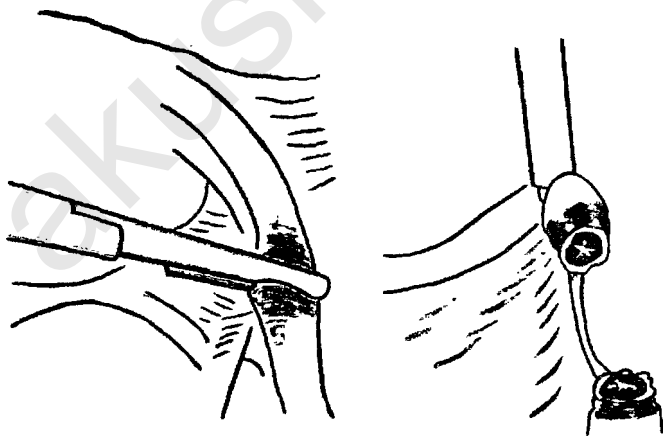


Рис. 24. Коагуляционная инактивация маточных труб

восстановление фертильности является сложной, дорогостоящей и не всегда разрешимой задачей.

Существует несколько модификаций вазэктомии:

1) семявыводящие протоки перевязывают, пересекают и коагулируют через разрезы кожи и мышечного слоя;

2) вазэктомия с открытым концом семявыводящего протока — отличие этой модификации от предыдущей состоит в пересечении протоков без перевязки и электрокоагуляции их абдоминальных концов (уменьшается опасность развития застойного эпидидимита);

3) бескальпельная вазэктомия; предложена в Китае в 1974 г.; для выделения протоков прибегают к пункции с помощью специального препаровального зажима, которым проводят небольшой разрез кожи и стенки семявыводящего протока; данная методика позволяет снизить риск формирования послеоперационных осложнений.

Контрацептивный эффект: вазэктомия считается самым эффективным методом мужской контрацепции. Индекс Перля варьирует в пределах 0,1—0,5%. Причинами «неудач» могут быть: реканализация семявыводящего(их) протока(ов), операционный дефект, врожденная дубликатура протока.

Контрацепция является важной составляющей программы планирования семьи. Несмотря на определенные недостатки современных методов предохранения от нежелательной беременности, их применение, безусловно, безопасней искусственного аборта.

Основу выбора метода контрацепции составляет принцип индивидуального подхода. В различные периоды репродуктивной жизни женщины необходимо подобрать оптимальный метод контрацепции с учетом множества факторов, среди которых следует выделить: а) эффективность метода, б) его приемлемость, в) особенности соматического и гинекологического статуса, г) репродуктивный анамнез, д) возраст, е) семейный статус, ж) национальные и религиозные особенности, з) темперамент, и) отношение партнеров к различным методам контрацепции.

Особенности каждого из существующих в настоящее время методов контрацепции с перечнем показаний и противопоказаний, преимуществ и недостатков и т. д. представ-

лены в соответствующих разделах. В дополнении к изложенному материалу представим здесь разработанную нами схема (схема 2), сведения которой позволяют выбрать рациональный метод предохранения от нежелательной беременности с учетом таких факторов, как возраст пациентки, особенности ее репродуктивного анамнеза и сексуальной активности.

Схема 1

ПОДРОСТКОВЫЙ ПЕРИОД

Основные требования:

- надежная контрацепция,
- защита от заболеваний, передаваемых половым путем,
- обратимость.

Рекомендуемые методы:

- барьерные методы (презерватив) + спермициды;
- КОК (спустя 2 года после менархе) — монофазные, содержащие прогестагены третьего поколения, или многофазные препараты,
- при наличии нескольких партнеров — «двойной голландский метод» — КОК + презерватив)

МОЛОДОЙ РЕПРОДУКТИВНЫЙ ВОЗРАСТ (ДО ПЕРВЫХ РОДОВ)

(период повышенной сексуальной активности)

Основные требования:

- надежная контрацепция,
- защита от заболеваний, передаваемых половым путем,
- обратимость.

Рекомендуемые методы:

- КОК (монофазные, содержащие прогестагены третьего поколения, или многофазные препараты),
- в течение 3 месяцев до планируемой беременности — барьерные методы и/или ритмический метод,
- при наличии нескольких партнеров — «двойной голландский метод» — КОК + презерватив.

ПЕРИОД ЛАКТАЦИИ

Основные требования:

- отсутствует влияние на лактацию,
- надежная, но обратимая контрацепция.

Рекомендуемые методы:

- мини-пили,
- ВМС,
- барьерные методы в сочетании со спермицидами,
- инъекционные препараты.

ДАЛЬНЕЙШЕЕ ПЛАНИРОВАНИЕ СЕМЬИ ПРИ ЖЕЛАНИИ УВЕЛИЧИТЬ ИНТЕРВАЛ МЕЖДУ РОДАМИ

Основные требования:

- надежная, длительная, но обратимая контрацепция,
- защита от заболеваний, передаваемых половым путем (при наличии непостоянного или нескольких партнеров).

Рекомендуемые методы:

- КОК,
- ВМС,
- мини-пили,
- инъекционные препараты,
- барьерные методы в сочетании со спермицидами.

ПОЗДНИЙ РЕПРОДУКТИВНЫЙ ПЕРИОД (после рождения последнего ребенка)

Основные требования:

- надежная контрацепция,
- минимальный риск метаболических нарушений.

Рекомендуемые методы:

- ДХС,
- подкожные импланты,
- инъекционные препараты,
- ВМС,
- КОК (монофазные, содержащие прогестагены третьего поколения, или многофазные препараты),
- мини-пили,
- барьерные методы в сочетании со спермицидами.

ЗАМЕСТИТЕЛЬНАЯ ГОРМОНАЛЬНАЯ ТЕРАПИЯ

В последние годы для коррекции патологических симптомов менопаузы, связанных с дефицитом эстрогенов и прогестерона (нейро-вегетативные симптомы, риск сердечно-сосудистых заболеваний, развитие остеопороза, атрофия слизистых, урогенитальные симптомы) широко используется заместительная гормональная терапия.

Показания к заместительной гормональной терапии:

- нейро-вегетативные расстройства (приливы жара, ночные поты, депрессии, нарушения сна);
- урогенитальные нарушения (диспареуния, сухость во влагалище, учащенное мочеиспускание, дизурия, недержание мочи);
- ишемическая болезнь сердца;
- остеопороз.

Пациентки, нуждающиеся в заместительной гормональной терапии:

- женщины перименопаузального возраста;
- женщины с преждевременным выключением функции яичников;
- женщины старшей постменопаузальной возрастной группы с системными нарушениями;
- женщины с отягощенным соматическим статусом.

Заместительная гормональная терапия может быть монофазной (в непрерывном режиме используются препараты, содержащие фиксированную дозу гормонов — Ливиал, Эстрофем, Клиогест, Премарин, Дивигель, Менорест, Дерместрил, Гинодиан-депо, Прогинова), и двух-, трехфазной, имитирующей гормональный статус физиологического менструального цикла, но в более низких концентрациях гормонов (Климен, Климонорм, Дивина, Дивитрен, Циклопрогинова, Трисеквенс, Фемостон). В перименопаузальный период предпочтителен выбор лекарственных соединений с последовательным включением прогестинов в

циклическом режиме для поддержания регулярных циклов. После нескольких первых лет постменопаузы предпочтительно избегать менструальноподобных выделений и поэтому фиксированная комбинация эстрогенов и прогестинов чаще назначается в непрерывном режиме.

Продолжительность лечения: от 2—3 до 10 лет.

Механизм действия препаратов для заместительной гормональной терапии.

1) Взаимодействуя с рецепторами эстрогенов в гипоталамусе, приводят к снижению выброса гонадолиберина и, соответственно, лютеинизирующего (ЛГ) и фолликулостимулирующего (ФСГ) гормонов. Снижение выброса гонадотропинов ведет к устранению психоэмоциональных и вегетососудистых нарушений, обусловленных снижением продукции эстрогенов с одновременным увеличением секреции ФСГ и ЛГ.

2) Коррекция урогенитальных расстройств: сухость и зуд во влагалище, дизурические явления и недержание мочи, диспареуния, рецидивирующие влагалищные инфекции. Биологический эффект эстрогенов при урогенитальных расстройствах, вне зависимости от способа применения, включает:

- пролиферацию влагалищного эпителия с увеличением кариопикнотического индекса и индекса созревания;
- увеличение количества лактобацилл, гликогена и снижение рН влагалищного содержимого;
- улучшение кровоснабжения стенки влагалища, увеличение трансудации в просвет влагалища;
- улучшение кровоснабжения всех слоев уретры, восстановление ее мышечного тонуса, пролиферацию уретрального эпителия и увеличение количества уретральной слизи;
- повышение давления в средней части уретры до величин, превышающих давление в мочевом пузыре, что препятствует развитию стрессорного недержания мочи;
- улучшение трофики и сократительной активности мышц детрузоров мочевого пузыря;

- улучшение кровообращения, трофики и сократительной активности мышц и коллагеновых волокон тазового дна;
 - стимулирование секреции иммуноглобулинов парауретральными железами, что вместе с увеличением количества уретральной слизи создает биологический барьер, препятствующий развитию восходящей мочевой инфекции.
- 3) Защитное влияние эстрогенов на костную ткань:
- активация синтеза кальцитонина;
 - блокада активности паратгормона посредством снижения его синтеза или снижения чувствительности остеобластов;
 - снижение чувствительности костной ткани к рассасывающему действию метаболитов витамина Д₃;
 - активация процессов гидроксилирования витамина Д₃ в почках и превращение его в активную форму 1,25-дигидрокальциферол;
 - усиление всасывания кальция в кишечнике;
 - снижение катаболического эффекта тироксина за счет усиления синтеза тиреоглобулина;

Защитное влияние гестагенов на костную ткань проявляется в виде прямого воздействия через специфические рецепторы на остеобластах и опосредованно путем блокады рецепторов к глюкокортикоидам и снижения их ингибиторного эффекта на костную ткань.

4) Механизм действия эстрогенов в снижении риска сердечно-сосудистых заболеваний:

- влияние на метаболизм липопротеинов; снижение атерогенного профиля (снижение ЛПНП, повышение уровня ЛВП, снижение уровня общего холестерина, антиоксидантный эффект на липиды, усиление обмена ЛПОНП);
- прямое действие на рецепторы к эстрогенам, вазоактивные пептиды, простагландины, обменные процессы в соединительной ткани (снижение резистентности сосудистого кровотока, повышение индекса резистентности и индекса пульсации сосудов, увеличение секреции простациклина, снижение выработ-

ки тромбосана, эффект антагониста кальция, повышение релаксирующего фактора эндотелия);

- действие на углеводный обмен (повышение чувствительности к инсулину, увеличение секреции инсулина поджелудочной железой, нормализация теста на толерантность к глюкозе, снижение уровня глюкозы).

Абсолютные противопоказания к назначению ЗГ:

- рак молочной железы;
- рак эндометрия;
- коагулопатии;
- нарушения функции печени;
- тромбофлебит;
- маточное кровотечение неуточненного генеза;

Возможные побочные эффекты:

- со стороны ЦНС — головная боль, мигрень, переменны настроения;
- со стороны половой системы — нагрубание молочных желез, изменения либидо, влагалищные кровотечения; гиперплазия эндометрия — в основном для эстроген-содержащих препаратов;
- со стороны ЖКТ — диспепсические расстройства, тошнота, спазм гладкой мускулатуры ЖКТ;
- со стороны ССС — тромбозы и тромбэмболии, повышение АД;
- прочие — повышение массы тела, отеки, аллергические реакции.

Однофазные препараты:

Клиогест, «NOVO NORDISK», Дания, (28 табл. в упаковке),
17 β -Эстрадиол — 2 мг
норэтистерона ацетат — 1 мг

Эстрофем, «NOVO NORDISK», Дания, (28 табл. в упаковке),
17 β -Эстрадиол — 2 мг

Дивигель, «ORION PHARMA INTERNIONAL», Финляндия, (28 пакетиков в упаковке),
эстрадиол гемигидрат — 500 мкг (1 мг)

Гель на спиртовой основе наносят на кожу нижней части передней стенки живота или ягодицы. Площадь нанесения 1—2 ладони. Суточная доза 0,5—1,5 мг. Без перерыва можно применять не больше 3 месяцев.

Премарин, «WYETH-LEDERLE», США, (20,40,60 табл. в упаковке),
смесь конъюгированных эстрогенов лошадиного происхождения 625 мкг (1,25 мг)

Прием непрерывный или с перерывом (21 день приема, 7 дней перерыва)

Менорест, «RHONE-POULENC RORER», Франция, (24 шт. в упаковке), пластырь трансдермальный,
17- β эстрадиол 25 мкг (50 мкг, 75 мкг, 100 мкг)

Климара, «SCHERING», Германия, (в упаковке 4 шт.), трансдермальная терапевтическая система, 17- β эстрадиола 3,9 мг

Пластырь площадью 12,5 см наносят на кожу 1 раз в неделю. Применяют непрерывно или 3-недельными курсами с перерывом в 1 неделю.

Дерместрил, «ROTTAFARM», Италия, (в упаковке 8 шт.),
трансдермальная проводящая система,
17- β эстрадиол 25 мг (50 мг, 100 мг)

Гинодиан-депо, «SCHERING», Германия, (ампулы 1 мл, масляный раствор),
эстрадиола валерат — 4 мг
прастерон энантат — 200 мг

Прогинова, «SCHERING», Германия, (21 табл. в упаковке),
эстрадиола валерат — 2 мг

Ливиал, «ORGANON», Нидерланды, (28 табл. в упаковке),
тиболон — 2,5 мг

Двух-, трехфазные препараты:

Климен, «SCHERING», Германия, (21 табл. в упаковке),
эстрадиола валерат 2 мг — 11 табл.,
эстрадиола валерат 2 мг + ципротерона ацетат 1 мг — 10 табл.
Прием 21 день, перерыв 7 дней.

Климонорм, «JENFPHARM», Германия, (21 табл. в упаковке),
эстрадиола валерат 2 мг — 9 табл.,
эстрадиола валерат 2 мг + левоноргестрел 0,15 мг — 12 табл.
Прием — 21 день, перерыв 7 дней.

Дивина, «ORION PHARMA INTERNANAL», Финляндия,
(21 табл. в упаковке),
эстрадиола валерат 2 мг — 11 табл.,
эстрадиола валерат 2 мг + медроксипрогестерона ацетат 10 мг — 10 табл.
Прием 21 день, перерыв 7 дней.

Циклопрогинова, «SCHERING», Германия, (21 табл. в упаковке),
эстрадиола валерат 2 мг — 11 табл.,
эстрадиола валерат 2 мг + норгестрел 0,5 мг — 10 табл.
Прием 21 день, перерыв 7 дней.

Трисеквенс, «NOVO NORDISK», Дания, (28 табл. в упаковке),
17 β -эстрадиол 2 мг — 12 табл.,
17 β -эстрадиол 2 мг + норэтистерона ацетат 1 мг — 10 табл.,
17 β -эстрадиол 1 мг — 6 табл.
Прием непрерывный.

Дивитрен, «ORION PHARMA INTERNATIONAL», Финляндия, (91 табл. в упаковке),
эстрадиола валерат 2 мг — 70 табл.,
эстрадиола валерат 2 мг + медроксипрогестерона ацетат 20 мг — 14 табл.
не содержат активных веществ — 7 табл.
Прием непрерывный.

Фемостон, «SOLVAY PHARMA», Германия, (28 табл. в упаковке),
17- β эстрадиол 2 мг — 14 табл.,
17- β эстрадиол 2 мг + дидростерон 10 мг — 14 табл.
Прием непрерывный.

В настоящее время учитывают следующие основные принципы применения заместительной гормональной терапии:

- 1) использование только натуральных эстрогенов и их аналогов;
- 2) низкие дозы эстрогенов, соответствующие таковым в ранней фазе пролиферации у молодых женщин;
- 3) сочетание эстрогенов с прогестагенами для исключения гиперплазии эндометрия;
- 4) при интактной матке назначается монотерапия эстрогенами прерывистыми курсами или в непрерывном режиме;
- 5) оптимальная продолжительность гормонотерапии составляет 5—7 лет для профилактики остеопороза, инфаркта миокарда и инсульта мозговых сосудов.

Данные многочисленных эпидемиологических исследований убеждают, что на фоне заместительной гормональной терапии частота инфаркта миокарда снижается на 35—50%, инсульта мозговых сосудов — на 40%, переломов позвоночника и шейки бедра — на 50% .

ЛИТЕРАТУРА

1. **Айламазян Э. К.** Неотложная помощь в акушерстве. — Л.: Медицина, 1985.
2. **Баскаков В. П.** Клиника и лечение эндометриоза. Л.: Медицина, 1990.
3. **Бохман Я. В., Прянишников В. А., Чепик О. Ф.** Комплексное лечение при гиперпластических процессах и раке эндометрия. М.: Медицина, 1979.
4. **Бохман Я. В.** Лекции по онкогинекологии. Ташкент, 1985.
5. **Бохман Я. В.** Руководство по онкогинекологии. М.: Медицина, 1989.
6. **Волкова О. В.** Функциональная морфология женской репродуктивной системы. М.: Медицина, 1983.
7. **Говалло В. И.** Иммунитет к трансплантатам и опухолям. Киев, Высшая школа, 1977.
8. **Говалло В. И.** Иммунология репродукции. М.: Медицина, 1987.
9. **Грищенко В. И.** Патогенез, клиника, диагностика и лечение позднего токсикоза беременных. — М.: Медицина, 1977.
10. **Гуртовой Б. Л., Никонов А. П., Зыкин Б. И., Янговский Ю. Р.** Значение эхографии и гистероскопии в диагностике и обосновании рациональной терапии внутриматочной патологии после родов // Акуш. гинек. 1989. №12. С. 56—60.
11. **Демидов В. Н., Зыкин Б. И.** Ультразвуковая диагностика в гинекологии. М.: Медицина, 1990.

12. **Елизарова И. П., Емельянова А. И., Мамонова Л. Г. и др.** Особенности вскармливания новорожденных при послеродовых инфекционных заболеваниях матери // *Акуш. гинек.* 1993. №3. С. 55—58.
13. **Железнов Б. И.** Некоторые итоги изучения проблемы предрака эндометрия // *Акуш. гинек.* 1978. №3. С. 10—17.
14. **Железнов Б. И., Стрижаков А. Н.** Генитальный эндометриоз. М.: Медицина, 1985.
15. **Инъецируемые гормональные контрацептивы: Вопросы применения и безопасности.** ВОЗ, Женева. 1985.
16. **Кира Е. Ф.** Клиника, диагностика и лечение неклостридиальной анаэробной инфекции в акушерско-гинекологической практике: Автореф. дис. ... к. м. н. Ленинград, 1988.
17. **Клиника, диагностика, лечение и реабилитация при поздних токсокозах / Методические рекомендации** МЗ СССР, 1987.
18. **Климанский В. А.** Острая кровопотеря как трансфузиологическая проблема // *Вестник Росс. Асоц. акуш. гинек.* 1995. № 2. С. 72—77.
19. **Козаченко В. П.** Рак матки. М., Медицина, 1983.
20. **Краснопольский В. И., Кулаков В. И.** Хирургическое лечение воспалительных заболеваний придатков матки. М.: Москва, 1984.
21. **Краснопольский В. И., Буянова С. Н.** О диагностике, тактике ведения и профилактике гнойных воспалительных заболеваний придатков матки // *Акуш. гинек.* 1990. №5. С. 71—76.
22. **Кулаков В. И., Зак И. Р., Куликова Н. Н.** Послеродовые инфекционные заболевания. М.: Медицина, 1984.

23. Кулаков В. И., Селезнева Н. Д., Краснопольский В. И. Оперативная гинекология. М.: Медицина, 1990.
24. Макацария А. Д., Мухитдинова Т. К., Мищенко А. Л., Алеев С. Н. Патогенез, принципы профилактики и терапии различных видов коагулопатии в акушерской практике // Акуш. гинек. 1990. №6. С. 11—16.
25. Машковский М. Д. Лекарственные средства. Кишинев. 1990. Ч. 1.
26. Мануилова И. А. Современные контрацептивные средства. М.: Медицина, 1993.
27. Никонов А. П., Анкирская А. С. Обоснование активной хирургической тактики ведения больных с послеродовым эндометритом // Акуш. гинек. 1991. №1. С. 31—33.
28. Пшеничникова Т. Я., Земм К., Кузнецова Т. В., Волков Н. И. Практическое руководство по оперативной эндоскопии в клинике женского бесплодия. Висбаден, 1991.
29. Пшеничникова Т. Я. Бесплодие в браке. М.: Медицина, 1991.
30. Репина М. А. Кровотечения в акушерской практике. М.: Медицина, 1986.
31. Савельева Г. М., Серов В. Н. Предрак эндометрия. М., Москва, 1980.
32. Савельева Г. М., Антонова Л. В. Острые воспалительные заболевания внутренних половых органов женщин. М.: Медицина, 1987.
33. Савельева Г. М., Антонова Л. В. Острые воспалительные заболевания придатков матки. Методы диагностики, профилактики, терапии. Акушерство и гинекология // Акуш. гинек. 1990. №1. С. 67—75.
34. Савельева Г. М., Богинская Л. М., Штыров С. В., Тангиева З. С. Динамическая лапароскопия у гинекологических больных // Акуш. гинек. 1990. №2. С. 10—13.

35. Серов В. Н., Стрижаков А. Н., Маркин С. С. Практическое акушерство. М.: Медицина, 1989.
36. Серов В. Н., Макацария А. Д. Тромботические и геморрагические осложнения в акушерстве. М.: Медицина, 1987.
37. Серов В. Н., Прилепская В. Н., Пшеничникова Т. Я. и др. Практическое руководство по гинекологической эндокринологии. М.: Русфармомед, 1995.
38. Сидельникова В. М. Невынашивание беременности. М.: Медицина, 1986.
39. Сиротинский В. В. Динамическая лапароскопия в неотложной абдоминальной хирургии: Дис. ... к. м. н. М.: 1985.
40. Сметник В. П. Бесплодный брак. // Неоперативная гинекология. М.: Медицина, 1990.
41. Стрижаков А. Н., Бунин А. Т., Медведев М. В. Антенатальная кардиология. М.: Медицина, 1991.
42. Стрижаков А. Н., Лебедев В. А., Баев О. Р., Асланов А. Г. Современные методы диагностики и принципы терапии различных форм послеродового эндометрита // Акуш. гинек. 1991. №5. С. 37—41.
43. Стрижаков А. Н., Баев О. Р. Принципы инфузионно-трансфузионной терапии при острой кровопотере в акушерской практике // Акуш. гинек. 1991, №3. С. 68—71.
44. Стрижова Н. В., Дюгеев А. Н., Волков В. Г. Особенности терапии массивной кровопотери у рожениц с гестозом // Акуш. гинек. 1989. №12. С. 33—35.
45. Стругацкий В. М. Физические факторы в акушерстве и гинекологии. М.: Медицина, 1981.
46. Стругацкий В. М., Арсланян К. Н., Маркаров Г. С. Импульсное электростатическое поле низкой частоты: опыт лечебного применения в гинекологии // Вопросы курортологии, физиотерапии и лечебной физкультуры. 1994. №6. С. 42—43.

47. **Топчиева О. И., Прянишников В. А., Жемкова З. П.** Биопсия эндометрия. М.: Медицина, 1978.
48. **Черствый Е. Д., Кравцова Г. И.** Болезни плода, новорожденного и ребенка. Минск, 1991.
49. **Хетчер Р. А., Ковал Д., Гест Ф. и др.** Руководство по контрацепции. Brindging the Gap Communications, Inc. Decatur, Georgia USA (пер. с англ.), 1994.
50. **Яковлева И. А., Кукутэ Б. Г.** Морфологическая диагностика предопухолевых процессов и опухолей матки по биопсиям и соскобам. Кишинев: Штиница, 1979.

СОДЕРЖАНИЕ

Предисловие	3
Функциональная система мать—плацента—плод	4
Современные методы исследования в акушерстве и перинатологии	18
Гестозы	42
Декомпенсированная форма плацентарной недостаточности	62
Врожденные пороки развития плода	77
Клинически узкий таз	100
Акушерская тактика, интенсивная терапия и профилактика кровотечения в последовом и раннем послеродовом периодах	116
Эфферентные методы лечения в акушерстве	139
Внутриутробные инфекции	160
Кесарево сечение в современном акушерстве	183
Септические осложнения кесарева сечения	203
Нейрогуморальная регуляция менструального цикла ...	228
Гнойные воспалительные заболевания придатков матки	250
Заболевания, передаваемые половым путем (ЗППП) ...	272
Гиперпластические процессы эндометрия	286
Миома матки	308
Генитальный эндометриоз	321
Аномалии положения половых органов	349

Малоинвазивная хирургия в гинекологии	363
Фоновые процессы, предрак и рак шейки матки	390
Вторичная аменорея	410
Внематочная беременность	428
Современные методы лечения бесплодия	454
Современные методы контрацепции	472
Заместительная гормональная терапия	493
Литература	500

akusher-lib.ru

ИЗБРАННЫЕ ЛЕКЦИИ ПО АКУШЕРСТВУ И ГИНЕКОЛОГИИ

Ответственный редактор К. Г. Штокалов

Обложка В. Кириченко

Корректоры: Н. Передистый, Г. Бибикова

Лицензия ЛР № 065194 от 2 июня 1997 г.

Сдано в набор 20.03.2000. Подписано в печать 16.06.2000.

Формат 84x108 1/32. Бумага газетная.

Гарнитура Newton. Печать высокая.

Усл. печ. л. 26,88. Тираж 5000 экз.

Заказ № 235.

Налоговая льгота — общероссийский классификатор
продукции ОК-00-93, том 2; 953000 — книги, брошюры

Издательство «Феникс»

344007, г. Ростов-на-Дону, пер. Соборный, 17.

Отпечатано с готовых диапозитивов в ЗАО «Книга»

344019, г. Ростов-на-Дону, ул. Советская, 57.