

Д-ръ Orthmann (Ортманнъ).

Берлинъ.

КУРСЪ
ГИНЕКОЛОГИЧЕСКИХЪ ОПЕРАЦІЙ
ДЛЯ ВРАЧЕЙ И СТУДЕНТОВЪ.

Съ 86 рисунками въ текстѣ.

ПЕРЕВЕЛЪ СЪ НѢМЕЦКАГО

д-ръ **В. М. Островскій,**

СЪ ПРЕДИСЛОВІЕМЪ

проф. **MARTIN A.**

(*Dr Orthmann, Leitfaden für den Gynecologischen Operationskursus, Leipzig, 1899.*)

Цѣна 75 коп.

С.-ПЕТЕРБУРГЪ

Издание журнала «Современная Медицина и Гигіена»,
Литейный пр., № 33.

1902.

Д-ръ Orthmann (Ортманнъ),

Берлинъ.

КУРСЪ
ГИНЕКОЛОГИЧЕСКИХЪ ОПЕРАЦІЙ
ДЛЯ ВРАЧЕЙ И СТУДЕНТОВЪ.

Съ 86 рисунками въ текстъ.

ПЕРЕВЕЛЪ СЪ НѢМЕЦКАГО

д-ръ **В. М. Островскій,**

СЪ ПРЕДИСЛОВІЕМЪ

проф. **MARTIN A.**

(*Dr Orthmann, Leitfaden für den Gynekologischen Operationskursus, Leipzig, 1899.*)

С.-ПЕТЕРБУРГЪ

Издание журнала «Современная Медицина и Гигіена»,
Литейный пр., № 33.

1902.

Предисловіе проф. А. Martin'a.

Выражая мою сердечную благодарность автору за составленіе этого руководства къ упражненіямъ въ гинекологическихъ операціяхъ, я надѣюсь, что ко мнѣ присоединятся всѣ тѣ, кто признаетъ пользу подобныхъ упражненій. Это руководство попадаетъ дѣйствительный пробѣлъ въ нашей литературѣ! Насколько этотъ пробѣлъ ощущался, я могъ убѣдиться за наши 10-лѣтнія совмѣстныя занятія на этихъ курсахъ. Сумму данныхъ, собранныхъ при этой преподавательской дѣятельности, автору прекрасно удалось совмѣстить въ этомъ учебникѣ. Опираясь на изложенное въ текстѣ и на чрезвычайно наглядные рисунки, учащійся легко сумѣетъ ориентироваться, а преподаватѣль съ меньшимъ трудомъ сумѣетъ ввести учащагося въ изученіе оперативной техники.

Вполнѣ справедливо, что тотъ, кто научился примѣнять опредѣленный методъ оперированія, легко освоится и съ другими новопридуманнми способами, и поэтому я вижу скорѣе выгоду въ томъ, что авторъ ограничился изображеніемъ преимущественно тѣхъ приѣмовъ, которые мы совмѣстно испробовали въ теченіе многихъ лѣтъ на большомъ матеріалѣ; излишество техническихъ приѣмовъ запутало бы начинающаго, не являясь безусловной необходимостью для болѣе опытнаго оператора.

Мы увѣрены, что это руководство будетъ благосклонно принято товарищами по специальности.

Предисловіе автора.

Предлагаемое руководство возникло непосредственно изъ гинекологическихъ операціонныхъ курсовъ, которые я частью подъ руководствомъ проф. А. Martin'a, частью самостоятельно велъ въ теченіе 10 лѣтъ. За это время участники курсовъ часто выражали мнѣ желаніе имѣть краткое руководство къ отдѣльнымъ операціямъ и главное необходимые

для болѣ легкаго пониманія рисунки. Нижеслѣдующими страницами я имѣлъ въ виду придти на встрѣчу этому желанію.

Естественно, что въ виду сжатости изложенія я остановился только на важнѣйшихъ операціяхъ и среди нихъ на тѣхъ методахъ, которые дали наилучшіе результаты; кто основательно знаетъ одинъ хорошій методъ, съумѣетъ также, съ прибавленіемъ опытности, легко усвоить другіе и примѣнить ихъ съ успѣхомъ въ подходящемъ случаѣ.

Приложенные для лучшаго пониманія хода операціи рисунки я всё приготовилъ самъ, болшею частью по фотографіямъ, и надѣюсь, что они удовлетворяютъ своему назначенію.

Въ краткихъ замѣчаніяхъ, сдѣланныхъ тамъ и сямъ послѣ описанія отдѣльныхъ операцій и касающихся послѣдовательнаго леченія и нѣкоторыхъ отклоненій при оперированіи на живой, приняты во вниманіе лишь тѣ пункты, относительно которыхъ участники курсовъ болшею частью спрашивали разъясненій.

Предлагаемая книга, помимо своего настоящаго назначенія, окажется, можетъ быть, еще полезной и начинающему оператору для быстраго ориентированія передъ предстоящей операціей.

I. Общая часть.

1. Топографическо-анатомическія замѣтки.

Женскіе половые органы раздѣляются на наружныя и внутренніе.

A. Наружныя половые органы.

Наружныя половые органы (*pubendum muliebre, vulva*) образуются, считая спереди назадъ, лоннымъ бугоркомъ (*mons pubis*), большими и малыми половыми губами (*labia pudendi majora et minora*), похотникомъ (*clitoris*), наружнымъ отверстіемъ мочеиспускательнаго канала (*orificium urethrae externum*) и дѣвственной плевой (*hymen*). (Рис. 1).

Большія половыя губы простираются въ видѣ покрытыхъ волосами, жирныхъ кожныхъ складокъ отъ лоннаго бугорка до промежности (*perineum*); мѣста, гдѣ губы сходятся спереди и сзади, называются передней и задней спайкой (*commissura labiorum anterior et posterior*); большія губы закрываютъ половую щель (*rima pudendi*). Если ихъ раздвинуть, то можно видѣть малыя губы въ формѣ двухъ тонкихъ кожныхъ складокъ, которыя спереди расходятся, образуя двѣ ножки, обхватывающія *glans clitoridis*; верхнія ножки обозначаются, какъ *praeputium*, нижнія, какъ *frenulum clitoridis*. Задняя соединительная складка малыхъ губъ называется *frenulum labiorum pudendi*.

Малыя губы ограничиваютъ преддверіе влагалища (*vestibulum vaginae*), задняя часть котораго также обозначается какъ *fossa navicularis*. На разстояніи $1\frac{1}{2}$ —2 см. ниже клитора лежитъ наружное отверстіе мочеиспускательнаго канала (*orificium urethrae externum*), имѣющаго въ длину 4—5 см. и идущаго, слегка дугообразно изгибаясь, вокругъ лоннаго сочлененія; приблизительно на той же высотѣ лежатъ съ обѣихъ сторонъ два маленькія отверстія—*ductus paraurethrales*; нѣсколько глубже, въ началѣ влагалищной трубки, лежитъ выступъ слизистой оболочки, часто состоящій изъ двухъ бугорковъ—валикъ мочеиспускательнаго канала (*carina urethralis*), который однако отчетливо выступаетъ лишь при разрушенной дѣвственной плеви и представляетъ конецъ *columnna rugarum anterior*.

Какъ разъ на границѣ между дѣвственной плевой, остатки которой послѣ родовъ называются *carunculae hymenates*, и малыми губами, а именно въ началѣ нижней трети влагалищнаго входа лежатъ по обѣимъ

сторонам выводные протоки Бартолиновой железы (*glandula vestibularis major*).

Наружные половые органы снабжаются *a. pudenda interna*, которая отходит, какъ конечная вѣтвь отъ *a. hypogastrica*, и *a. pudenda externa*, которая отходитъ отъ *a. femoralis*. Важнѣйшія, интересующія насъ

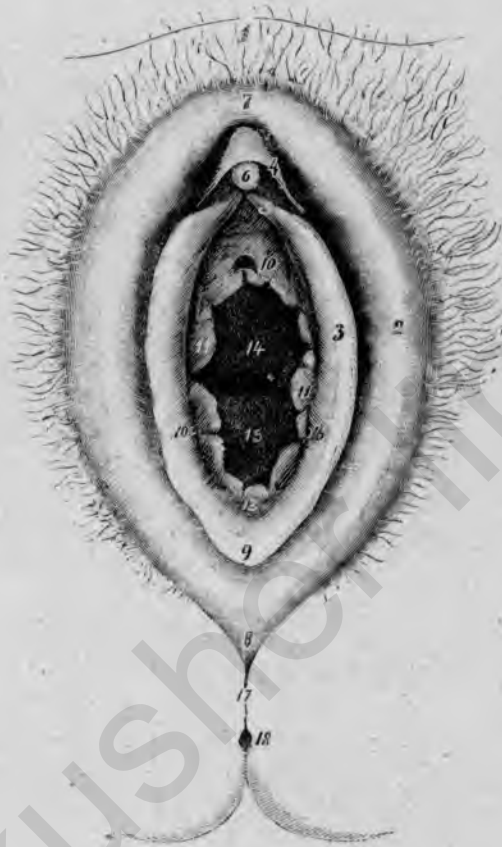

Рис. 1.

Наружные половые органы.

1. Mons pubis. 2 Labium pudendum majus; 3 Labium pudendum minus; 4 Praeputium clitoridis; 5 Frenulum clitoridis; 6 Glans clitoridis; 7 Commissura labiorum anterior; 8 Commissura labiorum posterior; 9 Frenulum labiorum pudendi; 10 Orificium urethrae externum; 11 Carunculae hymenales; 12 Fossa navicularis; 13 Carina urethralis; 14 Columna rugarum anterior; 15 Columna rugarum posterior; 16 Crificium glandulae vestibularis majoris; 17 Perineum, 18 Orificium ani.

здѣсь, вѣтви *a. pudenda interna* суть: *a. perinei* съ *aa. labiales posteriores* и *a. clitoridis*, которая отдаётъ *a. bulbivestibuli vaginae* и *a. urethralis* и кончается, какъ *a. profunda* и *dorsalis clitoridis*. Отъ *a. pudenda externa* отходятъ *aa. labiales anteriores*.

В. Внутренние половые органы.

Къ внутреннимъ половымъ органамъ относятся влагалище (*vagina*), матка (*uterus*), яйцепроводы (*tuba uterina Falloppii*) и яичники (*ovarium*).

Влагалище (vagina) состоитъ изъ уплощеннаго въ передне-заднемъ размѣрѣ канала, длиною въ 7—8 см., который простирается отъ кольца hymen'a— въ предѣлахъ тазоваго дна большею частью въ направленіи тазовой оси— до влагалищной части матки и здѣсь вончается слѣпо сводомъ (*fovxix vaginae*); различаютъ *передній*, *задній* и *два боковыхъ влагалищныхъ свода*. Слизистая оболочка влагалища образуетъ много поперечныхъ складокъ и кромѣ того по передней и задней стѣнкѣ продолговатый валикъ (*columna rugarum anterior et posterior*); этимъ обуславливается Н-образная форма влагалищной трубки въ поперечномъ разрѣзѣ (рис. 2). Спереди влагалище отдѣляется отъ мочеиспускательнаго канала поперечествомъ довольно плотнаго *septum urethrovaginale*, къ которому примыкаетъ очень рыхлое, особенно послѣ многихъ родовъ, *septum vesicovaginale* и *vesicouterinum*; къзади влагалище отдѣляется отъ прямой кишки посредствомъ *septum. rectovaginale*, которое первоначально довольно широко, но мало по-малу истончается по направленію къ *excavatio rectouterina*. Задній сводъ длиннѣе передняго и примыкаетъ къ нижней части *excavatio rectouterina* или *cavum Douglassi*.

Влагалище снабжается кровью главнымъ образомъ изъ *a. vaginalis*, отходящей отъ *a. uterina*, кромѣ того изъ *a. vesicalis inferior* и *a. haemorrhoidalis media*, берущихъ начало отъ *a. hypogastrica*.

Матка (uterus) имѣетъ уплощенную въ сагиттальномъ направленіи, грушевидную форму; длина ея 7—9 см., длина одной полости въ среднемъ 7 см. Она распадается на двѣ части: шейку (*cervix*) и тѣло (*corpus*), причемъ отъ маточной полости 3 см. приходится на шейку и 4 на тѣло. *Cervix* или *collum uteri* дѣлится на влагалищную и надвлагалищную часть; *portio vaginalis* имѣетъ по серединѣ щелевидное отверстіе, наружный зѣвъ (*orificium uteri externum*), который дѣлитъ ее на двѣ части, маточныя губы (*labium uteri anterius* и *posterius*). Часть маточной полости, проходящая въ шейкѣ, называется *canalis cervicis*. На мѣстѣ переходе шеечнаго канала въ собственно полость матки находится внут-

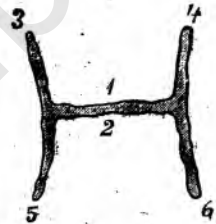


Рис. 2.

Поперечный разрѣзъ влагалищной трубки.

1. Передняя влагалищная стѣнка (*columna rugarum anterior*).
2. Задняя влагалищная стѣнка (*columna rugarum posterior*)
- 3, 4. Переходная складка передней влагалищной стѣнки въ боковую.
- 5, 6. Переходная складка задней влагалищной стѣнки въ боковую.

ренный зѣвъ (*orificium uteri internum*), иногда обозначенный наружной перетяжкой (*isthmus uteri*). Слизистая оболочка цервикального канала расположена складками (*plicae palmatae*). Полость тѣла матки треугольной формы съ обращеннымъ къ брюшной полости основаніемъ; оба верхнихъ угла переходятъ въ яйцепроводы. Самая верхняя часть тѣла матки, ограничиваемая мѣстами отхожденія трубъ, называется дномъ матки (*fundus uteri*)

Большая часть матки покрыта брюшиной; этотъ брюшинный покровъ называется *perimetrium*, между тѣмъ какъ вѣтчатка, окружающая боковые части матки, не покрыта брюшиной, носить названіе *parametrium*; черезъ параметрій сосуды входятъ въ матку и выходятъ изъ нея. Спереди брюшина доходитъ приблизительно до уровня внутреннего зѣва и здѣсь переходитъ на пузырь (*plica vesicouterina*); на задней стѣнкѣ она спускается ниже и покрываетъ еще часть шейки. Брюшина продолжается въ обѣ стороны и образуетъ здѣсь дупликатуру, широкую связку (*ligamentum latum*), которая заключаетъ въ себѣ трубы, часть яичниковъ, круглыя связки и параметральные сосуды.

Нормальное положеніе матки при стоячемъ положеніи женщины, наклоненное и перегнутое впередъ (*anteversioflexio*), причемъ ось цервикального канала совпадаетъ съ тазовой осью (*Waldeyer*).

Связки, имѣющія вліяніе на положеніе матки, суть: *ligamenta lata*, *ligamenta teretia* или *rotunda* и *ligamenta uterosacra* или *rectouterina*.

Сосуды, снабжающіе матку, суть: *a. uterina*, отходящая отъ *a. hypogastrica* и *a. ovarica*, берущая начало отъ *a. spermatica interna*.

A. uterina идетъ черезъ параметрій впереди мочеочника и приблизительно на высотѣ внутреннего зѣва входитъ въ матку; здѣсь она дѣлится на двѣ вѣтви, изъ коихъ нижняя снабжаетъ шейку и часть влагалища, между тѣмъ какъ верхняя, сильно извивающаяся, болѣе толстая вѣтвь развѣтвляется въ тѣлѣ матки и въ области трубныхъ угловъ распадается на двѣ конечныя вѣтви, *ramus tubarius* и *ramus ovarii*; послѣдняя анастомозируетъ съ *a. ovarica* (рис. 3).

Яйцепроводы (*tuba uterina Falloppii*) проходятъ, какъ мышечныя трубки, 7—11 см. длины, въ самой верхней части широкой связки отъ тазовой стѣнки до дна матки; здѣсь они впадаютъ, образуя *ostium uterinum tubae*. Часть трубки, идущая въ стѣнкѣ матки, обозначается, какъ *pars uterina* или *interstitialis*, затѣмъ слѣдуетъ *isthmus tubae uterinae*, тогда какъ нѣсколько болѣе широкая брюшная часть называется *ampulla tubae uterinae*. Брюшное отверстіе трубы (*ostium abdominale tubae*) кончается воронкообразно многочисленными бахромками (*infundibulum tubae*), одна изъ нихъ, *fimbria ovarica*, состоитъ въ прямомъ соединеніи съ яичникомъ. За исключеніемъ бахром-

чатаго конца вся труба покрыта брюшиной; часть широкой связки, непосредственно примыкающая къ трубѣ, обозначается, какъ *mesosalpinx*.

Труба снабжается *ramus tubarius* маточной артеріи и *a. ovarica*.

Яичникъ (*ovarium*) имѣеть уплощенную, овальную форму; на немъ различаютъ прежде всего прямой край (*margo mesovaricus*), который до линіи *Earre-Waldeyer*'а по обѣимъ сторонамъ покрытъ брюшиной;

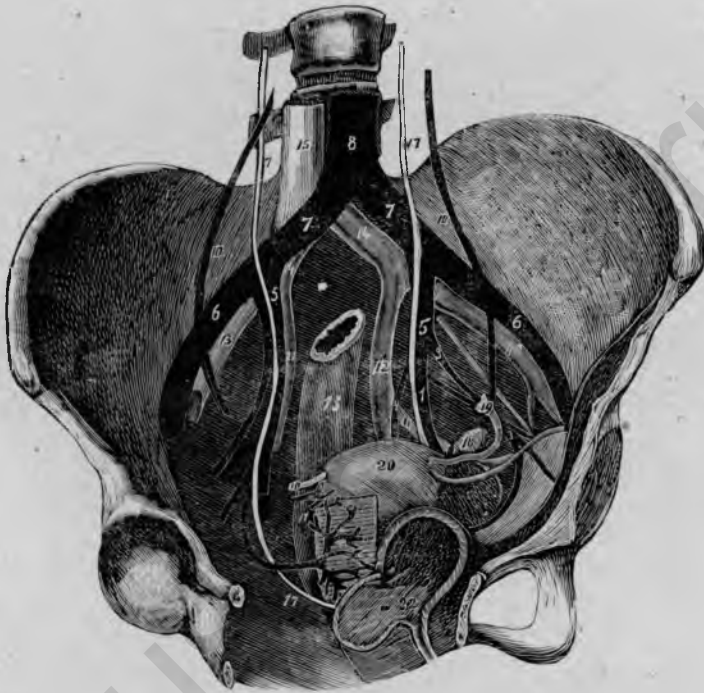


Рис. 3.

— Сосуды таза (видъ спереди, справа и сверху; тазъ нѣсколько повернуть вълѣво, схематично).

- 1) A. uterina. 2) A. obturatoria. 3) A. vesico-umbilicalis. 4) A. pudenda interna.
- 5) A. hypogastrica. 6) A. iliaca externa. 7) A. iliaca communis. 8) Aorta abdominalis.
- 9) A. ovarica. 10) Vasa spermatica interna. 11) V. obturatoria. 12) V. hypogastrica.
- 13) V. aliaca externa. 14) V. aliaca communis. 15) V. cava inferior. 16) N. obturatorius.
- 17) Ureter. 18) Ovarium. 19) Tuba uterina Falloppii. 20) Uterus. 21) Ligamentum teres s. rotundum.
- 22) Vesica urinaria. 23) Rectum. 24) Нормальное положеніе яичникъ.

эта дупликатура брюшины есть часть широкой связки и обозначается, какъ *mesovarium*. Другой край выпуклый и вдается свободно въ брюшную полость (*margo liber*); кромѣ того, различаютъ на яичникѣ двѣ поверхности, *facies medialis*, которая свободно обращена къ тазу, и *facies lateralis*, которая прилегаетъ къ тазовой стѣнкѣ. Обращенная

къ маткѣ часть яичника называется нижній или *маточный полюс* (*extremitas uterina*), противоположный конецъ *трубный полюс* (*extremitas tubaria*).

При нормальномъ положеніи яичника продольная ось его стоитъ почти вертикально.

Связки, удерживающія яичникъ въ его положеніи, кромѣ *mesovarium*, суть: *lig. ovarii proprium*, который тянется отъ маточнаго полюса яичника къ задней маточной стѣнкѣ, и *lig. suspensorium ovarii* или *ovaricopelvicum*, который отходитъ отъ трубнаго полюса и переходитъ въ фасцію *m. psoas*.

Сосуды яичника исходятъ изъ *ramus ovaricus* маточной артеріи и изъ *a. ovarica*, отходящей отъ внутренней сѣменной артеріи, и проникаютъ въ него черезъ *hilus* или *marginis mesovaricus*.

Что касается общаго *расположенія* (*situs*) *женскихъ тазовыхъ органовъ*, то оно лучше всего уясняется, если разсматривать видъ ихъ сверху и сбоку (рис. 4 и 5). Тотчасъ позади лоннаго сочлененія лежитъ *мочевой пузырь* (*vesica urinaria*), который окруженъ *fossa paravesicalis*, послѣдняя часто раздѣляется посредствомъ *plica vesicalis transversa* на *fossa paravesicalis anterior* и *posterior*. За этимъ слѣдуетъ, отдѣленная отъ пузыря посредствомъ *excavatio vesicouterina*, наклоненная и перегнутая впередъ *матки*; отъ послѣдней отходятъ, нѣсколько ниже дна изъ области трубныхъ угловъ, *ligamenta teretia*, прикрытыя широкой связкой, и тянутся въ обѣ стороны къ паховому каналу. Далѣе слѣдуютъ отходящія съ обѣихъ сторонъ отъ дна матки *яичнепроводы*, которые, по *Waldeyer*'у, первоначально тянутся почти горизонтально до маточнаго полюса яичника, затѣмъ идетъ *ramus ascendens* до трубнаго полюса яичника и, образовавъ здѣсь сильный изгибъ, трубную петлю (*laqueus tubae*), переходитъ въ *ramus descendens*. Подъ трубной петлей лежитъ *яичникъ*, вертикально стоящій своей продольной осью, тѣсно прилегающій своей боковой поверхностью къ тазовой стѣнкѣ; это мѣсто обнаруживаетъ иногда маленькое углубленіе (*fossa ovarica*), которое образуетъ часть *fossa obturatoria*; послѣдняя представляетъ болѣе значительное треугольное пространство, которое ограничивается сверху *a. и v. iliaca externa*, сзади *a. hypogastrica* и мочеточникомъ и спереди *lig. teres* (рис. 3). Впереди яичника лежатъ, приблизительно параллельно къ *marginis mesovaricus*, *vasa spermatica interna*; позади него, параллельно съ *marginis liber*, *мочеточникъ*, *a. hypogastrica* и *a. uterina*. Боковая поверхность яичника покоится на *m. obturator internus* и тянущейся по мускулу *a. vesico-umbilicalis*, а также *m. a. и v. obturatoria*. *Vasa spermatica interna* заключены въ *lig. ovaricopelvicum*, переходящемъ въ фасцію *m. psoas*.

Между маткой и прямой кишкой лежитъ *excavatio rectouterina*

(*cavum Douglasi*), через которую протянуты двѣ складки, исходящія изъ широкой связки (*plicae rectouterinae*); эти складки прикрываютъ *ligamenta uterosacra* или *rectouterina*, которыя состоятъ преимущественно изъ *musculi rectouterini*.

Важное значеніе имѣетъ еще *ходъ мочеточниковъ*. Проходя первоначально въ непосредственной близости отъ *vasa spermatica interna*,

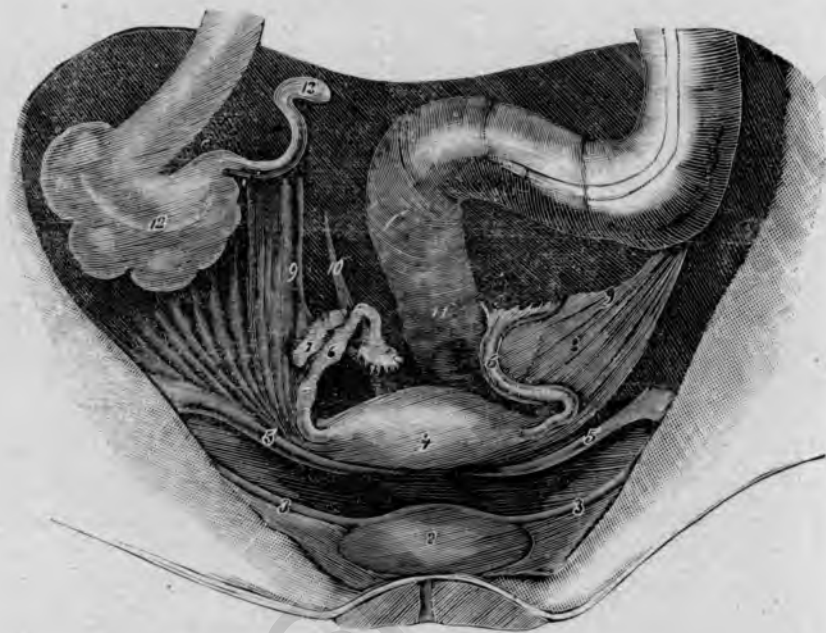


Рис. 4.

Положеніе (situs) тазовыхъ органовъ. (По А. Martin'у. Lage und Bandapparat des Eierstocks).

- 1) Symphysis. 2) Vesica urinaria. 3) Plica vesicalis transversa. 4) Uterus. 5) Ligamentum teres s. rotundum. 6) Tuba Fallopii. 7) Ovarium dextrum. 8) Ligamentum Ligamentum ovaricopelvicum s. suspensorium ovarii. 10) Ligamentum uterosacrum s. rectouterinum. 11) Rectum. 12) Coecum. 13) Processus vermiformis.

мочеточники отдаляются отъ нихъ приблизительно при вступленіи въ малый тазъ; *vasa spermatica interna* лежатъ здѣсь нѣсколько далѣе впереди подъ *margo mesovaricus*, между тѣмъ какъ мочеточникъ спускается вблизи задняго *margo liber ovarii* впереди а. *hypogastrica*; затѣмъ мочеточникъ сопровождаетъ а. *uterina* и идетъ вмѣстѣ съ ней черезъ основаніе широкой связки мимо шейки матки и передней влагалищной стѣнки и впадаетъ въ заднюю стѣнку пузыря. На уровнѣ шейки матки, приблизительно въ 2—3 см. отъ нея, — причѣмъ слѣдуетъ еще замѣтить, что лѣвый мочеточникъ обыкновенно ближе придвинутъ къ шейкѣ

нежели правый — а. uterina перекрещивает мочеточник почти под прямым угломъ, причемъ она впереди него на уровнѣ внутреннего

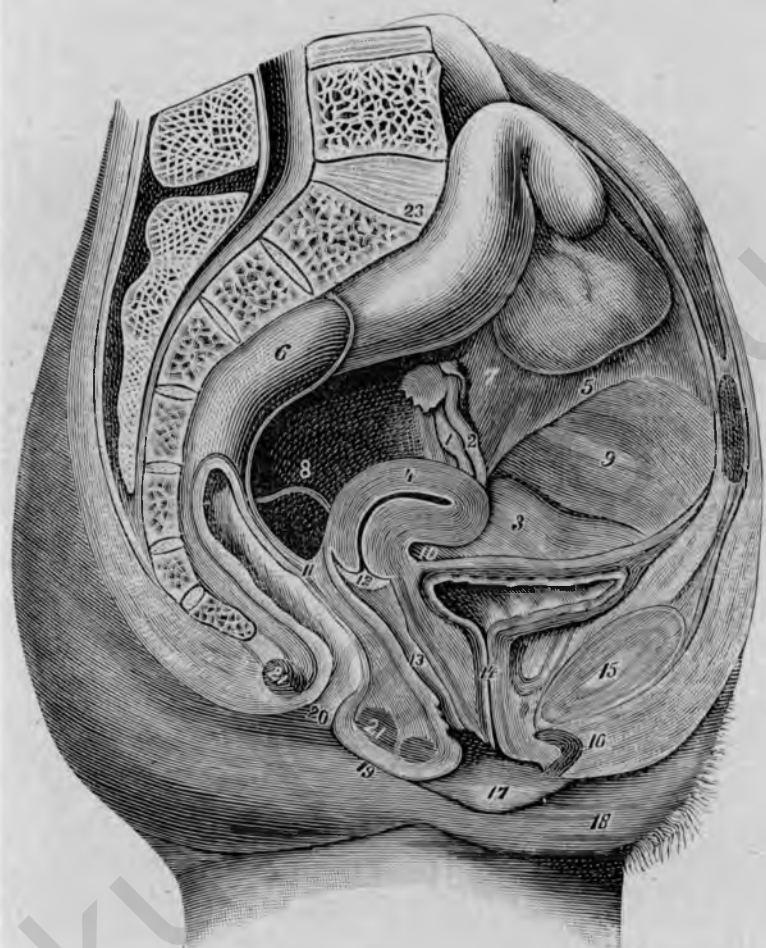


Рис. 5.

Срединный разръзъ таза; лѣвая половина. (По А. Martin'у. Die Krankheiten der Eierstöcke).

- 1) Ovarium. 2) Tuba Fallopii. 3) Vesica urinaria. 4) Uterus. 5) Ligamentum teres s. rotundum. 6) Rectum. 7) Ligamentum ovaricopelvicum s. suspensorium ovarii.
- 8) Ligamentum uterosacrum s. rectouterinum. 9) Ligamentum umbilicale. 10) Excavatio vesicouterina. 11) Excavatio rectouterina s. Cavum Douglasi. 12) Portio vaginalis uteri. 13) Vagina. 14) Urethra. 15) Symphysis. 16) Clitoris. 17) Labium pudendum minus. 18) Labium pudendum majus. 19) Perineum. 20) Anus. 21) M. sphincter ani. 22) Os coccygis. 23) Promontorium.

зѣва проникаетъ въ шейку (рис. 3). Мочеточникъ ближе прилегаетъ къ передней стѣнкѣ шейки, нежели къ боковой и задней; онъ окруженъ

весьма рыхлой клетчаткой, вотъ почему при отслоеніи пузыря отъ передней влагалищной стѣнки онъ очень легко можетъ быть сдвинуть вмѣстѣ съ первымъ вверхъ, каковое обстоятельство весьма важно для влагалищной экстирпации матки и для colpotomia anterior.

Отверстія мочеточниковъ образуютъ при вступленіи въ пузырь вмѣстѣ съ *orificium internum urethrae trigonum vesicale*, которое прилегаеть къ верхней трети передней влагалищной стѣнки. Нижняя граница пузыря

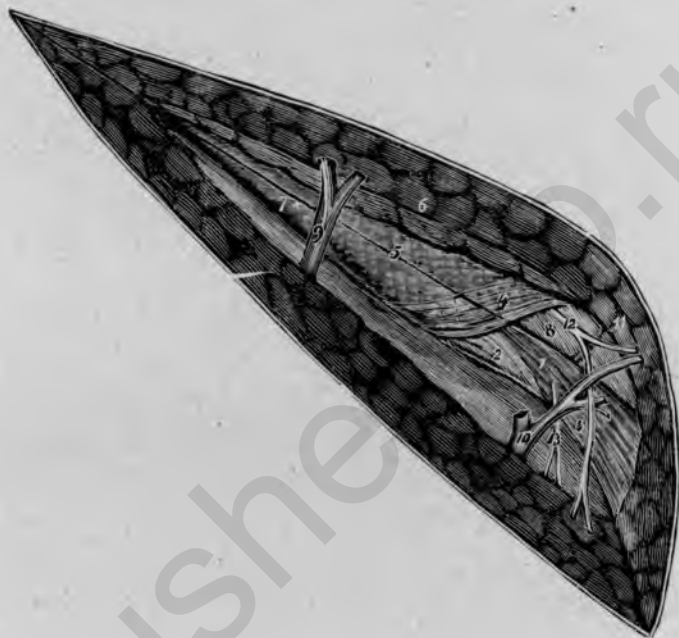


Рис. 6.

Regio inguinalis dextra. (По *Waldeyer*'у).

- 1) Ligamentum teres uteri. 2) Crus inferius. 3) Crus superius ligamenti inguinalis. 4) Fibrae intercrurales 5) Aponeurosis m. obliqui ext. 6) Fascia abdominalis superficialis
- 7) Область внутреннего подбрюшиннаго пахового кольца. 8) Tuberculum pubicum.
- 9) Vasa epigastrica superficialia. 10) Vena pudenda externa. 11) Ramus v. spermaticae ext. 12) N. ilioinguinalis. 13) N. spermaticus externus.

часто обозначается выпуклой книзу складкой слизистой оболочки передней влагалищной стѣнки, а по удаленіи влагалищной слизистой почти всегда легко опредѣляется.

Въ заключеніе изложимъ еще здѣсь вкратцѣ топографію *regio inguinalis*, которая въ особенности важна для производства операціи *Alexander-Adams*'а.

Ходъ пахового канала соответствуетъ линіи, которая соединяетъ отстоящій на 3—4 см. отъ симфиза *tuberculum pubicum* со *spina anterior superior*. Если разрѣзать въ этомъ направленіи кожу, жировую ткань и поверхностную фасцію, то попадаютъ внаружи на *апоневрозъ m. obliquus externus*, по которому тянутся почти прямо кверху *vasa epigastrica superficialia*; нѣсколько сбоку отъ нихъ лежитъ внутреннее брюшное отверстие пахового канала, между тѣмъ какъ наружное отверстие ограничивается съ внутренней стороны посредствомъ *tuberculum pubicum* (рис. 6). Снаружи и сверху наружное отверстие пахового канала, прикрытое *fascia cremasterica*, ограничивается обѣими ножками подкожного пахового кольца, выходящими изъ апоневроза *m. obliquus ext.*: *crus superius* и *inferius ligamenti inguinalis*.

Тотчасъ надъ наружнымъ паховымъ кольцомъ тянутся почти въ поперечномъ направленіи нѣкоторыя, особенно отчетливо выступающія волокна апоневроза *m. obliqui*, *fibrae intercrurales*. Между обѣими наружными ножками пахового кольца выступаетъ *ligamentum teres* или *rotundum*, въ сопровожденіи *n. ilioinguinalis*; вѣтвь послѣдняго, идущая книзу, перекрещиваетъ идущую по круглой связкѣ *v. pudenda externa*. Надъ круглой связкой и позади *n. ilioinguinalis* лежитъ, покрытая *fascia cremasterica* вѣтвь *v. spermatica externa*; подъ круглой связкой проходитъ *n. spermaticus externus* (рис. 6).

Если разсѣчь апоневрозъ *m. obliqui ext.* параллельно *Poupart*'овой связкѣ, то обнажается круглая связка съ *n. ilioinguinalis*. Задняя стѣнка пахового канала образуется *fascia transversalis* и *lig. inguinale reflexum*; подъ ними проходятъ *vasa epigastrica inferiora*. Въ области внутреннего отверстия пахового канала находится на передней сторонѣ круглой связки выпячиваніе брюшины, *processus vaginalis peritonei (diverticulum Nuckii)*, которое легко сдвигается назадъ тупымъ путемъ; сзади внутреннее отверстие пахового канала ограничивается *plica semilunaris fasciae transversalis*.

2. Фантомъ.

Большинство гинекологическихъ операций могутъ быть выполнены съ помощью *Schultze-Winckel*'евскаго фантома на вырѣзанныхъ изъ трупа женскихъ половыхъ органахъ; менѣе пригоденъ фантомъ для операций, предпринимаемыхъ брюшнымъ путемъ, такъ какъ применяемые для этого препараты должны быть снабжены большею частью передней брюшной стѣнки, что встрѣчаетъ нѣкоторыя затрудненія. Поэтому для всѣхъ брюшныхъ операций нельзя обойтись безъ операций на трупахъ.

Фантомъ *Schultze-Winckel*'я (рис. 7) состоитъ изъ нормальнаго женскаго костнаго таза, который обтянуть кожей и покоится на деревянной подставкѣ. Спереди между кульями бедеръ находится четырех-

угольная толстая резиновая пластинка съ овальнымъ вырѣзомъ, соответствующимъ влагалищному входу; кругомъ вдѣланы рядъ металлическихъ колець, которыя служатъ для наружнаго прикрѣпленія препаратовъ посредствомъ нитокъ (рис. 8). Внутри также находятся нѣсколько колець, которыя даютъ возможность укрѣпить препаратъ и здѣсь, а именно прямую кишку въ области мыса и оба конца широкихъ связокъ въ




Рис. 7.

*Фантомъ Schultze-Winckel'*я для уираженій въ гинекологическихъ операціяхъ.

области *ligg. ovaricopelvis* на боковомъ краю таза; кромѣ того, можно еще прикрѣпить въ подходящихъ мѣстахъ круглая связки и мочевсй пузырь. *Winckel* рекомендовалъ для прикрѣпленія этихъ различныхъ пунктовъ резиновые шнурки, чтобы дать возможность низводить эти части во влагалище. Эти внутреннія прикрѣпленія могутъ мѣстами очень затруднить операцію, особенно при узкомъ влагалищѣ; съ другой стороны, достаточное наружное прикрѣпленіе даетъ препарату настолько надежную опору, что нормальныя условія не очень страдаютъ отъ этого; поэтому можно совершенно отказаться отъ внутреннихъ прикрѣпленій. При наружномъ пришиваніи препарата къ кольцамъ слѣдуетъ обращать вниманіе на то, чтобы *introitus vaginae* какъ разъ соответствовалъ от-

верстїю въ резиновой пластинкѣ; это лучше всего достигается такимъ образомъ, что при вшиванїи препаратъ фиксируютъ помощью введеннаго

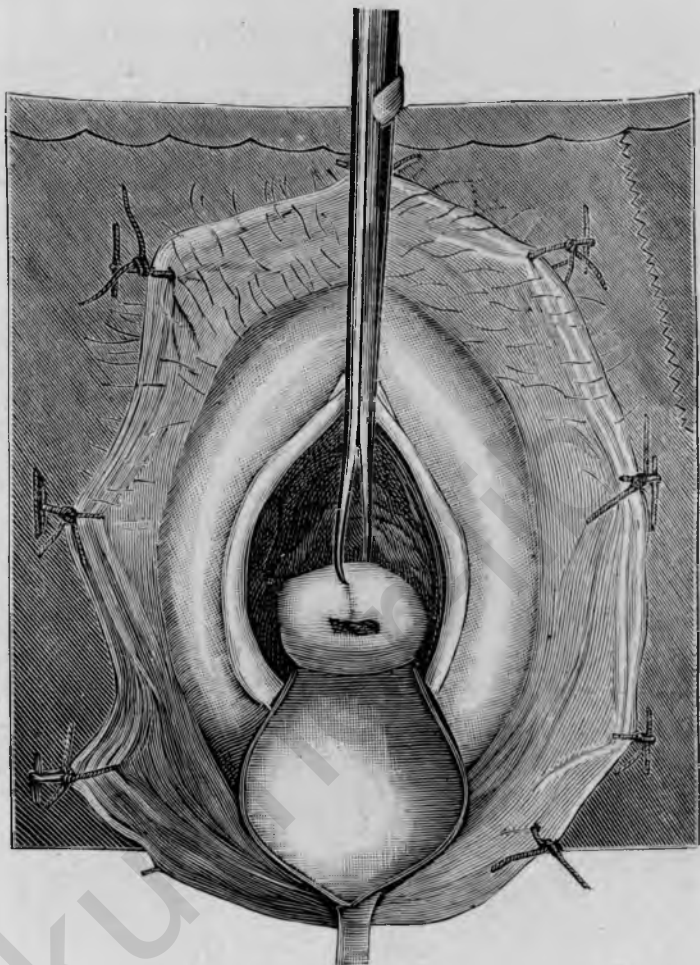


Рис. 8.

Фантомъ съ шитымъ препаратомъ и вставленной влагалищной частью.

въ уретру катетера къ верхнему краю вырѣза, который здѣсь соотвѣтствуетъ приблизительно симфизу. Сверху фантомъ замыкается тонкой кожаной покрывкой, которая прикрѣпляется на пуговицахъ.

3. Препараты.

Требуемые для операций на фантомѣ анатомическіе *препараты* вырѣзываются изъ таза общепринятымъ при вскрытіяхъ способомъ, съ той разницей, что пузырь не вскрывается; чтобы удобно было вшить

препараты въ фантомъ, необходимо кромѣ того захватить полоску кожи въ 2—3 стм. ширины вокругъ половой щели и заднепроходнаго отверстия. Послѣ тщательной очистки препаратовъ, опорожненія прямой кишки и пузыря, ихъ опускаютъ въ особую жидкость для консервирования и сохраняютъ тамъ до употребленія. Эта жидкость имѣетъ прежде всего ту цѣль, чтобы обезжизнить препараты и сохранять ихъ гибкими и мягкими; то и другое достигается лучше всего предложеннымъ впервые *Winckel*'емъ сулемово-глицериновымъ растворомъ. Составъ его слѣдующій:

Hydrargyr. bichlorat.	1,0
Glycerin	250,0
Aq. commun.	1000,0

Въ этомъ растворѣ препараты могутъ быть сохраняемы недѣлями и мѣсяцами, не теряя своей годности. Пораненія, получаемыя при операцияхъ на подобныхъ препаратахъ, совершенно безопасны.

Чтобы по возможности *использовать* препараты, которые не всегда легко достать, слѣдуетъ придерживаться извѣстнаго порядка въ производствѣ операций; тогда возможно, при болѣе или менѣе нормальныхъ условіяхъ, на 2 препаратахъ выполнить всѣ важнѣйшія гинекологическія операции (за исключеніемъ брюшныхъ):

Препаратъ I.

Препаратъ II.

- | | |
|---|---|
| 1. Зондированіе. | |
| 2. Abrasio. | |
| 3. Discisio orific. uteri ext. | |
| 4. Операция <i>Emmet</i> 'а. | 4. Лигатура a. uterina и discisio cervicis. |
| 5. Amputatio colli. | 5. Excisio conica portiohis. |
| 6. Colporrhaphia anterior. | 6. Colpotomia ant. и vaginifurura. |
| 7. Exstirpatio uteri vaginalis. | 7. Excisio alta cervicis. |
| 8. Образованіе fistula vesicovaginalis. | 8. Dilatatio urethrae. |
| 9. Операция fistula vesicovaginalis. | 9. Resectio urethrae. |
| 10. Colporrhaphia post. (<i>Hegar</i>). | 10. Colporrhaphia post. (<i>Martin</i>). |
| 11. Лоскутная операция на промежности. | 11. Perineorrhaphia superficialis. |
| 12. Recto-perineorrhaphia (узловатый шовъ). | 12. Recto-perineorrhaphia (непрерывный шовъ). |
| 13. Colpocleisis. | 13. Excisio labiorum et clitoridis. |

Такимъ образомъ въ благоприятномъ случаѣ можно на 2 препаратахъ произвести 23 различныя операции. Вышеуказанная схема, разработанная на нашихъ курсахъ, можетъ быть, разумѣется, видоизмѣнена.

4. Инструментарій.

Инструментарій, требуемый специально для гинекологических операций, отличается крайней простотой; съ помощью приблизительно 30 различныхъ инструментовъ можно произвести всѣ операции.

Для обнаженія операционнаго поля служатъ *влагалищедержатели* (ложко-образныя зеркала), изъ коихъ 1—2 надо имѣть для задней влагалищной стѣнки (рис. 9), одинъ съ широкой и одинъ съ узкой пластинкой, и 2 боковыхъ (рис. 10), которые называются также боковыми подъемниками.



Рис. 9.

Задній влагалищедержатель (задняя ложка) по А. Martin'у.



Рис. 10.

Боковой влагалищедержатель или боковой подъемникъ по А. Martin'у.

Для фиксированія, извлеченія и напряженія тканевыхъ частей, опухолей и т. д. употребляются щипцы, преимущественно снабженные крючками (рис. 11); тамъ, гдѣ требуется крѣпко захватить или примѣнить большую силу къ извлеченію опухолей и т. д., употребляются *Muzex*'евскіе щипцы съ двумя зубцами (рис. 12).

Если хотягь захватить легко рвущуюся ткань, то пользуются *корнцангомъ* (рис. 13) или также *полипными щипцами* (рис. 14), которые въ особенности годятся для удаленія частей плоднаго яйца изъ матки или слизистыхъ полиповъ и т. п.

Для фиксированія и въ то же время для переведенія матки въ

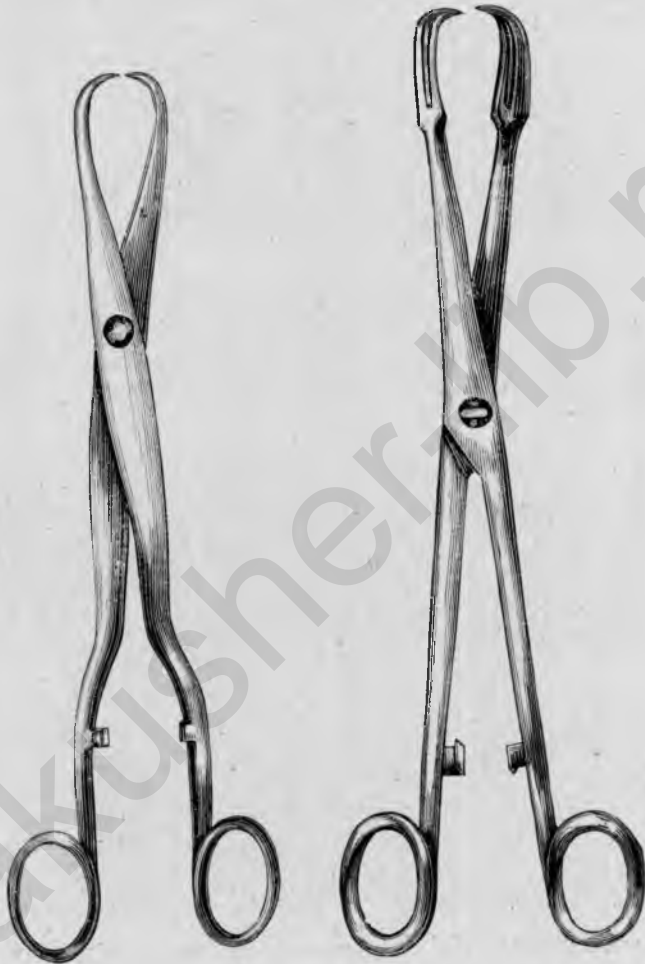


Рис. 11.

Крючковые щипцы А. Martin'a.

Рис. 12.

Крючковые щипцы Migeux.

сильную антефлексію при *vaginifixa* служатъ *зондные щипцы* (рис. 15); подробности относительно ихъ примѣненія см. при *vaginifixa uteri*.

При ограниченномъ пространствѣ или очень нѣжной ткани пользуются маленькими *острыми крючками* (рис. 16), которые въ особенности находятъ себѣ примѣненіе при операціяхъ свищей.

Кромѣ того нужны *пинцеты съ крючками* (рис. 17) для удержа-
нія или напряженія удаляемыхъ частей ткани, когда приходится часто
мѣнять пунктъ приложенія; для захватыванія соединяемыхъ краевъ или
поверхностей раны надо ихъ по возможности избѣгать.

Брызжущіе сосуды захватываются, если нужно, временно *зажи-
момъ* (рис. 18); для фиксированія большихъ участковъ ткани и
для профилактическаго кровоостанавливанія служатъ болѣе крупные

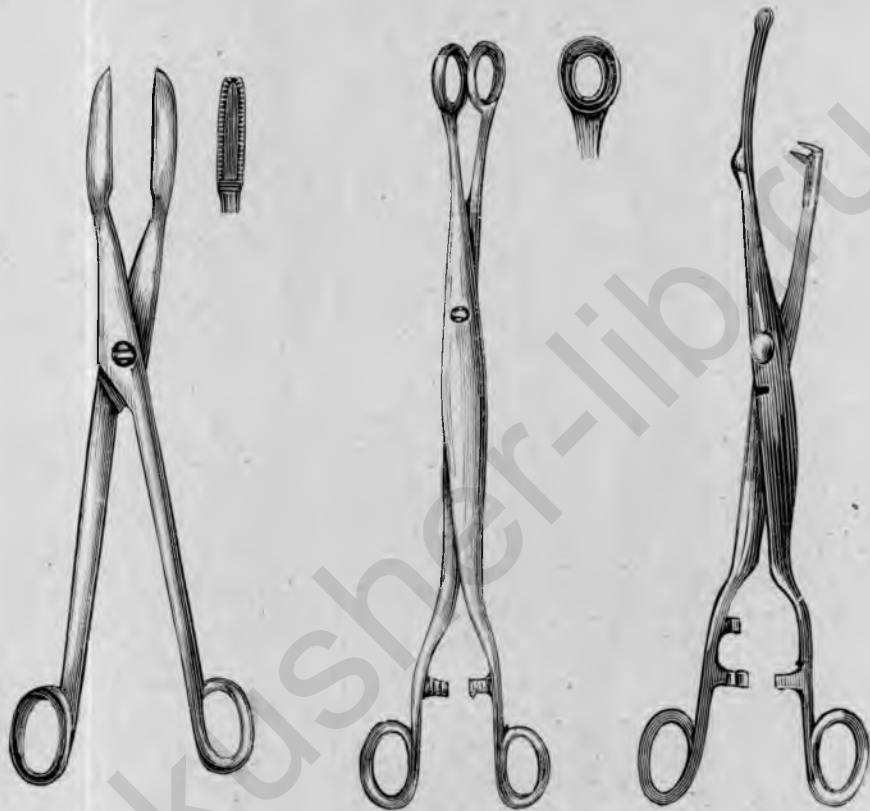

Рис. 13.
Корнцангъ.

Рис. 14.
Полиные щипцы А. Martin'a.

Рис. 15.
Зондвые щипцы Orthmann'a.

артеріальныя зажимы Richelot (рис. 19), которые бываютъ прямыя,
изогнутыя по поверхности или по краю.

Для удерживанія концовъ нитей при непрерывномъ швѣ или для
завязыванія узломъ короткихъ концовъ нитокъ служитъ *пинцетъ Baum-
gärtner'a* (рис. 20).

Для освѣженія раневыхъ поверхностей, для надрѣза или срѣзыванія
частей ткани примѣняются *брюшистые ножи*; въ особенности годится
для отсепарованія значительныхъ тканевыхъ поверхностей при пластиче-
скихъ операціяхъ брюшистый съ обѣихъ сторонъ *ножъ для кольпор-*

рафи Horn'a (рис. 21). Для разсѣченія тканей и для прокалыванія отпрепарировываемыхъ полосокъ ткани служатъ *обоюдоострые ланцетные ножи* (рис. 22) различной величины.

Для расщепленія каналовъ, свищевыхъ ходовъ и для расширенія отверстій употребляютъ *пуговчатый ножъ*. При оперированіи фистулъ умѣстно примѣненіе особенно тонкихъ ножиковъ съ длинными ручками, съ прямымъ или согнутымъ подъ угломъ лезвиемъ (рис. 23 и 24).

Изъ ножницъ употребляютъ *короткія и длинныя изогнутыя по*



Рис. 16.



Рис. 17.

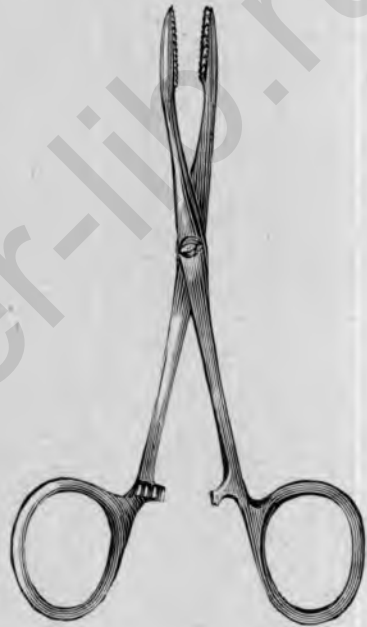

Рис. 18.

Свищевой врючекъ. Пинцетъ съ врючками.

Артеріальный зажимъ *Koerberlé*.

поверхности (рис. 25 и 26), а также *кольчатая* (рис. 27) для вскрытія брюшной полости и т. д.

Для операций въ маткѣ и на маткѣ необходимъ *маточный зондъ* (рис. 28), который можетъ быть также употребленъ для опредѣленія положенія и границъ пузыря; даѣе для выскабливанія требуется *тупая, снабженная дѣленіями кюретка Roux* съ большей и меньшей ложкой (рис. 29); а также *острая окончатая ложка* (рис. 30).

Для шитья всего проще и цѣлесообразнѣе пользоваться *шлодержателемъ Martin'a* и *полукрулыми острыми иглами* 3—4 величинъ

(рис. 32). При употребленіи серебряной проволоки надо еще имѣть *проволокодержатель* (рис. 33) и *инструментъ для закручиванія проволоки* (рис. 34).

Для расширенія цервикальнаго канала служатъ *Hegar'овскіе дилататоры* (рис. 35), которые наряду съ *Simon'овскими зеркалами-*

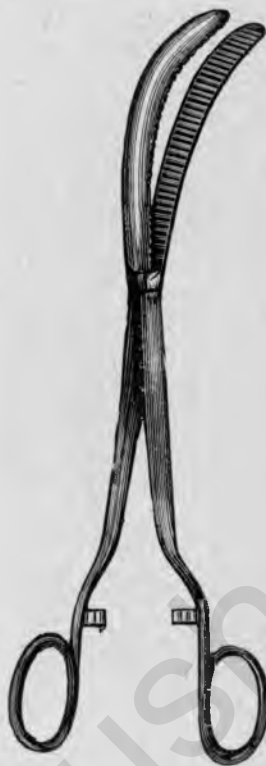

Рис. 19.

Артериальный зажимъ *Richelot* (изогнутый по краю).



Рис. 20.

Пинцетъ для завязыванія нитокъ *Baumgärtner'a*.



Рис. 21.

Ножъ для кольпоррафій *E. Horn'a*.

расширителями (рис. 36) могутъ быть также употреблены для расширенія уретры; и тѣ, и другіе надо имѣть въ запасъ въ 7—8 величинахъ.

Для впрыскиванія жидкостей въ матку пользуются *Braun'овскимъ шприцемъ* (рис. 37). Для промыванія ея, а также для непрерывнаго орошенія при операціяхъ служитъ особый *остроконечный наконечникъ ирригатора* съ краномъ (рис. 38).

Прочіе инструменты, требуемые для гинекологическаго изслѣдованія и мелкихъ гинекологическихъ манипуляцій, какъ трубчатая зеркала'

маточный катетеръ, мужской и женскій катетеръ для пузыря, ватодержатель, зонды для прижиганія и т. д. мы предполагаемъ извѣстными.

5. Наложеніе швовъ.

Шовъ служитъ при гинекологическихъ операціяхъ для соединенія раны и какъ кровоостанавливающее средство; изодированныя пере-



Рис. 22.
Ланцетовидный
ножь.



Рис. 23.
Прямой свищевой
ножь Simon'a.



Рис. 24.
Согнутый подъ угломъ,
свищевой ножь Simon'a.



Рис. 25.
Короткія изогнутыя
ножницы.

вязки сосудовъ встрѣчаются рѣже (иногда при а. uterina); большую частью накладываются массовыя лигатуры.

Для правильнаго соединенія раны требуются, по возможности *гладкіе* края и поверхности; поэтому рекомендуется, особенно при пластическихъ операціяхъ, ограничивающіе разрѣзы кожи или слизистой оболочки вести не слишкомъ поверхностно, а сразу отвѣсно черезъ всю толщю кожи или слизистой оболочки; при болѣе значительныхъ поверхностяхъ окровавленія (кольпоррафіи) разрѣзы должны вестись симметрично, дабы при зашиваніи по возможности соединялись соответствующіе пункты.

Такъ какъ въ гинекологіи рѣчь идетъ болшею частью объ операціяхъ въ глубинѣ въ болѣе или менѣе тѣсномъ пространствѣ, то для

наложенія швовъ приходится пользоваться иглодержателемъ и сильно искривленными иглами.

Какъ простѣйшій и потому лучшій иглодержатель можно рекомендо-
вать *Martin'*овскій; отсутствіе замка въ немъ первоначально нѣсколько

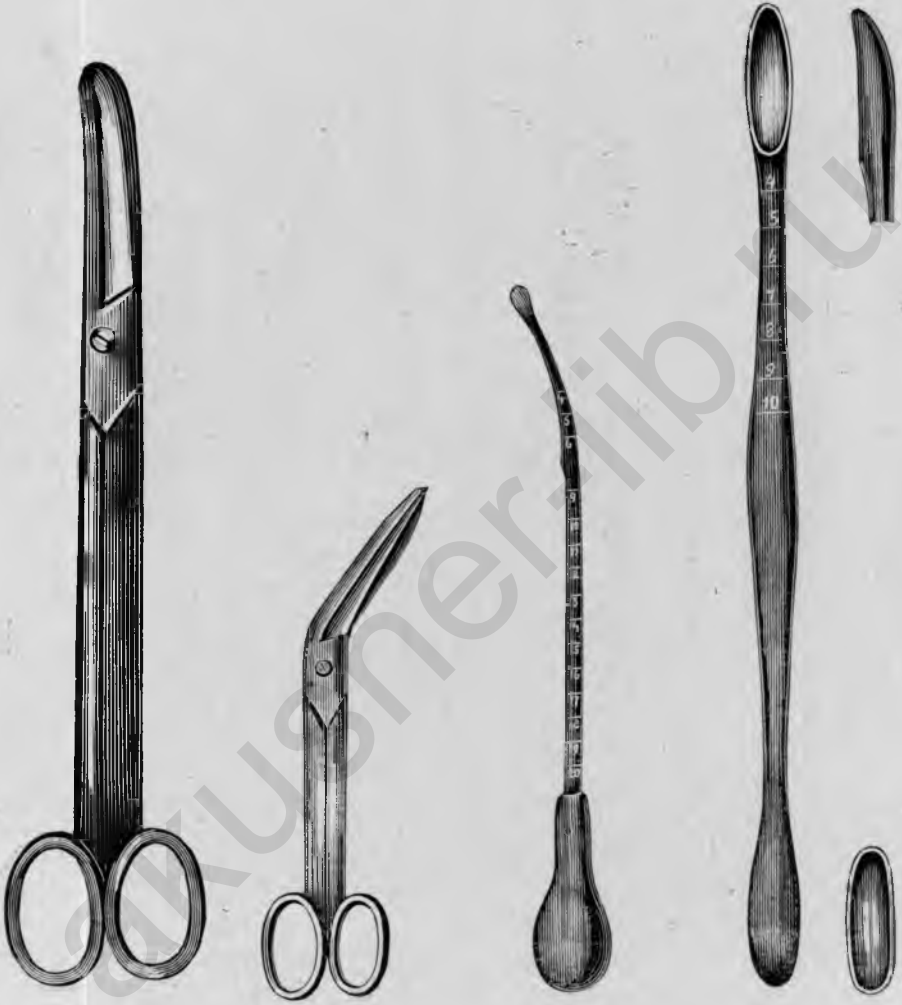

Рис. 26. Длинные изогнутыя Кольчатые ножницы.
Рис. 27. Кольчатые ножницы.

Рис. 28. Маточный зондъ
A. Martin'a.

Рис. 29. Тупая кюретка
Roux.

затрудняетъ, но скоро съ этимъ свыкаются. Иглы захватываются лучше всего между первой и второй третью; главное, ихъ не надо захватывать слишкомъ близко къ ушку, а при вытягиваніи слишкомъ близко къ острію. При прокалываніи иглы надо имѣть въ виду, что легче ее про-

вести черезъ ткани соответственнымъ изгибу иглы *вращательнымъ* движениемъ, нежели сильнымъ надавливаніемъ; при вкалываніи надо остріе иглы направить по возможности отвѣсно къ ткани.



Рис. 30.
Острая окончатая
ложка *A. Martin'a*.

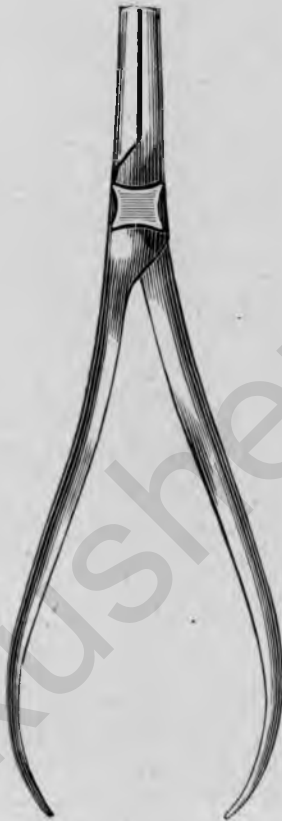

Рис. 31.
Иглодержатель
A. Martin'a.



Рис. 32.
Кривыя острія иглы
A. Martin'a.



Рис. 33.
Проволокодер-
жатель *Simon'a*.



Рис. 34.
Инструментъ для
закручиванія
проволоки *Simon'a*.

Помимо обычныхъ *узловатыхъ швовъ*, въ большемъ употребленіи *непрерывный шовъ*. Для швовъ того и другого разряда имѣетъ прежде всего силу то правило, что они должны быть проведены всегда подъ всей поверхностью раны, дабы въ глубинѣ не оставались щели, и что отверстія вкола и выкола должны лежать по возможности симметрично

и не слишкомъ далеко отъ края раны, иначе края раны легко заворачиваются внутрь, что приходится потомъ исправлять поверхностными швами.

При большихъ раневыхъ поверхностяхъ часто прибѣгаютъ къ *погружному непрерывному шву (этажный шовъ)*, который имѣетъ цѣлью

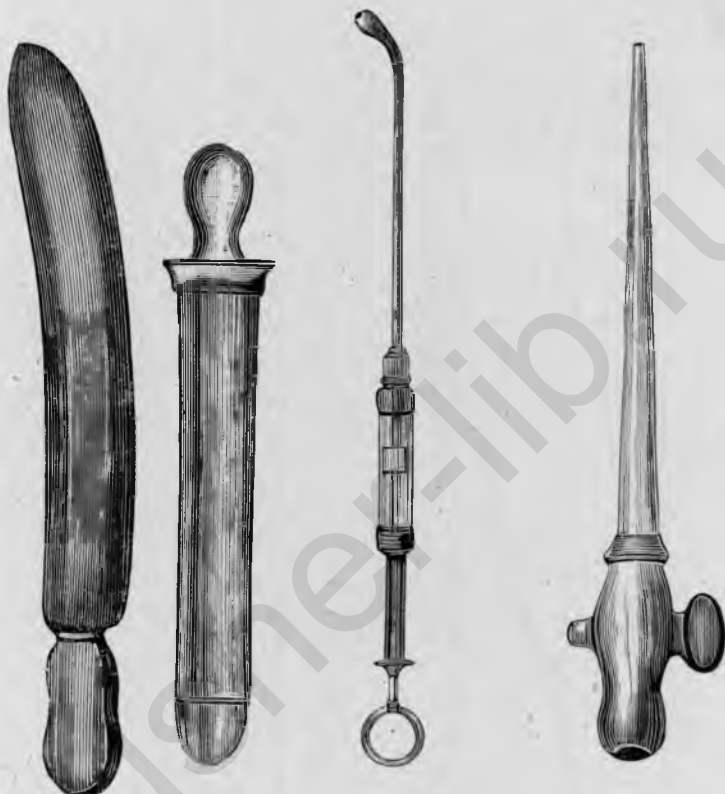


Рис. 35. Расширитель Негар'а.
Рис. 36. Зеркало-расширитель Симон'а.

Рис. 37. Маточный шприцъ Браун'а.

Рис. 38. Наконечникъ ирригатора для промыванія матки или непрерывнаго орошенія.

уменьшить поверхность раны и предотвратить сильное напряженіе ея краевъ. При наложеніи его сперва, пока поверхность раны еще узка, накладываютъ 2—3 шва отъ слизистой къ слизистой, затѣмъ вкалываютъ къ края раны, выкалываютъ на поверхности ея и накладываютъ погружные этажные швы до нижняго угла раны такимъ образомъ, что все время симметрично вкалываютъ и выкалываютъ на равномъ разстояніи отъ краевъ раны; при этомъ рекомендуется еще какъ разъ посрединѣ раневой поверхности остріе иглы чуть-чуть выводить, чтобы нѣсколько завернуть ткань внутрь и такимъ образомъ помѣшать образо-

ванію валика посерединѣ. Нитка должна быть все время слегка оттягиваема помощникомъ кверху (рис. 39).

Вблизи нижняго угла раны опять таки вкалываютъ съ раневой поверхности и выкалываютъ на наружномъ противоположномъ краю раны и закрываютъ нижній уголь, соединяя слизистую съ слизистой или кожу съ кожей. Затѣмъ такимъ же образомъ соединяють наружные края раны непрерывнымъ швомъ снизу до верха. При очень широкихъ раневыхъ поверхностяхъ можно еще наложить второй погружной ярусный шовъ снизу кверху и потомъ уже закрыть наружные края раны.

Какъ узловатый, такъ и непрерывный шовъ завязываютъ всегда *хирургическимъ* узломъ; сперва концы нитки два раза обвиваютъ одинъ около другого, затѣмъ дѣлають простой узелъ въ противоположномъ направленіи (рис. 40). При непрерывномъ швѣ поступаютъ такимъ образомъ, что предъ наложеніемъ послѣдняго шва удерживаютъ свободный конецъ нитки, вытянувъ его подлиннѣе, и проткнувъ иглу въ противоположную сторону, связываютъ его съ двойнымъ концомъ нитки, находящимся въ иглѣ, посредствомъ хирургическаго узла (рис. 41); узелъ не долженъ лежать на раневой линіи.

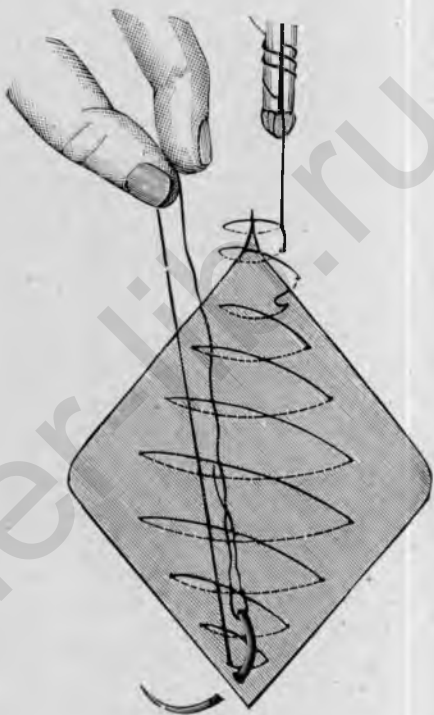

Рис. 39.

Непрерывный этажный шовъ. Глубокий этажъ готовъ, переходъ къ поверхностному этажу, т. е. къ соединенію наружныхъ краевъ раны съ нижняго угла.

Непрерывный шовъ можно накладывать двоякимъ способомъ: либо иглу вкалываютъ и выкалываютъ въ горизонтальномъ направленіи, тогда видимыя снаружи нитки лежатъ косо къ раневой линіи (рис. 42a); либо иглу проводятъ косо подъ раневой поверхностью, тогда наружныя нитки ложатся отвѣсно къ раневой линіи (рис. 42b); при послѣднемъ способѣ наружные края раны обыкновенно лучше прилаживаются, поэтому онъ годится въ особенности для верхняго яруса швовъ.

Что касается, наконецъ, швейнаго матеріала, примѣняемаго на *живой*, то на

болѣе пригоденъ *можжевеловый кѣгутъ* (*Juniperus-catgut* ¹⁾), который, въ различной толщинѣ, достаточенъ для *всѣхъ операций*. Исключеніе составляютъ только глубокіе швы при зашиваніи брюшныхъ стѣнокъ, для которыхъ лучше всего употреблять шелкъ, и швы при застарѣлыхъ пузырно-влагалищныхъ свищахъ, для которыхъ самый подходящій матеріалъ серебряная проволока; для держанія и закрыванія послѣдней требуются особые инструменты (рис. 33 и 34).

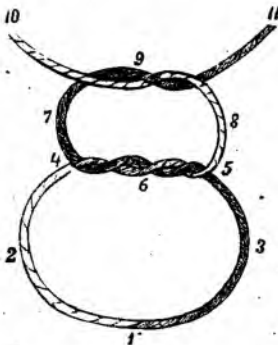


Рис. 40.

Хирургическій узелъ. 1, 3, 6, 7, 9, 11 — ходъ праваго, 1, 2, 6, 8, 9, 10 — ходъ лѣваго конца нитки; 4, 5 — первый, двойной узелъ; 9 — второй, простой узелъ въ противоположномъ направленіи.

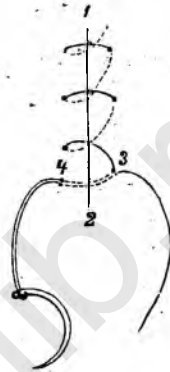


Рис. 41.

Завязываніе непрерывнаго шва 1, 2 — равная линия, 3 свободный конецъ нитки, 4 двойной конецъ нитки на иглѣ, тотъ и другой завязываютъ хирургическимъ узломъ.

II. Операции на фантомѣ.

A Операции на маткѣ.

1. Зондированіе.

Зондированіе матки предпринимается, какъ для діагностическихъ, такъ и для терапевтическихъ цѣлей. Какъ діагностическое пособіе оно служитъ для опредѣленія длины и ширины цервикальнаго канала има-

¹⁾ Приготовленіе можжевеловаго кѣгуту производится слѣдующимъ образомъ. Въ большинствѣ случаевъ можно обойтись 3 номерами: № 1 для непрерывнаго шва при пластическихъ операціяхъ; № 2 для поверхностныхъ швовъ; № 3 для глубокихъ швовъ на влагалищной части или шейкѣ и для массовыхъ лигатуръ. Сырой кѣгутъ прежде всего слабо наматывается на стеклянную катушку и кладется на 6—12 часовъ въ сулемовый растворъ 1 : 1000; вынувъ оттуда заворачиваютъ его въ обезпложенныя тряпочки и высушиваютъ. Послѣ этого онъ помѣщается на 24 часа въ растворъ можжевеловаго масла (*oleum juniperi*) 1 на alcohol absolut. 2; растворъ обыкновенно еще мутнѣетъ при этомъ, поэтому кѣгутъ переносятъ въ свѣжій растворъ этого же состава и оставляютъ въ немъ по меньшей мѣрѣ 14

точной полости, далѣе для опредѣленія положенія и подвижности матки, чувствительности слизистой оболочки, а также неровности при опухоляхъ, которыя вдаются въ маточную полость. Терапевтически зондъ можетъ примѣняться, какъ раздражающее средство при аменорреѣ, для расширения суженныхъ отверстій шеечнаго канала, а также для вправленія смѣщенной назадъ матки.

Инструменты: 1 — маточный зондъ, 1 крючковатые щипцы, 1 задній влагалищедержатель.

Зондированіе матки можно выполнить съ обнаженіемъ и фиксированіемъ влагалищной части или безъ этого; въ послѣднемъ случаѣ выполнение труднѣе и не всегда возможно.

Сперва вводятъ два пальца во влагалище, чтобъ опредѣлить положеніе и форму влагалищной части и матки; затѣмъ кладутъ средній палецъ подъ наружный зѣвъ и по этому пальцу и при содѣйствіи указательнаго пальца продвигаютъ зондъ въ цервикальный каналъ и маточную полость. Дойдя до дна матки, приставляютъ указательный палецъ къ зонду на уровнѣ наружнаго зѣва и вытягиваютъ то и другое; обозначенное указательнымъ пальцемъ мѣсто даетъ возможность узнать длину маточной полости.

Если такимъ путемъ зондированіе не удастся, что зависитъ большею частью отъ суженія или складокъ въ области внутренняго зѣва, то можно сперва попробовать фиксировать подъ руководствомъ пальца переднюю губу пулевыми щипцами и затѣмъ снова ввести зондъ. Если и этого недостаточно, то приходится сперва обнажить влагалищную часть введеніемъ задней ложки, затѣмъ захватить переднюю губу щипцами, отдавнив переднюю влагалищную стѣнку большимъ пальцемъ вверхъ, и слегка натянуть матку для выравниванія перегиба (рис. 8); послѣ этого большею частью легко удастся ввести зондъ въ матку подъ руководствомъ глаза и опредѣлить ея длину, положеніе и имѣющіяся отклоненія.

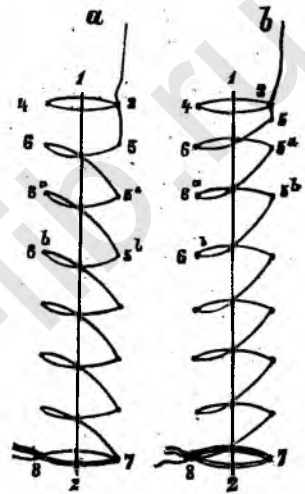


Рис. 42.

Способы наложенія непрерывнаго шва. а) Наружные швы идутъ косю къ раневой линіи (1, 2); 3, 4 — первый шовъ съ начальнымъ узломъ; 5, 6 — вколъ и выколъ на одной и той же высотѣ, точно также и слѣдующіе 5а, 6а и т. д.; 7, 8 — завязываніе непрерывнаго шва. в) Наружные швы лежатъ отвѣсно къ раневой линіи (1, 2); 3, 4 первый шовъ; 5, 6 второй шовъ съ ниже лежащимъ выколомъ (6); таковы же 5а, 6а и т. д.; 7, 8 завязываніе непрерывнаго шва.

дней до употребленія: въ послѣднемъ растворѣ juniperus-catgut можетъ сохраняться мѣсяцами.

2. Abrasio uteri.

Выскабливание или *выскребание (abrasio, curettement)* матки может служить для диагностических или терапевтических цѣлей. Въ первомъ случаѣ рѣчь идетъ о томъ, чтобы микроскопическимъ изслѣдованіемъ ныскобленныхъ частей опредѣлить заболѣваніе матки, будетъ ли оно доброкачественнаго или злокачественнаго характера; въ послѣднемъ случаѣ мы стремимся по возможности основательно соскоблить больную слизистую оболочку или же насколько возможно удалить злокачественныя новообразованія, не поддающіяся болѣе радикальной операци, дабы устранить хоть на время связанныя болшею частью съ ними обильныя кровоточенія или выдѣленія.

Инструменты: 1 задній влагалищедержатель, 2 пары крючкова-тыхъ щипцовъ, 1 маточный зондъ, 1 кюретка, 1 Вгап'овскій шприцъ.

Обнаживъ влагалищную часть задней ложкой зеркала и захвативъ переднюю губу, опредѣляютъ зондомъ длину маточной полости; если при этомъ находятъ суженіе въ области внутренняго зѣва, то крѣпкими движеніями зонда взадъ и впередъ можно оное на столько растянуть, что послѣдующее введеніе кюретки удастся безъ труда, для облегченія этого при узкомъ цервикальномъ каналѣ служитъ еще одновременное фиксированіе задней губы. Для введенія кюретки захватываютъ ее сперва совѣмъ слабо, какъ писчее перо, упираютъ мизинецъ въ край таза и проникаютъ постепенно безъ всякаго насилія черезъ шейный каналъ до дна матки, причеиъ изгибъ кюретки долженъ соответствовать направленію маточной полости; проникла ли кюретка до дна, можно легко опредѣлить на кюреткахъ, снабженныхъ дѣлениями. Послѣ этого кюретку берутъ всей рукой и шириной ложки нару разъ обходятъ маточную полость вращательными движеніями; затѣмъ вынимаютъ кюретку и удаляютъ вмѣстѣ съ ней соскобленныя части слизистой. Теперь снова осторожно вводятъ кюретку и систематически выскабливаютъ переднюю, заднюю и обѣ боковыя стѣнки матки, дѣлая длинныя энергическіе взмахи отъ дна къ наружному зѣву и обращая особенное вниманіе на трубные углы; въ то же время можно указательнымъ пальцемъ другой руки отдавливать соответственную маточную стѣнку на встрѣчу кюреткѣ и такимъ образомъ легко опредѣлить истонченныя или утолщенныя мѣста въ маточной стѣнкѣ. Когда слизистая оболочка вездѣ вполне удалена, то это замѣчаютъ по своеобразному хрусту, который вызываетъ ложка, скользящая по обнаженной маточной мускулатурѣ.

У *живой* промываютъ послѣ выскабливанія матку антисептическими растворами и присоединаютъ еще прижиганія (чистая карболовая кислота, лизоль, хлористый цинкъ и т. д.) помощью *Playfair'*овскаго зонда, или *Sänger'*овской серебряной палочки или при наклонности къ кровоточеніямъ впрыскиваютъ *liquor ferri sesquichl.* *Braun'*овскимъ шприцемъ, примѣняя впрыскиванія, надо слѣдить за

тъмъ, чтобы не впрыскивать съ силою всю жидкость, иначе она легко можетъ попасть въ трубы и оттуда въ брюшную полость, а надо совсѣмъ медленно продвигать поршень и въ то же время вытягивать шприцъ.

3. Discisio orificii externi uteri.

Разстѣненіе наружнаго зва производится для устраненія стенозовъ, которые иногда могутъ быть сопряжены съ катарромъ и расширеніемъ цервикальнаго канала или также съ безплодіемъ.

Инструменты: 1 задній влагалищедержатель, 2 пары крючкова-тыхъ щипцовъ, 1 короткія изогнутыя ножницы.

Обѣ маточныя губы фиксируются щипцами; затѣмъ ножницами влагалищная часть разсѣвается по обѣ стороны цервикальнаго канала, приблизительно на 1 см., внутренній уголъ можно еще разъ отдѣльно надрѣзать, чтобы привести отверстіе шейчнаго канала по возможности къ зіянію (рис. 43). Къ дисцизии обыкновенно присоединяютъ выскабливаніе, въ виду часто связанныхъ съ суженіемъ катарральныхъ измѣненій въ шейкѣ или маткѣ.

У *живой*, чтобы помѣшать слипанію раневыхъ поверхностей послѣ дисцизии, закладываютъ между ними небольшой комокъ ваты, пропитанный полупорохлористымъ желѣзомъ или еще лучше тонкую полоску іодоформной марли, которая должна быть возобновлена спустя 2—3 дня.

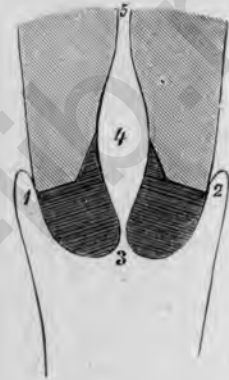


Рис. 43.

Discisio orificii externi uteri (поверхности разрѣза заштрихованы). 1 правый, 2 лѣвый сводъ; 3 наружный зѣвъ; 4 каналъ шейки, расширенъ; 5 внутренний зѣвъ.

4. Операция Emmet'a.

Операция *Emmet'a* имѣетъ цѣлю соединеніе старыхъ разрывовъ шейки послѣ освѣженія ихъ, чтобы возстановить нормальную форму шейки и влагалищной части и такимъ образомъ устранить возникшія подъ вліяніемъ разрывовъ катарральныя измѣненія.

Инструменты: 1 задній влагалищедержатель, 1 боковой подъемникъ, 2 пары крючковыхъ щипцовъ, 1 ободуоострый ножъ, 1 ножницы, 1 иглодержатель, 1 изогнутая игла средней величины, 1 крючковый пинцетъ.

Обнаживъ влагалищную часть задней ложкой зеркала и боковымъ подъемникомъ, который вставляется на сторонѣ, соответствующей разрыву, захватываютъ обѣ губы крючковыми щипцами вблизи начальныхъ пунктовъ разрыва и оттечиваютъ ихъ, насколько возможно, въ противоположную сторону. Послѣ этого очерчиваютъ ножомъ границы

разрыва, причемъ ведутъ по одному разрѣзу сверху и снизу отъ уровня влагалищной части до наружно-верхней границы разрыва и здѣсь ихъ соединяютъ; затѣмъ ведутъ отъ внутренняго угла верхней границы разрыва, вдоль цервикальной слизистой, по одному разрѣзу внизъ, который соединяется съ первымъ на высотѣ влагалищной

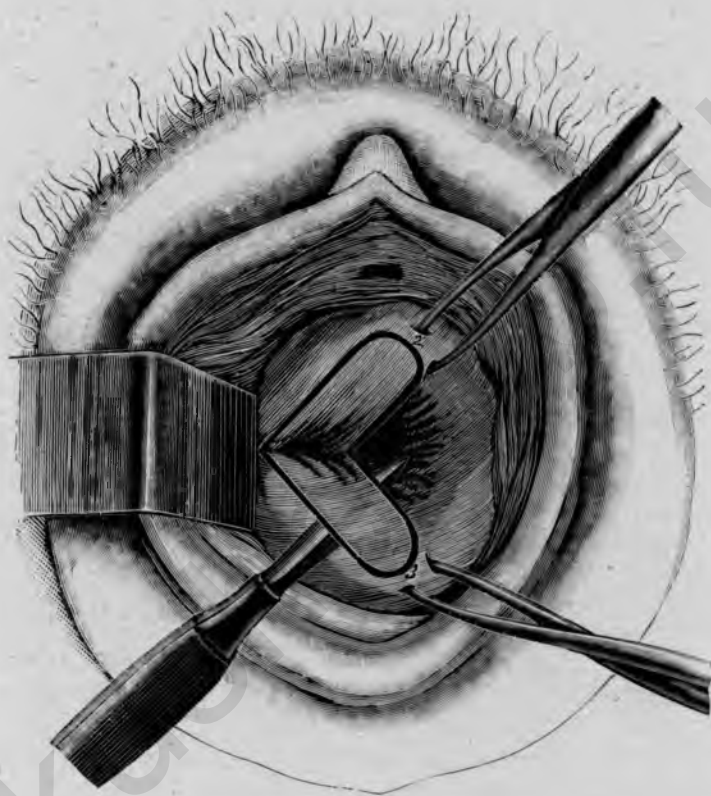


Рис. 44.

Операция *Emmet*'а (при правостороннемъ разрывѣ шейки). Способъ освѣженія. 1, 2 направленіе разрѣза на верхне-наружной границѣ; 1, 3 на нижне-наружной границѣ; 2, 4 на верхне-внутренней границѣ въ цервикальномъ каналѣ; 3, 4 на нижне-внутренней границѣ; 4 каналъ шейки.

части (рис. 44). Затѣмъ прокалываютъ остроконечный, рѣжущій на обѣ стороны ножъ сперва подъ ограниченный разрѣзами участокъ на нижней сторонѣ и отдѣляютъ его до верхняго угла, отрѣзая лоскутъ со стороны влагалищной части; точно такимъ же образомъ поступаютъ съ верхнимъ лоскутомъ, такъ что оба лоскута наконецъ держатся только еще въ верхнемъ углу. Теперь захватываютъ ихъ крючковатымъ пинце-

томъ и гладко сръзываютъ ножомъ въ верхнемъ углу; неровности краевъ сглаживаютъ ножницами.

Обѣ раневыя поверхности соединяются узловатыми швами такимъ образомъ, что, начиная въ верхнемъ углу, вкалываютъ сперва въ разстояніи $\frac{1}{2}$ стм. отъ края разрѣза на передней сторонѣ и выкалываютъ въ цервикальномъ каналѣ тоже на $\frac{1}{2}$ стм. отъ края раны и вытягиваютъ иглу; затѣмъ вкалываютъ снова на задней стѣнкѣ шеечнаго канала на равной высотѣ подѣ нижней раневой поверхностью и выходятъ на задней же сторонѣ въ разстояніи $\frac{1}{2}$ стм. отъ края раны (ср. рис. 45); въ томъ же родѣ накладываются, смотря по длинѣ раневой поверхности, 3—4 шва. Нитки оттягиваются въ сторону и завязываются лишь тогда, когда всѣ наложены; начинаютъ съ верхней нитки, во время завязыванія края раны сближаются щипцами, фиксирующими влагалищную часть, и по возможности нѣсколько заворачиваются. Когда всѣ нитки завязаны, щипцы снимаютъ. Иногда можетъ понадобиться еще поверхностный шовъ черезъ зияющіе нѣсколько концы поверхностей освѣженія на высотѣ влагалищной части. Въ заключеніе нитки обрѣзываютъ ножницами, репонируютъ матку и кладутъ впереди нея тампонъ.

Продолжительность заживленія 8—10 дней, особаго послѣдовательнаго ухода не требуется.

5. Перевязка а. uterina и дисцизія шейки.

Глубокое расщепленіе цервикальнаго канала до внутренняго зѣва и выше примѣняется для того, чтобы сдѣлать возможнымъ ощупываніе маточной полости пальцемъ для діагностическихъ цѣлей, или также для удаленія новообразованій, особенно полиповъ или міомъ, изъ маточной полости; большею частью достаточно расщепленія на одной сторонѣ.

Инструменты: 1 ложкообразное зеркало для задней стѣнки влагалища, 2 боковыхъ подъемника, 3—4 пары крючковатыхъ щипцовъ, 1 пуговчатый ножъ, 1 ножницы, 1 крючковатый пинцетъ, 1 маточный зондъ, 1 иглодержатель, 1 кривая игла средней величины.

Расщепленію шеечнаго канала предшествуетъ перевязка а. uterina. Послѣдняя двумя вѣтвями входитъ въ матку на уровнѣ внутренняго зѣва, слѣдовательно, на разстояніи приблизительно 3 стм. отъ влагалищной части (см. рис. 3). Для перевязки а. uterina оттягиваютъ влагалищную часть двумя парами щипцовъ, которыми захватили маточныя губы, возможно дальше въ противоположную сторону и обнажаютъ соответственный сводъ боковымъ подъемникомъ. Послѣ этого кладутъ лигатуру, приблизительно на разстояніи 4 стм. отъ влагалищной части, сверху внизъ черезъ сводъ, вдоль и у самой середины боковой стѣнки матки, не захватывая послѣдней, что легко можно контролировать подложеннымъ пальцемъ. Игла должна захватывать полоску ткани въ $1\frac{1}{2}$ —2 стм.;

нитка тотчас завязывается узломъ; такъ какъ рѣчь идетъ здѣсь только о временной перевязкѣ, то по окончаніи операціи лигатуру снимаютъ.

Послѣ этого маточныя губы растягиваютъ щипцами внизъ и вверхъ

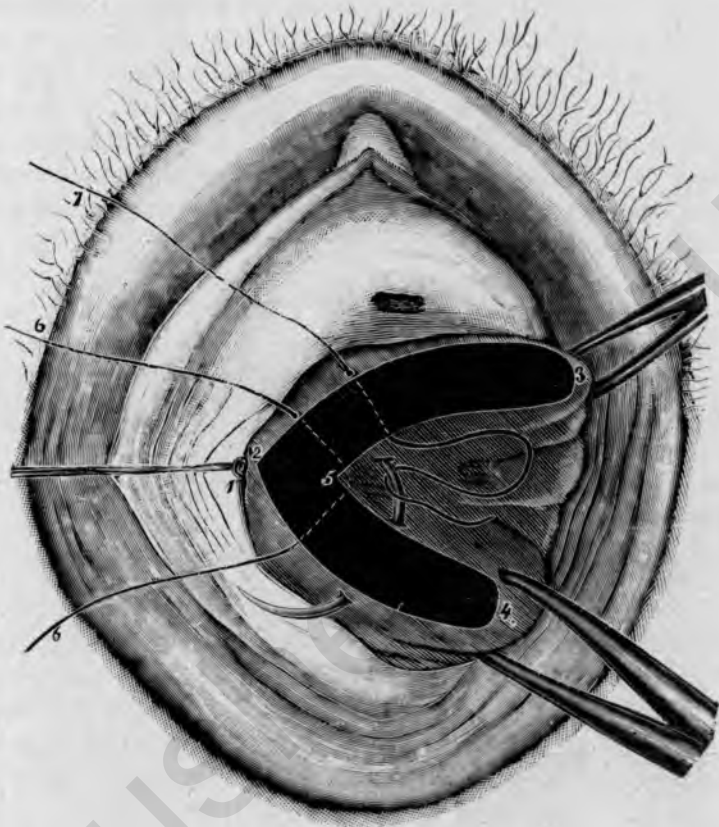


Рис. 45.

Перевязка a. uterina d. и дисцизія цервикальнаго канала; зашиваніе канала шейки. 1 а. лигатура uterina; 2, 3, 5 верхняя, 2, 4, 5 нижняя раневая поверхность расщепленнаго шеечнаго канала; 2, 5 верхняя граница дисцизіи; 6, 6 первый шовъ въ верхнемъ углу раны, 7 наложеніе второго шва, веденіе иглы.

и введя въ цервикальный каналъ пуговчатый ножъ, разсѣкаютъ его сперва до внутренняго зѣва и наружу до лигатуры. Если внутренній зѣвъ особенно узокъ, то вводятъ пуговчатый ножъ въ маточную полость и надрѣзываютъ также внутренній зѣвъ настолько, чтобы можно было свободно ввести палецъ въ матку. Ощупавъ ее и удаливъ небольшіе полипы или подслизистыя міомы, которые большею частью легко можно открутить корнцангомъ или крючковатыми щипцами, закрываютъ снова

разсѣченную шейку узловатыми швами такимъ же образомъ, какъ при операциі Ешмет'а. Особенно тщательно долженъ быть наложенъ верхній шовъ и главное возможно выше, особенно если и внутренній зѣвъ расщепленъ. Проводятъ сперва иглу подъ верхней раневой поверхностью въ шеечный каналъ, вытягиваютъ здѣсь ее и снова вкалываютъ со стороны цервикальнаго канала возможно выше подъ нижней раневой поверхностью (рис. 45); въ томъ же родѣ накладываютъ слѣдующіе швы, но завязываютъ ихъ лишь тогда, когда всѣ наложены. Въ заключеніе удаляютъ временную наложенную на а. uterina лигатуру.

У живой выжидаютъ послѣ удаленія лигатуры нѣсколько мгновеній, пока сосуды снова наполнятся; если теперь еще наступаетъ кровотеченіе, то оно останавливается поверхностными или глубокими швами. Тогда только обрѣзываютъ всѣ нитки, вправляютъ матку и кладутъ тамповъ во влагалище; продолжительность заживленія 10—12 дней.

6. Excisio conica portiovis.

Клиновидное изсѣченіе влагалищной части имѣеть цѣлю устранить стенозъ или слишкомъ узкій наружный зѣвъ и возстановить нормальное отверстіе.

Инструменты: 1 ложкаобразное зеркало для задней влагалищной стѣнки, 2 боковыхъ подъемника, 2 пары крючковатыхъ щипцовъ, 1 крючковатый пинцетъ, 1 остроконечный обоюдоострый ножъ, 1 ножницы, 1 иглодержатель, 1 кривая игла средней величины.

Захвативъ переднюю и заднюю маточную губу щипцами, разсѣкаютъ ножомъ со стороны цервикальнаго канала спайку между губами по обѣ стороны на $1 - 1\frac{1}{2}$ стм. Затѣмъ остроконечнымъ обоюдоострымъ ножомъ вырѣзываютъ изъ задней губы обращенный остриемъ къверху клинъ (рис. 46), причемъ разрѣзъ ведутъ во всю ширину губы справа нѣлво. Эта рана закрывается 3—4 узловатыми швами. Сперва накладываютъ шовъ черезъ середину губы, причемъ вкалываютъ въ шеечномъ каналѣ, въ разстояніи $\frac{1}{2}$ стм. отъ края раны, проводятъ иглу подъ всей раневой поверхностью и выкалываютъ на нижней сторонѣ губы въ $\frac{1}{2}$ стм. отъ края раны, нитку тотчасъ завязываютъ, затѣмъ накладываютъ дальнѣйшіе швы такимъ же образомъ по обѣ стороны отъ перваго, въ разстояніи $\frac{1}{2}$ стм. отъ него. Надо обращать особенное вниманіе на тщательное прилаживаніе краевъ раны; этого легко достигнуть, если во время завязыванія сдавливать края раны указательными пальцами или въ случаѣ нужды пинцетомъ. Зашивъ заднюю губу, вырѣзываютъ такой-же клиновидный кусокъ изъ передней губы и закрываютъ рану такимъ-же образомъ 3—4 узловатыми швами. При этомъ губа съ одной стороны фиксируется щипцами, которыми захватываютъ по серединѣ влагалищную слизистую $1\frac{1}{2}$ —2 стм. надъ наружнымъ зѣвомъ, съ другой стороны натягиваніемъ нитокъ, лежащихъ въ задней губѣ. Когда губы зашиты,

то остается еще соединить 1—2 узловатыми швами разсѣченные боковыя спайки, при этомъ оттягиваютъ влагалищную часть за нитки сперва въ одну (лѣвую) сторону, а по закрытіи этой спайки въ другую (правую). Въ заключеніе всѣ нитки обрѣзываютъ и матку вправляютъ.

Продолжительность заживленія 10—12 дней.

7. Amputatio colli.

Ампутація шейки матки производится при обширныхъ эрозіяхъ влагалищной части, далѣе при гипертрофіи и сильномъ выворотѣ губъ, который большею частью является послѣдствіемъ болѣе или менѣе глубокихъ разрывовъ шейки. Такимъ же образомъ производится пробная эксцизія передней или задней маточной губы для діагностическихъ цѣлей, когда требуется опредѣлить микроскопомъ характеръ подозрительныхъ мѣстъ.

Инструменты: 1 ложкообразное зеркало для задней влагалищной стѣнки, 2 боковыхъ подъемника, 3 пары крючковыхъ щипцовъ, 1 брюшистый ножъ, 1 ножницы, 1 крючкова-тый пинцетъ, 1 иглодержатель, 1 кривая игла средней величины.

Обнаживъ влагалищную часть задней ложкой и боковыми подъемниками, захватываютъ обѣ губы щипцами и растягиваютъ ихъ кверху и книзу; послѣ этого разсѣкаютъ ножомъ обѣ бо-

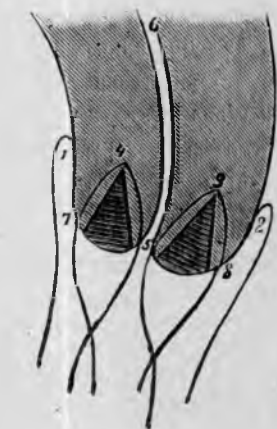


Рис. 46.

Excisio conica portionis. (Исѣкаемая часть заштрихованы; наложеніе швовъ: 1 передній, 2 задній сводъ, 5 наружный зѣвъ, 6 внутренній зѣвъ, 5, 4, 7, видное исѣченіе передней, 5, 3, 8 задней губы.

выя спайки на глубину 2 см. Затѣмъ ампутируютъ сперва заднюю губу, причемъ дѣлаютъ отвѣсный разрѣзъ черезъ всю мускулатуру отъ одной спайки до другой со стороны цервикальнаго канала, на разстояніи 1—1½ см. отъ конца влагалищной части, а потомъ на нижней сторонѣ губы нѣсколько косой, выпуклый впереди и книзу разрѣзъ черезъ влагалищную слизистую: оба разрѣза затѣмъ соединяются по бокамъ, и очерченный такимъ образомъ кусокъ задней губы отрѣзывается. Эта рана закрывается узловатыми швами; первый шовъ накладывается какъ-разъ по серединѣ, причемъ вкалываютъ въ цервикальномъ каналѣ въ 1/2 см. отъ края раны, проводятъ иглу подъ всей раневой поверхностью (рис. 47) или также нѣсколько выходятъ концомъ иглы по серединѣ раневой поверхности для лучшаго прилаживанія и впячиванія ея, а затѣмъ вкалываютъ въ 1/2 см. отъ нижняго края раны; такимъ же образомъ накладываются дальнѣйшіе швы по обѣ стороны, пока задняя губа не

защита. Нитки тотчас завязывают, причем края раны сближают указательными пальцами или пинцетом. После этого ампутируют переднюю губу, причем сперва фиксируют шейку несколько выше пулевыми щипцами; затѣм захваченную другими щипцами губу обрѣзывают такимъ же образомъ, какъ и заднюю губу: со стороны шейечного канала отвѣсный разрѣзъ черезъ всю мускулатуру, а сверху косою, выпуклый впереди разрѣзъ; оба разрѣза соединяютъ по бокамъ и отграниченную такимъ образомъ часть губы отрѣзываютъ (рис. 48). Эта рана также зашивается узловатыми швами, причемъ, потягивая за нижнія нитки, легко привести цервикальный каналъ къ зіянію и такимъ образомъ лучше обозрѣть операционное поле; завязанные нитки передней губы поручаютъ помощнику слегка оттягивать кверху, удаливъ предварительно соответственные щипцы. Въ заключеніе оба боковыхъ надрѣза закрываются еще особо глубокими узловатыми швами такъ, какъ при Emmet'овской операціи; для этой цѣли оттягиваютъ влагалищную часть за наложенныя уже нитки совсѣмъ въ сторону, и тогда легко соединить спайки начиная съ верхняго угла раны, 2—3 узловатыми швами. Обрѣзавъ коротко нитки, репонируютъ матку.

Продолжительность заживленія 10—12 дней; особый послѣдовательный уходъ не требуется.

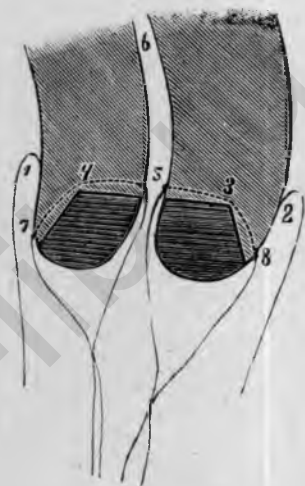


Рис. 47.

Amputatio colli. (Вырѣзываемыя части заштрихованы), наложеніе швовъ. 1 передній, 2 задній сводъ; 5, 6 цервикальный каналъ, 5, 4, 7 шовъ передней губы, 3, 5, 8 шовъ задней губы.

8 Excisio alta cervicis s. Amputatio supravaginalis cervicis.

Высокое изслѣченіе или *надвлагалищная ампутація* шейки прежде чаще примѣнялась при злокачественныхъ новообразованіяхъ влагалищной части или шейки и иногда умѣстна еще и теперь при саркома и порегабиле для временнаго устраненія кровотеченій и тягостныхъ выдѣленій.

Инструменты: 1 ложкообразное зеркало для задней влагалищной стѣнки, 2 боковыхъ подъемника, 3—4 пары крючковатыхъ щипцовъ, 1 брюшистый ножъ, 1 крючковатый пинцетъ, 1 кривыя ножницы, 2 иглодержателя, 1 средняя кривая игла.

Обнаживъ влагалищную часть задней ложкой и двумя боковыми подъемниками, перевязываютъ сперва вышеописаннымъ образомъ (см. стр. 33) обѣ аа. uterinae возможно выше въ боковыхъ сводахъ. Затѣмъ оттягиваютъ влагалищную часть крючковатыми щипцами, насколько

возможно, книзу и дѣлають круговой разрѣзъ черезъ всю толщу слизистой ея въ $1\frac{1}{2}$ —2 см. отъ наружнаго зѣва; теперь слизистую оболочку тупымъ нутемъ отодвигаютъ кверху выше области внутренняго

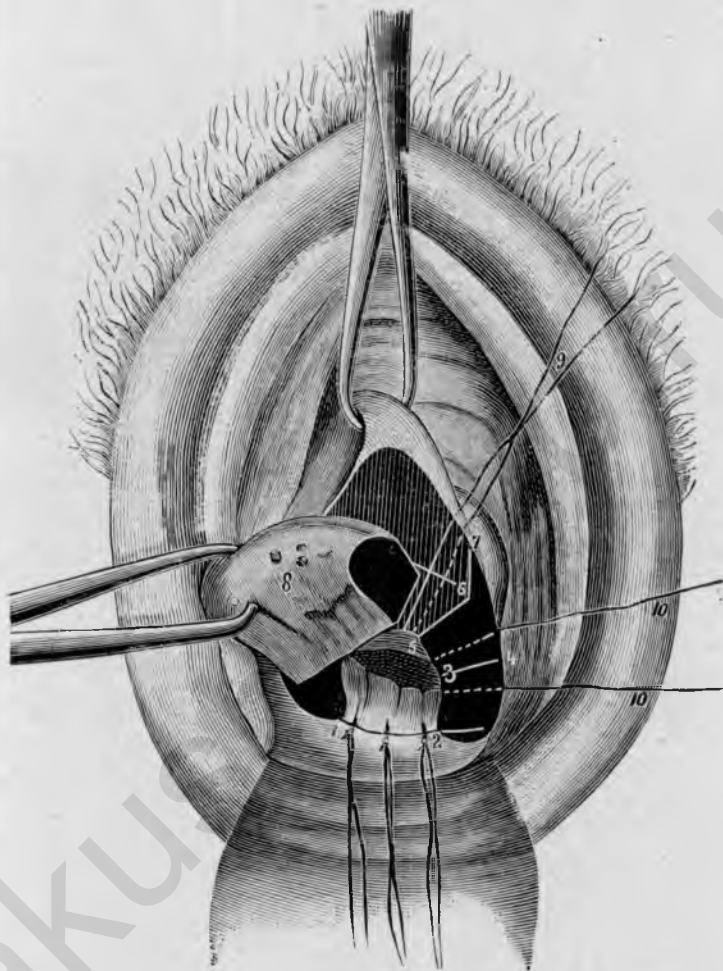


Рис. 48.

Amputatio colli; отсѣченіе передней губы; задняя губа зашита; 1, 2 швы задней губы; 3, 4 верхняя граница лѣвосторонняго разрѣза черезъ спайку; 5, 6, 7 боковая граница разрѣза черезъ переднюю губу; 8 ампутированная передняя губа; 9 шовъ, накладываемый на переднюю губу; 10, 10 шовъ, закрывающій разрѣзъ спайки въ верхнемъ углу раны.

зѣва; напрягающіеся при этомъ болѣе плотные пучки соединительной ткани перерѣзываютъ ножницами. На передней стѣнкѣ надо особенное вниманіе обращать на то, чтобы и пузырь былъ отодвинутъ возможно выше, въ чемъ въ случаѣ сомнѣнія легко убѣдиться введеніемъ катетера или зонда. Когда шейка такимъ образомъ вполне обнажена, то рас-

щепляютъ весь цервикальный каналъ отъ наружнаго до внутренняго зѣва по обѣ стороны и отсѣкаютъ отсѣненнымъ разрѣзомъ заднюю стѣнку *in toto* на уровнѣ внутренняго зѣва (рис. 49); послѣ этого сдвинутую заднюю влагалищную слизистую натягиваютъ на культю шейки и сшиваютъ съ нею глубокими узловатыми швами; начинаютъ по срединѣ и затѣмъ накладываютъ попеременно швы по обѣ стороны. Когда задняя культя шейки приблизительно прикрыта, то сръзываютъ такимъ-же

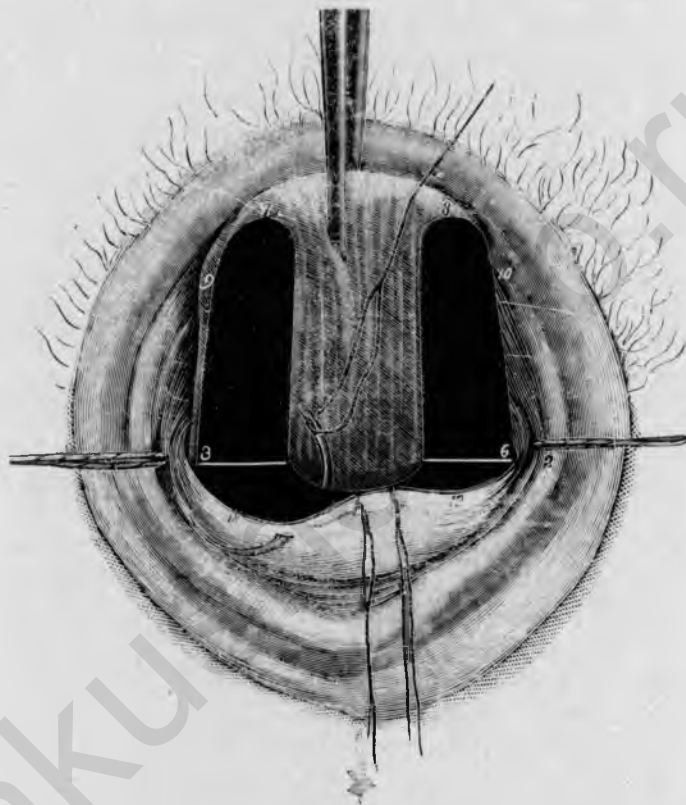


Рис. 49.

Excisio alta cervicis s. amputatio supravaginalis; задняя цервикальная стѣнка сръзана; зашивание культи. 1, 2 лигатуры аа. uterinae; 3, 4, 5, 6 границы разрѣза расщепленнаго цервикальнаго канала въ области внутренняго зѣва; 7, 8 нижняя граница разрѣза на влагалищной части; 9, 10 граница круговаго разрѣза на portio; 11, 12 сдвинутая назадъ влагалищная слизистая, служащая для покрытiя культи.

образомъ переднюю цервикальную стѣнку и сшиваютъ переднюю отпрепарированную назадъ влагалищную слизистую съ передней культей шейки, щадя при этомъ пузырь. По обѣимъ сторонамъ иногда остается часть влагалищной слизистой, которая не можетъ быть примѣнена болѣе для покрытiя культи, и тогда она отдѣльно сшивается немногими попереч-

ными швами. Лигатуры аа. uterinae остаются, нитки их коротко обрываются вместе с прочими нитками послѣ окончательнаго закрытія культи.

Продолжительность заживленія 14 дней.

9. Colpotomia anterior и vaginifixura.

Передняя кольпотомія имѣетъ цѣлью вскрыть брюшную полость со стороны передняго влагалищнаго свода, дабы этимъ путемъ удалить придатки, измененные воспаленіями или новообразованиями, а также опухоли матки, особенно міомы, далѣе чтобы отдѣлить встрѣчающіяся при хроническомъ пельвиперитонитѣ сращения трубъ, яичниковъ и матки, привести смѣщенную назадъ матку въ ея нормальное положеніе и удержать въ таковомъ посредствомъ прикрѣпленія къ передней влагалищной стѣнкѣ (*vaginifixura*).

Инструменты: 1 ложкообразное зеркало для задней стѣнки влагалища, 2 боковыхъ подъемника, 4 пары крючковатыхъ щипцовъ, 1 брюшистый ножъ, 1 крючковатый пинцетъ, 1 кривыя ножницы, 1 зондные щипцы, 1 маточный зондъ, 1 корнцангъ, 1 артеріальный зажимъ, 1 иглодержатель, 1 малая и 1 средняя кривая игла.

Захвативъ переднюю маточную губу пулевыми щипцами, вводятъ зондные щипцы въ матку и оттягиваютъ ее возможно сильнѣ впередъ и внизъ въ introitus vaginae, чтобы по возможности расправить передній сводъ; затѣмъ захватываютъ другими пулевыми щипцами валикъ мочеиспускательнаго канала и натягиваютъ влагалищную слизистую вверхъ. Послѣ этого дѣлаютъ какъ разъ по срединѣ отвѣсный разрѣзъ черезъ влагалищную слизистую, начиная отъ верхнихъ пулевыхъ щипцовъ и не доходя на 1 см. до влагалищной части. Теперь отсепааровываютъ (подрываютъ) влагалищную слизистую по обѣ стороны и отдѣляютъ отъ пузыря, притомъ больше всего посерединѣ, приблизительно на 3 см.; обыкновенно, особенно у многорожавшихъ, безъ всякаго труда удается отдѣлить влагалищную слизистую отъ пузыря тупымъ путемъ (черенкомъ скальпеля). Если теперь отсепаарованные лоскуты влагалищной слизистой захватить по срединѣ пулевыми щипцами и слегка ихъ растянуть, то мы получимъ предъ собою ромбовидную рану, въ нижней половинѣ которой большею частью отчетливо выступаетъ нижняя граница пузыря въ видѣ поперечной складки (рис. 50). Въ случаѣ сомнѣнія можно это легко провѣрить введеніемъ катетера или маточнаго зонда въ пузырь. Приблизительно на 1 см. ниже границы пузыря дѣлаютъ тогда ножницами поперечный разрѣзъ (рис. 50, ^{3,4}) въ предѣлахъ раневой поверхности до мускулатуры шейки и тупымъ путемъ (пальцемъ) сдвигаютъ пузырь вверхъ; небольшіе, напрягающіеся тяжи соединительной ткани перерѣзываются при этомъ ножницами. При подвижной маткѣ сдвиганіе пузыря

вверхъ очень облегчается, если въ это время оттѣснять матку зондными щипцами насколько возможно вперед, ибо тогда можно сдвигать пузырь вверхъ на довольно плотной подкладкѣ. Когда пузырь отодвинуть вверхъ за область внутреннего зѣва, тогда показывается *plica vesico-uterina*,

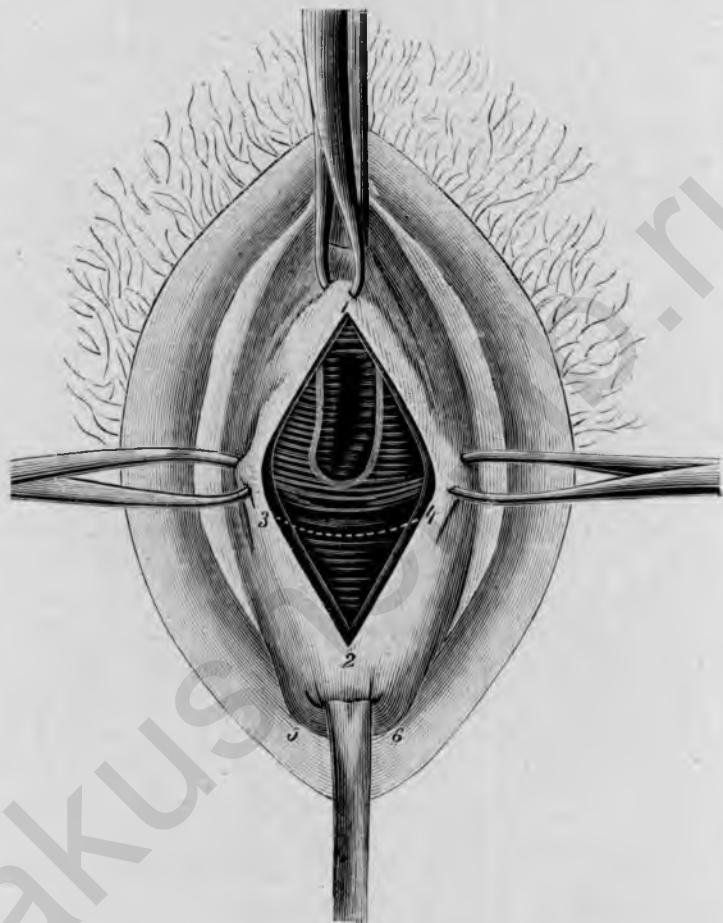


Рис. 50.

Colpotoμία anterior. Влагалищная слизистая отсепарована отъ середины (1, 2) въ обѣ стороны (3, 4); 3,4 линия разрѣза для отдѣленія обозначенной катетеромъ нижней границы пузыря; 5,6 влагалищная часть, сильно притянутая зондными щипцами вперед и внизъ.

которую легко узнать по бѣловатой окраскѣ просвѣчивающей брюшины, часто напоминающей фасцію. При отодвиганіи пузыря вверхъ надо остерегаться, чтобы не сдвинуть одновременно и брюшину съ передней маточной стѣнки, такъ какъ это можетъ очень затруднить вскрытіе пузырно-маточной складки. Теперь поручаютъ помощнику удерживать пузырь боковымъ подъемникомъ кверху, захватываютъ складку пинцетомъ и

разсѣкаютъ ее ножницами по обѣ стороны въ поперечномъ направленіи, приблизительно на 3 см.; черезъ это отверстіе въ брюшинѣ продвигаютъ боковой подъемникъ въ брюшную полость, чтобы защитить пузырь и по возможности обнажить отверстіе. Чтобы облегчить себѣ послѣдующее отыскиваніе передняго края брюшины, можно его временно соединить швомъ съ влагалищнымъ краемъ (рис. 51, ¹, ², ³). Теперь *захватываютъ* крючковатыми щипцами *переднюю стѣнку матки возможно выше, удаляютъ не нужные теперь болѣе зондные щиты*, а также крючковатые щипцы изъ влагалищной части, и *отодвигаютъ пальцемъ влагалищную часть возможно дальше въ задній сводъ*. Послѣ этого болѣею частью легко удастся, еѵ послѣ тупого отдѣленія пальцемъ периметритическихъ сращеній, привести матку впередъ, захватывая ее постепенно крючковатыми щипцами все ближе и ближе къ дну, и проташить ее черезъ отверстіе въ брюшинѣ. Теперь можно безъ особыхъ затрудненій ощупать придатки на обѣихъ сторонахъ и въ случаѣ надобности извлечь ихъ изъ брюшной полости (рис. 51); сращения ихъ должны быть, разумѣется, также предварительно отдѣлены тупымъ путемъ (пальцемъ).

Если хотятъ *удалить придатки*, то поступаютъ такимъ образомъ, что ихъ сперва вытягиваютъ, насколько возможно, еѵ съ помощью корнцанга. Затѣмъ перевязываютъ широкую связку тремя массовыми лигатурами; начинаютъ лучше всего съ обкалыванія lig. ovaricopelvicum (рис. 51, ⁶, ⁷), причемъ захватываютъ около третьей части широкой связки; во избѣжаніе соскальзыванія лигатуры, рекомендуется самую крайнюю кайму связки еще разъ проколоть иглой и тогда уже завязать узломъ. Такимъ же образомъ накладывается вторая лигатура черезъ маточную треть широкой связки вблизи трубнаго угла, опять-таки съ повторнымъ захватываніемъ наружной каймы, здѣсь слѣдовательно трубнаго края (рис. 51, ⁸, ⁹, ¹⁰). Наконецъ накладывается третья лигатура черезъ среднюю треть широкой связки, притомъ такимъ образомъ, чтобы вколъ и выколъ лежали въ предѣлахъ первыхъ двухъ лигатуръ, дабы между отдѣльными лигатурами не было пробѣловъ (рис. 51, ¹¹, ¹²). Если ножка не слишкомъ широка, то нитки средней лигатуры можно еще разъ обвести вокругъ всей связки и завязать узломъ. Затѣмъ труба и яичникъ отрѣзываются ножницами отъ связки. При тѣсномъ пространствѣ можно отшემить сперва ножку длиннымъ артеріальнымъ зажимомъ, затѣмъ отрѣзать трубу и яичникъ и потомъ уже наложить три лигатуры на культѣ связки позади зажима.

Отрѣзавъ нитки лигатуръ, захватываютъ переднюю маточную стѣнку крючковатыми щипцами въ томъ мѣстѣ, гдѣ надо пришить матку къ влагалищу. (У *живой* надо при этомъ принять во вниманіе, можно-ли еще ожидать беременности, или нѣтъ; въ первомъ случаѣ мѣсто прикрѣпле-

нiя отнюдь не должно лежать выше $1\frac{1}{2}$ —2 стм. надъ пузырьно - маточной складкой; у женщинъ климактерическаго возраста или послѣ двусторонняго удаленiя придатковъ оно можетъ помѣщаться ближе къ дну матки.

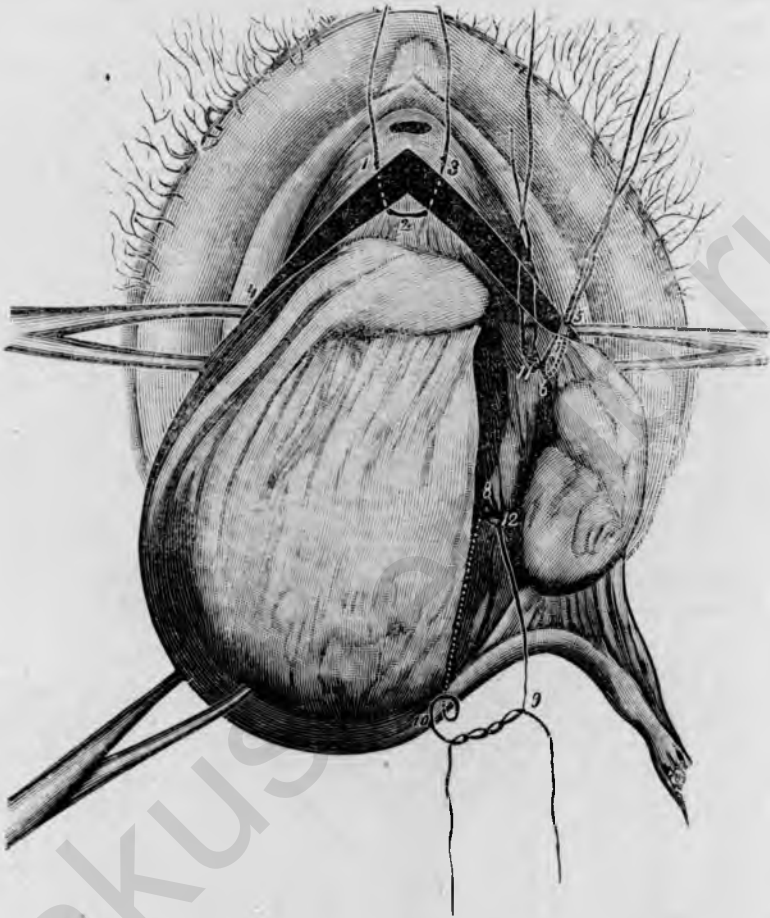


Рис. 51.

Ovario-salpingotomia sinistra post colpotomia anterior; матка и лѣвые придатки вытянуты черезъ переднiй сводъ. 1, 2, 3 временная лигатура для соединенiя края брюшины съ краемъ влагалищной раны; 4, 5 и 3, 5 раздвинутые края влагалищной раны; 6, 7 лигатура *lig. ovaricospelvicum*; 8, 9, 10 лигатура широкой связки на лѣвомъ трубномъ углу; 11, 12 средняя лигатура.

Теперь вводятъ матку, ev. съ наличными придатками, назадъ въ брюшную полость, удерживая ее спереди щипцами, захватывающими переднюю стѣнку. Если при вправленiи матки наталкиваются на затрудненiя, то рекомендуется поставить матку косо и такимъ образомъ продвинуть сперва лѣвый или правый рогъ.

При слѣдующей затѣмъ *vaginifixura* удаляютъ сперва боковой подъемникъ изъ брюшной полости, оттягиваютъ кверху верхній временный шовъ или вмѣсто него щипцы, фиксирующіе верхній уголъ влагалищной раны, и слегка натягиваютъ также обѣ пары щипцовъ, которыми захвачены боковые края влагалищной раны, дабы такимъ образомъ привести отверстіе во влагалищѣ по возможности къ зіянію. Затѣмъ черезъ

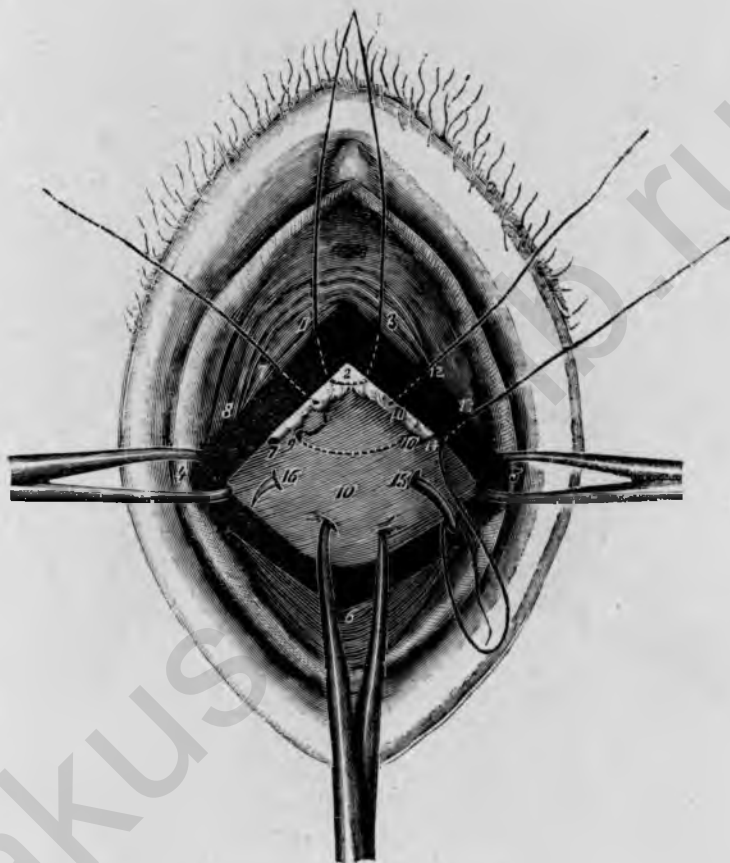


Рис. 52,

Vaginifixura uteri; наложеніе швовъ. 1, 4, 6, 5, 3 края влагалищной раны, растянутые боковыми щипцами; 1, 2, 3 временная лигатура для фиксированія брюшинаго края съ краемъ влагалищной раны; 7, 8, 9, 10, 11, 12 первый шовъ, прикрѣпляющій переднюю маточную стѣнку къ влагалищу; 13, 14, 15, 16, 17, 18 наложеніе второго прикрѣпляющаго шва; 8, 2, 11 край брюшины; 19 передняя маточная стѣнка, сильно притянутая впередъ пулевыми щипцами.

края влагалищной раны, брюшины и матки проводятся три шва слѣдующимъ образомъ. Фиксируютъ сперва слѣва пинцетомъ край влагалища и брюшины и вытягиваютъ ихъ нѣсколько впередъ, затѣмъ про-

водить через тотъ и другой иглу, приблизительно на разстояніи $\frac{1}{2}$ стм. отъ края, вытягиваютъ иглу и нитку, выпускаютъ пинцетъ и поручаютъ держать свободный конецъ витки кверху; послѣ этого притягиваютъ матку щипцами и проводятъ иглу черезъ маточную мускулатуру на протяженіи $1\frac{1}{2}$ —2 стм., снова вытягиваютъ иглу и проводятъ ее черезъ фиксированный предварительно пинцетомъ правый край брюшины и влагалища, приблизительно въ разстояніи $\frac{1}{2}$ стм. отъ края. Такимъ образомъ шовъ проходитъ по порядку черезъ слѣдующіе слои ткани: лѣвый край влагалищной раны, лѣвый край брюшины *excavatio vesico-uterina*, переднюю стѣнку матки, правый край брюшины, правый край влагалищной раны (рис. 52, ^{7, 8, 9, 10, 1} ¹²).

Концы нитокъ удерживаются незавязанными кверху; слѣдующіе два шва накладываются точно такимъ же образомъ на разстояніи приблизительно $\frac{1}{2}$ стм. Снявъ щипцы съ передней маточной стѣнки, завязываютъ нитки сверху внизъ. Наконецъ вытягиваютъ нижній уголъ влагалищной раны пулевыми щипцами и закрываютъ остатокъ раны снизу вверхъ непрерывнымъ швомъ; по мѣрѣ зашиванія щипцы снимаютъ, оттѣсняютъ влагалищную часть все дальше въ задній сводъ, отчего конецъ раны становится легче доступнымъ. Окончивъ шить, коротко обрѣзываютъ всѣ нитки.

При наличности пролапса передней влагалищной стѣнки удобно соединить *colpotosmia anterior* съ *colporrhaphia anterior*; тогда освѣжаютъ сперва влагалищную слизистую въ видѣ ромба (см. стр. 51) и въ предѣлахъ этой раневой поверхности тупымъ путемъ отдѣляютъ пузырь и отодвигаютъ его вверхъ.

Продолжительность заживленія 14 дней. При производствѣ операціи на *живой* надо обращать вниманіе на то, чтобы до вправленія матки кровоточащіе слѣды отъ крючковатыхъ щипцовъ были закрыты швомъ.—Если при передней кольпотоміи хотѣть одновременно произвести ампутацію шейки, то рекомендуется ампутацію передней губы дѣлать лишь по окончаніи вагинификсуры, иначе легко могутъ образоваться (отъ швовъ передней маточной губы) смѣщенія пузыря, которые затѣмъ помѣшаютъ сдвиганію его вверхъ.—Вѣсто срединнаго разрѣза иные предпочитаютъ поперечный разрѣзъ передняго свода для сдвиганія пузыря вверхъ и для вскрытія брюшной полости.

10. Extirpatio uteri vaginalis.

Полная экстирпація матки со стороны влагалища производится главнымъ образомъ при злокачественныхъ новообразованіяхъ влагалищной части, шейки или тѣла матки, далѣе при неслишкомъ большихъ маточныхъ міомахъ, при крайне упорныхъ, неудержимыхъ инымъ путемъ кровотеченій и полномъ выпаденіи матки, наконецъ еще при воспалительныхъ заболѣваніяхъ придатковъ.

Инструменты: 1 задняя ложка зеркала, 2 боковыхъ подъемника, 4 пары крючковатыхъ щипцовъ, 2 пары *Миссис*'евскихъ щипцовъ, 1

катетеръ, 1 брюшинный ножъ, 1 длинная кривая ножницы, 2 артериальныхъ зажима *Richelot*, 2 иглодержателя, 2—3 среднія кривыя иглы.

Операція распадается на слѣдующіе 5 *главныхъ актовъ*:

1. Вскрытіе Дугласова пространства со стороны задняго влагалищнаго свода.
2. Круговая перевязка влагалищнаго свода.
3. Отдѣленіе матки выше области внутренняго зѣва.
4. Опрокидываніе и извлеченіе матки съ придатками черезъ заднее отверстіе въ брюшинѣ.
5. Перевязка и пришиваніе связочныхъ культи къ краю влагалищной раны.

Обнаживъ влагалищную часть задней ложкой зеркала и боковыми подъемниками, захватываютъ обѣ маточныя губы пулевыми липцами и возможно сильнѣе оттягиваютъ кверху, чтобы сдѣлать задній сводъ доступнымъ. Затѣмъ дѣлаютъ въ разстояніи 2—3 см. отъ наружнаго зѣва поперечный разрѣзъ черезъ влагалищную слизистую, отвѣсно направленный на шейку матки, стараясь по возможности сразу *вскрыть* имъ *полость брюшины* (какъ извѣстно, самое глубокое мѣсто Дугласова пространства лежитъ обыкновенно ниже внутренняго зѣва и прилегаетъ непосредственно къ заднему своду, такъ что въ разстояніи 3 см. отъ наружнаго зѣва слѣдуетъ прямо попасть черезъ задній сводъ въ *sacum Douglasi*). Если брюшина не вскрыта сразу первымъ разрѣзомъ, то приподнимаютъ въ глубинѣ раны крючковатымъ пинцетомъ складку, перерѣзываютъ ее ножницами и тогда обыкновенно легко попадаютъ въ полость брюшины, которая узнается по гладкой, блестящей поверхности брюшиннаго покрова. Вскрытіе можетъ оказаться труднымъ при периметритическихъ сращеніяхъ; при этомъ рекомендуется отдѣлить сращенія по возможности тупымъ путемъ, пальцемъ, и такимъ образомъ проникнуть въ полость брюшины. Вскрывъ послѣднюю, расширяютъ разрѣзъ ножницами по обѣ стороны на 2—3 см., такъ чтобы можно было свободно ввести указательный палецъ; первый поперечный разрѣзъ черезъ задній сводъ можно тутъ-же продолжить вокругъ влагалищной части, въ разстояніи 2 см. отъ наружнаго зѣва.

Теперь начинается круговая *перевязка сводовъ*, которая имѣетъ цѣлью, кромѣ тщательнаго кровоостанавливанія, еще и соединеніе брюшины съ влагалищной слизистой; перевязка производится массовыми лигатурами. Первая лигатура накладывается по срединѣ задняго края влагалищной раны, при чемъ вкалываютъ во влагалищную слизистую приблизительно въ $\frac{1}{2}$ см. отъ края и выкалываютъ на такомъ же разстояніи на заднемъ краю брюшины, который фиксируютъ пинцетомъ или введеннымъ указательнымъ пальцемъ; затѣмъ снова проводятъ иглу на

разстояніи 1—1 $\frac{1}{2}$ см., оттуда через брюшинный край назад въ сторону влагалищной слизистой и тотчас завязывают нитку. Теперь накладываютъ такимъ же образомъ по одной лигатурѣ въ обѣ стороны отъ

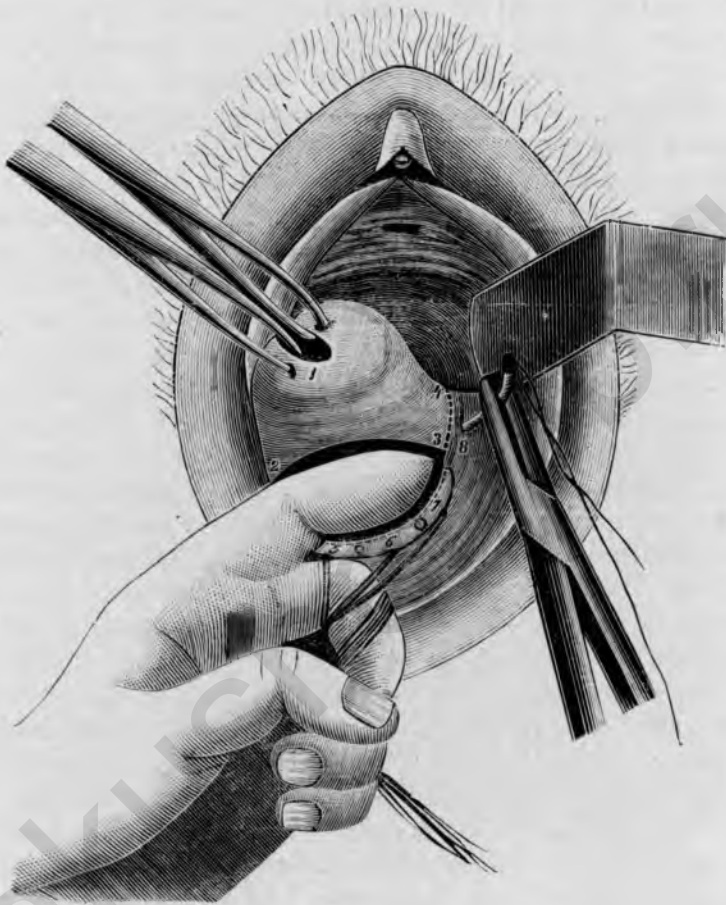


Рис. 53.

Excisio uteri vaginalis. Перевязка лѣваго свода подъ руководствомъ указательнаго пальца, введеннаго во вскрытую полость брюшины. — 1 влагалищная часть, сильно оттянутая вправо и вверхъ; 2,3 передній край разрѣза, вскрывающаго Дугласово пространство; 3,4 направление разрѣза вокругъ влагалищной части; 5, 6, 7 нитки лигатуръ въ заднемъ сводѣ, которыя соединяютъ влагалищную слизистую и край брюшины; 8 веденіе иглы при перевязкѣ лѣваго свода.

первой; распределеніе отверстій вкола и выкола при этомъ всегда одно и тоже: влагалищная слизистая, брюшинный край — брюшинный край, влагалищная слизистая; далѣе надо слѣдить, чтобы между лигатурами не оставалось пробѣловъ, а наоборотъ, чтобы онѣ всегда захватывали одна другую (рис. 53, ^{5, 6, 7}). Послѣ наложенія трехъ среднихъ швовъ

перевязывают сперва лѣвый сводъ; для этой цѣли влагалищная часть сильно оттягивается вправо и сводъ по возможности обнажается помощью бокового подъемника; теперь вводятъ указательный палецъ лѣвой руки въ полость брюшины, обматываютъ 3 первые нитки вокругъ средняго пальца и вынчиваютъ сводъ, — насколько возможно указательнымъ пальцемъ. Затѣмъ проводятъ иглу, въ разстояніи $1\frac{1}{2}$ —2 см. отъ послѣдней лигатуры, черезъ влагалищную слизистую подъ руководствомъ указательнаго пальца въ полость брюшины (рис. 55, 8), вытягиваютъ ее черезъ отверстіе брюшины — послѣ удаленія пальца и при одновременномъ поднятіи влагалищной части кверху, отчего заднее неритонеальное отверстіе лучше раскрывается — и снова проводятъ со стороны брюшиннаго пространства въ сводъ, вѣсколько къ серединѣ (медіально) отъ послѣдней лигатуры. Въ томъ же родѣ накладывается слѣдующая лигатура, которая имѣетъ особенную важность еще потому, что она должна захватить а. uterina; третья лигатура накладывается на верхній боковой уголъ лѣваго свода. Обыкновенно достаточно по три лигатуры для задняго и обѣихъ боковыхъ сводовъ. Теперь перерѣзываютъ, подъ руководствомъ введеннаго указательнаго пальца, лѣвый сводъ и брюшину изогнутыми ножницами. Затѣмъ такимъ же образомъ перевязываютъ тремя лигатурами правый сводъ и перерѣзываютъ его; при перевязкѣ праваго свода рекомендуется вести иглодержатель лѣвой рукой, между тѣмъ какъ указательный палецъ правой руки вводится въ брюшинное пространство и выпячиваетъ сводъ. Когда игла изъ свода достаточно далеко проведена въ брюшинное пространство, то вытягиваніе ея облегчается тѣмъ, что остріе иглы тутъ же захватываютъ вторымъ иглодержателемъ и затѣмъ правой рукой снова прокалываютъ иглу внутри кнаружи. Когда правый сводъ перевязанъ и перерѣзанъ, то начинается отдѣленіе пузыря въ переднемъ сводѣ; соединяютъ оба боковыхъ разрѣза, при сильномъ потягиваніи влагалищной части книзу, или углубляютъ первоначальный круговой разрѣзъ до мускулатуры; разумѣется, разрѣзъ не долженъ приходиться слишкомъ близко къ нижней границѣ пузыря, ev. предварительно опредѣленной катетеромъ. Послѣ этого пузырь тупо сдвигается вверхъ за внутренній зѣвъ; напрягающіеся пучки соединительной ткани пересѣкаются ножницами, которыя держать отвѣсно къ шейкѣ. Когда показывается *plica vesico-uterina*, то ее захватываютъ пинцетомъ и пересѣкаютъ ножницами, расширяютъ отверстіе въ обѣ стороны и фиксируютъ сейчасъ передній край брюшины посредствомъ шва съ переднимъ краемъ влагалищной раны, точно такъ, какъ въ заднемъ сводѣ. Затѣмъ такимъ же образомъ снабжаютъ 1 или 2 лигатурами пробѣлы, оставшіеся съ обѣихъ сторонъ между этимъ швомъ и обѣими послѣдними боковыми лигатурами. Когда весь сводъ такимъ образомъ кругомъ перевязанъ и брюшина пришта къ краю

влагалища, то *отслаивают* шейку возможно выше тунным путем; съ обѣихъ сторонъ приходится всетаки осторожно отрѣзать ножницами мѣсто прикрѣпленія широкой связки. Когда шейка и нижняя часть

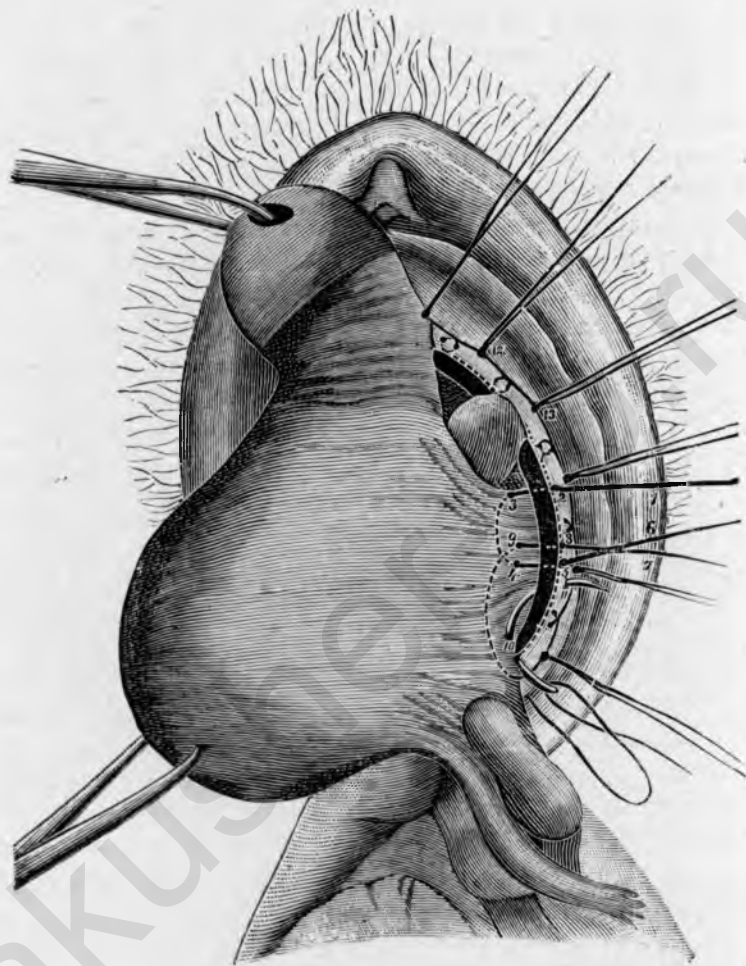


Рис. 54.

Exstirpatio uteri vaginalis. Матка выведена через заднее отверстіе брюшины; перевязка и пришиваніе лѣвой связочной культи (*lig. ovarico-pelvicum*) къ влагалищному краю. 1, 2, 3, 4, 5, 6 шовъ для перевязки и прикрѣпленія верхней половины связки къ влагалищному краю; 7, 8, 9, 10, 11 шовъ нижней половины связки; 12, 13, 14 захватывающія другъ друга лигатуры лѣваго свода.

гѣла матки обнажены, то легко удается *вывести тѣло матки через заднее отверстіе въ брюшинѣ.*

Для этой цѣли вводятъ боковой подъемникъ въ Дугласово пространство, шейку крѣпко оттягиваютъ вверхъ и захватываютъ опускающуюся ниже заднюю стѣнку Мюзеевскими щипцами; постепенно натягивая ихъ

Д-ръ *Ортманъ.* Гинеколог. опер.

и захватывая щипцами все выше до дна матки, выкатывают последнюю щипкомъ. Придатки обыкновенно легко слѣдуютъ за маткой, если только нѣтъ значительныхъ сросеній, которыя тогда отдѣляются пальцемъ. Теперь матка виситъ съ обѣихъ сторонъ только еще на верхней, неперевязанной части широкой связки, которую можно отчетливо выдвинуть, если провести палецъ съ задняго отверстія брюшины въ переднее. *Эта часть широкой связки*, которую держать на пальцѣ, должна быть до окончательнаго отдѣленія матки *перевязана*, геср. *пришита къ соответственному краю влагалищной раны* (рис. 54). Это производится 2 лигатурами en masse, причемъ справа иглу прокалываютъ черезъ влагалищный край, затѣмъ черезъ край связочной культи—который теперь лежитъ сверху, такъ какъ матка перевернута — обвивая его еще разъ особо, затѣмъ сзади иглу выводятъ черезъ середину культи снова на переднюю сторону и отсюда снова черезъ влагалищный край (рис. 54, 1, 2, 3, 4, 5, 6); эту нитку пока поручаютъ натянуть нѣсколько и накладываютъ такимъ же образомъ вторую лигатуру на нижележащую часть связки, слѣдовательно, сперва черезъ влагалищный край, затѣмъ черезъ середину связочной культи — нѣсколько выше выкола первой лигатуры, дабы не оставалось пробѣла — на заднюю сторону, оттуда черезъ нижній край связки (lig. ovarico-pelvicum), обвивая послѣдній еще разъ особо, снова черезъ влагалищный край въ лѣвый сводъ (рис. 54, 7, 8, 9, 10, 11). Послѣ этого обѣ лигатуры туго завязываются и ножка связки перерѣзывается ножницами. При недостаткѣ простора можно сперва отщепить ножку связки артеріальнымъ зажимомъ, затѣмъ перерѣзать связку и наконецъ наложить за зажимомъ обѣ лигатуры. На другой (правой) сторонѣ поступаютъ точно такимъ же образомъ и, наложивъ лигатуры, отрѣзаютъ матку.

Отверстіе въ сводѣ закрывается такимъ образомъ, что связываютъ 1 или 2 нитки передней и задней периферіи между собою въ сагитальномъ направленіи; послѣ этого всѣ нитки коротко обрѣзываютъ.

У *живой* важно по окончаніи операціи убѣдиться посредствомъ введенія катетера въ пузырь въ цѣлости послѣдняго и мочеточниковъ.

Въ иныхъ случаяхъ легче вытянуть матку черезъ переднее отверстіе брюшины, какъ при colpnotomia anterior; перевязка и пришиваніе связокъ къ боковымъ сводамъ производится при этомъ совершенно одинаковымъ образомъ.

Продолжительность заживленія составляетъ 15 дней; особый послѣдовательный уходъ не требуется; дѣйствіе кишечника вызывается на 4-ый день.

В. Операціи на влагалищѣ.

1. Colporrhaphia anterior.

Colporrhaphia или *elytrorrhaphia anterior* служитъ для уменьшенія передней влагалищной стѣнки при опущеніи или выпаденіи ея. Для

этой щели вырѣзывается изъ нея овальный или ромбовидный кусокъ слизистой оболочки и затѣмъ раневая поверхность соединяется непрерывнымъ швомъ.

Инструменты: 5 паръ крючковатыхъ щипцовъ, 1 ножъ для коль-

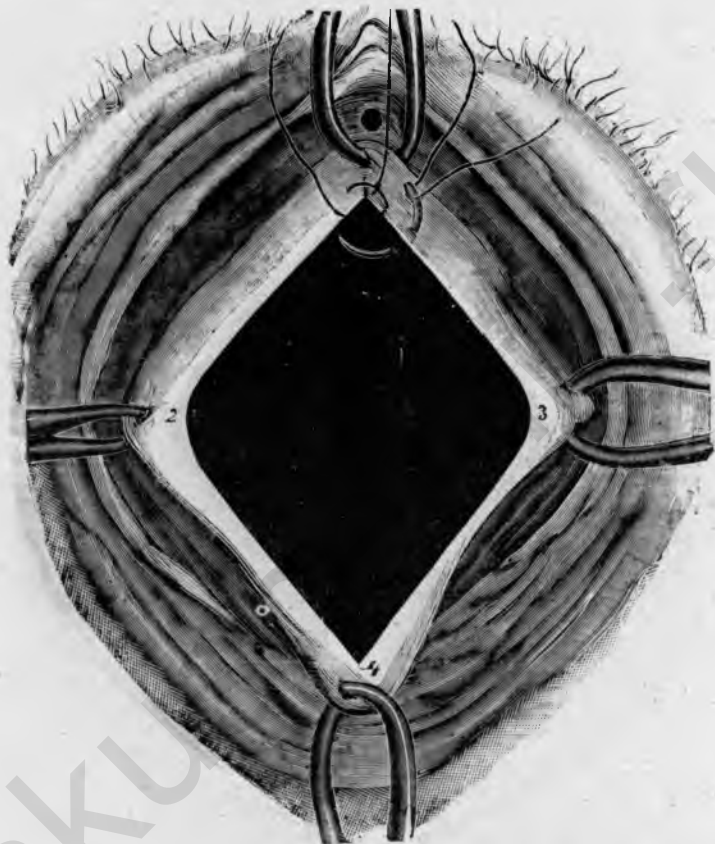


Рис. 55.

Colporrhaphia anterior; ромбовидная фигура освѣженія; начало непрерывнаго шва въ верхнемъ углу раны; 1 верхняя граница освѣженія, 1—2 см. ниже уретры; 2, 3 боковыя границы на переходной складкѣ передней влагалищной стѣнки въ боковыя; 4 нижняя граница, 1—2 см. надъ влагалищной частью.

порафѣи или сильно брюшистый ножъ, 1 крючковатый пинцетъ, 1 короткія изогнутыя ножницы, 1 иглодержатель, 1 небольшая кривая игла.

Границы поверхности окровавленія фиксируются четырьмя парами пулевыхъ щипцовъ; для лучшаго расправленія передней влагалищной стѣнки захватываютъ щипцами переднюю маточную губу и сильно оттягиваютъ ее книзу. Четыре фиксаціонныхъ пункта (рис. 55) лежатъ 1) вверху 1—2 см. подъ officium urethrae, 2) внизу 1—2 см.

надъ наружнымъ маточнымъ зѣвомъ, 3); и 4) по обѣимъ сторонамъ какъ разъ впереди переходныхъ складокъ передней влагалищной стѣнки въ боковыя, приблизительно посерединѣ между верхнимъ и нижнимъ пунктомъ. Эти складки образуютъ верхніе углы Н—образной фигуры

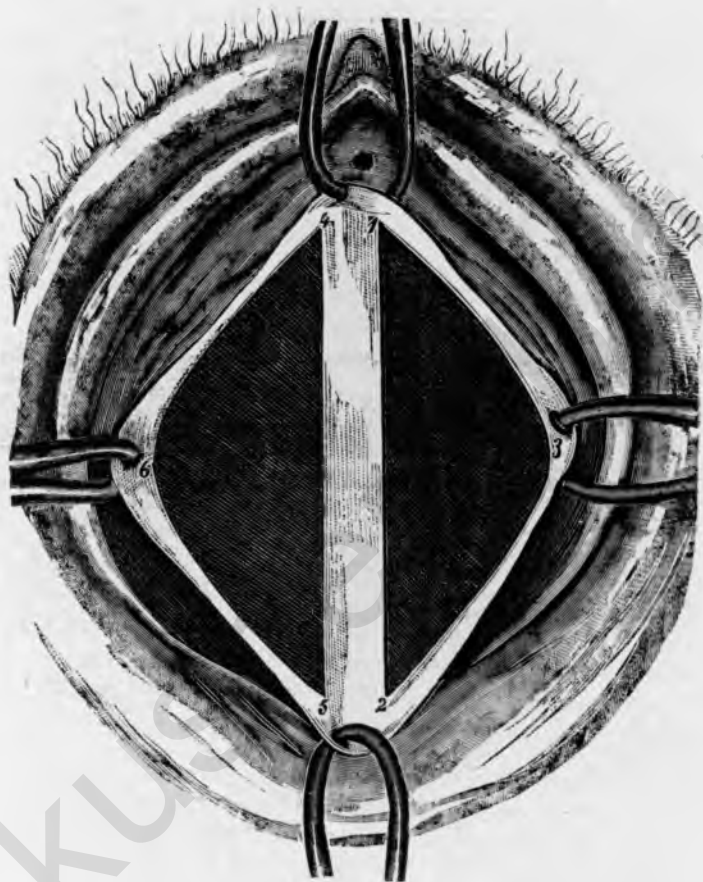


Рис. 56.

Colporrhaphi. anterior (Fehling); двѣ поверхности освѣженія.
1, 2, 3, лѣвосторонняя поверхность освѣженія; 4, 5, 6 правосторонняя поверхность освѣженія; средняя полоска слизистой оболочки (1, 2, 4, 5) сохраняется.

разрѣза черезъ влагалище (см. рис. 2). Послѣ этого освѣжаемую поверхность обрѣзываютъ ножомъ и при равномерномъ натяженіи четырехъ паръ щипцовъ поверхностно отсепааровываютъ слизистую оболочку, начиная съ нижняго или лѣваго бокового угла. Лезвіе ножа должно быть направлено къ отдѣляемому лоскуту. Когда краевая часть лоскута отдѣлена, то остальную часть обыкновенно легко отдѣлить тупымъ путемъ.

до противоположной стороны, гдѣ лоскутъ и отрѣзываютъ по намѣченной гравирѣ.

Поверхность раны еще сглаживается ножницами и затѣмъ закрывается непрерывнымъ этажнымъ швомъ. Шить начинаютъ съ верхняго угла раны. Сперва прокалываютъ отъ слизистой къ слизистой, завязываютъ нитку и слегка оттягиваютъ свободный конецъ ея кверху, послѣ чего верхніе щипцы можно спять; такимъ же образомъ накладываютъ еще 2—3 шва, пока поверхность раны не станетъ уже. Теперь вкалываютъ на слизистой, выкалываютъ на раневой поверхности и накладываютъ погружной шовъ до нижняго угла раны; при этомъ, какъ разъяснено выше (стр. 27), надо слѣдить, чтобы вколъ и выколъ лежали въ равномъ разстояніи отъ боковыхъ краевъ раны, и чтобы остриемъ иглы середина раны была нѣсколько втячена, во избѣжаніе образования валика (см. рис. 39). Въ нижнемъ углу раны снова выкалываютъ на слизистой и затѣмъ, удаливъ боковыя щипцы, соединяютъ края раны снизу вверхъ непрерывнымъ швомъ, причѣмъ конецъ нитки все время слегка оттягивается внизу. При наложеніи этого шва также надо обращать вниманіе на то, чтобы игла всегда проводилась подъ всей поверхностью раны, и чтобы острие иглы нѣсколько выводилось посерединѣ, дабы не образовался карманъ. При соединеніи краевъ раны надо тщательно слѣдить за границами ея, особенно при наложеніи верхней части шва, дабы случайно не сшить сосѣднія складки слизистой; затѣмъ завязываютъ обычнымъ образомъ узелъ (см. рис. 41), снимаютъ нижніе щипцы и вправляютъ уменьшенную влагалищную стѣнку

При очень большомъ пролапсѣ рекомендуется методъ *Fehling's*, состоящій въ томъ что вмѣсто одной большой фигуры освѣженія дѣлаются двѣ меньшія, такъ что по срединной линіи остается мостикъ изъ слизистой оболочки (рис. 56). Обѣ раневыя поверхности соединяются непрерывнымъ швомъ; фиксаціонныя пунеты тѣ же, что при вышеописанномъ методѣ.

Особый послѣдовательный уходъ, какъ почти при всѣхъ влагалищныхъ операціяхъ излишенъ, въ первые дни приходится иногда катетеризировать. До полного сращенія проходитъ при всѣхъ кольпоррафіяхъ 16—18 дней, дабы ко времени вставанія больной рубецъ былъ уже по возможности плотный.

2. Colporrhaphia posterior по Hegar'у.

При *colporrhaphia posterior* по *Hegar'у* (*kolpo-perineorrhaphia* или *perineauxesis*) вырѣзывается, для уменьшенія выпавшей задней влагалищной стѣнки и для возстановленія болѣе или менѣе надорванной промежности, равносѣрный треугольникъ изъ влагалищной слизистой, нижняя сторона котораго однако не прямая, а дугообразная и проходитъ по промежности на различной высотѣ, смотря по большей или меньшей глубинѣ разрыва (рис. 57).

Инструменты: 5 паръ крючковатыхъ щипцовъ, 1 ножъ для коль-

поррафии или сильно брюшистый ножъ, 1 крючковатый пинцетъ, 1 изогнутыя ножницы, 1 иглодержатель, 1 малая кривая игла.

Для опредѣленія поверхности освѣженія захватываютъ нижній конецъ *columna rugarum posterior* пулевыми щипцами и оттягиваютъ последнюю сильно книзу; тогда легко фиксировать щипцами верхній конецъ, въ 2 — 3 см. ниже влагалищной части, и оттянуть его вверхъ и впередъ; боковые фиксаціонные пунеты со-

ответствуютъ приблизительно конечнымъ пунктамъ малыхъ губъ (по *Hegar*'у они должны лежать на разстояніи 3 — 4 см. отъ *charpe* промежности въ нижней части большихъ губъ); въ заключеніе щипцы, которыми захватили сперва нижній конецъ *columna rugarum posterior*, снимаютъ и всаживаютъ ниже спайки или ниже разрыва промежности какъ разъ посерединѣ. Ограниченную такимъ образомъ поверхность обводятъ разрѣзомъ и поверхностно отпрепаровываютъ пинцетомъ и ножомъ слизистую оболочку, начиная отъ верхушки и лѣваго угла треугольника; лезвіе ножа должно быть направлено къ отдѣляемому лоскуту. Когда край лоскута отсепарованъ, то остальную часть легко отдѣлить тупымъ путемъ до намѣченной границы и здѣсь отрѣзать (рис. 58). Послѣ тщательнаго сглаживанія раневой поверхности ножницами, безъ употребленія пинцета, закрываютъ ее непрерывнымъ этажнымъ швомъ; большею частью достаточно 2 ярусовъ; въ опорныхъ швахъ, проходящихъ подъ всей поверхностью раны, нѣтъ безусловной необходимости.

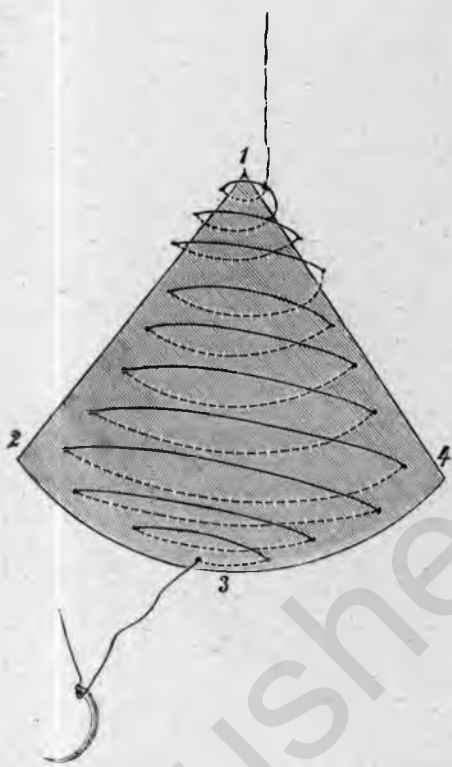


Рис. 57.

Colporrhaphia posterior (Hegar).—Непрерывный этажный шовъ. 1, 2, 3, 4 треугольная, внизу дугообразная поверхность освѣженія; 1 верхій конецъ *columna rugarum*; 2, 4 конечные пункты малыхъ губъ; конецъ поверхности окровавленія на промежности.

безъ употребленія пинцета, закрываютъ ее непрерывнымъ этажнымъ швомъ; большею частью достаточно 2 ярусовъ; въ опорныхъ швахъ, проходящихъ подъ всей поверхностью раны, нѣтъ безусловной необходимости.

Шовъ начинается въ верхнемъ углу; пока поверхность раны не слишкомъ широка, приблизительно до переходныхъ складокъ задней влагалищной стѣнки въ боковыя, соединяютъ прямо слизистую со слизистой, при

постоянномъ легкомъ потягиваніи свободного конца нитки вверхъ. Затѣмъ выкалываютъ на поверхности раны и накладываютъ погружной этажный шовъ по известнымъ правиламъ (стр. 25) до нижняго угла раны (рис. 57); при очень широкой поверхности окровавленія слѣдуетъ еще

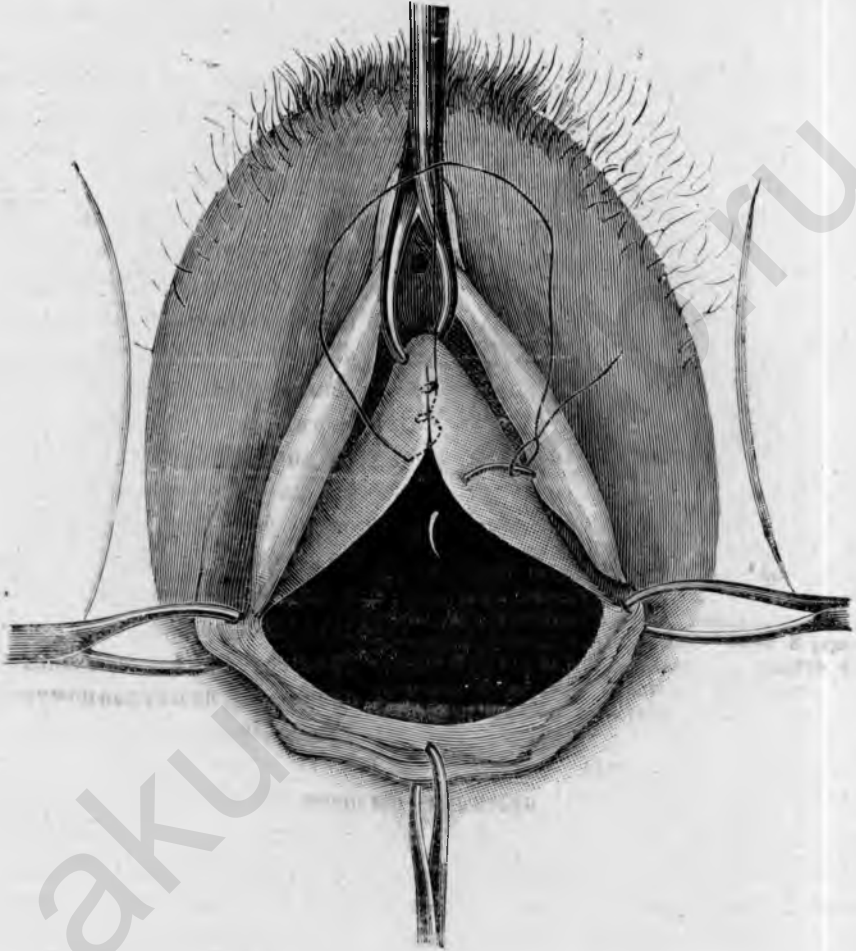


Рис. 58.

Colporrhaphia posterior (Hegar). Освѣженіе и наложеніе непрерывнаго шва, начинающагося въ верхнемъ углу раны; боковые щипцы лежатъ на конечныхъ пунктахъ малыхъ губъ, нижніе на промежности.

второй погружной этажный шовъ снизу вверхъ; въ заключеніе, снявъ боковые щипцы, соединяютъ наружные края раны, при 2-ярусномъ швѣ снизу вверхъ, при 3-ярусномъ сверху внизъ. Если накладываютъ 2 яруса швовъ, то можно погружной шовъ завязать въ нижнемъ углу раны уз-

ломъ и начать поверхностный шовъ опять сверху; это выгодно въ томъ отношеніи, что верхніе края раны, лежащіе позади спайки внутри влагалища, легче тогда различить, нежели при зашиваніи снизу вверхъ.

3. Colporrhaphia posterior по Martin'у.

*Martin'*овская *colporrhaphia posterior* отличается отъ *Hegar'*овской

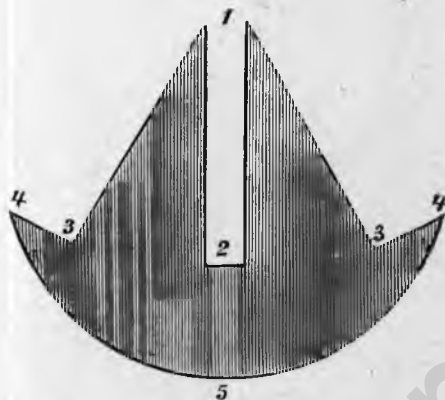


Рис. 59.

Colporrhaphia posterior (*Martin*). Общая фигура освѣженія.—1, 2 *columna rugarum posterior*; 1, 2, 3 треугольныя фигуры освѣженія во влагалищѣ; 3 переходная складка задней влагалищной стѣнки въ боковую, 2, 3, 4, 5, 4 3 фигура освѣженія для *perineauxesis*, 4, 4 конечные пункты малыхъ губъ; 5 средняя промежности.

1 средняя кривая игла.

Сперва захватываютъ пулевыми щипцами нижній, затѣмъ верхній конецъ *columna rugarum posterior*, приблизительно на 2—3 см. ниже влагалищной части, и наконецъ переходную складку между задней и боковой влагалищной стѣнкой, приблизительно на высотѣ нижней трети между обѣими первыми парами щипцовъ, т. е. *columna rugarum posterior* (рис. 60, ^{1, 2, 3}). Ограниченный такимъ образомъ треугольникъ, принадлежащій задней влагалищной стѣнкѣ, обрѣзываютъ ножомъ и поверхностно отпрепаровываютъ слизистую оболочку, начиная съ верхняго угла затѣмъ поверхность раны сглаживаютъ ножницами и закрываютъ непрерывнымъ швомъ сверху внизъ. Такимъ же образомъ освѣжается равновеликій треугольникъ справа отъ *columna rugarum*, причемъ пулевыми щипцами фиксируютъ переходную складку между задней и правой боковой стѣнкой влагалища; освѣженная раневая поверхность соединяется непрерывнымъ швомъ сверху внизъ (рис. 60, ^{1, 2, 4}). Обыкновенно достаточно 1 яруса швовъ; при очень широкой поверхности раны при-

главнымъ образомъ тѣмъ, что при ней вмѣсто одной большой поверхности освѣженія дѣлаются три меньшія, а именно 2 боковыя треугольныя по обѣ стороны *columna rugarum posterior* (*elytrorrhaphia lateralis duplex*) и одна полулунная, обнимающая нижнюю часть влагалища и промежность (*perineauxesis*) (рис. 59); этотъ методъ особенно умѣстенъ при очень большихъ пролапсахъ.

Инструменты: 5 паръ крючковатыхъ щипцовъ, 1 ножъ для кольпоррафій или сильно брюшистый, 1 крючковатый пинцетъ, 1 изогнутая ножница, 1 иглодержатель, 1 малая и

ходится наложить 2 яруса, одинъ погружной сверху внизъ и одинъ поверхностный снизу вверхъ. Зашивъ оба треугольника, снимаютъ верхніе щипцы и заправляютъ верхнюю часть *columna rugarum*, между тѣмъ какъ щипцы, фиксирующія нижній конецъ *columna*, теперь закрѣпляются нѣсколько выше, какъ-разъ по серединѣ между обоими конечными узлами

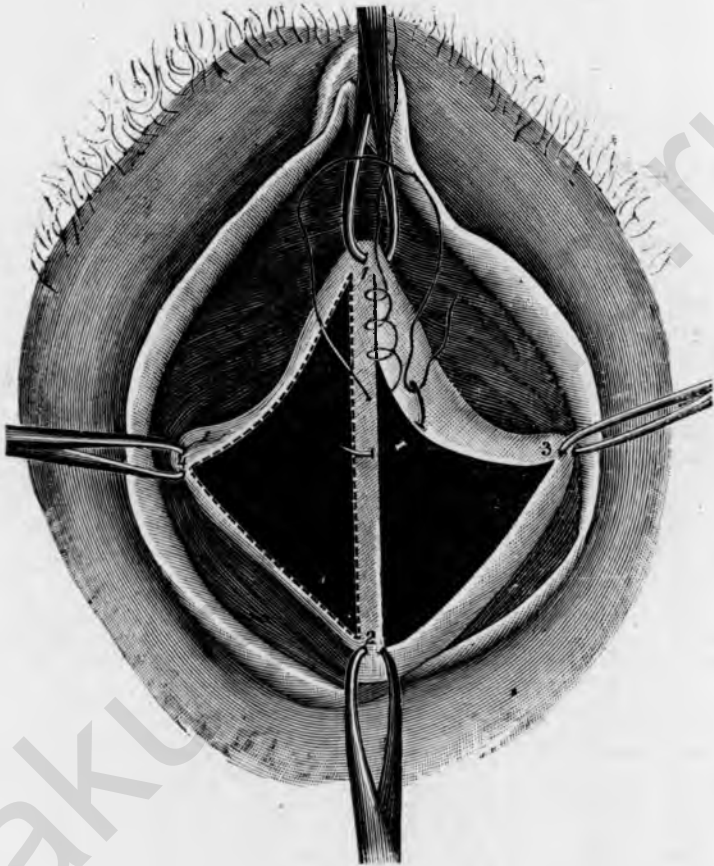


Рис. 60.

Colporrhaphia posterior (Martin); *elytrorrhaphia*, освѣженіе и наложеніе швовъ. 1, 2 *columna rugarum posterior*, 1, 2, 3 лѣвосторонняя треугольная поверхность освѣженія, начало непрерывнаго шва въ верхнемъ углу раны, 1, 2, 4 правосторонняя поверхность освѣженія (дается лишь послѣ зашитія лѣвой).

боковыхъ швовъ (рис. 61). Границы слѣдующей затѣмъ *perineauxesis* опредѣляются 3 другими парами щипцовъ, изъ коихъ 2 фиксируютъ конечные пункты малыхъ губъ, а третья пара захватываетъ середину промежности (рис. 61, ^а, 7, 8).

Затѣмъ соединяютъ нижніе концы боковыхъ швовъ поперечнымъ разрѣзомъ, соответствующимъ нижнему концу *columna rugarum*; этотъ раз-

рѣзь удлиняютъ въ обѣ стороны до конечныхъ пунктовъ малыхъ губъ и наконецъ отсюда проводятъ дугообразный разрѣзь по промежности; такимъ образомъ получается приблизительно полулунная поверхность освѣженія, которая отсепаровывается, начиная съ лѣваго угла, причемъ края отдѣляются ножомъ, остальная часть тупымъ путемъ. Сгладивъ поверхность раны, накладываютъ сперва два опорныхъ шва на верхній уголь

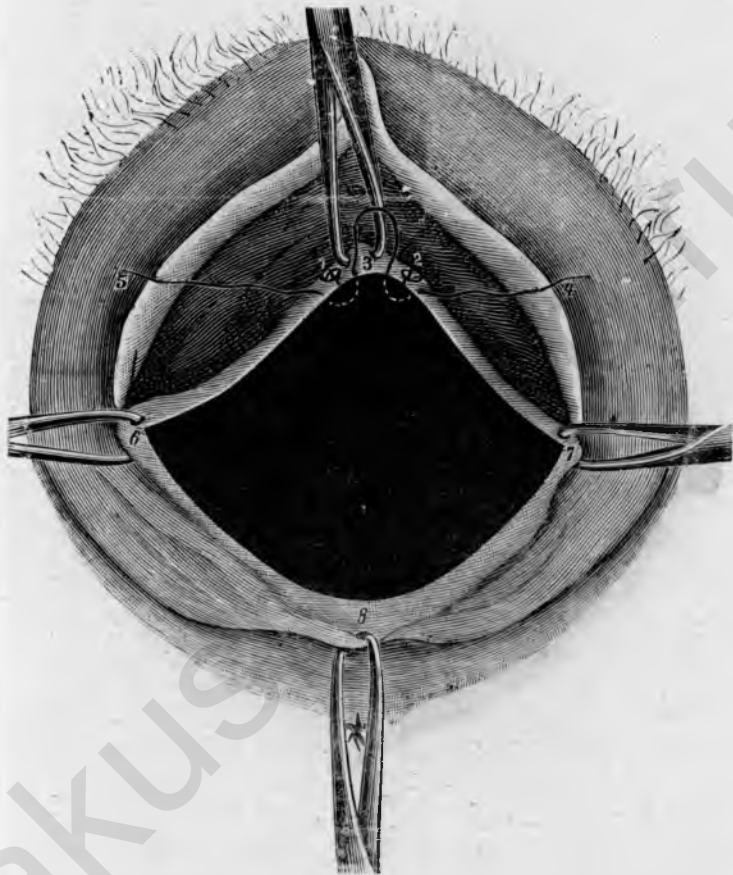


Рис. 61.

Colporrhaphia posterior (Martin); perineauxesis. 1 шовъ боковыхъ треугольныхъ поверхностей освѣженія; 3 конецъ *columna rugarum posterior*; 3, 7, 8, 6 поверхность освѣженія для *perineauxesis*, 6, 7 конечные пункты малыхъ губъ, 4, 5 первый узловатый шовъ въ верхнемъ углу раны.

освѣженной поверхности. Первый шовъ накладываютъ такимъ образомъ, что вкалываютъ въ слизистую слѣва отъ лѣваго шва и выкалываютъ между обоими швами *elytrogrhaphi* и какъ разъ на раневомъ краю, въ концѣ *columna rugarum*, затѣмъ тутъ же рядомъ снова вкалываютъ и выкалываютъ по другую сторону праваго шва (рис. 62, ¹, ³, ¹); эту нитку

тотчасъ завязываютъ и такимъ образомъ крѣпко стягиваютъ конечные пункты обѣихъ боковыхъ шитыхъ ранъ; для подкрѣпленія проводится еще второй узловатый шовъ нѣсколько ниже прямо отъ слизистой къ слизистой. Послѣ этого верхніе щипцы снимаютъ и нитки обонхъ узловатыхъ швовъ оттягиваютъ кверху. Остатокъ раневой поверхности соединяется затѣмъ непрерывнымъ этажнымъ швомъ; начинаютъ въ верхнемъ

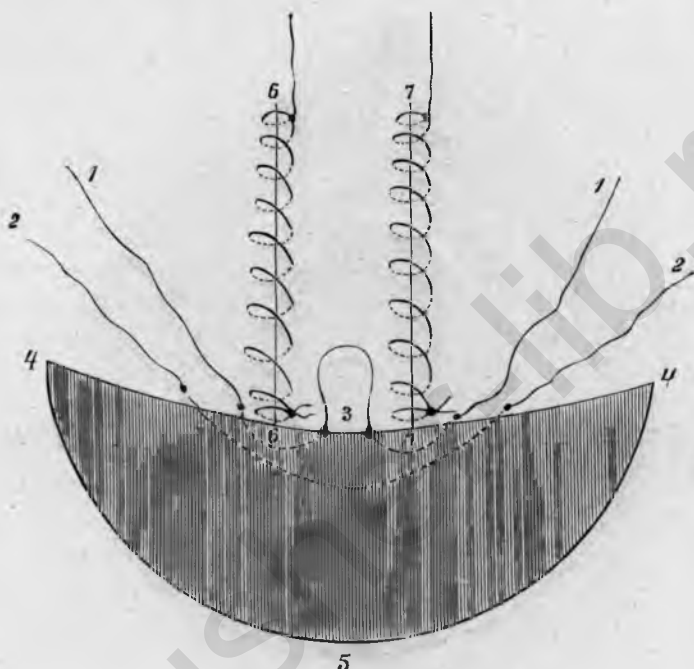


Рис. 62.

Colporrhaphia posterior (Martin), *elytrorrhaphia*, зашита непрерывнымъ швомъ, *perineauxesis*. 1, 1 первый узловатый шовъ *perineauxesis*; 2, 2 второй узловатый шовъ; 4, 3, 4 верхній, 4, 5, 4 нижній раневой край *perineauxesis*; 6, 6 правосторонній, 7, 7 лѣвосторонній шовъ обѣихъ треугольныхъ поверхностей освѣженія.

углу раны тотчасъ подъ обоими узловатыми швами и ведутъ погружной шовъ до нижняго угла раны и наконецъ, снявъ боковые щипцы, соединяютъ наружные края раны снизу вверху,

4. Colpocleisis.

Colpocleisis или полное закрытіе влагалища предпринимается преимущественно для удержанія большихъ пролапсовъ, а также при обширномъ разрушеніи передней влагалищной стѣнки и задней пузырной стѣнки ракомъ, чтобы устранить постоянное отхожденіе мочи черезъ рукавъ. Операция состоитъ въ освѣженіи кольцеобразной полосы, въ 1 — 1¹/₂ см. шириною, въ концѣ влагалищной губки и въ заши-

вани этих освѣженныхъ поверхностей между собою въ сагиттальномъ направленіи.

Инструменты: 4 пары крючковатыхъ щипцовъ, 1 брюшистый и 1 обоюдоострый ножъ, 1 крючковатый пинцетъ, 1 изогнутыя ножницы, 1 иглодержатель, 1 средняя кривая игла, 1 катетеръ.

Освѣжаемое кольцо ограничивается сперва 4 парами крючковатыхъ

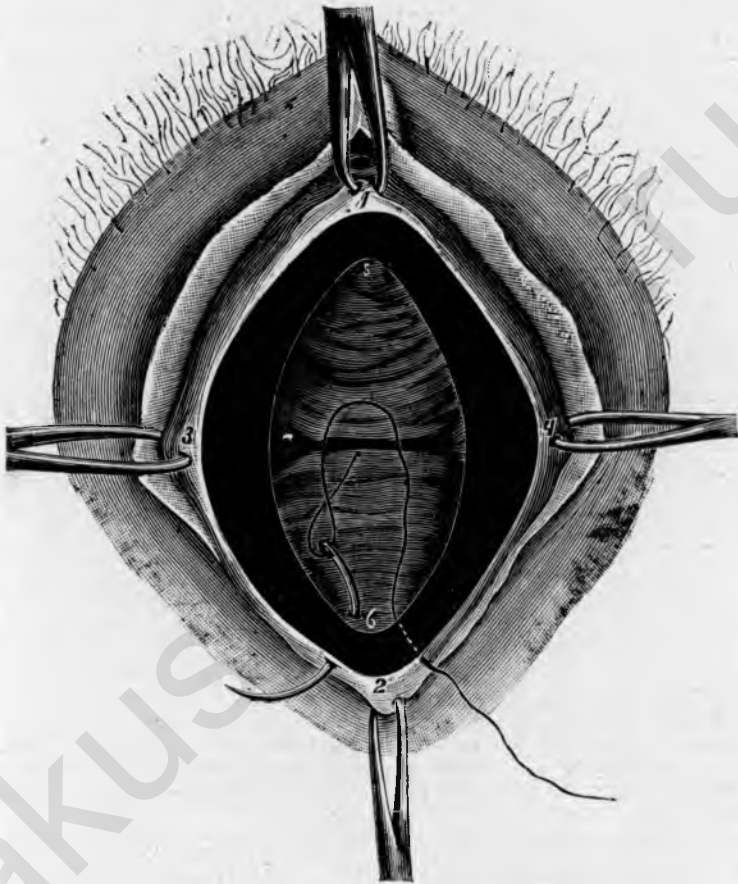


Рис. 63.

Colpocystis; кольцевидное освѣженіе и начало зашиванія въ нижнемъ углу. 1, 4, 2, 3 наружный край раны; 5, 6 внутренній край раны.

щипцовъ; одна пара закрѣпляется въ 1 см. ниже отверстія уретры, другая на задней спайкѣ, двѣ остальные сбоку по срединѣ малыхъ губъ на мѣстѣ перехода влагалищной слизистой въ наружную кожу. Послѣ этого намѣчаютъ ножомъ кольцо слизистой оболочки, которое предстоитъ отсенаровать, сперва внутреннюю границу, потомъ наружную такъ чтобы вся ширина кольца составляла $1-1\frac{1}{2}$ см.

Затѣмъ протыкають обоюдоострый ножъ снаружи внутрь подѣ на-мѣченнымъ кольцомъ слизистой, нѣсколько натягивають ткань пинцетомъ и срѣзываютъ поверхностно кольцо кругомъ *in toto*; вблизи мочеиспускательнаго канала надо обращать вниманіе на то, чтобы не захватить слишкомъ много ткани. Окончивъ освѣженіе, сглаживаютъ края и поверхность раны ножницами и приступаютъ къ зашиванію (рис. 63).

Соединяють узловатыми швами, начиная съ нижняго угла раны; иглу сперва проводятъ слѣва подѣ поверхностью раны снаружи внутрь, затѣмъ вытягивають ее и проводятъ подѣ правой раневой поверхностью снарути паружу; такимъ же образомъ накладываются всѣ нитки снизу вверхъ, на разстояніи 1 см. другъ отъ друга и завязываются лишь подѣ конецъ, дабы края раны лучше оставались видны; наложенныя нитки слегка оттягиваются книзу. Въ верхнемъ углу надо обращать вниманіе на то, чтобы, въ виду близости уретры, швы не были наложены слишкомъ глубоко, поэтому рекомендуется во время наложенія ихъ вводить катетеръ въ мочеиспускательный каналъ. Когда всѣ швы наложены, снимають щипцы и завязываютъ нитки снизу вверхъ или сверху внизъ; наружные края раны, если нужно, придерживаютъ еще пинцетомъ вмѣстѣ во время завязыванія, чтобы достигнуть возможно тщательнаго прилаживанія.

С. Операнія на промежности и вульвѣ.

1. *Perineorrhaphia superficialis.*

Поверхностная перинеоррафія служитъ для соединенія разрывовъ промежности первой степени. Последніе начинаются большею частью нѣсколько сбоку отъ *columna rugarum posterior*, которая можетъ быть нѣсколько отслоена отъ стѣнки, и простираются затѣмъ на большемъ или меньшемъ протяженіи на наружную кожу, приблизительно до середины промежности; они рѣдко лежатъ какъ-разъ посерединѣ.

Инструменты: 4 пары крючковатыхъ щипцовъ, 1 брюшистый ножъ, 1 крючковатый пинцетъ, 1 изогнутыя ножницы, 1 иглодержатель, 1 малая кривая игла.

Сперва фиксируютъ щипцами оба конечныхъ пункта разрыва, наверху возлѣ *columna* и внизу на промежности; при широкомъ рубцѣ рекомендуется закрѣпить еще сбоку 2 пары щипцовъ, приблизительно по серединѣ разрыва.

Затѣмъ вырѣзываютъ овалъ вокругъ разрыва или рубца и отсепа-рываютъ кожу и слизистую оболочку поверхностно сверху внизъ. Тщательно сгладивъ края и поверхность раны, соединяють ихъ непрерывнымъ швомъ (рис. 64). Шовъ начинается въ верхнемъ углу раны; при особенно широкой поверхности раны накладываютъ еще сперва по-

гружной шовъ сверху внизъ и затѣмъ соединяютъ наружные края раны снизу вверхъ вышеуказаннымъ (стр. 27) образомъ.

При совсѣмъ свѣжихъ разрывахъ *post partum* достаточно сгладить края раны пощипцами, послѣ чего рана соединяется такимъ же образомъ непрерывнымъ катгутовымъ швомъ.

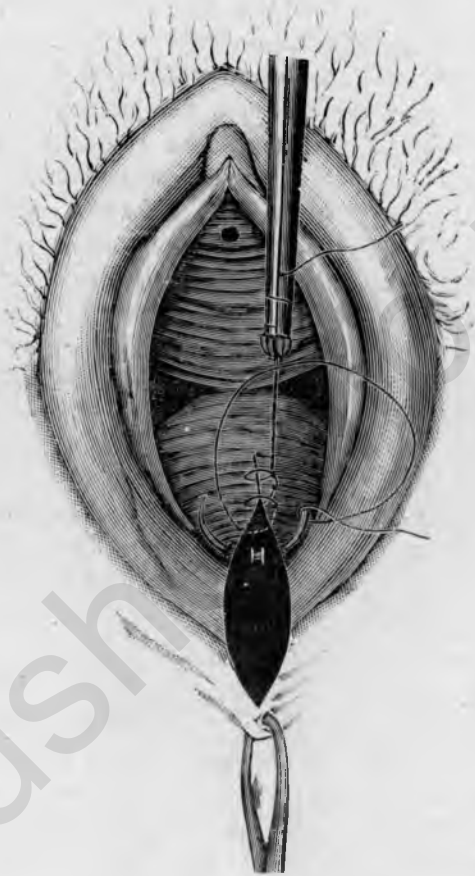


Рис. 64.

Perineorrhaphia superficialis. Овальное освѣженіе разрыва, лежащаго нѣсколько слѣва отъ *columna rugarum posterior*; начало непрерывнаго шва въ верхнемъ углу раны.

2. Recto-perineorrhaphia.

Операція глубокаго разрыва промежности, переходящаго на прямую кишку, или *recto-perineorrhaphia*, состоитъ въ освѣженіи поверхности, имѣющей форму бабочки и обнимающей влагалище, промежность и *gestum*, и въ соединеніи ея непрерывнымъ этажнымъ швомъ.

Инструменты: 5 паръ крючковатыхъ щипцовъ, 1 брюшистый

ножь, 1 изогнутыя ножницы, 1 крючковатый пинцетъ, 1 иглодержатель, 1 небольшая кривая игла.

Поверхность, подлежащая освѣженію, ограничивается сперва пятью

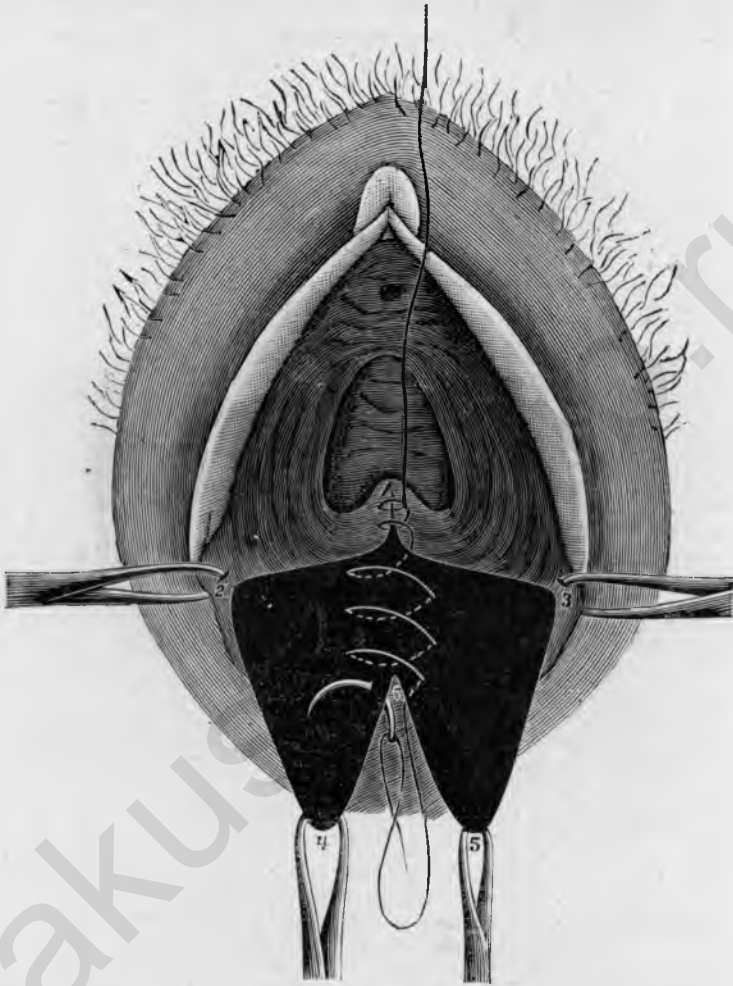


Рис. 65.

Recto-perineorrhaphia. Фигура освѣженія въ видѣ бабочки, непрерывный глубокий этажный шовъ, начало ректальнаго шва. 1, 2 и 1, 3 край влагалищной раны, 2, 4 и 3, 5 край промежностной раны, 6, 4 и 6, 5 край ректальной раны, 6 верхній конецъ разрыва прямой кишки, 1, 6 непрерывный глубокий этажный шовъ, 4, 5 переходъ слизистой гести въ наружную кожу.

парами щипцовъ, изъ коихъ первая укрѣпляется надъ верхнимъ концомъ разрыва во влагалищѣ, по возможности по срединной линіи, затѣмъ двѣ пары по бокамъ въ области конечныхъ пунктовъ малыхъ губъ и двѣ послѣднія пары щипцовъ въ нижнемъ концѣ прямой кишки, гдѣ слизи-

стая гесті переходить въ наружную кожу (рис. 65). Ограниченная такимъ образомъ поверхность, имѣющая форму бабочки, обводится разрезомъ и при помощи ножа и пинцета поверхностно освѣжается; накладываютъ на концѣ лѣвой малой губы и отсепааровываютъ по возможности тонкій слой ткани. Слизистую гесті слѣдуетъ при этомъ, насколько возможно, шадить, но надо и здѣсь позаботиться объ образованіи гладкихъ

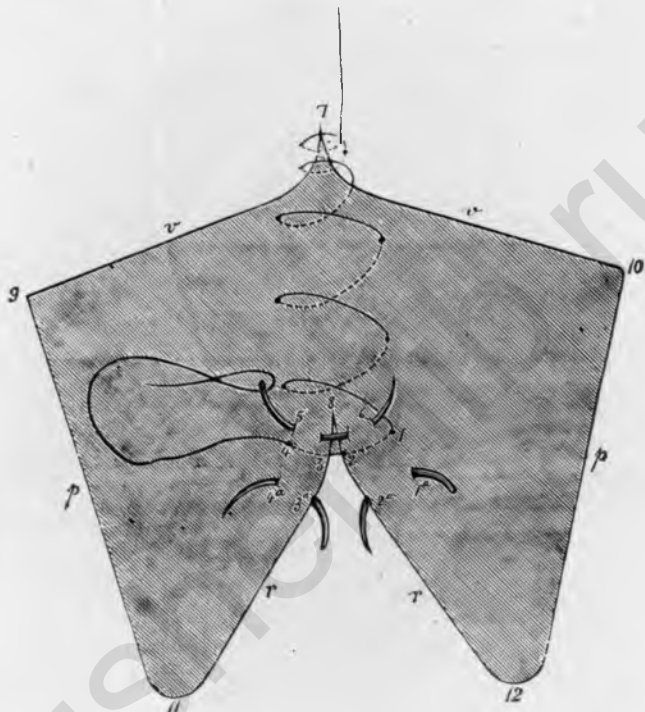


Рис. 66.

Recto-perineorrhaphia., непрерывный этажный шовъ. *v* vagina, *p* perineum, *r* gestum, 1, 2, 3, 4 первый ректальный шовъ, 2, 3 граница ректальной слизистой, 5, 6 погружной шовъ для подкрѣпленія слоя ткани, лежащаго надъ гестумъ, 1а, 2а, 3а, 4а отверстия вкола и выкола второго ректального шва, 7, 9 и 7, 10 край влагалищной раны, 9, 11 и 10, 12 край промежностной раны, 8, 11 и 8, 12 край прямой кишки.

краевъ раны. Когда весь лоскутъ отдѣленъ, то оставшіяся еще неровности срѣзываютъ ножницами.

Непрерывный этажный шовъ начинается въ верхнемъ углу раны; сперва накладываютъ 2—3 шва прямо отъ слизистой къ слизистой, затѣмъ выкалываютъ на поверхности раны и накладываютъ погружной этажный швовъ до верхней границы ректального разрыва, причемъ надо

особенно обращать внимание на то, чтобы вколъ и выколъ лежали строго симметрично и чтобы середина раневой поверхности всегда нѣсколько заворачивалась внутрь остріемъ иглы, дабы по возможности осуществилось линейное соединеніе раны.

Зашиваніе прямой кишки требуетъ особенной тщательности; сперва

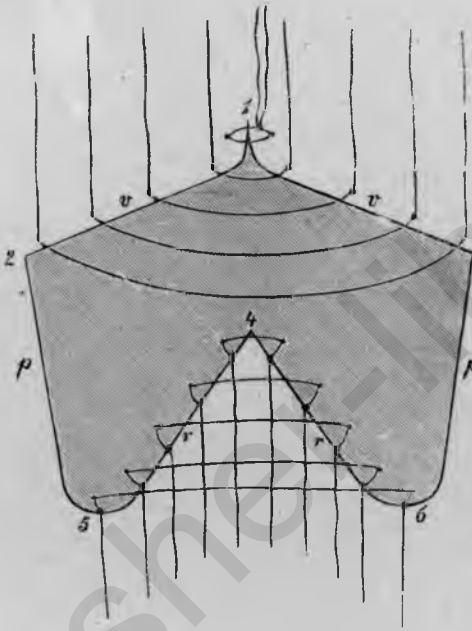


Рис. 67.

Ректо-перинеоррафия, способъ зашиванія узловатыми швами. *v* vagina, *p* perineum, *r* rectum, 1, 2 и 1, 3 край влагалищной раны, 2, 5 и 3, 6 край промежностной раны, 4, 5 и 4, 6 край ректальной раны. Верхіе узловатые швы соединяютъ края раны по влагалищѣ, нижніе—въ прямой кишкѣ.

вкалываютъ слѣва на уровнѣ верхней границы разрыва, на разстояніи приблизительно $\frac{1}{2}$ см. отъ слизистой и выкалываютъ какъ разъ на границѣ раневой поверхности и ректальной слизистой (рис. 66, 1, 2); *слизистая оболочка прямой кишки не должна быть захватываема.* Затѣмъ иглу вытягиваютъ и вкалываютъ снова на томъ же самомъ уровнѣ на другой, правой сторонѣ между ректальной слизистой и раневой поверхностью и выкалываютъ въ разстояніи $\frac{1}{2}$ см. отсюда на поверхности раны (рис. 66, 3, 4). Послѣ этого проводятъ иглу въ противоположномъ направленіи (при этомъ игла должна быть захвачена иглодержателемъ подходящимъ образомъ для лѣвой руки) черезъ поверхностный слой раны, лежащей тотчасъ надъ прямой кишкой, назадъ на лѣ-

вую сторону (рис. 66, ^{5,6}). При второмъ ректальномъ швѣ снова выкалываютъ нѣсколько ниже (приблизительно въ разстояніи $\frac{1}{2}$ стм. отъ перваго ректальнаго шва) въ $\frac{1}{2}$ стм. отъ края раны, выкалываютъ на границѣ ректальной слизистой (рис. 66, ^{1а, 2а}), выкалываютъ симметрично на другой, правой границѣ слизистой гесті и выходятъ въ $\frac{1}{2}$ стм. оттуда на раневой поверхности (рис. 66, ^{3а, 4а}); потомъ снова возвращаются на лѣвую сторону поверхностнымъ, погружнымъ швомъ и продолжаютъ такимъ образомъ до тѣхъ поръ, пока прямая кишка не будетъ вполне закрыта. Въ самомъ нижнемъ углу раны выкалываютъ на правой сторонѣ на наружной кожѣ и соединяютъ наружные края непрерывнымъ швомъ снизу вверхъ. Если поверхность раны очень широка, то можно наложить еще второй ярусъ погружныхъ швовъ снизу вверхъ, а затѣмъ наконецъ сшить наружные края сверху внизъ.

Способъ примѣненія узловатыхъ швовъ виденъ изъ рис. 67, начинаютъ при этомъ съ зашиванія прямой кишки (*r*), затѣмъ закрываютъ влагалищную рану (*v*), начиная съ верхняго угла (рис. 67), и заканчиваютъ операцію зашиваніемъ промежности (*p*).

Если рѣчь идетъ у *живой* о многократно шитомъ уже разрывѣ прямой кишки, причемъ, вслѣдствіе частаго освѣженія, замѣчается вѣрѣдко сильное напряженіе тканей, то накладываютъ 2—3 шелковыхъ шва подъ всей поверхностью раны для уменьшенія напряженія, раньше чѣмъ приступить къ непрерывному шву.



При *влагалищно-ректальныхъ свищахъ* способъ оперированія совершенно такой же, сперва разсѣкаютъ фистулу со стороны прямой кишки черезъ всю промежность, въ глубинѣ лежитъ тогда свищевой ходъ, который прежде всего выпрепаровывается, тогда получается та же форма раневой поверхности, какъ при *гестоперінеорхаріа*, и зашивается она одинаковымъ образомъ непрерывнымъ этажнымъ швомъ.

Для полнаго сращенія требуется 16—18 дней, въ первые дни послѣ операціи рекомендуется ввести тонкую канюлю въ прямую кишку, на 8-ой день заботятся объ опоруженіи кишечника, до тѣхъ поръ даютъ только жидкую пищу.

3. Лоскутные операціи на промежности.

Лоскутныя операціи имѣютъ то преимущество передъ операціями съ освѣженіемъ, что при нихъ не срѣзывается ткань, а только предпринимается расщепленіе промежности, resp. *septum rectovaginale* въ поперечномъ направленіи; раневая поверхность, получаемая отъ растяженія лоскута или лоскутовъ, соединяется затѣмъ въ сагитальномъ направленіи непрерывнымъ швомъ.

Инструменты: 4 пары крючковатыхъ щипцовъ, 1 остроконечный обоюдоострый ножъ, 1 короткія изогнутыя ножницы, 1 иглодержатель, малая и 1 средняя кривая игла.

Расщепленіе промежности при поверхностныхъ разрывахъ предпринимается въ формѣ овала или , при глубокихъ прямокишечно-влагалищныхъ разрывахъ въ видѣ  (рис. 68); въ первомъ случаѣ получается только

один лоскутъ, который отворачивается кверху, въ послѣднемъ случаѣ два лоскута, изъ которыхъ одинъ отворачивается кверху, другой книзу.

При *поверхностныхъ разрывахъ промежности* проводятъ прежде всего ножомъ овальный разрѣзъ черезъ кожу вокругъ разрыва, причемъ надо обращать вниманіе на то, чтобы конечные пункты его не заходили слишкомъ далеко кверху, иначе при зашиваніи получается слишкомъ большое натяженіе краевъ; границей служить приблизительно уровень нормальной задней спайки (рис. 69). Послѣ этого, поставивъ

ножницы перпендикулярно къ промежности, дѣлаютъ ими разрѣзъ *septi rectovaginalis* по намѣченному овалу, причемъ введеннымъ во влагалище пальцемъ контролируютъ направленіе острія ножницъ; глубина разрѣза должна быть больше всего по серединѣ, постепенно убывая по сторонамъ. Когда лоскутъ отдѣлился, то захватываютъ конецъ его пулевыми щипцами и оттягиваютъ вверхъ; если въ отдѣльныхъ мѣстахъ ткань еще напрягается, то ее разсѣкаютъ ножницами, пока лоскутъ не заворачивается совсѣмъ удобно вверхъ. Тогда всаживаютъ другую пару пулевыхъ щипцовъ подъ нижнимъ угломъ раны и обѣ пары щипцовъ слегка натягиваютъ; образующаяся такимъ образомъ овальная раневая поверхность закрывается непрерывнымъ швомъ сверху внизъ. Если напряженіе краевъ велико, то целесообразно провести подъ серединой всей раневой поверхности 1—2 шва, которые завязываются узломъ уже по окончаніи непрерывнаго шва (рис. 70). Начинаютъ шить въ верхнемъ углу раны, накладываютъ на самомъ широкомъ мѣстѣ погружной этажный шовъ и соединяютъ затѣмъ снизу вверхъ наружные края раны.

Обыкновенно послѣ наложенія швовъ остается на верхнемъ краю раны небольшой кончикъ ткани, который однако *у живой*, вслѣдствіе процесса сморщиванія, большею частью исчезаетъ.—Продолжительность пребыванія въ постели 12—14 дней.

При *полномъ разрывѣ промежности* разрѣзъ образуетъ фигуру буквы **H**, средняя поперечная часть которой лежитъ въ *septum recto vaginale*, получающіеся два лоскута оттягиваются одинъ вверхъ, другой внизъ (рис. 71), образуемая такимъ образомъ приблизительно прямоугольная раневая поверхность закрывается вышеописаннымъ образомъ, *ев.* послѣ наложенія нѣсколькихъ швовъ для уменьшенія напряженія краевъ, непрерывнымъ этажнымъ швомъ, при широкой поверхности раны должны быть наложены два яруса швовъ.—Послѣдовательный уходъ такой же, какъ при *recto-perineorrhaphia*.




Рис. 68.

Лоскутная операція промежности. Введеніе разрѣза при влагалищно-ректальномъ разрывѣ. 1 *septum recto vaginale*; 2, 1, 3 нижняя граница влагалища; 4, 1, 5 разрывъ прямой кишки; 1, 2, 4 и 1, 3, 5 рубцовая поверхность; 6, 1, 7 разрѣзъ черезъ *septum recto vaginale*; 8, 6, 4 и 9, 7, 5 ходъ боковыхъ разрѣзовъ

4. Экстирпация губъ и клитора.

Частичная или полная ампутация губъ можетъ обусловливаться ихъ гипертрофией, новообразованиями, pruritus, kraurosis и т. д. Болѣе огра-

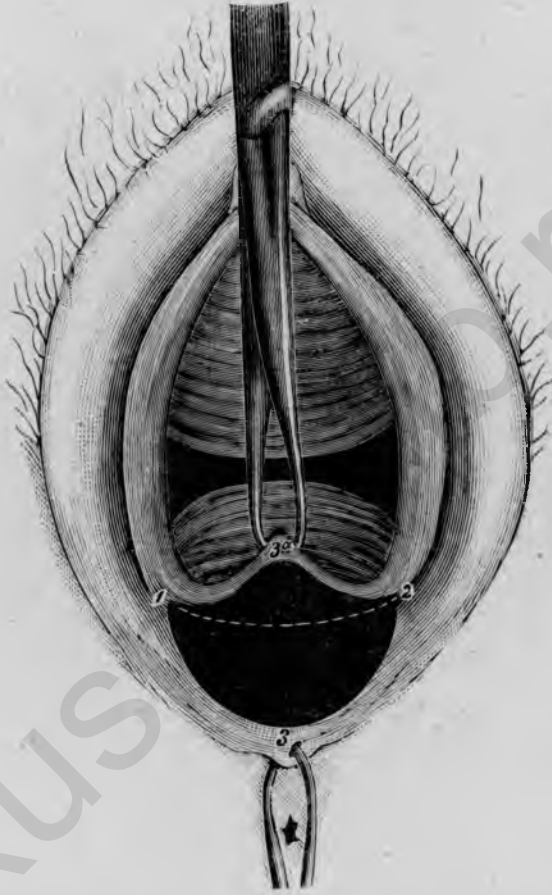


Рис. 69.

Лоскутная операція промежности при поверхностномъ разрывѣ, лоскутъ частью отсепарованъ и оттянуть вверхъ. 1, 3, 2 первоначальное, овальное направленіе разрѣза, 3а верхній уголъ оттянутаго вверху лоскута.

ниченныя больныя мѣста обводятся овальнымъ разрѣзомъ—при злокачественныхъ новообразованіяхъ по крайней мѣрѣ на $1\frac{1}{2}$ стм. въ здоровой ткани—и отрѣзываются; затѣмъ раневая поверхность соединяется непрерывнымъ швомъ.

Инструменты: 4 пары крючковатыхъ щипцовъ, 1 брюшистый и

1 обоюдоострый ножъ, 1 крючковатый пинцетъ, 1 изогнутыя ножницы, 1 иглодержатель, 1 средняя кривая игла.

Полная экстирпация губъ и клитора предпринимается такимъ образомъ, что прежде всего укрѣпляется одна пара пулевыхъ щипцовъ поверхъ клитора, а другая подъ задней спайкой на промежности; за-




Рис. 70.

Доскутная операція промежности при поверхностномъ разрывѣ, выполнение непрерывнаго шва послѣ наложенія двухъ опорныхъ швовъ. 1, 3, 2 первоначальное, овалное направленіе разрѣза, 1, 3а, 2 отвороченный кверху доскутъ, 4, 5 и 6, 7 швы, уменьшающіе напряженіе краевъ, 8 начало погружного этажнаго шва.

тѣмъ еще двѣ пары укрѣпляютъ по обѣимъ сторонамъ большихъ губъ на серединѣ ихъ высоты. Теперь обводятъ клиторъ и губы круговымъ разрѣзомъ на внутренней сторонѣ въ области перехода влагалищной слизистой въ наружную кожу; при этомъ надо обращать вниманіе на то, чтобы разрѣзъ не проходилъ слишкомъ близко къ уретральному отверстию (разумѣется, если при новообразованіяхъ окружность его здорова). Затѣмъ такой же разрѣзъ проводятъ по наружной сторонѣ клитора и губъ, заканчивая его остроконечно вверху надъ клиторомъ и внизу на промежности (рис. 72). Ограниченная этими разрѣзами глянъ, либо отсепаровывается шагъ за шагомъ ножомъ и пинцетомъ, либо, какъ при

colpocleisis, проткнуть ножъ подъ намѣченнымъ кольцомъ и, равномерно натягивая кожу пинцетомъ, удалить кольцо *in toto*.

Тщательно сгладивъ края раны ножницами, соединяють освѣженную поверхность непрерывнымъ швомъ. Начинають въ верхнемъ углу раны и зашиваютъ сперва область клитора сагитально почти до уретры непрерывнымъ швомъ (рис. 72 ¹/₂): затѣмъ такимъ же образомъ соединяють правую сторону и наконецъ лѣвую сверху внизъ; чтобы избѣжать зіянія въ области задней спайки, рекомендуется послѣдніе швы также накладывать въ сагитальномъ направленіи.

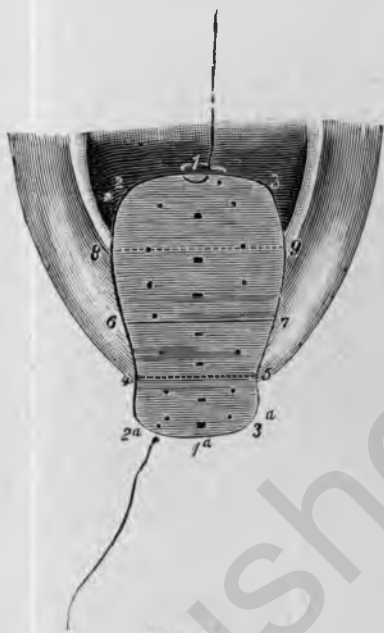

Рис. 71

Лоскутная операція при глубокомъ разрывѣ промежности, оба лоскута растянуты вверхъ и внизъ, наложене шва. 6, 7 первоначальный поперечный разръзъ черезъ *sertum gestovaginale* 8, 6, 4 и 9, 7, 5 первоначальное направленіе боковыхъ разръзавъ, 2, 3, 9, 8 верхній, 2а, 3а, 5, 4 нижній лоскутъ. Точки на раневой поверхности обозначаютъ отверстіе вкола и вькола погружного непрерывнаго шва.

Д. Операціи на уретрѣ, мочевомъ пузырьѣ и мочеточникѣ.

1. Dilatatio urethrae.

Расширеніе мочеиспускательнаго канала, помимо того, что служитъ пособіемъ при комбинированныхъ методахъ изслѣдованія, предпринимается для ощупыванія внутренней поверхности пузыря пальцемъ при новообразованіяхъ, камняхъ, инородныхъ тѣлахъ и т. д. въ то же время для удаленія ихъ помощью введенныхъ инструментовъ.

Инструменты: 2 пары крючковатыхъ щипцовъ, 1 катетеръ, 1 наборъ *Simon'*овскихъ зеркалъ—расширителей или 1 наборъ *Hegar'*овскихъ дилататаровъ.

Сперва ориентируются посредствомъ введенія катетера относительно направленія уретры, еѣ относительно содержимаго пузыря и укрѣпляютъ по одной парѣ пулевыхъ щипцовъ въ разстояніи ¹/₂—1 см. выше и ниже отвер-

стія уретры. Затѣмъ вводятъ по порядку *Simon'*овскія зеркала, смазавъ ихъ предварительно хорошо масломъ; верхній конецъ зеркала захватываютъ между указательнымъ и среднимъ пальцемъ, а большой палецъ кладутъ на obturatorъ (рис. 73); при введеніи надо все время производить равномерное давленіе на obturatorъ, дабы зеркало своимъ острымъ нижнимъ краемъ не

врѣзалось въ слизистую мочеиспускательнаго канала; при болѣе значительномъ сопротивленіи позволительно только дѣлать легкія вращательныя движенія въ обѣ стороны, но отнюдь не въ одну сторону, иначе слизистая оболочка легко закручивается и такимъ образомъ просвѣтъ вмѣсто того, чтобы

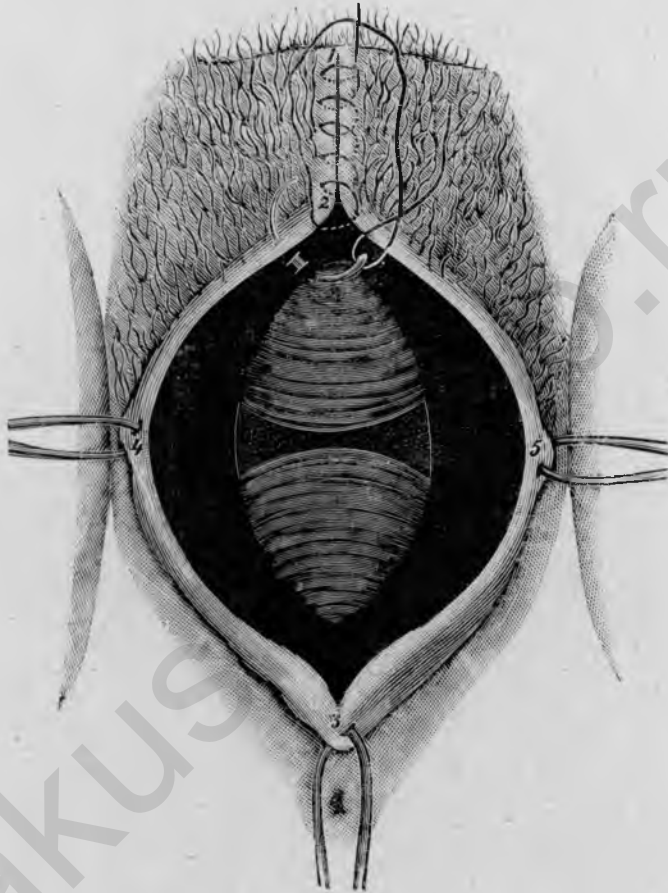


Рис. 72.

Exstirpatio labiorum et clitoridis. Фигура освѣженія и начало непрерывнаго шва. 1, 2, 4, 3, 5 наружный край раны; 6, 7 внутренній край раны у влагалищнаго входа; 1, 2 начало непрерывнаго шва; у 6 начало правосторонняго шва; 3 острый конецъ фигуры освѣженія на промежности.

расшириться, суживается. При введеніи болѣе толстыхъ номеровъ можно по удаленіи obturatora обозрѣть въ зеркалѣ значительную часть пузырьной стѣнки. Послѣ достаточнаго расширенія вводятъ сперва мизинецъ, потомъ указательный палецъ черезъ уретру въ пузырь и, надавливая одновременно снаружи, ощупываютъ пузырьную стѣнку по всѣмъ направленіямъ;

туть-же легко ввести небольшіе инструменты, напр. щипцы для удаленія инородныхъ тѣлъ и т. п.

Такимъ же образомъ примѣняются расширители *Hegar'a*, предназначенные въ сущности для расширения цервикальнаго канала.

Небольшіе надрывы, возникающіе обыкновенно на задней периферіи уретральнаго отверстія, должны быть тотчасъ зашиты; при болѣе значительныхъ разрывахъ рекомендуется предпринять туть-же *resectio urethrae* (см. ниже).

Болѣе глубокіе надрывы можно предупредить небольшими насѣчками уретральнаго края передъ расширеніемъ.

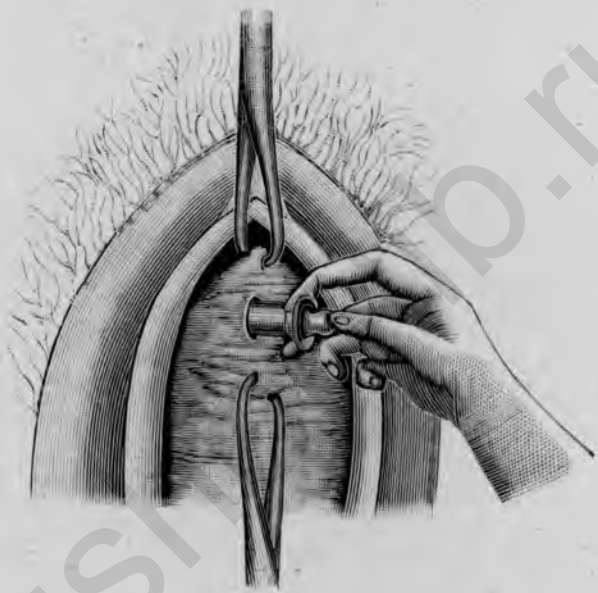


Рис. 73.

Расширеніе мочеиспускательнаго канала *Simon'*овскими зеркалами.

У *живой* иногда остается, правда временное недержание мочи; для предупрежденія этого можно воспользоваться небольшими надрывами, образовавшимися при расширеніи, чтобы нѣсколько болѣе обширной резекціей *orificiі urethrae externі* снова вызвать суженіе мочеиспускательнаго канала.

2. *Resectio urethrae.*

Резекція мочеиспускательнаго канала служитъ для устраненія расширенія уретральнаго отверстія съ выпаденіемъ слизистой или безъ онаго; совершенно такой же оперативный методъ примѣняется для удаленія язвъ или опухолей, въ особенности полипозныхъ разрошеній слизистой, которыя почти исключительно сидятъ по заднему краю уретраль-

наго отверстія. Операция состоитъ въ изсѣченіи клиновиднаго куска изъ задней стѣнки мочеиспускательнаго канала и въ сагитальномъ соединеніи образовавшейся раны узловатыми швами.

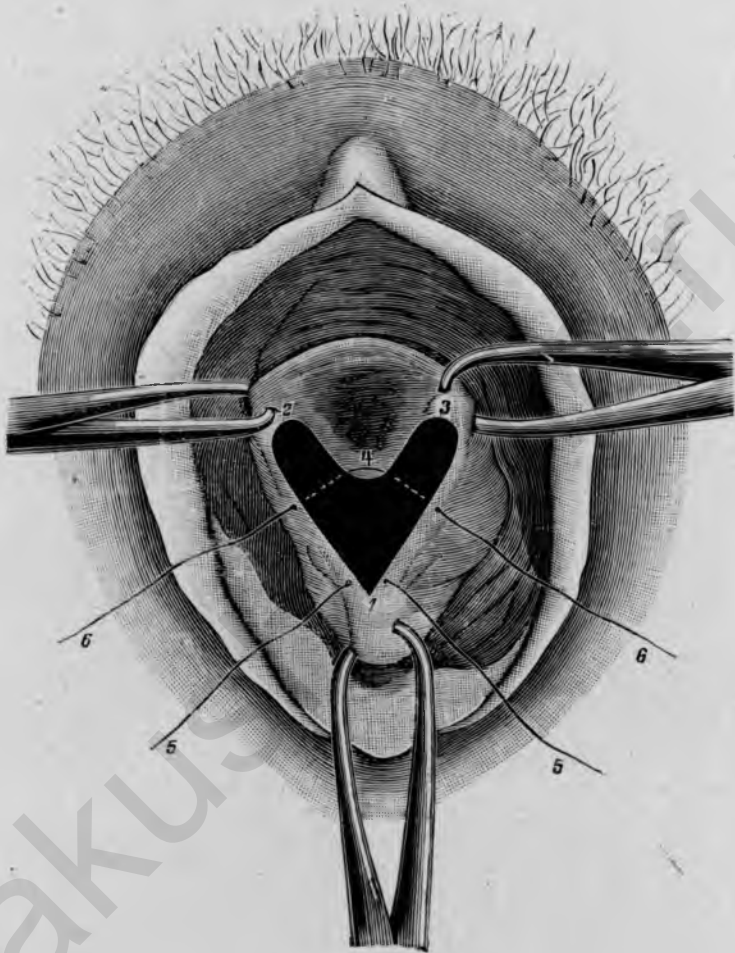


Рис. 74.

Resectio urethrae; освѣженіе и наложеніе швовъ 1, 2, 3, 4 поверхность освѣженія; 2, 4, 3 граница уретральной слизистой; 5, 5 первый шовъ въ нижнемъ углу раны; 6, 6 первый шовъ, захватывающій нижній уголъ уретральной слизистой.

Инструменты: 3 пары крючковатыхъ щипцовъ, 1 остроконечный, маленькій, обоюдоострый ножъ, 1 крючковатый пинцетъ, 1 изогнутыя ножницы, 1 малая изогнутая игла, 1 иглодержатель.

Сперва захватываютъ двумя парами крючковатыхъ щипцовъ боковые края уретрального отверстія на равной высотѣ, такъ чтобы послѣ свѣденія этихъ двухъ пунктовъ поверхъ нихъ оставалось достаточно большое

отверстіе; третья пара шипцовъ фиксируетъ валикъ мочеиспускательнаго канала, на $1\frac{1}{2}$ —2 см. ниже отверстія, е. v. ниже разрывовъ, возникшихъ при расширеніи. Послѣ этого дѣлаютъ два боковыхъ разрѣза, которые начинаются у верхнихъ шипцовъ и сходятся къ нижнимъ, и соединяютъ верхніе пункты разрѣзовъ дугообразнымъ разрѣзомъ, идущимъ вдоль края уретральной слизистой (рис. 74); если имѣются полипозныя разращенія, то они захватываются этимъ разрѣзомъ, т. е. послѣдній ведутъ тогда поверхъ разращеній черезъ слизистую оболочку мочеиспускательнаго канала. Ограниченная такимъ образомъ область поверхностно отсекается, причемъ прокалываютъ подъ поверхностью остроконечный обоюдоострый ножъ и отдѣляютъ оба лоскута сперва кверху, а потомъ отрѣзываютъ въ нижнемъ углу, или отсекаютъ поверхность шагъ за шагомъ, начиная съ лѣваго угла, ножомъ и пинцетомъ. Неровности на краяхъ и поверхности раны срѣзаются ножницами. Образовавшаяся такимъ образомъ раневая поверхность соединяется сагитально снизу вверхъ узловатыми швами; начинаютъ шить въ нижнемъ углу и завязываютъ нитки лишь тогда, когда всѣ швы наложены; дойдя до уровня нижняго угла слизистой оболочки, вкалываютъ и выкалываютъ иглу какъ-разъ на краю слизистой и раневой поверхности (рис. 74,⁴), причемъ рекомендуется, проведя иглу и нитку подъ лѣвой половиной раны, совѣтъ вытянуть ихъ и затѣмъ уже провести подъ другой правой половиной. По наложеніи всѣхъ швовъ шипцы снимаютъ и завязываютъ нитки снизу вверхъ, такъ что получается линейное соединеніе раны въ сагитальномъ направленіи. Въ заключеніе можно введеніемъ катетера убѣдиться, имѣетъ ли новое отверстіе уретры достаточную ширину.

Если у *живой* въ первые дни послѣ операціи требуется введеніе катетера, то это, разумеется, должно быть выполняемо съ особенной осторожностью; въ большинствѣ случаевъ опорожненіе мочи происходитъ произвольно, причемъ всякій разъ должно слѣдовать обмываніе обезпложенной водой или слабымъ антисептическимъ растворомъ.—Продолжительность заживленія 10—12 дней.

3. Образованіе пузырно-влагалищнаго свища.

Наложеніе пузырно-влагалищной фистулы предпринимается въ весьма рѣдкихъ случаяхъ упорнаго хроническаго катарра пузыря, связаннаго съ сильнымъ *tenesmus vesicae*, чтобы помѣшать всякому накопленію мочи въ пузырь; иногда она также накладывается, чтобы вскрывшіеся въ пузырь абсцессы скорѣе привести къ излеченію.

Инструменты: 1 ложкаобразное зеркало для задней стѣнки влагалища, 1 мужской катетеръ, 2 пары крючковатыхъ шипцовъ, 1 ножъ, 2 свищевыхъ крючка, 1 иглодержатель, 1 малая игла.

По введеніи катетера отгнѣняютъ самое глубокое мѣсто пузыря, на-

сколько возможно, вниз и впередь противъ середины передней влагалитной стѣнки; это мѣсто соотвѣтствуетъ приблизительно уровню наружнаго зѣва. Послѣ этого укрѣпляютъ выше и ниже пуговки катетера пулевые щипцы для фиксированія влагалитной слизистой и дѣлаютъ ножомъ разрѣзъ, перпендикулярно направленный къ пуговкѣ. Когда пуговка просвѣчивается черезъ слизистую пузыря, то, раньше чѣмъ разрѣзать послѣднюю, ее фиксируютъ двумя маленькими свищевыми крючками съ обѣихъ сторонъ, чтобы не дать ей уйти, ибо слизистая пузыря легко смѣщается. Послѣ этого слизистую окончательно разрѣзаютъ и удлиняютъ отверстіе въ пузырьъ вверхъ и внизъ до 1—1½ стм. Чтобы воспрепятствовать слипанію краевъ раны, необходимо соединить слизистую пузыря съ влагалитной слизистой тонкими швами; достаточно наложить 4 подобныхъ узловатыхъ шва, по одному съ обѣихъ сторонъ, сверху и снизу; вкалываютъ всегда на краю слизистой пузыря, захватывая ее возможно меньше и выкалываютъ въ 1/2 стм. отъ края разрѣза во влагалитной слизистой; нитки завязываютъ тотчасъ по наложеніи и снимаютъ соотвѣтственный крючекъ, гесп. щипцы.

Если рѣчь идетъ о хроническомъ катаррѣ пузыря у *живой*, то его излечиваютъ частыми промываніями пузыря борной кислотой, уксуснокислымъ глицерономъ и т. д., затѣмъ закрываютъ отверстіе въ пузырьъ по одному изъ нижеописанныхъ способовъ.

4. Операнія пузырьно-влагалитнаго свища.

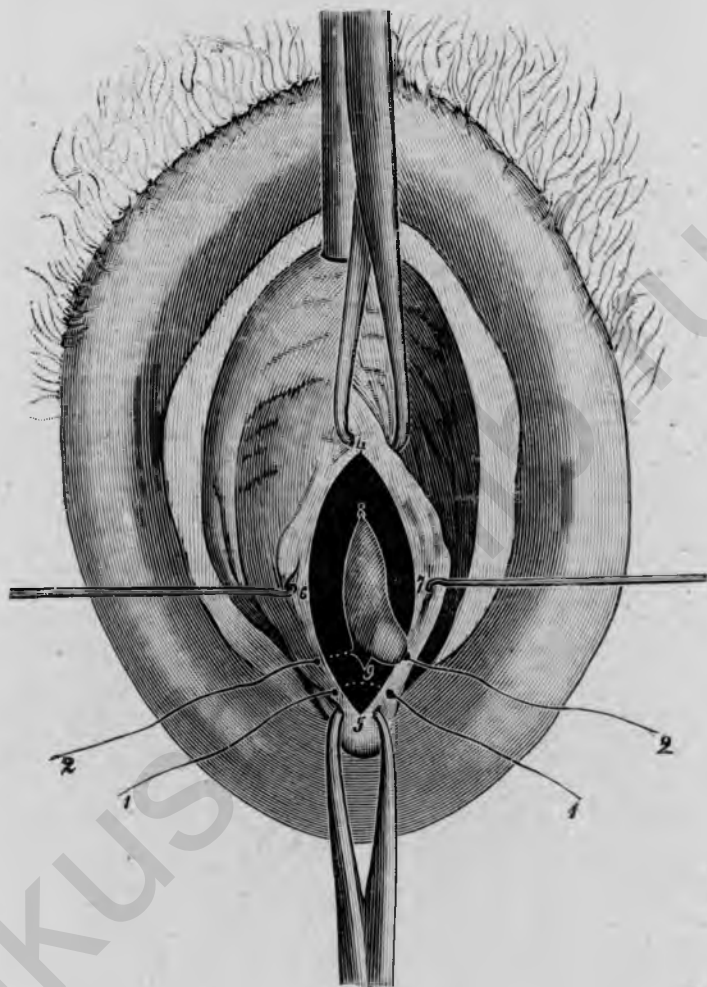
Для закрытія *пузырно-влагалитныхъ свищей* мы имѣемъ два главныхъ метода: методъ *воронкообразнаго осветженія* (*Simon*) и методъ *лоскутнаго расщепленія* (*Fritsch*); послѣдній способъ, при которомъ нѣтъ потери ткани, рекомендуется въ особенности тогда, когда, окружающей фистулу, влагалитной слизистой едва хватаетъ на покрытіе свища. Соединеніе производится узловатыми швами, при свѣжихъ фистулахъ катгуттомъ, при застарѣлыхъ шелкомъ или серебряной проволокой; послѣдняя особенно уместна тогда, когда нельзя избѣжать болѣе или менѣе значительнаго напряженія свищевыхъ краевъ.

Инструменты: 1 заднее ложкообразное зеркало, 2 боковыхъ подъемника, 4 пары крючковатыхъ щипцовъ, 2 свищевыхъ крючка, 1 мужской катетеръ, 1 крючковатый пинцетъ, 1 прямой, обоюдоострый и 1 изогнутый подъ угломъ свищевой ножъ, 1 кривыя ножницы, 1 малая кривая игла, 1 иглодержатель (при употребленіи проволоки) 1 инструментъ для держанія и 1 для закручиванія проволоки).

А. Методъ осветженія.

Сперва обнажаютъ переднюю влагалитную стѣнку заднимъ и боковыми зеркалами, ев. низводятъ матку пулевыми щипцами, которыми за-

хватываютъ переднюю губу, и дѣлаютъ свищъ доступнымъ зрѣнію, выпирая его насколько возможно введеннымъ въ пузырь мужскимъ катетеромъ или маточнымъ зондомъ. Затѣмъ фиксируютъ окружающую вла-



І нс. 75.

Операція пузырно-влагалищна свища; воронкообразное освѣженіе; начало шва въ нижнемъ углу раны, 1, 1 первый шовъ въ нижнемъ углу раны; 2, 2 второй шовъ на границѣ слизистой пузыря; 4, 6, 5, 7 паружный раневой край на влагалищной слизистой; 8, 9 внутренній раневой край на границѣ слизистой пузыря.

галищную слизистую. въ разстояніи $1-1\frac{1}{2}$ стм. отъ свищевое. отверстія, 4 парами пулевыхъ щипцовъ, укрѣпленныхъ вверху, внизу и по обѣимъ сторонамъ. Очертивъ ножомъ вокругъ свищевое отверстія въ разстояніи $\frac{1}{2}$ стм. отъ края фистулы и сдѣлавъ другой циркулярный разрѣзъ на границѣ слизистой пузыря и свищевое края, вкалываютъ остроконеч-

ный обоюдоострый ножъ или изогнутый подъ угломъ свищевой ножъ подъ кольцомъ ткани, ограниченнымъ обоими кольцеобразными, герп. овальными разрѣзами, и вырѣзываютъ оное по возможности *in toto*, слегка натягивая крючковатымъ пинцетомъ (рис. 75). Вслѣдствіе этого образуется воронкообразная по направленію къ пузырю поверхность освѣженія, которая соединяется узловатыми швами, послѣ того какъ нѣкоторыя неровности ея сглажены ножницами. Чтобы лучше видѣть края слизистой пузыря, можно также на каждой сторонѣ всадить по свищевому крючку вблизи раневыхъ поверхностей. Направление дливника площади окровавленія, а слѣдовательно и линіи швовъ зависятъ съ одной стороны отъ формы фистулы, а съ другой стороны отъ смѣщаемости окружающей ткани; если свищевое отверстіе кругловатое и окружающая слизистая влагалища достаточно подвижна, то можно освѣ-

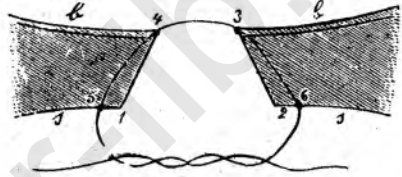


Рис. 76.

Заживленіе пузырьно-влагалищнаго свища.
 1, 4, 3, 2 воронкообразное освѣженіе;
 б стѣнка пузыря; в стѣнка влагалища;
 6, 3, 4, 5 наложеніе шва.

жить овалъ, какъ въ поперечномъ, такъ и въ сагитальномъ направленіи; если свищевое отверстіе скорѣе овальной формы, то къ ней надо подогнуть и направленіе фигуры окровавленія; обыкновенно напряженіе меньше при поперечномъ направленіи фигуры освѣженія. Смотря по положенію окровавленной поверхности, начинаютъ шить въ нижнемъ или въ правомъ боковомъ углу, первый шовъ обыкновенно накладываютъ только черезъ соответственный уголъ раны, но принимая во вниманіе отверстіе въ пузырь; послѣдующіе швы накладываютъ съ промежутками въ $\frac{1}{3}$ стм., причемъ вкалываютъ въ равномъ разстояніи отъ наружнаго края раны и выкалываютъ на внутреннемъ краю раны, какъ-разъ на границѣ раневой поверхности и слизистой пузыря, не захватывая послѣдней; затѣмъ иглу вытягиваютъ, вкалываютъ на противоположномъ раневомъ краю на симметричномъ мѣстѣ на границѣ пузырьной слизистой и раневой поверхности и выкалываютъ снова въ разстояніи $\frac{1}{4}$ стм. отъ наружнаго края раны (рис. 76). Нитки завязываютъ лишь тогда, когда всѣ швы наложены; если опасаются значительнаго напряженія краевъ, то можно наложить нѣкоторые швы нѣсколько подале отъ края раны. Раньше чѣмъ отрѣзать нитки, можно для пробы наполнить пузырь водой, чтобы посмотрѣть, держатъ ли швы; если на какомъ-нибудь мѣстѣ просачивается, то здѣсь накладываютъ еще промежуточный шовъ и затѣмъ уже отрѣзаютъ всѣ нитки.

В. Методъ лоскутнаго расщепленія.

Обнаживъ переднюю влагалищную стѣнку, укрѣпляютъ пулевые щипцы на влагалищной слизистой въ 2—2¹/₂ стм. выше и ниже свищевое отверстіе; затѣмъ ведутъ разрѣзъ отъ верхнихъ до нижнихъ щипцовъ прямо черезъ свищевое отверстіе, соединяютъ его съ обѣихъ сторонъ вокругъ фистулы и отсепааровываютъ (подрываютъ) влагалищную слизи-

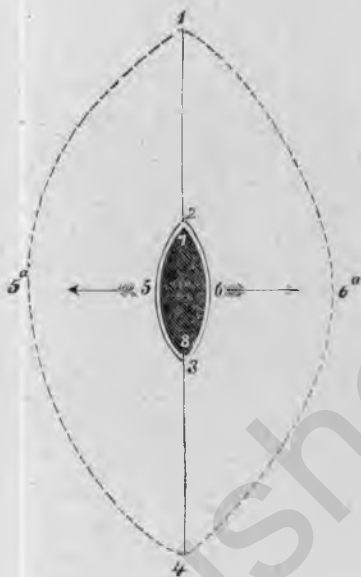


Рис. 77.

Операция пузырно-влагалищнаго свища; лоскутный методъ. 1, 2, 3, 4 разрѣзъ черезъ свищевое отверстіе; 2, 5, 3, 6 освѣженіе вокругъ свищевое отверстія; 1, 5а, 4 и 1, 6а, 4 отсепаарованные лоскуты влагалищной слизистой.

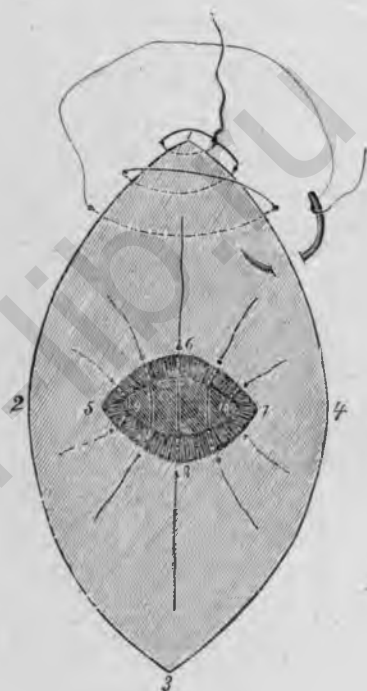


Рис. 78.

Операция пузырно-влагалищнаго свища; лоскутный методъ. 1, 2, 3, 4 отсепаарованный край влагалищной раны; 5, 6, 7, 8 освѣженіе свищевое отверстія; 9, 10 граница слизистой пузыря; 6, 8 средій угловатый шовъ для поперечнаго свищевое отверстія; у 1 начало непрерывнаго шва для соединенія крайвъ влагалищной раны.

стую по обѣ стороны, приблизительно на 1¹/₂ стм. (рис. 77). Отдѣленные лоскуты раздвигаютъ крючками. Послѣ этого край фистулы еще особо освѣжаютъ вплоть до границы слизистой пузыря, лучше всего такимъ же образомъ, какъ при предыдущемъ методѣ, т. е. вырѣзывая воронкообразно *in toto* узкое кольцо ткани; если возможно, этой поверхности освѣженія придаютъ поперечное направленіе, дабы швы ея

шли въ противоположномъ направленіи къ накладываемымъ надъ ними швамъ влагалищной слизистой. Края фистулы спиваются затѣмъ узловатыми швами, какъ и при предыдущемъ методѣ; особенно надо слѣдить, чтобы не захватывалась слизистая пузыря, а чтобы вколъ и выколъ лежали какъ-разъ на границѣ слизистой пузыря и раневого края. Когда фистула закрыта, наполняютъ сперва пузырь водой, чтобы испытать герметичность швовъ, затѣмъ отрѣзываютъ нитки и соединяютъ надъ ними края влагалищной слизистой непрерывнымъ швомъ сверху внизъ (рис. 78).

Послѣдовательный уходъ долженъ быть возможно проще; въ оставленіи катетера à demeure нѣтъ надобности; надо побудить больныхъ произвольно опорожнять мочу; только въ случаѣ нужды прибѣгаютъ къ катетеру; черезъ 10—12 дней больныя могутъ вставать. При послѣднемъ методѣ должны быть примѣяемы у живой для зашиванія фистулы на первомъ планѣ катгутыны нити, такъ какъ снятіе швовъ послѣ сращенія невозможно; шелковыя нитки снимаютъ на 8—10 день; серебряная проволока можетъ оставаться произвольно долго.

5. Операция пузырярно-шеечнаго свища.

Существуютъ три различныхъ метода для закрытія пузырярно-цервикальной фистулы: 1) *прямое зашиваніе* со стороны шейки послѣ расщепленія цервикальнаго канала; 2) *соединеніе обѣихъ маточныхъ губъ (hysteroceleisis)* посредствомъ освѣженія и зашиванія, въ особенности при низко сидящихъ свищахъ; 3) *изолированное зашиваніе пузырярнаго и цервикальнаго отверстія* послѣ отдѣленія стѣнки пузыря отъ шейки, какъ при colpotosia anterior; послѣдній методъ самый рациональный и вѣрный, и поэтому мы его вкратцѣ опишемъ.

Инструменты: 1 заднее ложкообразное зеркало, 4 пары крючкочватыхъ щипцовъ, 2 свищевыхъ крючка, 1 мужской катетеръ, 1 зондныя щипцы, 1 брюшистый ножъ, 1 остроконечный обоюдоострый свищевой ножъ, 1 крючковатый пинцетъ, 1 изогнутыя ножницы, 1 малая и 1 средняя кривая игла, 1 иглодержатель.

Вначалѣ ходъ операции тотъ же, что при colpotosia anterior (см. выше стр. 40): расщепленіе передней влагалищной стѣнки посерединѣ отвѣснымъ разрѣзомъ, отпрепаровываніе слизистой въ обѣ стороны; отслоеніе пузыря отъ шейки и сдвиганіе его вверхъ до области свища; послѣдняя должна быть отсепарована отъ шейки ножомъ, притомъ такъ, чтобы на пузырярной стѣнкѣ оставалось возможно больше ткани, хотя бы насчетъ шейки. Послѣ отдѣленія фистулы пузырярную стѣнку еще дальше отслаиваютъ отъ матки, чтобы достигнуть возможно большей подвижности ея, и вскрываютъ plica vesicouterina. Послѣ этого освѣжаютъ сперва воронкообразно свищевое отверстіе въ пузырь и соединяютъ узловатыми швами въ поперечномъ направленіи; при достаточной подвижности ткани можно надъ этимъ рядомъ швовъ наложить еще второй ярусъ и нако-

нецъ для большей надежности стянуть брюшину пузыря и нѣсколькими швами прикрѣпить ее къ верхнему углу влагалищной раны (ср. рис. 52, 1, 2, 3). Послѣ этого освѣжаютъ также воронкообразно свищевое отверстие въ шейкѣ и соединяютъ его въ сагитальномъ направленіи. Затѣмъ производятъ вышеописаннымъ (стр. 44) образомъ вагинофиксацию матки и закрываютъ остатокъ влагалищной раны непрерывнымъ швомъ.

У *живой* берутъ для закрытія фистулы при этомъ методѣ лучше всего катгут-овыя нити, такъ какъ швы не могутъ быть сняты, притомъ катгутъ меньше всего раздражаетъ. Послѣдовательный уходъ и продолжительность заживленія тѣ же, что при операціи пузырно-влагалищнаго свища (стр. ?).

6. Операція мочеточнико-влагалищнаго свища.

Для заживленія *мочеточнико-влагалищнаго свища* предложены различные пути. Главнѣйшіе изъ нихъ слѣдующіе: 1) *прямое сшиваніе* обоихъ концовъ мочеточника; 2) *косвенное закрытіе* послѣ искусственнаго образованія пузырно-влагалищнаго свища и вшиванія мочеточника въ пузырь; 3) *colprocleisis* послѣ наложенія пузырно-влагалищнаго свища и наконецъ, 4) *экстирпация соответственной почки*. Второй методъ самый рациональный; изъ многихъ модификацій, преслѣдующихъ ту же цѣль, заслуживаетъ предпочтенія операція по *Mackenrodt'у*, поэтому мы опишемъ ее вкратцѣ.

Инструменты: 1 зеркало для задней стѣнки влагалища и 2 боковыхъ подъемника, 4 пары крючковатыхъ щипцовъ, 2 свищевыхъ крючка, 1 мужской катетеръ, 1 маточный зондъ, 1 небольшой брюшинный ножъ, 1 свищевой ножъ, 1 крючковатый пинцетъ, 1 изогнутыя ножницы, 1 малая и 1 средняя кривая игла, 1 иглодержатель.

Обнаживъ переднюю влагалищную стѣнку задней и боковыми ложками, укрѣпляютъ пулевые щипцы выше, ниже и по обѣимъ сторонамъ свищевое отверстие въ мочеточникѣ, обводятъ отверстие овальнымъ разрѣзомъ черезъ всю слизистую влагалища въ разстояніи 1 см. отъ свищевое края и отсепааровываютъ этотъ овальный лоскутъ, захватывая возможно больше ткани, на протяженіи $\frac{1}{2}$ см. (рис. 79 1, 3, 2, 4). Можно себѣ значительно облегчить дальнѣйшій ходъ операціи, если удастся, натянувъ этотъ лоскутъ и введя маточный зондъ въ просвѣтъ мочеточника, отдѣлить мочеточникъ на нѣкоторомъ протяженіи тупымъ путемъ изъ окружающей клетчатки (рис. 80a). Послѣ этого вводятъ мужской катетеръ въ пузырь, выпячиваютъ стѣнку послѣдняго къ срединной линіи, возлѣ отсепаарованнаго мочеточнико-влагалищнаго лоскута и фиксируютъ окружность пулевыми щипцами, вскрываютъ пузырь поперечнымъ разрѣзомъ на протяженіи около 2 см. (рис. 79 7, 8, 6, 9). Теперь отсепааровываютъ влагалищную слизистую сверху и снизу, такъ что образуется большая овальная раневая поверхность, по срединѣ

которой тѣсно лежатъ другъ возлѣ друга поперечное отверстіе пузыря и отсепарованный мочеточничко-влагалищный лоскутъ (рис. 79, 11, 13, 12, 14). Последний тогда накладывается на отверстіе пузыря такимъ образомъ, чтобы его эпителиальная поверхность была обращена внутрь пузыря, и

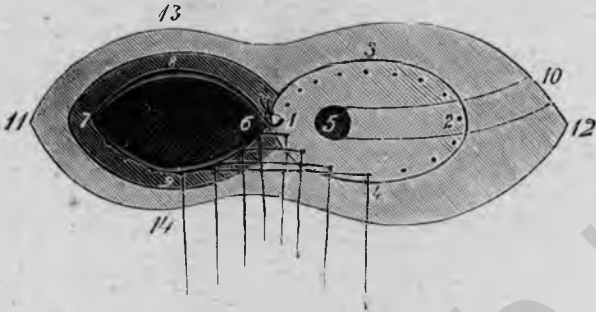


Рис. 79.

Операция мочеточничко-влагалищнаго свища (Mackenrodt).

Освѣженіе и наложеніе швовъ.

1, 3, 2, 4 овалный разрѣзъ вокругъ отверстія въ мочеточникѣ (5) (мочеточничко-влагалищный лоскутъ); 7, 8, 6, 9 отверстіе въ пузырь; 11, 13, 12, 14 отсепарованный край влагалищной слизистой; 10 холъ мочеточника; 1, 6 первый узловатый шовъ для прикрѣпленія мочеточничко-влагалищнаго лоскута (1, 3, 2, 4) на отверстіи въ пузырь (7, 8, 6, 9); точки обозначаютъ положеніе отдѣльныхъ швовъ.




Рис. 80.

Операция мочеточничко-влагалищнаго свища а. Мочеточникъ (10) съ отсепарованнымъ лоскутомъ влагалищной слизистой (1, 3, 2, 4). *б.* Поперечный разрѣзъ черезъ пузырь, влагалище и пришитый мочеточничко-влагалищный лоскутъ (направленіе разрѣза соответствуетъ числамъ 13 и 14 на рис. 79).

1, 6, 7, 2 слизистая пузыря; 3, 4 мочеточничко-влагалищный лоскутъ, обращенный внутрь пузыря; 5 поперечный разрѣзъ мочеточника; 8, 9 пузырная стѣнка; 11, 13 и 12, 14 лоскутъ влагалищной слизистой; у 3 первый этажъ узловатыхъ швовъ, у 8 второй этажъ узловатыхъ швовъ между мочеточничко-влагалищнымъ лоскутомъ и пузырной стѣнкой; у 13, 14 третій этажъ узловатыхъ швовъ для соединенія лоскутовъ влагалищной слизистой.

укрѣпляется кругомъ узловатыми швами (рис. 80б, 3, 4); начинаютъ шить на томъ мѣстѣ, гдѣ мочеточничко-влагалищный лоскутъ и отверстіе пузыря соприкасаются (рис. 79, 1, 6), и затѣмъ кладутъ попеременно одинъ шовъ на верхній и нижній край, пока шитье кругомъ не закончено и мочеточничко-влагалищный лоскутъ, какъ крышка, закры-

ваетъ отверстіе въ пузырь. Остающаяся еще овальная раневая поверхность уменьшается рядомъ погруженныхъ узловатыхъ швовъ, которые въ то же время служатъ для болѣе надежнаго укрѣпленія лоскута и слоя тѣани, лежащаго надъ нимъ (рис. 80b, 8); подъ конецъ соединяютъ края влагалищной раны узловатыми швами или непрерывнымъ швомъ въ поперечномъ направленіи (рис. 80b, 13, 14); при наложеніи этихъ швовъ надо слѣдить за тѣмъ, чтобы не захватить мочеточника; можно, пожалуй, захватить совсѣмъ поверхностно околочеточниковую клетчатку.

Особый послѣдовательный уходъ не требуется; продолжительность заживленія 11—18 дней.

III. Операциі на трупѣ.

1. Разрѣзъ и зашиваніе живота.

Вскрытіе брюшной полости производится для удаленія болѣе крупныхъ опухолей половыхъ органовъ или также другихъ органовъ брюшной полости, для опорожненія асцита, а также для діагностическихъ цѣлей (*пробный разрѣзъ*).

Инструменты: 1 брюшистый ножъ, 1—2 крючкватыхъ пинцета, 1—2 зажима, 1 колѣнчатая ножницы, 2 пары крючкватыхъ щипцовъ, 1 иглодержатель, 1 большая и 1 средняя кривая игла.

Брюшная полость вскрывается какъ разъ по срединной линіи, *linea alba*, разрѣзомъ въ 7—8 см. длины, на равномъ разстояніи отъ пупка и лоннаго сочлененія; при легкомъ, но равномерномъ напряженіи брюшныхъ покрововъ первый разрѣзъ производится сразу черезъ кожу и *panniculus adiposus* до фасціи. Затѣмъ поручаютъ помощнику растянуть разединенные брюшные покровы и разсѣкаютъ фасцію какъ разъ по бѣлой линіи, т. е. пограничной линіи между обѣими прямыми мышцами, въ которой апоневрозы брюшныхъ мышцъ соединяются въ особенно плотную ткань. Если держаться точно середины, то влагалище прямой мышцы можетъ остаться не вскрытымъ. Раздвинувъ *mm. recti*, осторожно разрѣзаютъ глубже лежащую тонкую *fascia transversa* и наконецъ предбрюшинную жировую клетчатку; тогда брюшина обнажена. Ее захватываютъ осторожно либо въ поперечную складку двумя крючкватыми пинцетами, либо въ продольную однимъ пинцетомъ, или при большемъ навыкѣ можно приподнять продольную складку двумя пальцами и осторожно надрѣзать ее въ продольномъ направленіи. Отверстіе въ брюшинѣ обыкновенно тотчасъ раздается вслѣдствіе прониканія воздуха въ брюшную полость, оно разсѣкается ножомъ настолько, чтобы можно было свободно ввести 1—2 пальца; послѣ этого расширяютъ отверстіе соответственно кожно-

му разрьзу вверх и вниз колбичатыми ножницами, причемъ для защиты кишекъ держать лбвыи указательный палецъ подь разрьзываемой брюшиной или же вводить указательный и среднй пальцы, слегка раздвигаютъ ихъ и между ними разрьываютъ брюшину. Разрьзъ можно тогда, смотря по надобности, продолжить книзу до лоннаго сочлененя, обращая при этомъ особенное внимане на пузырь, и вверхъ выше пупка,

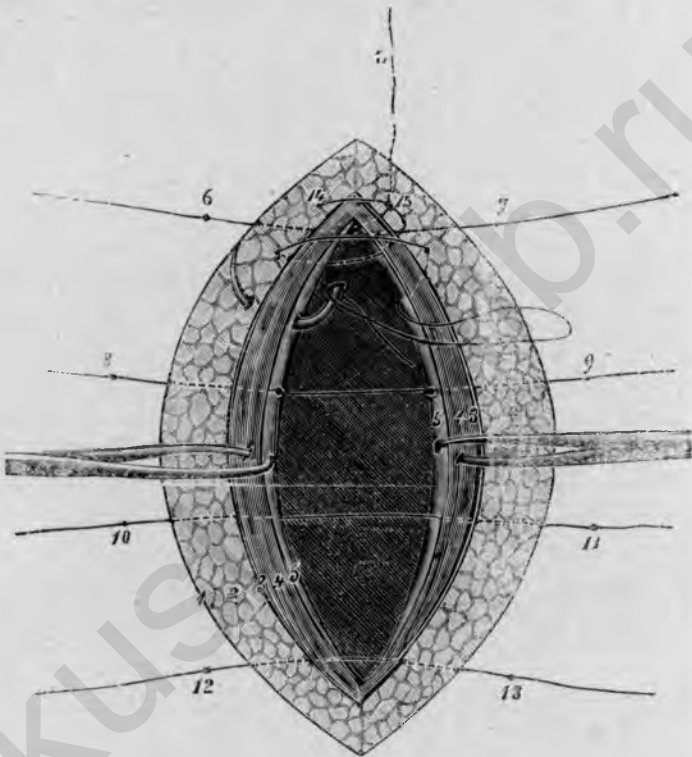


Рис. 81.

Разрьзъ и зашиване живота. 1 наружная кожа; 2 подкожный жиръ; 3 поверхностная фасция; 4 прямая мышца; 5 брюшина; 6, 7 первый, 8, 9 второй, 10, 11 третй, 12, 13 четвертый опорный шовъ, захватывающй все слои брюшной стѣнки; 14, 15 непрерывный брюшино-мышечно-фасциальный шовъ.

причемъ пупокъ обходятъ всегда слва, дабы не повредить сосудовъ въ lig. teres hepatis.

При зашиванн брюшной раны накладываютъ три яруса швовъ, причемъ начинаютъ съ глубокихъ опорныхъ швовъ, захватывающихъ все слои брюшной стѣнки; обыкновенно достаточно 4 швовъ подобнаго рода (рис. 81). Первый шовъ накладывается на нижнй уголъ раны; сперва захватываютъ лбвыи край раны лбвой рукой и проводятъ иглу въ 1 см.

отъ раневого края черезъ всю толщю брюшныхъ покрововъ, выкалывая въ $\frac{1}{2}$ стм. отъ брюшиннаго края; иглу вытягиваютъ и проводятъ такимъ же образомъ на другой сторонѣ, какъ-разъ на томъ-же уровнѣ, начиная на разстояніи $\frac{1}{2}$ стм. отъ края брюшины и выходя въ 1 стм. отъ кожного края. Второй шовъ такимъ-же образомъ накладывается на верхній уголъ раны; затѣмъ середипу брюшиннаго края фиксируютъ съ обѣихъ сторонъ пулевыми щипцами и слегка натягиваютъ и накладываютъ два среднихъ глубокихъ шва. Всѣ нитки остаются пока незавязанными и только равномерно натягиваются въ обѣ стороны.

Теперь накладываютъ непрерывный брюшино-мышечно-фасціальныи шовъ (рис. 81, ¹⁴, ¹⁵); начинаютъ лучше всего въ верхнемъ углу раны, вытягиваютъ нѣсколько, если нужно, лѣвый край фасціи крючковатымъ нипцетомъ, проводятъ иглу въ разстояніи $\frac{1}{2}$ стм. отъ края раны черезъ фасцію, прямую мышцу и брюшину, затѣмъ такимъ же образомъ на правой сторонѣ черезъ брюшину, мышцу и фасцію. Конецъ нитки завязываютъ тогда узломъ и шьютъ такимъ же образомъ дальше непрерывнымъ швомъ до нижняго угла раны. Укрѣпленные по серединѣ брюшиннаго края пулевые щипцы снимаются, когда шовъ дошелъ до этого пункта; если брюшина имѣетъ склонность оттянуться назадъ, то щипцами еще разъ фиксируютъ ее вблизи нижняго угла раны. Раньше чѣмъ заключить здѣсь непрерывный шовъ узломъ, щипцы снимаютъ и выжимаютъ воздухъ изъ брюшиннаго пространства, положивъ плашмя руки по обѣ стороны раны. Теперь завязываются наложенные сперва глубокіе швы сверху внизъ; для лучшаго прилаживанія кожи накладываютъ еще между ними по 1—2 поверхностныхъ узловатыхъ шва.

У живой рекомендуется до наложенія швовъ защитить кишки компрессомъ или широкой, плоской губкой; при не очень вздутыхъ кишкахъ и хорошемъ наркозѣ въ этомъ нѣтъ надобности. Если вложили компрессъ или губку, то ихъ вынимаютъ предъ окончаніемъ непрерывнаго брюшино-мышечно-фасціального шва, лучше всего черезъ нижній уголъ раны, дабы не смѣстить салника, и тогда уже выжимаютъ воздухъ изъ брюшной полости. Для глубокихъ швовъ примѣняется лучше всего шелкъ, для прочихъ кѣгутъ; рана присыпается дерматоломъ.

Если при разрывѣ строго держаться срединной линіи, то почти никогда не случаются замѣтныя кровотеченія изъ брюшной раны; если кровь брызжетъ изъ какой либо перерѣзанной вѣтки, то временно накладываютъ зажимъ.

Что касается *подготовленій* и *последовательнаго ухода* при чревостеченіяхъ, то больная должна два дня до операціи основательно очищать кишечникъ, вечеромъ наканунѣ операціи больная получаетъ 0,5 bismuth. subnitr., кромѣ того ванну и компрессъ на животъ изъ 1% формалина. Непосредственно предъ операціей энергично вычищаютъ брюшные покровы мыломъ и щеткой, сбриваютъ волосы на половыхъ частяхъ и наконецъ основательно обмываютъ животъ 94% спиртомъ и 1% растворомъ сулемы.—*Последовательный уходъ* долженъ быть возможно проще: въ первые сутки послѣ операціи мало или совсѣмъ не принимать пищи, при сильной жаждѣ или продолжительномъ позывѣ на рвоту кусочки льду, при сильныхъ боляхъ морфій подожно, на вторые сутки ковыляетъ или красное вино съ водой, холодный

чай или кофе, вначалѣ чайными ложками, на третій день молоко, овсянка, бульонъ. На четвертый день опорожняють кишечникъ посредствомъ ol. ricini или клистира и тогда постепенно переходять къ болѣе плотной пищѣ.

Первая повязка изъ обезжиренной марли, ваты и батиноваго (кембрикъ) бинта снимается на 8 день и замѣняется снова марлей, укрѣпляемой полосками липкаго пластыря и туго завязываемымъ полотенцемъ, на 10 день снимають шелковые швы, на 15 больныя могутъ встать.

2. Ovario-salpingotomia.

Удаленіе трубъ и яичниковъ со стороны брюшной полости производится при болѣе крупныхъ новообразованіяхъ, сильныхъ воспалитель-

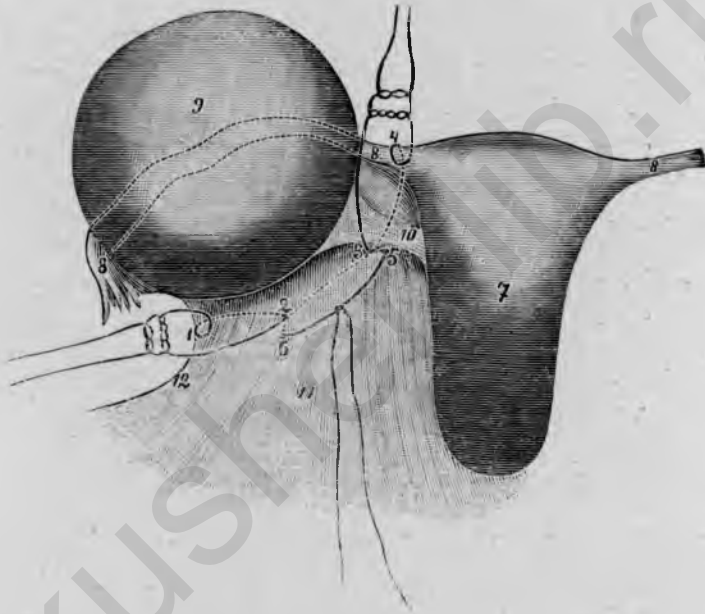


Рис. 82.

Ovario-salpingotomia sinistra (видъ сзади). 1, 2 первая лигатура на lig. ovarico-pelvicum (12) 3, 4 вторая лигатура на лѣвый трубный уголъ. 5, 6 третья лигатура на середину широкой связки. 7 матка, 8 трубы. 9 яичниковая опухоль. 10 lig. ovarii proprium. 11 lig. latum. 12 lig. ovarico-pelvicum.

ныхъ измѣненіяхъ, при трубной и яичниковой беременности, а также ради кастраціи.

Инструменты: 1 брюшной ножъ, 1—2 крючковатыхъ пинцета, 1—2 зажима, 1 колѣчатая ножницы, 3—4 пары крючковатыхъ щипцовъ, 1 Мюзеевскіе щипцы, 1 большая и 1 средняя кривая игла, 1 иглодержатель.

По вскрытіи брюшной полости (см. выше стр. 82) вытягивають прежде всего измѣненные придатки, насколько возможно, въ брюшную

рану или предъ нею; при небольшихъ опухоляхъ это облегчается, если одновременно вытянуть дно матки и фиксировать оное пулевыми щипцами. После этого перевязываютъ придатки, для чего достаточно обыкновенно трехъ лигатуръ (рис. 82). Первая изъ нихъ накладывается на lig. ovaricoepelvicum, причемъ захватываютъ приблизительно треть ножки, т. е. всей ширины lig. latum и наружный край связки еще разъ отдѣльно прокалываютъ, во избѣжаніе соскальзыванія шва; затѣмъ завязываютъ витку хирургическимъ узломъ. Вторая лигатура накладывается на трубный уголь, причемъ опять захватываютъ треть пилки и точно также еще разъ прокалываютъ наружный край маточнаго конца трубы и тогда завязываютъ узломъ. Въ заключеніе между обѣими этими лигатурами накладывается третья на середину широкой связки такимъ образомъ, чтобы вколъ и выколъ находились въ предѣлахъ двухъ первыхъ лигатуръ, дабы ни одно мѣстечко въ ножкѣ не осталось неперевязаннымъ. Ради большей вѣрности можно, завязавъ узломъ эту послѣднюю лигатуру, обвести оба конца нитки еще разъ въ обѣ стороны вокругъ всей ножки и такимъ образомъ массовой лигатурой закончить перевязку. Наконецъ, отрѣзавъ трубу и яичникъ, опускаютъ ножку вмѣстѣ съ маткой въ брюшную полость и закрываютъ послѣднюю вышеуказаннымъ образомъ (стр. 83).

3. Брюшная полная экстирпація матки и придатковъ.

Брюшная полная экстирпація производится при добро- или злокачественныхъ новообразованіяхъ матки, которыя либо по величинѣ своей не могутъ быть оперированы черезъ влагалище, либо потому, что этотъ путь даетъ больше гарантій въ радикальномъ ихъ удаленіи, какъ напр. при прогрессировавшемъ ракѣ.

Инструменты: 1 брюшистый ножъ, 1—2 крючковатыхъ пинцета, 2 зажима, 1 колѣчатая ножница, 4 пары крючковатыхъ щипцовъ, 1 корпцангъ, 2 пары Мюзеевскихъ щипцовъ, 2 большихъ артеріальныхъ зажима, 1 изогнутыя ножницы, 1 иглодержатель, 1 большая и 1 средняя кривая игла.

Вскрывъ брюшную полость по бѣлой линіи на различномъ протяженіи, смотря по величинѣ опухоли, выгибаютъ матку Мюзеевскими щипцами, насколько возможно, предъ брюшную рану. Экстирпація матки и придатковъ распадается тогда на слѣдующіе 5 главныхъ актовъ: 1) *перевязка и перерѣзка обѣихъ широкихъ связокъ* у самой шейки матки; 2) *открытие и перевязка задняго влагалищнаго свода* по обѣ стороны до мѣста прикрѣпленія широкихъ связокъ; 3) *полное освобожденіе шейки и вытяженіе влагалищной части вверхъ* черезъ отверстіе въ заднемъ сводѣ; 4) *перевязка обѣихъ боковыхъ и передняго*

сводовъ: 5) отдѣленіе шейки отъ передняго свода и задней стѣнки пузыря, а съ этимъ и полное удаленіе матки.

Начинаютъ съ перевязки лѣваго lig. ovaricopelvicum и захватываютъ въ лигатуру около одной трети широкой связки, прокалывая еще разъ край связки особо, во избѣжаніе соскальзыванія шва (рис. 83.

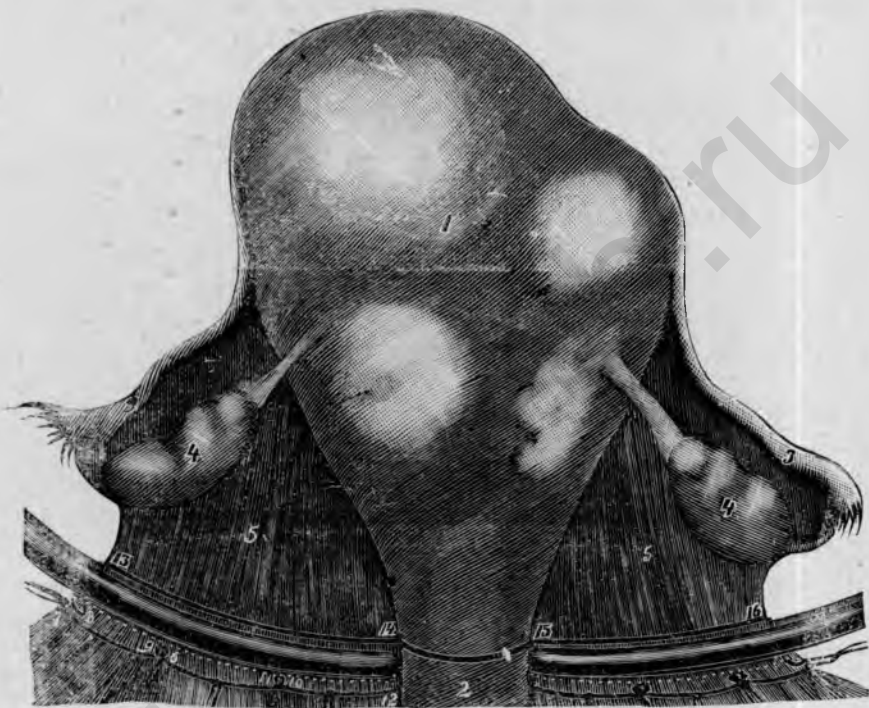

Рис. 83.

Exstirpatio uteri abdominalis (Martin), видъ сзади. 1 миоматозная матка. 2 шейка матки. 3 трубы. 4 яичники. 5 широкая связка. 6, 7, 8 первая, 9, 10 вторая, 11, 12 третья лигатура связки. 13, 14 и 15, 16 направленіе разреза при перерѣзкѣ широкой связки.

6, 7, 8); затѣмъ слѣдуетъ вторая лигатура, которая снабжаетъ середину связки между тазовой стѣнкой и шейкой; при этомъ лучше всего вкалываютъ сзади на границѣ между средней и маточной третью связки, вытягиваютъ иглу на передней поверхности lig. lati и теперь снова проводятъ иглу спереди назадъ на границѣ между наружной и средней третью, такимъ образомъ, чтобы отверстіе прокола приходилось нѣсколько въ предѣлахъ первой лигатуры, дабы не оставалось пробѣловъ, не снабженныхъ лигатурой. Въ томъ же родѣ перевязывается внутренняя треть связки до самой шейки, приблизительно на уровнѣ внутренняго зѣва;

обыкновенно достаточно трехъ лигатуръ для перевязки связки (рис. 83, 6, 7, 8, 9, 10, 11, 12). Послеъ этого точно такимъ же образомъ перевязывается правая широкая связка тремя массовыми лигатурами, начиная съ lig. ovaricosorrelvicum до шейки матки. Обезпечивъ еще связки длинными артеріальными зажимами, каложеными съ обѣихъ сторонъ тотчасъ надъ лигатурами, перерѣзываютъ связки вплоть до шейки ножницами, притомъ непосредственно надъ зажимами (рис. 83, 13, 14 и 15, 16).

Послеъ этого соединяютъ оба разрѣза по задней стѣнкѣ шейки (рис. 83, 14, 15) и сдвигаютъ брюшину тупымъ путемъ внизъ до задняго влагалищнаго свода. Затѣмъ *открываютъ сводъ* ножницами *сверху* или протыкаютъ снизу введеннымъ во влагалище корнцангомъ, раздвиганіемъ вѣтвей щипцовъ расширяютъ тупо отверстіе настолько, чтобы можно было ввести сверху палецъ въ задній сводъ. Теперь перевязываютъ сводъ—подобно тому, какъ это дѣлается при влагалищной полной экстирпациі снизу (стр. 46)—сверху на пальцѣ по обѣ стороны до мѣста прикрѣпленія уже перевязанныхъ широкихъ связокъ и такимъ образомъ соединяютъ влагалищную слизистую съ каймой брюшины (рис. 84, 11, 12); первую лигатуру накладываютъ по самой серединѣ задняго свода, причемъ прокалываютъ черезъ край брюшины въ сводъ и въ 1—1½ стм. оттуда снова проходятъ изъ влагалища въ брюшину; эта нитка не должна быть слишкомъ короткой, такъ какъ по окончаніи операциі ее приходится связывать съ соотвѣтственной лигатурой, наложенной на середину передняго свода, чтобы такимъ образомъ замкнуть отверстіе въ брюшинѣ и влагалищѣ. По обѣ стороны отъ этой средней лигатуры накладываютъ такимъ же образомъ по 2 другихъ до мѣста прикрѣпленія lig. latum и тогда перерѣзываютъ сводъ.

Теперь захватываютъ *влагалищную часть* крючковатыми щипцами и вытягиваютъ ее черезъ отверстіе въ брюшинѣ насколько возможно кверху (рис. 84, 2); напрягающаяся еще тамъ и сямъ парацервикальная клѣтчатка перерѣзывается ножницами. Въ томъ же родѣ *перевязываютъ* 2—3 лигатурами, подъ защитой введеннаго во влагалище пальца *оба боковыхъ свода* впереди мѣста прикрѣпленія широкихъ связокъ и *перерѣзываютъ* ихъ (рис. 84, 13, 14); при веденіи разрѣза надо здѣсь обращать особенное вниманіе на мѣсто прикрѣпленія пузыря, во избѣжаніе поврежденія послѣдняго. Теперь матка остается еще въ связи только съ *переднимъ сводомъ*, который при натягиваніи влагалищной части вполне отчетливо обнажается. Черезъ середину его, въ 1—2 стм. ниже влагалищной части, накладывается лигатура, которая на-подобіе непрерывнаго шва еще дальше примѣняется для обшиванія передняго свода (рис. 84, 15). Тогда разрѣзаютъ сперва ножницами влагалищную слизистую между этой лигатурой и portio vag. и продолжаютъ разрѣзъ въ обѣ стороны до перерѣзанныхъ уже боковыхъ сво-

довь; затѣмъ, сильно оттягивая *шейку* впередъ и вверхъ, *совершенно отдѣляютъ* ее ножницами у самой мускулатуры; иногда съ легкостью удается отслоить ее тупымъ пугемъ послѣ перерѣзки влагалищной слизистой. Послѣ этого перерѣзаютъ еще мѣсто прикрѣпленія брюшины въ *plicæ vesicouterina*; при этомъ приемѣ пузырь совершенно не долженъ обнажаться. Край брюшины соединяется непрерывнымъ швомъ, начале

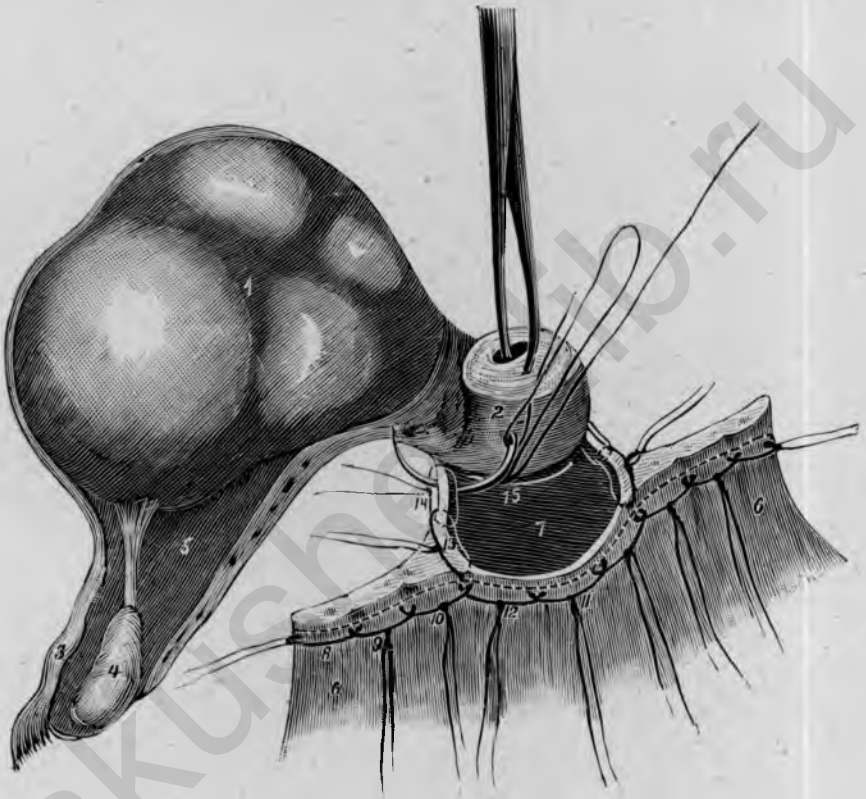


Рис. 84.

Exstirpatio uteri abdominalis (Martín); видъ свади. 1 матка, 2 шейка, 3 трубы 4 яичникъ, 5 широкая связка, 6 lig. ovaricosalicum, 7 просвѣтъ влагалища, 8, 9, 10 лигатуры широкой связки, 11, 12 лигатуры задняго свода, 13, 14 лигатуры лѣваго свода, 15 средняя лигатура въ переднемъ сводѣ, которая еще служитъ какъ непрерывный шовъ для дальнѣйшаго обшиванія передняго свода.

котораго послужило къ перевязкѣ передняго свода (рис. 84, ¹⁵), со слизистой оболочкой передней влагалищной стѣнки. Завязавъ нитку, захватываютъ концы ея зажимомъ.

Въ заключеніе снимаютъ оба артеріальныхъ зажима, наложенные на связочныя культи, и *всѣ нитки*, кромѣ обѣихъ среднихъ изъ передняго и задняго сводовъ, захватываютъ корнцангомъ, проведеннымъ черезъ

влагалище, и, коротко обрѣзавъ, *выводятъ во влагалище*. Послѣ этого обѣ оставшіяся нитки завязываются надъ брюшино-влагалищнымъ отверстиемъ и такимъ образомъ достигается замыканіе брюшной полости.

Брюшная рана зашивается вышеуказаннымъ образомъ (стр. 83).

Продолжительность заживленія 14—16 дней; слабыхъ и очень малокровныхъ міоматовыхъ больныхъ лучше держать въ постели 3 недѣли.—Если рѣчь идетъ о шеечныхъ или межесвязочныхъ міомахъ, то рекомендуется, послѣ перевязки широкихъ связокъ, начать съ отдѣленія пузыря, который стараются возможно ниже отслонить отъ шейки, во избѣжаніе поврежденія мочеочниковъ.

4. Ventrifixatio uteri.

Вентрификсація имѣетъ цѣлью стойкое излеченіе смѣщенія матки взадъ посредствомъ пришиванія ея къ передней брюшной стѣнкѣ. Для

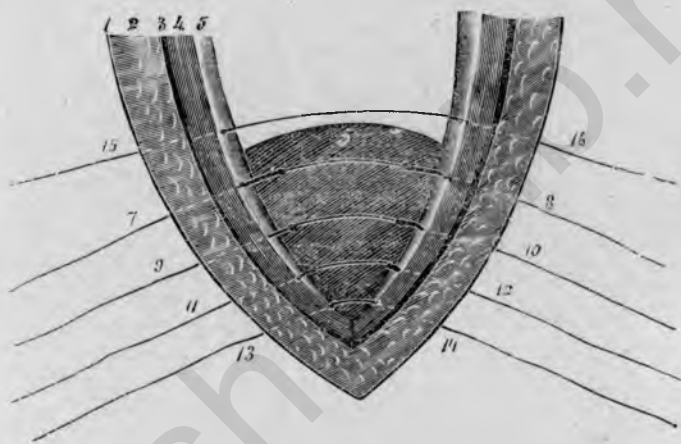


Рис. 85

Ventrifixatio uteri (Szermy-Leopold). 1 наружная кожа, 2 подкожный жиръ, 3 поверхностная фасція, 4 прямая мышца, 5 брюшина, 6 дно матки, 7, 8 первый, 9, 10 второй, 11, 12 третій шовъ, фиксирующий матку, 13, 14 шовъ, наложенный въ нижнемъ углу брюшной раны, 15, 16 глубокой шовъ черезъ брюшную стѣнку.

этого существуютъ два главныхъ метода: одинъ *Olshausen'a*, состоящій въ прикрѣпленіи обоихъ мѣсть отхожденія круглыхъ связокъ 2 или 3 погружными швами къ брюшинѣ и мышцѣ; другой способъ предложенъ *Szermy* и *Leopold'*омъ и производится такимъ образомъ, что самое дно матки пришивается 2 или 3 швами къ брюшинѣ, мышцѣ и фасціи или къ брюшнымъ покровамъ въ совокупности; послѣдній методъ самый распространенный и поэтому о немъ и будетъ здѣсь рѣчь.

Инструменты: 1 брюшистый ножъ, 1—2 крючковатыхъ пинцета, 1—2 зажима, 1 колѣбчатая ножницы, 3 пары крючковатыхъ щипцовъ, 1 иглодержатель, 1 большая и 1 средняя кривая игла.

По вскрытіи брюшной полости (стр. 82) и отдѣленіи имѣющихся

сращений, захватываютъ дно матки пулевыми щипцами и притягиваютъ оное въ нижній уголь брюшной раны. Затѣмъ накладываютъ сперва шовъ на нижній уголь черезъ всѣ брюшныя покровы, какъ при обычномъ зашиваніи живота. Послѣ этого проводятъ иглу на уровнѣ дна матки черезъ одну (лѣвую) сторону брюшныхъ покрововъ, приблизительно въ 1-см. отъ края раны, вытягиваютъ ее, проводятъ черезъ дно, захватывая $1\frac{1}{2}$ —2 см. ткани, и выкалываютъ черезъ правую сторону брюшныхъ покрововъ, тоже въ разстояніи 1 см. отъ края раны; въ томъ же родѣ накладываютъ еще 1—2 шва (рис. 85). Затѣмъ заканчиваютъ зашиваніе живота еще 2—3 глубокими швами и непрерывнымъ брюшинно-мышечно-фасціальнымъ швомъ (см. выше стр. 84) и завязываютъ одновременно съ глубокими брюшными швами также и тѣ, которые проведены черезъ матку.

5. Операция Alexander-Adams'a.

Операция Alexander-Adams'a служитъ для устраненія подвижной ретрофлексіи или ретроверсіи матки; она состоитъ въ укороченіи, resp. резекціи круглыхъ связокъ въ паховомъ каналѣ и въ пришиваніи ихъ къ апоневрозу *m. obliquus externus*.

Инструменты: 1 брюшинный ножъ, 1 когѣнчатая ножница, 2 крючковатыхъ пинцета, 2 зажима, 2 пары крючковатыхъ щипцовъ, 1 иглодержатель, 1 средняя кривая игла.

Операция распадается на слѣдующіе 4 главныхъ акта: 1) дугообразный разрѣзъ надъ обоими *tubercula rubica* въ направленіи къ *spinae anteriores superiores*, длиною въ 14—15 см., до апоневроза *m. obliquus externus*; 2) обнаженіе наружнаго паховаго кольца и расщепленіе апоневроза; 3) вытягиваніе круглой связки и тупое сдвиганіе *processus vaginalis peritonei*; 4) пришиваніе круглой связки къ внутренней сторонѣ апоневроза *m. obliquus ext.*, отрѣзываніе свободного конца связки и закрытіе кожной раны.

По удаленіи волосъ съ половыхъ частей, отыскиваютъ для ориентированія оба *tubercula rubica*, лежащіе 3—4 см. кнаружи отъ симфиза (см. выше стр. 13), и разрѣзаютъ надъ ними кожу и подкожный жиръ; этотъ слегка дугообразный разрѣзъ удлиняютъ въ обѣ стороны по направленію къ переднимъ верхнимъ осямъ, на протяженіи около 7 см. въ обѣ стороны отъ лоннаго сочлененія. Въ обѣхъ боковыхъ углахъ раны разрѣзъ тутъ же углубляютъ, по возможности избѣгая *vasa epigastr. superfic.*, до апоневроза *m. obliquus ext.* и обнажаютъ апоневрозъ до области *tuberculum rubicum*; здѣсь большею частью легко удастся, сдвигая тупымъ путемъ жировую кѣтчатку въ направленіи къ симфизу

и соответственно ходу волоконъ апоневроза, обнаружить *наружное паховое кольцо* (ср. рис. 6).

Послѣ этого *разсѣкаютъ* колѣбчатыми ножницами *апоневрозъ параллельно Шупартовой связкѣ* и не въ направленіи хода волоконъ его, на протяженіи около 4 см., при этомъ обнаруживается круглая связка въ ея дальнѣйшемъ ходѣ внутри паховаго канала, рядомъ съ п. *ilioinguinalis* (рис. 86, 6, 7).

Изолировавъ, насколько возможно, связку тупымъ путемъ, захватываютъ ее пальцами и вытягиваютъ мало-по-малу все дальше по направленію къ симфизу; когда связка вытянута на извѣстномъ протяженіи,

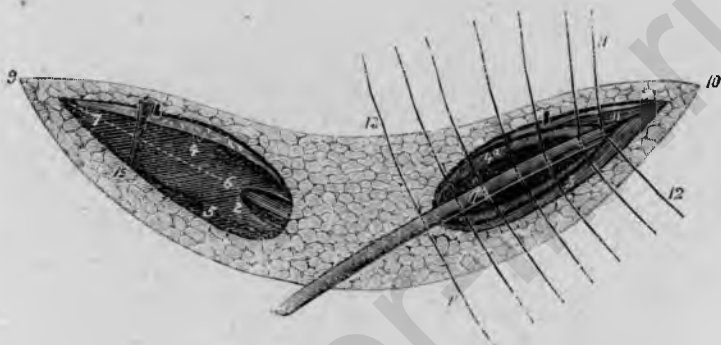


Рис. 86.

Операция Alexander-Adams'a. 1 ligam. teres uteri. 2 crus interius. 3 crus superius lig. inguinalis. 4 aponeurosis m. obliqui ext., 4a внутренняя поверхность апоневроза. 5 lig. Pouparti. 6, 7 направленіе разрѣза для вскрытія паховаго канала. 8 fascia abdomin. superficial. 9, 10 дугообразный разрѣзъ въ кожи для обнаженія обѣихъ паховыхъ каналовъ. 11, 12 первый шовъ для прикрѣпленія круглой связки къ внутренней поверхности апоневроза m. obliqui. 13, 14 послѣдній шовъ для прикрѣпленія круглой связки сваружи къ апоневрозу. 15 vasa epigastrica superficialia.

то на ея передней поверхности показывается *processus vaginalis peritonei*, который большею частью легко удастся сдвинуть тупымъ путемъ. Когда связка вытянута изъ паховаго канала *по крайней мѣрѣ на 10 смт.*, то ее фиксируютъ зажимомъ и затѣмъ продѣлываютъ тѣ же приемы на другой сторонѣ.

Послѣ этого *связки пришиваютъ къ апоневрозу*: начинаютъ въ боковомъ углу раны поперечнымъ швомъ, который проходитъ сперва черезъ апоневрозъ m. obliquus ext., затѣмъ черезъ лежація подъ нимъ волокна m. obliquus int., черезъ круглую связку и на другой сторонѣ снова черезъ край апоневроза (рис. 86, 11, 12). Въ этомъ родѣ накладываются 5—6 узловатыхъ швовъ, которые закрываютъ щель въ апоневрозѣ и наружное паховое кольцо и въ то же время прикрѣпляютъ круглую связку къ внутренней сторонѣ апоневроза; внѣ наружнаго па-

ховаго кольца связка еще фиксируется 1 или 2 узловатыми швами на апоневрозъ и затѣмъ отрѣзывается. Затѣмъ такимъ же образомъ поступаютъ на другой сторонѣ и наконецъ накладываютъ погружной непрерывный шовъ отъ одного угла раны до другого для соединенія fascia superficialis и жировой ткани. Въ заключеніе наружную кожу сшиваютъ узловатыми швами, начиная съ середины въ области симфиза и направляясь въ обѣ стороны.

У живой все швы могутъ быть наложены катгутомъ; продолжительность жизни 14 дней; послѣдовательное введеніе пессарія излишне.

акusher-lib.ru

О Г Л А В Л Е Н І Е.

Предисловіе проф. <i>A. Martin'a</i>	3
Предисловіе автора	3
1. Топографическо-анатомическія замѣтки	4—14
2. Фантомъ	14—16
3. Препараты	16—18
4. Инструментарій	18—23
5. Наложеніе швовъ	23—28

I. Общая часть.

<i>A. Операции на мазку</i>	28
1. Зондированіе	28—30
1. Abrasio uteri	30—31
2. Discisio orificiі externi uteri.	31
3. Операция <i>Emmet</i>	31—33
4. Перевязка а. uterina и дисцизія шейки	33—35
6. Excisio conica portionis	35—36
7. Amputatio colli	36—37
8. Excisio alta cervicis (amputatio cervicis supravaginalis).	37—40
9. Colpotomia anterior et vaginifixura (ovariosalpingotomia vaginalis).	40—45
10. Extirpatio uteri vaginalis	45—50

II. Операции на фантомъ.

<i>Б. Операции на влагалищъ</i>	50
1. Colporrhaphia anterior	50—53
2. Colporrhaphia posterior (<i>Hegar</i>)	53—56
3. Colporrhaphia posterior (<i>Martin</i>)	56—59
4. Colpocleisis	59—61
<i>С. Операции на промежности и вульвѣ</i>	61
1. Perineorrhaphia superficialis	61—62
2. Recto-perineorrhaphia	62—66
3. Лоскутная операция на промежности	66—68
4. Экстирпация губъ и клитора	68—70
<i>Д. Операции на уретрѣ, мочевомъ пузырь и мочеточникѣ</i>	70
1. Dilatio urethrae	78—72
2. Resectio urethrae	72—74
3. Образованіе пузырно-влагалищнаго свища	74—57
4. Операция пузырно-влагалищнаго свища	75—79

5. Операція пузырно-щечного свища	79—80
6. Операція мочеточнико-влагалищного свища	80—82

III. Операції на трутѣ.

1. Разрѣзъ и зашиваніе живота	82—85
2. Ovariosalpingotomia	85—86
3. Брюшная полная экстирпація матки и придатковъ	86—90
4. Ventrifixatio uteri	90—91
5. Операція Alexander-Adams'a	91—93

akusher-lib.ru

