

И. М. ЛЯНДРЕС
Кандидат медицинских наук

ОПЕРАТИВНОЕ АКУШЕРСТВО

А Т Л А С

Под редакцией Действительного члена
Академии медицинских наук СССР
проф. М. С. МАЛИНОВСКОГО

ИЗДАТБЮРО ТРЕСТА «МЕДУЧПОСОБИЕ»
Москва 1958

О Т А В Т О Р А

Цель настоящего атласа — помочь и облегчить студенту и начинающему врачу изучение оперативного акушерства. Наглядное изображение акушерских операций и оперативных пособий даст возможность изучающим оперативное акушерство детально ознакомиться с этим важнейшим разделом медицины.

В атлас включены современные данные о научных и практических достижениях в области оперативного акушерства. При изложении условий и показаний к оперативному вмешательству учтены решения советов по родовспоможению Министерства здравоохранения СССР и Министерства здравоохранения РСФСР.

В разделе «Общие приготовления к акушерским операциям» помещены рисунки и фотографии инструментов, аппаратов, приборов и оборудования, выпускаемых заводами медицинской промышленности Министерства здравоохранения СССР.

Большинство рисунков и текстов заимствовано из руководств и монографий советских и зарубежных авторов (*И. Л. Брауде, Я. Ф. Вербов, В. С. Груздев, К. Н. Жмакин и Л. Г. Степанов, Г. Г. Гентер, М. С. Малиновский, А. И. Петченко, Н. А. Цовьянов, И. Иванов, Э. Бумм, В. Штекель* и др.). Многие рисунки переработаны автором настоящего атласа.

Рисунки и текст в разделе, посвященном забору и переливанию плацентарной крови, заимствованы из атласа по переливанию крови, изданного под ред. *А. Н. Филатова и В. В. Кухарчика* (Ленинград, 1946).

Мы надеемся, что предлагаемый атлас окажется полезным наглядным пособием для студентов и начинающих врачей-акушеров в их трудной и ответственной работе.

Выражаю искреннюю и глубокую благодарность действительному члену Академии медицинских наук СССР проф. *М. С. Малиновскому* за консультацию и научное редактирование настоящего атласа.

1956 г.

ОБЩИЕ ПРИГОТОВЛЕНИЯ К АКУШЕРСКИМ ОПЕРАЦИЯМ

Выполнение любой хирургической операции, акушерской в частности, требует соответствующей подготовки и гигиенической обстановки.

Подготовка рук акушера к операции проводится по способу *Спасокукоцкого — Кочергина*.

Больной перед операцией производят катетеризацию и ставят клизму. Наружные половые органы обрабатывают стерильной ватой на корнцанге, смоченной кипяченой

водой (38—39°), осушают и смазывают 5% раствором иодной настойки. Во время операции больная лежит на спине, ее грудная клетка и голова несколько приподняты. Ноги роженицы, согнутые в тазобедренном и коленном суставах, приподнимаются двумя ассистентами к животу. При наличии одного ассистента ноги роженицы кладут на подколеники, либо применяют ногодержатель *Д. О. Отта* или импровизированный ногодержатель из простыни. После этого приступают к анестезии.

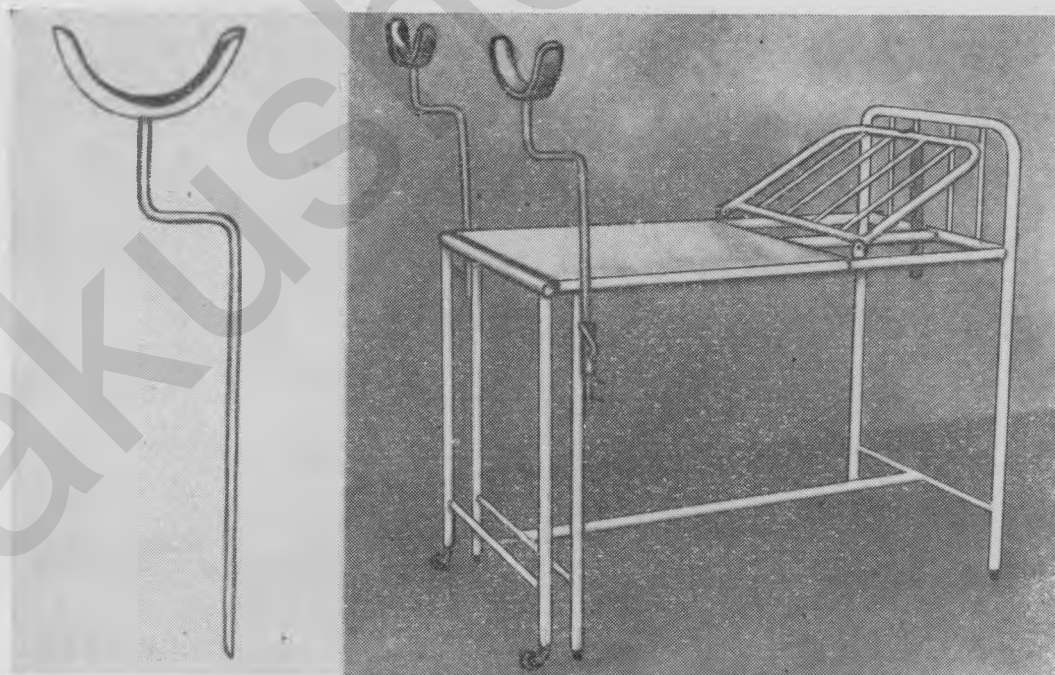


Рис. 1 КРОВАТЬ РАХМАНОВА ДЛЯ РОЖЕНИЦ (в сдвинутом виде)




Рис. 2 КРОВАТЬ РАХМАНОВА ДЛЯ РОЖЕНИЦ
(в раздвинутом виде)

Кровать состоит из неподвижной части с подголовником и съемными ногодержателями и подвижной части, позволяющей изменять длину кровати. Это дает возможность превратить ее в так называемую поперечную кровать.

Кровать *Рахманова* выше обычных кроватей.

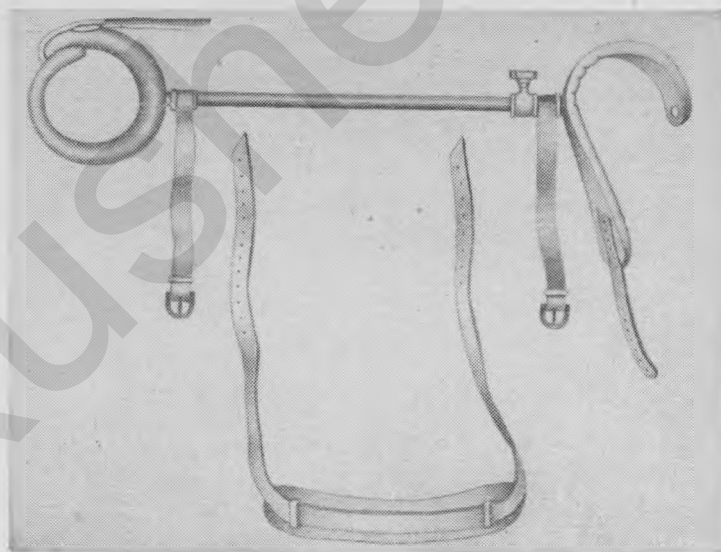


Рис. 3 НОГОДЕРЖАТЕЛЬ Д. О. ОТТА

Акушерские операции в большинстве случаев производятся влагалищным путем. Поэтому положение больной должно быть таким, чтобы влагалище было легко доступ-

но оперирующему. При отсутствии стола с ногодержателями ноги, согнутые в коленях притягивают к туловищу и удерживают специальным ногодержателем *Отта*.

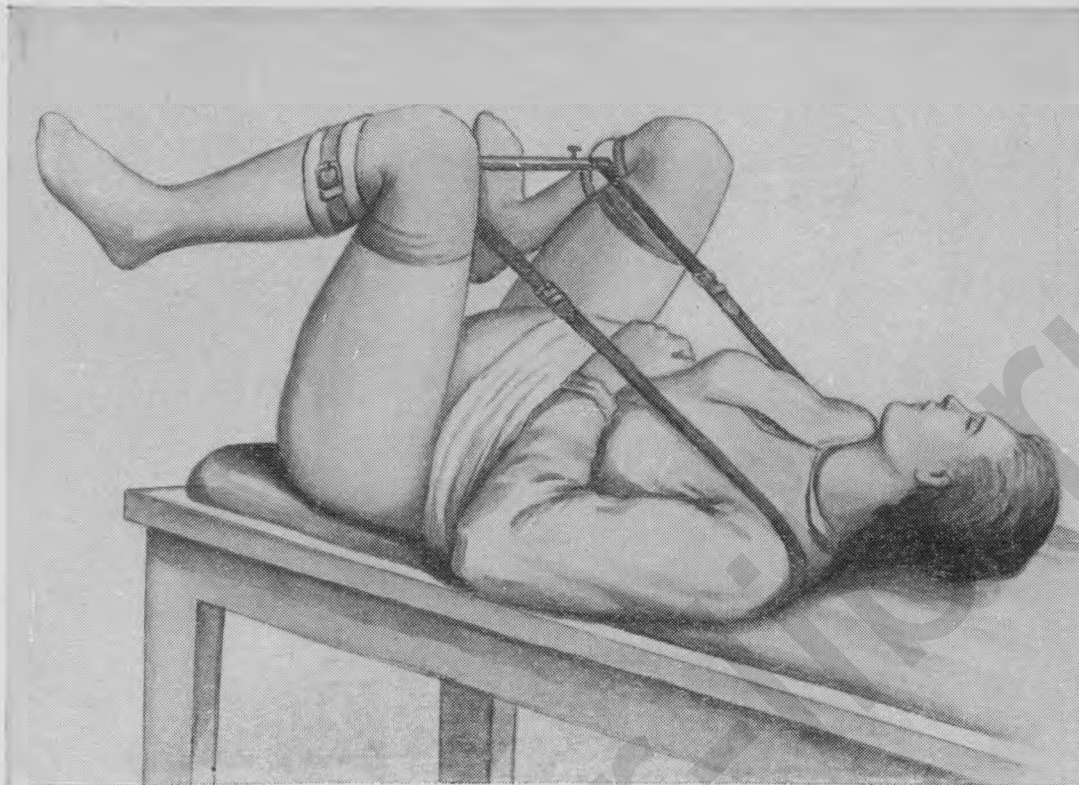


Рис. 4 НОГИ РОЖЕНИЦЫ УДЕРЖИВАЮТСЯ ПРИ ПОМОЩИ
НОГОДЕРЖАТЕЛЯ О Т Т А

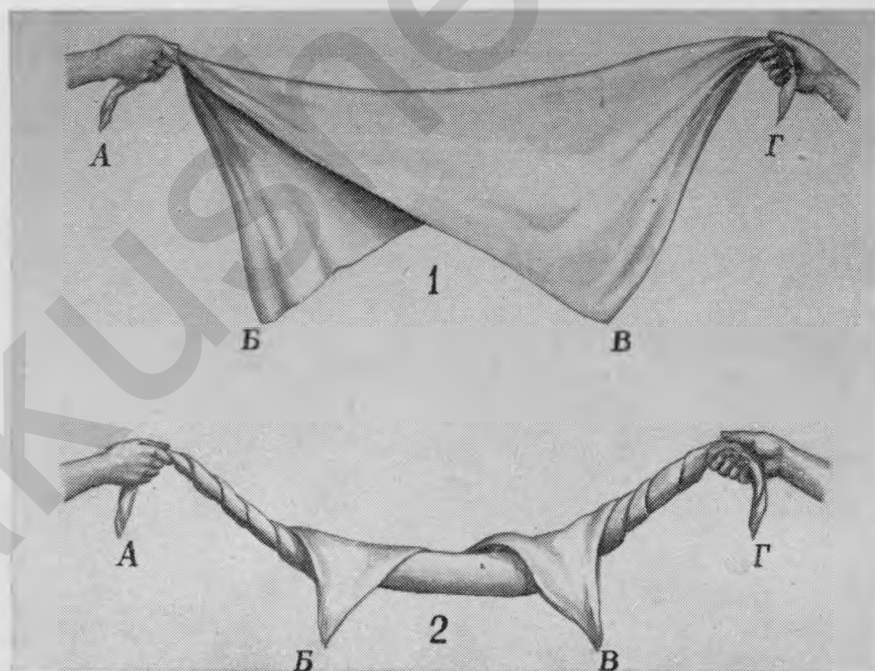


Рис. 5 ИМПРОВИЗИРОВАННЫЙ НОГОДЕРЖАТЕЛЬ ИЗ ПРОСТЫНИ
1 — большую простыню два помощника складывают наискось;
2 — простыню закручивают в одну сторону

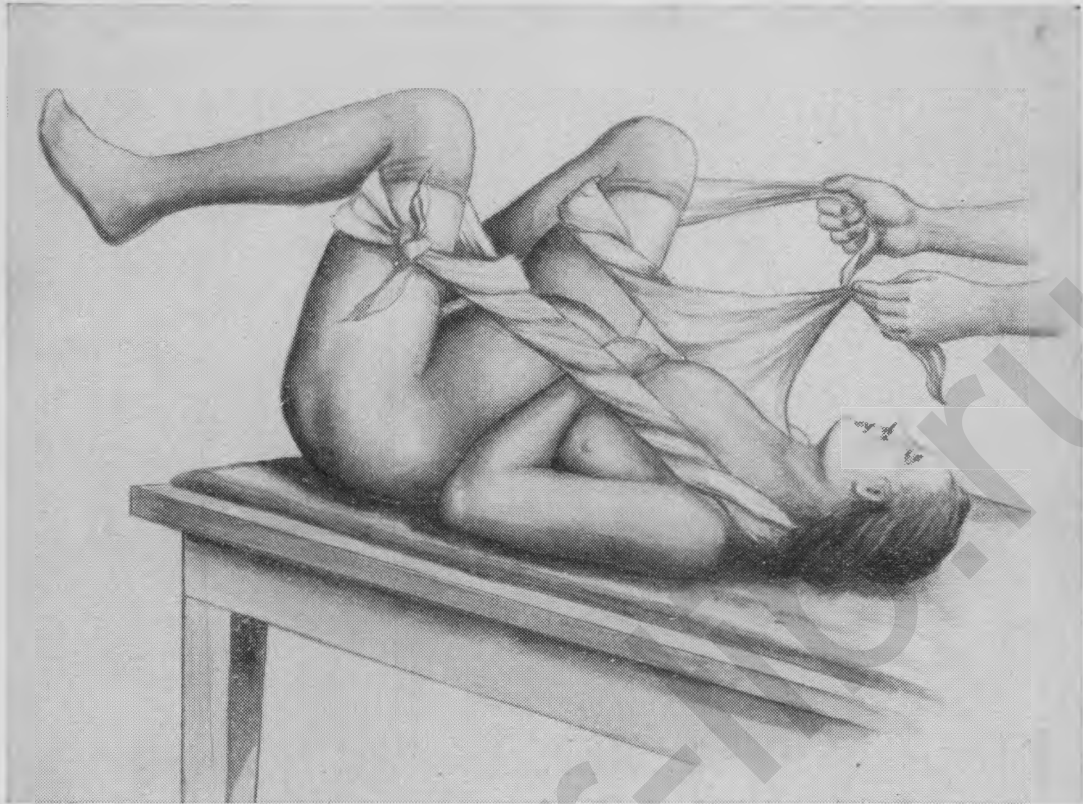

Рис. 6 НОГИ РОЖЕНИЦЫ УДЕРЖИВАЮТСЯ ПРИ ПОМОЩИ ИМПРОВИЗИРОВАННОГО НОГОДЕРЖАТЕЛЯ ИЗ ПРОСТЫНИ

Середину полученного жгута подкладывают под шею женщины, длинный конец жгута (А и П) рис. 5 проводят под ее коленом с внутренней стороны на наружную и здесь связывают с коротким концом (Б и В). Рис. 5.

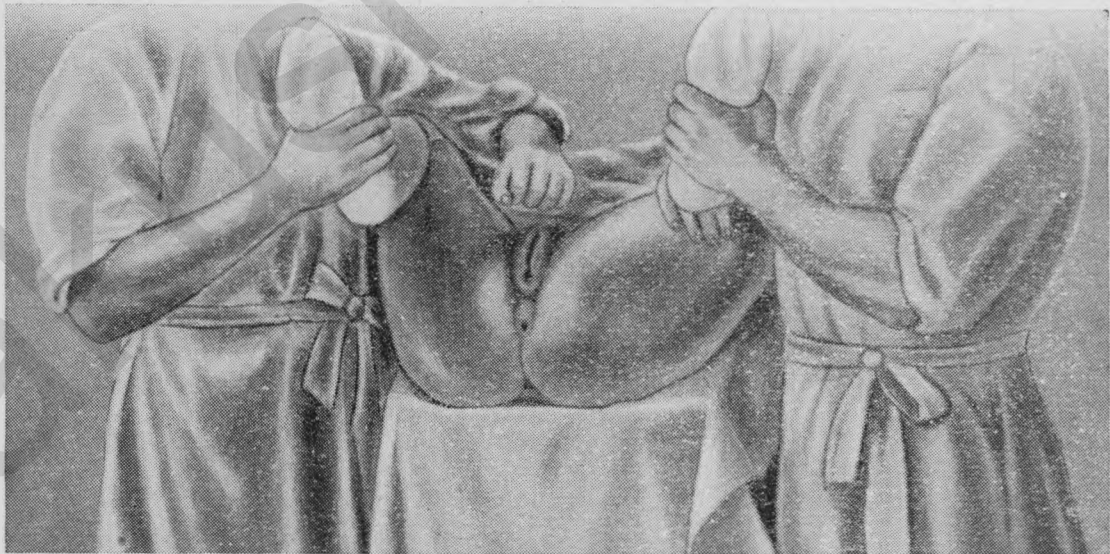
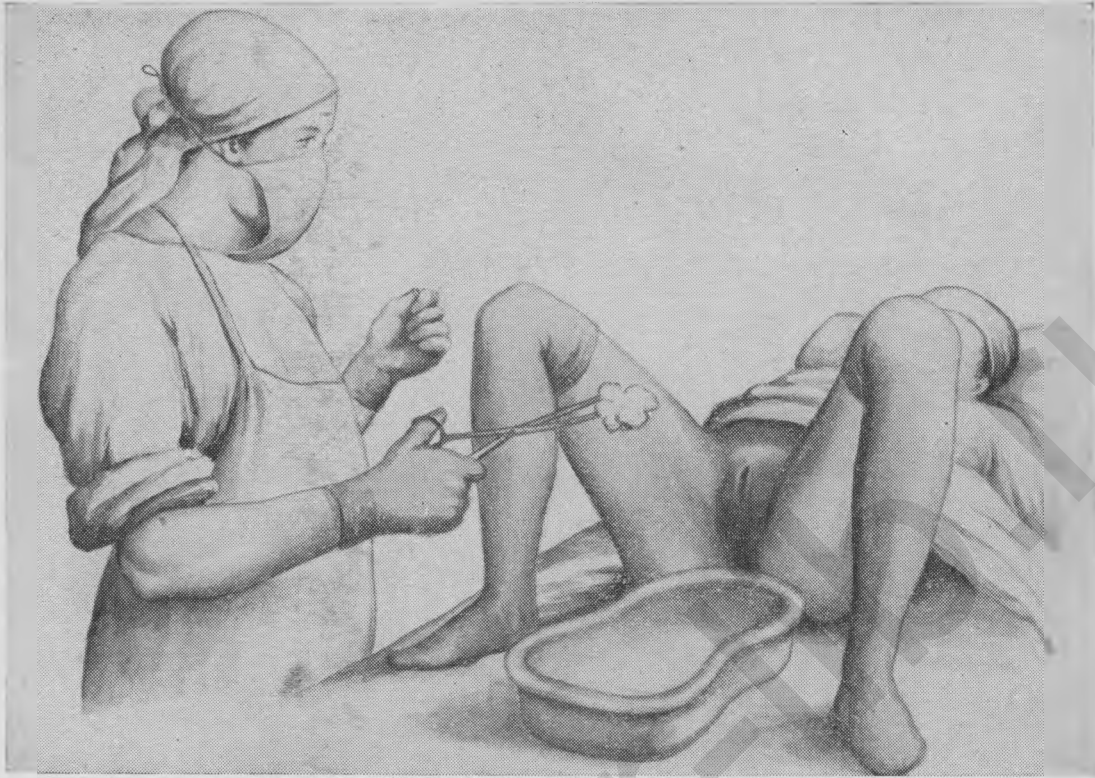
Рис. 7 ПОЛОЖЕНИЕ РОЖЕНИЦЫ С ПРИТЯНУТЫМИ К ЖИВОТУ БЕДРАМИ ПРИ АКУШЕРСКОЙ ОПЕРАЦИИ



**Рис. 8 ПОДГОТОВКА К ОБМЫВАНИЮ НАРУЖНЫХ ПОЛОВЫХ ОРГАНОВ
ЖЕНЩИНЫ ПЕРЕД АКУШЕРСКОЙ ОПЕРАЦИЕЙ**

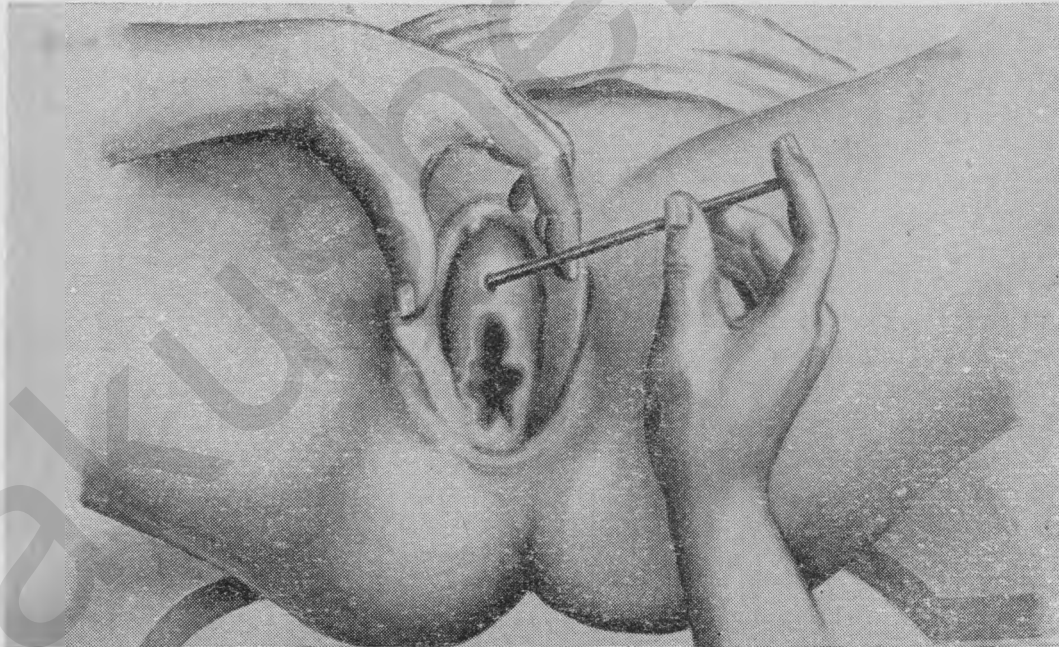

Рис. 9 КАТЕТЕРИЗАЦИЯ

Перед каждой акушерской операцией необходимо произвести опорожнение мочевого пузыря с помощью катетера. Для этого большим и средним пальцами левой руки раздвигают половые губы, обнажая отвер-

стие мочевого канала. Правой рукой берут катетер за его широкий конец и, закрывая пальцем его наружный конец, осторожно, без усилия, вводят катетер в уретру.

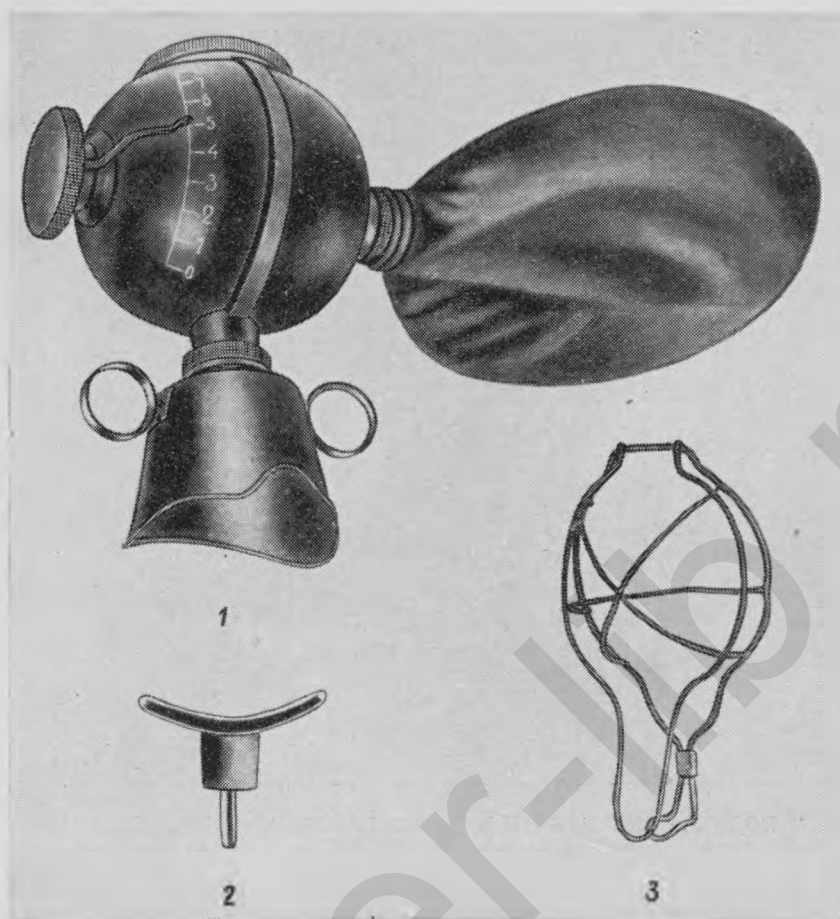


Рис. 10 МАСКИ ДЛЯ ЭФИРНОГО НАРКОЗА

1 — маска для эфирного наркоза с резервуаром (Садовского); 2 — капельница к флакону для эфира; 3 — маска наркозная складная (каркас)

При акушерских операциях, например, при разрывах матки, внематочной беременности, кесаревом сечении и др., часто нельзя обойтись без эфирного наркоза. Его дают по общим правилам, принятым в хирургии.

Глубокий эфирный наркоз весьма удобно давать с помощью маски с резервуаром Садовского (рис. 10, 1). Она представляет собой металлический шар, наполненный кусочками войлока; эфир, который наливают в шар, впитывается войлоком. Во время наркоза пары эфира через короткую трубку поступают в специальную маску, наложенную на лицо больной. Приток эфира к маске точно регулируется боковым винтом с делениями. Сбоку металлический шар снабжен

пузырем, в который попадает выдыхаемый воздух; ритмически раздуваемый пузырь очень наглядно демонстрирует характер дыхания наркотизируемой.

При отсутствии маски с резервуаром можно давать наркоз через капельницу (рис. 10, 2) из флакона с эфиром, наливая его по каплям на складную маску (рис. 10, 3), наложенную на лицо больной.

Изображенный на рис. 10, 3 каркас складной маски сверху покрывается несколькими слоями марли.

В последнее время для наркоза изготовляются специальные аппараты, при помощи которых эфир применяется в смеси с кислородом.

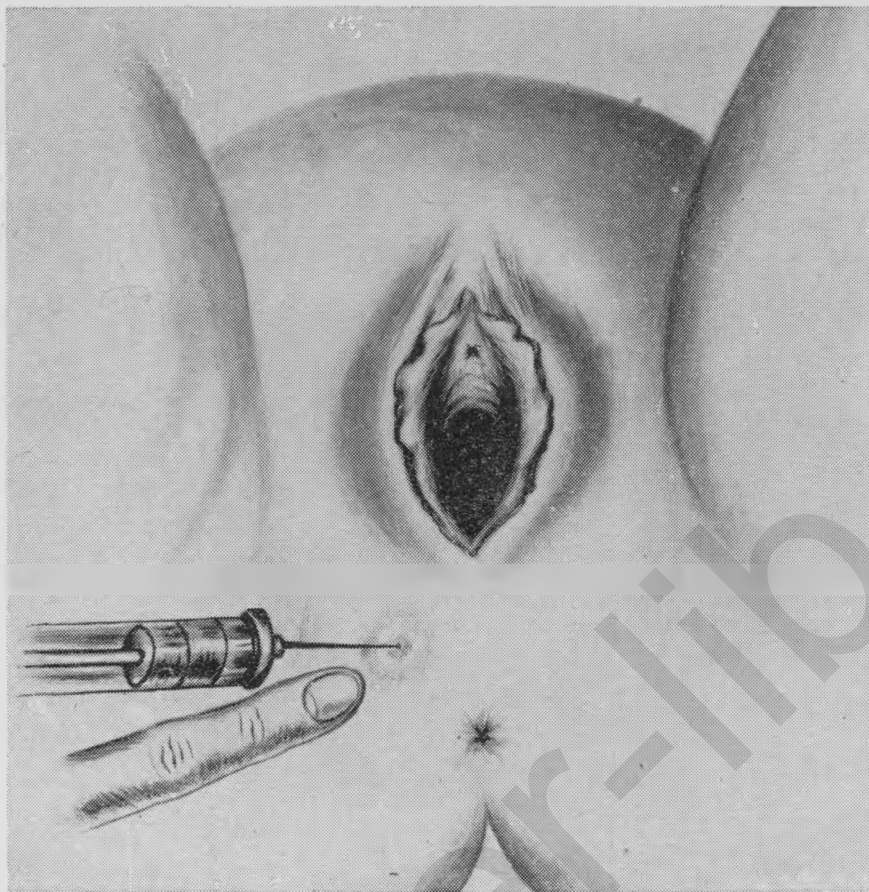


Рис. 11 ПУДЕНДАЛЬНАЯ АНЕСТЕЗИЯ

Пудендальная анестезия применяется при влагалищном кесаревом сечении, а также при обезболивании второго периода родов.

Техника анестезии:

Женщину укладывают с приведенными к животу бедрами. Палец врача, скользя от центра седалищного бугра кнутри, по направлению к середине между задней спайкой и анальным отверстием, попадает в углубление — ямку. Непосредственно в кожу этого участка двухграммовым шприцем через тонкую иглу вводится $1-1\frac{1}{2}$ мл $\frac{1}{4}\%$

раствора новокаина, в результате чего образуется так называемая «лимонная корка». В дальнейшем эта игла заменяется длинной тонкой иглой (8—10 см), надетой на 10- или 20-граммовый шприц. Ею прокалывают «лимонную корку», причем находящийся в шприце раствор новокаина предпосылается продвижению иглы вглубь. Игла постепенно продвигается в Fossa ischio rectalis на глубину 5—6 см.

Обычно вводится в оба ишиоректальные пространства по 60—70 мл $\frac{1}{4}\%$ раствора новокаина. Место вкола на «лимонной корке» заклеивают клеолом или коллодием.

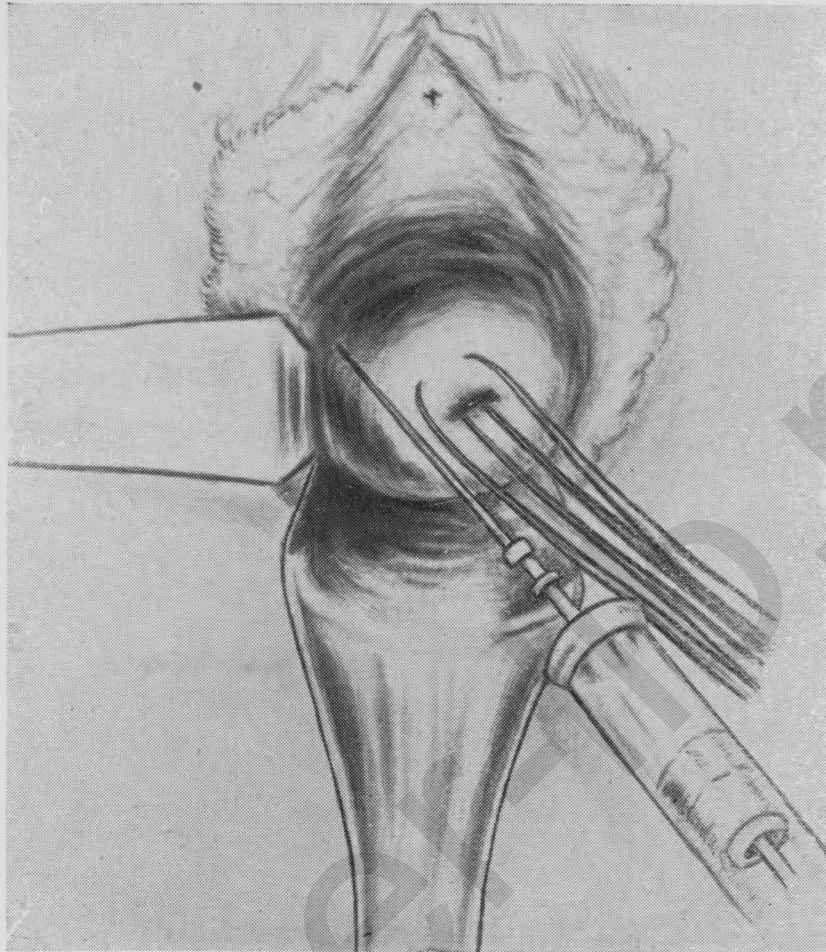


Рис. 12 ПАРАЦЕРВИКАЛЬНАЯ АНЕСТЕЗИЯ

Для анестезии обнаженная зеркалами шейка матки захватывается двумя пулевыми щипцами и оттягивается в сторону.

Близко к влагалищной части шейки матки иглой, надетой на 10- или 20-граммовый шприц, прокалывают слизистую влагалища на границе переднего и бокового свода и вводят в парацервикальную клетчатку 0,25% раствор новокаина. Игла постепенно продвигается вверх на $2-2\frac{1}{2}$ см. Введенный шпри-

цем 0,25% раствор новокаина в количестве 20—30 мл образует подушкообразный инфильтрат. Такая анестезия производится с каждой стороны. В результате оба образовавшихся новокаиновых инфильтрата сливаются. При необходимости количество новокаина может быть увеличено.

Дополнительной анестезии области половых губ, как предлагают некоторые авторы, не требуется.

ОПЕРАЦИИ ИСКУССТВЕННОГО ПРЕРЫВАНИЯ БЕРЕМЕННОСТИ

ИСКУССТВЕННОЕ ПРЕРЫВАНИЕ БЕРЕМЕННОСТИ В РАННИЕ СРОКИ

Прерывание беременности путем выскабливания содержимого полости матки (удаление плодного яйца и decidua) допустимо только в течение первых 12 недель беременности.

До операции проводится влагалищное исследование. Определяется положение матки,

ее величина, форма, консистенция, а также состояние придатков. Перед выскабливанием содержимого полости матки проводят тщательную дезинфекцию наружных половых органов и влагалища.

Техника операции и описание необходимого инструментария изложены ниже.




Рис. 13 НАБОР МЕТАЛЛИЧЕСКИХ РАСШИРИТЕЛЕЙ ДЛЯ КАНАЛА ШЕЙКИ МАТКИ

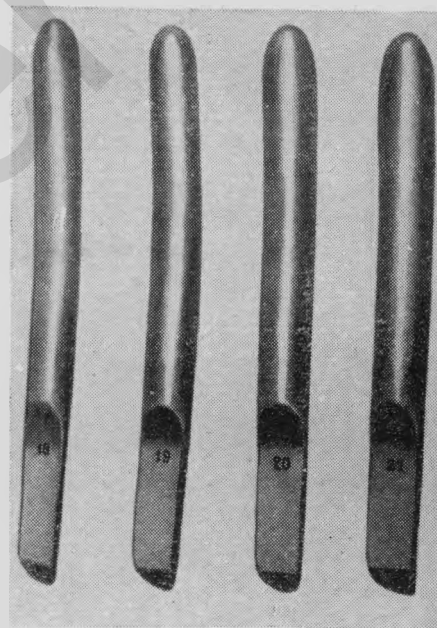


Рис. 14 МЕТАЛЛИЧЕСКИЕ РАСШИРИТЕЛИ

Металлические расширители представляют собой слегка изогнутые, длиной от 10 до 12 см, различного диаметра цилиндры с ручкой на одном конце. Номер каждого расширителя соответствует диаметру поперечного его сечения в миллиметрах.




Рис. 15 НАБОР КЮРЕТОК ДЛЯ ВЫСКАБЛИВАНИЯ СОДЕРЖИМОГО ПОЛОСТИ МАТКИ

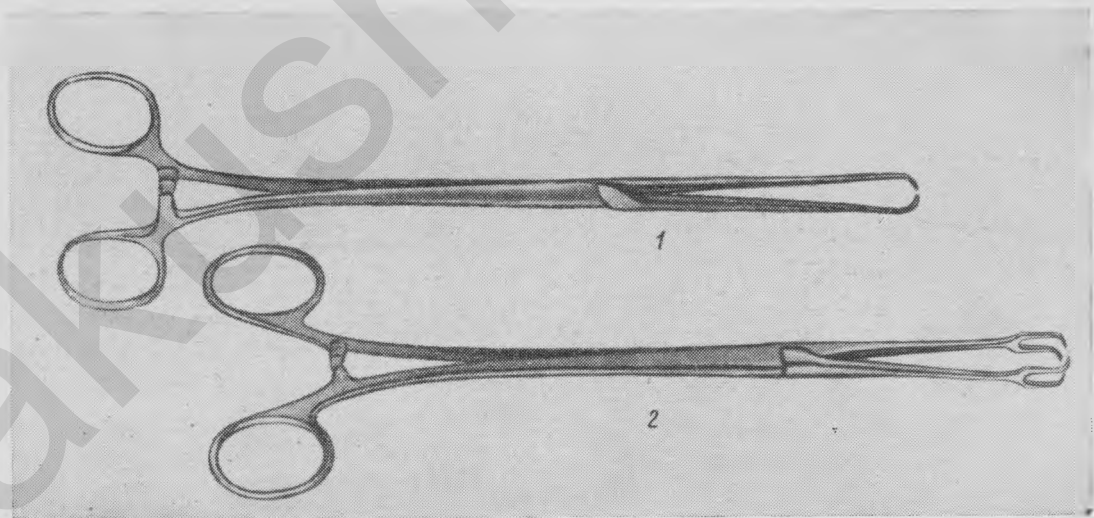


Рис. 16 ПУЛЕВЫЕ И ДВУЗУБЧАТЫЕ ЩИПЦЫ

1 — щипцы пулевые; 2 — щипцы двузубчатые острые для захватывания и оттягивания шейки матки

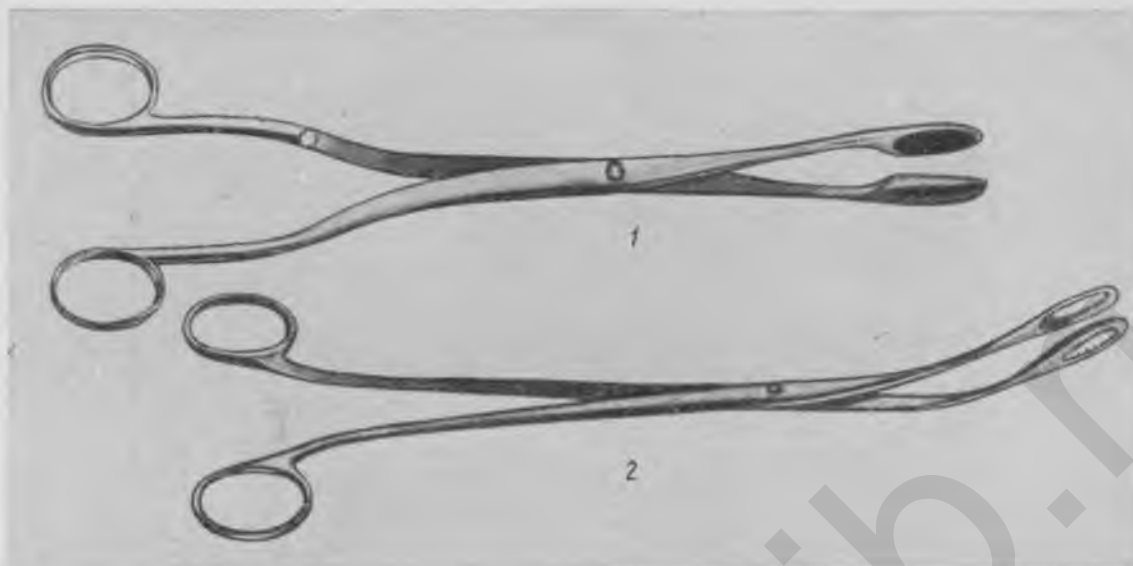


Рис. 17 АБОРТНЫЕ ЩИПЦЫ

1 — щипцы для удаления плодного яйца прямые с ложкообразными губками; 2 — щипцы для удаления плодного яйца с окончатыми губками, снабженными насечками (абортцанг)

Пользоваться щипцами (абортцангом) для удаления плодного яйца следует с большой осторожностью. Абортцангом нельзя захватывать не отделившиеся от стенки матки части плодного яйца. Игнорируя это прави-

ло, можно легко поранить стенку матки. Поэтому некоторые акушеры не без основания возражают против применения этих щипцов.

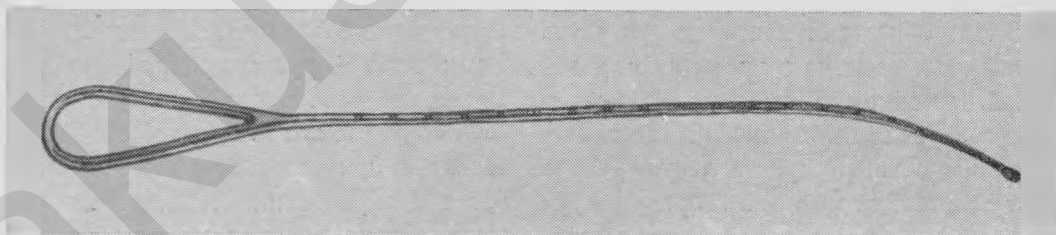


Рис. 18 МАТОЧНЫЙ ЗОНД

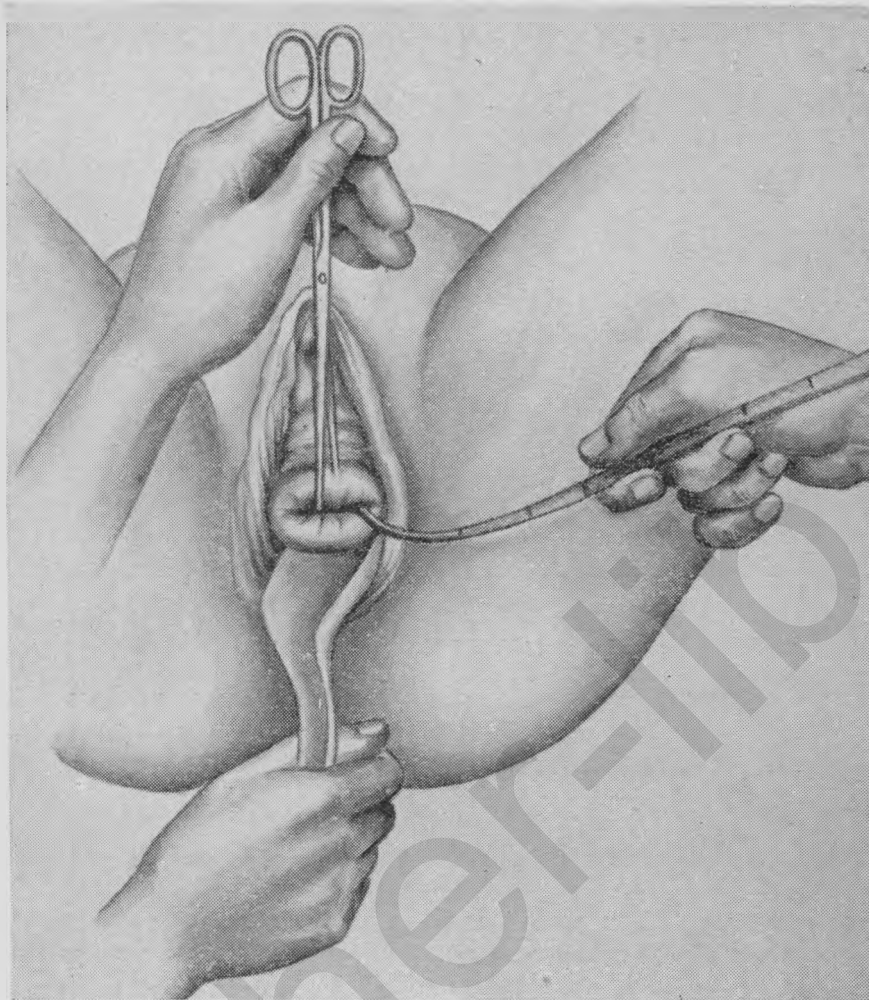


Рис. 19 ЗОНДИРОВАНИЕ МАТКИ

Зеркалами обнажают влагалищную часть матки, обрабатывают ее спиртом и смазывают иодной настойкой. Пулевыми щипцами захватывают переднюю губу шейки матки. Пулевые щипцы акушер берет в левую руку и низводит ими шейку матки, а в правую руку берет зонд так, чтобы рукоятка лежала сво-

бодно между большим и указательным пальцами правой руки; при появлении препятствия рукоятка зонда, скользя в таком захвате между пальцами, легко уходит обратно. Насилие при проведении зонда может повести к образованию ложного хода и даже сквозного прободения маточной стенки.

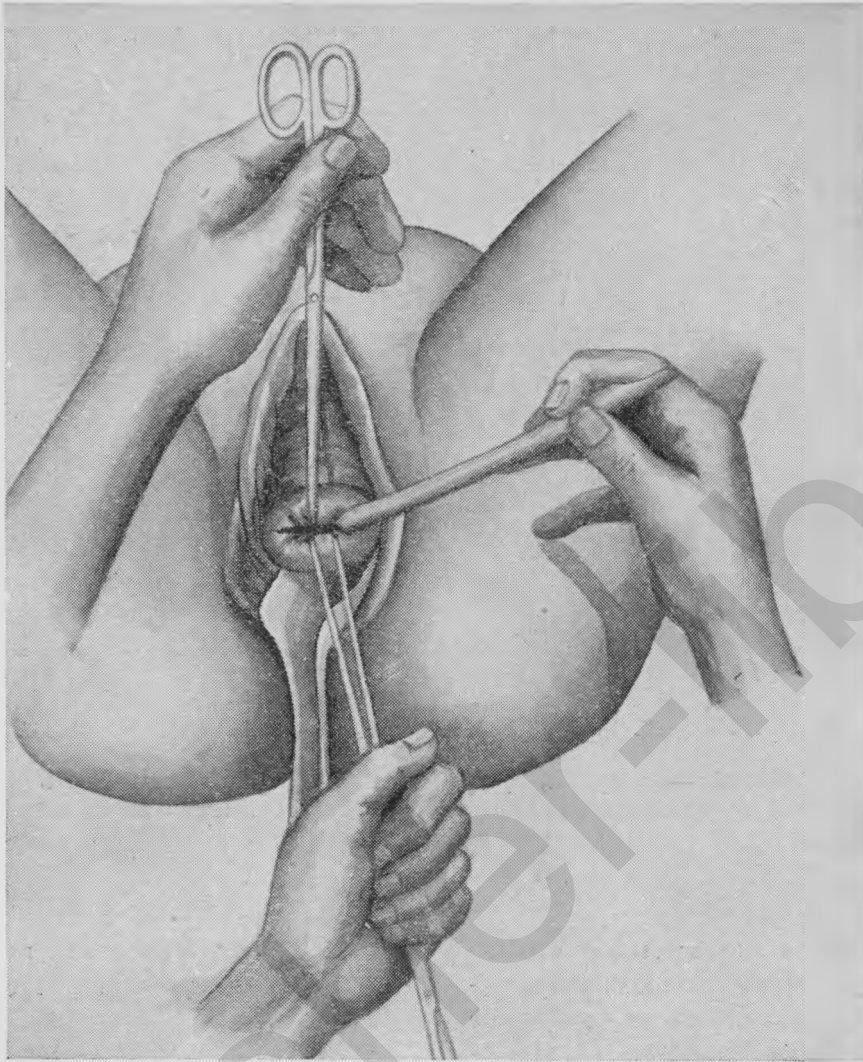


Рис. 20 РАСШИРЕНИЕ КАНАЛА ШЕЙКИ МАТКИ МЕТАЛЛИЧЕСКИМ РАСШИРИТЕЛЕМ

Левой рукой акушер держит наложенные на шейку матки пулевые щипцы, а правой рукой осторожно (без усилия) вводит металлический расширитель в канал шейки матки.

Расширитель следует держать в канале несколько секунд, после чего удалить и заменить расширителем следующего номера.

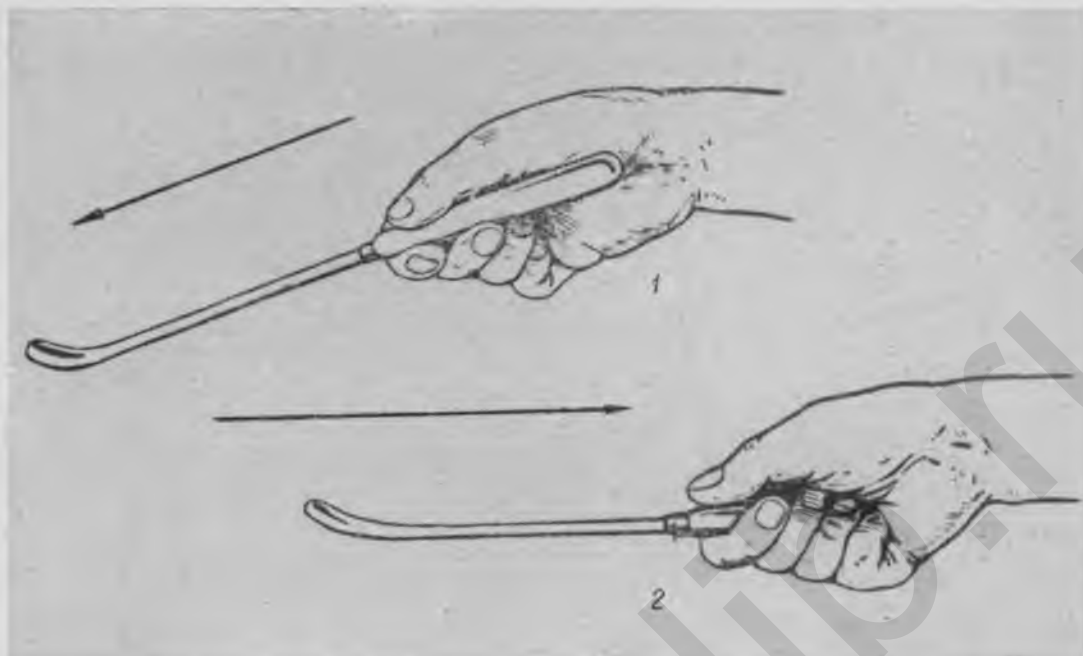


Рис. 21 ПОЛОЖЕНИЕ КЮРЕТКИ В РУКЕ ПРИ ВЫСКАБЛИВАНИИ МАТКИ

1 — положение кюретки в руке при введении ее в полость матки; 2 — положение кюретки в руке при выведении ее из матки

Кюретку следует вводить в матку свободно, «мягкой рукой»; почувствовав сопротивление, надо приостановить продвижение кюретки. Определение момента, когда кюретка достигает дна матки, служит важнейшим условием для предотвращения прободения матки при выскабливании.

Рис. 21, 1 показывает, как надо держать кюретку в руке при введении ее в полость матки.

При выведении кюретки (рис. 21, 2) ее прижимают к стенке матки с целью выскабливания ее содержимого.

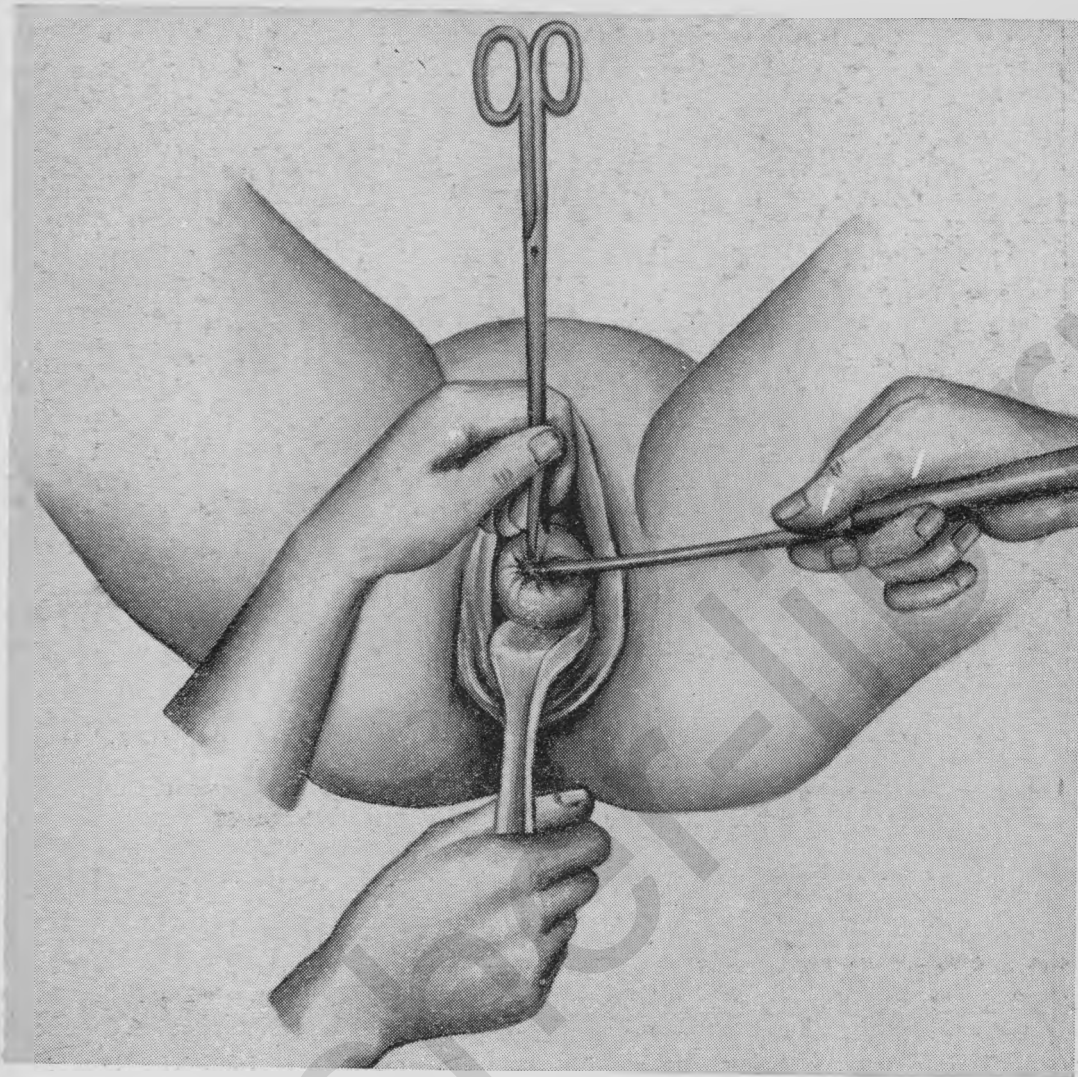


Рис. 22 ВВЕДЕНИЕ КЮРЕТКИ В ПОЛОСТЬ МАТКИ

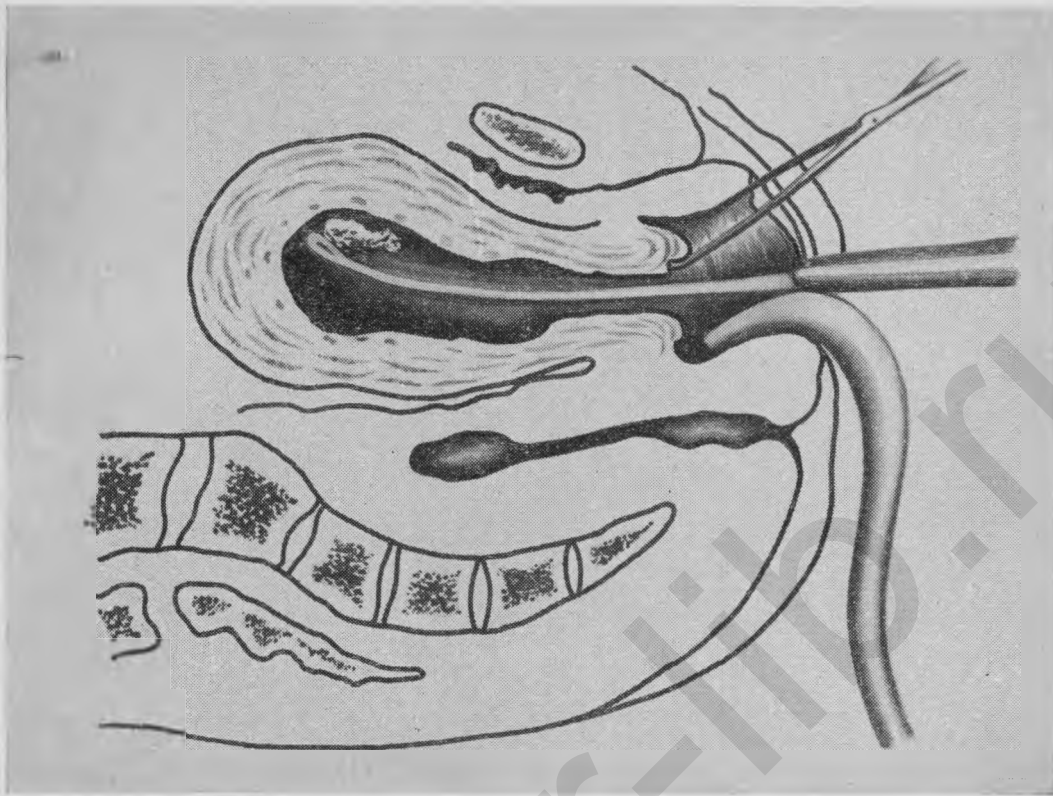


Рис. 23 ВЫСКАБЛИВАНИЕ СОДЕРЖИМОГО ПОЛОСТИ МАТКИ
(схема)

Врач одной рукой вводит кюретку в полость матки свободно, без особого усилия (рис. 22), вплоть до самого дна. Это узнается по легкому сопротивлению. Затем медленными, но не очень слабыми движениями кюретки от дна матки в направлении к наружному зеву соскабливаются части яйца (рис. 23). Последовательными движениями, сначала по передней, а затем и по задней стенке матки, удастся очистить внутреннюю поверхность матки от плодного яйца и его

частей. При больших сроках беременности (12 недель) врачу рекомендуется держать другую руку на дне матки со стороны брюшной стенки (контрольная рука). Пулевые щипцы, фиксирующие шейку матки, держит помощник.

При беременности свыше 12 недель аборт путем выскабливания содержимого полости матки крайне опасен ввиду возможной перфорации стенки матки и других осложнений (кровотечение, инфекция).

ОПАСНОСТИ И ОСЛОЖНЕНИЯ ПРИ ИСКУССТВЕННОМ ПРЕРЫВАНИИ БЕРЕМЕННОСТИ

Выскабливание содержимого полости беременной матки является серьезной операцией. В ходе ее могут возникнуть тяжелые осложнения — повреждения матки и соседних органов.

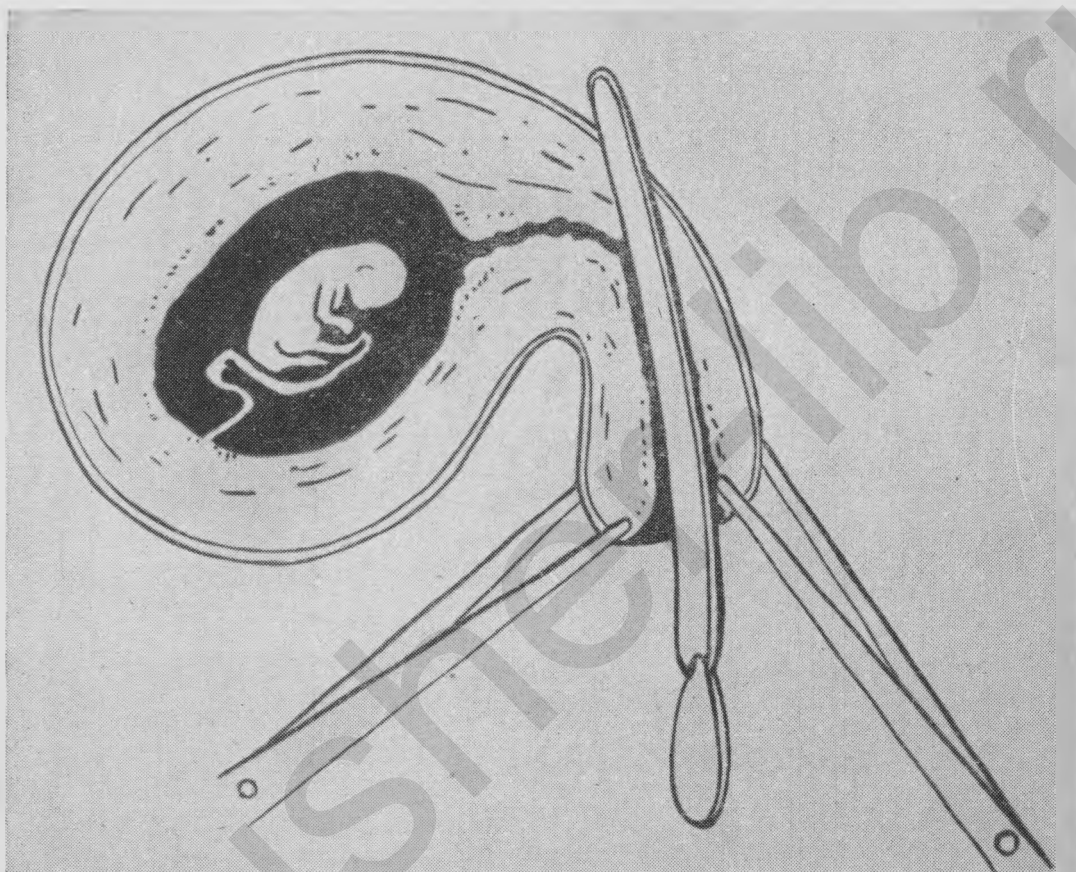


Рис. 24 ПЕРФОРАЦИЯ МАТКИ РАСШИРИТЕЛЕМ

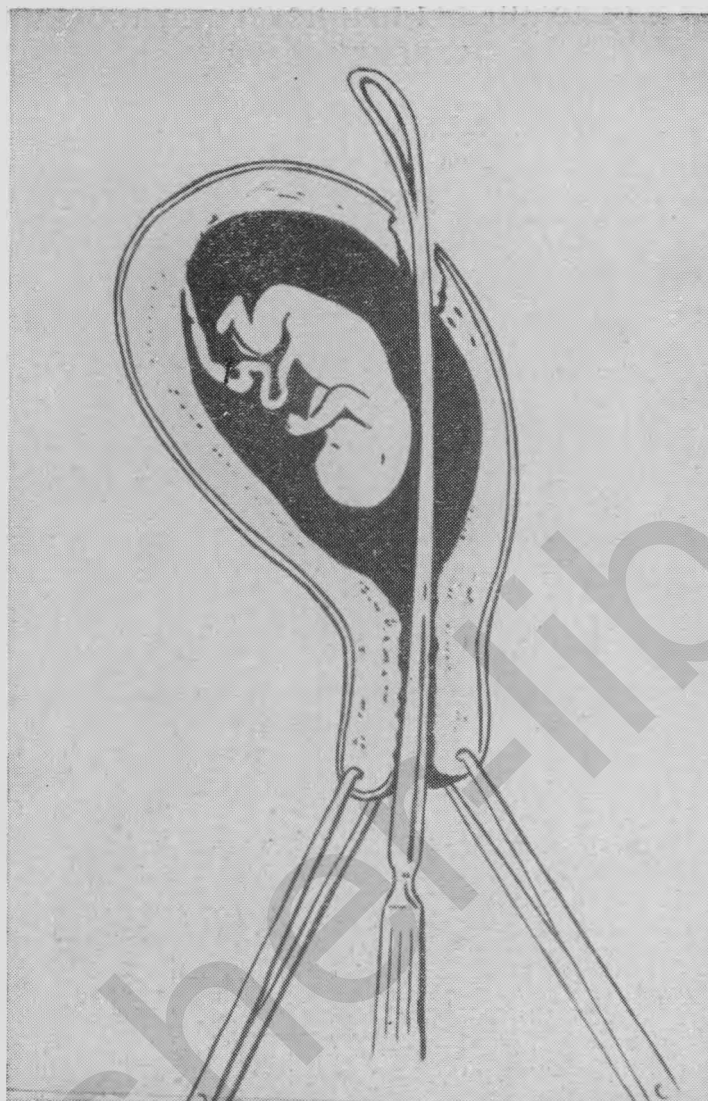


Рис. 25 ПЕРФОРАЦИЯ МАТКИ КЮРЕТКОЙ

Причинами перфорации матки являются патологические изменения маточной стенки, наличие рубцов, отсутствие достаточного

опыта у оперирующего врача и погрешности в технике выполнения операции.

ИСКУССТВЕННОЕ ПРЕРЫВАНИЕ БЕРЕМЕННОСТИ В ПОЗДНИЕ СРОКИ

(ПОСЛЕ 12 НЕДЕЛЬ)

Для прерывания беременности поздних сроков (свыше 12 недель) применяются следующие методы:

1. Влагалищное кесарево сечение (рис. 285—294, раздел XIV).

2. Метрейриз (рис. 44).
3. Заоболочечное введение антисептических средств (рис. 26).

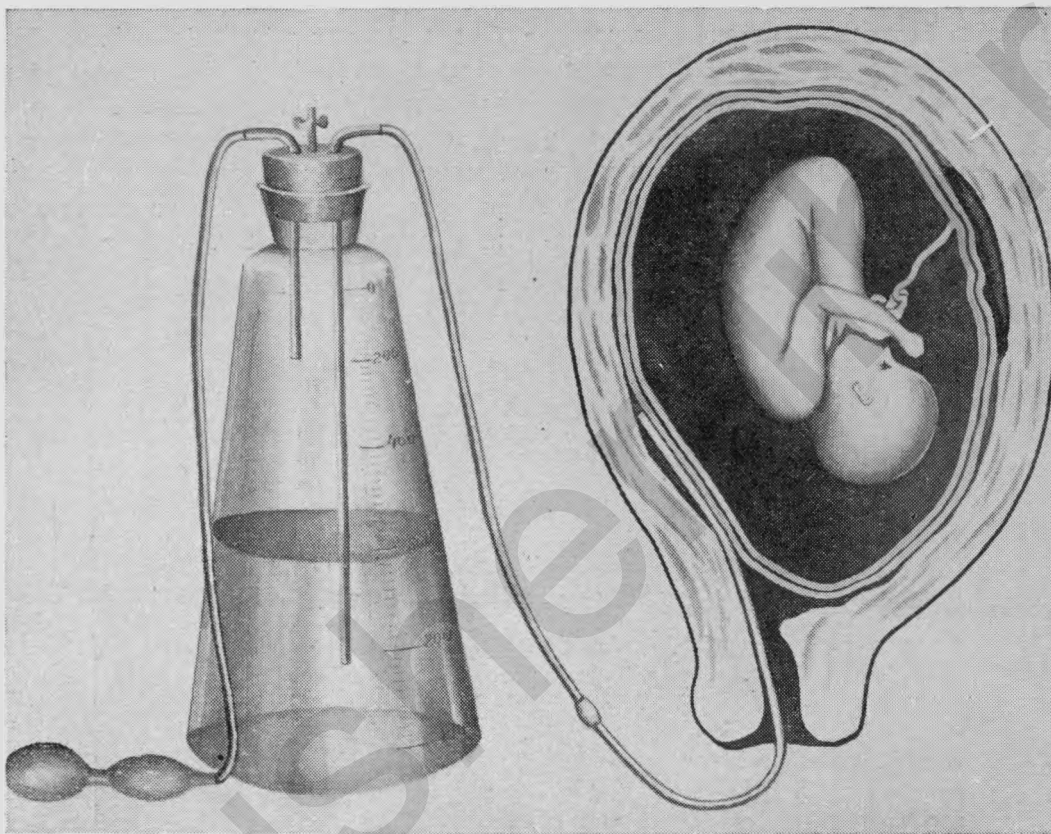


Рис. 26 ЗАОБОЛОЧЕЧНОЕ ВВЕДЕНИЕ РИВАНОЛА

Техника заоболочечного введения риванола такова: шейка матки обнажается зеркалами, передняя и задняя губы шейки матки захватываются пулевыми щипцами. В полость матки между ее боковой стенкой и оболочками вводят примерно на глубину 10—15 см за внутренний зев резиновый катетер, соединенный с большим шприцем или аппаратом *Боброва*, наполненным раствором

риванола 1 : 2000. Количество вводимой жидкости исчисляется из срока беременности (на каждый месяц беременности берется 100 мл жидкости).

Заоболочечное введение жидкости применяют ограниченно, ввиду осложнений, которые при нем наблюдаются. В числе противопоказаний — заболевания сердечно-сосудистой системы.

УЩЕМЛЕНИЕ РЕТРОФЛЕКТИРОВАННОЙ БЕРЕМЕННОЙ МАТКИ И ЕЕ ВПРАВЛЕНИЕ

Ущемление беременной ретрофлектированной матки наблюдается редко. Чаще начальные симптомы (*ischuria paradoxa*) встречаются в конце четвертого месяца беременности, когда увеличенная беременная матка должна выходить из малого таза в большой.

Ущемление беременной матки чаще на-

блюдается при *retroflexio mobilis*. Беременность при *retroflexio fixata* большей частью заканчивается выкидышем. При растущей беременной матке растягиваются фиксирующие ее спайки и сращения, что вызывает раздражение матки. Это в конце концов и приводит к выкидышу.

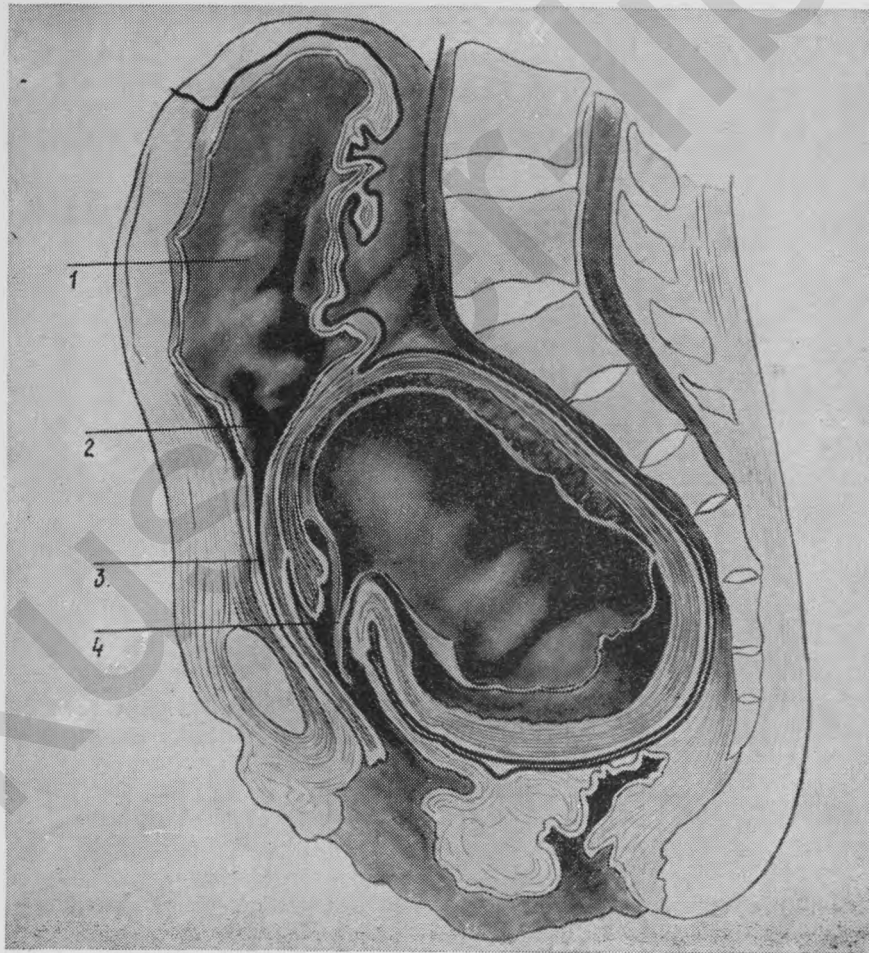


Рис. 27 УЩЕМЛЕНИЕ РЕТРОФЛЕКТИРОВАННОЙ БЕРЕМЕННОЙ МАТКИ

1 — мочевого пузыря; 2 — шейка пузыря; 3 — уретра;
4 — шейка матки

Матка заполняет весь малый таз. Сзади она тесно прилегает к поверхности крестца, спереди пузырь вытеснен из таза и сдвинут

далеко вверх. Шейка прижата к лонному сочленению и сдавливает вытянутую в длину уретру.

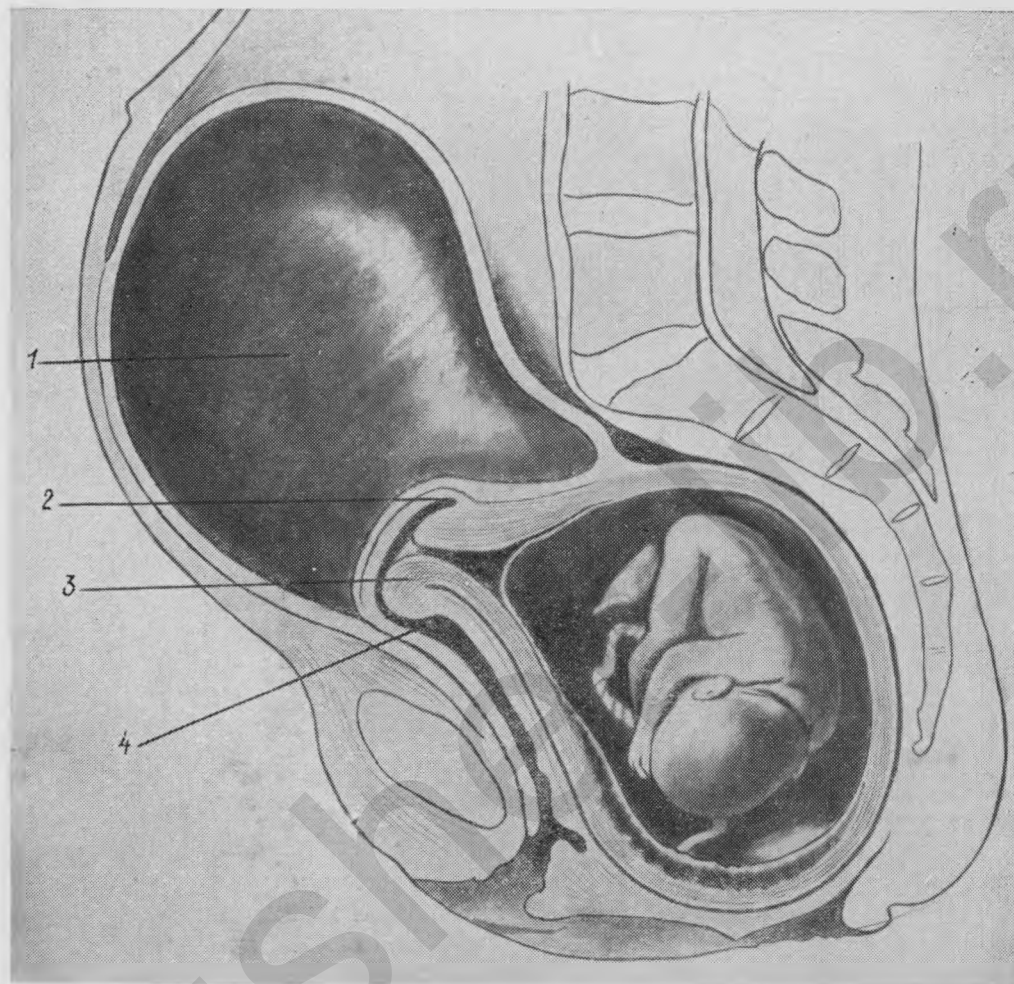
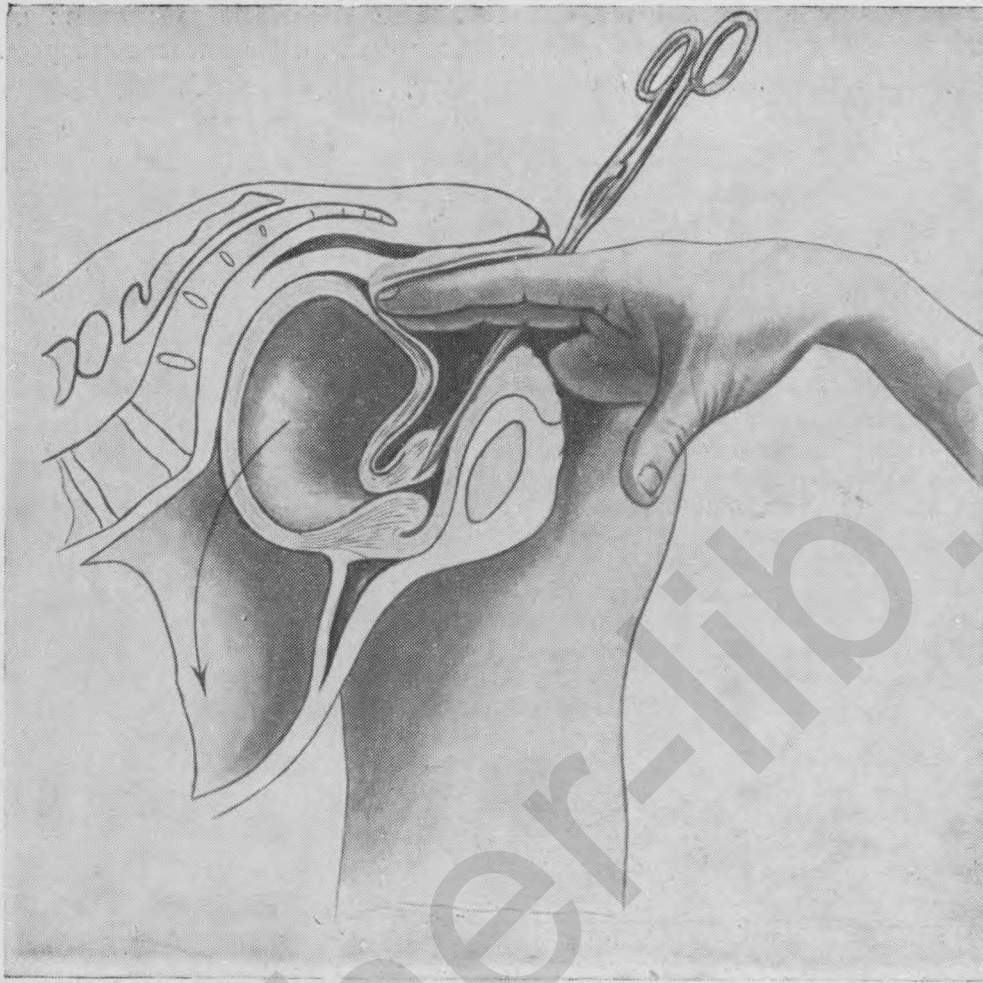


Рис. 28 УЩЕМЛЕНИЕ ПРИ РЕТРОВЕРЗИИ МАТКИ

(беременность 5 месяцев)

1 — мочевой пузырь; 2 — передний свод влагалища; 3 — задняя губа шейки матки; 4 — задний свод влагалища

Влагалищная часть матки направлена вверх, в брюшную полость; тело матки направлено прямо книзу, к тазовому дну. Матка полностью опрокинута.



**Рис. 29 ВПРАВЛЕНИЕ УЩЕМЛЕННОЙ РЕТРОФЛЕКТИРОВАННОЙ МАТКИ
В КОЛЕННО-ЛОКТЕВОМ ПОЛОЖЕНИИ ЖЕНЩИНЫ**

После опорожнения мочевого пузыря приступают к вправлению матки. Два пальца вводят во влагалище женщины, находящейся в коленно-локтевом положении, и отодвигают матку из таза в брюшную полость (на рисунке — по ходу стрелки). Одновременное потягивание за шейку матки с помощью пулевых щипцов облегчает вправление. При

этом следует остерегаться форсирующих манипуляций, которые могут вызвать большую травму матки. После вправления матки туго тампонируют влагалище с целью предупреждения повторного ее запрокидывания.

Описанный прием часто не приводит к желаемым результатам. В этих случаях показано чревосечение.



ВНЕМАТОЧНАЯ БЕРЕМЕННОСТЬ

(Graviditas extrauterina, s. ectopica)

Внематочная беременность чаще всего наблюдается в фаллопиевой трубе. Одной из главных причин ее возникновения являются воспалительные процессы в фаллопиевой трубе. Нередко причиной внематочной беременности может служить и недоразвитие труб (длинные, складчатые, извилистые), а также внутриматочные впрыскивания йодной настойки с целью прерывания беременности. В последнее время в патогенезе внематочной беременности большое значение придают гормональным факторам (А. И. Осякина-Рождественская).

Внематочная беременность, как правило, самопроизвольно прерывается на 4—6-й неделе беременности и приводит либо к трубному аборту (внутренний разрыв плодovместилца), либо к разрыву трубы (наружный разрыв плодovместилца).

Трубный аборт встречается значительно чаще разрыва трубы.

Лечение — только хирургическое. После установления диагноза внематочной беременности немедленно делают операцию.

Особое внимание при операции должно быть уделено мероприятиям по борьбе с шоком и кровопотерей (переливание крови, противошоковой жидкости и пр.)

Излившуюся в брюшную полость кровь при разрыве трубы следует по возможности удалить. Жидкую кровь предлагают использовать для реинфузии (аутоинфузия). Вопрос об обязательном использовании излившейся при внематочной беременности в брюшную полость крови остается дискуссионным.

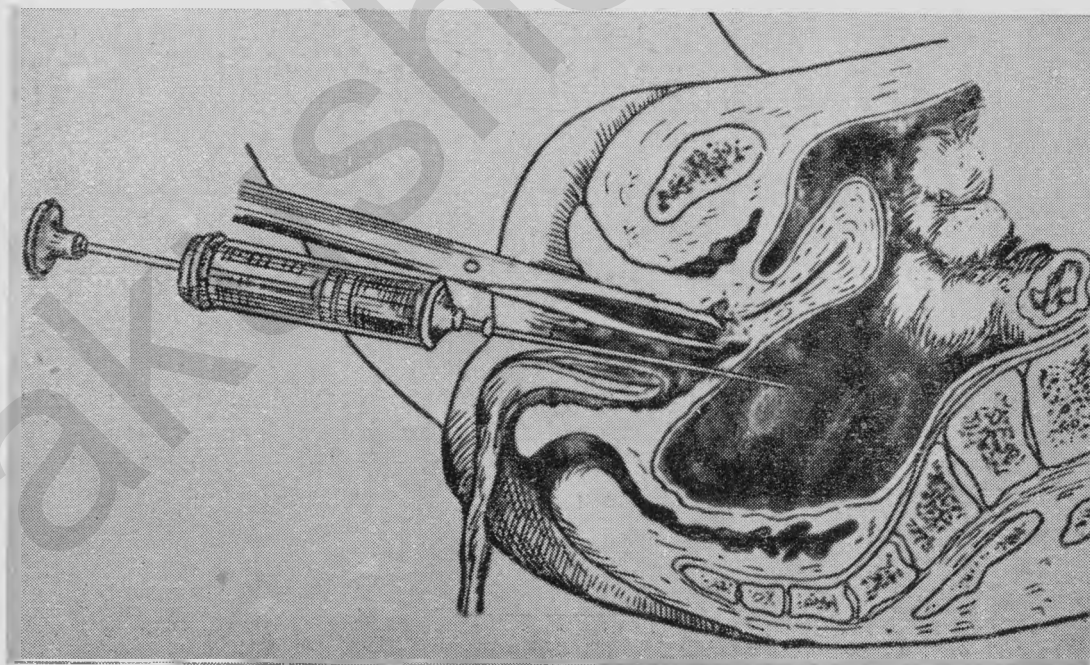


Рис. 30 ПУНКЦИЯ ЧЕРЕЗ ЗАДНИЙ ВЛАГАЛИЩНЫЙ СВОД
(в зеркалах под контролем зрения)

Для уточнения диагноза внематочной беременности нередко прибегают к пробной пункции через задний свод влагалища. Для этого во влагалище вводят ложкообразные зеркала. Заднюю губу шейки матки захватывают пулевыми щипцами, переднее зеркало вынимается, после чего шейку поднимают кпереди (кверху). В растянутый таким образом задний свод ближе к шейке вкальва-

ют иглу, надетую на шприц. При наличии гематомы кровь сразу после прокола попадает в шприц.

Раньше пункция заднего свода производилась не в зеркалах, а под контролем пальцев левой руки, введенных во влагалище (правая рука при этом держит шприц с насаженной иглой). В настоящее время этот прием не рекомендуется.

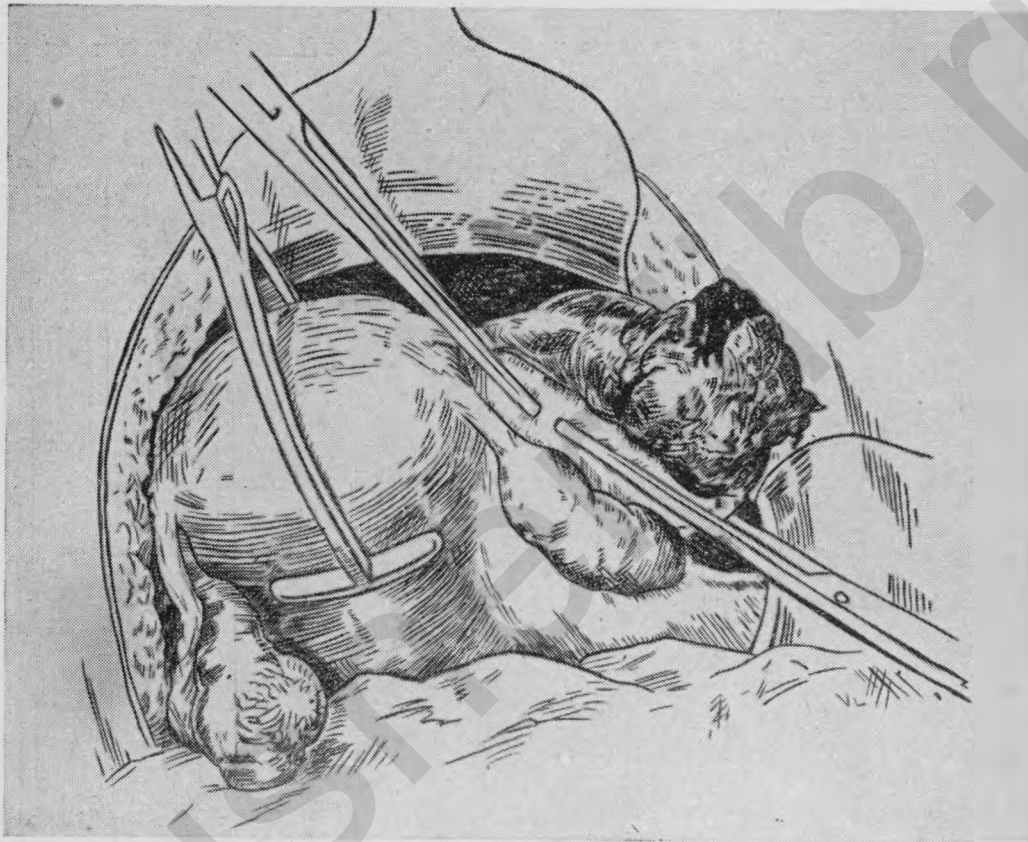


Рис. 31 ОПЕРАЦИЯ ТРУБНОЙ БЕРЕМЕННОСТИ. НА МАТОЧНЫЙ КОНЕЦ ТРУБЫ И ЕЕ БРЫЖЕЙКУ НАЛОЖЕНЫ ДВА ЗАЖИМА

Один кровоостанавливающий зажим наложен на маточный конец трубы (у угла матки) с прилегающим к ней небольшим отрезком брыжейки. Другой зажим наложен

на воронко-яичниковую связку вдоль мезосальпинкса. Наложение зажимов прекращает приток крови к разорванной трубе, и кровотечение останавливается.

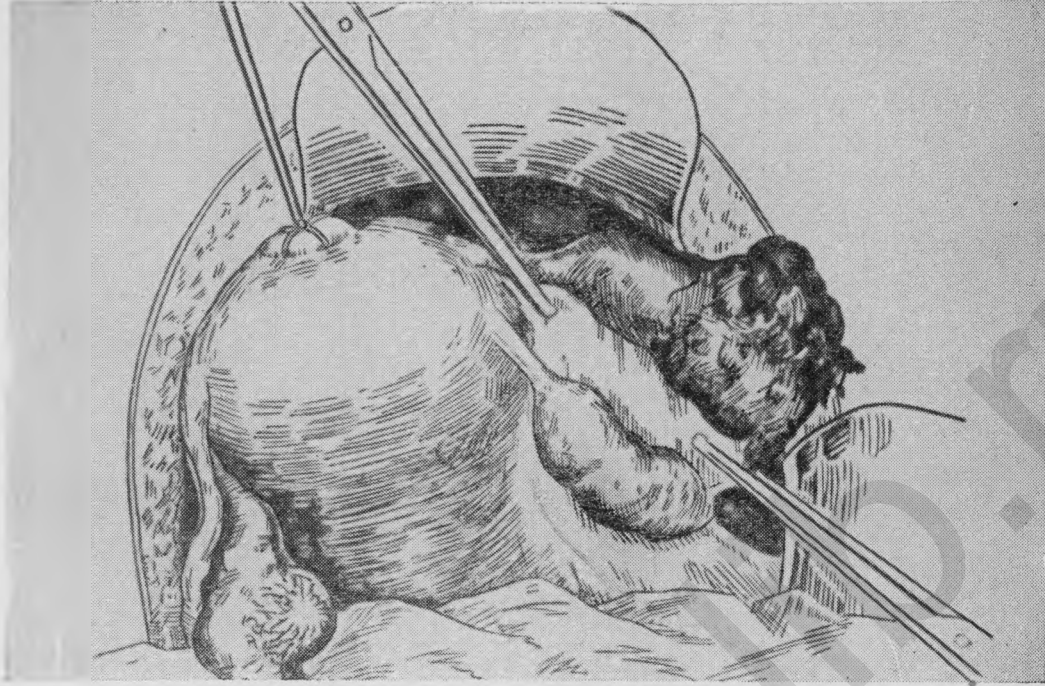


Рис. 32 ОПЕРАЦИЯ ТРУБНОЙ БЕРЕМЕННОСТИ. НАЛОЖЕННЫЕ ЗАЖИМЫ НЕ ЗАХВАТИЛИ СРЕДНЮЮ ЧАСТЬ БРЫЖЕЙКИ ТРУБЫ, ПОЭТОМУ ОНА ДОЛЖНА БЫТЬ ЗАХВАЧЕНА ЕЩЕ ОДНИМ ЗАЖИМОМ

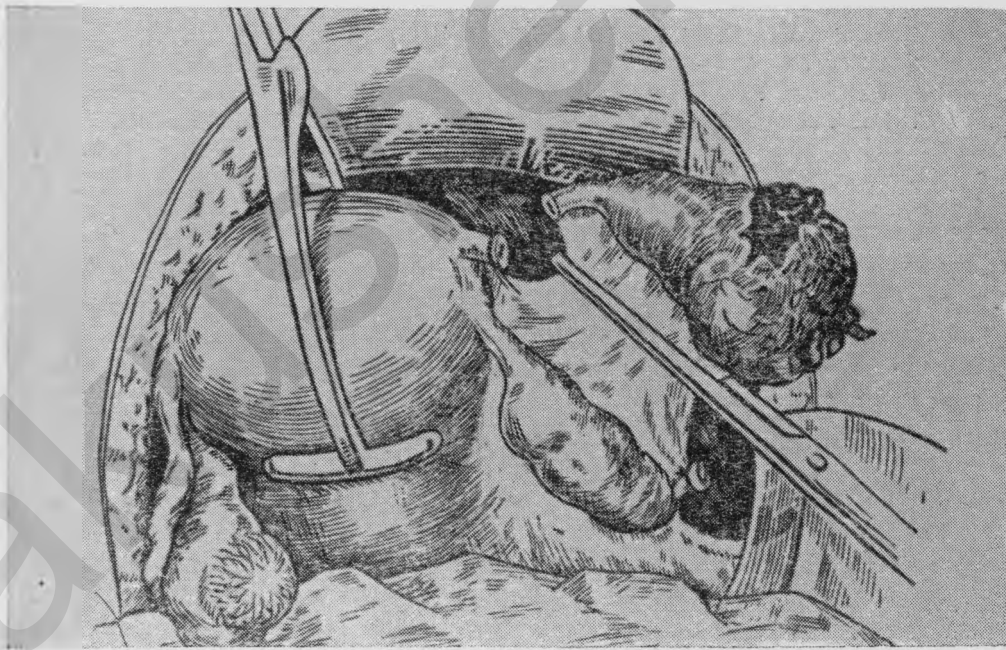


Рис. 33 ОПЕРАЦИЯ ТРУБНОЙ БЕРЕМЕННОСТИ. ЕЩЕ ОДИН ЗАЖИМ НАЛОЖЕН НА СРЕДНЮЮ ЧАСТЬ БРЫЖЕЙКИ ТРУБЫ

Иногда зажимы накладываются так, что концы их не сходятся, и брыжейка не захватывается на всем ее протяжении (рис. 32).

В таких случаях на оставшуюся незажатой среднюю часть брыжейки накладывают третий зажим (рис. 33).

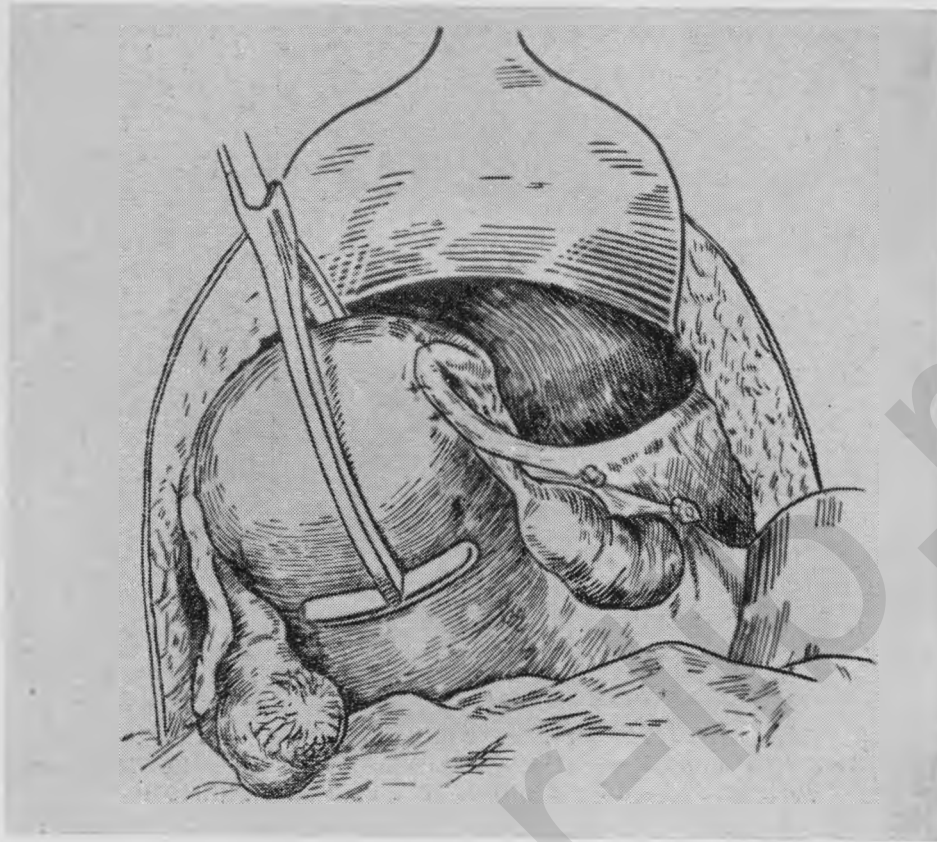


Рис. 34 ОПЕРАЦИЯ ТРУБНОЙ БЕРЕМЕННОСТИ. ТРЕМЯ КЕТГУТОВЫМИ ЛИГАТУРАМИ ПЕТЛЯ КРУГЛОЙ СВЯЗКИ ПРИШИТА К УГЛУ МАТКИ И ПОКРЫВАЕТ КУЛЬТУ РЕЗЕЦИРОВАННОЙ ТРУБЫ. ПРАВЕЕ ВИДНЫ ПЕРЕВЯЗАННЫЕ КУЛЬТИ БРЫЖЕЙКИ УДАЛЕННОЙ ТРУБЫ

Если после отсечения трубы остается достаточно широкая полоса брыжейки, то на культю маточного конца трубы нашивают небольшую петлю круглой связки. Это позволяет погрузить внутрь небольшие культя,

оставшиеся после перевязки брыжейки удаленной трубы. Две складки брюшины по обеим сторонам брыжейки сближают на всем протяжении трубы непрерывным швом, наподобие серо-серозного шва на кишечнике.

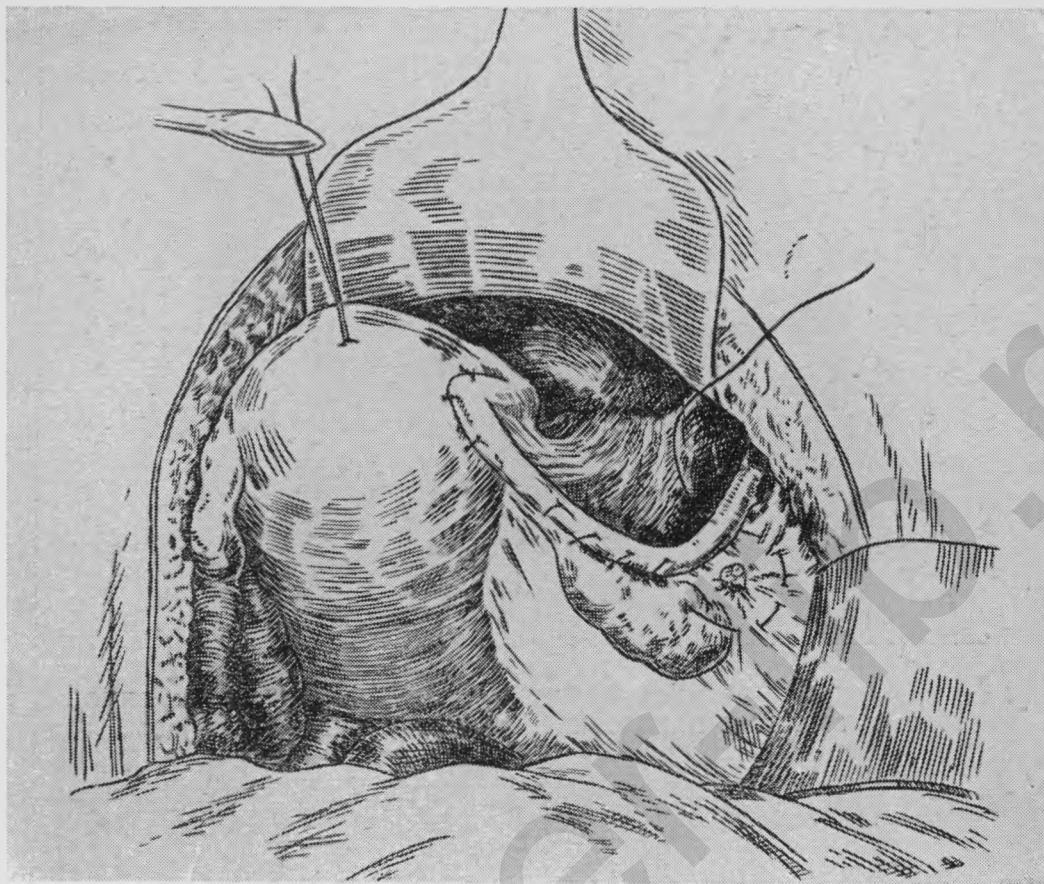


Рис. 35 ОПЕРАЦИЯ ТРУБНОЙ БЕРЕМЕННОСТИ. ОСТАВШАЯСЯ НЕБОЛЬШАЯ ЧАСТЬ БРЫЖЕЙКИ ТРУБЫ НЕ ПОЗВОЛЯЕТ ПРИШИТЬ К НЕЙ КРУГЛУЮ СВЯЗКУ. В ЭТОМ СЛУЧАЕ СВЯЗКУ ПРИШИВАЮТ К ЯИЧНИКУ И ЗАКАНЧИВАЮТ НЕПРЕРЫВНЫЙ ШОВ ПОЛУКИСЕТОМ

Обычно после отсечения беременной трубы остается небольшая часть брыжейки. Поэтому, пришив короткую петлю из круглой связки к углу матки поверх культи маточного конца трубы, продолжают перитонизацию при помощи той же круглой связки. Связку

соединяют непрерывным швом из тонкого кетгута с задним листком небольшого остатка брыжейки трубы или с самим яичником. Этот короткий шов заканчивается так, что получается полукисетный шов.

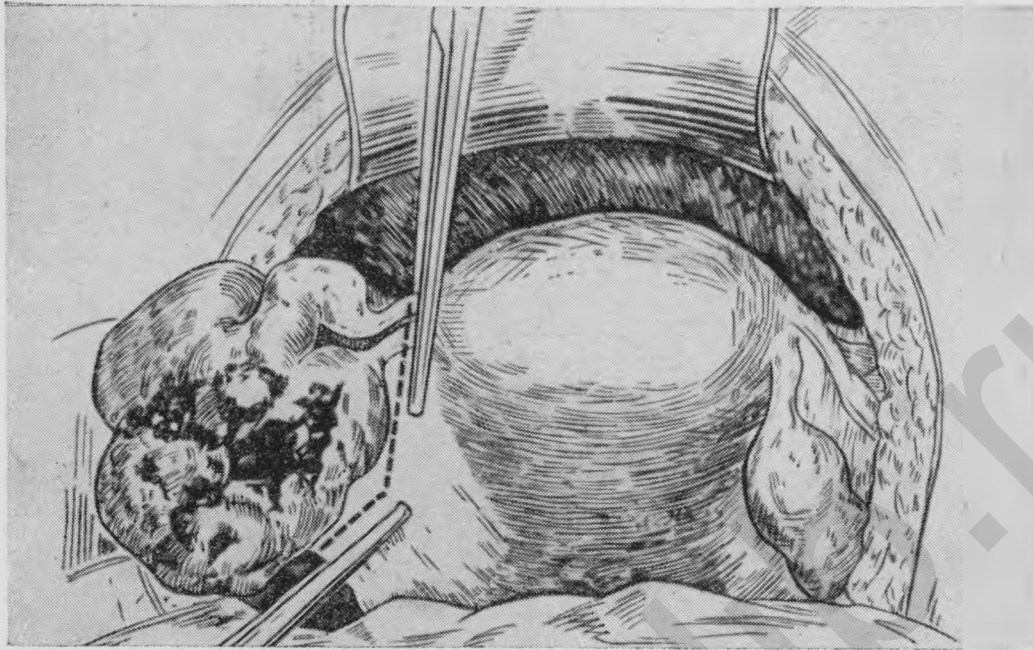


Рис. 36 ОПЕРАЦИЯ ТРУБНОЙ БЕРЕМЕННОСТИ. УДАЛЕНИЕ БЕРЕМЕННОЙ ТРУБЫ ВМЕСТЕ С ПАТОЛОГИЧЕСКИ ИЗМЕНЕННЫМ ЯИЧНИКОМ

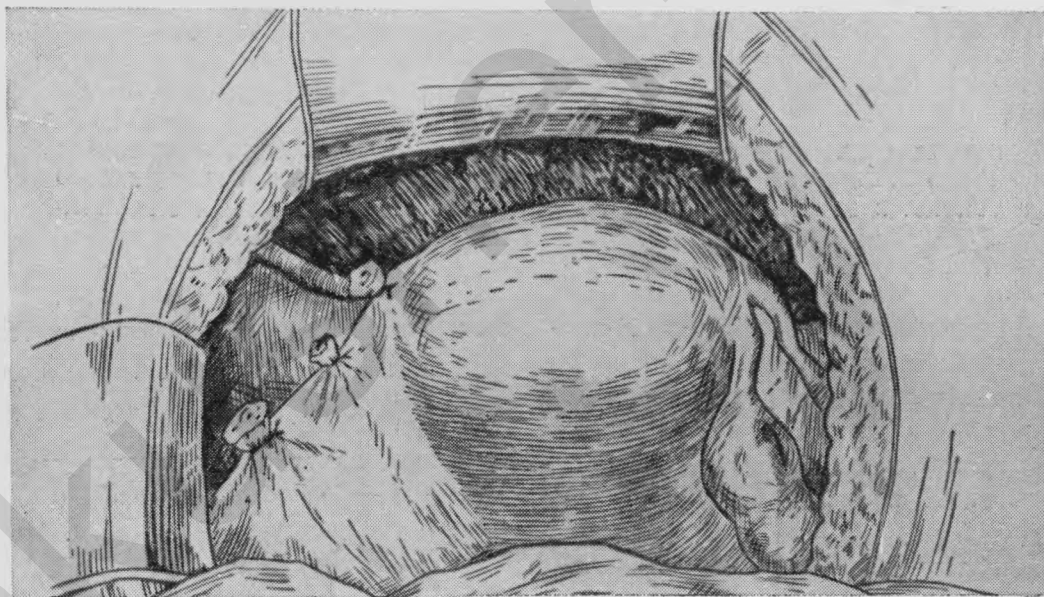


Рис. 37 ОПЕРАЦИЯ ТРУБНОЙ БЕРЕМЕННОСТИ. ПЕРЕВЯЗАННЫЕ КУЛЬТИ ШИРОКОЙ СВЯЗКИ ПОСЛЕ УДАЛЕНИЯ ТРУБЫ ВМЕСТЕ С ЯИЧНИКОМ

При удалении трубы вместе с патологически измененным яичником один зажим накладывается на собственную связку яичника у угла матки, а другой — на воронко-тазовую связку (рис. 36). После этого при-

датки отсекают, зажимы заменяют узловатыми кетгутовыми лигатурами (рис. 37). Для перитонизации используется круглая связка.

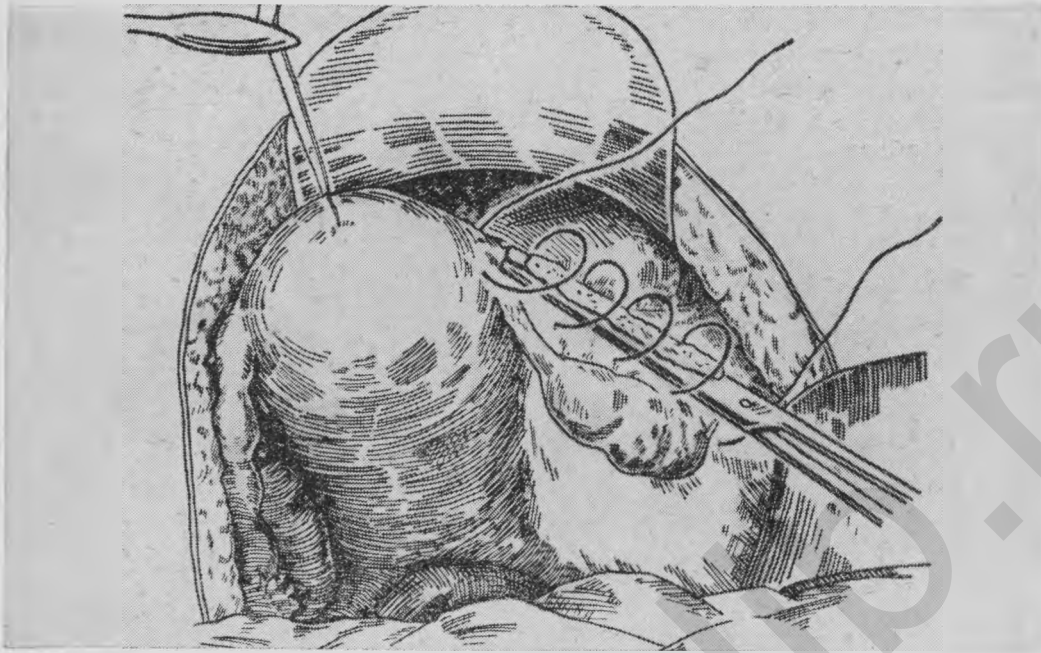


Рис. 38 ОПЕРАЦИЯ ТРУБНОЙ БЕРЕМЕННОСТИ. НАЛОЖЕНИЕ ОБВИВНОГО ШВА НА БРЫЖЕЙКУ ТРУБЫ, ЗАХВАЧЕННОЙ ВО ВСЮ ДЛИНУ ЗАЖИМОМ

Если состояние больной тяжелое и необходимо экономить каждую минуту, то, не задерживаясь на тщательной перитонизации, как описано выше, применяют упрощенный

способ: после отсечения трубы на оставшуюся брыжейку накладывают непрерывный обвивной шов из тонкого кетгута.

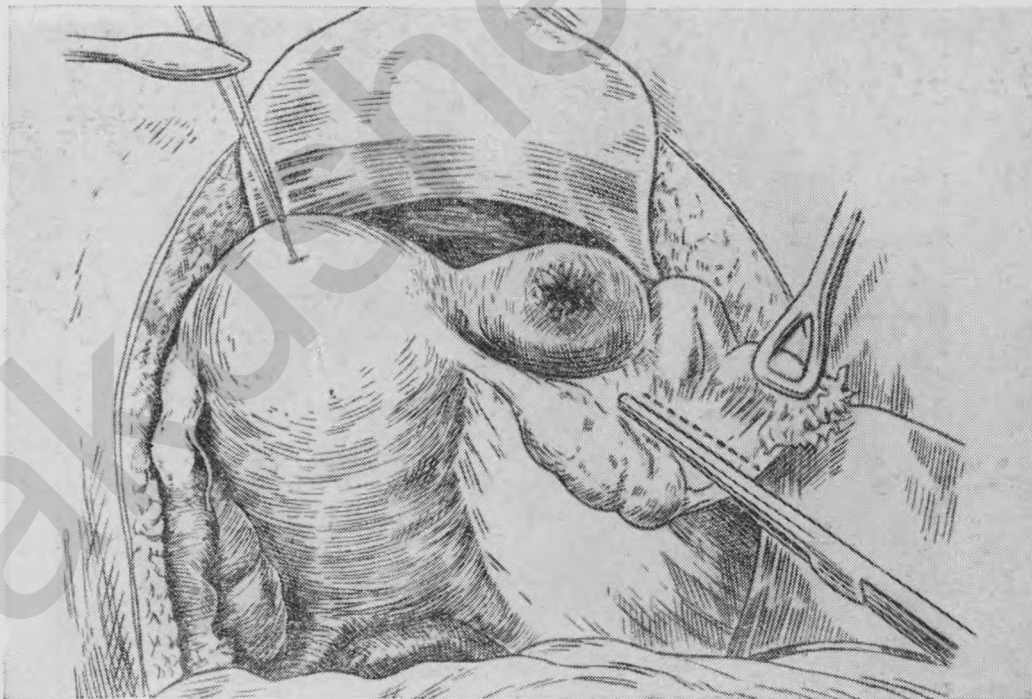
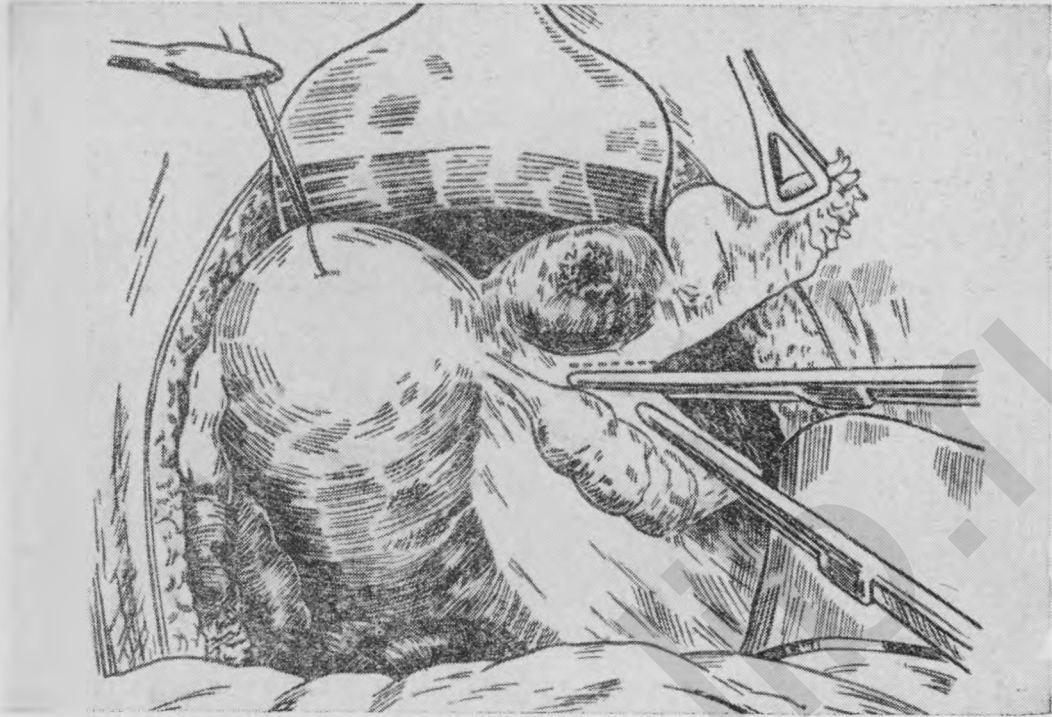
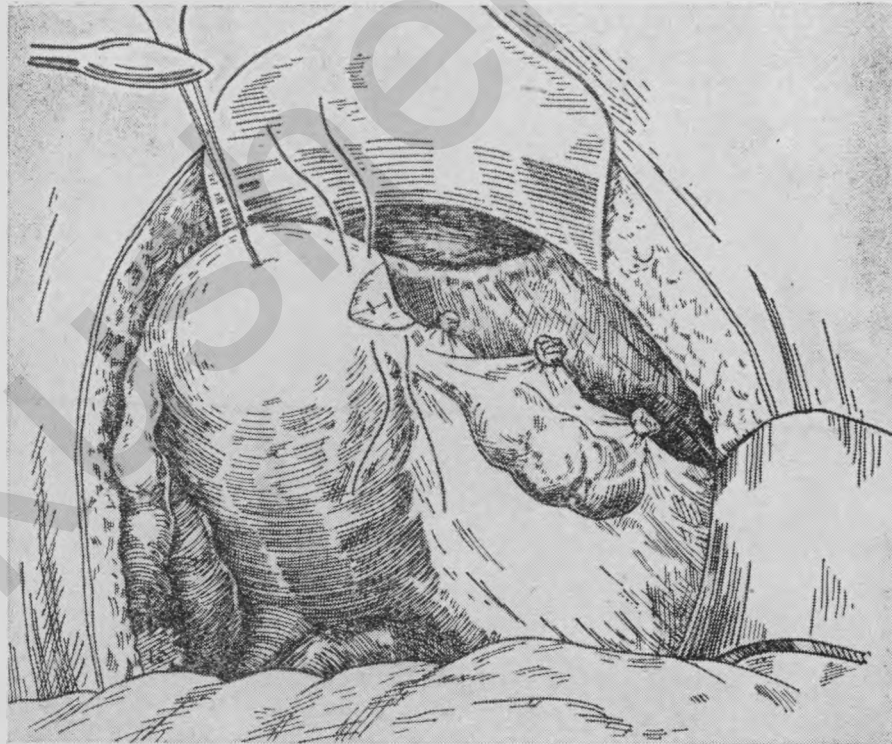


Рис. 39 ОПЕРАЦИЯ ТРУБНОЙ БЕРЕМЕННОСТИ. РЕЗЕКЦИЮ ТРУБЫ НАЧИНАЮТ С ЕЕ АМПУЛЯРНОГО КОНЦА, ЕСЛИ ПЛОДНОЕ ЯЙЦО РАСПОЛОЖЕНО В ТРУБЕ У САМОГО УГЛА МАТКИ



**Рис. 40 ОПЕРАЦИЯ ТРУБНОЙ БЕРЕМЕННОСТИ. ПОСЛЕДОВАТЕЛЬНОЕ
РАССЕЧЕНИЕ БРЫЖЕЙКИ ТРУБЫ ПО НАПРАВЛЕНИЮ К МАТКЕ**



**Рис. 41 ОПЕРАЦИЯ ТРУБНОЙ БЕРЕМЕННОСТИ. ПЕРЕВЯЗАНЫ
КУЛЬТИ БРЫЖЕЙКИ ТРУБЫ: ПРОВЕДЕНЫ ДВЕ ЛИГАТУРЫ ДЛЯ
ЗАКРЫТИЯ ОСТАВШЕЙСЯ В УГЛУ МАТКИ РАНЫ**

Брюшной конец трубы захватывают какими-нибудь гладкими щипцами, например овариальными, и немного его приподнимают (рис. 39). На латеральную часть брыжейки трубы накладывают зажим и брюшной конец трубы отсекают. Второй зажим накладывают на оставшуюся часть брыжейки, которую снова отсекают непосредственно у самой трубы (рис. 40), пока не доходят

до угла матки. Затем из угла матки иссекают глубокий клин, содержащий интерстициальную часть трубы. На веточку маточной артерии накладывают кровоостанавливающий зажим, который затем заменяется кетгутовыми лигатурами.

Рану в маточном углу закрывают двумя узловыми лигатурами (рис. 41). В дальнейшем производится перитонизация культей.



ОПЕРАЦИИ И ОПЕРАТИВНЫЕ ПОСОБИЯ, ПРИМЕНЯЕМЫЕ ПРИ РАСШИРЕНИИ РОДОВЫХ ПУТЕЙ

Показаниями к расширению канала шейки матки являются: заболевания женщины, требующие срочного прерывания беременности, патологические изменения шейки матки, препятствующие ее расширению при

родах (ригидность, рубцовые сужения и пр.) и некоторые осложнения в периоде раскрытия шейки матки (судорожные сокращения шейки матки).

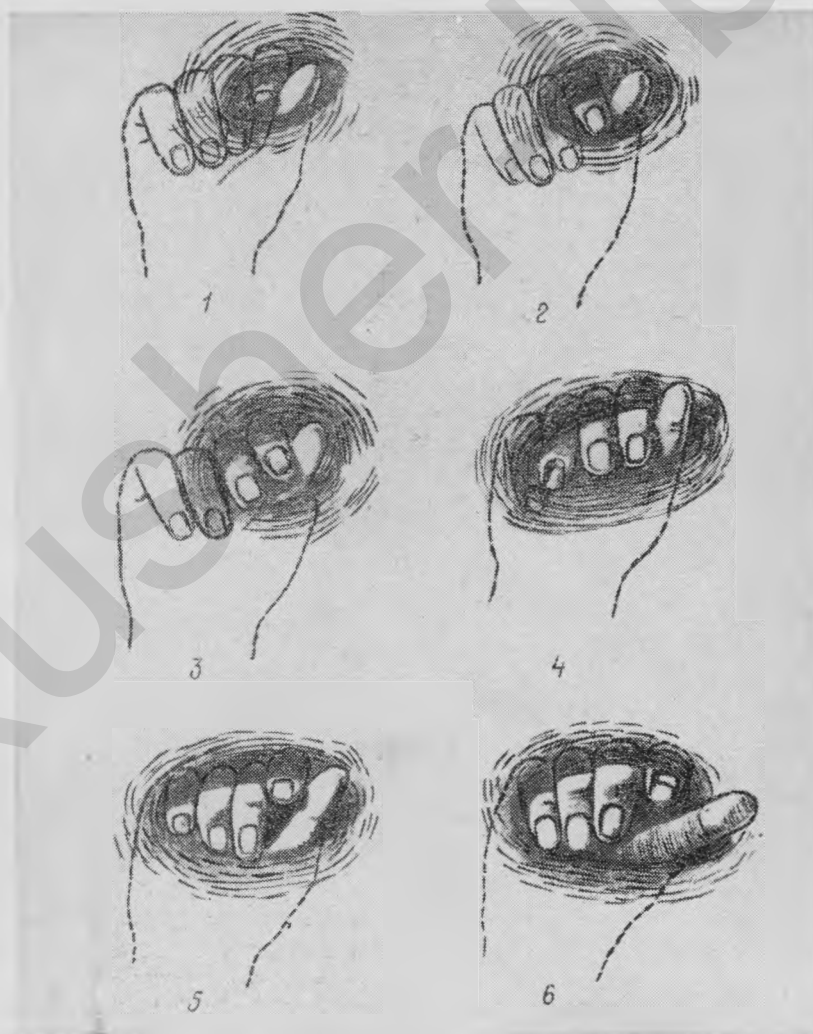


Рис. 42 РУЧНОЕ (пальцевое) РАСШИРЕНИЕ МАТОЧНОГО ЗЕВА

Ручное (пальцевое) расширение маточного зева рекомендуется при раскрытии шейки не менее чем на 2 см.

Техника расширения.

После соответствующей дезинфекции половых органов роженицы и рук врача во влагалище вводят кисть руки и два пальца в маточный зев (рис. 42, 1). При помощи этих двух пальцев следует, насколько это возможно, раздвинуть края маточного зева

(рис. 42, 2). Если маточный зев начинает поддаваться, стараются продвинуть и третий палец. После некоторой передышки приступают к расширению зева при помощи трех пальцев (рис. 42, 3), а затем вводят и четвертый палец (рис. 42, 4). После того как удалось ввести все пять пальцев в цервикальный канал (рис. 42, 5, 6), начинают продельвать рукой легкие винтообразные движения и, повернув руку, вводят ее в полость матки.

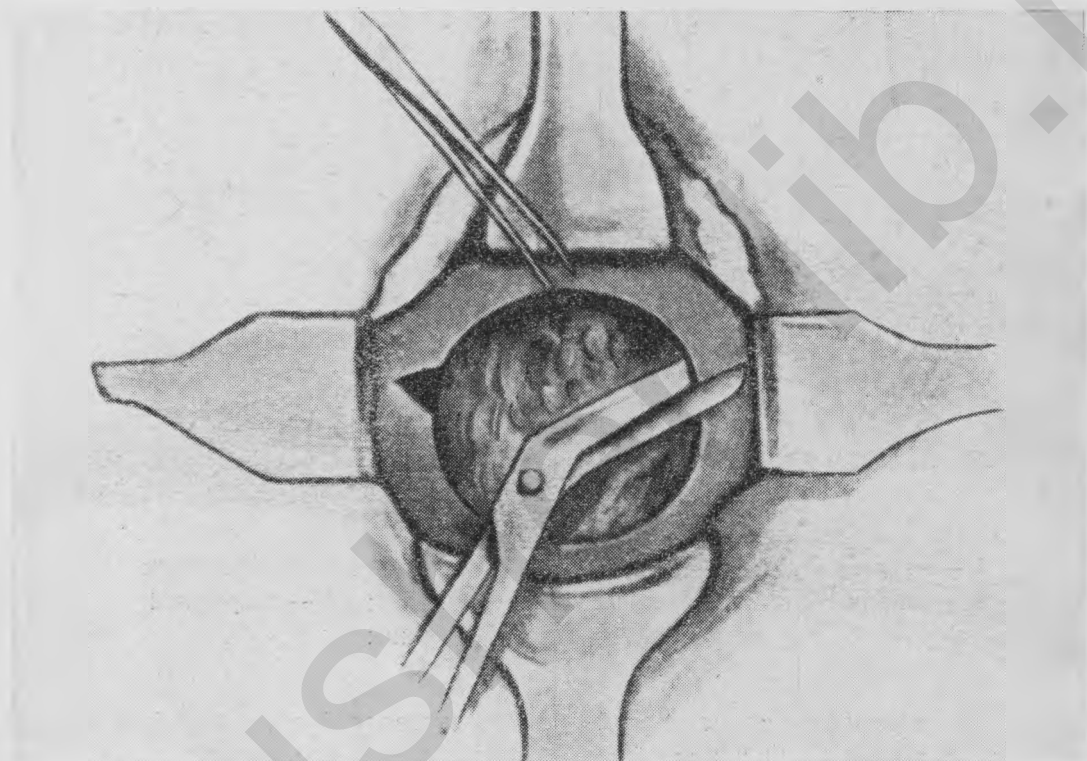


Рис. 43 ОПЕРАЦИЯ РАССЕЧЕНИЯ НАРУЖНОГО («акушерского») ЗЕВА (hysterostomatomia)

Показаниями к операции рассечения шейки матки являются:

1. Ригидность или заращение наружного (акушерского) маточного зева.
2. Заболевание роженицы или угроза асфиксии плода, требующие срочного родоразрешения (в случае, если нет еще полного раскрытия зева).

Операцию рассечения шейки матки применяют при сглаженной шейке, обнажая ее зеркалами. Пулевыми щипцами захватывают края зева и ножницами рассекают их в обе стороны — вправо и влево на 1—2 см. После этого снимают инструменты и приступают к родоразрешающей операции.

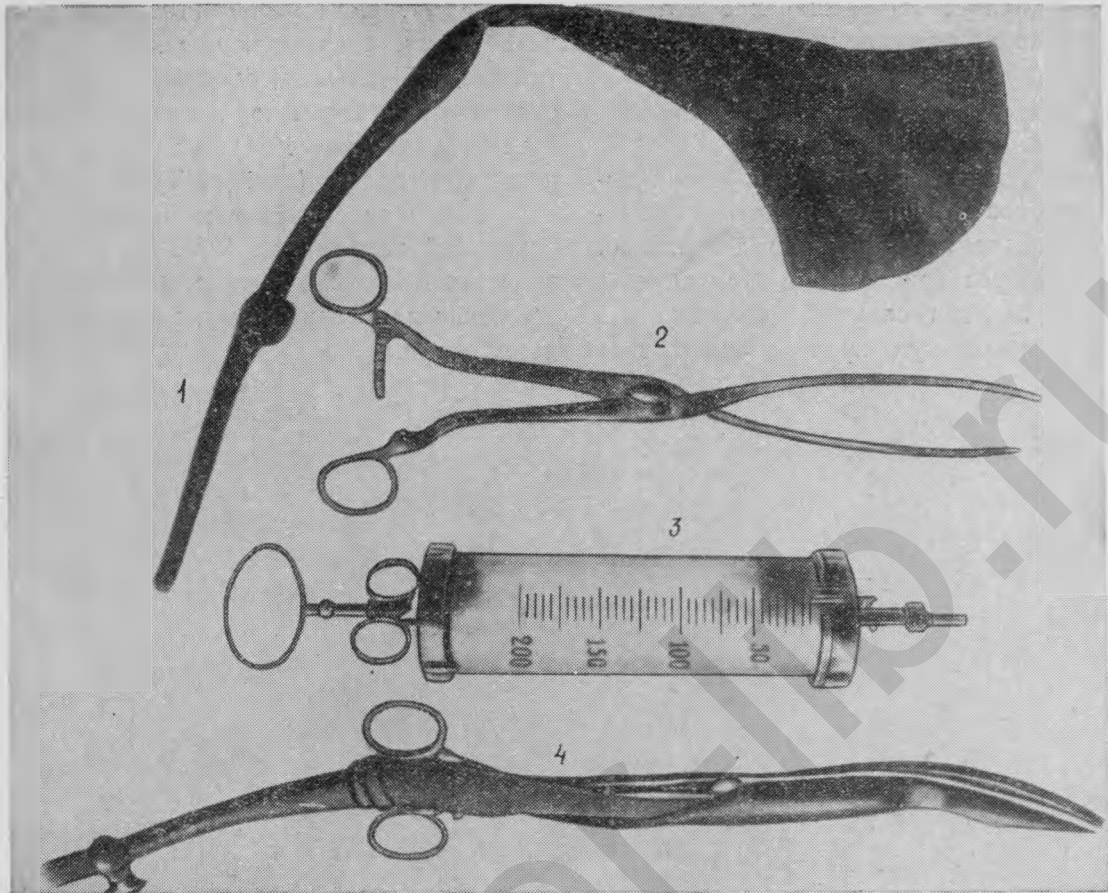


Рис. 44 МЕТРЕЙРИНТЕР

1 — метрейринтер; 2 — щипцы для захватывания метрейринтера;
3 — шприц для наполнения метрейринтера; 4 — свернутый метрейринтер, взятый в зажим

Техника применения метрейринтера для расширения шейки матки.

Метрейринтер (рис. 44, 1) перед применением измеряют на емкость и проверяют на целость, после чего стерилизуют кипячением. Во влагалище вводятся зеркала. Цервикальный канал должен быть расширен до диаметра двух поперечных пальцев, чтобы свободно пропустить сложенный метрейринтер. Шейка матки захватывается пулевыми щипцами. Метрейринтер, свернутый в виде сигары, захватывается специальными щипцами (рис. 44, 2) или корнцангом таким образом, чтобы концы их несколько заходили за верхний край свернутого метрейринтера (рис. 44, 4). После этого он вводится в матку

за ее внутренний зев — внеоболочечно (экстраовулярно), т. е. между стенкой матки и оболочками. Корнцанг или щипцы раскрывают, не вынимая их, чтобы метрейринтер не выскользнул наружу. Метрейринтер при помощи шприца (рис. 44, 3) наполняется (соответственно его емкости 200—250 мл) физиологическим раствором или 3% раствором борной кислоты. После этого осторожно выводятся щипцы или корнцанг. На резиновую трубку метрейринтера накладывается зажим и привешивается груз. Больше 10—12 часов держать метрейринтер в матке обычно не рекомендуется.

Применение метрейринтера при предлежании плаценты показано в разделе седьмом (рис. 59, 60, 61).

Для производства искусственного выкидыша при беременностях поздних сроков рекомендуется употреблять метрейринтеры небольшой емкости. Э. М. Собестинский предложил подключать к метрейринтеру бюретку, которая, по его мнению, способствует установлению оптимального давления в метрейринтере и исключает тем самым возможность повышения давления в нем до пределов, угрожающих целости шейки.

Н. А. Цовьянов предложил очень простую и удобную модель метрейринтера, которую может сделать сам акушер. Прибор состоит из двух презервативов, матерчатого чехла между ними и резиновой трубки, к которой шелковым шнуром привязаны презервативы и чехол.

Л. Д. Заяц с успехом использовала метрейринтер Цовьянова, приспособив к прибору бюретку по Собестинскому.

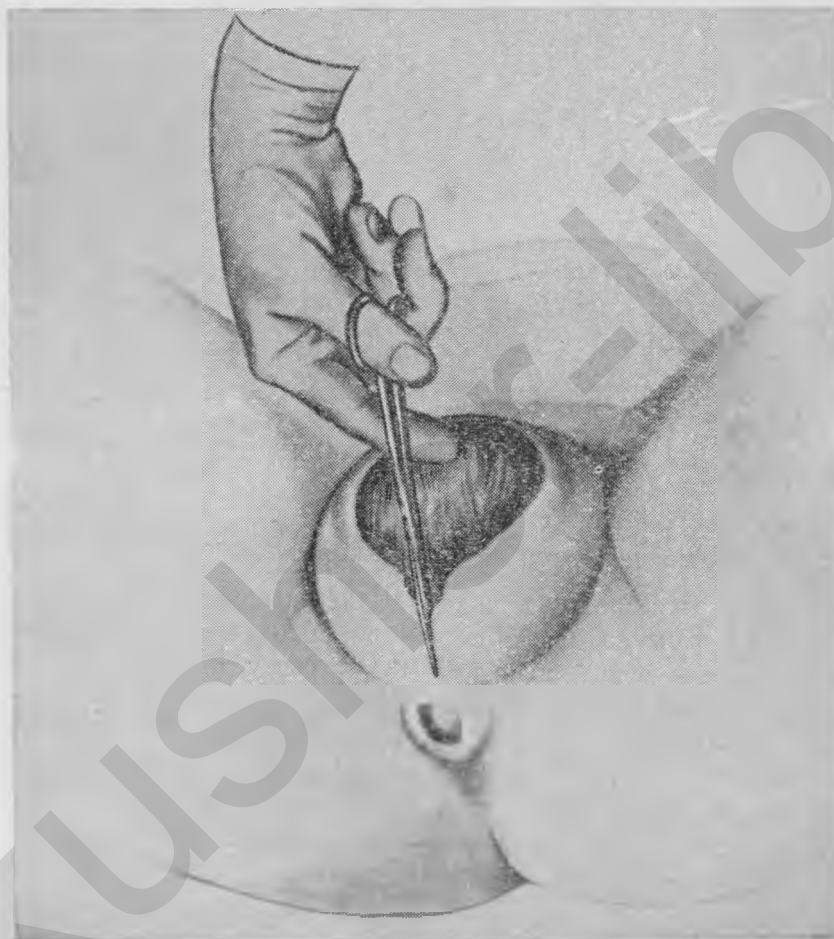

Рис. 45 ПЕРИНЕОТОМИЯ

Показаниями к рассечению промежности (перинеотомии или эпизиотомии) являются:

1. Роды у женщин с высокой промежностью или ригидными тканями.
2. Угроза центрального разрыва промежности.
3. Тяжелое состояние беременной и угроза асфиксии плода (необходимость немедленно закончить роды).

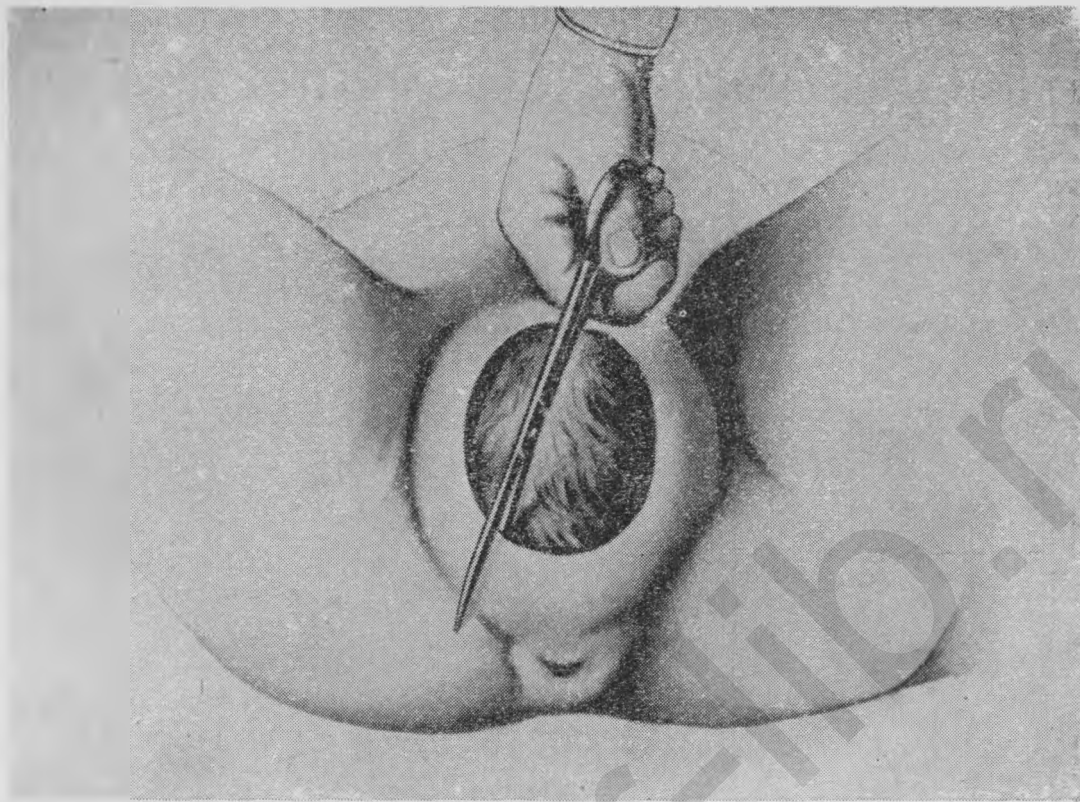


Рис. 46 ЭПИЗИОТОМИЯ

Техника перинеотомии или эпизиотомии:

При прорезывании головки плода бранша прямых тупоконечных ножниц вводится плашмя между головкой и задней спайкой промежности и во время очередной потуги (на высоте ее) одним или двумя ударами ножниц рассекают промежность по середине (Perineotomia) на протяжении 2—3 см (рис. 45). Другая рука удерживает головку

плода, чтобы предупредить ее быстрое прорезывание.

При эпизиотомии промежность рассекается не по средней линии, как при перинеотомии, а сбоку, отступя на 2 см от средней линии, в пределах задней трети большой губы, по направлению к седалищному бугру (рис. 46). Длина разреза зависит от особенностей случая. В последнее время отдается предпочтение перинеотомии.



ОПЕРАТИВНЫЕ ПОСОБИЯ, ПРИМЕНЯЕМЫЕ ПРИ РОДОУСКОРЕНИИ

ИСКУССТВЕННЫЙ РАЗРЫВ ПЛОДНОГО ПУЗЫРЯ

Показания к искусственному разрыву плодного пузыря весьма разнообразны. К ним относятся:

1. Запоздалый разрыв плодного пузыря.
2. Многоводие.
3. Многоплодие (когда задерживается рождение второго плода).
4. Кровотечение при частичном предлежании плаценты.

Кроме того, искусственный разрыв плодного пузыря производится перед акушерскими операциями (наложение щипцов, поворот плода и др.) и в некоторых случаях для ускорения родовой деятельности (плоский пузырь).

Введенный во влагалище указательный палец производит скользящие движения и давление сзади-наперед в направлении стенки пузыря; пузырь при этом прорывается в центре, и воды отходят.

При многоводии рекомендуется делать прокол плодного пузыря сбоку, так как быстрое отхождение околоплодных вод может повести к ряду осложнений: выпадению мелких частей, преждевременной отслойке плаценты и пр.

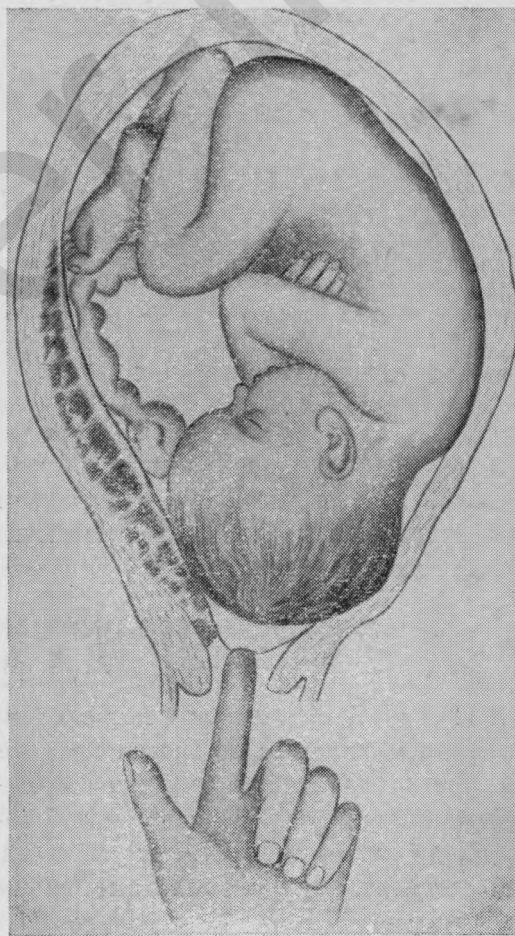


Рис. 47 РАЗРЫВ ПЛОДНОГО ПУЗЫРЯ ПАЛЬЦЕМ

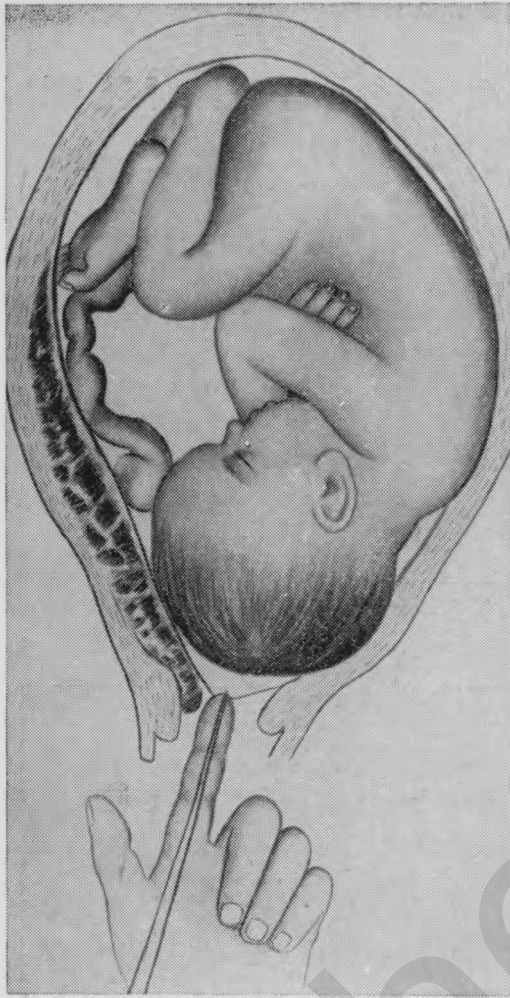


Рис. 48 РАЗРЫВ ПЛОДНОГО ПУЗЫРЯ
БРАНШЕЙ ПУЛЕВЫХ ЩИПЦОВ

Под контролем пальца во влагалище вводится бранша пулевых щипцов и давлением острия бранши сзади-наперед прорываются оболочки плодного пузыря.

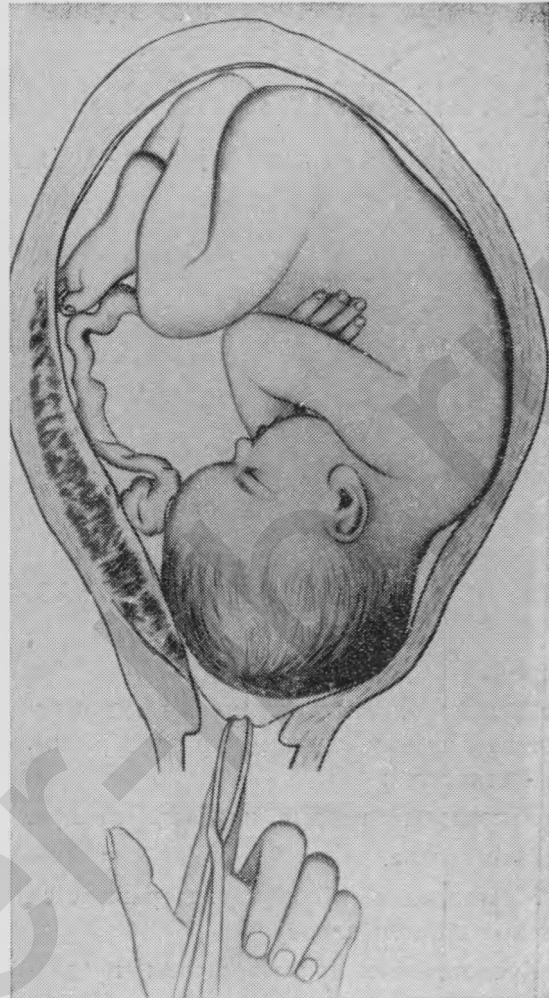

Рис. 49 РАЗРЫВ ПЛОДНОГО ПУЗЫРЯ
ПУЛЕВЫМИ ЩИПЦАМИ

Под контролем пальца во влагалище вводится в сомкнутом виде пулевые щипцы, которыми захватывается и разрывается плодный пузырь.

МЕТОД ПОСТОЯННОГО ВЛЕЧЕНИЯ ЗА ГОЛОВКУ ПО А. А. ИВАНОВУ

В 1932 году *А. А. Иванов* рекомендовал для усиления схваток и остановки кровотечения при частичном предлежании плаценты накладывать на кожу предлежащей головки плода щипцы *Мюзо. Я. И. Русин* предложил специальные кожно-головные щипцы (рис. 50).

В последнее время вместо метода постоянного влечения за головку по *А. А. Иванову* в акушерской практике внедряется новый

метод ускорения родов применением вакуум-аппарата.

Условия для операции наложения кожно-головных щипцов по *А. А. Иванову*:

1. Головное предлежание.
2. Плодный пузырь должен быть вскрыт.
3. Соответствие размеров головки плода тазу.
4. Открытие маточного зева не менее чем на $1\frac{1}{2}$ —2 поперечных пальца.

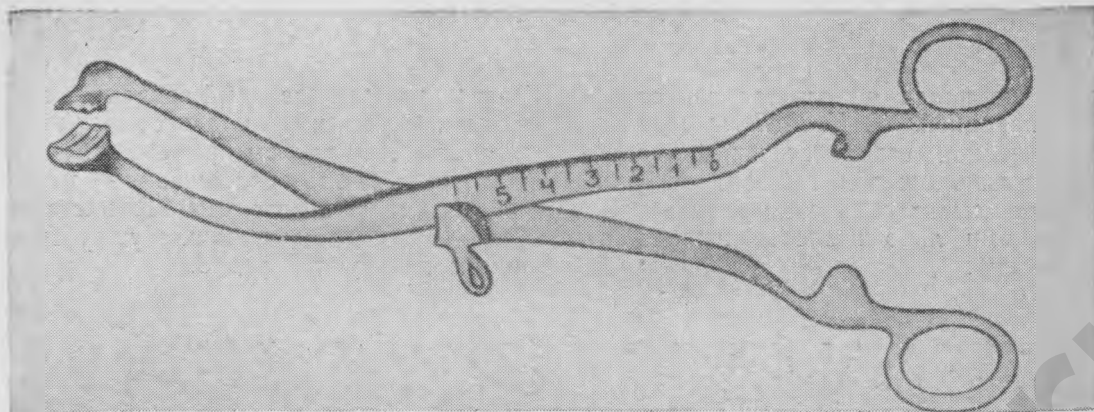


Рис. 50 КОЖНО-ГОЛОВНЫЕ ЩИПЦЫ (модель Я. И. Русина)

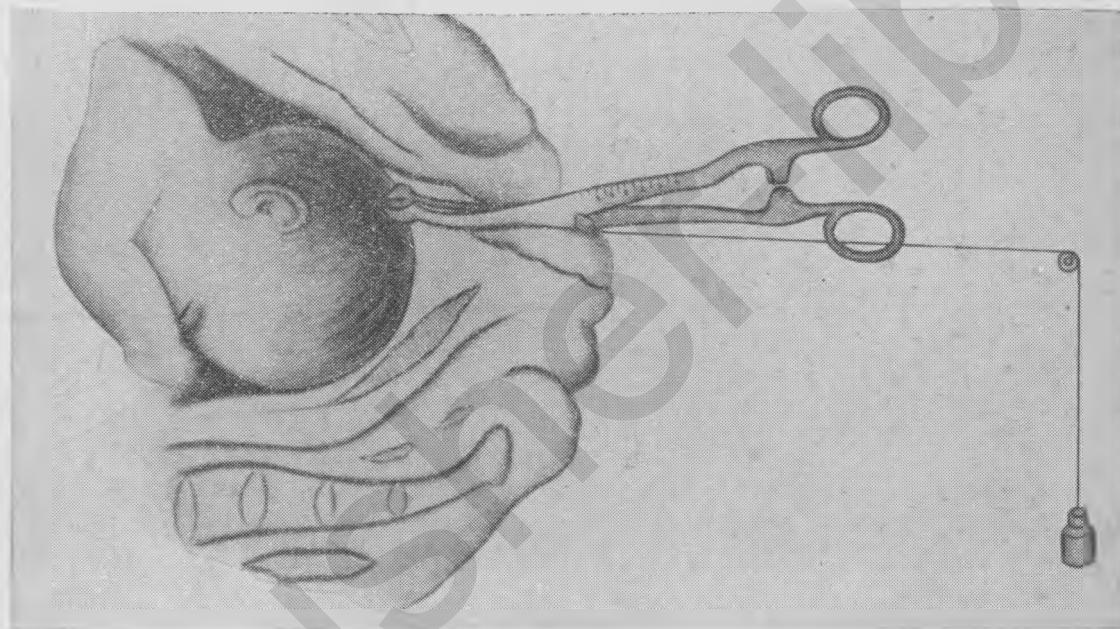


Рис. 51 ЗАХВАТ ЩИПЦАМИ СКЛАДКИ КОЖИ НА ГОЛОВКЕ

Техника операции.

Специальными кожно-головными щипцами (рис. 50), либо пулевыми или двузубцами Мюзо (в замкнутом виде) под контролем одного-двух пальцев, приставленных к области головки (затылка), захватывается

кожа головки (рис. 51). Легким подтягиванием щипцов кнаружи проверяют, прочно ли захвачена она. К рукояткам браншей щипцов (или к металлической петле в щипцах Русина) привязывается марлевый бинт с подвешенным к нему грузом, который перекидывается через спинку кровати.

ВЫЖИМАНИЕ ПЛОДА

Выжимание плода не является самостоятельной операцией. *Н. Н. Феноменов* рассматривал ее как вспомогательный прием при физиологических родах (схватках) или при оперативном их окончании (при извлечении щипцами, либо извлечении плода за тазовый конец).

Этот прием, примененный вовремя и с соблюдением необходимых правил, дает нужные результаты. При грубом применении его наблюдались тяжелые осложнения — до разрыва матки включительно. В настоящее время большинство советских акушеров этим приемом пользуются редко.

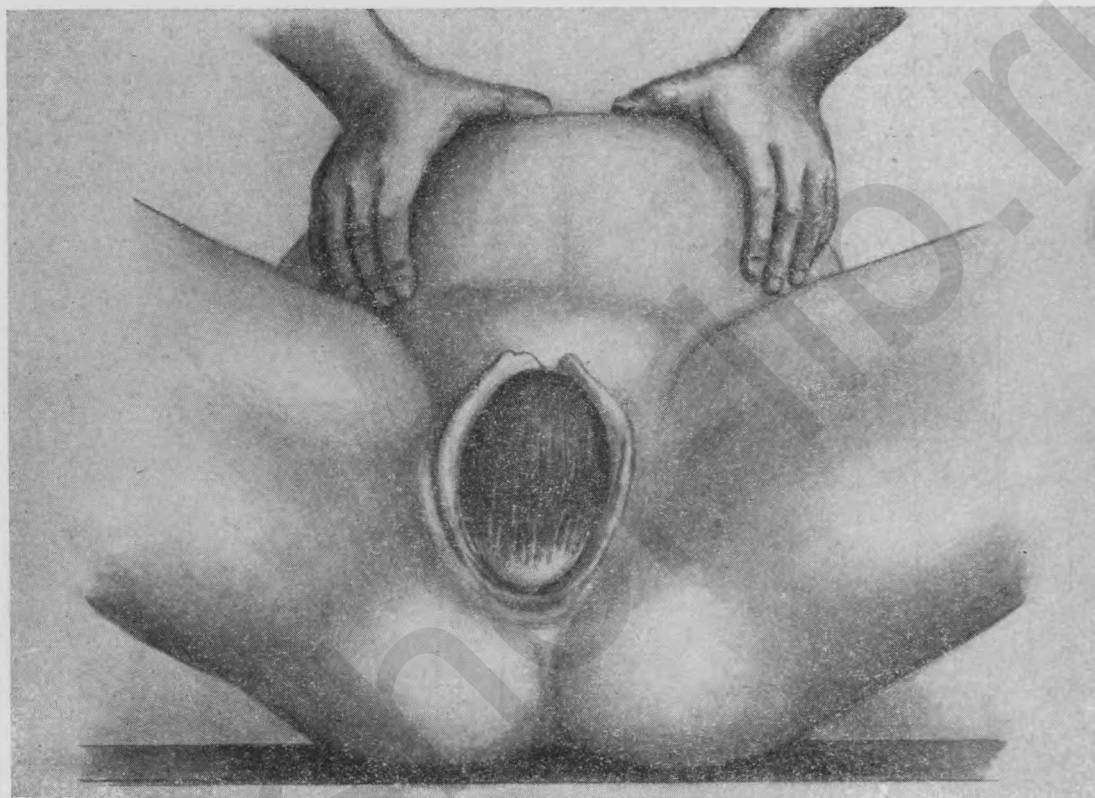


Рис. 52 ВЫЖИМАНИЕ ПЛОДА

Роженица укладывается на низкую кровать, акушер становится слева от роженицы. Обе руки акушер кладет ладонной поверхностью на дно матки. Матка переводится на среднюю линию живота. Большие пальцы

укладываются у дна матки, а остальные — на боковой ее поверхности. Акушер надавливает на высоте схватки на дно матки, подражая схватке-потуге.

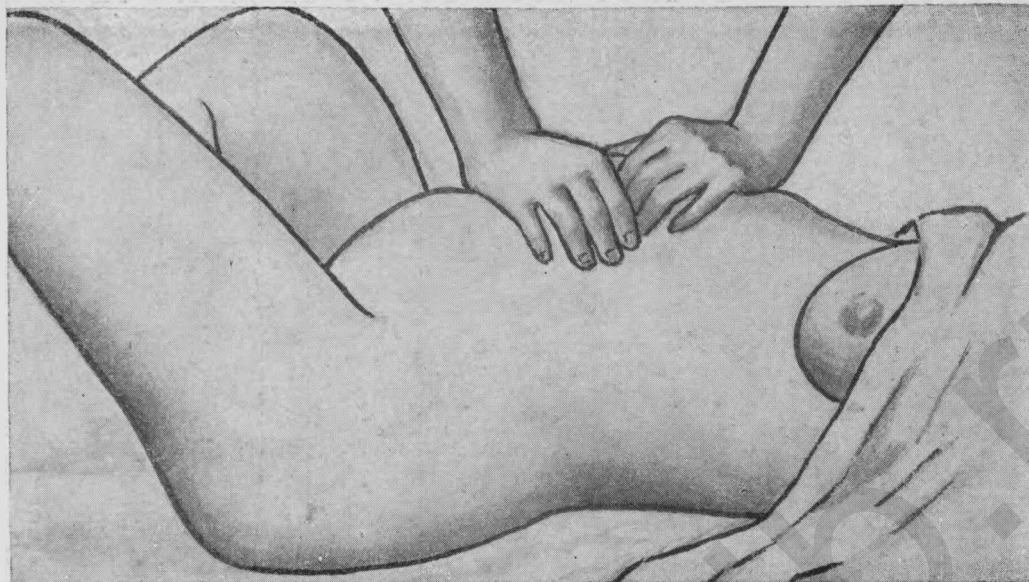


Рис. 53 СПОСОБ ВЫЖИМАНИЯ ПЛОДА ПО Я. Ф. ВЕРБОВУ

Выжимание плода, по мнению *Вербова*, представляет известную опасность не только для матери, но и для плода, так как давление на матку в области плаценты прекращает приток к ней крови. Вместо этого при-

ема *Я. Ф. Вербов* предложил свою модификацию, которая заключается в том, что руками врача при давлении на матку создается опора, необходимая для работы мускулатуры матки.

БИНТ ВЕРБОВА. ТЕХНИКА ПРИМЕНЕНИЯ ЕГО. МОДИФИКАЦИЯ БИНТА ВЕРБОВА

Я. Ф. Вербов предложил специальный бинт для брюшных стенок роженицы, который, по его мнению, создает опору для матки при родах, обеспечивая более эффективное сокращение ее мускулатуры.

Бинт *Вербова* состоит из двух отдельных частей: полупояса, охватывающего спину роженицы в области талии, и щита, располо-

женного на ее животе так, что он покрывает всю переднюю поверхность матки. Щит и полупояс соединены между собой подвижно при помощи шнурков или лент и колец таким образом, что бинт легко и быстро может быть затянут во время потуги, распускаясь по окончании ее.

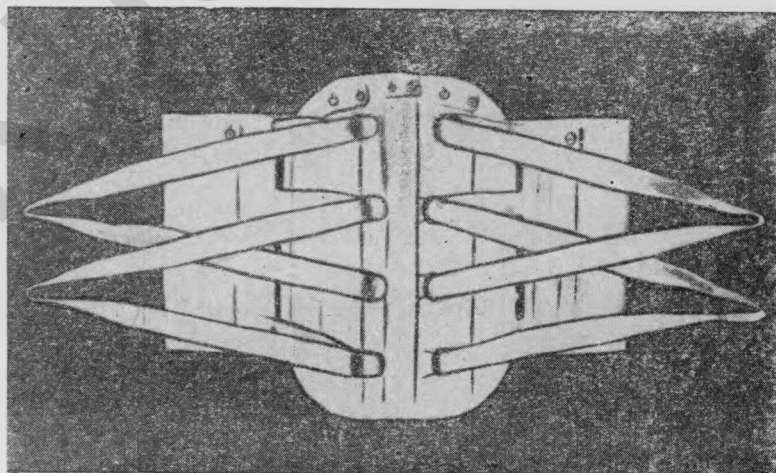


Рис. 54 БИНТ ВЕРБОВА



**Рис. 55 ПРИМЕНЕНИЕ БИНТА ВЕРБОВА С ПОМОЩЬЮ
ОБСЛУЖИВАЮЩЕГО ПЕРСОНАЛА**

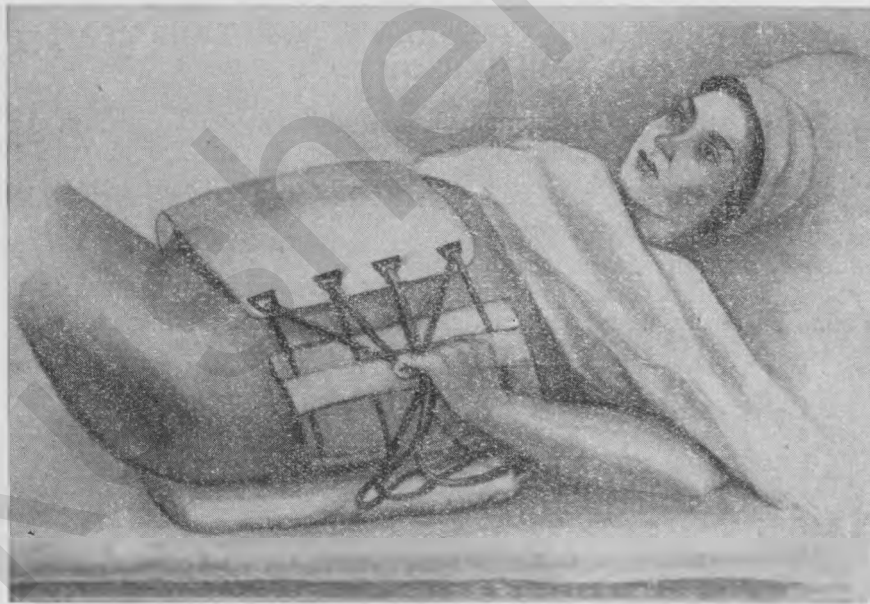

Рис. 56 ПРИМЕНЕНИЕ БИНТА ВЕРБОВА САМОЙ РОЖЕНИЦЕЙ

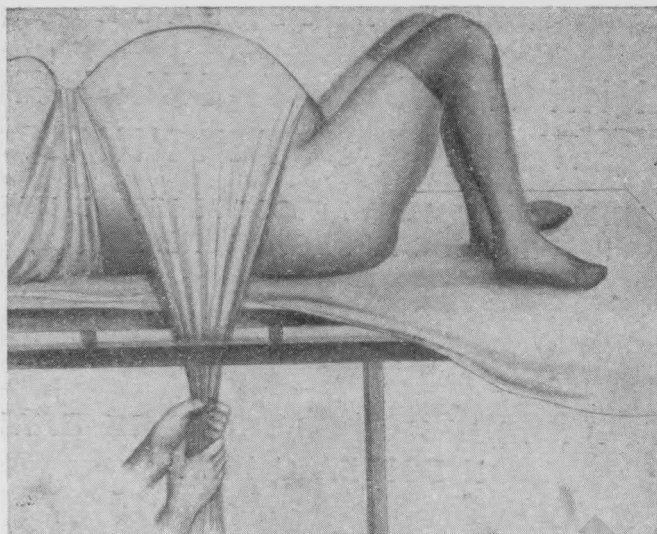


Рис. 57 МОДИФИКАЦИЯ БИНТА ВЕРБОВА
(бинт из простыни)

Бинт *Я. Ф. Вербова* нашей промышленностью пока не изготавливается, поэтому его приходится заменять широким полотенцем или простыней.

Простыню складывают по диагонали так,

чтобы получился широкий бинт. Когда бинт наложен на живот роженицы, концы его продевают через край родильной кровати, чтобы облегчить затягивание их (рис. 57).

ОПЕРАЦИИ И ОПЕРАТИВНЫЕ ПОСОБИЯ ПРИ КРОВОТЕЧЕНИЯХ

(ПРЕДЛЕЖАНИЕ ПЛАЦЕНТЫ, КРОВОТЕЧЕНИЯ В ПОСЛЕДОВОМ И
РАННЕМ ПОСЛЕРОДОВОМ ПЕРИОДАХ)

КРОВОТЕЧЕНИЕ ПРИ ПРЕДЛЕЖАНИИ ПЛАЦЕНТЫ И БОРЬБА С НИМ

В клинических условиях при предлежании плаценты, особенно центральном или близком к нему, операция — кесарево сечение — является операцией выбора. В условиях работы врача на участке, где произвести кесарево сечение не всегда возможно, ранний поворот по *Брэкстон-Гиксу* является и сейчас выходом из такого тяжелого осложнения родов, как центральное предлежание плаценты.

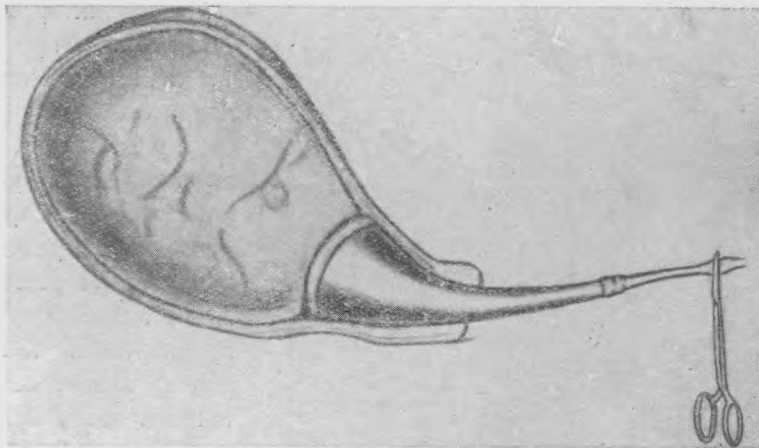
Борьба с анемией при предлежании плаценты должна быть начата немедленно по ее возникновению путем переливания крови (см. разд. IX).

Поворот производится при открытии зева шейки матки на два-три пальца. Во влагалище вводится кисть руки, а в матку только два-три пальца, в зависимости от открытия зева. Предлежащая плацентарная ткань протравливается в центре пальцами, оболочки разрываются инструментом (корнцангом, пулевыми щипцами). Отыскивается обычным путем ножка (любая) и захватывается пальцами, а при затруднении — пулевыми щипцами (рис. 160, 162). Плод в большинстве случаев (80%) — мертвый. Захваченная пальцами или пулевыми щипцами ножка низводится до такого положения, при котором она, тампонируя шейку, не остановит кровотечения (а не до колена, как это делается при повороте для исправления положения плода). На ножку плода можно надеть марлевую петлю (рис. 161), к которой подвешивают небольшой груз (200—250 г).

Извлечение плода за тазовый конец при предлежании плаценты противопоказано. Ранний поворот на ножку при центральном предлежании плаценты в настоящее время большинством родовспомогательных учреждений не рекомендуется. Вместо него применяются метрейриз или кесарево сечение.

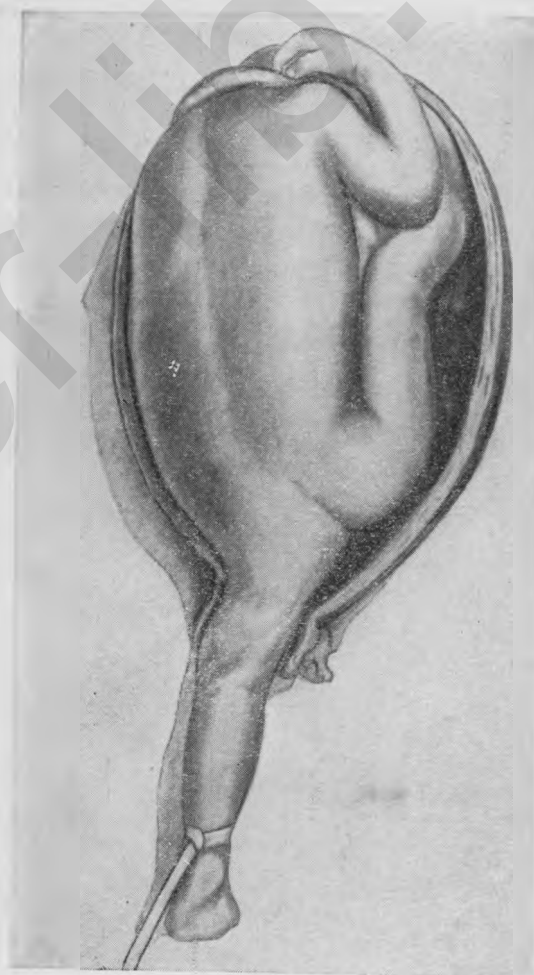

Рис. 58 РАННИЙ ПОВОРОТ НА НОЖКУ
ПО БРЭКСТОН-ГИКСУ ПРИ ЦЕНТРАЛЬНОМ
ПРЕДЛЕЖАНИИ ПЛАЦЕНТЫ
ИЛИ БЛИЗКОМ К НЕМУ
(тампонирующее действие)

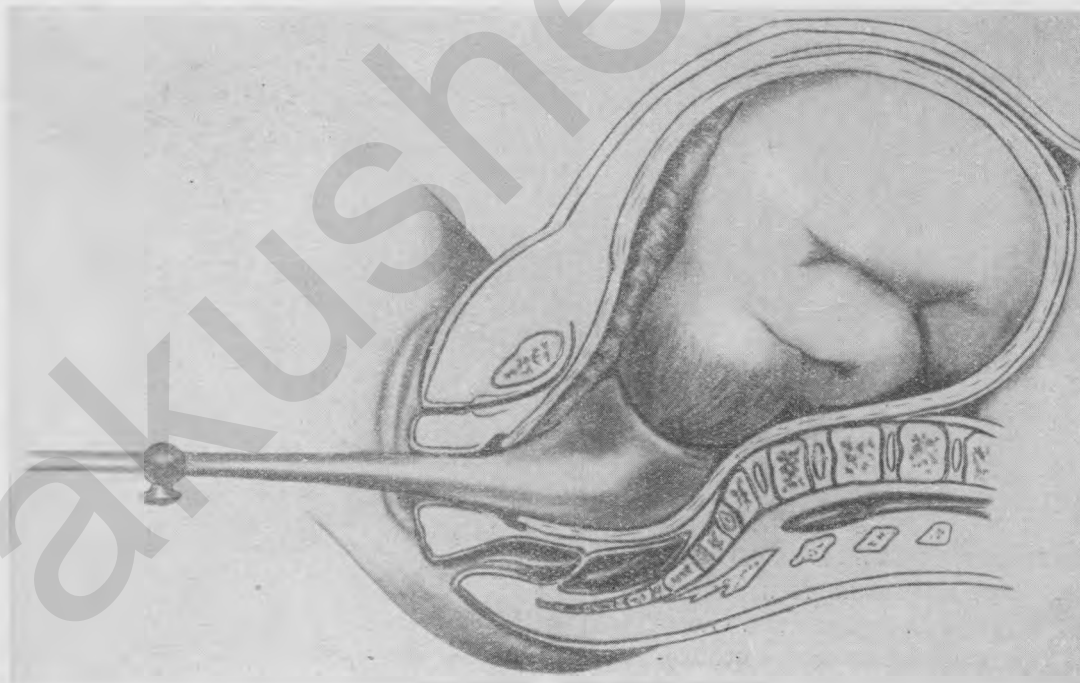


**Рис. 59 МЕТРЕЙРИНТЕР ЛЕЖИТ В МАТКЕ
ЭКСТРАОВУЛЯРНО (внеблочечно)**

Экстраовулярно метрейринтер вводится при ригидности шейки матки и при искусственном прерывании беременности, главным образом при поздних выкидышах. Необходимым условием для внеблочечного

(экстраовулярного) введения метрейринтера является раскрытие шейки матки не менее чем на два поперечных пальца.

Техника применения метрейринтера описана на стр. 38.



**Рис. 60 МЕТРЕЙРИНТЕР, ВВЕДЕННЫЙ В МАТКУ ПРИ ЧАСТИЧНОМ
(боковом) ПРЕДЛЕЖАНИИ ПЛАЦЕНТЫ**

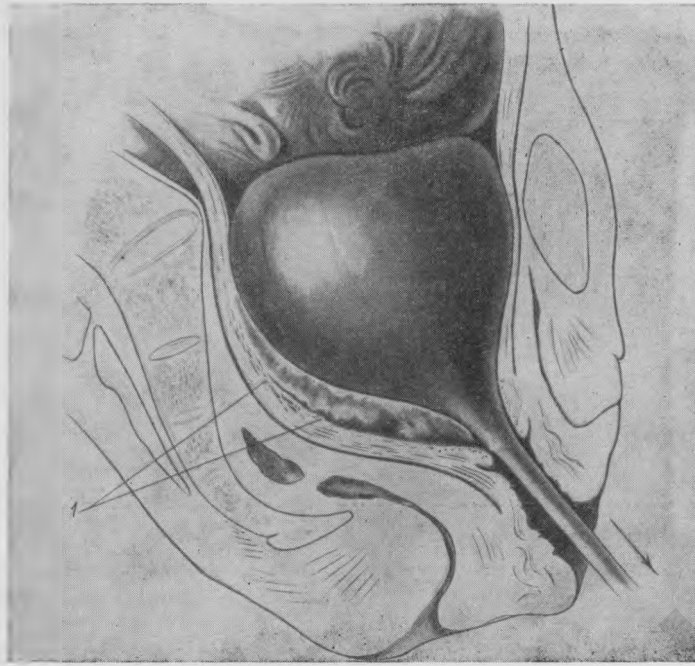


Рис. 61. ТАМПОНАДА МЕТРЕЙРИНТЕРОМ ПРИ ЦЕНТРАЛЬНОМ ПРЕДЛЕЖАНИИ ПЛАЦЕНТЫ (интраовулярный метрейриз)

1 — кровоточащие маточно-плацентарные сосуды

Метрейринтер применяется для остановки кровотечения при частичном (боковом — рис. 60) или полном (центральном — рис. 61) предлежании плаценты в тех случаях, когда нет возможности произвести кесарево сечение на месте или транспортировать роженицу для этого в соответствующее лечебное учреждение. При предлежании плаценты метрейринтер может остановить кровотечение лишь в том случае, если он будет введен интраовулярно (интраовулярно). Груз или совсем не применяется, или его подвешивают в пределах 150—200 г.

Техника введения метрейринтера описана на стр. 38.

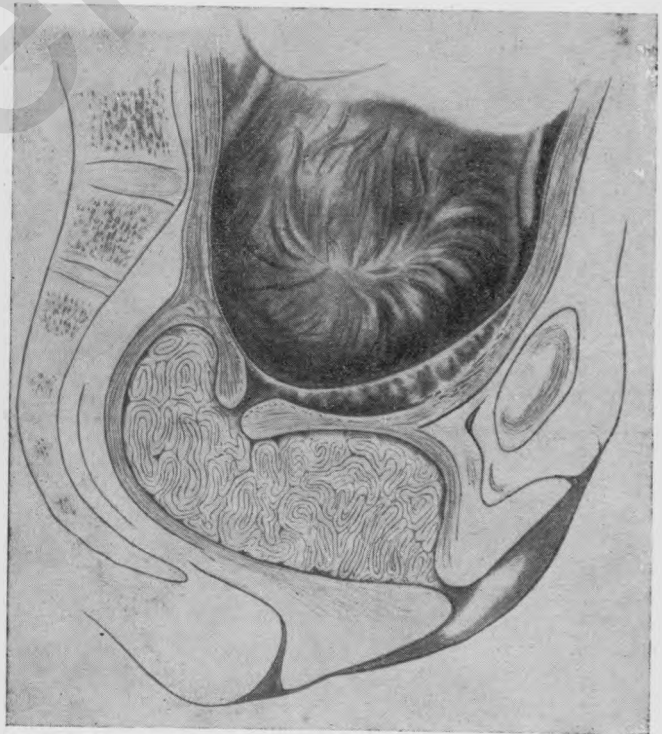


Рис. 62. ТАМПОНАЦИЯ ВЛАГАЛИЩА ПРИ ПРЕДЛЕЖАНИИ ПЛАЦЕНТЫ (временная) ДЛЯ ТРАНСПОРТИРОВКИ БЕРЕМЕННОЙ

Тампонада влагалища как метод лечения при предлежании плаценты всеми акушерами осуждается. Однако ее изредка применяют при необходимости транспортировать больную в родовспомогательное учреждение, где ей может быть оказано соответствующее хирургическое лечение.

ОПЕРАЦИИ ПРИ ЗАДЕРЖАНИИ ПОСЛЕДА ИЛИ ЕГО ЧАСТЕЙ

Общепринятый современный принцип ведения последового периода основан на том, чтобы отделение детского места, а также выделение последа наружу предоставлять силам самого организма.

Если по истечении двух часов при отсутствии кровотечения или каких-либо других осложнений послед не выделяется, следует установить, отделилась или не отделилась плацента. Если будет установлено, что плацента отделилась, то после опорожнения мочевого пузыря прибегают к изложенным ниже приемам (выделение последа по способу *Абуладзе*, выжимание последа по *Креде-Лазаревичу* и т. д. — рис. 63, 64, 65, 66, 67, 68).

Причинами нарушений процесса отделения плаценты от стенок матки являются: плохая сократительная способность маточной мускулатуры и патологические изменения губчатого слоя отпадающей оболочки или прорастание ворсинками глубоких слоев маточной стенки. В крайне редких случаях

ворсинки прорастают в глубь слизистой оболочки вплоть до мышечного слоя, в результате чего образуется приращение последа (*placenta accreta s. increta*), требующее операции удаления матки (лапаротомии).

Встречается и легкая форма — более плотное прикрепление плаценты, (*placenta adherens*). В этих случаях приходится прибегать к операции ручного отделения плаценты (рис. 69). Наконец, наблюдаются случаи задержки последа в результате его ущемления (рис. 70), обычно встречающиеся на почве неправильного ведения последового периода.

В последнее время намечается тенденция пересмотреть ведение последового периода. Появились предложения перейти к более активному методу, причем не только в отношении отделившегося, но даже и неотделившегося последа. Большинство советских акушеров, однако, против насильственного вмешательства в ведении последового периода, так как это может привести к ряду осложнений.

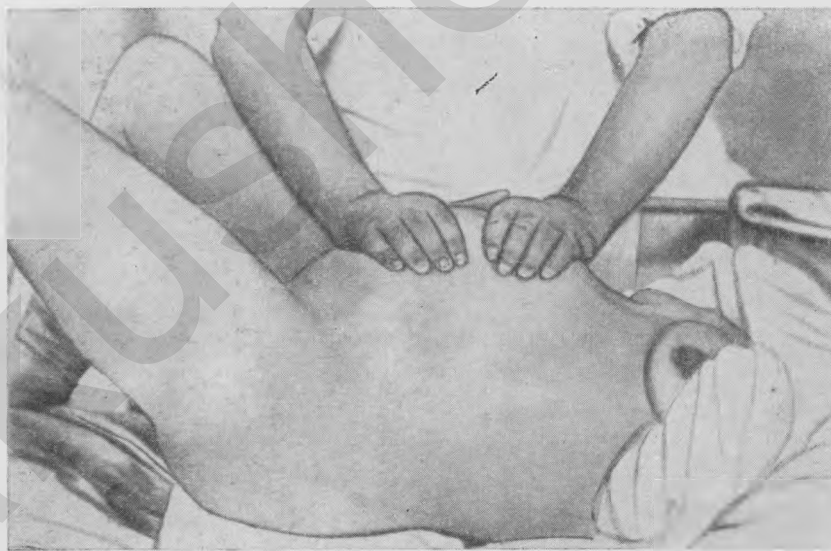


Рис. 63 ВЫДЕЛЕНИЕ ПОСЛЕДА ПО СПОСОБУ Д. А. АБУЛАДЗЕ

Способ *Абуладзе* (предложен в 1907 году) состоит в следующем: после опорожнения мочевого пузыря брюшная стенка захватывается обеими руками в складку по средней

линии и приподнимается кверху, роженице предлагается потужиться, после чего послед легко рождается.

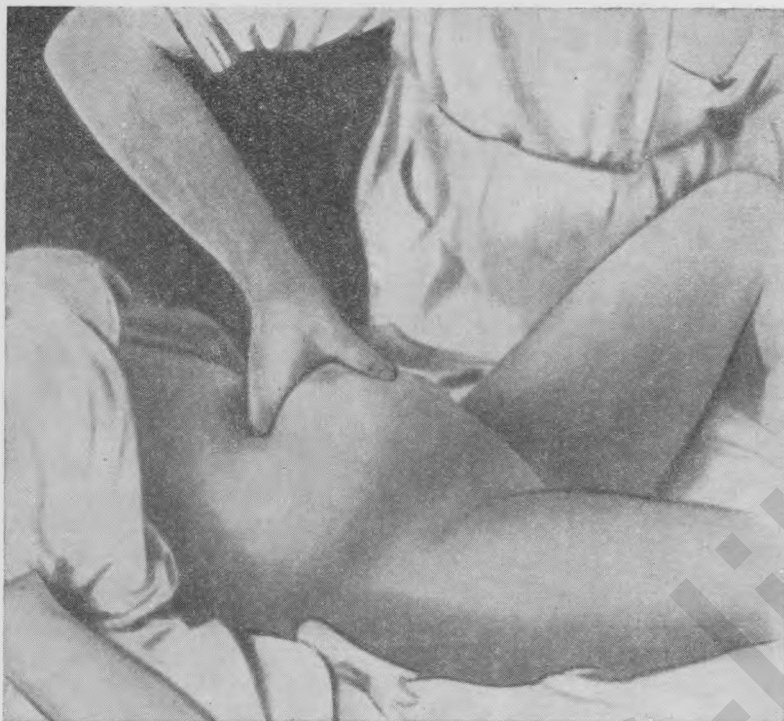

Рис. 64 ВЫЖИМАНИЕ ПОСЛЕДА ПО
КРЕДЕ—ЛАЗАРЕВИЧУ

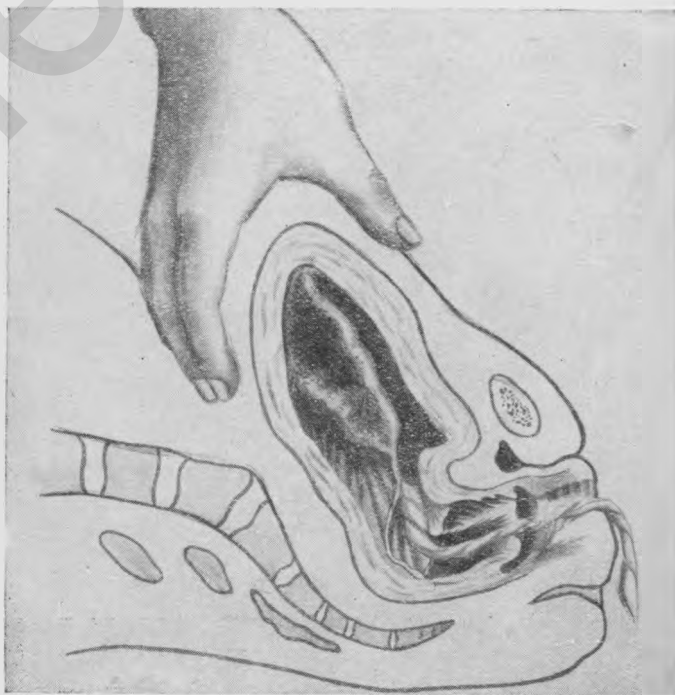

Рис. 65 ВЫЖИМАНИЕ ПОСЛЕДА ПО
КРЕДЕ—ЛАЗАРЕВИЧУ
(схема)

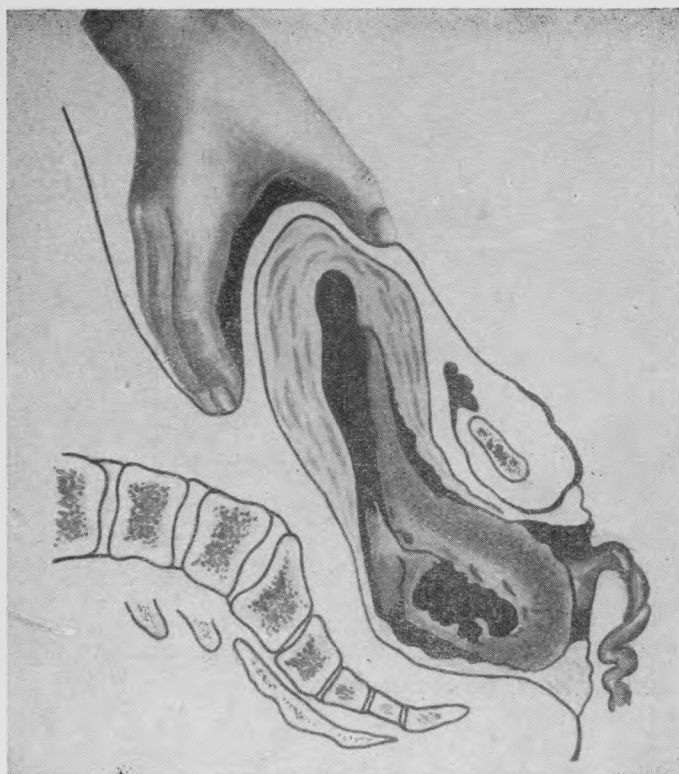


Рис. 66 ВЫЖИМАНИЕ ПОСЛЕДА.
ПОСЛЕД ВО ВЛАГАЛИЩЕ

Техника выжимания последа по *Креде—Лазаревичу*:

1. Опорожнение мочевого пузыря.
2. Матка, обычно отклоненная вправо, выводится на среднюю линию.
3. Легким массированием дна матки вызывается ее сокращение.
4. Дно сократившейся матки обхватывают правой рукой (рис. 64, 65) таким образом, чтобы четыре пальца лежали на задней стенке матки, ладонь приходилась на ее дно, а большой палец располагался на передней стенке.

5. Выжимание последа производят надавливанием руки на дно матки, сжимая его между пальцами в передне-заднем раз-
мере. Нажимая ладонью на дно матки вниз и вперед в направлении оси таза, стараются столкнуть матку в крестцовую впадину. Послед при этом легко выходит из влагалища (рис. 66, 67). При неправильном и форсированном применении способа *Креде-Лазаревича* может произойти размождение плаценты, иногда даже шок, особенно в роже-
ниц, обессиленных родовым актом, потерей крови и чрезмерными болями. Описаны случаи выворота матки при неправильном и форсированном применении способа *Креде-Лазаревича*.

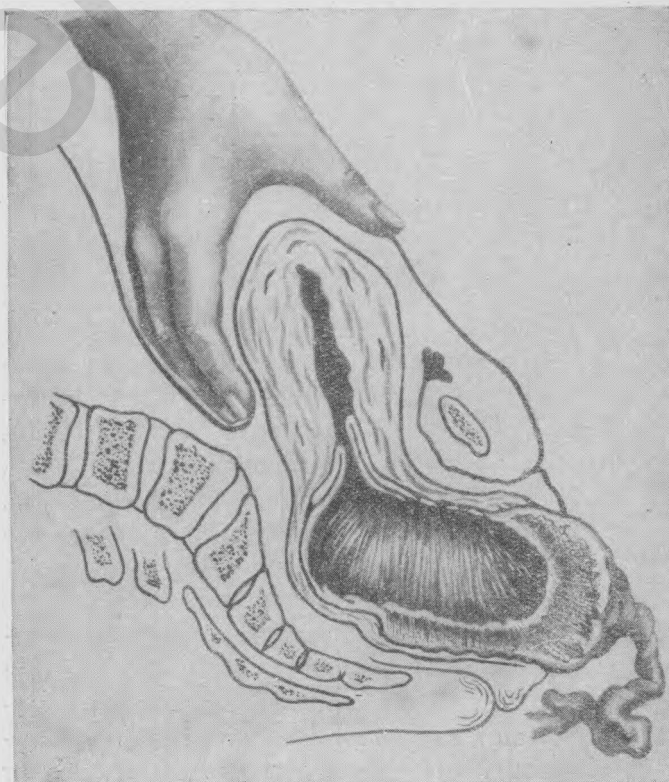

Рис. 67 ВЫЖИМАНИЕ ПОСЛЕДА.
ПОСЛЕД РОЖДАЕТСЯ

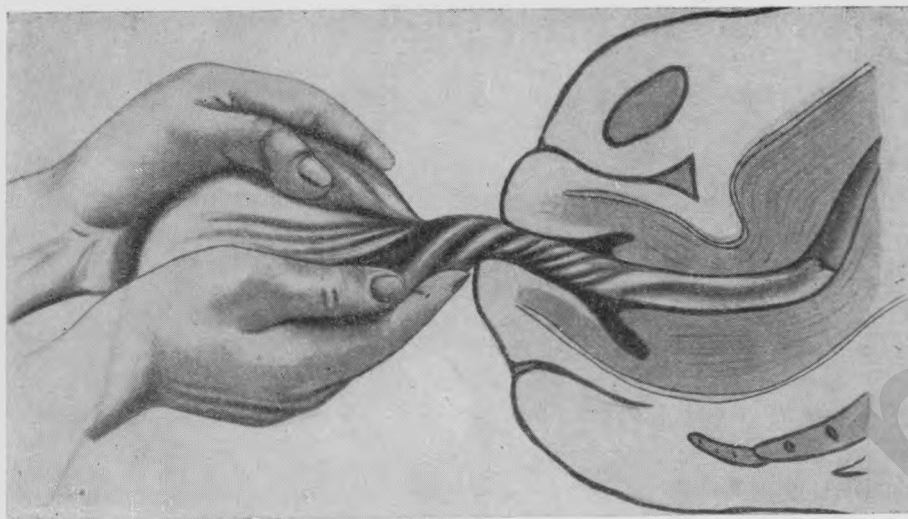


Рис. 68 СКАТЫВАНИЕ ОБОЛОЧЕК В КАНАТИК

Как только плацента вышла наружу, ее складут на ладони обеих рук и осторожным скручиванием освобождают и выводят оболочки, не обрывая их.

Под наркозом, после опорожнения мочевого пузыря, вводится во влагалище и матку «акушерски» сложенная рука (рис. 148), обильно смазанная стерильным вазелином. Натянув слегка второй рукой пуповину, акушер скользит рукой кверху, вдоль по пуповине, до места прикрепления плаценты. Вторая рука со стороны брюшных стенок захватывает и фиксирует дно матки. Внутренняя рука пилообразными движениями концов пальцев (отделение плаценты желательнее производить ульнарной стороной мизинца) осторожно отделяет плаценту от стенки матки. После отделения плаценты и обследования полости матки внутренняя рука вместе с последом выводится наружу.

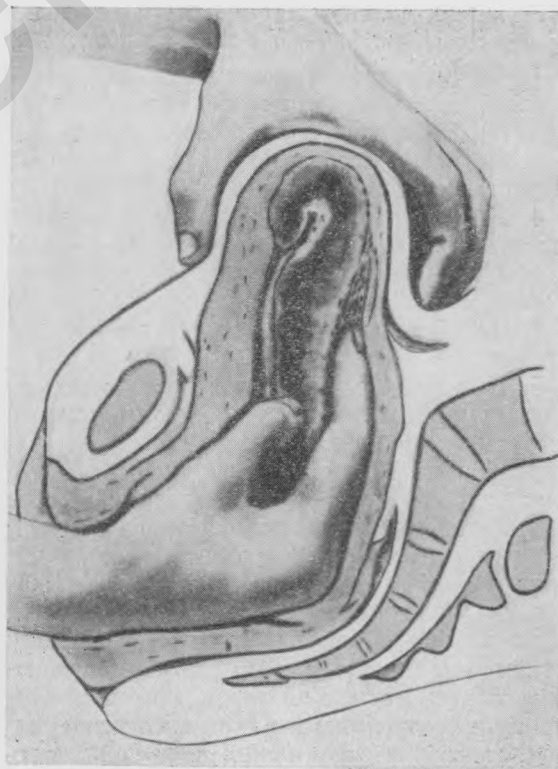
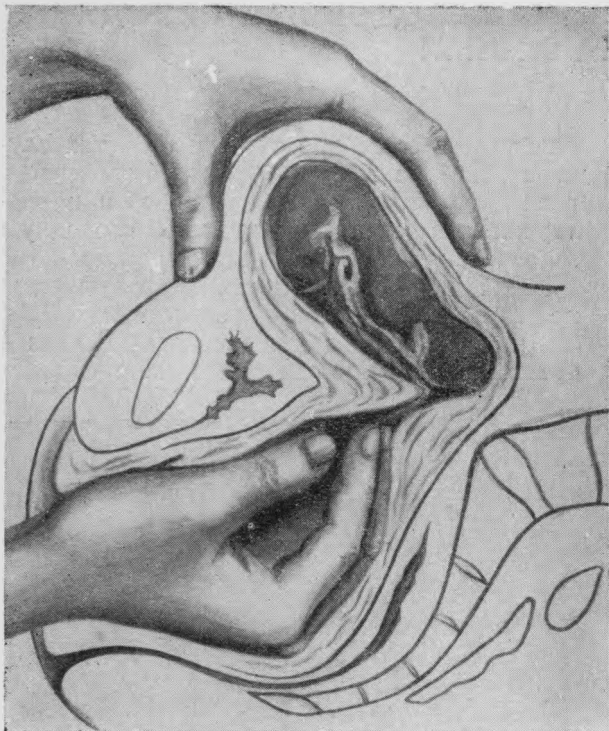


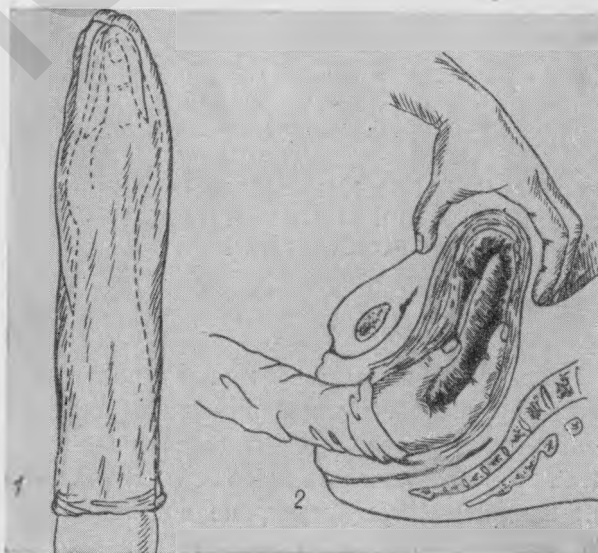
Рис. 69 РУЧНОЕ ОТДЕЛЕНИЕ ПЛАЦЕНТЫ



**Рис. 70 РУЧНОЕ ВЫДЕЛЕНИЕ ПОСЛЕДА
ПРИ СПАЗМЕ ВНУТРЕННЕГО ЗЕВА**

При задержании последа вследствие спазма внутреннего зева применяют наркоз, под влиянием которого спазм обычно проходит. Рука акушера свободно входит в полость матки, проникая между стенкой матки и плацентой, почти уже отделившейся от матки. Одним движением руки производится удаление отделившегося ущемленного последа.

Во избежание загрязнения руки при введении ее в родовые пути *Л. Л. Окинчиц* предложил стерильный чехол (рукав), сделанный из тонкой, плотной бязи. Чехол надевается на вводимую руку так, что нижний конец его захватывается изнутри кистью руки (рис. 71, 1). Рукав предварительно обильно смачивается лизолом или стерильным вазелиновым маслом, что делает его скользким. Дойдя до внутреннего зева матки, акушер распускает сложенную в кулак кисть руки. Помощник подтягивает рукав за верхний конец его у локтевого сгиба, и освобожденная от рукава кисть акушера проникает стерильной в полость матки (рис. 71, 2).



**Рис. 71 РУКАВ Л. Л. ОКИНЧИЦА
И ЕГО ПРИМЕНЕНИЕ**

1 — чехол (рукав), одетый на руку,
2 — освобожденная от чехла (рукава)
кисть акушера

КРОВОТЕЧЕНИЯ В РАННЕМ ПОСЛЕРОДОВОМ ПЕРИОДЕ И БОРЬБА С НИМИ

При наличии кровотечения из половых органов после рождения последа необходимо прежде всего установить источник кровотечения. Для этого следует тщательно осмотреть наружные половые органы, влагалище, своды и шейку матки, чтобы исключить возможное кровотечение из этих мягких частей (разрывы). При отсутствии разрывов можно предположить наличие гипотонического

или атонического кровотечения. В этих случаях действия врача должны быть строго последовательными, без суетливости и растерянности: следует сохранять «холодную голову, горячее сердце и быстрые руки».

Ниже приводятся меры, рекомендуемые при гипо- и атонических кровотечениях. Если они не дают эффекта, то необходимо сделать чревосечение с удалением матки.

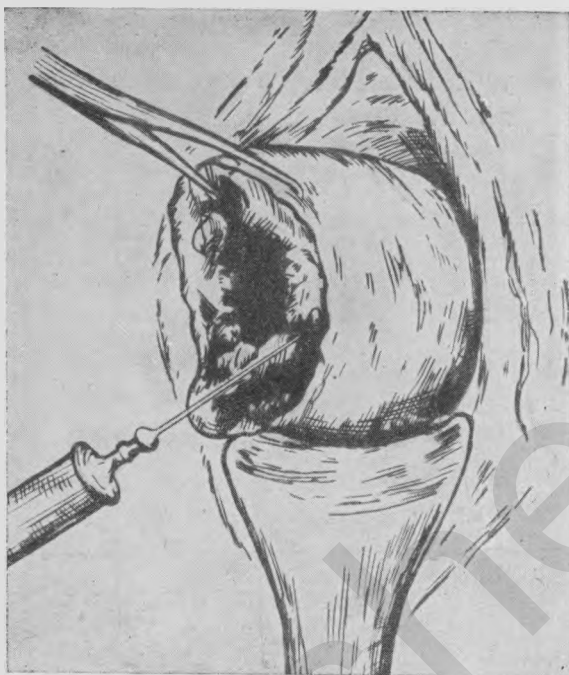


Рис. 72 ИНЪЕКЦИЯ ПИТУИТРИНА В ШЕЙКУ МАТКИ ПРИ ГИПОТОНИЧЕСКОМ КРОВОТЕЧЕНИИ

Пулевыми шипцами в зеркалах подтягивают переднюю губу шейки матки (немедленно после родов при зияющей половой щели это можно сделать и без зеркал) и вводят шприцем 1 мл питуитрина в толщу губы шейки, стараясь при этом не проколоть ее насквозь. Инъекцию питуитрина рекомендуется применять в тяжелых случаях внутривенно в количестве 0,5—1 мл в 20 мл 40% раствора глюкозы. Раствор питуитрина должен вводиться **очень** медленно (иначе возможен шок).

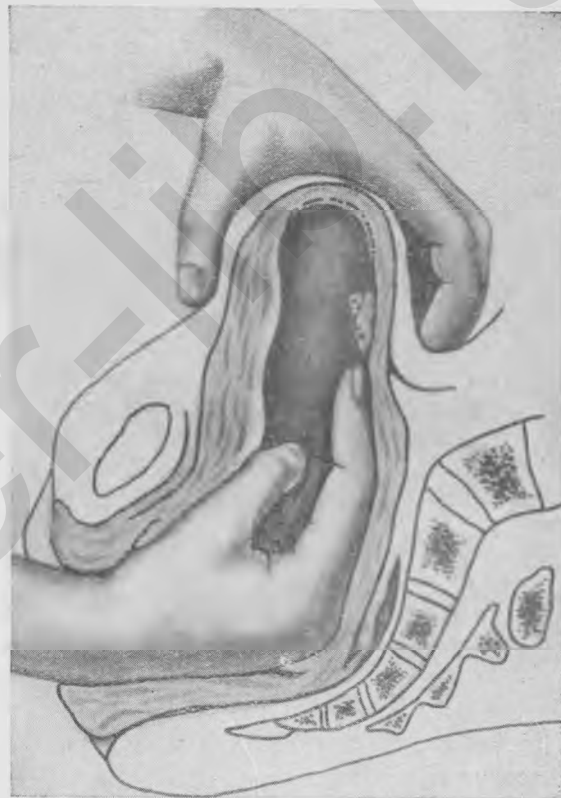

Рис. 73 РУЧНОЕ ОБСЛЕДОВАНИЕ ПОЛОСТИ МАТКИ

После опорожнения мочевого пузыря одной рукой широко разводятся под эфирным наркозом половые губы; другая рука, конусообразно сложенная, вводится во влагалище и дальше в полость матки. Наружная рука через брюшную стенку фиксирует дно матки. Введенная в матку рука обследует главным образом плацентарную площадку, удаляя остатки плацентарной ткани, обрывки оболочек и сгустки крови.

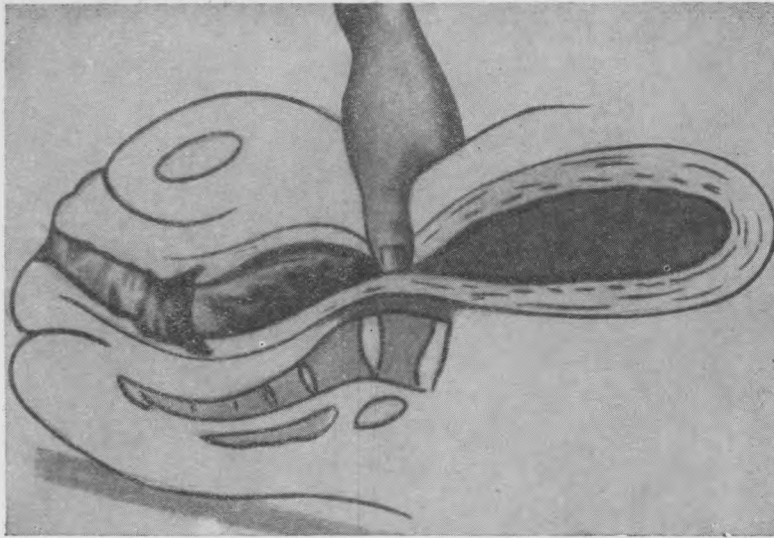


Рис. 74 ПРИЕМ Г. Г. ГЕНТЕРА ДЛЯ ОСТАНОВКИ ГИПОТОНИЧЕСКОГО КРОВОТЕЧЕНИЯ (схема)

После опорожнения мочевого пузыря роженице придается положение *Тренделенбурга* (с опущенным вниз туловищем). Левой рукой проникают глубоко между лоном и маткой по направлению к мысу. Зажимают нижний сегмент матки между большим и указательным пальцами, поднимая при этом сильно матку вверх. Сжатый между пальцами нижний сегмент матки прижимают к позвоночнику. В таком положении надо удерживать матку 5—15 минут до полной остановки кровотечения.

Один из способов остановки гипотонического или атонического кровотечения — прижатие рукой аорты к позвоночнику (до прекращения кровотечения). Впервые этот прием был применен в акушерской практике *И. П. Лазаревичем* в 1862 году. Прижатие аорты ведет к временной аноксии мускулатуры матки, что вызывает энергичное ее сокращение.

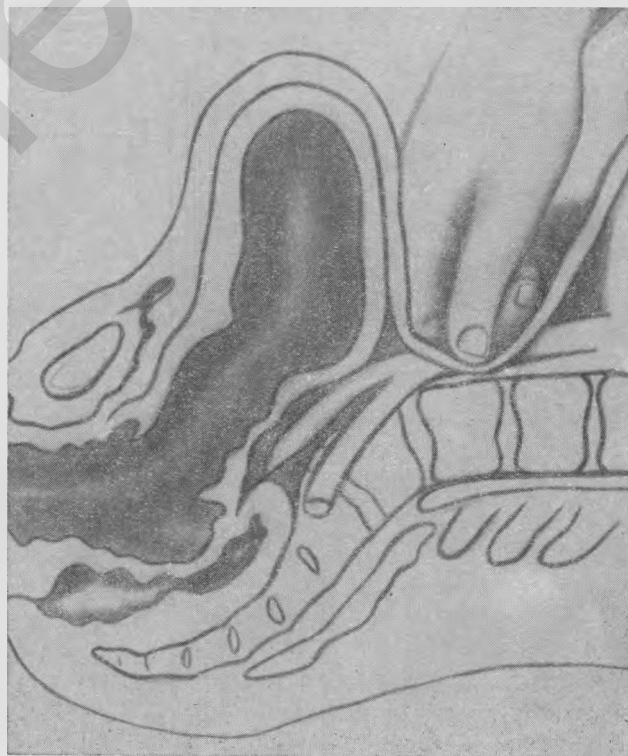


Рис. 75 ПРИЖАТИЕ БРЮШНОЙ АОРТЫ РУКОЙ

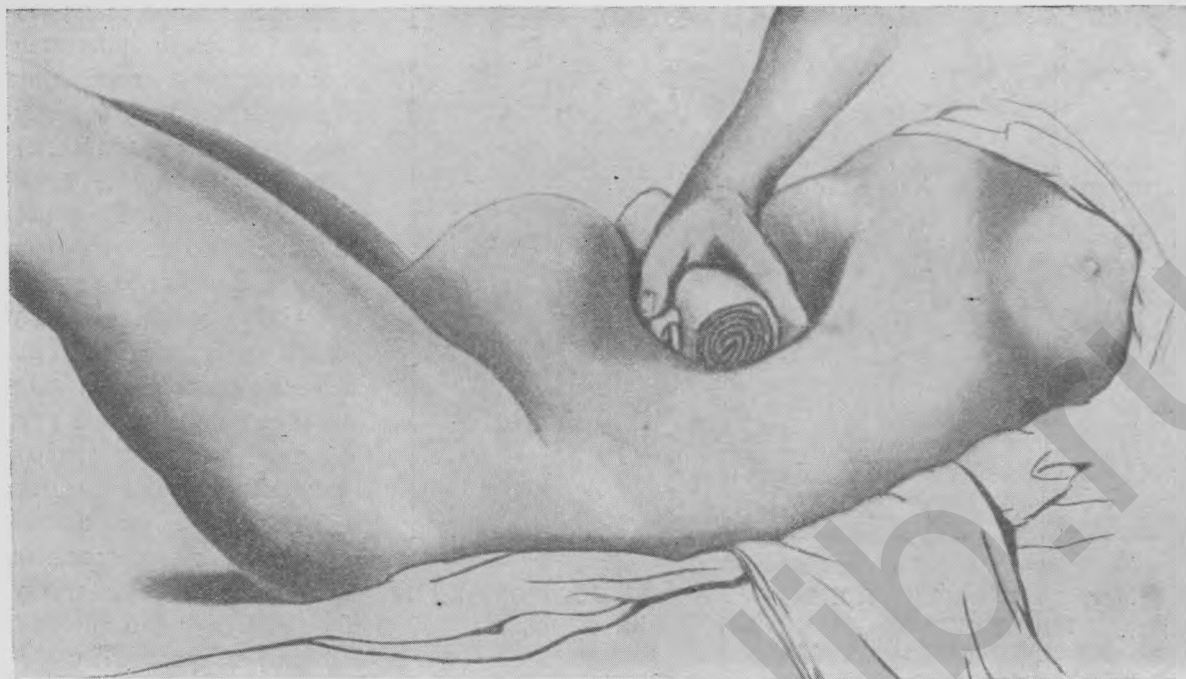

Рис. 76 ПРИЖАТИЕ БРЮШНОЙ АОРТЫ ПРИ ПОМОЩИ ВАЛИКА

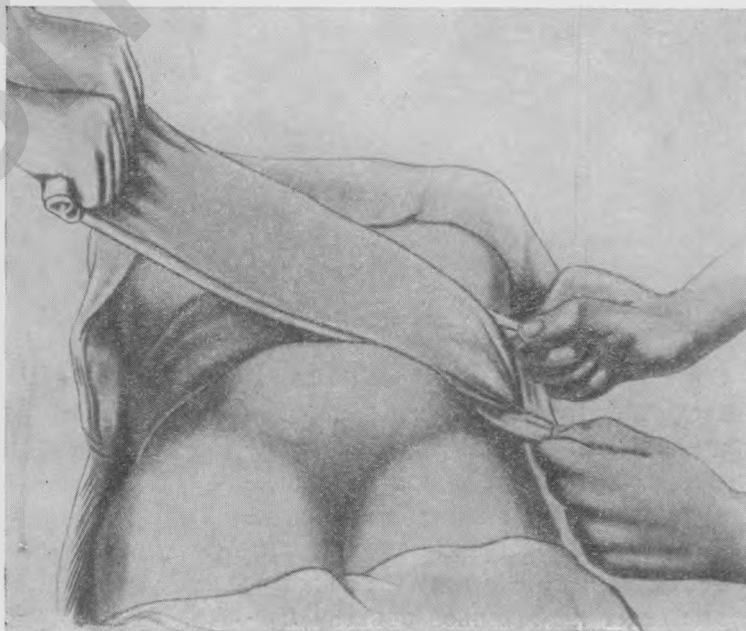


Рис. 77 ТУГОЕ ПРИБИНТОВАНИЕ ВАЛИКА

Так как рука, прижимающая аорту, быстро устает, рекомендуется прижимать аорту к позвоночнику с помощью валика (рис. 76), туго его прибинтовав (рис. 77).

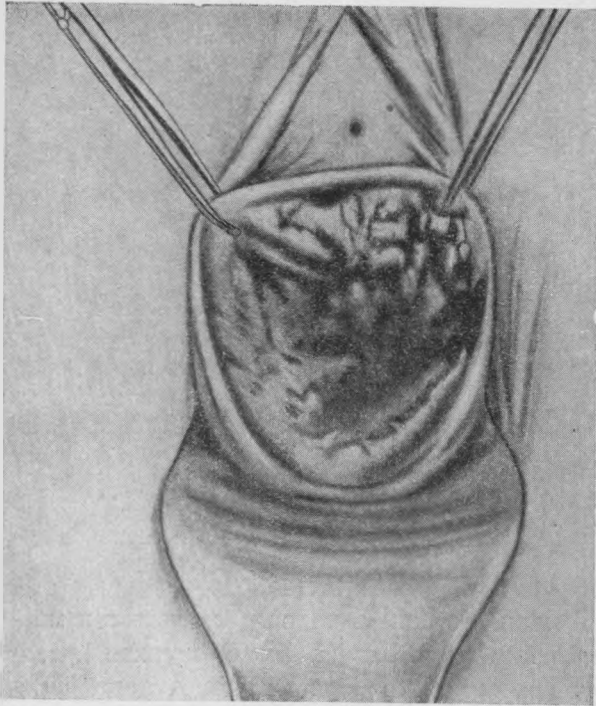


Рис. 78 ТАМПОНАДА МАТКИ И ВЛАГАЛИЩА ПРИ ГИПО- И АТОНИЧЕСКОМ КРОВОТЕЧЕНИИ. ШЕЙКА МАТКИ ОБНАЖЕНА ДЛЯ ТАМПОНАЦИИ

При опорожненном предварительно мочевом пузыре зеркалами обнажается шейка матки, затем она захватывается пулевыми щипцами и низводится ко входу во влагалище.

Длинным пинцетом или корнцангом продвигают широкий марлевый бинт до дна матки и под контролем другой руки, обхватывающей дно матки со стороны брюшных покровов, плотно выполняют всю маточную полость. Чтобы удержать марлю в матке, одновременно туго тампонируют шейку матки и своды влагалища. В интересах асептики до тампонады рекомендуется закрывать марлевой салфеткой область заднепроходного отверстия.

8*

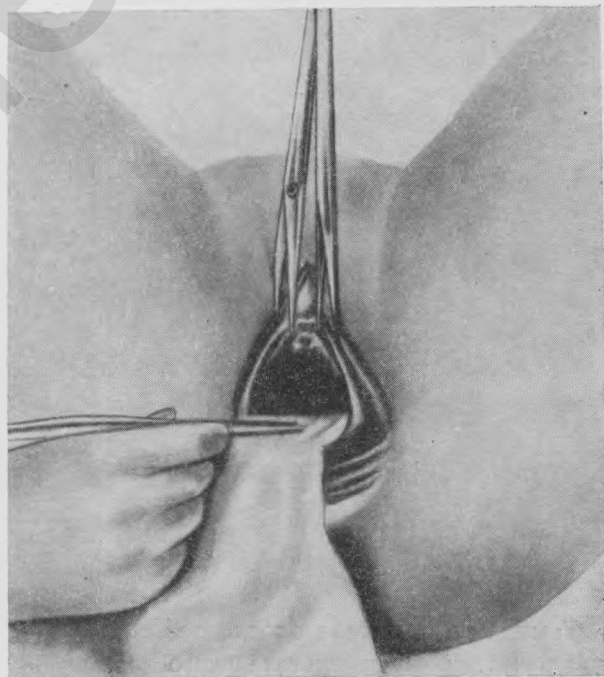
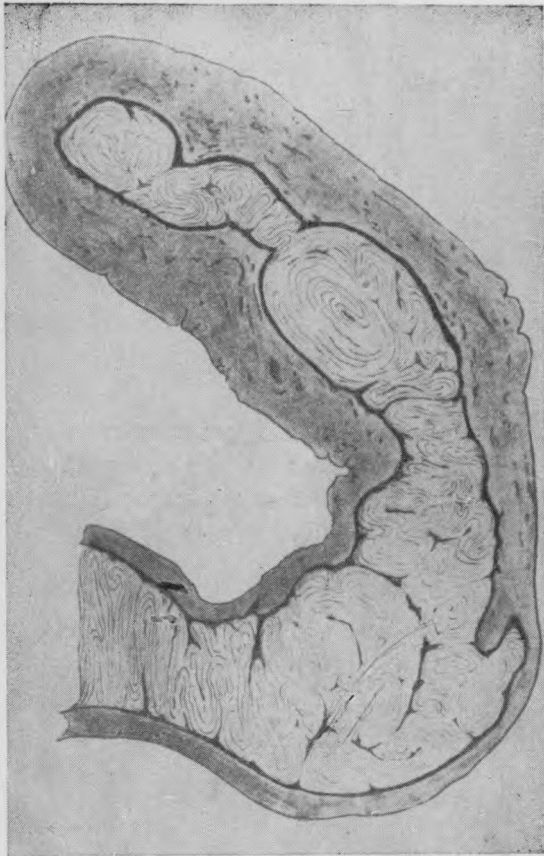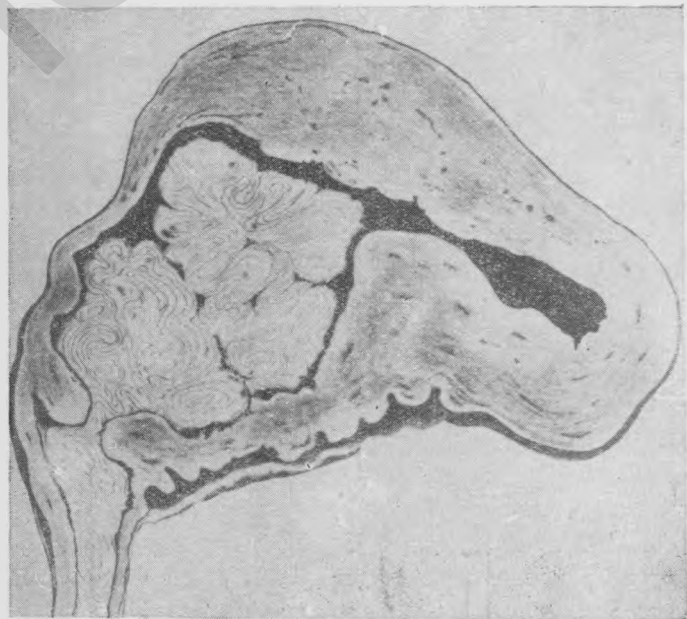


Рис. 79 ВВЕДЕНИЕ МАРЛИ В ПОЛОСТЬ МАТКИ ПРИ ТАМПОНАЦИИ



Тампон целиком заполнил всю полость матки, шейки и влагалище, плотно прижав кровоточащие сосуды в области плацентарной площадки.

Рис. 80 ПОЛОЖЕНИЕ ТАМПОНА В МАТКЕ ПРИ ПРАВИЛЬНОЙ ТАМПОНАЦИИ



Тампон не заполнил плотно полость матки, в результате чего кровь накапливается между тампоном и стенкой матки. Кровотечение продолжается.

Рис. 81 ПОЛОЖЕНИЕ ТАМПОНА В МАТКЕ ПРИ НЕПРАВИЛЬНОЙ ТАМПОНАЦИИ

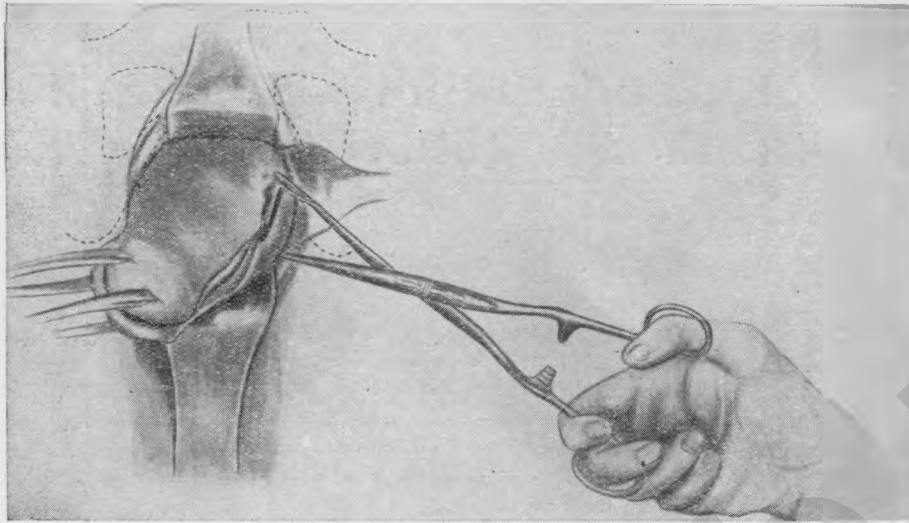


Рис. 82 УЩЕМЛЕНИЕ ПАРАМЕТРИЕВ
(сжатие маточных артерий клеммами по способу Генкеля)

По опорожнении мочевого пузыря и введении зеркал во влагалище пулевыми щипцами захватывают обе губы шейки матки, сильно подтягивая шейку на себя и несколько кзади (книзу); затем с обеих сторон шейки, перпендикулярно к ней, частично прихватывая ее мускулатуру, накладывают через боковые своды на 12—24 часа специальные клеммы или крепкие щипцы *Мюзо*. По пред-

ложению *И. Е. Тиканадзе* могут быть наложены вместо щипцов *Мюзо* обычные кишечные зажимы (они меньше травмируют ткани). Для защиты от пролежней закладывают тампоны. Недостаток этого способа — возможное травмирование мочеточников и соседних тканей. В последнее время большинство советских акушеров высказывается против применения способа *Генкеля*.

АКУШЕРСКИЕ ОПЕРАЦИИ И ОПЕРАТИВНЫЕ ПОСОБИЯ ПРИ РОДОВОМ ТРАВМАТИЗМЕ

В большинстве случаев разрывы промежности, влагалища и шейки матки даже у первородящих не наблюдаются. При отсутствии должного наблюдения и необходимой помощи при родах возможны нарушения целостности мягких тканей родовых путей, требующие врачебного вмешательства. В течение

родового акта может наступить одно из самых тяжелых осложнений — разрыв матки, который чаще всего происходит в результате неправильного ведения родов. Наконец, из-за неумелого ведения патологических родов могут образоваться мочеполовые свищи.

РАЗРЫВЫ И ПОВРЕЖДЕНИЯ НАРУЖНЫХ ПОЛОВЫХ ОРГАНОВ РОЖЕНИЦ

К травматическим повреждениям в пределах вульвы относятся: разрывы в области преддверия влагалища, малых губ, по ходу мочеиспускательного канала и в области клитора. Все эти разрывы, за исключением незначительных, следует зашивать, кровоточащие сосуды обкалываются.

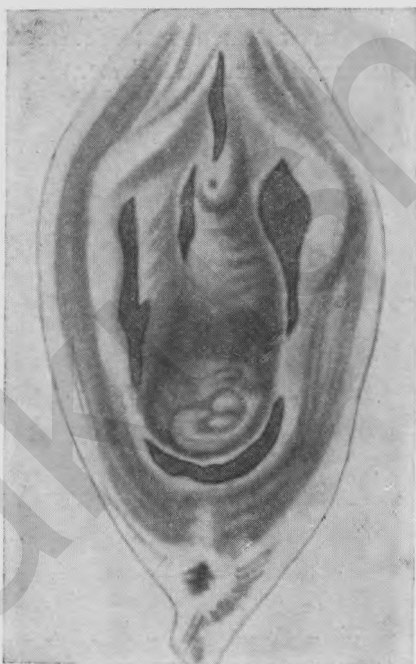


Рис. 83 РАЗРЫВЫ В ПРЕДЕЛАХ НАРУЖНЫХ ПОЛОВЫХ ОРГАНОВ РОЖЕНИЦЫ

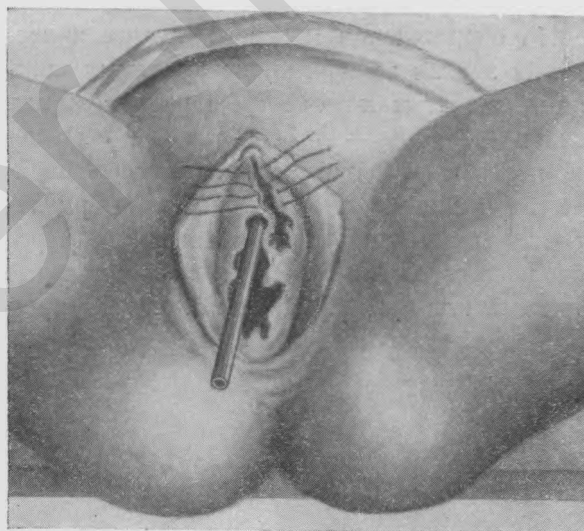


Рис. 84 ЗАШИВАНИЕ РАЗРЫВА В ОБЛАСТИ КЛИТОРА. В МОЧЕИСПУСКАТЕЛЬНЫЙ КАНАЛ ВВЕДЕН МЕТАЛЛИЧЕСКИЙ КАТЕТЕР

Кровотечения в области клитора и мочеиспускательного канала обычно удается остановить тугим тампонадой. В тех случаях, когда имеются более глубокие ранения в области клитора, накладываются узловатые кетгуттовые швы, причем лучше на металлическом катетере, который предварительно вводится в мочеиспускательный канал.

РАЗРЫВЫ ПРОМЕЖНОСТИ

Различают три степени разрывов промежности (характеристику разрывов промежности см. ниже). Разрывы промежности не так опасны, как разрывы шейки матки, ибо они обычно не сопровождаются большим крово-

течением. Но нарушение целостности тазового дна, которое обычно бывает при разрывах промежности, часто является причиной такого тяжелого заболевания, как опущение или выпадение матки.

Причинами разрывов промежности являются:

1. Предшествующие изменения в области промежности и наружных половых органов (ригидность тканей у пожилых первородящих, рубцовые сужения после старых разрывов, инфантилизм и др.).

2. Быстрое прохождение головки через вульварное кольцо (уличные роды, щипцы, извлечение плода за тазовый конец).

3. Прохождение головки через вульварное кольцо при переднетеменном, лобном и лицевом предлежаниях, а также при большой величине головки плода.

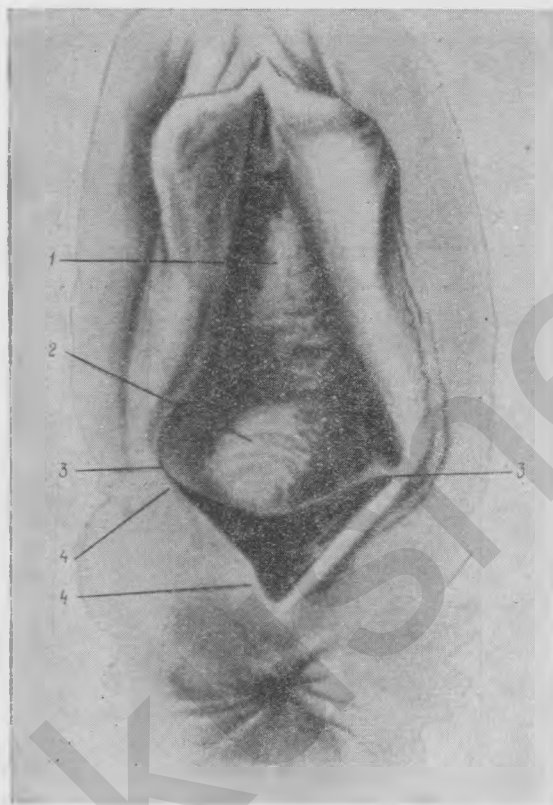


Рис. 85. РАЗРЫВ ПРОМЕЖНОСТИ ПЕРВОЙ СТЕПЕНИ

1 — передняя стенка влагалища; 2 — задняя стенка влагалища; 3 — задняя спайка; 4 — кожа промежности

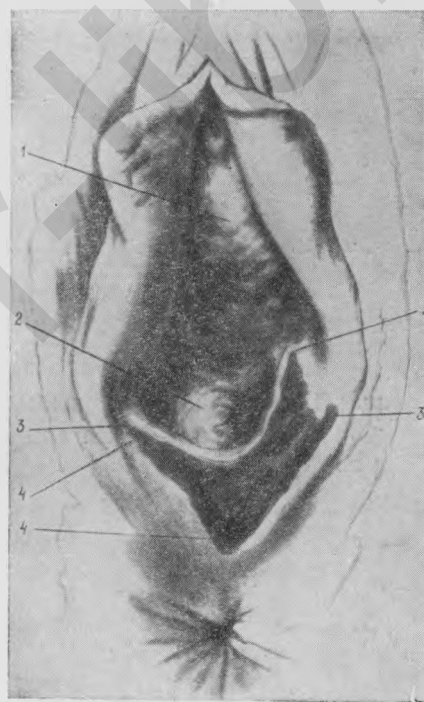

Рис. 86. РАЗРЫВ ПРОМЕЖНОСТИ ВТОРОЙ СТЕПЕНИ

1 — передняя стенка влагалища; 2 — задняя стенка влагалища; 3 — задняя спайка; 4 — кожа промежности; 5 — верхний край разрыва

При разрыве промежности первой степени разрываются задняя спайка, задняя стенка влагалища в пределах ладьеобразной

ямки и кожа промежности на протяжении до 2 см.

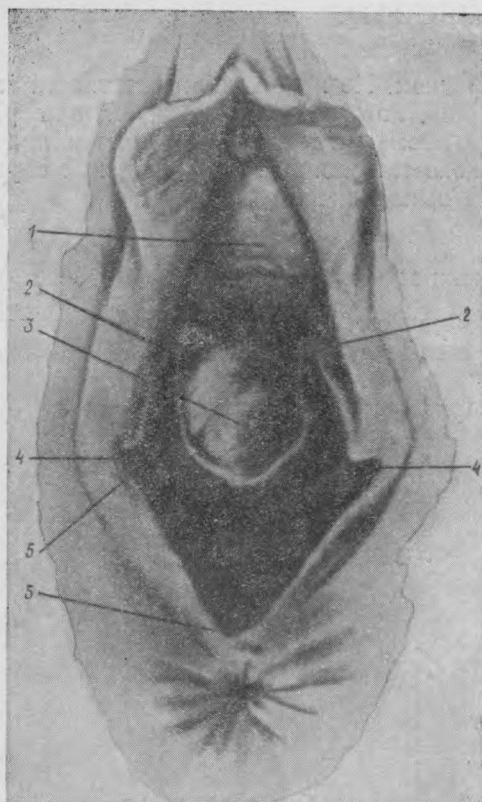


Рис. 87 ГЛУБОКИЙ РАЗРЫВ ПРОМЕЖНОСТИ ВТОРОЙ СТЕПЕНИ

1 — передняя стенка влагалища; 2 — верхний край разрыва; 3 — задняя стенка влагалища; 4 — задняя спайка; 5 — кожа промежности



Рис. 88 ОБНАЖЕНИЕ РАЗРЫВА ПРОМЕЖНОСТИ РАНО-РАСШИРИТЕЛЕМ

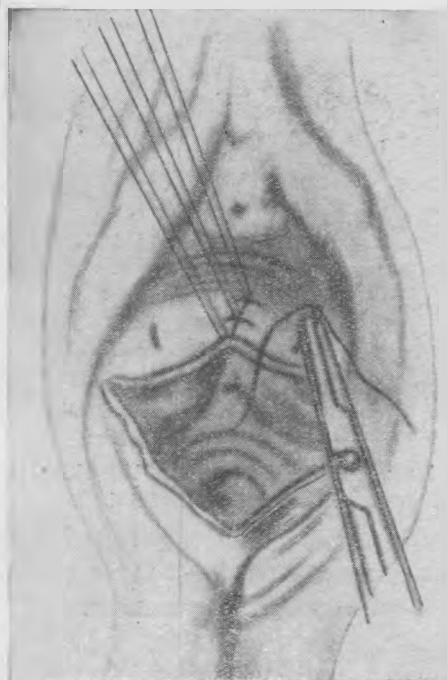


Рис. 89 ЗАШИВАНИЕ РАЗРЫВА ПРОМЕЖНОСТИ ПЕРВОЙ И ВТОРОЙ СТЕПЕНИ

При разрыве промежности второй степени, кроме кожи, разрываются фасции и мышцы — ткани анатомического образования, известного под названием сухожильного центра промежности (в этом центре сходятся мышцы и фасции всех трех этажей тазового дна — рис. 86). Разрыв может распространиться глубоко, почти до сфинктера прямой кишки (рис. 87).




Рис. 90 ЗАШИВАНИЕ РАЗРЫВА ПРОМЕЖНОСТИ ПЕРВОЙ И ВТОРОЙ СТЕПЕНИ. ПРАВИЛЬНО НАЛОЖЕННЫЕ ШВЫ (схема)

При зашивании разрыва промежности необходимо найти верхний угол разрыва (для этого можно воспользоваться ранорасширителем — рис. 88), где накладывается первый шов. Подтягиванием концов шва облегчается дальнейшее зашивание. Вкол и выкол производятся недалеко от краев раз-




Рис. 91 ЗАШИВАНИЕ РАЗРЫВА ПРОМЕЖНОСТИ ПЕРВОЙ И ВТОРОЙ СТЕПЕНИ. НЕПРАВИЛЬНО НАЛОЖЕННЫЕ ШВЫ (схема)

рыва (рис. 89). Проводить иглу надо под всей поверхностью раны (рис. 90) во избежание оставления под швом «мертвых пространств», где накапливается кровь, образуется гематома, мешающая первичному заживлению (рис. 91).

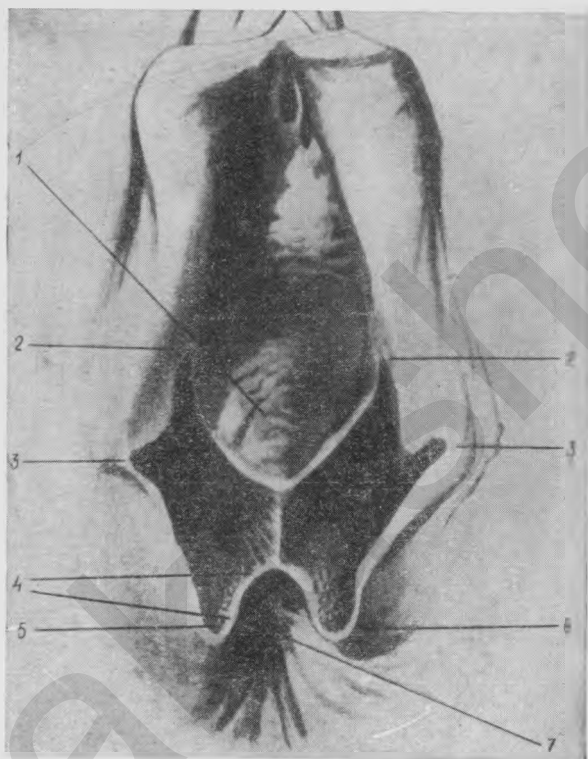


Рис. 92 РАЗРЫВ ПРОМЕЖНОСТИ ТРЕТЬЕЙ СТЕПЕНИ

1 — задняя стенка влагалища; 2 — верхний край разрыва; 3 — задняя спайка; 4 — слизистая прямой кишки; 5 — волокна сфинктера; 6 — сфинктер; 7 — задний проход

При разрыве промежности третьей степени, кроме кожи, фасций и мышц промежности, надывается или разрывается и *musc. sphincter ani* (неполный разрыв третьей степени), а иногда разрывается и слизистая оболочка прямой кишки (полный разрыв третьей степени).

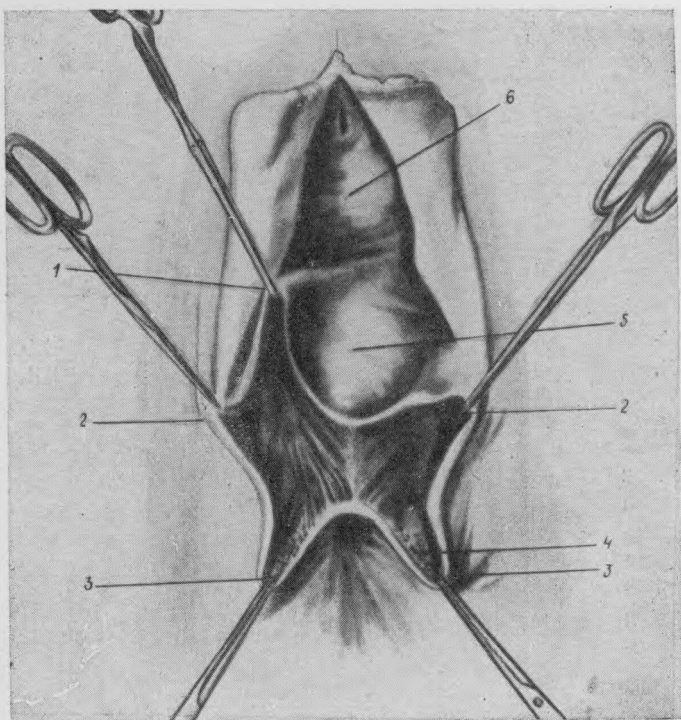


Рис. 93 ФИКСАЦИЯ КРАЕВ РАНЫ ПЕРЕД ЗАШИВАНИЕМ РАЗРЫВА ПРОМЕЖНОСТИ ТРЕТЬЕЙ СТЕПЕНИ:

1 — верхний край разрыва; 2 — задняя спайка; 3 — разрыв заднего прохода; 4 — волокна сфинктера; 5 — задняя стенка влагалища; 6 — передняя стенка влагалища

Начиная с верхнего угла разрыва прямой кишки, узловыми кетгутowymi швами соединяются края кишечной стенки, причем при зашивании не надо прокалывать слизистой прямой кишки. При восстановлении кишки следует разыскать и зашить оторванные участки сфинктера. Соединением обоих концов сфинктера по средней линии восстанавливается его целостность.

При зашивании разрыва промежности третьей степени особенно важно четко ориентироваться в топографии разрыва. Для этого необходимо хорошо обнажить края раны зажимами Кохера, чтобы травмированные тканевые части после зашивания лежали так, как до разрыва.

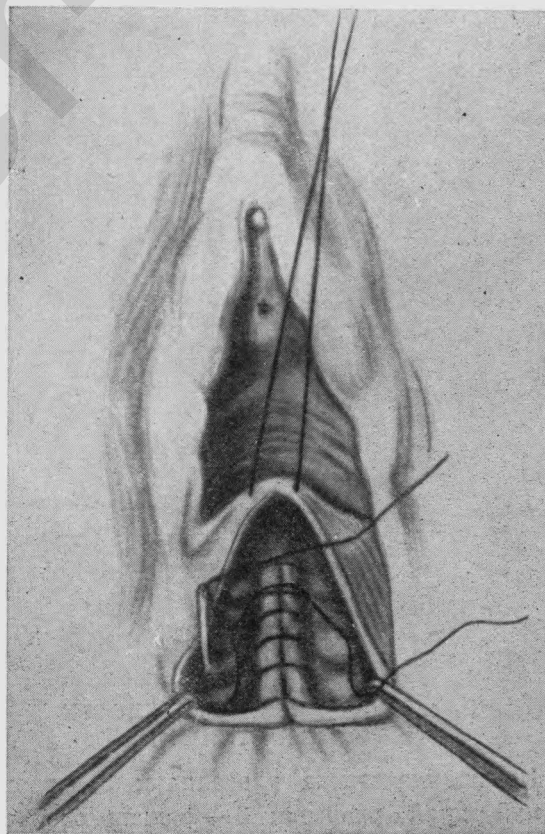


Рис. 94 ЗАШИВАНИЕ ПОЛНОГО РАЗРЫВА ПРОМЕЖНОСТИ ТРЕТЬЕЙ СТЕПЕНИ

РАЗРЫВЫ ВЛАГАЛИЩА

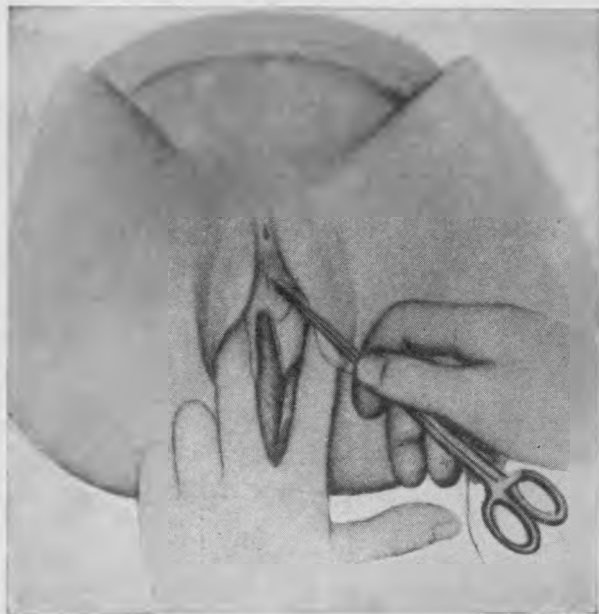

Рис. 95 ЗАШИВАНИЕ РАЗРЫВА СТЕНКИ
ВЛАГАЛИЩА

При отсутствии помощника для обнажения и зашивания разрывов влагалища рекомендуется двумя разведенными в сторону пальцами левой руки — указательным и средним — раскрыть влагалище (рис. 95).

По мере зашивания раны в глубине влагалища пальцы, раздвигающие его, постепенно извлекаются (рис. 96).

9*

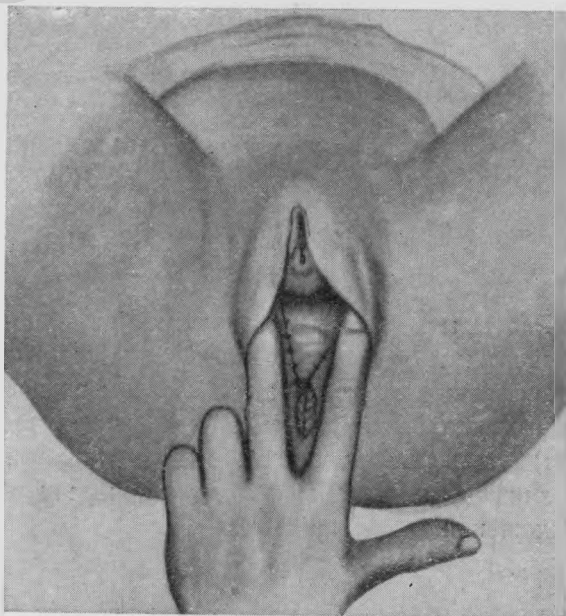
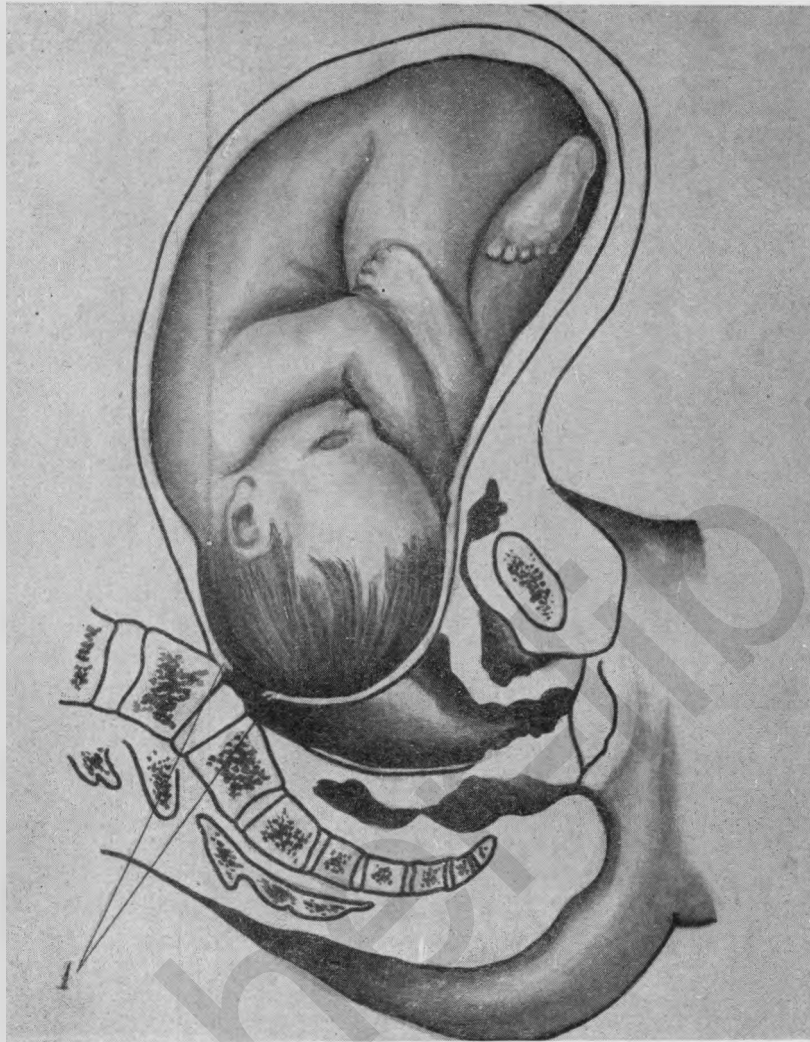

Рис. 96 РАЗДВИНУВ ВВЕДЕННЫЕ ВО
ВЛАГАЛИЩЕ ПАЛЬЦЫ, ОБНАЖАЮТ РА-
НУ С НАЛОЖЕННЫМИ НА НЕЕ ШВАМИ



**Рис. 97 ОТРЫВ ЗАДНЕГО СВОДА ВЛАГАЛИЩА
(COLPORRHEXIS)**

1 — место разрыва

Разрывы верхней части влагалища этиологически и по клинической картине следует относить к разрывам матки. Отрывы сводов влагалища бывают самопроизвольные (чаще) или насильственные. Особенно часто они возникают на почве запущенных поперечных положений.

Лечение — оперативное вмешательство.

Рисунок 97 иллюстрирует отрыв заднего свода влагалища, который локализуется в области нижнего сегмента матки на уровне сводов влагалища в самом тонком месте его, вблизи шейки матки.

РАЗРЫВЫ ШЕЙКИ МАТКИ

Края маточного зева ко времени прохождения головки сильно истончены, а потому они иногда рвутся. Разрывы обычно наблюдаются по бокам шейки, чаще слева (где в

большинстве случаев располагается затылочный бугор).

Разрывы шейки матки бывают самопроизвольные и насильственные.

Этиология разрывов шейки матки:

1. При разгибательных предлежаниях плода — переднетеменном, лобном и лицевом.
2. При очень быстрых родах, например, после наложения щипцов или извлечения плода за тазовый конец при недостаточно расширенном маточном зеве.
3. При ригидности шейки (у пожилых первородящих).
4. При предлежании плаценты.

Лечение при разрывах шейки матки — исключительно оперативное.

В последнее время рекомендуется чаще осматривать шейку матки после родов и зашивать даже не кровоточащие разрывы.

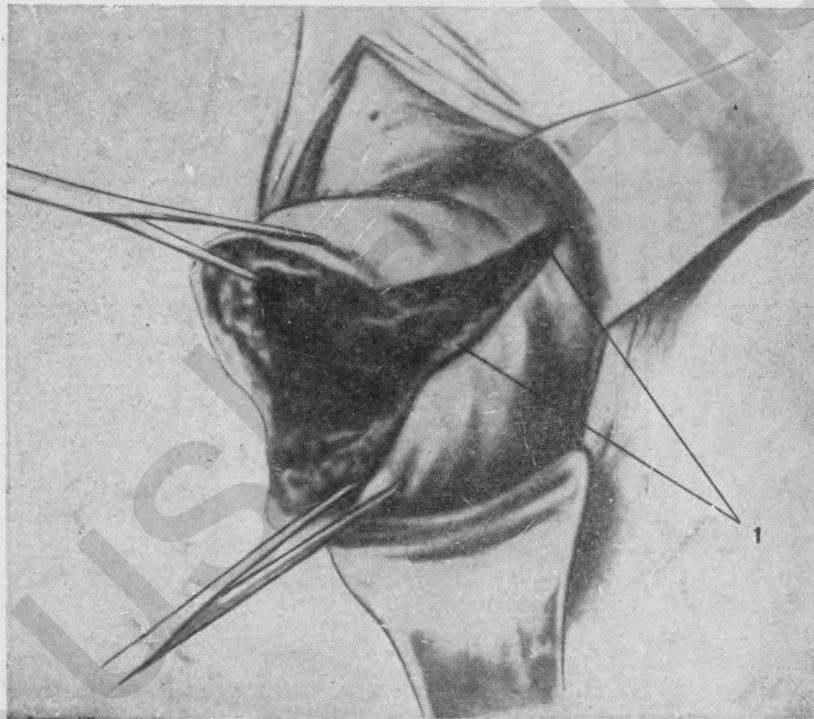


Рис. 98. УСТАНОВЛЕНИЕ РАЗРЫВА ШЕЙКИ МАТКИ

1 — край разрыва шейки матки

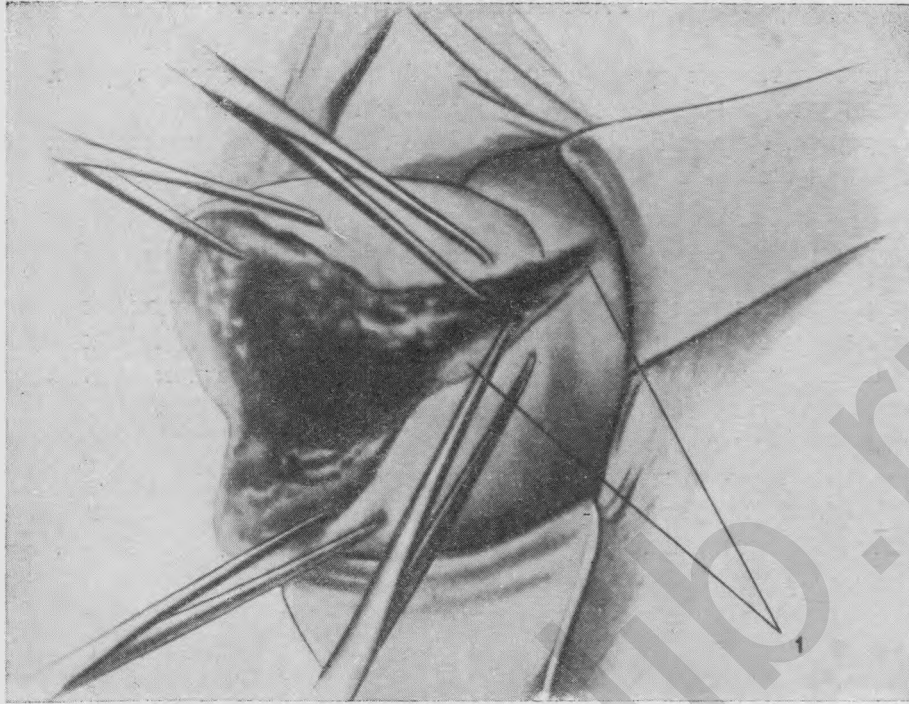


Рис. 99 НАЛОЖЕНИЕ ПУЛЕВЫХ ЩИПЦОВ НА РАЗРЫВ ШЕЙКИ МАТКИ ДЛЯ НИЗВЕДЕНИЯ ВЕРХНЕГО УГЛА РАЗРЫВА

1 — край разрыва шейки матки

Шейка матки захвачена пулевыми щипцами и низведена (рис. 98). С целью обнаже-

ния верхнего угла разрыва накладывается другая пара пулевых щипцов (рис. 99).

РАЗРЫВЫ МАТКИ

Различают два вида разрывов матки — полный и неполный.

1. Полный разрыв матки (*ruptura uteri completa*), при котором вслед за разрывом мышечной стенки надывается и брюшинный покров матки (рис. 100).

2. Неполный разрыв матки (*ruptura uteri incompleta*), когда происходит разрыв одной лишь мышечной стенки матки, без нарушения целостности покрывающей ее брюшины (рис. 101). Такие разрывы обычно встречаются в тех местах, где брюшина рыхло прикреплена к стенке матки такой же рыхлой клетчаткой. Наступающее при этом кровоизлияние локализуется между серозной оболочкой и клетчаткой, приподнимая брюшину (*Haematoma subperitoneale*).

Принято различать следующие виды разрывов матки: с а м о п р о и з в о л ь н ы й, который обычно наблюдается в случаях, когда матка встречается с непреодолимыми для нее препятствиями (узкий таз, гидроце-

фалия, неблагоприятные вставления и предлежания головки, запущенное поперечное положение плода и пр.); насильственный (искусственный), который происходит в случаях, когда врач, невзирая на сильное растяжение нижнего маточного сегмента, вводит руку в матку для производства той или иной операции (чаще для поворота плода или наложения щипцов).

Разрывы матки возникают также на почве травмы извне или вследствие патологических изменений самой маточной стенки (рубцы после перенесенного кесарева сечения, инфантильное состояние матки и пр.). Большинство разрывов матки является следствием неумелого ведения патологических родов (о клинической симптоматологии и диагностике разрывов матки смотреть соответствующие учебники и руководства по акушерству).

Лечение при разрыве матки — чревосечение.

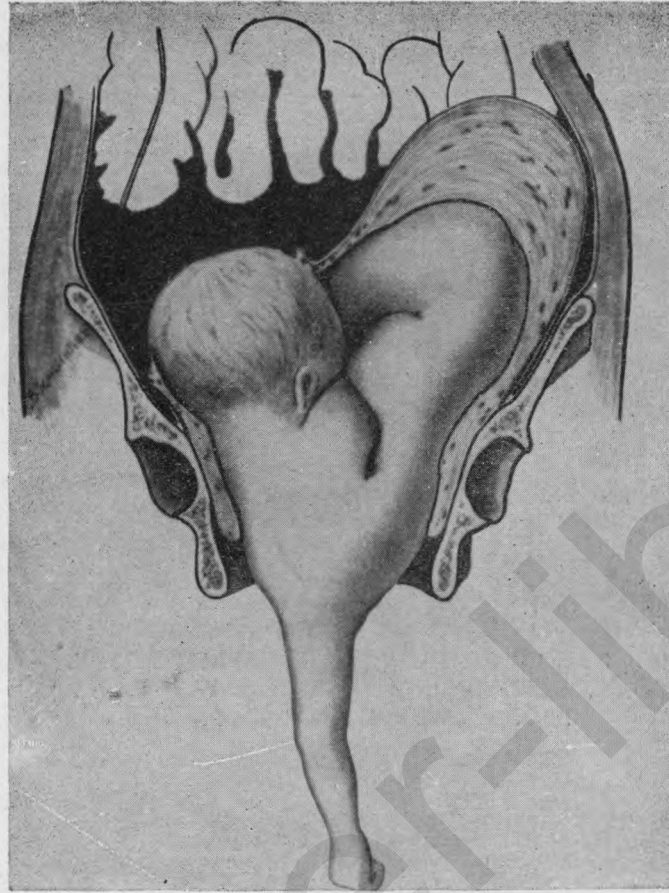

Рис. 100 ПОЛНЫЙ РАЗРЫВ МАТКИ В ОБЛАСТИ
НИЖНЕГО СЕГМЕНТА


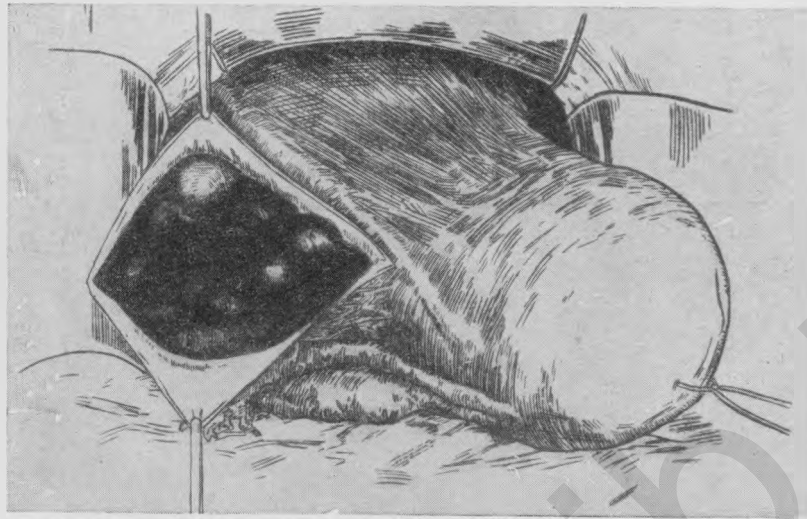
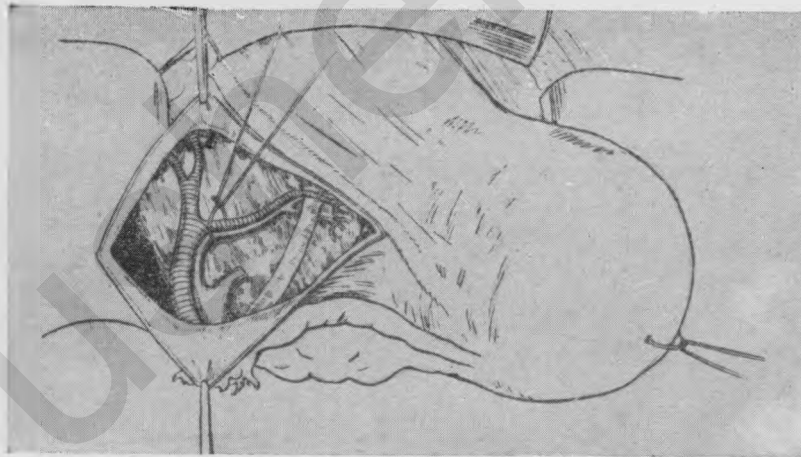


Рис. 101 НЕПОЛНЫЙ РАЗРЫВ МАТКИ

ОПЕРАТИВНОЕ ЛЕЧЕНИЕ ПРИ РАЗРЫВЕ МАТКИ



**Рис. 102 ОПЕРАЦИЯ ПРИ РАЗРЫВЕ МАТКИ.
ДЛЯ УДАЛЕНИЯ ГЕМАТОМЫ РАССЕЧЕНА
ВДОЛЬ КРУГЛОЙ СВЯЗКИ БРЮШИНА**



**Рис. 103 ОПЕРАЦИЯ ПРИ РАЗРЫВЕ МАТКИ.
НАЛОЖЕНИЕ ЛИГАТУРЫ НА МАТОЧНЫЕ
ПОСЛЕ УДАЛЕНИЯ ГЕМАТОМЫ СОСУДЫ**

При операции разрыва матки иногда трудно провести надежный гемостаз, особенно если разрыв произошел по ребру матки и ведет в параметрий. Рыхлая клетчатка пропитывается кровью, поврежденные сосуды, со-

кращаясь, уходят в глубину. Для надежной остановки кровотечения при наличии гематомы в параметрии приходится перевязывать либо подчревную, либо маточную артерию у места ее отхождения от подчревной.

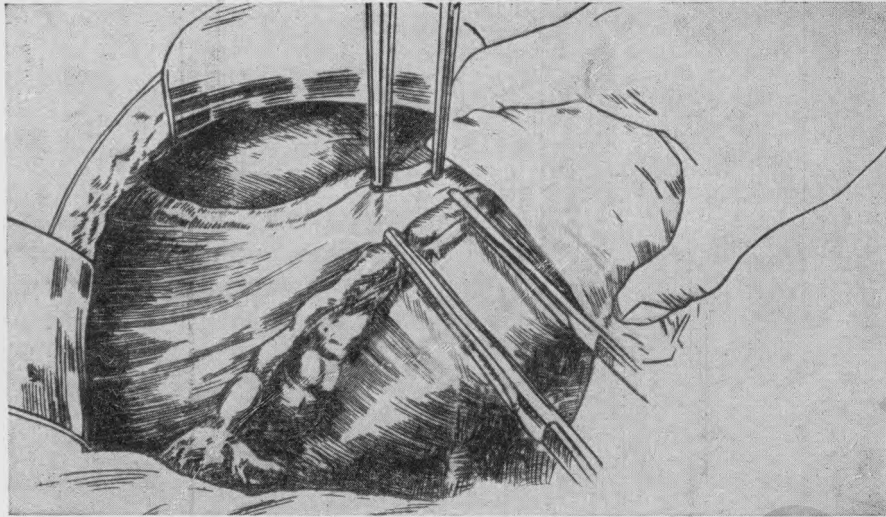
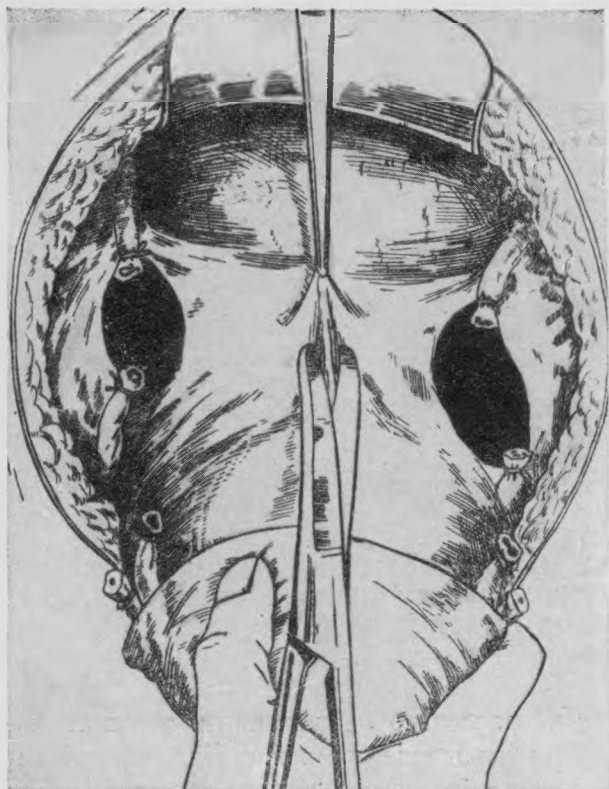


Рис. 104 ОПЕРАЦИЯ ПРИ РАЗРЫВЕ МАТКИ. НАЛОЖЕНИЕ ЗАЖИМОВ НА КРУГЛУЮ СВЯЗКУ И СОБСТВЕННУЮ СВЯЗКУ ЯИЧНИКА ВМЕСТЕ С ФАЛЛОПИЕВОЙ ТРУБОЙ


Обернув матку полотенцем или марлевой салфеткой, захватывают ее рукой (или двумя зажимами *Кохера*), отводят в сторону и накладывают один зажим на собственную яичниковую связку, захватывая им и фаллопиеву трубу, а второй — на круглую связку.

Параллельно наложенным зажимам накладывают еще два зажима для предотвращения обратного венозного кровотечения из матки. После рассечения верхнего отдела широкой связки между наложенными зажимами и замены зажимов лигатурами матку отводят в противоположную сторону и проделяют то же самое на другой стороне.



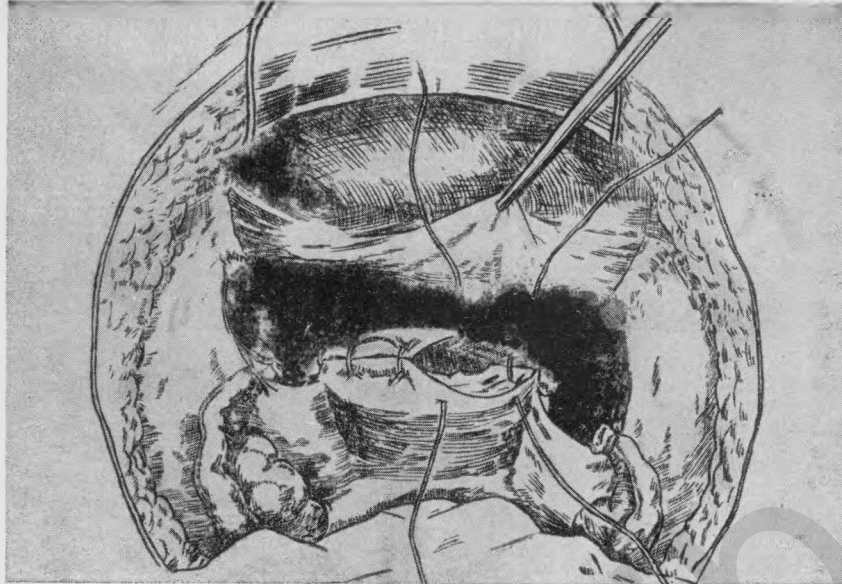
**Рис. 105 ОПЕРАЦИЯ ПРИ РАЗРЫВЕ
МАТКИ. РАССЕЧЕНИЕ БРЮШИНЫ
ПУЗЫРНО-МАТОЧНОЙ СКЛАДКИ**

Оттягивая матку кзади, рассекают пузырно-маточную складку, отделяя при этом на небольшое расстояние мочевой пузырь от шейки матки. Разрез брюшины продолжают в обе стороны до перевязанных круглых связок с каждой стороны.



**Рис. 106 ОПЕРАЦИЯ ПРИ РАЗРЫВЕ
МАТКИ. ПЕРЕВЯЗКА МАТОЧНЫХ
СОСУДОВ**

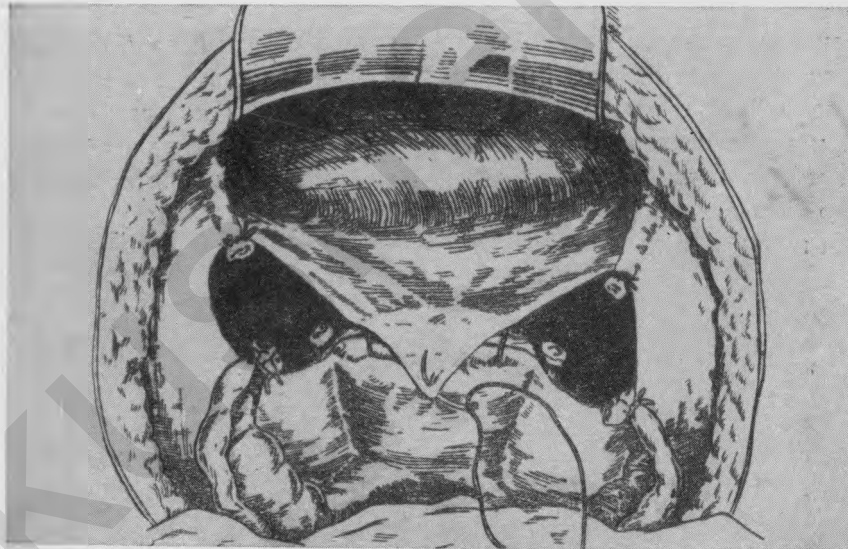
Оттягивая матку в сторону, перпендикулярно к ее ребру, накладывают на маточные сосуды зажим *Кохера*. У самого ребра матки на сосуды накладывают еще один зажим (контрклема) для того, чтобы не было обратного венозного кровотечения из матки. Сосуды перерезают между двумя зажимами, заменяя нижний зажим лигатурой. То же проделывают и на другой стороне.



**Рис. 107 ОПЕРАЦИЯ ПРИ РАЗРЫВЕ МАТКИ.
ЗАШИВАНИЕ КУЛЬТИ ШЕЙКИ МАТКИ**

Матка на уровне внутреннего зева отсечена от шейки. На оставшуюся после удаления матки культю шейки накладывают три-четы-


ре сквозных кетгутовых шва, которые соединяют переднюю и заднюю стенки шейки матки. Затем приступают к перитонизации.



**Рис. 108 ОПЕРАЦИЯ ПРИ РАЗРЫВЕ МАТКИ.
ПЕРИТОНИЗАЦИЯ КУЛЬТИ ШЕЙКИ МАТКИ**

Перитонизация производится непрерывным кетгутовым швом. Сначала прокалывают иглой заднюю стенку культи шейки матки, а затем соответствующий край брюшины пузырно-маточной складки. Шов завязывают, после чего еще 2—3 раза прокалывают

последовательно заднюю стенку культи шейки и соответствующий ей край пузырно-маточной складки, отрезав предварительно концы лигатур, наложенных на культю шейки. Таким образом культя шейки оказывается покрытой брюшиной, как чепцом.



**Р и с. 109 ОПЕРАЦИЯ ПРИ РАЗРЫВЕ МАТКИ.
ПЕРИТОНИЗАЦИЯ КУЛЬТЕЙ СВЯЗОК**

Для перитонизации культи круглой связки и придатков применяется кисетный шов. Перитонизацию начинают от правого угла культи шейки матки и последовательно подхватывают: край заднего листка широкой связки, культю перевязанной собственной связки яичника и трубы, культю круглой ма-

гочной связки и край брюшины пузырно-маточной складки в том месте, где она не была пришита к задней стенке культи шейки матки. После затягивания кисетного шва культи шейки и придатков оказываются погруженными в клетчатку.



ПЕРЕЛИВАНИЕ КРОВИ В АКУШЕРСТВЕ. ТЕХНИКА ЗАБОРА ПЛАЦЕНТАРНОЙ КРОВИ

ПЕРЕЛИВАНИЕ КРОВИ В АКУШЕРСТВЕ

Для борьбы с акушерскими кровотечениями (внематочная беременность, преждевременная отслойка плаценты, атонические кровотечения и др.), особенно с их последствиями (вторичная анемия), в акушерстве широко применяют переливание крови, учитывая ее гемостатические свойства и заместительное (субституирующее) действие. Обычно в таких случаях применяется донорская кровь.

В распоряжении акушеров, помимо крови донора, имеется другой богатый источник снабжения кровью для переливания — так называемая плацентарная кровь, которую можно получать из пупочной вены после ее

перерезания в момент рождения плода. Плацентарная кровь для переливания была предложена проф. *М. С. Малиновским* и сотрудниками руководимой им клиники.

В настоящем атласе приводятся необходимые сведения по переливанию донорской крови, а также технике забора плацентарной крови по данным атласа переливания крови под общей редакцией проф. *А. Н. Филатова* и доц. *В. В. Кухарчика* (Ленинград, 1946).

Техника забора и хранение плацентарной крови в последнее время подробно разработана в диссертации *Л. И. Канторовича*.

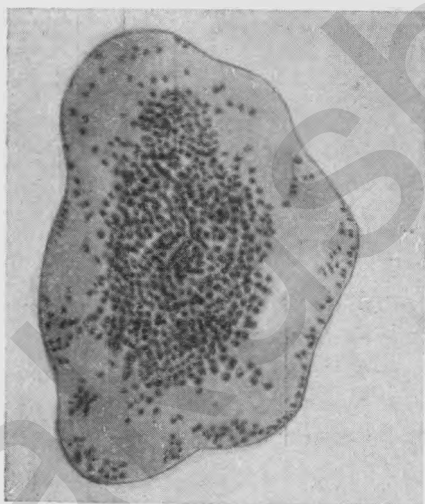


Рис. 110 ПОЛОЖИТЕЛЬНАЯ РЕАКЦИЯ
ИЗОГЕМОАГГЛЮТИНАЦИИ

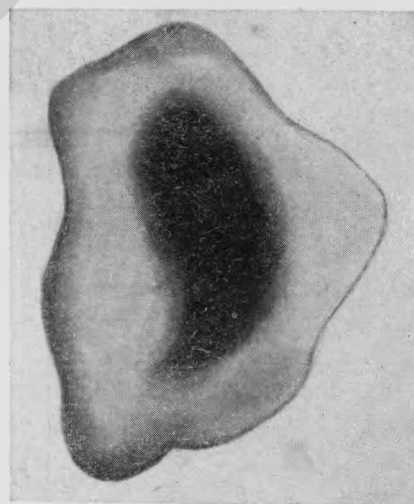


Рис. 111 ОТРИЦАТЕЛЬНАЯ РЕАКЦИЯ
ИЗОГЕМОАГГЛЮТИНАЦИИ

При смешении сыворотки одного человека с эритроцитами других людей в одних случаях наступает агглютинация эритроцитов в виде зернистых скоплений — положи-

тельная реакция (рис. 110), а в других агглютинация не наступает, капля будет иметь вид гомогенной смеси — отрицательная реакция (рис. 111).




Рис. 112 ТЕХНИКА ОПРЕДЕЛЕНИЯ ГРУПП КРОВИ.
РЕЗУЛЬТАТЫ ПРОСТОЙ РЕАКЦИИ

Группу крови чаще всего определяют, выявляя агглютиногены в эритроцитах с помощью стандартных сывороток.

Для этого достаточно иметь несколько капель крови исследуемого лица. На тарелку наносят стандартные сыворотки, причем на лево — сыворотку группы А, направо — группы В, а в середину — группы О. После укола кровь из пальца набирается в пипетку и наносится в виде небольших капель (величиной с булавочную головку) на тарелку около каждой капли стандартной сыворотки. Кровь с сывороткой перемешивается стеклянной палочкой или покачиванием тарелки. Заметив на часах время, наблюдают насту-

пление агглютинации, покачивая тарелку в течение 1—2 минут.

Результаты реакции: при отсутствии агглютинации во всех сыворотках кровь исследуемого лица относится к группе О/1 (рис. 112, 1). При отсутствии агглютинации в сыворотке группы А и при наличии ее в сыворотках групп О и В кровь относится к группе А/II (рис. 112, 2). При отсутствии агглютинации в сыворотке группы В и при наличии ее в сыворотках групп О и А кровь относится к группе В/III (рис. 112, 3). При наличии агглютинации во всех сыворотках кровь относится к группе АВ/IV (рис. 112, 4).

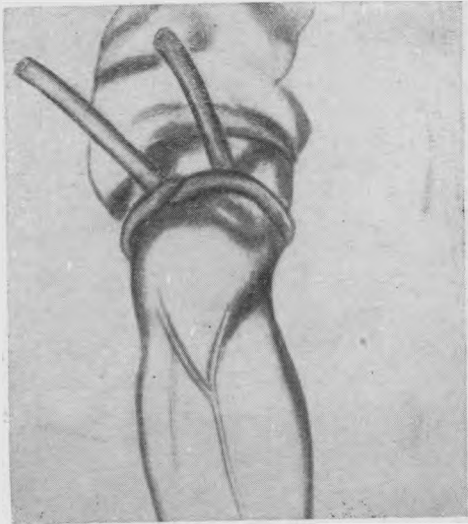


Рис. 113 ПРАВИЛЬНОЕ НАЛОЖЕНИЕ ЖГУТА

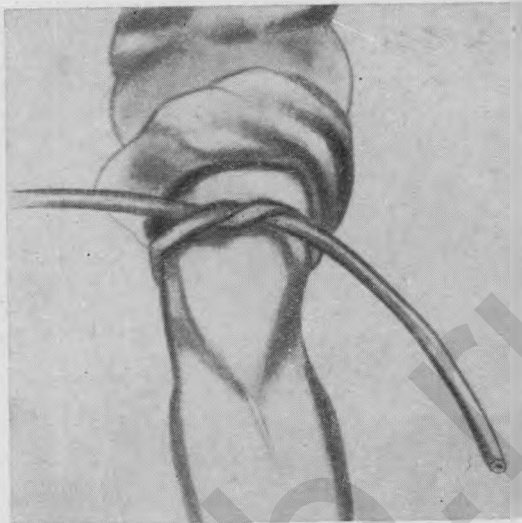


Рис. 114 НЕПРАВИЛЬНОЕ НАЛОЖЕНИЕ ЖГУТА

Перед венепункцией выше места предполагаемой пункции (на 7—12 см) туго накладывается сдавливающий жгут. Правиль-

ность наложения жгута определяется степенью напряжения вены при осмотре и пальпации ее.




Рис. 115 ПРАВИЛЬНЫЙ СРЕЗ ИГЛЫ

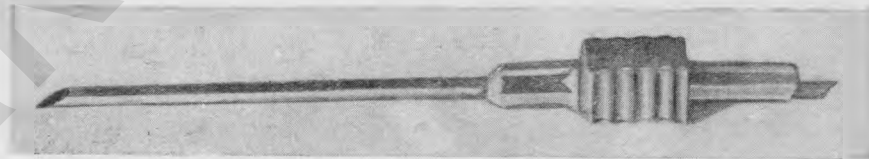


Рис. 116 НЕПРАВИЛЬНЫЙ СРЕЗ ИГЛЫ

Игла для переливания крови должна быть не толще 1,5 мм, срез ее — длинным и пологим, а кончик — остро отточенным (правиль-

ный срез иглы — рис. 115). Поверхность иглы должна быть хорошо отшлифована, без коррозии.

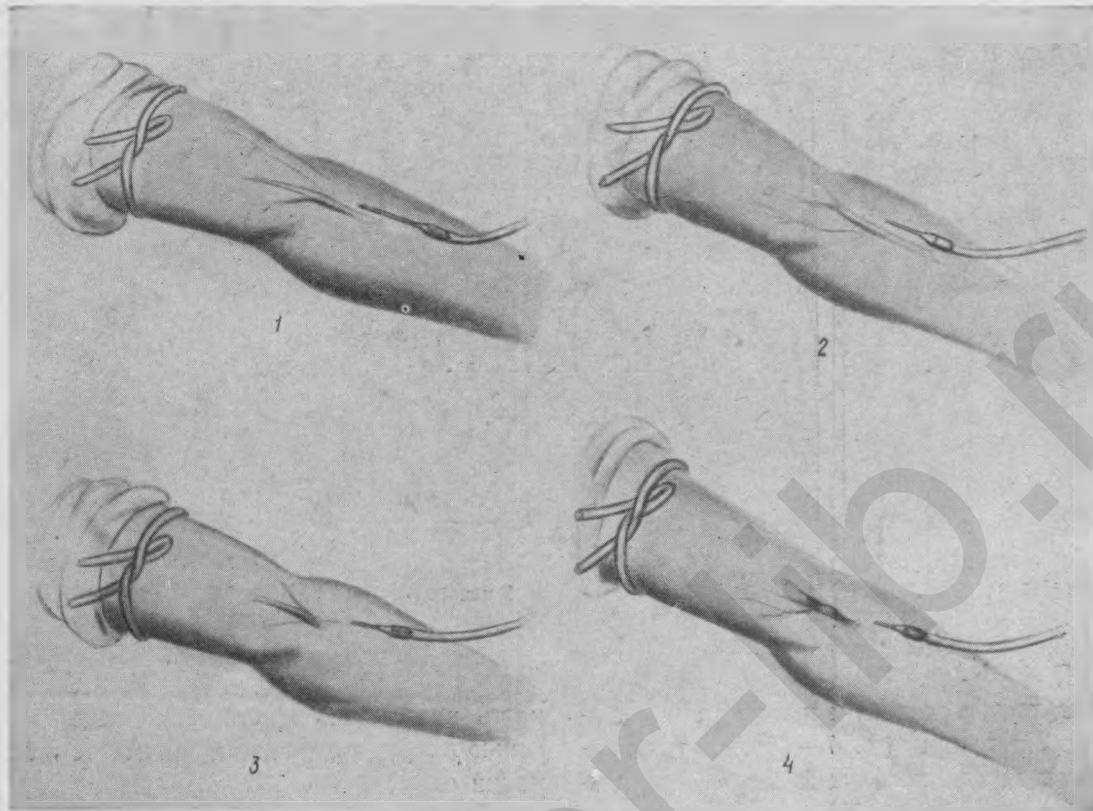


Рис. 117 ВЕНЕПУНКЦИЯ

1 — исходное положение иглы для переливания крови перед пункцией; 2 — игла вводится под кожу в сторону от вены; 3 — кончик иглы подводится к стенке вены; 4 — игла введена в вену

Пункцию вены рекомендуется делать одной иглой до присоединения к ней системы трубок аппарата. На рисунке 117, 1 изображено исходное положение иглы перед пункцией. Сначала прокалывается кожа в сторо-

не от вены (рис. 117, 2), затем кончик иглы подводится к стенке вены (рис. 117, 3), после чего игла вводится в вену (рис. 117, 4). При правильном попадании иглы в вену кровь непрерывно вытекает струей.

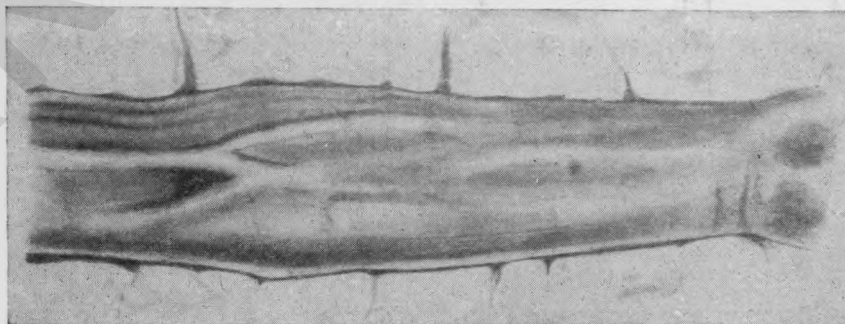
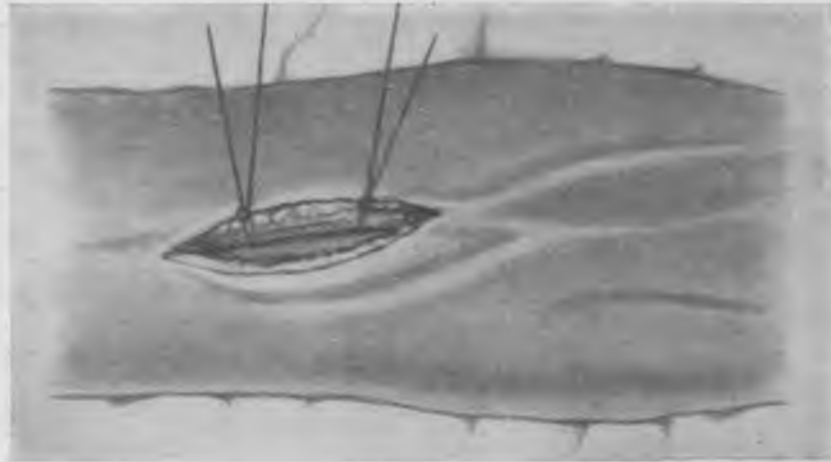


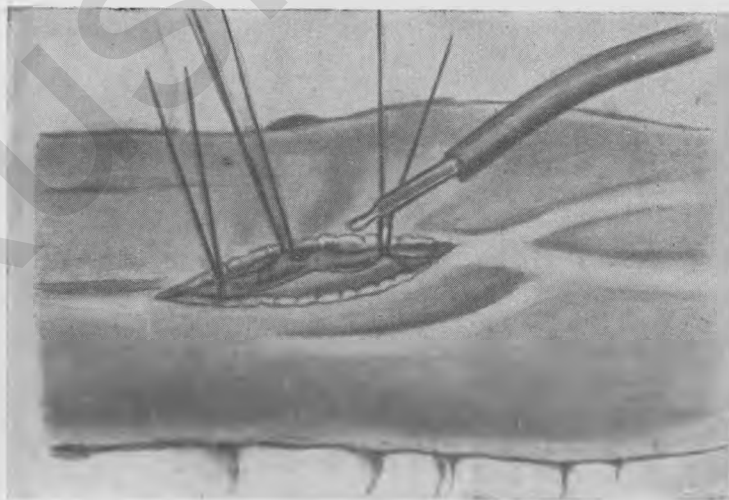
Рис. 118 ВЕНЕСЕКЦИЯ. ВЕНЫ ВЕРХНЕЙ КОНЕЧНОСТИ



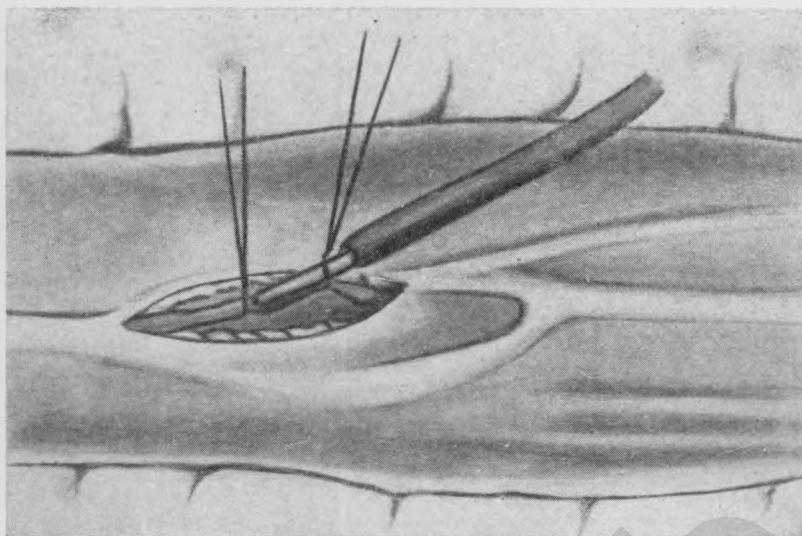
**Рис. 119 ВЕНСЕКЦИЯ.
ПОД ОБНАЖЕННУЮ ВЕНУ ПОДВЕДЕНЫ ДВЕ ЛИГАТУРЫ.
ВЕРХНЯЯ ЛИГАТУРА ОСТАВЛЕНА НЕ ЗАВЯЗАННОЙ**

Венесекция применяется у больных с плохо выраженными или спавшимися венами. Для венесекции чаще всего используются вены локтевого сгиба, предплечья или вены голени в области внутренней лодыжки. Венесекция производится под местной анестезией. Раствором новокаина (0,5%—5,0 мл) инфильтрируют кожу и подкожную клетчатку на протяжении 5—6 см по ходу вены. На рисунке 118

изображены вены верхней конечности. После разреза кожи и подкожной клетчатки вена становится видимой. Ее следует отсепарировать и фиксировать по крайней мере на протяжении 3—4 см. После этого под нее подводят две лигатуры (рис. 119). Подтягиванием за нижнюю лигатуру вена приподнимается. Верхняя лигатура остается незавязанной.



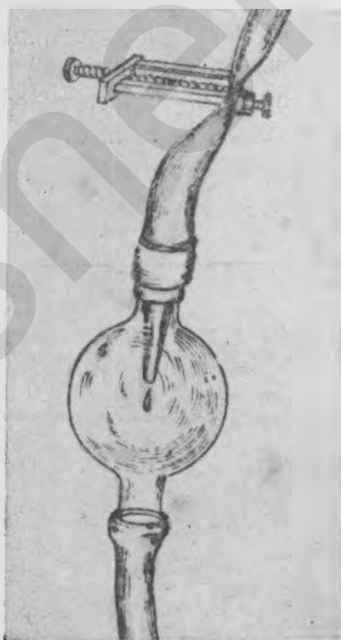**Рис. 120 ВЕНСЕКЦИЯ.
НАДРЕЗАННЫЙ КРАЙ ВЕНЫ ПРИПОДНЯТ.
ВИДНО ОТВЕРСТИЕ В СТЕНКЕ ВЕНЫ**



**Рис. 121 ВЕНЕСЕКЦИЯ.
ПОСЛЕ ВВЕДЕНИЯ В ВЕНУ КАНЮЛИ НА НЕИ
ЗАВЯЗЫВАЮТСЯ ЛИГАТУРЫ**

В дистальном участке обнаженной вены остроконечными ножницами делается небольшой надрез сосудистой стенки. Надрезанный край вены приподнимается, открывая

отверстие в стенке вены (рис. 120). В отверстие вводится игла или канюля, на которой завязываются лигатуры (рис. 121).



**Рис. 122 КАПЕЛЬНИЦА
ДЛЯ КАПЕЛЬНЫХ ВЛИВАНИЙ**

Для переливания крови капельным методом предложено много аппаратов, в большинстве довольно сложной конструкции.

Наиболее просто и удобно капельное переливание можно производить с помощью сифона, оснащенного специальной капельницей.

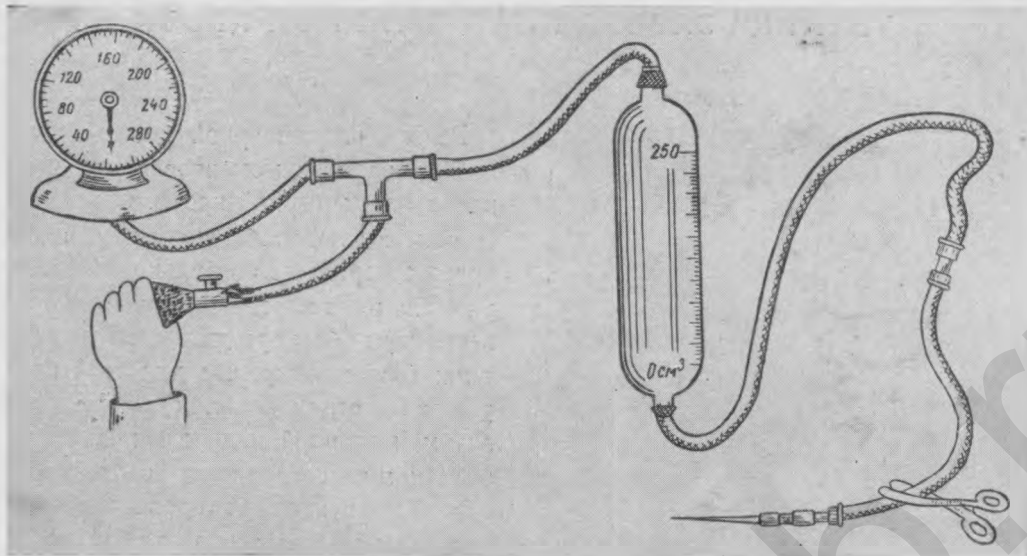


Рис. 123 АППАРАТ ДЛЯ ВНУТРИАРТЕРИАЛЬНОГО ВЛИВАНИЯ КРОВИ ПО В. А. НЕГОВСКОМУ

В особо тяжелых случаях кровопотери прибегают к методу внутриа­ртериального вливания крови, разрабо­танному В. А. Неговским. Для этого кровь под давлением 150—200 мм ртутного столба нагнетается из

обычной ампулы для переливания крови че­рез вставленную в артерию полую иглу. К ампуле при посредстве тройника присоединяются резиновая груша и тонометр для контроля за давлением при нагнетании.

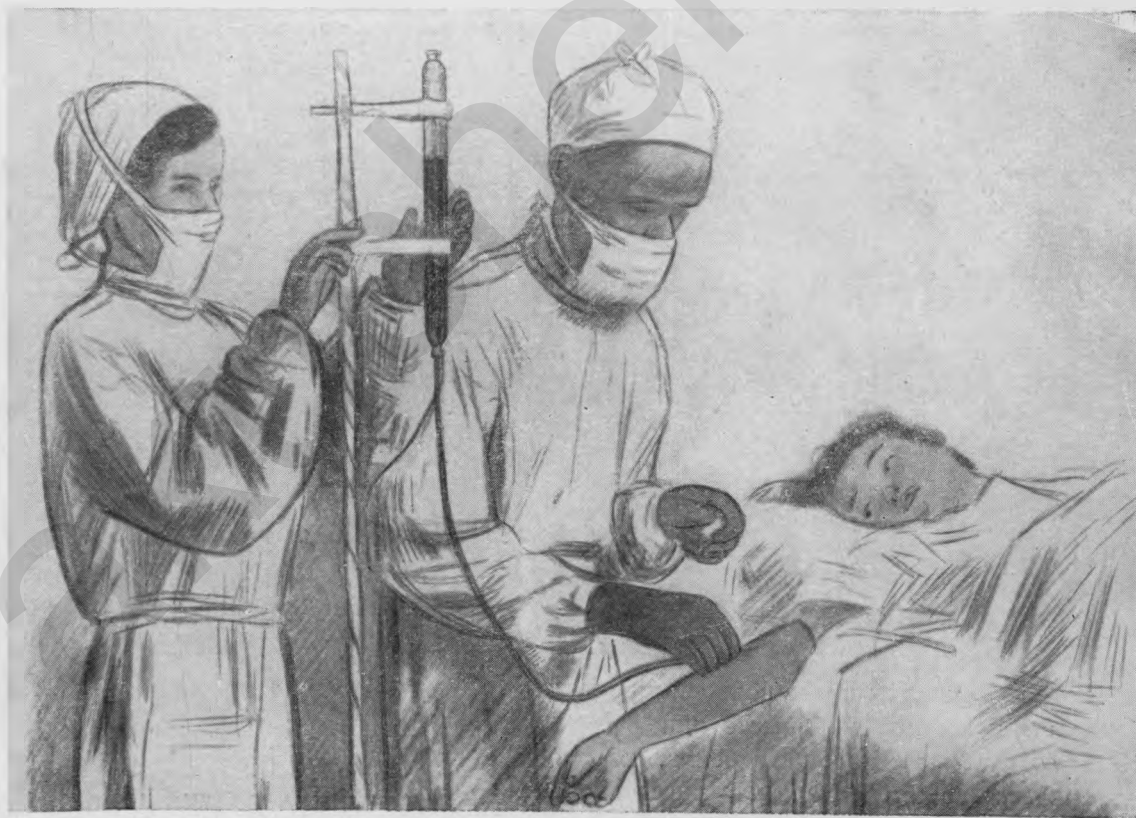

Рис. 124 ПЕРЕЛИВАНИЕ КРОВИ

ТЕХНИКА ЗАБОРА ПЛАЦЕНТАРНОЙ КРОВИ

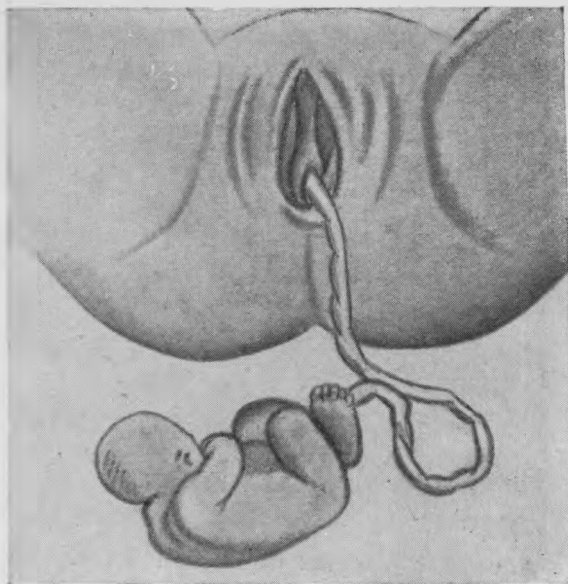


Рис. 125 ПОЛОЖЕНИЕ ПУПОВИНЫ И НОВОРОЖДЕННОГО НЕПОСРЕДСТВЕННО ПОСЛЕ ЕГО РОЖДЕНИЯ (схема)

Взятие плацентарной крови является одним из важных моментов в технике переливания плацентарной крови. Основная задача состоит в том, чтобы получить и сохранить кровь совершенно стерильной. Поэтому собираемая из плаценты кровь должна быть взята при безупречных асептических условиях (естественно, что для этой цели кровь рожениц, страдающих сифилисом, туберкулезом, малярией и другими инфекционными болезнями, совершенно непригодна). Для сбора плацентарной крови может быть использована бутылочка любой формы емкостью в 100—150 мл. Плацентарная кровь берется в отрезок времени от момента рождения ребенка до момента отделения последа.

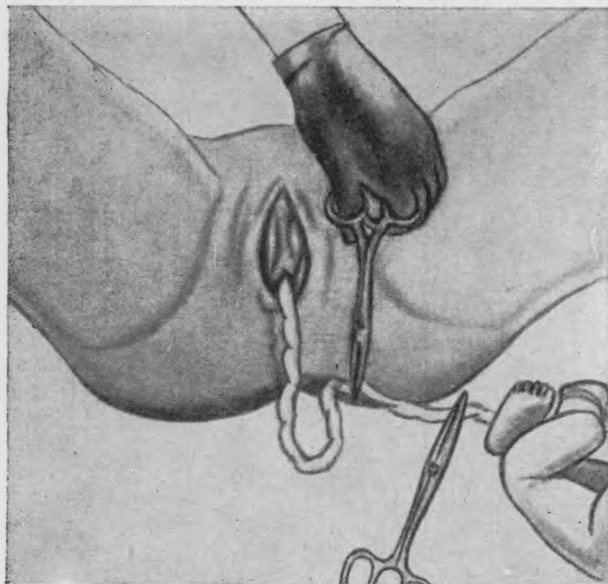


Рис. 126 ТЕХНИКА ВЗЯТИЯ ПЛАЦЕНТАРНОЙ КРОВИ. НАЛОЖЕНИЕ ЗАЖИМОВ НА ПУПОВИНУ

Через 1—2 минуты после рождения ребенка на пуповину, на расстоянии 8—10 см от пупочного кольца ребенка, накладывается зажим Кохера. На расстоянии 5—6 см от первого зажима накладывается такой же второй зажим.

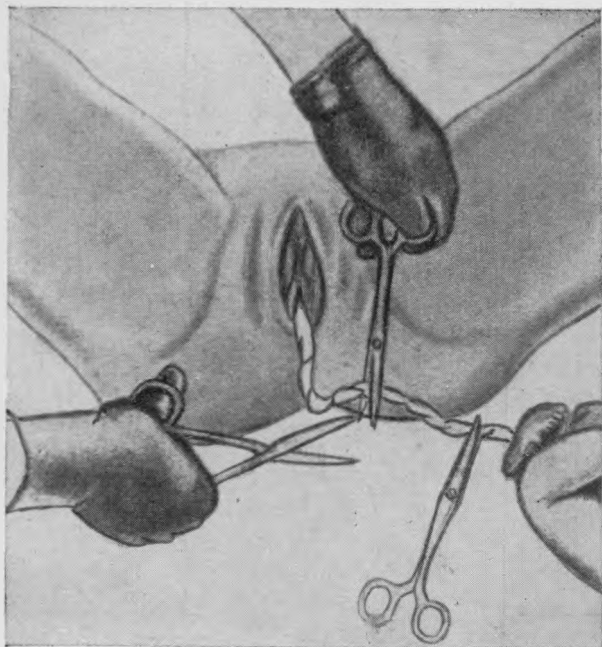


Рис. 127 ТЕХНИКА ВЗЯТИЯ ПЛАЦЕНТАРНОЙ КРОВИ. МЕЖДУ НАЛОЖЕННЫМИ ЗАЖИМАМИ ПУПОВИНА ПЕРЕСЕКАЕТСЯ СТЕРИЛЬНЫМИ НОЖИЦАМИ

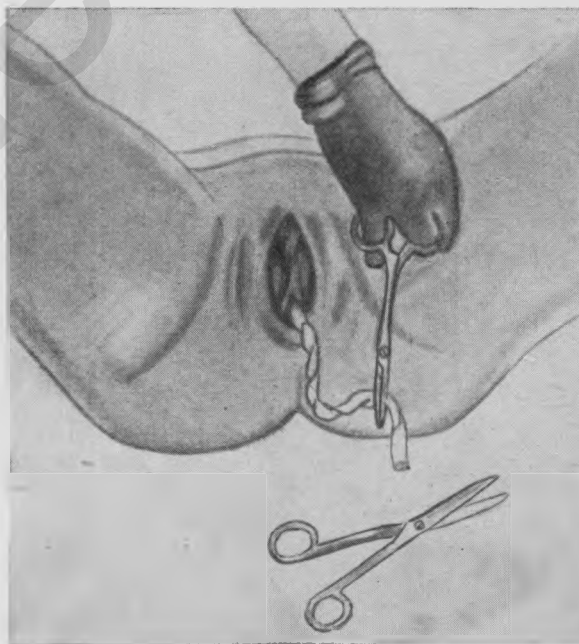
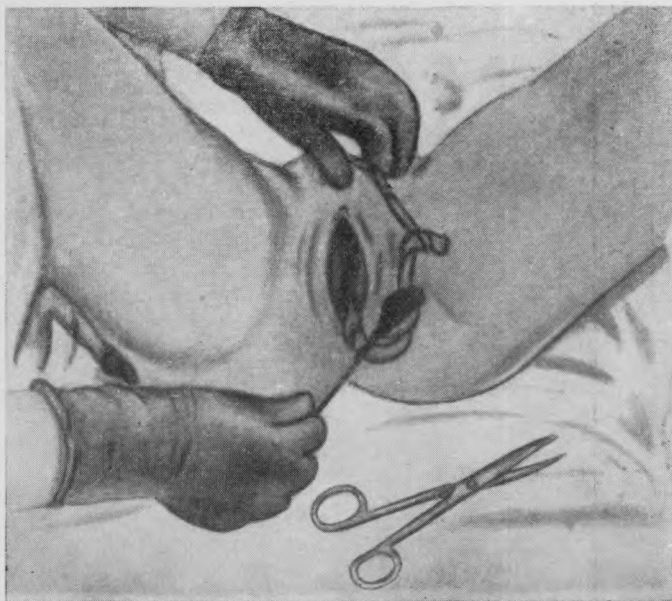
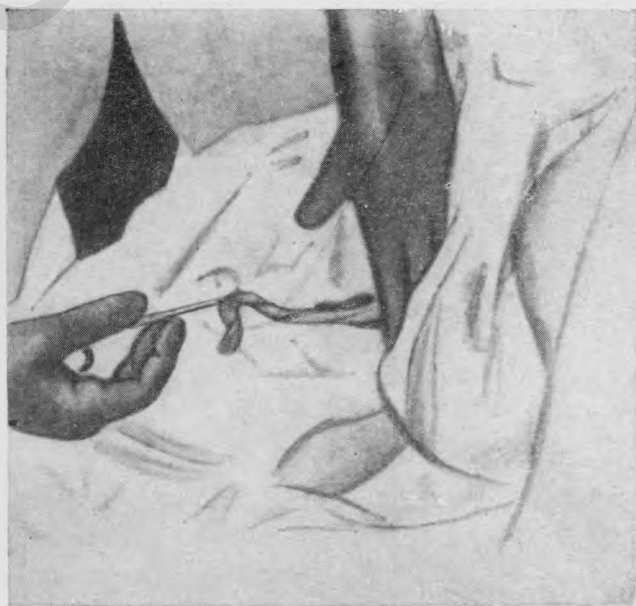

Рис. 128 ТЕХНИКА ВЗЯТИЯ ПЛАЦЕНТАРНОЙ КРОВИ. ПОСЛЕ ПЕРЕСЕЧЕНИЯ ПУПОВИНЫ РЕБЕНОК УНОСИТСЯ, И ПУПОВИНА ГОТОВА К ОБРАБОТКЕ



**Рис. 129 ТЕХНИКА ВЗЯТИЯ ПЛАЦЕНТАРНОЙ КРОВИ.
ПУПОВИНА СМАЗЫВАЕТСЯ ИОДНОЙ НАСТОЙКОЙ**



**Рис. 130 ТЕХНИКА ВЗЯТИЯ ПЛА-
ЦЕНТАРНОЙ КРОВИ. ПОДГОТОВКА
К ВЗЯТИЮ ПЛАЦЕНТАРНОЙ КРОВИ**

Маточный конец пуповины выше зажима обрабатывается спиртом, смазывается иодной настойкой (рис. 129) и обкладывается стерильным полотенцем (рис. 130).

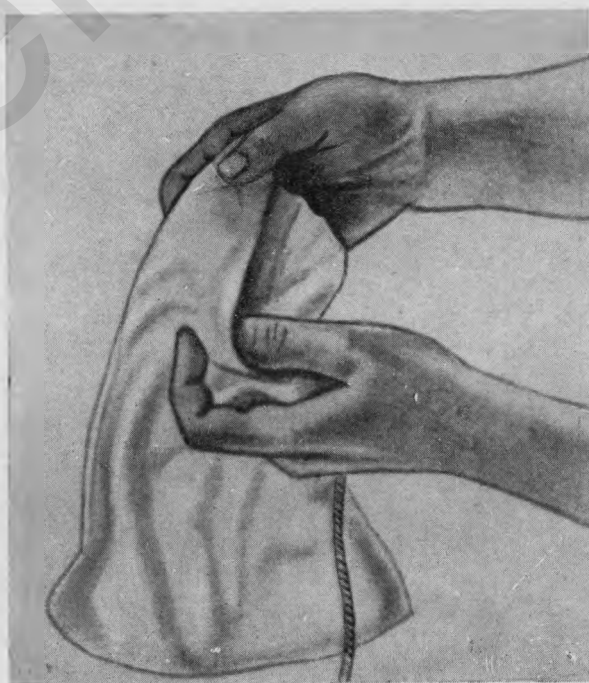ПОДГОТОВКА И ХРАНЕНИЕ АППАРАТУРЫ ДЛЯ ВЗЯТИЯ ПЛАЦЕНТАРНОЙ КРОВИ



**Рис. 131 ПОЛОТНЯНЫЙ МЕШОЧЕК
С АППАРАТУРОЙ ДЛЯ ВЗЯТИЯ
ПЛАЦЕНТАРНОЙ КРОВИ**

Аппаратура для взятия плацентарной крови состоит из короткой стеклянной и резиновой трубочек. Они соединены с толстой иглой типа *Дюфо*, закрепленной в горлышке бутылки ватно-марлевой пробкой.

Аппаратура и посуда, предназначенные для получения и хранения плацентарной крови, помещаются в полотняный мешочек (рис. 131), после чего подвергаются стерилизации в автоклаве. Перед самым взятием крови из пуповины вскрывают мешочек, не нарушая стерильности его содержимого (рис. 132).



**Рис. 132 ПЕРЕД САМЫМ ВЗЯТИЕМ КРОВИ
ИЗ ПУПОВИНЫ ВСКРЫВАЮТ МЕШОЧЕК,
НЕ НАРУШАЯ СТЕРИЛЬНОСТИ
ЕГО СОДЕРЖИМОГО**

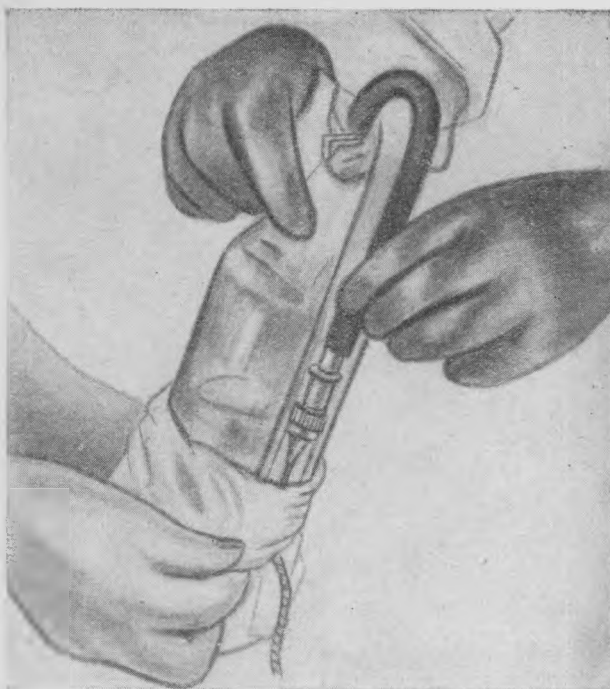

Рис. 133 АКУШЕРКА ИЛИ ВРАЧ УЖЕ ПОДГОТОВЛЕННЫМИ ДЛЯ ПУНКЦИИ ПУПОВИНЫ РУКАМИ (лучше в стерильных перчатках) ВЫНИМАЮТ БУТЫЛКУ ИЗ МЕШОЧКА

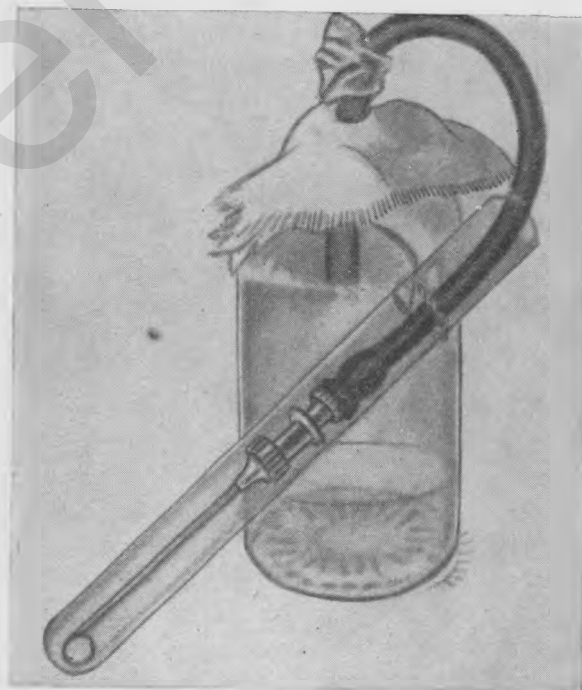


Рис. 134 БУТЫЛКА С НАБОРОМ ДЛЯ ВЗЯТИЯ ПЛАЦЕНТАРНОЙ КРОВИ. ИГЛА ТИПА ДЮФО ПОМЕЩАЕТСЯ В СТЕРИЛЬНОЙ ПРОБИРКЕ

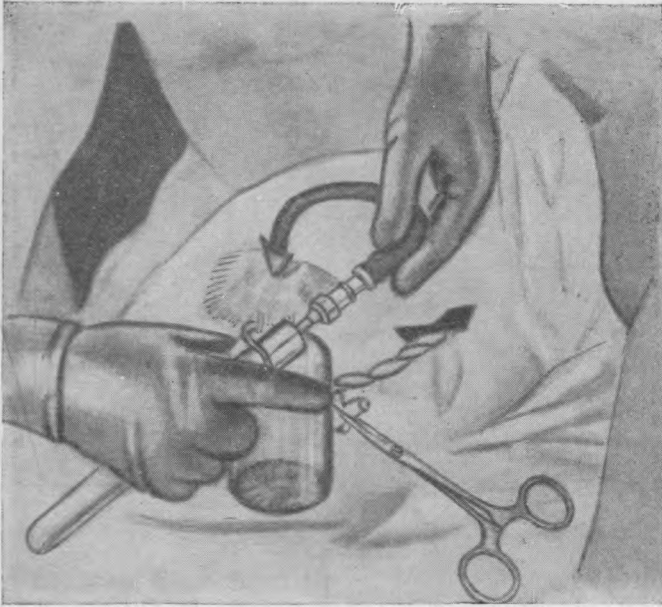


Рис. 135 ПЕРЕД САМОЙ ПУНКЦИЕЙ ПУПОВИНЫ ИГЛА ВЫНИМАЕТСЯ ИЗ ПРОБИРКИ. ПРИ ЭТОМ ОНА НЕ ОТДЕЛЯЕТСЯ ОТ РЕЗИНОВОЙ ТРУБКИ

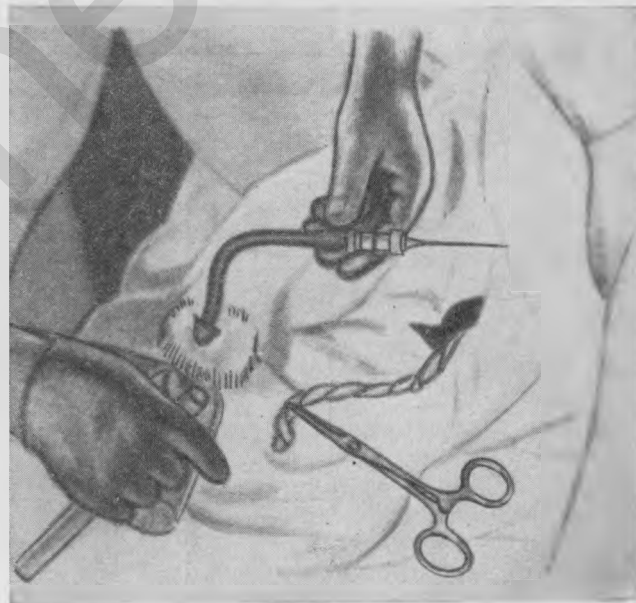


Рис. 136 ДЛЯ ПРЕДОТВРАЩЕНИЯ ОБРАЗОВАНИЯ СГУСТКОВ КРОВИ БУТЫЛОЧКА С НАЛИТЫМ В НЕЕ РАСТВОРОМ ЦИТРАТА ВСТРЯХИВАЕТСЯ

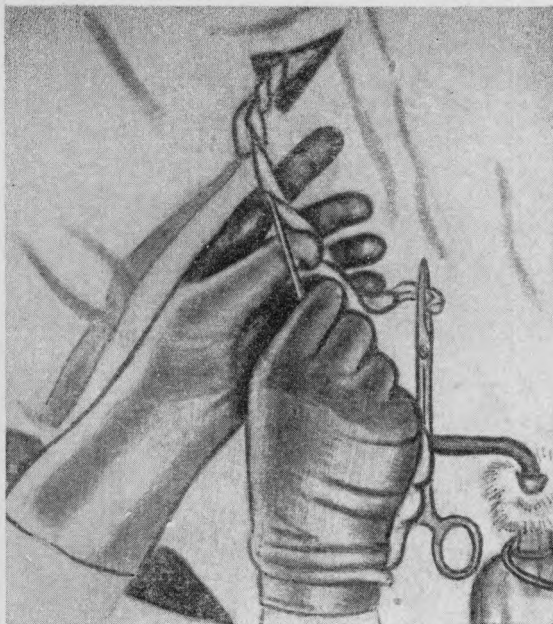


Рис. 137 ДЛЯ ПОЛУЧЕНИЯ ПЛАЦЕНТАРНОЙ КРОВИ ПРОИЗВОДИТСЯ ПУНКЦИЯ ПУПОЧНОЙ ВЕНЫ

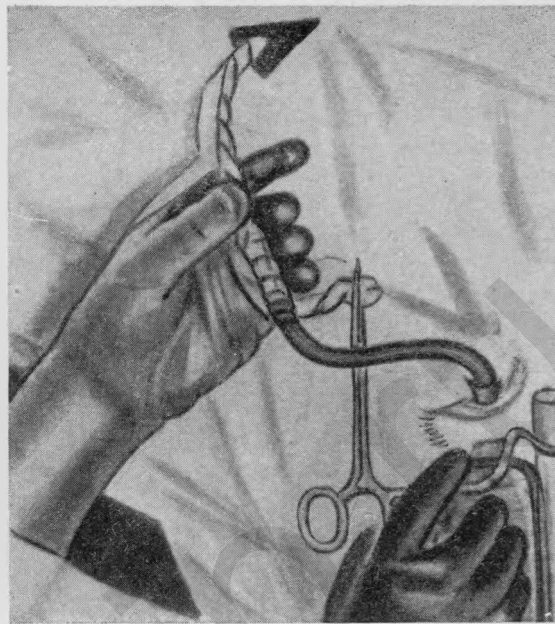


Рис. 138 КРОВЬ СТРУЕЙ ПОСТУПАЕТ В СОСУД



Рис. 139 БУТЫЛОЧКА С ПЛАЦЕНТАРНОЙ КРОВЬЮ С НАКЛЕЕННОЙ НА НЕЙ ЭТИКЕТКОЙ

АКУШЕРСКИЙ ПОВОРОТ

(Versio obstetricia)

Акушерским поворотом называется операция, с помощью которой почему-либо невыгодное положение плода изменяют в другое, выгодное, и притом всегда в продольное положение (Феноменов Н. Н.).

Практически различают следующие виды поворотов:

1) поворот из поперечного положения на головку;

2) поворот из поперечного положения на ножку;

3) поворот из продольного головного предлежания на ножку;

4) поворот из продольного тазового предлежания на головку.

Технически все эти виды поворота можно

производить различными способами. Иногда удается сделать поворот одними только наружными приемами (наружный поворот). В тех случаях, когда это не удастся, приходится прибегать к внутренним способам поворота.

Различают два таких способа: классический или внутренний акушерский поворот при полном открытии маточного зева, когда вся рука вводится в матку, и комбинированный или ранний поворот (по Брэкстон-Гиксу), который делается при неполном открытии маточного зева. В этом случае во влагалище вводится вся рука (кисть), а в матку два-три пальца, в зависимости от открытия зева.

ВЕДЕНИЕ БЕРЕМЕННОСТИ И РОДОВ ПРИ ПОПЕРЕЧНОМ ПОЛОЖЕНИИ ПЛОДА

Беременных женщин с поперечным положением плода рекомендуется госпитализировать, начиная с 35-й недели беременности, и оставлять в стационаре до родоразрешения.

Операция наружного поворота плода допустима в условиях, клинического, стационара с 35-й недели беременности при тех же условиях и ограничениях (противопоказаниях), которые указаны ниже для наружного профилактического поворота плода из тазового предлежания в головное.

При поперечном или косом положении плода, в случае преждевременного или раннего отхождения вод, следует применять метрейриз.

Применение метрейриза при неполном раскрытии зева матки позволяет отказаться от поворота по Брэкстон-Гиксу, так как

последний грозит травмированием родовых путей матери и дает высокую мертворождаемость.

При полном раскрытии зева и подвижности плода следует применять классический поворот плода на ножку с последующим немедленным извлечением его.

При запущенном поперечном положении плода (без признаков угрожающего разрыва матки), при мертвом плоде показана эмбриотомия; при живом, жизнеспособном плоде и отсутствии инфекции может быть произведено абдоминальное кесарево сечение.

Такое ведение беременности и родов при поперечном положении плода рекомендовано четвертым пленумом советов по родовспоможению Министерства здравоохранения СССР и Министерства здравоохранения РСФСР (1952).

НАРУЖНЫЙ ПОВОРОТ ПЛОДА НА ГОЛОВКУ ПРИ ПОПЕРЕЧНОМ ИЛИ КОСОМ ПОЛОЖЕНИИ



Рис. 140 НАРУЖНЫЙ ПОВОРОТ НА ГОЛОВКУ ПРИ ПОПЕРЕЧНОМ ПОЛОЖЕНИИ ПЛОДА СО СПИНКОЙ, ОБРАЩЕННОЙ КО ВХОДУ В ТАЗ

При переднем виде поперечного положения сначала приходится сделать поворот на 270° , чтобы перевести плод в тазовое предлежание, а уже из тазового — в головное.

Чтобы удержать плод в головном предлежании рекомендуется использовать широкий бандаж.

НАРУЖНЫЙ ПРОФИЛАКТИЧЕСКИЙ ПОВОРОТ ПЛОДА НА ГОЛОВКУ ПРИ ТАЗОВОМ ПРЕДЛЕЖАНИИ

Роды при тазовом предлежании менее благоприятны для плода и матери, чем при головном предлежании. Операцию наруж-

ного профилактического поворота плода может производить только опытный акушер в условиях стационара.

Условия для операции

1. Беременность на 34—35-й неделе при живом плоде.
2. Точная диагностика тазового предлежания; в сомнительных случаях целесообразна рентгенография (при невозможности точной диагностики лучше отказаться от поворота).
3. Податливость и отсутствие напряжения брюшной стенки и стенки матки.
4. Подвижность плода.
5. Согласие беременной, которой необходимо объяснить цель операции.

Противопоказания к операции

1. Осложнение беременности маточным кровотечением, хотя бы и самым незначительным (данные анамнеза и осмотра).
2. Указания на самопроизвольный выкидыш и преждевременные роды при предшествующих беременностях.
3. Многоплодие, многоводие и маловодие.
4. Сужение таза (диагональная конъюгата ниже 11 см) и наличие рубцов во влагалище (когда возможность естественного родоразрешения живым плодом сомнительна).
5. Осложнения беременности токсикозами (нефропатия, преэклампсия), нефритом, заболеванием сердечно-сосудистой системы в стадии нарушенной компенсации.
6. Подозрение на водянку головы плода.
7. Наличие в анамнезе абдоминального кесарева сечения или внутрибрюшных спаек после бывшего чревосечения.
8. Наличие однорогой, двурогой матки или других аномалий ее развития, миоматозных узлов матки, опухолей в малом тазу или брюшной полости, а также указание в анамнезе женщины на перенесенную операцию удаления субсерозных миоматозных узлов.

Наружный профилактический поворот должен производиться бережно, без применения наркотических средств и без какого-либо насилия.

Перед операцией необходимо очистить кишечник (поставить клизму) и опорожнить мочевой пузырь.

В случае изменения положения плода после наружного профилактического поворота на головку допустим лишь однократный повторный поворот. После повторного поворота рекомендуется фиксировать плод наложением бинта с валиком на брюшную стенку беременной.

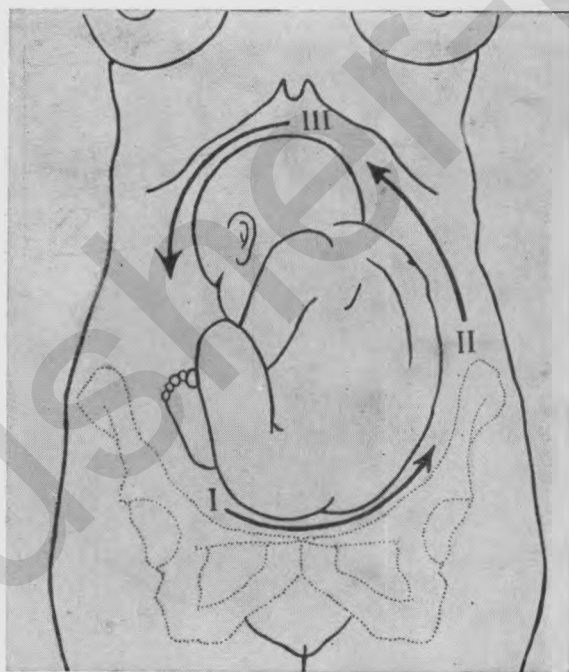
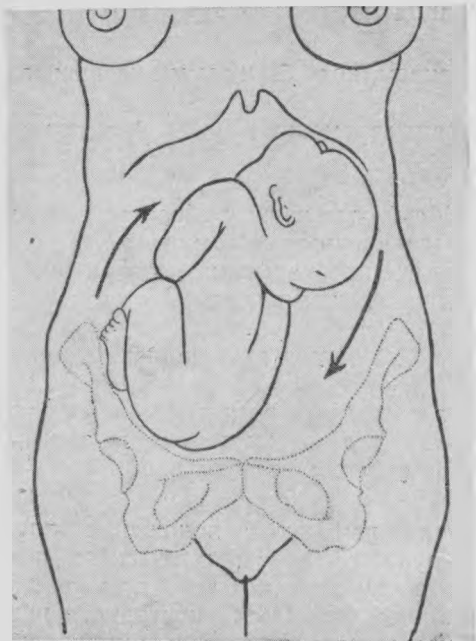


Рис. 141 ОБЩЕЕ ПРАВИЛО ПРИ НАРУЖНОМ ПРОФИЛАКТИЧЕСКОМ ПОВОРОТЕ (по Б. А. АРХАНГЕЛЬСКОМУ)

Общее правило для наружного профилактического поворота плода при всех видах и разновидностях тазового предлежания: I — смещение ягодиц в сторону спинки (на рисунке — по ходу стрелок), II — спинки в

сторону головки, III — головки в сторону брюшной стенки плода с получением в конечном итоге переднего вида и естественного положения сгибания.



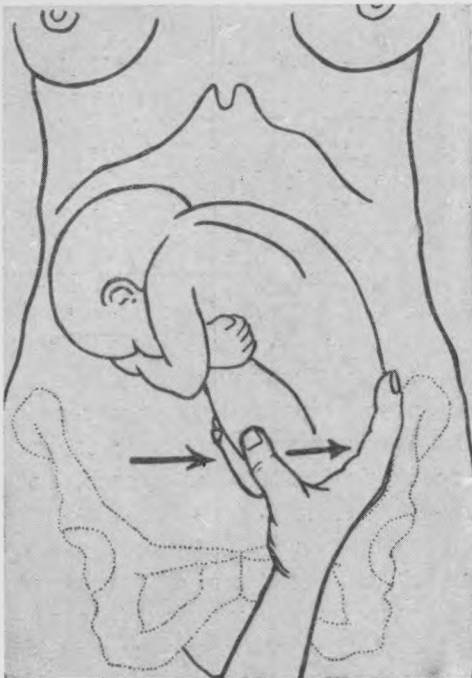
Смещение головки в сторону спинки приводит к разгибанию головки и увеличению длинника плода.

Рис. 142 НЕПРАВИЛЬНАЯ ТЕХНИКА ПОВОРОТА, ПРИВОДЯЩАЯ К РАЗГИБАНИЮ ГОЛОВКИ

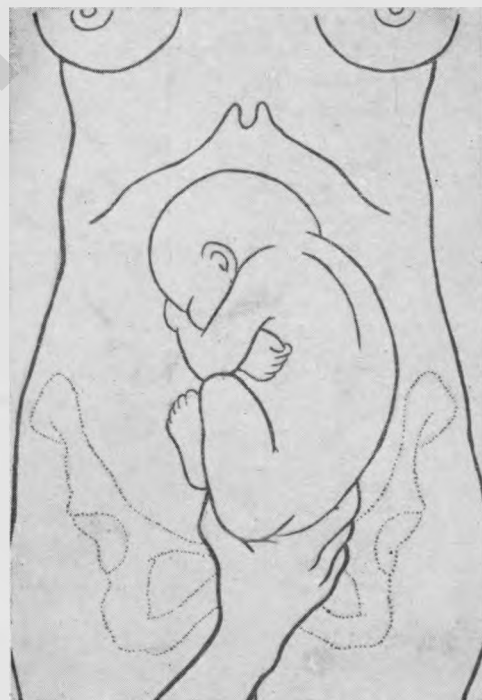

Рис. 143 ПЕРВЫЙ ЭТАП НАРУЖНОГО ПРОФИЛАКТИЧЕСКОГО ПОВОРОТА ПРИ ТАЗОВОМ ПРЕДЛЕЖАНИИ (по Б. А. АРХАНГЕЛЬСКОМУ)

Охват всей рукой ягодиц и отведение их от входа в таз, что достигается сведением пальцев рук между симфизом и ягодицами.



Поднятые над входом в таз подвижные ягодицы смещаются в сторону спинки (позиции) плода.

Рис. 144 ВТОРОЙ ЭТАП НАРУЖНОГО ПРОФИЛАКТИЧЕСКОГО ПОВОРОТА ПРИ ТАЗОВОМ ПРЕДЛЕЖАНИИ — СМЕЩЕНИЕ ЯГОДИЦ В СТОРОНУ

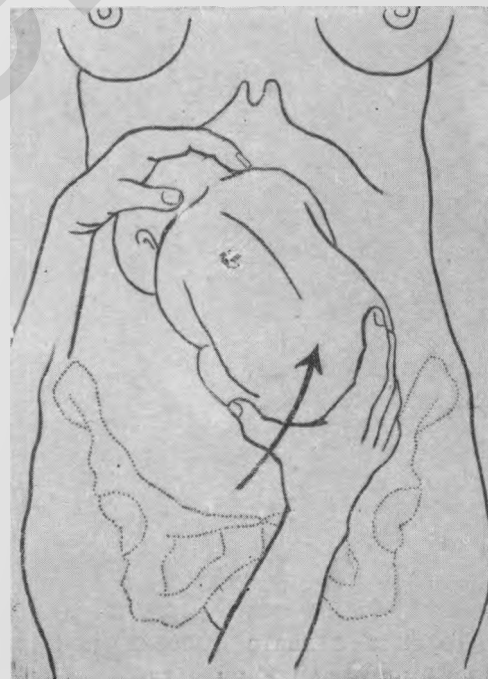


Рис. 145 ТРЕТИЙ ЭТАП НАРУЖНОГО ПРОФИЛАКТИЧЕСКОГО ПОВОРОТА ПРИ ТАЗОВОМ ПРЕДЛЕЖАНИИ

Когда ягодицы оказываются смещенными в сторону от входа в таз, смещают и головку. Головка при первой позиции охватывается левой рукой со стороны подзатылочной области и смещается в правую сторону матери (обратную позицию плода), в то время как правая рука, удерживающая ягодицы в левой подвздошной области, поднимает их по левому ребру матки кверху.

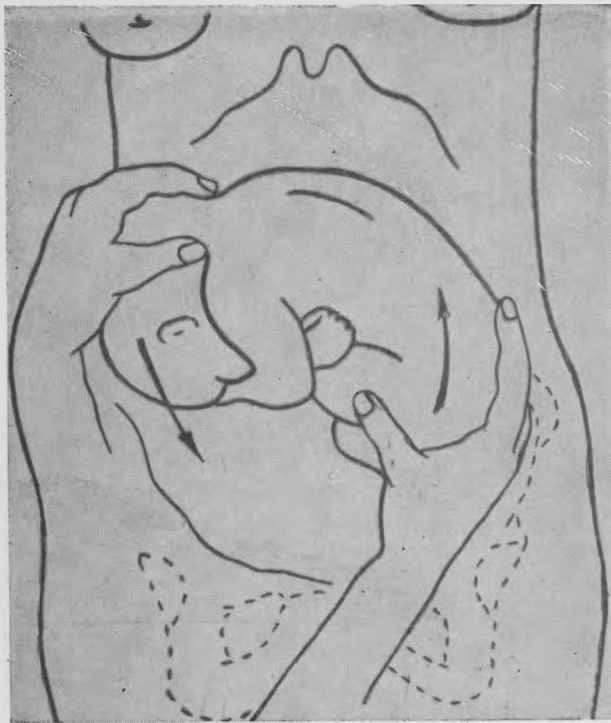


Рис. 146 НАРУЖНЫЙ ПРОФИЛАКТИЧЕСКИЙ ПОВОРОТ ПРИ ТАЗОВОМ ПРЕДЛЕЖАНИИ. ВЫВЕДЕНИЕ ГОЛОВКИ ИЗ ПОДРЕБЕРЬЯ ПРИ ПЕРЕДНЕМ ВИДЕ

При переднем виде тазового предлежания головка оказывается крайне трудно достижимой, так как она находится в подреберье и обращена в сторону позвоночника. В этом случае подойти к головке, а тем более охватить ее всей рукой довольно трудно. Здесь техника облегчается тем, что ягодицы, смещенные в одну из подвздошных областей, должны быть еще несколько отодвинуты кверху и кзади (в сторону почки). Тогда головка смещается в сторону, выходит из подреберья и становится более доступной для охвата.

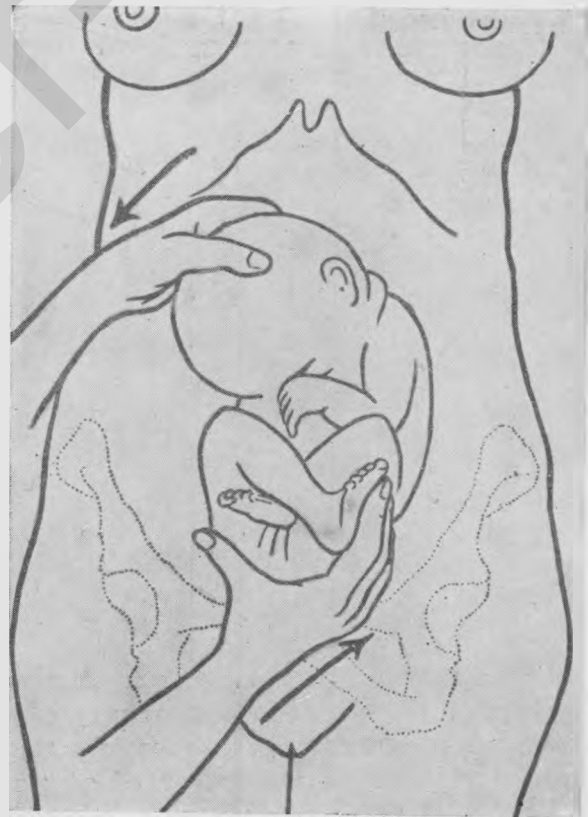

Рис. 147 НАРУЖНЫЙ ПРОФИЛАКТИЧЕСКИЙ ПОВОРОТ ПРИ ТАЗОВОМ ПРЕДЛЕЖАНИИ. ВЫВЕДЕНИЕ ГОЛОВКИ ПРИ ЗАДНЕМ ВИДЕ

Техника захвата головки при повороте плода при заднем виде тазового предлежания оказывается более легкой, поскольку в этих случаях головка обращена к брюшным покровам матери. Это дает возможность легко охватить ее всей рукой.

КЛАССИЧЕСКИЙ ИЛИ ВНУТРЕННИЙ АКУШЕРСКИЙ ПОВОРОТ ПЛОДА ПРИ ПОЛНОМ ОТКРЫТИИ МАТОЧНОГО ЗЕВА

При классическом акушерском повороте плода на ножку одна рука акушера вводится в матку, другая снаружи через брюшные покровы помогает внутренней.

В процессе внутреннего (классического)

поворота плода следует различать три момента: 1) введение руки в полость матки для поворота, 2) отыскивание и захватывание ножки и 3) собственно поворот плода.

Условия для внутреннего поворота на ножку:

1. Плод подвижен.
2. Плодный пузырь цел или в полости матки по крайней мере должно быть еще достаточное количество околоплодных вод.
3. Маточный зев полностью раскрыт.
4. Таз должен быть таких размеров, чтобы пропустить головку плода (истинная конъюгата должна быть не менее 8—8,5 см).

Показания к повороту:

1. Поперечные или косые положения плода.
2. Неблагоприятные предлежания и вставления головки во вход в таз (высокое прямое стояние стреловидного шва, лобное предлежание, лицевое предлежание с поворотом подбородка кзади).

Противопоказания к повороту:

1. Запущенное поперечное положение плода.
2. Наличие симптомов угрожающего разрыва матки.
3. Совершившийся разрыв матки.
4. Значительное несоответствие между размерами таза и головки плода (гидроцефалия).
5. Мертвый плод.

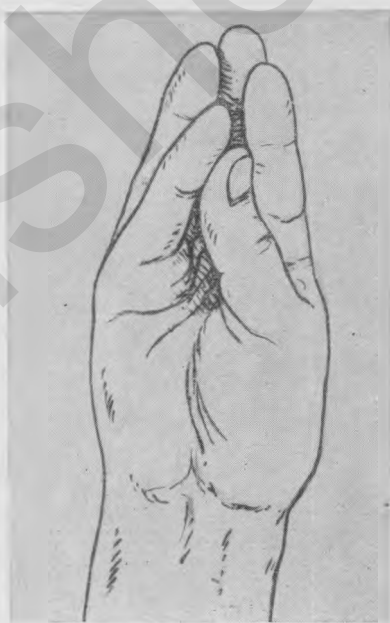


Рис. 148 «РУКА АКУШЕРА»

Рука сложена конусообразно. Пальцы вытянуты, концы их касаются друг друга.

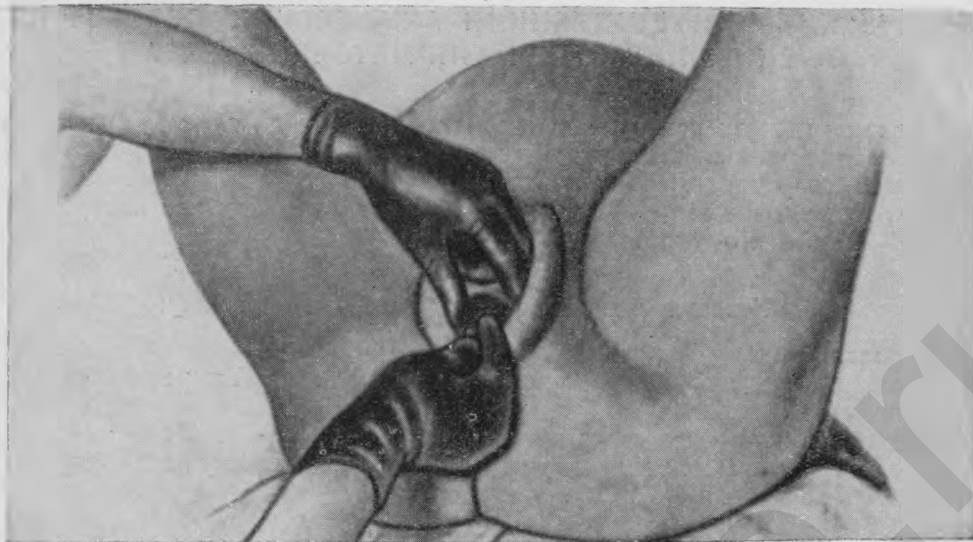


Рис. 149 ПЕРВЫЙ ЭТАП ОПЕРАЦИИ — ВВЕДЕНИЕ РУКИ ДЛЯ ВНУТРЕННЕГО (классического) ПОВОРОТА (головное предлежание)

Рука (любая или соответствующая позиции: при первой позиции — левая, при второй позиции — правая), выбранная для поворота, и вход во влагалище обильно смачиваются стерильным вазелином. Пальцы вытянуты, причем концы их касаются друг друга («рука акушера» — рис. 148). Другая рука в это время раздвигает половую щель,

чтобы малые половые губы вместе с вводимой рукой не вдавливались во влагалище. Сложенная указанным образом внутренняя рука медленно и осторожно вводится во влагалище (рис. 149), а затем легкими винтообразными движениями достигает внутреннего зева.

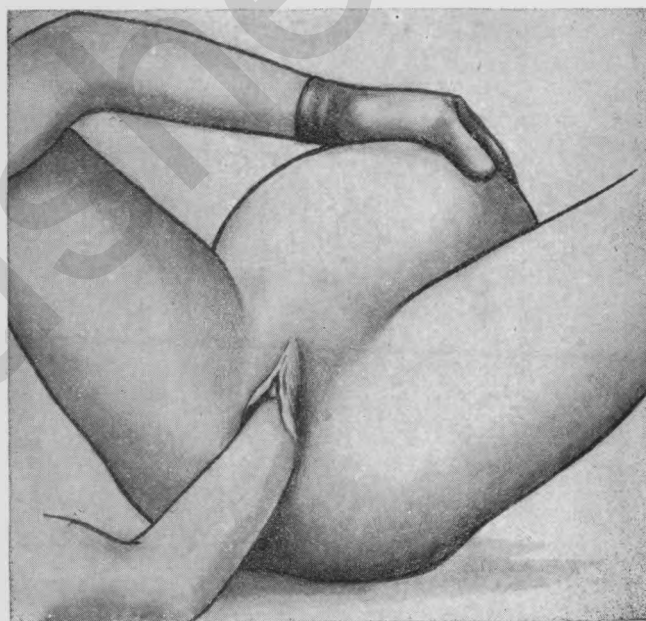


Рис. 150 ВТОРОЙ ЭТАП ОПЕРАЦИИ—ВВЕДЕНИЕ РУКИ В ПОЛОСТЬ МАТКИ ДЛЯ ЗАХВАТЫВАНИЯ ВПЕРЕДИ ЛЕЖАЩЕЙ НОЖКИ ПЛОДА (головное предлежание)

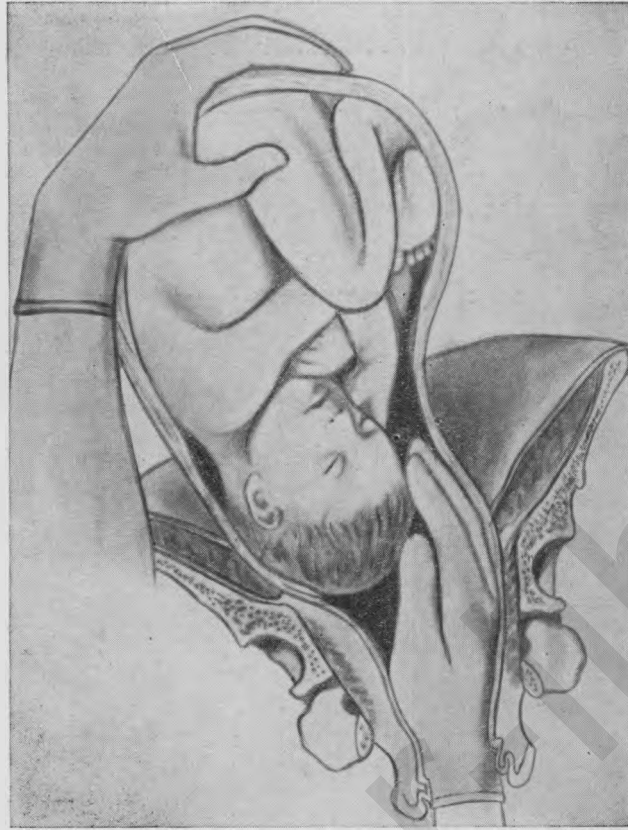

Рис. 151 ОТТАЛКИВАНИЕ ВНУТРЕННЕЙ РУКОЙ ГОЛОВКИ, МЕШАЮЩЕЙ ПРОЙТИ К НОЖКЕ. НАРУЖНАЯ РУКА НИЗВОДИТ ТАЗОВЫЙ КОНЕЦ НАВСТРЕЧУ ВНУТРЕННЕЙ РУКЕ

Как только кисть внутренней руки целиком введена во влагалище, но не проникла еще в матку, наружная рука кладется на дно матки, чтобы не дать последней высоко подняться кверху под напором внутренней руки (рис. 150).

Когда наружная рука легла на дно матки, внутренняя рука проникает в полость матки, разорвав предварительно плодный пузырь.

На пути к ножке внутренняя рука сталкивается с подлежащей частью, которую необходимо **осторожно** отвести в сторону (рис. 151). Это важный момент в процессе внутреннего поворота. После отведения подлежащей части следует отыскать ножку. В это время наружная рука врача должна лежать на тазовом конце плода, стараясь приблизить его навстречу внутренней руке.

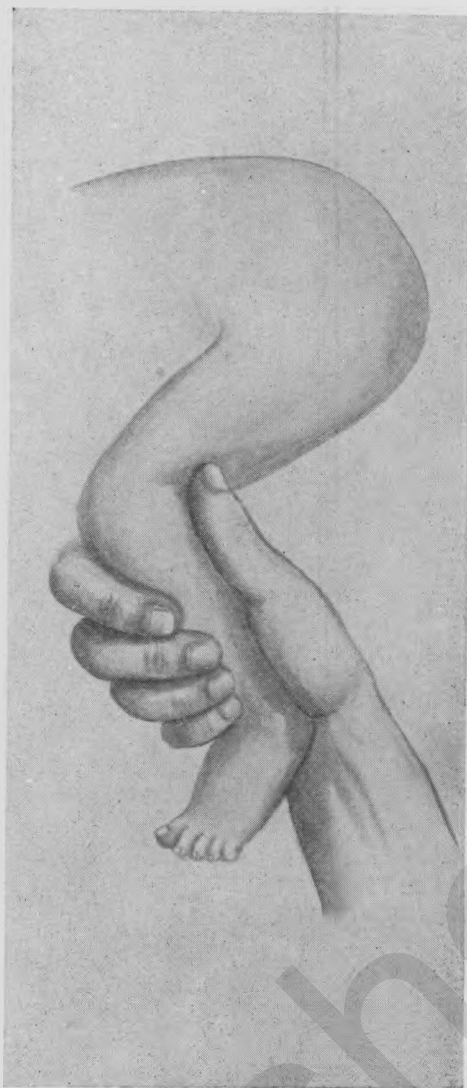

Рис. 152 НОЖКА ЗАХВАЧЕНА ВСЕЙ РУКОЙ (кистью)

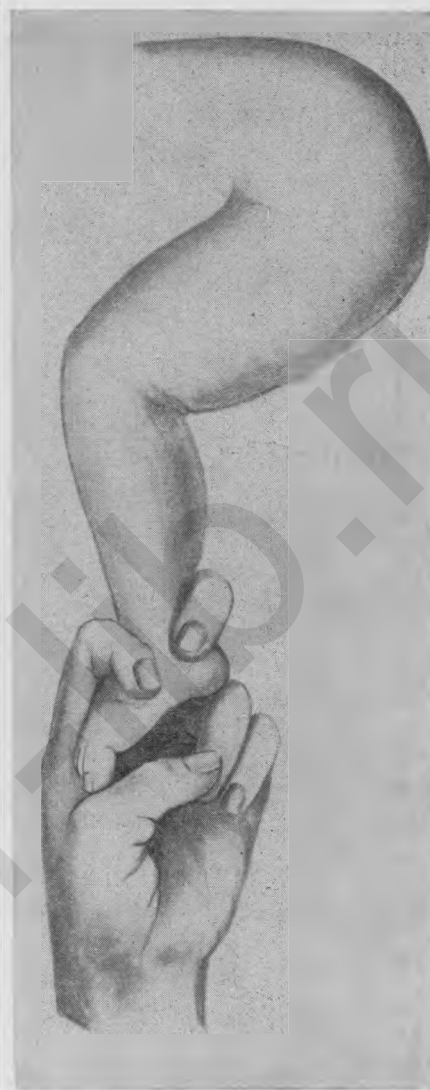

Рис. 153 НОЖКА ЗАХВАЧЕНА ДВУМЯ ПАЛЬЦАМИ

Захватить ножку плода можно двумя пальцами внутренней руки (указательным и средним) в области лодыжек (рис. 153) или всей рукой (рис. 152). Последний способ имеет преимущество в том отношении, что ножка прочно фиксируется: она не так легко может выскользнуть, и рука не так скоро устает, как это бывает при захватывании двумя пальцами. При захвате ножки всей рукой следует

положить вытянутый большой палец вдоль задней поверхности голени (вдоль икроножных мышц) таким образом, чтобы конец большого пальца лежал в подколенной ямке, а остальные четыре пальца обхватывали голень спереди. При таком захвате голень берется как бы в шину по всей длине своих костей, чем предупреждается их перелом.

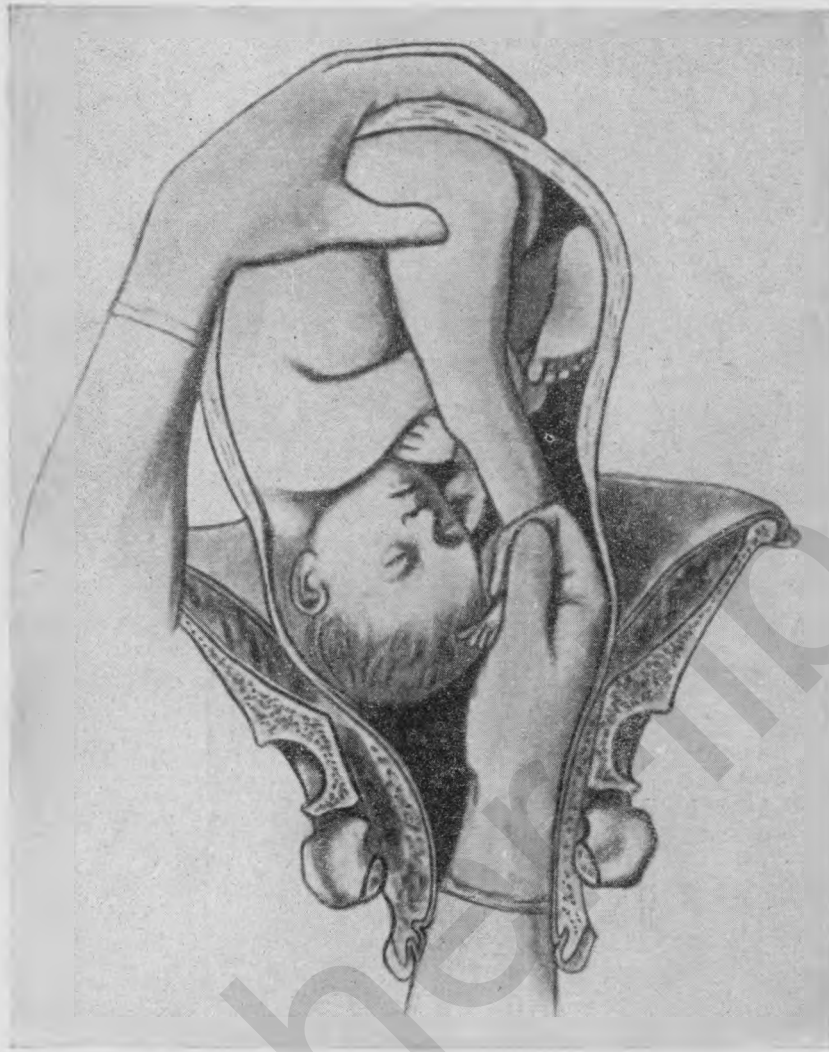

Рис. 154 ВНУТРЕННЯЯ РУКА ЗАХВАТИЛА ВЫШЕЛЕЖАЩУЮ (переднюю) НОЖКУ, НАРУЖНАЯ РУКА ЕЩЕ ЛЕЖИТ НА ТАЗОВОМ КОНЦЕ ПЛОДА

Передняя (вышележащая) ножка захвачена двумя пальцами (указательным и сред-

ним) в области лодыжек. Наружная рука еще лежит на тазовом конце плода.

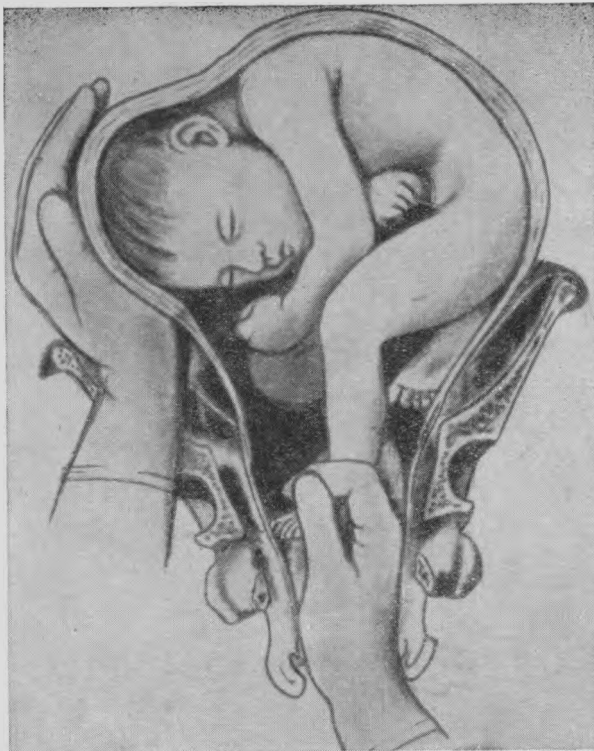

Рис. 155 НОЖКА ЗАХВАЧЕНА ВНУТРЕННЕЙ РУКОЙ. НАРУЖНАЯ РУКА ПЕРЕМЕЩАЕТСЯ С ТАЗОВОГО КОНЦА НА ГОЛОВКУ, ОТТАЛКИВАЯ ЕЕ В НАПРАВЛЕНИИ ДНА МАТКИ

После того как внутренняя рука захватила ножку плода, наружная рука немедленно переводится с тазового конца плода на головной (рис. 155), отталкивая при тракциях головку кверху, ко дну матки (рис. 156). Отступление от этого правила может привести к серьезному осложнению (ущемление головки). При ущемлении головки нужно сперва попробовать слегка оттолкнуть ее; если она не отталкивается, то свести вторую ножку, а если и после этого головка не выводится, — делается перфорация головки.

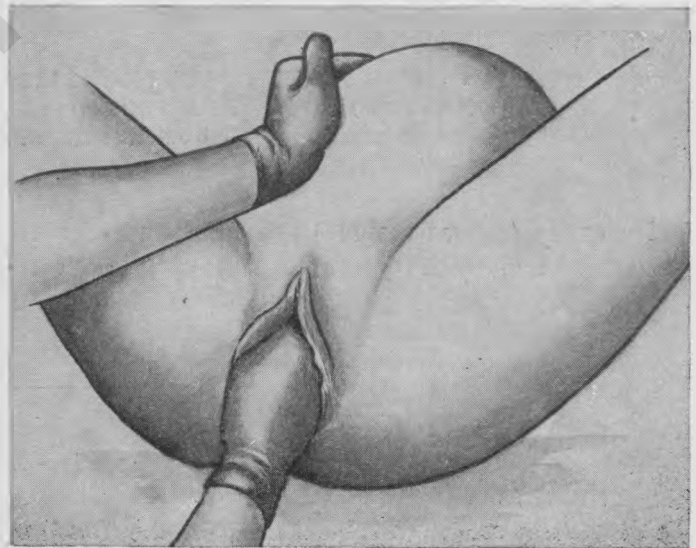


Рис. 156 НОЖКА ЗАХВАЧЕНА ВНУТРЕННЕЙ РУКОЙ. НАРУЖНАЯ РУКА ОТТАЛКИВАЕТ ГОЛОВКУ В НАПРАВЛЕНИИ ДНА МАТКИ

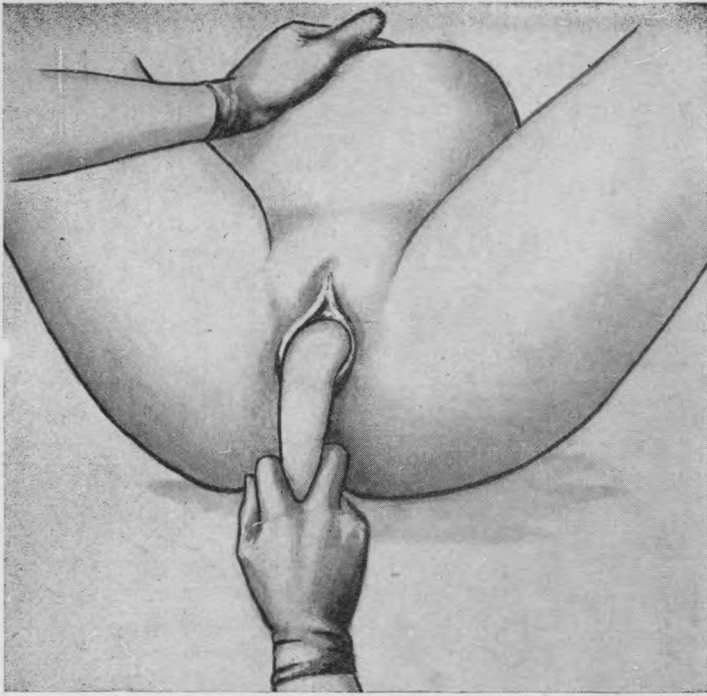


Рис. 157 НОЖКА ВЫВЕДЕНА ДО КОЛЕНА.
ПОВОРОТ ЗАКОНЧЕН

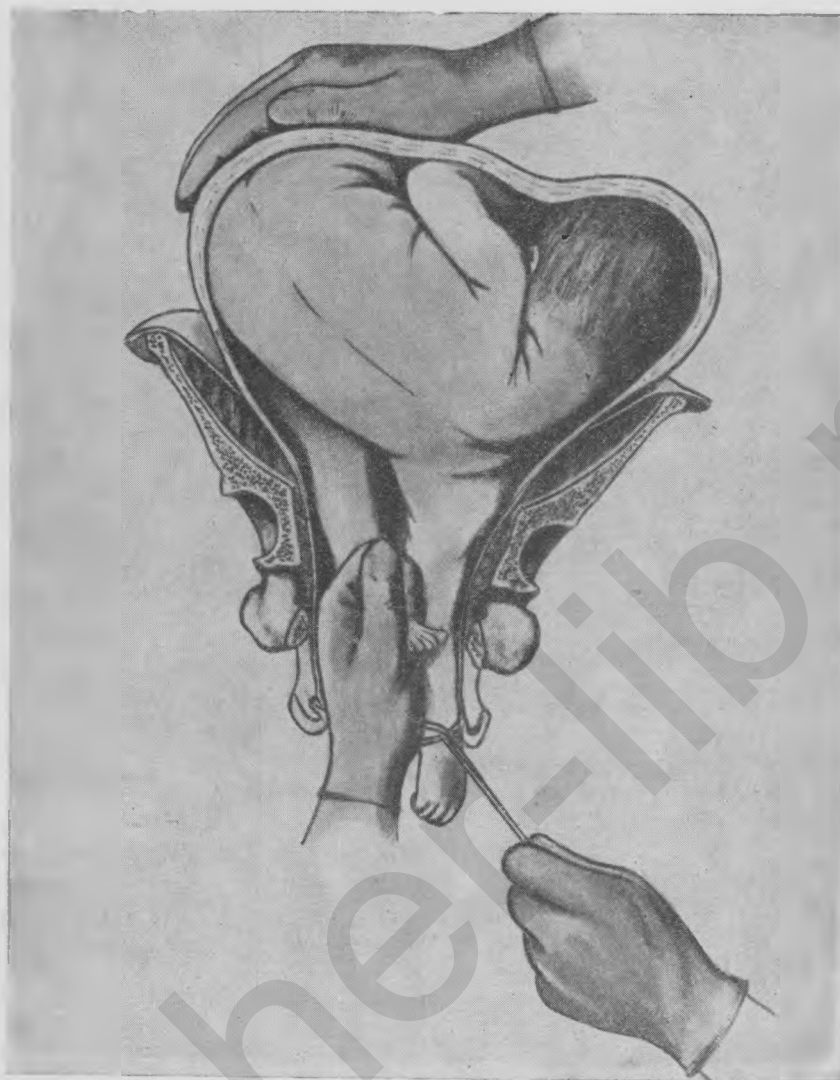
Поворот плода считается окончанным, когда колено плода показывается в половой щели. Это значит — плод принял продольное положение.

При заднем виде поперечного положения плода поворот производится так же, как при продольном положении (рис. 149—157), только низводится вышележащая ножка.

Рука акушера, обращенная ладонью к ножкам, вводится в матку. Дойдя до тазового конца, рука определяет положение нижележащего бедра, а затем передвигается к вышележащему бедру и уже оттуда к голени вышележащей ножки. Захватив голень, акушер делает обычные тракции кзади (книзу), вдоль передней брюшной стенки роженицы. При таком направлении тракций, помогая им наружной рукой, удается повернуть плод спинкой кпереди.

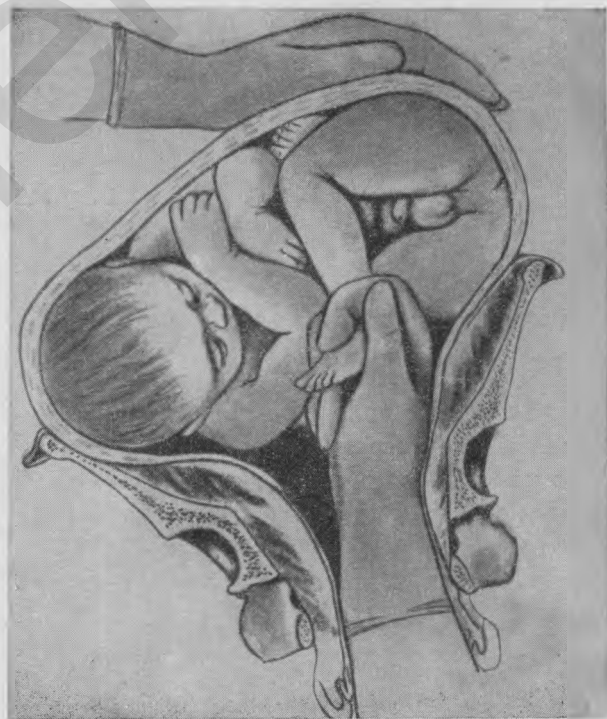

Рис. 158 ЗАХВАТЫВАНИЕ ВЫШЕЛЕЖАЩЕЙ
НОЖКИ ПРИ ЗАДНЕМ ВИДЕ ПОПЕРЕЧНОГО
ПОЛОЖЕНИЯ



**Рис. 159 ПОВОРОТ ПРИ ВЫПАВШЕЙ РУЧКЕ. РУЧКА ПЛОДА
ВЗЯТА НА ПЕТЛЮ**

При поперечном положении плода и отошедших водах нередко выпадает ручка: она лежит во влагалище или вне половой щели. Вправления ручки делать не следует (она снова выпадает). Ручку надо взять на петлю, передать ее помощнику для фиксации

(рис. 159), оттянув кверху, к углу симфиза. В тот момент, когда внутренняя рука отталкивает предлежащую часть (плечико), помощник должен полностью ослабить тесьму, накинутую в виде петли на ручку.

КОМБИНИРОВАННЫЙ ИЛИ РАННИЙ АКУШЕРСКИЙ ПОВОРОТ ПРИ НЕПОЛНОМ ОТКРЫТИИ МАТОЧНОГО ЗЕВА

(по Б р э к с т о н - Г и к с у)

В отличие от классического поворота, ранний поворот по *Брэкстон-Гиксу* делается при неполном открытии зева (на два — три пальца). Большим недостатком поворота по *Брэкстон-Гиксу* является высокая смертность (до 80%).

Условия для поворота по Брэкстон-Гиксу:

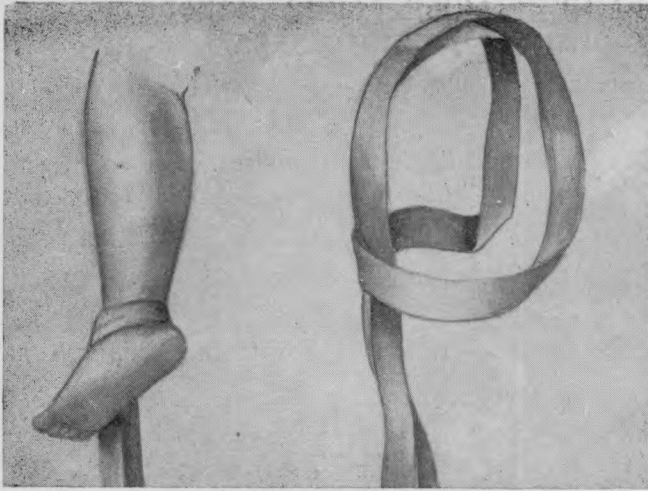
1. Маточный зев проходим для двух-трех пальцев.
2. Плод совершенно подвижен; плодный пузырь — цел или вскрылся незадолго до операции.
3. Не должно быть никаких показаний к немедленному окончанию родов, так как при раскрытии зева на два пальца немедленное извлечение плода невозможно.
4. Таз не должен быть узким (*Coniugata vera* не ниже 8—8,5 см).

Показания к повороту по Брэкстон-Гиксу:

1. Предлежание плаценты. Поворот в этих случаях делают с целью остановки кровотечения (в условиях участковой практики).
 2. Поперечное положение плода при раннем отхождении вод (при мертвом плоде).
 3. Выпадение пуповины при предлежании головки и при неполном раскрытии зева.
- В таких случаях вместо поворота по *Брэкстон-Гиксу* рекомендуют использовать наложение кожно-головных щипцов на головку по *А. А. Иванову* (рис. 51), если удастся предварительно заправить пуповину за головку.

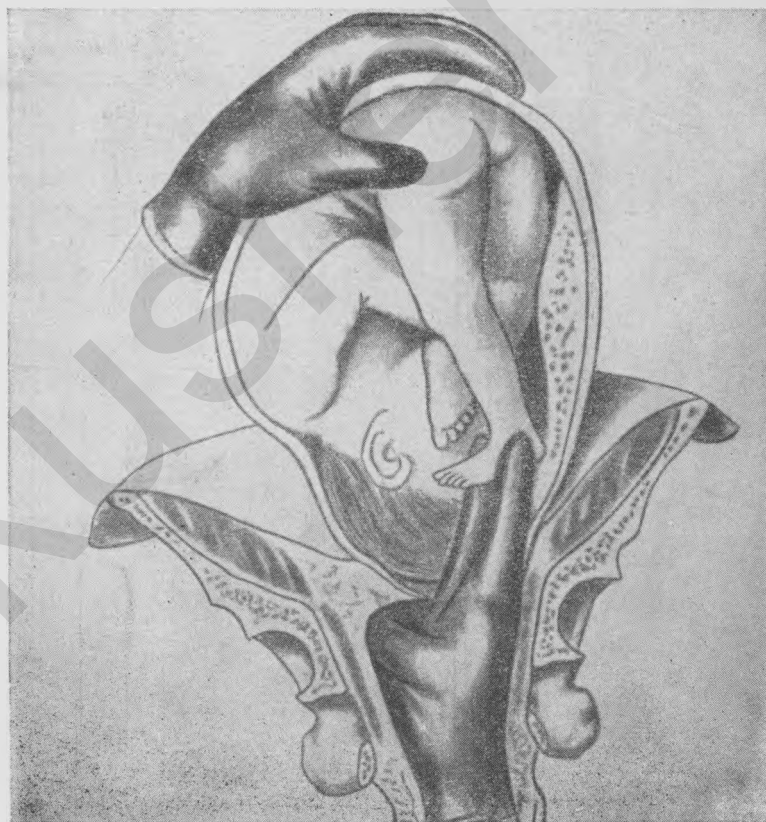

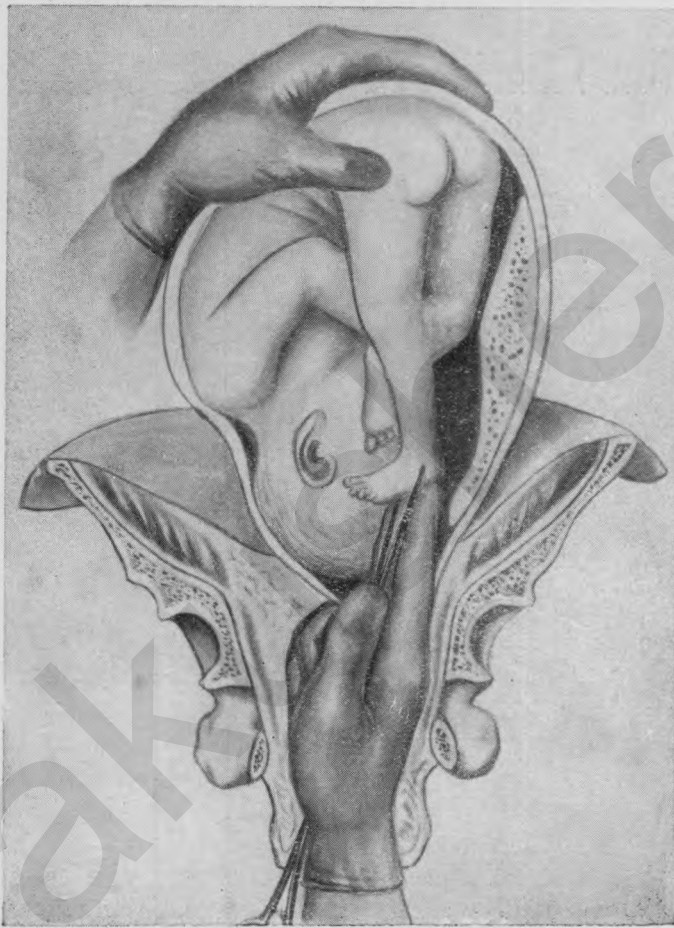Рис. 160 ПОВОРОТ НА НОЖКУ ПО БРЭКСТОН-ГИКСУ



**Рис. 161 НАЛОЖЕНИЕ ПЕТЛИ
НА НИЗВЕДЕННУЮ НОЖКУ**



**Рис. 162 ЗАХВАТЫВАНИЕ НОЖКИ ПЛОДА
ПУЛЕВЫМИ ЩИПЦАМИ ПРИ ПОВОРОТЕ ПО
БРЭКСТОН-ГИКСУ**

Рука вводится во влагалище; в шейный канал вводят только второй и третий пальцы, которыми разрывают пузырь (если он не вскрыт) и проникают в матку (рис. 160).

Введенные два пальца прежде всего отталкивают предлежащую часть в сторону спинки плода. Наружная рука в это время лежит на дне матки. Оттолкнув головку, внутренними пальцами стараются проникнуть по возможности глубже. Наружная рука в это время должна низводить ко входу в таз ягодицы плода вместе с ножками. Как только удалось двумя пальцами захватить ножку (любую) выше лодыжек, следует подтянуть ее книзу, отталкивая наружной рукой головку вверх. На низведенную из половой щели ножку надевают марлевую петлю (рис. 161), к которой подвешивается груз в 200 г.

При невозможности захватить ножку плода двумя пальцами при раннем повороте, а порой и провести захваченную ножку через расширенный на два пальца зев шейки матки, рекомендуется под контролем пальцев внутренней руки ввести пулевые щипцы. Ими захватывается ножка плода в области лодыжек и легко низводится наружу.

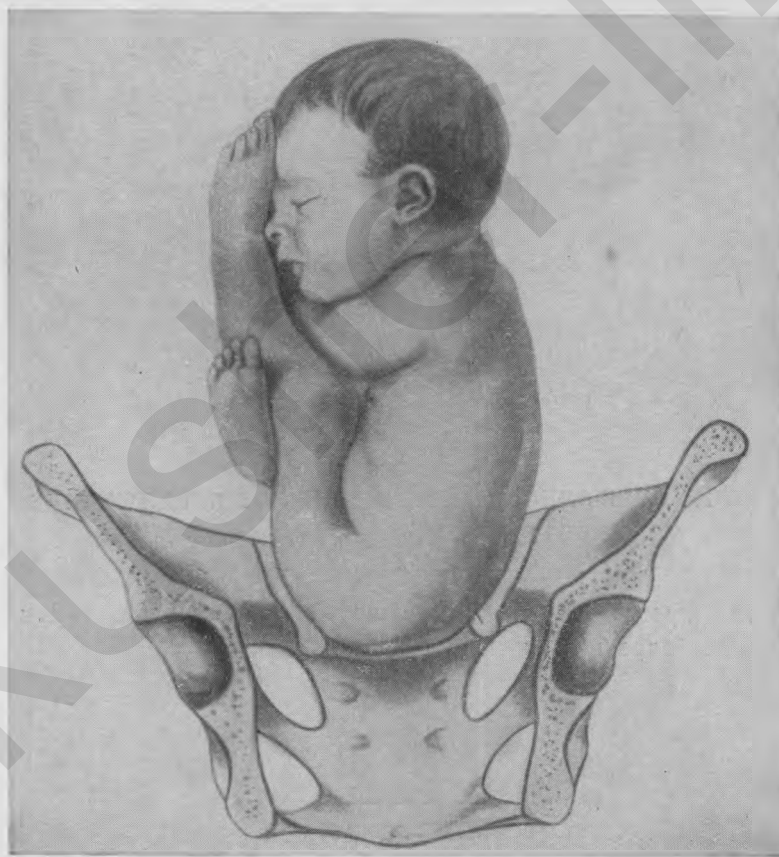ИЗВЛЕЧЕНИЕ ПЛОДА ЗА ТАЗОВЫЙ КОНЕЦ

(включая ручное пособие при тазовом предлежании)

ТАЗОВЫЕ ПРЕДЛЕЖАНИЯ

Принято различать следующие виды и разновидности тазовых предлежаний: ягодичные (сгибательные) и ножные (разгибательные). Ягодичные в свою очередь подразделяются

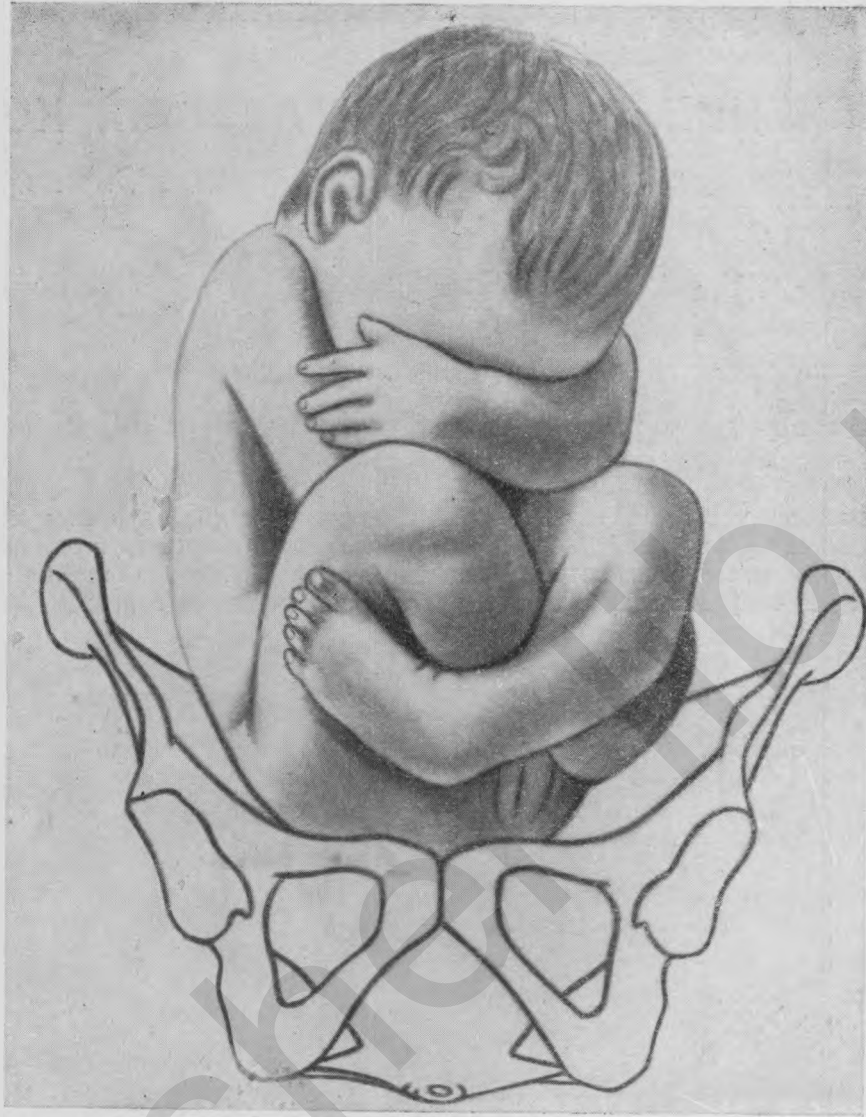на чисто-ягодичные, при которых предлежат только одни ягодицы, и смешанные (ягодично-ножные), когда ягодицы предлежат вместе со ступнями ножек.



Р и с. 163 ЧИСТОЕ (неполное) ЯГОДИЧНОЕ ПРЕДЛЕЖАНИЕ

Над входом в таз предлежат ягодицы. Ножки согнуты в тазобедренных,

в коленных суставах и вытянуты по длине туловища.



Р и с. 164 СМЕШАННОЕ (полное) ЯГОДИЧНОЕ ПРЕДЛЕЖАНИЕ

Над входом в таз предлежат ягодицы. Ножки согнуты в тазобедренных и коленных суставах и разогнуты в голеностопных.

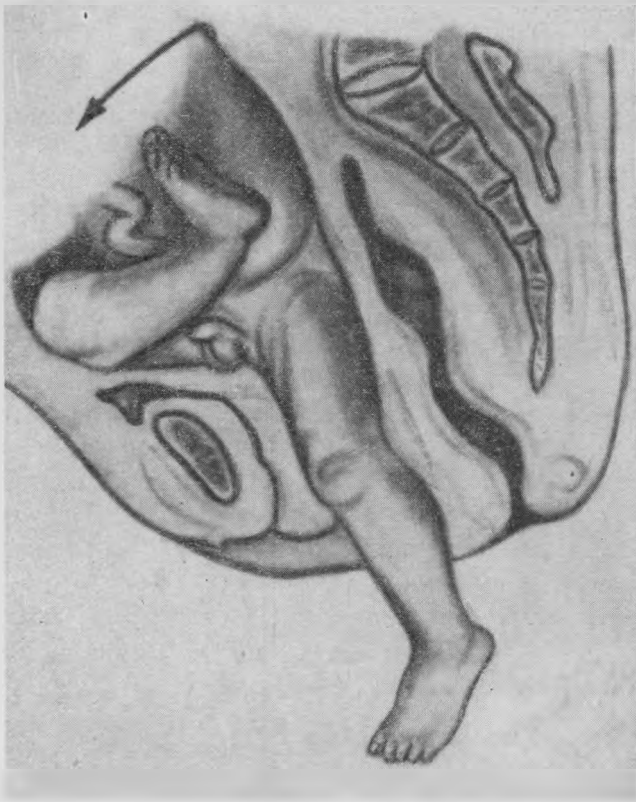


Рис. 165 НЕПОЛНОЕ НОЖНОЕ ПРЕДЛЕЖАНИЕ.
ПРЕДЛЕЖИТ ОДНА НОЖКА (обычно передняя)

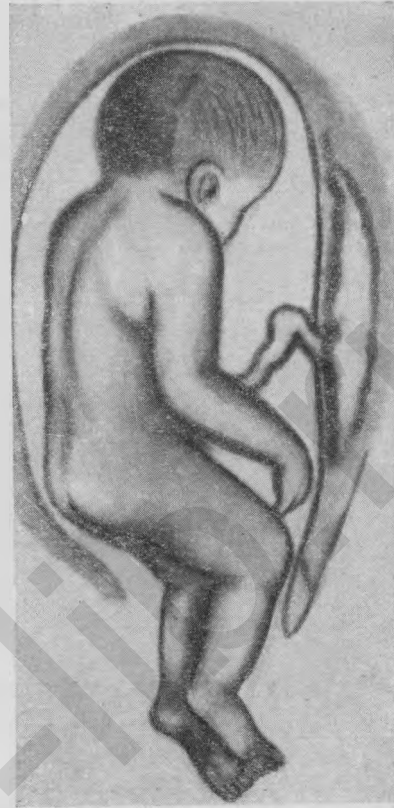

Рис. 166 ПОЛНОЕ НОЖНОЕ
ПРЕДЛЕЖАНИЕ. ПРЕДЛЕЖАТ
ОБЕ НОЖКИ

РОДЫ ПРИ ЯГОДИЧНОМ ПРЕДЛЕЖАНИИ

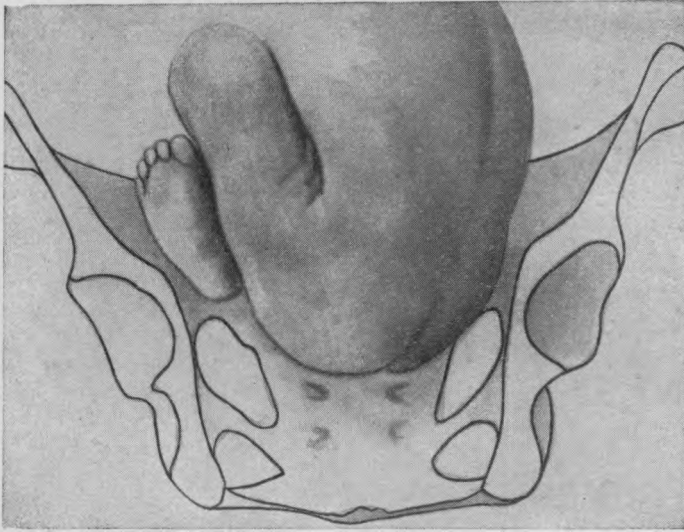


Рис. 167 ВСТУПЛЕНИЕ ЯГОДИЦ ВО ВХОД
МАЛОГО ТАЗА

Ягодицы своей линией intertrochanterica (ягодичная линия, соединяющая оба вертела, в механизме родов играет роль стреловидного шва) вступают в малый таз в одном из косых его размеров. С развитием родовой деятельности ягодицы опускаются все ниже и глубже, причем передняя ягодица опускается ниже задней, являясь проводной точкой. В полости таза ягодицы проделывают внутренний поворот и на дне таза устанавливаются в прямом размере последнего.

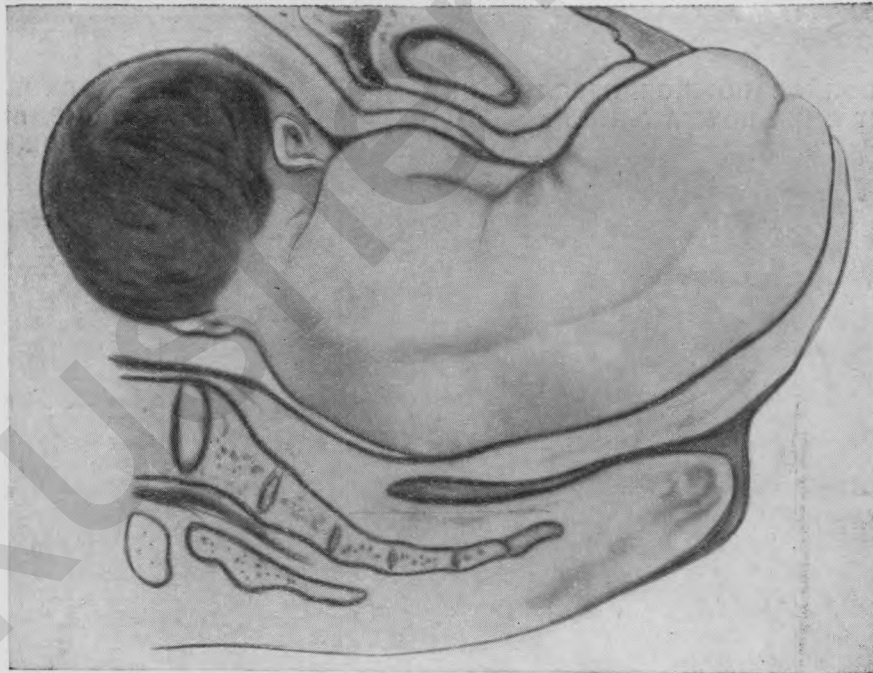


Рис. 168 ПРОРЕЗЫВАНИЕ ЯГОДИЦ

Передняя ягодица выходит из-под симфиза и фиксируется под лонной дугой в области гребня подвздошной кости. Вокруг этой области (гипомохлион) рождается тазовый ко-

нец плода, при этом позвоночник последнего делает очень сильный боковой изгиб. Ягодицы прорезываются.

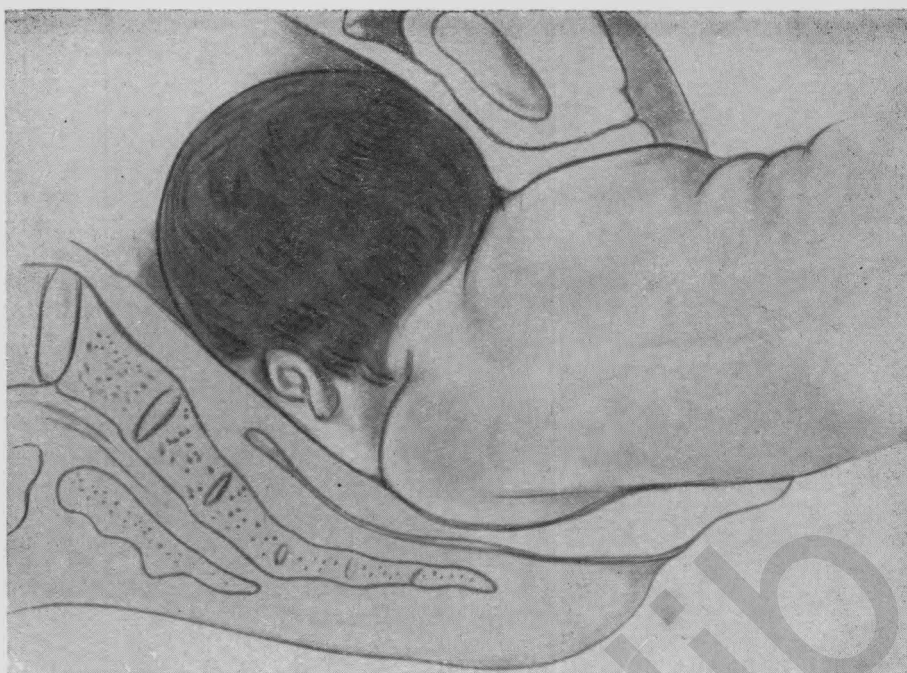

Рис. 169 ТУЛОВИЩЕ РОДИЛОСЬ ДО НИЖНЕГО УГЛА ЛОПАТОК

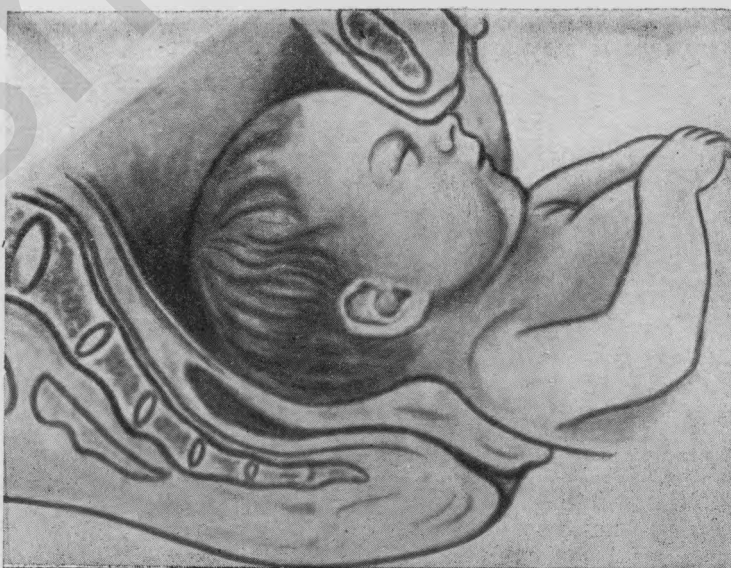После прорезывания ягодиц туловище плода проходит через вульварное кольцо в прямом размере выхода таза. Когда плод рож-

дается до пупка, вся остальная часть его, особенно у многоплодных, обычно рождается в одну-две схватки-потуги.

РОДЫ ПРИ ЗАДНЕМ ВИДЕ ТАЗОВОГО ПРЕДЛЕЖАНИЯ

Нормальный механизм родов при тазовых предлежаниях имеет некоторые отклонения,

из них особенно следует отметить задний вид тазового предлежания.



Если при тазовом предлежании изгнание верхней половины туловища и головки происходит в заднем виде, то может возникнуть ряд осложнений. Если головка находится в состоянии сгибания, прорезывание совершается так, что в нижний край симфиза упирается граница волосистой части лба, над промежностью рождается затылок. Прорезывание при этом происходит не малым косым размером, как при переднем виде, а средним косым размером.

Рис. 170 ГОЛОВКА РОЖДАЕТСЯ В ЗАДНЕМ ВИДЕ (в состоянии сгибания)

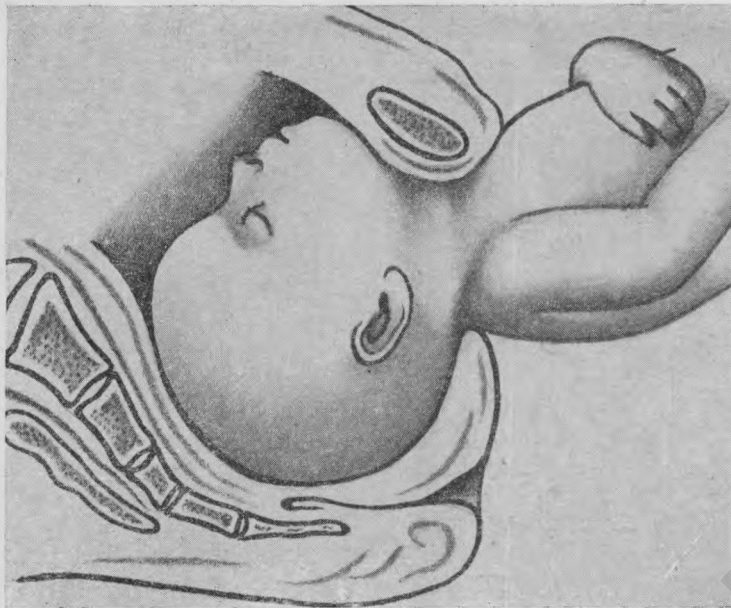


Рис. 171 ГОЛОВКА ВСТУПИЛА В ТАЗ
В СОСТОЯНИИ РАЗГИБАНИЯ

При вступлении головки в таз в состоянии разгибания подбородок «зацепляется» за симфиз или за горизонтальную ветвь лонной дуги, оставаясь над входом в таз. Головка опускается в таз и рождается в положении крайнего разгибания: сначала над промежностью выходит затылок, темя, последним рождается лицо.

РУЧНОЕ ПОСОБИЕ ПРИ ТАЗОВОМ ПРЕДЛЕЖАНИИ

При тазовом предлежании в периоде изгнания, с момента рождения туловища до пупка, плоду угрожает явная опасность асфиксии (неизбежное прижатие пуповины головкой, вступающей в малый таз). Необходимо врачебное вмешательство — так называемое ручное пособие при тазовых предлежаниях (освобождение ручек и головки). Надо строго проводить различие между ручным пособием (извлече-

ние плода, начиная от пупка) и операцией извлечения (экстракцией) плода за тазовый конец (извлечение всего плода, начиная с ножек). К ручному пособию приходится прибегать почти при каждом случае тазового предлежания. Извлечение плода при тазовых предлежаниях делается только по строгим показаниям (необходимость быстро закончить роды в интересах матери или плода).

Освобождение ручек можно начать только тогда, когда в вульварном кольце показался нижний угол лопатки. Для этого легким потягиванием за ягодицы выводят туловище плода до указанного пункта лопатки. В этот момент ручки уже доступны освобождению.

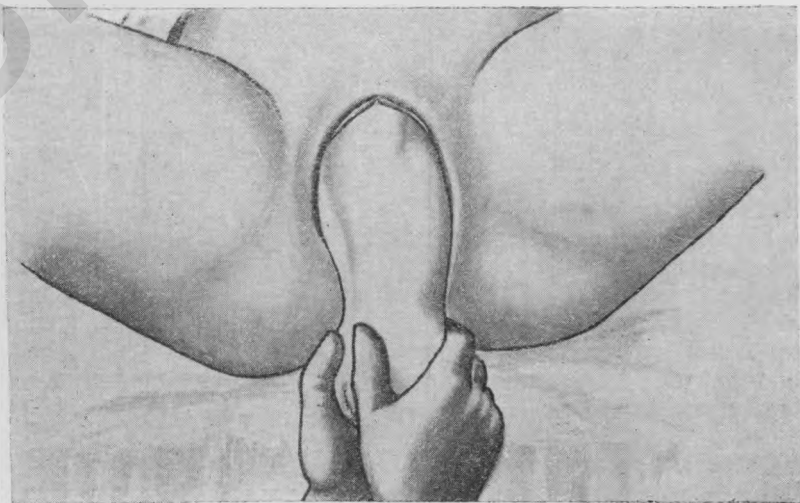


Рис. 172 ПЕРВЫЙ ЭТАП РУЧНОГО ПОСОБИЯ — ВЫВЕДЕНИЕ
ТУЛОВИЩА ДО НИЖНЕГО УГЛА ЛОПАТКИ




Рис. 173 ВТОРОЙ ЭТАП РУЧНОГО ПОСОБИЯ —
ОСВОБОЖДЕНИЕ РУЧЕК

При освобождении ручек следует руководствоваться следующими правилами: 1) каждая ручка освобождается соответствующей рукой акушера: правая — правой, левая — левой; 2) первой всегда освобождается ручка, помещающаяся кзади (у промежности), так как только здесь имеется достаточно простора для нужных манипуляций с ручкой; 3) вторая ручка так же освобождается у промежности, для чего туловище плода поворачивается на 180°.

При освобождении задней ручки акушер свободной рукой (разноименной задней ручке) захватывает ножки, причем все туловище плода сильно отводится кверху (кпереди), к соответствующему паховому сгибу матери. Указательный и средний пальцы другой руки, одноименной «задней» ручке плода, вводят в матку со стороны спинки плода и далее вдоль по лопатке, по плечу, по локтевому сгибу до предплечья, стараясь сдвинуть последнее кзади (книзу). Ручка должна освобождаться так, чтобы при движении кзади (книзу) она не отходила от туловища, а как бы скользила по личику («плод умывается»).

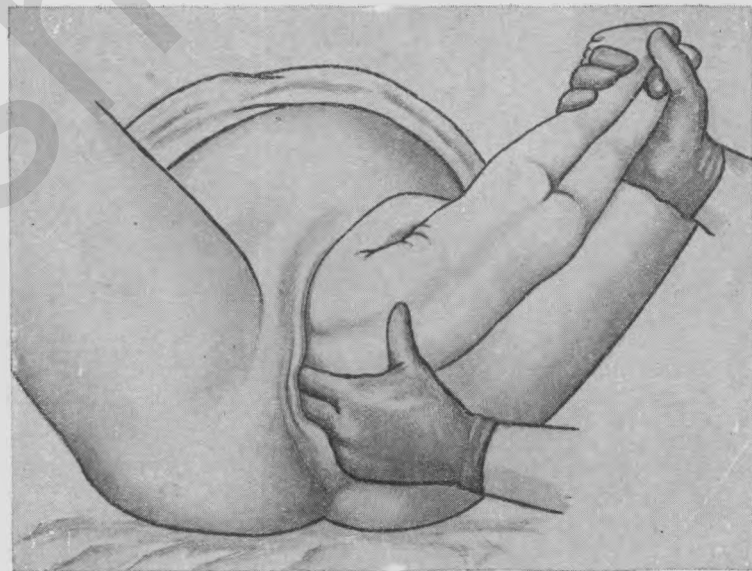


Рис. 174 ОСВОБОЖДЕНИЕ ЗАДНЕЙ РУЧКИ. НОЖКИ СИЛЬНО ОТВЕДЕНЫ В СТОРОНУ ПРОТИВОПОЛОЖНОГО ПАХОВОГО СГИБА

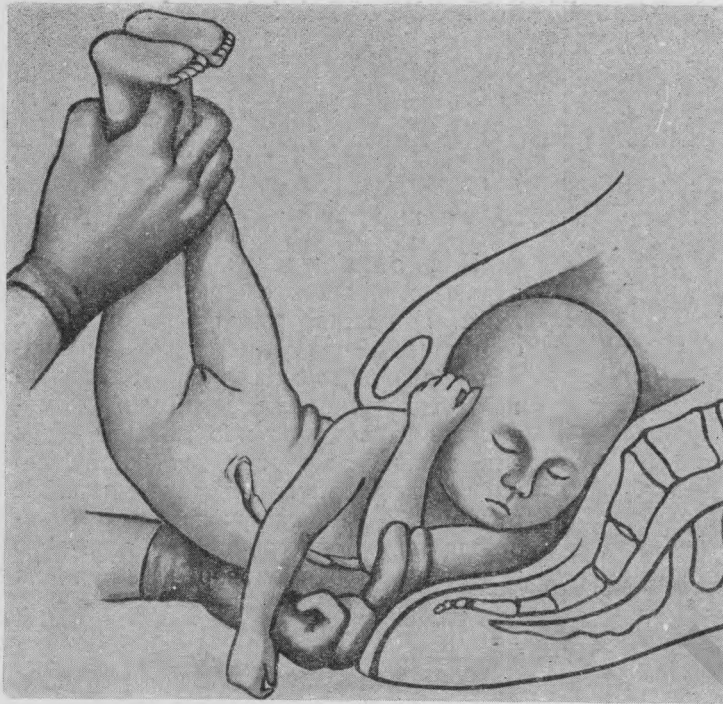


Рис. 175 ОСВОБОЖДЕНИЕ ВТОРОЙ РУЧКИ ПОСЛЕ ПОВОРОТА ТУЛОВИЩА ПЛОДА НА 180°. ВИД СО СТОРОНЫ ЖИВОТИКА ПЛОДА

Чтобы освободить вторую ручку, необходимо сделать ее «задней», т. е. перевести в область промежности, где имеется больше места для манипуляций. Для этого акушер кладет плашмя обе руки на туловище плода так, чтобы одна рука под симфизом лежала на «переднем» плечике, а другая — на «заднем» освобожденном плечике. Захваченное таким образом в области грудки туловище плода поворачивается вокруг своей оси на 180°, причем, чтобы сохранить передний вид, спинка плода должна пройти под симфизом, а не по промежности. После поворота туловища на 180° передняя ручка становится задней. В дальнейшем приступают к ее освобождению таким же образом, как освобождалась первая ручка (рис. 174).

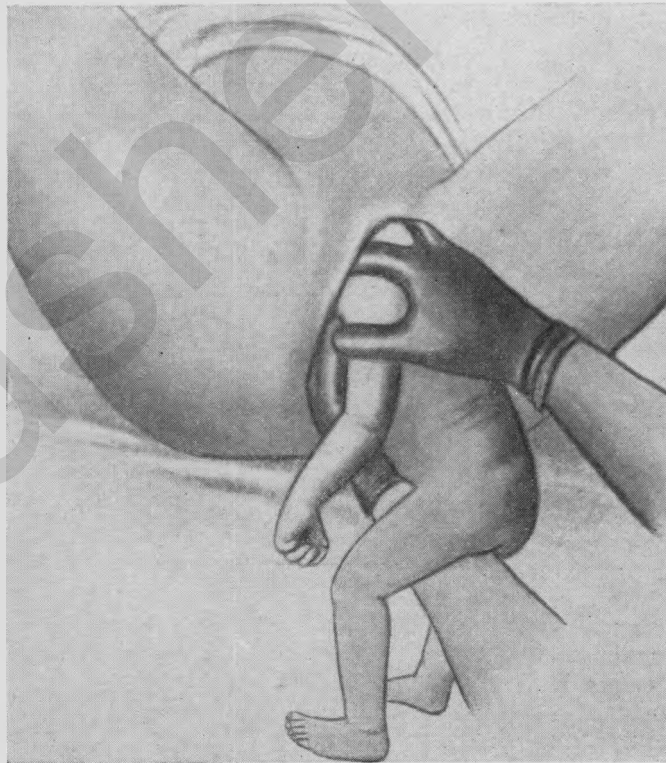



Рис. 176 ТРЕТИЙ ЭТАП РУЧНОГО ПОСОБИЯ — ОСВОБОЖДЕНИЕ ГОЛОВКИ



**Рис. 177 ОСВОБОЖДЕНИЕ ГОЛОВКИ.
НОГТЕВАЯ ФАЛАНГА УКАЗАТЕЛЬНОГО ПАЛЬЦА ЛЕВОЙ РУКИ
ВВОДИТСЯ В РОТИК ПЛОДА**

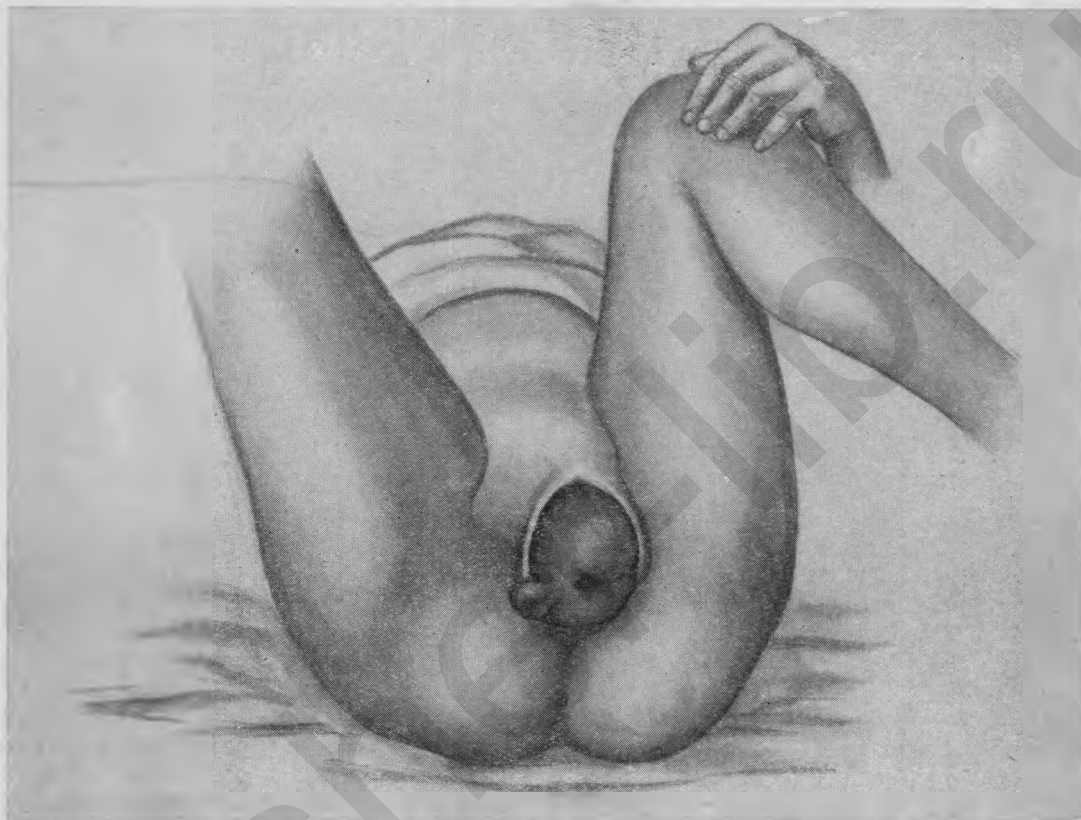
Во влагалище вводится рука, которая освобождала вторую ручку. Плод «сидит верхом» на этой внутренней руке, что дает надежную опору висящему в воздухе туловищу плода (рис. 176). Ногтевая фаланга указательного пальца внутренней руки акушера вводится в ротик плода (рис. 177). Этот палец должен только поддерживать сгибание головки, если она согнута, или несколько согнуть ее, если она была разогнута. Другая (наружная) рука захватывает плечики плода согнутыми указательным и средним пальцами, как показано на рис. 176.

В дальнейшем при освобождении головки каждая рука имеет свою задачу. Внутренняя рука поддерживает головку в состоянии сгибания, чтобы придать ей при следовании через таз наименьший размер, способствуя при этом также и правильной ее ротации. Наружная рука при освобождении головки играет роль влекущего аппарата, она производит тракцию (влечение). Направление тракции при освобождении головки должно совпадать с проводной осью таза. Помощник помогает извлечению головки, надавливая на нее сверху, через брюшную стенку.

**РУЧНОЕ ПОСОБИЕ ПРИ ЧИСТОМ (неполном) ЯГОДИЧНОМ
ПРЕДЛЕЖАНИИ ПО Н. А. ЦОВЬЯНОВУ**

Сущность ручного пособия по *Цовьянову* заключается в том, чтобы поддерживать нормальное членорасположение ножек плода (сгибание в тазобедренных и разгибание

в коленных суставах); ножки при таком положении, прижимая к грудной клетке скрещенные на груди ручки плода, предохраняют их от запрокидывания.



**Рис. 178 ПОСЛЕ РОЖДЕНИЯ ПЕРЕДНЕЙ (предлежащей) ЯГОДИЦЫ
УТОЧНЯЕТСЯ ПОЗИЦИЯ ПЛОДА**

С рождением передней предлежащей ягодицы показываются наружные половые орга-

ны плода, по положению которых уточняется позиция плода.

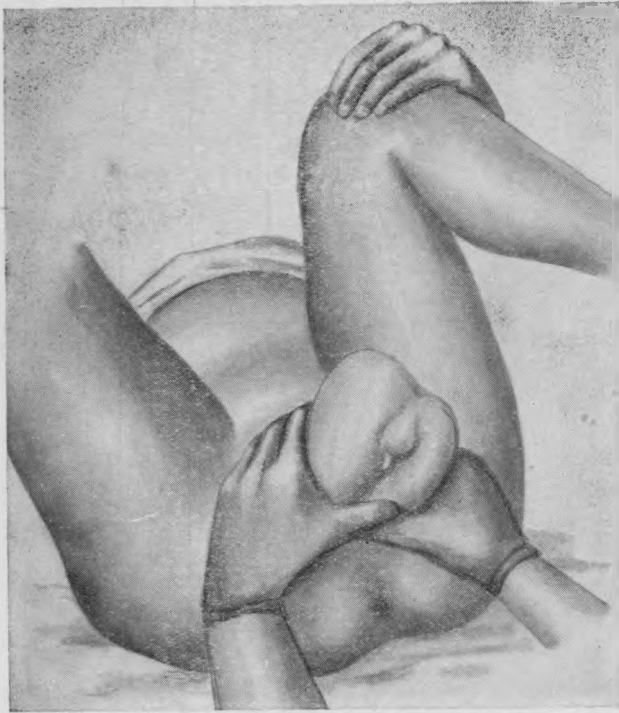


Рис. 179 ТУЛОВИЩЕ ПЛОДА ПЕРЕХОДИТ
В ЛЕВЫЙ КОСОЙ РАЗМЕР ТАЗА

После прорезывания ягодиц в прямом размере выхода таза они переходят в левый косой размер (рис. 179) и к моменту рождения нижней половины плода туловище устанавливается в поперечном размере выхода таза спинкой кпереди (кверху) — рис. 180.

В отличие от общепринятого метода ручного пособия по *Цовьянову* ягодицы захватываются уже в момент их прорезывания. Поддерживая их и не делая при этом никаких попыток к извлечению плода, врач ослабляет пружинящее действие вытянутых ножек и, направляя ягодицы кверху, способствует самостоятельному рождению нижней половины туловища плода. Все время поддерживая рождающиеся ягодицы, врач тем самым препятствует ножкам преждевременно родиться.

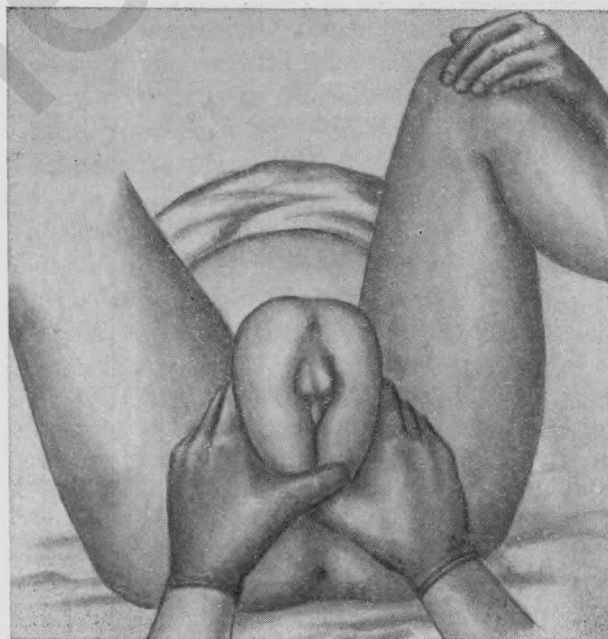


Рис. 180 ТУЛОВИЩЕ ПЛОДА ПЕРЕХОДИТ
В ПОПЕРЕЧНЫЙ РАЗМЕР ТАЗА
СПИНКОЙ КПЕРЕДИ (кверху)

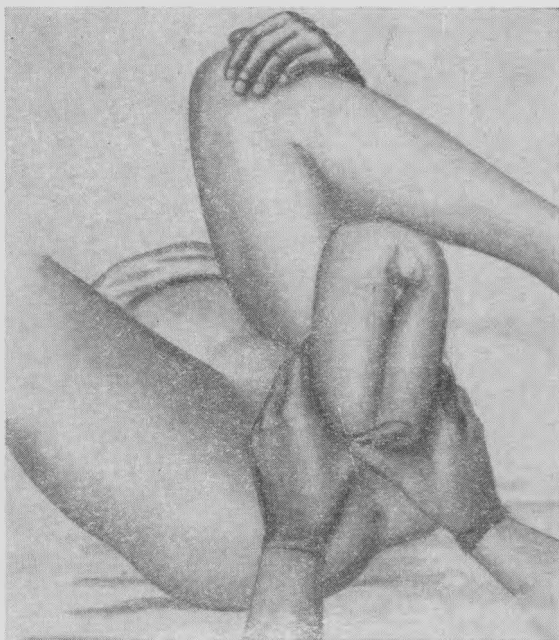

Рис. 181 РОДИВШИЕСЯ ЯГОДИЦЫ УСТРЕМЛЯЮТСЯ ВВЕРХ. БОЛЬШИЕ ПАЛЬЦЫ АКУШЕРА ПО МЕРЕ РОЖДЕНИЯ ПЛОДА ПЕРЕДВИГАЮТСЯ ПО ЗАДНЕЙ ПОВЕРХНОСТИ БЕДЕР ПО НАПРАВЛЕНИЮ К ЗАДНЕЙ СПАЙКЕ



Рис. 182 ЧТОБЫ ОБЛЕГЧИТЬ РОЖДЕНИЕ ПЕРЕДНЕЙ (верхней) РУЧКИ ИЗ-ПОД ЛОННОЙ ДУГИ, РОДИВШИЕСЯ ЯГОДИЦЫ АКУШЕР НАПРАВЛЯЕТ НА СЕБЯ И К ЛЕВОМУ БЕДРУ РОЖЕНИЦЫ

При захватывании ягодиц большие пальцы располагают не на крестце, а на задней поверхности бедер плода; остальные четыре пальца — на крестце. Во избежание выпадения ножек плода большие пальцы рук акушера по мере рождения плода передвигаются по задней поверхности бедер по направлению к задней спайке, причем необходимо, чтобы перемещаемые по бедрам пальцы держались границ задней спайки (рис. 181).

При ведении родов в чисто-ягодичном предлежании, по *Цовьянову*, из-за пружинящих действий ножек, вытянутых и прижатых к брюшной стенке плода, несколько затрудняется рождение плода до нижнего

угла лопатки. Чтобы облегчить самостоятельное рождение из-под лонной дуги передней ручки, целесообразно направить ягодицы несколько на себя и к левому бедру роженицы (рис. 182). Для рождения задней ручки плод приподнимается кверху (кпереди). В этот момент одновременно с рождением задней ручки обычно выпадают ножки (пятки) плода. Выведение последующей головки не представляет затруднений: достаточно направить ягодицы плода на себя и кверху, чтобы согнутая головка прорезалась. Если головка самостоятельно не рождается, то извлечение ее может быть произведено обычными приемами.

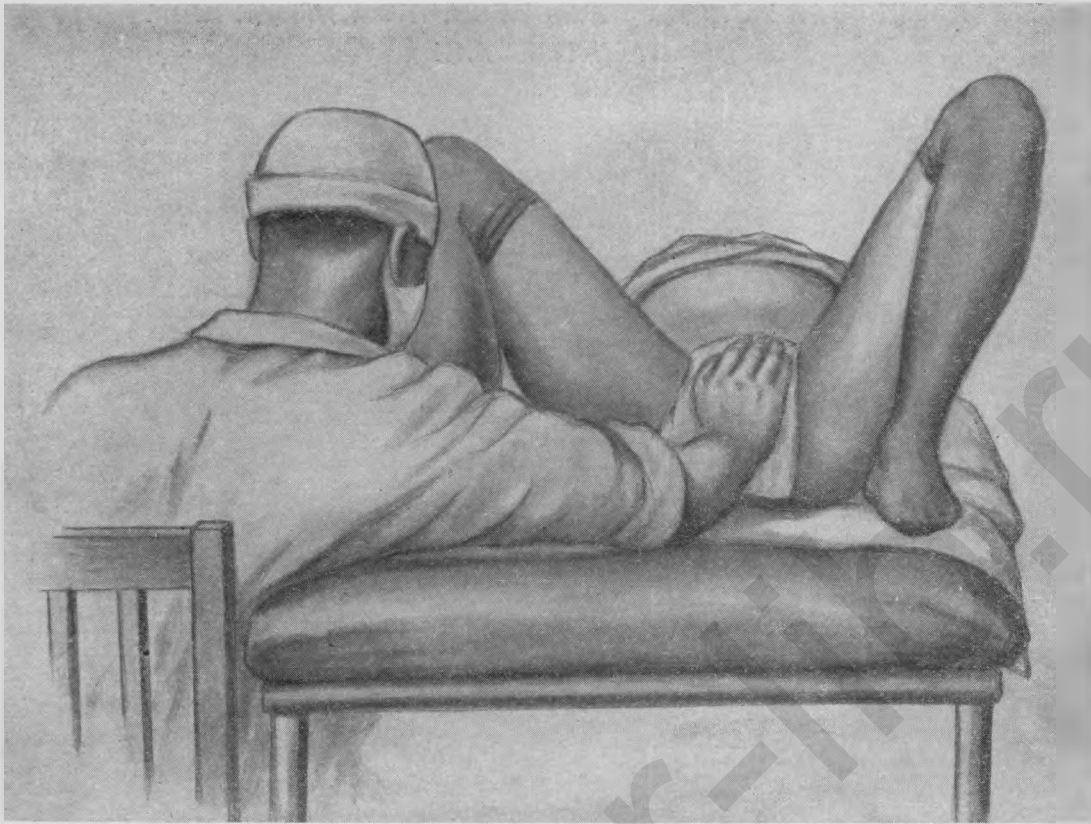


Рис. 183 РУЧНОЕ ПОСОБИЕ ПРИ НОЖНЫХ ПРЕДЛЕЖАНИЯХ
ПО Н. А. ЦОВЬЯНОВУ

Ведение родов при полном ножном предлежании, по *Цовьянову* проводится следующим образом.

Акушер садится лицом к роженице, с правой стороны от нее. Локоть правой руки он кладет на кровать между раздвинутыми бедрами роженицы; ладонной поверхностью той же руки, приставленной к вульве (рис. 183), акушер систематически оказывает противодействие изгнанию ножек во время схваток, не давая им родиться раньше времени. По мере открытия шейки матки ягодицы плода начинают опускаться во влагалище, образуя вместе с находящимися там ножками сме-

шанное ягодичное предлежание. При сглаживании шейки матки и полном открытии наружного зева влагалищные своды расправляются, оттягиваясь вверх. Шейка матки и влагалище превращаются в одну сплошную трубку. При дальнейшем противодействии продвижению предлежащей части растягивается промежность и широко раскрывается половая щель у роженицы. С этого момента дальнейшее противодействие ножкам следует прекратить. При очередной схватке-потуге плод, обычно не встречая препятствия, изгоняется наружу.

ИЗВЛЕЧЕНИЕ ПЛОДА ПРИ СМЕШАННОМ ЯГОДИЧНОМ ПРЕДЛЕЖАНИИ

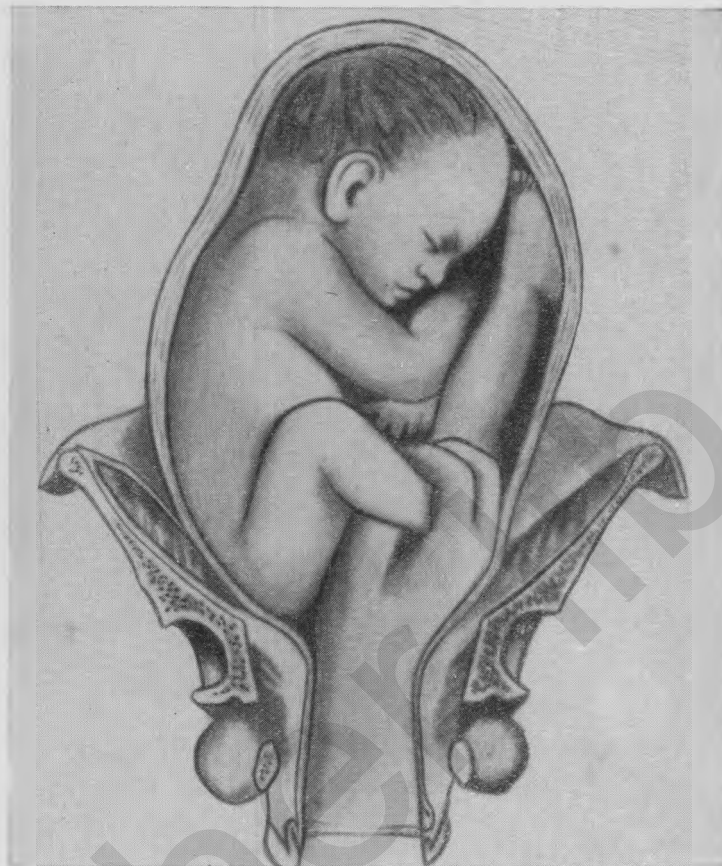


Рис. 184 ИЗВЛЕЧЕНИЕ ПЛОДА ПРИ СМЕШАННОМ ЯГОДИЧНОМ
ПРЕДЛЕЖАНИИ — НИЗВЕДЕНИЕ НОЖКИ

При смешанном ягодичном предлежании извлечение плода начинается с низведения ножки. Низводится ножка впередилежащая, т. е. верхняя, рукой, которая соответствует мелким частям плода (со стороны акушера).

При низведении ножки смешанное ягодичное предлежание переходит в неполное ножное предлежание, и извлечение производится как при неполном ножном предлежании.

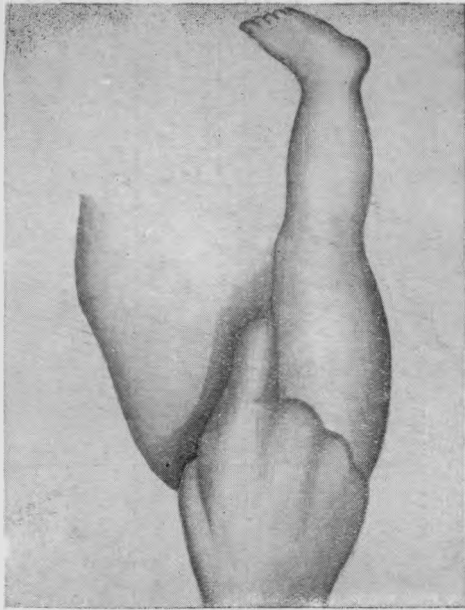
ИЗВЛЕЧЕНИЕ ПЛОДА ПРИ ЧИСТО-ЯГОДИЧНОМ ПРЕДЛЕЖАНИИ

Описанные выше ручные приемы извлечения плода за тазовый конец при чисто-ягодичном предлежании, особенно при вколотившихся ягодицах, являются трудными и не всегда эффективными.

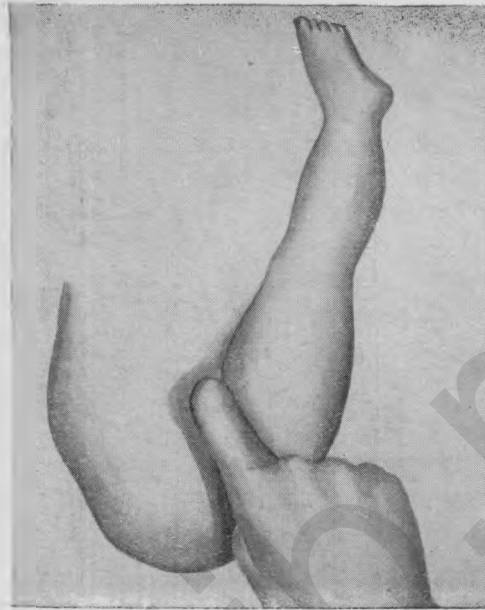В таких случаях рекомендовались приемы инструментального извлечения плода: извлечение петлей, тупым (ягодичным) крючком,

специально сконструированными (ягодичными) щипцами, наконец обычными щипцами, накладываемыми на головку.

Все эти приемы не получили распространения и только некоторые из них (извлечение тупым крючком и извлечение петлей) иногда применяются при мертвом плоде.



**Рис. 185 ПРАВИЛЬНАЯ ТРАКЦИЯ.
НАПРАВЛЕНИЕ НА ТАЗ**



**Рис. 186 НЕПРАВИЛЬНАЯ ТРАКЦИЯ.
НАПРАВЛЕНИЕ НА БЕДРЕННУЮ КОСТЬ.**

Первый этап извлечения плода при чистом (неполном) ягодичном предлежании, если ягодицы подвижны, начинается низведением ножки (впередилежащей или вышележащей). Это делается правой или левой рукой, соответствующей мелким частям плода (со стороны акушера). Если ягодицы вколотились, экстракция начинается введением указательного пальца одноименной руки (при первой позиции — левой, при второй — правой) со стороны спинки плода в паховый сгиб, после чего во время потуги делается тракция круто-кзади (вниз). Влекущая сила должна быть направлена на таз плода (рис. 185), а не на бедренную кость (рис. 186), во избежание ее перелома

зательного пальца одноименной руки (при первой позиции — левой, при второй — правой) со стороны спинки плода в паховый сгиб, после чего во время потуги делается тракция круто-кзади (вниз). Влекущая сила должна быть направлена на таз плода (рис. 185), а не на бедренную кость (рис. 186), во избежание ее перелома

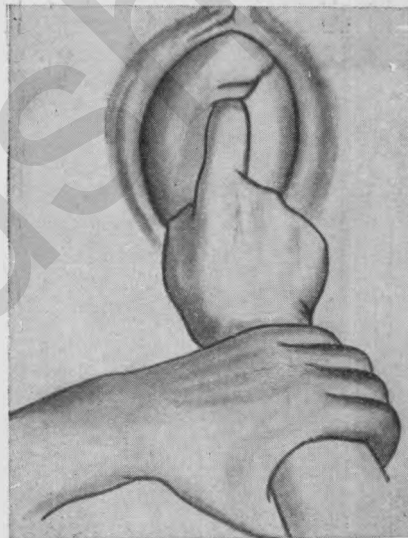


Рис. 187 ДЛЯ УСИЛЕНИЯ ТРАКЦИЙ ОПЕРИРУЮЩАЯ РУКА ОБХВАТЫВАЕТСЯ ДРУГОЙ РУКОЙ В ОБЛАСТИ ЛУЧЕЗАПЯСТЬЯ

При извлечении ягодиц за паховый сгиб палец акушера быстро устает и немеет. Тогда акушер другой рукой обхватывает оперирующую руку за лучезапястную область и продолжает извлечение плода. Одно-

временно помощник делает выжимание плода.

Многие акушеры возражают против применения этого приема.

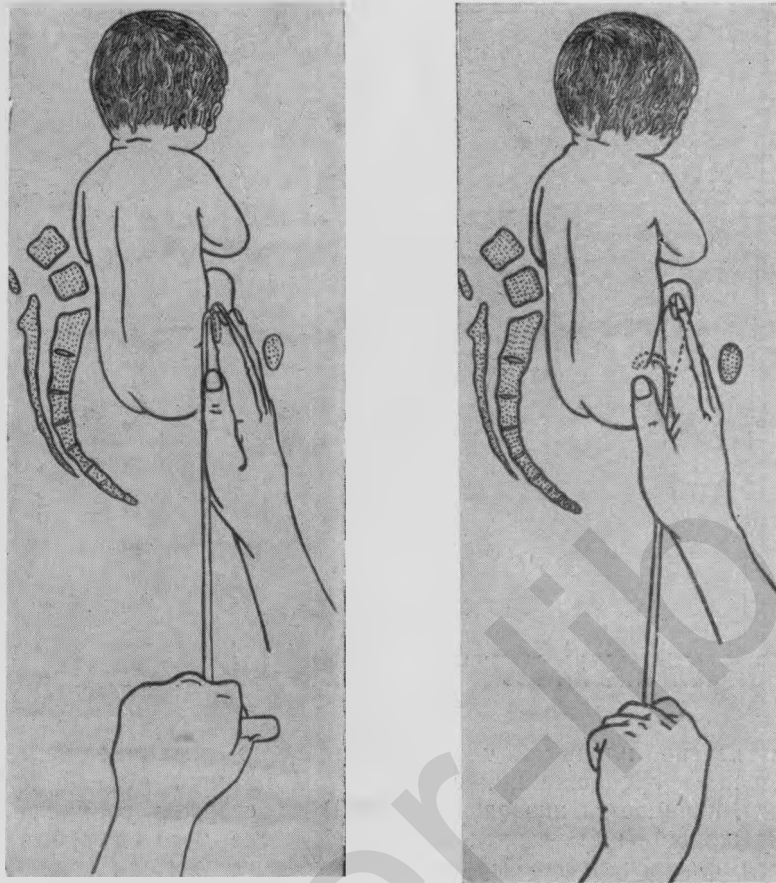


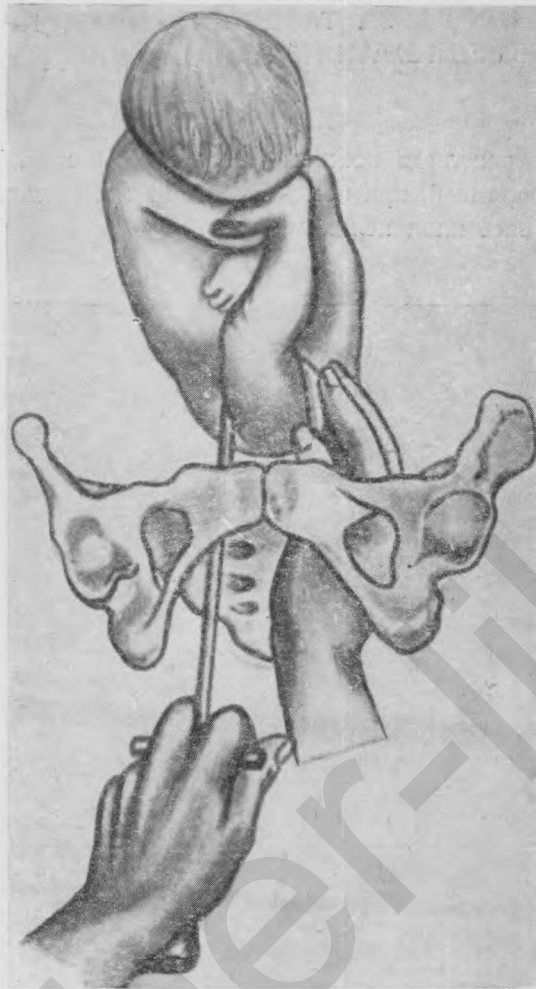Рис. 188, 189 ИЗВЛЕЧЕНИЕ ПЛОДА ЗА ТАЗОВЫЙ КОНЕЦ ПРИ ПОМОЩИ КРЮЧКА. ВВЕДЕНИЕ И НАЛОЖЕНИЕ ТУПОГО (ягодичного) КРЮЧКА В ПЕРЕДНИЙ ПАХОВЫЙ СГИБ ПРИ ЧИСТО-ЯГОДИЧНОМ ПРЕДЛЕЖАНИИ ПОД КОНТРОЛЕМ ПАЛЬЦЕВ

Ягодичным крючком можно нанести серьезные повреждения мягким частям, сосудам и костям плода, поэтому он применяется только при извлечении мертвого плода.

Крючок вводится в передний паховый сгиб. Раньше всего вводят для контроля три, а еще лучше четыре пальца правой или левой руки, одноименной переднему паховому сгибу плода. Пальцы следует держать сдвинутыми и обращенными сгибательной стороной книзу. Введенные пальцы дают возможность акушеру ориентироваться в положении переднего пахового сгиба. Кроме того, они

имеют еще две дополнительные задачи: служить, с одной стороны, проводником для вводимого крючка и с другой — быть защитой для мягких тканей родовых путей.

Наружная рука захватывает крючок таким образом, чтобы ручка его лежала в одной горизонтальной плоскости с кривизной крючка, параллельно введенным внутрь родового канала пальцам. Инструмент в таком виде скользит по сгибательной стороне предплечья и ладони, а затем и по пальцам внутренней руки, пока не дойдет до тазового конца плода (рис. 188).



**Рис. 190 ИЗВЛЕЧЕНИЕ ПЛОДА ЗА
ТАЗОВЫЙ КОНЕЦ ПРИ ПОМОЩИ
КРЮЧКА. ИЗВЛЕЧЕНИЕ ТУПЫМ
КРЮЧКОМ ПРИ ЧИСТО-ЯГОДИЧНОМ
ПРЕДЛЕЖАНИИ**

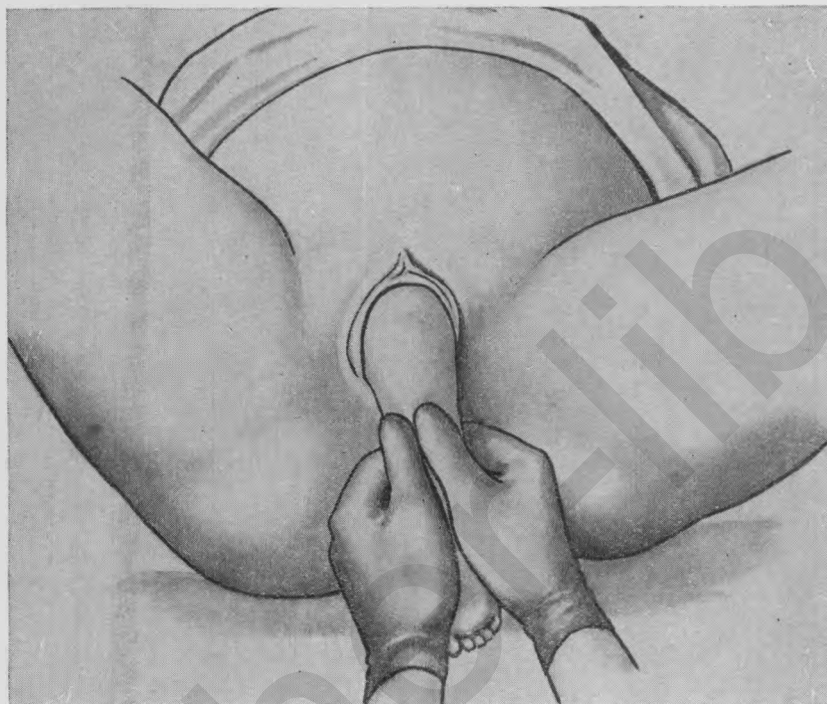Надо все время следить за тем, чтобы мягкие ткани родовых путей совершенно не приходили в соприкосновение с крючком. Как только конец крючка доходит до переднего пахового сгиба плода, его следует повернуть так, чтобы кривизна крючка совпала с паховым сгибом (рис. 189). Обычно крючок в таких случаях легко проскальзывает в паховый сгиб. Чтобы убедиться в том, что инструмент лежит правильно, де-

лают пробную (легкую) тракцию. За пробной тракцией следует операция извлечения. Потягивание за крючок должно идти в направлении тазовой оси (рис. 190). Ни пилящих, ни сверлящих движений крючком делать нельзя, чтобы не поранить тканей матери и плода. Крючок следует немедленно снять, как только ягодицы начинают прорезываться. Дальнейшее извлечение производится при помощи пальцев, как описано выше.

ИЗВЛЕЧЕНИЕ ПЛОДА ЗА ТАЗОВЫЙ КОНЕЦ ПРИ НЕПОЛНОМ НОЖНОМ ПРЕДЛЕЖАНИИ (чаще после поворота на ножку)

Извлечение плода при неполном ножном предлежании является операцией, при помощи которой извлекается весь плод целиком,

начиная с ножек. Тракции следует производить во время схваток, а не во время пауз.



**Р и с. 191 ПЕРВЫЙ ЭТАП ИЗВЛЕЧЕНИЯ ПЛОДА ЗА ТАЗОВЫЙ КОНЕЦ
ПРИ НЕПОЛНОМ НОЖНОМ ПРЕДЛЕЖАНИИ. ПОЛОЖЕНИЕ РУК
АКУШЕРА ПРИ ИЗВЛЕЧЕНИИ НОЖКИ ЗА ГОЛЕНЬ**

Первый этап извлечения плода за тазовый конец при неполном (или полном) ножном предлежании начинается захватыванием и выведением ножки (или обеих ножек) правой или левой рукой, в зависимости от положения мелких частей плода (со стороны акушера). При неполном ножном предлежании низводится впередилежащая (вышележащая) ножка. После самостоятельного рождения ножки или, как указано выше, низве-

дения ее при неполном ножном предлежании, большой палец (или большие пальцы обеих рук) акушера кладется вдоль икроножных мышц голени с тем, чтобы конец его пришелся в подколенную ямку. Остальные четыре пальца захватывают голень спереди. Таким образом, вся голень лежит как бы в шине, чем в значительной мере предупреждается возможность перелома ножки.

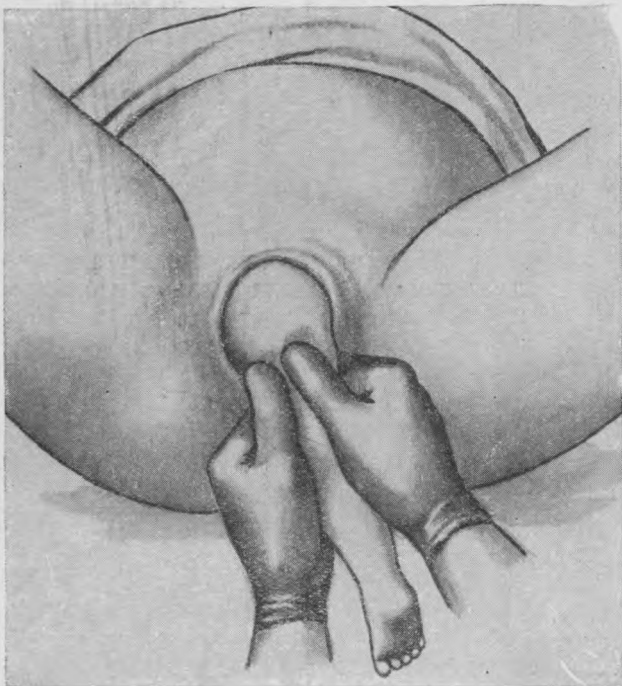


Рис. 192 ИЗВЛЕЧЕНИЕ ПЛОДА ЗА ТАЗОВЫЙ КОНЕЦ ПРИ НЕПОЛНОМ НОЖНОМ ПРЕДЛЕЖАНИИ. ИЗВЛЕЧЕНИЕ ЗА БЕДРО

Для оказания помощи при прорезывании ягодич акушер вводит указательный палец соответствующей одноименной руки в паховый сгиб. Передняя подвздошная кость, таким образом, представляет собой точку вращения (гипомохион), вокруг которой вся ягодичная область должна проделать оборот через промежность. Захватив переднее бедро плода обеими руками, акушер энергично приподнимает его кверху. Задняя ягодичная область плода при этом постепенно выкатывается через промежность наружу.

Тракции производят за ножку книзу, стараясь постепенно извлечь всю нижнюю конечность.

По мере постепенного продвижения нижней конечности наружу вторая рука захватывает ножку выше первой таким же образом, как это делала первая рука. Так постепенно проводится извлечение до тех пор, пока не покажется под нижним краем симфиза паховый сгиб впереди идущей ножки.

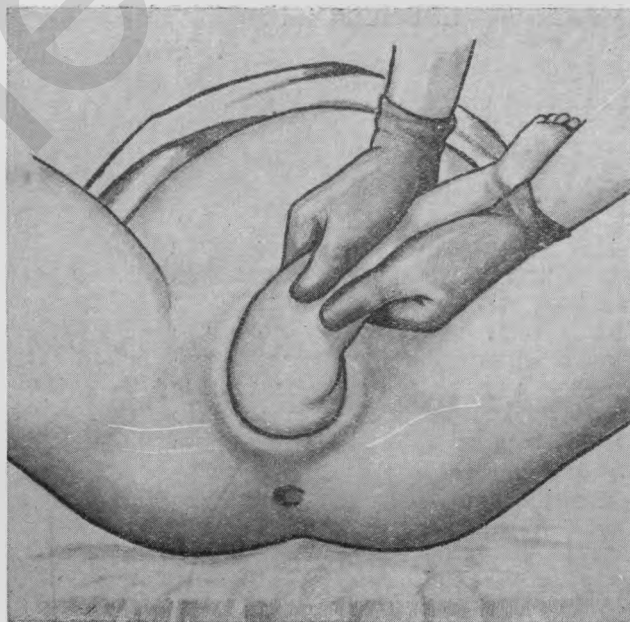


Рис. 193 ИЗВЛЕЧЕНИЕ ПЛОДА ЗА ТАЗОВЫЙ КОНЕЦ ПРИ НЕПОЛНОМ НОЖНОМ ПРЕДЛЕЖАНИИ. ПРИЕМ ПРИ ПРОРЕЗЫВАНИИ ЯГОДИЦ. ЯГОДИЧНАЯ ОБЛАСТЬ ПЛОДА ПРОДЕЛЫВАЕТ ОБОРОТ ЧЕРЕЗ ПРОМЕЖНОСТЬ

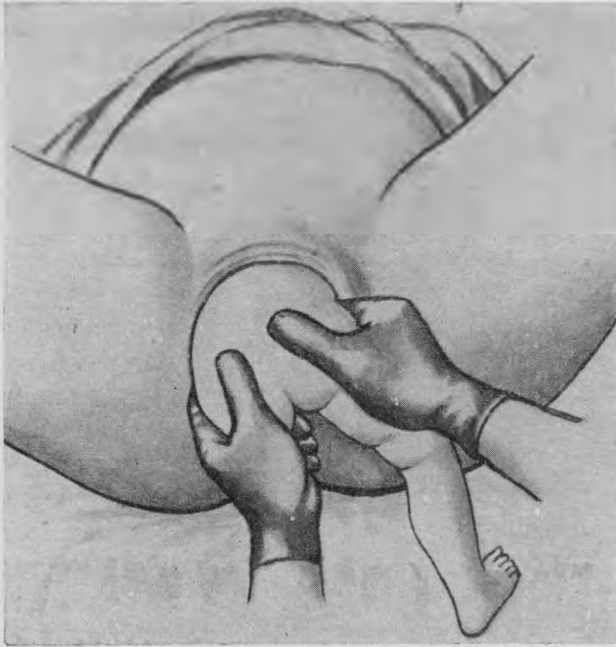


Рис. 194 ИЗВЛЕЧЕНИЕ ПЛОДА ЗА ТАЗОВЫЙ КОНЕЦ ПРИ НЕПОЛНОМ НОЖНОМ ПРЕДЛЕЖАНИИ. ПОЛОЖЕНИЕ РУК АКУШЕРА ПРИ ИЗВЛЕЧЕНИИ ТУЛОВИЩА ПЛОДА ПОСЛЕ РОЖДЕНИЯ ЯГОДИЦ

После прорезывания ягодиц акушер кладет оба больших пальца вдоль по крестцу плода, обхватывая остальными пальцами верхний отдел обоих его бедер. Тракции теперь уже ведутся несколько более горизонтально (на себя). Так производится первый этап извлечения (до пупка). В дальнейшем извлечение плода ведется, как при ручном пособии при тазовых предлежаниях (рис. 172—177).

ИЗВЛЕЧЕНИЕ ПЛОДА ЗА ТАЗОВЫЙ КОНЕЦ ПРИ ПОЛНОМ НОЖНОМ ПРЕДЛЕЖАНИИ

После самостоятельного рождения ножек или после низведения их, как указано выше, обе руки акушера располагаются таким образом, что большие пальцы лежат вдоль икроножных мышц плода, а остальные обхватывают голень спереди. По мере извлечения обе руки постепенно и последовательно скользят по ножкам вверх так, что руки врача все время находятся вблизи вульвы. Прорезывание ягодиц происходит таким же образом, как и при неполном ножном предлежании.

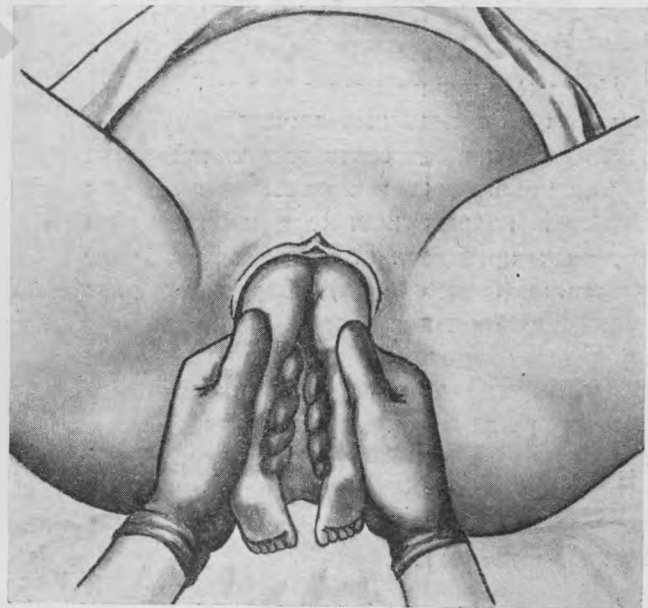


Рис. 195 ИЗВЛЕЧЕНИЕ ПЛОДА ПРИ ПОЛНОМ НОЖНОМ ПРЕДЛЕЖАНИИ

ОПЕРАЦИЯ НАЛОЖЕНИЯ АКУШЕРСКИХ ЩИПЦОВ

(applicatio forcipis obstetriciae)

Щипцы — акушерский инструмент, назначение которого состоит в том, чтобы заменять при рождении головки недостающую или отсутствующую силу влечения. Щипцы — только захватывающий и влекущий инструмент, но отнюдь не исправляющий или вращающий (ротационный).

В последнее время в литературе появились сообщения об успешном применении в акушерской практике вместо акушерских щипцов вакуум-экстрактора.

Имеется свыше трехсот различных моделей щипцов. Из них заслуживают описания следующие.

МОДЕЛИ АКУШЕРСКИХ ЩИПЦОВ

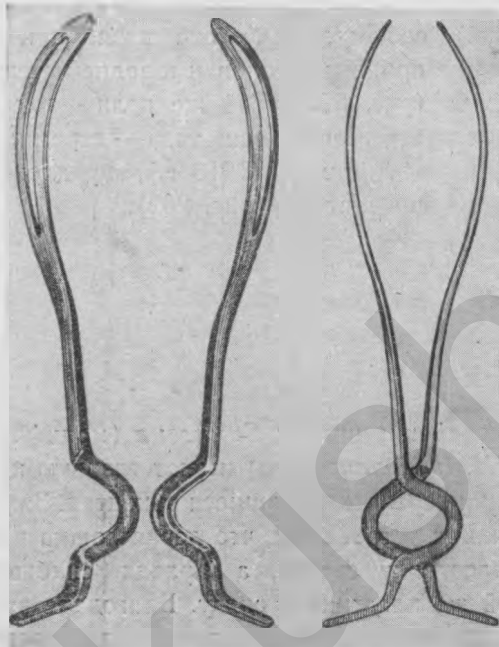


Рис. 196 АКУШЕРСКИЕ ЩИПЦЫ ЛАЗАРЕВИЧА (модель 1891 г.)

Щипцы *Лазаревича* не имеют тазовой кривизны (прямые), причем ложки в щипцах не перекрещиваются в замковой части (параллельные).

Щипцы *Правосуда* — прямые, с перекрещивающимися ложками. Длина щипцов — 40 см, длина рукояток — 13,5 см, ложек — 14,5 см, длина шейки — 12 см. Наибольшее




Рис. 197 ЩИПЦЫ ПРАВОСУДА (длинные — 40 см и более короткие — 34,5 см)

расстояние между ложками — 8 см, между верхушками ложек — 2 см. Устройство замка: на рукоятке левой ветви находится шпинец, на рукоятке правой — вырезка. При замыкании щипцов шпинец заходит в вырезку, рукоятка щипцов у замка имеет конусовидные крючки.

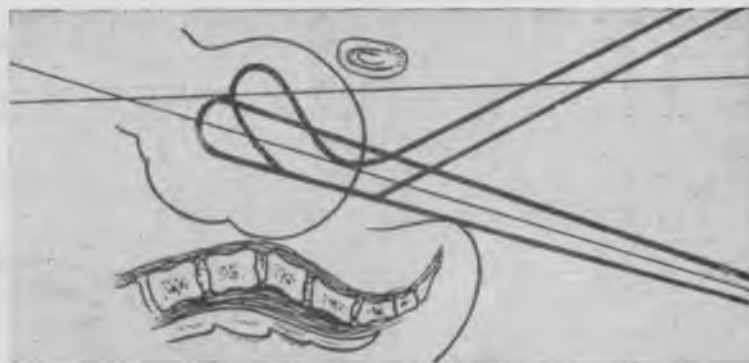


Рис. 198 СРАВНИТЕЛЬНОЕ ДЕЙСТВИЕ ТРАКЦИИ ПРЯМЫМИ ЩИПЦАМИ И ЩИПЦАМИ С ТАЗОВОЙ КРИВИЗНОЙ (схема И. П. ЛАЗАРЕВИЧА)

Щипцы *Лазаревича*, *Правосуда*, *Гумилевского* и другие аналогичные модели имеют известное преимущество перед щипцами с тазовой кривизной. В последних значительная часть влекущей силы затрачивается непроизводительно, так как головка при тракциях прижимается к переднему отделу тазо-

вого кольца (рис. 198). Без тазовой кривизны действие прямых щипцов эффективнее.

Н. А. Цовьянов предложил производить тракцию обычными щипцами (с тазовой кривизной) соответственно оси таза, причем также не прижимая головки к задней стенке симфиза (рис. 220). Той же цели — влечению соответственно оси таза — стремился достичь и *Киллянд* (1916 г.), предложив свою модель щипцов (рис. 202).

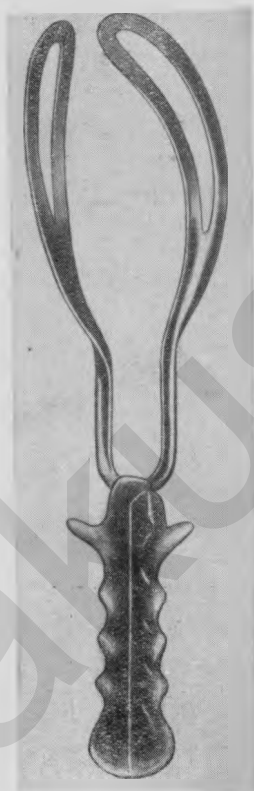


Рис. 199 ЩИПЦЫ СИМПСОНА — ФЕНОМЕНОВА

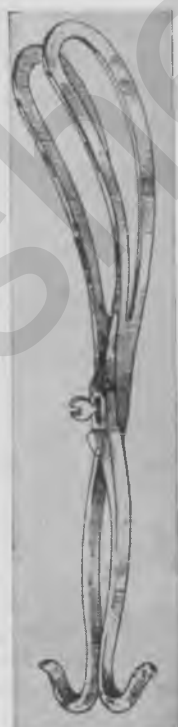

Рис. 200 ФРАНЦУЗСКИЕ ЩИПЦЫ (Левре)

Английские щипцы *Симпсона* (модификация *Н. Н. Феноменова*) имеют тазовую кривизну и перекрещивающиеся рукоятки. Замок в щипцах устроен так, что левая ложка имеет пластинку сверху, а правая снабжена такой же пластинкой снизу. Благодаря этим пластинкам обе ложки плотно примыкают друг к другу, не расходясь ни кверху, ни книзу.

Французские щипцы *Левре* отличаются большой длиной (40 см) и более сложным устройством замка. В замке имеется на правой ветви сквозное отверстие, а на левой — штифт, который вставляется в это отверстие. Штифт снабжен винтовой нарезкой и гайкой, крепко завинчивающейся после замыкания щипцов.

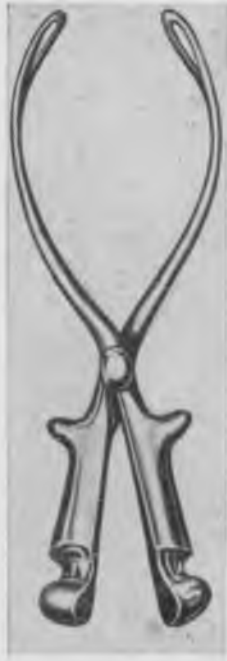

Рис. 201 ЩИПЦЫ
НЕГЕЛЕ (немецкие)



Рис. 202 ЩИПЦЫ
КИЛЛЯНДА

Щипцы *Негеле* (немецкие) являются комбинацией английских и французских щипцов. Они длиннее (40—45 см) щипцов *Симпсона — Феноменова*.

Замок устроен так: на левой ложке имеется небольшой стержень в виде шляпки, а на правой — выемка, которая подходит к стержню и таким образом замыкает ложки.

В основе конструкции щипцов *Киллянда*

лежит идея *Лазаревича*. Они снабжены скользящим замком и имеют слабо выраженную тазовую кривизну. Такая конструкция инструмента позволяет захватывать головку в бипариетальном размере в любом ее положении, будь то высоко в тазу или же на дне таза, а также вне зависимости от того, проделала головка ротацию или нет.

УСЛОВИЯ ДЛЯ НАЛОЖЕНИЯ ЩИПЦОВ

1. Таз должен быть таких размеров, чтобы через него могла пройти извлекаемая щипцами головка (*Coniugata vera* не менее 8 см).

2. Мягкие родовые пути должны быть полностью подготовлены для наложения щипцов (сглаженная шейка и полное раскрытие маточного зева).

3. Головка плода не должна быть чрез-

мерно большой (крупный плод, гидроцефал) или чересчур малых размеров (головка недоношенного плода).

4. Плодный пузырь должен быть разорван.

5. Головка плода должна стоять в типичном, удобном для наложения щипцов, положении.

6. Плод должен быть живым.

ОПРЕДЕЛЕНИЕ ВЫСОТЫ СТОЯНИЯ ГОЛОВКИ В ТАЗУ

Перед наложением щипцов врач обязан отчетливо себе представить, в каком отделе таза — во входе, в полости или в выходе — стоит головка.

Для практической работы можно условно наметить следующую схему для определения местоположения головки в тазу.

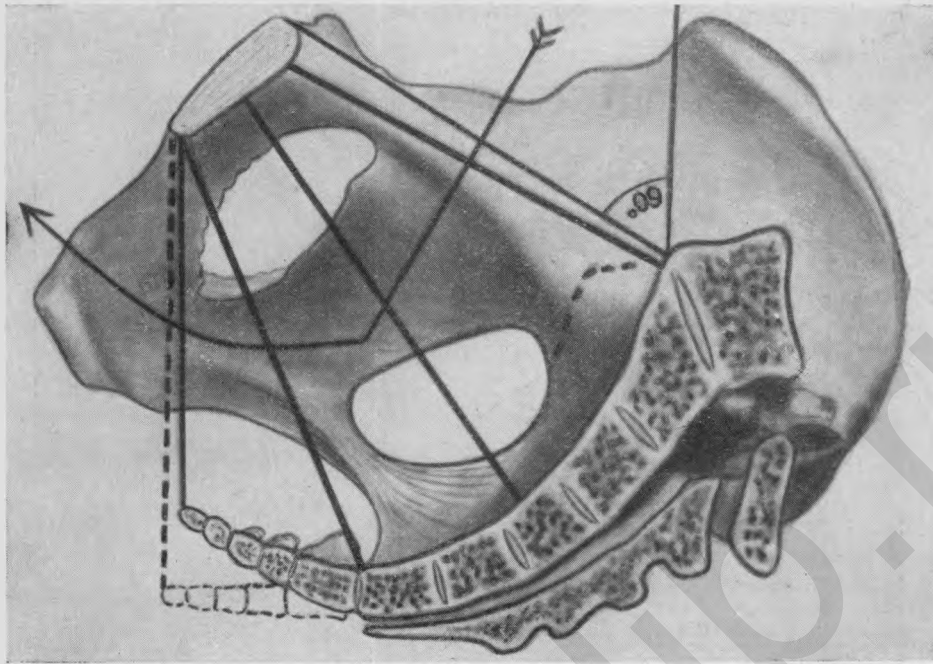


Рис. 203 САГИТАЛЬНЫЙ РАЗРЕЗ НОРМАЛЬНОГО ЖЕНСКОГО ТАЗА.
ПРЯМЫЕ РАЗМЕРЫ И ОСЬ ТАЗА

На рис. 203 представлены прямые размеры таза в разных его плоскостях и ось таза:

- 1) прямой размер входа в таз — 11 см;
- 2) прямой размер широкой части полости таза — 12,5 см;
- 3) прямой размер узкой части полости таза — 11 см;

4) прямой размер выхода таза — 9,5 см (при отгибании копчика кзади — 11,5 см).

Вогнутая кпереди линия, соединяющая центры всех прямых размеров плоскостей таза, носит название проводной оси или проводной линии таза.




Рис. 204 ГОЛОВКА ПЛОДА НАД
ВХОДОМ В ТАЗ

При наружном исследовании головка ограниченно подвижна. При внутреннем влагалищном исследовании седалищные ости прощупываются легко, вся крестцовая впадина свободна для обследования. Промониторий доступен исследующему пальцу (если мыс вообще достижим). Мыса можно достичь почти прямыми (вытянутыми) пальцами. Только в некоторых случаях, чтобы достигнуть мыса или, по крайней мере, подойти к нему, приходится сгибать исследующие пальцы по кривизне вставившегося в таз отрезка головки.

Внутренняя поверхность лонного сочленения доступна обследованию. Несколько затруднено может быть только определение верхнего края симфиза из-за вставившегося нижнего полюса головки.

Терминальная плоскость также не на всем протяжении свободна для обследования. Головка слегка подвижна, при осторожном небольшом усилии ее можно несколько приподнять кверху (save!). Стреловидный шов стоит в поперечном или в одном из косых размеров таза.

Щипцы накладывать также нельзя.

17*

При наружном исследовании головка подвижна — баллотирует (перемещается при толчке в сторону и возвращается обратно в исходное положение). В некоторых случаях головка несколько прижата ко входу в таз. При влагалищном исследовании вытянутыми пальцами достигается мыс (если он вообще достижим). Вся передняя поверхность крестца и вся задняя поверхность лона свободны для исследующих пальцев. Терминальная линия (l. innominata) также доступна обследованию. Головка легко отталкивается кверху. Щипцы противопоказаны.

Небольшой отрезок (сегмент) головки плода вступил во вход таза, наибольшая ее окружность (бипариетальный диаметр) находится над входом в таз. Шейно-затылочная борозда — на три поперечных пальца над верхним краем симфиза.

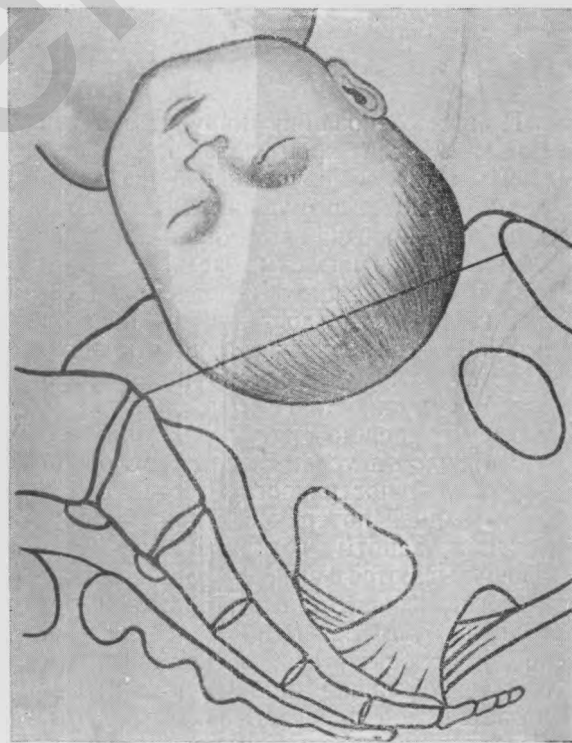


Рис. 205 ГОЛОВКА ПЛОДА СТОИТ
МАЛЫМ СЕГМЕНТОМ ВО ВХОДЕ В ТАЗ

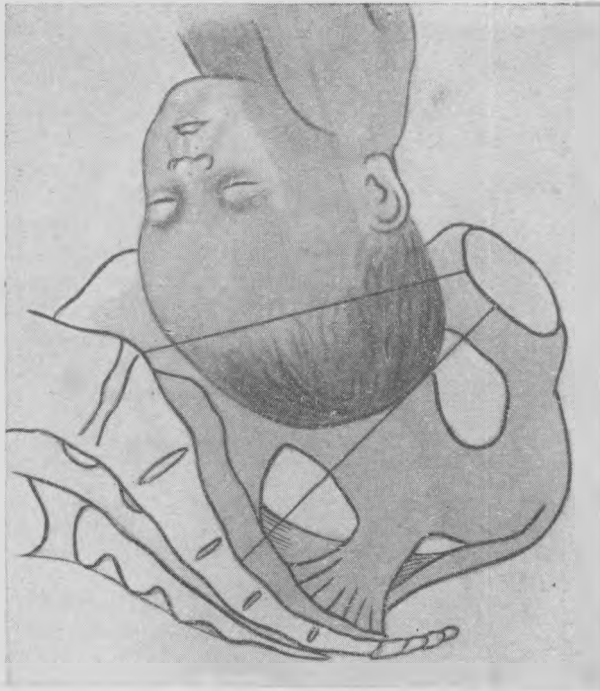


Рис. 206 ГОЛОВКА ПЛОДА СТОИТ БОЛЬШИМ СЕГМЕНТОМ ВО ВХОДЕ В ТАЗ

При исследовании наружная рука может иногда прощупать над краем входа в таз незначительную часть головки (чаще всего лобик). Шейно-затылочная борозда выступает на поперечный палец над симфизом.

При влагалищном исследовании седалищные ости достижимы, *incisura ischiadica* не доступна ощупыванию; мыс недостижим, головка наибольшей своей окружностью (бипариетальный размер) прошла плоскость широкой части полости таза. Верхняя половина внутренней поверхности крестца и две трети задней поверхности лонного сочленения заняты головкой. Свободно прощупываются IV и V крестцовые позвонки и копчик. Малый родничок (проводная точка) лежит в плоскости узкой части полости таза, достигая почти спинальной линии. Лобик плода располагается под плоскостью входа в таз. Стреловидный шов в одном из косых размеров таза.

Щипцы (атипичные) наложить разрешается.

При наружном исследовании наибольшая окружность головки (бипариетальный размер) прошла через вход в таз. Небольшой сегмент головки еще прощупывается сверху. Шейно-затылочная борозда прощупывается на два поперечных пальца над краем симфиза. Головка неподвижна, прочно фиксирована во входе в малый таз.

При влагалищном исследовании седалищные ости можно свободно прощупать. Крестцовая впадина также свободна. Головкой заняты: спереди — верхний край или верхняя треть задней поверхности лонного сочленения, сзади — мыс и внутренняя поверхность первого крестцового позвонка. Прямыми вытянутыми пальцами мыса достичь нельзя. Головка неподвижна. Без применения большого (недопустимого) насилия ее приподнять вверх нельзя. Головка в положении флексии, самый низкий и ведущий ее пункт (проводная точка) достигает по проводной линии таза почти линии главной плоскости, проходящей через нижний край симфиза. Стреловидный шов стоит в одном из косых размеров, иногда все же ближе к поперечному.

Щипцы накладывать в данном случае не рекомендуется, особенно начинающему акушеру.

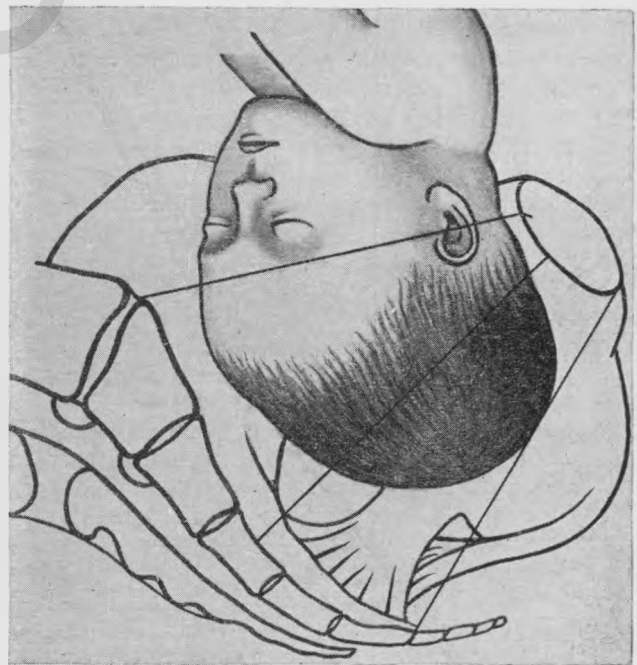


Рис. 207 ГОЛОВКА ПЛОДА СТОИТ В ШИРОКОЙ ЧАСТИ ПОЛОСТИ МАЛОГО ТАЗА

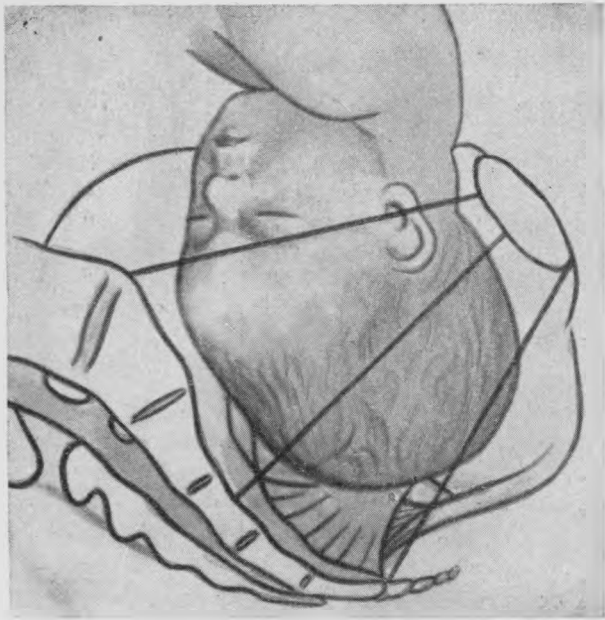


Рис. 208 ГОЛОВКА ПЛОДА В УЗКОЙ ЧАСТИ ПОЛОСТИ ТАЗА

При наружном исследовании головка плода над входом в таз не определяется. Шейно-затылочная борозда — на высоте симфиза (вровень).

При влагалищном исследовании седалищные ости исследующим пальцем не достигаются. Крестцово-копчиковое сочленение свободно. Две верхние трети передней поверхности крестца и вся задняя поверхность симфиза заняты головкой. Последняя близко подходит к тазовому дну, ее бипариетальный размер занимает плоскость узкой части полости малого таза. Малый родничок — ниже спинальной линии (под плоскостью узкой части полости таза). Головка не закончила ротации. Стреловидный шов стоит в одном из косых размеров таза, близко к прямому.

Щипцы могут быть наложены.

При наружном исследовании головка плода не прощупывается. Шейно-затылочная борозда не определяется.

При внутреннем исследовании определяют, что головка закончила внутренний поворот (ротацию); стреловидный шов стоит в прямом размере выхода таза; головка достигла тазового дна и прodelывает последний этап механизма родов — «врезывание» и «прорезывание» (разгибание). Головка своим бипариетальным размером стоит ниже плоскости узкой части полости малого таза. Вся полость малого таза занята головкой. Задняя поверхность симфиза и вся передняя поверхность крестца полностью прикрыты головкой.

Идеальное положение для наложения щипцов (типичных).

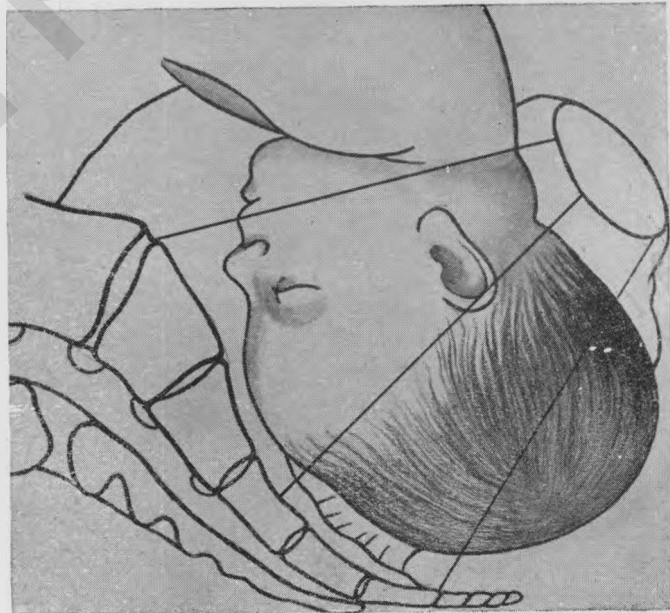


Рис. 209 ГОЛОВКА ПЛОДА В ВЫХОДЕ МАЛОГО ТАЗА

ПОКАЗАНИЯ К НАЛОЖЕНИЮ АКУШЕРСКИХ ЩИПЦОВ

Щипцы показаны, когда требуется быстро закончить роды в интересах матери или плода, а часто обоих вместе.

Показаниями к наложению акушерских щипцов являются:

1. Остановка поступательного движения плода в периоде изгнания.
2. Асфиксия плода.
3. Выпадение пуповины.
4. Эклампсия и тяжелые формы токсикозов отечно-нефротического ряда (если имеются необходимые условия для наложения щипцов). Следует подчеркнуть, что щипцы при эклампсии должны быть легкими (типичные или выходные). Наложение полостных щипцов в этих случаях дает иногда неблагоприятный исход.
5. Кровотечения во время родового акта: преждевременная отслойка нормально расположенного детского места, разрывы варикозных узлов в области вульвы, плевистое прикрепление пуповины.
6. Пороки сердца в стадии декомпенсации, а иногда и в стадии компенсации (в зависимости от случая).
7. Некоторые случаи тяжелого заболевания легких, а также наличие зоба.

ТЕХНИЧЕСКИЕ ПРИЕМЫ НАЛОЖЕНИЯ АКУШЕРСКИХ ЩИПЦОВ

(Общие правила)

В зависимости от того, в каком отделе таза (в выходе или в полости) находится головка плода, техника наложения щипцов будет различной. Щипцы, накладываемые на стоящую в выходе таза головку, принято

называть выходными (типичными). В отличие от них щипцы, которые приходится накладывать на головку, стоящую в полости таза (техника операции здесь более сложная и более трудная), называются полостными (атипичными).

ТЕХНИКА НАЛОЖЕНИЯ ВЫХОДНЫХ (ТИПИЧНЫХ) ЩИПЦОВ

Выходные или типичные щипцы (головка проделала все ротирующие движения — стреловидный шов стоит в прямом размере выхода таза, головка — на тазовом дне, выпоняет всю крестцовую впадину) накладываются в поперечном размере выхода таза

и на поперечный (бипариетальный) размер головки.

Перед наложением щипцов следует самым тщательным образом произвести внутреннее (влагалищное) исследование роженицы.

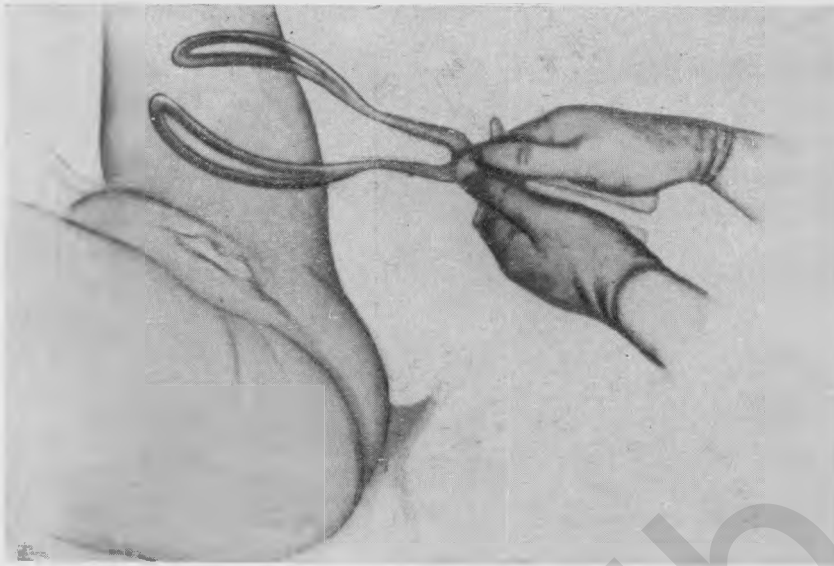


Рис. 210 ШИПЦЫ В СЛОЖЕННОМ ВИДЕ ПЕРЕД ИХ НАЛОЖЕНИЕМ

Акушер берет обеззараженными руками простерилизованные щипцы в сложенном виде и мысленно представляет себе, как они должны лежать на головке.




Рис. 211 ЗАХВАТЫВАНИЕ ЛОЖКИ ШИПЦОВ

Ложка щипцов захватывается таким же образом, как захватывают писчее перо или смычок. Большой палец располагается на внутренней гладкой стороне рукоятки, остальные четыре пальца захватывают своими кончиками рукоятку с наружной стороны. При таком захватывании ложка вводится в родовые пути легко, без насилия.

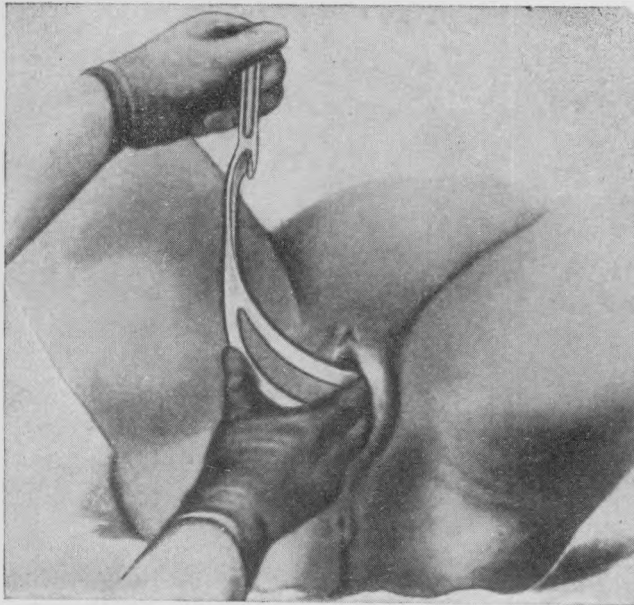


Рис. 212 ВВЕДЕНИЕ ЛЕВОЙ ЛОЖКИ ШИПЦОВ

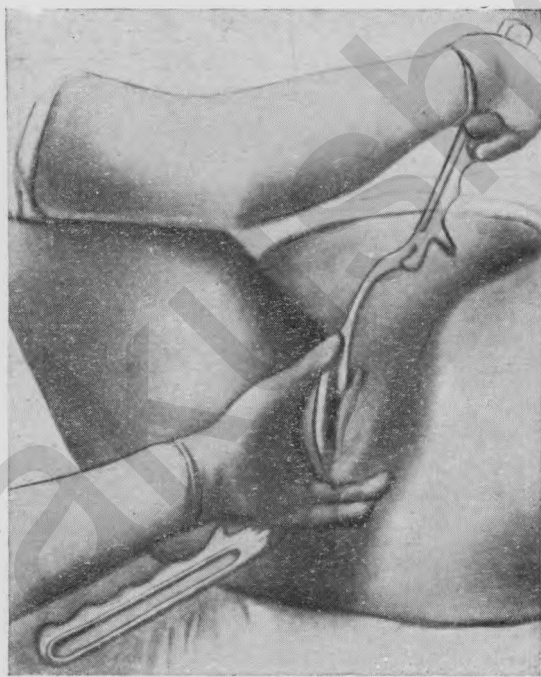


Рис. 213 ВВЕДЕНИЕ ПРАВОЙ ЛОЖКИ ШИПЦОВ

Перед наложением щипцов акушер размыкает их, левая ложка остается у него в левой руке, правая — в правой. Такой прием гарантирует от ошибки при выборе ложки. Левая ложка всегда вводится первой, тогда она ляжет под правую, чем облегчается замыкание ложек. Рукоятка левой ложки отводится к правому паховому сгибу роженицы, устанавливаясь здесь почти отвесно. Одновременно с этим два или четыре пальца правой руки вводятся во влагалище возможно глубже, в левую половину таза, между влагалищной стенкой и головкой. При введении верхушка ложки ставится нижним ребром на желобок между вторым и третьим пальцами введенной во влагалище правой руки и по этому желобку скользит в глубь родового канала.

Большой палец в это время удерживается на нижнем ребре ложки, помогая ее продвижению. При введении ложки рукоятка опускается кзади (вниз), к промежности, одновременно отклоняясь справа налево и приближаясь к средней линии. При таком введении ложка ложится правильно: своей тазовой кривизной соответственно проводной оси таза, головной кривизной — соответственно округлости головки. После выведения правой руки из влагалища акушер передает рукоятку введенной ложки помощнику. При отсутствии помощника введенную в родовые пути ложку можно и не поддерживать или ее поддерживает сам акушер четвертым и пятым пальцами левой руки.

Правая ложка берется правой рукой и вводится под контролем введенных уже в родовые пути пальцев левой руки в правую половину таза. Правая ложка вводится и размещается на головке так же, как и левая, причем она всегда должна лежать над левой.




Рис. 214 ЗАМЫКАНИЕ ЩИПЦОВ

При замыкании щипцов каждая рукоятка захватывается одноименной рукой таким образом, чтобы большие пальцы лежали по длине верхней поверхности щипцов и на крючках *Буша*. При правильном наложении щипцов замыкание их обычно совершается легко, рукоятки сближаются, прикасаются своими внутренними поверхностями плотную или почти плотную.

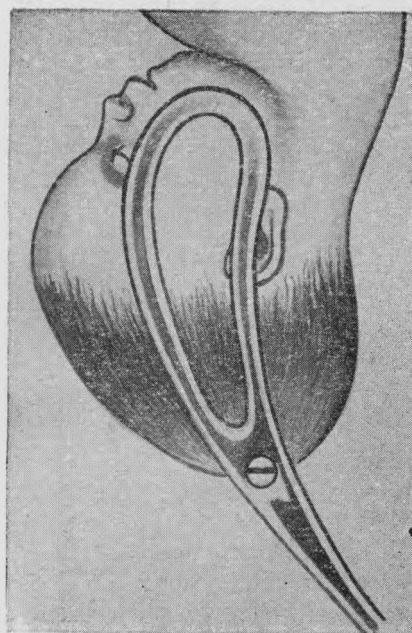


Рис. 215 ЩИПЦЫ ЗАМКНУТЫ ПРАВИЛЬНО — МАЛЫЙ РОДНИЧОК НАХОДИТСЯ В ПЛОСКОСТИ ЩИПЦОВ

После введения ложек щипцы должны быть замкнуты, т. е. отдельно введенные ложки соединены вместе. Только тогда они и будут выполнять правильно свою роль при извлечении головки. На рис. 215 щипцы замкнуты правильно: наложенные на поперечный размер головки и в поперечном размере таза, они замкнуты таким образом, что проводная точка (малый родничок) находится в плоскости щипцов.

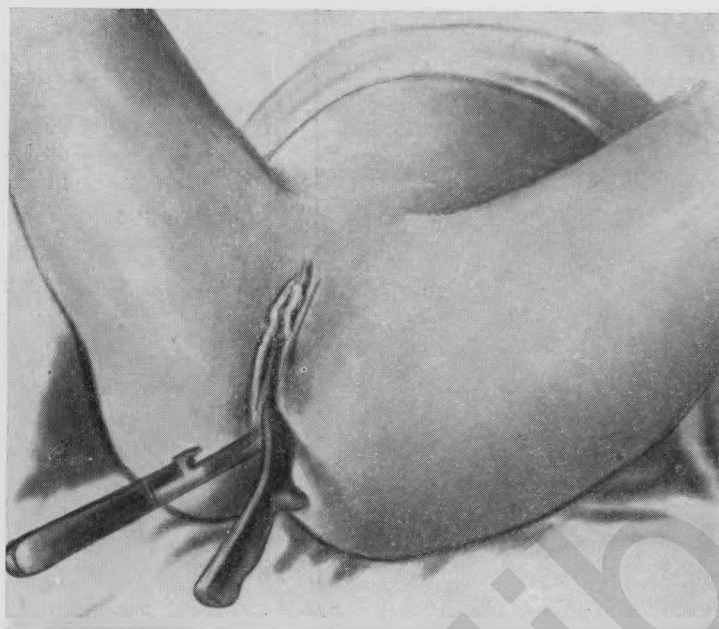


Рис. 216 ШИПЦЫ НАЛОЖЕНЫ НЕПРАВИЛЬНО И НЕ ЗАМЫКАЮТСЯ — ЛЕЖАТ НЕ В ГОРИЗОНТАЛЬНОЙ ПЛОСКОСТИ

При правильном замыкании щипцов обе ложки должны быть расположены симметрично. Это возможно лишь в том случае, если внутренние гладкие поверхности рукояток стоят строго параллельно друг другу и крючки *Буша* лежат не только в одной горизонтальной плоскости, но и расположены по одной прямой линии.

При отсутствии указанных условий замыкание щипцов невозможно.

Если одна ложка стоит несколько глубже

другой, то для того чтобы поставить их симметрично, следует глубжестоящую ложку настолько вытянуть наружу, чтобы крючки *Буша* совпали друг с другом (нельзя другую ложку, менее глубоколежащую, проталкивать вглубь). Если, несмотря на это, замыкание щипцов не происходит, следует рукоятки щипцов опустить несколько ниже (кзади), в направлении к промежности. Если и после этого щипцы не замыкаются, придется их вывести и наложить заново.

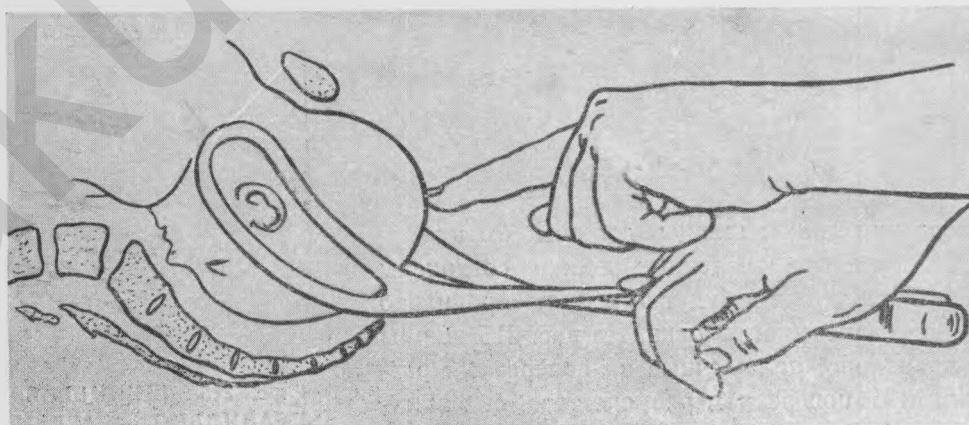


Рис. 217 ПРОБНАЯ ТРАКЦИЯ (схема)

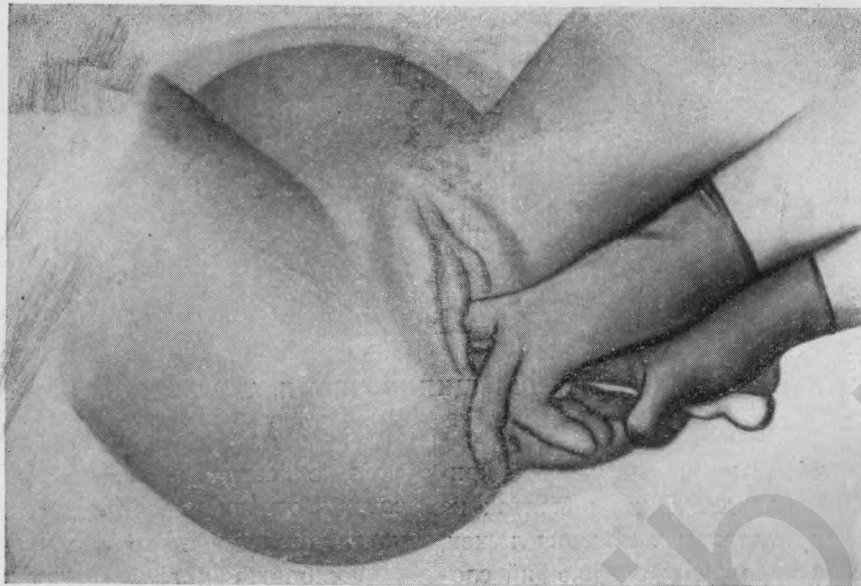


Рис. 218 ПРИБОРНАЯ ТРАКЦИЯ

Пробной тракцией проверяют, правильно ли лежат щипцы на головке, следует ли головка за щипцами. Пробная тракция делается так: правой рукой обхватываются рукоятки щипцов сверху так, что указательный и средний пальцы лежат на крючках *Буша*; левая рука кладется сверху на правую, вытянутый указательный (можно средний) па-

лец ее соприкасается с головкой в области проводной точки (рис. 217—218). Продвижение головки узнается по тому, что указательный палец левой руки после пробной тракции остается в соприкосновении с головкой, расстояние между замковой частью и головкой не увеличивается, рукоятки щипцов не расходятся.

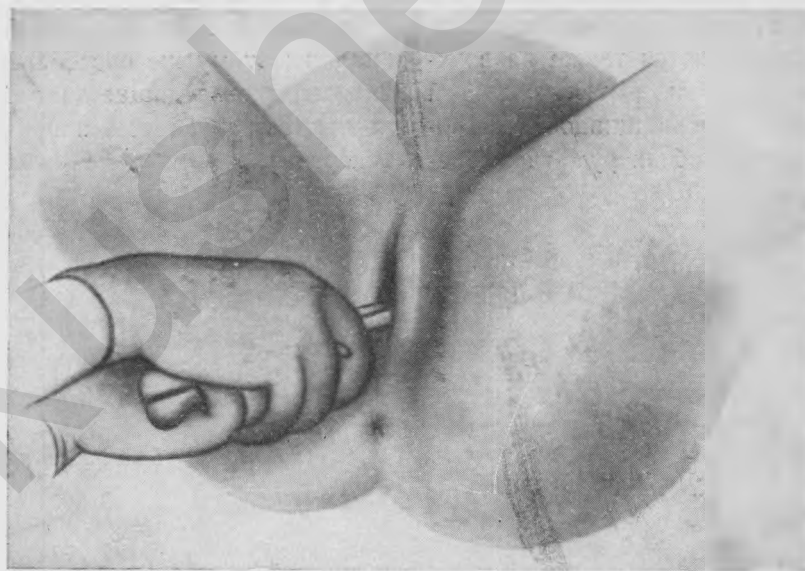
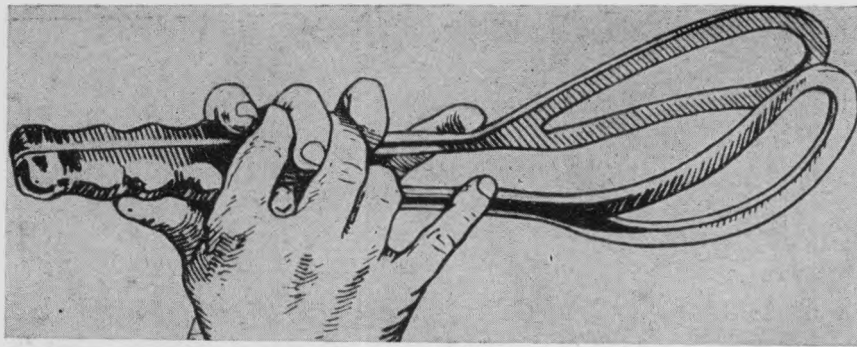


Рис. 219 ПОЛОЖЕНИЕ РУК АКУШЕРА ПРИ ТРАКЦИЯХ

Правая рука остается на щипцах в том же положении, как при пробной тракции, левая захватывает рукоятки в кулак снизу. Извлечение головки щипцами совершается отдельными тракциями, которые, как и схватки,

должны по своей силе медленно и постепенно нарастать и также постепенно ослабевать. Щипцами нельзя делать никаких качательных, вращательных, маятникообразных и других подобных движений.

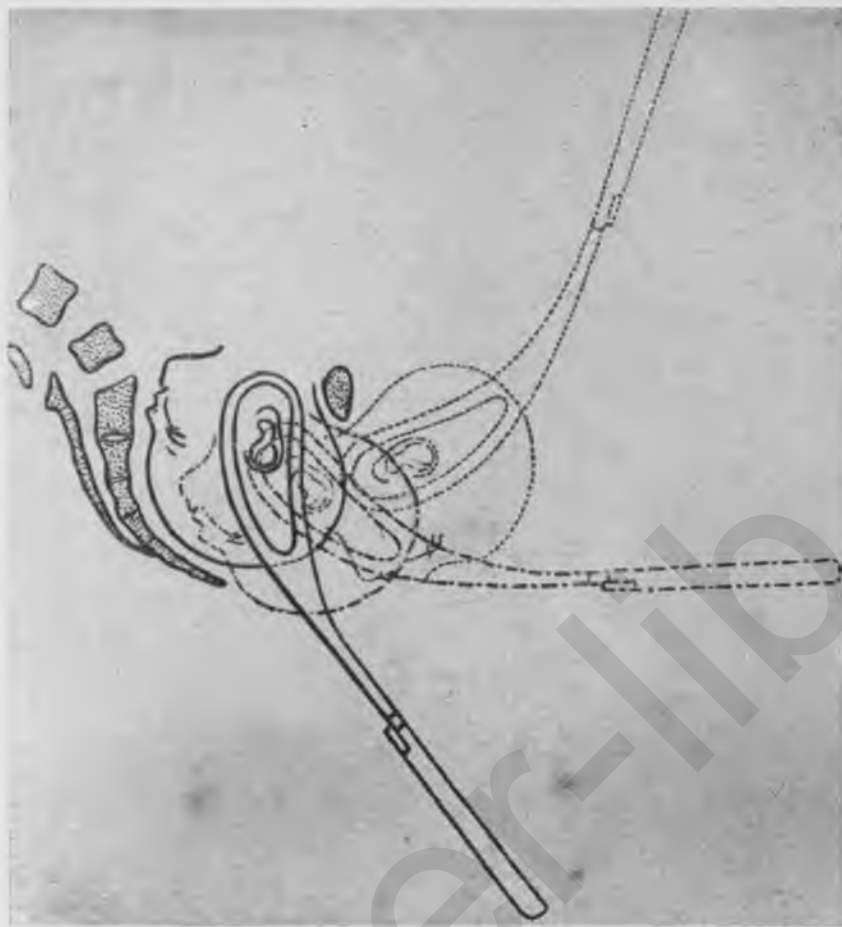


Р и с. 220 ЗАХВАТЫВАНИЕ ЩИПЦОВ ПО Н. А. ЦОВЬЯНОВУ

Ввиду того, что в щипцах с тазовой кривизной направление движения рукояток не совпадает с направлением движения ложек, *Н. А. Цовьянов* предложил следующий способ захвата инструмента и тракций щипцами: после введения ложек во влагалище и замыкания щипцов второй и третий пальцы обеих рук акушера, согнутые крючком, захватывают из-под рукояток щипцов на уровне бушевских крючков их наружную и верхнюю поверхность; основные фаланги указанных пальцев с проходящими между ними бушевскими крючками располагаются по наружной поверхности рукояток, средние фаланги тех же пальцев — на верхней поверхности, ногтевые фаланги располагаются также на верхней поверхности рукоятки, но только другой (противоположной) ложки щипцов. Четвертый и пятый пальцы обеих рук, также не-

сколько согнутые крючком, захватывают сверху отходящие от замка параллельные ветви щипцов и продвигаются как можно выше, ближе к головке. Большие пальцы упираются мякотью ногтевых фаланг в среднюю треть нижней поверхности рукояток.

При таком способе наложения щипцов устраняется возможность сильного сжатия головки; обе руки (четвертый и пятый пальцы) равномерно участвуют в тракциях. *Н. А. Цовьянов* считает, что давлением этих пальцев на верхнюю поверхность отходящих от замка параллельных ветвей щипцов головка отводится от лонного сочленения и следует по оси таза в направлении к крестцовой впадине; этому же способствуют и большие пальцы, производящие давление на нижнюю поверхность рукояток, направляя их кверху (кпереди).



Р и с. 221 НАПРАВЛЕНИЕ ТРАКЦИИ (позиции)

При головке, стоящей в полости таза, трак-
ции производятся сперва кзади (книзу), под
острым углом к горизонту; если головка сто-
ит в выходе, то тракции идут горизонтально

(на себя), при выведении головки через вуль-
варное кольцо они направляются круто
вверх.

СОСКАЛЬЗЫВАНИЕ ЩИПЦОВ

Щипцы могут соскальзывать, если они недостаточно обхватывают головку, а также при неправильном замыкании их (не в плоскости щипцов)

и при резком несоответствии между головкой и тазом.

Различают вертикальное и горизонтальное соскальзывание щипцов.

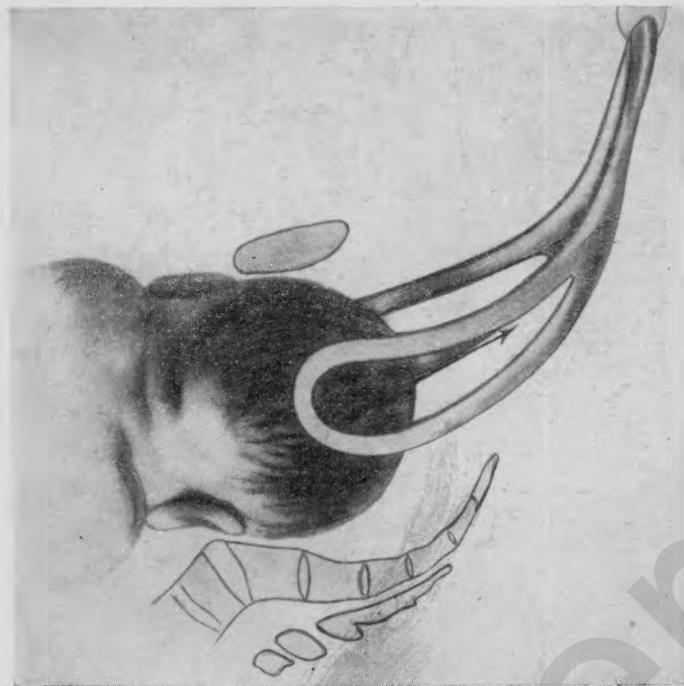

Рис. 222 ВЕРТИКАЛЬНОЕ СОСКАЛЬЗЫВАНИЕ ЩИПЦОВ

При вертикальном соскальзывании щипцов с головки верхушки ложек, расходясь все больше и больше, вытягиваются при тракциях через головку наружу. Как только они перешли через наибольшую окружность головки, т. е. через теменные бугры, пустые щипцы показываются из половой щели и неминуемо травмируют при этом мягкие ткани родовых путей.

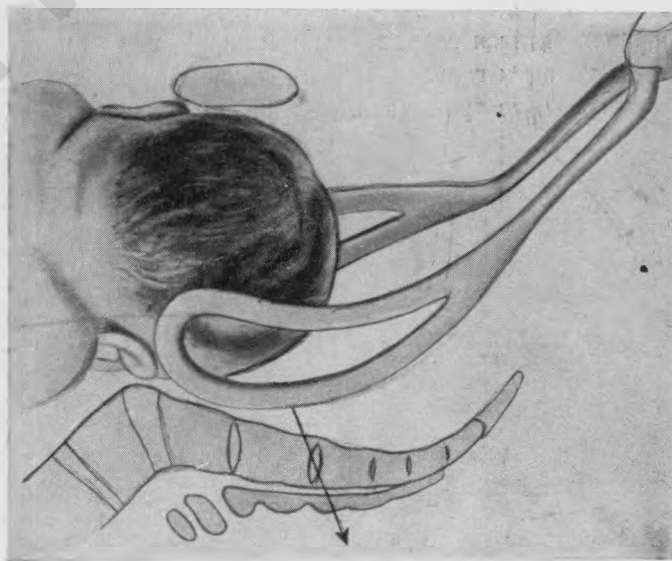


Рис. 223 ГОРИЗОНТАЛЬНОЕ СОСКАЛЬЗЫВАНИЕ ЩИПЦОВ

При неправильном наложении щипцов на головку плода, т. е. когда нет условий для их наложения, щипцы сползают с головки вперед или назад, что приводит к горизонтальному соскальзыванию их.

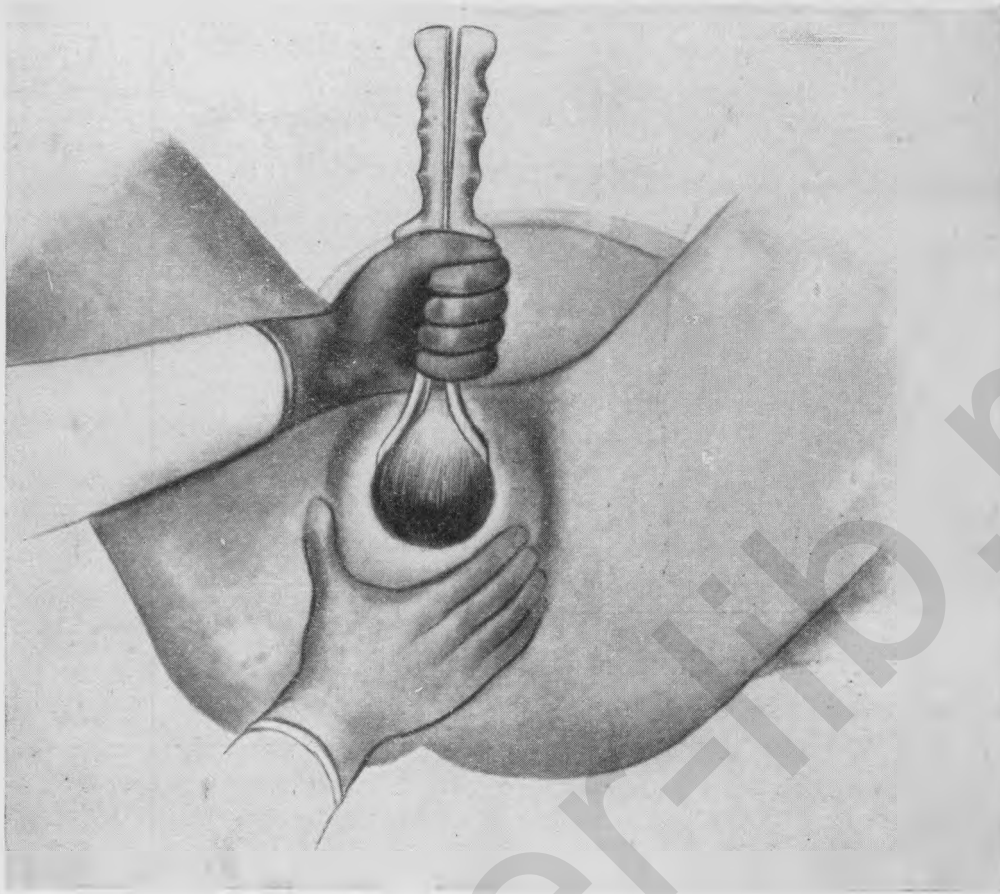


Рис. 224 ВЫВЕДЕНИЕ ГОЛОВКИ В ШИПЦАХ И ЗАЩИТА ПРОМЕЖНОСТИ

Осторожно, медленно и слегка потягивая щипцами головку, поднимают рукоятку щипцов кверху, описывая дугу. Сила поворота головки кверху должна превышать силу влечения ее наружу. Больших усилий акушера в момент извлечения головки не требуется. Главное внимание должно быть направлено к тому, чтобы по возможности избежать раз-

рыва промежности. Это достигается путем медленного выведения головки окружностью, соответствующей наименьшему размеру. Приступать к извлечению (разгибанию) головки следует своевременно. Чересчур раннее извлечение может вести к разрывам клитора, а позднее выведение головки — к разрыву промежности.

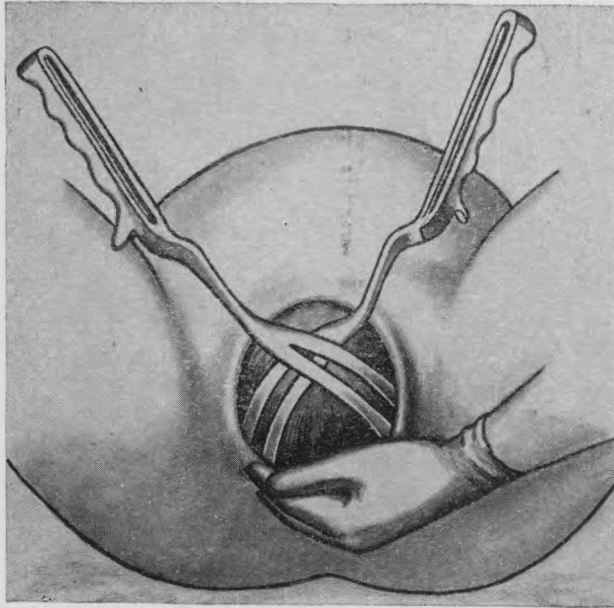


Рис. 225 СНЯТИЕ ШИПЦОВ

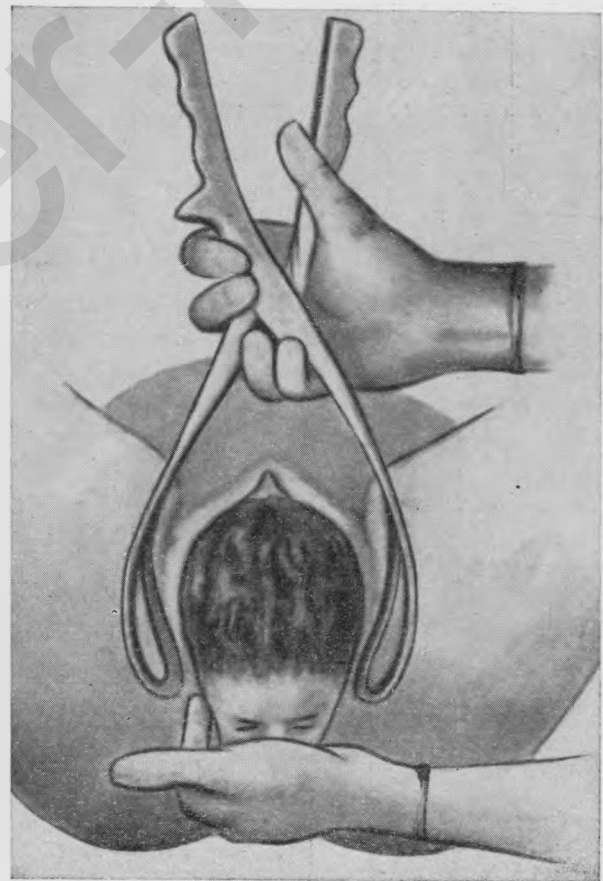

Рис. 226 СНЯТИЕ ШИПЦОВ
ПО М. С. МАЛИНОВСКОМУ

Щипцы следует снимать с головки после того, как она оказалась уже вне половой щели. Щипцы осторожно размыкают, широко раздвигая обе ложки, и снимают их так же, как они накладывались, но в обратном порядке: правая ложка, описывая дугу, отводится к левому паховому сгибу, а левая — к правому (рис. 225). Очень удачный простой прием выведения головки в щипцах и их снятия предложил М. С. Малиновский (рис. 226).

НАЛОЖЕНИЕ ЩИПЦОВ ПРИ РАЗЛИЧНЫХ ПРЕДЛЕЖАНИЯХ ГОЛОВКИ

ВЫХОДНЫЕ (типичные) ЩИПЦЫ ПРИ ПЕРЕДНЕМ ВИДЕ ЗАТЫЛОЧНОГО ПРЕДЛЕЖАНИЯ

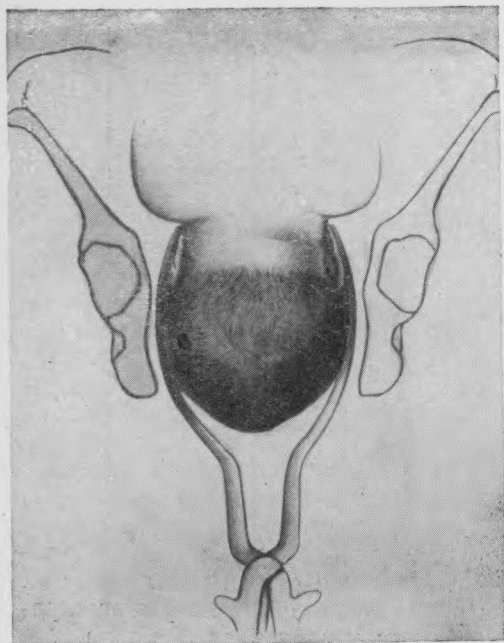


Рис. 227 ВЫХОДНЫЕ (типичные)
ЩИПЦЫ ПРИ ПЕРЕДНЕМ ВИДЕ
ЗАТЫЛОЧНОГО ПРЕДЛЕЖАНИЯ

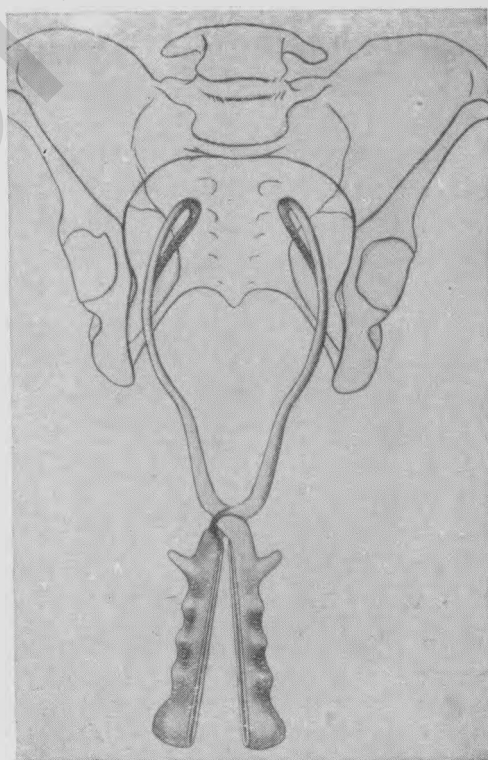


Рис. 228 ЩИПЦЫ НАЛОЖЕНЫ
НА ПОПЕРЕЧНЫЙ РАЗМЕР ГО-
ЛОВКИ В ПОПЕРЕЧНОМ РАЗМЕРЕ
ВЫХОДА ТАЗА

Головка проделала нормальную ротацию. Стреловидный шов стоит в прямом размере выхода таза, удобном для наложения щипцов (рис. 227). Щипцы накладываются в поперечном размере выхода таза и на поперечный размер головки (рис. 228)

ПОЛОСТНЫЕ (атипичные) ЩИПЦЫ ПРИ ПЕРЕДНЕМ ВИДЕ
ЗАТЫЛОЧНОГО ПРЕДЛЕЖАНИЯ

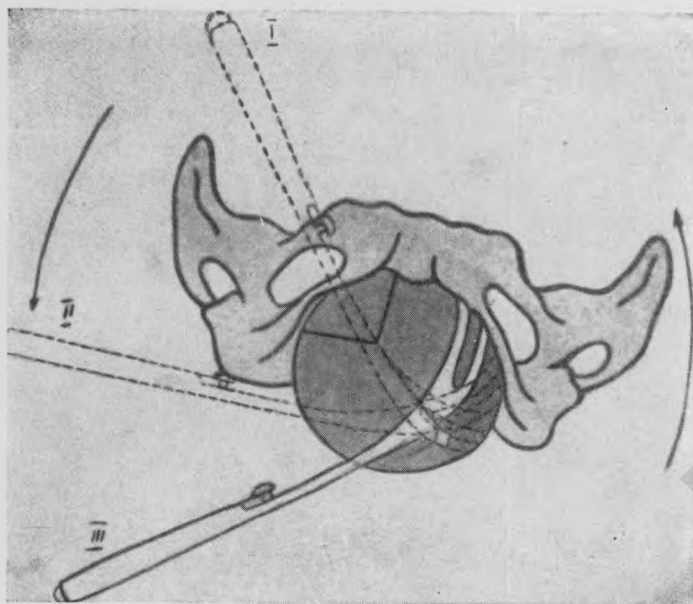


Рис. 229. ПОЛОЖЕНИЕ «БЛУЖДАЮЩЕЙ» ЛОЖКИ
ЩИПЦОВ (левой) ПРИ НАЛОЖЕНИИ ИХ В ПРАВОМ
КОСОМ РАЗМЕРЕ ТАЗА (схема)

И одновременно с этим рукоятка ложки опускается кзади (книзу) в направлении промежности. При таком положении щипцы захватывают головку в области ушей. «Блуждание» ложек должно происходить легко, без всяких усилий со стороны врача. При этом приходится ложки щипцов вводить немного глубже, так как головка при данном положении может еще не стоять на дне таза.

Общее правило наложения полостных (атипичных) щипцов; щипцы накладываются в том косом размере таза, куда смотрит проводная точка (малый родничок).

Техника введения ложек при полостных щипцах такова: обе ложки вводятся сзади. Первой вводится задняя ложка. Если при данном положении она является задней, то оставляется тут же на месте. Эту ложку принято называть фиксированной. Если же она должна лежать спереди (рис. 229), то следует заставить ее «странствовать» («блуждающая» ложка). Ложка должна «блуждать» по выпуклой поверхности головки. Это достигается тем, что лежащие внутри четыре пальца, а также вытянутый снаружи большой палец той же руки надавливают на ребро ложки снизу-вперед в направлении передней стенки таза.

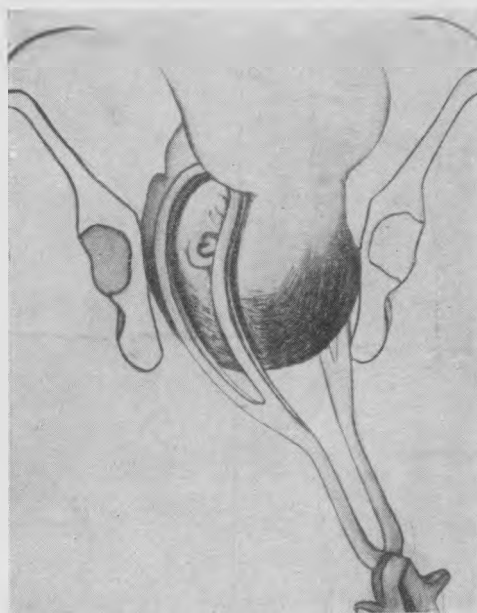
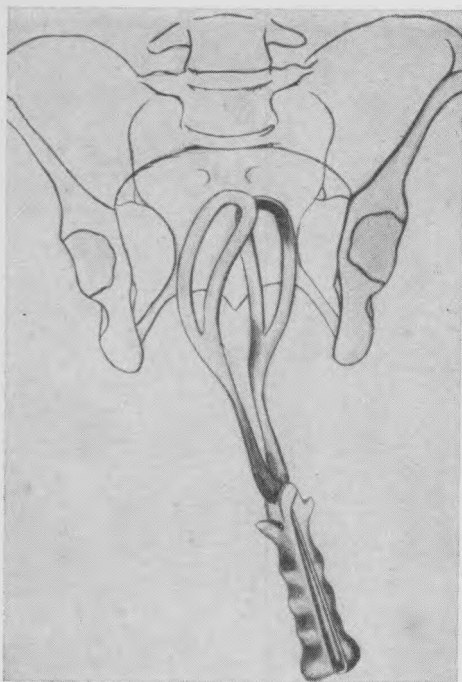
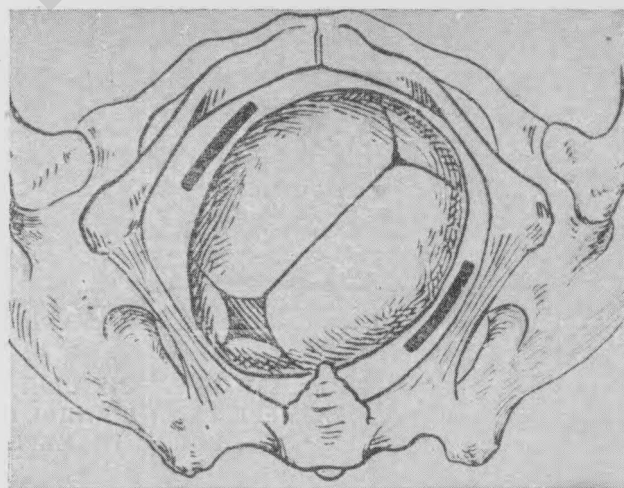


Рис. 230 ПОЛОСТНЫЕ (атипичные)
ЩИПЦЫ. ПРОВОДНАЯ ТОЧКА (ма-
лый родничок) СТОИТ СЛЕВА. ЩИП-
ЦЫ НАЛОЖЕНЫ В ЛЕВОМ РАЗ-
МЕРЕ ТАЗА



**Рис. 231 ШИПЦЫ НАЛОЖЕНЫ
В ЛЕВОМ КОСОМ РАЗМЕРЕ ТАЗА**
(схема)

Техника наложения полостных (атипичных) щипцов при головке, стоящей стреловидным швом в правом косом размере таза: первой вводится левая ложка слева-сзади и оставляется на месте («фиксированная» ложка). Правая ложка вводится справа-сзади, а затем под контролем руки переводится кпереди в область теменного бугра («блуждающая» ложка). Щипцы захватывают головку ложками в области бугров, т.е. по ее наибольшей периферии (захват через ушки плода — рис. 230). После замыкания щипцы лежат в левом косом размере таза (рис. 231, 232).



**Рис. 232 СТРЕЛОВИДНЫЙ ШОВ В
ПРАВОМ КОСОМ РАЗМЕРЕ ТАЗА;
ЩИПЦЫ НАЛОЖЕНЫ В ЛЕВОМ КО-
СОМ РАЗМЕРЕ ТАЗА** (схема)

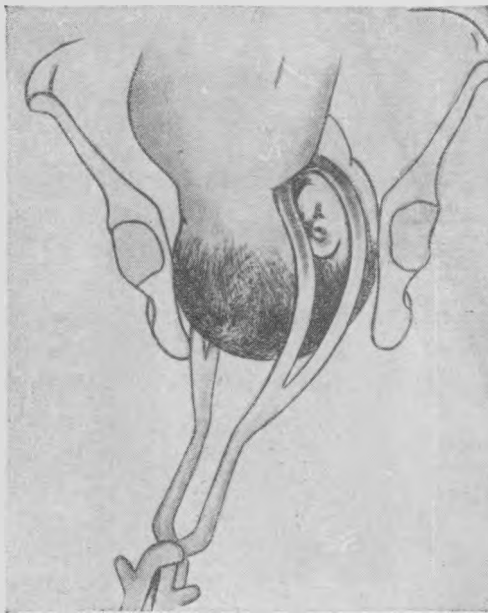


Рис. 233 ПОЛОСТНЫЕ (атипичные) ЩИПЦЫ. ПРОВОДНАЯ ТОЧКА (малый родничок) СТОИТ СПРАВА. ЩИПЦЫ НАЛОЖЕНЫ В ПРАВОМ КОСОМ РАЗМЕРЕ ТАЗА.

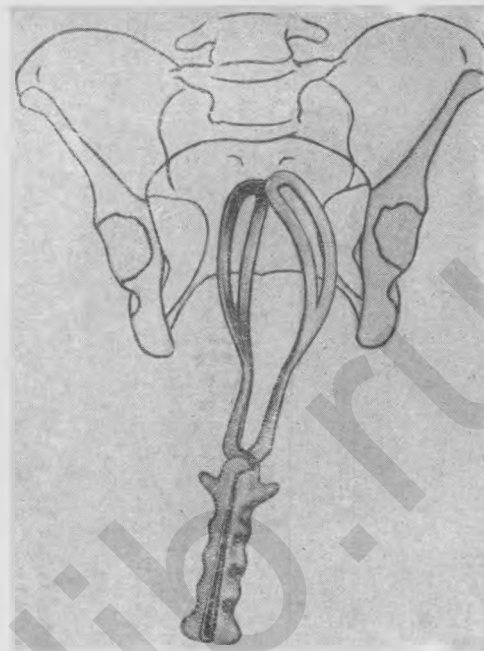


Рис. 234 ЩИПЦЫ НАЛОЖЕНЫ В ПРАВОМ КОСОМ РАЗМЕРЕ ТАЗА (схема)

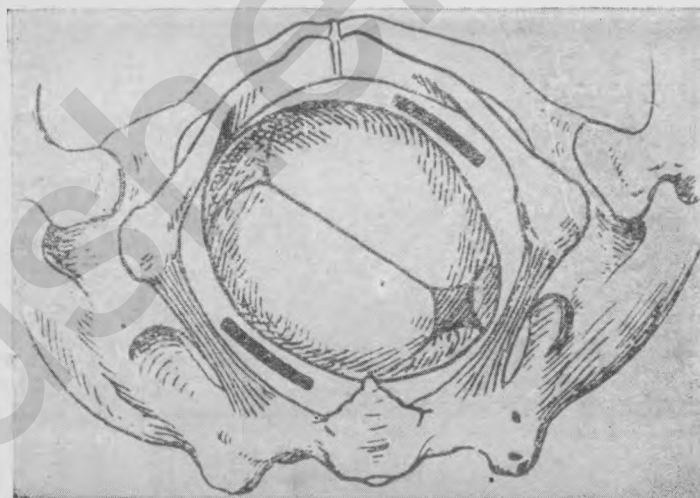


Рис. 235 СТРЕЛОВИДНЫЙ ШОВ В ЛЕВОМ КОСОМ РАЗМЕРЕ ТАЗА; ЩИПЦЫ НАЛОЖЕНЫ В ПРАВОМ КОСОМ РАЗМЕРЕ ТАЗА (схема)

Первой вводится, как всегда, левая ложка, слева-сзади; затем под контролем руки она переводится в область теменного бугра («блуждающая» ложка). Правая ложка вводится справа-сзади, где и остается на месте

(«фиксированная» ложка). Головка захватывается через ушки плода (рис. 233). После замыкания щипцы лежат в правом косом размере таза (рис. 234, 235).

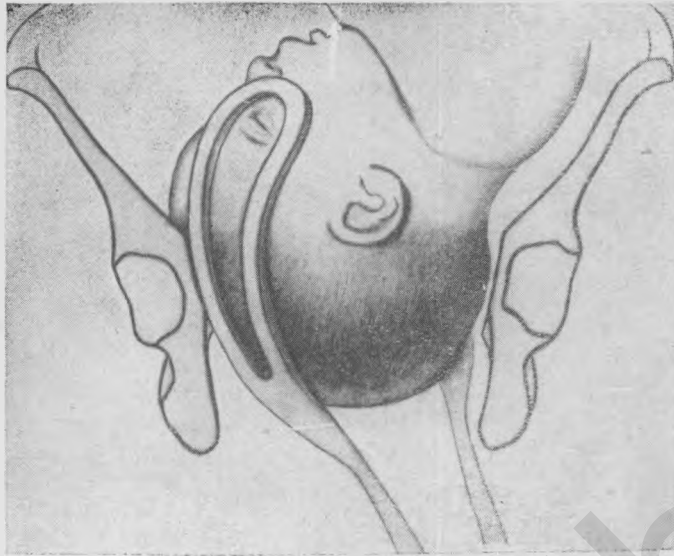


Рис. 236 ПОЛОСТНЫЕ (атипичные) ШИПЦЫ. СТРЕЛОВИДНЫЙ ШОВ В ПОПЕРЕЧНОМ РАЗМЕРЕ ТАЗА; МАЛЫЙ РОДНИЧОК СЛЕВА (первая позиция). ШИПЦЫ В ЛЕВОМ КОСОМ РАЗМЕРЕ ТАЗА

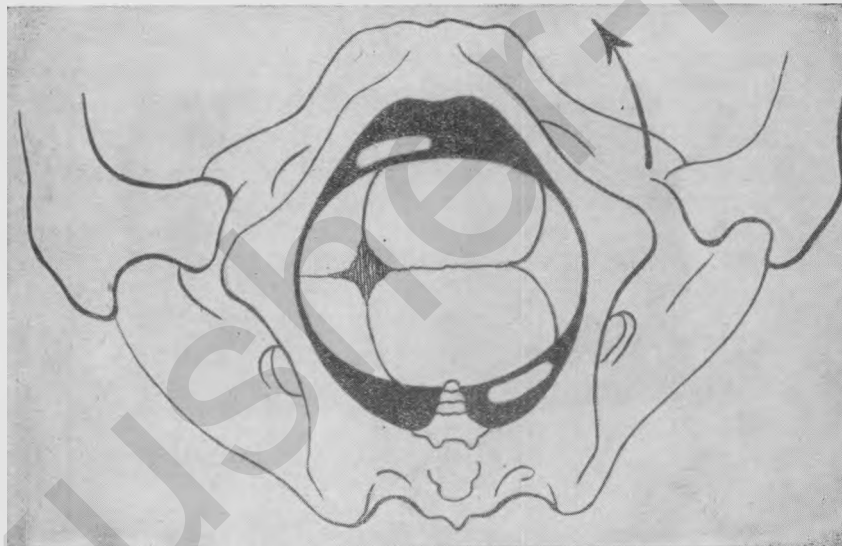


Рис. 237 ПОЛОСТНЫЕ (атипичные) ШИПЦЫ. СТРЕЛОВИДНЫЙ ШОВ В ПОПЕРЕЧНОМ РАЗМЕРЕ ТАЗА; МАЛЫЙ РОДНИЧОК СЛЕВА (первая позиция). ШИПЦЫ В ЛЕВОМ КОСОМ РАЗМЕРЕ ТАЗА (схема)

Шипцы накладываются в левом (втором) косом размере таза — слева-сзади, вправо-кверху (рис. 237). Концы ложек должны быть обращены в сторону проводной точки, т. е. малого родничка (влево-кверху).

Левая ложка лежит слева-сзади, правая переводится вправо-вперед («блуждающая» ложка). Левую ложку вводят первой слева-сзади и сбоку, оставляя ее тут же на месте

(«фиксированная» ложка). Правая ложка вводится сначала справа и также сзади, откуда она должна быть направлена вправо-вперед («блуждающая» ложка) к тому месту, которое соответствует *foramen obturatum*. После замыкания щипцов они должны лежать в левом (втором) косом размере таза (рис. 236).

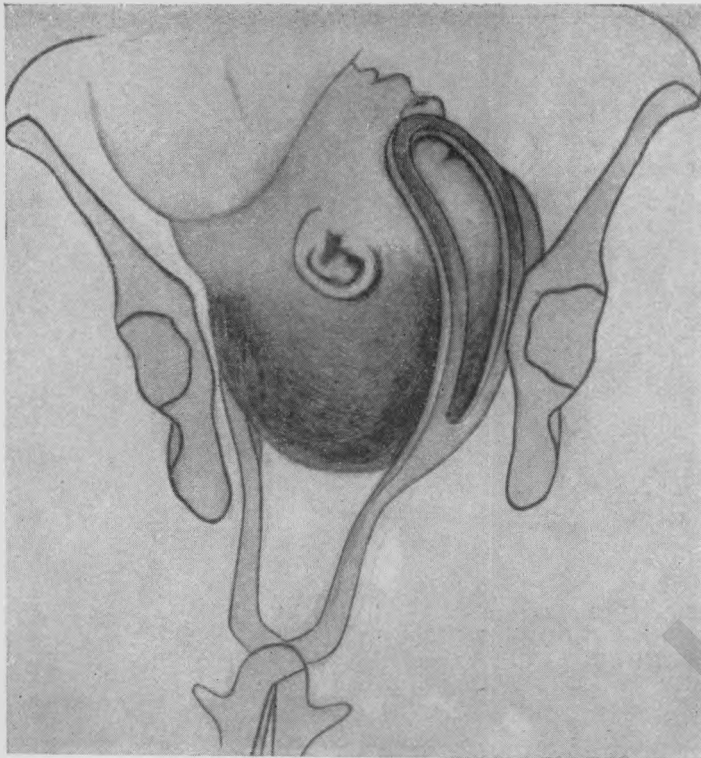


Рис. 238 ПОЛОСТНЫЕ (атиличные) ЩИПЦЫ. СТРЕЛОВИДНЫЙ ШОВ В ПОПЕРЕЧНОМ РАЗМЕРЕ ТАЗА; МАЛЫЙ РОДНИЧОК СПРАВА (вторая позиция). ЩИПЦЫ — В ПРАВОМ КОСОМ РАЗМЕРЕ ТАЗА

которые, передвинуть соответственно ложки внутри полового канала, не извлекая их наружу, с тем, чтобы снова наложить их в косом размере.

При указанном способе наложения щипцов с переводом ложек при низком поперечном стоянии головки она захватывается в неблагоприятном размере.

Щипцы при поперечном стоянии стреловидного шва (вторая позиция) накладываются в правом (первом) косом размере таза, справа-сзади, слева-кверху (рис. 238). Концы ложек должны быть обращены в сторону проводной точки, т. е. малого родничка (справа-кверху). Левая ложка лежит слева-кпереди, правая — справа-сзади. Левая ложка вводится первой сзади, затем она переводится, блуждая вокруг головки, слева и вперед до медиального края foramen obturatum.

Правая ложка вводится сзади-справа. После замыкания щипцов они должны лежать в правом (первом) косом размере (рис. 239). При наложении щипцов сначала в косом размере головка ротируется до тех пор, пока поперечник головной кривизны щипцов не совпадает с поперечным размером таза. Головка в этот момент будет еще стоять только в косом размере (поворот на 45°). Теперь приходится либо осторожно снять щипцы и наложить их в косом размере или, как предлагают не-

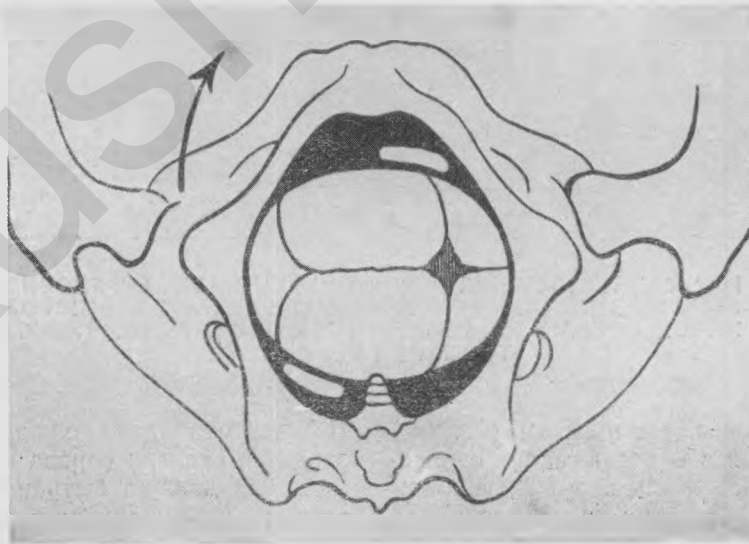


Рис. 239 ПОЛОСТНЫЕ (атиличные) ЩИПЦЫ. СТРЕЛОВИДНЫЙ ШОВ В ПОПЕРЕЧНОМ РАЗМЕРЕ ТАЗА; МАЛЫЙ РОДНИЧОК СПРАВА (вторая позиция). ЩИПЦЫ — В ПРАВОМ КОСОМ РАЗМЕРЕ ТАЗА (схема)

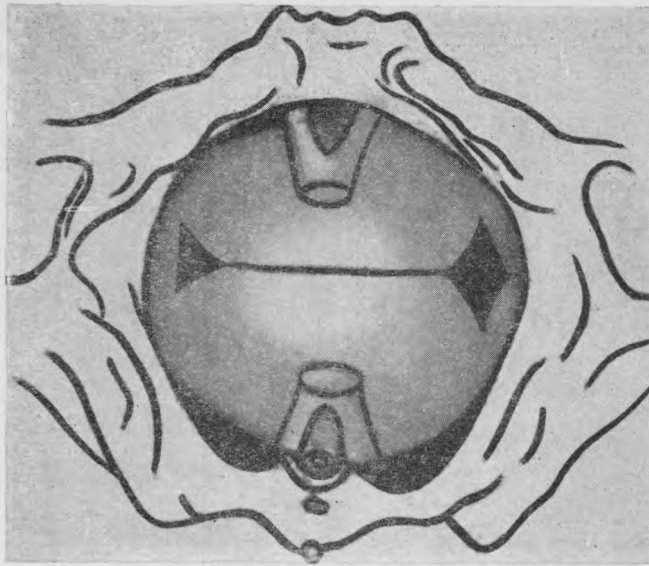


Рис. 240 НИЗКОЕ ПОПЕРЕЧНОЕ СТОЯНИЕ ГОЛОВКИ. ШИПЦЫ ПРАВОСУДА НАЛОЖЕНЫ В ПРЯМОМ РАЗМЕРЕ ВЫХОДА ТАЗА (схема)

Как видно из приведенных рисунков (рис. 236, 237, 238, 239), обычные щипцы с двумя кривизнами при низком поперечном стоянии головки не являются инструментом, который полностью удовлетворяет врача-акушера. Более удобны и научно более обоснованы прямые щипцы *Лазаревича* и их модификация — щипцы *Правосуда*, *Гумилевского*, которые можно накладывать в прямом размере выхода таза (рис. 240). Можно использовать в этих случаях и щипцы *Киллянда* (рис. 202), накладывая их атипично (без перевода передней ложки).

ШИПЦЫ ПРИ РОДАХ С НЕПРАВИЛЬНОЙ РОТАЦИЕЙ ГОЛОВКИ

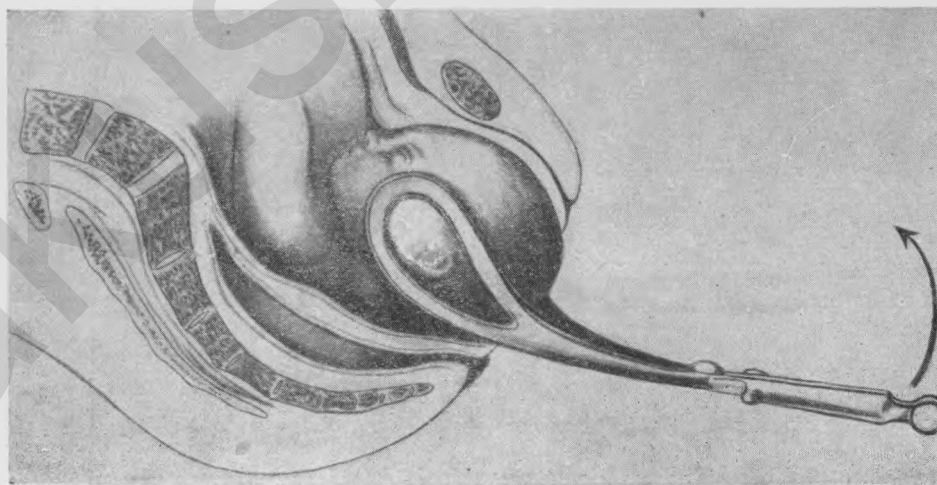


Рис. 241 НАЛОЖЕНИЕ ВЫХОДНЫХ ШИПЦОВ В ЗАДНЕМ ВИДЕ ЗАТЫЛОЧНОГО ПРЕДЛЕЖАНИЯ. ТРАКЦИИ НА СЕБЯ И ВВЕРХ

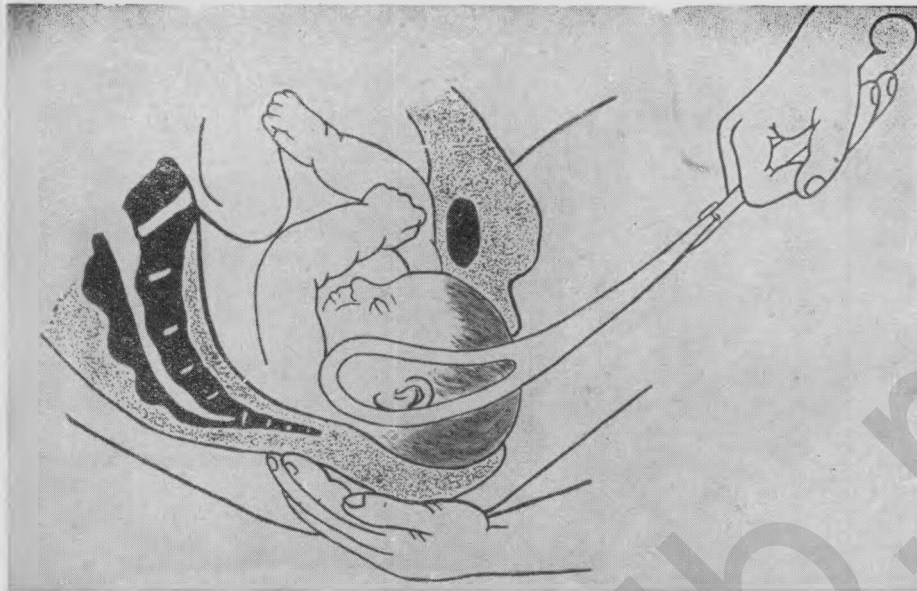


Рис. 242 ДЕЙСТВИТЕЛЬНЫЙ ЗАХВАТ ГОЛОВКИ ШИПЦАМИ ПРИ ЗАДНЕМ ВИДЕ ЗАТЫЛОЧНОГО ПРЕДЛЕЖАНИЯ

При извлечении щипцами головки при заднем виде затылочного предлежания следует в точности подражать естественному механизму прорезывания головки. Головка должна стоять на дне таза. Только тогда она может быть захвачена правильно в бипариетальном (большом поперечном) размере, причем тазовая кривизна щипцов будет совпадать с проводной осью таза (рис. 242). Передней точкой фиксации является граница волосистой части лба. Как только эта область при тракциях покажется под нижним

краем симфиза, переходят к извлечению головки в направлении по дуге кверху (рис. 241). Головка при этом сгибается еще сильнее, чтобы дать возможность прорезаться затылку и обоим теменным буграм. После того как покажется затылок, приступают к разгибанию головки вокруг другого гипомохлиона (подзатылочной ямки), который фиксируется впереди копчика. Рукоятка щипцов погружается медленно кзади (книзу), под симфизом последовательно появляются лобик, личико и подбородок.

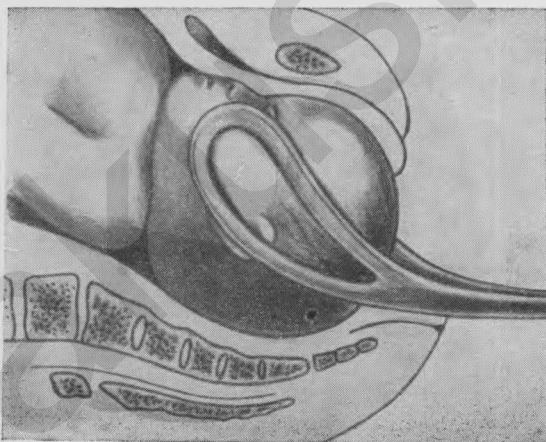


Рис. 243 НАЛОЖЕНИЕ ШИПЦОВ НА ГОЛОВКУ, СТОЯЩУЮ В ПЕРЕДНЕ-ГОЛОВНОМ ПРЕДЛЕЖАНИИ

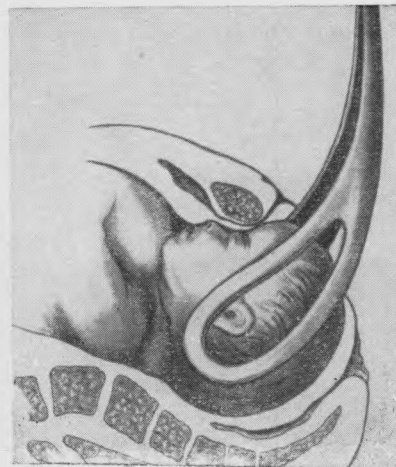

Рис. 244 НАЛОЖЕНИЕ ШИПЦОВ НА ГОЛОВКУ, СТОЯЩУЮ В ПЕРЕДНЕ-ГОЛОВНОМ ПРЕДЛЕЖАНИИ. ГОЛОВКА ФИКСИРУЕТСЯ В ОБЛАСТИ ПЕРЕНОСИЦЫ. ТРАКЦИИ ШИПЦОВ К ПЕРЕДИ (кверху)

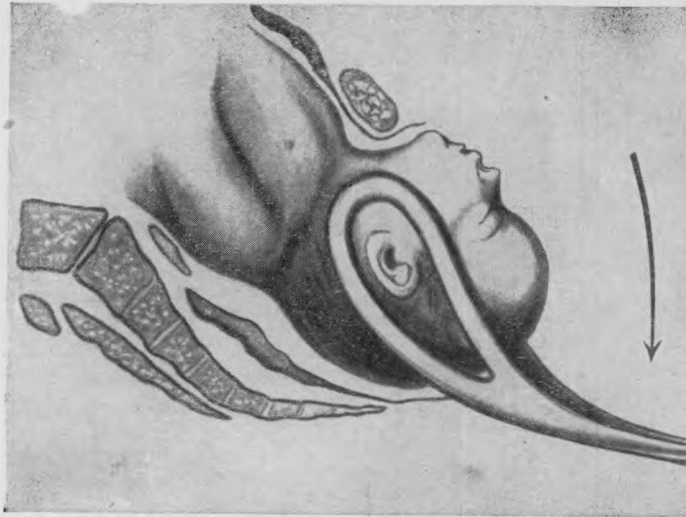


Рис. 245 НАЛОЖЕНИЕ ШИПЦОВ НА ГОЛОВКУ, СТОЯЩУЮ В ПЕРЕДНЕГОЛОВНОМ ПРЕДЛЕЖАНИИ. ИЗ-ПОД СИМФИЗА ВЫВОДИТСЯ ЛИЧИКО

Щипцы при передне-теменном или головном предлежании накладываются таким образом: тракции к себе на лицо производят до тех пор, пока не покажется под симфизом переносье (рис. 243). Прекратив дальнейшие тракции в направлении к себе на лицо, акушер встает с места, становится слева от роженицы. Захватив щипцы в замковой части таким образом, как это делается для разгибания головки при переднем виде затылочного предлежания, акушер старается еще

сильнее согнуть головку вокруг переносья, которое теперь находится под симфизом, являясь передним гипомохлионом (рис. 244). Задним гипомохлионом является затылочный бугор, в крайнем случае подзатылочная ямка. Акушер перекатывает через промежность весь затылок и, производя вокруг подзатылочной ямки, находящейся у копчика, разгибание головки, освобождает из-под симфиза личико (рис. 245).




Рис. 246 НАЛОЖЕНИЕ ШИПЦОВ ПРИ ЛИЦЕВОМ ПРЕДЛЕЖАНИИ

Показания к наложению щипцов при лицевом предлежании должны быть тщательно взвешены ввиду возможности нанесения мягким частям родовых путей матери больших повреждений. Наложение щипцов в этих случаях допустимо только при стоянии головки на дне таза. При наложении щипцов при лицевом предлежании следует во всех деталях подражать нормальному механизму прорезывания головки. Щипцы накладываются в поперечном размере выхода таза, причем ложки располагаются строго сбоку на внутренней стороне боковых стенок таза.

Щипцы должны лежать по оси головки, от малого родничка к подбородку. Рукоятки щипцов являются продолжением тазовой

оси, т. е. должны быть направлены кверху и немного косо. Тракции следует делать с приподнятыми кверху рукоятками, пока под нижним краем симфиза не родится подбородок и не покажется подъязычная область. В дальнейшем осторожным поворачиванием рукояток щипцов к брюшным стенкам роженицы производят сгибательное движение головки вокруг подъязычной области (гипомохиона), постепенно выкатывая через промежность лобик, темя и затылок. Щипцы при лицевом предлежании, как указывает *Н. Н. Феноменов*, должны накладываться не на личико, а на череп через личико, поэтому необходимо приподнять рукоятки щипцов кпереди, так как вся головка в основном лежит в крестцовой впадине.

ПЛОДОРАЗРУШАЮЩИЕ ОПЕРАЦИИ

Если извлечение плода через естественные родовые пути представляется невозможным, трудным или сопряжено с большим риском для роженицы, то приходится уменьшать его размеры. Для этого существует ряд плодоразрушающих операций.

Обычно эти операции производятся на мертвом плоде. Но могут встретиться условия, особенно при работе на участке, когда

приходится в интересах роженицы производить плодоразрушающую операцию и на живом плоде. В родовспомогательных учреждениях при живом плоде плодоразрушающие операции не делаются, вместо них прибегают к кесареву сечению.

К плодоразрушающим операциям относятся: краниотомия, декапитация, эвентерация, спондилотомия и клейдотомия.

КРАНИОТОМИЯ

Краниотомия представляет собой операцию, при помощи которой уменьшают объем

черепы плода, что создает условия, для родоразрешения через естественные родовые пути.

ПОКАЗАНИЯ К КРАНИОТОМИИ

1. Узкий таз при наличии истинной конъюгаты в пределах от 6 до 7,5—8 см.

2. Неподатливые мягкие части (рубцовые изменения шейки и влагалища, опухоли шейки и влагалища).

3. Чересчур больших размеров головка (гидроцефалия).

4. Неблагоприятное предлежание и встав-

ление головки: лицевое предлежание с подбородком, обращенным кзади, задний асинклитизм, лобное предлежание с обращенной кзади глазницей.

5. Смерть плода во время затянувшихся родов особенно при угрозе развития инфекции.

УСЛОВИЯ ДЛЯ КРАНИОТОМИИ

1. Отсутствие абсолютного сужения таза.
2. Достаточное раскрытие маточного зева, по меньшей мере на два — три поперечных пальца. Для краниоклазии требуется почти полное открытие зева.

3. Головка должна всегда, даже если она стоит неподвижно, фиксироваться помощником при всех моментах операции: перфорации, эксцеребрации и краниоклазии.

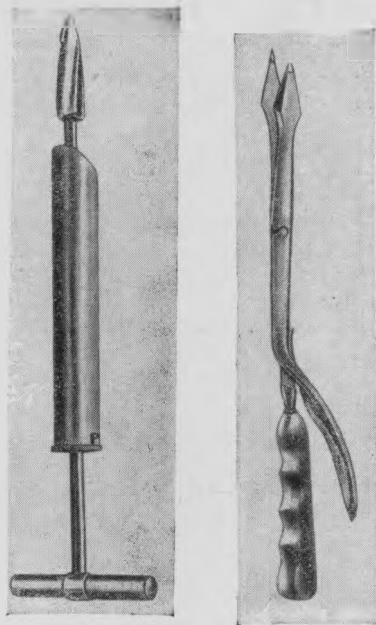


Рис. 247 ПЕРФОРАТОР Н. Н. ФЕНОМЕНОВА
Рис. 248. КОПЬЕВИДНЫЙ ПЕРФОРАТОР (БЛО)

Перфоратор *Феноменова* представляет собой обыкновенный бурав с четырьмя острыми гранями на верхушке и еще двумя гранями — в середине и в основании. Грани идут параллельно оси самого стержня. Этот перфоратор совмещает в себе выгодные стороны трепановидного и колющего перфоратора.

Перфоратор (БЛО) имеет вид копья с заостренным передним концом. Обе бранши перекрещиваются. Режущие поверхности у бранши расположены снаружи.

Краниокласт предназначен для извлечения уменьшенной после перфорации головки. Он состоит из двух ложек, перекрещивающихся в середине и связанных друг с другом при помощи замка. Ложки инструмента имеют специальный изгиб, соответствующий тазовой кривизне. Одна ложка краниокласта массивная, конец которой имеет поперечные нарезки на своей изогнутой стороне, вводится через сделанное внутри черепа отверстие. Другая ложка — окончатая напоминает ложку акушерских щипцов и накладывается на головку снаружи. На свободных наружных концах обеих ложек имеются специальные углубления для вставления винто-гаечного затвора. Поворачиванием за крылья гайки можно сблизить концы обеих ложек друг к другу до отказа.

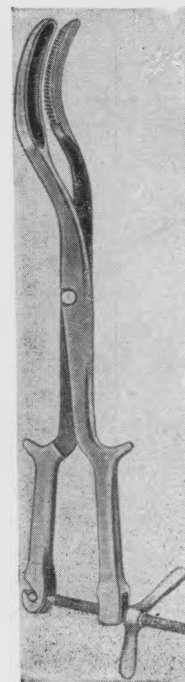
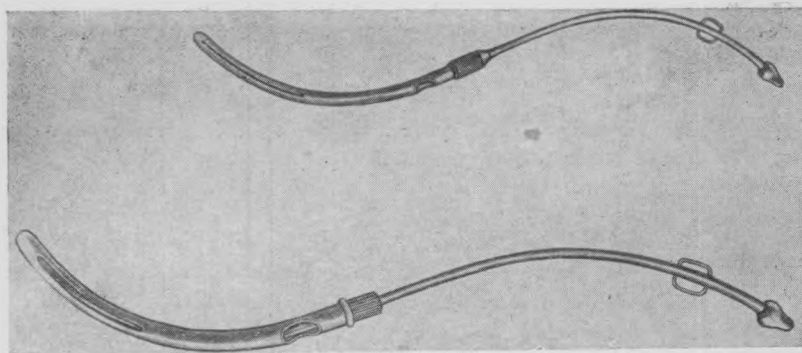
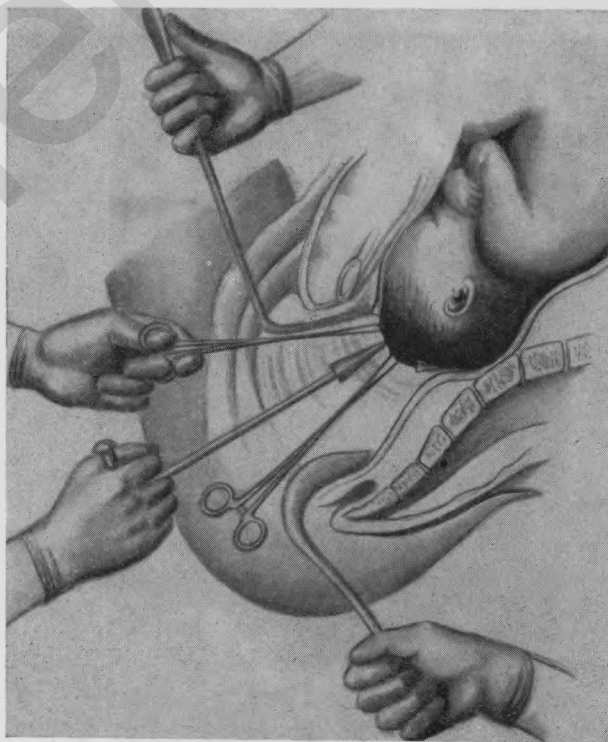


Рис. 249 КРАНИОКЛАСТ
БРАУНА



Катетер с двойным (обратным) током применяется для опорожнения полости черепа после перфорации головки плода.

Рис. 250 КАТЕТЕР С ДВОЙНЫМ (обратным) ТОКОМ



Н. Н. Феноменов рекомендует производить перфорацию головки всегда под контролем зрения (в зеркалах). Раскрыв влагалище роженицы ложкообразными зеркалами, делают доступным зрению нижний отрезок головки, захватывают пулевыми щипцами через раскрытый зев кожу черепа и пробуривают перфоратором головку.

Совет *Н. Н. Феноменова*, правильный в клинической обстановке, не всегда выполним в условиях участковой работы.

Рис. 251 ПЕРФОРАЦИЯ ГОЛОВКИ ПЛОДА ПО Н. Н. ФЕНОМЕНОВУ

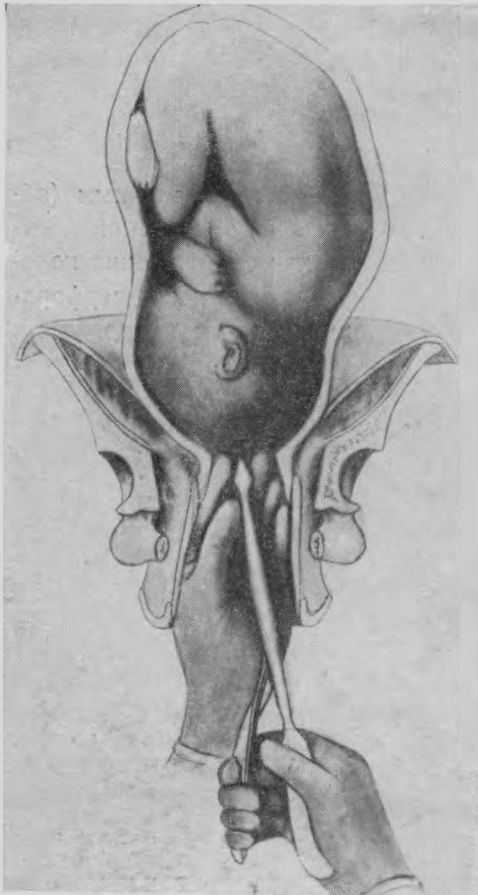


Рис. 252 ПЕРФОРАЦИЯ ГОЛОВКИ ПЛОДА
КОПЬЕВИДНЫМ ПЕРФОРАТОРОМ БЛО

После опорожнения мочевого пузыря во влагалище вводятся четыре пальца контрольной руки (левой), концы пальцев фиксируются на головке. Контрольная рука должна защищать клитор и уретру. (На рис. 252 контрольная рука помещена под перфоратором, чтобы иллюстрировать начальный момент операции).

Под защитой контрольной руки в родовые пути вводится правой рукой перфоратор Бло, конец которого фиксируется на избранной для перфорации точке головки (лучше всего родничок или шов).

Головка со стороны брюшных стенок фиксируется сверху помощником. Чтобы избежать соскальзывания перфоратора в направлении мыса и прямой кишки, рукоятку перфоратора наклоняют кзади (книзу) и вкалывают его в глубь головки. Как только инструмент проник в череп, раскрывают бранши нажимом на ручку перфоратора и поворачивают его на 90°. Затем перфоратор закрывается и под защитой пальцев осторожно выводится наружу. В перфорационное отверстие вводится катетер с двойным (обратным) током (рис. 250), который соединен резиновой трубкой с кружкой Эсмарха наполненной стерильной жидкостью (физиологический раствор, раствор риванола 1:1000 и т. д.). С помощью жидкости тщательно опорожняется полость черепа.

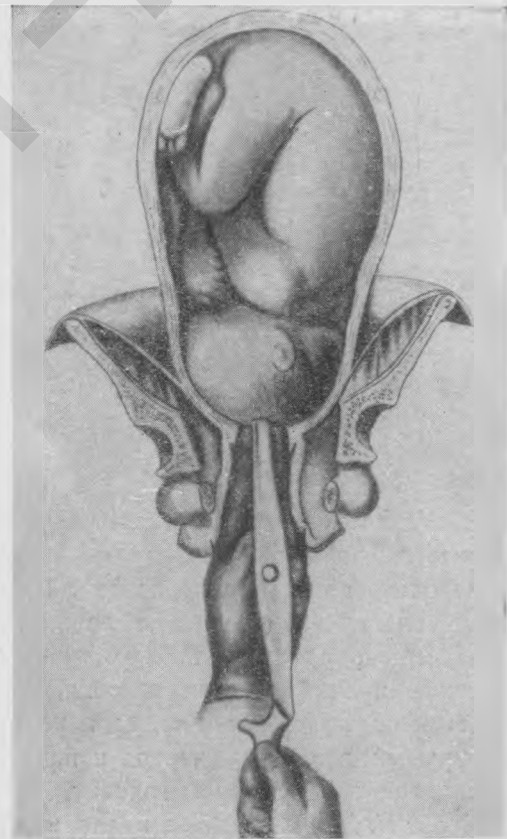


Рис. 253 ВВЕДЕНИЕ МАССИВНОЙ
ЛОЖКИ КРАНИОКЛАСТА В ПОЛОСТЬ
ЧЕРЕПА ПЛОДА ПОСЛЕ ПЕРФОРАЦИИ

Головка фиксируется сверху через брюшные стенки помощником. Акушер берет в правую руку массивную ложку инструмента и под защитой пальцев левой руки вводит ее в отверстие, проделанное в черепной крышке, доходя до основания черепа.

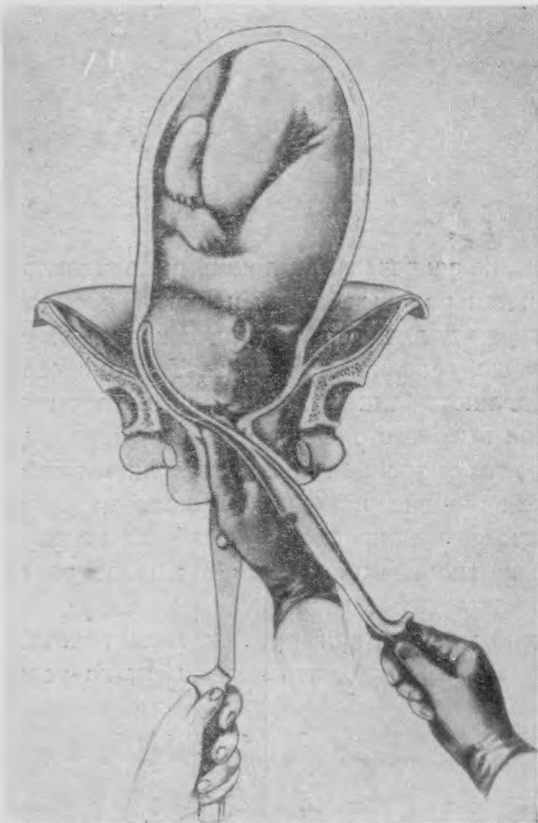

Рис. 254 НАЛОЖЕНИЕ ВТОРОЙ (окончатой) ЛОЖКИ КРАНИОКЛАСТА

Вторую (окончатую) ложку краниокласта вводят так, как вводится ложка акушерских щипцов (под защитой пальцев). Ложка инструмента вводится со стороны промежности (контрольная рука защищает заднюю стенку влагалища). Лучше всего наружную ложку накладывать на личико, так как лицевые кости обычно крепче связаны между собою.

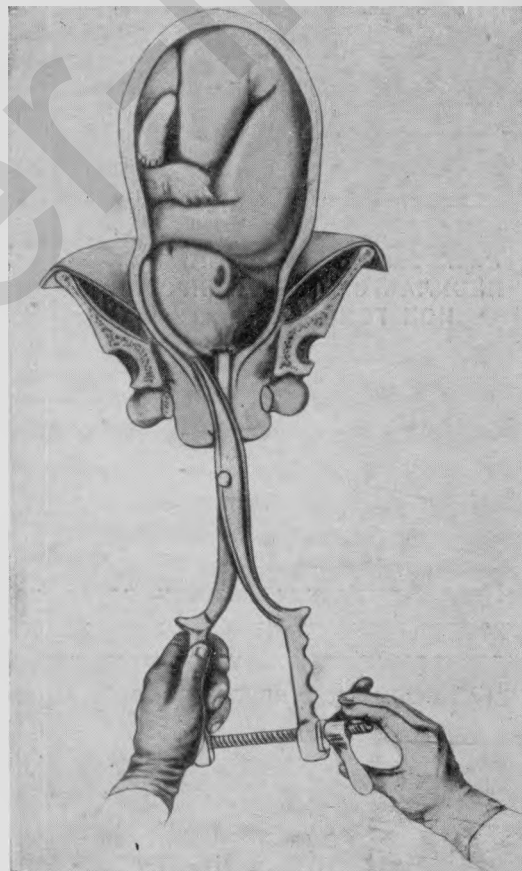


Рис. 255 ГОЛОВКА ПРОЧНО ФИКСИРУЕТСЯ ПУТЕМ ЗАВИНЧИВАНИЯ ГАЙКИ КРАНИОКЛАСТА

Обе ложки краниокласта соединяются до отказа при помощи винта и гайки, движущейся по винту.

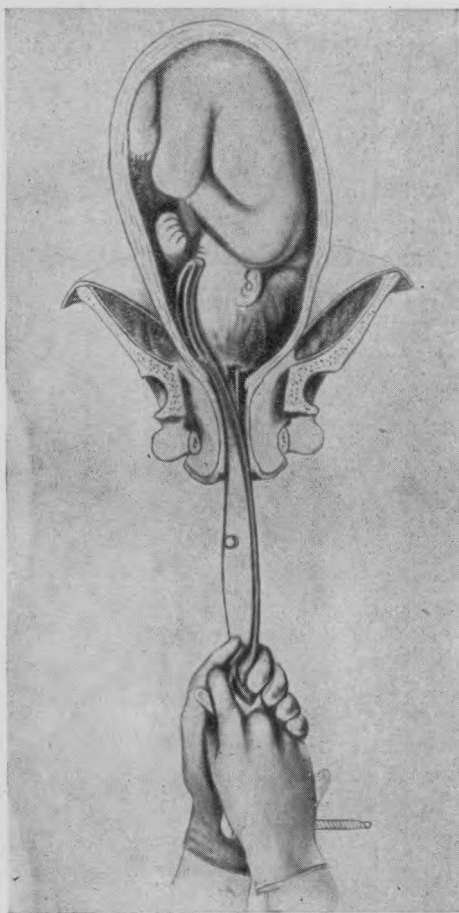


Рис. 256 ИЗВЛЕЧЕНИЕ КРАНИОКЛАСТОМ ПЕРФОРИРОВАННОЙ ГОЛОВКИ (тракции)

Проверив, не захвачены ли ложками краниокласта мягкие части родовых путей и после пробной тракции, которая должна показать, что краниокласт наложен хорошо, головка низводится. Тракции краниокластом делаются так же, как и при извлечении щипцами. При высоко стоящей головке акушер, сидя на стуле, делает тракции по направлению к себе на носки; если головка находится в полости таза, тракции делаются в направлении к себе на колени. Если, наконец, головка находится в выходе таза, тракции следует делать в горизонтальном направлении с тем, чтобы потом, при прохождении головки над промежностью, приподнять инструмент кпереди (кверху).

При потягивании головки плода краниокластом черепная крышка, наталкиваясь на сопротивление, складывается внутрь, удлиняется, заостряется и таким образом легче проскальзывает через таз.

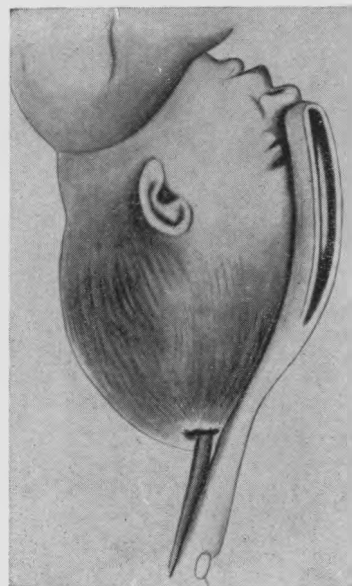


Рис. 257 ГОЛОВКА ПЛОДА ПОСЛЕ ИЗВЛЕЧЕНИЯ КРАНИОКЛАСТОМ

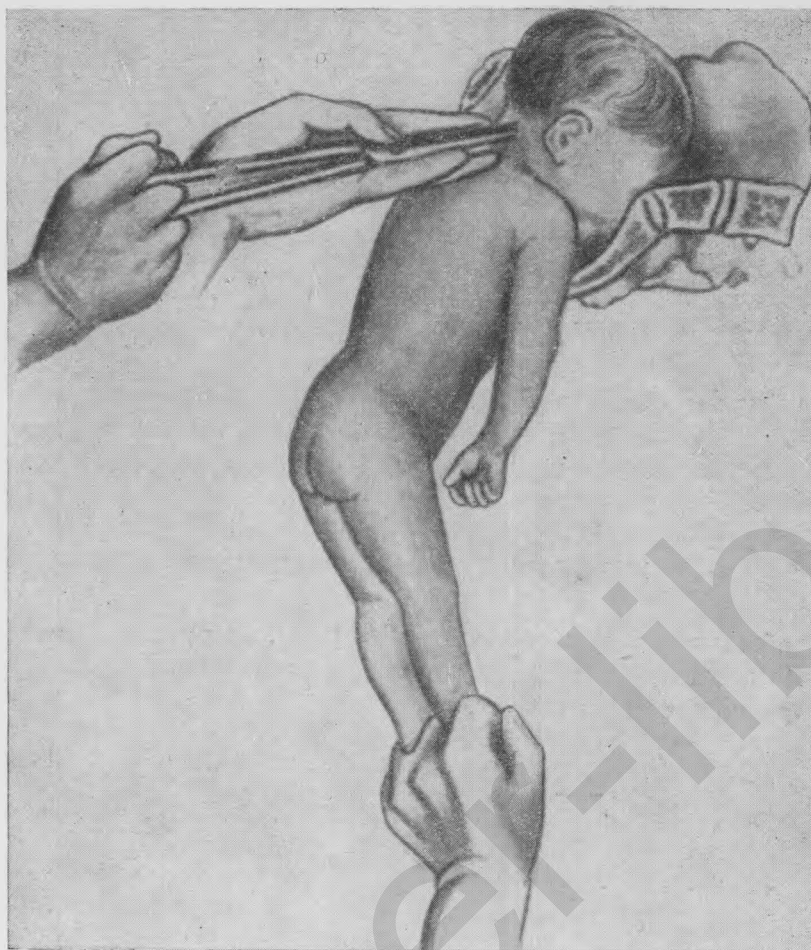


Рис. 258 ПЕРФОРАЦИЯ ПОСЛЕДУЮЩЕЙ ГОЛОВКИ

Перфорация последующей головки является операцией более трудной. В этих случаях черепные кости обычно лежат сравнительно высоко, почти всегда во входе в таз. Ввиду этого наиболее рационально делать перфорацию в месте перехода затылка в шею, ближе к большой затылочной дыре. Чтобы достигнуть ее, рекомендуется следующий прием. Родившееся туловище оттягивается за ножки круто вниз, вследствие чего головка своим основанием крепко прижимается к тазовому

входу. Под защитой пальцев левой руки (лучше под контролем зрения) после введения подъемника во влагалище перфоратором прокалываются мягкие покровы на месте перехода шеи в затылок. Через кость перфоратор проникает в череп, часть мозгового вещества вытекает наружу через сделанное перфорационное отверстие, после чего перфоратор извлекается. Извлечение перфорированной последующей головки производится обычными ручными приемами.

ЭМБРИОТОМИЯ

Эмбриотомией называется операция, при помощи которой можно извлечь плод через естественные родовые пути, разделяя его на части. Различают операции: декапитацию (обезглавливание) — отделение головки от

туловища в области шейных позвонков, эвисцерацию (эвентерация) — опорожнение внутренностей и спондилотомию — разделение туловища в области поясничной части позвоночника.

ПОКАЗАНИЯ К ЭМБРИОТОМИИ

1. Запущенное поперечное положение плода. при рождении туловища (затруднения при прохождении плечевого пояса, уродства плода, опухоли, скопление жидкости).
2. Затруднения механического характера

УСЛОВИЯ ДЛЯ ЭМБРИОТОМИИ

1. Отсутствие абсолютного сужения таза.
2. Маточный зев должен быть раскрыт не меньше чем на три поперечных пальца.
3. Плодный пузырь должен быть вскрыт.

ДЕКАПИТАЦИЯ




Рис. 259 ДЕКАПИТАЦИОННЫЙ КРЮЧОК

Инструмент длиной около 25 см снабжен его заканчивается загнутым под острым углом крепкой поперечной рукояткой; другой конец крючком с пуговкой. Инструмент тупой.

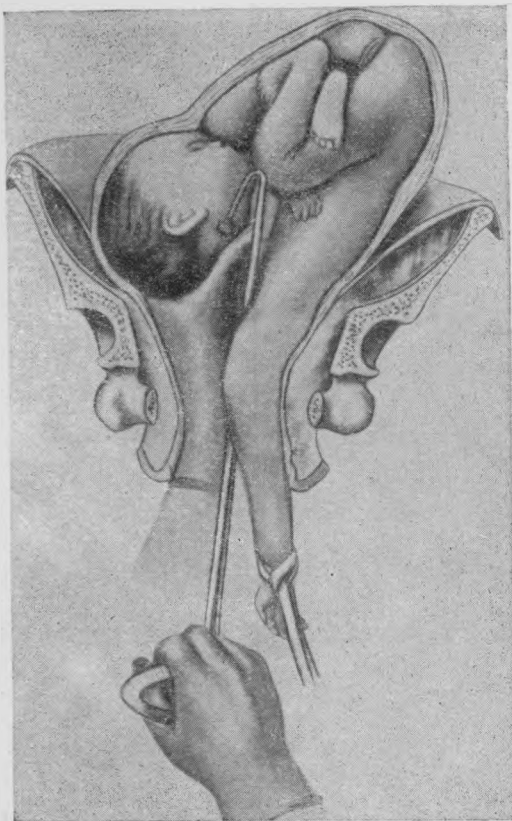


Рис. 260 НАЛОЖЕНИЕ КРЮЧКА НА ШЕЮ ПЛОДА

Под контролем пальцев внутренней руки декапитационный крючок поворачивается вокруг своей продольной оси в таком направлении, чтобы пуговка крючка все время была повернута в сторону головки, прочно фиксируемой помощником. Производится вывих позвоночника, который дает о себе знать своеобразным хрустом.

Наложив петлю на выпавшую ручку плода и передав ее помощнику, акушер оттягивает ручку плода кзади (книзу) и в сторону. Левая рука акушера вводится по ручке плода во влагалище, при этом два или четыре пальца направляются кзади, обхватывая шею плода сзади и сверху. Большой палец стремится навстречу другим пальцам, направляясь по передней поверхности шейки. По левой же руке вводится другой рукой декапитационный крючок. При сильном опускании рукоятки кзади (вниз) крючок продвигается по большому пальцу до шейки плода (по передней поверхности) и под контролем внутренней руки накладывается так, чтобы верхушка инструмента лежала на задней поверхности шейки плода.

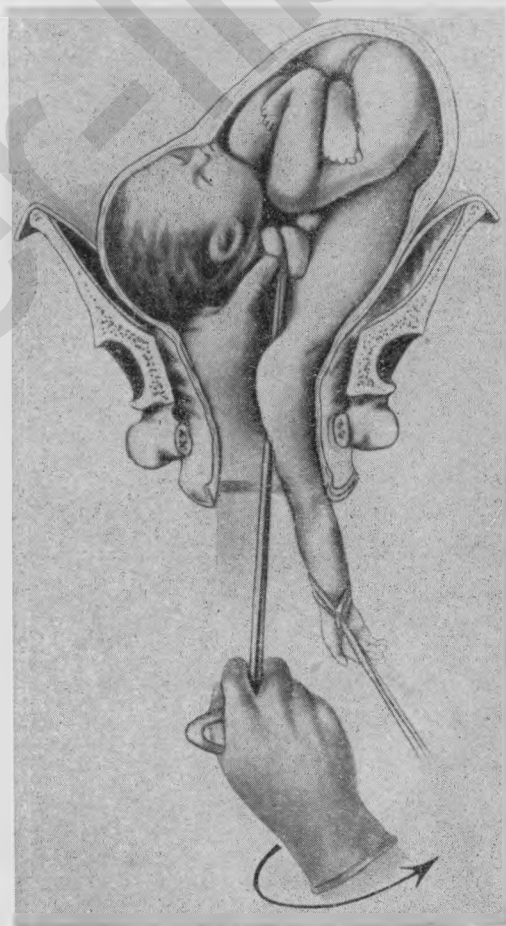
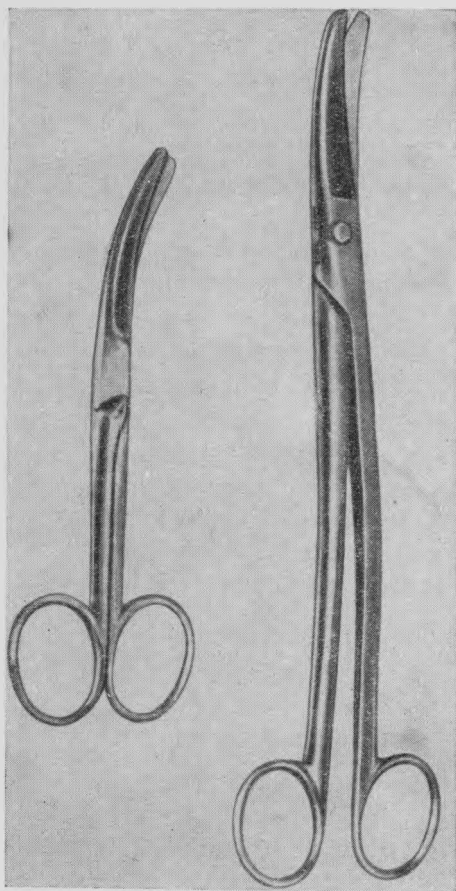
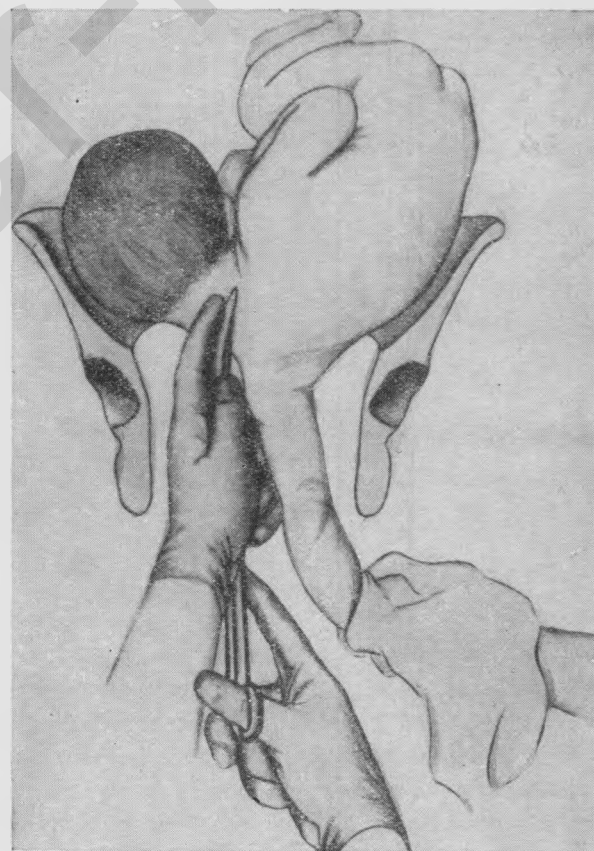


Рис. 261 РАСЧЛЕНЕНИЕ (вывих) ДЕКАПИТАЦИОННЫМ КРЮЧКОМ ШЕЙНЫХ ПОЗВОНКОВ ПЛОДА



**Рис. 262 АКУШЕРСКИЕ
ДЕКАПИТАЦИОННЫЕ НОЖНИЦЫ
ДЛЯ РАССЕЧЕНИЯ ПЛОДА**

С вывихом позвоночника головка еще не отделяется от туловища. Она соединена с ним при помощи мягких частей и кожного покрова шейки, которые под контролем пальцев левой руки перерезаются акушерскими (тупоконечными) ножницами.



**Рис. 263 РАССЕЧЕНИЕ НОЖНИЦАМИ
МЯГКИХ ТКАНЕЙ ШЕЙКИ ПЛОДА**

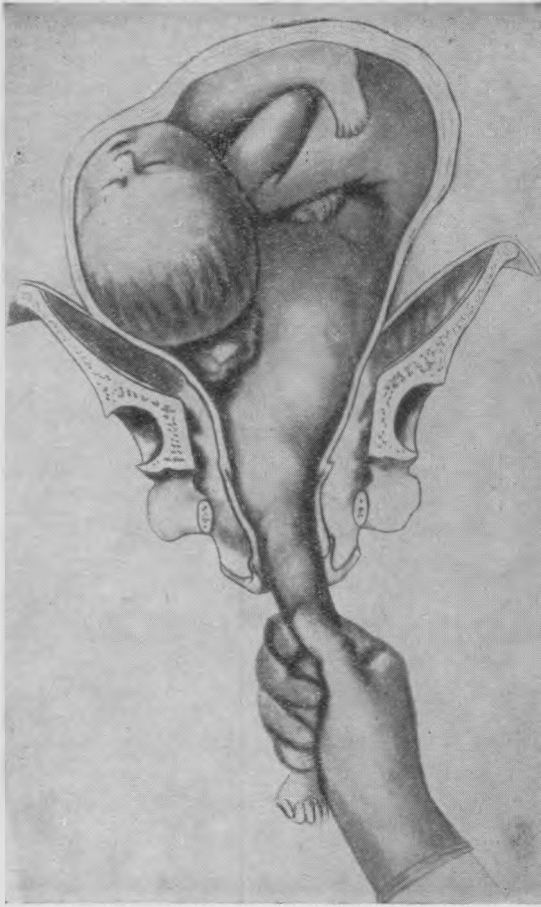


Рис. 264 ИЗВЛЕЧЕНИЕ ТУЛОВИЩА ПЛОДА ПОСЛЕ ДЕКАПИТАЦИИ

После декапитации в первую очередь извлекается туловище плода. Легкого потягивания за выпавшую ручку обычно бывает достаточно, чтобы извлечь туловище плода наружу.

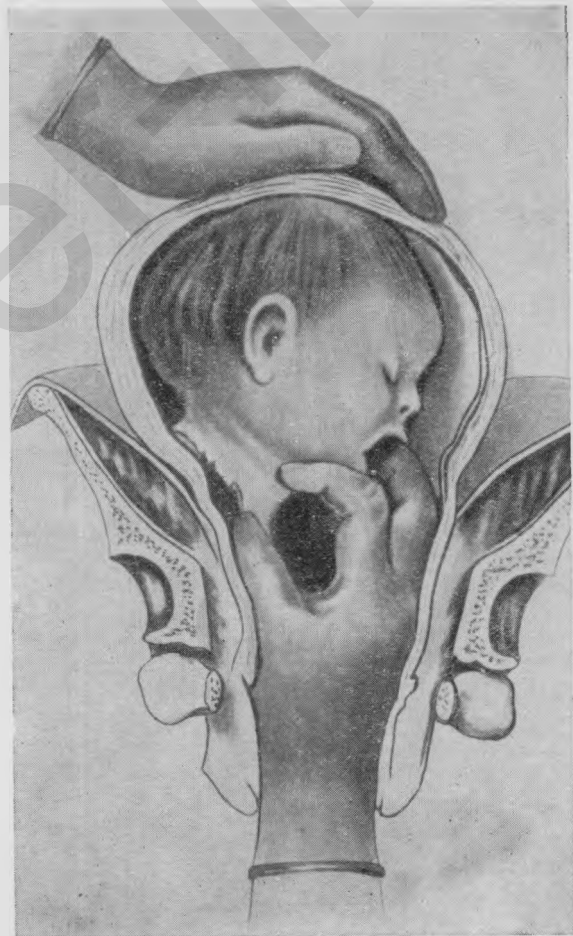

Рис. 265 ЗАХВАТЫВАНИЕ И ИЗВЛЕЧЕНИЕ ГОЛОВКИ ПЛОДА ПОСЛЕ ДЕКАПИТАЦИИ

Чтобы извлечь после декапитации головку наружу, акушер вводит в полость матки руку, один палец которой вводится в ротик плода, а большой — упирается в оставшиеся вместе с черепом позвонки. Надавливая другой рукой сверху через брюшную стенку на головку, обычно удается ее вывести наружу.

СПОНДИЛОТОМИЯ

Если дойти до шейки плода не представляется возможным, приходится прибегать к разделению позвоночника в другом месте, более или менее доступном. При помощи крепких ножниц, которые вводятся под защи-

той пальцев, разрезают связки между отдельными позвонками. После того как связки перерезаны, вскрывают и опорожняют грудную или брюшную полость, а затем перерезают позвоночник.

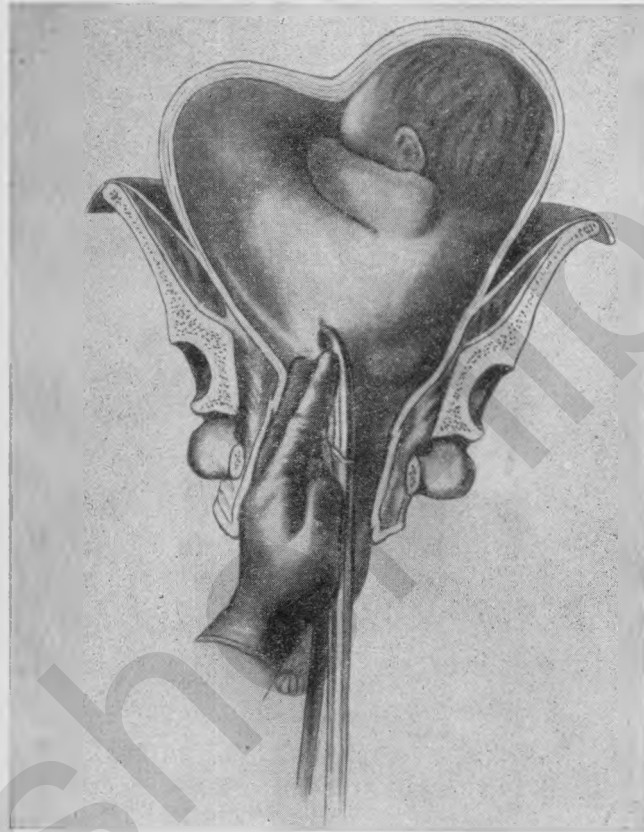
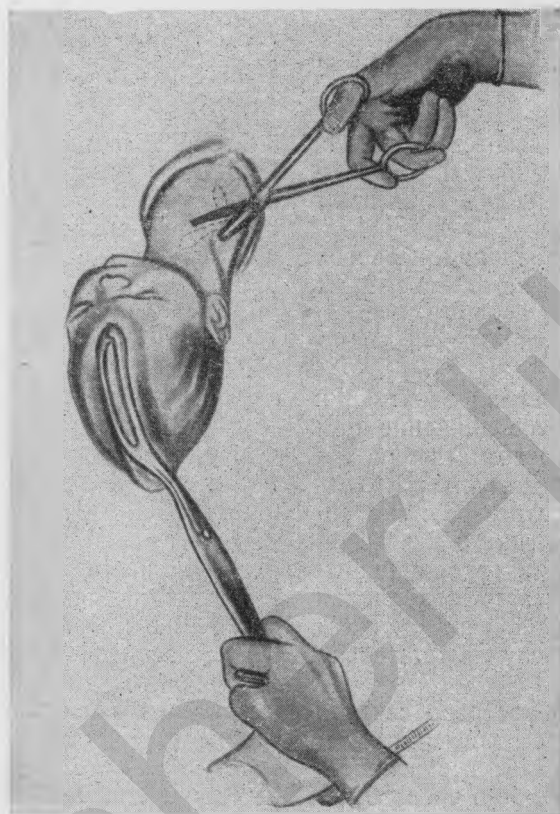


Рис. 266 СПОНДИЛОТОМИЯ

КЛЕЙДОТОМИЯ (CLEIDOTOMIA)

Если препятствием к рождению туловища является большой размер плечиков, то применяется операция, предложенная *Н. Н. Феноменовым*, известная под названием клейдотомии, что означает перерезка ключицы.



Р и с. 267 КЛЕЙДОТОМИЯ (схема)

Помощник оттягивает рожившуюся головку кзади (книзу), акушер вводит четыре пальца левой руки во влагалище и нащупывает ими ближе расположенную ключицу. Правой рукой крепкими длинными ножницами, введенными во влагалище, достигают ключицы и

одним-двумя ударами ножниц рассекают ее. После этого плечевой пояс уменьшается в окружности и легко проходит через родовой канал. При необходимости рассекают иногда и вторую ключицу.



КЕСАРЕВО СЕЧЕНИЕ

(Sectio caesarea)

Кесаревым сечением называется операция, при которой хирургическим путем вскрывают беременную матку и из нее извлекают плод и послед.

Различают два вида операции кесарева сечения: 1) абдоминальное, когда вскрывают брюшную стенку (чревосечение), а затем полость матки и 2) влагалищное, когда матка вскрывается *per vaginam*.

Несмотря на большие успехи асептики и антисептики и значительное снижение процента смертности при кесаревом сечении, эта операция и в настоящее время является серьезной (см. решение четвертого пленума советов родовспоможения и гинекологической помощи Министерства здравоохранения СССР и Министерства здравоохранения РСФСР, 1952 г.). Показания к ней должны быть в каждом отдельном случае тщательно взвешены и обоснованы.

Различают классическое кесарево сечение и абдоминальное кесарево сечение в нижнем сегменте матки. Классическое кесарево сечение имеет много недостатков и чревато не-

благоприятными последствиями для матери. При нем приходится вскрывать брюшную полость на большом пространстве, обнажая почти весь кишечник. Манипуляции совершаются не в наиболее устойчивой в отношении инфекции области малого таза, а гораздо выше. Кроме того, полый мускул матки лучше снабжается кровью, чем нижний маточный сегмент, поэтому при классическом кесаревом сечении обычно бывает сильное раневое кровотечение.

Перечисленные недостатки классического кесарева сечения заставили акушеров искать новых путей и иных методов. Одним из таких методов является абдоминальное кесарево сечение в нижнем сегменте матки. Эта операция имеет две модификации: продольное рассечение матки и поперечное вскрытие ее. После кесарева сечения в нижнем сегменте происходит лучшее заживление раны. Помимо того, в этих случаях наблюдается большая прочность рубца матки, чем после классического кесарева сечения; реже бывают и послеоперационные осложнения.

ПОКАЗАНИЯ К АБДОМИНАЛЬНОМУ КЕСАРЕВУ СЕЧЕНИЮ

Показания к абдоминальному кесареву сечению принято делить на абсолютные и относительные.

АБСОЛЮТНЫЕ ПОКАЗАНИЯ

Кесарево сечение по абсолютным показаниям делается тогда, когда извлечение плода даже в уменьшенном виде (после плодоразрушающих операций) через естественные родовые пути невозможно.

Таковыми показаниями являются:

1. Абсолютно узкий таз, истинная конъюгата которого 6 см и ниже (при классификации степеней сужения по Г р у з д е в у — М а л и н о в с к о м у).
2. Таз с экзостозами и опухолями, которые не допускают родоразрешения через естественные родовые пути даже уменьшенного в объеме плода.
3. Деформированный таз на почве травмы, не допускающий родоразрешение даже с помощью плодоразрушающих операций.
4. Наличие стенозов, рубцовых сужений влагалища, которые исключают возможность естественного родоразрешения.

ОТНОСИТЕЛЬНЫЕ ПОКАЗАНИЯ

Относительными показаниями считают та- в обход другой операции (чаще всего вместо кие, при которых кесарево сечение делается плодоразрушающих операций).

Необходимые условия для этой операции:

1. Плод должен быть живой.
2. Матери не должна угрожать какая-либо опасность, связанная с операцией (инфекция).

Показаниями являются:

1. Анатомически и функционально узкий таз (истинная конъюгата от 6 до 7 см).
2. Роды после предшествующих операций:
 - а) кесарева сечения, осложнившегося септическим заболеванием в послеоперационном периоде и нагноением операционной раны;
 - б) фистулоррафии по поводу уретровезико-вагинальной и ректовагинальной фистулы.
3. Предлежание плаценты.
4. Преждевременная отслойка плаценты.
5. Угрожающий разрыв матки.
6. Некоторые случаи заболевания сердечно-сосудистой системы.
7. Тяжелые случаи гипертонической болезни.
8. Крайне тяжелые формы токсикозов второй половины беременности (эклампсия).

Кроме того, кесарево сечение при настоя- речные положения плода, неправильные по- чивом желании иметь живого ребенка может ложения и вставления головки, как-то: быть сделано у пожилых первобеременных литцмановское, лицевое с подбородком, об- с каким-либо осложнением в процессе родов- рашенным кзади, лобное с глазничной обла- (фибромиома, тазовые предлежания, попе- стью, обращенной кзади и пр.).

УСЛОВИЯ ДЛЯ ОПЕРАЦИИ АБДОМИНАЛЬНОГО КЕСАРЕВА СЕЧЕНИЯ

1. Асептическая обстановка.
2. Врач должен владеть техникой абдоми- 3. Отсутствие выраженной инфекции у ро- нального чревосечения. женицы.

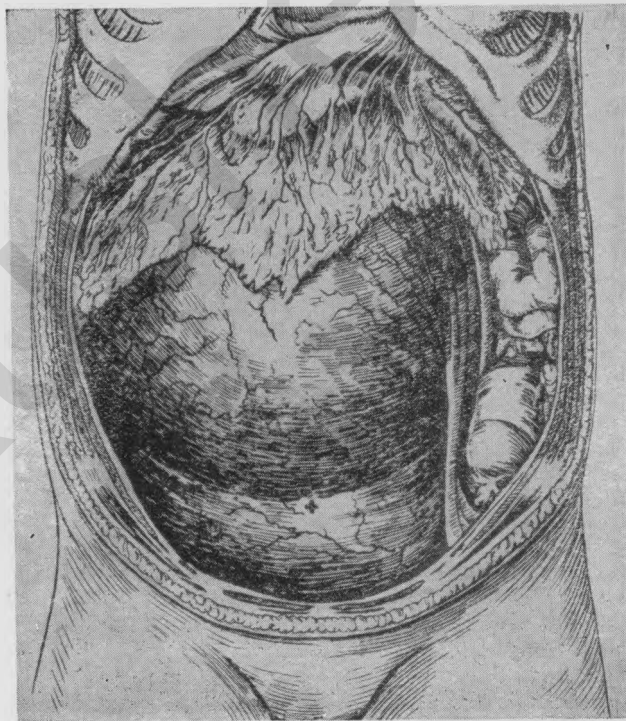

Рис. 268 ТОПОГРАФО-АНАТОМИЧЕСКИЕ ОТНОШЕНИЯ МАТКИ В КОНЦЕ БЕРЕМЕННОСТИ

Матка в конце беременности располагается в брюшной полости кпереди и несколько справа от кишечных петель, упираясь верхним полюсом в нижнюю поверхность печени. Дно матки обычно оттеснено вправо, покрыто спереди сальником и поперечно-ободочной кишкой. Правый край передней маточной стенки соприкасается непосредственно с боковой брюшной стенкой, прикрывая почти целиком слепую кишку, отодвинутую кверху и кзади. Левый край передней стенки матки прикрыт кишечными петлями сильно выступающей вперед flexura sigmoidea.

Между передней стенкой нижнего сегмента матки и брюшной стенкой часто ложится переполненный мочевой пузырь; обычно он располагается больше слева. В опорожненном состоянии пузырь помещается в малом тазу, при наполнении поднимается в брюшную полость, располагаясь спереди и слева

от нижнего маточного сегмента. Во время родов с опусканием головки плода в малый таз мочевой пузырь, как правило, поднимается из малого таза в брюшную полость, причем дно пузыря может подняться на 5—6 см выше лобка. Надо иметь в виду это обстоятельство. Даже опорожненный с помощью катетера мочевой пузырь во время родов все же находится выше лобка.

Если по вскрытии брюшной полости отодвинуть сальник и петли кишок в сторону, то будет видна матка, наклоненная вправо и несколько повернутая вокруг своей продольной оси слева направо. Ось матки, таким образом, лежит не в сагиттальной плоскости по linea rubo-xuroidea, как вне беременности, а правее этой линии. Кроме того, кпереди обращена скорее не передняя стенка матки, а боковая с левыми придатками.

КЛАССИЧЕСКОЕ (корпоральное) КЕСАРЕВО СЕЧЕНИЕ

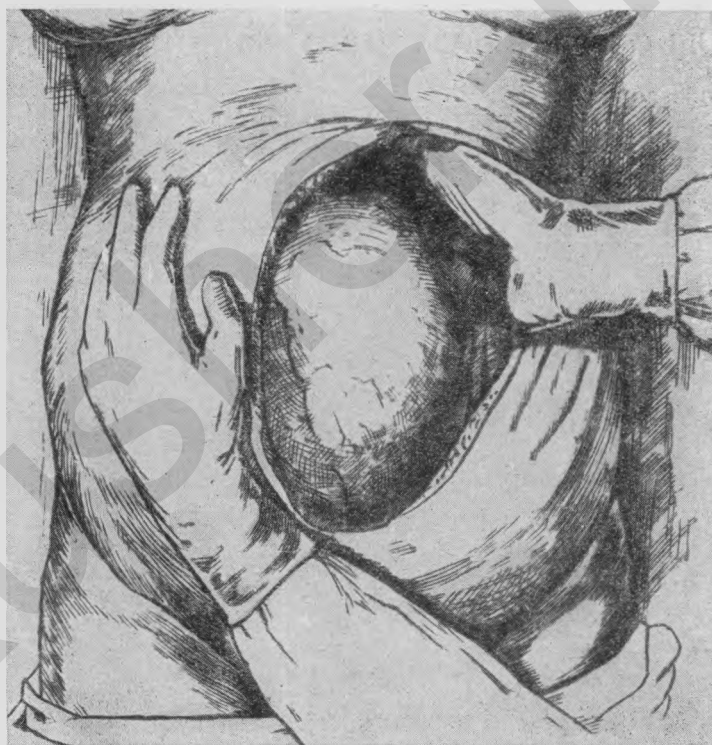


Рис. 269 КЛАССИЧЕСКОЕ КЕСАРЕВО СЕЧЕНИЕ.
ВЫВЕДЕНИЕ МАТКИ ЧЕРЕЗ ОПЕРАЦИОННУЮ РАНУ

После вскрытия брюшной полости в разрез вводится рука (обычно правая); продвигаясь ко дну матки, она выводит ее через операционную рану наружу. Затем на перед-

ней маточной стенке делают продольный разрез не менее чем 12 см. Вскрыв маточную стенку, захватывают плод за ножку и извлекают его наружу. Затем удаляют послед.

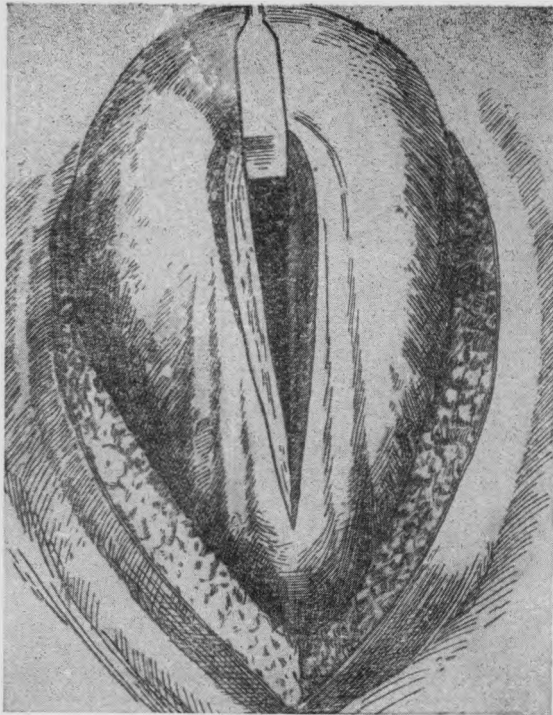


Рис. 270 КЛАССИЧЕСКОЕ КЕСАРЕВО СЕЧЕНИЕ. УЗКИЙ ПОДЪЕМНИК, ВВЕДЕННЫЙ В ВЕРХНИЙ УГОЛ РАЗРЕЗА МАТОЧНОЙ СТЕНКИ, РАСТЯГИВАЯ РАНУ, СПОСОБСТВУЕТ УМЕНЬШЕНИЮ КРОВОТЕЧЕНИЯ

После удаления плода и последа в верхний угол разреза вставляется узкий подъемник, который при подтягивании матки кверху способствует прекращению кровотечения, а также фиксирует матку в удобном для зашивания положении. После наложения первого шва подъемник удаляется, матка фиксируется подтягиванием за лигатуру.

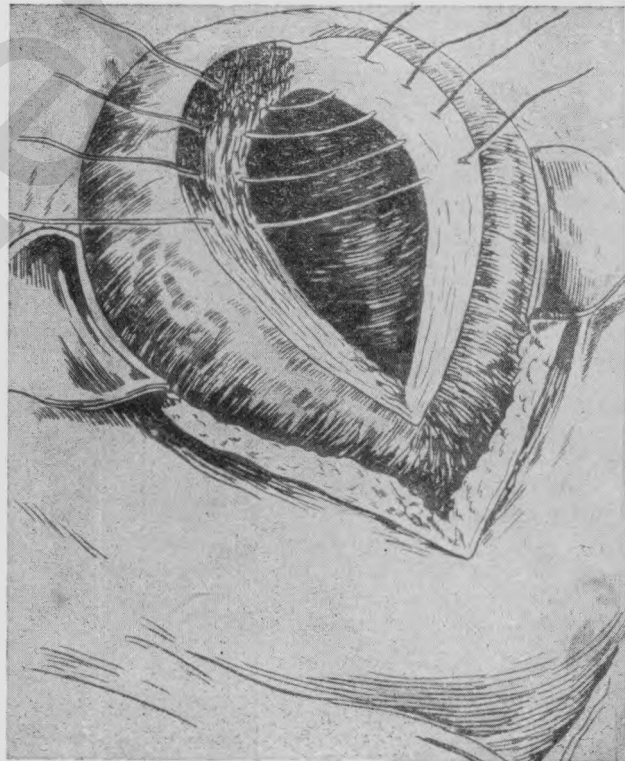


Рис. 271 КЛАССИЧЕСКОЕ КЕСАРЕВО СЕЧЕНИЕ. НАЛОЖЕНИЕ ШВОВ НА РАЗРЕЗ МАТОЧНОЙ СТЕНКИ (первый этаж)

При классическом кесаревом сечении сначала проводят ряд узловых кетгуттовых швов на расстоянии одного сантиметра один от другого, причем швы не должны захватывать отпадающей оболочки. Вкол производится в средний слой миометрии, выкол — на границе между мышцей и отпадающей оболочкой. Концы швов коротко отрезаются.

23*

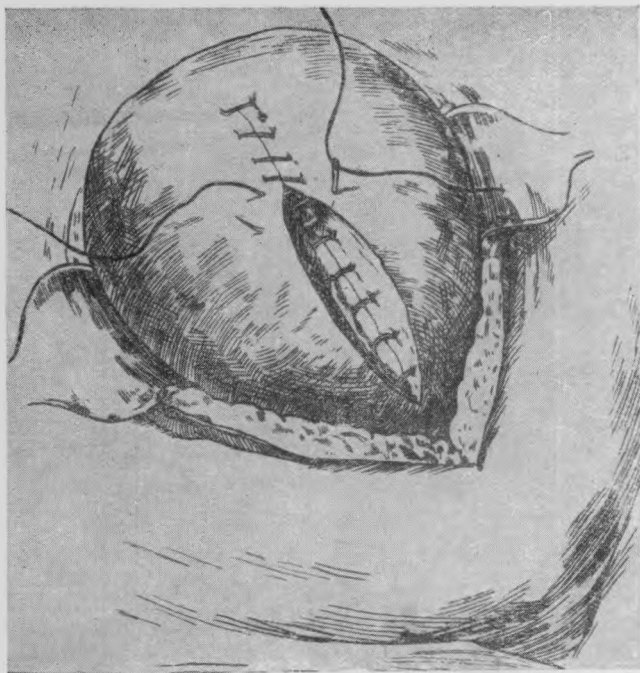


Рис. 272 КЛАССИЧЕСКОЕ КЕСАРЕВО СЕЧЕНИЕ. НЕПРЕРЫВНЫЙ КЕТГУТОВЫЙ ШОВ НА МАТОЧНУЮ СТЕНКУ (второй этаж)

Для второго этажа (мышечно-серозный) можно пользоваться узловыми швами или непрерывным кетгутовым швом. Этот шов захватывает серозный покров матки вместе с поверхностным мышечным слоем маточной стенки. Между обоими этажами швов не должно оставаться «мертвых пространств».

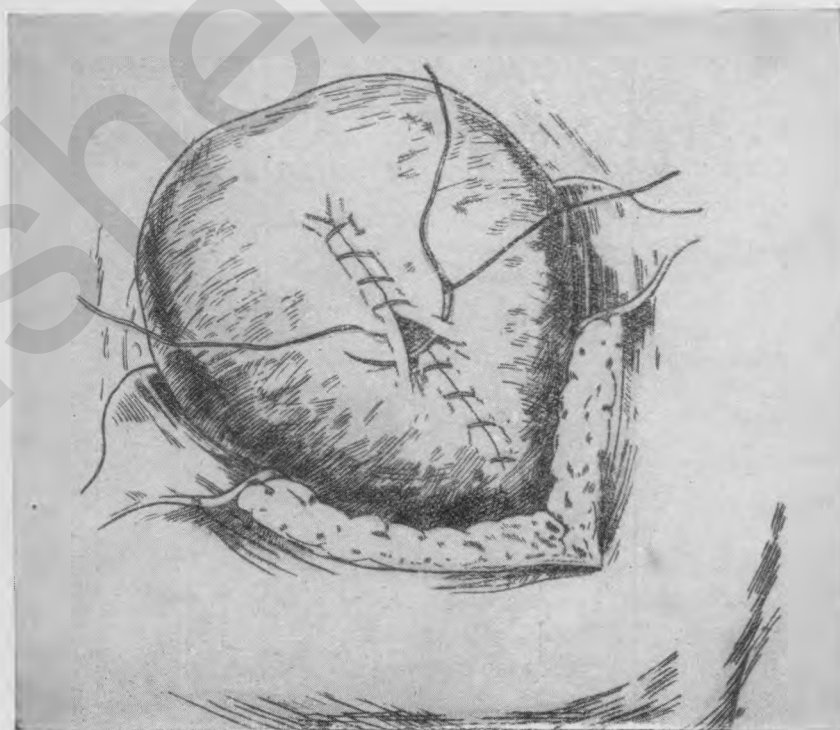


Рис. 273 КЛАССИЧЕСКОЕ КЕСАРЕВО СЕЧЕНИЕ. НЕПРЕРЫВНЫЙ КЕТГУТОВЫЙ ШОВ НА СЕРОЗНУЮ ОБОЛОЧКУ МАТКИ (третий этаж)

Третий этаж швов — непрерывный кетгутовый — соединяет оба края брюшины, покрывающие матку. Наложение швов на стенку матки — весьма ответственный момент операции (профилактика разрыва матки по рубцу при последующих родах).

АБДОМИНАЛЬНОЕ КЕСАРЕВО СЕЧЕНИЕ В НИЖНЕМ СЕГМЕНТЕ МАТКИ

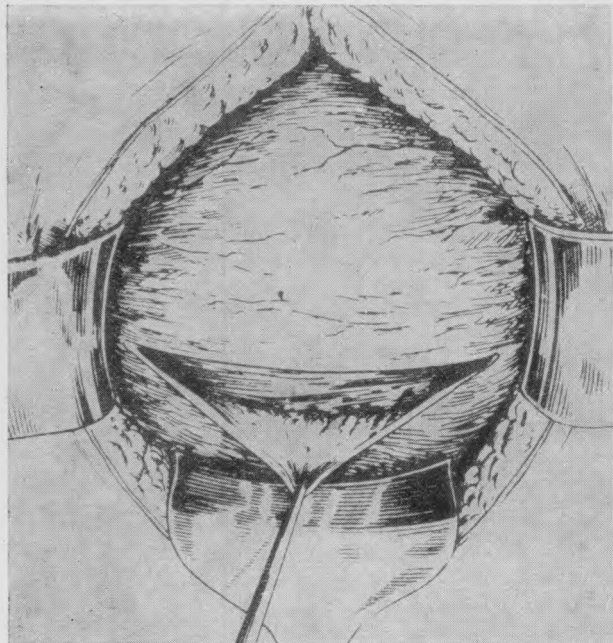


Рис. 274 КЕСАРЕВО СЕЧЕНИЕ В НИЖНЕМ СЕГМЕНТЕ МАТКИ. ПОПЕРЕЧНЫЙ РАЗРЕЗ БРЮШИНЫ ВДОЛЬ МАТОЧНО-ПУЗЫРНОЙ СКЛАДКИ

После вскрытия брюшной полости для расширения раны вводят зеркало и оттягивают кзади (книзу) нижний ее угол, чтобы лучше обнаружить маточно-пузырную складку брюшины и ориентироваться в положении мочевого пузыря. Поперечно рассекают висцеральную брюшину на уровне маточно-пузырной складки и тупым путем отодвигают книзу брюшину, а также мочевой пузырь настолько, чтобы обнажился весь нижний маточный сегмент.

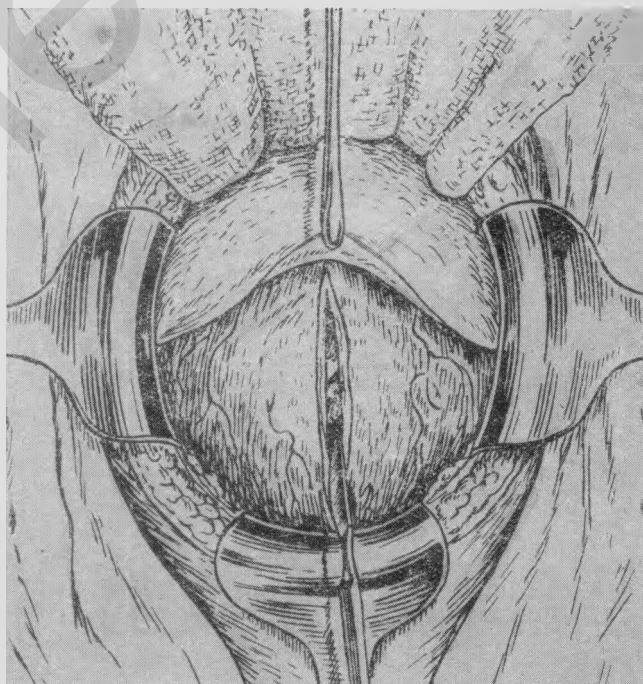
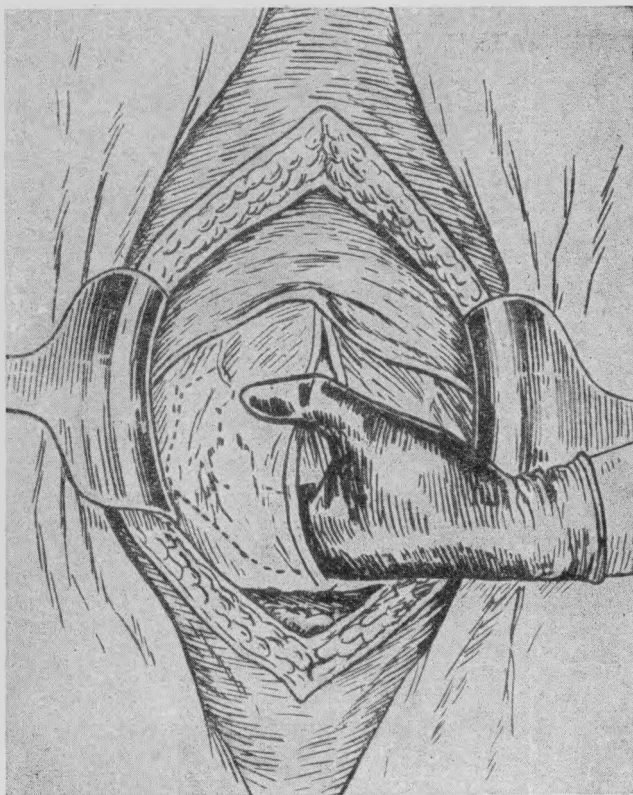


Рис. 275 КЕСАРЕВО СЕЧЕНИЕ В НИЖНЕМ СЕГМЕНТЕ МАТКИ. ПРОДОЛЬНЫЙ РАЗРЕЗ СТЕНКИ МАТКИ

Приподнимая верхний край разреза висцеральной брюшины захватывают его хирургическим зажимом и продольно рассекают матку в нижнем ее сегменте.



Врач-акушер рукой разрывает оболочку и, проникнув в полость матки, извлекает плод за ножку (при тазовом предлежании) или за головку (при головном предлежании). Вслед за этим врач накладывает зажим на пуповину, рассекает ее и передает ребенка акушерке. Послед удаляется потягиванием за пупочный канатик, при затруднении — отслаивают плаценту рукой. В стенку матки впрыскивают 1 мл питуитрина.

Рис. 276 КЕСАРЕВО СЕЧЕНИЕ В НИЖНЕМ СЕГМЕНТЕ МАТКИ. ВВЕДЕНИЕ РУКИ В МАТКУ ДЛЯ ИЗВЛЕЧЕНИЯ ПЛОДА

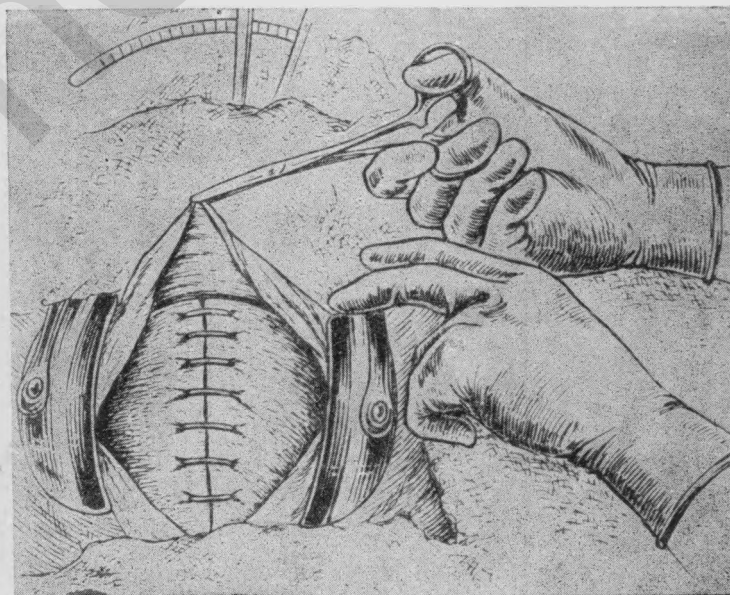
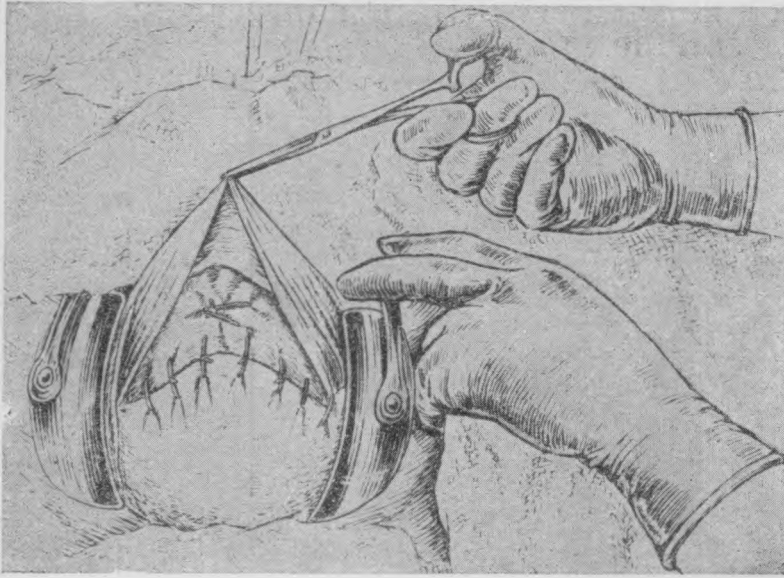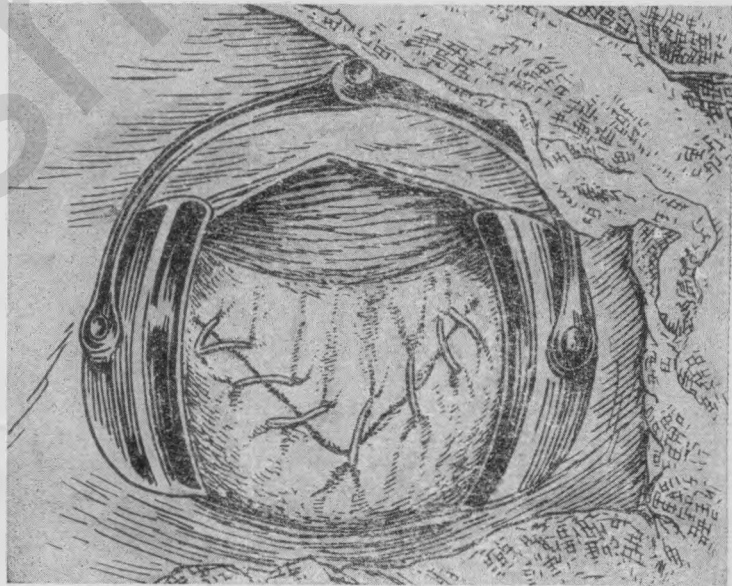


Рис. 277 КЕСАРЕВО СЕЧЕНИЕ В НИЖНЕМ СЕГМЕНТЕ МАТКИ. НА КРАЯ РАЗРЕЗА МАТОЧНОЙ СТЕНКИ НАЛОЖЕНЫ УЗЛОВЫЕ ШВЫ (мышечно-мышечные)

При зашивании матки на края разреза накладывают узловые кетгутовые швы в два этажа (мышечно-мышечные), при этом отпадающая оболочка матки не должна прокалываться.



**Рис. 278 КЕСАРЕВО СЕЧЕНИЕ В НИЖНЕМ СЕГМЕНТЕ
МАТКИ. ПЕРИТОНИЗАЦИЯ МЕСТА РАЗРЕЗА МАТКИ
(первый слой)**

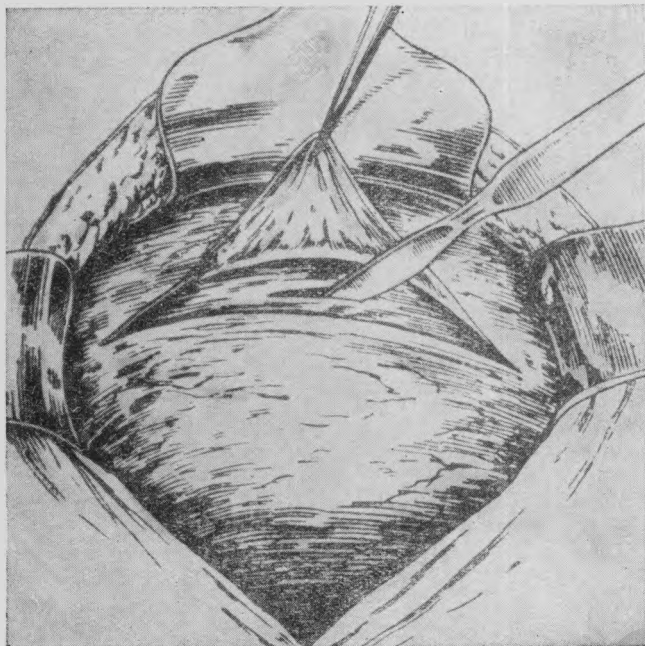


**Рис. 279 КЕСАРЕВО СЕЧЕНИЕ В НИЖНЕМ СЕГМЕНТЕ
МАТКИ. ПЕРИТОНИЗАЦИЯ МЕСТА РАЗРЕЗА МАТКИ
(второй слой)**

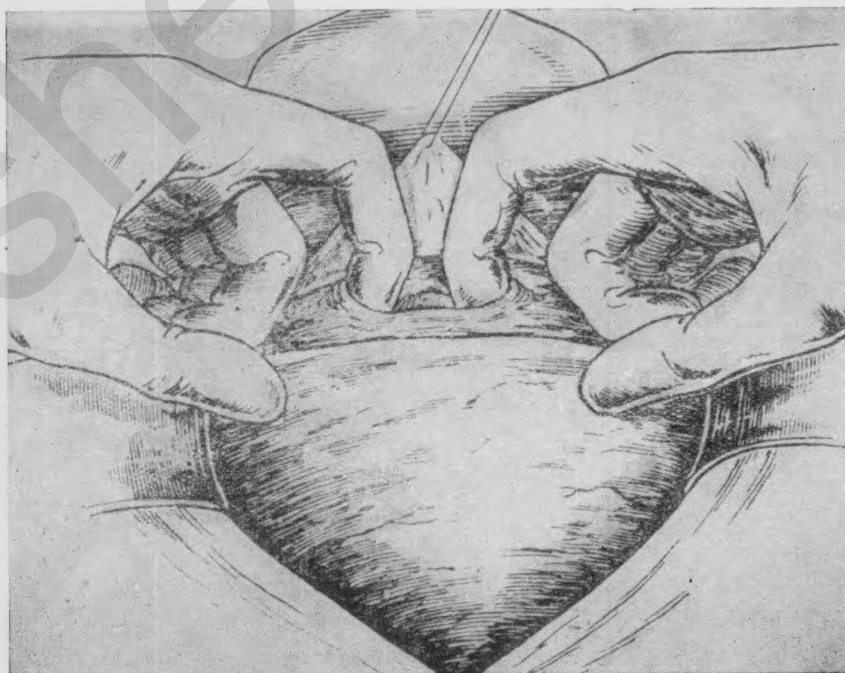
Место разреза матки перитонизируют в два слоя: сначала фиксируют к матке несколькими узловыми швами верхний край разреза висцеральной брюшины (рис. 278), затем, подтянув кпереди (кверху) нижний край разреза висцеральной брюшины, перитонизируют матку вторым слоем (рис. 279).

**КЕСАРЕВО СЕЧЕНИЕ В НИЖНЕМ СЕГМЕНТЕ С ПОПЕРЕЧНЫМ
РАЗРЕЗОМ МАТКИ**

(П. В. Занченко — Л. А. Гусаков)



**Рис. 280 КЕСАРЕВО СЕЧЕНИЕ В НИЖНЕМ
СЕГМЕНТЕ МАТКИ. НЕБОЛЬШОЙ ПОПЕРЕЧ-
НЫЙ РАЗРЕЗ ЧЕРЕЗ МАТОЧНУЮ СТЕНКУ**



**Рис. 281 КЕСАРЕВО СЕЧЕНИЕ В НИЖНЕМ СЕГМЕНТЕ МАТКИ
ДВУМЯ ПАЛЬЦАМИ, ВВЕДЕННЫМИ В РАЗРЕЗ, РАСШИРЯЮТ
РАНУ**

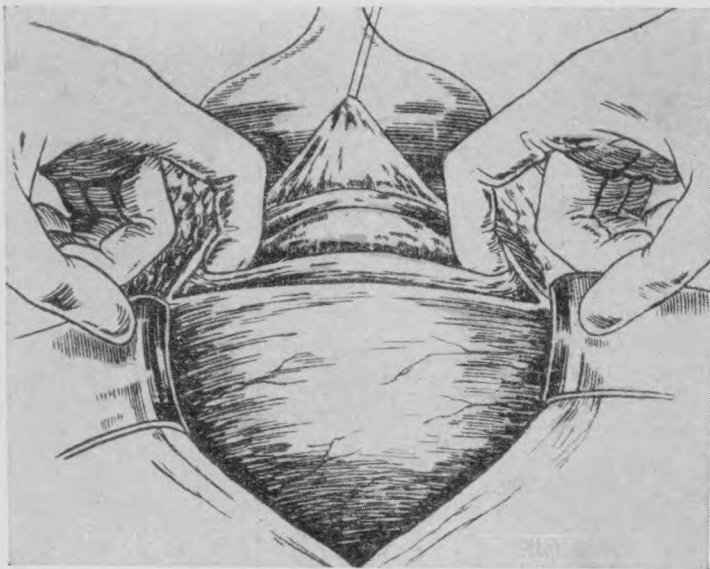


Рис. 282 КЕСАРЕВО СЕЧЕНИЕ В НИЖНЕМ СЕГМЕНТЕ МАТКИ. РАНА РАСШИРЕНА НАСТОЛЬКО, ЧТОБЫ ПОСЛЕДУЮЩЕЕ ИЗВЛЕЧЕНИЕ ПЛОДА НЕ ВСТРЕТИЛО ЗАТРУДНЕНИИ

Рассечение брюшной стенки производится обычно продольным срединным разрезом ниже пупка. Висцеральная брюшина и матка рассекаются поперечно в области маточно-пузырной складки и отслаиваются вверх и вниз. Матка вскрывается поперечно в области переходной складки брюшины (рис. 280). Длина этого разреза должна быть достаточной для введения в полость матки одного или двух пальцев. Расширив разрез, вводят палец второй руки (рис. 281), после чего двумя пальцами растягивают в поперечном направлении рану до нужных размеров (рис. 282). Плод и послед извлекают рукой.

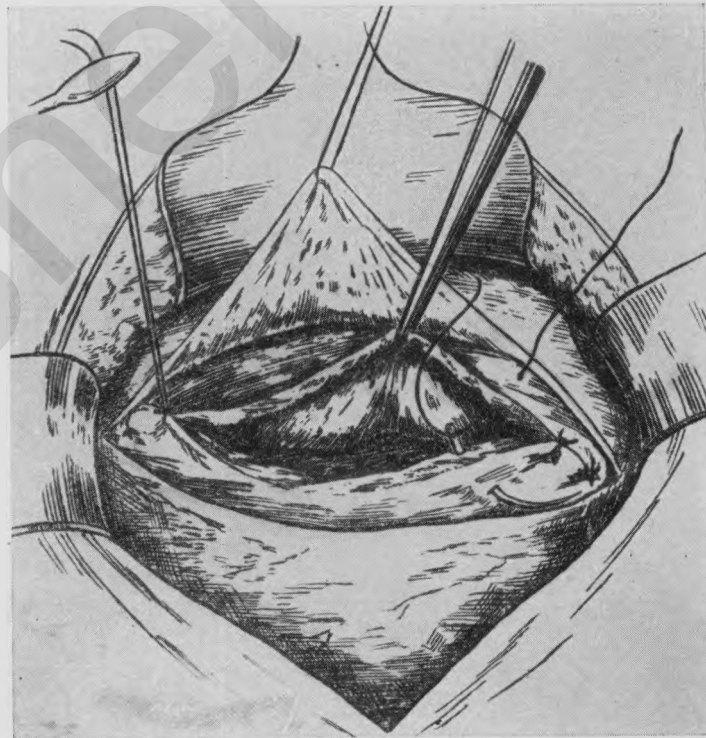
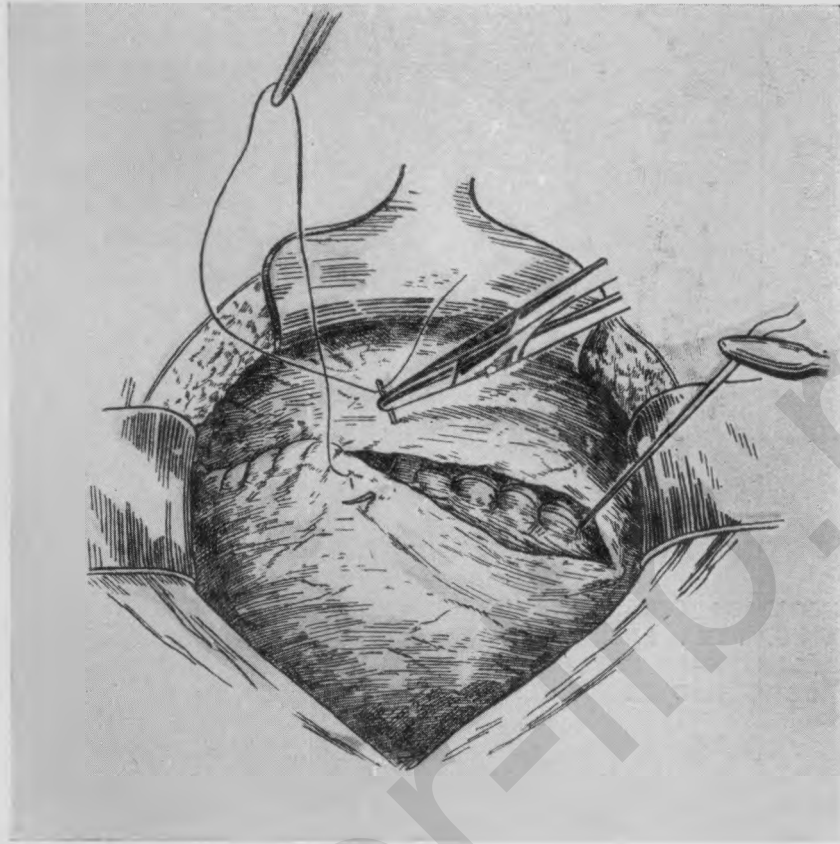


Рис. 283 КЕСАРЕВО СЕЧЕНИЕ В НИЖНЕМ СЕГМЕНТЕ МАТКИ. ЗАШИВАНИЕ МАТОЧНОГО РАЗРЕЗА ОДНО-ИЛИ ДВУХЭТАЖНЫМ ШВОМ

Маточную рану зашивают двумя рядами швов. Сначала накладывают непрерывный ряд узловых кетгутовых швов, захватывающих толщу мышечной стенки (отпадающая оболочка не прокалывается). Поверх накладывают непрерывный кетгутовый шов, захватывающий поверхностные слои мышечной стенки матки.



**Рис. 284 КЕСАРЕВО СЕЧЕНИЕ В НИЖНЕМ СЕГМЕНТЕ МАТКИ.
ПЕРИТОНИЗАЦИЯ РАЗРЕЗА МАТКИ**

Непрерывным кетгутовым швом край этого полностью перитонизируется. Брюшная пузырьно-маточный складки брюшины пришивают на свое место. Маточный шов при рана зашивается послойно.

ВЛАГАЛИЩНОЕ КЕСАРЕВО СЕЧЕНИЕ (способ Ю. А. Лейбчика)

Влагалищное кесарево сечение — операция, при которой вскрывается матка через вагина, причем шейный канал расширяется за счет рассечения нижнего маточного сегмента.

ПОКАЗАНИЯ К ОПЕРАЦИИ

Заболевания матери, требующие быстрого хирургического прерывания беременности поздних сроков (от 14 до 28 недель). К таким относятся: токсикозы беременности, стойкая декомпенсация сердечной деятельности, тяжелые заболевания легких (туберкулез), почек и др.

УСЛОВИЯ ДЛЯ ОПЕРАЦИИ

Отсутствие ригидности мягких родовых путей, которая мешает производству операции. Техника операции нами приведена, по Ю. А. Лейбчику, в модификации, применяемой в клинике ЦИУ (З. Я. Гендон).

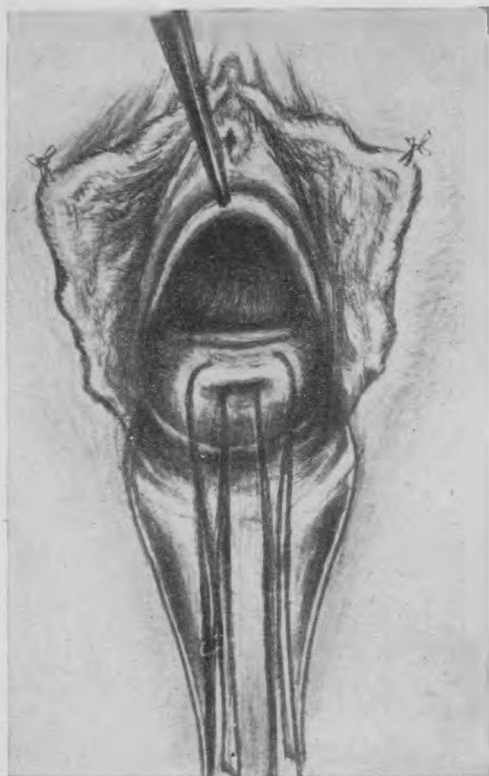


Рис. 285 ВЛАГАЛИЩНОЕ КЕСАРЕВО СЕЧЕНИЕ. ПОЛУЛУННЫЙ РАЗРЕЗ НА ГРАНИЦЕ СЛИЗИСТОЙ ПЕРЕДНЕГО СВОДА И ВЛАГАЛИЩНОЙ ЧАСТИ ШЕЙКИ МАТКИ

Влагалище раскрывают зеркалами. После соответствующей хирургической обработки влагалища и шейки передняя губа шейки матки захватывается двумя пулевыми щипцами. Вслед за этим зондируют канал шейки и расширяют его металлическими расширителями до № 13—14; затем, отступя на 2 см от наружного зева кверху, на границе слизистой переднего свода и влагалищной части шейки матки, делают полулунный разрез длиной в 4,5—5 см. Переднее зеркало (подъемник) извлекается и тупым путем отодвигают мочевой пузырь кверху до пузырно-маточной складки.

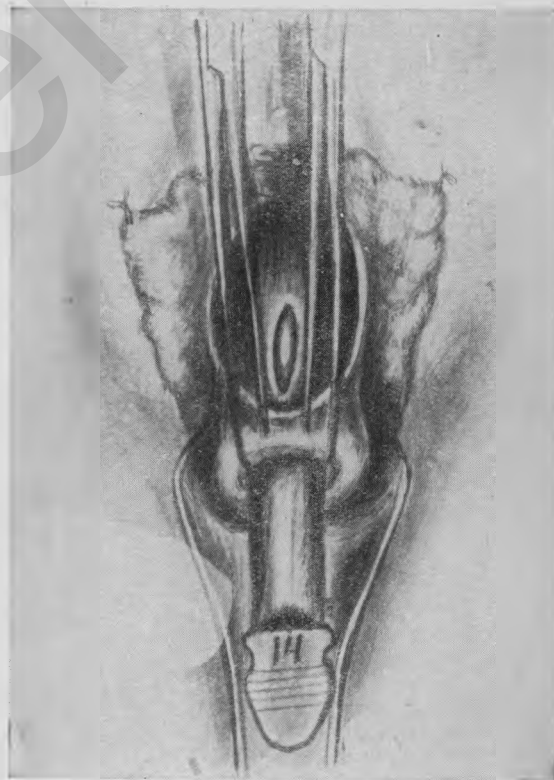


Рис. 286 ВЛАГАЛИЩНОЕ КЕСАРЕВО СЕЧЕНИЕ. РАССЕЧЕНИЕ ШЕЙКИ МАТКИ НА МЕТАЛЛИЧЕСКОМ РАСШИРИТЕЛЕ

В канал шейки матки вводится металлический расширитель (№ 13—14); продольным разрезом длиной в 2,5—3 см скальпелем рассекается на расширителе передняя стенка шейки матки, отступя на 2 см от наружного зева.

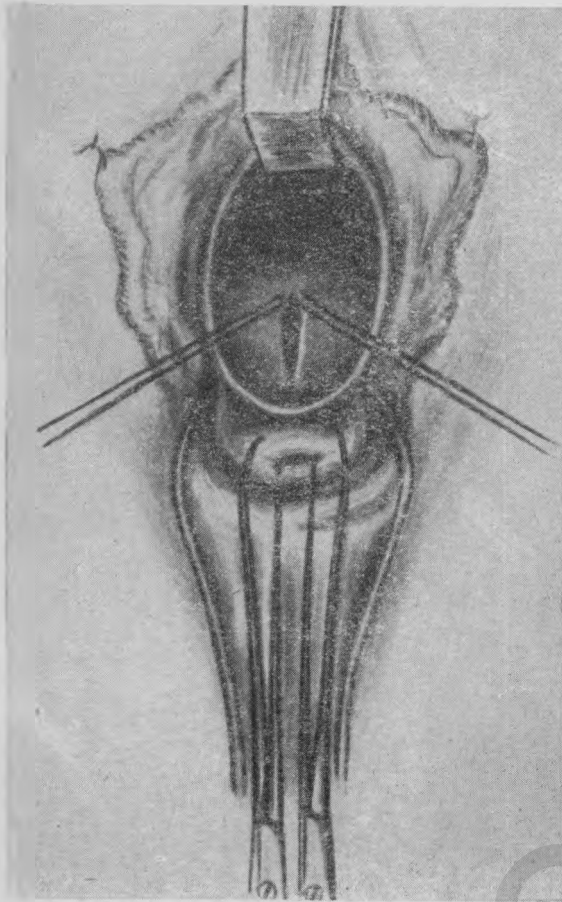


Рис. 287 ВЛАГАЛИЩНОЕ КЕСАРЕВО СЕЧЕНИЕ. НАЛОЖЕНИЕ ПРОВИЗОРНЫХ ЛИГАТУР НА ВЕРХНИЕ КРАЯ РАЗРЕЗА ШЕЙКИ МАТКИ

После извлечения металлического расширителя из канала шейки матки на верхние края разреза через всю толщу шейки накладывают провизорные лигатуры симметрично с каждой стороны.

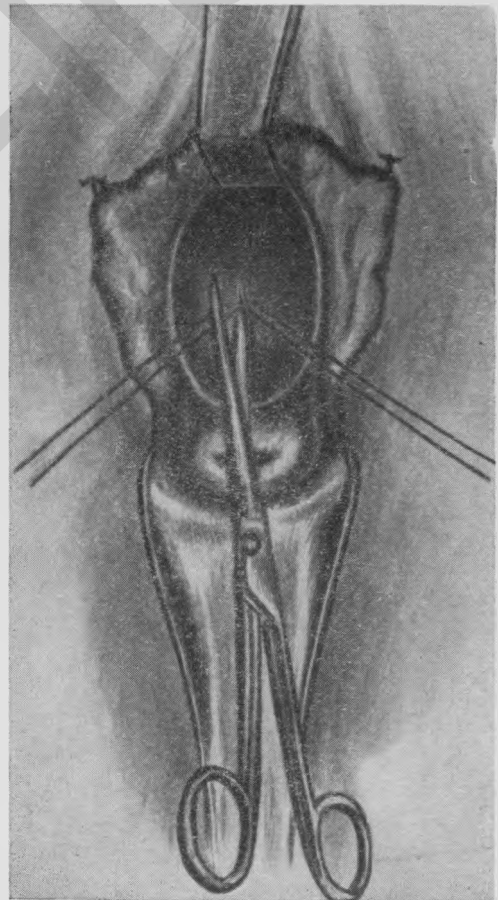


Рис. 288 ВЛАГАЛИЩНОЕ КЕСАРЕВО СЕЧЕНИЕ. РАССЕЧЕНИЕ ПЕРЕДНЕЙ СТЕНКИ ШЕЙКИ МАТКИ НОЖНИЦАМИ

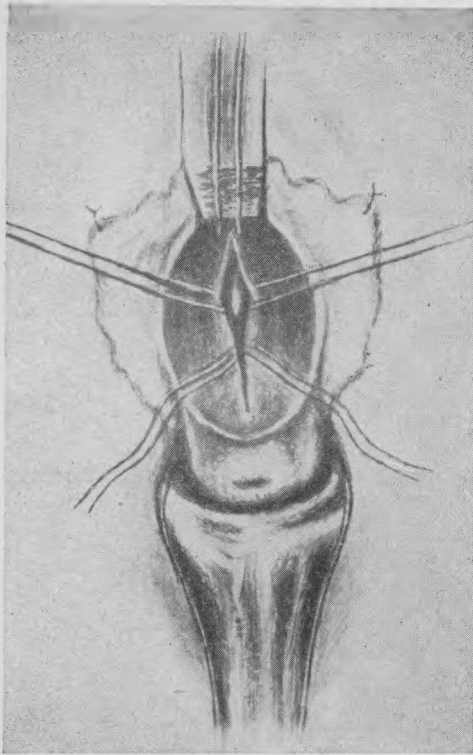


Рис. 289 ВЛАГАЛИЩНОЕ КЕСАРЕВО СЕЧЕНИЕ. НАЛОЖЕНИЕ ПРОВИЗОРНЫХ ЛИГАТУР НА ВЕРШИНЕ КРАЯ ПРОДОЛЖЕННОГО РАЗРЕЗА ШЕЙКИ МАТКИ И НА ВЕРХНИЙ УГОЛ РАНЫ

После снятия пулевых щипцов подтягивают шейку матки при помощи наложенных провизорных лигатур и ножницами удлиняют разрез шейки на 2,5—3 см (рис. 288). В дальнейшем разрез удлиняется до внутреннего зева включительно, накладывается вторая пара провизорных лигатур на край разреза и еще одна лигатура на верхний угол раны (рис. 289).

Провизорные лигатуры, накладываемые вместо обычно применяемых пулевых щипцов, не травмируют края раны, позволяя при рассечении шейки приблизить последнюю ко входу во влагалище. Кроме того, подтягивая шейку матки и приближая ее ко входу во влагалище с помощью провизорно наложенных лигатур, можно предупредить ранение мочевого пузыря при рассечении шейки.

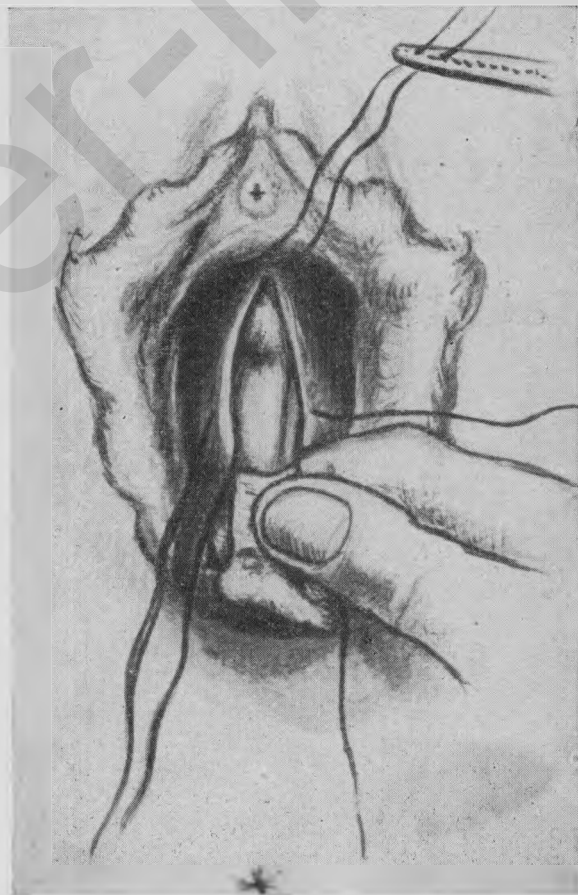


Рис. 290 ВЛАГАЛИЩНОЕ КЕСАРЕВО СЕЧЕНИЕ. ИЗВЛЕЧЕНИЕ ПЛОДА ЗА НОЖКУ

Прежде чем приступить к извлечению плода из влагалища удаляются зеркала и вводится рука акушера. Двумя пальцами, введенными через разрез шейки в полость матки, захватывается близлежащая любая ножка плода. Чтобы легче было отыскать и захватить ножку, надо другой рукой снаружи надавливать на дно матки. Захватив ножку, извлекают плод до головки.

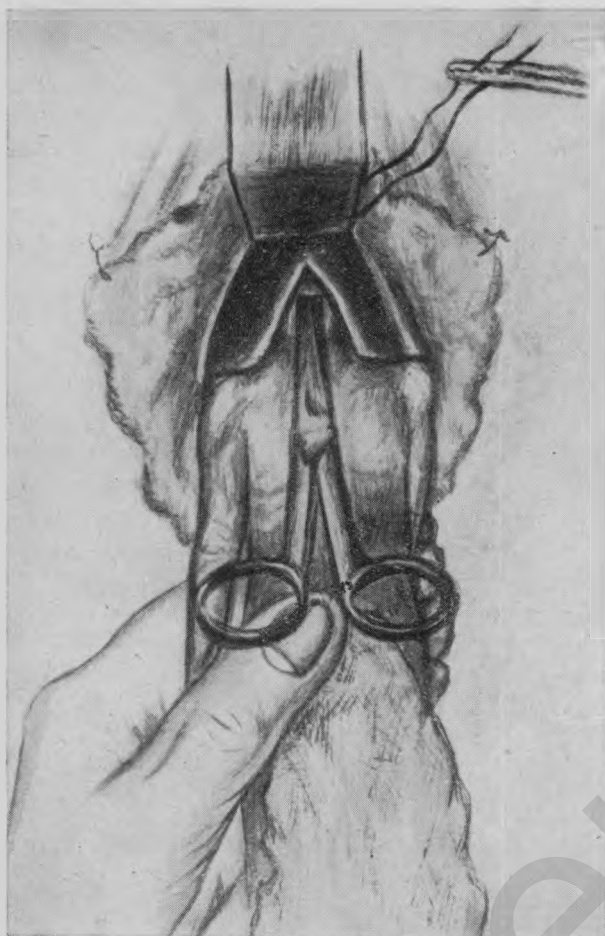


Рис. 291 ВЛАГАЛИЩНОЕ КЕСАРЕВО СЕЧЕНИЕ. ПЕРФОРАЦИЯ ПОСЛЕДУЮЩЕЙ ГОЛОВКИ

Туловище плода фиксируется одной рукой, вторая рука остроконечными ножницами перфорирует головку плода в области затылка под контролем введенного в рану переднего свода подъемника. Затем производится эксцеребрация, и подъемник снимают. Осторожным потягиванием за туловище выводится головка. Потягиванием за пуповину извлекается послед. Производится контрольное обследование полости матки большой кюреткой.

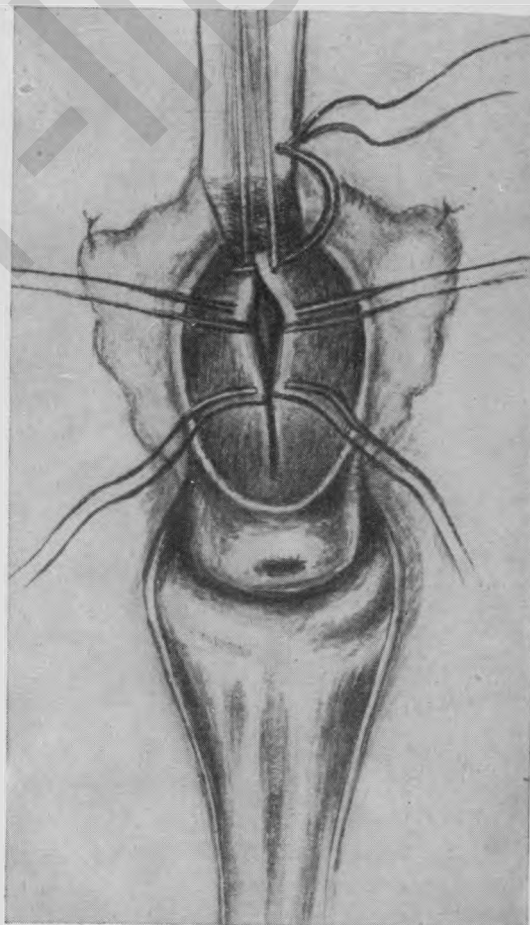


Рис. 292 ВЛАГАЛИЩНОЕ КЕСАРЕВО СЕЧЕНИЕ. НАЛОЖЕНИЕ УЗЛОВЫХ КЕТГУТОВЫХ ШВОВ НА РАЗРЕЗ ШЕЙКИ МАТКИ

Во влагалище вводится заднее зеркало и подъемник. При помощи верхней провизорно наложенной лигатуры подтягивается верхний угол раны, где накладывается первый шов, после чего наложенная провизорно верхняя лигатура срезается.

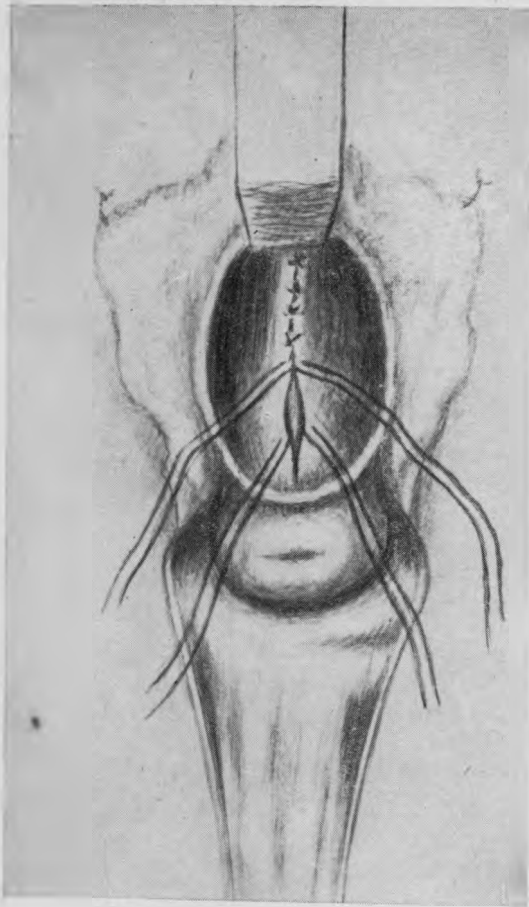


Рис. 293 ВЛАГАЛИЩНОЕ КЕСАРЕВО СЕЧЕНИЕ. НАЛОЖЕНИЕ УЗЛОВЫХ КЕТГУТОВЫХ ШВОВ НА РАЗРЕЗ ШЕЙКИ МАТКИ

Для симметричного восстановления отсепарованного лоскута с нижним краем полулунного разреза первый шов накладывают в центре, после чего отдельными кетгутowymi швами в обе стороны от центра восстанавливается стенка влагалища.

Края рассеченной шейки подтягивают, сближают ранее наложенными на них лигатурами и зашивают разрез шейки матки отдельными узловыми кетгутowymi швами.

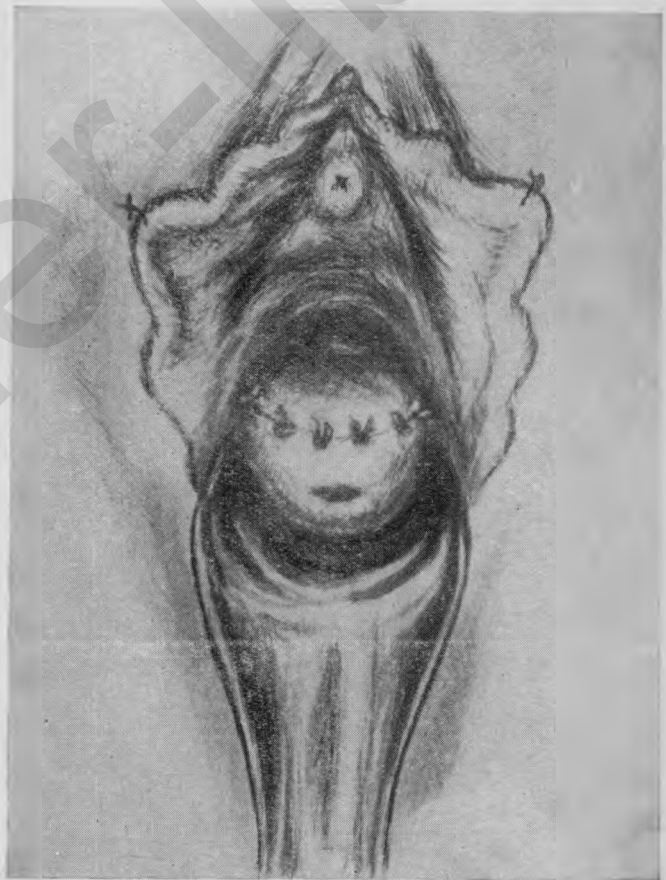


Рис. 294 ВЛАГАЛИЩНОЕ КЕСАРЕВО СЕЧЕНИЕ. ВОССТАНОВЛЕНИЕ ПОЛУЛУННОГО РАЗРЕЗА ШЕЙКИ МАТКИ

СОДЕРЖАНИЕ

	Стр.
От автора	3
РАЗДЕЛ I. ОБЩИЕ ПРИГОТОВЛЕНИЯ К АКУШЕРСКИМ ОПЕРАЦИЯМ	5
РАЗДЕЛ II. ОПЕРАЦИИ ИСКУССТВЕННОГО ПРЕРЫВАНИЯ БЕРЕМЕННОСТИ	13
Искусственное прерывание беременности в ранние сроки	13
Искусственное прерывание беременности в поздние сроки (после 12 недель)	23
РАЗДЕЛ III. УЩЕМЛЕНИЕ РЕТРОФЛЕКТИРОВАННОЙ БЕРЕМЕННОЙ МАТКИ И ЕЕ ВПРАВЛЕНИЕ	24
РАЗДЕЛ IV. ВНЕМАТОЧНАЯ БЕРЕМЕННОСТЬ	27
РАЗДЕЛ V. ОПЕРАЦИИ И ОПЕРАТИВНЫЕ ПОСОБИЯ, ПРИМЕНЯЕМЫЕ ПРИ РАСШИРЕНИИ РОДОВЫХ ПУТЕЙ	36
РАЗДЕЛ VI. ОПЕРАТИВНЫЕ ПОСОБИЯ, ПРИМЕНЯЕМЫЕ ПРИ РОДОУСКОРЕНИИ	41
РАЗДЕЛ VII. ОПЕРАЦИИ И ОПЕРАТИВНЫЕ ПОСОБИЯ ПРИ КРОВОТЕЧЕНИЯХ (предлежание плаценты, кровотечения в послеродовом и раннем послеродовом периодах)	48
Кровотечение при предлежании плаценты и борьба с ним	48
Операции при задержании последа или его частей	51
Кровотечения в раннем послеродовом периоде и борьба с ними	56
РАЗДЕЛ VIII. АКУШЕРСКИЕ ОПЕРАЦИИ И ОПЕРАТИВНЫЕ ПОСОБИЯ ПРИ РОДОВОМ ТРАВМАТИЗМЕ	62
Разрывы и повреждения наружных половых органов рожениц	62
Разрывы промежности	63
Разрывы влагалища	67
Разрывы шейки матки	69
Разрывы матки	70
РАЗДЕЛ IX. ПЕРЕЛИВАНИЕ КРОВИ В АКУШЕРСТВЕ. ТЕХНИКА ЗАБОРА ПЛАЦЕНТАРНОЙ КРОВИ	77
Переливание крови в акушерстве	77
Техника забора плацентарной крови	84
РАЗДЕЛ X. АКУШЕРСКИЙ ПОВОРОТ	91
Наружный поворот плода на головку при поперечном или косом положении	92

	Стр.
Наружный профилактический поворот плода на головку при тазовом предлежании	92
Классический или внутренний акушерский поворот плода при полном открытии маточного зева	97
Комбинированный или ранний акушерский поворот при неполном открытии маточного зева (по Брэкстон-Гиксу)	105
РАЗДЕЛ XI. ИЗВЛЕЧЕНИЕ ПЛОДА ЗА ТАЗОВЫЙ КОНЕЦ (включая ручное пособие при тазовом предлежании)	107
Тазовые предлежания	107
Роды при ягодичном предлежании	110
Роды при заднем виде тазового предлежания	111
Ручное пособие при тазовом предлежании	112
Ручное пособие при чистом (неполном) ягодичном предлежании по Н. А. Цовьянову	116
Извлечение плода при смешанном ягодичном предлежании	120
Извлечение плода при чисто-ягодичном предлежании	120
Извлечение плода за тазовый конец при неполном ножном предлежании (чаще после поворота на ножку)	124
Извлечение плода за тазовый конец при полном ножном предлежании	126
РАЗДЕЛ XII. ОПЕРАЦИЯ НАЛОЖЕНИЯ АКУШЕРСКИХ ЩИПЦОВ	127
Модели акушерских щипцов	127
Условия для наложения щипцов	129
Показания к наложению акушерских щипцов	134
Технические приемы наложения акушерских щипцов	134
Техника наложения выходных (типичных) щипцов	134
Соскальзывание щипцов	142
Наложение щипцов при различных предлежаниях головки	145
РАЗДЕЛ XIII. ПЛОДОРАЗРУШАЮЩИЕ ОПЕРАЦИИ	155
Краниотомия	155
Эмбриотомия	162
Декапитация	162
Спондилотомия	166
Клейдотомия	167
РАЗДЕЛ XIV. КЕСАРЕВО СЕЧЕНИЕ	168
Классическое (корпоральное) кесарево сечение	170
Абдоминальное кесарево сечение в нижнем сегменте матки	173
Влагалищное кесарево сечение	178