

А. М. Азаров

**ОПЕРАТИВНОЕ
АКУШЕРСТВО**

акusher-11.ru

Проф. А. М. АГАРОНОВ

ОПЕРАТИВНОЕ АКУШЕРСТВО

Краткое руководство для врачей и студентов

Издание второе
исправленное и дополненное

АРМЯНСКОЕ ГОСУДАРСТВЕННОЕ ИЗДАТЕЛЬСТВО
ЕРЕВАН 1961

Л. Косов

ОТ АВТОРА

В настоящем издании «Оперативное акушерство» несколько переработано и дополнено. Сохранена форма изложения материала первого издания. Истории болезни приведены кратко, лишь для иллюстрации показаний к производству той или иной акушерской операции.

akusher-lib.ru

ВВЕДЕНИЕ В ОПЕРАТИВНОЕ АКУШЕРСТВО

Предмет оперативного акушерства

Нормальное течение беременности, родов и послеродового периода может быть нарушено различными осложнениями, исходящими как от матери, так и от плода.

В этих случаях, требующих врачебного вмешательства, производятся операции на органах половой сферы матери и на самом плоде. Учение об этих операциях является предметом оперативного акушерства.

Все акушерские операции могут быть разделены на следующие основные группы:

1. Подготовительные акушерские операции:

расширение шейки матки,
расширение вульвы и влагалища,
расширение костного канала,
разрыв плодного пузыря,
кожно-головные шипцы,
вправление выпавших мелких частей плода,
акушерский поворот.

Эта группа операций имеет целью подготовку мягких родовых путей и костного таза для последующего окончания родового акта или исправление неправильного положения плода.

2. Операции искусственного прерывания беременности:

искусственный аборт,
искусственные преждевременные роды.

3. Родоразрешающие операции:

извлечение плода за тазовый конец,
наложение щипцов,
выжимание плода,
кесарево сечение.

Эта группа операций непосредственно способствует окончанию родового акта.

4. Плодоразрушающие операции:
краниотомия,
эмбриотомия.

5. Операции, применяемые в последовом и раннем послеродовом периодах:
ручное отделение и выделение последа,
операции восстановления целостности мягких родовых путей.

Для успешного производства акушерских операций требуются 3 фактора:

- а) показания,
- б) условия, при наличии которых можно вообще произвести данную операцию, и
- в) знание техники операции.

Без совокупности этих трех факторов врач, производящий акушерскую операцию, взамен пользы роженице может принести ей порой непоправимый вред.

| |
|------------------|
| Показания |
|------------------|

Прежде чем приступить к операции, врач должен взвесить основательно, показана ли к производству данная операция.

Для правильного решения этого вопроса необходимо основательное знакомство с физиологическим родовым процессом, чтобы иметь возможность судить о патологии данного случая и необходимости врачебного вмешательства.

Всякая операция, даже технически блестяще выполненная, имеет свои отрицательные стороны, ибо увеличивает процент заболеваемости и смертности рожениц. Приводимые данные В и н т е р а исчерпывающе иллюстрируют это положение:

| | Смертность | Заболеваемость |
|---|------------|----------------|
| На 1000 сл. нормальных родов | 0,1% | 6,0% |
| » 1000 сл. щипцов | 0,3% | 18,0% |
| » 500 сл. поворота | 0,5% | 13,0% |
| » 500 сл. кесарева сечения | 2,1% | — |
| » 800 сл. ручного отслоения последа | 1,0% | 15—40% |
| » 800 сл. краниотомий | 0,5% | 20,0% |

Если к этому прибавить, что данная статистика касается случаев, проведенных в клинической обстановке, то будет понятно, что в условиях районной практики эти цифры значи-

тельно должны быть увеличены. Это заставляет помнить, что «акушер больше наблюдает и мало действует».

Условия

Другим фактором, как упомянуто выше, является наличие соответствующих условий для производства операций. Этот момент особенно важен, ибо могут быть показания к данной операции, но отсутствовать условия к производству ее. Например: при гидроцефалии показана перфорация головки, но для нее необходимым условием является достаточное открытие маточного зева. Производство той или иной акушерской операции без наличия требуемых условий может повести к весьма неблагоприятным результатам как для матери, так и для плода.

Техника

Третий фактор — наличие техники у оператора — играет громадную роль для благоприятного исхода операции. Могут быть показания и условия к производству данной операции, но у оператора не быть соответствующей техники или обстановки. В этих случаях необходимо произвести другую, более легкую операцию, которая возможна при данных показаниях и условиях.

Обстановка

Кроме умения технически правильно оперировать, врачу необходимо уметь учитывать и ту внешнюю обстановку, при которой производится операция. Этот момент имеет значение особенно в условиях работы на периферии. Здесь врачу нередко приходится оказывать помощь вдали от своего пункта, в условиях колхозного роддома и при отсутствии достаточно подготовленных помощников. Если для некоторых операций (щипцы, поворот, выскабливание матки) можно создать вполне асептическую обстановку в колхозном роддоме, то для других операций (кесарево сечение, операция по поводу внематочной беременности) эту обстановку создать там невозможно и их нужно производить в условиях больничной обстановки.

Некоторые акушерские операции могут быть произведены на обыкновенной, другие — на «поперечной кровати», а третьи — на обычном или операционном столе.

Асептика и антисептика

Опасность занесения инфекции руками оператора в верхние отделы родового канала женщины при акушерских операциях весьма велика, ибо патогенные микробы могут быть занесены с наружных половых органов или из влагалища, куда они могли попасть при длительном родовом акте и предшествующих внутренних исследованиях.

Еще задолго до Листера И. Земмельвейс (Lister, Semmelweis J.) в сороковых годах XIX века ввел понятие об асептике и антисептике. Он обратил внимание на то, что родильная горячка несравненно больше свирепствовала в акушерской клинике (Вена), в которой обучались студенты, чем в родильном доме, где занимались ученицы акушерской школы. На трупах женщин, умерших от родильной горячки, он находил те же изменения, что и у лиц, погибших от гнойных ран. В этом он убедился на вскрытии трупа проф. Коллечка (Kolletschka), умершего от заражения во время вскрытия трупа женщины, погибшей от родильной горячки. Земмельвейс пришел к выводу, что родильная горячка есть результат инфекции, вносимой в организм роженицы рукой исследующего. Как меру борьбы с родильной горячкой, Земмельвейс предложил мыть руки раствором хлорной извести и обрабатывать им инструменты. Положительные результаты быстро сказались на снижении заболеваемости и смертности среди рожениц в заведываемых им родильных домах. В те же годы Н. И. Пирогов при лечении ран пользовался так же различными дезинфицирующими растворами. Однако понятие об антисептике и асептике получило признание только со времени Листера, который, основываясь на открытиях Пастера (Pasteur), стал разрабатывать методы борьбы с инфицированием ран.

Пути инфекции

Инфекция при родах может быть занесена как экзогенным, так и эндогенным путем, поэтому при производстве акушерских операций должны быть приняты соответствующие меры предосторожности.

Стерилизация инструментов

Отобранные инструменты, необходимые для данной операции, должны быть простерилизованы кипячением или автоклавированием. Кипятить инструменты лучше всего в 1% растворе *Natrium carbonicum* в течение 10—

12 минут (раствор этот кипит при 104°). В случаях, не терпящих отлагательств, инструменты могут быть простерилизованы обжиганием спиртом. При отсутствии сухого стерильного материала вату, марлю и бинты можно прокипятить вместе с инструментами. Шелк и кетгут лучше иметь стерильными в запаянных ампулах.

Обработка рук

После приготовления операционного ложа и стерилизации инструментов необходимо приступить к обработке рук.

По Ф ю р б р и н г е р у (Fürbringer), после стрижки ногтей и очистки подногтевых пространств производится мытье рук в течение 10 минут теплой водой с мылом и щетками; обработка 5 минут спиртом и 3 минуты раствором сулемы 1:1000. А л ь ф е л ь д (Ahlfeld) исключил сулему и пользовался только спиртом.

По способу Г р о с с и х а (Grossich), без предварительной подготовки руки смазываются 10% раствором йода. Он применим только в случаях, не терпящих отлагательств, так как при частом пользовании им развивается экзема рук.

По методу И. Г. К о ч е р г и н а—С. И. С п а с о к у к о ц к о г о, обработка рук производится теплым 0,5% раствором нашатырного спирта в течение 2—3 минут марлевыми салфетками в одном тазу, а затем в течение 3 минут таким же раствором в другом стерильном тазу. Руки вытирают насухо и затем обрабатывают в течение 5 минут спиртом.

При всех способах обработки рук надо производить до локтя, так как нередко при акушерских операциях приходится вводить в родовой канал женщины руку по локоть.

Большое значение в деле асептики приобрели резиновые перчатки, которые одеваются в стерильном виде на обработанные тем или иным способом руки. Стерилизацию резиновых перчаток лучше всего производить в автоклаве или кипячением. Наилучшими нужно считать перчатки из тонкой резины, как сохраняющие тактильную чувствительность.

В заведываемой нами клинике при кесаревом сечении и операциях, сопряженных с введением руки в полость матки, обработка рук производится следующим способом: мытье рук теплой водой с мылом и щеткой, как по Ф ю р б р и н г е р у,

затем обработка в 0,5% растворе нашатырного спирта в течение 3 минут (в одном тазу) и спиртом — в течение 3 минут; ногти и подногтевые пространства смазываются 5% раствором йода. При других акушерских операциях применяется метод И. Г. Кочергина—С. И. Спасокукоцкого. При операциях, не терпящих отлагательств, обработка рук производится по Гросс и Ху. Во всех случаях пользуемся резиновыми перчатками, стерилизованными в автоклаве.

Подготовка роженицы

Прежде чем приступить к производству операции, нужно подготовить к ней роженицу. Предварительно делают ей клизму, дабы избежать отхождения кала во время операции; в противном случае создается опасность инфицирования операционного поля и рук оператора. Производится бритье наружных половых органов роженицы; тщательное обмывание их мылом и теплым 1% раствором лизоформа или раствором 1:5000 марганцовокислого калия. Туалет производится стерильной ватой, взятой корнцангом. После обсушивания стерильной ватой или марлей наружные половые органы и прилегающие внутренние поверхности бедер смазываются 5% раствором йода. После введения во влагалище зеркала и подъема шейки матки и все влагалище также смазываются 5% раствором йода.

Всякой операции должна предшествовать катетеризация мочевого пузыря.

Положение роженицы

После подготовки роженицы к операции ей придают положение соответственное предполагаемой операции, а именно: для производства кесарева сечения роженице придают такое же положение, как и при всяком гинекологическом чревсечении, а для других акушерских операций — положение на спине с согнутыми и разведенными ногами, удерживаемыми помсщниками, а еще лучше — ногодержателем Д. О. Отта. При отсутствии тех и других можно приготовить ногодержатель из полотенец, как это указано на рисунке 1.

Большинство акушерских операций необходимо производить с применением обезболивающих средств. Выбор метода обезболивания зависит от общего состояния роженицы, характера и длительности предпринимаемой операции.




Рис. 1. Ногодержатель из полотенец.

Роженицы хорошо переносят эфирный ингаляционный наркоз: иногда бывает достаточно незначительного количества эфира для производства внутреннего поворота, извлечения плода или наложения щипцов. Так же применим внутривенный гексеналовый наркоз, если нет явлений внутриутробной асфиксии плода.

При брюшностеночном кесаревом сечении и при операциях на промежности показана местная инфильтрационная анестезия по Вишневскому (0,25% раствор новокаина).

Только после проверки наличия всего необходимого, подготовки роженицы, инструментария и рук врач может приступить к операции.

Как резюме к изложенному, считаем уместным привести слова Ш т е к к е л я (Stoekel): «Самый совершенный знаток техники с загрязненными руками, акушер в резиновых перчатках, но не владеющий навыками, и акушер-невежда — самые опасные типы в акушерстве. Безупречная асептика, хорошая техника и способность правильно учесть любую акушерскую

ситуацию представляют основные качества, необходимые для акушера-хирурга».

| |
|------------------|
| Акушерский набор |
|------------------|

Для производства различных акушерских операций врачу необходимо иметь при себе сумку со следующим содержанием:

- 1) акушерские щипцы,
- 2) перфоратор,
- 3) краниокласт,
- 4) декапитационный крючок,
- 5) костные щипцы,
- 6) крепкие ножницы Зибольда,
- 7) скальпель,
- 8) двое пулевых щипцов и двузубчатые щипцы Мюзона,
- 9) влагалищное зеркало и подъемник,
- 10) женский металлический катетер,
- 11) два эластических катетера,
- 12) трахеальный катетер с центральным отверстием.
- 13) длинный пинцет,
- 14) 6 артериальных зажимов,
- 15) ножницы,
- 16) тазомер,
- 17) сантиметровая лента,
- 18) иглы хирургические, иглодержатель.
- 19) стетоскоп акушерский,
- 20) термометр максимальный,
- 21) глазные пинцеты,
- 22) шприцы на 2,5 и 20 мл.
- 23) маска для наркоза,
- 24) метрейринтер и щипцы для его введения,
- 25) аппарат для вливания физиологического раствора.
- 26) кружка Эсмарха с прибором,
- 27) щетки, мыло,
- 28) бритва,
- 29) резиновые перчатки,
- 30) стерилизатор для инструментов,
- 31) ногодержатель Отта,
- 32) весь необходимый инструментарий для выскабливания.
- 33) стерильные шелк, кетгут, белье,
- 34) медикаменты.

ПОДГОТОВИТЕЛЬНЫЕ АКУШЕРСКИЕ ОПЕРАЦИИ

К этой группе акушерских операций относятся операции, имеющие целью устранение препятствий со стороны мягких и твердых частей родового канала, а также со стороны плодного яйца для последующего окончания родов. К числу подобных операций относятся:

1. Расширение шейки матки;
2. Расширение вульвы и влагалища;
3. Расширение костного канала;
4. Разрыв плодного пузыря;
5. Вправление выпавших мелких частей;
6. Акушерский поворот.

1. РАСШИРЕНИЕ ШЕЙКИ МАТКИ

Некроавое расширение шейки матки

С л у ч а й 1. Гр. М. С., 26 лет, многорожавшая, доставлена в роддом с начавшимся абортom. Кровотечение и схватки начались 3 дня тому назад. Резкая анемия. Температура 36,8. Пульс 102 уд. в 1 мин., легко сжимаемый. Бимануально: влагалище рожавшей женщины, шейка матки ригидна, пропускает один палец. Матка соответствует 16-недельной беременности. Сильное кровотечение со сгустками.

С л у ч а й 2. Гр. Н. А., 22 лет, беременность первая, 36—37 недель. Эклампсия. Дома имела 4 приступа. Доставлена в бессознательном состоянии со слабо выраженной родовой деятельностью. Арт. давл.—165/100. Проведено лечение по Д. П. Бр о в к и н у. Приступы в роддоме продолжаются. Сделано кровопускание. Бимануально: наружный зев пропускает два, внутренний—один палец; предлежит головка. Сердцебиение плода слабое, 140 уд. в 1 мин.

В первом случае беременность прервалась и начался аборт. Ввиду наличия кровотечения и анемизации больной, необхо-

димо произвести переливание крови и опорожнить полость матки.

Во втором случае из-за тяжелой эклампсии необходимо ускорить роды. При отсутствии уверенности в жизнеспособности плода и при недоношенной беременности роды желательнее закончить влагалищным путем.

В обоих случаях предварительным условием для опорожнения матки является расширенный канал шейки. Операция расширения канала шейки матки может быть произведена различно, в зависимости от обстоятельства и случая. В основном различают: некротовое и кровавое расширения шейки матки.

Некротовое расширение шейки матки может быть форсированное и замедленное. При форсированном расширении операция производится одномоментно и в кратчайший срок. Такое расширение канала шейки достигается металлическими расширителями Гегара (Hegar) и особым расширителем Босси (Bossi).

Расширитель Босси

На расширителях Гегара мы остановимся в главе об аборте, что же касается расширителя Босси, то он представляет собой металлический инструмент, имеющий на верхнем конце 4 ветви; к концам их приделаны 4 снимающиеся шапочки, а к рукоятке приделан винтовой механизм.

Расширитель Босси (1900 г.) не получил распространения, так как расширение канала шейки происходит неравномерно, в четырех направлениях, а остальная часть шейки не принимает участия в нем. При этом часты повреждения и разрывы шейки матки, сопровождающиеся кровотечением. Расширитель Босси в настоящее время имеет только историческое значение.

Ляминарии

При замедленном некротовом расширении пользуются ляминарием, метрейринтером, марлевой тампонадой, пальцами, ножкой плода. Ляминарии (*laminaria digitata*) бывают различной толщины, длиною 5—8 см. Дезинфицируются кипячением в течение 5 мин. в 5% карболовом растворе. Благодаря способности медленно набухать во влажной среде, ляминарий, введенный в канал шейки на 12—24 часа, постепенно расширяет его.

В настоящее время ляминарии вышли из употребления, вви-

ду осложнений (инфекции), которые нередко наблюдаются при них. Ляминарии могут быть полностью заменены расширителями Гегара.

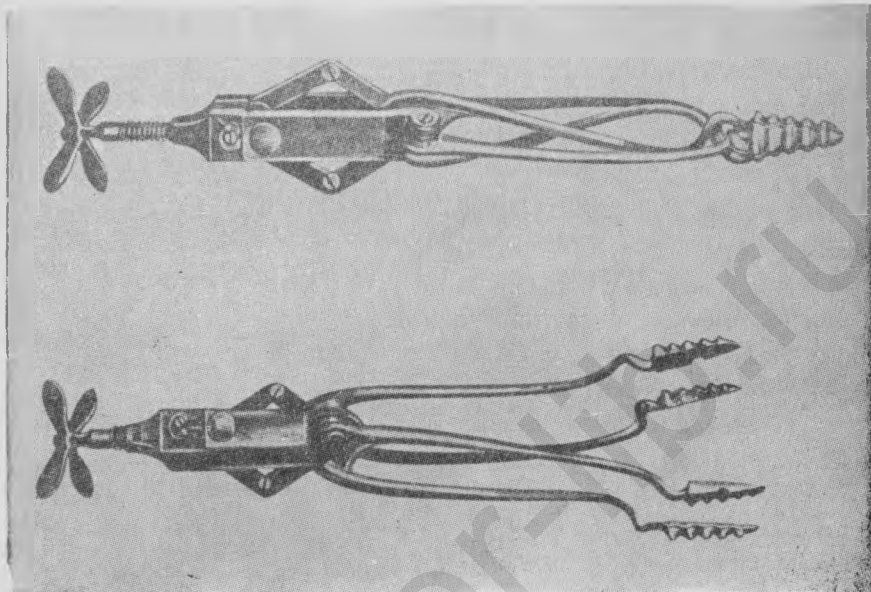


Рис. 2. Расширитель Босси.

Метрейриз

Впервые Д. М. Трубницкий (1853 г.), а затем Барнес (Barnes, 1863 г.) предложили для расширения шейки матки резиновый конусообразный баллон (метрейринтер), который в дальнейшем был подвергнут некоторым видоизменениям (рис. 3). Так, Э. М. Собестианский (1905 г.) предложил пользоваться взамен метрейринтера детским резиновым шаром, который через резиновую трубку соединяется с бюреткой, устанавливаемой на штативе на высоте не более 50 см выше ложа роженицы. Вся система заполняется стерильной водой, окрашенной синькой. Сокращения матки через баллон передаются на водяной столб в бюретке. Это способствует установлению оптимального давления в баллоне, а сокращения матки могут регистрироваться.

Действие метрейринтера двоякое:

1. Благодаря своей форме, действует механически, расши-

ря внутренний зев, канал шейки матки, а затем и наружный зев до величины, соответствующей размерам самого баллона.

2. Благодаря раздражающему действию на тазовые ганглии, вызывает сокращения матки.

Показания для расширения шейки матки метрейринтером:

а) состояние беременной и плода, требующее ускорения родового акта;

б) искусственные преждевременные роды;

в) кровотечение при частичном предлежании плаценты;

г) преждевременное отхождение вод при поперечном положении плода.

Необходимыми условиями для пользования метрейринтером являются:

а) открытие шейки матки не менее чем на $1\frac{1}{2}$ —2 пальца;

б) отсутствие инфекции как во влагалище, так и в матке (нормальная температура, отсутствие подозрительных выделений);




Рис. 3. Метрейринтер.

в) беременность свыше 16 недель.

Техника метрейриза: после соответствующей подготовки влагалища обнажают шейку матки зеркалами и фиксируют ее пулевыми щипцами. Предварительно простерилизованный кипячением метрейринтер сворачивается, как сигара, и захватывается корнцангом или специальными окончатými щипцами так, чтобы конец метрейринтера несколько выступал над ними (рис. 4). В таком виде метрейринтер вводится в канал шейки, следуя его кривизне. После проникновения за внутренний зев метрейринтер через отводную трубку заполняется стерильным физиологическим раствором. К отводной трубке метрейринтера через марлевый бинт подвешивается на блоке груз в 200—400 гр.

При предлежании плаценты метрейринтер должен быть введен интравулярно, следовательно, при целом плодном пузыре предварительно необходимо разорвать плодные оболочки.

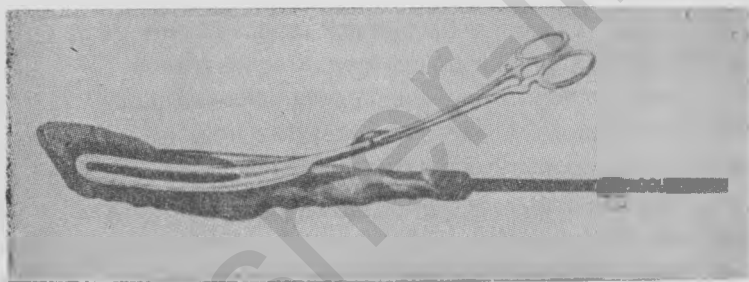


Рис. 4. Захват метрейринтера щипцами.

Метрейринтер должен быть оставлен в матке не более 6—12 часов. Показано при нем профилактическое применение антибиотиков.

Прогноз при правильном пользовании метрейринтером хороший. Метрейринтер производит равномерное расширение шейки матки и усиливает родовую деятельность. После рождения метрейринтера роды могут закончиться самопроизвольно; реже приходится извлекать ножку при тазовом предлежании или накладывать щипцы при головном предлежании.

При форсированном расширении метрейринтером возможны разрывы или даже циркулярные отрывы шейки матки, чего можно избежать подвешиванием легкого груза. Не исключена

возможность восходящей инфекции, ибо длительное нахождение баллона в матке и во влагалище является способствующим моментом для проникновения микробов из влагалища в матку. По сборным данным Винтера, смертность при метрейризе на 351 случай равнялась 0—1,8%, а заболеваемость—7—40%. Тем не менее нужно отметить, что инфекции возможно избежать при наличии строго соответствующих условий для пользования метрейринтером и профилактическом применении антибиотиков.

В случае № 1 для метрейринтера нет соответствующих условий, но в случае № 2 он может быть использован (при некотором продвижении родового процесса) с благоприятным исходом. Учитывая продолжающиеся приступы эклампсии, необходимо в данном случае после рождения метрейринтера разорвать плодный пузырь и для ускорения родоразрешения на головку наложить щипцы по У и л т—И в а н о в у.

Тампонада

В приведенном случае № 1 шейка матки пропускает один палец. У больной кровотечение, продолжающееся 3 дня. Изложенные методы некровавого расширения шейки в данном случае не могут быть использованы.

С целью расширения шейки матки было предложено производить тампонаду канала шейки стерильным марлевым бинтом.

У с л о в и е м для расширения шейки матки тампонадой является отсутствие инфекции (наличие нормальной температуры, отсутствие подозрительных выделений, озноба).

Т е х н и к а: После тщательной дезинфекции влагалища обнажают шейку матки зеркалами, фиксируют ее пулевыми щипцами и маточным зондом определяют направление и длину канала шейки. Зондом тампонируют канал стерильной марлей и этой же марлей тщательно тампонируют влагалищные своды. Тампон оставляют на 12—24 часа. В случае озноба или повышения температуры необходимо немедленное удаление тампона.

П р о г н о з. Тампонация шейки матки и влагалища при начавшемся аборте 4—6-месячной беременности возбуждает сократительную деятельность матки. Благодаря этому канал шейки матки расширяется, и плодное яйцо или само

выделяется, или же появляется возможность удалить его аборт-цангом.

Тампонада может быть причиной весьма тяжелой инфекции, если произведена она не при соответствующих условиях или не асептично.

В случае № 1 можно ограничиться тугей тампонадой сводов влагалища при одновременном назначении сокращающих матку средств. Спустя несколько часов, при наличии сокращений матки необходимо удалить тампон и произвести пальцевое опорожнение матки.

Ручное расширение

С л у ч а й 3. Гр. И. Л., 20 лет, первородящая; беременность на 9-ом месяце. Доставлена в бессознательном состоянии после повторных приступов эклампсии.

Отеки по всему телу. Арт. давл. 180/115. Сердцебиение плода не выслушивается. Родовая деятельность слабо выражена. Бимануально: пузырь цел; шейка матки выражена; наружный зев пропускает 2 пальца. Предлежат ягодичи. Произведено кровопускание (200 мл). Начато лечение по Д. П. Б р о в к и н у.

В этом случае необходимо ускорить родоразрешение, ибо плод уже погиб, а состояние роженицы требует возможно скорого прекращения приступов эклампсии. Открытие маточного зева на 2 пальца мешает низведению ягодичи. Для окончания родов необходимо расширить шейку матки. Кроме упомянутых методов, расширение шейки матки можно произвести пальцами. Способ этот один из старых.

Необходимым условием для этого метода является первоначальное раскрытие шейки не менее чем на 2 пальца, податливость ее и отсутствие инфекции.

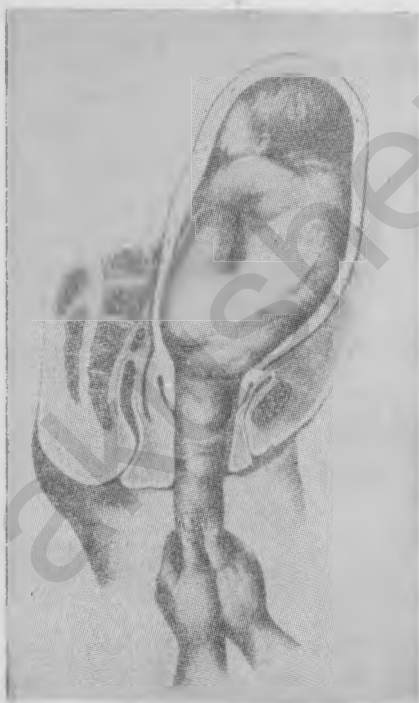Техника. При ручном расширении оператор вводит сперва два пальца, которыми раздвигает края маточного зева и, в случае удачи, вводит третий и четвертый пальцы и даже всю руку. Расширение нужно производить медленно, с пере-дышками.

Этот метод удается чаще у повторнородящих, у которых шейка матки более податлива. У первородящих, благодаря большей упругости тканей, пальцевое расширение проходит значительно медленнее, причем рука оператора быстро устает, и поэтому иногда приходится отказываться от дальнейшего

расширения. Операция не получила распространения, ибо при ней чаще наблюдаются осложнения благодаря инфекции, которая легко может проникнуть при длительном разминании и травматизации ткани шейки матки пальцами оператора.

В случае № 3 этот метод тем более не показан, что больная вся отечна, особенно отечны наружные половые органы а это значительно затрудняет проникновение всей руки во влагалище. При отечности тканей ручное расширение легко может вызвать повреждения (разрывы) шейки с последующим сильным кровотечением.

Дельма (Delmas) предложил форсированное пальцевое расширение шейки матки под спинномозговой анестезией, которая способствует расширению. Однако способ этот также не получил распространения из-за опасности от самой анестезии и травматичности метода.



Расширение
ножкой плода

Расширение
шейки
матки

возможно также произвести телом самого плода. При этом расширение производит сначала ножка, ягодицы, а затем туловище плода (рис. 5)

Показанием для этой операции служат все случаи осложнения беременности и родов на 7—9-м месяце, требующие ускорения родового акта: токсикозы, тяжелые заболевания сердца, почек и легких, предлежание плаценты и др.

Метод этот выполним при условии первоначального раскрытия шейки минимум на 2 пальца и при возможности низвести ножку.

Рис. 5. Расширение шейки матки
ножкой плода.

О технике более подробно см. поворот на ножку по Брэкстон—Гиксу. К низведенной двумя пальцами ножке привязывают какой-либо груз (как при метрейризе) и следят за постепенным выхождением туловища из половой щели. Особенно осторожно надо выводить головку, ибо при ее извлечении нередки случаи разрывов и циркулярных отрывов шейки. Если после рождения туловища окажется, что наружный зев снова сократился, то необходимо сделать перфорацию последующей головки и вывести уменьшенную таким образом головку из половой щели.

В нашем случае наиболее целесообразным методом расширения шейки и извлечения плода является низведение ножки. Необходимо после соответствующей дезинфекции влагалища под наркозом ввести во влагалище и дальше в канал шейки 2 пальца, разорвать плодный пузырь и низвести ножку плода. При ягодичном предлежании это удается сравнительно легко. Груз к ножке плода надо подвесить небольшой, во избежание возможности разрыва шейки матки при форсированном прохождении туловища, но достаточный, чтобы роды не затянулись слишком долго (эклампсия у роженицы). Прогноз для матери, в смысле результата операции, благоприятный.

Кровавое расширение шейки матки

Рассечение маточного зева

С л у ч а й 4. Гр. С. С., 38 лет, 1-ые роды. Родовая деятельность наступила 3 дня тому назад. Воды отошли накануне. Схватки частые и сильные. Таз нормальный. Шейка матки сглажена, наружный зев открыт на 1½ пальца. Предлежит глсвка. Повторное исследование через 3 часа дало те же результаты.

Ввиду наличия нормальных размеров таза и нормальной родовой деятельности, затянувшиеся роды нужно объяснить ригидностью наружного зева. В подобных случаях показано рассечение маточного зева (Hysterostomatomia).

Показания. Операция эта показана:

а) при ригидности наружного зева, часто встречающейся у пожилых первородящих;

б) при рубцовых изменениях шейки матки, не поддающихся продвигающейся вперед головке;

в) при необходимости быстрого извлечения плода в связи с наличием опасности как для матери (эклампсия), так и для плода (асфиксия).

Операция гистеростоматомии может являться как подготовительной мерой для других акушерских операций (щипцы, поворот, извлечение за ягодицы и др.), так и самостоятельной операцией, после которой может наступить произвольное родоразрешение.

Условия. Гистеростоматомия производится только при полном сглаживании шейки, то есть когда канал шейки, как таковой, отсутствует, внутренний зев полностью раскрыт, а наружный зев закрыт или частично раскрыт.

Техника операции: обнажив шейку матки зеркалами, захватывают край зева пулевыми щипцами и на высоте схватки делают ножницами 2—4 радиальных надреза. Длина надреза в зависимости от случая, но не более 2 см. Если эта операция производится по поводу рубцов, надрезы проводят через рубец и длина их находится в зависимости от рубца. Некоторыми авторами предложен для этой операции специальный нож—метротом, которым край зева прорезается изнутри снаружки. После родов накладываются швы на края надрезов.

Прогноз при этой операции, произведенной в показанных случаях, хороший; вскоре после надрезов наружный зев под влиянием потужной деятельности полностью раскрывается и роды могут быстро закончиться. Чрезмерно быстрые роды после гистеростоматомии ухудшают прогноз, ибо наружный зев не успевает полностью раскрыться и происходят глубокие разрывы по линии произведенных надрезов.

В разбираемом случае препятствием для поступательного движения головки плода является ригидность шейки. После производства надрезов роды закончатся самопроизвольно.

2. РАСШИРЕНИЕ ВУЛЬВЫ И ВЛАГАЛИЩА

Эпизиотомия,
перинеотомия

Случай 5. Роженица 28 лет, 1-ые роды. Длительная потужная деятельность при нормальных размерах таза и плода. Головка у выхода таза. При потугах выпячивается растянутая промежность высотой в 8—10 см. В дальнейшем

промежность еще более растянулась, наступила опасность разрыва.

При наличии угрозы разрыва промежности предложены методы хирургической профилактики: эпизиотомия (*Episiotomia*) и перинеотомия (*Perineotomia*). В случаях с высокой промежностью или узкой вульвой, а также при большой головке плода происходит чрезмерное и длительное растяжение тканей промежности. Хотя при этом кожа промежности может не разорваться, но всегда имеет место повреждение и расхождение мышц и фасций промежности. Это в дальнейшем ведет к опущению и выпадению влагалища и матки.

Михаэлисом (*Michaelis*, 1810) впервые было предложено в подобных случаях производить профилактический разрез промежности. Горячим сторонником этого метода у нас был проф. Д. О. Отт.

Показаниями для хирургического расширения половой щели служат:

- а) ригидность половой щели;
- б) высокая промежность;
- в) предшествующая пластическая операция по поводу опущения влагалища;
- г) несоответствие чрезмерно расширенной вульвы размерам головки плода.

Условие: для производства этой операции промежность должна быть достаточно растянута и напряжена.

Техника: первоначально было предложено рассекать промежность по средней линии, по гархе (*Perineotomia*). Позднее стали применять боковые разрезы (*Episiotomia*).

При эпизиотомии разрез производится на одной или обеих сторонах на 2 см. выше задней уздечки. Разрез — крсссй, длиной не менее 2 см. (рис. 6). Разрезается слизистая, кожа, фасция промежности с поверхностными пучками *m. constrictor cunni*. Д. О. Отт предпочитал производить срединный разрез (*Perineotomia mediana*), ибо при нем при разрезе длиной в 3 см. вульварное кольцо расширяется на 6 см.

После мытья наружных половых органов и смазывания промежности 5% раствором йода вводят во влагалище одну браншу прямых ножниц и на высоте потуги при чрезмерно растянутой промежности производят разрез в том или ином направлении.

Прогноз. После производства этой операции затянувшиеся из-за ригидной или высокой промежности роды быстро заканчиваются. Надлежащее зашивание после родов краев разреза дает гладкое послеоперационное течение, хорошее заживление и небольшой рубец.

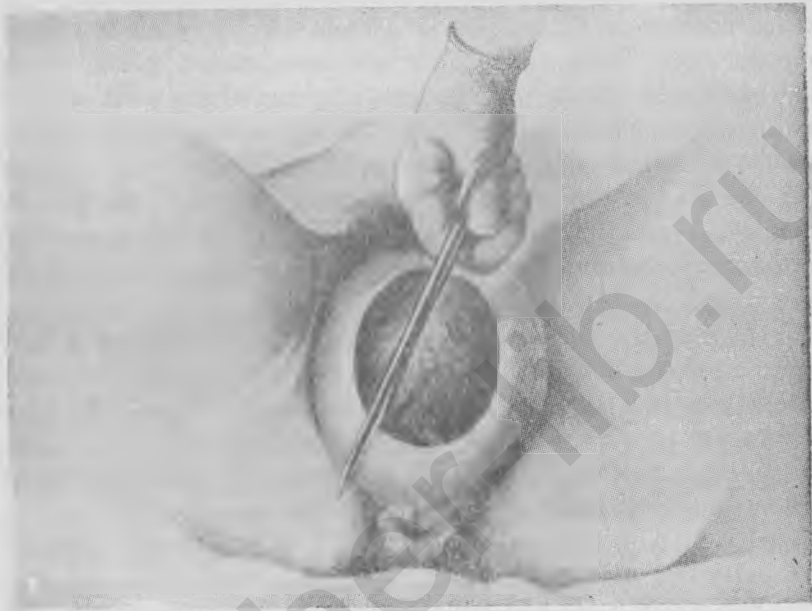


Рис. 6. Эпизиотомия.

В разбираемом случае промежность чрезмерно высока; дальнейшее продвижение головки поведет к отеку и ее разрыву. Рваная же рана промежности большей частью дает плохое заживление и неровный рубец. Поэтому необходимо произвести хирургическое расширение вульвы, желателно эпизиотомию.

Разрез по Шухарду

Случай 6. Гр. К. Н., 22 лет. 1-е роды. Беременность доношенная. Сильная потужная деятельность. Размеры головки соответствуют размерам таза. Внутреннее исследование: влагалище сужено, имеются плотные рубцы, особенно в нижней трети. Головка в косом размере полости таза. В анамнезе — повторное спринцевание крепким раствором квасцов с целью вызвать аборт в начале беременности.

Препятствием для продвижения головки является рубцовое

сужение влагалища. Ясно, что без хирургического расширения влагалища представляется опасность как для матери (разрыв чрезмерно растянутой матки), так и для плода (асфиксия, смерть). С этой целью Ш у х а р д о м (Schuchardt) предложено обширное боковое рассечение влагалища и вульвы до седалищного бугра. Этот разрез, произведенный с обеих сторон, делает влагалище проходным для плода.

Показаниями для этой операции служат:

- а) рубцовые сужения влагалища;
- б) узость влагалища в результате общего недоразвития (инфантилизм).

Операция эта производится в виде предшествующей операции наложения щипцов или влагалищного кесарева сечения.

Условия. Костный таз не должен служить препятствием для прохождения головки, в противном случае операция расширения влагалища не достигает цели.

Техника. После соответствующей подготовки влагалища под наркозом производят скальпелем боковой разрез влагалища и вульвы, захватывающий глубокую мускулатуру тазового дна. При этом влагалище значительно расширяется, и получается возможность закончить роды. После выведения плода необходимо тщательно зашить рану, накладывая изолированно лигатуры на кровоточащие сосуды.

Рубцовое сужение влагалища служит относительным показанием для кесарева сечения, но при отказе роженицы подвергнуться чрезсечению или неспособности произвести так все (отсутствие техники, операционной обстановки), особенно в условиях районной практики, разрез по Ш у х а р д у может также дать возможность благоприятного окончания родов.

3. РАСШИРЕНИЕ КОСТНОГО КАНАЛА

Симфизиотомия

С л у ч а й 7. Г р. М. С., 27 лет, беременность вторая, на 9-ом месяце. Предыдущие роды были тяжелые, длившиеся несколько дней и кончившиеся сампроизвольно, но мертвым плодом. Размеры таза сужены, conjug. ext. 17½ см.

Источником частых осложнений нормального течения родового процесса является сужение костного канала. При нем головка плода подвергается сильной травме, роды чрезмерно за-

тягиваются, и весьма часто погибает плод. При сильных стетениях сужения таза роды не могут произойти без уменьшения размеров головки (перфорация), а при более слабых стетениях сужения головка должна подвергнуться сильной конфигурации, что может повести к гибели плода.

Для устранения препятствий со стороны костного канала предложены операции расширения таза — симфизиотомия и пубиотомия. Операции эти в настоящее время не имеют сторонников и представляют только исторический интерес.

Операция расширения таза, симфизиотомия, на живой впервые произведена Зигольтом (Siggault) в 1777 г. в Париже.

Сушность ее заключается в следующем: поперечный разрез в 2 см. непосредственно над tuberculum pubicum через кожу, подкожную фасцию, жировой слой и фасцию прямой мышцы живота. Указательным пальцем проникают тупым путем по задней стенке симфиза и оттесняют пузырь и моченспускательный канал. Симфиз вскрывается пуговчатым ножом сверху вниз. Благодаря этому расходятся лобковые кости и значительно увеличиваются размеры таза.

В честь открытия этой операции была даже выбита медаль — столь гениальной она казалась. Но вскоре сказались отрицательные стороны этой операции, и акушеры отказались в дальнейшем от ее применения.

Пубиотомия

Видоизменением этой операции являлась пубиотомия, во время которой костный таз расширяется, благодаря распиливанию лонной кости специальной пилой.

Но и этой операции присущи недостатки симфизиотомии: большой процент смертности детей и матерей; оставшиеся в живых женщины остаются калеками на всю жизнь. Вследствие этого обе изложенные операции расширения костного таза не применяются.

Для приведенного нами случая показана операция расширения костного таза. Однако, принимая во внимание прогноз при этой операции, роженицу, в случае надобности, при начале родовой деятельности нужно подвергнуть абдоминальному кесареву сечению. Эта операция, как будет изложено ниже, может с незначительной опасностью для роженицы гарантировать ей рождение живого ребенка.

4. РАЗРЫВ ПЛОДНОГО ПУЗЫРЯ

С л у ч а й 8. Роженица П. И., 30 лет, 10-я беременность. Последние 6 беременностей закончились искусственным абортom. Таз нормальный. Родовая деятельность, начавшаяся энергично накануне, к концу дня стала ослабевать. Внутреннее исследование: открытие зева полное, пузырь цел, головка во входе таза. Значительные кровянистые выделения. В данном случае имеется запоздалый разрыв пузыря.

В период родовой деятельности плодный пузырь под влиянием сокращений матки играет роль клина в расширении канала шейки матки. Эта его роль заканчивается при полном раскрытии шейки. Если после этого плодный пузырь остается неразорванным, то может наступить преждевременная отслойка последа со всеми опасными последствиями для плода и матери.

В нашем случае появившиеся кровянистые выделения при полном открытии зева говорят за начало отслаивания последа, поэтому необходимо произвести разрыв плодного пузыря. (*Diruptio velamentorum, oocystotomia*).

Показаниями к этой операции чаще всего служат:

- а) относительная плотность оболочек;
- б) кровотечение во время родов, вследствие преждевременной отслойки плаценты;
- в) частичное предлежание плаценты;
- г) чрезмерно большое количество околоплодных вод (*hydramnion*) и маловодие;
- д) как предварительная операция при родоразрешающих операциях (внутренний поворот плода, щипцы);
- е) эклампсия.

Условия. В зависимости от показаний должны быть соответствующие условия для производства этой операции.

При плотных яйцевых оболочках разрыв должен быть произведен только при полном или почти полном раскрытии шейки матки. При кровотечении в связи с преждевременной отслойкой плаценты разрыв оболочек надо произвести при первой возможности. Если шейка матки закрыта, то предварительно канал шейки может быть расширен расширителями Гегара до 10—12 номера. При частичном предлежании плаценты необ-

ходимо открытие наружного зева на $1\frac{1}{2}$ —2 пальца. При хроническом гидрамнионе необходимо наличие родовой деятельности, а при остром гидрамнионе разрыв плодного пузыря можно произвести и при закрытом зеве (зондом).

Техника. При соблюдении всех правил асептики вводят во влагалище палец и при очередной схватке надавливают им на плодный пузырь. При слабой родовой деятельности добиваются напряжения плодного пузыря легким массажем или надавливанием на дно матки. При плотных оболочках не всегда удается разорвать пузырь пальцем. В этих случаях вводят по пальцу одну браншу ножниц, пулевых щипцов или корнцанга и ими разрывают оболочки. При многоводии рука выводится из влагалища после полного отхождения вод, дабы не допустить выпадения мелких частей плода.

Прогноз при этой операции хороший, если к ее производству были соответствующие показания и условия. Преждевременный разрыв пузыря без достаточных показаний может повлечь за собой замедление родовой деятельности.

В случае № 8 запоздалый разрыв пузыря можно объяснить чрезмерной плотностью оболочек, в результате чего родовая деятельность ослабла. Плотные оболочки во время схваток влекут за собой край плаценты, что ведет к нарушению целостности сосудов плацентарной площадки и кровотечению. После разрыва пузыря и излития вод матка несколько уменьшится в объеме, родовая деятельность усилится, и начнется поступательная деятельность подлежащей части.

5. КОЖНО-ГОЛОВНЫЕ ЩИПЦЫ

Случай 9. Гр. А. М., 28 лет, повторнородящая. Предыдущие роды — срочные, без особенностей. Беременность 36 недель. За 6 часов до поступления в стационар началось умеренное маточное кровотечение.

Родовая деятельность слабо выражена. Предлежит головка высоко над входом в таз. Сердцебиение плода ясное, 138 уд. в 1 мин. Шейка матки укорочена, пропускает 3 пальца. Пузырь цел. Определяется край плаценты. Диагноз: частичное предлежание плаценты.

Несмотря на принятые меры (инъекция промедола, капель

ное переливание крови, внутрь — хлористый кальций), кровотечение усилилось. Необходимо закончить роды.

При частичном предлежании плаценты и при наличии интенсивных родовых схваток разрыв плодных оболочек может быть достаточным для остановки кровотечения. Но при отсутствии выраженных родовых схваток и высоком положении головки кровотечение будет продолжаться.

Поворот по Б р э к с т о н - Г и к с у, как операция, дающая большой процент мертворождений, нами не применяется.

В 1925 году У и л т (Willet), в 1931 году Г а у с с (Gauss) и независимо от них А. А. И в а н о в в 1932 году предложили накладывать щипцы на кожу головки плода с целью остановки кровотечения при предлежании плаценты.

Способ этот за короткое время получил широкое распространение, так как при нем мертворождений значительно меньше (до 10%), чем при повороте по Б р э к с т о н - Г и к с у — 75—80% (Braxton-Hicks).

Показания к наложению кожно-головных щипцов:

- 1) частичное предлежание плаценты,
- 2) слабость родовой деятельности при высоко стоящей головке и отошедших водах,
- 3) как вспомогательная операция после вправления выпавших мелких частей плода (при головном предлежании).

Необходимыми условиями для этой операции являются

- 1) раскрытие маточного зева не менее чем на 2 пальца,
- 2) плодный пузырь должен быть разорван,
- 3) размеры головки должны соответствовать размерам таза.

Техника: после соответствующей подготовки шейка матки обнажается влажными зеркалами. Кожа головки плода, фиксированной помощником через брюшную стенку роженицы, захватывается щипцами (щипцы М ю з о, пулевые или специальные по Я. И. Р у с и н у).

К рукоятке щипцов прикрепляется бинт, который перекидывается через блок. К бинту подвешивается груз в 200—300 г (рис. 7).

В случае № 9 наложение кожно-головных щипцов даст по-

ложительные результаты. Обнажив шейку матки зеркалами, необходимо разорвать плодный пузырь и наложить щипцы на кожу головки под контролем зрения. Щипцы должны быть введены в закрытом виде во избежание поранения края предлежащей плаценты.

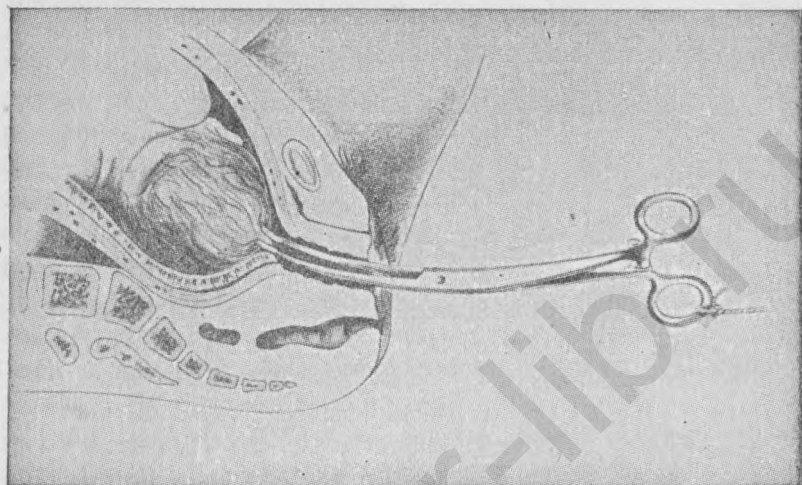


Рис. 7. Кожно-головные щипцы на головку.

Под действием тяжести головка опустится во вход в таз, кровотечение приостановится и усилится родовая деятельность. Щипцы необходимо снять с головки, когда она значительно опустится в таз. После рождения необходимо осмотреть ранку на головке, смазать йодом и наложить стерильную повязку.

6. ВПРАВЛЕНИЕ ВЫПАВШИХ МЕЛКИХ ЧАСТЕЙ ПЛОДА

Вправление пуповины

С л у ч а й 10. Гр. Л. И., 32 лет, 6-е роды. Беременность доношенная. Родовые схватки начались с утра, сильные. По дороге в роддом разорвался плодный пузырь и излилось большое количество околоплодных вод.

Таз нормальный. Предлежит слабо баллотирующая головка. Из половой щели выпала петля пульсирующей пуповины.

Предлежание и выпадение мелких частей плода (в частности, пуповины и ручки) возникает в результате неполного прилегания ко входу в таз головки или ягодиц плода. В результате

этого остается щель между крупной частью плода и нижним сегментом, через которую при разрыве пузыря и излитии вод выпадают мелкие части.

Аномалия эта наблюдается при неправильных и разгибательных положениях плода, гидрамнионе, двойнях, плоском тазе и при высоком стоянии головки у многоорожавших.

Выпадение пуповины и ручки всегда грозит опасностью для плода, особенно при головном предлежании. Поэтому при начавшейся родовой деятельности, как только распознано предлежание мелких частей, необходимо предупредить возможность их выпадения при разрыве пузыря.

С этой целью роженицу кладут на бок, противоположный той стороне, с которой предлежат мелкие части. При этом конец туловища плода, находящийся у дна матки, по тяжести опустится на ту сторону, на которую уложена роженица, а предлежащая крупная часть плода (головка или ягодица) продвинется ко входу в таз и оттеснит мелкие части. В таком положении на боку роженицу нужно удержать до разрыва пузыря. При предлежании мелких частей при поперечных положениях показан поворот плода на ножку до самопроизвольного разрыва пузыря (см. «поворот на ножку»).

Одним из методов вмешательства при выпадении пуповины является ее вправление.

Показанием для вправления выпавшей пуповины является головное предлежание, ибо при этом пуповина ущемляется между головкой и стенкой таза, что ведет сначала к асфиксии, а затем и к смерти плода. При ягодичном предлежании опасность от выпадения пуповины менее значительна, чем при головном.

Условия. Плод должен быть живым, ибо операция эта производится исключительно в интересах плода.

Предлежащая часть должна быть подвижной, дабы была возможность провести выпавшую петлю мимо головки в полость плодного яйца.

Техника. Вправление пуповины может быть произведено рукой или инструментом. При вправлении рукой осторожно захватывают выпавшую петлю и проводят ее быстро кверху, мимо головки (рис. 8). После этого роженица укладывается на сторону, противоположную той, с которой была вправлена пуповина.

Лучше всего вправление производить при коленно-локтевом положении роженицы, так как при этом наиболее низкой точкой матки будет дно ее, а верхней — наружный зев. Часто одного укладывания роженицы в это положение бывает достаточно для самопроизвольного вправления пуповины.

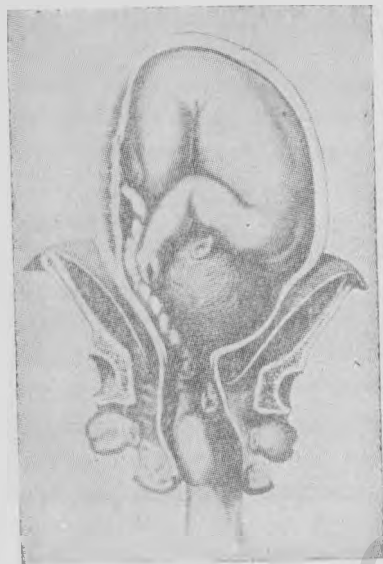

Рис. 8. Вправление выпавшей пуповины.

возобновляется, но плод за этот промежуток времени производит дыхательные движения, в результате чего наступает асфиксия.

В нашем случае, осторожно втравив пальцами (открытие зева на 4 пальца) пуповину, предложим роженице лечь на левый бок, ибо головка отклонена влево, а пуповина вправлена справа. Благодаря силе тяжести, ягодицы отклонятся влево, а головка проскользнет ко входу в таз и тем самым, возможно, воспрепятствует повторному выпадению пуповины.

Вправление
ручки

С л у ч а й 11. Гр. П. З., 28 лет, 5-е роды. Предыдущие роды — без особых отклонений. Беременность доношенная. Воды отошли 2—3 часа тому назад. Слабая родовая деятельность. Головка плода отклонена к левой подвздошной впадине. Яго-

дицы—справа у дна. Выслушивается сердцебиение плода. Открытие зева на 3 пальца. Пузыря нет. Во влагалище — выпавшая левая ручка.

Нормальное течение родов осложнилось выпадением ручки, которая может затруднить прохождение головки через таз как уменьшением пространственных отношений, так и препятствием головке совершать свои повороты. Это осложнение чаще встречается при поперечном или косом положении, а также при неполном вставлении головки во вход в таз или при недошенном плоде.

Показанием для вправления выпавшей ручки является выпадение всей ручки при головном предлежании, ибо при выпадении только кисти руки механизм и течение родов не нарушаются.

Условия. Плод должен быть живым. При мертвом плоде нет смысла вводить ручку обратно в полость матки, ибо она оказывает большую помощь оператору при декапитации.

Головка должна быть подвижной. При фиксированной у входа в таз головке вправление не удастся, а повторные попытки могут повести к разрыву матки. Наконец, размеры головки плода должны соответствовать размерам таза.

Техника. Вправление выпавшей ручки лучше производить, как и при выпавшей пуповине, в колено-локтевом положении роженицы. Оператор захватывает полной рукой ручку плода и, осторожно отодвигая подлежащую головку, вводит ее в полость матки. Роженица укладывается на ту же сторону, куда отклонена головка. Ягодицы своей тяжестью опускаются на ту же сторону, а головка тем самым приближается ко входу в таз и при последующих потугах фиксируется в нем.

В приведенном случае вправление можно произвести в положении на спине. Двумя пальцами надо захватить ручку плода и ввести в полость матки, после чего роженицу надо уложить на левый бок. Инъекция 0,5 мл питуитрина усилит родовую деятельность. Нужно предполагать, что роды благополучно закончатся, тем более, что предыдущие роды были самопроизвольные, доношенным плодом.

7. АКУШЕРСКИЙ ПОВОРОТ

Акушерским поворотом (*Versio obstetrica*) называется операция, с помощью которой плод переводится в другое, в данный момент более выгодное положение. При повороте плоду всегда придается продольное положение (Н. Н. Феноменов). Эта операция имеет большое практическое значение. Своевременно произведенный поворот может спасти от гибели плод, а роженицу — от целого ряда тяжелых осложнений.

Поворот может быть произведен как с целью перевода плода из неправильного положения (поперечное, косое) в правильное (продольное), так и с целью изменить одно правильное положение на другое, тоже правильное (из ягодичного в головное — «заоборот»).

Краткие исторические данные. Операция поворота известна с древнейших времен. Гиппократ рекомендовал наружный и внутренний поворот на головку. Корнелий Цельз (С. Celsus) ограничивал применение поворота на ножку при мертвом плоде. Соран Эфесский (Soranus I век н. э.) рекомендовал производить поворот при косых и поперечных положениях и на живом плоде.

В средние века операция поворота повсеместно была забыта и вновь стали производить кесарево сечение живого плода при неправильных его положениях.

На основании изучения древних рукописей Г. Г. Арутюнян считает, что в Армении в этот период времени операция поворота не была забыта и применялась армянскими врачами. В странах западной Европы поворот был возрожден спустя много веков благодаря Амбруазу Парэ (Ambroise Paré, 1510—1590) и получил повсеместное широкое применение.

По технике производства различают:

1. Наружный поворот, когда эту операцию производят только при помощи наружных приемов, через брюшные стенки или когда операция эта удается одним изменением положения роженицы.

2. Внутренний поворот или комбинированный, когда при производстве этой операции вводят в полость матки всю руку или только несколько пальцев, а другой рукой помогают повороту со стороны брюшных покровов

С л у ч а й 12. Гр. У. З., 37 лет
7-е роды. Предыдущие роды все без опера-
тивного вмешательства; все дети живы

Настоящая беременность доношенная. Родовая деятельность сильная. Положение плода — правое косое. Головка упирается в правый пах. Сердцебиение плода — 132 уд. в 1 мин. Размер головки плода и таза нормальны. При внутреннем исследовании — шейка матки открыта на 3 пальца, края сглажены, пузырь цел, предлежит край головки.

С л у ч а й 13. Гр. И. Я., 33 лет, имела 2 самопроизвольных аборта и 3 срочных родов, из которых последние закончились декапитацией при запущенном поперечном положении плода. Настоящая беременность шестая, соответствует 35 неделям. Направлена вне родовой деятельности в стационар в связи с наличием стойкого поперечного положения плода.

Вопрос о ведении беременности и родов при поперечном и косом положении плода был предметом обсуждения на IV пленуме Совета по родовспоможению и гинекологической помощи Минздрава СССР и Минздрава РСФСР (21—24 апреля 1952 г.) Было вынесено следующее решение по этому вопросу:

1. Всех беременных женщин с поперечным положением плода рекомендуется госпитализировать, начиная со срока 35 недель, и оставлять в стационаре до родоразрешения.

2. Операция наружного поворота плода допустима в условиях стационара с 35 недель беременности, при учете тех же условий и ограничений (противопоказаний), которые указаны для наружного профилактического поворота плода из тазового предлежания в головное предлежание.

3. При ведении родов в поперечном и косом положении, в случае преждевременного и раннего отхождения вод, следует применить операцию метрейриза.

4. Применение метрейриза дает основание для отказа от поворота при неполном раскрытии зева матки (поворот по Брэкстону-Гиксу) так как последняя операция сопровождается большой угрозой травмизации матери и обуславливает высокую мертворождаемость.

5. При полном раскрытии зева и наличии подвижности плода следует применять так называемый классический поворот плода на живот с последующим немедленным извлечением его.

6. При запущенном поперечном положении плода (без признаков угрожающего разрыва матки) при мертвом плоде показана эмбриотомия при живом жизнеспособном плоде и отсутствии инфекции может быть произведено абдоминальное кесарево сечение.

В случае № 12 роженица имела все предыдущие роды без каких-либо осложнений, следовательно, нужно полагать, что и при настоящих родах таз не послужит препятствием к нормальному течению родового акта. Неправильное, косое положение плода может вызвать нарушение биомеханизма родов, что часто служит причиной ряда осложнений. Во избежание их необходимо исправить косое положение плода на продольное, т. е. произвести поворот плода.

Показаниями для наружного поворота является косое или поперечное положение плода.

Условия для его производства:

- а) полная подвижность плода, что бывает при неотошедших водах;
- б) податливая брюшная стенка роженицы;
- в) нормальные размеры головки плода;
- г) нормальный таз роженицы (conjug. vera не ниже 4 см.)

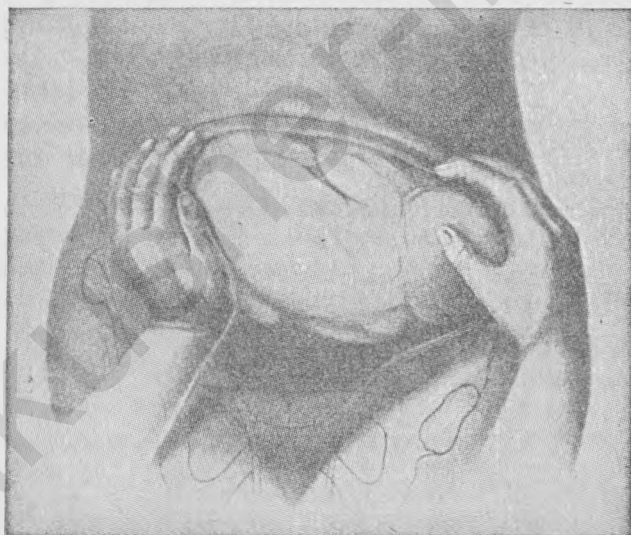


Рис. 9. Наружный поворот.

Наличие всех этих условий для производства наружного поворота необходимо, ибо основной целью поворота является рождение живого плода. Так как операция производится наружными приемами, то удача зависит во многом от подвижности плода.

Техника. Наружный поворот при косом положении плода иногда удается произвести одним изменением положения роженицы. С этой целью роженицу укладывают на тот бок куда отклонена головка. В силу тяжести, ягоды отклоняются на эту же сторону, а головка отодвигается ко входу в таз. В таком положении на боку роженицу нужно держать до момента отхождения вод, когда сократившаяся матка зафиксирует плод в продольном положении. При достаточном открытии наружного зева и продольном положении плода можно произвести искусственный разрыв плодного пузыря.

При наружном повороте чаще приходится прибегать к ручным приемам, а именно: во время паузы между схватками оператор отыскивает обеими руками крупные части плода и, захватив их, движением рук в противоположном направлении смещает головку ко входу в таз, а ягоды — ко дну матки (рис. 9). Поворот производится медленно, по возможности удерживая во время схваток достигнутое положение. По окончании поворота, т. е. по придании плоду продольного положения необходимо таковое зафиксировать. При начавшихся родах и достаточном открытии наружного зева это достигается разрывом плодного пузыря.

Если же поворот производится до начала родовой деятельности, то продольное положение фиксируется двумя валиками, скатанными из простынь. Валики укладываются по обе стороны брюшной стенки, вдоль матки, и укрепляются тугим бинтованием (рис. 10). Валики и бинт удаляются только после излития вод.

Для частичного расслабления мышц брюшной стенки у первородящих можно подкожно ввести 1 мл 2% раствора промедола.

Прогноз при этой операции хороший, если для ее производства имеются соответствующие условия. Худшие результаты дает поворот на ягоды, особенно у первородящих.

В разбираемом нами случае № 12 поворот плода можно достигнуть одной переменной положения роженицы, а именно — укладыванием ее на правый бок. Как только плод примет продольное положение, необходимо на высоте схватки разорвать плодный пузырь. Часть околоплодных вод отойдет, и головка будет прижата ко входу в таз сократившейся маткой.

В случае же № 13, учитывая, что плод занимает стойкое поперечное положение и что последние роды закончились эмбриото-

ней, необходимо произвести поворот (наружный) и фиксировать приданное плоду продольное положение валиками, скатанными из простынь. В таком положении беременная должна находиться в постели в течение 2—3 недель, после чего повязка




Рис. 10. Фиксация плода после наружного поворота.

может быть удалена. В случае, если плод снова займет поперечное положение, повязку нужно будет снова наложить. Чаще всего с развитием беременности плод, ограниченный в подвижности, сохраняет приданное продольное положение.

Классический поворот на ножку

С л у ч а й 14. Гр. А. А., 23 лет, 2-е роды, срочные. Предыдущие роды доношенным плодом. Родовая деятельность началась 2 дня тому назад. Status без особенностей; температура нормальная; брюшная стенка напряжена. Положение плода— I поперечное (головка слева), передний вид. Подвижность плода ограничена. Сердцебиение — 124 уд. в 1 мин. Газ нормальный. Открытие зева на 4 пальца, пузырь цел. Родовая деятельность средней интенсивности. Размеры головки соответствуют размерам таза

Диагноз: поперечное положение плода. Для благополучного окончания родов необходимо врачебное вмешательство. Наружный поворот в данном случае не удастся, ибо роженица, хотя и повторнородящая, но с упругими брюшными стенками, для расслабления которых нужно было бы роженицу подвергнуть глубокому наркозу. Здесь показан классический поворот, который правильнее следует назвать комбинированным (при нем принимает участие и наружная рука).

Внутренний поворот может быть произведен, смотря по открытию зева, введением всей руки в полость матки или только 2—3 пальцев. В первом случае говорят о классическом или внутреннем повороте при полном открытии маточного зева, во втором — о повороте при неполном раскрытии зева или, так называемый, поворот по Брэкстону-Гиксу (Braxton-Hicks).

Показания: 1. Одними из основных показаний для производства внутреннего классического поворота являются поперечное и косое положения плода. В этих случаях самопроизвольные роды могут произойти только лишь при недоношенном или мацерированном плоде; при доношенном плоде без исправления положения роды не могут произойти. Поворот по этим показаниям производится приблизительно в 40% всех случаев.

2. Наличие угрожающего состояния матери (заболевания легких, сердца, эклампсия, преждевременная отслойка плаценты и др.) или плода (асфиксия), требующего быстрого окончания родов. В этих случаях поворот должен быть произведен, если тотчас же после поворота представляется возможным произвести извлечение плода.

3. Выпадение ручки при головном предлежании, если не удалась ее репозиция.

4. Выпадение пуповины, не имеющее существенного значения при ягодичном предлежании, может быть весьма опасным для плода при головном предлежании. В этих случаях, при наличии соответствующих условий, поворот может спасти жизнь плода.

5. Головное предлежание с неправильным вставлением дает неблагоприятный прогноз для матери и для плода. Предложенные некоторыми авторами (Торн) способы внутриматочного исправления вставления головки часто не дают поло-

жительных результатов и технически трудно выполнимы. Эти случаи могут быть благополучно закончены классическим поворотом, если имеются соответствующие условия.

Условия. Классический поворот является безопасным для матери и плода и технически легко выполнимым если производится при соответствующих условиях:

1. М а т о ч н ы й з е в должен быть открыт достаточно для проведения в полость матки всей руки, в противном случае классический поворот не может быть произведен. Показания для поворота чаще всего требуют в интересах плода произвести извлечение плода сейчас же после поворота. Это возможно только при полном открытии зева, в противном случае всякое форсирование может нанести тяжелый вред матери (отрыв шейки матки, кровотечение).

2. П л о д н ы й п у з ы р ь должен быть целым или незадолго до этого разорвавшимся. При целом плодном пузыре оператор сам разрывает его и, не давая возможности вытечь околоплодным водам, вводит руку в полость матки и производит поворот. При отошедших водах необходимо точно установить время разрыва пузыря: чем больше времени прошло, тем больше опасность разрыва матки при производстве поворота. Это понятно, ибо по отхождению вод матка под влиянием продолжающихся схваток плотно охватывает плод со всех сторон и следует движениям плода. Опасность разрыва матки при повороте особенно велика при запущенных поперечных положениях.

3. П р е д л е ж а щ а я часть не должна быть вколочена во вход в таз, т. к. для поворота необходимо ввести в полость матки всю руку. При отошедших водах это иногда удается под глубоким наркозом, если достигнуть полного расслабления мышц брюшной полости и матки. Форсированное отодвигание вколоченной предлежащей части может повести к разрыву матки.

Техника классического поворота. Операцию эту легче и лучше производить на поперечной кровати или на операционном столе. Необходимо произвести тщательную дезинфекцию наружных половых органов. Руки оператора дезинфицируются до середины плеча, так как иногда представляется необходимым ввести руку по локоть в полость матки. Мочевой пузырь и кишечник роженицы необходимо предварительно опорожнить (произвольное мочеиспускание, клизма).

Поворот во всех случаях, за исключением витальных противопоказаний, должен быть произведен под наркозом.

При производстве поворота без наркоза под влиянием раздражителя (внутренняя рука) наступают сильные и частые, порой тетанические сокращения матки, затрудняющие поворот. Беспокойство роженицы, резкие ее движения увеличивают опасность разрыва матки.

Выбор руки, которую нужно ввести в полость матки зависит от положения плода. Этому вопросу некоторые авторы уделяют особое внимание. Так, Н. Н. Феноменов считает, что всегда следует вводить ту руку, на которую больше можно надеяться, т. е. для большинства — правую, как более развитую, ловкую, а подчас и более сильную руку. Другие авторы предлагают индивидуализировать каждый случай с тем, чтобы при производстве поворота наружная и внутренняя рука действовали не скрещиваясь, в параллельном направлении. С этой целью необходимо вводить руку, противоположную той стороне, куда обращены ягодицы, или, иначе, одноименную с позицией плода. Напр.: при I поперечном положении, когда головка обращена влево, а ягодицы — вправо, лучше ввести левую руку, а при II поперечном — правую руку.

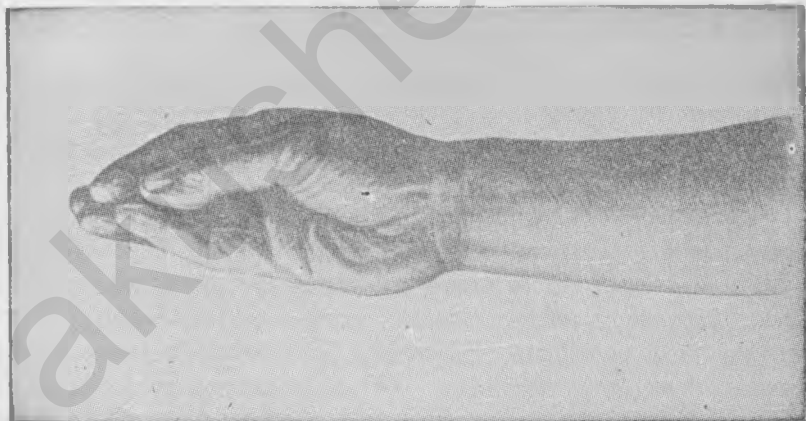

Рис. 11. «Рука акушера».

Однако было бы большой ошибкой вывести из матки введенную несоответствующую руку и ввести другую. Вред от этого (в смысле инфекции) будет больше, чем польза от исправления замеченной ошибки.

Рука вводится во влагалище и дальше в полость матки сложенными конусообразно и обращенными кзади тыльными поверхностями пальцами (рис. 11). Наружная рука в это время придвигает к симфизу дно матки. Проведение рук через маточный зев производится безостановочно и вне схватки. При целом плодном пузыре необходимо вскрыть его, не давая околоплодным водам излиться в большом количестве, проникнуть в полость матки (яйца).

Выбор ножки зависит от положения плода. Вопрос этот имеет практическое значение, ибо неправильно низведенная ножка может привести к неправильному вставлению плода в таз. Низведение ножки, которая во время вставления во вход в таз окажется задней (т. е. обращенной к промонториуму), чревато тем, что передняя ножка может задержаться над симфизом и задержать роды. Прохождение плода через таз спиной, обращенной кзади, осложняет выведение головки («задний вид»). С целью правильного выбора ножки предложено

- а) при переднем виде поперечного положения низводить нижнюю ножку;
- в) при заднем виде — верхнюю ножку;
- с) при головном предлежании — переднюю ножку.

Для выбора ножки при поперечных положениях Леопольдом (Leopold) предложена формула: $\frac{P}{A}$, где «Р» обозначает задний вид, «А» — передний вид. При заднем виде захватывают верхнюю ножку (в формуле «Р» расположено наверху), при переднем виде — нижнюю («А» расположено внизу) (рис. 12, 13 и 14).

Пользуясь этой формулой, можно всегда безошибочно захватить соответствующую ножку. Если тем не менее оператор ошибся и низвел не ту ножку, которая соответствует данному случаю, все же не следует вводить ее обратно и искать другую. Положение может быть исправлено во время выведения бедра: резким поворотом бедра на 180° поворачивают туловище плода и предлежащую заднюю ножку делают передней, а туловище рождается спиной кпереди.

Как отыскать ножку? С этой целью предложены два способа: короткий (немецкий) и длинный (французский). По короткому способу, внутренняя рука оператора направляется прямо к предполагаемому местонахождению ножки и захватывает ее

По длинному — рука направляется к туловищу плода и, найдя подлежащий бок, постепенно продвигается к ягодице, бедру, подколенной ямке, наконец, к голени и захватывает ее.

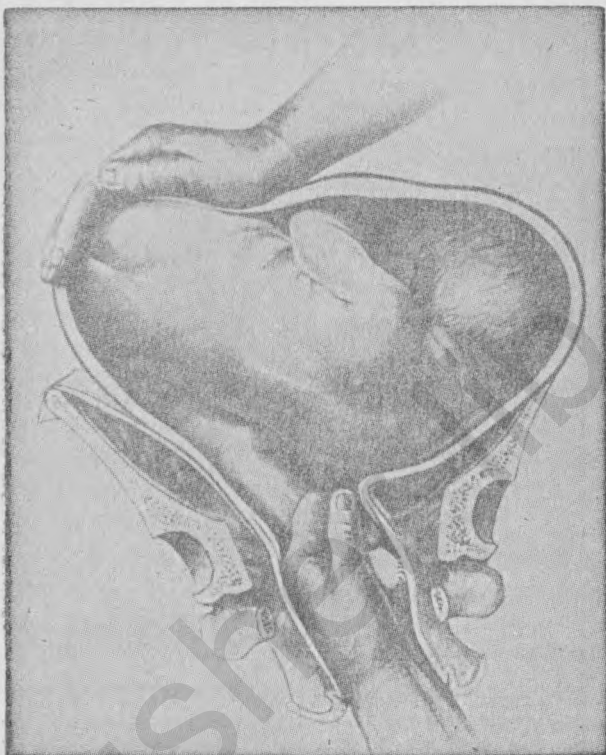


Рис. 12. Захватывание нижней ножки при переднем виде.

Последний способ больше гарантирует от возможной ошибки захвата ручки взамен ножки, поэтому предпочтительнее пользоваться им. При отыскивании ножки наружная рука продвигает край матки, где предполагается нахождение мелких частей.

Как захватить ножку? Н. Н. Феноменов предлагает захватывать голень полной рукой. При этом ножка достаточно фиксирована в руке оператора и возможность соскальзывания исключается. Это последнее иногда наблюдается при захвате ножки двумя пальцами (указательным и средним) в области лодыжек.

Низводить ли обе ножки? Вполне достаточно и целесообразно низводить одну ножку. При этом вторая ножка рождается вместе с туловищем и этим способствует лучшей подготовке мягких родовых путей к быстрому извлечению последующей головки

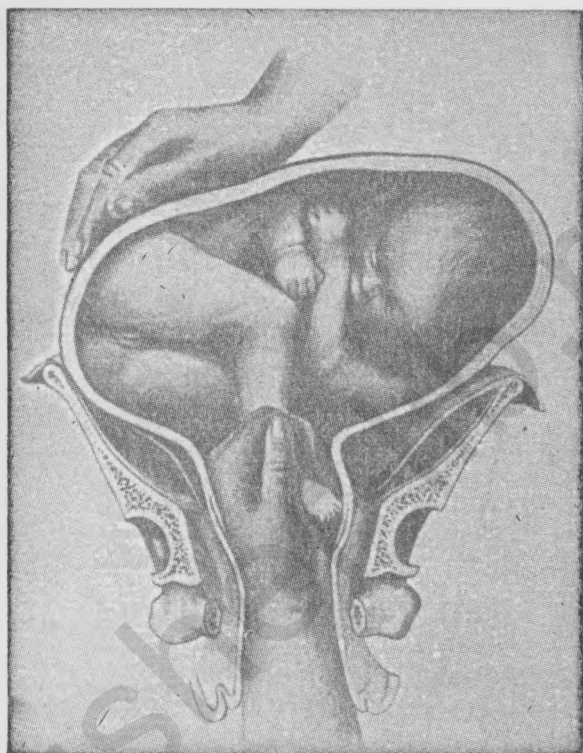


Рис. 13. Захватывание верхней ножки при заднем виде.

После захвата ножки приступают к самому повороту. Захватившая ножка осторожным потягиванием низводится ко входу в таз и во влагалище, а наружная рука отодвигает головку от симфиза и тем способствует повороту (рис. 15). При выведении ножки необходимо следить, как это упомянуто выше, чтобы ножка была обращена к симфизу пяткой. После придания плоду вертикального положения с низведенной ножкой — поворот закончен (рис. 16). К этому моменту ножка плода низведена до колена, а головка плода находится у дна матки.

Осложнения при повороте. При операции поворота могут встретиться некоторые трудности, которые должны

быть своевременно учтены оператором и приняты соответствующие меры. Здесь мы упомянем о некоторых из них:

1. Вульва у первородящих и рубцовые сужения влагалища у повторнородящих могут значительно затруднить введение руки. У первых не надо приступать к введению руки до наступления глубокого наркоза, а у вторых показан глубокий боковой разрез влагалища (по Ш у х а р д у). Благодаря этому разрезу, последующее извлечение плода может значительно облегчиться.

2. При введении руки в полость матки может встретиться препятствие в области контракционного кольца. В результате длительного раздражения наступают тетанические сокращения матки, судорожно обхватывающей плод со всех сторон. При этом, если и удастся с трудом ввести руку в полость матки, то отведение головки (при головном предлежании) из нижнего сегмента

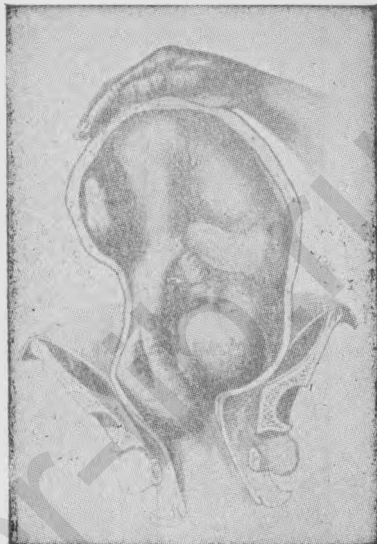

Рис. 14. Захватывание передней ножки при головном предлежании

в полый мускул вовсе не удастся. Попытки форсирования поворота в этих случаях могут повести к разрыву матки. Только глубоким наркозом возможно расслабить судорожное сокращение мышц и благополучно закончить поворот.

3. При большом плоде поворот бывает затруднителен и под глубоким наркозом. В этом случае иногда оказывает значительную помощь низведение второй ножки. Если и это не помогает, то прибегают к приему С м е л л и - З и г е м у н д и н (Smellie-Siegemundin). Метод этот заключается в следующем: на низведенные обе ножки накладывают петлю, конец которой выводит наружу внутренняя рука. Внутри вводят другую, соответствующую головке руку. При постоянном потягивании наружной рукой за конец петли внутренняя рука, захватив головку всей ладонью, медленно отодвигает ее кверху и тем способствует окончанию поворота. Поворот облегчается, если

Помощник оказывает помощь оператору снаружи, со стороны брюшной стенки. Прием этот, называемый Н. Н. Феном «вовым поворотом во что бы то ни стало», весьма опасен и может быть испытан только опытным акушером




Рис. 15. Наружная рука помогает повороту.

4. Выпавшая или ошибочно низведенная ручка плода может также осложнить поворот, так как при этом уменьшаются пространственные отношения полости таза. Вправление выпавшей ручки является технической ошибкой: введенная обратно в полость плодного яйца ручка может быть источником инфекции, при извлечении туловища может запрокинуться за головку и родиться вместе с нею, что значительно затруднит извлечение головки. Целесообразнее на выпавшую ручку наложить петлю из стерильного бинта и конец дать удерживать помощнику. После окончания поворота выпавшая ручка родится вместе с туловищем и тем самым лучше подготовит родовой канал для прохождения головки.

5. Неправильно расположенные мелкие части плода или закреживание ножек в момент их захватывания могут затруднить поворот. Это осложнение возможно избежать при отыскивании

«ножки по длинному способу или же выведением обеих»
жек.

6. Об исправлении неблагоприятного положения плода («задний вид») при неправильном низведении ножки изложено выше.

В разбираемом нами случае № 14 поворот легко выполним, так как размеры таза роженицы нормальны, а со стороны мягких родовых путей осложнений не предвидится.

Дождавшись полного раскрытия шейки, нужно ввести левую руку и, разорвав пузырь, французским способом отыскать вылежащую ножку (передний вид плода) и низвести ее.

Надо помнить, что наружная рука постоянно следует внутренней и помогает ей в производстве поворота.

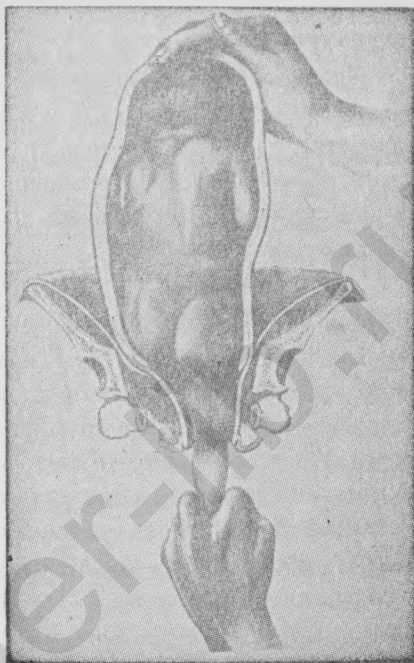


Рис. 16. Поворот закончен

Поворот по
Брэкстон Гиксу

С л у ч а й 15. Гр. П. Р., 36 лет, 3-е роды. Врач вызван из-за сильного кровотечения, начавшегося в этот же день. Прорывающиеся роды без особенностей. Настоящая беременность доношенная. Родовая деятельность хорошая. Роженица анемична, температура — 36,1, пульс — 110. Положение плода — I черепное; головка баллотирует над тазом; сердцебиение — 130 уд. в 1 мин. Пузырь цел. Шейка матки пропускает 2 пальца. У внутреннего зева прощупывается ткань во следа.

Диагноз: placenta praevia. Состояние роженицы требует немедленного врачебного вмешательства.

В условиях клинической практики, как мы увидим ниже

наиболее целесообразным методом родоразрешения в подобном случае как в интересах матери, так и в интересах плода является абдоминальное кесарево сечение. В условиях работы на периферии не всегда имеется возможность производства этой операции. В этом случае применяется поворот при неполном раскрытии зева.

Поворот при неполном раскрытии зева на ножку или поворот по Брэкстону-Гиксу, в отличие от классического поворота, производится задолго до полного раскрытия шейки матки. Последующее извлечение плода возможно произвести только после наступления полного раскрытия маточного зева.

Показаниями для производства операции поворота по Брэкстону-Гиксу являются:

1. Placenta praevia. При предлежании плаценты с момента начала родовой деятельности наступает кровотечение, усиливающееся по мере раскрытия маточного зева. При повороте по Брэкстону-Гиксу низведенная ножка придавливает послед к стенке матки и тем самым останавливает кровотечение. Одновременно усиливается родовая деятельность; по мере раскрытия маточного зева туловище плода опускается в полость малого таза, и роды вскоре заканчиваются. В условиях районной практики поворот по Брэкстону-Гиксу является надежным, порой единственным средством остановки кровотечения при предлежании плаценты. В 80% всех случаев поворот по Брэкстону-Гиксу производится по этому показанию.

2. Выпадение пуповины. Выпадение пуповины, особенно при головном предлежании, дает до 70% гибели плода. При этом осложнении показана операция поворота на ножку, которую нужно произвести и при недостаточном раскрытии зева, если вправление пуповины не удалось.

3. Неправильное положение плода. В случае раннего отхождения вод при поперечном или косом положении плода и открытии зева на 2—3 пальца, во избежание образования запущенного поперечного положения плода, показан поворот по Брэкстону-Гиксу.

4. Эклампсия. С целью ускорения окончания родов при эклампсии, если лечение по принципам В. В. Строганова не дает положительного эффекта, показан поворот.

5. Преждевременная отслойка; нормально прикрепленной плаценты бывает причиной порой смертельного кровотечения. При закрытом зеве показано кесарево сечение, а при небольшом раскрытии и отсутствии соответствующих условий для кесарева сечения — поворот по Брэкстон-Гиксу.

Условия для производства поворота по Брэкстон-Гиксу:

1. Шейка матки должна быть открыта не менее чем на 2—3 пальца, ибо при этой операции для низведения ножки необходимо ввести в полость матки 2 пальца внутренней руки.

2. Плодный пузырь должен быть цел или околоплодные воды должны быть недавно отошедшими, так как поворот при этой операции требует полной подвижности плода.

3. Наличие соответствия между размерами головки плода и размерами таза.

Техника. Поворот по Брэкстон-Гиксу является технически более трудной операцией, чем классический поворот, при котором в полость матки вводится вся рука. Поворот производится следующим способом: после соответствующей подготовки наружных половых органов и влагалища, под наркозом, в положении роженицы на поперечной кровати во влагалище вводят соответствующую руку (см. классический поворот). Двумя пальцами внутренней руки разрывают плодный пузырь и проникают в полость матки. Отодвигая головку (если она предлежит), внутренними пальцами стараются проникнуть глубже и ухватить ножку плода. В это время наружная рука поддвигает к внутренней ягодицы плода и тем способствует нахождению ножки, которая узнается по пятке. Крепко захватив двумя пальцами стопу, низводят ножку; в то же время наружная рука отодвигает головку плода ко дну матки.

При центральном предлежании плаценты пальцы проникают в полость матки после пробуравливания плаценты у внутреннего зева. Через это же отверстие в плаценте низводится ножка.

Трудности при повороте по Брэкстон-Гиксу те же, что и при классическом повороте. При нем, кроме того, бывает затруднен разрыв плодного пузыря (чаще при *placenta praevia*), для производства которого можно прибегнуть к помощи корнцанга.

Переходя к разбору нашего случая, нужно отметить, что

имеются все условия для производства операции поворота по Б р э к с т о н - Г и к с у (нормальный таз, целость плодного пузыря, открытие зева на 2 пальца), к которому и надо приступить после соответствующей подготовки. По низведении ножки немедленно остановится кровотечение. Форсированное низведение ножки может повести к глубокому разрыву шейки матки, особенно часто встречающемуся при предлежании плаценты.

Извлечение плода после произведенного поворота в нашем случае будет грубой ошибкой, поэтому необходимо будет только подвесить к низведенной ножке легкий груз. Во избежание сильного кровотечения при пробуравливании плаценты надо остерегаться дальнейшего отделения плаценты. Одновременно с производством операции поворота необходимо приступить к переливанию крови, так как во время операции роженица может потерять много крови, что значительно ухудшит ее состояние.

Благодаря хорошей родовой деятельности и раздражающему действию низведенной ножки, шейка матки быстро раскроется, и роды могут благополучно закончиться. Сейчас же после рождения плода необходимо выдавить плаценту и ввести роженице сокращающие матку средства.

Прогноз для матери при производстве поворота классического или по Б р э к с т о н - Г и к с у зависит от возможности внесения инфекции в половые органы и от повреждений мягких частей родового канала. Обе опасности увеличиваются в зависимости от увеличения времени, прошедшего после разрыва пузыря и излития околоплодных вод. Процент смертности матери от поворота и его осложнений, по различным авторам, в среднем составляет для первородящих от 3 до 5—6%, для повторнородящих — от 2 до 3%.

Из числа повреждений родового канала при повороте наблюдаются:

1. Р а з р ы в ы з а д н е г о с в о д а в л а г а л и щ а (*Colporehxis posterior*). Они являются результатом форсированного введения внутренней руки при бездействующей наружной руке.

2. Р а з р ы в ы м а т к и (*Ruptura uteri*) встречаются в шейке матки (радиальные и циркулярные разрывы) и в области нижнего сегмента.

Радиальные разрывы матки происходят при форсированном введении внутренней руки, а циркулярные разрывы (отрывы)

являются результатом выведения головки при сократившемся после рождения туловища маточном зеве.

Разрыв матки в области нижнего сегмента является наиболее опасным осложнением при повороте. При нем повреждаются крупные сосуды матки и возможно смертельное кровотечение. Это осложнение происходит в результате форсированного поворота при запущенном поперечном положении, при тетанусе матки, при давно отошедших водах, что является противопоказанием для поворота.

Лечение повреждений матки оперативное: при разрывах шейки матки зашивают края разрыва и тем останавливают кровотечение. При разрывах тела матки показана лапаротомия.

Прогноз при операции поворота для плода зависит от показаний и метода производства операции. При классическом повороте смертность значительно меньше, чем при повороте по Брэкстон-Гиксу, при котором она равна 70—80%. При классическом повороте процент смертности значительно меньше, если после поворота имеются условия для полного извлечения плода. При повороте по Брэкстон-Гиксу опасность увеличивается в связи с длительностью родового акта.

Предлежание и преждевременная отслойка плаценты, выпадение пуповины и асфиксия плода до операции поворота значительно ухудшают прогноз для плода.

**Наружный
профилактический
поворот**

Случай 16. Гр. Д. А., 31 г., беременна 34 недели. Имела 3 родов, из которых: I — срочные роды живым плодом (головное предлежание); II — срочные роды мертвым плодом (тазовое предлежание, плод погиб во время родов); III — срочные роды, тазовое предлежание; плод родился в асфиксии, умер через день. Таз нормальный. Передний вид I тазового предлежания. Сердцебиение плода ясное. Течение настоящей беременности без особенностей.

При тазовом предлежании последующая головка при прохождении через таз не успевает конфигурироваться и, даже при незначительном несоответствии размеров головки плода и таза роженицы, происходят внутричерепные кровоизлияния. Поэтому смертность и мертворождаемость при тазовых предле-

жаниях значительно больше, чем при головных предлежаниях.

С профилактической целью предложено производство наружного поворота плода на головку.

Вопрос этот был предметом обсуждения на IV пленуме Совета по родовспоможению Минздрава СССР, который принял следующее решение:

Операцию наружного профилактического повороте плода может производить только опытный врач акушер-гинеколог в условиях стационара или объединенной с родильным домом консультации. В последнем случае беременная после производства поворота должна оставаться под наблюдением врача не менее 2 часов.

Условиями, допускающими производство наружного поворота плода, являются:

- а) беременность на 34—36 неделе при живом плоде;
- б) точная диагностика тазового предлежания; в сомнительных случаях целесообразна рентгенография (при невозможности точной диагностики лучше отказаться от поворота);
- в) податливость и отсутствие напряжения брюшной стенки и стенки матки;
- г) подвижность плода;
- д) согласие беременной, которой необходимо объяснить цель операции.

Противопоказаниями к производству операции наружного поворота плода являются:

- а) осложнение беременности маточным кровотечением, хотя бы и самым незначительным (данные анамнеза и осмотра);
- б) указания на самопроизвольный выкидыш и преждевременные роды при предшествующих беременностях;
- в) многоводие;
- г) маловодие;
- д) сужение таза (диагональная конъюгата меньше 11 см) и наличие рубцов во влагалище, когда возможность естественного родоразрешения живым плодом сомнительна;
- е) осложнения беременности токсикозами (нефропатия, преэклампсия), нефритом, заболеванием сердечно-сосудистой системы в стадии нарушенной компенсации;
- ж) водянка головки плода и подозрение на эту патологию;
- з) наличие в анамнезе абдоминального кесарева сечения или внутрибрюшных спаек после бывшего чревосечения;
- и) наличие однорогой, двурогой матки, опухолей в малом тазу или брюшной полости, а также наличие в анамнезе женщины консервативных операций по поводу миомы матки.

Наружный профилактический поворот должен производиться бережно, без применения наркотических средств и без какого-либо насилия.

Перед операцией необходимо очистить кишечник (клизма); мочевой пузырь должен быть опорожнен.

В случае изменения положения плода после наружного профилактического поворота на головку допустим однократный повторный поворот. После повторного поворота рекомендуется фиксация плода бинтом с валиками.

Техника (по Б. А. Архангельскому и М. Б. Трубковичу). Наружный поворот необходимо производить на твердой кушетке. Общим правилом при всех видах и позициях, косых и поперечных положениях является производство поворота плода со смещением ягодиц в сторону спинки, спинки в сторону головки, головки — к брюшной стенке плода (рис. 17), в результате чего плоду придается передний вид. Неправильная техника со смещением головки в сторону спинки приводит к разгибанию головки (рис. 18).

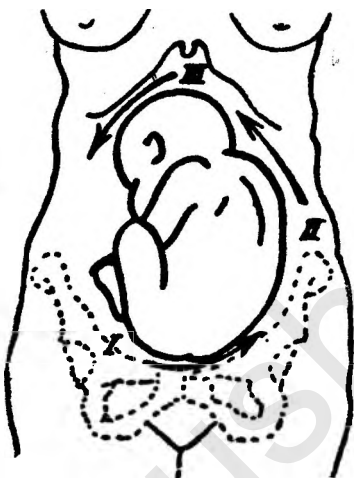


Рис. 17. Общее правило смещения плода при наружном профилактическом повороте.




Рис. 18. Неправильная техника наружного поворота.

В разбираемом случае, как указано, положение плода — передний вид первого тазового предлежания. В этом случае первым движением врача является охват рукой ягодиц и отведение их от входа в таз, затем смещение их влево (рис. 19 и 20).

Левой рукой надо охватить головку плода со стороны подзатылочной области и смещать ее в правую сторону матери,

причем правой рукой поднимают ягодицы по левому ребру матки кверху.

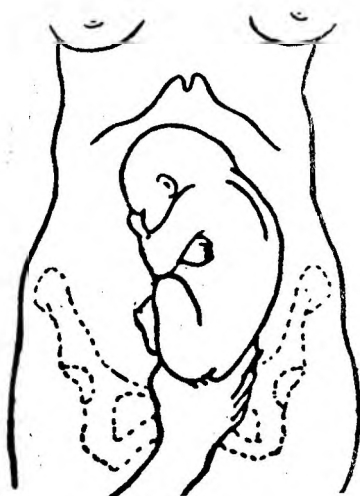


Рис. 19. Отведение ягодиц от входа в таз.

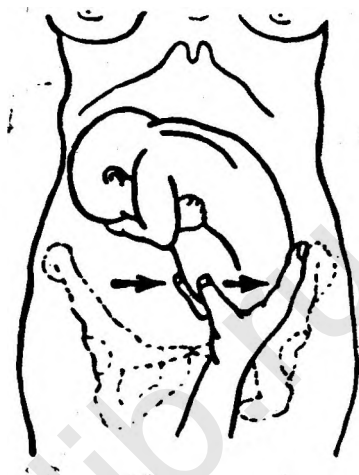


Рис. 20. Отведение ягодиц в сторону левой подвздошной области.

Смещение головки производится рядом отдельных надавливаний левой рукой на затылок.

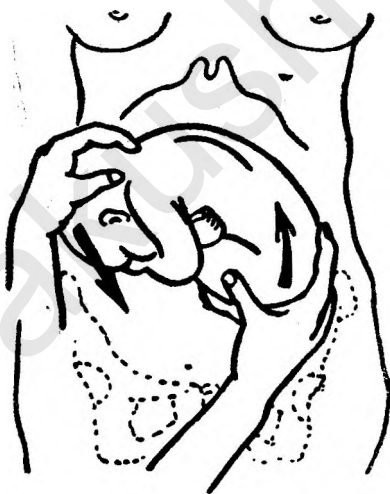


Рис. 21. Смещение ягодиц кверху.

Самый ответственный момент наступает, когда положение плода оказывается близким к поперечному. В это время поворот должен производиться особенно тщательно и в состоянии полного покоя матки и брюшного пресса. Как только головка прошла то положение, при котором спинка плода занимала поперечное положение, дальнейшее продвижение ее в сторону входа в таз совершается уже легко и при одновременном смещении ягодиц в сторону дна матки

головка легко сдвигается левой рукой ко входу в таз (рис. 21).

По данным многих авторов, процент осложнений после профилактического поворота на головку незначительно превышает таковой при обычном головном предлежании. Поэтому нужно полагать, что и у беременной в случае № 15 в дальнейшем родовой процесс не осложниться, тем более, что размеры головки соответствуют размерам таза.

—

akusher-lib.ru

ОПЕРАЦИИ ИСКУССТВЕННОГО ПРЕРЫВАНИЯ БЕРЕМЕННОСТИ

Нормальное течение беременности может быть осложнено заболеваниями как самой беременной, так и плодного яйца. В тех случаях, когда дальнейшее течение беременности опасно для беременной, возникает необходимость искусственно прервать беременность.

В зависимости от длительности беременности, различаем:

- 1) искусственный аборт (выкидыш)—прерывание беременности до 28 недель и
- 2) искусственные преждевременные роды — прерывание беременности между 29 и 38 неделями.

1. ИСКУССТВЕННЫЙ АБОРТ

Ранний аборт

С л у ч а й 17. Гр. И. С., 22 лет, первая беременность. Последние месячные 3 месяца тому назад. Заключение терапевта—туберкулез легких В II, ВК+. Матка величиной 2½-месячную беременность, в резкой антефлексии. В интересах беременной необходимо прервать беременность.

С л у ч а й 18. Гр. И. М., 28 лет, беременность 4-ая, 10 недель. Имеет 3 детей; последние роды 10 мес. тому назад. Обратилась в консультацию с просьбой направить ее в роддом на прерывание беременности.

Искусственный аборт (выкидыш)—Abortus artificialis, согласно действующему в СССР законодательству, может быть произведен и без медицинских показаний при сроке беременности не более 12 недель.

Указ Президиума Верховного Совета СССР от 23 ноября 1955 года «Об отмене запрещения абортов» гласит:

Проводимые Советским государством мероприятия по поощрению материнства и охране детства и непрерывный рост сознательности и культурности женщин, активно участвующих во всех областях народно-хозяйственной жизни страны, позволяют в настоящее время отказаться от запрещения аборт в законодательном порядке.

Снижение числа аборт может быть впредь обеспечено путем дальнейшего расширения государственных мер поощрения материнства, также мер воспитательного и разъяснительного характера.

Отмена запрещения аборт также даст возможность устранить большой вред, причиняемый здоровью женщины абортми, производимыми вне лечебных учреждений и часто невежественными лицами.

В целях предоставления женщине самой решать вопрос о материнстве, а также предупреждения вреда, наносимого здоровью женщины внебольничными абортми, Президиум Верховного Совета СССР постановляет:

1. Отменить статью 1 Постановления ЦИК и СНК СССР от 27 июня 1936 г. о запрещении аборт.

2. Производство операции искусственного прерывания беременности допустить только в больницах и других лечебных учреждениях, согласно инструкции Министра здравоохранения СССР.

3. Сохранить установленную уголовную ответственность как врачей, так и лиц, не имеющих специального медицинского образования, производящих аборт вне больниц или других лечебных учреждений.

Инструкцией «О порядке проведения операции искусственного прерывания беременности (аборт)», изданной министерством здравоохранения СССР от 29. XI. 1955 г., предусмотрены противопоказания:

- а) острая и подострая гоноррея;
- б) острые и подострые воспалительные процессы половых органов;
- в) наличие гнойных очагов независимо от места их локализации;
- г) срок менее 6 месяцев после операции аборт;
- д) наличие острых инфекционных заболеваний;
- е) наличие срока беременности свыше 12 недель.

Таким образом, в обоих разбираемых случаях прерывание беременности может быть произведено: в случае № 17— по медицинским показаниям (бесплатно), а в случае № 18— по собственному желанию беременной (с оплатой за операцию в установленном порядке).

При производстве искусственного прерывания беременности, особенно у первобеременной, показана парацервикальная анестезия.

Техника этой анестезии (по М. С. Малиновскому):

«Шейку матки (в зеркалах) захватывают двумя пулевыми щипцами и оттягивают в сторону. Близко к влагалищной части шейки матки иглой, надетой на 10—20-граммовый шприц, прокалывают слизистую влагалища на границе переднего и бокового сводов и вводят в парацервикальную клетчатку 0,25% раствор новокаина. Игла постепенно продвигается вверх на 2—2,5 см. Введенный в количестве 20—30 мл раствор новокаина образует подушкообразный инфильтрат. Такая анестезия продлевается и с другой стороны, в результате чего оба инфильтрата сливаются. Дополнительно в задний свод вводят 20 мл раствора новокаина».

Техника производства аборта находится в зависимости от срока беременности. При беременности до 3 месяцев аборт должен быть произведен исключительно выскабливанием полости матки (*Abrasio cavi uteri*), так как при нем имеется возможность быстро и вполне асептично опорожнить матку от плодного яйца.

Все другие способы, предложенные для прерывания беременности в этом периоде, или недействительны, или же вредны. Из них упомянем здесь следующие:

1. Прерывание беременности приемом внутрь различных лекарственных веществ—казачий можжевельник, алое, ромашка, хинин, марганцевокислый калий и др. Все эти средства иногда действительны только в отношении женщин, неполноценных в половом отношении (инфантилизм, склонность к абортам, воспалительные заболевания матки). В отношении же здоровых женщин средства эти, даже в токсических дозах, являются недействительными. В положительных по результатам случаях дело все же заканчивается часто выскабливанием уже по причине незаконченного аборта, следовательно, и в этих случаях лучше с самого начала прибегнуть к выскабливанию, не подвергая женщину опасности инфекции при кровотечении или заболевании от принятых лекарств.

2. Прерывание беременности введением в полость матки

бужа, катетера и др. Средства эти весьма опасны, и при них нередко случаи прободения матки.

3. Прерывание беременности смазыванием или инъекцией в полость матки различных медикаментов: йод, глицерин и др. Введение этих веществ может вызвать тяжелые осложнения вплоть до перитонита, инъекции же йода могут вызвать и значительные патолого-анатомические изменения в слизистой оболочке матки и яичниках. Как следствие этих изменений—наступление временной аменореи, преждевременного климактерия.



Рис. 22. Расширение цервикального канала расширителями Гегара.

Как изложено выше, наиболее безопасным средством в руках специалиста для искусственного аборта до 3 месяцев является выскабливание матки.

Необходимые инструменты должны быть тщательно продезинфицированы (зеркало, подъемник, корнцанг, пулевые щипцы, металлические расширители Гегара № 3—12, маточный зонд, кюретки различного размера). Кишечник и мочевой пузырь необходимо опорожнить. После дезинфекции наружных половых органов и влагалища приступают к операции. Влагалище раскрывается зеркалом и подъемником; шейка матки и стенки влагалища смазываются йодом; шейка мат-

ки захватывается пулевыми щипцами. При антефлексии матка захватывается пулевыми щипцами за переднюю губу шейки, чтобы при низведении ее выравнить угол между телом и шейкой матки; при ретрофлексии матки по той же причине захватывается задняя губа. Эта деталь уменьшает опасность прободения матки при расширении цервикального канала расширителями Гегара, и облегчается само выскабливание. Маточным зондом измеряют длину полости матки и приступают к расширению шейки расширителями. Пулевые щипцы фиксируются левой рукой (помощник держит зеркало, подъемник удален), а правой— вводятся поочередно расширители в канал шейки. Введение их должно производиться безупотребления значительной силы, медленно, без вращательных движений, по линии изогнутости канала шейки, слегка заходя за внутренний зев. Если последующий расширитель не входит, то вводят снова предыдущий и задерживают его на $\frac{1}{2}$ —1 минуту, а затем продолжают расширение (рис. 22).

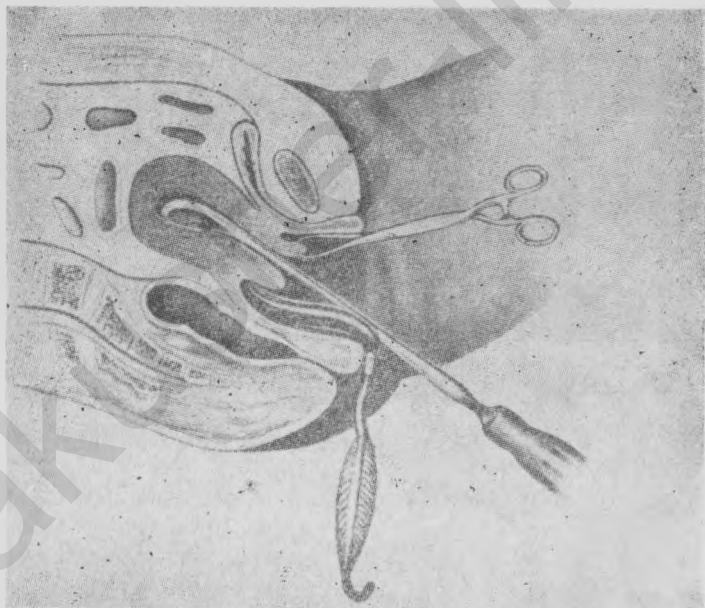


Рис. 23. Выскабливание кюреткой задней стенки матки.

Когда цервикальный канал достаточно расширен, в полость вводят большую тупую кюретку к той стенке матки, куда прикреплено плодное яйцо (если удалось определить это при
60

бимануальном исследовании). Выскабливание полости матки производят от дна к внутреннему зеву, держа петлю кюретки касательно к стенке матки (рис. 23). Нет надобности после каждого движения выводить кюретку кнаружи: после того как достаточная часть плодного яйца будет отделена от стенки, кюреткой удаляют ее из полости. Корнцангом удаляются только части плодного яйца, задержавшиеся у наружного зева. Мы не рекомендуем, особенно начинающим врачам, входить в полость матки корнцангом, ибо большинство прободений происходит при манипуляциях им в полости матки (рис. 24). Осторожными движениями кюреткой выскабливается вся по-




Рис. 24. Перфорация матки абортангом.

лость матки в определенной последовательности, переходя с одной стенки полости на другую.

В заключение выскабливают полость матки средней и малой острой кюретками, обращая внимание на маточные углы. Выскабливание считается законченным, когда повсеместно слышится слабый хруст.

При искусственном аборте мы не производим смазывания или промываний полости матки.

По окончании выскабливания пулевые щипцы удаляют, шейка смазывается йодом. Для лучшего сокращения мат-

ки можно назначить в* первый день операции сокращающие матку средства и холод на низ живота.

В разбираемом случае № 17 пулевыми щипцами надо схватить переднюю губу шейки и низвести ее. Было бы весьма желательно расширение цервикального канала произвести расширителями с половинчатыми номерами, так как пациентка первобеременная и шейка матки с трудом будет поддаваться расширению.

При производстве аборта встречаются следующие осложнения:

1. Неподатливость цервикального канала. Нередки случаи, когда цервикальный канал не удается расширить дальше 5—6 номера гегаровских расширителей. Это чаще всего встречается у нерожавших женщин с конической плотной шейкой. В этих случаях показана гистеротомия.

Всякое форсированное расширение цервикального канала может повести к разрыву шейки матки, чаще в области внутреннего зева. При разрыве последующие номера расширителей входят без всякого сопротивления со стороны шейки, а при выскабливании кюретка в области внутреннего зева попадает в «ямку», неровность (непроникающий разрыв шейки). При подозрении на повреждение матки операцию необходимо прекратить, затампонировать влагалище, назначить антибиотики, холод на низ живота. При наличии медицинских показаний прерывание беременности после непроникающего разрыва матки можно произвести только гистерэктомией.

2. Перфорации матки можно избегнуть, если операцию производить осторожно, ясно представляя в каждый данный момент состояние полости матки и внесенного в нее инструмента.

При перфорации необходимо немедленно прекратить операцию аборта и произвести лапаротомию для остановки кровотечения и зашивания перфорационного отверстия. Если перфорация произведена перед окончанием аборта при опороженной и сократившейся матке и если есть уверенность в отсутствии повреждений внутренних органов и асептичности операции, то от чревосечения временно можно воздержаться и провести консервативное лечение. Дальнейшее наблюдение за состоянием больной покажет, нужно ли произвести чревосе-

чение (появление болей в нижней половине живота, тошнота, рвота, учащение и ослабление пульса, повышение температуры и пр.).

Ни одна операция аборта, даже в весьма опытных руках, абсолютно не гарантирована от опасности перфорации, поэтому она должна производиться только в условиях, при которых возможно произвести, в случае надобности, лапаротомию.

3. Кровотечение из матки возможно как во время, так и по окончании операции аборта. Во время операции кровотечение зависит от нарушения кюреткой или абортцангом целостности сосудов ворсинчатой оболочки, поэтому для прекращения кровотечения необходимо поторопиться с окончанием аборта.

После операции кровотечение наступает чаще вследствие атонии матки. В подобном случае назначение сокращающих матку средств и холод на низ живота могут быстро приостановить маточное кровотечение.

Поздний аборт

С л у ч а й 19. Гр. Г. К., 27 лет, имела 2 родов, последние—два года тому назад. Дату последних месячных не помнит. Страдает заболеванием сердца с 18-летнего возраста. За последние месяцы состояние резко ухудшилось: отеки, одышка, цианоз. Переведена из терапевтической клиники на прерывание беременности в связи с наличием митральной болезни со склонностью к декомпенсации. Матка соответствует 18—20 неделям беременности. Зев закрыт.

Операция искусственного прерывания беременности в поздние сроки представляет значительные трудности, поэтому она допустима только при наличии достаточно обоснованных медицинских показаний. В данном случае показано прерывание беременности, ибо с развитием беременности состояние беременной еще более ухудшится.

М е т о д ы производства прерывания беременности в поздние сроки: влагалищное кесарево сечение,

малое кесарево сечение,

метрейризм,

заоболочечное введение жидкости.

Здесь мы остановимся только на методике заоболочечного введения жидкости. Для вливания применяют раствор риваноля 1:2000, слегка подогретый, в коли-

честве 500—1000 мл (в зависимости от срока беременности). За два дня до операции беременной вводят внутримышечно до 60000 единиц фолликулина, а накануне для возбуждения маточных сокращений проводят метод А. Штейна.

После соответствующей подготовки беременной во влагалище вводят ложкообразное зеркало и подъемник. Шейка матки фиксируется пулевыми щипцами, и в полость матки без расширения канала шейки осторожно, стараясь не повредить целости плодного пузыря, вводят между оболочками и стенкой матки мужской металлический катетер, соединенный через резиновую трубку с большим шприцем емкостью 100—150 мл., и медленно впрыскивают нужное количество раствора.

Учитывая возможность занесения инфекции, необходимо тщательно стерилизовать всю систему, с помощью которой вводится жидкость (шприц, аппарат Боброва, воронка). Профилактически к вводимой жидкости мы рекомендуем прибавлять раствор 250000 ед. пенициллина.

Заоболочечное введение не всегда дает положительные результаты: иногда приходится повторно вводить жидкость; описаны случаи развития эндометрита в родах и полная инертность матки при нем. В этом случае аборт приходится заканчивать кровавым расширением шейки матки, однако уже в худших условиях.

Противопоказанием для заоболочечного вливания жидкости, по К. Н. Жмакину, являются: заболевания сердечно-сосудистой системы, печени, почек, беременность и миома, многоводие и др. Мы считаем, что этот метод прерывания беременности должен иметь весьма ограниченное применение.

В разбираемом случае противопоказано применение этого метода. Можно применить метрейриз или влагалищное кесарево сечение (см. соответствующую главу).

2. ПРЕЖДЕВРЕМЕННЫЕ РОДЫ

С л у ч а й 20. Гр. М. Л., 27 лет, имела одни самопроизвольные роды 3 года тому назад. В настоящее время беременна на 34-ой неделе. Болеет пиэлитом два месяца. Несмотря на длительное лечение в стационаре с применением антибиотиков, состояние беременной заметно ухудшается: исхудание, ознобы, гек-

тическая лихорадка, боли в области почек (из мочи выделена культура кишечной палочки, устойчивая к антибиотикам).

Шевеление плода ощущает. Сердцебиение плода ясное.

Ввиду тяжелого состояния беременной, показано прерывание беременности.

Искусственные преждевременные роды (Partus arte praematurus), т. е. прерывание беременности между 29 и 38 неделями, впервые предложенные в 1756 году Маколейем (Macauley), вскоре приобрели многих сторонников, видящих в них средство без большого риска со стороны матери получить живой плод в случаях, когда доношенный плод не может родиться без уменьшения объема, а чревосечение не может быть почему-либо произведено.

Распространение этой операции в основном было следствием большого процента заболеваний и смертности при кесаревом сечении. В настоящее время кесарево сечение дает столь небольшой процент осложнений, что операция искусственного прерывания беременности производится в весьма ограниченных случаях, требующих срочного прерывания беременности в интересах беременной, когда дальнейшее развитие беременности опасно для ее жизни.

Показания: 1. Заболевания сердечно-сосудистой системы с явлениями прогрессирующей декомпенсации;

2. Заболевания почек, не поддающиеся терапии;

3. Преждевременная отслойка плаценты;

4. Внутриутробная смерть плода.

Способы производства искусственных преждевременных родов: метрейриз и кесарево сечение (влагалищное или брюшностеночное). Ранее применяемые методы — прокол плодного пузыря и бужирование — в настоящее время не применяются, как неэффективные и дающие значительный процент осложнений.

В разбираемом случае преждевременные роды могут быть вызваны метрейризом после соответствующей подготовки беременной (инъекции фолликулина или синэстрола, дача слабительного, инъекции питуитрина и прием хинина).

Применением метрейриза можно будет добиться полного раскрытия шейки матки, после чего необходимо низвести ножку, подвесить к ней небольшой груз и тем закончить роды.

РОДОРАЗРЕШАЮЩИЕ ОПЕРАЦИИ

Операции этой группы непосредственно способствуют искусственному окончанию родового акта. К ним относятся:

1. Извлечение плода за тазовый конец.
2. Наложение акушерских щипцов.
3. Выжимание плода.
4. Кесарево сечение.

1. ИЗВЛЕЧЕНИЕ ПЛОДА

Извлечение
плода за ножку

Случай 21. Гр. С. Д., 32 лет, 3-ьи роды. Беременность доношенная. Родовая деятельность началась накануне и отошли воды. Схватки стали реже и слабее. Отходит меконий. Таз нормальный. Правсе переднее ягодичное предлежание. Сердцебиение плода — 162 уд. в 1 мин. Пузыря нет. Полное открытие маточного зева. Во влагалище — правая ножка. Ягодицы плотно вкслснены в таз. Диагноз: неполное ножное предлежание, вторичная слабость родовых потуг.

Для усиления родовой деятельности введено подкожно 0,5 мл питуитрина. Через $\frac{1}{2}$ часа после первого осмотра потуги не усилились, положение плода то же самое, сердцебиение плода — 172 уд. в 1 мин. Ввиду затянувшихся родов и угрожающего состояния плода, необходимо закончить роды извлечением плода.

Под извлечением плода (*Extractio foetus*), в отличие от извлечения щипцами или краниокластом, подразумевается ручное извлечение плода за нижний конец тела, т. е. за ножку или ягодицы. Операция эта, в отличие от ручного пособия, производится по специальным показаниям со стороны роженицы или плода и при соответствующих условиях.

Показания. Показаниями для операции извлечения плода служат угрожающие с о с т о я н и я м а т е р и, требующие быстрого окончания родов:

а) тяжелые заболевания сердца, легких, почек;

б) эклампсия;

в) эндометрит в родах;

г) преждевременная отслойка плаценты;

д) вторичная слабость родовых потуг.

Показанием со стороны плода является асфиксия (учащение или замедление и ослабление сердцебиения). Отхождение мекония при ягодичном предлежании не всегда является признаком наступившей асфиксии плода.

Условия. Необходимыми условиями для производства извлечения плода являются:

а) полное раскрытие зева;

б) отсутствие плодного пузыря;

в) соответствие размеров головки плода и родового канала.

Соблюдение этих условий крайне необходимо, ибо при этой операции плод извлекается форсированно, и всякое препятствие может отразиться пагубно как на состоянии матери, так и плода. Извлечение плода до полного раскрытия зева может повлечь за собой разрыв шейки матки и асфиксию плода (затруднение при извлечении головки), а всякое несоответствие размеров плода и таза может послужить препятствием к извлечению живого доношенного плода. При показаниях к извлечению без наличия требуемых условий можно создать таковые производством соответствующих подготовительных акушерских операций: при отсутствии полного раскрытия зева, в зависимости от случая, производят кровавое или некровавое расширение маточного зева; целый пузырь должен быть разорван рукой, введенной во влагалище для извлечения ягодиц; при узости влагалища и вульвы (рубцы) показан разрез по Шухарду. В случае отсутствия возможности создать необходимые условия (например, узкий таз) нужно извлечение заменить другой акушерской операцией.

Техника. Операцию извлечения необходимо производить на поперечной кровати или на операционном столе. Наркоз не обязателен, но лучше роженице дать поверхностный ингаляционный наркоз, чтобы она не мешала оператору своими движениями при извлечении плода. Необходимо иметь

готовыми стерильные полотенца для обхватывания ими скользкого, благодаря смазке, туловища плода.

Операцию извлечения плода за ножки делят на 4 периода:

- 1) извлечение ножек и туловища до пупочного кольца;
- 2) извлечение туловища до угла лопаток;
- 3) освобождение ручек;
- 4) освобождение головки.

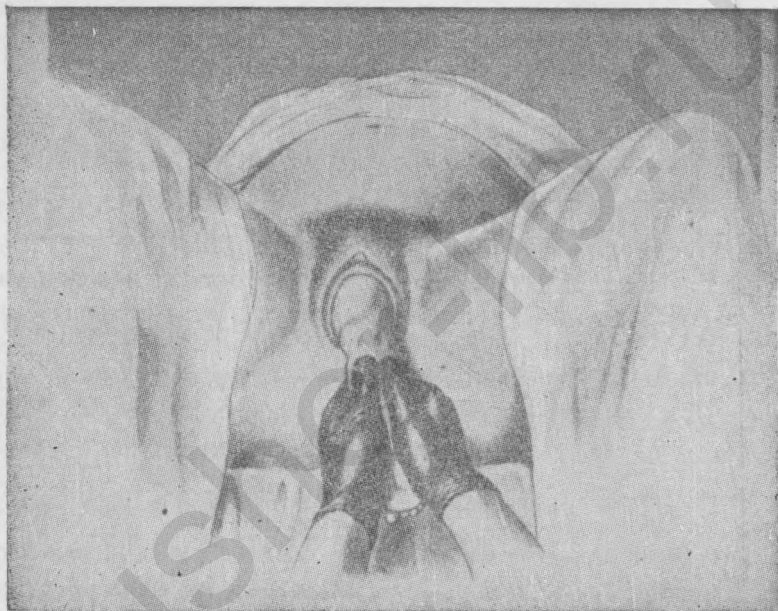

Рис. 25. Расположение рук при извлечении за голень.

Первый период извлечения — от ножек до пупочного кольца — производится медленно, без особого насилия, между тем как 2—4-ый периоды должны быть закончены в возможно короткий срок, т. к. головка, проходя через таз, сдавливает пуповину и может наступить асфиксия плода.

Находящуюся во влагалище ножку оператор захватывает двумя пальцами одноименной руки и выводит ее наружу. Голень плода захватывается обеими руками так, чтобы большие пальцы лежали на задней поверхности по длине конечности (рис. 25). Тракции, выжидая потуги, производятся книзу. По мере рождения ножки, руки постепенно передвигаются ближе

к половой щели (рис. 26). При появлении в половой щели передней ягодицы, тракции производятся горизонтально, к себе, а затем кверху, пока со стороны промежности не покажется задняя ягодица, в паховый сгиб которой вводится для облегчения извлечения указательный палец одноименной руки. При

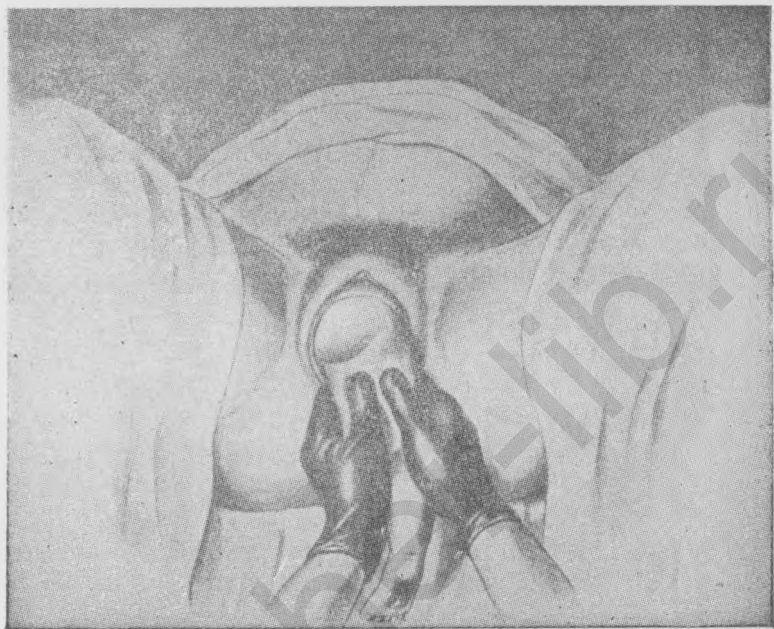

Рис. 26. Расположение рук при извлечении за бедро.

извлечении ягодиц не следует низводить вторую ножку, так как, во-первых, ее легко можно повредить, а во-вторых, рождение ножки совместно с туловищем лучше расширяет родовые пути и облегчает извлечение головки. Дальнейшие тракции до прорезывания пупочного кольца производятся в горизонтальном направлении. Этим заканчивается первый период извлечения.

Если выпавшая ножка окажется задней, то она при потугах часто направляется к симфизу (происходит ротация плода). Этой тенденции надо помочь, и при тракции книзу одновременно производить ротацию ножки и подвести ее под симфиз, т. е. заднюю ножку сделать передней. Благодаря этому, возможное осложнение — рождение плода в заднем виде — может быть своевременно исправлено, и роды благополучно закончатся. При извлечении ягодиц и туловища, во избежание соскальзы-

вания рук из-за жировой смазки, лучше обворачивать тазовый пояс плода стерильным полотенцем.

При появлении в половой щели пупочного кольца некоторые авторы предлагают осмотреть пуповину и при натянутости ослабить ее. Нам кажется, что всякое потягивание пуповины опасно, поэтому лучше пуповину не трогать, а поспешить с извлечением плода.

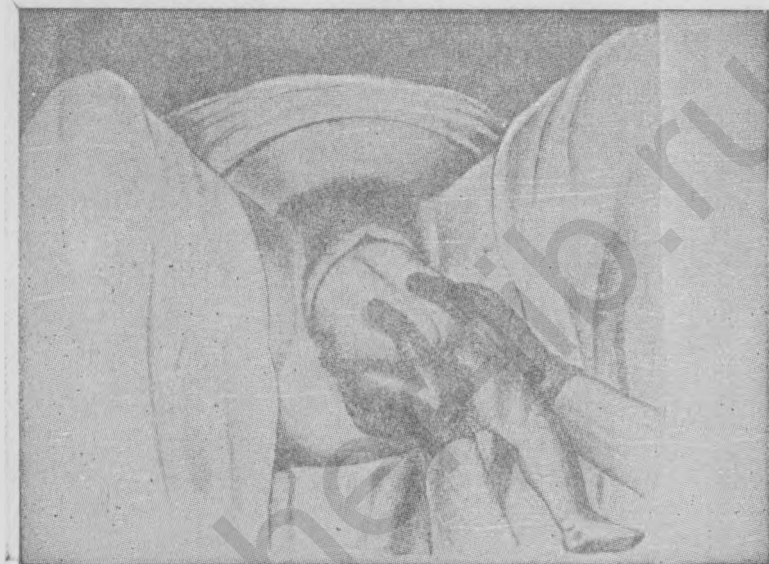


Рис. 27. Расположение рук при извлечении за таз.

Во втором периоде руки оператора расположены так же, как и в конце первого периода, т. е. на тазовом поясе плода с указательными пальцами в паховых сгибах, а большими — на ягодицах (рис. 27). Всякое переключивание рук выше, на область живота, может повлечь за собой тяжелые повреждения паренхиматозных органов (печень) брюшной полости.

Тракции плода во втором периоде производятся книзу, в косом размере выхода таза. С появлением под симфизом нижнего угла передней лопатки заканчивается второй период извлечения.

В третьем периоде извлекаются ручки, руководствуясь следующими положениями:

1. Как ножки, так и ручки плода извлекаются одноимен-

ыми руками оператора, т. е. левая ручка плода — левой рукой оператора, правая — правой.

2. Ручки извлекаются со стороны промежности.

Для извлечения ручек захватывают обе ножки в области лодыжек рукой, одноименной с передней ручкой плода, и резко поднимают все туловище кверху, в направлении пахового сгиба матери той стороны, куда смотрит передняя поверхность туловища плода. Указательный и средний пальцы руки, одноименной с задней ручкой, вводят во влагалище со стороны промежности и, скользя по плечу до локтевого сгиба, легким надавливанием на локтевой сгиб выводят ручку кнаружи. Ручка выводится, скользя по лицу и груди (рис. 28).



Рис. 28. Извлечение ручки.

Как только освободилась задняя ручка, оператор охватывает туловище плода обеими руками в области грудной клетки и поворачивает его по продольной оси так, что переднее плечо подходит к промежности, и, следовательно, задняя освобожденная ручка — к симфизу. Вторая ручка, ставшая задней, выводится так же как и первая. Освобождением второй ручки заканчивается третий период извлечения плода.

Извлечение головки (четвертый период) производится различными способами. Наиболее распространен метод выведения головки по Морисо-Левре-Ляшпель (Mauriceau-Lev-

ret-Lachapelle), так называемый, французский способ: положив туловище плода брюшком на предплечье той руки, которая последняя извлекала ручку плода, оператор вводит указательный палец этой руки в ротик плода и, отдавливая нижнюю челюсть книзу, сгибает головку. Наружная рука оператора захватывает шейно-затылочную область плода между указательным и средним пальцами и извлекает головку (рис. 29).

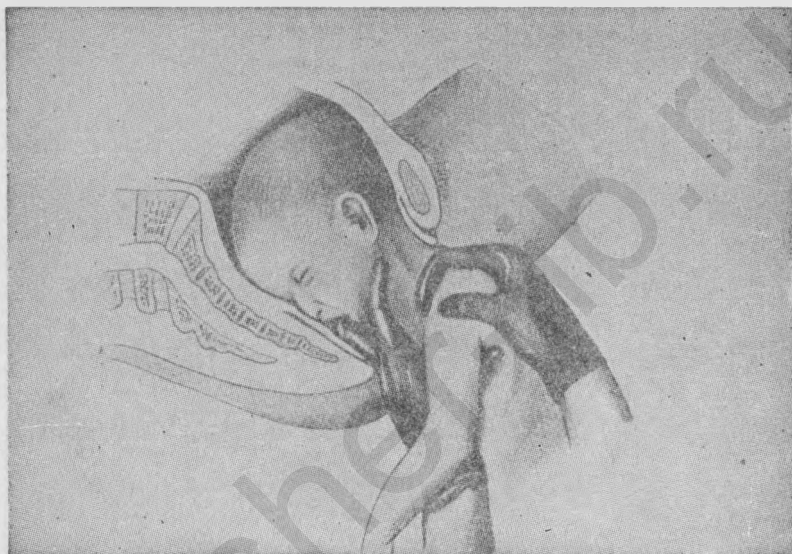

Рис. 29. Извлечение головки по Морисо-Левре-Ляшапель.

Головка при извлечении должна проделать тот же механизм, как и при нормальных родах: вход в таз должна пройти в поперечном размере, полость таза— в косом, выход из таза— в прямом. Извлечение головки производится в направлении, соответствующем проводной линии таза: у входа тракции производятся книзу, в полости— по горизонтали, к себе, а у выхода таза— вверх. При появлении подзатылочной ямки под симфизом, тракции наружной рукой прекращаются, головку же выводит внутренняя рука, вращая ее вокруг подзатылочной ямки. Из-за промежутиости показывается личико, лобик, а затем выходит вся головка. Таким образом, влекущей рукой является наружная, а внутренняя удерживает головку в состоянии флек-

сии и тем способствует рождению головки малым косым размером.

В способе Морисо-Левре-Ляшапель недостатком является давление пальцем на нижнюю челюсть, которая очень легко может быть повреждена. Поэтому способ С м е л л и (Smellie), в особенности для начинающего, более безопасен. Он отличается от вышеописанного тем, что указательный и средний пальцы внутренней руки давят на верхнюю челюсть в области fossae caninae и производят флексию головки. Этим избегается опасность повреждения нижней челюсти.

По способу М а р т и н-В и г а н д а (Martin-Vigand), внутренняя рука оператора действует как и при французском способе, а наружная рука давит на головку (выжимает ее) со стороны брюшных покровов матери. Этот способ применим только при глубоком наркозе или при податливой брюшной стенке.

В разбираемом нами случае после предварительной подготовки роженицы и поверхностного наркоза приступаем к извлечению по изложенному выше способу. Выпавшая во влагалище правая ножка извлекается правой рукой. Передней ягодичей окажется правая, а задней, обращенной к промежности, — левая. В паховый сгиб левой ягодичи вводится указательный палец левой руки. При извлечении плечиков передним окажется правое; поэтому сначала извлекается со стороны промежности левой рукой левая ручка плода. Туловище при этом вытягивается кверху, в сторону левого пахового сгиба матери. Второй извлекается правой рукой правая ручка плода, подведенная к промежности; туловище при этом направлено к правому паховому сгибу матери.

Для извлечения головки плод кладется плашмя, животиком на правую руку, указательный и средний пальцы которой вводятся во влагалище для извлечения головки. Наружной, влекущей рукой в нашем случае является левая.

Ввиду того, что роженица многорожавшая, а размеры плода не внушают опасений, извлечение произведется без особых затруднений.

Извлечение плода
за обе ножки

С л у ч а й 22. Гр. С. К., 24 лет, 2-ые роды. Беременность срочная. Родовая деятельность началась накануне. Воды отошли утром. Схватки слабые и редкие. Таз нормальный. Положение плода — левое продольное. Предлежащая

часть — обе ножки во влагалище. Маточный зев открыт полностью. Плод живой. Повторные сильные ознобы, повышение температуры до 39,9°. Грязно-гнивные выделения. Случай полного ножного предлежания и эндометрита в родах. Имеются условия для быстрого окончания родов извлечением плода, к чему немедленно надо приступить.

Извлечение плода при полном ножном предлежании отличается от извлечения за ножку (неполное ножное предлежание) только течением первого периода операции. При нем извлечение начинается сразу за обе ножки, которые захватываются одноименными руками оператора (правая — правой, левая — левой). Большие пальцы располагаются вдоль ножек по задней поверхности, а остальные пальцы обхватывают конечности спереди. По мере извлечения ножек руки переключаются кверху, ближе к половой щели. Извлечение ягодиц и туловища — как при неполном ножном предлежании.

**Извлечение плода
за ягодицы**

Случай 23. Гр. А. Т., 33 лет, 8-ые роды. Все предыдущие роды без особенностей. Роды начались за два дня; температура 37,5; околоплодные воды, весьма обильные, отошли накануне. Схватки слабые. Таз нормальный; брюшные покровы дряблы; имеется расхождение прямых мышц. Сердцебиение плода слева, выше пупка — 140 уд. в 1 мин. Пузыря нет. Маточный зев открыт полностью. Вколочены ягодицы. Первое неполное ягодичное предлежание.

Роды затянулись вследствие слабости родовой деятельности, вызванной частыми предыдущими родами, дряблостью брюшной стенки и обилием околоплодных вод. Если повторные инъекции питуитрина (2 раза по 0,3 мл с получасовым промежутком) не усилят родовую деятельность, то необходимо приступить к извлечению плода за ягодицы.

Извлечение плода за ягодицы является одной из трудных операций в акушерстве. Поэтому при смешанном ягодичном предлежании желательно попытаться низвести переднюю ножку и превратить в неполное ножное предлежание. При полном ягодичном предлежании и особенно при вколоченных в таз ягодицах низведение ножки весьма затруднительно и чаще не удается.

Извлечение плода за ягодицы производят ручным способом или, в крайнем случае, инструментами.

При ручном способе вводят во влагалище руку, соответствующую передней ягоде, и указательным пальцем проникают в передний паховый сгиб. Для облегчения тракций желательнее указательным пальцем другой руки проникнуть в задний паховый сгиб, но это обычно не удается. Крепко ухватив сгиб введенным крючкообразно согнутым пальцем, производят тракцию сначала книзу, при опускании ягодиц в полость таза — к себе, а при прорезывании — кверху. Как только в половой щели показывается задняя ягодица, указательный палец другой руки, отодвигая промежность, проникает в задний паховый сгиб и в дальнейшем извлечение ягодиц и всего туловища производится обеими руками. Ножки рождаются вместе с туловищем, и нет надобности извлекать их отдельно (рис. 30).



Рис. 30. Извлечение за ягодицы.

Необходимо помнить, что указательный палец должен давить в направлении пахового сгиба, а не перпендикулярно к бедру; в последнем случае возможны переломы головки бедра. При высоком расположении ягодиц приходится применять большую силу, чтоб извлечь ягодицы, тем более, что чаще удается проникнуть только пальцем одной руки. Для облегчения

тракций оператору приходится менять уставшую руку, а для увеличения силы тракций — всей наружной рукой захватывать внутреннюю руку выше запястья и тянуть ее.

Нередки случаи, когда извлечение плода за высоко сидящие ягодицы не удается. В этих случаях можно прибегнуть к извлечению с помощью петли, крючка или щипцов.

При низведении петель проводят через передний, желательнее и задний, паховый сгиб конец стерильного марлевого бинта и выводят его наружу. Образуется петля, которой тянут туловище плода книзу, в направлении, как и при извлечении пальцем. Петля легко может соскочить с пахового сгиба на бедро и вызвать перелом бедра, поэтому пользование ею небезопасно для плода.

При недоступности пахового сгиба пользуются специальным крючком Смелли, который вводится в задний паховый сгиб, и им производится извлечение плода. Опасность перелома бедра и повреждения брюшной стенки плода при этом велика, поэтому применение крючка или петли допустимо только при мертвом плоде.

Предложены также специальные ягодичные щипцы, с помощью которых производится извлечение за ягодицы. Щипцы эти представляют пару ягодичных крючков, соединенных замком наподобие головных щипцов. Каждая ложка щипцов накладывается в отдельности в соответствующие паховые сгибы и соединяется с другой в замке. Опасность от применения щипцов та же, что и от крючка.

Некоторые авторы предлагают пользоваться при извлечении ягодиц головными щипцами, но пользование ими весьма опасно, ибо они легко соскальзывают и могут повредить как мягкие родовые пути, так и нанести тяжелые увечья плоду.

В нашем случае ручное извлечение плода за ягодицы возможно произвести, так как пациентка многорожавшая, с весьма податливыми и дряблыми стенками влагалища. Благодаря этому, удастся проникнуть в оба паховых сгиба и произвести низведение ягодиц.

О с л о ж н е н и я. Извлечение плода может представить различные трудности в зависимости от условий, при которых производится операция. Здесь рассмотрим главные из них.

В случае выпадения или ошибочного извлечения задней ножки, передняя ягодица упирается в симфиз, и роды затруд-

няются. В этом случае, как было упомянуто выше, при дальнейших тракциях часто наблюдается тенденция поворота плода вокруг продольной оси и тем самым перехода задней ножки в переднюю. Если при тракциях не удастся изменить положения плода, то необходимо попытаться низвести вторую ножку, переднюю, и неполное ножное предлежание превратить в полное.

При извлечении туловища плода ручки могут разогнуться и запрокинуться за голову. Выведение их может представить определенные трудности, так как необходимо проникнуть глубоко в полость матки полурукой или полной рукой и, схватив за предплечье, осторожно согнуть ручку в локтевом сгибе и сместить ее мимо головки книзу. Всякое потягивание за плечо запрокинутой ручки вызовет немедленный перелом его.

Ручки могут быть запрокинуты назад, за затылок. Такое положение может получиться при повороте туловища для извлечения задней ручки: разогнутая ручка может не последовать за движением туловища и запрокинуться за затылок. В этом случае попытка низвести ручку по спинке всегда приводит к ее перелому. Для исправления положения необходимо произвести обратный поворот туловища, благодаря чему ручка опять очутится с лицевой стороны плода. Извлечение ручки нужно будет произвести уже со стороны симфиза при резком потягивании туловища книзу.

В затруднительных случаях Бумм (Витт) предлагал переломить ручку приблизительно посередине диафиза плечевой кости, после чего она легко может быть выведена. Хотя переломленная ручка быстро срывается, тем не менее большинство акушеров к такому приему относится отрицательно (рис. 31 и 32). Н. Н. Феноменов считает, что при затянувшемся освобождении ручек лучше пожертвовать плодом в интересах матери.

Наибольшую трудность при извлечении головки представляет задний вид ягодичного предлежания, т. е. когда при извлечении головка обращена затылком к крестцу, а личиком — к симфизу. Уже при извлечении туловища, как изложено выше, необходимо задний вид перевести в передний. Если же это не удалось, то приступают к извлечению головки в заднем виде.

Если головка при заднем виде успела опуститься в таз,

по способу Смелли производят сильную флексию головки и при одновременной тракции туловища книзу стараются на-



Рис. 31. Перелом плеча при извлечении плода (собств. набл.)



Рис. 32. Та же ручка через 2 недели (собств. набл.).

давливанием на челюсть вывести со стороны симфиза личико, а затем и всю головку плода. При неудаче этого приема,

удерживая головку в состоянии флексии, быстрым влечением за ножки резко поднимают туловище плода в направлении к брюшной стенке матери. При этом движении головка плода выкатывается со стороны промежности.

Головка, находясь в дефлексии, может не опуститься в полость таза и упереться подбородком в симфиз. В этом случае введенной плашмя рукой лучше отвести подбородок от симфиза, усилить флексию и резким движением кверху за ножки отвести *ad maximum* туловище плода к брюшной стенке матери. Головка родится из-за промежности, имея неподвижной точкой вращения (гипомохлион) область трахеи.

При неблагоприятном вставлении головки извлечение облегчается приданием роженице положения по В а л ь х е р у (увеличение прямых размеров таза).

Прогноз. Прогноз для матери находится в связи с возможностью инфекции или повреждений родовых путей матери при извлечении плода. Для матери операция представляет меньше опасности, чем для плода в тех случаях, когда имеются соответствующие условия для ее производства. При этой операции наблюдаются разрывы нижнего сегмента и шейки матки, промежности и влагалища. Все эти осложнения чаще получаются в результате несоответствия родового канала с размерами головки.

Прогноз для плода значительно хуже, особенно у первородящих. Одним из частых повреждений являются переломы позвоночника, чаще в шейной области, как следствие неправильного извлечения или несоответствия размеров таза и головки.

При неумелом и форсированном выведении конечностей, как отмечено выше, могут произойти переломы рук или ног. Переломы рук чаще наблюдаются в плечевой, а ног—в бедренной кости. Нередки и переломы ключицы.

2. щипцы

Акушерские щипцы (*Forceps obstetrica*) являются инструментом, с помощью которого извлекают плод за головку. В старое время назначение щипцов видели в уменьшении размеров головки плода, в настоящее же время операция наложения щипцов применяется с целью замены от-

сутствующей или ослабевшей силы родовых потуг и, следовательно, роды щипцами должны соответствовать физиологическому акту.

Краткие исторические данные. С начала XVII века акушерские щипцы являлись наследственным секретом врачей из семейства Чемберленов. Для сохранения своей тайны (весьма прибыльной) щипцы накладывались ими в комнате наедине с роженицей, под простыней. Один из Чемберленов (Chamberlen), желая продать свой секрет, прибыл в Париж (1670 г.), где ему было предложено продемонстрировать свое искусство на роженице с абсолютно узким тазом. После многих безрезультатных попыток извлечь плод владельцу секрета щипцов пришлось ретироваться из Парижа. Секрет свой он продал в Голландии (1693 г.). С этих пор секрет щипцов переходит из рук в руки и вскоре становится предметом спекуляции. В XVIII веке гентский хирург Пальфин (Palfyn) вновь изобретает щипцы и докладывает об этом в Парижской академии (1723 г.), благодаря чему щипцы становятся достоянием широких врачебных масс.

В России впервые щипцы были наложены в 1765 г. в Москве И. Ф. Эразмусом, проф. Московского Университета; щипцами Левре была извлечена живая доношенная девочка на пятый день после отхождения вод.

Со времени изобретения первой модели щипцы подверглись значительным модификациям, и в настоящее время насчитывается до 300 различных моделей.

Щипцы состоят из двух половин: правой и левой ветви (ложки). На левой ветви имеется замок, а на правой—соответствующая выемка для соединения с левой ветвью. Каждая ветвь состоит из двух неравных частей: меньшая часть—рукоятка с выемками на боковой поверхности для лучшего захвата рукой и боковым выступом (крючок Буша—Busch) и большая часть—собственно ложка с двумя кривизнами: головной, соответствующей выпуклости головки плода, и тазовой, соответствующей проводной линии таза. Длина щипцов должна быть не свыше 40 см, вес—750,0—800,0 гр; головная кривизна—8 см. Верхние концы ложек должны отставать друг от друга на 2—2½ см (рис. 33).

Французские щипцы Левре (A. Levret)—наиболее длинные и имеют прочный замок; английские—

Симпсона (Simpson)—короткие, со скользящим замком; немецкие—Негеле (Naegele)—средние между английскими и французскими (короткие, но с устойчивым замком). В этих трех моделях ветви щипцов перекрещиваются в замке и имеется тазовая кривизна.

В 1865 г. И. П. Лазаревичем был предложен новый тип щипцов («русские щипцы»), который значительно отличается от описанных выше: щипцы эти лишены тазовой кривизны, и ветви их не перекрещиваются (параллельны). Щипцы Лазаревича в дальнейшем подвергались модификации как самим автором, так и другими.

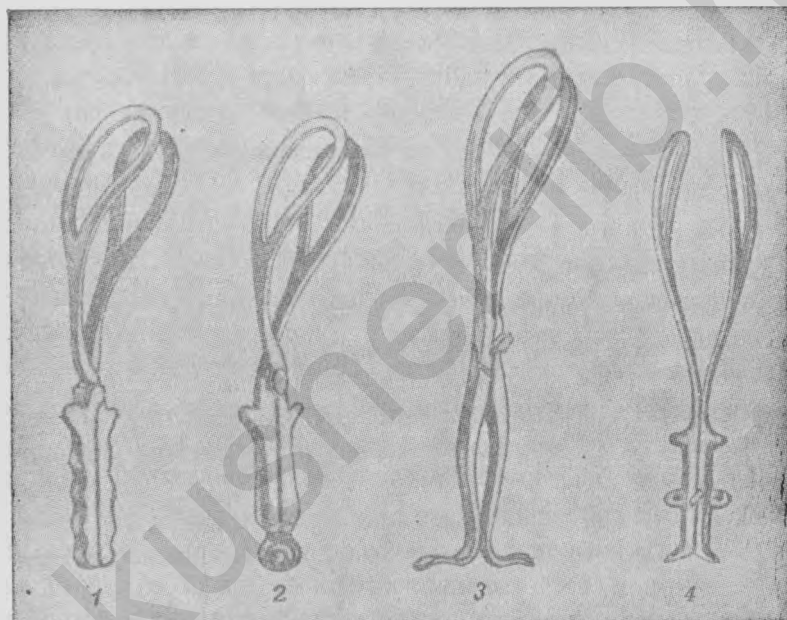


Рис. 33. Акушерские щипцы.

1—щипцы Феноменова—Симпсона; 2—щипцы Негеле;
3—щипцы Левре; 4—щипцы Лазаревича.

Наибольшее распространение получили у нас английские щипцы Симпсона в модификации Н. Н. Феноменова, и немецкие—Негеле.

Область применения щипцов в настоящее время в сравнении с прошлым веком значительно сужена, и щипцы применяются только при строгих показаниях и при соответствующих условиях.

Случай 24. Гр. Х. Н., 23 лет, 1-ые роды, срочные. Во время беременности перенесла дизентерию; резкое общее исхудание, упадок сил. Температура—37,5. Роды продолжают 2 дня. Живот напряженный. Таз нормальный. Спинка плода—слева, спереди. Сердцебиение плода—162 уд. в 1 минуту, несколько приглушенное. Головка—стреловидным швом в прямом размере выхода таза. При потугах (редких и слабых) в половой щели показывается головка.

В данном случае затянувшиеся роды нужно объяснить слабостью родовых потуг в результате общего упадка сил роженицы.

Благодаря долгой задержке головки в полости таза наступила опасность для плода, требующая ускорения родового акта.

При вколоченной в таз головке и живом плоде роды возможно закончить наложением щипцов.

Показания. Показаниями для наложения щипцов служат угрожающие состояния роженицы и плода, требующие, как и при операции извлечения плода, срочного окончания родового акта. Таковыми являются: декомпенсированные пороки сердца, тяжелые заболевания легких и почек, эклампсия, острая инфекция, сопровождающаяся поднятием температуры тела, асфиксия плода. Кроме этих общих и для других акушерских операций, имеются специальные показания для щипцов:

1. **Вторичная слабость родовых сил.** При некотором несоответствии головки плода с тазом матери в первом периоде родов матке приходится употребить большую силу для преселения препятствий со стороны входа в таз. В связи с этим, а также при наличии некоторых других моментов (гидрамнион, частые повторные роды, слабость брюшного пресса и др.) во втором периоде родов матка может проявить недостаточность, и родовая деятельность может значительно ослабеть или даже вовсе приостановиться. В этих случаях при задержке головки в полости таза более 5—6 часов у первородящих и более 2—3 часов у многорожавших показано окончание родов щипцами.

2. Сужение выхода таза. При воронкообразном и кифотическом тазах головка может пройти через вход и полость таза, но задержаться у суженного выхода. В этих случаях показано наложение щипцов.

3. Сопротивление мягких частей таза. У лиц, страдавших до родов вагинизмом, и у старых первородящих головка плода при прохождении через таз, особенно у выхода, встречает сильное сопротивление со стороны напряженных мышц тазового дна. Это сопротивление бывает столь сильным, что сильные потуги не могут его сломить. В этом случае роды могут быть закончены разрезом по Шухарду или наложением щипцов.

4. При неблагоприятном вставлении головка может на долгое время задержаться в полости таза и вызвать прижатие мягких частей родового канала и соседних органов (мочевой пузырь, прямая кишка) к симфизу или крестцу. Одновременно сам плод подвергается опасности асфиксии. Во многих случаях неблагоприятного вставления головки можно щипцами бережно закончить роды, за исключением лицевого предлежания с подбородком, обращенным кзади, когда роды не могут закончиться без уменьшения объема головки.

Условия, при которых накладываются щипцы, должны гарантировать, по возможности, жизнь и здоровье матери и плоду. Поэтому необходимо предварительно убедиться в наличии условий для операции наложения щипцов. Условия эти следующие:

1. Шейка матки должна быть полностью раскрыта, в противном случае при введении щипцов, а тем более при тракциях произойдет разрыв шейки.

2. Пузырь должен быть разорван, и оболочки оттянуты за головку. Накладывание щипцов при целом плодном пузыре может повлечь за собой во время извлечения плода преждевременную отслойку плаценты. Опасность при этом тем больше, чем длительнее происходит извлечение плода.

3. Головка должна быть нормальной величины. Всякое отклонение от нормальных размеров головки является противопоказанием для наложения щипцов. При слишком малой головке плод является или недоношенным, или налицо пороки развития (микроцефалия и др.); щипцы

же накладываются с целью получить живого и доношенного ребенка, в противном случае нет надобности подвергать мать опасностям этой операции. Чрезмерно большая головка также является противопоказанием: при гидроцефалии плод нежизнеспособен, а при гигантском плоде извлечение головки сопровождается тяжелыми повреждениями для матери и плода.



Рис. 34. Введение левой ложки.

4. Таз не должен быть узким. Назначением щипцов является замена отсутствующей *vis a tergo* для изгнания плода, а не уменьшение головки. При узких жетазях извлечение живого доношенного плода (без уменьшения головки) невозможно. Поэтому для накладывания щипцов необходимо, чтоб *conj. vera* была не ниже 8—8½ см. Щипцы могут быть наложены и в некоторых случаях сужения выхода таза (см. показания).

5. Плод должен быть живой, так как мертвый плод можно извлечь перфорацией и краниоклазией с меньшей опасностью для матери.

6. Головка должна плотно сидеть в тазу. Наложение щипцов на высокостоящую подвижную голов-

ку («высокие щипцы») давало высокую смертность детей и частые повреждения у рожениц. В настоящее время щипцы накладываются только при вколоченной в таз головке, т. е. когда головка прошла вход таза и стреловидный ее шов находится в прямом размере выхода (положение головки в Zangengerecht) или в одном из косых размеров полости таза. При этом положении щипцы, накладываемые в поперечном или косом размере таза, ложатся на головку в бипариетальном размере и являются безопасными для плода. При высоких же щипцах, при нахождении стреловидного шва в поперечном размере таза, щипцы ложатся в прямом размере головки, т. е. на личико и затылочную область, и причиняют тяжелые повреждения.

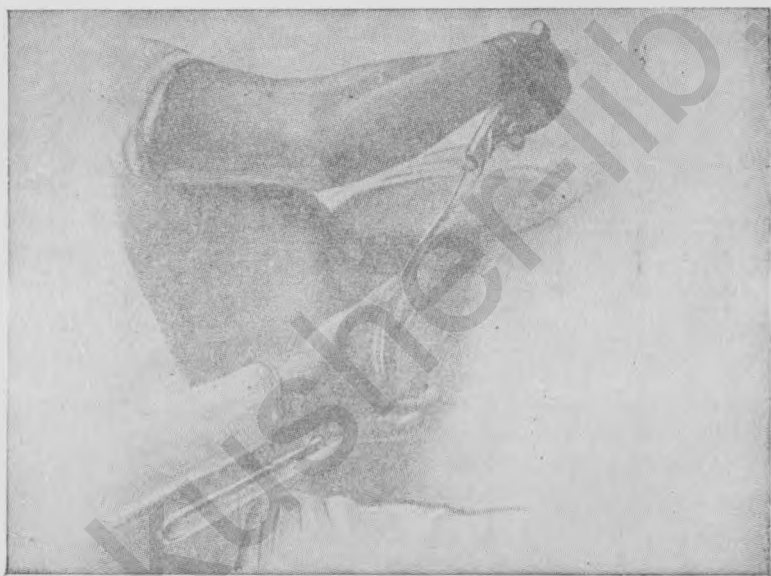


Рис. 35. Введение правой ложки.

Техника. Наложение щипцов (*Applicatio forcipis*) нужно производить на поперечной высокой кровати или лучше на операционном столе, так как извлечение акушеру легче производить стоя.

Операцию наложения щипцов лучше производить под наркозом, так как роженица может мешать оператору и своими резкими движениями вызвать осложнения (разрывы). С момента начала тракций дачу наркоза нужно прекратить.

Мочевой пузырь должен быть опорожнен катетером, введение которого облегчается легким отдавливанием оператором головки плода кверху.

После соответствующей подготовки роженицы приступают к операции. Предварительно необходимо проверить щипцы, замкнуть их и в таком виде положить на стол. Перед накладыванием для проверки положения головки снова производят под наркозом внутреннее исследование: большая головная опухоль может затруднить решение вопроса— прошла ли головка своей большой окружностью вход в таз. Если промонторий не доступен для исследуемых пальцев, то вопрос решается положительно.

Техника накладывания щипцов находится в зависимости от положения головки, гесп. стреловидного шва. В нашем слу-

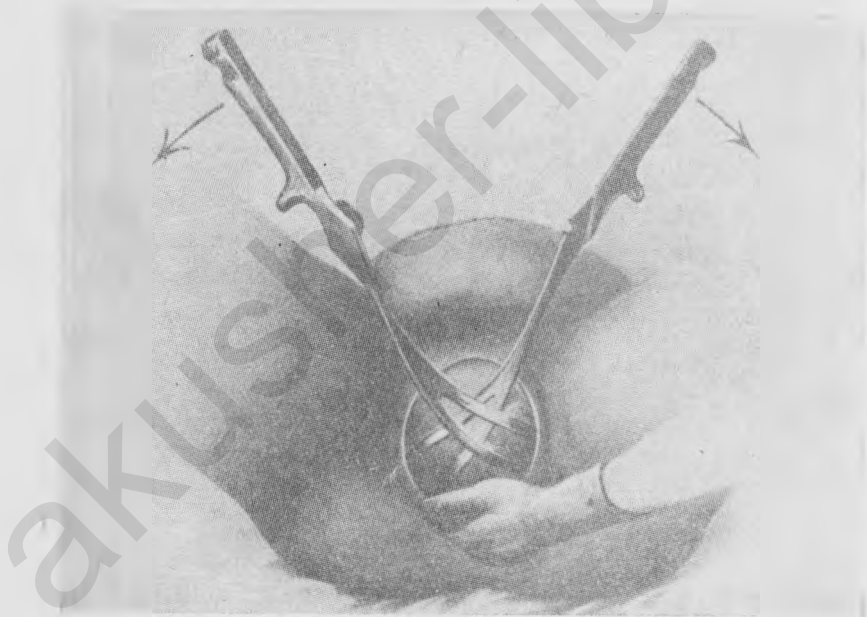


Рис. 36. Направление движения ложек.

чае после соответствующей подготовки роженицы, под наркозом приступаем к накладыванию щипцов. Повторное внутреннее исследование дало те же результаты, т. е. стреловидный шов в прямом размере выхода; промонторий недостижим.

В этом случае щипцы должны быть наложены в поперечном размере таза следующим образом:

1-й момент. Левая ложка щипцов («мужская») захватывается левой рукой, как писчее перо (тремя пальцами), и вводится первой в левую сторону влагалища. Рукоятка отводится к правому паху роженицы и устанавливается почти вертикально. Два (указательный и средний) или четыре пальца правой руки вводятся во влагалище между головкой и левой половиной таза. Верхушка ложки устанавливается в желобок между указательным и средним пальцами, а большой палец правой руки прикладывается к нижнему ребру ложки. Щипцы вводятся без применения значительной силы и по мере введения отклоняются справа налево, опускаются до горизонтального положения.



Рис. 37. Замыкание щипцов.

Ложка при этом движется соответственно выпуклости головки и кривизне таза. Введенными во влагалище пальцами контролируется и регулируется правильность поступательного движения ложки и защищаются мягкие части родового канала от захвата их щипцами. Когда ложка вплотную охватила головку,

выводится правая рука, а рукоятка передается для удержания помощнику. После этого во влагалище вводятся пальцы левой руки, а правой рукой вводится правая ложка в правую сторону влагалища по тем же правилам, как и левая (рис. 34, 35 и 36).

2-й момент. Отдельно введенные ложки щипцов должны быть замкнуты, для чего рукоятки схватываются полной рукой, и, надавливая большими пальцами на крючки Буша, вставляют замочную часть правой ветви в углубление левой. Если обе ложки наложены правильно, то замыкание удастся легко, без применения силы (рис. 37.)

Во избежание чрезмерного сжатия головки щипцами и выскальзывания их из рук между рукоятками прокладывается стерильное полотенце, концами которого обвертывается вся рукоятка.



Рис. 38. Положение рук при тракциях.

3-й момент. В случае неправильного наложения щипцов при трaкции могут соскользнуть и нанести повреждения матери. Во избежание этого нужно произвести пробную трaкцию, предварительно обследовав указательным пальцем, не захвачены ли щипцами мягкие части родового канала. Рукоятка щипцов захватывается всей рукой и, приложив указательный палец к головке, производится небольшая трaкция. Если

головка следует движениям щипцов, значит щипцы хорошо захватили головку. Некоторые авторы, довольствуясь только обследованием пальцем, высказываются против пробной тракции.

4-й м о м е н т. Извлечение плода лучше произвести стоя, с отведенной назад правой ногой. Рукоятка крепко захватывается правой рукой, кистью поверх щипцов, расположив указательный и средний пальцы на крючках Буша.левой рукой рукоятка захватывается снизу. В таком положении приступают к тракциям, т. е. к извлечению плода (рис. 38 и 39).

Тракции производятся по направлению проводной оси таза (в нашем случае — к себе, горизонтально) с силой, постепенно нарастающей в начале и убывающей в конце каждой тракции. Между тракциями — пауза. Тракции должны соответствовать нормальным родовым потугам.

По мере выведения головки необходимо пальцем проверять местонахождение подзатылочной ямки: как только она подойдет под нижний край симфиза, необходимо приступить к выведению головки из-под промежности.

Для этого акушер захватывает рукоятку щипцов одной рукой поперечно, а другой рукой защищает промежность (рис. 40). В это время акушеру удобнее стоять сбоку от роженицы.

5-й м о м е н т. Щипцы снимаются только после рождения головки: сперва снимается правая, а затем — левая ложка. Извлечение плечиков и туловища плода производится обычным способом.

Так как роженица первородящая, то нам, возможно, не удастся защитить промежность от разрыва, поэтому при

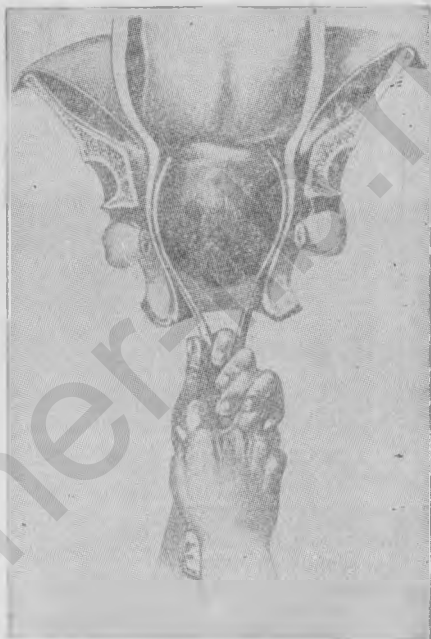


Рис. 39. Головка захвачена в поперечном размере.

намечающемся разрыве мы произведем одностороннюю эпизиотомию. После рождения последа — швы на края разреза.

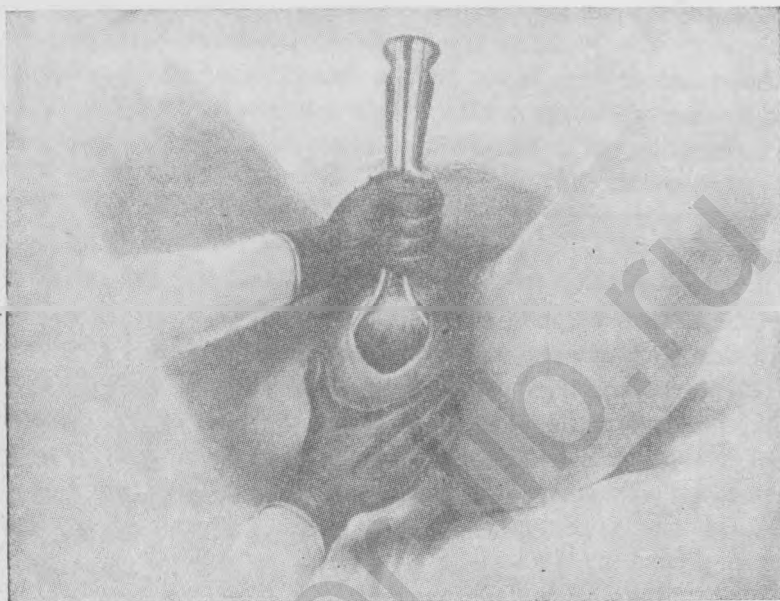


Рис. 40. Прорезывание головки в щипцах.

Полостные щипцы.
Стреловидный шов
в правом косом
размере

Случай 25. Гр. Ш. А., 25 лет, 2-ые роды, срочные. Первые прошли благополучно. Родовая деятельность началась 2 часа тому назад; одновременно произошел первый приступ эклампсии. Схватки слабые. До вызова врача имело место 3 приступа. Таз нормальный, сердцебиение плода ясное, слева, ниже лупка, 142 уд. в 1 мин.; предлежит головка. Под легким эфирным наркозом — внутреннее исследование: головка в полости таза, вколочена. Небольшая родовая опухоль, полное открытие зева. Стреловидный шов в правом косом размере; малый родничок — слева, спереди; большой не достигается. Передний вид I затылочного предлежания. Ввиду наличия условий (открытие зева, положение головки) и показаний (эклампсия), необходимо закончить роды наложением щипцов. В этом случае наложение щипцов будет несколько отличаться от выходных, изложенных выше.

При положении стреловидного шва в одном из косых раз-

меров щипцы (полостные) накладываются в противоположном косом размере, в противном случае щипцы захватят головку в косом направлении, т. е. неблагоприятно.

В данном случае щипцы накладываются в левом косом размере таза, т. е. левая ложка — слева кзади, а правая — справа кпереди, и тем самым щипцы плотно захватывают головку по наибольшей ее периферии, т. е. в области теменных бугров. Первой вводится, как и всегда, левая ложка. Пальцы правой руки вводят слева во влагалище и, слегка отдавлявая промежность, левой рукой вводят левую ветвь щипцов влево кзади. В этом положении рукоятка фиксируется помощником. Правая ветвь вводится правой рукой в правую половину влагалища, как и при нахождении стреловидного шва в прямом размере, но после введения ее и опускания рукоятки в горизонтальное положение ложку продвигают кпереди, приравливая ее к левой ложке («странствующая» ложка).

Таким образом, правая ложка при замыкании щипцов очутится справа кпереди. Тракции вначале надо производить книзу, до появления головки в половой щели, затем — горизонтально, а при выведении — кверху. При тракциях надо производить одновременно легкое вращение щипцов по продольной оси обратно движению часовой стрелки, т. е. справа налево. По мере опускания головки книзу стреловидный шов перейдет в прямой размер таза, и извлечение головки будет соответствовать нормальному механизму родов.

Во всем остальном извлечение головки при этом варианте наложения щипцов не отличается от типичных (выходных).

**Полостные щипцы.
Стреловидный шов
в левом косом
размере**

С л у ч а й 26. Гр. Т. А., 26 лет, 1-е роды, срочные. Родовая деятельность, начавшаяся накануне, несколько ослабла. Врач вызван акушеркой, ввиду участвовавшего сердцебиения плода до 165 уд. в 1 мин. и начавшегося отхождения мекония. Состояние роженицы хорошее; таз нормальный; предлежит головка. Сердцебиение плода — справа, ниже пупка. Внутреннее исследование: зев открыт полностью, головка в полости таза, стреловидный шов в левом косом размере, малый родничок — справа кпереди. Положение плода — передний вид II затылочного предлежания.

Изменения со стороны сердцебиения плода и отхождение

мекония при головном предлежании является признаком наступившей асфиксии. В интересах плода необходимо быстро закончить роды. Нормальный таз, открытие зева и нахождение головки в полости таза допускают наложение щипцов. В данном случае стреловидный шов находится в левом косом размере, следовательно, щипцы должны быть наложены в правом косом размере. При этом левая ложка («странствующая») расположится слева кпереди, а правая — справа кзади. Техника введения щипцов та же, что и в предыдущем случае, с той разницей, что левая ложка вводится слева сбоку и временно оставляется в этом положении. Правая вводится справа кзади и в этом положении фиксируется. Введенная же ранее левая ложка после этого передвигается кпереди до совпадения с правой ложкой. Щипцы замыкаются.

При тракциях книзу надавливанием на правый крючок Б у ш а стремятся весьма осторожно ротировать щипцы по направлению часовой стрелки до совпадения стреловидного шва с прямым размером выхода таза. Дальнейшее извлечение, как и при типичных щипцах.

Таким образом, наложение щипцов в косом размере таза отличается от типичных тем, что, во-первых, щипцы располагаются в противоположном стреловидному шву косом размере таза; во-вторых, задняя ветвь вводится сразу на соответствующее место (фиксированная), а передняя — сначала вводится сбоку, а затем постепенно передвигается пальцами внутренней руки кпереди, до совпадения с задней ветвью (странствующая), и, в-третьих, при первоначальных тракциях книзу производится одновременно легкая ротация щипцов до совпадения стреловидного шва с прямым размером выхода таза.

Щипцы при низком поперечном стоянии головки

С л у ч а й 27. Гр. О. А., 25 лет, 1-е роды, срочные. Размеры таза 25:26:30. Conjug. exter.—18. Схватки начались за 2½ суток до поступления в стационар.

Воды отошли за сутки до этого. Температура — 37,7, пульс — 100. Сила схваток за это время значительно ослабла. Сердцебиение — 130—140 уд. в 1 мин. Зев открыт полностью. Головка вколочена в таз, стреловидный шов в поперечном размере полости таза, малый родничок — справа. Пузырь отсутствует. Отходят воды, окрашенные меконием.

Ввиду наличия плоского таза, слабости родовых схваток, повышенной температуры и отхождения мекония надо закончить роды наложением щипцов.

Наложение щипцов в этом случае должно несколько отличаться от предыдущих случаев, ибо головка опустилась в таз, не сделав внутреннего поворота, затылок остался обращенным вправо, а личико — влево. При наложении щипцов в поперечном размере ветви щипцов лягут на личико и затылочную область и плод получит тяжелые повреждения. Наложение же щипцов в прямом размере невозможно, и понадобилось бы головку повернуть в щипцах на 90°. Кроме повреждения мягких родовых путей при таком повороте, легко, по выражению В. С. Г р у з д е в а, «свернуть шею плоду».

Поэтому при глубоком поперечном стоянии головки щипцы накладываются в косом размере, а именно: при затылке, обращенном влево, щипцы накладываются в левом размере, а при затылке, обращенном, как в нашем случае, вправо, — в правом косом размере.

Обе ветви щипцов вводятся сзади, сначала левая, которая в данном случае — странствующая. При помощи внутренних пальцев надо ее переместить по головной кривизне сзади влево и несколько кпереди. Затем вводится правая ложка — вправо кзади. Щипцы замыкаются. При тракциях нужно произвести одновременно осторожный поворот головки. Когда щипцы окажутся в поперечном размере, головка совершит поворот на 45° и будет находиться в левом косом размере. Слегка расслабив рукоятки, перекладываются ложки и захватывают головку снова в правом косом размере. При последующих тракциях и ротации головки стреловидный шов станет в прямом, а щипцы будут находиться в поперечном размере. Дальнейшее извлечение — как при типичных щипцах.

При поперечном стоянии головки, но с затылком, обращенным влево, щипцы накладываются так же, как и в нашем случае, но симметрично противоположным образом.

Щипцы при заднем
виде затылочного
предлежания

С л у ч а й 28. Гр. К. Л., 29 лет, 3-ьи роды. Предыдущие роды без особенностей. Настоящие роды срочные. Вторичная слабость родовых потуг. Состояние плода внушает тревогу. Шейка открыта полностью. Головка в прямом

размере выхода таза, затылок обращен кзади. Большой родничок за симфизом, недостижим.

Случай заднего вида затылочного предлежания. Необходимо закончить роды наложением щипцов.

Наложение щипцов при заднем виде затылочного предлежания ничем не отличается от того же при типичных щипцах. Разница лишь в том, что рукоятки щипцов не опускаются ниже горизонтали при замыкании ветвей, а остаются в несколько приподнятом положении. Этим достигается лучший захват головки ложками, так как верхушки ложек расположатся на нижней челюсти, а головная кривизна щипцов совпадает с теменными буграми.

Тракции, в противовес щипцам при переднем виде, производятся к себе и кверху до появления подзатылочной ямки у промежности. При дальнейших тракциях рукоятки постепенно опускают книзу, и из-под симфиза показывается лобик, личико и подбородок. Извлечение головки закончено.

В нашем случае не будет разрыва промежности, так как пациентка многорожавшая, с ослабленным тазовым дном. У первородящих же при заднем виде затылочного предлежания почти всегда имеют место разрывы промежности. Поэтому в этих случаях надо обратить особое внимание на защиту промежности, а в случае надобности—произвести эпизиотомию.

| |
|-------------------------------------|
| Щипцы при лобном предлежании |
|-------------------------------------|

С л у ч а й 29. Гр. С. И., 23 лет, 2-е роды, срочные. Предыдущие роды закончились декапитацией при запущенном поперечном положении. Роды в течение 4-х часов не продвигаются; сердцебиение плода ясное—126 уд. в 1 мин. Полное раскрытие зева; головка в лобном предлежании, фиксирована в полости таза. При потугах в половую щель опускается лобик. Определяется передний угол большого родничка. Случай затянувшихся родов при лобном предлежании.

При этом неправильном вставлении головки роды чрезвычайно затруднительны, так как головка проходит через таз своим наибольшим размером.

Щипцы при лобном предлежании являются наиболее трудными и травматичными как для матери, так и для плода. Поэтому, если лобное предлежание не диагностировано своевременно и роды не закончены поворотом или кесаревым сечением,

необходимо в интересах матери роды закончить перфорацией плода.

В нашем случае необходимо понаблюдать за роженицей: в процессе родов лобное предлежание может перейти в лицевое, что является более благоприятным исходом. Если же в течение двух часов положение останется без перемен, то показано окончание родов перфорацией с последующей краниоклазией.

Щипцы при лицевом предлежании

С л у ч а й 30. Гр. И. Р., 28 лет, 4-е роды, срочные. Предыдущие роды крупными плодами; последние двое погибли во время родов. Родовая деятельность началась накануне вечером. Два часа тому назад в половой щели показался носик плода. Незначительно суженный плоско рахитический таз: 25:26½:30, согjуг. exter. 18½. Головка в тазу. Спинка справа, сердцебиение слева ниже пупка—126 уд. в 1 мин. Внутреннее исследование: в прямом размере выхода—личико; подбородок под симфизом.

Диагноз: лицевое предлежание при подбородке, обращенном кпереди.

Роды при лицевых предлежаниях с подбородком, обращенным кзади, не могут произойти без уменьшения объема головки. В подобном случае можно сделать перфорацию и при живом плоде. При подбородке же, обращенном кпереди, самопроизвольные роды возможны, но при них смертность детей приблизительно вчетверо больше (13%), чем при черепном предлежании, а матери наносятся повреждения. Так как у нашей роженицы предыдущие дети были крупные, то и в настоящем случае нужно ожидать крупный плод.

Щипцы при лицевых предлежаниях накладываются, как при затылочном предлежании, в поперечном размере выхода таза так, чтобы верхушка их находилась у малого родничка. Головка захватывается от малого родничка, через теменные бугры, до подбородка (соответственно большому косому размеру).

Тракции производятся несколько книзу до полного выхода подбородка из-под симфиза, а затем кверху, осторожно переводя в согнутое к брюшной стенке роженицы положение, и выводят со стороны промежности личико, лобик, темя и затылок.

В данном случае необходимо несколько подождать с вмешательством, так как возможны самопроизвольные роды. Если появится опасность для плода или роженицы, необходимо приступить к операции наложения щипцов. При ней часты разрывы промежности, а иногда—глубокие разрывы шейки и влагалища.

Щипцы на последующую головку

Старые акушеры часто накладывали щипцы на последующую головку (при ягодичном предлежании), теперь же их применяют только изредка. Показанием к этой операции может служить задержка головки в полости таза при отсутствии возможности вывести ее ручными приемами.

Щипцы накладываются из-под туловища плода, для чего помощник за ножки отводит туловище плода к брюшной стенке матери. При стреловидном шве, находящемся в косом размере, щипцы накладываются в противоположном косом размере. Тракции производятся книзу до появления затылочного бугра под симфизом, а затем кверху, выводя из-за промежности личико, лобик и темя.

Если попытка наложения щипцов на последующую головку не удалась, а плод погиб, надо перейти к перфорации.

Щипцы Тарнье

Выше мы упомянули, что высокие щипцы, т. е. щипцы на высоко стоящую подвижную головку, дают большой процент мертворождаемости и смертности новорожденных (до 60%) и несут тяжелые повреждения матери.

Для этой операции предложены были щипцы с осевыми тракциями (Тарнье, Брейса — Tarnier, Breus), т. е. щипцы, у которых под рукояткой имеется влекущий аппарат, подвижно связанный с ложкой щипцов. Благодаря этому тракции возможно производить по направлению проводной линии таза.

Так как тазовая кривизна при высоких щипцах является препятствием как при накладывании, так и извлечении, то Киллянд (Kjelland) предложил модель щипцов без тазовой кривизны, со скользящим замком. Благодаря этому, щипцы Киллянда при высоком поперечном стоянии стре-

ловидного шва могут быть наложены бипариетально, т. е. в прямом размере входа.

Щипцы Киллянда построены по принципу щипцов И. П. Лазаревича.

Наложение высоких щипцов в настоящее время недопустимо. В тех случаях, когда имеются показания для срочного родоразрешения, необходимо прибегнуть к кесареву сечению.

**Наложение щипцов
по Цовьянову**

Н. А. Цовьянов предложил свою технику наложения акушерских щипцов. Сущность метода, по автору, заключается «в несколько необычном захватывании рукояток во время тракций по сравнению с обычно практикуемыми, благодаря чему как захватывание щипцов, так и производимые тракции выполняются исключительно одними пальцами акушера, кисти же его в это время не касаются инструмента.

После введения ложек во влагалище и замыкания щипцов второй и третий пальцы обеих рук акушера, согнутые крючком, захватывают из-под рукояток щипцов на уровне бушевских крючков их наружную и верхнюю поверхности, причем основные фаланги указанных пальцев с проходящим между ними бушевским крючком располагаются на наружной поверхности рукояток, средние фаланги тех же пальцев — на верхней поверхности; ногтевые фаланги располагаются также на верхней поверхности рукоятки, но только другой (противоположной) ложки щипцов. Например, ногтевые фаланги пальцев правой руки ложатся на верхнюю поверхность рукояток левой ложки щипцов и наоборот.

Средние и ногтевые фаланги пальцев правой и левой рук, встречаясь друг с другом на верхней поверхности рукояток щипцов, вынуждены бывают, за недостатком здесь места, располагаться в шахматном порядке. Пальцы эти, переплетаясь между собой, образуют здесь сцепление наподобие шипа.

Четвертый и пятый пальцы, также несколько согнутые крючком, захватывают отходящие от замка параллельные ветви щипцов сверху и продвигаются как можно выше, ближе к головке (лучше, если кончик пятого пальца даже касается головки). Средняя фаланга четвертого пальца охватывает верхнюю и внутреннюю поверхности отходящей от замка ветви щипцов, в то время [как ногтевая фаланга пятого пальца,

поднимаясь выше по верхней поверхности ветви, доходит до места перехода ее в изгиб головной кривизны щипцов.

Наконец, большие пальцы, находясь под рукоятками, мягкостью ногтевых фаланг упираются в среднюю треть нижней поверхности рукояток, оставляя свободной их наружную треть.

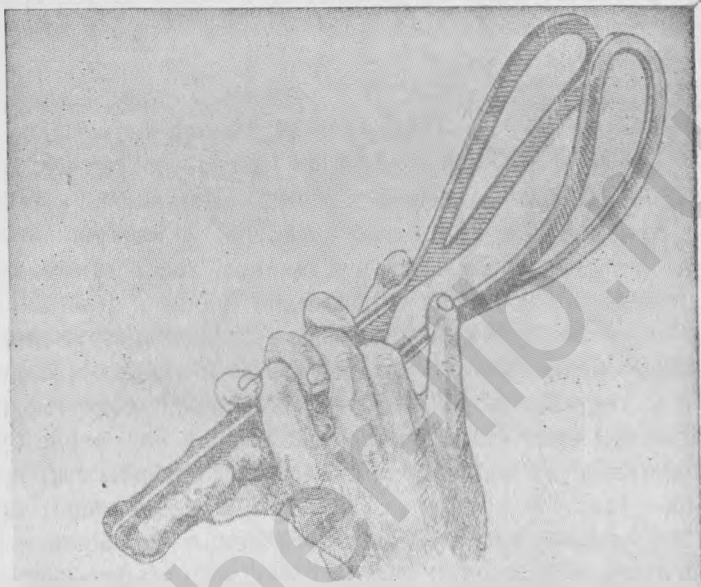


Рис. 41. Захват щипцов по Н. А. Цовьянову.

Основная и главная работа при извлечении головки щипцами выпадает на долю четвертого и пятого пальцев, в особенности же на ногтевые фаланги последних. Давлением указанных пальцев на верхнюю поверхность отходящих от замка параллельных ветвей щипцов головка отводится от лонного сочленения и направляется по оси таза по направлению к крестцовой впадине. Способствуют этому направлению и извлечению головки также большие пальцы, давящие на нижнюю поверхность рукояток, направляя их кверху. При подобных тракциях подлежащая часть должна неизбежно следовать по оси родовых путей роженицы».

Ценным, при новом методе оперирования, Н. А. Цовьянов считает легкость и естественность, с какой производятся тракции в желаемом и требующемся направлении.

3. ВЫЖИМАНИЕ ПЛОДА

С л у ч а й 31. Гр. И. С., 35 лет. 12-е роды, срочные. Все предыдущие роды без особенностей. Родовая деятельность началась накануне, воды отошли утром. Головка начала показываться в половой щели 3 часа тому назад и далее не продвигается, несмотря на принятые меры усиления родовой деятельности. Внутреннее исследование: головка на тазовом дне; стреловидный шов почти в прямом размере выхода таза; небольшая головная опухоль; размеры головки соответствуют размерам таза. Сердцебиение плода ясное, 132 уд. в 1 минуту.

Имеется случай вторичной слабости родовых потуг; роды могут быть закончены наложением выходных щипцов. Однако, принимая во внимание, что роженица имела 11 родов без каких-либо особенностей, нужно полагать, что и эти роды закончатся благополучно, если усилить *vis a tergo*.

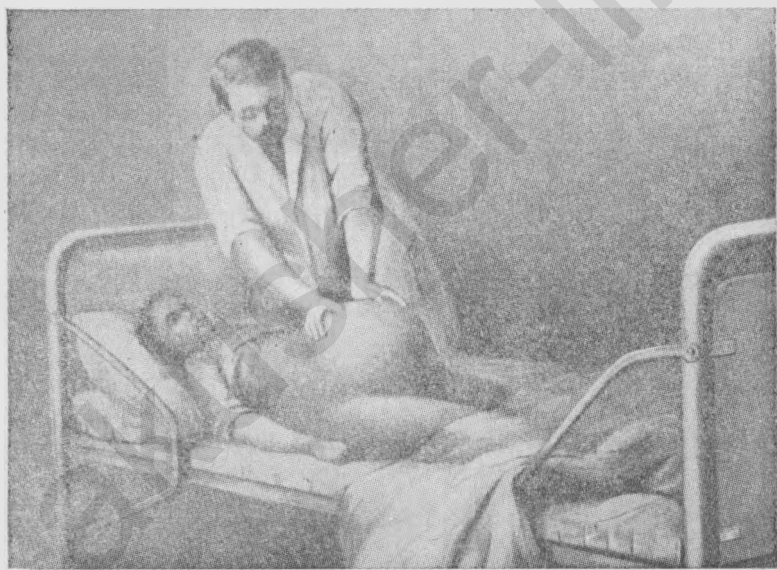


Рис. 42. Выжимание плода по Кристеллеру.

Еще сравнительно недавно многие акушеры в подобных случаях применяли выжимание плода.

Под выжиманием плода (*Expressio foetus*) подразумевается выведение плода давлением на дно матки со стороны брюшной стенки. Эта операция, применяемая и в народ-

ной медицине, была научно разработана впервые Кристеллером (Kristeller) и поэтому носит его имя.

Некоторые авторы (Н. Н. Феноменов и др.) не считали выжимание плода самостоятельной операцией и рассматривали ее как вспомогательное средство при физиологических родах или при оперативном их окончании. Другие же выжимание плода рассматривали как самостоятельную акушерскую операцию, производимую при соответствующих показаниях (недостаточность работы брюшного пресса, чрезмерно большой плод) и условиях (полное открытие зева, отсутствие сужений таза и влагалища, продольное положение плода).

Наблюдавшиеся случаи преждевременной отслойки плаценты, разрывы матки, повреждения влагалища и промежности и тяжелые родовые травмы плода при выжимании плода по Кристеллеру послужили причиной тому, что в настоящее время эта операция не применяется и имеет историческое значение.

В разбираемом нами случае усиления родовой деятельности можно добиться применением бинта Я. Ф. Вербова.

Бинт Я. Ф. Вербова, удерживая брюшную стенку от чрезмерного ее выпячивания во время потуги, усиливает работу брюшного пресса и способствует продвижению плода по родовому каналу. При отсутствии бинта Вербова можно его имитировать широким полотенцем, как это показано на рис. 44.




Рис. 43, Бинт Я. Ф. Вербова.

Бинт (или его имитация) должен затягиваться при начале потуги и распускаться после ее прекращения.

Показаниями для применения бинта Вербова служат:

- а) вторичная слабость родовых потуг;
- б) дряблость брюшных стенок и расхождение прямых мышц живота.

Условия: а) головка на дне таза;

- б) полное раскрытие шейки и отхождение вод;
- в) соответствие размеров головки размерам таза.

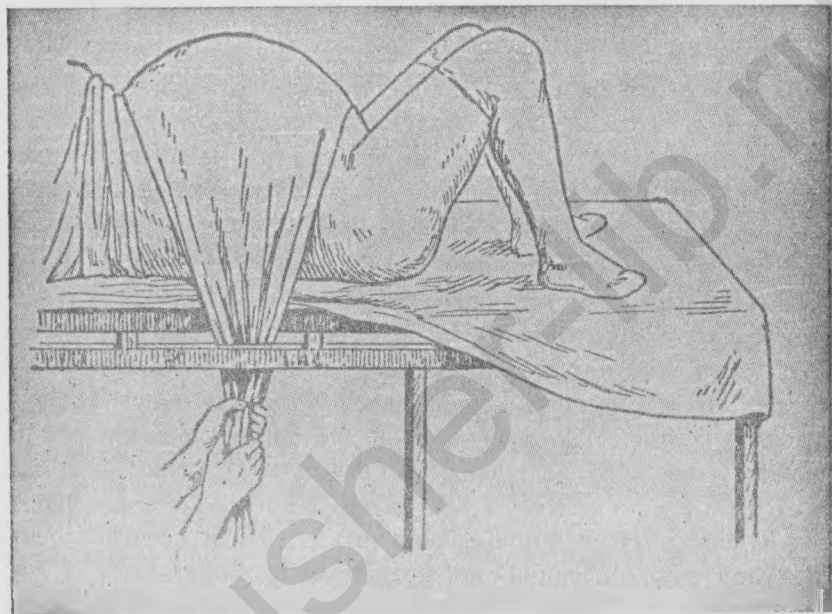


Рис. 44. Импровизация бинта Я. Ф. Вербова.

Противопоказаниями являются заболевания сердца с явлениями декомпенсации, заболевания паренхиматозных органов брюшной полости, симптомы угрожающего разрыва матки.

В разбираемом нами случае непродуктивная родовая деятельность обусловлена также и дряблостью брюшных стенок, поэтому применение бинта Вербова с одновременной инъекцией 0,3—0,5 мл питуитрина будет способствовать быстрому окончанию родов.

4 КЕСАРЕВО СЕЧЕНИЕ

Кесаревым сечением (*Sectio caesarea*) называется операция, при которой производится разрез матки и через образованное отверстие извлекается плод. При производстве этой операции через брюшную стенку она называется абдоминальным кесаревым сечением (*sectio caesarea abdominalis*), а при производстве со стороны влагалища — влагалищным кесаревым сечением (*sectio caesarea vaginalis*).

Краткие исторические данные. Абдоминальное кесарево сечение было известно врачам глубокой древности. Сам Эскулап, по данным мифологии, был извлечен кесаревым сечением после смерти матери. В древние века эта операция производилась только на мертвой.

Кесарево сечение на живой впервые, бесспорно, произведено Траутманом (Trautmann) в 1610 г. в Витенберге, у жены бочара с удовлетворительным результатом. С этого времени эта операция неоднократно производилась в разных странах, но с печальными результатами. Даже после введения в практику антисептики кесарево сечение давало большой процент смертельных исходов. Поэтому к этой операции прибегали как к крайнему средству. Со времени введения русским врачом А. Д. Шмидтом (1881 г.), а затем Зенгером (Saenger) шва на разрез матки и применения антисептики и асептики прогноз при этой операции стал постепенно улучшаться, и в настоящее время процент заболеваемости и смертности матерей после кесарева сечения резко снизился.

Уменьшению смертности при кесаревом сечении в значительной мере способствовали и модификации его первоначальной методики.

В России кесарево сечение стало применяться несколько позднее: впервые его произвел в Митаве в 1756 году Г. Ф. Эрasmus с благоприятным исходом для матери; второе кесарево сечение было произведено через 40 лет, в 1796 г., в Риге Зоммером; третье — в 1842 г. В. М. Рихтером в Москве. Теоретическое обоснование этой операции изложено в диссертации Даниила Самойловича, защищенной в г. Лейдене в 1780 г.

В доасептическое время кесарево сечение производилось

только по абсолютным показаниям, т. е. когда роды через естественные родовые пути не могли произойти. В настоящее время операция эта производится и по относительным показаниям, т. е. когда родоразрешение может произойти через естественные родовые пути, но с опасностью для матери или плода.

Показания. Из изложенного выше следует, что показания для кесарева сечения могут быть: абсолютные и относительные.

К абсолютным показаниям относятся:

1. Абсолютно узкий таз. По различным авторам понятие абсолютно узкого таза различно: некоторые из них за абсолютное сужение считают таз с истинной конъюгатой в 6 см (А. Ф. Пальмов), другие—в 5 см (Штеккель).

2. Таз с экзостозами или опухолями, деформирующими полость таза.

3. Остеомаллятический таз с резким изменением конфигурации.

4. Рубцовые сужения или недоразвитие влагляща, делающие невозможным родоразрешение.

5. Полное предлежание плаценты.

Относительные показания:

1. Узкий таз является частым показанием для кесарева сечения. При анатомически узком тазе с истинной конъюгатой ниже 8 см самопроизвольные роды живым доношенным плодом невозможны. Но и при вполне нормальных размерах таз может считаться узким, если плод чрезмерно большой и без уменьшения размеров головки не может пройти через родовой канал (функционально узкий таз). В каждом конкретном случае вопрос об «узком» тазе решается в зависимости от размеров таза и размеров головки плода.

При узком (не абсолютно) тазе родоразрешение может быть закончено и через естественные родовые пути, но с уменьшением объема головки (перфорация) плода, и, следовательно, интересы плода не будут приняты во внимание. При желании спасти плод показано кесарево сечение.

2. Эклампсия может служить относительным показанием для кесарева сечения лишь в случаях, когда консервативные методы лечения не дали положительных результатов или когда состояние больной требует срочного родоразрешения (отслойка сетчатки, отек легких и др.).

3. При частичном предлежании плаценты в условиях районной практики возможно применение поворота по Брэкстон-Гиксу, метрейриза или кожно-головных щипцов по Иванову. Однако учитывая, что при этих методах родоразрешения смертность детей доходит до 80%, при желании роженицы иметь живого ребенка и при наличии соответствующих условий — показано кесарево сечение.

4. Опухоли органов малого таза, служащие препятствием к удалению плода через влагалище. При производстве кесарева сечения по этому показанию должна быть удалена и опухоль.

5. Выпадение пуповины, дающее большой процент смертности для плода при вправлении ее и при повороте плода, при кесаревом сечении дает незначительный процент смертности.

6. Рубцовые изменения влагалища после фистулы, пластики влагалища и т. п.

7. Неблагоприятные вставления головки (лицевые и лобные предлежания).

8. Роды после корпорального кесарева сечения, так как при нем особенно часто наблюдается разрыв матки по рубцу.

9. Преждевременная отслойка плаценты при отсутствии условий для срочного родоразрешения влагалищным путем.

10. Острая декомпенсация сердечно-сосудистой системы во время родового акта или декомпенсация во время беременности, неустранимая консервативными методами лечения в стационаре.

11. Слабость родовой деятельности, если повторно проведенная стимуляция не дала эффекта.

Асептика и развитие оперативной техники сделали кесарево сечение почти безопасной операцией (в смысле смертности матери), что и повело к расширению показаний при нем. В связи с этим иногда наблюдается увлечение кесаревым сечением и его производством по недостаточно обоснованным показаниям. Мы считаем необходимым отметить, что кесарево сечение должно быть произведено только в случае, если другие методы родоразрешения будут более опасными для плода и в особенности для матери.

Условия. Кесарево сечение лучше всего производить при начавшейся родовой деятельности, так как при этом опорожненная матка быстро сокращается, уменьшается опасность атонического кровотечения и в послеродовом периоде лохии получают сток через раскрытый цервикальный канал.

При производстве кесарева сечения по относительным показаниям необходимо отсутствие внутриматочной инфекции (повышение температуры, учащение пульса, грязных с запахом выделений). Операцию лучше производить при целом плодном пузыре или при отошедших водах, но при условии, что роженица не подвергалась повторному внутреннему исследованию, тем более вне стационара. Непременным условием является наличие живого плода.

Все виды кесарева сечения могут быть разделены, по Р. В. К и п а р с к о м у, на три группы: 1) все разновидности кесарева сечения со вскрытием брюшной полости, так называемые интраперитонеальные методы (классическое кесарево сечение и его модификации); 2) методы кесарева сечения, при которых брюшина, хотя и вскрывается, но с последующим обособлением брюшной полости до вскрытия матки с целью предохранения ее от попадания содержимого плодного яйца (трансперитонеальное кесарево сечение); 3) методы кесарева сечения без вскрытия брюшной полости (экстраперитонеальное кесарево сечение). К числу последних нужно отнести и влагалитное кесарево сечение.

Классическое кесарево сечение

Техника. Операция классического кесарева сечения производится следующим образом:

I момент — вскрытие брюшной полости. Разрез производится по средней линии на одинаковое расстояние вверх и вниз от пупка, огибая его слева, длиной в 15—20 см. Брюшная полость вскрывается послойно во избежание поранения матки или кишечных петель.

II момент — вскрытие полости матки. Матка выводится из брюшной полости (рис. 45), обкладывается со всех сторон стерильными марлевыми салфетками; края разреза брюшной стенки щипцами Мюзо сближают друг с другом позади матки.

Таким образом, изолировав матку от брюшной полости, на маточно йстенке производится разрез длиною в 12 см. Вскрыв полость матки, разрывают пальцами или хирургическим пинцетом плодные оболочки.

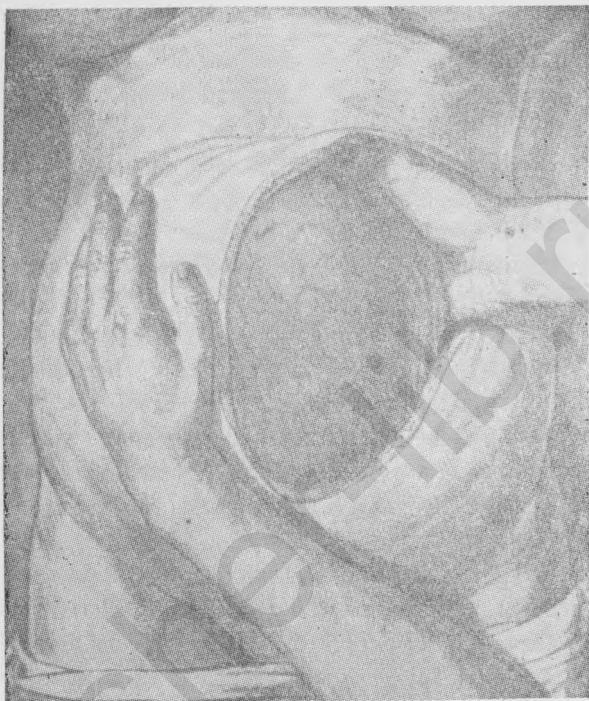

Рис. 45. Выведение матки из брюшной полости.

III момент — извлечение плода. Тотчас же по вскрытии плодного пузыря извлекают плод за ножку и перерезывают пуповину между двумя зажимами. Плацента вместе с оболочками удаляется рукой (рис. 46).

IV момент — зашивание матки и брюшной раны. Матку зашивают в три слоя узловыми швами. Глубокие швы проходят через всю толщу мышечного слоя (рис. 47), не захватывая брюшины и слизистой матки (мышечно-мышечный слой); затем накладывається ряд мышечно-серозных швов и, наконец, серозо-серозный ряд, полностью закрывающий предыдущий ряд швов. Матку опускают в брюшную полость. Туалет брюшной полости. Брюшная рана зашивается послойно. Шовный материал — кетгут. На кожу живота — серфины.

Описанный метод кесарева сечения имеет много недостатков, из которых: 1) большой разрез брюшной стенки способствует образованию спаек со стенкой матки и кишечными петлями, а также развитию послеоперационной грыжи; 2) рассечение матки в полом мускуле сопровождается большой кровопотерей и является частой причиной разрыва матки по рубцу при последующей беременности; 3) матка, выведенная из брюшной полости, легко инфицируется и способствует развитию послеоперационного перитонита.

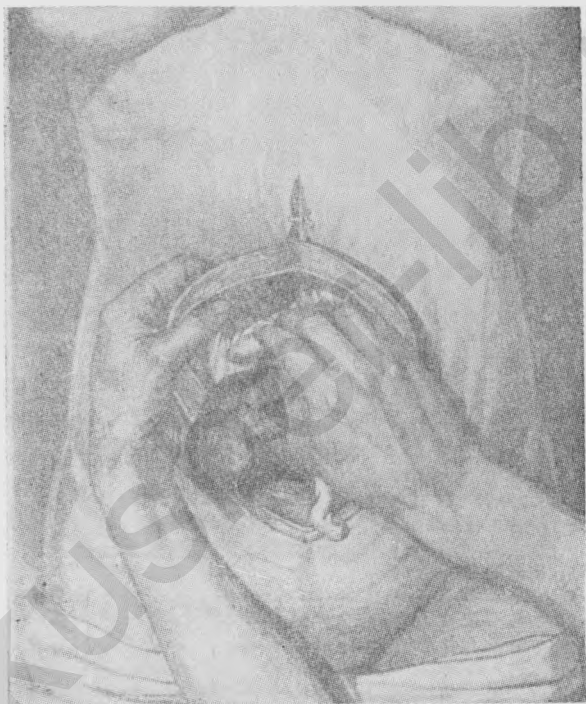

Рис. 46. Отделение последа.

Большая смертность на заре применения кесарева сечения принуждала акушеров к поискам наиболее безопасных методов производства этой операции.

Так, Полано (Polano), чтобы избежать образования спаек матки с передней брюшной стенкой, предложил матку вскрывать продольным разрезом по задней стенке. Фрич (Fritsch) предложил вскрывать матку по дну, от угла до угла (донно-

поперечный разрез), чтобы избежать разреза по плацентарной площадке.



Рис. 47. Зашивание матки.

Введение в практику антисептики и асептики, соблюдению необходимых условий при этой операции, применение сульфаниламидных препаратов и антибиотиков значительно уменьшили опасность при кесаревом сечении. Поэтому в настоящее время описанная методика имеет историческое значение и может быть применена только при операции на мертвой.

Корпоральное кесарево сечение

С л у ч а й 32. Гр. В. И., 31 года, имела 3 родов и 6 искусственных абортов. Беременна 37—38 недель. Доставлена с сильным маточным кровотечением. В анамнезе—повторные небольшие кровотечения на 8-ом месяце. Продольное положение плода.

Головка высоко над входом в таз. Сердцебиение плода ясное, 156 уд. в 1 мин. Бимануально: шейка матки сформирована, наружный зев приоткрыт, внутренний—закрыт. Через передний свод определяется мягкая ткань. Состояние беременной средней тяжести.

Диагноз: полное предлежание плаценты.

Ввиду наличия сильного кровотечения, показано производство операции кесарева сечения. В данном случае необходимо произвести интраперитонеальное корпоральное кесарево сечение.

Техника. Разрез брюшной стенки производится между пупком и лоном, так как при этой операции матка не выводится из брюшной полости. Матку отделяют от брюшной полости стерильными салфетками, и полость ее вскрывают срединным разрезом по передней стенке. Плодные оболочки разрываются, и плод извлекается (лучше за ножку). Плацента вместе с оболочками удаляется рукой. Разрез маточной стенки зашивается трехэтажным швом. Швы на рану брюшной стенки.

В разбираемом случае необходимо, еще до начала операции, приступить к капельному переливанию крови, каковое должно продолжаться и во время операции. Мы рекомендуем к переливаемой крови прибавить 1 мл питуитрина, что способствует сокращению матки и благодаря этому минимальной потере крови.

Производство корпорального кесарева сечения показано в случаях, когда имеется необходимость родоразрешить беременную до начала родовой деятельности или во время родов, но до полного раскрытия шейки матки.

Этот метод не лишен некоторых недостатков, присущих классическому методу, так как при нем разрезы матки и передней брюшной стенки совпадают друг с другом, а разрез матки производится в полом мускуле, как и при классическом кесаревом сечении.

Дальнейшей модификацией интраперитонеального кесарева сечения явилось предложение производить рассечение матки в нижнем сегменте. Наиболее разработан и чаще применяется метод Крёнига (König), названный ретровезикальным кесаревым сечением.

Ретровезикальное кесарево сечение

С л у ч а й 33. Гр. З. Р., 33 лет, повторнородящая. Беременность доношенная. Родовая деятельность началась 20 часов тому назад; воды отошли спустя 10 часов, и началась энергичная потужная деятельность, которая за последние 2 часа заметно ослабела. Таз нормальный, головка плода прижата плотно ко входу в таз. Плод крупный, Генкель-Вастен — положительный. Сердцебиение плода — 168 уд. в 1 мин. Бимануально: полное раскрытие шейки матки; головка малым сегментом в широкой части таза, выделения с примесью мекония; большая головная опухоль.

Заключение: срочные роды, вторичная слабость потуг, начинающаяся асфиксия плода.

Принятые меры для усиления родовой деятельности не дали эффекта. Ввиду желания матери иметь живого ребенка показано производство кесарева сечения. В данном случае можно произвести ретровезикальное кесарево сечение, ибо имеется полное раскрытие шейки матки и, следовательно, нижний сегмент достаточно растянут.

Т е х н и к а этой модификации:

Брюшная полость вскрывается продольным разрезом между пупком и лоном или разрезом по П ф а н н е н ш т и л ю. Стерильными марлевыми салфетками изолируется брюшная полость от передней стенки матки. Висцеральная брюшина вскрывается поперечно, вдоль пузырно-маточной складки. Мочевой пузырь отсепаровывается книзу; при достаточном растяжении нижнего сегмента брюшину удается отсепаровать и кверху (рис. 48).

Нижний угол брюшной раны оттягивается книзу. Брюшная рана растягивается крючками. Матка вскрывается продольным разрезом в нижнем сегменте ножницами или скальпелем (рис. 49). Величина разреза должна быть достаточной для выведения головки. При затылочном предлежании в разрезе матки окажется ушко плода (рис. 50). Рукой, введенной в матку, головка выводится, а затем за головку извлекается плод (рис. 51).

Мы рекомендуем указательным пальцем, введенным в ротик, повернуть личико в рану и одной ложкой щипцов осторожно вывести головку. Этот прием значительно облегчает выведение головки в случаях, когда она прижата ко входу в таз. Если личико плода залито околоплодными водами или кровью,

нужно, не торопясь с выведением головки, вытереть личико, дабы плод не наглотался жидкости. Фиксированную во входе в таз головку иногда приходится извлекать щипцами.

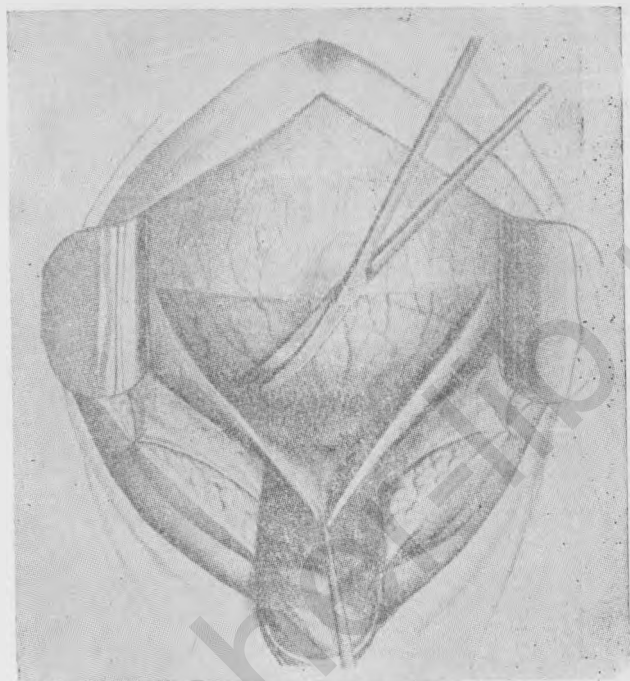


Рис. 48. Отсепаровка мочевого пузыря.

При ножном предлежании извлечение плода производится на ножку (рис. 52).

Извлечение последа производится потягиванием за пуповину и одновременным выжиманием плаценты по К р е д е. При плотном прикреплении плацента отделяется рукой.

Опорожненная матка растягивается двумя пулевыми щипцами для удаления остатков оболочек или околоплодных вод (рис. 53).

На рану матки накладывається два ряда мышечно-мышечных узловых швов: на верхний край разреза накладывається несколько швов и ими подтягивається матка кверху, а затем накладываются швы, начиная с нижнего края разреза (рис. 54). Второй ряд швов накладывается, начиная с верхнего края разреза (рис. 55 и 56).

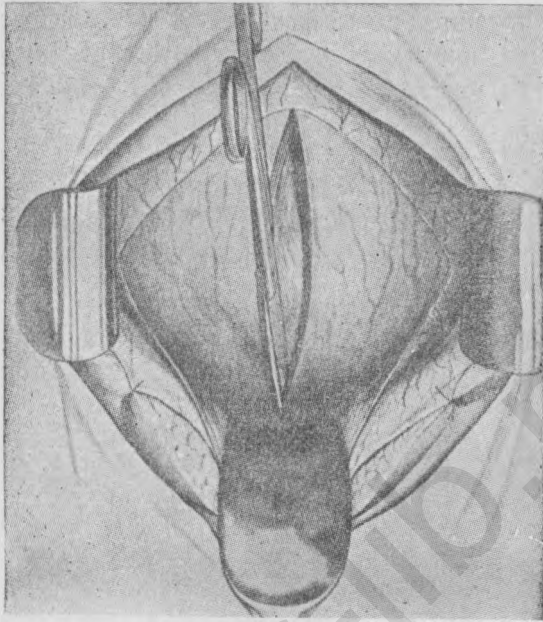


Рис. 49. Разрез матки в нижнем сегменте.

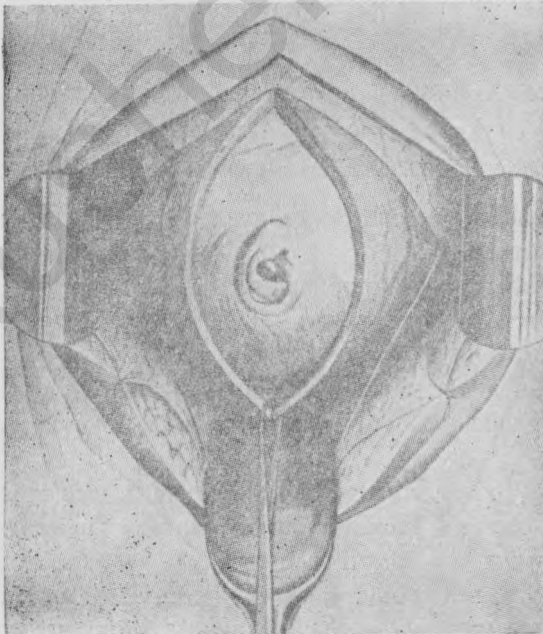


Рис. 50. Головка в разрезе матки.

Зеркало из нижнего угла раны удаляется, мочевой пузырь подтягивается кверху и им прикрывается рана матки. Висцеральная брюшина сшивается поперечно (рис. 57).

Туалет брюшной полости. Разрез брюшной стенки зашивается послойно. При операции кесарева сечения нами применяется исключительно кетгут.

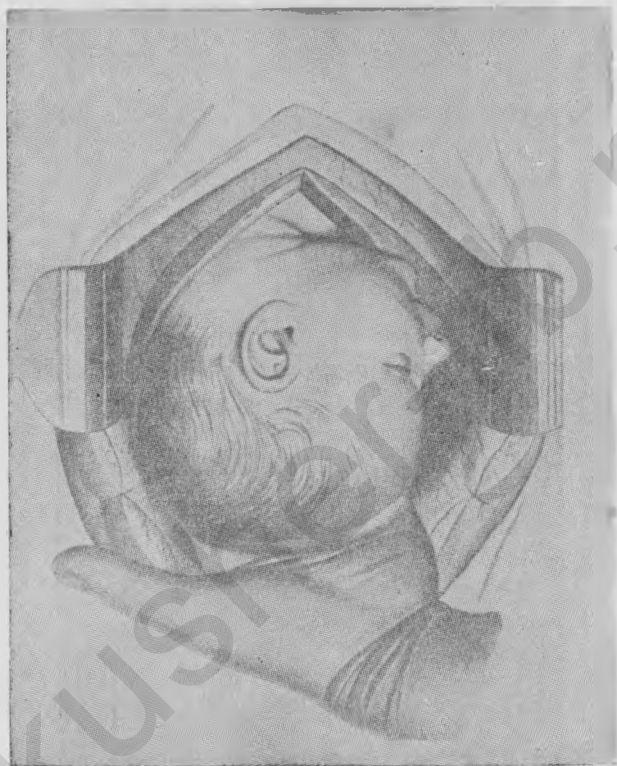

Рис. 51. Выведение головки.

В случае № 33 ретровезикальным кесаревым сечением был извлечен плод весом 3650 гр, в легкой синей асфиксии, оживлен. После извлечения плода в толщу матки был введен 1 мл питуитрина. Операция протекала почти бескровно.

Преимущества ретровезикального кесарева сечения:

1. Операция производится в истонченной части матки (нижний сегмент), благодаря чему очень незначительное количество мышечных волокон попадает в разрез. По мере инволюции и

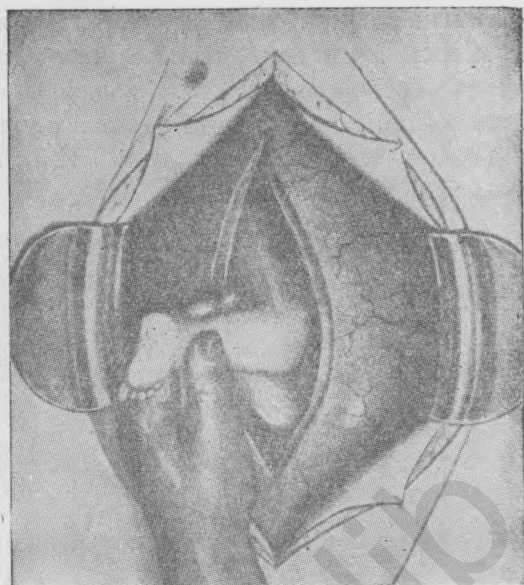

Рис. 52. Извлечение плода при тазовом предлежании.

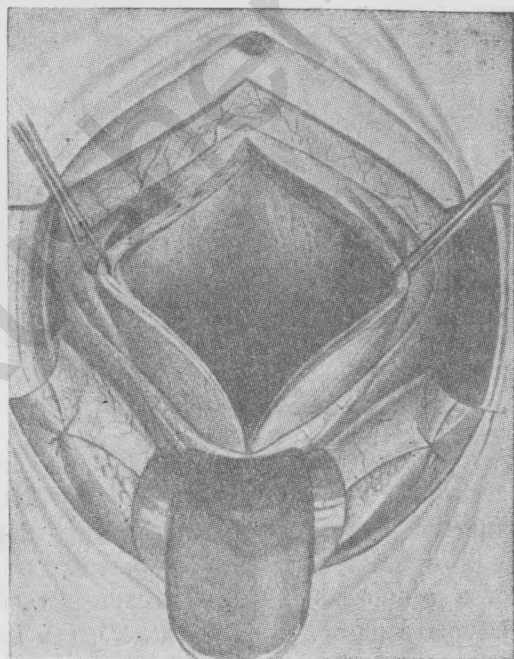


Рис. 53. Плодное яйцо удалено полностью из матки.

формирования нижнего сегмента и шейки операционная рана резко уменьшается и на месте разреза образуется небольшой тонкий рубец (рис. 58 и 59).

2. Вся операция проходит почти бескровно, даже в случаях, когда в разрез попадает плацентарная площадка (placenta praevia caesarea). В этом случае кровоточащие расширенные сосуды могут быть изолированно лигированы.

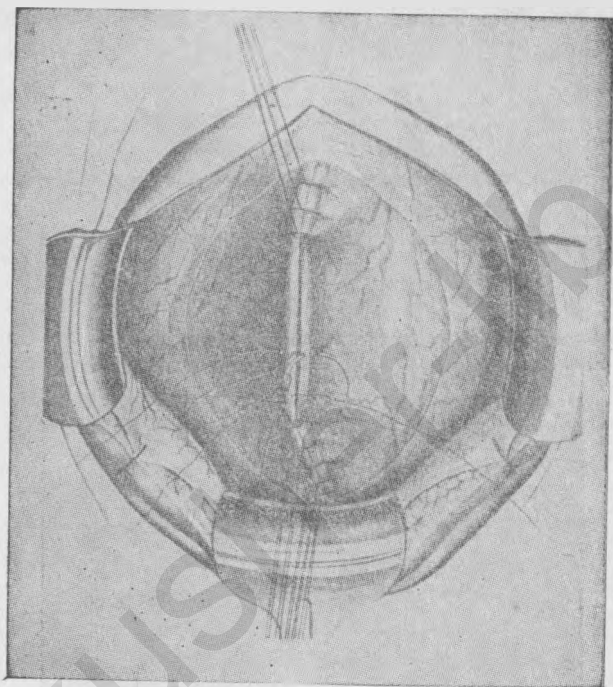


Рис. 54. Наложение на рану матки первого ряда швов.

3. При ней мы имеем почти идеальную перитонизацию раны матки: надвинутый на зашитый разрез стенки матки мочево́й пузырь плотно прикрывает рану матки и тем самым полость матки полностью изолируется от брюшной полости.

4. Так как разрезы париетальной и висцеральной брюшины не совпадают, то спайки матки с передней брюшной стенкой не образуются.

5. Опасность разрыва матки при последующих беременностях минимальна: по Ватервельду (Wetterwald) — 0,28%.

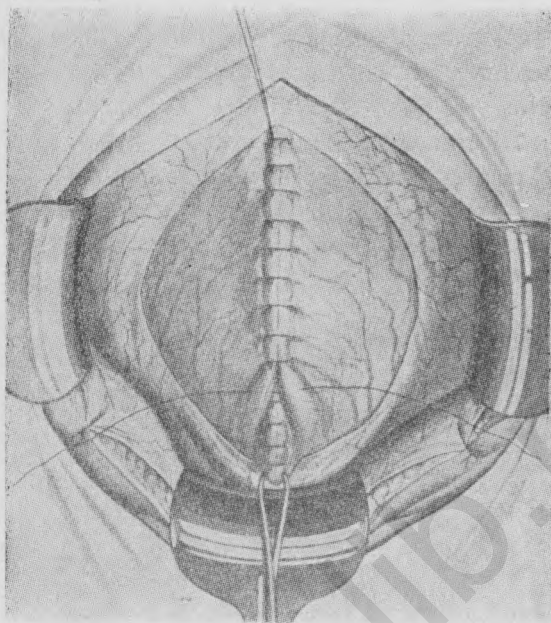


Рис. 55. Заканчивается наложение второго ряда швов.

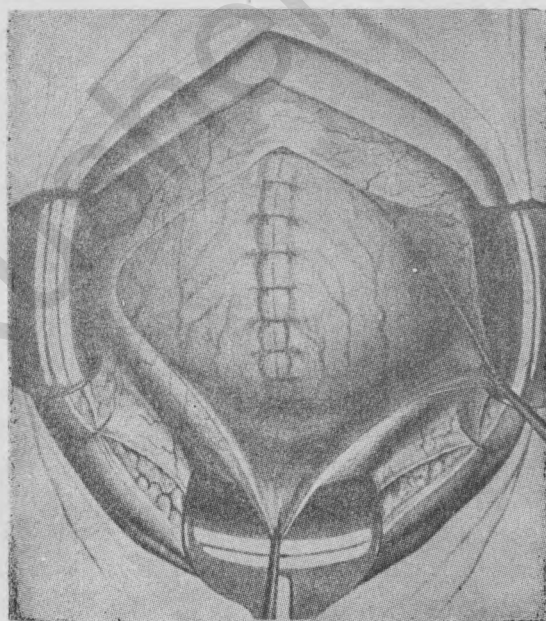


Рис. 56. Матка защиита.

Дэрфлер (Dörfler) в 1936 г. предложил при этой операции выводить матку из брюшной полости и производить поперечный разрез в шейной части после предварительной отслойки вниз мочевого пузыря. Г у с а к о в Л. А. (1939 г.) предложил производить поперечный разрез в нижнем сегменте без выведения матки из брюшной полости. Нам кажется, что преимущество должно быть дано рассечению матки в нижнем сегменте в продольном направлении без выведения матки из брюшной полости. При продольном рассечении разрез может быть, в случае необходимости, увеличен кверху в соответствии с размером головки




Рис. 57. Висцеральная брюшина зашита.

Трансперитонеальное
кесарево сечение

Несмотря на тщательное обкладывание матки салфетками, а по некоторым авторам, излияцию выведенной матки специальным резиновым окончатый передником (Б. А. Архангельский), все же не исключена возможность попадания содержимого плодного яйца в брюшную полость. Во

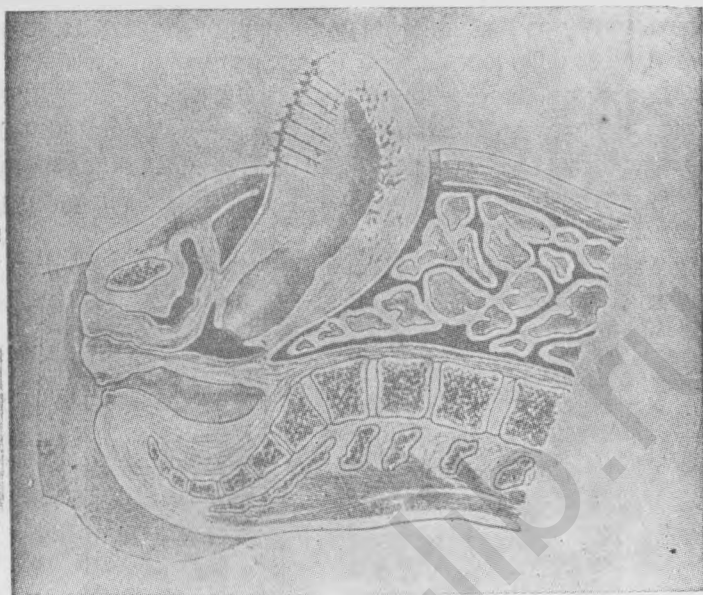


Рис. 58. Рана стенки матки после корпорального кесарева сечения

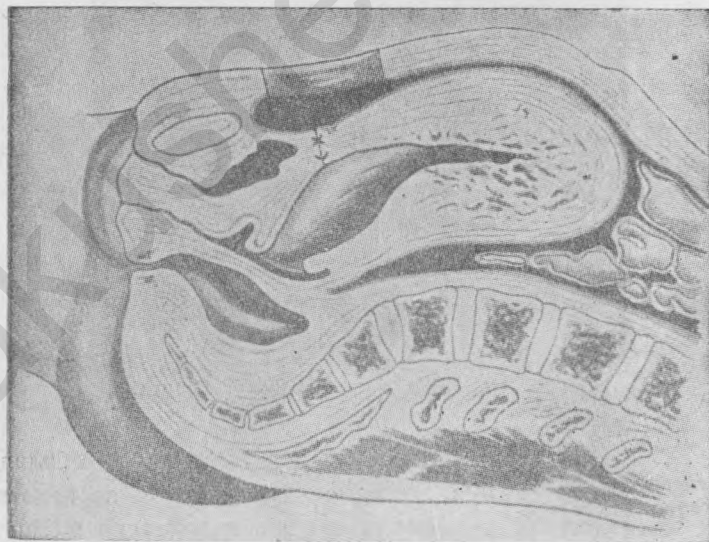


Рис. 59. Рана стенки матки после ретровезикального кесарева сечения.

избежание этого был предложен так называемый **т р н с-перитонеальный способ**.

Техника трансперитонеального кесарева сечения несколько отличается от изложенного корпорального метода. При нем матка не выводится наружу, и вскрытие полости матки производится *in situ*, поэтому разрез может быть произведен от пупка до лона. Брюшина нижнего отдела матки рассекается продольно, отсепаровывается насколько возможно от матки и пришивается к краям париетальной брюшины; только после этого вскрывается полость матки. Таким образом, по мысли авторов, удается полностью изолировать полость матки от брюшной полости и тем избежать попадания содержимого матки в брюшную полость.

Эта модификация не получила распространения, так как сшивание париетальной и висцеральной брюшины не обеспечивает полной изоляции брюшной полости от инфицирования.

К этой же группе модификаций относится кесарево сечение по Рейн-Порро.

Кесарево сечение по Рейн-Порро

С л у ч а й 34. Г р. П. О., 38 лет. Роды седьмые, срочные. Выраженная родовая деятельность. Воды стоят. Обильные грязно-кровянистые выделения за последние 2 недели. Положение плода продольное, головное предлежащее. Сердцебиение плода на уровне пупка, 128 уд. в 1 мин.

Внутреннее исследование: шейка матки гипертрофирована, изъязвлена, легко кровоточит. Плотный инфильтрат в основании левой широкой связки, доходящей до стенки таза.

Диагноз: Беременность 10 мес. Рак шейки матки III, параметральный вариант.

Биопсия: плоскоклеточный рак без ороговения.

Так как радикальную операцию беременной нельзя произвести из-за наличия инфильтрата в своде, необходимо ее родоразрешить и в дальнейшем провести лучевую терапию.

Впервые в 1875 году Г. Е. Рейн предложил, а итальянец Порро (Рогго) применил методику кесарева сечения, при которой матка выводится из брюшной полости, затем брюшная полость зашивается и только после этого производится рассечение матки, извлечение плода, а затем — ампутация матки.

Культя матки остается вне брюшной полости. Заживление -- вторичным натяжением.

Этой методике неправильно присвоено имя только Порро: она должна называться операцией Рейн-Порро.

Эта «калечащая», по выражению Ольсгаузена (Olshausen), операция в короткий срок из Италии пропутешествовала через весь свет; в настоящее время никем не производится.

В показанных случаях, когда после операции кесарева сечения необходимо произвести ампутацию матки, таковую производят, как обычно, при гинекологических операциях после предварительного извлечения плода.

В разбираемом случае, послойным разрезом между пупком и лоном необходимо вскрыть брюшную полость, рассечь продольно стенку матки и извлечь плод. После этого необходимо произвести высокую ампутацию матки. Тщательная перитонизация культи. Брюшная полость зашивается наглухо.

Показаниями к ампутации матки при кесаревом сечении в настоящее время служат:

1. Атрезия влагалища или канала шейки матки, препятствующая стоку лохий.
2. Инфекция матки при абсолютных показаниях к кесареву сечению.
3. Опухоли матки, требующие удаления матки.
4. В исключительных случаях кровотечение после кесарева сечения, которое не удается остановить другими мерами.

| |
|--|
| Экстраперитонеальное кесарево сечение |
|--|

Трансперитонеальные методы операции кесарева сечения не предохраняют от попадания инфекции в брюшную полость ни во время операции, ни в послеоперационном периоде. Во избежание инфекции и расширения круга случаев, при которых можно было бы производить кесарево сечение, был предложен ряд методов экстраперитонеального кесарева сечения. Из них остановимся на методе Латцко (Latzko).

Техника операции. Перед операцией мочевой пузырь наполняется 150—200 мл стерильного физиологического раствора. Разрез продольный, между пупком и лоном, без вскрытия брюшины. Околопузырная клетчатка расщепляется тупо, слева от пузыря. Пузырь отсепаровывается вправо, пузырно-маточная

складка —верху. Обнажается нижний сегмент матки. Мочевой пузырь опорожняется через оставленный в нем катетер. Матка вскрывается продольным разрезом в нижнем сегменте. При головном предлежании головку удобно выводить щипцами; при ягодичном — за ножку. Рана матки зашивается, как при операции в нижнем сегменте. Брюшная рана зашивается наглухо, послойно. В инфицированных случаях — дренаж клетчатки.

К экстраперитонеальным методам нужно отнести и влагалишное кесарево сечение.

**Кесарево сечение
на мертвой**

С л у ч а й 35. Гр. А. Т., 29 лет, доставлена в бессознательном состоянии.

Больная подобрана на улице и анамнеза не удалось собрать. Матка соответствует 9 мес. беременности. Сердцебиение плода— слева, на уровне пупка, 128 уд. в 1 мин., едва слышно. Головка над входом в таз, баллотирует. Через 30 минут больная, не приходя в сознание, умерла. Последние 15 минут агонировала.

Немедленно после установления смерти произведено классическое кесарево сечение. Плод извлечен в белой асфиксии, не оживлен.

Как было изложено выше, кесарево сечение впервые зародилось как операция на мертвых, только с течением времени ее стали производить на живых.

К е с а р е в о с е ч е н и е н а м е р т в о й должно производиться при наличии живого плода, при беременности свыше 7 месяцев, в случаях внезапной смерти беременной (убийство, апоплексия, эмболия и пр.). При длительном заболевании, сопровождающемся высокой температурой, особенно при долго длящейся агонии плод умирает раньше беременной. Поэтому только в случае внезапной смерти беременной и не позже 10 минут следует производить кесарево сечение и попытаться извлечь живой плод.

Т е х н и к а при операции на мертвой та же, что и на живой. Зашивание брюшной стенки и рану матки нужно производить тщательно.

Кесарево сечение может быть произведено и на умирающей, если предстоящая безусловная смерть установлена несколькими врачами и имеется согласие родных беременной.

Случай 36. Гр. И. К., 35 лет, многорожавшая, беременна 28 недель. После падения на живот началось обильное кровотечение и прекратилось шевеление плода.

Пульс частый, слабого наполнения. Матка напряжена, болезненна, величиной с 7-месячную беременность. Шейка матки выражена, зев закрыт. Сердцебиение не выслушивается.

Диагноз: преждевременная отслойка плаценты, мертвый плод, кровотечение.

В интересах беременной необходимо быстрое опорожнение матки. Для данного случая показано производство влагалищного кесарева сечения (*sectio caesarea vaginalis*), предложенного Дюрссеном (Dührssen).

Показаниями к производству этой операции могут служить:

а) тяжелые заболевания почек, сердца и легких, требующие срочного прерывания беременности;




Рис. 60. Рассечение передней стенки шейки матки.

б) тяжелые формы токсикозов беременности, не поддающиеся консервативным методам лечения в условиях стационара;

- в) преждевременная отслойка плаценты;
- г) рубцовые сужения шейки матки.

Условия: а) головка плода должна по размерам соответствовать тазу, если целью операции является получение живого плода;

б) при производстве операции в интересах матери, особенно при мертвом плоде, таз не должен быть абсолютно узким, т. к. при менее значительных степенях узости таза плод может быть удален с перфорированной головкой;

в) отсутствие рубцовых спаек, делающих шейку неподвижной; влагалище не должно быть рубцово изменено и слишком узким.

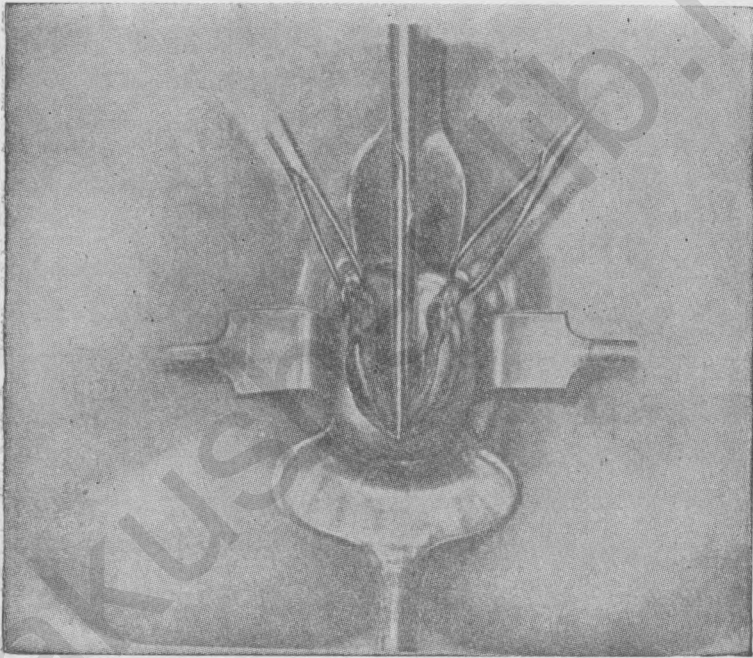


Рис. 61. Рассечение задней стенки шейки матки.

Техника. После тщательной дезинфекции наружных половых органов и влагалища приступают к операции под наркозом. Влагалище обнажается зеркалами; шейка матки захватывается пулевыми щипцами и низводится. Скальпелем рассекается по средней линии слизистая передней стенки влагалища, отступя на $1\frac{1}{2}$ —2 см. от наружного отверстия мочеиспускатель-

ного канала до края наружного зева. Края слизистой захватываются кохерами и слегка тупо отсепаровываются в стороны (рис. 60). Обнажается мочево́й пузырь, который весьма осторожно тупо отсепаровывается кверху до пузырно-маточной складки брюшины. Отсепарованный мочево́й пузырь отводится за лобок и защищается передним зеркалом (подъемником). Шейка матки рассекается посередине обнаженной поверхности, при этом края разреза захватываются пулевými щипцами, а нижний сегмент матки постепенно низводится. Разрез доводится до пузырно-маточной складки, которая при случайном ранении должна быть немедленно зашита. Расширенная таким образом шейка матки бывает достаточной для удаления плода тем или

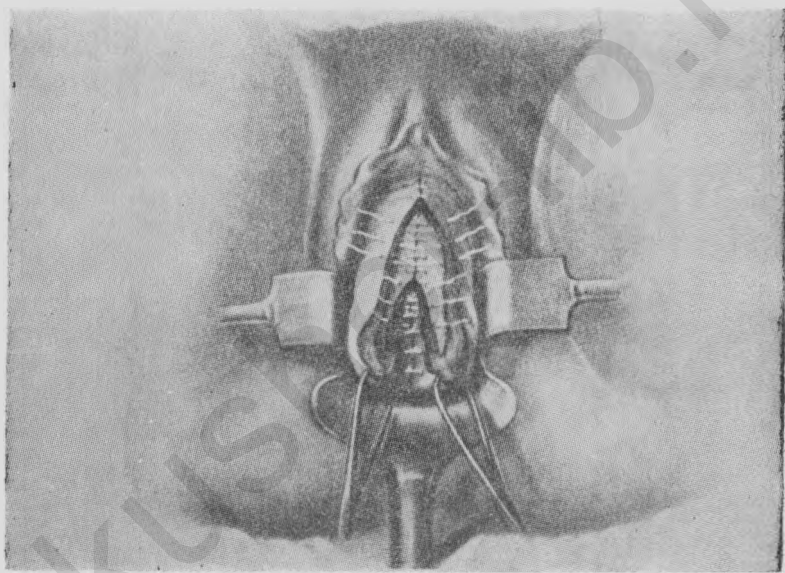


Рис. 62. Наложение швов на разрез шейки матки.

иным способом (щипцы, поворот). Иногда разрез передней стенки недостаточно расширяет шейку матки для последующего удаления плода. В этих случаях раскрытие шейки увеличивают за счет заднего разреза: рассекают задний свод, отсепаровывают кверху брюшину задней Дугласовой складки и разрезают шейку матки ножницами по средней линии на 5—6 см. до Дугласовой складки (рис. 61). Благодаря этому разрезу шейка матки расширяется до максимума, и плод может быть удален.

После удаления плода и последа накладывают узловые швы на разрезы шейки матки, а затем и на слизистую влагалища (рис. 62). В нижний край раны вкладывается на сутки узкий тампон.

Операция эта, получившая распространение, подверглась различным модификациям. Предложенные изменения техники операции касаются, главным образом, метода рассечения шейки матки (рис. 63).

Так, по Н. М. К а к у ш к и н у, разрез слизистой делается U-образный; отслаивается мочевого пузырь, вскрывается пузырно-маточная складка (рис. 64). Матка вскрывается по передней стенке, выше внутреннего зева (*sectio caesarea vaginalis vera*).

По Ю. А. Л е й б ч и к у, шейка матки расширяется расширителями Г е г а р а до № 10; после отсепаровки слизистой влагалища и мочевого пузыря пузырно-влагалищная складка отодвигается вверх; матка вскрывается выше наружного зева. При этом способе шейка матки не деформируется.

Прогноз при этой операции весьма благоприятный. В большинстве случаев получается полное *restitutio ad integrum* матки и влагалища, и после нее нередко случаи нормальных самопроизвольных родов.

О с л о ж н я ю щ и м моментом для этой операции является чрезмерно большая величина головки плода. В этом случае при усиленной тракции и желании вывести головку неповрежденной возможны разрывы матки выше и в сторону от разреза с последующим сильным кровотечением.

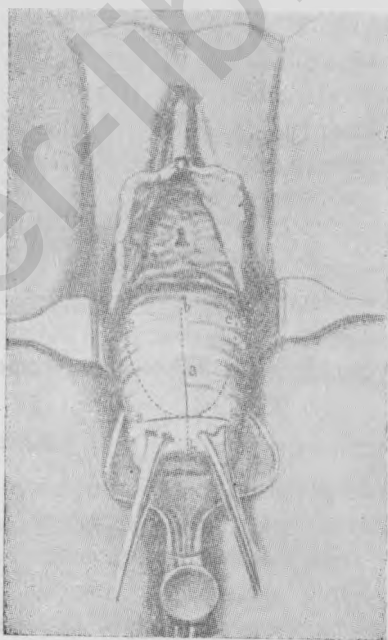


Рис. 63. Линии разрезов при влагалищном кесаревом сечении.

Узость влагалища также является осложняющим моментом операции. Извлечение плода при этом может быть затруднено, что нередко приводит к его асфиксии.




Рис. 64. Влагалищное кесарево сечение по Н. М. Какушкину.

ПЛОДОРАЗРУШАЮЩИЕ ОПЕРАЦИИ

В акушерстве встречаются случаи, когда является необходимость прибегнуть к уменьшению размеров плода (чаще — доношенного) из-за невозможности удалить его через естественные родовые пути вследствие их узости, несоответствия размеров плода с размерами таза. Это так называемая группа плодоразрушающих операций: краниотомия, эмбриотомия, спондилотомия, клейдотомия и брахиотомия.

Исторические данные. Плодоразрушающие операции относятся к древнейшим акушерским операциям. Хотя Гиппократ упоминает об этих операциях на мертвом плоде, но нет сомнений, что они производились и на живом, так как отсутствовал верный критерий относительно жизни плода — выслушивание сердцебиения плода.

По мере введения в практику поворота плода, в дальнейшем — антисептики, асептики и кесарева сечения частота применения плодоразрушающих операций с каждым годом уменьшалась и в настоящее время составляет 0,1—0,2% всех родов.

1. КРАНИОТОМИЯ

Под краниотомией (Craniotomia) подразумевается операция, с помощью которой через естественные родовые пути удаляется плод с уменьшенными размерами головки. Операция эта может быть произведена на мертвом или живом плоде. На мертвом плоде краниотомия может быть произведена как в случаях, требующих врачебного вмешательства, так и в случаях, когда роженице не грозит никакая опасность и операция производится с целью освобождения ее от родовой травмы.

Иначе обстоит вопрос с краниотомией на живом плоде. В этом случае операцию можно производить только при жизненных показаниях для матери, когда нет никакой другой возможности окончить родоразрешение без риска нанести матери тяже-

лые повреждения, и при наличии уродств плода (гидроцефалия и пр.).

Краниотомия состоит из двух операций: перфорации и краниоклазии.

Перфорация предлежащей головки

Случай 37. Гр. А. Ц., 23 лет, 3-ьи роды. Истощенная женщина, правильного телосложения, с равномерно суженным тазом (размеры таза — 23:27:29:17,5). Предыдущие роды окончились щипцами. Настоящие роды срочные, начались 2! дня назад; воды отошли накануне. Схватки сильные и продолжительные. Матка сокращается при всяком прикосновении. Положение плода продольное; сердцебиение не выслушивается. Пузыря нет. Маточный зев полностью раскрыт. Предлежит вколоченная во вход таза головка. Большая головная опухоль; малый родничок слева спереди.

Продолжительная сильная родовая деятельность при неподвигающейся вперед головке может вызвать сильное истончение нижнего сегмента и повести к разрыву его. Поэтому необходимо ускорить родоразрешение. В нашем случае препятствием для родов явился равномерно суженный таз, что при живом плоде служит показанием к производству абдоминального кесарева сечения. При мертвом же плоде нужно окончить роды уменьшением объема головки, т. е. произвести перфорацию.

Под перфорацией (Perforatio capitis) подразумевается операция, с помощью которой продырявливают (пробуравливают, трепанируют) головку плода для удаления из полости черепа головного мозга и тем самым уменьшения размеров головки.

Показаниями для этой операции могут служить:

1. Узкий таз с истинной конъюгатой 7 см и ниже, а также случаи резкого несоответствия размеров головки с размерами таза (нормального). При живом плоде и при наличии необходимых условий при узком тазе показано кесарево сечение в интересах плода, при мертвом же плоде необходимо сделать перфорацию головки.

2. Заболевания роженицы, требующие срочного родоразрешения при отсутствии необходимых условий для

производства других операций, а при мертвом плоде — во всех случаях.

3. Затянувшиеся роды. Длительное выжидание самостоятельных родов сопряжено с опасностью для матери (инфекция, образование фистул), поэтому, если установлена смерть плода, необходимо роды закончить перфорацией головки плода.

4. Неправильные вставления головки — теменные (задний асинклитизм), лобные, задний вид лицевого предлежания, если при живом плоде не представляется возможным произвести кесарево сечение.

5. Гидроцефалия.

6. Опухоли малого таза и рубцовые сужения мягких родовых путей, делающие невозможным рождение плода без уменьшения головки.

Условия для производства операции перфорации:

- а) положение плода должно быть продольным;
- б) маточный зев должен быть раскрыт не менее чем на 2—3 пальца, так как при меньшем открытии операцию произвести невозможно;
- в) пузырь должен быть разорван;
- г) таз не должен быть абсолютно узким.

Техника. Для производства операции перфорации предложены различные инструменты (перфораторы). Некоторые из них имеют характер трепана (трепановидный перфоратор), другие — ножниц (ножницевидный перфоратор), а третьи — копы (копьевидный перфоратор). Наиболее употребительным из них является ножницевидный перфоратор Негеле (рис. 65). Перфорацию можно произвести, в случае отсутствия специального инструмента, любым колющим инструментом (нож, ножницы и пр.).

Для производства операции больная укладывается на поперечную кровать или на край стола. Со стороны брюшной стенки помощник двумя руками фиксирует головку плода. Оператор вводит во влагалище два пальца левой руки, а правой рукой, захватив перфоратор как кинжал, проводит его под руководством внутренних пальцев к головке.

Введенные во влагалище пальцы должны следить, чтобы острие перфоратора не поранило стенки влагалища или края маточного зева и чтобы перфоратор касался головки перпендику-

лярно, а не касательно; в противном случае возможно соскальзывание перфоратора с головки и ранение мягких частей и костного таза.

Перфорировать головку легче в области родничка или швов; при их недоступности, перфорационное отверстие производится

в наиболее близлежащей части черепа. При лобных предлежаниях прободение головки лучше производить в области лба, а при лицевых — в области глазницы. Приставив острие перфоратора к соответствующей точке черепа, оператор коротким и небольшой силы движением перфорировывает головку и вводит в произведенное отверстие конец перфоратора до тупого его края (2—2½ см); сжатием рукоятки края ветвей перфоратора расходятся и расширяют перфорационное отверстие. Затем перфоратор закрывают, поворачивают на 90° и вновь открывают его для большего расширения перфорационного отверстия. Перфоратор удаляется в закрытом виде.

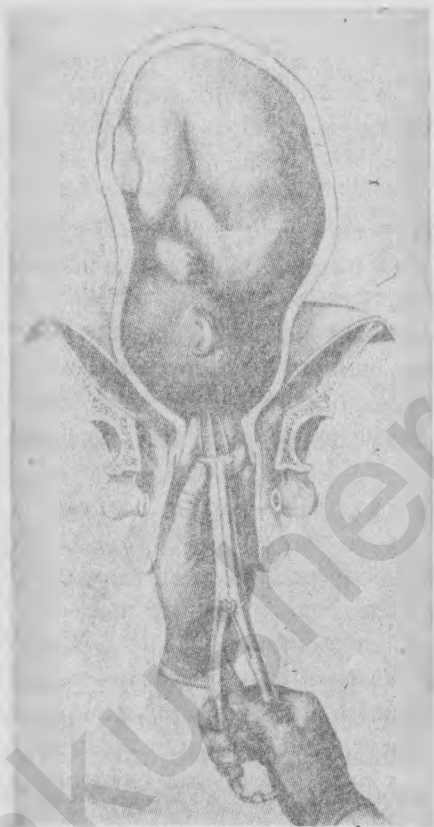

Рис. 65. Перфорация головки перфоратором Негеле.

Некоторые авторы считают необходимым после перфорации произвести и экссеребрацию. С этой целью вводят через

перфорационное отверстие большую хирургическую ложку или акушерскую петлю и вычерпывают весь головной мозг, по возможности уничтожая и продолговатый мозг. Последнее особенно рекомендуется при перфорации живого плода во избежание проявления им признаков жизни после извлечения.

В нашем случае перфорацию произведем несколько отлич-

ным от изложенного выше способа: после соответствующих приготовлений обнажаем влагалище зеркалом и подъемником и ввиду низкого расположения головки перфорацию производим не под контролем пальцев, а под контролем зрения (по Н. Н. Фенomenову). Кожу головки захватываем пулевыми щипцами и перфорируем фиксированную таким способом головку. Эксцеребрацию производить нет надобности, так как благодаря хорошей сократительной деятельности матки головка быстро продвинется вперед, выжимая все содержимое через перфорационное отверстие.

Перфорация последующей головки

С л у ч а й 38. Гр. А. Н., 35 лет. 9-е роды, срочные. Все предыдущие роды без особенностей. Тазовое предлежание. Туловище плода родилось самостоятельно до плечиков, но головка задержалась над входом в таз. Попытки вывести головку не увенчались успехом.

Наружное исследование: над симфизом прощупывается через брюшные покровы шарообразная головка с голову взрослого, ясно флюктуирующая при исследовании. Диагноз: гидроцефалия.

Извлечение головки возможно произвести только после уменьшения ее в объеме, т. е. после перфорации.

Перфорация последующей головки технически более трудная операция, чем при предлежащей головке. При ней кости черепа расположены высоко над входом в таз и менее доступны для перфорации.

Техника операции: помощник сильно низводит плод за ножки (при обращенной кпереди затылочной кости); оператор вводит перфоратор под защитой пальцев левой руки внутрь и вверх и производит перфорационное отверстие через основание черепа (рис. 66). При последующих потягиваниях плода за туловище мозг и жидкость (при гидроцефалии) будут вытекать самопроизвольно, и головка опустится в таз. При заднем виде последующей головки перфорация производится со стороны промежности при приподнятом кверху туловище плода.

В нашем случае перфорация может быть произведена по изложенному способу без каких-либо осложнений. После перфорации вытечет большое количество жидкости, кости черепа

спадут, объем головки резко уменьшится. Потягиванием за туповище головка легко будет выведена.

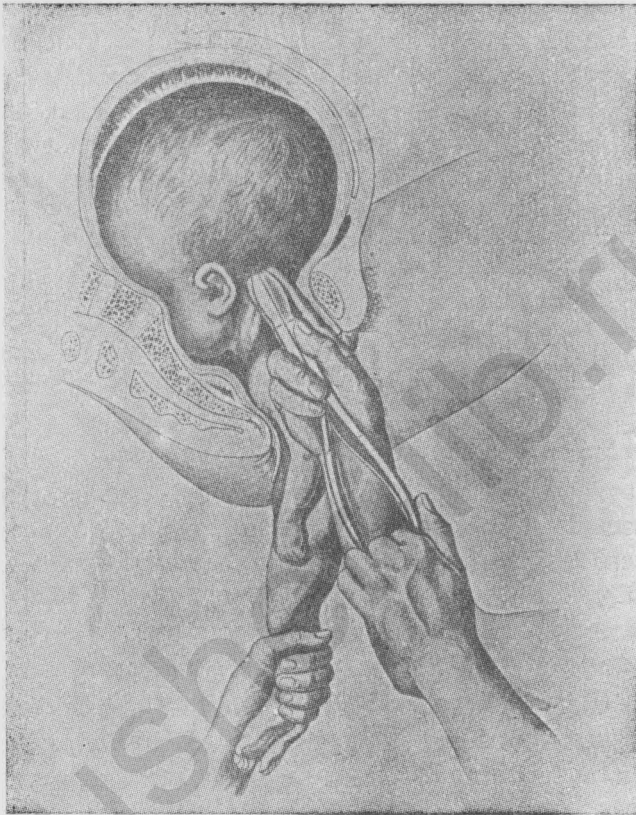


Рис. 66. Перфорация последующей головки.

Краниоклазия

С л у ч а й 39. Гр. Г. В., 36 лет, 6-е роды, срочные. Врач вызван из-за прекратившейся родовой деятельности. Таз нормальный; головка вколочена. Маточный зев открыт полностью; во влагалище петля непугсирующей пуповины. Схватки почти прекратились.

Диагноз: вторичная слабость родовых болей. Плод погиб благодаря прижатию пуповины головкой. Терапия: перфорация и извлечение плода.

В данном случае ограничиться одной перфорацией нельзя.

ибо родовая деятельность остановилась и плод не продвигается: показана перфорация с краниоклазией.

К р а н и о к л а з и е й (Cranioclasia) называется операция, при которой извлекается специальным инструментом перфорированная головка плода. Операцию эту обычно производят после перфорации в тех случаях, когда родовые потуги слабы, и роды не могут произойти в короткий срок после перфорации; ее производят также после перфорации высоко стоящей головки.

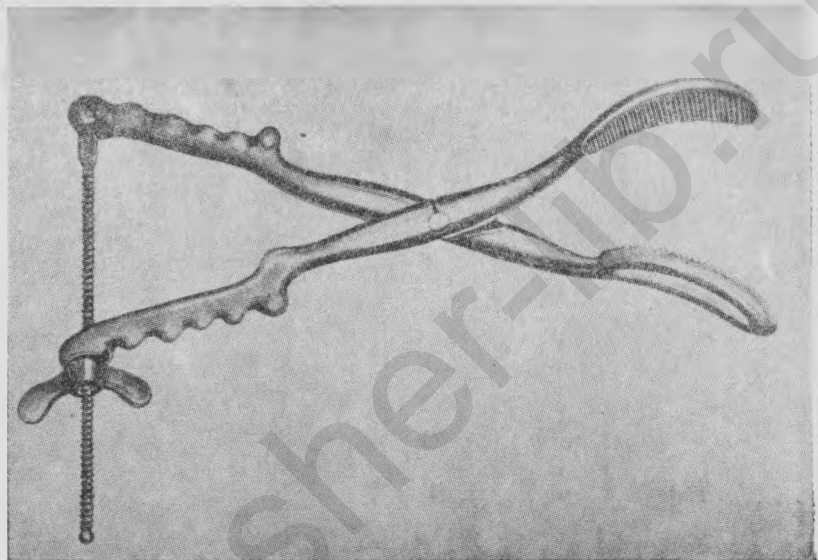


Рис. 67. Краниокласт Брауна.

У с л о в и я для краниоклазии те же, что и при перфорации, так как нет смысла производить перфорацию, если после нее плод не может быть удален.

Техника. Для краниоклазии чаще всего пользуются краниокластом Брауна (Braun), состоящим из двух ветвей (левой, массивной и правой, окончатой) и замка (рис. 67).

Левая ветвь краниокласта под защитой введенных во влагалище пальцев левой руки вводится в перфорационное отверстие до основания черепа (рис. 68). Рукоятка этой ветви передается помощнику. Правая, окончатая ветвь вводится, как ложка щипцов, со стороны промежности, с изогнутостью, соответствующей кривизне проводной линии таза, и накладывается на на

ружную поверхность головки, лучше на личико (рис. 69). Прежде чем замкнуть ветви, проверяют, не захвачены ли в краниокласт мягкие ткани матери, и затем замыкают щипцы. Обе рукоятки краниокласта свинчивают винтом до отказа, делают пробную тракцию, во время которой проверяют, следует ли головка за краниокластом, и приступают к извлечению (рис. 70). Тракции производятся по проводной линии таза, как и при щипцах: при головке у входа таза — книзу, а по мере опускания головки в таз — к себе и кверху до полного извлечения головки. Рукоятку краниокласта держат правой рукой, а левой контролируют поступательные движения головки (рис. 71). При намечающемся

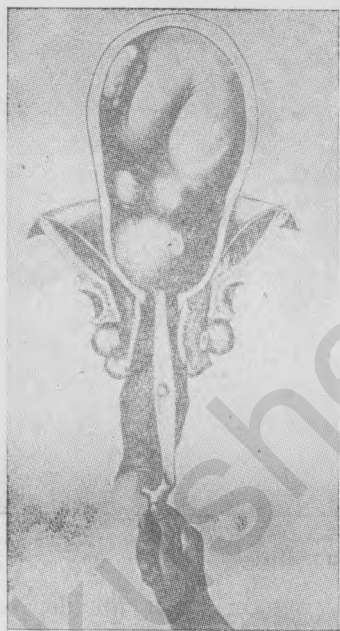

Рис. 68. Введение внутренней (левой) бранши в перфорационное отверстие.

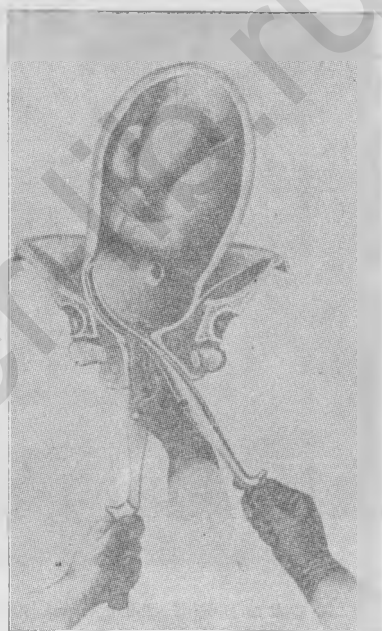


Рис. 69. Наложение наружной (правой) бранши.

отрыве ущемленных в краниокласт костей черепа, разомкнув инструмент, перемещают ложки краниокласта на другую часть черепа. Передвижение ложек не представляет опасности: наружная производится под контролем введенной руки, а внутренняя может свободно поворачиваться во все стороны, приспособляясь к наружной.

Извлечение головки краниокластом можно производить и при неполном открытии зева. Извлекаемая краниокластом головка по

своей грушевидной форме и действию напоминает метрейринтер: по мере тракций наружный зев расширяется достаточно, чтобы извлечь туловище плода. Тракции должны производиться в промежутках между потугами; извлечение плода не должно сопро-

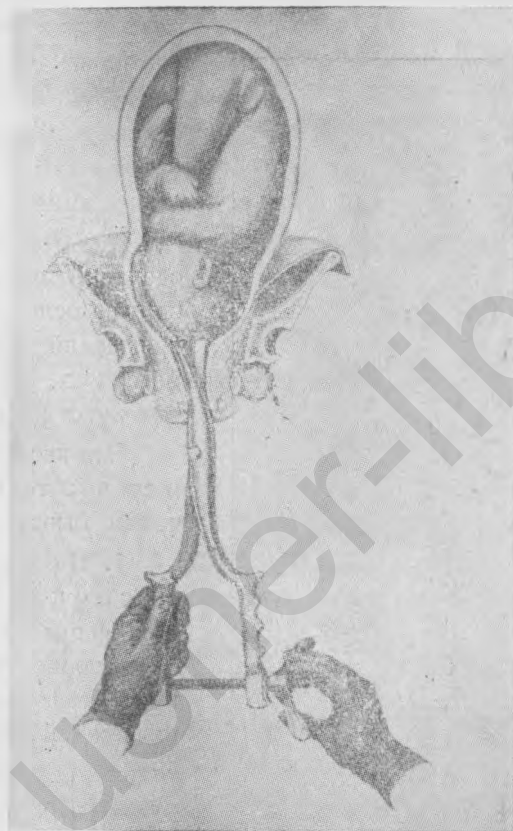

Рис. 70. Замыкание краниокласта.

вождаться повреждением мягких тканей родового канала.

В нашем случае, после перфорации, извлечение плода краниокластом не будет представлять особых затруднений, тем более, что женщина многорожавшая.

Для краниотомии Ц в а й ф е л ь (Zweifel) предложил свой инструмент — к р а н и о т р и б (рис. 72). Это трехстворчатый инструмент, соединяющий в себе краниокласт с перфоратором (средняя ложка).

Прогноз при краниотомии зависит от времени производства, техники оператора и, следовательно, осложнений, которые могут быть при этой операции.

Зависимость прогноза от времени производства краниотомии хорошо сформулирована Штеккелем: «Слишком поздно здесь еще хуже, чем слишком рано». Слишком поздно — означает потерю ребенка и матери. Слишком рано — это иногда бесполезное принесение ребенка в жертву. Чем позднее сделана операция, тем больше осложнений и повреждений родовых путей матери и, следовательно, тем хуже прогноз.

Что касается осложнений, то при краниотомии бывают:

1. Повреждения от соскальзывания перфоратора. Это осложнение чаще бывает при перфорации высокой, подвижной головки. Фиксация помощником снаружи головки может значительно уменьшить опасность. Описаны случаи повреждения перфоратором влагалища, мочевого пузыря, матки, кишечника и даже крестцовой кости.



Рис. 71. Извлечение головки краниокластом.

2. Повреждения при краниоклазии бывают при накладывании ложек краниокласта (ущемление мягких тканей между ветвями) и при извлечении головки. Если тракция производится порывисто, с применением большой силы, то краниокласт может оторвать отдельные кости черепа и при выскаль-

званием острыми краями их поранить стенки влагалища. Повреждений можно избежать при оперировании без спешки, под постоянным контролем введенной во влагалище руки.

2. ЭМБРИОТОМИЯ

Под эмбриотомией (Embryotomia) подразумевается группа плодоразрушающих операций, производимых на тулови-

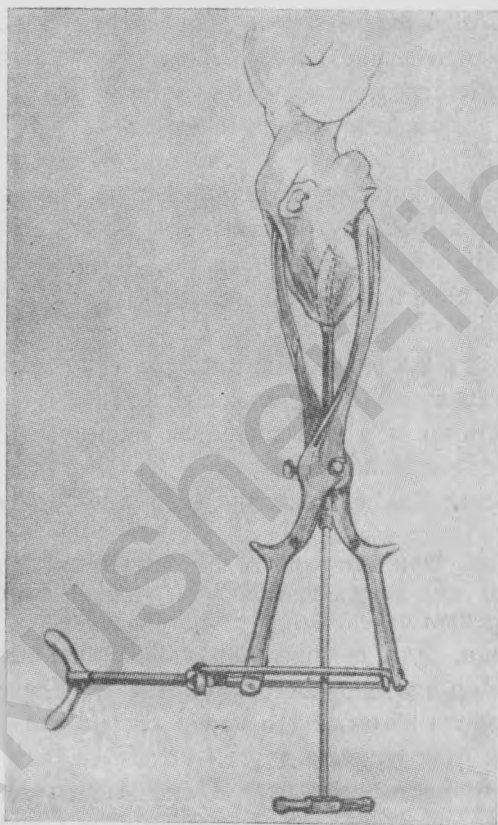

Рис. 72. Краниотриб Цвайфеля.

ще, в том числе и на шее плода, а именно: декапитация, экзентерация, спондилотомия, брахиотомия и клейдотомия. Задачей всех этих операций является удаление уменьшенного в размерах плода через естественные родовые пути. Из них только операция декапитации (отде-

ление головки от туловища) может быть проведена по определенному плану, почему она и называется типичной, а остальные — атипичными операциями.

Декапитация

С л у ч а й 40. Гр. К. И., 28 лет, многорожавшая. Роды срочные, наступили накануне; отошли воды и выпала ручка.

Схватки были все время сильные.

При осмотре: схватки частые, сильные. Матка напряжена и болезненна. Выпавшая ручка — правая, отечна, синебагрового цвета. Сердцебиение плода не выслушивается. Головка у левого пахового сгиба.

Диагноз: запущенное поперечное положение.

При запущенном поперечном положении матка находится в напряженном состоянии, часто тетанически сокращена. Нижний сегмент чрезмерно растянут; всякая попытка произвести поворот и извлечение плода может повести к разрыву матки. Плод может быть удален только эмбриотомией, чаще всего — декапитацией.

Д е к а п и т а ц и е й (DeCAPitatio) называется внутриутробное отделение головки от туловища плода.

П о к а з а н и е м к ней является преимущественно запущенное поперечное положение.

У с л о в и я. Для декапитации необходимо, чтобы плодный пузырь был разорван, таз не был абсолютно сужен, а шейка плода была достижима. При абсолютном сужении таза (истинная конъюгата ниже 6 см) плод может быть удален только абдоминальным кесаревым сечением.

Т е х н и к а. Для декапитации пользуются декапитационным крючком Б р а у н а, состоящим из металлического стержня, длиной около 25 см, один конец которого снабжен поперечной мощной рукояткой, а другой конец изогнут под острым углом; загнутая часть уплощена и снабжена пуговкой.

Запущенное поперечное положение часто сопровождается выпадением ручки, которая при производстве операции оказывает большую помощь, так как благодаря ей имеется возможность *ad maximum* подтянуть книзу туловище плода и тем сделать шейку плода доступной. Удаление ручки вначале операции является технической ошибкой.

Приступая к операции, оператор передает выпавшую ручку помощнику, который оттягивает ее сильно в сторону ягодич

плода. Во влагалище вводится при первой позиции (головка слева) правая рука, а при второй — левая рука, которая обхватывает шейку плода так, что спереди ее располагается большой палец, а сзади сверху — указательный и средний пальцы. Шейка сильно подтягивается пальцами книзу. Крючок вводится противоположной рукой и надевается на шейку настолько плотно, чтобы пуговчатое утолщение, направленное кзади, врезалось в мягкие части шейки и достигло позвоночника (рис. 73). Крючок



Рис. 73. Наложение декапитационного крючка.



Рис. 74. Разъединение шейных позвонков декапитационным крючком.

с силой вращают несколько раз на 45° вдоль продольной оси и тем вызывают перелом позвоночника. Головка остается в связи с туловищем благодаря мягким частям, которые разрезаются крепкими ножницами З и б о л ь д а (Siebold). Рассечение мягких частей лучше производить при сильном подтягивании шеи к выходу таза под контролем зрения (рис. 74 и 75).

После отделения головки от туловища последнее извлекается за выпавшую ручку (рис. 76), а головку удаляют или щип-

цами, или чаще указательным пальцем, введенным в ротик (рис. 77). Если таким способом не удастся извлечь головку, производят перфорацию и краниоклазию.

Вся операция производится под наркозом.

В нашем случае ручку плода нужно оттягивать в правую сторону матери. Внутренней рукой оператора должна быть правая, а крючок вводится левой рукой. Некоторые авторы предпочитают вводить левую руку с тем, чтобы правой, как более сильной, переламывать шейные позвонки. Особых трудностей извлечение туловища и головки в отдельности не представит.

О с л о ж н е н и я. Назначение внутренней руки оператора — фиксировать, насколько возможно, шею, чтобы при вращении крючка головка не вращалась. В противном случае может произойти разрыв в нижнем сегменте матки.

Манипуляции крючком и ножницами должны производиться под контролем и защитой ладонной поверхности пальцев внутренней руки.

При запущенном поперечном положении плод может оказаться живым. В этих случаях при отсутствии инфекции (высокая температура, грязные выделения из влагалища, частый пульс), при настойчивом требовании роженицы и с согласия родных может быть произведено кесарево сечение с соблюдением антисептики (выпавшая ручка!) и профилактического применения антибиотиков.

Экзентерация

С л у ч а й 41. Гр. Д. А., 38 лет, повторнородящая. Запущенное поперечное положение. Во входе таза фиксирована боковая поверхность грудной клетки. Справа высоко — подмышечная впадина. Шейка недоступима.

В данном случае декапитацию сделать нам не удастся, так как шейка расположена очень высоко и достичь ее без насилия невозможно. Для удаления плода (уже мертвого) необходимо проникнуть через прилегающую грудную полость в брюшную, опорожнить содержимое этих полостей и удалить плод в сложенном виде (*conduplicatio coepta*), т. е. произвести операцию экзентерации.

Э к з е н т е р а ц и я (*Exenteratio*) производится при запущенном поперечном положении, когда нет возможности произвести декапитацию.

Техника производства экзентерации зависит от каждого данного случая, поэтому она считается атипичной операцией. Операция производится всегда под наркозом.

В нашем случае ход операции будет следующий: во влагалище вводится левая полурука до подлежащей стенки грудной

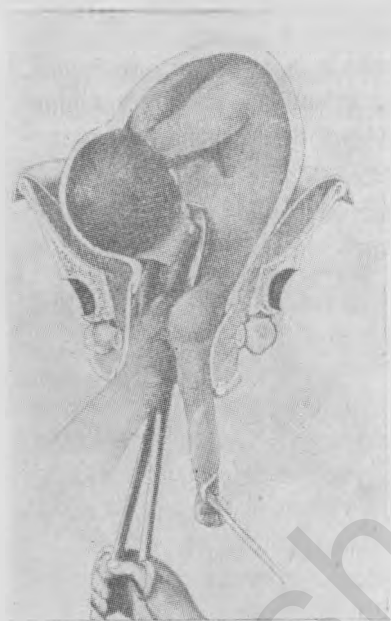


Рис. 75. Рассечение мягких тканей ножницами Зибольда.

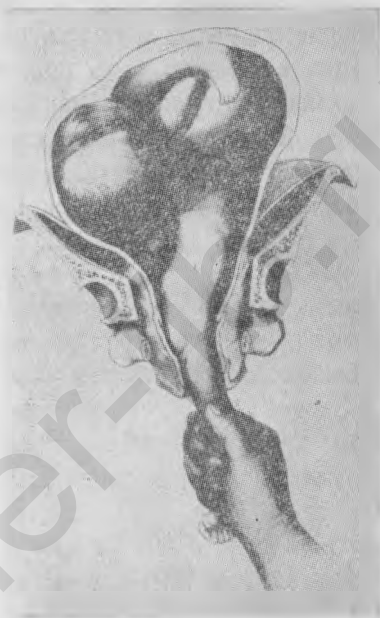

Рис. 76. Извлечение туловища плода после декапитации.

полости. Вдоль ладонной поверхности этой руки сначала вводится перфоратор, которым проделывается отверстие в межреберном промежутке, а затем крепкими ножницами Зибольда по возможности увеличивается проделанное отверстие. Удаляется содержимое грудной полости, а затем, после прободения диафрагмы, и содержимое брюшной полости.

Туловище, опорожненное от внутренних органов, при подтягивании крючком за позвоночник складывается вдвое и извлекается наружу.

Спондилотомия

Если после опорожнения грудной и брюшной полостей туловище плода не складывается вдвое, как изложено выше, то приходится рассечь позвоночник в наиболее доступном для этого месте, т. е. произвести спондилотомию (Spondylotomia). С этой целью зибольдовскими ножницами под защитой пальцев внутренней руки разрезают связки между позвонками и разъединяют одну часть позвоночника от другой (рис. 78). Операция эта может быть произведена и как самостоятельная, т. е. до экзентерации, если наиболее доступной частью туловища является позвоночник. После спондилотомии вскрывают туловище, удаляют внутренности, а затем—туловище, рассеченное на две части, или в сложенном виде. Операция производится под наркозом.

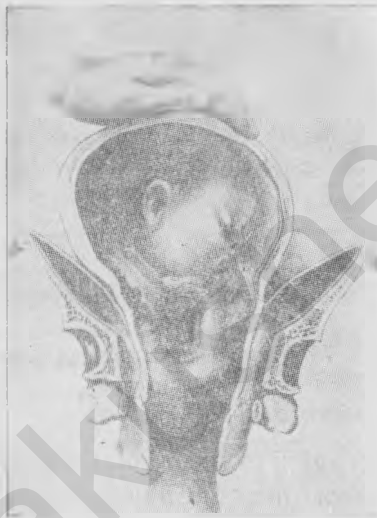

Рис. 77. Извлечение головки после декапитации.

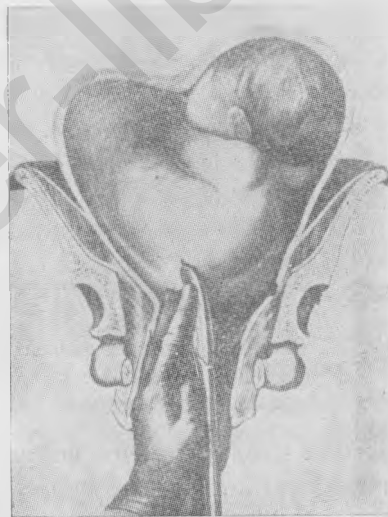


Рис. 78. Спондилотомия.

Брахнотомия

Выше мы отметили, что удаление выпавшей ручки при запущенном поперечном положении—техническая погрешность, так как ручка значительно облегчает подтягивание подлежащей части плода книзу. Но бывают случаи, когда

выпавшая ручка настолько отекает, что заполняет собою все влагалище и закрывает доступ к туловищу плода. В этих случаях единственной возможностью проникнуть рукой к плоду является экзартикуляция ручки в плечевом суставе, т. е. производство б р а х и о т о м и и (Brachiotomia).

Выпавшая ручка имеет столь большое значение при операции декапитации, экзентерации и др., что некоторые авторы предпочитают открыть доступ к плоду кровавым расширением влагалища, т. е. эпизиотомией, чем брахиотомией. Эту последнюю производят в исключительных случаях.

Техника брахиотомии несложна: помощник максимально низводит выпавшую ручку, а оператор под контролем зрения ножницами циркулярно разрезает мягкие ткани в области плечевого сустава, а затем вскрывает и сустав.

Клейдотомия

При значительном сужении таза может случиться, что удастся извлечь головку после ее перфорации, плечики же встретят сопротивление. Так же бывает затруднительно выводить плечики гигантского плода. В этих случаях плечики можно вывести благодаря одно- или двустороннему рассечению ключицы.

Операция к л е й д о т о м и и (Kleidotomia), т. е. рассечение ключицы, технически несложна: под контролем введенной во влагалище полуруки, по ладонной поверхности ее, вводят внутрь крепкие ножницы с закругленными концами и перерезывают ключицу. Плечевой пояс спадает, и плечики удается провести через таз.

Нами клейдотомия была применена с хорошим результатом при торакопагусе: после извлечения щипцами одной головки урода, другая уперлась во вход таза и препятствовала извлечению туловища. После клейдотомии вторая головка отодвинулась кверху и плод удалось извлечь (вторая головка родилась одновременно с нижней частью туловища).

ОПЕРАЦИИ ПОСЛЕДОВОГО И РАННЕГО ПОСЛЕРОДОВОГО ПЕРИОДОВ

К операциям последового и раннего послеродового периодов относятся те операции, которые производятся в зависимости от неправильного отделения, задержки или приращения плаценты и оболочек, а также операции, направленные на борьбу с кровотечениями из мягких родовых путей в связи с их повреждениями или атонией матки.

1. ВЫДЕЛЕНИЕ ПОСЛЕДА

| |
|-------------------------------|
| Выделение последа по Креде |
|-------------------------------|

С л у ч а й 42. Гр. Р. С., 27 лет, 4-ые роды. Течение родов без особенностей. Плод родился 2 часа тому назад.

Послед не выделился. Началось сильное кровотечение.

Кровотечение от повреждений мягких родовых путей при родах наступает сейчас же по рождении плода. Если же кровотечение начинается спустя более или менее длительный промежуток времени после рождения плода до отпадения последа то его нужно связать с неполным отделением плаценты или с задержкой в полости матки отделившегося последа. Для остановки кровотечения необходимо удалить из полости матки послед.

Для ручного выделения (*Extractio placentae manualis*) отделившегося, но задержавшегося в полости матки последа (*Retentio placentae*) предложен ряд методов.

Техника выделения последа по Креде:

Мочевой пузырь опорожняется катетером. Акушер становится с левой стороны роженицы, которая лежит с согнутыми в коленях ногами и со слегка приподнятым туловищем. Легким массажем вызывают сокращение матки. Дно матки обхватывается правой рукой так, что четыре пальца располагаются на задней стенке, а большой палец—на передней

стенке матки. Матку сжимают между пальцами, одновременно выталкивая ладонью ее содержимое (послед).

Выделение последа по Креде удается только при задержавшемся в полости матки последе; при приращении же плаценты одними наружными приемами вывести его не удастся.

Выделение последа по Д. А. Абуладзе: брюшную стенку захватывают в складку двумя руками по средней линии и предлагают роженице тужиться. Этим методом удастся выделить послед, если он задержался во влагалище или если нет судорожного сокращения шейки матки.

По Г. Г. Гентеру: двумя руками, сжатыми в кулаки, надавливают на дно матки в области трубных углов в направлении книзу и кнутри; роженица не должна тужиться.

В нашем случае, прежде чем прибегнуть к одному из указанных способов выделения последа, надо решить—отделилась ли плацента. Для решения этого вопроса можно прибегнуть к способу Альфельда (удлинение наружного отрезка пуповины), Шредера (изменение формы матки—сужение фронтального размера) или Кюстнера (втягивание пуповины при надавливании рукой над симфизом при неотделившейся плаценте).

Так как в разбираемом случае послед оказался отделившимся, то методом Креде можно будет легко его удалить.

| |
|--------------------------------------|
| Ручное отделение плаценты |
|--------------------------------------|

Случай 43. Гр. П. Н., 33 лет, многорожавшая. До настоящей беременности длительно страдала воспалительным процессом матки и придатков. Роды срочные. Родоразрешение самопроизвольное, 6 часов тому назад. Кровотечения нет, состояние роженицы хорошее.

В данном случае, возможно, имеется плотное прилегание плаценты к стенке матки, так как, несмотря на 6-часовую задержку ее в полости матки, кровотечения не было (placenta adherens), или приращение плаценты (placenta accreta).

Если послед не выделяется в течение 2 часов, то во избежание восходящей инфекции необходимо его удалить.

Ручное отделение плаценты сопровождается большой опасностью инфицирования роженицы, поэтому

к нему нужно приступить только после того, как убедились, что наружными приемами не удастся выделить послед.

Техника ручного отделения последа (*Separatio placentae manualis*). После тщательной дезинфекции наружных половых органов и опорожнения мочевого пузыря оператор вводит руку, сложенную в виде «руки акушера» во влагалище и вдоль натянутой наружной рукой пуповины, проводит ее в матку, к месту прикрепления плаценты. После этого наружная рука фиксирует дно матки, а внутренняя концами пальцев отделяет плаценту от маточной стенки (рис. 79). Лучше всего стараться отделить плаценту целиком и



Рис. 79. Ручное отделение плаценты.

потягиванием за пуповину вывести ее наружу. Если же плаценту удастся отделить только по частям, то во избежание инфекции отделившиеся куски надо удалять из матки только по окончании отделения всего последа.

По удалении последа матка быстро сокращается и уменьшается в объеме. В конце операции лучше всего обследовать полость матки акушерской петлей (большая, тупая кюретка) и удалить оставшиеся куски последа.

Во избежание инфицирования матки желательна операция производить в стерильных перчатках, а после ее производства провести антибиотикотерапию (профилактически).

В инфицированных случаях и при приращении плаценты (Placenta accreta) показана экстирпация матки. Техника этой операции та же, что и при соответствующих гинекологических показаниях.

2. ОПЕРАЦИИ ПРИ ПОВРЕЖДЕНИЯХ МЯГКИХ РОДОВЫХ ПУТЕЙ

Кровотечение в послеродовом периоде или сейчас же по отхождении последа может быть также в результате повреждений мягких родовых путей и атонии матки. Из повреждений мягких родовых путей наиболее сильное кровотечение бывает при разрывах тела и шейки матки, при глубоком разрыве влагалищного свода и при надрывах в области клитора; разрывы же влагалища и промежности часто сопровождаются незначительными кровотечениями.

Разрыв матки

С л у ч а й 44. Гр. А. М., 27 лет, многорожавшая. Доставлена с сильным кровотечением после родов. По заявлению доставившего врача, он за 2 часа до этого безуспешно пытался произвести поворот из-за выпавшей пуповины, а затем наложил высокие щипцы и извлек плод (мертвый). Послед выделился. Состояние роженицы тяжелое: холодный пот, пульс нитевидный, 128, температура 35,8. Внизу живота, на два пальца ниже пупка, прощупывается плотная, сократившаяся матка, а справа от нее — мягкая, флюктуирующая опухоль, величиной с два кулака.

Диагноз: разрыв матки.

Произведенная лапаротомия подтвердила диагноз: имелся разрыв в нижнем сегменте, по правому ребру, с отслойкой брюшины до подвздошной кости. Полная экстирпация матки. Выздоровление.

Разрывы матки (Ruptura uteri) во время родов могут быть самопроизвольными и искусственными. Самопроизвольные разрывы наблюдаются при узких тазах, гидроцефалии, после операции кесарева сечения и при запущенном поперечном положении.

Искусственные разрывы связаны с внутриматочными манипуляциями. Чаще разрывы наблюдаются при производстве акушерских операций без наличия необходимых условий или при применении чрезмерной силы при производстве поворота.

Симптомы наступившего разрыва матки:

1. Полное прекращение родовой деятельности, если разрыв произошел до рождения плода.

2. Сильное кровотечение наружу или образование забрюшинной гематомы (при непроникающих разрывах).

3. Перитонеальный шок — резкая бледность, обморочное состояние, нитевидный пульс, холодный пот, рвота и т. п.

Лечение разрывов матки исключительно оперативное: чревосечение, ампутация матки или зашивание разрыва, редко — экстирпация матки. Характер операции зависит от тяжести случая.

Прогноз при разрывах матки зависит от инфицированности матки, размера кровопотери и степени разрыва. В настоящее время смертность матерей при разрывах несколько снизилась и, по данным О. В. Макеевой, равна 33,6%.

**Разрыв шейки
матки и влагалищ-
ного свода**

С л у ч а й 45. Гр. Л. П., 22 лет, вторые роды. Из-за вторичной слабости родовых потуг плод извлечен щипцами. Послед выделился самостоятельно. Сильное кровотечение.

При наружном исследовании: дно матки на два пальца ниже пупка, матка хорошо сократилась. Явления острого малокровия. Влагалищное исследование в зеркалах: разрыв шейки матки и левого влагалищного свода.

П о в р е ж д е н и я шейки матки и влагалищных сводов (*Ruptura colli uteri et fornicis vaginae*) чаще происходят при оперативных вмешательствах (щипцы, поворот) и могут быть причиной сильного кровотечения, особенно при повреждении крупного сосуда. Распознавание производится осмотром влагалищными зеркалами. Лечение — оперативное.

Т е х н и к а. К операции зашивания разрыва шейки матки и влагалищных сводов приступают тотчас после выделения послета. Если послед не выделился, то его удаляют по Креде или производят ручное отделение плаценты. Шейка мат-

ки захватывается щипцами и низводится. Разрыв шейки зашивается, начиная с верхнего угла, причем первый шов мы рекомендуем накладывать на $\frac{1}{2}$ —1 см. выше угла разрыва, чтобы захватить в шов все разорванные сосуды. При зашивании разрыва влагалищного свода во избежание повреждения мочеочника кровотечение необходимо остановить изолированным лигированием кровоточащих сосудов, а затем только наложить поверхностные швы на разрыв.

| |
|--------------------------------|
| Разрывы промежности |
|--------------------------------|

Случай 46. Гр. Е. И., 19 лет, первые роды. При выведении головки произошел разрыв промежности. Небольшое кровотечение с поверхности разрыва.

Различают 3 степени повреждения промежности: при I степени—разрыв поверхностный, без повреждения мышц; при II степени—имеются расхождение и разрыв мышц промежности; при III степени—нарушена целостность сфинктера и стенки прямой кишки.

Во всех случаях разрыва промежности показано оперативное лечение—зашивание промежности.

Техника. Зашивание промежности (Perineorrhaphia) необходимо производить весьма тщательно и вскоре после окончания родового акта, так как разрыв может служить воротами инфекции.

Операцию производят на поперечной кровати, под местной анестезией. Зашивание промежности при I степени разрыва не представляет трудности: игла проводится через толщу тканей без проникновения на поверхность разрыва; швы накладываются на расстоянии 1 см друг от друга, затягиваются не сильно, так как благодаря отечности тканей они могут вскоре прорезаться (рис. 80).

При зашивании разрывов промежности II степени необходимо захватывать в швы отошедшие друг от друга ножки леваторов. При глубоких разрывах лучше швы накладывать в два этажа, причем погружные швы накладываются на мышцы и фасцию, а поверхностные—как при разрывах I степени.

Значительно сложнее зашивание разрывов III степени. Операция начинается с зашивания разрыва стенки кишки и восстановления сфинктера. Швы накладываются без захвата слизистой кишки, начиная с верхнего угла разрыва, аккуратно

прилаживая края разрыва. Особенно тщательно необходимо восстановить сфинктер, так как в противном случае образовавшаяся слабость сфинктера послужит причиной недержания газов, кала. После окончания восстановления прямой кишки и сфинктера приступают к зашиванию промежности, как при глубоких разрывах II степени.

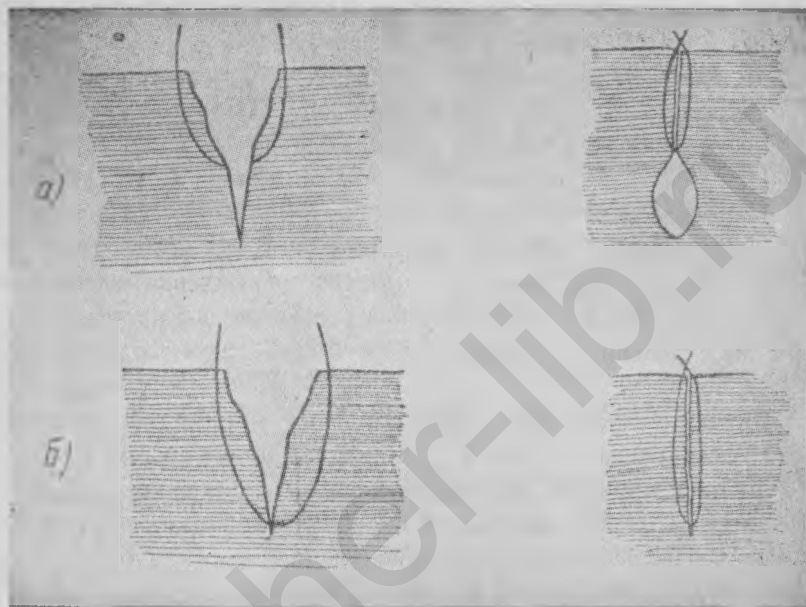


Рис. 80. Зашивание промежности (а—неправильное наложение шва; б—правильное наложение шва).

Чаще всего при разрывах промежности бывает повреждена и прилегающая часть задней стенки влагалища. В этих случаях после зашивания промежности накладывается несколько швов и на разрыв влагалищной стенки (*Colpo-perineorrhaphia*).

Зашивание надрывов вульвы производится соответственно случаю. При отсутствии сильного кровотечения швы накладываются поверхностно во избежание повреждений варикозно расширенных вен, часто встречающихся в области вульвы.

Послеоперационный уход при разрывах промежности I и II степени обычный, как после нормальных родов. Швы с промежности удаляются на 5—6-ой день, а со стенки влагалища—

несколькими днями позже. Кишечник очищается слабительным.

При разрывах III степени послеоперационный период необходимо проводить более осторожно: лежание на спине до снятия швов; очищение кишечника на 4—5 день клизмой; жидкая диета в первые 3—4 дня; внутрь—опий.

В разбираемом нами случае имел место разрыв промежности II степени. Кровотечение остановилось после зашивания промежности без изолированного накладывания лигатур на сосуды. Поверхностные небольшие трещины слизистой вульвы смазаны йодом.

Для лучшего приживания краев разрыва предложено производить после каждого мочеиспускания обмывание струей слабого дезинфицирующего раствора.

Жгут Момбурга

Как метод остановки сильного маточного кровотечения на короткое время, необходимое для транспортировки в больницу или для подготовки к операции, а также при атонических кровотечениях применялось наложение жгута Момбурга.

Техника. Крепкая резиновая трубка, длиною 2 метра (или специальный жгут Момбурга) накладывается между подвздошными костями и нижним реберным краем и медленно затягивается при полном использовании его эластичности, перетянув вокруг талии 2—3 раза, пока не перестанет прощупываться пульс в бедренной артерии. При накладывании жгута необходимо остерегаться ущемления паренхиматозных органов брюшной полости, что может повести к тяжелым последствиям. Наложение жгута допускается только на 25—30 минут, после чего он должен быть медленно снят. Жгут Момбурга в настоящее время не применяется.

СО Д Е Р Ж А Н И Е

| | Стр. |
|--|------------|
| От автора | 3 |
| Введение в оперативное акушерство | 5 |
| Подготовительные акушерские операции | 13 |
| 1. Расширение шейки матки | 13 |
| Некровавое расширение шейки матки | 13 |
| Кровавое расширение шейки матки | 21 |
| 2. Расширение вульвы и влагалища | 22 |
| 3. Расширение костного канала | 25 |
| 4. Разрыв плодного пузыря | 27 |
| 5. Кожно-головные щипцы | 28 |
| 6. Вправление выпавших мелких частей плода | 30 |
| 7. Акушерский поворот | 34 |
| Операции искусственного прерывания беременности | 56 |
| 1. Искусственный аборт | 56 |
| 2. Преждевременные роды | 64 |
| Родоразрешающие операции | 66 |
| 1. Извлечение плода | 66 |
| 2. Щипцы | 79 |
| 3. Выжимание плода | 99 |
| 4. Кесарево сечение | 102 |
| Плодоразрушающие операции | 127 |
| 1. Краниотомия | 127 |
| 2. Эмбриотомия | 137 |
| Операции последового и раннего послеродового периодов | 144 |
| 1. Выделение последа | 144 |
| 2. Операции при повреждениях мягких родовых путей | 147 |

Редактор С. АЛЕКСАНИЯЦ
 Худож. редактор Г. МНАЦАКАНЯН
 Техн. редактор Т. ГЕВОРКЯН
 Контрольный корректор Э. ОГАНЯН

ВФ 08405

Заказ 1435

Тираж 22000

Сдано в производство 20/IX 1960 г. Подписано к печати 10/I 1961 г.

Бумага 60×92¹/₁₆. Печ. 9,5 л. Уч.-изд. 8,7 л.

Цена 46 к.

Полиграфкомбинат Главного управления издательств и полиграфической промышленности Министерства культуры Арм. ССР,
 Ереван, ул. Теряна, 91.