ПАТОЛОГИЯ ВЛАГАЛИЩА И ШЕЙКИ МАТКИ

ДИФЛЮКАН 150 мг

ФЛУКОНАЗОЛ

Инструкция по применению DIFLUCAN*:

Показания к применению: Острый или рецидивирующий вагинальный кандидоз.

Способ применения и дозы: DIFLUCAN* при вагинальном кандидозе назначают однократно внутрь в дозе 150 мг. Больным с почечной недостаточностью при однократном приеме изменения дозы препарата не требуется.

Побочное действие: DIFLUCAN* обычно хорошо переносится. Наиболее частыми побочными эффектами являются тошнота, боли в эпигастрии, диарея, метеоризм и кожные высыпания. В редких случаях препарат, подобно другим производным азола, способен вызвать анафилактические явления.

Противопоказания: Применение **DIFLUCAN*** противопоказано больным с гиперчувствительностью к другим азольным препаратам в анамнезе.

Меры предосторожности: Следует избегать назначения препарата беременным; в этих случаях применение **DIFLUCAN*** возможно только по серьезным показаниям на усмотрение лечащего врача.

Лекарственное взаимодействие: Снижения эффективности оральных контрацептивов при комбинации с многократным приемом **DIFLUCAN*** не наблюдается. При совместном приеме внутрь с циметидином, антацидами, а также с пищей, клинически значимых изменений абсорбции **DIFLUCAN*** не установлено.

Pfizer

* Торговая марка "Пфайзер Инк."

Московское представительство Пфайзер Интернэшнл Инк.
Россия, 109004 Москва, Таганская улица, дом 21. **Телефоны: (095)** 258-5535
Телефакс: (095) 258-5538

ПАТОЛОГИЯ ВЛАГАЛИЩА И ШЕЙКИ МАТКИ

под редакцией
В.И. Краснопольского

Москва
"Медицина"
1997

ББК 57.1
П20
УДК 618.146.+618.15

Авторы:
В.И. КРАСНОПОЛЬСКИЙ, В.Е. РАДЗИНСКИЙ, С.Н. БУЯНОВА, И.Б. МАНУХИН, Н.И. КОНДРИКОВ

Рецензент: **А.П. Кирющенков**, проф. кафедры акушерства и гинекологии ММА им. И.М. Сеченова

Патология влагалища и шейки матки/Под ред. В. И. Краснопольского. — М.: Медицина, 1997. — 272 с.: ил.
П20 ISBN 5-225-02805-5

В монографии рассмотрены особенности патологии влагалища и шейки матки, представлены новые сведения о патогенезе, диагностике и лечении с использованием современных, в том числе впервые разработанных и апробированных консервативных и хирургических методов.

Для гинекологов, онкологов, патоморфологов.

П $\frac{4108160000-76}{039(01)-97}$ Без объявления **ББК 57.1**

ISBN 5-225-02805-5

© Коллектив авторов, 1997

ВВЕДЕНИЕ

Заболевания нижнего отдела полового тракта — довольно часто встречающаяся патология женского организма. Их значение в настоящее время трудно переоценить в силу ряда объективно складывающихся обстоятельств. Возросли частота и разнообразие заболеваний, передающихся половым путем, их современная диагностика и лечение претерпели существенные изменения, а проблема профилактики этих процессов и связанных с ними дисплазий явилась предметом обсуждения на последних акушерско-гинекологических конгрессах. По-прежнему недостаточно освещенными в литературе остаются вопросы несостоятельности и повреждений тазовой диафрагмы и связанные с этим проблемы опущения и выпадения женских половых органов, частичного и полного недержания мочи при напряжении, дисфункции тазовых органов. Значительный раздел в представленной монографии занимает патология шейки матки. К настоящему времени, несмотря на развитие специализированного приема больных с патологией шейки матки, на широкое применение кольпоскопии, мы не смогли достичь сколько-нибудь заметного позитивного сдвига в снижении частоты диспластических и злокачественных процессов. Более того, страны СНГ стали, пожалуй, единственными в мире, где многие врачи-гинекологи не владеют методом кольпоскопии и относят его к так называемым специальным методам исследования.

Кроме того, нуждаются в конкретных рекомендациях больные с аномалиями развития наружных половых органов, в первую очередь с аплазиями влагалища. Важно постоянно повышать квалификацию врачей-специалистов по основным вопросам диагностики и организации врачебной помощи больным гонореей, сифилисом, СПИДом.

Принципиальным отличием данной монографии является систематизация современных данных, полученных самими авторами, а также материалы отечественных и зарубежных специалистов по диагностике и оптимизации консервативного и хирургического лечения наиболее распространенных гинекологических заболеваний.

Представленные в монографии новые технологии в консервативном и хирургическом лечении помогут практическим врачам в успешном ведении больных с патологией влагалища и шейки матки.

Член-корреспондент РАМН, профессор
В.И. Краснопольский

Глава I

НОРМАЛЬНАЯ АНАТОМИЯ И ФИЗИОЛОГИЯ НАРУЖНЫХ ПОЛОВЫХ ОРГАНОВ, ТАЗОВОГО ДНА, ВЛАГАЛИЩА И ШЕЙКИ МАТКИ

Нормальная анатомия наружных и внутренних половых органов женщины достаточно полно и хорошо изучена и освещена в литературе, однако различные аспекты, касающиеся как анатомических, так и физиологических особенностей, продолжают уточняться и до настоящего времени. Поэтому, не претендуя на новаторство, в данной главе наряду с уже известными фактами представлены и новые данные.

Наружные половые органы располагаются в условно выделенной мочеполовой области дна малого таза. Последняя имеет форму ромба, простираясь спереди от нижнего края лобкового сочленения до верхушки копчиковой кости сзади, и по сторонам ограничена лобковыми и седалищными костями, а также крестцово-бугорными связками.

Условно проведенная линия между правым и левым седалищными буграми разделяет дно малого таза на мочеполовую и заднепроходную области, имеющие форму треугольников, вершины которых направлены к лобковому сочленению или к копчику. В мочеполовой области расположены наружные половые органы, мочеиспускательный канал и мочеполовая диафрагма. Через мочеполовую диафрагму проходят мочеиспускательный канал и влагалище.

Заднепроходная область включает в себя промежностный отдел прямой кишки, заднепроходное отверстие и его сфинктер. Ее основу, так же как и основу тазового дна, представляет так называемая тазовая диафрагма, о которой будет подробнее сказано далее.

Наружные половые органы. Наружные женские половые органы состоят из больших и малых половых губ, клитора, больших желез преддверия (бартолиновы железы) и луковицы преддверия. Большие половые губы — сагиттально расположенные кожные складки, идущие по обеим сторонам половой щели: спереди и сзади они соединяются между собой передней и задней спайками губ. Наружная поверхность губ покрыта волосами, большие половые губы содержат большое количество жировой ткани, а также потовые и сальные железы, в основании их заложены пещеристые тела и большие железы преддверия.

В толщу передних участков больших губ вплетаются мышечные пучки круглых связок матки. У половозрелой женщины длина больших половых губ обычно не превышает 8 см, ширина 2—3 см. В пожилом возрасте в связи с атрофическими изменениями они не прикрывают расположенные медиальнее их малые половые губы. Последние отделяются от больших половых губ межгубной бороздой. В переднем отделе каждая из малых половых губ делится на две ножки, при этом наружные, соединяясь на тыльной стороне клитора, образуют крайнюю плоть его, а внутренние ножки, которые прикрепляются к задней стороне и головке клитора, образуют уздечку последнего. Малые половые губы постепенно сливаются с внутренней поверхностью больших половых губ (на середине или в области задней трети) или, соединяясь друг с другом, образуют уздечку губ. Малые половые губы лишены волосяного покрова, жировой ткани и потовых желез, но богаты эластическими волокнами и кровеносными сосудами. Преддверие влагалища, расположенное между внутренними поверхностями малых половых губ, ограничено спереди клитором, сзади — уздечкой малых половых губ и сообщается с полостью влагалища через отверстие, которое отграничено девственной плевой (или ее остатками). Между уздечкой малых половых губ и девственной плевой располагается ладьеобразная ямка. Выше преддверия влагалища и ниже клитора находится наружное отверстие мочеиспускательного канала. Рядом с последним расположены устья парауретральных ходов, которые имеют в среднем длину 1—2 см и продуцируют секрет, увлажняющий наружное устье мочеиспускательного канала (может служить местом инфицирования и резервуаром для возбудителей инфекционных заболеваний, в том числе и специфических). В области преддверия влагалища открываются устья протоков больших и малых желез преддверия. Большая железа преддверия — парное образование, относится к сложнотрубчатым, имеет округлую форму, величиной с крупную горошину, длина выводного протока составляет 1,5—2 см. Железистые ацинусы выстланы однорядным цилиндрическим эпителием, секретирующим слизь, выводной проток — переходным эпителием. Железа граничит спереди с задним полюсом луковицы преддверия и луковично-пещеристой мышцей.

Луковица преддверия — непарное образование, состоящее из двух веретенообразных долек, соединенных между собой промежуточной частью, которая располагается между клитором и наружным отверстием мочеиспускательного канала. Каждая доля представляет собой густое венозное сплетение, кровоснабжение ее осуществляется за счет артерии луковицы преддверия влагалища (из внутренней половой артерии), отток венозной крови — через внутреннюю половую вену. Снаружи и снизу каждая из половин луковицы прикрыта луковично-пещеристой мышцей.

Клитор состоит из 2 небольших пещеристых тел, которые начинаются от нижних ветвей лобковых костей. Соединившись у нижнего края лобкового сочленения, они образуют тело клитора, обращенное книзу. Передний свободный конец образует головку клитора, над которой находится крайняя плоть клитора, снизу его уздечка. Пещеристые тела клитора разделяются срединной перегородкой и покрыты белочной оболочкой. Отростки белочной оболочки и срединной перегородки внедряются в тело клитора. Снаружи тело клитора заключено в плотную фасцию, которая переходит в подвешивающую связку клитора. Кровоснабжение клитора осуществляется глубокой артерией клитора (из внутренней половой артерии), которая подходит к каждой его ножке и разветвляется в теле и головке клитора. Каждая ножка клитора сверху и спереди прикрыта седалищно-пещеристой мышцей. Отток венозной крови из клитора осуществляется за счет вены, впадающей в мочепузырное венозное сплетение.

Тазовое дно. Опорным аппаратом, обеспечивающим сохранение физиологического положения органов малого таза и имеющим существенное значение в поддержании внутрибрюшного давления, является тазовое дно.

Мы считаем целесообразным и более приемлемым в клиническом отношении промежностью называть область между задней спайкой половых губ и анальным отверстием, а совокупность мягких тканей, занимающих пространство выхода таза, — тазовым дном.

Тазовое дно представлено группами мышц и фасциями, включающими поверхностные мышцы, т.е. диафрагмой таза. Поверхностными мышцами мочеполового треугольника являются следующие: 1) луковично-губчатая мышца, окружающая вход во влагалище (при сокращении суживает последний); 2) седалищно-пещеристая мышца, которая начинается от седалищного бугра и прикрепляется к пещеристому телу (при сокращении опорожняет венозные сосуды клитора); 3) поверхностная поперечная мышца промежности — тонкий мышечный пучок, который идет от седалищного бугра навстречу такому же пучку с противоположной стороны и оканчивается по средней линии в сухожильном центре промежности.

Поверхностный слой мышц заднепроходной области включает сфинктер заднего прохода, который располагается под кожей вокруг ануса и состоит из трех частей: подкожной, поверхностной и глубокой. Последняя, наиболее мощная, имеет кольцеобразный характер. Наружная мышца может быть связана с верхушкой или задней поверхностью копчика сзади, и с сухожильным швом луковично-пещеристой мышцы спереди.

К поперечнополосатым волокнам мышцы присоединяются гладкие мышцы прямой кишки.

Средний слой мышц тазового дна (его мочеполовой треугольник) включает: 1) парную поперечную глубокую мышцу про-

межности, которая начинается от седалищных бугров и частично от ветвей седалищной и лобковой костей, идет медиально и немного кпереди и оканчивается в сухожильном центре, соединяясь с одноименной мышцей противоположной стороны; 2) парную мышцу, сжимающую мочеиспускательный канал, которая лежит кпереди от предыдущей; часть периферических волокон этой мышцы направляется к ветвям лобковых костей и фасции диафрагмы, другая, более глубокая часть мышцы, окружает мочеиспускательный канал. Эти мышцы сжимают мочеиспускательный канал и большие железы преддверия влагалища.

Следующий, глубокий слой мышц тазового дна представлен основной структурной единицей — парой симметрично расположенных мышечных пластин, которая состоит в основном из поперечнополосатых мышечных волокон. Их называют мышцами, поднимающими задний проход, или диафрагмой таза.

Большинство авторов при описании анатомии мышц тазового дна, в частности мышцы, поднимающей задний проход, выделяют в ней 3 пучка: лобково-копчиковый, подвздошно-копчиковый и седалищно-копчиковый.

Лобково-копчиковая мышца начинается от внутренней поверхности ветвей лобковой кости возле верхнемедиального отдела запирательного отверстия, а также от сухожильной дуги мышцы, поднимающей задний проход (запирательная фасция). Мышца направляется назад, вниз и медиально и прикрепляется к lig. anococcigeum и lig. sacrococcigeum. Кроме того, пучки мышцы прикрепляются к передней стенке прямой кишки и частично отдают пучки в m. sphincter ani externus. Из лобково-копчиковой мышцы в настоящее время выделяют лобково-прямокишечную мышцу. Последняя имеет вид петли, которая охватывает копчиковый изгиб прямой кишки сзади, обеспечивая образование и сохранение аноректального угла.

Лобково-копчиковая мышца спереди прилежит к мочеиспускательному каналу, влагалищу, мочевому пузырю, отдавая этим органам пучки фиброзных, эластических, мышечных волокон. Часть мышцы, поднимающей задний проход, главным образом является сжимателем. Она обеспечивает поднятие и подтягивание дистального отдела кишки вместе с дном малого таза, сужение влагалища, определяет положение аноректального угла.

Подвздошно-копчиковая мышца начинается от сухожильной дуги между нижним краем лобкового сочленения и седалищной остью, направляется назад, вниз и медиально, прикрепляется к копчиковой кости. Переплетаясь в области прикрепления с одноименной мышцей противоположной стороны, образует общее сухожилие, расположенное между прямой кишкой и верхушкой копчика. Данная мышца поднимает тазовое дно.

Седалищно-копчиковая мышца начинается от седалищной ости, прикрепляется к боковым краям нижних крестцовых и копчиковых позвонков, мышечная часть принимает участие в

формировании сплошного пласта мышцы, поднимающей задний проход, с характерным веерообразным ходом волокон и формой в виде чаши.

В поддержании нормального анатомо-функционального состояния тазового дна значительная роль отводится фасциям и фасциальным узлам, являющимся одним из важнейших элементов, обеспечивающих опорную функцию мягкого остова тазового дна.

Сама наружная фасция, покрывающая поверхностные мышцы тазового дна (в частности, мочеполового треугольника), является продолжением общей подкожной фасции тела и образует влагалище для поверхностных мышц тазового дна. Средний слой мышц таза покрыт глубокой фасцией, которая состоит из двух пластинок и образует влагалище для глубокой поперечной мышцы промежности и мышцы, сжимающей уретру. Листки поверхностной и глубокой фасции промежности, сливаясь между собой, фиксируются с каждой стороны к нижней ветви лобковой и к ветви седалищной кости. Спереди они не достигают лобкового сочленения и образуют плотную, натянутую поперечную связку промежности. По бокам указанное фасциальное образование переходит в фасцию таза. Нижняя часть фасциальных пластинок соединяется с влагалищем и достигает луковицы преддверия, а также образует собственную фасцию клитора. Фасциальное образование покрывает поверхностный и средний слой мышц тазового дна, отграничивая указанные образования от вышележащих структур.

Тазовое дно, в частности диафрагма таза, с внутренней стороны покрывается тазовой фасцией, которая называется верхней фасцией диафрагмы таза. В ней различают париетальную и висцеральную части. Париетальная часть фасции выстилает стенки малого таза и далее покрывает с внутренней стороны мышцу, поднимающую задний проход.

Эта же часть фасции переходит на тазовые органы, проходящие через дно таза и обтекает их в виде висцеральной части тазовой фасции. Место отхождения висцеральной фасции называют срединной сухожильной дугой тазовой фасции.

Париетальная (или пристеночная) фасция таза особенно выражена и уплотнена в местах расположения грушевидных, запирательных и копчиковых мышц. Париетальная фасция плотно соединена с нижним краем лобковых костей, седалищными костями, пограничной линией. Она особенно уплотнена на протяжении от нижней части лобкового сочленения до седалищной ости. Описанное образование называется сухожильной дугой мышцы, поднимающей задний проход.

Как указывалось, висцеральная часть тазовой фасции покрывает органы, проходящие через тазовое дно. Из них особо выделяют прямокишечно-влагалищную перегородку, которая начинается от дна брюшного кармана, разделяющего эти орга-

ны, и заканчивается на тазовом дне. Указанная фасция носит также название брюшно-промежностного апоневроза.

Нижняя поверхность мышцы, поднимающей задний проход, покрыта нижней фасцией диафрагмы таза, которая участвует также в формировании сухожильной дуги мышцы, поднимающей задний проход.

В результате глубокие мышцы тазового дна оказываются лежащими между двумя фасциями, вместе с которыми образуют мощное, отличающееся прочностью, образование — диафрагму таза.

Между фазовой фасцией, ее париетальной пластинкой, покрывающей диафрагму таза изнутри, и брюшиной, выстилающей таз, остаются пространства, выполненные рыхлой соединительной тканью. Одно из них находится позади лобкового сочленения и впереди мочевого пузыря, распространяясь на его боковые стороны (околопузырное пространство), другое располагается впереди крестца и позади прямой кишки — позадипрямокишечное пространство.

Кроме этого, особая форма тазовой диафрагмы, имеющей вид купола, вдающегося вниз, обусловливает наличие пространства между ней и седалищными буграми (околопрямокишечное пространство).

Фасциальные влагалища и клетчаточные щели в местах стыка образуют фасциальные узлы, которые несут в себе опорную и барьерную функции, обеспечивая условия для сохранения физиологического положения и функции органов малого таза.

При повреждении фасциального узла (рассечение, разрыв) нарушается барьерная функция и при гнойном поражении какого-либо отдела тазового дна процесс по фасциальным щелям может распространяться в другие клетчаточные пространства.

Выделяют внутритазовые и промежностные фасциальные узлы. К внутритазовым относятся предкрестцовые (парные узлы) и маточно-влагалищная перегородка. В области промежности выделены следующие фасциальные узлы: 1) срединный передний (подлобковый); 2) срединный центральный (сухожильный центр промежности); 3) срединный задний (прямокишечно-копчиковый); 4) верхний латеральный (латеральная сухожильная дуга) и 5) нижний фасциальный узел промежности (сращение мочеполовой диафрагмы с выходным отверстием пудендального канала).

За счет уплотнения участков тазовой фасции, а также мышечных элементов тазового дна образуется связочный аппарат: боковые лобково-пузырные связки, средняя лобково-пузырная связка. Указанные связки начинаются от задней поверхности лобкового сращения и идут назад к мочеиспускательному каналу и к мочевому пузырю. Благодаря наличию этих связок в комплексе с мышечно-фасциальными образованиями тазового

дна обеспечивается нормальное анатомическое положение мочеиспускательного канала и мочевого пузыря, сохраняются уретровезикальный угол, угол отклонения мочеиспускательного канала от лобковых костей, анатомическая длина уретры, что важно для правильного мочеиспускания.

Зарубежные авторы в понятие «внутренняя фасция» вкладывают значительно более широкий смысл, объединяя в нем практически весь связочный аппарат внутренних половых, мочевых органов и прямой кишки, залегающий между брюшиной, покрывающей малый таз и нижней фасцией диафрагмы таза.

Рассматривая анатомию, кровоснабжение, иннервацию и лимфоциркуляцию органов, расположенных в области тазового дна, можно определить не только тесную взаимосвязь мышечно-фасциальных образований, но и общность кровоснабжения и иннервации. Кровоснабжение осуществляется от a. pudenda, которая отдает ветви к различным органам и образованиям тазового дна. Венозный отток осуществляется через одноименные вены.

Основным чувствительным нервом, принимающим участие в иннервации органов и образований тазового дна, является половой нерв (n. pudendus), начинающийся или из крестцового сплетения, или крестцовых нервов. Он выходит из полости таза через большое седалищное отверстие и через малое седалищное отверстие проникает в седалищно-прямокишечную ямку. Далее он направляется кпереди и, проходя около седалищного бугра, снабжает двигательными волокнами поверхностные мышцы промежности и мочеполовую диафрагму. Чувствительные волокна полового нерва заканчиваются в коже промежности и наружных половых органов. Кроме того, в иннервации указанной области принимают участие поясничный нерв и подчревные сплетения.

Мочеиспускательный канал. Касаясь анатомии наружных половых органов и тазового дна, нельзя не упомянуть мочеиспускательный канал, который находится в тесной взаимосвязи с перечисленными выше органами.

Мочеиспускательный канал по форме напоминает цилиндр, слегка изогнутый кпереди. Внутреннее отверстие уретры расположено на расстоянии 2—2,5 см кзади от середины лобкового симфиза. Наружное отверстие мочеиспускательного канала открывается на 2 см кзади от основания клитора. Длина уретры варьирует от 25 до 40 мм. По данным Д.В. Кан (1986), средняя его длина составляет 38 мм, а диаметр канала у наружного отверстия — 5 мм. Топографически уретра располагается кпереди от нижнего отдела влагалища. Стенка мочеиспускательного канала состоит из слизистой оболочки, покрытой уротелием, и мышечной оболочки. Мышечная оболочка представлена тремя слоями гладких мышц: внутреннего и наружного продольных слоев и среднего циркулярного, являющихся продолжением мышечной стенки мочевого пузыря. Ориентация среднего цир-

кулярного слоя мышц уретры сложная (сзади наперед и несколько в косом направлении). Его расценивают как внутренний сфинктер. Правда, в настоящее время существование внутреннего сфинктера уретры отвергается, а гладкомышечные образования мочеиспускательного канала рассматриваются как морфологически и функционально единая структурная единица, особенно в зоне пузырно-уретрального соустья [Пытель Ю.А. и др., 1986].

Уретра фиксируется к нижней ветви лобковой и к ветви седалищной костей фасциально-мышечной пластинкой — мочеполовой диафрагмой и лобково-уретральными (передними и задними) связками. Указанные образования, фиксируя уретру, ограничивают подвижность последней при повышении внутрибрюшного давления и принимают участие в формировании одного из сфинктерных механизмов. Поперечнополосатые мышечные волокна, окружающие уретру, связаны с мочеполовой диафрагмой, а также с задней и латеральными стенками влагалища. Мочевые и половые органы разделены лобково-шеечной фасцией, которая, будучи связана с фасцией мышцы, поднимающей задний проход, прикрепляется к внутренней поверхности симфиза. Указанная фасция окружает мочеиспускательный канал вблизи его основания. Кровоснабжение мочеиспускательного канала осуществляется наружной и внутренней половыми артериями, нижней пузырной и влагалищными ветвями. Венозный отток осуществляется в пузырное сплетение

Иннервация мочеиспускательного канала, так же как и нижних мочевыводящих путей, сложная. В основном она обеспечена половым нервным сплетением, тазовым нервом, подчревным сплетением (симпатические и парасимпатические нервные волокна).

Влагалище. С тазовым дном и наружными половыми органами анатомически и физиологически взаимосвязано влагалище.

Влагалище представляет собой утолщенную спереди и сзади трубку, имеющую на поперечном разрезе вид буквы Н, причем передняя и задняя стенка соприкасаются друг с другом. Длина влагалища в среднем 7—8 см, ширина — 2—3 см. Передняя стенка влагалища короче задней. Проксимальный конец влагалища в виде свода окружает вдающуюся в его просвет шейку матки (ее влагалищная часть) так, что образуются передний и задний, а также два боковых влагалищных свода. Влагалище несколько изогнуто с выпуклостью, обращенной назад. Продольная его ось с осью матки образует угол, открытый кпереди.

Вход во влагалище отграничен от наружных половых органов девственной плевой. Слизистая оболочка передней и задней стенок влагалища образует ряд поперечных складок, причем передняя стенка влагалища в своей дистальной трети слегка выпячивается в просвет влагалища. В этом участке располагается мочеиспускательный канал.

Стенка влагалища состоит из нескольких слоев. Слизистая оболочка покрыта многослойным плоским эпителием, в котором различают базальный, промежуточный и поверхностный слои, изменяющиеся на протяжении менструального цикла и с возрастом. Подэпителиальная соединительная ткань содержит большое количество эластичных волокон. Мышечная система влагалища представлена гладкомышечными волокнами, формирующими 3 слоя: внутренний (продольный), средний (кольцевидный) и наружный (продольный). Мышечный слой задней стенки влагалища связан с таковым нижней трети прямой кишки. Снаружи влагалище окружено рыхлой соединительнотканной оболочкой с венозными сплетениями и нервными волокнами, которую некоторые анатомы считают отдельным слоем.

Кровоснабжение влагалища осуществляется за счет ветвей внутренней подвздошной артерии. Наибольшая из них — влагалищная артерия — является нисходящей ветвью маточной артерии. Проходя по боковым стенкам влагалища, она осуществляет кровоснабжение в основном ее верхней трети. Нижняя пузырная артерия кровоснабжает среднюю треть, а средняя прямокишечная и внутренняя половая — нижнюю треть влагалища. Вены образуют сплетения, ветви которых способствуют оттоку крови во внутреннюю подвздошную вену. Венозные сплетения влагалища связаны с такими же сплетениями матки, мочевого пузыря и прямой кишки (геморроидальные венозные сплетения). Лимфатические щели из верхней половины влагалища осуществляют дренаж во внутренние подвздошные узлы, преимущественно обтураторные, гипогастральные и иногда в ректальные узлы, из нижней половины влагалища в паховые лимфатические сосуды и отчасти в наружные подвздошные узлы. Анастомозы существуют между верхней и нижней частями и правой и левой половинами влагалища.

Влагалище иннервируется ветвями маточно-влагалищного сплетения, чувствительная иннервация осуществляется за счет крестцовых спинальных узлов.

Шейка матки. Шейка матки вместе с маткой образуется путем слияния мюллеровых каналов на 12—16-й неделе внутриутробного развития. В месте прикрепления сводов влагалища шейка матки делится на две части: надвлагалищную и влагалищную. Шейка матки у женщин репродуктивного возраста имеет цилиндрическую форму, у девочек и инфантильных женщин — коническую. Длина влагалищной щели 2—3 см, толщина стенки 1—1,2 см. Канал шейки матки имеет веретенообразную форму, длина его от наружного зева до перешейка не более 4 см, ширина — не более 4 мм; наружный зев — круглый или в виде поперечной щели.

Мышечная ткань в основном содержится в верхней трети шейки матки и представлена циркулярно расположенными мышечными волокнами с прослойками эластических и коллагено-

вых волокон, функциональную активность которых обеспечивает двойная симпатическая и парасимпатическая иннервация. Мышечная ткань обеспечивает запирательную функцию шейки матки вне овуляции и в течение беременности, при родах она формирует нижний отрезок родового канала.

Влагалищная часть шейки матки покрыта многослойным плоским эпителием толщиной 150—200 мкм.

Многослойный плоский эпителий влагалищной части шейки матки, как и слизистой оболочки влагалища, на протяжении менструального цикла под влиянием гормонов подвергается циклическим изменениям. Под воздействием эстрогенов наблюдается усиление пролиферативных процессов, созревание клеток с накоплением в них гликогена (промежуточный слой) и кератина (поверхностный слой). Продолжительность цикла созревания клеток плоского эпителия *эктоцервикса* (слизистая оболочка влагалищной части шейки матки) составляет около 4 дней.

Результаты исследований с использованием иммуноцитохимических методов свидетельствуют о содержании в цитоплазме клеток многослойного плоского эпителия влагалищной части шейки матки большого числа различных цитокератинов.

В многослойном плоском эпителии эктоцервикса различают 4 слоя клеток: базальный, парабазальный, промежуточный и поверхностный. Базальный слой располагается на базальной мембране и представлен одним рядом мелких клеток с крупным ядром. Ядро, занимающее большую часть клетки, базофильное, богато хроматином. Цитоплазма лишена гликогена. Клеточная мембрана содержит специфические белковые рецепторы, реагирующие на концентрацию эстрогенов и гестагенов в крови.

Базальные клетки обеспечивают рост и регенерацию многослойного эпителия в физиологических условиях, в условиях патологии являются источником патологической пролиферации (базально клеточная гиперактивность).

В мазках с шейки матки у здоровых женщин базальные клетки появляются только в период постменопаузы. Наличие этих клеток у молодых является следствием эндокринных заболеваний или местных воспалительных процессов.

Парабазальный слой представлен 2—3 рядами более крупных клеток с крупными ядрами базофильной цитоплазмы, практически не содержащей гликогена. Парабазальные клетки обладают достаточно высокой митотической активностью и также обеспечивают рост, регенерацию многослойного плоского эпителия, участвуют в его дифференцировке и созревании.

Парабазальные клетки в физиологических условиях встречаются в мазках с шейки матки у женщин в период постменопаузы и в незначительном количестве у женщин репродуктивного возраста во время менструации.

Промежуточный слой состоит из 6—12 рядов крупных полигональных клеток с небольшим, содержащим мелкозернистые

структуры хроматина, ядром. Цитоплазма содержит большое количество гликогена, в клеточных элементах верхних рядов начинает появляться кератин.

Поверхностный слой хорошо определяется в пролиферативной фазе менструального цикла и состоит из 12—18 рядов крупных клеток, располагающихся раздельно или небольшими группами. Ядра этих клеток маленькие, пикнотичные, не содержат хроматина (митотическая инертность), цитоплазма богата гликогеном и кератином. Поверхностные клетки преобладают в мазках с шейки матки в I фазу менструального цикла, максимальное их количество наблюдается во время овуляции, во II фазе верхние ряды самостоятельно слущивается.

Строма под многослойным плоским эпителием состоит из рыхлой сети коллагеновых и эластических волокон, среди которых располагаются фибропласты, гистиоциты, лимфоциты, кровеносные и лимфатические сосуды, нервные структуры. Между стромой и многослойным плоским эпителием имеется базальная мембрана, осуществляющая демаркацию этих тканей.

Кровоснабжение многослойного плоского эпителия осуществляется тонкими и незначительно извитыми кровеносными сосудами, которые под базальной мембраной образуют простые и сложные аркады, сплетения и капиллярные петли. Образование терминальных петель капилляров находится в прямой зависимости от циркулирующих в крови половых гормонов.

Основная функция многослойного плоского эпителия эктоцервикса, как и любого эпителия, расположенного на границе с внешней средой, — защитная. Это его назначение определяется наличием кератина в клетках (обеспечивает прочность слизистой оболочки) и гликогена (продукция кислоты во влагалище обусловлена метаболизмом гликогена с участием влагалищных лактобактерий).

Эндоцервикс (слизистая оболочка цервикального канала) покрыт однорядным высоким цилиндрическим эпителием с базально расположенным ядром. Слизистая оболочка цервикального канала представляет собой щели и углубления, выстланные цилиндрическим эпителием, которые называют цервикальными железами (в отличие от трубчатых и гроздьевидных желез).

На базальной мембране под цилиндрическим эпителием могут располагаться недифференцированные кубические клетки — так называемые субцилиндрические (субэпителиальные), или резервные, клетки (рис. 1), представляющие большой интерес. Ядра этих клеток округлые, относительно крупные, с четкими ровными контурами, хроматин распределен равномерно и окрашивается диффузно. В физиологических условиях менструального цикла резервные клетки обеспечивают процесс регенерации цилиндрического эпителия, под влиянием же гормональных сдвигов или воспаления они могут превращаться в

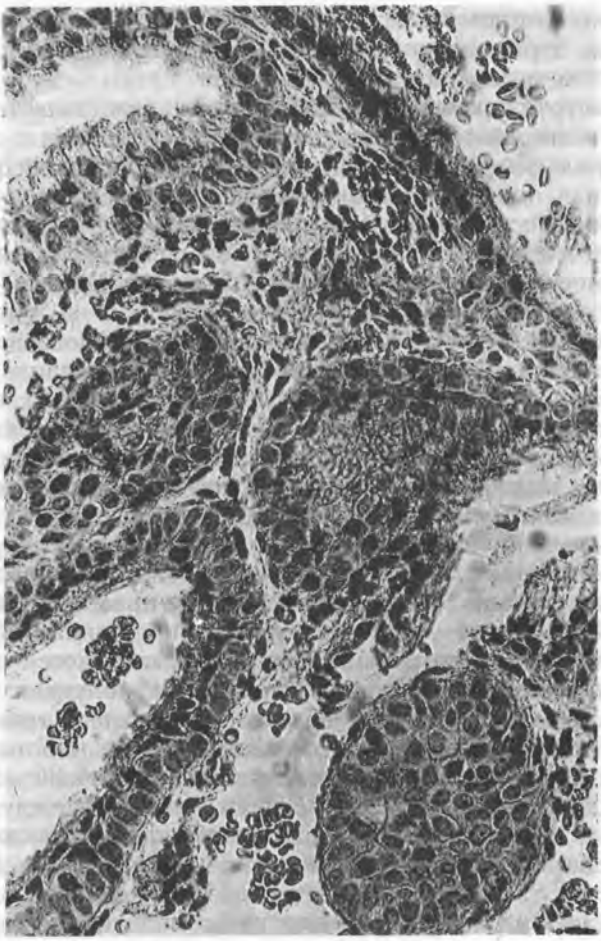

Рис. 1. Резервные клетки в шеечных железах.

клетки плоского эпителия. Процесс дифференцировки резервных клеток в многослойный эпителий, который называется плоскоклеточной метаплазией, является сложным и многоступенчатым.

Циклические изменения в эпителии эндоцервикса выражены слабо. Слизистый секрет клеток эндоцервикального эпителия представляет собой гель. Обильная секреция (щелочной) слизи наблюдается во время фолликулярной фазы, особенно в предовуляторный период, после овуляции секреция изменяется, становится скудной (кислой). Биохимические и электронно-микроскопические исследования показали сложное строение слизи [Ferenczy A. et al., 1974]. Она представляет собой мицелярную

сеть гликопротеинов, межмицеллярные пространства которой заполнены цервикальной плазмой. Кристаллизации слизи способствуют ионы калия и хлорид натрия.

Ультраструктура клеток эндоцервикса представляет собой наличие большого числа светлых вакуолей, связанных с секрецией слизи, и филаментозных структур с недостаточно ясной функцией.

Основная функция цилиндрического эпителия — секреторная. Количество и физико-химические свойства вырабатываемого слизистого секрета зависят от фазы менструального цикла. Секрет имеет важное значение для оплодотворения и является барьером для инфекции.

Наружный зев — область стыка многослойного плоского и цилиндрического эпителия. У большинства женщин он имеет характер переходной зоны (зоны превращения); это место наиболее частой локализации рака. Средняя ширина зоны составляет 6 мм (от 1 до 10 мм), основной элемент переходной зоны — «последние железы», устья протоков которых хорошо видны при кольпоскопии.

Граница между многослойным плоским и цилиндрическим эпителием находится у недоношенных новорожденных за пределами наружного зева; у доношенных новорожденных и у детей до 8—11 лет — внутри цервикального канала (75 %); в период полового созревания граница смещается кнаружи (внутрь цервикального канала лишь в 25 % случаев, часто — эктопии); в репродуктивном возрасте у здоровых граница расположена на уровне наружного зева; в период менопаузы смещается в наружную треть цервикального канала в 80—90 % случаев. Ввиду изменения расположения границы между цилиндрическим и многослойным плоским эпителием, а также возрастных изменений последнего патологические процессы в области шейки матки также имеют возрастные особенности: у девочек — склонность к распространенности воспалительного процесса (вульвовагиниты); у женщин репродуктивного возраста — ограничение воспалительного процесса (эндоцервициты), воспалительно-пролиферативные изменения, локализация рака на эктоцервиксе; у женщин в менопаузе — атрофически-дегенеративные изменения, локализация рака в цервикальном канале.

Между шейкой и телом матки имеется недостаточно выраженное фиброзно-мышечное формирование — истмическая часть матки, в которой располагается так называемый анатомический внутренний зев, представляющий собой наиболее узкую часть канала и отделяющий последний от полости матки. Область между слизистой оболочкой цервикального канала и эндометрием называют гистологическим внутренним зевом [Петрова Е.Н., 1959]. Другими словами, в истмической части матки имеется сфинктер, ослабление которого (врожденного, травматического или иного характера) может способствовать невынашиванию беременности, приводя к выкидышу во II триместре.

Функциональные особенности. В физиологическом аспекте тазовое дно, внутренности, заключенные в половой щели, влагалище и шейка матки — весьма сложная, многогранная, взаимосвязанная система, объединенная общностью анатомических структур, кровоснабжения, иннервации, особенностями топографии. Система одновременно выполняет опорную, экскреторную, барьерную функции.

Наружные половые органы, кроме того, что относятся к органам чувств, служат мощным биологическим фактором защиты от инфекционных процессов. Сюда относится сомкнутое состояние половой щели, обеспечиваемое тонусом мышц промежности, суживающих вульварное кольцо и соприкосновения больших и малых половых губ. Секрет бартолиновых желез и влагалища под воздействием молочнокислых бактерий (палочек Додерлейна) становится кислым за счет образования молочной кислоты. Последняя обеспечивает бактерицидные свойства содержимого влагалища.

Мощным фактором защиты является шейка матки. Содержащаяся в ее канале слизистая пробка обладает бактерицидной, протеолитической активностью за счет присутствия в ней лизоцима, компонента лактоферрина [Савельева Г.М., Антонова Л.В., 1987].

Кроме того, во влагалищном содержимом и в слизи цервикального канала выявлены иммуноглобулины всех классов, которые, по-видимому, играют важную роль в местной защите от инфекции. Однако до настоящего времени в литературе продолжается полемика о месте продуцирования иммуноглобулинов. Одни авторы [Ainti V. et al., 1975] предполагают, что основным местом их синтеза является слизистая оболочка тела матки, другие [Fox G. et al., 1975] — слизистая оболочка цервикального канала.

Условно выделенная мочеполовая часть (мочеполовая диафрагма) тазового дна с мышечно-фасциальными образованиями обеспечивает поддержание мочевого пузыря, уретры, передней стенки влагалища. (Эта область, особенно ее фасциальная часть, наиболее легко повреждается во время родов.)

Лобково-уретральные связки и другие структуры мочеполового треугольника осуществляют фиксацию уретры как при повышенном внутрибрюшном давлении, так и при повышении давления внутри уретры и в мочевом пузыре во время физической работы, напряжения, кашле, предупреждая тем самым подтекание мочи. Их функциональная адекватность препятствует воронкообразному расширению шейки мочевого пузыря, раздражению сенсорной области сфинктера и возникновению крестцово-пузырного рефлекса с последующей неадекватной реакцией мочевого пузыря.

Задняя треугольная область (заднепроходная область) тазового дна обеспечивает прежде всего опору передней стенки пря-

мой кишки и задней стенки влагалища, тесно прилегающих друг к другу и разделяющихся только перегородкой, образованной коллагеновыми волокнами, фиброзной тканью и гладкомышечными волокнами. Поперечнополосатые мышечные волокна, входящие в состав перегородки (волокна мышцы поднимающей задний проход), обеспечивают поддержание прямой кишки и участвуют в образовании задней стенки родового канала.

Мышечно-фасциальные структуры задней треугольной области тазового дна обеспечивают не только поддержание органов, но и участвуют в выполнении такой функции, как удерживание кишечного содержимого (наряду с наружным, и в меньшей степени, внутренними сфинктерами прямой кишки, а также лобково-прямокишечной мышцей, которая в ряде случаев, даже при нарушении целостности наружного сфинктера, обеспечивает континенцию). В то же время при повреждении лобково-прямокишечной мышцы инконтиненция наступает неизбежно. Эта же мышца является ответственной за поддержание аноректального угла (у здоровых лиц этот угол составляет 60 – 150°). Когда этот угол становится тупым, возникает инконтиненция различной степени выраженности.

Особо следует выделить факт, что и мочепузырный, и заднепроходный сфинктеры иннервируются одновременно как вегетативными, так и соматическими подчревным (симпатическим), тазовым (парасимпатическим) и срамным (соматическим) нервами. Поэтому нарушение функции одного сфинктера или его области неизбежно влечет за собой ухудшение или нарушение функции другого.

Глава II

МЕТОДЫ ДИАГНОСТИКИ СОСТОЯНИЯ НАРУЖНЫХ ПОЛОВЫХ ОРГАНОВ, ВЛАГАЛИЩА И ШЕЙКИ МАТКИ

ОСМОТР НАРУЖНЫХ ПОЛОВЫХ ОРГАНОВ

Осмотр наружных половых органов начинают с лобка. Отмечают его форму, состояние подкожного жирового слоя, характер оволосения (женский, мужской или смешанный тип). Попутно осматривают внутреннюю поверхность бедер (гиперемия, пигментация, экзема, кондиломы, варикозное расширение вен и др.). Затем осматривают большие и малые половые губы (величина, наличие отека, язв, опухолей, кондиломатозных разрастаний, степень смыкания половой щели), промежность (разрывы, рубцы), область заднего прохода (геморроидальные узлы, трещины, кондиломы, язвы, выпадение слизистой оболочки прямой кишки).

Для осмотра преддверия влагалища разводят половые губы большим и указательным пальцами левой руки. При этом обращают внимание на цвет, состояние слизистой оболочки (пигментация, изъязвление). Проводят осмотр клитора (форма, величина, аномалии развития), наружного отверстия мочеиспускательного канала (состояние слизистой оболочки, наличие полипов, характер выделений из уретры), парауретральных ходов (наличие воспаления, гнойные пробки), внутренней поверхности больших и малых половых губ (состояние слизистой оболочки, пигментация, наличие язв), девственной плевы (разрывы, рубцы). Параллельно выявляют признаки инфантилизма (узкая половая щель, большие половые губы не прикрывают малые, высокая промежность).

В преддверии влагалища спереди и снаружи от девственной плевы открывается выводной проток большой железы преддверия. Область отверстия выводного протока тщательно осматривают, обращая внимание на характер выделений, наличие пятен, припухлостей, гиперемии вокруг отверстия.

Осматривая слизистую оболочку преддверия влагалища, обращают внимание на наличие цианоза, что может указывать на беременность или застойные явления в малом тазу, обусловленные опухолью, неправильным положением матки и т.п.

Для определения опущения или выпадения стенок влагалища или матки просят больную потужиться или покашлять.

При выявлении той или иной патологии производят забор материала для бактериологического, бактериоскопического, цитологического, гистологического исследования.

После осмотра наружных половых органов приступают к наружно-внутреннему исследованию.

НАРУЖНО-ВНУТРЕННЕЕ ИССЛЕДОВАНИЕ

Исследование при помощи зеркал производят после осмотра наружных половых органов. Такая очередность необходима, так как предварительное пальцевое исследование может изменить характер влагалищных выделений или травмировать слизистую оболочку шейки матки и влагалища, что дает недостоверные данные осмотра и лишает возможности получить правильные диагностические результаты при применении эндоскопических методов исследования (кольпоскопия, цервикоскопия, микрокольпоскопия и др.).

Осмотр влагалища и шейки матки проводят с помощью влагалищных зеркал. Применяют несколько моделей зеркал: цилиндрические, створчатые, ложкообразные и др.

Исследуя влагалище с помощью зеркал, определяют состояние его стенок (характер складчатости и цвет слизистой оболочки, изъязвления, разрастания, опухоли и др.), сводов и шейки матки; величину и форму (цилиндрическая, коническая); форму наружного зева (у нерожавших круглая, у рожавших в виде поперечной щели); различные патологические состояния (разрывы, эрозия, эндометриоз, выворот слизистой оболочки, опухоль и др.), а также характер влагалищных выделений.

Абдоминально-влагалищное исследование, т.е. исследование с помощью введенных во влагалище пальцев, проводят двумя руками: указательный и средний пальцы правой руки вводят во влагалище, а левой рукой фиксируют через брюшную стенку исследуемый орган (матку, придатки) или пальпаторно определяют состояние той или иной области малого таза. Обращают внимание также на чувствительность, ширину входа во влагалище упругость его стенок. Чувствительными являются клитор и передняя стенка влагалища в области уретры, поэтому при исследовании не следует на них надавливать. Пальцы должны скользить вдоль задней стенки влагалища. При узком влагалище промежность несколько отводят книзу, а пальцы предварительно смазывают индифферентным жиром (вазелином). Исключают наличие бартолинита. Проводя пальцы глубже во влагалище, определяют состояние слизистой оболочки (степень влажности, наличие разрастаний, степень смещаемости или неподатливости при наличии рубцов), наличие опухоли, перегородки (при двойном влагалище). Через переднюю стенку влагалища при инфильтрации на значительном протяжении может прощупываться мочеиспускательный канал.

Затем исследуют влагалищную часть шейки матки, определяют ее форму (коническая, цилиндрическая), величину, форму наружного зева, наличие на шейке разрывов и рубцов после родов, опухолей. Физиологически наружный зев закрыт.

По положению шейки матки можно судить о ее смещении. В норме шейка матки находится строго по средней линии, наружный зев (в положении стоя) обращен книзу и кзади.

Когда осмотр через влагалище невозможен (у девственниц, при атрезии влагалища), а также при опухолевых образованиях, показано ректальное и комбинированное исследование.

С этой целью необходимо опорожнить или очистить толстую кишку, а затем в резиновой перчатке или напальчнике одним пальцем, смазанным вазелином, провести исследование через прямую кишку. Исследование проводят на гинекологическом кресле.

Комбинированное прямокишечно-влагалищно-брюшностеночное исследование проводят при подозрении на наличие патологических процессов в стенке влагалища, параметрии, прямой кишке или прямокишечно-влагалищной перегородке. Для этого во влагалище вводят указательный палец, в прямую кишку — средний палец правой руки, а левой рукой пальпируют тазовые органы через брюшную стенку. При этом способе исследования легче обнаружить инфильтраты и опухоль прямокишечно-влагалищной перегородки.

ЦИТОЛОГИЧЕСКОЕ ИССЛЕДОВАНИЕ

Цитологический метод исследования получил широкое распространение при массовых профилактических обследованиях женщин. С помощью этого метода возможна ранняя диагностика предракового состояния и рака женских половых органов. Этот метод также позволяет оценить в динамике эффективность лечения больных.

Цитологическая диагностика заключается в микроскопическом исследовании влагалищных, шеечных и маточных выделений для определения состава и соотношения различных типов клеток в исследуемом материале.

Материал для цитологической диагностики получают различными способами: аспирацией и соскобом содержимого заднего свода влагалища, канала шейки матки или получением мазка-отпечатка.

У женщин со здоровой шейкой матки материал получают с трех участков: с поверхности влагалищной части шейки, с участка на границе плоского многослойного эпителия со слизистой оболочкой цервикального канала и из нижней трети эндоцервикса.

Содержимое получают путем легкого соскоба и раздельно наносят на одно или несколько чистых предметных стекол тон-

ким ровным слоем. Стекла маркируют («ш» — шейка матки, «с» — стык цилиндрического и плоского эпителия, «к» — цервикальный канал) и после высушивания на воздухе заворачивают в бланк-направление или помещают в специальный контейнер с указанием соответствующего номера стекла, основных сведений о пациентке и отправляют в цитологическую лабораторию (пункт).

Для забора материала используют специальные щеточки, металлический, деревянный или пластмассовый шпатель, желобоватый зонд. Качество забора материала улучшается при использовании специальных щеток (cervix brush). Более длинный и узкий кончик вставляется в наружный зев, а более короткий и широкий должен прилегать к наружной поверхности шейки матки. Вращательными движениями с легким надавливанием получают материал со всей поверхности влагалищной части шейки матки, области наружного зева и нижней трети цервикального канала. Шпателем проводят по предметному стеклу: одна полоса — материал из цервикального канала и области наружного зева, другая — с эктоцервикса.

Материал из цервикального канала может быть получен с помощью желобоватого зонда, ложечки Фолькмана, других инструментов. При обнаружении патологии шейки матки берется соскоб с участка поражения, который целесообразно производить под контролем кольпоскопа.

Мазки для цитологического исследования обрабатывают различными способами. Исследуют нативные препараты или изучают окрашенные мазки, имеющие более четкую и ясную цитологическую картину. При окраске по Романовскому—Гимзе, Нохту и Паппенгейму мазок высушивают на воздухе; для окраски по Папаниколау мазок фиксируют в смеси Никифорова, состоящей из равных частей 95 % этилового спирта и эфира, при окраске гематоксилином и эозином — в смеси Никифорова или в 10 % нейтральном растворе формалина. Универсальными фиксаторами являются аэрозольные алкогольные средства.

Для правильной интерпретации патологических изменений важное значение имеет знание цитоморфологических особенностей нормальной слизистой оболочки шейки матки.

Плоский многослойный эпителий влагалищной части шейки матки у женщин репродуктивного возраста представляет собой высокодифференцированную ткань, имеющую сложное строение и функциональные особенности. Как указано в предыдущей главе, эпителий, покрывающий шейку матки, состоит из 4 слоев: поверхностного, промежуточного, парабазального и базального. Клетки поверхностного слоя имеют полигональную форму, диаметр от 35 до 50 мкм, цитоплазму розового цвета, иногда с подвернутыми краями. Ядра небольшие или мелкие, расположены центрально, темного цвета вследствие большого

содержания хроматина, часто пикнотические. Клетки этого слоя легко подвергаются десквамации.

Клетки промежуточного (шиповидного) слоя округлой, овальной или ладьевидной формы, несколько меньше по сравнению с поверхностными клетками (диаметр 20—25 мкм), цитоплазма мелкозернистая с отростками, более базофильная. Ядра более крупные, с равномерным распределением хроматина. Клетки содержат много гликогена, располагаются разрозненно, реже однослойными пластами.

Парабазальные клетки круглые, с четкими контурами, диаметром от 15 до 18 мкм. В мазках они в основном встречаются у женщин в период пре- и постменопаузы. Цитоплазма в виде узкой каймы, базофильная, окрашивается интенсивно. Ядра расположены центрально, клетки лежат свободно и очень редко в виде скоплений.

Клетки базального слоя мелкие, круглые, иногда продолговатые, диаметром 15—20 мкм. Ядра крупные, окрашиваются интенсивно, цитоплазма в виде узкого ободка, резко базофильная. В мазках эти клетки встречаются очень редко, лишь при атрофических изменениях. В норме они наблюдаются у женщин в глубокой менопаузе.

Соотношение эпителиальных клеток изменяется в зависимости от фазы менструального цикла и возраста женщины. Клетки высокого цилиндрического эпителия канала шейки матки встречаются в мазках, взятых из области наружного зева или нижней трети цервикального канала, изредка — из влагалища. В мазках эти клеточные элементы располагаются в виде отдельных клеток, группами или комплексами. Цитологическая картина эпителия цервикального канала напоминает палисад, клетки имеют неправильно-четырехугольную форму со слегка закругленными углами у основания и базально расположенное круглое или овальное ядро. Цитоплазма в виде тонкого ободка находится у основания клетки, а в основном занимает верхнюю половину клетки. При рассмотрении однослойного пласта сверху или снизу эти клетки напоминают торцовую мостовую или пчелиные соты, тесно прилегают друг к другу, имеют шестиугольную форму. В центре клетки или эксцентрично находится ядро. Цитоплазма клеток богата секретом.

При цитологическом исследовании наиболее важными цитологическими признаками можно считать выявление полиморфизма клеток, их ядер, выраженную анизохромию цитоплазмы, ядер, увеличение ядерно-цитоплазматического индекса, неравномерное, грубое распределение хроматина в клетках, увеличение числа ядрышек, обнаружение фигур митотического деления в цитологических препаратах.

Вариантом цитологического исследования является люминесцентная микроскопия (одновременный учет цвета и морфологии), которая основана на тропности акридинового оранжевого

к ДНК и РНК. Диапазон свечения: от желтовато-зеленоватого цвета (нормальные клетки и ядра) до оранжево-красного (раковые).

Варианты цитологических заключений, формулировка диагноза. Формулировка цитологического заключения имеет важное значение для правильной оценки врачами полученных данных. Наибольшее распространение в мире получила классификация цитологических заключений по Папаниколау. Она включает 5 групп.

I группа — атипических клеток нет. Нормальная цитологическая картина, не вызывающая подозрений.

II группа — изменение морфологии клеточных элементов, обусловленных воспалением.

III группа — имеются единичные клетки с аномалиями цитоплазмы и ядер. Однако окончательный диагноз установить не удается. Требуется повторение цитологического исследования, по рекомендации — гистологического для изучения патологически измененной ткани или органа.

IV группа — обнаруживаются отдельные клетки с явными признаками злокачественности: аномальная цитоплазма, измененные ядра, хроматиновые аберрации, увеличение массы ядер.

V группа — в мазках имеется большое число типично раковых клеток. Диагноз злокачественного процесса не вызывает сомнений.

Тактика врача определяется характером цитологического заключения. В частности, I группа — особого наблюдения за здоровьем женщины не требуется; II группа — необходимо установить этиологию и локализацию воспалительного процесса, провести патогенетическую терапию; III группа — необходимо повторное цитологическое исследование (рекомендация должна быть обязательно указана), по показаниям (в отдельных случаях) гистологическое исследование; IV и V группы — немедленное направление женщины в онкологическое учреждение для углубленного обследования и лечения.

БИОПСИЯ

Биопсией называется иссечение и микроскопическое исследование кусочка ткани с диагностической целью. В гинекологической практике чаще всего материал получают из влагалищной части шейки матки при дисплазии, при папилломатозных разрастаниях, язвах, опухолях и другой патологии. При наличии изменений (изъязвление, опухоль и др.) производится биопсия влагалища, наружного отверстия мочеиспускательного канала и других мест в зависимости от локализации процесса. Иссечение ткани выполняют при соблюдении правил асептики и антисептики. Для этой манипуляции используют следующие инструменты: ложкообразные влагалищные зеркала, подъемники, пу-

левые щипцы, скальпель, ножницы, иглодержатель, шовный материал. Качественный забор ткани обеспечивает и использование специальных биопсийных щипцов.

Методика. После дезинфекции наружных половых органов и влагалища шейку матки обнажают ложкообразными зеркалами. На губу шейки матки по обе стороны участка, подлежащего иссечению, накладывают пулевые щипцы. Скальпелем клиновидно иссекают кусочек ткани с захватом микроскопически не измененной ткани, на рану накладывают кетгутовый шов. Полученный материал помещают в банку, заливают 10 % раствором нейтрального формалина и направляют для исследования в лабораторию.

В последние годы для получения биоптата применяется также конусовидная диатермоэксцизия и эксцизия с помощью CO_2-лазера. Удаленные участки должны быть направлены на гистологическое исследование с использованием ступенчатых или серийных срезов, однако при интерпретации морфологической картины возможны трудности, связанные с термальными изменениями ткани, особенно при конусе небольшой величины.

Нарушение созревания и дифференцировки плоского многослойного эпителия влагалищной части шейки матки и железистого эпителия канала шейки матки обычно возникает на границе влагалищной части и нижней трети канала шейки матки, поэтому при ступенчатом гистологическом исследовании конуса, удаленного из этой области шейки матки, удается более точно установить диагноз.

Для получения полноценного заключения патологоанатома следует проводить только прицельную биопсию с иссечением небольшого участка макроскопически неизмененной ткани. Исследование слизистой оболочки цервикального канала, особенно у женщин старшего возраста, а также принимавших гормональные препараты, является обязательным.

Диагностическое выскабливание цервикального канала. Является одним из видов биопсии, когда материалом для гистологического исследования служит слизистая оболочка цервикального канала. Выскабливание последней производят одновременно с клиновидной биопсией влагалищной части шейки матки или при удалении полипов цервикального канала, а также во всех случаях дисфункциональных маточных кровотечений у женщин старше 40 лет (раздельное диагностическое выскабливание слизистой оболочки цервикального канала и эндометрия) и в некоторых других случаях.

Методика. В асептических условиях влагалищную часть шейки матки обнажают зеркалами, переднюю губу фиксируют пулевыми щипцами, маленькой острой кюреткой без расширения цервикального канала производят его выскабливание, соскоб помещают во флакон с 10 % раствором нейтраль-

ного формалина и направляют в патологоанатомическое отделение.

Гистологическое исследование соскоба из цервикального канала является чрезвычайно информативным.

ЭНДОСКОПИЧЕСКИЕ МЕТОДЫ ИССЛЕДОВАНИЯ

В последние годы широко внедряются в клиническую практику эндоскопические методы исследования, которые улучшают диагностику и лечение многих гинекологических и онкологических заболеваний. К таким методам относят кольпоскопию, кольпоцервикоскопию, гистероскопию, лапароскопию, кульдоскопию, диафаноскопию, цистоскопию, ректоскопию, ректороманоскопию и др.

Кольпоскопия. Для диагностики предраковых состояний и рака шейки матки немецкий врач H. Hinselmann (1925) предложил метод кольпоскопии, нашедший широкое применение в настоящее время. При осмотре шейки матки в зеркалах можно выявить только псевдоэрозию, полип, эктропион, эндометриоз, рак шейки матки. Предраковые состояния шейки матки, преинвазивная карцинома и начальные формы рака часто протекают с незначительными изменениями слизистой оболочки шейки матки, которые не видны невооруженным глазом. В этой связи большое значение в диагностике и профилактике рака приобретают специальные эндоскопические методы исследования.

Кольпоскопией называется визуальное обследование шейки матки, влагалища и наружных половых органов с помощью кольпоскопа, состоящего из бинокулярной оптической системы, дающей увеличение обозреваемой поверхности в 10—30 раз, и вмонтированного в него осветителя.

Основное назначение кольпоскопии — диагностика предраковых эпителиальных изменений и ранних (преклинических) стадий рака шейки матки. Кроме того, кольпоскопия позволяет:

1) значительно расширить диагностические возможности в изучении доброкачественных заболеваний (эктопий, эктропионов, истинных эрозий, полипов, эндометриоза, воспалительных процессов);

2) осуществить объективную достоверную оценку эффективности лечебных методов (диатермокоагуляция, криовоздействие, лазердеструкция, местные консервативные лечебные процедуры, физиотерапия, лечение гормональными препаратами);

3) уточнить целый ряд особенностей изменений многослойного плоского эпителия при физиологических состояниях (беременность, менопауза, контрацепция).

Трудно переоценить значение кольпоскопии в осуществлении прицельной биопсии и в значительном уменьшении числа необоснованных биопсий.

«Кольпоскопия дает возможность достоверно выделить группу здоровых женщин, что в такой же степени ответственно, как и правильное распознавание болезни» [Лане В., 1964].

Однако возможности кольпоскопии ограничены. Недоступным для кольпоскопического исследования был цервикальный канал. Этот недостаток был устранен созданием Е.В. Коханевич (1978) цервикоскопа, позволяющего исследовать нижнюю и среднюю трети его.

Предметом достоверного изучения является покровный эпителий. Редко, но шейка матки может быть недоступной для исследования: сужения, аномалии развития влагалища, резкие девиации матки.

Принципиально важным положением является то, что кольпоскопия не позволяет оценить морфологические изменения эпителия в его глубоких слоях, поэтому решающую роль при оценке гистоморфологических изменений играет гистологический метод исследования.

Противопоказаний к кольпоскопии нет. Метод абсолютно атравматичен и безболезнен, он позволяет при анализе совместить клинические и морфологические признаки заболеваний с учетом физиологических особенностей женского организма.

Оснащение кольпоскопического кабинета составляют: 1) кольпоскоп; 2) гинекологические зеркала; 3) длинные анатомические пинцеты или корнцанги; 4) ватные тампоны; 5) биопсийные щипцы; 6) шпатели или щетки для взятия мазков; 7) обезжиренные стекла; 8) растворители и красители (3—4 % раствор бикарбоната натрия, физиологический раствор, 3 % раствор уксусной кислоты, раствор Люголя).

С помощью цервикоскопа осматривают канал шейки матки. Наиболее часто используют бинокулярный кольпоскоп Гинзбурга и люминесцентный фотодиагноскоп. В конструкцию кольпоскопа входит оптическая система, осветительная система и штатив, на котором они укреплены. Оптическая система представляет собой набор линз с фокусным расстоянием 25—28 см, имеет сменные окуляры ×7, ×15, ×28. Осветитель кольпоскопа направляет концентрированный пучок яркого света на исследуемый участок.

Кольпоскоп Гинзбурга (модель 604) легко передвигается в любом направлении. Головка его, включающая оптическую систему и осветитель, укрепленная на штативе, перемещается в горизонтальном и вертикальном направлениях.

Люминесцентный фотодиагноскоп, кроме визуального осмотра, дает возможность производить фотографирование и позволяет использовать метод флюоресцентного анализа, заключающийся в выявлении вторичного свечения в ультрафиолетовых лучах.

Кольпоскопию необходимо проводить до бимануального исследования, а ложкообразные зеркала следует вводить с боль-

шой осторожностью. Осматривают выделения шейки матки, удаляют слизь. Производят обзорную кольпоскопию. Затем делают поверхностный соскоб с шейки матки для цитологического исследования.

При введении зеркал и протирании шейки матки ватным тампоном стараются не травмировать слизистую оболочку, так как невозможно будет правильно оценить патологический процесс.

Кольпоскоп устанавливают на расстоянии 20—25 см от изучаемой поверхности. Пучок света наводят на шейку матки, и врач, смотря в окуляры кольпоскопа, устанавливает объективы так, чтобы получить четкое изображение слизистой оболочки влагалищной части шейки матки, стенки влагалища или наружных половых органов.

Шейка матки имеет сферическую поверхность, поэтому, чтобы все поле зрения попало в фокус окуляра, проводят тщательный осмотр. Шейку матки осматривают по часовой стрелке или по зонам, которые выделяют условно. Такое деление помогает лучше фиксировать внимание на имеющихся патологических изменениях и производить прицельную биопсию.

Различают кольпоскопию простую (обзорную) и расширенную.

Простая кольпоскопия дает возможность получить ориентировочное представление о строении слизистой оболочки шейки матки.

При обзорной кольпоскопии определяют форму, величину шейки матки и наружного зева, цвет и рельеф слизистой оболочки, границу многослойного плоского и цилиндрического эпителия, особенности сосудистого рисунка.

Для выявления более четкой кольпоскопической картины прибегают к расширенной кольпоскопии, которая отнимает немного времени, безболезненна и безопасна.

Расширенная кольпоскопия дает возможность выявить более четкую кольпоскопическую картину, при этом используются различные эпителиальные и сосудистые тесты. При расширенной кольпоскопии исследование проводят с применением растворов различных веществ и красителей, а также цветных фильтров (голубого, зеленого, желтого). Зеленый фильтр применяют для выявления сосудистой сети, голубой и желтый — для изучения эпителиального покрова.

Наиболее распространенной, простой и доступной методикой расширенной кольпоскопии является обработка слизистой оболочки шейки матки 3 % раствором уксусной кислоты и 2 % раствором Люголя. Под воздействием 3 % раствора уксусной кислоты происходит удаление слизи, клетки эпителия приобретают беловато-сероватый цвет. Расширенные под воздействием патологического процесса сосуды суживаются и исчезают из поля зрения. Действие раствора уксусной кислоты проявляется через 30—60 с после смазывания слизистой оболочки и продолжается 3—4 мин.

При расширенной кольпоскопии проводят пробу Шиллера. При нанесении 2 % водного раствора Люголя нормальный зрелый многослойный плоский эпителий шейки матки, богатый гликогеном, окрашивается в темно-коричневый цвет (положительная проба Шиллера). Все патологически измененные участки тканей (доброкачественные процессы, предрак, рак) раствором Люголя не окрашиваются или же окрашиваются в слегка желтоватый цвет. Таким образом, проба Шиллера позволяет обнаружить патологически измененные участки ткани и выявить границы поражения. Раствор Люголя готовят по следующей прописи: йода 1 г, калия йодида 1 г, дистиллированной воды 300 мл.

Модификацией расширенной кольпоскопии является хромокольпоскопия — окраска влагалищной части шейки матки различными красителями (метиловый фиолетовый, гематоксилин, толуидиновый синий и др.) с последующим кольпоскопическим исследованием. Так, при нанесении метилвиолета (4 капли 10 % раствора в 35 мл дистиллированной воды) на шейку матки многослойный плоский эпителий принимает фиолетовую окраску, а цилиндрический эпителий не окрашивается.

Для окрашивания также применяют 0,1 % раствор гематоксилина и 1 % раствор толуидинового синего, которые относятся к ядерным красителям, поэтому участки шейки, покрытые патологическим эпителием, окрашиваются более интенсивно [Деражне А.Б., 1960]. Тампон, смоченный красителем, прикладывают к шейке матки на 3 мин, после чего промывают ее изотоническим раствором хлорида натрия.

Кольпоцервикоскопическая картина слизистой оболочки влагалищной части и канала шейки матки у практически здоровых женщин зависит от возраста, состояния детородной функции, фазы менструального цикла. У нерожавших женщин в детородном периоде слизистая оболочка гладкая, блестящая, бледно-розового или бледно-сиреневого цвета. Кровеносные сосуды и железы не определяются. У рожавших женщин отмечаются разрывы различных размеров и рубцы в виде белесых полос. У беременных слизистая оболочка шейки матки имеет сиренево-синеватый оттенок (влагалищная часть) и темно-красный (канал шейки матки), зона стыка цилиндрического и плоского эпителия смещена на эктоцервикс.

В период менопаузы контрастность цветов и рельефа выражены слабее, поэтому менее видимым становится стык многослойного плоского и цилиндрического эпителия, который располагается за наружным зевом в канале шейки матки.

При атрофии слизистой оболочки шейки матки кольпоскопически определяется слизистая оболочка тускло-розового цвета, с мелкими неравномерно распределенными красными вкраплениями.

В клиническом отношении область соединения многослойного плоского и высокого цилиндрического эпителия (зона транс-

формации), которая может располагаться как в области наружного зева, так и влагалищной части шейки матки или в эндоцервиксе, заслуживает особого внимания. Непосредственный стык высокого цилиндрического и многослойного плоского эпителия наблюдается относительно редко. Чаще в зоне трансформации отмечается наличие высокого цилиндрического эпителия (эктопия), метапластически измененного эпителия или их сочетание. По данным E. Pixley (1973), у 70 % новорожденных на шейке матки отмечается эктопия, еще у 3—5 % — область соединения высокого цилиндрического и многослойного плоского эпителия локализуется в области свода влагалища. Подобные структурные варианты шейки матки новорожденных связываются с особенностями органогенеза, более интенсивной пролиферацией высокого цилиндрического эпителия и прилежащей стромы. У большинства детей зона трансформации располагается в области наружного зева или вблизи последнего в эндоцервиксе. Во время менархе, с началом половой жизни и после первых родов эта зона трансформации преимущественно определяется на влагалищной части шейки матки. Не исключается, что появление зоны трансформации на влагалищной части в период менархе обусловлено отеком стромы шейки матки в связи с начавшимся воздействием стероидных гормонов. После менархе под воздействием кислого pH влагалищного содержимого в зоне трансформации нередко наблюдается плоскоклеточная метаплазия. Более высокая частота плоскоклеточной метаплазии у девушек после начала половой жизни связывается и с действием простагландинов, содержащихся в сперме. Увеличение объема шейки матки в период полового созревания и при беременности приводит к смещению области соединения высокого цилиндрического и(или) метапластически измененного эпителия на влагалищную часть шейки матки. Увеличение зоны трансформации у первобеременных в основном отмечается в I и II триместрах, у повторнородящих — преимущественно в III триместре. У женщин позднего репродуктивного возраста зона трансформации на шейке матки легко распознается при кольпоскопическом исследовании на основании наличия мелких наботовых кист, устьев открывающихся желез, характера васкуляризации стромы. При морфологическом исследовании биоптированной ткани границей зоны трансформации является «последняя» или наиболее дистально расположенная «железа», локализация которой в шейке матки остается постоянно в пубертатном периоде, у женщин половозрелого возраста и в постменопаузе. В период постменопаузы в связи с инволюционными процессами отмечается уменьшение размеров зоны трансформации и смещение ее в нижнюю треть эндоцервикса.

Таким образом, расположение и величина зоны трансформации изменяются в зависимости от возраста, гормональных параметров и других факторов. Использование в клинике при таких

гистофизиологических изменениях шейки матки термина «эрозия шейки матки» нельзя признать правомочным. Вместе с тем этот термин все еще достаточно широко используется в клинической практике, хотя в действительности такая патология наблюдается редко.

«Эрозией шейки матки» в прошлом называли изменения эктоцервикса, связанные с воспалительным процессом, хотя истинная гистологическая картина этому не соответствовала. Данный термин использовали при наличии высокого цилиндрического эпителия на влагалищной части шейки матки, при этом нередко морфологическая картина соответствовала псевдоэрозии. Тонкий слой эпителия и подлежащие кровеносные сосуды придавали этим участкам, нередко располагавшимся вокруг наружного зева (зона трансформации), красный цвет, впечатление разрушения ткани, что способствовало постановке ошибочного диагноза.

В связи с изменениями pH под воздействием бактериальных и гормональных факторов в зоне трансформации происходят процессы плоскоклеточной метаплазии, завершающиеся формированием многослойного плоского эпителия. R. Mayer (1923) указывал, что этот процесс осуществляется благодаря разрастанию многослойного плоского эпителия под высокий цилиндрический эпителий. В этой связи термин «метаплазия» не является достаточно точным, не отражает сущности происходящего процесса, поскольку осуществляется не эпителиальная трансформация, а фактически плоскоклеточная эпителизация. Несмотря на это, термин «плоскоклеточная метаплазия» широко используется как в нашей стране, так и за рубежом для обозначения замещения высокого цилиндрического эпителия плоским многослойным не только в зоне трансформации, но и в эндоцервиксе, полипах слизистой оболочки цервикального канала, при других патологических состояниях шейки матки. Использование термина «эпидермизация» нельзя признать оправданным, так как формирования истинного эпидермиса при данном процессе не происходит.

Плоскоклеточная метаплазия начинается с появления слоя субцилиндрических плюрипотентных резервных (базальных) клеток. Эти мелкие кубические клетки способны подвергаться различным преобразованиям: пролиферации, гиперплазии, метаплазии, анаплазии. Их происхождение и в настоящее время остается недостаточно ясным. По мнению одних [Howard L. et al., 1951; Rosenthal A.H., Hellman L.M., 1952, и др.], между клетками высокого цилиндрического эпителия у базальной мембраны имеются примитивные эндодермальные клетки, обладающие способностью развиваться в клетки плоского эпителия. Основным аргументом против этого мнения является пролиферация резервных клеток и плоскоклеточная метаплазия, наблюдающаяся после каутеризации шейки матки, полностью разру-

шающей клеточные элементы (включая резервные) и ткани. C.F. Fluhmann (1961) предполагал, что субцилиндрические (базальные) клетки являются производными цилиндрических клеток и имеют потенциальную возможность развиваться в клетки цилиндрического или плоского эпителия. J. Song (1964) не исключал, что плоскоклеточная метаплазия связана с клеточными элементами стромального происхождения, о чем свидетельствовали результаты изучения шейки матки в поздний фетальный период. На основании исследования регенерации эпителия шейки матки после электрокаутеризации и в эксперименте B.L. Reis и соавт. (1967) указывают, что резервные клетки представляют собой мигрирующие клеточные элементы мононуклеарного типа. Эти данные были подтверждены и A. Singler и соавт. (1968) после лазерной деструкции ткани, согласно которым клеточные элементы плоскоклеточной метаплазии являются производными мононуклеарных клеток, мигрирующих в очаг поражения из прилежащей стромы.

Формирование многослойного плоского эпителия происходит в результате роста и дифференцировки резервных клеток. Пролиферация последних сопровождается развитием незрелой и зрелой плоскоклеточной метаплазии. Клетки при незрелой плоскоклеточной метаплазии более мелкие и не содержат гликогена. Дифференцировка клеток сопровождается появлением зрелого метапластического эпителия, клеточные элементы которого мало отличаются от клеток многослойного плоского эпителия. Вместе с тем зрелая плоскоклеточная метаплазия и многослойный плоский эпителий могут быть идентифицированы на основании иммуноцитохимических методов. Согласно данным литературы, такие маркеры, как эпителиальный мембранный антиген, карцино-эмбриональный антиген и Ca-125, обладают высокой экспрессией в отношении метапластического эпителия и слабой — многослойного плоского эпителия. Необходимо отметить, что между окончательным формированием зрелого многослойного эпителия и началом процесса плоскоклеточной метаплазии можно наблюдать множество различных морфологических картин. И потому не вызывает удивления, что в отношении различных этапов этого процесса предложено более 20 различных наименований.

Наряду с незрелой и зрелой плоскоклеточной метаплазией используется и термин «атипический метапластический эпителий» (плоскоклеточная метаплазия с атипизмом клеток), клеточные элементы которого характеризуются вариабельностью формы и величины ядер, содержанием в них хроматина, наличием ядрышек. Однако в поверхностных слоях эпителия клеточные элементы сохраняют способность к образованию гранул кератина. Такие изменения нередко наблюдаются при воспалении, а также в шейке матки молодых сексуально активных женщин. Подобные изменения метапластического эпителия не сле-

дует рассматривать в качестве процессов, имеющих отношение к злокачественности. Данные изменения метапластического эпителия, как и резервно-клеточная гиперплазия, после проведения соответствующей противовоспалительной терапии почти не наблюдаются.

При дисплазии (цервикальная интраэпителиальная неоплазия) различной степени тяжести, несмотря на проводимое лечение, анаплазия клеточных элементов сохраняется.

У подавляющего большинства женщин рак шейки матки возникает в области стыка плоского и цилиндрического эпителия, преимущественно в нижнем отделе канала шейки матки. Нижний отдел эндоцервикса у рожавших женщин можно осмотреть с помощью зеркал. Процессы патологического дискератоза могут распространяться на значительном протяжении слизистой оболочки канала шейки матки, осмотр которого проводят с помощью цервикоскопа.

Для понимания сущности патологического процесса и проведения адекватного лечения необходимо придерживаться определенной классификации кольпоскопических данных. Различают следующие группы изменений слизистой оболочки влагалищной части шейки матки: 1) неизмененная слизистая оболочка; 2) доброкачественные изменения слизистой оболочки; 3) атипический эпителий. Во вторую группу входят возрастные (атрофические) и воспалительные нарушения эпителиального покрова, а также изменения слизистой оболочки после диатермокоагуляции, при выпадении шейки матки, беременности. К этой же группе относятся изменения слизистой оболочки влагалищной части шейки матки, наблюдаемые при пролиферативных процессах доброкачественного характера (эктопия, зона превращения, различные сочетания этих изменений, полип шейки матки, истинная эрозия, цервицит, эндометриоз шейки матки). Эти изменения характерны для доброкачественных заболеваний, которые могут служить фоном для развития предрака и рака шейки матки.

Кольпоскопическая картина, характерная для доброкачественного процесса, настолько отчетлива, что наблюдается почти полное совпадение кольпоскопического и гистологического диагнозов. Это позволяет избежать выполнения лишних биопсий.

К атипическому эпителию (третья группа кольпоскопических изменений) относят простой и высокоатипический эпителий в зависимости от определяемой при кольпоскопии степени пролиферации. Простой атипический эпителий, на фоне которого реже встречается злокачественный процесс, отличается слабой пролиферацией без изменения наружной поверхности слизистой оболочки (немые йоднегативные участки, тонкая лейкоплакия, простая основа лейкоплакии, плоские поля). Высокоатипическому эпителию свойственны изменения, характеризующиеся выраженной пролиферацией эпителия, возвышением его над уровнем слизистой оболочки (грубая глыбчатая лейкопла-

кия, папиллярная основа лейкоплакии, выпуклые и корытообразные поля). На фоне высокоатипического эпителия, как правило, выявляются дисплазия, преинвазивная карцинома и начальный инвазивный рак.

Несмотря на широкое внедрение в практику современных методов исследования, распознавание патологического процесса в канале шейки матки вызывает большие затруднения, так как осмотр эндоцервикса в средней и верхней трети с помощью кольпоскопа не представляется возможным. В подобных наблюдениях исследование канала шейки матки может быть проведено с применением цервикоскопа. С помощью цервикоскопа можно проводить целенаправленное диагностическое выскабливание цервикального канала, осуществлять прицельную биопсию [Чарквиани Л.И., Хитарашвили З.Л., 1971, и др.].

Кольпоскопическую картину можно документировать различными способами: составляя описание, схему, делая рисунок и с помощью кольпофотографии. Описание всех изменений, обнаруженных на влагалищной части шейки матки, производят с использованием обычных терминов. Очень удобно обозначать обнаруженный патологический процесс начальными буквами кольпоскопических терминов, особенно при проведении профилактических осмотров в поликлинике.

Условные обозначения при оценке кольпоскопической картины: Н — нормальная слизистая оболочка; Э — эктопия; А — атрофичная слизистая оболочка; ЗП — зона превращения; Л — лейкоплакия; ПО — простая основа лейкоплакии; ПОЛ — папиллярная основа лейкоплакии; П — поля; ВП — выпуклые поля; АЗП — атипическая зона превращения; АС — атипия сосудов; ПАП — папиллома; ЭР — эритроплакия; ЭНД — эндометриоз; — — ровная граница в области наружного зева; ~ — изогнутая граница в области стыка двух видов эпителия.

При записи кольпоскопических данных следует учитывать локализацию выявленных изменений. Разделив шейку матки на 4 квадрата, необходимо все обнаруженные изменения указывать в соответствии с часами циферблата (например, на 3 ч). Обязательно описывают область наружного зева (стык двух видов эпителия) и по возможности характер изменений в нижней трети канала шейки матки.

При динамическом наблюдении в женской консультации можно пользоваться картой кольпоскопического исследования.

Кольпомикроскопия. Кольпомикроскопическое исследование предложили проводить T. Antoine и V. Grunberger (1949, 1956). Кольпомикроскоп — прибор, с помощью которого исследуемый участок поверхности рассматривают при увеличении в 160—280 раз. Перед исследованием шейку матки промывают изотоническим раствором хлорида натрия и окрашивают 1 % раствором толуидинового синего или 0,1 % раствором гематоксилина. После окрашивания шейки матки при помощи ватных

Карта кольпоскопического исследования

Ф.И.О. больной, возраст, адрес, телефон	Дата осмотра	
	первично	в динамике
Клинический диагноз		
Кольпоскопический диагноз		
Стык многослойного плоского и цилиндрического эпителия: изменен не изменен		
Нормальная слизистая оболочка		
Доброкачественные изменения слизистой оболочки		
Атипия слизистой оболочки		
Гистологический диагноз		
Лечение		

тампонов, смоченных раствором гематоксилина, видны клеточные ядра темно-фиолетового цвета и светло-голубая с фиолетовым оттенком цитоплазма. Тубус кольпомикроскопа вводят во влагалище, объектив подводят вплотную к слизистой оболочке шейки матки. Исследуют особенности строения ядер и цитоплазмы поверхностных слоев эпителия.

Данные кольпомикроскопии подкрепляют данными гистологического исследования. Кольпомикроскопия дополняет раннюю диагностику предраковых состояний и рака шейки матки.

Кольпомикроскопическая картина влагалищной части шейки матки. Нормальный плоский эпителий напоминает мозаику из полигональных клеток с четкими границами, светло-голубой протоплазмой, темно-фиолетовыми мелкими однотипными ядрами. В глубоколежащих слоях ядра несколько бóльших размеров и светлее, чем в поверхностных слоях. Выявляются продольные, концентрические, сетчатые складки эпителия. Подэпителиальные сосуды прямолинейные, распределяются равномерно.

Кольпомикроскопический метод отличается большой достоверностью. Кольпомикроскопические и гистологические данные совпадают в 97,5 % случаев. Недостаток метода состоит в том, что он позволяет судить преимущественно о состоянии поверхностных слоев эпителия и не позволяет провести дифференциальную диагностику между преинвазивной карциномой и инвазивным раком. Метод недостаточно информативен и при поражении канала шейки матки.

Дальнейшим развитием метода является применение люминесцентной кольпомикроскопии (окраска раствором акридина оранжевого), которая дополняет данные обследования больной и расширяет возможности топической диагностики.

Для более точной диагностики многих гинекологических и онкологических заболеваний необходимо иметь ясное представление о функциональном состоянии половых органов.

Существует ряд методов, с помощью которых определяют функциональное состояние женских половых органов. К ним относятся клинические тесты, гормональные, биологические, иммунологические, функциональные методы исследования с помощью приборов и др.

Важным является исследование слизистой оболочки шейки матки, характер которой является косвенным показателем функции яичников.

Цервикальная слизь представляет собой гидрогель, который состоит из гликопротеинового матрикса со свойствами, характерными для муцина. У здоровой женщины репродуктивного возраста в слизистой оболочке канала шейки матки имеется несколько сотен единиц, секретирующих слизь. Ежедневная продукция слизи составляет до 600 мг в преовуляторный период, 20—60 мг — на протяжении остальных дней менструального цикла.

Цервикальная слизь содержит почти 90 % воды, притом количество последней в середине менструального цикла увеличивается до 95 % и более. Значительная часть воды связана с гликопротеиновым матриксом, который составляет компонент слизи, отличающийся высокой вязкостью. Гликопротеиновый матрикс состоит из ряда субъединиц. Основой каждой субъединицы является пептид с двумя сегментами, для одного из которых свойственно наличие гидрофобных связей, для другого — дисульфидных. Изменения в этой сети филаментозных макромолекул гликопротеида определяют реологические свойства цервикальной слизи. Эти филаментозные структуры, которые соединяются с образованием волокон различной величины, располагаются в цервикальной плазме, характеризующейся низкой вязкостью и являющейся вторым составным компонентом слизи. В цервикальной плазме содержатся растворенные в воде электролиты, среди которых преобладают хлорид натрия, органические вещества (глюкоза, фруктоза, мочевина), протеины в форме коллоидного раствора, различное число клеток (эпителиальные клетки, лейкоциты, другие клеточные элементы).

По данным E. Odeblad (1968), под воздействием эстрогенов к середине менструального цикла филаментозные макромолекулы гликопротеида объединяются в пучки или мицелий, диаметр которого составляет в среднем 0,5 мкм. Между ними имеется широкий просвет до 10 мкм, заполненный цервикальной плазмой, через который осуществляется свободное движение воды, а также сперматозоидов. Под влиянием прогестерона (гестагенов) формирования мицелия не наблюдается либо выражено

очень слабо. Гликопротеиновый матрикс в лютеиновую фазу цикла представляет собой плотную сеть, лишенную параллельного расположения филаментов и имеющую мелкие ячейки (0,3 мкм). Цервикальная слизь становится барьером между влагалищем и верхними отделами женской половой системы. Структурная организация цервикальной слизи в различные фазы менструального цикла была подтверждена данными трансмиссионной и сканирующей электронной микроскопии [Elstein M. et al., 1971; Chretein F. et al., 1973].

В слизи шейки матки различными биохимическими методами идентифицированы альбумин, трансферрин, гаптоглобин, иммуноглобулины A, G и M, амилаза, лизоцим, лактоферрин; с помощью специфических антисывороток выделены ингибитор трипсина антихимотрипсин, антитромбин III, ингибитор C1-эстеразы, оросомукоид, C31-фактор комплемента (1c, 1a-глобулин) и др. Отсутствие корреляции между титрами специфических антител в цервикальной плазме и крови свидетельствует о возможности существования в шейке матки местной антителопродуцирующей системы. Биологическое значение многих растворимых протеинов и ферментов в физиологических и патологических процессах, происходящих в шейке матки, в настоящее время все еще остается недостаточно ясным. Возможно, иммуноглобулины и ингибиторы протеиназ, которые способны взаимодействовать с акрозином и другими протеинами спермы и семенной плазмы и концентрация которых наиболее низкая в середине менструального цикла, участвуют в механизмах движения сперматозоидов через цервикальную слизь. Сахара, аминокислоты, липиды и электролиты имеют важное значение в качестве питательной среды для спермы. Нельзя исключить участие лактоферрина и лизозима (мурамидаза) в антибактериальном действии цервикальной слизи.

На основании использования ядерно-магнитного резонанса в сочетании с изучением реологических свойств цервикальной слизи, определением диффузии различных ионов и миграции сперматозоидов выделено несколько типов секретов, образующих цервикальную слизь. Установлено также, что отдельные железы в зоне трансформации обладают способностью выделять слизь автономно, слабо или совсем не реагируя на воздействие половых гормонов.

В неизмененной шейке матки содержится слизь типа E и типа C. Слизь типа E представляет оводненный секрет, который образуется под воздействием эстрогенов и характерен для фолликулярной фазы, вязкий секрет типа C — под действием прогестерона и свойствен лютеиновой фазе цикла. Слизь типа E и типа C в цервикальном содержимом никогда не наблюдается в «чистом» виде, а представлена в виде смеси. В преовуляторный пик секреции эстрогенов в цервикальной слизи содержится около 97 % секрета типа E и 3 % — типа C. Во вторую половину

менструального цикла слизь типа Е составляет 10 %, типа С — 90 %. Слизь типа Е отличается высоким содержанием воды, низким количеством сухого вещества и эпителиальных клеток, низкой вязкостью, наличием межмицеллярных каналов, способствующих продвижению сперматозоидов. Слизь типа С отличается меньшим содержанием воды, более высоким количеством органических веществ и числом эпителиальных клеток с примесью лейкоцитов, высокой вязкостью, плотным гликопротеиновым матриксом, отсутствием мицелия. При приеме комбинированных пероральных контрацептивов всегда преобладает слизь типа С. Слизь типа Е составляет 5—30 % в зависимости от дозы гестагенного компонента: чем выше доза последнего, тем меньше слизи типа Е.

При ановуляции и проведении терапии эстрогенными препаратами появляется слизь типа Н с очень высоким содержанием воды, низкой способностью к ее связыванию, незначительным содержанием сухого вещества, коротким мицелием, нарушением связи между пучками. Параллельного расположения волокон гликопротеинового матрикса не наблюдается, в связи с чем каналы имеют неправильную форму. Подобная структура организации слизи затрудняет прохождение сперматозоидов. При применении ретростероидов (препарат Ro-6-3129) цервикальная слизь типа R характеризуется значительным содержанием эпителиальных клеток с примесью лейкоцитов, гликопротеиновый матрикс имеет узкие каналы и не способствует проникновению сперматозоидов в верхние отделы половой системы.

При хроническом цервиците вязкий компонент слизи шейки матки обладает патологическими свойствами. Цервикальная слизь содержит большое число эпителиальных клеток, лейкоцитов и лимфоцитов. Слизь типа Q при хроническом цервиците отличается вариабельностью реологических показателей в зависимости от характера, степени и длительности воспалительного процесса. При остром цервиците секрет шейки матки, названный L вследствие значительного количества лейкоцитов, в основном представлен воспалительным транссудатом. Быстрое появление транссудата в цервикальном канале наблюдается при механическом раздражении шейки матки (например, ватным тампоном). Исследование данного секрета с применением электрофореза показало, что по своим параметрам он близок к транссудату плазмы крови и содержит электролиты и протеины. В этой связи нельзя исключить, что транссудат входит в качестве составного компонента в слизь шейки матки, составляя существенную часть цервикальной плазмы.

Что касается функционального значения цервикальной слизи, то она фактически является барьером между влагалищем и полостью матки. Лишь в короткий отрезок времени (в периовуляторный период) в цервикальной слизи происходят структурные изменения, позволяющие продвигаться сперматозоидам

в верхние отделы половой системы. Кроме того, цервикальная слизь, возможно, играет защитную роль в отношении эпителиального покрова шейки матки.

Учитывая изложенное (при использовании современных радиоиммунологических методов для определения гормональных параметров), можно сделать вывод, что наблюдение симптома зрачка и определение феномена папоротника могут служить тестом качественной оценки состояния яичников лишь у ограниченного числа женщин. У таких женщин в течение менструального цикла проводят систематическое наблюдение за выделениями из шейки матки.

Симптом зрачка — значительное увеличение количества слизи в канале шейки матки в дни, предшествующие овуляции (эстрогенная насыщенность), что при 28-дневном цикле соответствует 12—14-му дню.

В шейке матки в течение нормального менструального цикла происходят следующие изменения. Отверстие канала шейки матки с 8—9-го дня цикла начинает расширяться и в нем появляется прозрачная стекловидная слизь. К 10—14-му дню цикла отверстие канала шейки матки расширяется до 0,25—0,3 см в диаметре, округляется, становится черным, блестящим и при освещении обнаженной шейки матки с помощью влагалищных зеркал напоминает зрачок (положительный симптом зрачка). В последующие дни цикла количество слизи в отверстии матки снова уменьшается, слизь исчезает, шейка становится сухой (отрицательный симптом зрачка).

В фолликулярной фазе цикла, особенно в дни, предшествующие овуляции, когда повышается выделение эстрогенов, симптом зрачка положительный. В лютеиновой фазе цикла и в первые месяцы беременности, когда в организме содержится значительное количество прогестерона, симптом зрачка отрицательный.

При персистенции фолликула (ановуляция) симптом зрачка выражен на протяжении всего периода наблюдения, вплоть до начала ациклического кровотечения, что указывает на постоянное выделение эстрогенов и отсутствие лютеиновой фазы. При аменорее симптом зрачка слабо выражен или отсутствует в зависимости от функционального состояния яичников.

Симптом кристаллизации выделений из шейки матки — феномен папоротника — основан на качественных изменениях выделений из канала шейки матки, происходящих под влиянием половых гормонов в разные фазы менструального цикла. Кристаллизацию высушенных на воздухе выделений из канала шейки матки с характерным древовидным рисунком впервые описал G.N. Papanicolau (1945).

Феномен папоротника принято рассматривать в качестве диагностического теста эстрогенной насыщенности организма. Кристаллизация слизи из шейки матки, по виду напоминающая

рисунок листьев папоротника, наблюдается в конце фолликулярной фазы, особенно в дни, предшествующие овуляции. Имеются указания, что кристаллизация цервикальной слизи зависит от концентрации в ней натрия хлорида.

Техника взятия слизи. Шейку матки обнажают зеркалами, просушивают ватными тампонами. Слизистые выделения из канала шейки матки захватывают браншами анатомического пинцета или корнцанга, тонким слоем наносят на предметное стекло и высушивают на воздухе при комнатной температуре (быстрое высушивание препарата над пламенем не рекомендуется, так как могут деформироваться кристаллы). Через 15—30 мин препарат без окрашивания рассматривают под микроскопом.

При 28-дневном менструальном цикле изучение кристаллизации слизи дает следующие результаты.

С 1-го по 8-й день в высушенном на воздухе мазке слизи из канала шейки матки феномен папоротника отрицательный. С 9-го дня цикла появляются первые признаки кристаллизации, но кристаллы с листьями папоротника сходства не имеют. К 12-му дню появляется четкая кристаллизация, уже напоминающая листья папоротника. На 14-й день кристаллизация максимально выражена. С 17—18-го дня рисунок кристаллизации теряет свою четкость, с 20—22-го дня слизь перестает кристаллизоваться.

Феномен папоротника свидетельствует о том, что под действием эстрогенных гормонов выделения из шейки матки имеют способность кристаллизоваться, под действием прогестерона данное свойство слизи исчезает.

Симптом пятна — определение содержания хлоридов в слизи из канала шейки матки. В течение менструального цикла содержание хлоридов изменяется: оно увеличивается под влиянием эстрогенов с 0,1 до 1,5 % в момент овуляции и уменьшается или отсутствует при недостаточности эстрогенов.

Для определения симптома пятна из фильтровальной бумаги готовят стандарт: несколько листов фильтровальной бумаги пропитывают раствором нитрата серебра и хромата калия, отчего бумага приобретает коричневый цвет. На контрольный лист наносят раствор хлорида натрия в возрастающей концентрации (от 0,1 до 1,5 %). Образуются белые пятна различной величины в зависимости от концентрации раствора хлорида натрия. Остальные листы фильтровальной бумаги разрезают на небольшие кусочки и наносят на них капли слизи из шейки матки больной. Полученное пятно после нанесения слизи сравнивают с пятнами на контрольном листе и определяют процентное содержание хлоридов в слизи из канала шейки матки.

При ановуляции симптом пятна выражен на протяжении всего цикла, но концентрация хлоридов не поднимается выше 1 %. При недостаточности эстрогенов симптом пятна выражен очень слабо или отсутствует.

Менструальный цикл сопровождается волнообразными колебаниями базальной температуры, т.е. внутренней температуры тела, измеренной в естественных отверстиях (во рту, прямой кишке, влагалище и т.п.) при определенных, непременно одинаковых условиях.

В гинекологии для определения показателей базальной температуры наиболее широко используют измерение ее в утренние часы. Изучение этой температурной кривой является одним из методов функциональной диагностики и называется температурным тестом. При сравнении базальной температуры с температурой в подмышечной ямке установлено, что она на несколько десятых градуса выше, а после овуляции эта разница составляет 1 – 1,5 °С.

При изучении утренней базальной температуры обнаружено, что нормальный менструальный цикл имеет две хорошо различимые термические фазы: фазу относительной гипотермии (ниже 37 °С), которая соответствует первой половине менструального цикла, и фазу относительной гипертермии (37,2 – 37,6 °С), соответствующую второй половине цикла.

При тщательном изучении кривых базальной температуры у здоровых женщин выявлена следующая закономерность. В первой половине менструального цикла (до 11 – 12-го дня) температура ниже 37 °С. Эта гипотермическая фаза соответствует фолликулярной фазе и характеризуется постепенным нарастанием уровня эстрогенных гормонов. В середине цикла (на 12 – 14-й день отмечается однодневное снижение температуры — самая низкая внутренняя температура тела, которая свидетельствует о максимальной насыщенности организма эстрогенами и наблюдается за день до овуляции.

На следующий день (примерно с 14-го дня цикла) начинается вторая термическая фаза — гипертермическая, при которой базальная температура повышается не менее чем на 0,4 – 0,8 °С (37,2 – 37,6 °С). Такая температура удерживается с 14-го до 25 – 26-го дня цикла и соответствует фазе развития желтого тела, т.е. указывает на секрецию прогестерона.

За 1 – 2 дня до менструации температура опять снижается до 37 °С и ниже. Это происходит из-за наступающего в конце цикла снижения уровня овариальных гормонов.

Изменения температуры на протяжении менструального цикла зависят от жизнедеятельности организма, питания и других условий жизни, но основой их являются изменения секреции стероидных гормонов: по мере усиления секреции эстрогенов базальная температура снижается, притом максимальное снижение соответствует максимальной насыщенности организма эстрогенами, что наблюдается в конце фолликулярной фазы (перед овуляцией). Усиление секреции прогестерона сопровождается повышением базальной температуры.

Материалом для цитологической диагностики служит отделяемое из влагалища. Для получения его можно пользоваться любым инструментом, которым можно взять материал: пипеткой Папаниколау (изогнутая стеклянная трубочка длиной 15—20 см, диаметром 0,5 см, заканчивающаяся резиновой грушей), шприцем Брауна, шпателем Эйра, специальными щетками, бактериальной петлей, металлической ложечкой, деревянными лопаточками, браншей пинцета. При заборе материала пипеткой Папаниколау или шприцем Брауна необходимости во введении влагалищных зеркал нет, поэтому этим методом можно брать материал у девственниц и новорожденных.

При получении отделяемого влагалища специальными щетками, шпателем, металлической ложечкой или браншей пинцета предварительно вводят гинекологические влагалищные зеркала.

Материал необходимо брать до бимануального исследования и влагалищных манипуляций, лучше с боковых сводов, так как в заднем своде выделения могут быть давними и их клеточный состав не отразит истинной гормональной картины.

Материал тонким равномерным слоем наносят на предметное стекло. Для гормональной цитодиагностики применяют полихромные методы окраски мазка. Наиболее широко используют следующую обработку мазка. После нанесения материала на предметное стекло мазок фиксируют в смеси 95 % этилового спирта с эфиром и окрашивают в течение 15 мин гематоксилином, затем 2—3 мин 1 % водным раствором эозина, после чего обезвоживают 50—80 % этиловым спиртом, просветляют и заключают в канадский бальзам под покровное стекло. При необходимости мазок можно обработать упрощенным способом — окрасить фуксином в течение 1 мин, смыть, подсушить и заключить под покровное стекло в канадский бальзам. Препараты изучают под обычным световым микроскопом (световая микроскопия).

Хотя кольпоцитологию в настоящее время в связи с появившейся возможностью определения уровня стероидных гормонов в сыворотке крови не относят к методам, позволяющим высказать суждение о гормональных параметрах организма, все же она остается доступным и недорогим предварительным методом оценки состояния репродуктивной системы в повседневной практике. Для получения достоверных результатов мазки берут через день или каждые два дня — 10—15 мазков («длинная лента» исследований). Однако для получения достоверных результатов достаточно исследовать и 4 мазка («короткая лента»), включая два в фолликулярную фазу (на 7-й и 14-й дни менструального цикла) при воздействии эстрогенов и два — в лютеиновую фазу (на 21-й и 28-й дни цикла) под влиянием прогестерона.

Мазки первой половины менструального цикла. Как известно, эстрогены вызывают пролиферацию и созревание клеток многослойного плоского эпителия. По мере повышения сывороточного уровня эстрогенов в мазках увеличивается число дифференцированных поверхностных клеток плоского эпителия, расположенных отдельно друг от друга, иногда — небольшими группами. Определение количества клеток с эозинофильной цитоплазмой и пикнотическим ядром и их сопоставление с числом остальных клеточных элементов позволяет составить относительное представление об эстрогенной насыщенности организма.

Кариопикнотический индекс представляет собой процентное содержание в мазке поверхностных клеток с ядром диаметром менее 6 мкм, эозинофильный индекс — эозинофильных поверхностных клеток в общей популяции клеток цитологического препарата. Индекс созревания определяется на основании подсчета числа различных типов клеток среди не менее 200 клеточных элементов с последующим выведением процентного соотношения парабазальных, промежуточных и поверхностных клеток плоского эпителия. При интерпретации данных цитологического исследования обязательно следует учитывать клинические данные.

В середине менструального цикла процентное содержание поверхностных клеток достигает максимальных показателей.

Мазки второй половины менструального цикла. Специфической цитологической картины, которая свидетельствовала бы об активности желтого тела, не наблюдается. Единственным признаком воздействия прогестерона на эпителий влагалища можно считать складчатость поверхностных и преобладание промежуточных клеток с увеличением содержания в них гликогена. Однако подобная цитологическая картина наблюдается при отсутствии эстрогенного влияния в условиях хирургической и физиологической менопаузы, после стимулирующего воздействия эстрогенов и андрогенов на атрофически измененную слизистую оболочку влагалища. В этой связи для определения функционального состояния желтого тела следует использовать данные базальной температуры, диагностического выскабливания слизистой оболочки тела матки, показатели содержания прогестерона в сыворотке крови.

В лютеиновую фазу цикла во влагалищном содержимом в большом количестве присутствуют лактобациллы. Эти грамположительные анаэробные палочки вызывают цитолиз богатых гликогеном клеток промежуточного слоя слизистой оболочки влагалища и приводят к появлению в мазках так называемых голых ядер.

Мазки, взятые во время менструации. В них наблюдается цитологическая картина либо поздней лютеиновой фазы, либо ранней фолликулярной фазы, характерно наличие многочис-

ленных эритроцитов, лейкоцитов и единичных скоплений эндометриальных клеток.

Во влагалищных мазках наряду с эпителиальными клетками встречаются лейкоциты, накопление или уменьшение которых связано с фазой менструального цикла. После менструации в мазке содержится большое число лейкоцитов, затем их количество постепенно уменьшается и во второй половине фолликулярной фазы их число небольшое, а перед овуляцией они практически отсутствуют. В лютеиновую фазу количество лейкоцитов в мазке нарастает, особенно в предменструальный период. Лейкоциты имеются и в отделяемом влагалища в менопаузе.

Мазки при беременности. Характеризуются наличием многочисленных промежуточных клеток, богатых гликогеном и отторгающихся в виде скоплений различной величины, большого числа лактобацилл, вызывающих цитолиз, клеток высокого цилиндрического эпителия (эндоцервикс) с базально расположенным ядром и значительным количеством муцина в цитоплазме. Изредка встречаются клетки трофобласта, которые представляют собой крупные многоядерные клетки с эозинофильной или базофильной цитоплазмой, а также децидуальные клетки при развитии децидуального метаморфоза в шейке матки. Типичная цитологическая картина наблюдается лишь к концу 3-го месяца беременности. На более ранних сроках последней цитологическая картина вариабельная, преимущественно свойственная второй половине менструального цикла, иногда наблюдаются мазки эстрогенного типа. Поэтому на основании цитологического исследования влагалищного мазка диагностировать беременность на ранних сроках не представляется возможным. Вместе с тем динамическое изучение мазков на протяжении беременности позволяет заподозрить гормональный дисбаланс, особенно лютеиновую недостаточность.

Мазки, взятые в послеродовом периоде. В мазках в основном содержатся парабазальные клетки с примесью нейтрофильных лейкоцитов, притом подобная картина сохраняется на протяжении почти всего периода лактации.

Мазки атрофического типа. Наблюдаются вскоре после удаления яичников при хирургическом лечении гинекологических заболеваний. В связи с атрофическими изменениями эпителия влагалища в мазках преобладают парабазальные клетки. При инфицировании влагалища эти клетки могут отличаться нарушением ядерно-цитоплазматического соотношения, появлением в мазке многочисленных лейкоцитов, вариабельной бактериальной флоры.

Наступление постменопаузы не всегда сопровождается атрофическими изменениями эпителия влагалища, поскольку в течение продолжительного периода времени возможно воздействие гормонов внегонадного происхождения, преимущественно надпочечников. Наличие в мазке атрофического типа дистрофичес-

ки измененных клеточных элементов и детрита может вызвать подозрение в отношении дисплазии эпителия и даже ракового поражения. В таких случаях дифференциальной диагностике способствует проведение пробы с эстрогенами (введение последних в течение короткого периода времени), под воздействием которых исчезают признаки атрофии эпителия, что облегчает исключение злокачественного процесса.

Мазки андрогенного типа. Назначение гормональных препаратов с андрогенной активностью способствует пролиферации клеток в базальном, парабазальном и промежуточном слоях эпителия и блокированию дифференцировки их в поверхностном слое. В атрофически измененной слизистой оболочке влагалища данные препараты оказывают стимулирующее воздействие на клетки парабазального и промежуточного слоя, среди которых отмечается появление специфических, так называемых андрогенных клеток с крупными ядрами, отличающимися незначительным мелким равномерно распределенным хроматином.

Проведение терапии препаратами преимущественно с эстрогенной активностью способствует пролиферации клеток эпителия влагалища, появлению в цитологических препаратах множества скоплений промежуточного типа, менее многочисленных парабазальных клеток и небольшого числа поверхностных клеток. Подобная картина может наблюдаться и без проведения гормональной терапии — у здоровых женщин в первые годы менопаузы.

Следует отметить, что в мазках, приготовленных из содержимого влагалища, могут содержаться клетки высокого цилиндрического и метапластически измененного эпителия, особенно при наличии эктопии шейки матки с воспалительными явлениями, а также эритроциты, единичные нейтрофильные лейкоциты, гистиоциты и другие клеточные элементы подэпителиальной стромы. Безъядерные клетки плоского эпителия в норме отсутствуют, они могут быть занесены в мазки из нижней трети влагалища, вблизи кожного покрова вульвы или являются следствием патологических изменений (лейкоплакия). Идентификация в мазках многочисленных гистиоцитов, лейкоцитов и лимфоцитов свидетельствует о воспалительных изменениях слизистой влагалища. При воспалительном процессе во влагалище или на шейке матки судить о гормональных параметрах не представляется возможным, в таких случаях исследование предпринимают после окончания противовоспалительной терапии.

Для получения дополнительной информации об изменениях клеточного состава мазков применяют и ряд других современных микроскопических методов исследования, среди которых наибольшее распространение получили методы фазово-контрастной и люминесцентной микроскопии.

ФАЗОВО-КОНТРАСТНАЯ МИКРОСКОПИЯ

Фазово-контрастная микроскопия основана на превращении изменений по фазе, возникающих при прохождении световой волны через фазовые (прозрачные) объекты, в изменения по амплитуде, улавливаемые глазом. С помощью фазово-контрастного приспособления прозрачные объекты становятся видимыми под микроскопом. Прозрачные биологические объекты при фазово-контрастной микроскопии приобретают высокую контрастность изображения, которая может быть позитивной или негативной. Позитивным фазовым контрастом называют темные изображения объекта в светлом поле зрения, негативным фазовым контрастом — светлые изображения объекта на темном фоне.

Для фазово-контрастной микроскопии используют обычно микроскоп и фазово-контрастное приспособление типа КФ-1, КФ-4.

Этот метод исследования используют для обнаружения ранних стадий развития раковых опухолей, а также для диагностики заболеваний, вызванных простейшими, грибами и бактериями.

При фазово-контрастной микроскопии структурные компоненты клеток выявляются легче, чем на окрашенных мазках. Контуры цитоплазмы, ядер, ядрышек темно-серого цвета, нуклеоплазма прозрачная, однородна или со слабо заметной сероватой зернистостью (при раке), ядрышки темно-серые, цитоплазма бледно-серая с включениями различных оттенков в зависимости от их природы.

Техника приготовления препарата. Каплю исследуемого материала наносят на предметное стекло. На последнее осторожно, избегая образования воздушных пузырьков, кладут предметное стекло, которое по краям закрепляют вазелином. Препарат может сохраняться не более нескольких часов.

Исследование проводят с помощью любого биологического микроскопа, в оптическую систему которого монтируют специальное приспособление — фазовое кольцо или фазово-контрастный конденсатор. Наблюдение целесообразно проводить в зеленом свете, поэтому к прибору прилагается желто-зеленый светофильтр.

В гинекологической практике фазово-контрастную микроскопию применяют для определения гормонального состояния организма и для диагностики некоторых гинекологических заболеваний (нарушение функции яичников, злокачественные опухоли и др.).

ЛЮМИНЕСЦЕНТНАЯ МИКРОСКОПИЯ

Метод основан на том, что при освещении препарата ультрафиолетовыми или синими лучами в объекте исследования вызы-

вается флюоресценция различных оттенков. Для люминесцентной микроскопии необходимы специальные осветители, люминесцентный микроскоп, светофильтры, люминесцирующие красители. Можно использовать обычный биологический микроскоп, снабженный источником интенсивного ультрафиолетового и белого света со светофильтрами, одни из которых помещают перед источником света, другие — в тубусе или окуляре микроскопа.

Большая часть биологических объектов не обладает способностью флюоресцировать, поэтому для возбуждения флюоресценции препарат предварительно обрабатывают флюорохромными красителями (акридиновым оранжевым). Подготовленные препараты исследуют с помощью люминесцентного микроскопа.

Люминесцентно-цитологическое исследование слизистой оболочки влагалища проводят в динамике на протяжении менструального цикла с целью гормональной функциональной диагностики. Однако люминесцентную микроскопию преимущественно используют для диагностики раковых поражений шейки матки.

С помощью люминесцентной микроскопии можно проводить качественное цитохимическое исследование клеток, определять степень их зрелости, обнаруживать атипические клетки, отличать живые клетки от погибших.

Методика флюорохромирования мазков [Железнов Б.И., 1966]. Мазки фиксируют в смеси Никифорова (спирт и эфир в соотношении 1:1) в течение 15 мин. После кратковременной проводки (20—30 с) через спирты нисходящей крепости (80, 70 и 50 %) мазки споласкивают в дистиллированной воде, флюорохромируют раствором акридинового оранжевого в разведении 1:20 000 (на фосфатном буфере при pH 6,0) в течение 2,5—3 мин, промывают в растворе фосфатного буфера с pH 6,0 20—30 с, обрабатывают 0,1 М раствором кальция хлорида в течение 30—90 с, кратковременно промывают в фосфатном буфере и заключают в каплю последнего под покровное стекло, края которого заливают разогретым парафином. Мазки сохраняются в течение нескольких часов.

При люминесцентно-цитологическом исследовании цитоплазма неизмененных клеток плоского эпителия имеет темно-зеленое свечение, ядра — светло-зеленое, притом характер свечения не зависит от фазы менструального цикла. Исключением в этом отношении является незначительное накопление в мазках диффузно-оранжевых ороговевающих клеток к моменту овуляции. Для атипических (раковых) клеток свойственно яркое красное, красно-оранжевое или оранжевое свечение цитоплазмы и светло-желтый или желто-зеленый цвет ядер.

Люминесцентно-цитологический метод в некоторых случаях является более точным, чем цитологический метод исследования мазков, окрашенных гематоксилином и эозином.

ГОРМОНАЛЬНЫЕ МЕТОДЫ ИССЛЕДОВАНИЯ

Определенное значение для диагностики различных нарушений в женском организме, сказывающихся на состоянии шейки матки, имеет исследование половых гормонов в крови и моче.

БАКТЕРИОСКОПИЧЕСКИЙ МЕТОД

Этот метод применяют при каждом гинекологическом осмотре независимо от наличия или отсутствия жалоб.

При профилактических осмотрах и отсутствии клинических проявлений острого или хронического воспаления (что определяют при тщательном осмотре наружных половых органов, влагалища и шейки матки) ограничиваются бактериоскопическим исследованием влагалищной флоры. Материал для исследования берут шпателем, желобоватым зондом или пинцетом из заднего свода влагалища (до ручного исследования), наносят тонким слоем на предметное стекло. После высушивания материала предметные стекла направляют в лабораторию, где после окрашивания мазка соответствующими красителями (гематоксилином, эозином, метиленовым синим и др.) их рассматривают под световым микроскопом.

При интерпретации анализа мазка учитывают возраст (до начала полового развития, репродуктивный, постменопауза), в репродуктивном периоде — фазу менструального цикла, гормональное состояние яичников (аменорея, гипофункция яичников, дисфункциональное маточное кровотечение) и др.

Во влагалищных мазках при микроскопическом исследовании содержатся клетки поверхностного слоя эпителия, лейкоциты, флора — палочки Дедерлейна, другие сапрофитные микроорганизмы. В зависимости от соотношения этих элементов различают 4 степени чистоты влагалищного содержимого.

I степень — единичные лейкоциты, большое количество лактобацилл (палочек Дедерлейна), флора скудная, состоит в основном из палочек.

II степень — лейкоцитов до 10 в поле зрения, большое количество лактобацилл, флора умеренная.

III степень — лейкоцитов от 10 до 30 в поле зрения, лактобацилл мало, флора смешанная, умеренная.

IV степень — лейкоциты сплошь в поле зрения, лактобациллы отсутствуют, флора в основном кокковая, обильная.

I степень чистоты бывает у половозрелых здоровых девушек и нерожавших женщин, не живущих половой жизнью, в конце первой фазы менструального цикла (период эстрогенной насыщенности организма). II степень у данного контингента отмеча-

ется в начале первой, в середине и в конце второй фазы менструального цикла, а также у живущих половой жизнью здоровых женщин в период до, во время и сразу после овуляции. III степень встречается у половозрелых здоровых женщин, живущих половой жизнью, в начале и в конце менструального цикла (период наименьшей эстрогенной стимуляции). У девочек до начала полового созревания, у женщин в период менопаузы, а также у женщин репродуктивного возраста с гипофункцией яичников — гипоэстрогенемией (аменорея, гипоменструальный синдром и др.).

Низкая степень чистоты влагалищного содержимого у девочек до начала полового созревания и у женщин в период менопаузы объясняется отсутствием или низким содержанием эстрогенов в организме, что приводит к отсутствию поверхностного эпителия слизистой оболочки влагалища, содержащего большое количество гликогена, который является основным субстратом жизнедеятельности молочнокислых палочек Дедерлейна. В результате снижается кислотность влагалищного содержимого и создаются патогенетические условия для развития условно-патогенной и патогенной микрофлоры. Поэтому в этих возрастных периодах имеются все условия для развития вульвовагинитов.

IV степень чистоты влагалищного содержимого независимо от возраста и фазы менструального цикла указывает на высокую бактериальную загрязненность влагалища и требует соответствующего лечения, даже если отсутствуют клинические проявления воспалительного процесса.

При наличии признаков острого воспаления гениталий не ограничиваются бактериоскопическим исследованием влагалищного содержимого. Кроме заднего свода влагалища, материал для исследования берут из уретры, преддверия влагалища, устья выводного протока бартолиновой железы, цервикального канала. При подозрении на гонорею исследуют также промывные воды из прямой кишки.

Методика забора материала. После массажа мочеиспускательного канала желобоватым зондом или ложечкой Фолькманна делают легкий соскоб слизистой оболочки наружного отверстия уретры, материал наносят тонким слоем на предметное стекло. После этого материал для исследования берут из области преддверия влагалища — ямок, складок вокруг клитора, в области внутренних поверхностей малых и больших половых губ, материал наносят на следующее предметное стекло. Для забора материала из выводного протока бартолиновой железы предварительно на нее надавливают, из выводного протока выделяется капля мутноватой слизи, которую и берут на исследование. Вслед за этим во влагалище вводят зеркала, берут материал для исследования из заднего влагалищного свода, после чего шейку бережно протирают сте-

рильным ватным тампоном, смоченным изотоническим раствором натрия хлорида и высушивают сухим стерильным ватным тампоном (для предупреждения контаминации микрофлоры из влагалища). Затем в цервикальный канал (до внутреннего зева) вводят тонкий металлический тампонодержатель, которым осторожно удаляют слизь, с помощью ложечки Фолькманна или желобоватого зонда, а лучше — специальной щеткой производят легкий соскоб со слизистой оболочки цервикального канала и наносят его на предметное стекло. Все предметные стекла до начала забора материала должны быть промаркированы. В лаборатории препарат окрашивают по общепринятым методикам, а также по специальным (по Граму, Романовскому—Гимзе и др.) для выявления возбудителя специфического воспаления. В некоторых случаях бактериоскопического исследования оно оказывается достаточным (выявляются гонококки, трихомонады, кандиды и т.д.), но часто как специфические, так и неспецифические возбудители при бактериоскопическом исследовании не выявляются. В этой связи необходимо произвести микробиологическое (бактериологическое и вирусологическое) исследование для идентификации возбудителя и определения его чувствительности к различным антибиотикам.

При хронических воспалительных заболеваниях гениталий обязательно исследование на специфические возбудители — гонококки, хламидии, микоплазмы и др. Для этого производят бактериоскопическое исследование в момент осмотра, после чего проводят провокацию (см. главу IV), во время и после которой делают серию бактериоскопических исследований. При хронических воспалениях бактериологическое исследование обязательно.

БАКТЕРИОЛОГИЧЕСКИЙ МЕТОД

Как указывалось, бактериологическое исследование проводят при острых и хронических воспалительных процессах гениталий для выявления возбудителя и его чувствительности к антибиотикам.

Забор материала для бактериологического исследования производится из тех же участков, в той же последовательности, что и для бактериоскопического исследования, а также из всех патологических очагов (язв, кондилом, папул, везикул и т.д.). Идеальным вариантом является непосредственный посев возбудителя на питательную среду. Однако при этом встречаются затруднения: невозможность произвести бактериологическое исследование на месте и то обстоятельство, что для каждого возбудителя существуют свои питательные среды. Поэтому допустим и наиболее распространен забор материала стерильным ват-

ным тонким тампоном (но лучше — специальными одноразовыми стерильными щетками) и помещение его в стерильную пробирку. Материал в бактериологическую лабораторию необходимо доставить в течение 2 ч.

При подозрении на гонорею забор материала делается предварительно прокаленной на спиртовке бактериальной петлей и наносится штриховым методом на мясопептонный агар в чашку Петри.

Для постановки диагноза специфического воспаления гениталий применяют серологические, иммунологические и многие другие методы исследования, которые подробно описаны в соответствующих руководствах.

Глава III

АНОМАЛИИ РАЗВИТИЯ ВЛАГАЛИЩА И ШЕЙКИ МАТКИ

Происхождение различных форм пороков развития шейки матки и влагалища зависит от того, на каком этапе эмбриогенеза оказал действие тератогенный фактор или реализовалась наследственная патология. В связи с этим считаем необходимым привести краткие данные о развитии наружных половых органов, матки и влагалища в антенатальном периоде и причины возникновения пороков их развития.

В настоящее время хорошо известно происхождение женской половой железы из мезонефроса, матки и маточных труб — из парамезонефральных протоков.

Парамезонефральные протоки обнаруживаются на 4—6-й неделе внутриутробного развития [Улезко-Строганова К.П., 1939; Федорова Н.Н., 1966] и располагаются латерально от мезонефральных протоков. Пороки развития, возникающие на этом этапе, выражаются в отсутствии или задержке их роста.

Парамезонефральные и мезонефральные тяжи растут в каудальном направлении до слияния с урогенитальным синусом. На 6—7-й неделе парамезонефральные протоки располагаются медиальнее мезонефральных, сближаются и параллельно происходит формирование их просвета. Аномалия этого периода заключается в полном или частичном отсутствии просвета парамезонефральных протоков и приводит к образованию тяжей, соединенных или разделенных с вульвой.

Слияние парамезонефральных протоков, по данным разных авторов, начинается с каудальных отделов в конце 6-й или 7—8-й недели и, продолжаясь в краниальном направлении, заканчивается к 3—3,5 мес внутриутробного развития [Линкевич В.Р., 1970]. Аномалия этого этапа состоит в отсутствии или в недостаточном слиянии парамезонефральных протоков.

Слияние парамезонефральных протоков приводит к образованию двух маточно-влагалищных полостей, разделенных сагиттальной срединной перегородкой. Аномалии, возникшие в этот период онтогенеза, заключаются в отсутствии или недостаточной резорбции перегородки.

Разграничение слившихся отделов парамезонефральных протоков на маточные трубы, тело и шейку матки, влагалище происходит в направлении, противоположном их слиянию.

Если все авторы считают установленным происхождение матки из парамезонефральных протоков, то спорным остается вопрос о развитии и формировании влагалища. В литературе существует несколько точек зрения по этому вопросу. Большинство авторов [Давыдов С.Н., 1977; Muller J. et al., 1974] считают, что верхняя часть влагалища формируется из парамезонефральных протоков, а нижняя, как и преддверие влагалища, — из мочеполового синуса.

По мнению D. Ulfelder и соавт. (1976), влагалище развивается из парамезонефральных протоков, а эпителий его генетически связан с многослойным плоским эпителием мочеполового синуса, который вытесняет однослойный эпителий до наружного отверстия шейки матки. Слившиеся дистальные концы парамезонефральных протоков вступают в контакт с мочеполовым синусом на 7—9-й неделе внутриутробного развития, из которого нарастает влагалищный эпителий.

О происхождении девственной плевы существуют немногочисленные, разноречивые литературные данные, и ни одна точка зрения не объясняет аномалии ее развития.

Место впадения мезонефральных и слившихся парамезонефральных протоков в мочеполовой синус называется «мюллеров бугорок». Ряд исследователей отмечают, что гимен образуется из складок в месте бугорка, отделяющих эти две слившиеся системы. По данным В.Г. Елисеева и Е.Ф. Котовского (1961), гимен определяет то место, где прорывается мюллеров бугорок, образуя влагалищное отверстие.

Таким образом, анализ данных литературы показывает, что вопросы морфогенеза влагалища, а также происхождение аномалий развития этого органа изучены недостаточно, полученные данные нуждаются в дальнейшем накоплении фактического материала.

Теория происхождения пороков развития женских половых органов. Происхождение аномалий развития матки также нельзя признать достаточно изученным. Возникновение пороков развития гениталий объясняют различным взаимодействием 3 факторов: 1) генетического, определяющего мужскую и женскую половую дифференцировку; 2) внутреннего (ферментов, гормонов); 3) внешнего этиогенетического (окружающая среда, травма, тератогенное воздействие).

Ю.В. Гулькевич и соавт. (1960), изучая генез уродств человека, основой их возникновения считают экзогенные причины, к которым относят: 1) физические факторы (механический, термический, радиационный); 2) химические факторы (неполноценное питание, гормональная дискорреляция); 3) патогенные факторы (вирусы, бактерии и их токсины) и эндогенные причины: 1) наследственные; 2) биологическая неполноценность половых клеток; 3) влияние возраста и пола.

Тяжесть пороков полового развития определяется не только продолжительностью, но и интенсивностью воздействия повреждающих факторов.

Работы П.Г. Светлова (1965) показали, что зародыш обладает высокой чувствительностью к вредным факторам среды в ранних стадиях его развития, особенно в первые 3 мес беременности. В связи с этим В.И. Бодяжина (1963, 1966) отмечает, что повреждающий эффект патогенных факторов внешней среды возникает в указанную стадию развития даже при небольшой интенсивности воздействия, которое в другие периоды онтогенеза не оказывает отрицательного влияния на процессы развития организма.

А.М. Скосырева и соавт. (1981) обращают внимание на большую опасность для потомства алкоголя как в ранние, так и в поздние сроки беременности.

В настоящее время хорошо известно неблагоприятное влияние на плод гипоксии, гипер- и гипотермии, ионизирующей радиации, многих химических соединений, патогенных микробов и их токсинов, которые могут быть причиной возникновения пороков развития плода.

К этиологическим факторам, способствующим возникновению аномалии развития эмбриона, относятся наследственные факторы и инфекционные воздействия (вирусные заболевания в первые недели беременности — краснуха), а также паразитарные (токсоплазмоз), нарушения гормонального взаимоотношения между организмом матери и плода, гипоксия, ионизирующее излучение.

Большинство исследователей [Griffin A., 1976; Farber D. et al., 1978], проводивших цитогенетические исследования, считают, что хромосомные аберрации являются причиной возникновения пороков развития матки и влагалища.

Известно, что поликистоз почек является наследственной патологией.

Анализ данных литературы показывает, что генная природа возникновения пороков развития матки, влагалища и мочевых органов при нормальном кариотипе является более вероятной. Примером может служить аплазия матки и влагалища у 3 сестер с кариотипом 46 XX [Anger J. et al., 1966].

F. Basset и соавт. (1967) приходят к заключению, что форма порока развития внутренних половых органов зависит от периода эмбриогенеза, в течение которого оказывает свое действие патогенный фактор. На 4—6-й или 8-й неделях [Линкевич В.Р. и др., 1982] может образоваться рудиментарная или однорогая матка. Н.Н. Федорова (1966), J. Muller и соавт., (1967), F. Busset и соавт., (1978) считают, что чаще всего uterus didelpys образуется на 8—9-й неделе, двурогая — на 10—14-й неделе, внутриматочная перегородка — на 11—17-й неделе беременности. По мнению В.Р. Линкевич (1970), самым ответственным пе-

риодом в формировании женских мочеполовых органов является 9-я неделя внутриутробного развития. Этот период необходимо учитывать при проведении профилактических мероприятий по антенатальной охране плода. Г.И. Герасимович и соавт. (1985) считают, что причиной аплазии матки и влагалища является нарушение эмбриогенеза на 3 – 17-й неделе внутриутробного развития плода.

Таким образом, большинство исследователей указывает на то, что необходимо учитывать критические периоды внутриутробной жизни плода, в течение которых при воздействии различных неблагоприятных факторов может формироваться соответствующий порок развития матки и влагалища.

Тесная эмбриональная связь половой и мочевыделительной систем обусловливает частые сочетания их аномалий. В опубликованных работах процент мочеполовых пороков составляет от 10 до 100 [Гиговский Е.Е., 1963; Мерзук Т., 1974; Давыдов С.Н., 1977; Вербенко А.А., Шахматова М.П., 1982].

По данным R. Musset и соавт. (1967), женские половые органы формируются между 6-й и 17-й неделями внутриутробной жизни, а мочевыводящие пути – между 3-й и 9-й неделями. Следовательно, обе системы одновременно формируются между 6-й и 9-й неделями беременности. Вне этого периода любое нарушение формирования внутренних половых органов не может сопровождаться нарушением развития мочевой системы. В то же время авторы приходят к выводу, что частое сочетание аномалий развития обеих систем объясняется первичным поражением мезонефральных протоков по отношению к парамезонефральным протокам.

Учитывая, что патогенез пороков развития матки и влагалища непосредственно связан с основными периодами эмбриогенеза, некоторые исследователи этот принцип использовали при построении классификаций. Предложены классификации аномалий развития матки и влагалища с учетом клинических и морфологических принципов [Musset R. et al., 1967, 1978].

S. Chosson (1967) подразделяет весь эмбриотональный период на 4 основных этапа, которые хронологически следуют один за другим. Аномалии развития внутренних половых органов, возникшие до слияния парамезонефральных протоков, противопоставляются аномалиям, развивающимся во время или после их слияния. Согласно этой классификации, возможно существование более 50 различных вариантов пороков развития, возникших до слияния парамезонефральных протоков. Основным этапом эмбриогенеза внутренних половых органов S. Chosson (1967) считает сам момент слияния, так как до него каждый парамезонефральный проток развивается самостоятельно, а после слияния они образуют единый орган.

N. Allen и соавт. (1963) многочисленные пороки развития внутренних половых органов сводят к трем основным дефектам:

1) аплазия или гипоплазия всего полового тракта или части его; 2) отсутствие канализации всего или части полового тракта; 3) персистенции перегородки всего полового тракта или части его. Впервые R. Musset и соавт. (1967) предложили классификацию аномалий развития матки, в которой нашли отражение некоторые закономерности между стороной аплазированной почки и формой порока развития матки.

Л.М. Демидова (1974) считает эту классификацию наиболее удобной в практическом отношении. Впоследствии R. Musset и соавт. (1967) несколько расширили эту классификацию, добавив к ней пороки развития влагалища при функционирующей нормальной матке:

1. Полная аплазия влагалища.
2. Аплазия верхней трети влагалища.
3. Аплазия средней трети влагалища.
4. Аплазия нижней трети влагалища.

Формы пороков развития женских половых органов, отраженные в Международной классификации болезней (1980), рассматриваются в зависимости от анатомических особенностей половых органов (рис. 2).

Врожденные пороки развития гениталий встречаются нередко: частота аномалий развития влагалища — 1:5000 родов [Geary W.L. et al., 1943]. Среди гинекологических больных пороки развития встречаются в 0,1—0,6 % [Курбанова А.Г., 1983; Сидельникова В.М., 1987]. Частота аплазии влагалища и матки составляет, по данным Г.И. Лазюк (1979), 1 на 20 000 женщин [Leduc B. et al., 1968]. Атрезия гимена, по сборной статистике [Jolditch J.H., 1969; Deppisch L.M., 1972], встречается у 3 из 90 000 больных, а по данным Н.И. Лазюк (1979) — у 0,02—0,04 % девочек.

M. Heinonen (1982) при осмотре 83 женщин до 19 лет с продольной влагалищной перегородкой обнаружил у 47 полную, а у 36 — неполную влагалищную перегородку.

D'Albertson и соавт. (1970) считают, что пороки развития половых органов у больных моложе 19 лет встречаются у 11 %. Однако этот показатель не отражает истинной частоты аномалий развития половых органов у подростков, так как он включает и пороки развития половых желез.

Различные формы пороков развития матки и влагалища клинически могут проявляться в пубертатном периоде, с началом половой жизни или после начала ее в связи с бесплодием, но все они требуют соответствующей хирургической коррекции.

АПЛАЗИЯ МАТКИ И ВЛАГАЛИЩА

В литературе отсутствие матки и влагалища принято описывать под названием синдрома Майера—Рокитанского—Кюстера. Этот синдром характеризуется следующими признаками: матка

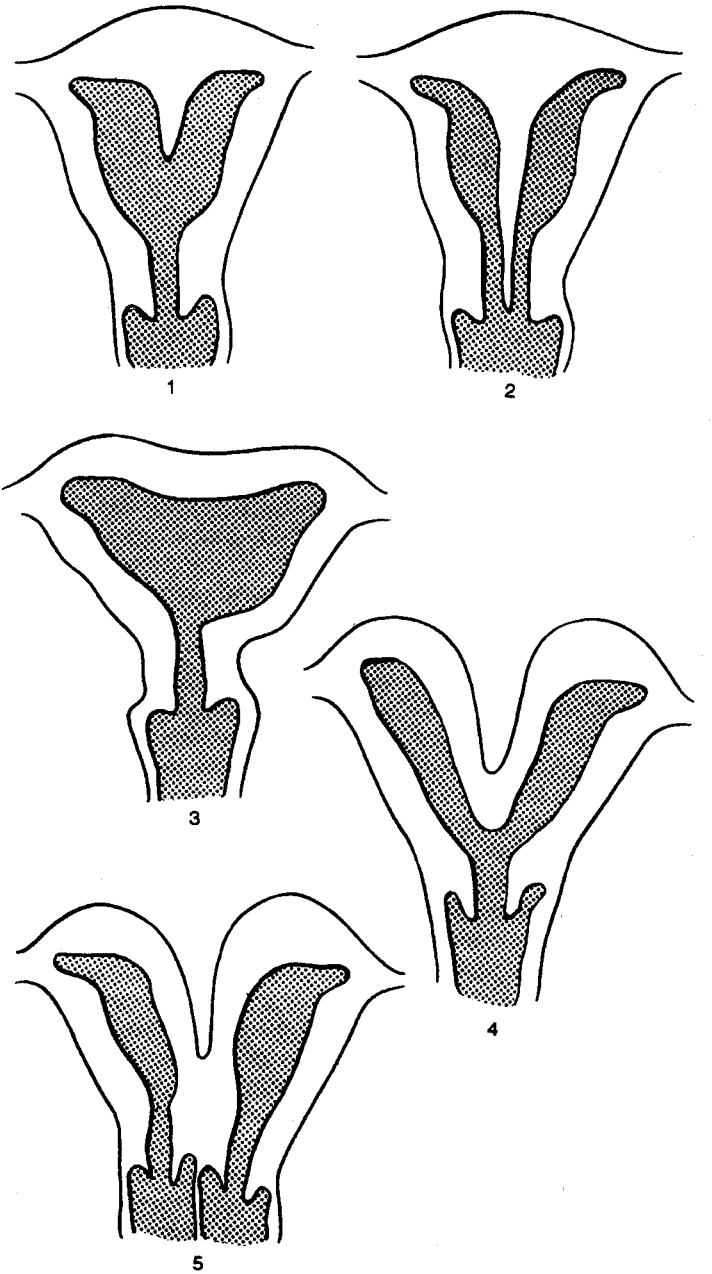

Рис. 2. Аномалии развития матки.

1 — неполная перегородка в матке; 2 — полная перегородка в матке; 3 — седловидная матка; 4 — двурогая матка; 5 — удвоение матки, шейки матки и влагалища.

представлена двумя рудиментарными рогами без канализации (просвета), имеется аплазия влагалища (рис. 3), первичная аменорея.

Рис. 3. Аплазия влагалища и матки.

Женщин с этой патологией можно условно разделить на 3 типа. Первая группа — женщины с выраженными вторичными половыми признаками. Большинство из них пропорционального телосложения, женственны и изящны. Принадлежность их к женскому полу подтверждается данными исследования полового хроматина и кариотипа (XX). Имеются полностью развитые яичники, которые обнаруживаются при чревосечении в процессе кольпоэза.

Вторая группа (значительно меньшая) — женщины с нарушением половой дифференцировки. Среди этих больных имеются лица с ложным мужским гермафродитизмом. Внешне их тело имеет женское строение с развитыми молочными железами. Однако в области больших половых губ, в паховых областях или в брюшной полости располагаются яички. Отмечается низкое содержание полового хроматина. Хромосомный набор XY. У многих из этих больных имеется слепо заканчивающееся влагалище, вполне пригодное для половой жизни. Реже отмечается аплазия влагалища и больные нуждаются в операции.

К третьей группе относятся больные с кариотипом XY, гипертрофией клитора, гирсутизмом. Молочные железы и влагалище у них отсутствуют. Половые железы располагаются в складках неразвившейся мошонки, паховых каналах или брюшной полости. Анатомическое строение наружных половых органов, уретры и промежности имеет особенности: наружное отверстие уретры открывается несколько ниже, чем обычно, область входа во влагалище выражена недостаточно, промежность низкая. Расстояние от наружного отверстия уретры до наружного отверстия заднего прохода составляет не более 1,5 см, что существенно затрудняет расщепление ректовезикальной клетчатки и увеличивает риск ранения соседних органов.

При аплазии матки и влагалища основными жалобами являются невозможность вести нормальную половую жизнь, отсутствие менструаций, сопровождающихся у большинства больных ежемесячным возникновением тянущих болей внизу живота, нагрубанием молочных желез, иногда носовыми кровотечениями и головными болями. Правильный диагноз заболевания при первичном врачебном осмотре устанавливается в 30—78 % случаев (при гинекологическом исследовании).

Поэтому для ревизии состояния тазовых органов и уточнения диагноза большинство исследователей рекомендуют производить пневмопельвиографию, лапароскопию, ультразвуковое исследование.

Лечение. С точки зрения лечения, наибольший интерес представляют больные с аплазией матки и влагалища. Многочисленность способов кольпопоэза, их модификаций, постоянное стремление исследователей к их усовершенствованию свидетельствуют о неудовлетворенности полученными результатами лечения. На протяжении многих десятков лет врачи стремятся изыскать способ кольпопоэза, дающий наиболее стойкие результаты в отношении функциональной пригодности создаваемого органа и вместе с тем наиболее безопасный для жизни больной. И теперь продолжаются поиски такого способа кольпопоэза, который создавал бы влагалище, по анатомо-физиологическим свойствам наиболее близкое к естественному.

По данным Е.Е. Гиговского (1963), первые сообщения о хирургическом лечении аплазии влагалища появились в XVI веке. В начале XIX века кольпопоэз ограничивался созданием ректоуретрального канала с последующей тампонадой прессованными губками. Однако в большинстве случаев канал зарастал, а послеоперационный период осложнялся септическим процессом.

Спустя более столетия вновь появились сообщения об успехе этой операции [Rochet N., Gagnairo J.C., 1974], только с использованием различных протезов. С этой целью применяли в качестве протектора расширитель Гегара [J. Birgus, 1952], протез из парафина [Wharton L.R., 1938; Maracci E., Berlingieri D., 1973], ректоскоп [Щербина Е.Г. и др., 1940].

По данным S. Sicord и соавт. (1966), эпителизация канала происходит за счет пролиферации эпителия преддверия влагалища. После операции через год заканчивается эпителизация искусственного влагалища, и через 16 мес влагалищный эпителий окончательно дифференцируется и отражает гормональную функцию яичника.

Однако ограниченное число наблюдений, длительное ношение протеза, последующее сморщивание образованного влагалищного канала заставили хирургов обратиться к пластическим методам.

По характеру применяющегося для пластики материала различают следующие методы: 1) кожно-пластические; 2) методы кишечного кольпопоэза; 3) другие ауто-, гомо- и гетеропластические методы. Основоположником всех пластических способов кольпопоэза является отечественный хирург К.Ф. Гепнер. Производя операцию по методу Dupuytren, К.Ф. Гепнер (1886) предложил для образования влагалища воспользоваться методом пересадки кожных лоскутов на ножке. Этот способ кольпопоэза сохранил свое значение до наших дней, хотя за прошед-

шие годы было разработано и модифицировано много других вариантов кожно-пластического кольпопоэза [Сокушев Г.К., 1979; Килимник А.М., 1981; Tenger S., 1986; Schlesenger M., 1987].

После операций, произведенных с использованием аутопластических кожных методов, у большинства больных не было отмечено стойкого эффекта. Происходит рубцовое сморщивание влагалища. В некоторых случаях с самого начала имплантированные кожные лоскуты некротизируются и отпадают, не имея верхней точки прикрепления. Кроме того, для получения удовлетворительных функционально-анатомических результатов после операции требуется длительное ношение протеза, систематическое бужирование вновь созданного влагалища во избежание сужения или заращения его [Гиговский Е.Е., 1963]. После кожного кольпопоэза у 9 % больных производится вторичная реконструкция влагалища, а при ношении протеза — развиваются пузырно-влагалищные свищи. После перенесенной операции у больных остаются обезображенные бедра и наружные половые органы, рубцы.

Искусственное влагалище, созданное из кожного лоскута, никогда не эпителизируется со стороны преддверия и не имеет ни характерных черт кожи, ни слизистой оболочки нормального влагалища. Однако Г.К. Сокушев (1979) сообщает о кольпопоэзе из кожи наружных половых органов у 77 больных с хорошим и удовлетворительным анатомическим результатом в 97,4 % случаев. Приживление кожных трансплантатов, а также предупреждение укорочения искусственного влагалища было достигнуто применением эластичных протезов. Сроки ношения протезов после операции составили у большинства больных (92,2 %) от 2 до 5 мес, более продолжительное время — у 6,1 % больных. Стенка искусственного влагалища, созданная из кожи наружных половых органов, приобретала черты, сходные со строением слизистой оболочки естественного влагалища, и отражала гормональную функцию яичника. У 7 больных отмечено частичное неприживление кожных трансплантатов и у одной — развитие кишечно-вагинального свища после операции.

Существенным недостатком применения кожи больших половых губ для вагинопластики является то, что на месте образованного влагалища начинается рост волос.

Для устранения неудобств, сопряженных с применением кожи больших половых губ, H. Kustner (1893) предложил пользоваться нежной кожей малых половых губ. Следует отметить, что существенным препятствием к широкому применению этого метода является недостаточность кожных покровов малых половых губ для выкраивания лоскутов необходимого размера, чтобы полностью покрыть создаваемый ректоуретральный канал.

В 1930 г. M. Kirschner и G. Wagner предложили производить кольпопоэз путем трансплантации свободных листков эпи-

дермиса с внутренней поверхности бедра (аутотрансплантация по Тиршу). Для этого участки эпидермиса укрепляются на специальном протезе, который вводится в созданный ректоуретральный канал. Подобный метод эпителизации искусственного влагалища применяли и применяют в настоящее время разные авторы в самых различных модификациях, основываясь на его безопасности для жизни больных.

Следует отметить недостатки кольпопоэза с помощью тиршевских лоскутов: сухость влагалища, рост волос в нем, часть лоскутов неизбежно некротизируется и в последующем наступает рубцовое сморщивание образованного влагалища. В случаях же хороших результатов длина влагалища редко превышает 7 – 8 см.

К методам кольпопоэза с использованием кишки относятся прямокишечный, тонкокишечный и сигмоидальный кольпопоэз. Основоположником этого метода с применением отрезка кишечной петли является К.В. Снегирев (1892), который предложил использовать прямую кишку. Операция состояла в удалении копчика, выведении прямой кишки с образованием противоестественного заднего прохода. Спустя 2 нед нижний отдел прямой кишки перемещался в созданный ректоуретральный канал для образования искусственного влагалища. И.И. Федоров (1905) модифицировал этот способ, предложив П-образный разрез на передней стенке прямой кишки, благодаря чему создавалась задняя стенка влагалища.

О раке искусственного влагалища, образованного из прямой кишки, сообщает Е.Я. Янкелевич (1968). Кроме того, из 28 оперированных больных у трех имело место образование ректовагинальных свищей и у одной — парапроктит.

Таким образом, кольпопоэз с использованием прямой кишки может сопровождаться летальными исходами, образованием свищей, недержанием кала и газов, нарушением иннервации сфинктера прямой кишки и другими осложнениями.

Почти одновременно с появлением методов кольпопоэза с использованием толстой кишки стало известно о новых способах, основанных на применении петли тонкой или сигмовидной кишки [Александров М.С., 1941].

Суть операции по J.F. Baldwin сводится последовательно к созданию ректопузырного канала до тазовой брюшины, брюшностеночному чревосечению, мобилизации петли тонкой кишки в ее дистальном отделе и к имплантации резецированного участка в ложе влагалища. При обследовании больных в отдаленные сроки после операции установлено, что метаплазии эпителия кишечника не происходит, выделяется обильный секрет тонкой кишки.

Все описанные недостатки привели к тому, что кольпопоэз с использованием тонкой кишки в настоящее время не применяется.

Опыт кишечного кольпопоэза показал, что для успеха операции необходимо брать такой участок кишки, который легко

можно сместить, не нарушая его кровоснабжения, и который не обладает способностью к обильной секреции пищеварительных соков. Этим требованиям удовлетворяет в большей степени сигмовидная кишка.

М.С. Александров (1955) предложил двурукавный (аналогично методу Baldwin) сигмоидальный кольпопоэз. При выполнении 175 операций отмечались следующие осложнения: 2,3 % летальных исходов, у 16,5 % больных образовались каловые свищи, двойное влагалище создает благоприятные условия для выпадения (у 7,7 % больных).

Е.Е. Гиговский (1963, 1969, 1971) учел недостатки способа М.С. Александрова и использовал однорукавный способ, преимущества которого следующие: отрезок кишки длиной 6—8 см берется в самой подвижной и длинной части сигмовидной кишки. Небольшая длина отрезка (по М.С. Александрову, длина отрезка 25 см) гарантирует от возможных опущений, выпадений и излишней секреции искусственного влагалища. Брыжейка отрезка кишки во избежание сужения соустья располагается всегда под (в отличие от способа М.С. Александрова) сигмовидной кишкой (кишечным анастомозом). Летальность при этой операции (220 наблюдений) составила 1,9 %, ранение прямой кишки имело место у 1,8 % больных, мочевого пузыря — у 1,2 %, каловые свищи возникли у 1,8 % женщин.

В то же время исследователи, применяющие сигмоидальный кольпопоэз, отмечают, что образованное влагалище емкое, достаточно увлажненное, не подвергается стриктурам и имеет хорошие функциональные свойства [Шахматова М.П., 1980].

Таким образом, необходимо подчеркнуть, что, несмотря на хороший функциональный эффект сигмоидального кольпопоэза и других кишечных методов, летальность больных, которым хирургическое лечение производилось не по витальным показаниям, безусловно, свидетельствует о том, что необходимо отнести все виды кишечного кольпопоэза к разряду операций, опасных для жизни.

В 1832 г. N. Amussat предложил бескровный кольпопоэз путем длительного и повторного вдавливания пальцем со стороны промежности. Спустя почти столетие R.T. Frank (1927) вновь возродил этот способ, предложив серию протезов разной величины, с помощью которых постепенно растягивались ткани вульвы в течение 6 мес вначале врачом, а затем самой пациенткой. Далее регулярные половые сношения способствовали углублению вновь созданного влагалища.

К аутопластическим способам кольпопоэза относится и создание искусственного влагалища с применением серозных листков малого таза. Д.О. Отт (1898) впервые использовал тазовую брюшину в качестве пластического материала для эпителизации влагалища после удаления фибромы рудиментарной части матки через ректоуретральный канал. Для лучшего отто-

ка из послеоперационной раны купол влагалища не создавался. Д.О. Отт (1929) не был сторонником кольпопоэза и считал, что у больных с аплазией матки и влагалища половое чувство отсутствует или слабо выражено, и для врача, уважающего свое дело, следует считать унизительным расточать свои знания для подобных операций.

Впервые М.И. Ксидо (1933) использовал тазовую брюшину для создания искусственного влагалища при аплазии матки и влагалища с хорошим послеоперационным результатом (произведена одна операция). Операция складывалась из трех этапов: 1) поперечный разрез слизистой оболочки преддверия влагалища и создание ректоуретрального канала с введением в него расширителя Гегара; 2) переднебрюшностеночное чревосечение, поперечный разрез брюшины над введенным расширителем Гегара с низведением краев ее в созданный канал и формирование купола влагалища со стороны брюшной полости; 3) подшивание краев низведенной брюшины к преддверию влагалища.

М.И. Ксидо (1933) во время переднебрюшностеночного чревосечения производил циркулярный разрез брюшины и с помощью кисетного шва на оба конца изолировал брюшную полость от вновь созданного влагалища.

Простота и безопасность брюшинного кольпопоэза, быстрая эпителизация, достаточная емкость и глубина искусственного влагалища привлекли внимание многих исследователей к этому виду операции. Предложенные модификации способа М.И. Ксидо сводятся только к различному формированию купола влагалища путем переднебрюшностеночного чревосечения [Давыдов С.Н., 1977; Краснопольский В.М., Иоселиани М.Н., 1978; Вербенко А.А., Шахматова М.Н., 1982, и др.].

Единственным недостатком этого метода является необходимость переднебрюшностеночного чревосечения для вскрытия тазовой брюшины со стороны брюшной полости. Это увеличивает травматичность операции и оставляет рубцы на месте вскрытия передней брюшной стенки.

С целью устранения отмеченных недостатков различных методов кольпопоэза А.Г. Курбановой и Е.В. Кравковой в 1969 г. была предложена и осуществлена операция создания искусственного влагалища из тазовой брюшины без производства переднебрюшностеночного чревосечения [Курбанова А.Г., Кравкова Е.В., 1972]. Эта модификация получила название одноэтапного брюшного кольпопоэза. Суть ее сводится к созданию ректоуретрального канала, вскрытию, низведению тазовой брюшины к преддверию влагалища и формированию купола без брюшностеночного чревосечения.

Ряд исследователей [Герасимович Г.И., Лукашевич Г.А., 1975; Курбанова А.Г., 1976; Давыдов С.Н., 1977], изучая минимальную травматичность и простоту одноэтапного брюшного кольпопоэза, эффективность и стойкость полученных результа-

тов лечения, внесли свои дополнения в формирование купола влагалища со стороны ректоуретрального канала.

К редким аутопластическим способам кольпопоэза следует отнести операции формирования искусственного влагалища из рудиментарных мюллеровых зачатков [Богуш Л.К., 1935], мочевого пузыря [Марков Н.С., 1929], капсулы кисты яичника [Саламов В.И., 1940]. Перечисленные операции, а также гомопластические виды операции, при которых для кольпопоэза используются консервированный перикард или твердая мозговая оболочка, относятся, по удачному определению М.С. Александрова (1957), к хирургическим экспериментам, не дающим стойких положительных результатов и основанным на единичных наблюдениях.

В 1935 г. A. Brindeau, а затем С.С. Добротин (1960), А.М. Мажбиц (1969), Г. Тошев (1964) опубликовали несколько случаев удачной пластики влагалища с применением околоплодных оболочек. В то же время появились сообщения о неудачно проведенных операциях (длительные гноевидные выделения, частичное или полное рубцевание влагалища) у оперированных больных [Капелюшник Н.Л., 1964; Давыдов С.Н., 1977].

Таким образом, малочисленность наблюдений и отмеченные серьезные осложнения свидетельствуют о том, что этот способ не получил широкого распространения в практике.

К гетеропластическим методам создания искусственного влагалища относится наиболее распространенный кольпопоэз с применением синтетических полимеров. Н.Л. Капелюшник (1974) использовал капроновую сетку на каркасе, который вводил в ректоуретральный канал на один месяц. Сужения и рубцевания влагалища автор не наблюдал. При кольпоскопическом исследовании отмечалась эпителизация влагалища, а при гистологическом исследовании кусочков тканей стенки искусственного влагалища обнаружен многослойный плоский эпителий.

В противоположность этому, С.Н. Давыдов (1977) ни в одном случае не наблюдал эпителизации раневого канала и через 6 мес после операции был вынужден производить всем больным сигмоидальный кольпопоэз.

Кольпопоэз с использованием гомо- и гетеротканей не получил широкого признания в связи с часто возникающим некрозом и отторжением пересаженных тканей вследствие биологической несовместимости, нагноения. В результате этого наступало сужение и стойкое рубцевание просвета искусственного влагалища.

ПОРОКИ РАЗВИТИЯ, СОПРОВОЖДАЮЩИЕСЯ ПОЛНОЙ ЗАДЕРЖКОЙ МЕНСТРУАЛЬНОЙ КРОВИ

При описании клинических симптомов пороков развития, сопровождающихся полной задержкой оттока менструальной

крови (атрезия гимена, загименальная перегородка, поперечная перегородка влагалища, аплазия части или всего влагалища), большинство авторов отмечают боли внизу живота иногда схваткообразного характера, наличие ложной аменореи, затрудненного мочеиспускания.

Заслугой Е.М. Демидовой (1974) является впервые проведенный тщательный анализ клинической симптоматики и определения методов диагностики различных пороков развития матки и влагалища у девочек пубертатного возраста. Больные жаловались на боли, характер которых зависел от формы порока развития: ноющие боли характерны для гематокольпоса, схваткообразные — для гематометры. Диагностика их основывается на данных анамнеза и гинекологического статуса.

Несмотря на выраженность клинической симптоматики (боли), это заболевание диагностируется обычно с большими трудностями.

В качестве дополнительных методов исследования, способствующих правильной диагностике, ряд авторов рекомендуют лапароскопию, пневмопельвиографию, вагинографию [Алимбаева Г.Н., 1992; Пономаренко А.Н., 1989; Орлов В.М., 1989].

Л е ч е н и е. Лечение пороков развития с полной задержкой оттока менструальной крови, по мнению всех исследователей, должно быть хирургическим. Однако в литературе широко дискутируется вопрос об объеме и методах оперативных вмешательств в зависимости от вида порока развития матки и влагалища.

При лечении атрезии гимена рекомендуют применять крестообразный разрез с последующим иссечением части гимена и обшиванием краев кетгутовыми швами.

При атрезии или аплазии части влагалища некоторые исследователи предлагают производить рассечение перегородки или аплазированного участка влагалища с последующим сшиванием проксимального и дистального участков [Демидова Е.М., 1974]. После этой операции ряд авторов отмечают часто возникающее стенозирование влагалища. В связи с этим предлагают использовать в качестве пластических материалов кожный лоскут с бедра, малых и больших половых губ [Сокушев Г.К., 1979] и ношение вагинального протеза [Сокушев Г.К., 1979].

При аплазии всего влагалища и функционирующей нормальной матке (рис. 4) одни авторы предлагают создавать искусственное влагалище на основе кожно-пластических методов [Шалита С.Г., 1988], плодных оболочек [Мажбиц А.М., 1969], кишечных методов [Гиговский Е.Е., 1963; Персианинов Л.С., 1976; Musset R. et al., 1971] и подшивать его к функционирующей матке. Другие исследователи [Окулов А.Б. и соавт., 1992] советуют производить гистеротомию и подшивать нижний полюс открытой матки к слизистой оболочке преддверия влагалища [Rochet V. et al., 1974] или производить гистерэктомию и по показаниям кольпопоэз [Хребтова М.Т., 1957; Pennington G., 1969].

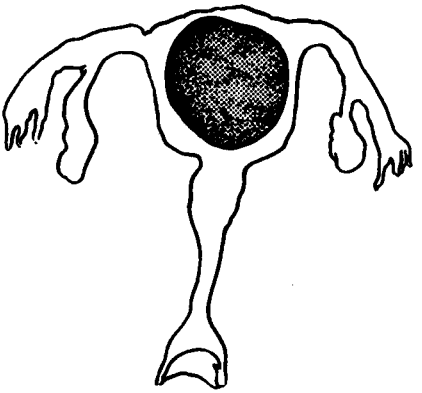

Рис. 4. Аплазия влагалища и шейки матки при функционирующей матке (гематометра).

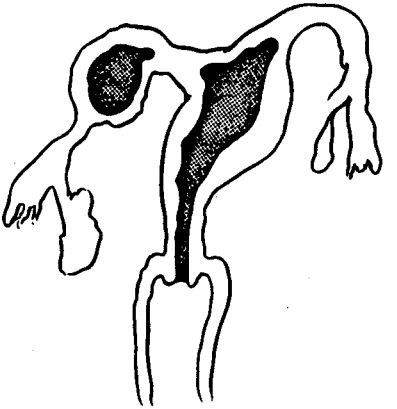

Рис. 5. Двурогая матка с рудиментарным рогом, изолированным от другого рога.

ПОРОКИ РАЗВИТИЯ, СОПРОВОЖДАЮЩИЕСЯ ОДНОСТОРОННЕЙ ЗАДЕРЖКОЙ ОТТОКА МЕНСТРУАЛЬНОЙ КРОВИ

Наибольшее число диагностических и лечебных ошибок встречается у больных с односторонней задержкой оттока менструальной крови при добавочном замкнутом влагалище или добавочном замкнутом роге матки (рис. 5). Все исследователи считают патогномоничным для таких больных первичную альгоменорею, наличие «опухолевидного» образования в малом тазе, а при исследовании мочевой системы выявляется аплазия почки на стороне замкнутого влагалища. D. Chan (1972) определяет следующие особенности альгоменореи, которая свойственна этой форме патологии: она появляется вскоре после менархе, наступает на 3—4-й день менструации и остается в течение 3—5 дней после нее: носит спастический (иногда) характер и обычно односторонняя.

В случаях добавочного рога Е.М. Демидова (1974) указывает на альгоменорею, чаще со второй или третьей менструации, с постоянно усиливающимся болевым синдромом.

В связи с трудностями диагностики, а нередко и невозможностью ее при первом обращении больной к врачу значительно увеличивается число диагностических ошибок при односторонней задержке оттока менструальной крови, приводящих к неоправданным хирургическим вмешательствам. Так, имеются сообщения о пробном чревосечении у 20 из 28 больных, удалении матки, сообщающейся с замкнутым влагалищем [Buttram V.C., 1979; Gorski R., 1974, и др.].

Л е ч е н и е. Предложено два вида лечения: 1) консервативно-хирургическое — рассечение стенки добавочного замкнутого влагалища и создание сообщения между ним и функционирующим влагалищем; 2) радикальное хирургическое — чревосечение, экстирпация матки с замкнутым влагалищем.

Наиболее правильным при своевременной диагностике следует считать консервативно-хирургическое лечение добавочного замкнутого влагалища.

ПОРОКИ РАЗВИТИЯ, НЕ СОПРОВОЖДАЮЩИЕСЯ НАРУШЕНИЕМ ОТТОКА МЕНСТРУАЛЬНОЙ КРОВИ

Больные, имеющие две матки и два влагалища, разделенные полной или неполной срединной перегородкой, обычно узнают о своем заболевании после начала половой жизни. Основная жалоба больных с внутриматочной перегородкой — привычное невынашивание беременности [Бодяжина В.И. и соавт., 1973; Buttram V.C. et al., 1979]. Две матки, полная или неполная влагалищная перегородка специальной хирургической коррекции не требуют. Детородная функция при них не нарушена.

Для определения формы порока развития показана гистероскопия, гистеросальпингография. Некоторые исследователи рекомендуют для уточнения диагноза производить эхографию, лапароскопию, тазовую пневмографию [Daves E. et al., 1964; Kiss G., 1977, 1979, и др.].

При внутриматочной перегородке пороки развития мочевой системы не наблюдаются.

Л е ч е н и е. Для хирургической коррекции внутриматочной перегородки большинство авторов пользуются наиболее распространенной операцией по способу Штрассмана и ее модификациями.

С развитием оперативной гистероскопии и резектоскопии иссечение перегородки влагалища и шейки матки производится при эндоскопическом вмешательстве.

Таким образом, различные варианты аномалии развития наружных половых органов, влагалища и шейки матки — довольно частая патология в общей популяции девочек и женщин, приводящая к нарушению функции женских половых органов. В настоящее время продолжаются поиски более совершенных методов ранней диагностики и своевременной коррекции врожденных аномалий развития женской половой сферы.

Глава IV

ВОСПАЛИТЕЛЬНЫЕ ЗАБОЛЕВАНИЯ ВЛАГАЛИЩА И ШЕЙКИ МАТКИ

ВУЛЬВИТЫ, КОЛЬПИТЫ И ЭНДОЦЕРВИЦИТЫ

Воспалительные заболевания женских половых органов занимают первое место (55—70 %) в структуре гинекологической заболеваемости и являются одной из причин нарушения функций многих органов и систем женского организма. Значительную долю в них занимают инфекции вульвы, влагалища и шейки матки (вульвит, вагинит и эндоцервицит).

Вагинальные инфекции относятся к числу наиболее частых воспалительных заболеваний. У женщин репродуктивного возраста вагиниты объясняются наличием бактериального инфицирования (40—50 %), вульвовагинального кандидоза (20—25 %) и трихомоноза (10—15 %). У 15—20 % пациенток отмечается смешанная инфекция (2 возбудителя и более). Редкими вариантами вагинальной инфекции у женщин репродуктивного возраста являются атрофические вагиниты и вызванные инородными телами, золотистым стафилококком, гемолитическим стрептококком, вагиниты, связанные с коллагеновыми болезнями, идиопатические вагиниты.

Все воспалительные процессы гениталий делят на неспецифические и вызванные инфекцией, передающейся половым путем.

В последние десятилетия этиология неспецифических воспалительных заболеваний претерпела значительную трансформацию. Еще 30—40 лет назад наиболее частыми возбудителями воспаления гениталий являлись стрептококки. С широким внедрением антибиотиков в медицинскую практику они утратили свое первостепенное значение. Это связано с тем, что стрептококки высокочувствительны к антибиотикам и не приобретают резистентности к ним. В отличие от стрептококков стафилококки обладают способностью образовывать антибиотикорезистентные штаммы, обладающие высокой вирулентностью, что и явилось причиной приобретения ими главенствующей роли в этиологии воспалительных процессов гениталий на протяжении длительного времени. В последнее десятилетие под влиянием антибиотиков второго и третьего поколений (полусинтетические пенициллины, цефалоспорины, аминогликозиды), активных в от-

ношении стафилококков, роль этих бактерий несколько снизилась. На первое место выступили условно-патогенные микроорганизмы — грамотрицательные аэробы (кишечная палочка, протей, энтеробактерии, клебсиелла, синегнойная палочка и др.) и неклостридиальные анаэробы (пептококки, пептострептококки, бактероиды). Все чаще стали встречаться микробные ассоциации, обусловливающие более тяжелое течение процесса и затруднения в его лечении.

Следует согласиться с B. Larsen (1988), что осознание роли микробной влагалищной флоры в норме и при патологии связано с пониманием причин повышенной подверженности ряда больных определенным инфекционным заболеваниям. Автор считает, что влагалище и шейку матки можно рассматривать в качестве экологических ниш, которые характеризуются определенными параметрами (тип и концентрация питательных веществ, pH, окислительно-восстановительный потенциал, температура) и представляют собой среду с определенной популяцией микроорганизмов. Окончательный состав микрофлоры определяется разнообразием взаимоотношений видов микроорганизмов, их антагонизмом и синергизмом. Характер микрофлоры отчасти определяется и генетическими факторами, а именно различиями в клеточном составе влагалища и шейки матки. Согласно данным литературы, общее число аэробных и анаэробных штаммов, выделенных одновременно из влагалища и шейки матки, превышает 10.

Не меньшее значение, чем вирулентность возбудителя, имеет состояние макроорганизма, его иммунной системы. Острые и хронические общие инфекции, экстрагенитальные заболевания ослабляют организм, истощают его иммунную систему. На этом фоне внедрение большого количества вирулентных микроорганизмов легко приводит к развитию воспалительного заболевания гениталий.

Резко снижает иммунорезистентность организма длительное и бессистемное применение антибиотиков, под воздействием которых происходит исчезновение нормальной микрофлоры кишечника, что приводит к снижению антигенного раздражения иммунокомпетентных образований кишечника — пейеровых бляшек, которые являются в организме основным органом, ответственным за выработку секреторного иммуноглобулина А. Одним из побочных действий антибиотикотерапии является угнетение синтеза секреторного иммуноглобулина А не только по ходу кишечника, но и в системе секреторного иммунитета в целом, и в частности во влагалище и цервикальном канале.

Кроме этого, чувствительностью к антибиотикам гораздо в большей степени обладает резидентная сапрофитная микрофлора влагалища, чем патогенная, поэтому применение антибиотиков в большей степени способствует угнетению роста и исчезновению резидентной флоры и в меньшей степени воздействует на

патогенную микрофлору. Следовательно, при лечении и профилактике антибиотиками создаются все патогенетические условия для прогрессирования патогенных штаммов во влагалище, нарушения его нормального эубиоза.

В развитии воспалительного процесса в гениталиях большое значение имеет наличие факторов, нарушающих физиологические барьеры, защищающие половую систему от внедрения возбудителей.

Первым таким биологическим барьером можно считать сомкнутое состояние половой щели, обеспечивающее разобщение влагалища с внешней средой. Последнее достигается тонусом мышц промежности, суживающих вульварное кольцо, а также соприкосновение малых и больших половых губ.

Характер второго биологического барьера определяется строением и функциями влагалища. Проникновению и распространению микробов в известной степени препятствует прилегание друг к другу передней и задней стенок влагалища, а также строение его слизистой оболочки. Многослойный плоский эпителий слизистой оболочки преграждает путь патогенным микробам в подлежащие ткани. Особое значение имеет способность влагалища к самоочищению, что зависит от функциональной активности яичников. Под влиянием эстрогенов в эпителии влагалища синтезируется гликоген, являющийся субстратом при образовании молочной кислоты. Происходят десквамация и цитолиз клеток эпителия, содержащих гликоген. Молочнокислые палочки, впервые описанные G. Doderlein в 1894 г., способствуют расщеплению глюкозы до молочной кислоты, концентрация которой в содержимом влагалища достигает 0,3—0,5 %, обеспечивающая pH влагалищного содержимого в пределах 4—4,5. Указанная степень кислотности влагалищного содержимого, являясь оптимальной для жизнедеятельности нормальной микрофлоры влагалища, тормозит развитие микроорганизмов, проникающих из внешней среды, при условии, если они заносятся не очень часто и в небольшом количестве. Кроме способности расщеплять гликоген до молочной кислоты, палочки Дедерлейна воздействуют на иммунную систему, индуцируя гиперчувствительность замедленного типа, влияя на резистентность к инфекции, что является еще одной, ранее неизвестной стороной механизма действия указанных микроорганизмов.

Содержание гликогена в эпителии слизистой оболочки влагалища зависит от уровня эстрогенов в организме: чем он выше, тем больше гликогена и выше кислотность влагалища. Следовательно, степень чистоты влагалища зависит от возраста и фазы менструального цикла. У новорожденных содержимое влагалища имеет кислую реакцию, что связано с действием эстрогенов, перешедших трансплацентарно к плоду от матери.

В дальнейшем кислотность содержимого влагалища резко снижается, реакция может стать щелочной. С наступлением ме-

нархе кислотность влагалища зависит от фазы менструального цикла: максимальное содержание эстрогенов в крови к моменту овуляции предопределяет высокую кислотность влагалищного содержимого в этот период. Затухание функции яичников в период менопаузы вызывает снижение синтеза гликогена в эпителии влагалища и определяет щелочную реакцию влагалищного содержимого. Детский и старческий возраст наиболее опасен для развития кольпитов.

Третьим биологическим барьером является шейка матки. Проникновение микроорганизмов в полость матки тормозится совокупностью анатомических и физиологических особенностей шейки матки, а именно узостью цервикального канала, и главное, наличием слизистого секрета, содержащего большое количество факторов иммунитета — секреторного иммуноглобулина А и лизоцима (в 20 раз больше, чем во влагалище), вследствие чего слизистая «пробка» оказывает бактерицидное действие. В физиологических условиях две верхние трети цервикального канала являются стерильными.

К условиям, нарушающим барьерные механизмы защиты от проникновения инфекции в половые пути и вызывающим развитие воспалительного процесса, относятся:

1. Родовые травмы промежности, вызывающие зияние половой щели и способствующие беспрепятственному проникновению во влагалище патогенных микроорганизмов с наружных половых органов.

2. Выпадение стенок влагалища.

3. Механические, химические, термические факторы, оказывающие повреждающее действие на эпителий слизистой оболочки влагалища. К ним относятся нарушение гигиенических правил, частые спринцевания, введение химических противозачаточных средств во влагалище и др. При этом происходят повышенная десквамация поверхностного слоя эпителия или дистрофические изменения в нем. В таких случаях снижается количество гликогена, необходимого для жизнедеятельности палочек Дедерлейна, уменьшается кислотность влагалищного содержимого, нарушается образование факторов секреторного иммунитета.

4. Разрывы шейки матки, обусловливающие зияние наружного зева или возникновение эктропиона, при этом нарушаются бактерицидные свойства цервикальной слизи. Такое же значение имеет истмико-цервикальная недостаточность (органическая или травматическая).

5. Роды, аборты, менструация. При этом происходит вымывание кровью цервикальной слизи, содержимого влагалища вместе с факторами иммунной защиты и кисломолочными бактериями, происходит ощелачивание влагалища. Микроорганизмы, беспрепятственно проникающие в матку, находят оптимальные условия для своей жизнедеятельности на обширной раневой поверхности.

Усугубляющее действие оказывает применение при родах и абортах дезинфектантов, которые полностью уничтожают сапрофитную аутофлору влагалища и создают благоприятные условия для внедрения патогенных микроорганизмов.

6. Внутриматочные контрацептивы. Имеются данные о нарушении бактерицидных свойств цервикальной слизи, при этом инфекция проникает в цервикальный канал и полость матки по нитям внутриматочных средств [Алипов В.И. и соавт., 1985].

7. Применение тампонов типа «Тампакс». Адсорбируя кровь, они создают оптимальные условия для быстрого размножения патогенных микроорганизмов и угнетения защитных механизмов влагалища. Особенно опасно использование этих тампонов в странах с жарким климатом, там это в ряде случаев приводит к развитию молниеносного сепсиса.

Возникновению и развитию воспалительных процессов гениталий способствуют следующие факторы: нарушения обмена веществ, экстрагенитальные заболевания, хронические инфекции, гипофункция яичников, стрессовые ситуации, травмы, переохлаждение, перегревание, алиментарный фактор, токсическое действие некоторых лекарственных веществ и др.

В основе патогенеза острого воспалительного заболевания гениталий (как и любого другого органа или ткани) лежат процессы альтерации, вызванные повреждающим действием микроорганизмов и их токсинов и последующим нарушением обмена в поврежденных тканях: экссудации, возникающей вследствие нарушения микроциркуляции, миграции лейкоцитов и других форменных элементов крови, и пролиферации клеточных элементов, способствующих регенерации тканей.

Морфологическим выражением повреждающего действия возбудителей является возникновение дистрофических и некробиотических изменений в клетках, что ведет к нарушению обмена веществ в очаге воспаления. Альтерация клеток сопровождается повреждением митохондрий — субклеточных структур, ответственных за осуществление окислительно-восстановительных процессов. Одновременно из разрушающихся клеток и макрофагов освобождаются лизоцим и ферменты (протеаза, катепсины, ферменты гликолиза и др.). В связи с усилением процессов протеолиза и гликолиза в очаге воспаления образуется большое количество органических кислот, полипептидов, аминокислот, низкомолекулярных полисахаридов, повышается концентрация H^- и OH^-. В воспаленных тканях возрастает содержание ионов калия, натрия, кальция, хлора, аминов, фосфорной кислоты. Эти изменения вызывают ацидоз и гиперемию. Ферменты, освобождающиеся из лизосом, могут вести к образованию простагландинов, которые способствуют повышению проницаемости сосудов и дальнейшему развитию воспалительного процесса.

Развитию воспалительной реакции способствует образование химических медиаторов — адренергических и холинергических веществ: симпатина, ацетилхолина, серотонина, а также продуктов распада нуклеиновых кислот, содержащихся в ядрах разрушающихся клеток. К биологически активным веществам, играющим важную роль в динамике процессов, присущих воспалению, относятся гистамин и кинины, оказывающие значительное влияние на микроциркуляцию и возникновение болевых ощущений.

Важным компонентом воспаления является гиперемия, возникающая вследствие освобождения при гидролизе белков, жиров и углеводов, а также в связи с изменением микроциркуляции. Расстройство кровообращения характеризуется в основном кратковременным сужением артериол и последующим расширением венул, замедлением крово- и лимфообращения, возникновением стазов.

По мере нарастания воспалительной реакции активная гиперемия переходит постепенно в венозную гиперемию, характеризующуюся замедлением тока крови. Сосудистые реакции, присущие воспалению, осуществляются по типу аксонорефлексов в пределах чувствительных нейронов [Адо А.Д., 1970].

При значительном развитии воспалительной реакции возможно выраженное замедление тока крови, образование тромбов и белковых коагулянтов в сосудах патогенного очага, а также развитие кровоизлияний из мелких кровеносных сосудов. Увеличение кровяного давления в венозной части капилляров, возрастание осмотического давления (гиперосмия) в воспаленной ткани и повышение проницаемости стенок капилляров приводит к экссудации. Повышение проницаемости сосудистой стенки возникает под влиянием физических и химических изменений, характерных для воспаленной ткани. Большую роль играют гистамин, плазмин, глобулиновый фактор проницаемости и другие биологически активные вещества. Под влиянием указанных веществ происходит изменение эндотелиальных клеток и расширение межклеточных пространств, через которые осуществляется переход в ткани жидкой части крови, белков (альбумины, глобулины, фибриноген). Экссудация происходит также путем ультрапиноцитоза, т.е. захвата мельчайших частиц плазмы эндотелиальными клетками и транспортировки их за пределы сосудистого русла. Экссудация, присущая воспалению, ведет к разрыхлению и отечности тканей, возникновению патологических выделений (серозные, гнойные), сопровождается миграцией форменных элементов крови и прежде всего полиморфно-ядерных лейкоцитов (лейкодиапедез). Переход через сосудистую стенку осуществляется благодаря межклеточным пространствам путем проникновения через базальную мембрану с помощью тонких цитоплазматических отростков, которые образуются в лейкоцитах. Известно, что полиморфно-ядерные

лейкоциты осуществляют фагоцитоз — переваривание бактерий и их частиц с помощью гидролитических ферментов (липаза, фосфолипаза, пероксидаза и др.). Кроме ферментов, полиморфно-ядерные лейкоциты содержат антибактериальные вещества (лизоцим), а также эндогенный пироген, катионовый протеин, обладающий антикоагулянтной активностью. Фагоцитоз осуществляется также макрофагами при помощи гидролитических энзимов.

Кроме этого, в лимфоцитах вырабатываются антитела против бактерий. Лимфоциты при воспалении выполняют не только защитную и репаративную функции, заключающиеся в доставке ДНК к измененным участкам (которые усваивают ДНК или продукты ее распада), но и необходимы для жизнедеятельности тканей. Происходит также образование плазматических клеток, участвующих в иммунологических реакциях. Плазматические клетки участвуют в синтезе гамма-глобулинов, в том числе и антител. При снижении активности воспалительного процесса и нарушений в соединительной ткани нарастает число лимфоцитов, плазматических клеток, гистиоцитов, фибробластов.

Процессы пролиферации появляются с начала воспаления, но становятся особенно выраженными в более поздние стадии воспалительной реакции, которые могут достигнуть значительной степени при хроническом течении процесса. Пролиферации подвергаются преимущественно производные мезенхимы (эндотелий сосудов, ретикулярные клетки, гистиоциты, полибласты, фибробласты и др.). В очаге воспаления могут возникать очаги экстрамедуллярного кроветворения (из юных гистиоцитов, фибробластов и др.), что способствует образованию воспалительного инфильтрата. К возникшему инфильтрату присоединяются лейкоциты, лимфоциты и другие клетки крови, мигрировавшие из сосудов. Пролиферация способствует регенерации тканей, а следовательно, более или менее совершенному восстановлению их фракций. Нормализация тканей происходит путем образования клеток и восстановления ультраструктуры отдельных клеток за счет регенерации составляющих их органоидов. В клетках происходит восстановление не только биохимических функций, но и обновление митохондрий, эндоплазматической сети, лизосом, пластинчатого комплекса, оболочек клеток и их ядер. Репаративная внутриклеточная регенерация отличается от физиологической смены составных элементов клеток более высокой интенсивностью процессов вследствие быстрого разрушения их при повреждении.

При некоторых условиях пролиферация бывает избыточной, а иногда патологической (гиперплазия желез и стромы шейки матки при псевдоэрозии и др.).

Центральное место в патогенезе хронического воспалительного процесса гениталий занимает явление аутоиммунной агрессии, в основе которой лежит реакция антиген—антитело. Пока

идет острый процесс, антитела, вырабатываемые ретикулоэндотелиальной системой, нейтрализуют микроорганизмы, вызвавшие патологический процесс. В процессе альтерации разрушенные ткани становятся антигенами, в ответ на образование которых вырабатываются аутоантитела, которые разрушают не только пораженные, но и здоровые ткани. Образуется порочный круг.

При хроническом кольпите наблюдаются дистрофические изменения в многослойном плоском эпителии и инфильтрация стромы полиморфно-ядерными лейкоцитами, лимфоцитами, плазмоцитами и гистиоцитами. Слизистая оболочка при осмотре нередко кажется гиперемированной при отсутствии выраженной застойной гиперемии и других нарушений микроциркуляции. Уменьшается содержание гликогена в эпителии, что связано с нарушением ферментативных процессов, определяющих «самоочищение» и другие функции слизистой оболочки влагалища.

Развитие соединительной ткани и рубцовоспаечных процессов, присущих хроническим воспалительным заболеваниям гениталий, считали необратимым. Д.С. Саркисов (1975) приводит убедительные данные о том, что после прекращения действия патогенного фактора наряду с регенерацией происходит уменьшение количества фиброзной ткани, избыточно разросшейся в результате патологического процесса. Нередко наблюдается почти полное исчезновение коллагеновых волокон в очаге воспаления. Эти данные имеют преимущественное значение для прогноза воспалительных заболеваний гениталий и выбора методов лечения, направленных на улучшение трофики и повышение интенсивности процессов регенерации.

Вульвит. Воспаление наружных половых органов бывает первичным и вторичным. Первичный вульвит возникает в результате травмы покровного эпителия и вследствие нечистоплотного содержания наружных половых органов. Возникновению травм могут способствовать менструальные прокладки, зуд вульвы, наблюдаемый при сахарном диабете, гельминтозах, недержании мочи, кожных заболеваниях (пиодермия, фурункулез и др.). Особенно часто первичный вульвит встречается у девочек, что связано с несовершенством у них иммунологических и эндокринных процессов, а также анатомо-физиологическими особенностями половых органов. Появлению острого вульвита у девочек способствуют также перенесенные ранее инфекционные болезни (корь, скарлатина, тонзиллит, цистит, пиелонефрит). Воспалительным заболеваниям вульвы у девочек способствуют нежная кожа, большое количество вестибулярных желез. У взрослых женщин первичный вульвит наблюдается редко, что можно объяснить тканевыми свойствами эпителия вульвы, характеризующихся устойчивостью к инфекции.

Вторичный вульвит у женщин возникает в результате воспалительных процессов во внутренних половых органах (коль-

пит, эндоцервицит, эндометрит). Патологические выделения из влагалища, шейки матки нарушают эпителиальный покров вульвы и инфицируют его. Предрасполагающим к развитию вульвита фактором является гипофункция яичников.

Вульвит протекает в острой и хронической формах. Острое воспаление сопровождается отечностью тканей, гиперемией малых и больших половых губ, клитора, гнойными выделениями, склеиванием малых и больших половых губ, иногда наличием язв. В острый период процесса отек и гиперемия имеют диффузный характер. Поражается не только область вульвы, но и паховые складки, а нередко и внутренняя поверхность бедер, иногда увеличиваются паховые лимфатические узлы.

Проникновение возбудителя в клетчатку вульвы может привести к возникновению флегмоны с тяжелыми общими проявлениями.

Больные жалуются на жжение и зуд в области наружных половых органов, особенно после мочеиспускания, боль при малейших движениях, гнойные выделения. При поражении вульвы кишечной палочкой выделения водянистые, желтовато-зеленые с неприятным запахом, при стафилококковом поражении — густые, желто-белые. По мере стихания процесса боли ослабевают, покраснение и отек уменьшаются. Вульвит чаще заканчивается полным выздоровлением, но иногда принимает подострое и хроническое течение. Хронический вульвит характеризуется зудом, жжением, носящим более стертый характер, гиперемией кожи в виде отдельных островков, иногда гипертрофией малых половых губ.

Диагноз вульвита основывается на данных анамнеза, анализе жалоб, гинекологического осмотра, данных бактериоскопического и бактериологического исследований отделяемого вульвы.

Терапия неспецифических вульвитов комплексная, включает местное лечение и терапию заболеваний, способствующих возникновению вульвита.

При остром вульвите показан постельный режим, местный холод до стихания острых явлений. Наружные половые органы обмывают дезинфицирующими растворами 5—6 раз в день или делают примочки этими растворами. При сильном зуде вульву смазывают 5 % анестезиновой или кортикостероидной мазью, назначают кварцевое облучение вульвы. Показаны снотворные и седативные препараты (бром, валериана).

Вульвовагинит. Это заболевание чаще всего развивается у девочек в возрасте 3—8 лет и в старческом возрасте. У девочек покровы вульвы и слизистая оболочка влагалища рыхлые, нежные, ранимые, содержимое влагалища имеет щелочную реакцию, эпителий не содержит гликогена. В препубертатном и пубертатном возрасте вульвовагинит у девочек возникает значи-

тельно реже, что связано с повышением эндокринной функции яичников, усилением синтеза гликогена во влагалище и ферментных процессов, определяющих физиологическую степень кислотности влагалищного содержимого.

Вульвовагинит составляет 65 % всех заболеваний половых органов в детском возрасте. Его возникновению способствуют нарушения функции половых органов, общие инфекционные заболевания, эндокринные нарушения, гельминтозы, попадание в половые пути инородных тел.

В старческом возрасте угасание функции яичников и связанное с этим изменение реакции содержимого влагалища на щелочную, уменьшение количества гликогена в эпителии слизистой оболочки также чаще, чем в репродуктивном возрасте, приводит к развитию вульвовагинита, чему способствует наличие экстрагенитальных заболеваний, снижающих иммунорезистентность организма.

Клинически вульвовагинит характеризуется слабовыраженными симптомами — гиперемией и скудными выделениями. Диагноз ставится на основании тщательного осмотра и исследования отделяемого вульвы и влагалища.

Лечение направлено прежде всего на устранение причины заболевания (способствующего фактора). Санация очагов инфекции, лечение гельминтозов, экстрагенитальных заболеваний, эндокринных нарушений. Вульвовагинит у девочек, вызванный попаданием инородного тела во влагалище, протекает бурно, сопровождается гнойными выделениями. В таких случаях необходимо удалить инородное тело и назначить промывание влагалища дезинфектантами.

Местное лечение вульвовагинитов такое же, как и лечение вульвитов с добавлением у девочек влагалищных спринцеваний через тонкий катетер, а в старческом возрасте влагалищных ванночек с дезинфицирующими растворами. При хроническом вульвовагините, кроме местного лечения и терапии заболеваний, способствующих возникновению вульвовагинита, назначают иммуностимуляторы.

Фурункулез вульвы. При гнойном воспалении волосяных мешочков нередко с вовлечением в процесс клетчатки вульвы на коже появляются небольшие плотные узелки темно-красного цвета. Вокруг воспаленной волосяной луковицы развивается отек ткани, который в дальнейшем подвергается некрозу и отторгается. Образование фурункулов сопровождается болями, которые стихают после отторжения стержня, рана наполняется грануляциями и покрывается эпителием. Лечение острого фурункулеза вульвы местное. На участки расположения фурункулов накладывают антибактериальные мази, кожу вокруг них обрабатывают спиртом до прекращения острого воспаления и отторжения стержня. При затяжном хроническом течении назначают иммуностимулирующую терапию.

Бартолинит. При воспалении большой железы преддверия влагалища микроорганизмы поражают выводной проток железы (каналикулит), а также паренхиму железы.

При каналикулитах общее состояние женщины изменяется незначительно. Вокруг наружного отверстия выводного протока отмечается красное пятнышко, окруженное выступающим воспалительным валиком, при надавливании на проток выделяется капелька гноя, которую берут для бактериологического исследования. При закупорке выводного протока возникает псевдоабсцесс железы. При этом появляются припухлость овоидной формы на границе средней и нижней трети большой половой губы, гиперемия, кожа над припухлостью подвижна. Ложный абсцесс выпячивает внутреннюю поверхность большой половой губы и закрывает вход во влагалище. Температура обычно субфебрильная, отмечаются резкие боли при ходьбе.

Проникновение микроорганизмов в паренхиму железы и окружающую клетчатку ведет к возникновению истинного абсцесса бартолиновой железы, паренхима ее расплавляется. Припухает большая и малая половые губы. Увеличиваются паховые лимфатические узлы. Больная даже в постели отмечает резкую болезненность в области наружных половых губ, ходить не может. Температура тела фебрильная, отмечаются увеличение СОЭ, лейкоцитоз. От ложного абсцесса истинный отличается постоянной болью, резкой отечностью половой губы, неподвижностью кожи над абсцессом, высокой температурой.

Лечение каналикулитов в острой стадии заключается в прикладывании льда к наружным половым органам, обработке дезинфицирующими растворами. При повышении температуры — антибактериальная терапия. На 3—4-й день на область очага назначают физиопроцедуры, УВЧ, УФО.

При абсцессе бартолиновой железы производят его вскрытие и дренирование полости. Разрез производят по внутренней поверхности большой половой губы в месте наибольшей флюктуации. После истечения гноя, который берут для бактериоскопического и бактериологического исследования, полость абсцесса промывают дезинфектантами и вводят турунду с гипертоническим раствором. Турунду меняют дважды в сутки. Одновременно назначают антибактериальную терапию, десенсибилизирующую, седативную, обезболивающую, физиотерапию.

Хронический бартолинит часто рецидивирует, характеризуется маловыраженными явлениями воспаления, незначительными болями, более плотной структурой железы. При длительном существовании хронического бартолинита в полости железы накапливается жидкий экссудат, образуется безболезненная опухоль — киста бартолиновой железы, которую необходимо удалить в «холодном» периоде.

Кольпит (вагинит). Воспалению слизистой оболочки влагалища, возникающему в репродуктивном возрасте, способствует

нарушение трофики тканей влагалища под влиянием общих и местных причин. Из общих причин наибольшее значение имеет гипофункция яичников, которая влияет на процесс гликогенообразования в эпителии влагалища, что ведет к снижению кислотности влагалищного содержимого и активации патогенной флоры. Изменения трофики влагалища наблюдаются при заболеваниях, сопровождающихся угнетением иммунорезистентности организма (общие инфекционные заболевания), нарушении обмена веществ, воздействии термических и химических факторов, опрелости наружных половых органов.

Вторичные кольпиты у женщин репродуктивного возраста встречаются значительно чаще и связаны с инфицированием влагалища патологическими выделениями из шейки матки при эндоцервиците и эндометрите.

В клиническом течении кольпита различают острую, подострую, хроническую стадии заболевания.

Острая стадия кольпита характеризуется выраженной гиперемией, отеком, петехиальными высыпаниями на слизистой оболочке влагалища и шейки матки. Процесс сопровождается выделениями, которые могут быть обильными или умеренными, серозными или гнойными, что обусловлено количеством лейкоцитов в экссудате.

В подострой стадии кольпита гиперемия слизистой оболочки влагалища и шейки матки носит умеренно выраженный характер, выделения также становятся умеренными, боли стихают.

В хронической стадии кольпита, как правило, гиперемия слизистой оболочки влагалища выражена незначительно, выделения бывают умеренными либо незначительными, часто возникает ощущение зуда.

В современных условиях чаще встречается хроническая форма кольпита.

Течение хронического кольпита является длительным, характеризуется наличием рецидивов.

Диагностика кольпитов не представляет затруднений. Она основана на данных анамнеза, учета жалоб, применении известных и доступных методов исследования. Производят тщательный осмотр вульвы и исследование влагалища с помощью зеркал. Предпочтительно использовать ложкообразное зеркало с подъемником, позволяющее осмотреть своды и все стенки влагалища. Для осмотра стенок влагалища у детей используют вагиноскоп, снабженный осветительным прибором. При этом выявляют признаки воспалительной реакции, а также инородные тела (см. главу II).

При исследовании влагалища с помощью зеркал отчетливо видны гиперемия слизистой оболочки влагалища, отечность складок, иногда мелкие кровоизлияния. На слизистой оболочке видны серозно-гнойные или гнойные участки. Эти признаки особенно характерны для острого кольпита.

При тяжелом течении кольпита могут возникать дефекты эпителия вследствие его дистрофии и десквамации до парабазального и базального слоев. Эти участки имеют ярко-красный цвет и неправильную форму. Иногда в этих областях в результате инфильтрации сосочкового слоя образуются точечные возвышения (инфильтраты), продолжающие существовать в хронической стадии кольпита.

Более отчетливо признаки воспаления распознаются при кольпоскопии. Кольпоскопическая картина острого неспецифического кольпита характеризуется наличием диффузной гиперемии слизистой оболочки влагалища и влагалищной части шейки матки, точечных кровоизлияний, отечности тканей. Видны также очаговые инфильтраты ярко-красного цвета, несколько возвышающиеся над остальной поверхностью слизистой оболочки.

В хронической стадии заболевания кольпоскопия позволяет выявить умеренные признаки воспалительной реакции, очаговую или диффузную гиперемию. Отчетливо видны инфильтраты сосочкового слоя слизистой оболочки, покрытые истонченным слоем эпителия.

Кольпоскопия имеет важное значение не только для диагностики кольпита, но и для контроля эффективности проводимой терапии.

Эпителий влагалищной части шейки матки как многослойный плоский, так и цилиндрический может двояко реагировать на воспаление: 1) частичной и полной десквамацией и изъязвлением; 2) гиперпластическим ростом.

В случае воспаления с эпителиальной десквамацией регистрируются следующие кольпоскопические данные:

1) шейка матки покрыта жидкими, пенящимися выделениями при трихомонадной или кокковой инфекции; крошковидными, густыми — при микозах; в таких случаях применяют уксусную кислоту (удаление патологического секрета);

2) цилиндрический и многослойный плоский эпителий дают одну и ту же капиллярную реакцию — верхушки расширенных поверхностных капилляров видны как ярко-красные точки, расположенные диффузно или в виде очаговых скоплений; разница в цвете между цилиндрическим эпителием и многослойным плоским эпителием исчезает;

3) Шиллер-тест является индикатором тяжести процесса; поскольку поверхностные клеточные слои претерпевают десквамацию, те участки, где она более выражена, являются йоднегативными, в результате Шиллер-тест дает йодпеструю картину;

4) при воспалении с изъязвлением поверхность шейки матки наряду с язвами, которые имеют все признаки истинной эрозии, может быть покрыта серыми корочками, что является следствием недавней локальной геморрагии.

При другой реакции на воспаление (чаще вирусной этиологии) возникает гиперплазия эпителия с утолщением эпителиаль-

ного пласта в 2—3 раза. При кольпоскопии видны возвышающиеся, с неровной поверхностью участки, выявляющиеся более четко после аппликации уксусной кислоты. Шиллер-тест дает неравномерную окраску. Эти участки йодсветлые и их следует дифференцировать от лейкоплакии.

В период постменопаузы возникают сенильные (или атрофические) кольпиты: на фоне атрофической слизистой видны расширенные верхушки капилляров, йодпестрая окраска; характерны адгезивные явления.

Для уточнения вида возбудителя неспецифического кольпита, а также для дифференциальной диагностики со специфическим процессом необходимо проводить бактериоскопическое и бактериологическое исследования влагалищного содержимого. Забор материала при этом производят из заднего свода влагалища.

Традиционные методы лечения острого неспецифического кольпита у женщин репродуктивного возраста (спринцевание дезинфектантами, настоями лечебных трав) являются патогенетически необоснованными. Эти вещества уничтожают не только патогенную микрофлору, но и сапрофитную аутофлору слизистой оболочки влагалища, в частности лактобациллы (палочки Дедерлейна), нарушают структуру влагалищного эпителия. В результате слизистая оболочка влагалища становится беззащитной для проникновения в нее новых видов возбудителей, часто более патогенных, чем ранее. Патогенетически обоснованным является метод биологической коррекции микроэкологии влагалища, восстановления его нормального эубиоза. Нами предложена методика лечения острых кольпитов неспецифической этиологии взвесью молочнокислых бактерий штамма КЗШ24 [Лапина В.М., 1989; Озолс А.А., 1990]. Лактобациллы указанного штамма дают выраженный кислотообразующий эффект, по своим свойствам идентичны палочкам Дедерлейна и действуют по конкурентному типу. Кроме того, лактобациллы стимулируют местный секреторный, а опосредованно и общий гуморальный иммунитет. Лечение проводится по следующей схеме: влагалище обрабатывают 4 % раствором хлоргексидина однократно с экспозицией 5 мин. При этом уничтожается до 99 % влагалищной микрофлоры. Сразу же после этого во влагалище вводят тампон, пропитанный взвесью лактобацилл штамма КЗШ24 на 8—10 ч. Такую обработку влагалища проводят ежедневно в течение 7—10 дней. После окончания курса лечения проводят бактериологический контроль.

Аналогичный метод лечения кольпитов предложен Б.И. Медведевым и В.Ф. Долгушиной (1991). В качестве биопрепаратов ими применяются бифидумбактерин, лактобактерин и ацилакт по следующей схеме: после санации влагалища дезинфектантами вводится один из препаратов в течение 7 дней.

Весьма эффективно применение per os и per vaginam препарата «Floradophilus» (фирма «Nutripower», США), в каждой

капсуле которого содержится 10 млн микробных тел: Lactobacillus acidophilus — 40 %, Bifidobacterium bifidum — 20 %, Bifidobacterium longum — 20 %, Lactobacillus bulgaricus — 10 %, Streptococcus thermophilus — 10 %.

Метод биологического лечения кольпитов является высокоэффективным. Лечебный эффект наступает в среднем через 5 дней, рецидивы заболевания не наблюдаются, быстро нормализуются факторы местного иммунитета.

При хронических кольпитах лечение проводится при одновременной терапии сопутствующих заболеваний. Необходима коррекция нарушений функции эндокринной системы (особенно яичников), что является необходимым условием для возобновления синтеза гликогена в эпителии влагалища, восстановления нормальной микроэкологии и способности влагалища к самоочищению.

При гипофункции яичников применяют синтетические препараты с эстрогенным эффектом или чистые эстрогены в первую фазу менструального цикла (овестин в виде вагинальных свечей, крема, таблеток, фирма «Органон»). Эффективно сочетание гормональной терапии с физиотерапевтическими процедурами. Это особенно показано при наличии, кроме этого, хронических воспалительных заболеваний матки и придатков. С учетом индивидуальных особенностей процесса и реакций больной применяют ультразвук, диадинамическую, низкочастотную импульсную электротерапию и другие методы, способствующие улучшению кровообращения и трофики тканей половой системы. С этой же целью местно применяют тампоны с многокомпонентной мазью (см. лечение вульвовагинитов). Одновременно проводят десенсибилизирующую и иммуностимулирующую терапию.

Бактериальный вагиноз. Одним из наиболее распространенных заболеваний женских половых органов является неспецифический (похожий на воспалительный) процесс, при котором во влагалищном секрете не обнаруживаются патогенные возбудители. В современной литературе отсутствует единая классификация инфекций нижнего отдела полового тракта. Такие встречающиеся термины как негонорейный, неспецифический вагинит, бактериальный, анаэробный, неспецифический вагиноз, обозначают по сути одни и те же патологические процессы.

Бактериальный вагиноз — преобладающая причина влагалищных выделений у женщин репродуктивного возраста. Это новое название вагинального синдрома, ранее называемого неспецифическим вагинитом. Термин «бактериальный вагиноз» является предпочтительным, так как он лучше отражает комплекс изменений во влагалищной микрофлоре. Бактериальный вагиноз следует четко отличать от колонизации Gardnerella vaginalis и вагинальных инфекций. Нормальная вагинальная

жидкость содержит от 10^5 до 10^7 микроорганизмов в 1 мл. Факультативные лактобациллы составляют более 90 % бактерий, присутствующих в вагинальной флоре здоровой женщины, на долю других микроорганизмов приходится не менее 10 %.

У здоровых женщин наиболее часто встречаются представители аэробных микроорганизмов — Staphylococcus epidermidis выделяется в 36,6 % случаев, бифидобактерии являются симбионтами во влагалище 50 % женщин. Candida albicans — вагинальный симбионт у 25 % (эта цифра может возрасти до 40 % у беременных). Анаэробные микроорганизмы представлены неспорообразующими облигатными бактериями — бактероидами, грамположительными кокками — пептострептококками и спорообразующими анаэробными микроорганизмами — клостридиями. Эти бактерии во влагалищном секрете здоровых женщин выделяются в низких концентрациях. Многолетние споры о роли Gardnerella vaginalis можно считать завершенными, этот микроорганизм — обычный обитатель влагалища.

На фоне преобладания кислотопродуцирующих микроорганизмов создается оптимально кислая среда цервико-вагинальной ниши, что и обусловливает равновесие между различными формами бактерий, колонизирующих женские половые пути.

Можно сделать вывод, что концентрация таких кислотопродуцирующих микроорганизмов, как лактобактерии и бифидобактерии, которые и формируют во влагалище женщины естественный барьер бактериальной защиты, называемый колонизационной резистентностью, имеет определяющую роль для нормального функционирования цервико-вагинальной ниши.

Факторы, контролирующие вагинальную микрофлору, окончательно не установлены. Лактобациллы преобладают во влагалищном содержимом женщин с регулярным менструальным циклом и беременных, тогда как практически отсутствуют у девочек в препубертатном периоде и женщин в постменопаузе. Согласно теории, продукция эстрогенов у женщин репродуктивного возраста повышает содержание гликогена во влагалищном эпителии. Гликоген метаболизируется в глюкозу и в последующем с помощью лактобацилл — в молочную кислоту. Она обеспечивает низкий уровень pH (менее 4,5), что благоприятно для роста таких ацидофильных микроорганизмов, как лактобациллы.

В отличие от пациенток с нормальной флорой больные с бактериальным вагинозом имеют не факультативные, а анаэробные лактобациллы. Кроме того, здоровые женщины колонизированы H_2O_2-продуцирующими лактобациллами, тогда как лактобациллы у больных с бактериальным вагинозом обладают недостаточной способностью продуцировать H_2O_2, которая подавляет рост патогенных микроорганизмов ввиду прямой токсичности. Концентрация различных факультативных (Gardnerella vaginalis) и анаэробных (Bacteroidus peptococcus) бактерий при

бактериальном вагинозе выше, чем у здоровых женщин. Фактически общая концентрация бактерий во влагалище возрастает до 10^{11} в 1 мл. Большие концентрации этих микроорганизмов влекут за собой изменения в состоянии влагалища. Так, уменьшение содержания молочной кислоты, продуцируемой факультативными лактобациллами, приводит к повышению pH, что в свою очередь стимулирует рост анаэробных микроорганизмов. Высокие концентрации потенциально вирулентных микроорганизмов во влагалище являются фактором риска восходящей инфекции. При увеличении бактериального роста при бактериальном вагинозе возрастает продукция аномальных аминов факультативными анаэробами. Амины при увеличении вагинального pH становятся летучими, обусловливая типичный «рыбный запах», усиливающийся при добавлении 10 % раствора KOH во влагалищный секрет. Бактериальные полиамины вместе с находящимися во влагалище органическими кислотами (уксусной и сукциновой) оказывают цитотоксическое действие: они вызывают отторжение эпителиальных клеток, что приводит к вагинальным выделениям.

Gardnerella vaginalis способствует интенсификации процесса отторжения эпителиальных клеток, особенно в условиях алкалоза, обнаруживаемого при бактериальном вагинозе. В результате образуются патогномоничные ключевые клетки.

Каким образом происходит изменение нормальной флоры у пациенток с бактериальным вагинозом, неизвестно. На состояние вагинальной флоры влияют многие факторы: в том числе социально-экономические, сопутствующие инфекции, сексуальная активность, личная гигиена, методы контрацепции, иммунный статус, использование антибиотиков, генитальная патология, нарушение менструального цикла. Однако у большинства больных вышеперечисленные факторы, которыми можно было бы объяснить изменение нормальной флоры, отсутствуют. В поддержку роли сексуального переноса говорит высокая частота бактериального вагиноза среди сексуально активных молодых женщин, а также тот факт, что микроорганизмы, связанные с данной патологией, более часто выделяются из уретры мужчин — половых партнеров больных женщин. Однако не все исследователи поддерживают это мнение, так как многие женщины с бактериальным вагинозом имеют не больше половых партнеров, чем здоровые женщины. Следовательно, бактериальный вагиноз — это результат массивного роста смешанной флоры, включая пептострептококки, бактероиды и генитальные микоплазмы. При этом имеются незначительное воспаление и нарушения в вагинальной микробиологической экосистеме.

У 50 % женщин бактериальный вагиноз может быть бессимптомным. Основным признаком у остальных пациенток является вагинальный запах, часто описываемый как «рыбный», кото-

рый особенно выражен после незащищенного коитуса. Поскольку семенная жидкость имеет pH 7,0, после эякуляции соответственно возрастает вагинальная pH, вследствие чего амины переходят в свободное состояние и, являясь летучими, обусловливают этот запах. Его усиление в связи с половым сношением служит определенным дифференциально-диагностическим признаком бактериального вагиноза. Патологические выделения не бывают обильными. Зуд, дизурия, боли в животе, диспареуния отсутствуют.

В прошлом присутствие Gardnerella vaginalis являлось основным диагностическим критерием бактериального вагиноза. Однако доказано, что Gardnerella vaginalis может быть выделена и у вполне здоровых женщин: 40—50 % женщин без клинических признаков вагинита имеют эту бактерию, выделяемую обычно в более низких концентрациях, чем у больных с бактериальным вагинозом. Поэтому Gardnerella vaginalis не является патогномоничным признаком бактериального вагиноза.

Клинический диагноз может быть установлен при наличии трех или более следующих объективных критериев: наличия белых влагалищных выделений, положительного аминного теста (появление «рыбного» запаха после добавления 10 % раствора КОН к влагалищному секрету), вагинальной pH выше 4,5, наличие ключевых клеток при микроскопии.

Влагалищные выделения при данной патологии водянистые, равномерно покрывают стенки влагалища, скапливаясь в сводах и у входа во влагалище; нормальные же выделения, молочные, расположены неравномерно. Стенки влагалища у пациенток с бактериальным вагинозом не гиперемированы. Аминный запах может также присутствовать у больных трихомонозом, для нормальных влагалищных выделений он нехарактерен.

Из различных признаков pH отделяемого влагалища обладает наибольшей чувствительностью, но наименьшей специфичностью. У больных с бактериальным вагинозом pH всегда выше 4,5, что неспецифично, поскольку у большого числа женщин с нормальной флорой этот показатель бывает таким же. Если pH 4,5 и меньше, то пациентки имеют нормальную флору; при бактериальном вагинозе, цервиците, трихомонозе этот показатель всегда повышен.

Специфичным и более надежным диагностическим критерием являются ключевые, так называемые влагалищные эпителиальные клетки, покрытые большим количеством мелких бактерий. Первоначально полагали, что ключевые клетки образуют Gardnerella vaginalis, но в дальнейшем было показано, что широкий спектр анаэробов имеет ту же картину. Наиболее объективным способом идентификации ключевых клеток является исследование клеточных краев. Ключевыми являются эпителиальные клетки, края которых размыты, нечетко различимы ввиду прикрепления к ним большого числа бактерий. Кроме ключе-

вых клеток, в пользу бактериального вагиноза при микроскопии с физиологическим раствором свидетельствует наличие мелких бактерий при отсутствии лактобацилл. Напротив, наличие большого числа лактобацилл во влажных препаратах — надежный признак нормальной флоры и отсутствия бактериального вагиноза. Наличие лейкоцитов во влажных мазках не является характерным для бактериального вагиноза; их большое число свойственно цервициту, трихомонозу и менее часто — кандидозу.

Недавно стали известны диагностические критерии бактериального вагиноза при окраске мазка по Граму. У больных с бактериальным вагинозом в масляном иммерсионном поле обнаруживают менее 5 лактобацилл и более 5 гарднерелл или других морфотипов. Грам-диагностика имеет преимущества в неясных случаях, при скрининге больших популяций, так как дает возможность сохранять материал.

С помощью газожидкостной хроматографии вагинальной жидкости могут быть обнаружены различные органические кислоты — продукты метаболизма бактерий, присутствующих при бактериальном вагинозе. Аналогично возрастает содержание вагинальных полиаминов, путресцинов, кадаверинов и триметиламинов. Однако эти тесты чаще используют с научной целью. Поскольку бактериальный вагиноз является результатом повышенного роста множества вагинальных микроорганизмов, культуральное исследование имеет наименьшее значение для диагностики этого синдрома.

В то же время селективное культуральное исследование может помочь диагностировать вагиниты (Candida albicans, Trichomonas vaginalis) и идентифицировать патогенные микроорганизмы (Chlamidia trachomatis, Neisseria gonorrhoeae), когда диагноз неясен или терапия оказалась неудачной.

Все женщины, которые жалуются на наличие выделений с запахом, нуждаются в лечении. Основой успешной терапии является метронидазол, который наиболее целесообразно применять внутрь по 500 мг 2 раза в день в течение 7 дней. Эффективность такого лечения достигает 80—95 %. Метронидазол в виде однократного приема 2,0 г имеет более низкую эффективность (65—80 %). Эффективность ампициллина, назначаемого по 500 мг 4 раза в сутки в течение 5—7 дней, колеблется в широких пределах (33—80 %). Лечебный эффект метронидазола основан на антианаэробной активности, что еще раз подчеркивает значимость анаэробных микроорганизмов в этиологии заболевания. Получены данные о высокой эффективности терапии бактериального вагиноза с помощью клиндамицина (далацина), который при пероральном применении по 300 мг 3 раза в день в течение 7 дней эффективен так же, как метронидазол. Клиндамицин используют и местно в виде 2 % крема в течение 7 дней.

Ранее не было принято лечить бессимптомный бактериальный вагиноз, особенно потому, что пациентки могут чувствовать спонтанное улучшение в определенные периоды месяца. Однако бактериальный вагиноз является потенциальной причиной заболеваний верхних отделов полового тракта, особенно у беременных, поэтому указанное положение пересмотрено. Результаты эпидемиологических и проспективных исследований показали, что лечение бактериального вагиноза значительно уменьшает преждевременный разрыв плодных оболочек, снижает инфекционную заболеваемость беременных, рожениц и родильниц. После I триместра бактериальный вагиноз обычно лечат только метронидазолом. Приблизительно у 30 % пациенток, первоначально успешно лечившихся в течение 7 дней метронидазолом, через 3 мес возникает рецидив тех же признаков. Причины рецидивов неясны, хотя клиницисты традиционно объясняют появление реинфекции влиянием экзогенных факторов, в частности половым переносом. Однако представляется более убедительным, что рецидивы являются следствием неудачной коррекции вагинальных экологических нарушений. Результат лечения мужчин — половых партнеров остается спорным, вопреки косвенному доказательству сексуального переноса. К сожалению, отсутствуют данные, документирующие частоту рецидивов бактериального вагиноза у женщин, партнеры которых были подвергнуты лечению различными средствами, в том числе метронидазолом.

Результаты лечения бактериального вагиноза значительно улучшаются при использовании двухэтапного метода, включающего первоначальное применение метронидазола, а затем препаратов лактобацилл (лактобактерин, солкотриховак, «Floradophilus», ацилак, «Наринэ», «Жлемик») с целью активации клеточного и гуморального факторов иммунитета и коррекции вагинальных дисбиотических нарушений.

Вагиниты в период постменопаузы. Поскольку во время постменопаузы продукция эстрогенов уменьшается, эпителий влагалища становится тонким, бедным гликогеном, что предрасполагает к возникновению вагинитов. Большинство вагинитов в постменопаузе асимптомны. У некоторых пациенток отмечаются вагинальные выделения, раздражение, жжение и случайные кровомазания. У таких пациенток наличие при осмотре нескольких складок влагалища с воспаленным отечным эпителием является достаточным для диагностики вагинита. При микроскопическом исследовании в вагинальных выделениях могут быть обнаружены палочкоядерные лейкоциты и бактерии, pH, как правило, между 6,5 и 7,5, отмечается дефицит лакто- и бифидобактерий.

Лечение атрофического вагинита сводится к повышению резистентности влагалищного эпителия. Для этого используют эстрогенный вагинальный крем, один аппликатор ежедневно в

течение 2 нед, затем дважды в неделю в течение 1—2 нед. Можно использовать различные прописи мазей с обязательной добавкой эстрогенов (овестин в виде вагинального крема и свечей). Лечение не должно превышать 1 мес. Противопоказания для назначения эстрогенной терапии те же, что и для перорального применения эстрогенов. Результаты лечения значительно повышаются, если к проводимой терапии добавляются низкоинтенсивное лазерное облучение и коррекция микробиоценоза влагалища препаратами лактобацилл. Нужно помнить, что перед лечением необходимо исключить наличие злокачественного процесса слизистой оболочки влагалища и шейки матки.

Острый и хронический цервицит. Клиническими симптомами острого неспецифического цервицита являются гноевидные выделения, лейкорея, бели с неприятным запахом. В отделяемом нередко выделяется Gardnerella vaginalis. Однако преимущественно острый цервицит отмечается при инфицировании Neisseria gonorrhoeae, послеродовой инфекции (стрептококк и стафилококк), вирусном поражении.

При морфологическом исследовании шейки матки наблюдаются кровенаполнение сосудов, выраженная инфильтрация полиморфно-ядерными лейкоцитами и отек подэпителиальной ткани. В эпителиальных клетках отмечаются дистрофические изменения с вакуолизацией ядер и цитоплазмы. Некроз вызывает изъязвления, появление гнойного экссудата на поверхности эктоцервикса. В клинико-морфологическом отношении подобные изменения соответствуют эрозии.

В шеечных мазках содержатся многочисленные лейкоциты с примесью гистиоцитов и лимфоцитов, клетки плоского эпителия с дистрофическими изменениями ядер (анизонуклеоз, пикноз и кариорексис) и цитоплазмы (слабая эозинофилия, вакуолизация, цитолиз), клетки высокого цилиндрического эпителия с гипертрофированным ядром и вакуолями в цитоплазме. Дистрофические изменения имеются и в метапластических клетках.

Репаративный процесс сопровождается развитием грануляционной ткани, появлением на поверхности, лишенной эпителия, слоя цилиндрических или незрелых метапластических клеток, которые впоследствии образуют многослойный плоский эпителий. Наличие генерирующего эпителия в виде скоплений клеток «парабазального» типа с крупными ядрами и ядрышками в мазках не должно рассматриваться как диспластический или неопластический процесс. Дифференциальной диагностике способствуют отсутствие цитологических критериев злокачественности, преобладание в мазках особенностей, свойственных воспалительному процессу, улучшение цитологической картины после лечения воспалительного процесса.

Хронический цервицит диагностируется почти у каждой третьей женщины, обращающейся за помощью к гинекологу в связи с лейкореей. В настоящее время наиболее часто причи-

ной хронического цервицита является инфицирование микоплазмой, хламидиями и Gardnerella vaginalis в условиях дисбиоза.

Шейка матки при хроническом цервиците отечная, с очаговой гиперемией. Гистологическая картина вариабельна, интенсивность воспалительного процесса зависит от местных и системных факторов. Для хронического цервицита характерным является наличие в подэпителиальной строме инфильтрации лимфоцитами и плазмоцитами, полнокровие сосудов, эпителиальный покров изменяется мало. Лишь при интенсивном воспалительном процессе последний может распространиться на базальные слои эпителия и прилежащие шеечные железы.

Возможно вовлечение в патологический процесс и слизистой оболочки цервикального канала, с развитием пролиферативных изменений и папиллоподобных образований, которые могут локализоваться вблизи наружного зева и ошибочно приниматься за мелкие полипы, если они выходят за его пределы.

При тяжелом хроническом цервиците в многослойном плоском эпителии можно наблюдать переходящие изменения в виде гиперкератоза, акантоза, полиморфизма ядер и клеток, снижение или отсутствие гликогена в клеточных элементах. В таких случаях проба Шиллера будет отрицательной. Подобные изменения эпителия влагалищной части шейки матки следует отличать от дисплазии (цервикальная интраэпителиальная неоплазия).

Репаративный процесс сопровождается активной регенерацией с восстановлением исходного состояния шейки матки или формированием наботовых кист в связи с блокированием выхода слизистого секрета из желез вследствие воспалительного инфильтрата в их устье и последующего процесса плоскоклеточной метаплазии. Репаративный процесс, особенно при тяжелом цервиците, может быть замедленным с формированием грануляционной ткани, представляющей собой пролиферирующие фибробласты среди сети капилляров с выраженной инфильтрацией лейкоцитами, многочисленными лимфоцитами, гистиоцитами, иногда — наличием гигантских многоядерных клеток. Более часто грануляционная ткань определяется в культе влагалища после гистерэктомии и макроскопически из-за ее рыхлости и кровоточивости может быть принята за опухоль. При подозрении на опухоль в зависимости от размера рекомендуется биопсия или полное удаление патологически измененной ткани.

Цитологическая картина при хроническом цервиците зависит от интенсивности воспалительного процесса. При слабовыраженном воспалении клеточный состав может мало отличаться от такового при неизмененной шейке матки. При тяжелом хроническом цервиците в мазках содержатся парабазальные клетки с дистрофическими изменениями, клетки высокого цилиндрического эпителия различной величины с несколько увеличенными

ядрами, нередко отмечается цитолиз. Необходимо отметить, что цитологические признаки воспаления с полиморфизмом клеточных элементов наблюдаются и при использовании внутриматочного контрацептива. По мере прогрессирования репаративного процесса в мазках отмечается нормализация цитологической картины, увеличение числа метапластических клеток.

Эндоцервицит. Воспаление слизистой оболочки цервикального канала возникает в результате проникновения в него возбудителей инфекции. Этому способствуют невосстановленные разрывы шейки матки, опущение влагалища и шейки матки. Эндоцервицит часто является следствием кольпита, эндометрита и аднексита. Симптомы эндоцервицита даже в острой стадии могут быть слабовыраженными. В острой стадии отмечается гиперемия вокруг наружного зева, в хронической — она незначительна. При длительном течении воспаления шейка матки утолщается (цервицит). Очень часто эндоцервицит сочетается с цервицитом и кольпитом. Больные в основном жалуются на бели, иногда тянущие боли внизу живота.

Диагностика основывается на данных клинической картины и кольпоскопии. При кольпоскопическом исследовании неспецифического эндоцервицита наиболее характерно обнаружение измененных участков эпителия в виде отдельных, различных по размеру (диаметр 0,1—0,5 см) образований, выступающих над поверхностью эпителия, имеющих желто-красный цвет и окруженных беловатой каймой, свойственной воспалительному процессу. На поверхности этих участков тесно располагаются тонкие измененные сосуды. У некоторых больных эти очаги сливаются, поражая большие участки, в которых видны петли расширенных сосудов, а также небольшие в виде точек кровоточащие сосуды.

Успех лечения эндоцервицита зависит от устранения сопутствующих воспалительных заболеваний половых органов, а также эндокринных нарушений и экстрагенитальных заболеваний.

Местное лечение острого эндоцервицита состоит в санации цервикального канала и патогенетической антибактериальной терапии.

В хронической стадии к лечению добавляют физиотерапевтические процедуры с помощью специального конусного электрода, вводимого в цервикальный канал, лечебную грязь, мази (тампоны) и орошение сероводородными водами. Необходимо проводить диатермопунктуру или вскрытие наботовых кист, в которых нередко содержатся микроорганизмы, а также устранение деформации шейки матки, обусловливающей возникновение и длительное существование эктропиона.

Истинная эрозия шейки матки. При длительном течении эндоцервицита в патологический процесс, кроме слизистой оболочки канала шейки матки, вовлекается и влагалищная часть

последней. Хроническое воспаление в цервикальном канале, часто обостряясь, сопровождается длительным истечением выделений, что приводит к мацерации и слущиванию эпителия, покрывающего влагалищную часть шейки матки, и образованию истинной эрозии, которая имеет ярко-красную окраску, легко кровоточит, однако быстро подвергается эпителизации и через 1—2 нед покрывается многослойным плоским или цилиндрическим эпителием и превращается в псевдоэрозию.

Диагностика основывается на данных клинической картины, кольпоскопии, цитологического исследования и гистологического исследования биоптата из патологического очага.

При осмотре невооруженным глазом истинная эрозия представляет собой ярко-красный участок, кольпоскопически — дефект эпителия с обнажением подэпителиальной стромы, дно — ниже уровня многослойного плоского эпителия, края четкие. После применения 3 % раствора уксусной кислоты дно истинной эрозии бледнеет, при использовании раствора Люголя дно окраску не воспринимает, окрашивается только окружающий многослойный плоский эпителий.

Выделяют следующие виды истинных эрозий: 1) воспалительная (в результате мацерации и отторжения эпителия); 2) травматическая (видны пласты отслоившегося многослойного плоского эпителия); 3) трофическая (при наличии опущения и выпадения матки). При цитологическом исследовании мазка, взятого с поверхности истинной эрозии, обнаруживаются эритроциты, большое количество лейкоцитов и глыбки распавшихся клеточных ядер, имеющие форму метелок, изредка в мазке встречаются клетки плоского эпителия.

При гистологическом исследовании выявляется отсутствие эпителиального покрова на границе с истонченным многослойным плоским эпителием.

На поверхности этого патологического участка видны отложения фибрина и элементы крови. В подэпителиальной соединительной ткани выражен воспалительный процесс, лейкоцитарная инфильтрация, расширенные капилляры, отмечаются кровоизлияния, отек ткани.

Лечение истинной эрозии проводят только после тщательного дифференцирования ее от псевдоэрозии на основании вышеописанных методов исследования и сводится к терапии эндоцервицита и сопутствующих воспалительных заболеваний гениталий. К лечению добавляют влагалищные мазевые тампоны (с облепиховым маслом, рыбьим жиром, маслом шиповника). Хороший эффект дает аэрозольный препарат «Олазоль». Из физиотерапевтических методов лечения применяют облучение шейки матки коротковолновыми ультрафиолетовыми лучами с помощью тубуса-локализатора или воздействия на шейку матки микроволнами сантиметрового диапазона, используя влагалищный излучатель.

За последние десятилетия достигнуты значительные успехи во многих областях венерологии, которая стала включать не только традиционные венерические болезни (сифилис, гонорея), но и многие другие инфекции, передаваемые половым путем (трихомоноз, кандидоз, хламидиоз, микоплазмоз, денованоз, цитомегалия, контагиозный моллюск, урогенитальные инфекции, вызванные вирусом простого герпеса, СПИД, вирусный гепатит В, амебиаз, гиардиаз, лобковый педикулез, чесотка). В настоящее время все это обилие заболеваний обозначается таким термином, признанным Всемирной организацией здравоохранения, как «заболевания, передаваемые половым путем» (STD — sexual transmitted desieses).

Учитывая специфику настоящей монографии, мы остановимся только на тех, которые поражают вульву, влагалище и шейку матки.

Трихомоноз (трихомониаз)

Трихомоноз относится к специфическим и особо частым воспалительным заболеваниям женских половых органов. Этим заболеванием страдают 60—70 % женщин, имеющих бели.

Возбудителем трихомоноза является влагалищная трихомонада — паразитическое простейшее, обитающее во влагалище, уретре, реже в цервикальном канале, матке и ее придатках.

Трихомонада вызывает кольпиты, вульвовагиниты, уретриты, эндоцервициты. У мужчин этот возбудитель приводит к уретритам, баланопоститам, эпидидимитам.

Трихомонады представлены тремя основными формами: грушевидной, амебовидной и почкующейся. Наиболее изучена биология типичной, обладающей подвижностью, трихомонады грушевидной формы. Паразиты амебовидной и почкующейся формы изучены недостаточно и, как правило, не обладают активной подвижностью.

Влагалищные трихомонады не имеют ни типичных, ни атипичных митохондрий, так как они являются факультативными анаэробами. Все трихомонады обладают фагоцитарными свойствами, часто с неполным переваривающим циклом. В отдельных случаях трихомонады могут фагоцитировать целые клетки или их фрагменты. В фагосомах обнаруживаются кокки, диплококки, бациллярные формы как грамположительных, так и грамотрицательных микроорганизмов.

Объектом фагоцитоза могут быть гонококки. Часто встречается незавершенный фагоцитоз, в результате чего живые клетки выходят из фагосом и продолжают вегетировать и вызывать рецидивы гонореи после ее излечения.

Обнаруженные явления эндоцитобиоза позволяют рассматривать влагалищную трихомонаду как резерв сохранения гонококковой инфекции.

При III—IV степенях чистоты влагалищного содержимого, при трихомонозе и смешанной гонорейно-трихомонадной инфекции молочнокислые палочки (Дедерлейна), как правило, не обнаруживаются.

К трихомонозу иммунитета не существует. Инкубационный период урогенитального трихомоноза в среднем 10 дней, но иногда он сокращается до 2—3 дней или удлиняется до 1 мес и более. Источником инфекции чаще всего являются мужчины — трихомонадоносители.

Клиническая картина. Симптоматика трихомонадных кольпитов разнообразна. Они делятся на острые, подострые, хронические, или рецидивирующие, и трихомонадоносительство — 15 %. По характеру влагалищного мазка выделяют свежий трихомоноз, когда в мазке много трихомонад, мало эпителиальных клеток и молочнокислых палочек; расцвет заболевания, если в мазке много трихомонад, лейкоцитов, посторонней флоры, отсутствуют молочнокислые палочки, мало эпителиальных клеток; хронический трихомоноз, когда гнойно-пенистые выделения с пузырьками CO_2 сменяются беловатыми, во влагалищном мазке то много, то мало трихомонад, лейкоцитов мало, эпителиальных клеток много, молочнокислых палочек нет; скрытый трихомоноз, если трихомонад мало, эпителий и молочнокислые палочки не определяются.

Трихомонадный кольпит характеризуется обильными разъедающими пенистыми выделениями из половых путей, сопровождающимися сильным, порой нестерпимым зудом. При переходе из острого процесса в хронический больные женщины жалуются на бели и неприятные ощущения во влагалище перед и после менструации.

При осмотре слизистая оболочка влагалища гиперемирована, отечна, легко кровоточит, иногда болезненна. На стенках влагалища много гранулезных точек (зернистость), впоследствии переходящих в пятна розового цвета.

Трихомонадный эндоцервицит сопровождается отечностью шейки матки, обильными выделениями из цервикального канала, в результате чего развивается хронический цервицит.

Трихомоноз у девочек характеризуется такими же симптомами, как и у женщин, за исключением субъективных ощущений, которые чаще не выражены.

При морфологическом исследовании биоптированной ткани (биопсия производится крайне редко) в слизистой оболочке влагалища и шейки матки наблюдаются воспалительные изменения различной интенсивности и выраженная васкуляризация в подэпителиальной ткани. В многослойном плоском эпителии отмечаются дистрофические изменения, наиболее выраженные в

поверхностных отделах и свидетельствующие о непосредственном воздействии трихомонад на эпителиальные клетки. В связи с воспалительными явлениями эпителиальные клетки приобретают различную величину, появляются клетки с увеличенным ядром, двуядерные клеточные элементы, выраженный отек клеток многослойного плоского эпителия. Подобные изменения клеток плоского эпителия сохраняются и в цитологических препаратах, которые характеризуются также очаговыми скоплениями лейкоцитов в виде «пушечного ядра» на поверхности клеток плоского эпителия. Учитывая нередкую ассоциацию трихомонад с Leptotrix, идентификация последних может быть ключом к постановке полноценного диагноза. Морфологические изменения в слизистой оболочке шейки, вызванные трихомонадной инфекцией, позволяют высказать предположение о характере поражения и на основании специфического распределения сосудов в подэпителиальной строме.

Диагностика трихомоноза основана на бактериоскопическом обнаружении влагалищных трихомонад после окраски мазков по Граму, или в нативных препаратах. Методика исследования в нативных препаратах на присутствие новых трихомонад очень проста: на предметное стекло наносят 1—2 капли изотонического раствора натрия хлорида, добавляют свежую каплю выделений, препарат накрывают покровным стеклом и рассматривают под микроскопом. Следует отметить, что не всегда при микроскопическом исследовании сразу удается выявить трихомонады. Поэтому микроскопические исследования следует проводить повторно.

Бактериологический метод исследования более точен, по сравнению с бактериоскопическим. Его применяют при отрицательных результатах лечения.

Л е ч е н и е. Современные методы лечения больных трихомонозом основаны на использовании специфических противотрихомонозных препаратов. Лечить необходимо всех, у кого обнаружены трихомонады, независимо от наличия или отсутствия клинических проявлений, а также женщин с воспалительными процессами при отсутствии трихомонад, но если они обнаружены у партнера.

Антибиотики и сульфаниламидные препараты не дают терапевтического эффекта и показаны лишь при наличии смешанной инфекции.

Эффективным средством лечения трихомоноза является метронидазол (трихопол, флагил). Назначают метронидазол по 4 методикам.

1. По 0,25 г 2 раза в день в течение 10 дней.

2. По 0,25 г 3 раза в день в течение 4 дней и в последующие 4 дня по 0,25 г 2 раза в день (утром и вечером) после еды.

3. В 1-й день по 0,25 г 4 раза; во 2-й и 3-й дни — по 0,25 г 3 раза; в последующие 4-й и 5-й дни по 0,25 г 2 раза.

Третью методику полезно назначать больным с хроническими и осложненными формами генитального трихомоноза. В этих случаях ударная доза 1-го дня оказывает выраженное противотрихомонозное действие и ведет к более быстрому исчезновению трихомонад.

4. Интравагинальное применение метронидазола. Предварительно влагалище обрабатывают 0,5 % раствором хлоргексидина биглюконата и затем вводят в задний свод таблетки, предварительно смоченные теплой кипяченой водой, по схеме: 1-й и 2-й дни по 0,5 г 2 раза (утром и вечером), 3-й, 4-й и 5-й дни — по 0,25 г 2 раза.

Эффективно интравагинальное применение клиона-Д. Препарат вводят во влагалище 1 раз в день вечером в течение 10 дней.

Фазижин назначается внутрь однократно 2000 мг (4 таблетки по 500 мг), но при его применении часто встречаются рецидивы, что снижает эффект лечения.

При воспалении больших вестибулярных желез наряду с общим лечением дополнительно применяют промывания через просвет выводного протока 4 % раствором метиленового синего с помощью шприца с затупленной иглой.

Комплекс мероприятий дополняется обследованием и лечением источника заражения, коррекцией гормональной функции яичников, сопутствующей гинекологической и экстрагенитальной патологии.

Критерий излеченности — стойкое исчезновение трихомонад во всех очагах гениталий (при лабораторном исследовании) в течение 2 мес.

У отдельных женщин при отсутствии трихомонад, но продолжающихся выделениях и воспалительных явлениях в различных отделах гениталий показано лечение, применяемое при бактериальном вагинозе.

Гонорея

Возбудитель гонореи — гонококк. Для этого специфического паразита человека характерна триада: внутриклеточное расположение (в лейкоцитах), бобовидная форма, отрицательная окраска по Граму. Гонококк не образует истинного токсина, имеет лишь эндотоксин, который освобождается при гибели возбудителя.

Эндотоксин вызывает дегенеративные и деструктивные изменения эпителия, способствует асептическому воспалению, увеличивает ломкость сосудов, вызывает пролиферацию соединительной ткани.

При попадании эндотоксина на слизистые оболочки выделяется экссудат с обилием фибрина, ведущий к образованию спаек.

Вне организма человека гонококк маложизнеспособен. При неблагоприятных условиях у гонококков может меняться морфологическая структура и отношение к красителям: они становятся грамположительными. Это происходит при лечении хронической гонореи, а также под воздействием антибиотиков и сульфаниламидов. Такие гонококки увеличиваются, приобретают шаровидную форму или становятся мельче. При благоприятных условиях они вновь приобретают типичные формы. Могут образовываться L-формы гонококка, которые отличаются от типичного гонококка антигенными свойствами и патогенностью. Вокруг таких форм формируется большое число мембран (полимембранные фагосомы), которые предохраняют возбудителя от действия антибактериальных средств. Такие гонококки характеризуются выраженной резистентностью к антибиотикам.

Изменение чувствительности гонококков к различным антибиотикам является важной проблемой, которая затрудняет борьбу с гонореей. Итоги многолетних наблюдений показывают, что постепенно произошло значительное снижение чувствительности гонококков к антибиотикам.

Клиническая картина. Изменение основных биологических свойств гонококков (наличие капсул, фагосом, снижение чувствительности к антибиотикам, появление L-форм) на современном этапе является одной из главных причин увеличения числа случаев хронических форм гонореи. В зависимости от интенсивности реакции организма больных на внедрение гонококков, длительности течения и клинической картины гонореи различают следующие формы: свежую (острая, подострая, торпидная), когда с момента заболевания прошло не более 2 мес; хроническую, если время заболевания неизвестно или после начала заболевания прошло свыше 2 мес.

По локализации гонококкового процесса выделяют поражение влагалища, уретры, цервикального канала, эндометрия, маточных труб, яичников.

Следует отличать гонококковую инфекцию, впервые возникшую у больной, от повторной (реинфекции) и рецидивы заболевания.

Нередко гонорея протекает как смешанная инфекция, когда одновременно с гонококками в мочеполовые органы попадают и другие микроорганизмы (трихомонады, хламидии, микоплазмы, вирусы, кандиды и др.).

Инкубационный период при гонорее обычно составляет 3—5 дней, однако может колебаться от 1 до 15 дней и более. Передача гонореи у взрослых людей происходит преимущественно половым путем. При однократном половом контакте с инфицированным партнером заражение гонореей происходит в 20—30 % случаев. Специфического иммунитета при гонорее не образуется.

Гонорейный вульвит. Это заболевание, при котором гонококком поражаются главным образом внутренние стенки больших половых губ и слизистая оболочка малых.

В силу избирательного поражения гонококками цилиндрического эпителия первичный гонорейный вульвит бывает редко и встречается в тех случаях, когда многослойный плоский эпителий, покрывающий поверхность половых губ, разрыхлен (у беременных) либо истончен (пре- и постменопауза), либо особенно нежен (инфантилизм). Гораздо чаще гонококковый вульвит бывает вторичным, возникает вследствие обильных выделений, истекающих из половой щели.

В результате мацерации поверхностных слоев эпителия слизисто-гнойным секретом образуются мелкие изъязвления. При значительном скоплении экссудата мацерированные поверхности малых половых губ слипаются. Слизистая оболочка увлажнена, покрыта гнойным налетом. Иногда при гонококковом процессе развивается лимфаденит, паховые железы увеличиваются и становятся резко болезненными при пальпации. Обильно стекающий гнойный секрет раздражает участок кожи, окружающий наружные половые органы, особенно внутреннюю поверхность бедер, паховые складки и промежность. В таких случаях больные обычно жалуются на жжение и зуд в области наружных половых органов, обильные выделения, боль при ходьбе.

Гонорейный вестибулит. Обилие лакун, крипт, желез преддверия влагалища предрасполагает к поражению гонококками этой области. Обычно гонорейный вестибулит, как и вульвит, развивается в результате раздражающего действия стекающих гнойных выделений. Истинный острый гонорейный вестибулит наблюдается редко. Однако многочисленные крипты и железы, выстланные цилиндрическим эпителием, могут поражаться гонококками и обусловливать развитие хронического гонорейного вестибулита. При этом просветы крипт и желез заполнены гнойным секретом. Иногда выводные протоки закупориваются, возникают мелкие псевдоабсцессы.

При остром вестибулите отмечаются диффузная гиперемия, отек слизистой оболочки. На гиперемированном фоне выступают резко покрасневшие углубления крипт.

При гипертрофической форме крипты выступают в виде возвышений размером с булавочную головку, а при гнойной форме эти возвышения достигают размеров горошины и даже лесного ореха; нагнаиваясь, они оставляют после себя свищи. Язвенная форма вестибулита характеризуется появлением плоских очень болезненных язв, которые легко кровоточат.

Субъективные ощущения в легких случаях сводятся к незначительному зуду в области наружных половых органов, в тяжелых — к резкой боли при мочеиспускании, ходьбе, развитию пахового лимфаденита, повышению температуры тела и ухудшению общего состояния больной.

Гонорейный уретрит. Характерным симптомом является режущая боль в начале мочеиспускания. При остром гонорейном уретрите отмечаются гиперемия и отечность наружного отверстия мочеиспускательного канала. Из последнего появляются серозно-гнойные или гнойные выделения.

Хроническое течение уретрита либо не сопровождается симптомами, либо они выражены слабо. При уретроскопии слизистая оболочка гиперемирована, легко кровоточит, в ней отсутствуют складки. Если восстановительный процесс захватывает лишь отдельные участки слизистой оболочки мочеиспускательного канала, то при уретроскопии обнаруживают рассеянные мягкие или твердые инфильтраты [Мавров И.И., 1989].

Гонорейный парауретрит. Появляется гиперемия выходных отверстий парауретральных протоков. При надавливании на мочеиспускательный канал из парауретральных протоков обычно появляется небольшое количество гнойного или слизисто-гнойного отделяемого.

При закупорке отверстия парауретральных протоков может образоваться псевдоабсцесс, достигающий размеров вишни и более. У некоторых больных он вскрывается через устья протока в мочеиспускательный канал или влагалище, в результате чего иногда образуются свищи. Парауретрит обычно не вызывает субъективных ощущений. Иногда в острый период заболевания больные жалуются на болезненность и зуд в области наружного отверстия мочеиспускательного канала.

Гонорейный бартолинит. Большая железа преддверия довольно часто поражается гонококковой инфекцией. Этому способствует характер эпителиальной выстилки протока и тела железы, щелочной характер секрета, локализация наружного отверстия. Признаком поражения выводного протока является гиперемированное пятно величиной с горошину с темно-красной точкой в центре. При пальпации железы из устья выводного протока удается выдавить каплю слегка мутной слизи. Если выводной проток закрывается, образуется подвижная болезненная киста различной величины, наполненная патологическим секретом.

Гонорейный кольпит. Первичный кольпит является редким проявлением гонококковой инфекции, он наблюдается у детей, пожилых женщин и беременных. Гонококки не способны размножаться в нормально функционирующем многослойном плоском эпителии влагалища и очень чувствительны к кислой среде последнего. Поэтому вторичный гонококковый кольпит развивается на фоне эндоцервицита, в результате мацерирующего действия выделений из цервикального канала. Больные обычно жалуются на гнойные выделения из влагалища, жжение и зуд.

Гонорейный эндоцервицит. Это наиболее распространенное проявление первичной гонококковой инфекции. У подавляющего числа больных отмечаются слизисто-гнойные выделения из канала шейки матки.

При осмотре влагалищной части шейки матки с помощью зеркал обнаруживают отек, гиперемию, мелкие изъязвления, скопления серозного или серозно-гнойного экссудата.

Хронический гонококковый эндоцервицит может протекать и без выраженных клинических симптомов. Несмотря на асимптомное течение, в очагах поражения сохраняются гонококки, которые иногда (менструация, бурный пролонгированный коитус) выделяются из очага и происходит инфицирование партнера.

В диагностике гонореи данные лабораторных исследований имеют решающее значение. При подозрении на наличие гонококковой инфекции (наряду с общеклиническими данными) исследуют отделяемое мочеиспускательного канала, парауретральных протоков, большой железы преддверия, канала шейки матки, влагалища, промывные воды прямой кишки. В клинической практике для диагностики гонореи чаще применяют бактериологические и бактериоскопические методы, реже — иммунофлюоресцентные, иммунохимические и серологические.

При подозрении на хроническую гонорею предварительно проводят провокацию.

Л е ч е н и е. Лечение гонореи проводится в соответствии с принципами, изложенными в методических рекомендациях Минздравмедпрома России (1993), подготовленных сотрудниками ЦНИИКВИ МЗ РФ и ведущими специалистами страны.

При острой и подострой формах гонореи нижнего отдела мочеполовой системы лечение начинают с антибиотикотерапии. Местное лечение проводится только при наличии противопоказаний к применению антибиотиков.

По истечении 7—10 дней после завершения антибиотикотерапии приступают к установлению критериев излеченности. При неэффективности проведенного лечения, ранних и поздних рецидивах заболевания применяют другой антибиотик. При вялом течении рецидива, особенно повторного, антибиотикотерапию проводят после местного лечения и иммунотерапии.

Учитывая, что больных с острой гонореей должны лечить венерологи, мы считаем целесообразным более подробно остановиться на лечении хронической гонореи, по-прежнему доминирующей среди воспалительных заболеваний женских половых органов. Это же лечение назначается и тем женщинам, у которых не выявлены этиологические факторы воспалительного процесса. Больным проводится иммунотерапия, местное лечение и лишь после этого антибиотикотерапия.

Бензилпенициллин. Это чаше всего используемый антибиотик, дозы которого обусловливаются общим состоянием больной и клиническим течением болезни.

При острой и подострой формах гонореи нижнего отдела мочеполовой системы на курс лечения рекомендуется 3 400 000 ЕД бензилпенициллина. При восходящей и хронической гонорее доза

антибиотика увеличивается до 4 200 000—6 800 000 ЕД. Для создания высокой концентрации антибиотика в очаге поражения лечение полезно начинать с ударной дозы; при первой инъекции вводится 600 000 ЕД, при последующих — 400 000 ЕД с интервалами в 4 ч.

Для уменьшения числа инъекций на ночь вводят бензилпенициллин с аутокровью (600 000 ЕД антибиотика и 5 мл крови) внутримышечно. Через 8—10 ч антибиотик вводится в обычной дозе. При неэффективности лечения антибиотик заменяется. При непереносимости, противопоказаниях к применению антибиотика назначаются сульфаниламиды.

Хороший эффект при хронической гонорее достигается регионарным введением бензилпенициллина: в начале лечения парацервикально или в мышцу шейки матки вводят 200 000 ЕД препарата, одновременно продолжая внутримышечные инъекции в разовых и курсовых дозах.

Бициллин-1, бициллин-3, бициллин-5. Женщинам с острой гонореей нижнего отдела мочеполовой системы вводят в виде 6 инъекций по 600 000 ЕД с интервалом в 24 ч или по 1 200 000 ЕД через 48 ч в курсовой дозе 3 600 000 ЕД; больным другими формами гонореи назначают 7—10 инъекций по 600 000 ЕД с интервалом в 24 ч, в курсовой дозе 4 200 000—6 000 000 ЕД.

Инъекции бициллина производят двухмоментно — сначала вводят иглу в наружноверхний квадрант ягодицы, при отсутствии крови из иглы вводят антибиотик.

Ампициллин. Больным с острой и подострой гонореей назначается 3,0 г, с хронической — 8,0 г препарата (по 0,5 г через 4 ч в день).

Ампиокс. Больным с острой и подострой гонореей препарат назначается внутрь по 0,5 г через 4 ч в течение 4—5 дней; при хронической — в течение 5—7 дней. Детям до 12 лет препарат назначается внутрь из расчета 0,1 г на 1 кг массы тела, старше 12 лет — в тех же дозах, что и взрослым. Суточная доза для новорожденных детей и детей в возрасте до 1 года 0,1—0,2 г на 1 кг массы тела; от 1 года до 6 лет — до 0,1 г; от 7 до 14 лет — 0,05 г на 1 кг массы тела; взрослым — 0,2 г в сутки. Суточную дозу вводят в 3—4 приема с интервалом 6—8 ч.

Оксациллин. При острой и подострой формах заболевания препарат назначается внутрь по 0,5 г 1 раз в день, на курс — 10,0 г; при других формах гонореи — 14,0 г. Препараты ампиокс и оксациллин активны и по отношению к пенициллиназопродуцирующим штаммам микроорганизмов.

Карфециллин. Назначают по 0,5 г 3 раза в день, при свежей неосложненной гонорее — 5,0 г на курс, при хронической и осложненной — 8,0 г. Противопоказанием к применению препаратов пенициллина является наличие в анамнезе непереносимости к этому антибиотику и новокаину (который используется для растворения пенициллина).

Левомицетин. Женщинам с острой гонореей нижнего отдела мочеполовой системы левомицетин назначают внутрь: курсовая доза 6,0 г (по 3 г в день), при других формах гонореи — 10,0 г (первые два дня по 3 г, остальные — по 2,0 г в день). Разовую дозу 0,5 г дают через равные промежутки времени с ночным перерывом в 7—8 ч, за 30 мин до еды.

Детям левомицетин назначают по 0,2—0,25 г 4 раза в день. Курсовая доза такая же, как и у взрослых с острой гонореей, т.е. 6,0 г.

Тетрациклин, хлортетрациклин, окситетрациклин. Женщинам с острой гонореей нижнего отдела мочеполовой системы эти препараты назначают на курс лечения 5,0 г (5 000 000 ЕД).

При острой восходящей гонорее у женщин, а также при хронической гонорее курсовую дозу следует увеличить до 10,0 г. Первые два дня назначают по 0,3 г и последующие дни по 0,2 г 5 раз в день через равные промежутки времени. Ночной перерыв не должен превышать 7—8 ч. Для предупреждения развития кандидоза одновременно следует назначать нистатин по 500 000 ЕД 4 раза в день или леворин по 250 000 ЕД 4 раза в день.

Метациклин (рондомицин). При свежей острой и подострой неосложненной гонорее назначается внутрь после еды в дозе 0,6 г (первый прием), затем по 0,3 г каждые 6 ч; на курс лечения 264 г. При остальных формах гонореи на курс лечения необходимо 4,8 г.

У женщин со свежей неосложненной и осложненной гонореей может быть применено однодневное лечение метациклином (рондомицином): больным со свежей острой гонореей препарат дается в 2 приема по 1,2 г после еды с 8-часовым перерывом; на курс лечения 2,4 г. Больным со свежей торпидной гонореей назначают препарат в 3 приема по 1,2 г после еды с 8-часовым перерывом; на курс лечения 3,6 г, а со свежей осложненной гонореей — в 4 приема по 1,2 г после еды с 8-часовым перерывом; на курс лечения 4,8 г.

Доксициклин. Больным со свежими неосложненными острыми и подострыми формами гонореи препарат назначается внутрь по 0,1 г (первый прием 0,2 г) каждые 12 ч, на курс лечения 1,0 г. При остальных формах заболевания препарат назначают по той же методике, но на курс 1,5 г.

Эритромицин. Женщинам с острой гонореей нижнего отдела мочеполовой системы эритромицин назначается круглосуточно в курсовой дозе 8 800 000 ЕД (2 дня по 400 000 ЕД 6 раз в сутки и последующие дни по 400 000 ЕД 5 раз в сутки). Больным с остальными формами гонореи — 12 800 000 ЕД по той же схеме.

Олететрин. Женщинам с острой гонореей мочеполовой системы олететрин назначается в курсовой дозе 4 000 000 ЕД; при остальных формах гонореи — 7 500 000 ЕД и более. Первый

день дают 1 250 000 ЕД (первый прием 500 000 ЕД и 3 раза по 250 000 ЕД), а в остальные дни — по 250 000 ЕД 4 раза в сутки через равные промежутки времени.

Эрициклин. Больным с острым и подострым течением заболевания препарат назначается по 0,25 г 5 раз в день после еды; на курс 3,0 г; при остальных формах заболевания — 6,0 г (осложненных формах — 7,0 г).

Канамицин. Антибиотик широкого антибактериального спектра действия, хорошо растворим в воде. При острой гонорее нижнего отдела мочеполовой системы у женщин канамицин назначается внутримышечно по 1 000 000 ЕД через 12 ч, на курс 3 000 000 ЕД, при других формах гонореи — 6 000 000 ЕД.

При длительном применении препарат может оказывать нефро- и ототоксическое действие, канамицин нельзя назначать одновременно с другими антибиотиками, обладающими ото- и нефротоксическим свойствами.

Цефалексин. В первые два дня препарат назначают по 0,5 г 4 раза в день, с 3-го дня по 0,25 г 4 раза в день. Курсовая доза при свежей острой неосложненной гонорее — 5,0 г, при осложненной и хронической формах — 7,0 г.

Цефобид. Вводится внутримышечно по 1,0 г в день, на курс при свежих формах 3,0 г.

Рифампицин. Больным со свежей острой и подострой и неосложненной формой гонореи препарат назначается внутрь по 0,3 г (первый прием 0,6 г) каждые 6 ч за 30—60 мин до еды, на курс — 1,5 г; при остальных формах гонореи — по этой же методике, на курс 6,0 г. Беременным рифампицин противопоказан.

Сульфамонометоксин и сульфадиметоксин. Назначают при непереносимости антибиотиков и после безуспешной пенициллинотерапии. Первые 2 дня назначают по 1,5 г 3 раза в сутки через равные промежутки времени и в последующие дни — по 0,1 г 3 раза в сутки. Курсовая доза при острой и подострой неосложненной гонорее 15,0 г; при других формах — 18,0 г.

Бисептол. Больным со свежей острой и подострой гонореей препарат назначается по 4 таблетки каждые 6 ч, на курс 7,68 г (16 таблеток); при других формах — 9,66 г (20 таблеток).

Сульфатон. Больным со свежей острой и подострой гонореей препарат назначают по 4 таблетки (1,4 г) с интервалом 8 ч, на курс 4,2 г. При других формах заболевания — 5,6 г (при осложненных формах — 7,0 г).

Иммунотерапия. Гоновакцина показана при неэффективности антибиотиков, при вялом течении свежих торпидных и хронических форм восходящей гонореи, после стихания острой гонореи.

Вакцину вводят внутримышечно: первая инъекция — 200—250 млн микробных тел. Следующую инъекцию вводят через 1—2 дня, доза зависит от реакции на первое введение и при пос-

ледующих введениях увеличивают на 150—300 млн микробных тел. Разовая доза может достигать 2 млрд микробных тел, а число введений — 6—8.

Если после первого введения вакцины развилась сильная общая реакция (тошнота, рвота, повышение температуры и др.), то от вакцинотерапии следует отказаться.

Пирогенал вводят внутримышечно через день, начиная с 50—100 МПД (минимальная пирогенная доза), увеличивая дозу каждой последующей инъекции на 100—150 МПД. При повышении температуры тела до 38,5 °С дозу пирогенала не увеличивают. На курс лечения назначают 6—8 инъекций. Максимальная разовая доза препарата — 800—1000 МПД.

Продигиозан вводят внутримышечно, дозу устанавливают индивидуально, в зависимости от переносимости препарата, начиная с 15 мкг. Если после первой инъекции температура тела повышается до 38 °С, дозу продигиозана не увеличивают, при температурной реакции выше 38 °С последующую дозу препарата уменьшают вдвое. Дозы увеличивают по 10—15 мкг. На курс лечения больные получают 4 инъекции с интервалом 4—5 дней. Максимальная разовая доза 75 мкг.

Кроме указанных препаратов, для стимуляции иммунитета применяют метилурацил, левамизол, аутогемотерапию, тактивин, тимактин.

Лечение гонореи у беременных. Лечение женщин, желающих сохранить беременность, должно проводиться в условиях стационара. Бензилпенициллин показан при любом сроке беременности. Назначение препарата беременным исключается в случаях индивидуальной непереносимости, тогда применяют эритромицин, левомицетин или сульфаниламиды. Во второй половине беременности курсовые дозы бензилпенициллина увеличиваются в 1,5—2 раза.

Применение препаратов тетрациклинового ряда противопоказано. Из иммунотерапевтических средств назначается гоновакцина (начиная со II триместра беременности) в пониженных дозах (100—150 млн микробных тел) при хронической гонорее и при рецидивах.

Местное лечение при поражении уретры, прямой кишки, больших вестибулярных желез может проводиться во все сроки беременности. При поражении цервикального канала можно применять лишь влагалищные ванночки, без введения лекарственных препаратов непосредственно в цервикальный канал (помня о возможной угрозе прерывания беременности).

О беременных, перенесших гонорею во время беременности, следует сообщать в женскую консультацию для специального наблюдения за ними до и после родов и тщательного наблюдения за состоянием новорожденного.

У беременных женщин, больных гонореей, нарушается процесс биогенеза пептидных и стероидных гормонов, более выра-

женный при хронической форме заболевания. Для коррекции выявленных нарушений гормонального звена фетоплацентарной системы в комплексе лечения этой группы больных следует назначать препараты, которые позволяют снизить угрозу преждевременного прерывания беременности, предотвратить послеродовые осложнения у женщин.

Лечение гонореи в послеродовом периоде. Антибиотики назначают по схеме лечения хронической гонореи. Вакцинотерапия в период лактации не проводится. Местное лечение при поражении уретры и прямой кишки проводится сразу после родов, шейки матки — не раньше чем через 5—6 нед после родов (после того, как сформируется шейка матки).

После абортов лечение шейки матки можно начинать не раньше чем через 10 дней.

Лечение гонореи у детей. Детям, больным гонореей, лечение следует проводить в условиях стационара, основным антибиотиком является бензилпенициллин.

В случае безуспешного лечения бензилпенициллином назначают другой антибиотик. Для лечения детей старше 3 лет с хронической гонореей применяют гоновакцину (начальная доза 50—100 млн микробных тел) с последующим назначением антибиотиков. Детям до 3 лет иммунотерапия не проводится. Местное лечение проводят в тех случаях, когда гонококк исчез, но вялотекущие воспалительные явления после провокации еще остаются. В упорно протекающих случаях вагинита рекомендуется вагиноскопия и в дальнейшем местное лечение в соответствии с обнаруженными изменениями. Контроль излечения осуществляется в течение 2—3 менструальных циклов, трехкратно, в первые 3 дня после менструации. Исследуются мазки из нескольких отделов: влагалища, цервикального канала, уретры, прямой кишки.

При латентных и асимптомных формах заболевания, когда отсутствуют выделения и клинические проявления поражения половых органов, а также при торпидном течении процесса, мазки готовятся из соскобов слизистой оболочки уретры, шейки матки, влагалища, парауретральных ходов и центрифугата мочи. Затем проводят комбинированную провокацию: 1) биологическую: внутримышечно или внутрикожно вводят 100 млн микробных тел гоновакцины, или пирогенал (200 МПД); если вакцина уже применялась для лечения, ее вводят в двойной дозе, но не более 200 млн микробных тел; 2) производят пальцевый массаж уретры; 3) промывание уретры и нижнего отрезка прямой кишки 1 % раствором Люголя (в глицерине), цервикального канала — 5 % раствором нитрата серебра; 4) назначается прием соленой острой пищи, пива, прогревание половых органов индуктометрическим током в течение 3 дней. Мазки следует брать через час после прогревания.

Для бактериоскопического и бактериологического исследований по окончании провокаций берут мазки из всех отделов гениталий через 24, 48 и 72 ч.

Кандидоз (кандидамикоз) гениталий

Патология вызывается дрожжеподобными грибами рода Candida. Несмотря на то что частота кандидозных вульвовагинитов довольно значительна, в практической гинекологии этому виду кольпитов должного внимания не уделяется. За последние годы заметно увеличилось число кандидозных кольпитов и вульвовагинитов, многие исследователи связывают это с широким применением антибиотиков, цитостатических средств, кортикостероидных и оральных противозачаточных средств.

Кандидозные кольпиты отличаются упорным длительным течением, по-видимому, из-за реинфекции, а также глубокого проникновения грибов во влагалищный эпителий. Некоторые линии дрожжей рефрактерны к имеющимся терапевтическим средствам, что тоже способствует длительному течению заболевания. Для генитального кандидоза характерна многоочаговость поражения с вовлечением в воспалительный процесс слизистой оболочки влагалищной части шейки матки и эндоцервикса.

Мало известно о механизмах, вызывающих развитие микотического поражения. Кандидоз чаще встречается у женщин с сахарным диабетом, вследствие глюкозурии, а также у беременных в связи с увеличением содержания гликогена в клетках влагалищного эпителия. У беременных микотический кольпит исчезает в первые дни после родов, что, по-видимому, обусловлено гормональной перестройкой в организме родильниц и изменениями кислотности влагалищного содержимого.

Переходу процесса в хроническую форму способствует сочетанное поражение гениталий кандидами и трихомонадами благодаря известному свойству последних сохранять непереваренными патогенные микроорганизмы с последующим обсеменением окружающих тканей (резерв повторной инфекции). Нередко хронический кандидозный вульвовагинит сочетается с бактериальной инфекцией. Встречается на фоне пероральной контрацепции, у женщин, принимающих кортикостероиды, и у тех, кто практикует орально-генитальный секс, так как эти грибы могут передаваться со слюной.

При торпидном течении появляются длительно незаживающие трещины половых губ в области задней спайки и вокруг ануса.

Грибы Candida оказывают аллергизирующее действие. Сенсибилизация развивается и при кандидоносительстве. Клинически аллергизация проявляется зудом промежности, наружных половых органов, отеком слизистой оболочки влагалища, длительно незаживающими ссадинами, изъязвлениями.

Для диагностики кандидоза проводят микроскопический анализ материала, взятого из очага поражения, его бактериологическое исследование. Присутствие мицелия и спор во влажных мазках, обработанных 10 % раствором КОН, подтверждает диагноз. Надежным и недорогим является культуральный метод исследования. Материалом для исследования служат характерные белесоватые пленки и крошковатый налет с различных участков слизистой оболочки и кожи половых органов.

При диагностике кандидозного вульвовагинита необходимо учитывать, что грибы рода Candida являются представителями нормальной микрофлоры влагалища и могут не проявлять своих патогенных свойств, вести себя как сапрофиты, поэтому одно их обнаружение в мазках не говорит о наличии заболевания. Целесообразно учитывать наличие в мазках лишь вегетирующих форм дрожжевых грибов и обильный рост культуры.

Анализ анамнестических данных больных с кандидозным вульвовагинитом выявил возросшую роль полового пути передачи инфекции. Заболеваемость кандидозным уретритом постоянных половых партнеров больных женщин составила 29 %. Кроме того, прослежена зависимость ряда эндогенных факторов, снижающих сопротивляемость организма и приводящих к развитию заболевания: высокая частота инфекционных заболеваний в анамнезе (92,6 %), расстройства деятельности желудочно-кишечного тракта (21,25 %), эндокринологические нарушения (3,12 %).

При микробиологических исследованиях уточнена структура возбудителей вульвовагинитов, среди них наиболее частыми являлись: C. albicans — 87,5 %, реже C. tropicalis — 1,25 %, C. Krusei — 7,5 %, C. pseudotropicalis — 3,75 %. Среди сопутствующей флоры в отделяемом влагалища обнаружены хламидии (2,5 %), гарднереллы (37,5 %), трихомонады встречались в незначительном количестве (1,87 %), грамположительные палочки (34,3 %), стрептостафилококки (25,6 %), реже грамотрицательные микроорганизмы (15 %).

При исследовании микрофлоры влагалища в острый период заболевания отмечено, что лактобациллы во влагалищном отделяемом находятся в незначительном количестве или отсутствуют. Видимо, грибы рода Candida подавляют их рост, конкурируя с ними за участки связывания на клетках эпителия. Однако по этому поводу существуют разные мнения. Ряд авторов подчеркивают стимулирующее действие лактобацилл на жизнедеятельность кандид. Казалось бы, должна существовать взаимообратная связь в вопросе их симбиоза, однако в условиях патологического процесса происходит угнетение нормальной микрофлоры влагалища. Так, при остром начале заболевания до начала лечения у обследованных женщин количество лактобацилл в мазках составило в среднем 16,6 %. Кроме того, важно определять pH влагалищных выделений при диагностике кандидозно-

го вульвовагинита. У 75 % больных этот показатель не соответствует нормальным величинам, а находится в пределах 5—5,5. Повышение pH является весьма информативным для диагностики кандидамикоза.

Клиническая картина. Принято выделять острую форму кандидоза, когда продолжительность заболевания составляет не более 2 мес и хроническую форму с продолжительностью более 2 мес.

При изучении клинических особенностей кандидозного вульвовагинита отмечен рост хронических форм заболевания (52,8 %), число рецидивов достигает 25 %.

Необходимо обратить внимание на некоторые особенности клинических симптомов различных форм заболевания. При острой форме характерно их яркое проявление. Больные жалуются на зуд, бели, жжение во влагалище. При осмотре слизистой оболочки влагалища обнаруживается яркая гиперемия, наличие серовато-белых налетов, состоящих из нитей псевдомицелия гриба, слущенных клеток эпителия. Больные с хронической формой предъявляли вышеуказанные жалобы лишь в 52,2 %. Слизистая оболочка влагалища у большинства женщин не гиперемирована, налеты с нее снимаются легко, однако у 3,2 % она была с изъязвлениями. Эти характерные особенности клинического проявления различных форм заболевания могут помогать в уточнении диагноза. Кроме того, у 47,8 % больных с хронической формой кандидозного вульвовагинита отмечен вялотекущий и малосимптомный характер заболевания.

Лечение. Лечение больных, особенно с хронической формой заболевания, представляет значительные трудности ввиду крайнего упорства процесса и наклонности к рецидивам. Кроме того, в последние годы отмечается снижение чувствительности кандид к противомикозным препаратам. Неэффективность лечения в ряде случаев может быть связана с недостаточной дозировкой, длительностью применения лекарственных препаратов. Лечение больных микозами должно быть комплексным и основано на принципах курсовой терапии, в него необходимо включать: 1) воздействие на этиологический фактор с помощью антимикотических средств; 2) устранение или ослабление действия патогенетических факторов; 3) уменьшение выраженности аллергии или аутоаллергии; 4) повышение специфической и неспецифической иммунологической реактивности организма.

Все лекарственные препараты, применяемые в настоящее время для лечения кандидозных вульвовагинитов, можно разделить на неспецифические и специфические. К неспецифическим методам лечения относятся местное применение тетрабората в глицерине, генцианвиолета, жидкости Кастеллани (это лечение является симптоматическим и воздействует лишь на первый этап патогенеза кандидозного вульвовагинита, препятствуя прикреплению грибов). Количество рецидивов при этом достигает

90 %. К специфическим антимикотическим препаратам, действующим разрушающе на мицелий и клетки самих грибов, относятся производные полиенового ряда и препараты имидазола.

Нистатин впервые получен в 1950 г. Препарат проявляет свою активность за счет прочного связывания со стероидами оболочки грибов, деформация которой приводит к выводу из клетки ионов калия и ферментов, что вызывает ее гибель. Плохо всасывается, быстро выводится из желудочно-кишечного тракта, поэтому его лучше вводить внутривенно. Современные дозы: по 1 000 000 ЕД 4 раза в сутки в течение 14 дней. Клиническая эффективность составляет 60 %.

Амфотерицин характеризуется широким спектром противогрибкового действия, заключающимся в избирательном связывании с эргостеролом, наиболее важным стероидом оболочки гриба. Ингибирует рост трихомонад, лямблий. Высокотоксичен, что ограничивает его применение.

Микогептин имеет механизм действия, аналогичный таковому у нистатина, хорошо всасывается в желудочно-кишечном тракте, с чем связана его высокая терапевтическая эффективность, однако обладает нефро- и гепатотоксичностью.

Пимафуцин (натамицин) содержит 25 мг противогрибкового и противотрихомонадного антибиотика натамицина и компоненты буферного раствора лактозы и молочной кислоты, обеспечивающие равномерное распределение препарата по слизистой оболочке. Не оказывает бактерицидного действия в отношении нормальной влагалищной микрофлоры. Эффективность лечения данным препаратом составляет 90 %.

Препараты имидазола подавляют образование эргостерола, являющегося важным элементом оболочки грибов, которая становится, таким образом, проницаемой для внутриклеточных компонентов. Имидазолы взаимодействуют с ферментами, инактивирующими перекись водорода, внутриклеточная концентрация которой увеличивается, вызывая гибель клеток вследствие аутолиза.

Кетоканазол (низорал) достаточно легко адсорбируется из кишечника, хорошо распределяется в тканях, что позволяет его использовать для приема при системных заболеваниях, вызванных грибами. Обычная доза при поверхностных и глубоких микозах — 200 мг в сутки, в случае резистентности — 400 мг в сутки в течение 2 нед и затем по 100 мг в течение 6 мес. Оральные препараты применяют при наличии очагов в кишечном тракте, так как находящиеся там грибы нередко являются причиной реинфекции влагалища.

Миконазол нитрат (монистат-3) плохо растворяется и не полностью адсорбируется из кишечника. Для системного лечения его следует вводить внутривенно. Побочные эффекты, по всей видимости, обусловлены действием касторового масла, входящего в состав лекарственной формы, и проявляются фле-

битами, зудом, тошнотой, сыпью. Чаще применяют местно по 200 мг (вагинальные шарики) в течение 3 дней.

Клотримазол (гинелотримин, мицеликс — Г) не подходит для системного лечения, но эффективен при местном применении. Выпускается в разнообразных лекарственных формах (свечи, кремы, суспензии и др.). Один из вариантов местного применения — по 500 мг (вагинальная таблетка) 1—3 дня.

Бутоканазол нитрат в виде 2 % крема (фелестат) применяется местно: 1 полный интравагинальный аппликатор 1 раз в день в течение 3 дней.

В настоящее время за рубежом синтезированы и нашли широкое применение препараты — представители нового класса тиазольных соединений с противомикозной активностью. Они оказывают выраженное специфическое ингибирующее действие на синтез стеролов грибов. Это дифлукан (флуконазол), выпускаемый фирмой Pfizer (США). Дифлукан представляет собой порошок белого цвета, слаборастворимый в воде и изотоническом растворе хлорида натрия. При приеме внутрь 150 мг однократно хорошо адсорбируется в желудочно-кишечном тракте, легко переносится больными, эффективность достигает 88 %.

Нужно помнить, что большинство вышеуказанных препаратов вызывает подавление нормальной микрофлоры влагалища и в первую очередь лактобацилл, которые в норме ингибируют рост патогенных микроорганизмов. Ранее уже проводились исследования местного применения лактобацилл для лечения кандидоза. С этой целью использовали препарат вагозан (смесь инактивированных лактобактерий в сахарном бульоне), лактобактерин, представляющий собой высушенную микробную массу лактобацилл. В качестве монотерапии данные эубиотики оказались малоэффективными. В то же время эти препараты целесообразно назначать после проведения противомикозной терапии.

Для быстрого восстановления нормальной бактериальной флоры влагалища и создания длительного иммунитета за рубежом успешно применяют солкотриховак, представляющий собой вакцину из инактивированных минус (—) вариантов лактобацилл. При использовании этого препарата в 90 % случаев наблюдается бактериологически подтвержденное клиническое выздоровление, что проявляется в значительном повышении числа нормальных лактобацилл. В литературе имеются указания, что успешно используют солкоуровак (вакцина, в 0,5 мл которой содержится 10 мл взвеси бактерий эшерихий коли, протея, клебсиеллы, стафилококка) при лечении больных с неспецифическими кольпитами.

Нами разработан и успешно применяется комплексный метод лечения кандидозных вульвовагинитов с использованием 5 % мебетизоловой мази (выпускается Волжским химфармзаводом), представляющей собой темно-желтый кристаллический

порошок, малорастворимый в 96 % спирте и эфире. В состав мази входят 5 % мебетизола, 15 % полиэтиленоксида, по 5 % глицерина и натрий карбоксиметиллозы в 100 мл дистиллированной воды. Гидрофильная основа мази обеспечивает интенсивное высвобождение из мазевой композиции мебетизола в качестве активного антимикотического средства. По своей антимикотической активности она превышает клотримазоловую мазь в 1,57 раза.

Лечение больных с кандидозными вульвовагинитами зависит от клинической формы заболевания. При остром кандидозе обязательно применение антимикотиков с общим и местным действием. Назначается низорал внутрь по 200 мг 2 раза в день в течение 7 дней. Местное лечение заключается в следующем: первоначально производится механическая очистка влагалища с целью удаления имеющихся в нем выделений и продуктов жизнедеятельности микроорганизмов при помощи ватного тампона; затем шпателем наносится одна из антимикотических мазей (мебетизоловая, глотримазоловая) на стенки и своды влагалища, шейку матки и наружные половые органы, ежедневно по 2 раза. В случае установления кандидоза прямой кишки применяют ректальные свечи с антимикотиками ежедневно 2 раза в день.

Курс местной терапии составляет 7 дней, после чего с 8-го дня лечения с целью нормализации влагалищной флоры рекомендуется 10-дневный курс лактобактерина по 5 доз интравагинально в виде микроклизм или тампонов на ночь. Для профилактики рецидивов заболевания в завершение антимикотической терапии вводятся солкотриховак и солкоуровак в виде вакцин в разных шприцах по 0,5 мл внутримышечно сразу после лечения, затем дважды с интервалом в 2 нед, а также через 1 год с момента первой вакцинации.

При хроническом кандидозе схема местного и общего антимикотического лечения аналогична вышеизложенной, но ее продолжительность составляет 10 дней. Кроме этого, рекомендуется прием низорала по 400 мг в день в течение 7 дней во время 3 последующих менструаций, а по окончании менструации с 8-го дня рекомендуется провести 10-дневный курс лечения лактобактерином по 5 доз интравагинально также 3-кратно и вакцинацию (солкоуровак и солкотриховак) по вышеуказанной схеме.

Половые партнеры больных должны принимать низорал по 200 мг 2 раза в день в течение 5—7 дней и проводить местную обработку полового члена антимикотической мазью (мебетизоловой, клотримазоловой).

Останавливаясь на общем позитивном влиянии предложенной нами комплексной методики терапии кандидозных вульвовагинитов, нельзя не отметить ее разнонаправленное положительное воздействие на этиопатогенетические звенья заболевания. При такой методике лечения раннее клиническое улучшение наступает у 97 % больных, эффективность лечения состав-

ляет 95 %, число рецидивов заболевания снижается до 2,5 %. Синтезированный в последние годы эконазол — производное имидазола — завоевал большую популярность в силу высокой антимикотической активности при минимальном количестве побочных реакций, что позволяет применять его для лечения беременных и девочек с кандидозами, а также при смешанной инфекции. Сложность терапии кандидоза у беременных вызывается как выраженной тенденцией микозов к рецидивам, так и ограниченностью применения препаратов. При проведении сравнительного исследования в отношении эффективности лечения кандидозов у беременных клотримазолом и эконазолом (препараты «Певарил», «Гино-Певарил») была показана значительно более высокая антимикотическая активность последнего: излечение наступало более чем в 90 % случаев после 3-дневных циклов терапии препаратом «Гино-Певарил» (по 150 мг 3 дня с 7-дневным перерывом). Исключительно важной особенностью препарата было отсутствие влияния его на состояние плода, исход беременности и родов. Лишь у 3,6 % новорожденных, чьи матери получали лечение препаратом «Гино-Певарил» в связи с кандидозом влагалища, на 1-м дне жизни были выявлены признаки заражения. Этот показатель у новорожденных от матерей с нелеченым кандидозом влагалища составлял 59,6 %. Для полноценной терапии при влагалищных кандидозах требуется два 3-дневных цикла лечения препаратом «Гино-Певарил» с 7-дневным перерывом между ними.

Сифилис

Сифилис относится к антропофильным хроническим инфекционным заболеваниям, передающимся от человека к человеку в основном половым путем. Не считая целесообразным в данном пособии останавливаться на проблеме сифилиса в целом, считаем необходимым обратить внимание гинекологов на сифилитические поражения половых органов, что необходимо для своевременной диагностики этого заболевания.

Клиническая картина. Инкубационный период длится в среднем 3—4 нед, но может увеличиваться до 190 дней при приеме в это время антибиотиков.

Первичный период сифилиса начинается с момента образования твердого шанкра или первичной сифиломы. Он продолжается 6—7 нед. Твердый шанкр чаще всего располагается в области наружных половых органов, слизистой оболочки влагалища, шейки матки. На месте первичной сифиломы вначале возникает четко отграниченная эритема округлой формы, диаметром 0,7—1,5 см, которая не беспокоит больную и быстро (через 2—3 дня) превращается в плоскую папулу с незначительным шелушением и небольшим уплотнением у ее основания. Через несколько дней на поверхности папулы появляется чаще эро-

зия, реже язва с уплотненным основанием. В последующем (даже без лечения) эрозия эпителизируется через 4—5 нед, а язва рубцуется в среднем через 6—9 нед.

Эрозивный твердый шанкр имеет обычно округлую или овальную форму, диаметр его 0,7—1,5 см, дно ярко-красное (цвет свежего мяса) или грязно-серое (цвет испорченного сала), края четко отграниченные, на одном уровне с кожей. Признаков острого воспаления по периферии не отмечается. Отделяемое с поверхности эрозии серозное, прозрачное или опалесцирующее, небольшое количество. У основания шанкра прощупывается четко отграниченное листовидное или пластинчатое уплотнение. Дно эрозии ровное, блестящее, как бы лакированное. Характерна безболезненность первичной сифиломы. После эпителизации временно остается пигментное пятно, которое затем исчезает бесследно. Инфильтрат у основания эрозии сохраняется более длительно (несколько недель, а иногда и месяцев), но затем полностью рассасывается.

Язвенный твердый шанкр встречается реже эрозивного. При этом дефект кожи глубже (в пределах дермы), язва блюдцеобразная, с покатыми краями, дно чаще грязно-желтого цвета, иногда с мелкими геморрагиями. Отделяемое более обильное, чем при эрозивном твердом шанкре. Уплотнение у основания язвы более выраженное — узловатое, очаг безболезненный. Язва заживает с образованием рубца (без лечения, через 6—9 нед после его возникновения), имеющего ровную поверхность, гипохромного, с узким гипохромным ободком посередине. Шанкры могут встречаться одиночные и множественные. В области больших и малых половых губ чаще встречаются эрозивные шанкры, у входа во влагалище шанкры часто небольших размеров и иногда просматриваются; у наружного отверстия мочеиспускательного канала — с выраженной инфильтрацией; в области шейки матки шанкр чаще располагается на передней губе, обычно единичный, эрозивный, с четкими границами, ярко-красного цвета. При кольпоскопии отмечается на шейке матки сифилитическая язва с красной, блестящей, как стекло, слегка изъязвленной поверхностью. У ее краев проходят две узкие красные полоски, окружающие широкую белую полосу. Ближе к зеву располагается красная полоса, состоящая из крупных папилломатозных образований, в которых определяются крупные сосуды, располагающиеся вокруг язвы радиально. В белой полосе капилляры более узкие, но определяются четче. Наружная красная полоса состоит из нескольких рядов расширенных гипертрофированных сосудов.

При гистологическом исследовании отмечаются выраженные признаки хронического воспаления с диффузной периваскулярной инфильтрацией лимфоцитами и плазматическими клетками, многочисленными капиллярами, пролиферацией эндотелиальных клеток кровеносных сосудов, облитерирующим эндартериитом.

Важным симптомом первичного периода сифилиса является бубонрегионарный лимфаденит. Он обычно обнаруживается к концу 1-й недели после появления твердого шанкра. Паховые лимфатические узлы чаще выявляются на одноименной стороне, реже — на противоположной, нередко — с обеих сторон. Узлы увеличиваются до размеров лесного ореха, плотноэластической консистенции, подвижны, не спаяны между собой и с подлежащими тканями, безболезненны. Бубон рассасывается значительно медленнее, чем регрессирует твердый шанкр, поэтому он обнаруживается и у больных с явлениями вторичного свежего сифилиса.

Чрезвычайно информативными в диагностике первичного сифилиса являются положительные стандартные серологические реакции. Реакция Вассермана становится положительной на 6—7-й неделе после заражения, т.е. на 3—4-й неделе после появления твердого шанкра, и с этого момента первичный серонегативный сифилис переходит в стадию первичного серопозитивного.

Диагноз первичной сифиломы основывается на клинических данных и данных лабораторного исследования: в серонегативной стадии — при обнаружении бледных трепонем в отделяемом из очагов поражения или пунктате регионарных лимфатических узлов, в серопозитивной — при помощи серологических реакций.

Л е ч е н и е. Больных с первичным сифилисом лечат в условиях стационара в соответствии со схемами, изложенными в методических рекомендациях Минздравмедпрома РФ «Лечение и профилактика сифилиса» (1993).

Хламидиоз

По современным представлениям урогенитальные хламидиозы являются широко распространенными заболеваниями и представляют собой реальную угрозу здоровью, так как они обусловливают бесплодие, патологию беременности, болезни новорожденных и детей раннего возраста. Исследования последних лет доказали внутриутробное инфицирование хламидиями.

Возникает вопрос: является ли рост заболеваемости хламидиозной инфекцией результатом ее истинного увеличения или дело заключается в улучшении диагностики. По-видимому, наблюдается и то, и другое. В настоящее время отмечается тенденция рассматривать хламидии в качестве ведущего инфекционного фактора возникновения слизисто-гнойных цервицитов у женщин и уретритов у мужчин.

Возбудителем являются хламидии — грамотрицательные бактерии, которые утратили некоторые важные механизмы выработки метаболической энергии. Этот дефект обусловливает их внутриклеточный рост, благодаря которому они имеют доступ к

богатым энергией промежуточным продуктам метаболизма. Хламидии — возбудители урогенитальных хламидиозов по новому списку утвержденных наименований бактерий (1980) отнесены к виду Chlamidia trachomatis.

Хламидийная инфекция передается половым путем. Внеполовой путь передачи встречается крайне редко. Инкубационный период длится от 5 до 30 дней. Первично чаще всего поражается цервикальный канал, после чего может возникнуть восходящее и нисходящее инфицирование.

Хламидийный цервицит определяется у 60 % пациенток с гонококковыми воспалительными заболеваниями гениталий и часто сочетается с уретритом. Вместе с тем хламидии могут быть обнаружены и при неизмененной шейке матки.

Клиническая картина. Урогенитальная хламидийная инфекция наиболее часто протекает в подострой, хронической и персистентной формах, реже — в виде острых воспалительных процессов.

Хламидийный бартолинит. Симптомы заболевания выражены незначительно. Отмечаются выделения, больные жалуются на периодически появляющийся зуд в области наружных половых органов. При осмотре обнаруживается гиперемированное пятно величиной с горошину, с темно-красной точкой в центре, соответствующей устью выводного протока железы; при пальпации из него выдавливается капля слегка мутноватой слизи. Иногда при хламидийном бартолините в воспалительный процесс вовлекается и окружающая ткань, что приводит к образованию болезненного инфильтрата, который располагается у входа во влагалище.

Хламидийный кольпит (вагинит). Является редким проявлением хламидийной инфекции и практически не встречается у женщин с нормальной гормональной активностью. Хламидии не размножаются в нормально функционирующем поверхностном эпителии влагалища и проявляют высокую чувствительность к кислой реакции влагалищного содержимого. Поэтому первичный хламидийный вагинит может развиваться у детей, пожилых женщин (вульвовагинит), а также во время беременности (при структурно-функциональных изменениях эпителия, связанных с особенностями гормонального состояния яичников, в частности с гипоэстрогенемией).

Вторичный хламидийный кольпит возникает на почве эндоцервицита в результате мацерирующего действия выделений из канала шейки матки и других факторов на эпителий влагалища.

Больные обычно жалуются на выделения из влагалища, ощущения жжения, зуда. Слизистая оболочка влагалища гиперемирована, отечна.

Хламидийный цервицит. Часто протекает бессимптомно, однако в ряде случаев отмечаются незначительные выделения из половых путей. Иногда больные жалуются на ощущение влаж-

ности в половых органах, тяжесть и незначительную боль в области поясницы в период менструации. Изолированный хламидийный эндоцервицит почти не встречается. Выделения из цервикального канала носят слизисто-гнойный характер, мацерируют многослойный плоский эпителий слизистой оболочки влагалищной части шейки матки, вызывая его частичную десквамацию. Шейка матки становится отечной, гиперемированной, наблюдаются эктопия цилиндрического эпителия, внутриэпителиальные микроабсцессы, очаги некроза и изъязвления, в строме отмечаются выраженные лимфоидные фолликулы. Нередко интенсивная воспалительная реакция сопровождается пролиферацией клеток метапластически измененного эпителия [Paavonen J. et al., 1982]. Имеются отдельные указания [Swanson J. et al., 1975] на зависимость между развитием фолликулярного цервицита и хламидийной инфекцией (рис. 6). Вместе с тем А.А. Шаткин и И.И. Мавров (1983) считают, что фолликулярный цервицит нехарактерен для гонореи и микоплазменной инфекции, и для хламидийной инфекции не является обязательным. По мнению Б.И. Железнова (1984), для доказательства, что фолликулярный цервицит развивается лишь при хламидийной инфекции и не наблюдается при любой другой (специфической и неспецифической), необходимы дальнейшие исследования. При длительном течении воспалительного процесса возникает так называемая гипертрофическая эрозия (псевдоэрозия) с наличием сосочковых разрастаний, состоящих из стромы, покрытой высоким цилиндрическим эпителием, которая рассматривается как дополнительный источник развития хламидий. При кольпоскопии на поверхности длительно существующей псевдоэрозии выявляются небольшие участки, подозрительные на дискератоз, которые чередуются с участками нерезко выраженной гиперемии, видны древовидно-ветвящиеся субэпителиальные сосуды. Иногда в области наружного зева определяются небольшие кисты.

Диагностика урогенитального хламидиоза затруднена из-за невыраженности клинических проявлений. Слабовыраженные первичные признаки хламидийной инфекции не дают повода обратиться к врачу, что обусловливает отсутствие своевременного лечения и переход заболевания в длительное, порой бессимптомное течение хронической стадии заболевания, приводящее к выраженным структурным изменениям в половых органах, последствием чего является бесплодие. Особое внимание следует обратить на то, что и в хронической стадии заболевание является заразным, что обусловливает широкое распространение этой инфекции.

В лабораторной диагностике используется выявление хламидий непосредственно в пораженных клетках, выделение хламидий и обнаружение хламидийных антител. Материалом для выявления хламидий служат соскобы с пораженных слизистых

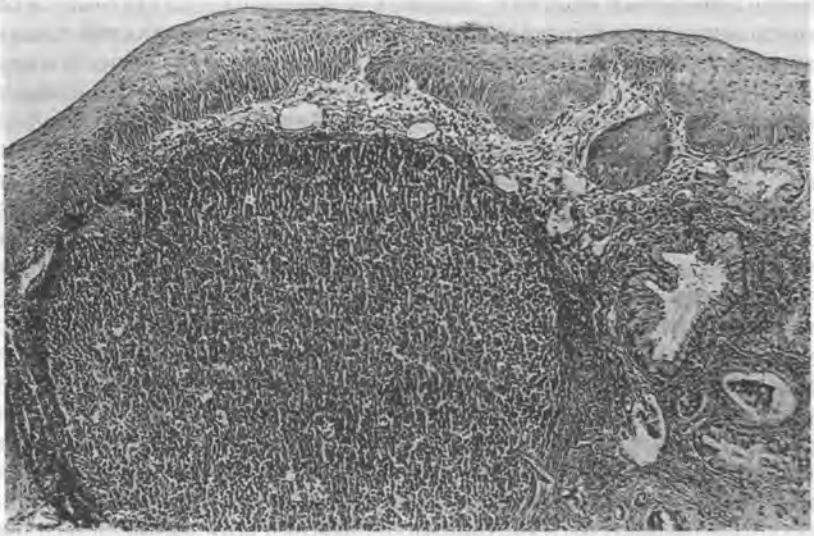

Рис. 6. Фолликулярный цервицит.

оболочек. Этот метод позволяет предусмотреть обнаружение цитоплазматических включений, образуемых хламидиями, при окрашивании морфологических структур микроорганизма или его антигенов по Романовскому – Гимзе.

Наиболее доказательным методом установления этиологического диагноза заболевания является выделение хламидий. Для применения с этой целью специальных методов требуется определенное оснащение лаборатории, необходима соответствующая квалификация медицинского персонала. Диагностическое выделение хламидий проводят в эпителиальных клетках оболочек желточных мешков развивающихся куриных эмбрионов. Этот метод является диагностически ценным не только при выраженных формах заболевания, но и при его хронической форме, протекающей бессимптомно.

Л е ч е н и е. Лечение хламидиоза комплексное, включающее этиотропную, патогенетическую и симптоматическую терапию.

Этиотропная терапия урогенитальных хламидиозов имеет специфические особенности, обусловленные биологическими свойствами возбудителя. Применяют антибиотики тетрациклинового ряда, макролиды и сульфаниламиды.

Из тетрациклинов эффективными являются окситетрациклин, метациклин (рондомицин), доксициклин (вибрамицин) и моноциклин. Тетрациклин назначают по 2 г в день в течение 14 – 21 дня. Рондомицин и вибрамицин достигают эффективной

концентрации в крови в меньшей дозировке. Их используют как антибиотики резерва. Назначают по 0,2 г первый день однократно, затем ежедневно по 0,1 г. Курс лечения 14 дней. Параллельно назначают противомикозные препараты (нистатин, леворин и др.).

Макролиды используют при наличии у больных противопоказаний к применению тетрациклинов (беременные, кормящие матери, новорожденные, дети до 7 лет) или при их непереносимости. Из антибиотиков этой группы в основном используют эритромицин, который назначают внутрь по 0,25 г 4 раза в день в течение 21 дня или по 0,5 г 2 раза в день в течение 14—15 дней.

Сульфаниламиды также эффективны при урогенитальном хламидиозе. Их назначают самостоятельно и в комбинации с антибиотиками (тетрациклин, эритромицин и др.) в случаях хронического течения хламидийной инфекции. Чаще всего применяют сульфизоксазол (по 0,5 г 2 раза в день в течение 10 дней), бактрим (0,96 г 2 раза в день через 12 ч в течение 10 дней), трисульфапиримидин (0,12 г/кг массы тела в день, 10—30 дней).

Патогенетическая терапия дополняет этиотропную при хронических формах хламидиоза и направлена на стимуляцию иммунитета. Для этого применяют пирогенал, продигиозан (с. 103), декарис, метилурацил, пентоксил.

Декарис применяют внутрь по 0,15 г 1 раз в сутки в течение 3 дней. Через 4 дня цикл повторяют, курс лечения включает 4 цикла.

Метилурацил назначают внутрь по 0,5 г 4 раза в сутки после еды (20—30 дней), пентоксил — по 0,2—0,4 г 3—4 раза в день после еды (10—15 дней).

В процессе лечения назначают антигистаминные препараты, витамины (тиамин, рибофлавин, аскорбиновая кислота, витамин Р и др.), главным образом для возмещения потери витаминов в результате применения больших доз антибиотиков. Местная терапия применяется в зависимости от топического диагноза.

При остаточных патологических изменениях, возникших в половых органах после перенесенной хламидийной инфекции, важную роль играет грязелечение.

Критериями излеченности являются исчезновение клинических симптомов заболевания, элиминация возбудителя. Излеченными считаются только те больные, у которых клиническое выздоровление сочетается с этиологическим излечением. Диспансерное наблюдение проводится 3 мес с полным клинико-лабораторным обследованием через 10—14 дней после завершения лечения по поводу урогенитального хламидиоза, далее 1 раз в мес, после чего снимают с учета.

Отсутствие единой тактики в подходе к лечению хламидиозов побудило специалистов — участников научно-практическо-

го семинара дерматовенерологов и акушеров-гинекологов (Тверь, 1993) разработать и издать информационно-методические материалы (1994) с предложением сформировать унифицированную концепцию тактики ведения больных с урогенитальным хламидиозом.

Разделяя эти воззрения, подтвержденные результатами нашей практической деятельности, мы сочли целесообразным изложить основные положения указанной концепции.

1. Урогенитальный хламидиоз не имеет специфических клинических проявлений и патогномоничных симптомов, обычно протекает торпидно, мало- или асимптомно. Первоначальным очагом инфекции наиболее часто является слизистая уретры у мужчин и канала шейки матки у женщин.

2. Обследование на наличие хламидий следует проводить сексуально активным девушкам-подросткам даже при отсутствии симптомов заболевания. Целесообразно также проводить обследование женщин детородного возраста, особенно тех, кто использует гормональные контрацептивные средства, меняет половых партнеров, в анамнезе которых имеются указания на внематочную беременность, воспалительные заболевания органов малого таза.

3. Для выявления хламидий наиболее информативным является культуральный метод исследования, который в силу высокой стоимости и трудоемкости не имеет в нашей стране широкого распространения. В настоящее время для диагностики хламидиоза предпочтительно использовать метод прямой иммунофлюоресценции с моноклональными антителами. При этом следует учитывать, что исследованию подлежат не свободные выделения, а соскоб эпителиальных клеток.

4. В связи с отсутствием общепринятой клинической классификации заболевания представляется целесообразным пользоваться единой терминологией при постановке диагноза. Предлагается различать свежий и хронический урогенитальный хламидиоз (по аналогии с классификацией гонореи), далее указывать топический диагноз.

Рекомендуются следующие схемы лечения взрослых больных урогенитальным хламидиозом:

1) доксициклин: при свежем неосложненном хламидиозе препарат назначают по 100 мг после еды 2 раза в сутки в течение 7 дней; при остальных формах и осложнениях — в течение 14—21 дня;

2) азитромицин (сумамед): при свежем остром хламидиозе назначают однократно 1,0 г за 1 ч до еды или через 3 ч после еды; при остальных формах — в первый день 500 мг, в последующие — по 250 мг один раз в сутки в течение 10 дней, общая курсовая доза — 3,0 г;

3) тетрациклин: при свежей неосложненной форме заболевания — по 500 мг после еды 4 раза в сутки в течение 7 дней; при

остальных формах продолжительность лечения составляет 14—21 день.

Альтернативные схемы лечения взрослых больных (свежий неосложненный хламидиоз): офлоксацин (таривид) — после еды по 300 мг 2 раза в сутки в течение 7 дней; пефлоксацин (абактал) — по 600 мг во время еды один раз в сутки в течение 7 дней; эритромицин — по 500 мг до еды 4 раза в сутки в течение 7 дней; клиндамицин (далацин С) — по 300 мг внутрь после еды 4 раза в сутки в течение 7 дней или внутримышечно по 300—450 мг 3 раза в день в течение 7 дней.

При хронических и осложненных формах хламидиоза продолжительность лечения составляет не менее 14 дней.

Доксициклин противопоказан беременным и кормящим. Фторированные хинолоны (офлоксацин, ципрофлоксапин, пефлоксацин, ломефлоксацин) не назначаются лицам моложе 17 лет, беременным и кормящим.

Рекомендуется следующая схема лечения беременных с урогенитальным хламидиозом: эритромицин — по 500 мг внутрь 4 раза в сутки в течение 7 дней или по 250 мг внутрь 4 раза в сутки в течение 14 дней.

Вильпрафен — по 500 мг внутрь 4 раза в сутки в течение 7 дней.

Рекомендуются схемы лечения детей: эритромицин 50 мг на 1 кг массы тела, разделенные на 4 приема в течение 10—14 дней (для детей с массой тела менее 45 кг); для детей с массой тела 45 кг и более, но не достигших 8 лет, эритромицин применяется по схемам лечения взрослых; у детей 8 лет и старше используются схемы лечения взрослых доксициклином, у подростков — азитромицином. При свежей торпидной и хронической формах урогенитального хламидиоза целесообразно назначение препаратов, воздействующих на неспецифическую реактивность организма, повышающих фагоцитарную реакцию, активирующих репаративно-восстановительные процессы (левамизол, метилурацил, экстракт алоэ, ФиБС, пеллоидодистиллат, стекловидное тело, трипсин, рибонуклеаза, витамины группы В, фолиевая и аскорбиновая кислоты). Препараты применяются в обычных терапевтических дозах.

5. Установление излеченности урогенитального хламидиоза следует проводить с учетом метода диагностики. Культуральное исследование, проведенное ранее 10—14 дней, может дать ложноотрицательный результат в связи с небольшим количеством хламидий в исследуемом образце. Прямой иммунофлюоресцентный тест, выполненный ранее 3—4 нед, может дать ложноположительный результат из-за возможного сохранения нежизнеспособных микроорганизмов.

Обнаружение хламидий в указанные сроки контроля требует назначения повторного курса антихламидийной терапии препаратами из других групп.

Лабораторные исследования до и после лечения целесообразно проводить в одной и той же лаборатории, используя одни и те же диагностические тесты.

6. Критериями излеченности урогенитального хламидиоза являются отрицательные результаты лабораторного исследования, отсутствие клинических симптомов заболевания. Следует также принимать во внимание данные обследования половых партнеров.

7. Больных с урогенитальным хламидиозом следует информировать о том, что их половые партнеры подлежат обследованию, а при необходимости лечению. Следует рекомендовать больному воздерживаться от половой жизни без предохранения барьерным методом до тех пор, пока пациент и его половые партнеры не будут излечены.

Микоплазмоз

Урогенитальные микоплазмозы в настоящее время занимают значительное место среди болезней, передающихся половым путем. Микоплазмы впервые были выделены в культуре из абсцесса половых путей в 1937 г. Они имеют небольшие размеры (125—250 мкм) и обладают выраженным полиморфизмом (из-за отсутствия ригидной оболочки), способны размножаться на бесклеточной среде (в отличие от вирусов). Микоплазмы — мельчайшие самореплицирующиеся прокариоты и по классификации занимают промежуточное положение между вирусами, бактериями и простейшими. В мочеполовом аппарате встречаются Mycoplasma hominis, Ureaplasma urealyticum (ранее известные как Т-микоплазмы или Т-штаммы микоплазм), в отдельных случаях Mycoplasma fermentalis.

Анализ работ, касающихся изучения микоплазменной инфекции, свидетельствует о том, что ряд авторов на основании частого обнаружения этих микроорганизмов у здоровых, сексуально активных женщин считают возможным рассматривать микоплазмы в качестве составного компонента нормальной бактериальной флоры нижних отделов половых путей женщин. Колонизация микоплазмами не всегда приводит к развитию заболевания, что подтверждается не только выделением микоплазм у здоровых женщин, но и наличием антител к ним у большого числа обследованных без указаний на перенесение ими заболевания. Вероятно, развитие инфекции обусловлено многими факторами, среди которых особое значение имеют возраст, социально-экономическое положение, характер половой жизни, использование гормональных пероральных контрацептивов, соблюдение правил личной гигиены. Наличие участков поражения вдали от ворот инфекции (артриты, энцефалит) позволяет предположить, что микоплазмоз является не только местным заболеванием.

Заражение микоплазмами происходит преимущественно половым путем, притом вероятность инфицирования повышается с увеличением числа половых партнеров. Внеполовое заражение может быть исключительно редко. В механизме инфицирования важное значение отводится способности микоплазм прикрепляться к хвостовому, срединному и головному сегментам сперматозоидов, что было установлено с помощью электронной микроскопии. Имеются указания, что колонии микоплазм, прикрепляясь к сперматозоидам, могут служить объектом для связывания бактерий. Однако последние способны прикрепляться к сперматозоидам и использовать их для проникновения в верхние отделы половых путей женщин и без помощи уреаплазм.

Патогенез микоплазменной инфекции связан с продуктами жизнедеятельности этих микроорганизмов, прежде всего перекисями — конечными продуктами дыхания. Чтобы перекиси могли оказывать свое повреждающее действие, необходимо тесное прилегание колоний микоплазм к эпителиальным клеткам. В связи с этим микоплазмы рассматриваются как поверхностные паразиты. M. hominis используют в качестве субстрата аргинин, который под их воздействием расщепляется до аммиака и углекислого газа.

До настоящего времени единое мнение в отношении инкубационного периода при заражении микоплазмами отсутствует. По данным литературы, длительность его составляет 15—19 дней.

Как правило, урогенитальный микоплазмоз протекает с преобладанием малосимптомных форм, что приводит к отсутствию своевременного лечения, в результате чего доминируют хронические формы заболевания, приводящие так же, как и при хламидиозе, к бесплодию. Заразиться можно при любой стадии заболевания.

У новорожденных колонизация половых путей микоплазмами происходит во время родов. У детей, извлеченных при кесаревом сечении, микоплазмы обнаруживаются значительно реже, чем при рождении через естественные родовые пути. Однако микоплазмы сохраняются недолго, и у большинства детей они в половых путях отсутствуют.

На основании выделения уреаплазм из хориона при самопроизвольных выкидышах во II триместре беременности не исключается их значение в невынашивании. Отмечалась также корреляция между наличием уреаплазм в моче и в посевах содержимого цервикального канала и рождением детей с низкой массой тела. Согласно данным литературы, инфицирование микоплазмами может сопровождаться нарушением генеративной функции, в частности приводить к развитию бесплодия.

Латентная, бессимптомно протекающая урогенитальная микоплазменная инфекция может активироваться при беременности, во время родов, абортов, при различных стрессовых ситуа-

циях и явиться причиной возникновения тяжелых осложнений: пуэрперального сепсиса, септического аборта, инфекционных процессов у плода и новорожденного, а также возникновения тяжелых воспалительных процессов в половых органах.

Следует отметить, что частота микоплазменной инфекции половых путей после наступления менопаузы снижается.

Клиническая картина. Урогенитальные микоплазменные инфекции по характеру течения делятся на острые, хронические и бессимптомные. По локализации процесса различают бартолинит, кольпит, цервицит. Часто микоплазмоз сочетается с трихомонозом, хламидиозом, гонореей.

По аналогии с другими болезнями, передающимися половым путем, микоплазмоз делят на свежий торпидный микоплазмоз (до 2 мес) и хронический микоплазмоз (с давностью заболевания свыше 2 мес).

Свежие торпидные урогенитальные микоплазменные поражения у женщин наблюдаются редко. Они обычно проявляются кратковременным, слабовыраженным ощущением зуда в области наружных половых органов и скудными скоропроходящими выделениями из влагалища и мочеиспускательного канала, которые не вызывают беспокойства у больных. За медицинской помощью они не обращаются. Их выявляют во время обследования (как источник заражения или как половые контакты болеющих урогенитальным микоплазмозом мужчин).

Как правило, торпидные микоплазменные вульвовагинит, уретрит, цервицит переходят в хроническую форму. Больные жалуются на периодические ощущения зуда в области половых органов, незначительные слизистые выделения, которые могут спонтанно исчезать, а спустя некоторое время вновь появляться и усиливаться. При кольпоскопии шейка матки определяется неравномерно окрашенной (отмечается чередование очагов гиперемии и белесоватых участков). Гиперемия нерезко выражена и картина напоминает незаконченную зону превращения.

Диагностика микоплазмоза основывается на данных лабораторных исследований — культуральной диагностике. Забор материала производят из очага поражения и немедленно переносят в транспортную среду, которую в течение 24 ч доставляют в лабораторию.

Для культивирования M. hominis и U. urealyticum используют выделения из заднего свода влагалища, мазок из отделяемого цервикального канала, секрет парауретральных желез, мочу. Хотя моча служит одним из основных материалов для культивирования микоплазм, идентификация в ней роста колоний микроорганизмов наблюдается реже, чем при посеве материала из канала шейки матки и влагалища. Наиболее часто микоплазмы обнаруживают при культивировании выделений из влагалища.

Кроме этого, для подтверждения этиологического диагноза применяют серологические исследования.

Л е ч е н и е. При микоплазмозе проводят специфическую противомикоплазменную терапию, которая эффективно воздействует на микоплазмы во всех фазах развития.

Этиотропная терапия включает в себя тетрациклины и эритромицин. К остальным антибиотикам, а также к сульфаниламидам микоплазмы нечувствительны. Тетрациклин назначают в дозе 0,5 г 4 раза в день, доксициклин (вибромицин) — 0,1 г 2 раза в день, эритромицин — 0,5 г 4 раза в день в течение 10—14 дней, начиная с 1-го дня менструального цикла. У больных с привычными самопроизвольными выкидышами или отсутствием регулярного цикла обоим супругам рекомендуется 3-недельный курс терапии эритромицином по 0,5 г 4 раза в день.

Одномоментно применяют иммуностимуляторы: пирогенал, метилурацил, левамизол, аутогемотерапию.

Критерием излеченности урогенитального микоплазмоза является отсутствие микоплазм при повторных культуральных исследованиях в течение 3 мес после окончания курса лечения, поскольку микоплазмы, подвергшиеся воздействию тетрациклиновых препаратов, имеют тенденцию к замедленному росту колоний.

Урогенитальные инфекции, вызванные вирусом простого герпеса

В настоящее время урогенитальную герпетическую инфекцию относят к заболеваниям, передающимся половым путем. При этом поражаются не только кожа и слизистые оболочки половых органов, но и центральная нервная система, глаза и внутренние органы. С урогенитальной герпетической инфекцией связаны заболевания беременных, плода и новорожденных.

Возбудитель относится к семейству герпеса (Herpes viridas). В это семейство входят также вирусы ветряной оспы, опоясывающего лишая, цитомегаловируса. Герпесвирусы имеют относительно большие размеры (120—150 мм), сложную структуру и капсидную оболочку. Вирус простого герпеса развивается внутриклеточно, образуя внутриядерные включения. Он разделяется на 6 антигенных групп. Наиболее распространен вирус герпеса типа 1, который паразитирует преимущественно на лице, губах, туловище и передается воздушно-капельным путем. Вирус герпеса типа 2 находится главным образом на наружных половых органах и передается половым путем. Это различие, однако, не является постоянным и вирус 1-го типа может вызвать и урогенитальную инфекцию. Согласно данным литературы, среди женщин с генитальными герпетическими поражениями частота инфицирования вирусом простого герпеса типа 1 составляет 12 %.

Имеются указания о зависимости между инфицированием вирусом простого герпеса и злокачественной трансформацией

клеток человека, что привело к выявлению связи между вирусом простого герпеса типа 2 и раком шейки матки. Методами молекулярной гибридизации были исследованы вирус простого герпеса типа 2 и мРНК, обнаруженные в клетках неопластических поражений. Эти исследования, а также сероэпидемиологические данные показали наличие связи между герпетической инфекцией и карциномой шейки матки, однако причинно-следственная зависимость между ними отсутствовала. Вместе с тем не вызывает сомнения, что инфицирование вирусом простого герпеса типа 2 повышает вероятность возникновения злокачественного процесса.

Клиническая картина. Инкубационный период заболевания короткий и длится от 1 до 4—5 дней. Вирус поражает вульву, влагалище и шейку матки. В месте поражения характерны множественные мелкие серозные пузырьки, расположенные в виде групп на отечном, гиперемированном фоне. Иногда они осложняются вторичной инфекцией. При тяжелом течении процесса их содержимое геморрагическое. В последующем пузырьки лопаются и возникают ярко-красные изъязвления, которые сливаются, образуя очаг с полициклическими очертаниями. Затем наступает эпителизация. На месте пузырьков образуется пигментное пятно, которое затем исчезает. У части пациентов содержимое пузырьков ссыхается в серозную, серозно-гнойную, серозно-геморрагическую корку, которая впоследствии отторгается.

Средняя продолжительность местных симптомов первичного герпеса половых органов составляет примерно 10—12 дней. В это время больных беспокоят боль, зуд, выделения. Их интенсивность постепенно нарастает в первые 7—10 дней болезни. Однако у 40 % больных с цитологическими и вирусологическими признаками герпетической инфекции клиническая симптоматика заболевания может быть выражена слабо.

Вирус простого герпеса преимущественно поражает клеточные элементы многослойного плоского эпителия и лишь изредка — слизистую оболочку цервикального канала. Цервицит, вызванный вирусом простого герпеса, протекает в разных формах: от легкой эритемы с небольшим количеством эрозий до тяжелого некротического поражения. На шейке матки постоянно образуются новые пузырьки и процесс становится более длительным.

Рецидивирующая герпетическая инфекция протекает легче и быстрее, чем первичная. При рецидивах болезни высыпных элементов мало; период проявления местных симптомов (боль, зуд, выделения) и время выделения вируса значительно сокращаются (в среднем 4—5 дней). Для полного заживления поражений требуется меньше времени (в среднем 10 дней), чем при первичной инфекции.

Инфицирование вирусом простого герпеса во время беременности сопровождается развитием поражения, имеющего сходст-

во со злокачественным процессом. При инфицировании во время беременности возможно заражение плода, в том числе при родоразрешении. Риск инфицирования плода, согласно некоторым данным литературы, составляет 3—10 %.

В литературе имеются сообщения о сочетании генитальной герпетической инфекции с трихомонозом и более часто — с гонореей.

Диагноз инфицирования вирусом простого герпеса ставится на основе характерных клинических данных и результатов лабораторных исследований, основанных на обнаружении в соскобах или мазках, взятых из основания свежих герпетических поражений кожи или слизистых оболочек вульвы, влагалища и шейки матки, многоядерных гигантских клеток и внутриклеточных включений, а также на изоляции возбудителя в развивающихся куриных эмбрионах и в тканевых культурах. Широкое применение находят серологический, иммунофлюоресцентный и иммунопероксидазный методы. Для цитологического исследования соскобы слизистой оболочки шейки матки, влагалища и вульвы берут ложкой Фолькмана или специальными щетками. Предварительно очаг промывают перекисью водорода и протирают насухо стерильным ватным тампоном. Полученный при соскобе материал наносят на чистое предметное стекло, фиксируют метиловым спиртом или смесью Никифорова. Соскобы и мазки окрашивают по Романовскому.

Лечение. Для лечения больных с герпетическими поражениями гениталий используют препараты 5-йод-2-дезоксиуризан (ИДУ), теброфен, флореналь, трифлуороптимидин, аденинарабинозид, ацикловир и др., в сочетании с интерфероном. При герпетической инфекции и для профилактики ее рецидивов используют противогерпетическую вакцину. При лабораторном подтверждении герпетической инфекции (наличие антител к вирусу простого герпеса) необходимо проводить противовирусное лечение, включающее в себя аппликации мегосиновой мази на шейку матки, внутримышечное введение фермента дезоксирибонуклеазы по 250 мг в течение 6 дней, с одновременным курсом вакцинации.

Мегосин (госсипол — бета-аминоэтилсернокислый натрий) является синтетическим аналогом госсипола, природного полифенола, специфического пигмента хлопчатника и получается конденсацией госсипола с бета-аминоэтилсернокислым натрием; 3 % мазь госсипол-бета-аминоэтилсернокислого натрия получила название мегосина. Действие препарата основано на индукции эндогенного интерферона, а также вирулицидности, что и обеспечивает его противовирусную активность.

Дезоксирибонуклеаза — фермент, содержащийся в поджелудочной железе и слизистой оболочке кишечника: белок альбуминового типа. Применение дезоксирибонуклеазы в медицинской практике основано на способности фермента вызывать деполимеризацию и разжижение гноя. Имеются также экспериментальные

данные о способности препарата задерживать развитие вирусов герпеса, аденовирусов и других вирусов, содержащих ДНК.

Герпетическая вакцина является препаратом для иммунобиологического лечения герпеса. Герпетическая инактивированная культуральная вакцина разработана институтом вирусологии им. Д.И. Ивановского АМН РФ. Действующим ее началом являются специфические антигены штаммов вируса простого герпеса 1-го и 2-го типов, инактивированные формалином и вызывающие у человека иммунитет к возбудителю заболевания [Бикбулатов Р.М., 1991]. Мегосин в виде мази используют для аппликаций на шейку матки, после спринцевания, фиксируя препарат при помощи влагалищного колпачка на 12 ч 3—4 раза в неделю, либо при помощи влагалищных марлевых тампонов в аналогичном режиме.

Вакцинация проводится в виде повторных курсов с интервалами в 2 мес. Вакцину вводят внутрикожно в верхнюю треть предплечья в количестве 0,2 мл один раз в неделю по пять введений на курс.

При клинических проявлениях и лабораторном подтверждении генитального герпеса назначается препарат «Виролекс» по 200 мг 5 раз в день каждые 4 ч. Ацикловир (коммерческие названия «Виролекс», «Зовиракс») является противовирусным препаратом, проявляющим высокую степень активности против вирусов простого герпеса типов 1 и 2 и вируса Varicella zoster. После проникновения в клетку, пораженную вирусом герпеса, ацикловир подвергается фосфорилированию до уровня активного соединения ацикловира трифосфата. Ацикловир трифосфат выступает в роли ингибитора и субстрата вирусной ДНК-полимеразы, предотвращая дальнейший синтез вирусной ДНК, не оказывая при этом никакого влияния на нормальные процессы, протекающие в клетке. Половому партнеру назначается противовирусное лечение при явных проявлениях герпетической инфекции урогенитального тракта или после положительного результата при вирусологическом обследовании.

Улучшаются результаты лечения при сочетании противовирусной терапии с интерфероном, особенно высокоактивным (по 1 мл 1 раз в 3 дня, на курс 5—8 инъекций), лейкинфероном.

Лейкинферон (leukinferon pro injectionibus) представляет собой препарат человеческого интерферона и других цитокинов, синтезированных лейкоцитами в ответ на вирусную индукцию. Лейкоциты выделяются из крови клинически здоровых доноров, проверенных на отсутствие инфекций (ВИЧ, гепатит, сифилис). Кроме того, для гарантии от риска переноса инфекций препарат подвергается химическому обеззараживанию с последующей очисткой.

Сухой препарат является аморфным порошком белого цвета. Легко растворим в воде. Раствор прозрачный и бесцветный, без примесей и осадка. Ампула содержит 10 000 МЕ противовирус-

ной активности человеческого интерферона-альфа, а также фактор некроза опухоли, фактор ингибиции миграции макрофагов, интерлейкин-1 и др.

Лейкинферон обладает противовирусной и иммуномодулирующей активностью, а также вызывает активацию клеточных реакций противоинфекционного и противоопухолевого иммунитета. Препарат ускоряет процессы пролиферации и дифференцировки иммунорегулярных субпопуляций лимфоцитов, активирует цитолитические и фагоцитарные реакции в организме, предотвращает развитие явлений иммунодепрессии. При внутримышечном введении иммунобиологические эффекты сохраняются в течение нескольких суток.

Лечение проводится в виде внутримышечных инъекций по 10 000 МЕ первые 5 инъекций через день и еще 3—5 инъекций с интервалом в 3—4 дня; на курс до 10 ампул.

При длительнотекущем воспалительном процессе показано назначение человеческого иммуноглобулина с антигерпесвирусной активностью.

В МОНИИАГ с успехом применяется генно-инженерный препарат «Виферон» производства НИИ им. Н.Ф. Гамалея. Лечение заключается в ректальном введении свечей, содержащих 500 МЕ интерферона. Применение во время беременности позволяет добиться не только повышения интерферонового статуса, но и элиминации возбудителя [Тареева Т.Г., 1996].

Для предотвращения заражения плода во время родов беременным с острым герпетическим поражением половых органов делают кесарево сечение.

Активная первичная урогенитальная инфекция, возникшая во время беременности, не является показанием к ее прерыванию, так как заражение через плаценту бывает редко.

Цитомегалия

Возбудитель заболевания (Cytomegalovirus hominis) относится к семейству вируса герпеса. Под воздействием вируса нормальные клетки превращаются в цитомегалические, диаметр которых достигает 25—40 мкм.

Источником инфекции является больной человек. Заражение происходит половым путем. Кроме этого, доказана возможность внутриутробного заражения (трансплацентарно и интранатально, при прохождении ребенка через родовые пути), при переливании крови и трансплантации органов.

В настоящее время установлено, что цитомегалия достаточно широко распространена: у 50—80 % взрослых людей находят специфические антитела. Цитомегаловирус может длительное время находиться в организме человека (латентная инфекция). На наличие бессимптомного носительства указывают значительная редкость клинически выраженных случаев цитомегалии,

высокий процент лиц — носителей антител. Вирус может длительно персистировать в различных органах, при этом отмечается латентный период болезни или хроническая форма.

Клиническая картина. Цитомегалия может быть острой и хронической, болезнь протекает как бессимптомно, так и в виде очень тяжелой формы с развитием интоксикации и заканчивается летально. После пересадки органов чаще развивается генерализованная форма инфекции, что обусловлено влиянием иммунодепрессивной терапии.

При попадании на половые органы вирус цитомегалии становится причиной развития вульвовагинита, кольпита, цервицита, эндометрита, аднексита, которые протекают субклинически, носят хронический характер. Пациенты редко предъявляют какие-либо жалобы со стороны половых органов. В то же время цитомегалия вызывает ряд серьезных осложнений беременности: самопроизвольный аборт, преждевременные роды, приращение плаценты, преждевременную отслойку плаценты и др. У новорожденных, внутриутробно инфицированных вирусом цитомегалии, заболевание протекает остро, сопровождается тяжелым поражением многих внутренних органов, головного и костного мозга. Часто развиваются геморрагический синдром, анемия, гепатит.

Диагностика цитомегалии основывается на данных лабораторных исследований. Долгое время диагноз цитомегалии ставили исключительно патоморфологи. В настоящее время имеются цитологические, культуральные и серологические методы диагностики. Характерные «цитомегалические» клетки обнаруживают путем окраски мазков азур-эозином, гематоксилин-эозином и по Паппенгейму. Материалом для исследования служит содержимое цервикального канала.

Лечение. Этиотропное лечение цитомегалии отсутствует. Не доказана терапевтическая эффективность интерферона. При обнаружении вируса цитомегалии во время беременности ее необходимо прервать из-за высокой степени риска внутриутробного инфицирования.

Папилломовирусная инфекция

Половые бородавки (кондиломы), которые были известны еще в античном мире, длительное время считали следствием неспецифических раздражающих факторов, а также венерических заболеваний. T.J. Barret и соавт. (1954) были первыми, представившими убедительные данные о передаче заболевания половым путем. Вместе с тем не исключается и возможность неполового заражения через предметы домашнего обихода, прежде всего личного туалета.

A.E. Dunn и N.M. Ogilvie (1968) впервые показали наличие вирусных частиц в «половых» бородавках, что применительно к вульгарным бородавкам было сделано еще раньше.

В течение многих лет существовало мнение, что вульгарные бородавки и остроконечные кондиломы вызываются одним и тем же папилломовирусом, а различия в клиническом течении и морфологической картине связаны с особенностями их локализации. Данная концепция была пересмотрена после того, как было установлено, что папилломовирусы человека, относящиеся к семейству паповавирусов, представляют собой гетерогенную группу ДНК-вирусов. В настоящее время благодаря применению иммуногистохимических методов, молекулярной гибридизации, энзиматического анализа и других выделено более 60 различных генотипов вируса, среди которых почти 30 были идентифицированы в кондиломатозных, предраковых и раковых поражениях вульвы, влагалища и шейки матки.

Во второй половине 70-х годов взгляды на кондиломатозные поражения шейки матки существенно изменились. Наряду с общеизвестной классической формой — остроконечными кондиломами (папиллярный или экзофитный тип), в шейке матки были идентифицированы [Meisels A., Furtin R., 1976, 1977; Purova E., Savia E., 1977] еще 2 вида папилломовирусных поражений: «плоская» и эндофитная кондиломы (интраэпителиальный и инвертированный типы). Последний тип, а именно эндофитная кондилома, встречается редко. Среди кондиломатозных поражений шейки матки преобладают плоские кондиломы. Возможно развитие всех 3 видов папилломовирусных поражений и во влагалище.

Согласно данным литературы, начиная с 70-х годов отмечается постепенный рост частоты кондиломатозных поражений, притом плоские кондиломы шейки матки наблюдаются почти исключительно у молодых женщин.

Клиническая картина. Инкубационный период при папилломовирусном инфицировании колеблется от 1 до 9 мес, составляя в среднем 3 мес. Остроконечные кондиломы в основном имеют вид одиночных или множественных мелких (иногда крупных, гигантских размеров) папиллярного вида образований бледно-розового цвета на короткой ножке и напоминают бородавку, ягоду малины, цветную капусту или петушиный гребень. В зависимости от локализации (наружные половые органы, влагалище, шейка матки) остроконечные кондиломы могут быть телесного или интенсивно-красного цвета, при мацерации — белесоватого. Подвергаясь изъязвлению, они выделяют жидкость с неприятным, зловонным запахом. Гигантские кондиломы могут симметрично располагаться на больших и малых половых губах, захватывать всю половую щель, переходить на бедренно-паховые складки. Изредка они располагаются на промежности, между ягодицами, а также изолированно вокруг заднего прохода с переходом на слизистую оболочку его сфинктера. Обширные кондиломы в виде муфты могут локализоваться вокруг мочеиспускательного канала.

В начальный период формирования остроконечных кондилом симптомы часто отсутствуют, и лишь только при быстром их росте больные обращаются за помощью к врачу. Появление значительных выделений вызывает мацерацию, изъязвление кондилом и кожи, что приводит к появлению зуда и жжения. При кондиломах крупных и гигантских размеров пациенты с трудом передвигаются.

Диагноз остроконечных кондилом ставится на основании характерной клинической картины и обычно не вызывает трудностей благодаря их внешнему виду. Остроконечные кондиломы следует отличать от широких кондилом, являющихся проявлением вторичного сифилиса. В отличие от остроконечных кондилом они имеют широкое основание, плотные, не кровоточат. В сомнительных случаях необходимо исследовать отделяемое для выявления бледной трепонемы и провести серологические реакции на наличие сифилиса.

Диагноз плоских и эндофитных кондилом на основании внешнего осмотра поставить очень трудно. В этой связи необходимо использовать дополнительные методы исследования.

Папилломовирусные поражения влагалища и шейки матки можно исследовать с помощью кольпоскопии. Характерную кольпоскопическую картину имеют классические остроконечные кондиломы. Поражение представляет собой белесые эпителиальные формирования с пальцеобразными выростами, придающими образованию неправильную форму. Наиболее важным диагностическим критерием служит наличие правильной капиллярной сети в этих выростах, которая выявляется после обработки места поражения 3 % раствором уксусной кислоты.

Диагностические трудности возникают в ранних стадиях заболевания, когда поражение имеет небольшие размеры или вид шероховатой поверхности. При этом капиллярной сети не наблюдается, видны лишь расширенные сосуды в виде точек. Подобная кольпоскопическая картина имеет сходство с таковой при дисплазии и преинвазивной карциноме (в зарубежной литературе в отношении последних поражений употребляется термин «цервикальная интраэпителиальная неоплазия»), однако шероховатость поверхности позволяет заподозрить ранние стадии развития остроконечных кондилом.

Характерные кольпоскопические признаки, позволяющие диагностировать плоские и инвертированные кондиломы, отсутствуют. При плоской кондиломе на влагалищной части шейки матки преимущественно отмечается эктопия с участками лейкоплакии, отличающимися белесым цветом после обработки раствором уксусной кислоты, в основном лишенные сосудистого рисунка (редко — в виде «мозаики» и множества мелких ярко-красных точек) или эктопия с зоной превращения без каких-либо специфических особенностей. Согласно некоторым данным литературы, кольпоскопическая картина при плоских и

инвертированных кондиломах практически не отличается от наблюдаемой при цервикальной интраэпителиальной неоплазии. Следует, однако, отметить их нередкое сочетание, особенно плоской кондиломы и слабой или умеренной дисплазии. В плоских кондиломах преимущественно определяются папилломовирусы типов 6, 10, 11, 16, в раковых образованиях — 16 и 18. Таким образом, при обоих поражениях выявляются папилломовирусы с высоким онкогенным потенциалом.

В настоящее время продолжаются поиски патогномоничных кольпоскопических признаков цервикальной папилломовирусной инфекции и отличительных особенностей слабых поражений от цервикальной интраэпителиальной неоплазии II—III степени тяжести.

В разное время были созданы специальные кольпоскопические схемы для наиболее полной оценки кольпоскопической картины. В 1960 г. такую схему предложил H. Coppleson. В 1976 г. A. Stafl предложил описывать кольпоскопическую картину с учетом 4 признаков: структура поверхности, цвет, интеркапиллярное расстояние, границы повреждения. Однако эти схемы имели ряд недостатков, и в 1984 г. P. Reid предложил схему, в которой учитывалось широкое распространение папилломовирусной инфекции. Автор рекомендовал учитывать следующие признаки кольпоскопической картины: форма периферического края, цвет эпителия, сосудистый рисунок, реакция на обработку раствором Люголя.

Изучая кольпоскопические картины неосложненного кондиломатоза, мы установили, что они могут быть представлены бесчисленным множеством морфологических маркеров, что согласуется с данными многих авторов. В нашем исследовании отмечены следующие кольпоскопические картины неосложненного кондиломатоза: плоский уксусно-белый эпителий — 46,4 %, микропапиллярный белый эпителий — 6,4 %, пунктация — 46,4 %, мозаика — 35,7 %, лейкоплакия — 6,1 %, немые йоднегативные участки — 10,7 %; атипичные сосуды — 5,7 %. У большинства больных наблюдались сочетания различных видов атипичного эпителия. Следует отметить, что при неосложненном кондиломатозе после аппликации 3 % раствором уксусной кислоты участки поражения папилломовирусной инфекцией приобретают полупрозрачный блестящий белый цвет (при цервикальной интраэпителиальной неоплазии III степени участки бывают непрозрачные, тусклого белого цвета). Часто при папилломовирусной инфекции резко выражена структурность капилляров, но они отличаются от атипичных сосудов одинаковым размером и строгой вертикальной и(или) горизонтальной направленностью. При вертикальной ориентации выявляется пунктация, при горизонтальной — мозаичный рисунок, часто эти структуры переплетаются. Для кондиломатозных поражений характерна обширная зона поражения, которая распростра-

няется за пределы зоны трансформации. Иногда поверхность поражения не плоская, а микропапиллярная или с широкими сосудистыми микроизвилинами, которые могут включать одинаковые, нерасширенные капилляры. При нанесении раствора Люголя кондиломатозные поражения могут частично «прокрашиваться».

Таким образом, при определенном опыте кольпоскопического исследования можно выделять участки, подозрительные на папилломовирусную инфекцию, тяжелую дисплазию и малигнизацию, что необходимо для прицельной биопсии. Тем не менее при постановке окончательного диагноза должны использоваться дополнительные методы.

Для диагностики папилломовирусной инфекции, в частности плоской кондиломы, большое значение имеют цитологическое и гистологическое исследование ткани, удаленной при прицельной биопсии. При цитологическом исследовании в мазках обнаруживают койлоциты, представляющие собой клетки плоского эпителия промежуточного и поверхностного типов с обширным перинуклеарным просветлением, узким ободком сохранившейся по периферии цитоплазмы с амфефильными свойствами (при окраске по Папаниколау) и ядрами с дистрофическими изменениями и как бы «подвешенными» в пустоте, а также дискератоциты (изолированно расположенные или слущивающиеся в виде агрегатов), являющиеся клетками плоского эпителия с увеличенным гиперхромным или пикнотичным ядром и оранжевофильной цитоплазмой. Оба типа клеток могут быть многоядерными.

Согласно полученным нами данным, при цитологическом исследовании гиперкератоз диагностирован в 53 % случаев, паракератоз — в 28 %, пролиферация цилиндрического эпителия — в 50 %, гиперплазия резервных клеток — в 11 %, дискариоз — в 7 %, койлоцитоз — в 48 %. Чаще эти признаки наблюдаются в сочетании. Обращает на себя внимание тот факт, что основной цитологический признак «койлоцитоз» выявлен в мазках только у 48 % больных при гистологически подтвержденном кондиломатозном поражении. Возможно, это связано с недостатком цитологического метода, при котором в мазок попадают чаше всего поверхностные клетки плоского эпителия, а койлоцитатипия может наблюдаться в более глубоких слоях многослойного плоского эпителия.

При гистологическом исследовании классические остроконечные кондиломы характеризуются папилломатозом, акантозом, удлинением и расширением сосочков, паракератозом и наличием койлоцитов. Плоские кондиломы (рис. 7) располагаются в многослойном плоском эпителии с акантозом. Обычно наблюдается четкое разделение между неизмененным базальным и парабазальным слоями и более поверхностно расположенными слоями эпителия, содержащими койлоциты. Иногда в поверх-

ностных отделах поражения имеется слой различной толщины дискератоцитов с пикнотичными ядрами и другими изменениями дистрофического характера. Б.И. Железнов и соавт. (1989) на основании электронно-микроскопического исследования плоских кондилом установили постепенное нарастание ядерных и цитоплазматических изменений в направлении поверхностного слоя многослойного плоского эпителия. Эндофитная кондилома (инвертированный тип), которая встречается редко, отличается тенденцией к росту в направлении прилежащей стромы и распространением в железы. Нельзя не согласиться с указаниями, что в отношении плоской кондиломы более корректным является термин «некондиломатозная цервикальная папилломовирусная инфекция». Однако термин «плоская кондилома» достаточно широко используется как в клинической, так и патологоанатомической практике.

Многие аспекты плоских и эндофитных кондилом изучены недостаточно. Имеется ряд разрозненных данных, предполагающих связь между папилломовирусной инфекцией и развитием плоскоклеточной карциномы. Об этом свидетельствуют эксперименты на животных, нередкое сочетание кондиломатозных поражений и цервикальной интраэпителиальной неоплазии (дисплазия и преинвазивная карцинома), микроинвазивного рака, а также эпидемиологические данные. Согласно данным литературы, при верифицировании гистологических препаратов многие случаи, диагностированные как легкая или умеренная дисплазия, в действительности представляли собой плоские кондиломы. Больные с плоскими кондиломами в среднем моложе, чем больные с цервикальной интраэпителиальной неоплазией и инвазивным раком шейки матки. Приведенные данные указывают на необходимость онкологической настороженности в отношении папилломовирусных поражений, дальнейшего накопления фактического материала, касающегося течения патологического процесса и его исхода.

В связи с вышеизложенным, кондиломы всегда удаляют независимо от их типа, локализации и размеров, тем более, что самопроизвольное излечение никогда не наступает, а доброкачественно протекающие остроконечные кондиломы в редких случаях могут перерождаться в карциному. Удаленные кондиломы необходимо подвергнуть гистологическому исследованию для исключения сочетания с предраковым поражением и возможности злокачественной трансформации.

Л е ч е н и е. В зависимости от локализации и размеров кондилом существует несколько способов лечения. При расположении кондилом на наружных половых органах и во влагалище производится удаление их с помощью ножниц или скальпеля под местной анестезией, после удаления кондилом на раневую поверхность накладывают давящую повязку на 5—6 дней. Однако хирургические методы, в том числе радикального характе-

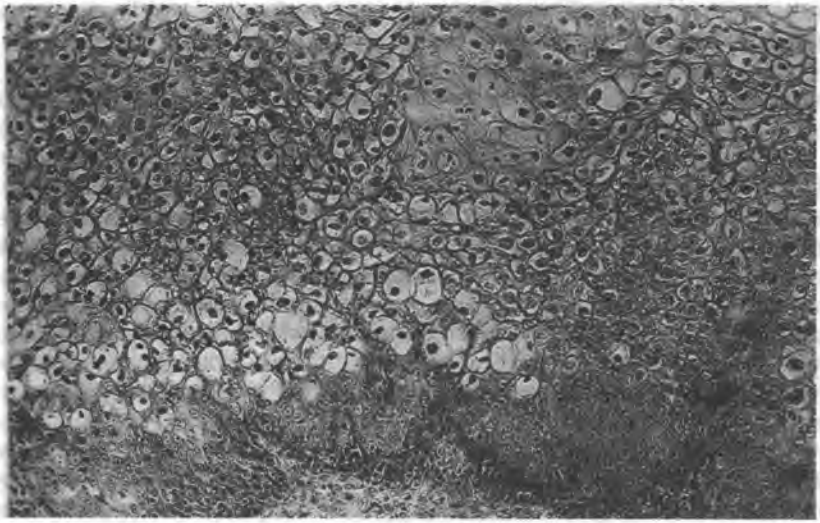

Рис. 7. Плоская кондилома.

ра, подчас не приводят к желаемому эффекту, нередко наблюдаются рецидивы. Имеются указания о лечении кондилом шейки матки с использованием диатермокоагуляции и криохирургического метода.

При невозможности хирургического лечения кондилом применяют подофиллин (цитостатический препарат): салфетку, смоченную спиртовым раствором подофиллина (подофиллина — 20 г, спирта этилового 70 % — 70 мл, коллодия — 10 г), прикладывают к кондиломам вначале на 3 ч, затем время его применения увеличивают до 24 ч. Лечение повторяют 1—2 раза в неделю, пока кондиломы не исчезнут. Следует иметь в виду, что подофиллин является высокотоксичным препаратом и при его передозировке может наступить смерть. Не следует назначать подофиллин беременным, так как при лечении этим препаратом погибает плод [Shaniberlain M. et al., 1972]. Таким образом, как местные, так и общие побочные эффекты подофиллина ограничивают его применение.

Разноречивы сведения о лечении кондиломатозных поражений противораковыми химиотерапевтическими препаратами, включая блеомицин и 5-фторурацил.

Начиная с 70-х годов для лечения больных с папилломовирусной инфекцией нижних отделов половой системы стали использовать (с высоким терапевтическим эффектом) CO_2-лазер. Предварительно профилактически назначается метронидазол, доксициклин, нистатин, иммуномодуляторы. У женщин с регулярным менструальным циклом воздействие CO_2-лазером на пораженные участки осуществляют непосредственно после окончания мен-

струации. Преимущества этого метода состоят в быстром и полном заживлении раневой поверхности без образования рубца, безопасности при применении во время беременности.

Контагиозный моллюск

Возбудитель болезни — вирус контагиозного моллюска. Вирус обладает цитопатическим действием на клетки культур ткани человека. Контагиозный моллюск передается преимущественно половым путем.

Клиническая картина. Инкубационный период длится от 14—25 дней до нескольких месяцев. Клиническая картина заболевания очень характерна. На неизмененной коже наружных половых органов, нижней части живота, внутренней поверхности бедер появляются узелки величиной от булавочной головки до чечевицы и более, плотной консистенции, безболезненные, полушаровидной или слегка уплощенной формы, телесного цвета или бледно-розовые. Они могут быть единичными или множественными. Субъективные ощущения, как правило, отсутствуют.

В центре узелков, особенно крупных, имеется пупкообразное вдавление с маленьким отверстием. При надавливании на узелок из него выделяется белая кашицеобразная масса, содержащая овоидные тельца, получившие название моллюсковых.

Заболевание протекает хронически, иногда в течение нескольких месяцев. Без лечения узелки могут существовать 2—3 мес, после чего самопроизвольно исчезают.

Диагностика контагиозного моллюска основывается на клинической картине болезни и данных лабораторного исследования. При макроскопическом исследовании содержимого узелков обнаруживают ороговевшие клетки эпидермиса и большое количество своеобразных, типичных для этого заболевания овоидных (моллюсковых) телец.

Лечение. При наличии контагиозного моллюска выскабливают содержимое узелков острой ложечкой, после чего очаг смазывают 5 % спиртовым раствором йода. В ряде случаев рекомендуют удалить элементы с помощью диатермокоагуляции.

Смешанные урогенитальные инфекции

Заболевания, передаваемые половым путем, часто бывают обусловлены смешанными инфекциями. Наибольшее значение при этом имеет сочетанное инфицирование, в котором участвуют патогенные микроорганизмы, и тот суммарный результат, который будет получен от данной ассоциации при ее взаимодействии (синергизм, антагонизм и т.д.).

Часто встречается гонорейно-трихомонадная инфекция (до 60 % женщин, больных гонореей). В последние годы стала

часто встречаться смешанная гонорейно-кандидозная инфекция, которую обнаруживают у 19,8—30 % обследуемых. Инфицирование трихомонадами и кандидами наблюдали у 22 % женщин, страдающих трихомонозом. Одновременное инфицирование гонококками, трихомонадами и кандидами отмечается у 10,9 % больных с урогенитальной инфекцией.

Наибольшее значение для современной гинекологической практики имеет смешанная хламидийная инфекция с гонококками, трихомонадами, кандидами, микоплазмами. Подобные сочетания (двух и более инфектов) имеют место у ⅔ больных хламидиозом.

Нередко встречается сочетанное инфицирование половых органов бледной трепонемой и другими возбудителями урогенитальных заболеваний специфического характера.

Клиническая картина. Смешанная урогенитальная инфекция влияет на течение заболевания, затрудняет диагностику, способствует появлению более тяжелых осложнений и более частых рецидивов, чем при поражениях, вызванных моноинфекцией. Например, при одновременном заражении гонореей и трихомонозом удлиняется инкубационный период гонореи, вследствие чего пациенты длительное время остаются без соответствующего лечения: изменяется клиническая картина обоих заболеваний, удлиняется их течение, затрудняется клиническая и лабораторная диагностика.

Большую опасность представляет смешанная хламидийно-гонококковая инфекция, которая редко диагностируется, маскируясь под диагнозом гонореи, а также смешанных инфекций.

Лечение. Очень важно выявить характер взаимодействия возбудителей, определить наиболее эффективные и научно обоснованные методы лечения.

Так, установлено, что гонококки, поглощенные трихомонадами при смешанной гонорейно-трихомонадной инфекции, сохраняют свои жизненные функции в организме простейшего, предохраняющего его от воздействия этиотропной терапии, и после проведения антитрихомонадного лечения происходит их активация за счет высвобождения из трихомонад. Это привело к разработке научно обоснованной этиопатогенетической терапии трихомонадно-гонококковой инфекции, заключающейся в строго последовательном лечении — сначала трихомоноза, затем гонореи.

При изучении взаимодействия хламидий и трихомонад установили иной характер взаимоотношения между ними. Хламидии после поглощения трихомонадами не размножаются и, претерпевая структурные изменения, быстро теряют свою жизнеспособность. Одновременно выявляются дегенеративные изменения и у трихомонад.

Сложность лечения больных при смешанных инфекциях заключается в том, что различные микроорганизмы обладают раз-

ной чувствительностью к антибиотикам, или вообще не чувствительны к ним (трихомонады, вирусы). Поэтому так важно своевременно выявить всех возбудителей заболевания и проводить комплексную этиотропную терапию, учитывая их чувствительность к антибиотикам. В то же время необходимо учитывать и взаимодействие антибиотиков, добиваясь сочетания препаратов с синергическим, а не антагонистическим действием.

ВИЧ-инфекция

Инфекция, вызываемая вирусом иммунодефицита человека (ВИЧ), в результате действия которого у зараженного развивается синдром приобретенного иммунодефицита (СПИД) или подострый энцефалит, с начала 80-х годов быстро распространяется среди населения всего мира. С развитием эпидемии увеличивается доля женщин среди зараженных ВИЧ контингентов.

Особенностью ВИЧ-инфекции является длительный, до десятилетий малосимптомный или бессимптомный период, во время которого полностью сохраняется половая и генеративная функция женщин. В этот период зараженная женщина может стать источником инфекции для половых партнеров, плода, а также медицинского персонала.

С развитием клинической симптоматики иммунодефицита у зараженных женщин возникает ряд специфических гинекологических проявлений, которые имеют как диагностическое значение, так и требуют специфической терапевтической тактики.

Первые сообщения о СПИДе появились в начале 80-х годов, когда у мужчин-гомосексуалистов на фоне иммунодефицита стали регистрироваться саркома Капоши и пневмоцистная пневмония. Позднее заболевание обнаруживали у лиц с гемофилией, наркоманов, реципиентов крови, а затем у половых партнеров и детей лиц, принадлежащих к вышеперечисленным группам. В 1983 г. был открыт возбудитель СПИДа (получивший позднее название ВИЧ). Было установлено, что вирус передается половым путем и с кровью (при переливании), а также внутриутробно у ВИЧ-инфицированных женщин.

Преобладание в США среди больных СПИДом мужчин-гомосексуалистов и лиц с гемофилией привело к тому, что роль женщин в эпидемиологии ВИЧ-инфекции значительное время недооценивалась. Однако вскоре выяснилось, что в Африке, где относительно мало гомосексуалистов, а больные гемофилией погибают в раннем возрасте, пропорциональная доля больных женщин равна, а иногда превосходит долю мужчин.

На январь 1994 г. в России зарегистрировано более 90 случаев ВИЧ-инфицированных женщин, что составило 45 % зараженных взрослых. При этом общее число зараженных, выявленных в России, составило свыше 715 из 10 млн тестированных граждан (10 % от предполагаемого числа инфицированных) и воз-

растает ежегодно в 4 раза, что заставляет ожидать в ближайшие годы резкого увеличения числа инфицированных ВИЧ среди женщин, нуждающихся в акушерско-гинекологической помощи. Эти тенденции требуют повышенной настороженности акушеров и гинекологов относительно ВИЧ-инфекции, ее диагностики, оказания квалифицированной помощи больным и зараженным, проведения противоэпидемических мероприятий, строгого соблюдения правил безопасности в акушерско-гинекологических учреждениях.

Необходимо учесть, что тест-системы, применяемые для иммуноферментного анализа, дают ложноположительные результаты с сыворотками крови беременных приблизительно в 0,1—1 % случаев, а это в 260 раз чаще, чем выявление положительных результатов. Ложноотрицательные результаты встречаются в 1—7 % случаев и зависят от чувствительности тест-систем.

Этиология и патогенез. Возбудитель инфекции относится к семейству ретровирусов, характеризующемуся наличием фермента обратной транскриптазы (ретро-), подсемейству медленных вирусов (лентивирусов). Это РНК-содержащий вирус, который при помощи фермента обратной транскриптазы строит себе ДНК и встраивается в геном клетки. Пораженная клетка, таким образом, начинает репродуцировать вирус пока не погибнет, а вирионы поражают новые клетки.

На поверхности вируса находится специфический антиген с молекулярной массой 120 кДа, имеющий сходство с белковым маркером СД-4 Т-лимфоцитов-хелперов. Первоначально вирус захватывается лимфоцитами (натуральными киллерами) и моноцитами крови, а также фиксированными макрофагами ретикулоэндотелиальной системы, к которым относятся макрофаги тимуса, лимфатических узлов, альвеол легких, селезенки, костного мозга, звездчатые ретикулоциты печени, клетки Лангерганса, а также не имеющие маркер СД-4 клетки мозга (нейроглия) и хромаффинные клетки кишечника. Зараженные клетки «выставляют» на своей поверхности маркер вируса, с которым вступает во взаимодействие СД-4 незараженных Т-лимфоцитов, что приводит к образованию гигантских симпластов. Это одно из звеньев патогенеза, приводящих к прогрессированию процесса и уменьшению абсолютного количества лимфоцитов, т.е. к ослабеванию клеточного звена иммунитета. Гуморальное звено иммунитета остается нормальным или даже компенсаторно усиленным вследствие гиперактивации В-лимфоцитов вирусными антигенами и иммунными комплексами. Однако вырабатываемые антитела поликлональны и функционально непригодны. Иммунный ответ на условно-патогенную микрофлору организуется в клеточном звене иммунитета на высоком уровне дифференцировки всех этапов. Выпадение одного звена, а именно Т-лимфоцитов-хелперов, функциональная роль которых многообразна, приводит к ослаблению напряженности иммунитета, со-

ответственно активируется условно-патогенная флора и развиваются генерализованные процессы, не поддающиеся лечению и приводящие к летальному исходу. Смерть может наступить и от энцефалита вследствие поражения вирусом нейроглии, и от истощения (слим) в результате поражения ВИЧ кишечника еще до развития специфического иммунодефицита. Специфические и неспецифические воспалительные заболевания женских половых органов вызывают значительные изменения в иммунной системе. При неспецифических заболеваниях снижается фагоцитарная активность лейкоцитов, титр комплемента, при специфических — угнетено клеточное звено иммунитета, увеличивается количество иммуноглобулинов класса М, снижается уровень иммуноглобулинов класса А и G. Начало, течение, исход ВИЧ-инфекции зависят от глубины иммунных сдвигов в женском организме, которые возникают в период беременности, климактерический и подростковый периоды, обусловливая специфику заболевания среди женщин.

Вирусы этого семейства неустойчивы во внешней среде, хотя по некоторым показателям превышают устойчивость других ретровирусов. Вирус погибает при кипячении мгновенно, при температуре 50 °С — в течение 30 мин, при высушивании ВИЧ сохраняет патогенные свойства в течение 4—6 дней при температуре 22 °С, к УФО малочувствителен, при замораживании сохраняет свои свойства. Поскольку вирус покрыт белково-липидной оболочкой, то погибает мгновенно при воздействии поверхностно-активных веществ: спирта, эфира, ацетона. Полная инактивация происходит при воздействии 3 % раствора перекиси водорода, 3 % раствора хлорамина. Таким образом, вирус иммунодефицита высокочувствителен ко многим препаратам, применяемым в повседневной практике для дезинфекции.

Вирус в пораженном организме обнаруживается преимущественно в крови и в лимфоидной ткани, а выделяется в достаточных для заражения количествах только со спермой и выделениями женских половых путей. Передача вируса происходит половым путем; при переливании зараженной крови или ее продуктов и пересадке органов; парентеральным путем при пользовании инструментами, контаминированными ВИЧ; от матери к ребенку в перинатальном периоде. Заражение происходит при проникновении ВИЧ через поврежденные покровы. Передача ВИЧ от зараженного полового партнера здоровому наблюдается за год половых контактов примерно в 20—25 % случаев, причем женщины заражают мужчин в 3 раза реже, чем мужчины женщин. Описаны случаи передачи ВИЧ при искусственном оплодотворении женщины спермой зараженного донора. Зараженными оказались и дети. По данным ВОЗ, переливание зараженной крови обусловливает практически в 100 % случаев заражение реципиентов. Внутривенная инъекция контаминированными инфицированной кровью шприцами и иглами грозит переда-

чей ВИЧ в 10—30 % случаев, случайные уколы и порезы медицинских работников зараженным инструментарием приводят к заражению в 0,5 % случаев, от зараженной матери к ребенку во время беременности, родов, грудного вскармливания — от 8 до 38 % случаев. Удельная частота передачи ВИЧ через плаценту, в момент прохождения родовых путей и при грудном вскармливании не установлена. Возможна передача от зараженного ребенка матери при грудном вскармливании.

Клиническая картина. В период от 2 нед до 3 мес после заражения у 20—60 % инфицированных развивается острое заболевание, протекающее с лихорадкой, увеличением лимфатических узлов, печени, селезенки, фарингитом, расстройством стула, сыпью, в ряде случаев с явлениями энцефалита и серозного менингита. У женщин острое заболевание ВИЧ-инфекцией проявляется в 96 % случаев кандидозом влагалища, в 33 % случаев генитальным герпесом. Эти симптомы могут быть выражены в разной степени у разных больных и длятся от 1 до 2 мес, а затем проходят. В последующий период болезни, продолжающейся много лет, у 70—90 % зараженных определяется только увеличение лимфатических узлов разных групп. Патогномоничным является увеличение локтевых и заднешейных лимфатических узлов. По мере снижения иммунной защиты начинают возникать заболевания, указывающие на развитие иммунодефицита: кандидозы, пиодермии, герпетические поражения и т.п. Все эти процессы склонны к рецидивированию и с каждым новым рецидивом протекают все тяжелее. В финальной стадии болезни развиваются заболевания, которые называют индикаторными для СПИДа: эзофагит, вызванный грибами рода Candida; трахеит; криптококкоз внелегочный; криптоспоридиоз с диареей более 1 мес; цитомегаловирусное поражение других органов, кроме печени, селезенки или лимфатических узлов; вызванные вирусом простого герпеса язвы, не заживающие более месяца; бронхит, пневмония, эзофагит; саркома Капоши; лимфома мозга; легочная лимфоидная гиперплазия; пневмоцистная пневмония; интерстициальный пневмонит у детей, прогрессивная многоочаговая лейкоэнцефалопатия; токсоплазмоз мозга; микобактериоз вне легких, кожи и лимфатических узлов. Перечисленные заболевания при отсутствии у больных других факторов, вызывающих иммунодефицит (кортикостероидная терапия, иммунодепрессивная терапия, лимфогранулематоз и лимфопролиферативные заболевания, врожденный иммунодефицит, дистрофический иммунодефицит), сами по себе являются достоверным признаком финальной стадии ВИЧ-инфекции (термин «СПИД» в настоящее время считается устаревшим). У части больных ВИЧ-инфекция протекает в форме подострого энцефалита, прогрессирующего от нарушения памяти к очаговой симптоматике и полному маразму.

Подозрительными на ВИЧ-инфекцию являются рецидивирующие и затяжные бактериальные инфекции (сепсис, пневмо-

ния, менингит, абсцессы внутренних органов, инфекция костного мозга), диссеминированные кокцидиомикозы и гистоплазмоз, изоспориаз с диареей длительностью более 1 мес, трихомонадный сепсис и другие заболевания, развивающиеся на фоне подавления иммунитета.

Лабораторная диагностика ВИЧ-инфекции основана в настоящее время на обнаружении антител к ВИЧ. Антитела появляются у зараженных в период от 3 нед до 6 мес от момента заражения. С помощью современных иммуноферментных методик, применяемых в России, выявляют 93—99 % зараженных. Первичное исследование проводится иммуноферментным методом. По отношению к лицам, сыворотки крови которых положительно реагируют в иммунном блотинге или дают сомнительную реакцию, применяют противоэпидемические мероприятия.

В ограниченных масштабах для диагностики ВИЧ-инфекции могут быть использованы методы обнаружения вируса, однако они требуют длительного (до 2 мес) времени исследования.

Среди лабораторных показателей подозрительными на ВИЧ-инфекцию могут быть лимфопения и гипергаммаглобулинемия, анемия, тромбоцитопения, резко повышенная СОЭ.

Необходимо помнить, что бывают два ложноотрицательных периода, при которых тестирование будет отрицательным, а в крови зараженных отмечается большое количество вирионов. Это период инкубации, когда титр антител еще низкий и тест-системы их не выявляют, и терминальный период, когда антител также очень мало, а вирусов в крови значительное количество. В этих случаях, если есть клинические проявления, анализ следует повторить.

Генитальные проявления ВИЧ-инфекции. Из всех женщин, состоящих на учете в Центре по борьбе со СПИДом, 96 % обращались за медицинской помощью в женские консультации. Причины обращения были различными, но по частоте превалировали воспалительные заболевания, вызванные грибами — 96 %, паразитами — 41 %, вирусами — 66 %. У 4 женщин из 5 обнаружена эрозия шейки матки. 19 % женщин обращались по поводу дисменореи, 13 % — по поводу аменореи.

Заболевания половой системы у женщин с ВИЧ-инфекцией, особенно в стадиях с клиническими проявлениями болезни, встречаются в 100 % случаев как локальные проявления оппортунистических заболеваний.

Наряду с локальными проявлениями на слизистых оболочках гениталий, характерными для ВИЧ-инфекции, имеют место также неспецифические воспалительные заболевания женской половой сферы, венерические болезни.

К локальным проявлениям на слизистых оболочках гениталий относятся следующие рецидивирующие процессы:

1) кандидозы влагалища с выраженной клинической картиной, а не кандидоносительство;

2) вирусная герпетическая инфекция аногенитальной области;

3) кондиломы аногенитальной области, дисплазии слизистой оболочки шейки матки, вызванные вирусом папилломы человека;

4) контагиозный моллюск наружных половых органов и пограничных участков кожи бедер и живота.

Частота и виды неспецифических воспалительных заболеваний гениталий у ВИЧ-инфицированных женщин не отличаются от таковых у обычного контингента больных, наблюдаемых в женских консультациях.

Что касается венерических заболеваний, особенно тех, при которых имеются изъязвление на слизистых оболочках гениталий, то они, как правило, сопровождают ВИЧ-инфекцию и способствуют заражению и распространению заболевания среди женщин, заразившихся половым путем. Сифилис, трихомоноз, гонорея, хламидиоз и мягкий шанкр всегда сопровождают ВИЧ-инфекцию с частотой, характеризующей распространение этих болезней среди социальных групп, к которым принадлежит пациентка.

Нарушения менструального цикла всегда встречаются в терминальной стадии ВИЧ-инфекции и характеризуются опсоменореей, сочетающейся с олигоменореей, вплоть до аменореи.

Течение беременности, родов и послеродового периода у ВИЧ-инфицированных женщин. Несмотря на то что имеющихся данных о влиянии ВИЧ-инфекции на течение беременности недостаточно для окончательных заключений, ряд исследователей считают, что у инфицированных ВИЧ женщин увеличивается число случаев спонтанных абортов и гибели плода. В то же время описан ряд случаев, когда беременность провоцировала быстрое развитие СПИДа у инфицированных женщин, ранее чувствовавших себя удовлетворительно.

Одна из особенностей течения беременности у ВИЧ-инфицированных женщин — стойкая анемия, резистентная к традиционной терапии, поддающаяся коррекции только при проведении гемотрансфузий.

Патология в родах не отличается от таковой у здоровых женщин. Продолжительность родов, как общая, так и по периодам, несколько короче, чем у здоровых женщин — в среднем 5—6 ч.

Несколько повышена кровопотеря в раннем послеродовом периоде за счет тромбоцитопении и нарушения коагуляционных свойств крови.

Послеродовые септические заболевания встречаются не намного чаще, так как при инфекции, вызываемой ВИЧ, страдает клеточное звено иммунитета, а не гуморальное.

Физиологическая иммуносупрессия у беременных выражается в снижении содержания Т-лимфоцитов-хелперов до 0,7—0,8^{9}/л крови. Длится она в течение 7 мес гестации. В этот пери-

од увеличивается чувствительность к вирусам простого герпеса, опоясывающего лишая, полиомиелита, краснухи, малярии, цитомегаловирусу, листериозу. Количество Т-лимфоцитов-хелперов возвращается к норме спустя 3—5 мес после родов.

У новорожденных в 100 % случаев определяются антитела к ВИЧ в крови, но это материнские антитела, которые исчезают к 6—8 мес жизни. Ребенок считается незараженным, если у него до 3 лет не будет лабораторных и клинических признаков ВИЧ-инфекции. Если ребенок инфицирован, то клинические признаки появляются на первом году жизни. Дети погибают в основном к 6 мес от энцефалопатии, у них отмечаются грубое отставание в развитии и дистрофия.

Оказание специализированной акушерской и гинекологической помощи женщинам с ВИЧ-инфекцией. Оказание специализированной акушерской и гинекологической помощи женщинам производится в гинекологических (хирургических) стационарах Центра (областного или регионального).

При получении подтверждения диагноза ВИЧ-инфекции женщина направляется в стационар Всероссийского или регионального Центра по борьбе со СПИДом, где производится соответствующий объем исследований и определяется тактика лечения.

Диспансерное наблюдение за пациенткой с ВИЧ-инфекцией осуществляется инфекционистом и акушером-гинекологом Центра, а также участковым гинекологом. В случае наличия эрозии шейки матки, внутриматочных контрацептивов обследование и наблюдение производится в обшеустановленном порядке.

Структура гинекологического отделения не отличается от таковой при оказании специализированной помощи женщинам с инфекционными заболеваниями. Стационар должен обеспечиваться круглосуточным наблюдением врача-инфекциониста и лабораторной службой. В региональных акушерско-гинекологических отделениях, областных и региональных больницах целесообразно обсервационный бокс снабдить дополнительно комплектами белья и инструментария только одноразового пользования. Комплект индивидуальной защиты для акушерской бригады (акушер, неонатолог, акушерка, сестра-анестезистка) должен обязательно включать щитки или очки для защиты глаз, нарукавники, длинные фартуки, бахилы, перчатки. Перед утилизацией обеззараживаются все материалы в пластмассовом бачке с 3 % раствором хлорамина. Для обработки материала и отмывки инструментария необходимо использовать два бачка.

Характерной особенностью лечения воспалительных заболеваний гениталий является строгое по показаниям назначение антибиотиков (с учетом сопротивляемости женского организма), сочетающееся с противомикозной и иммуномодулирующей терапией. Необходимо всегда помнить о том, что антибактериальные средства действуют как иммунодепрессанты. Антибакте-

риальная терапия должна назначаться с учетом чувствительности флоры к антибиотикам. На долечивание женщина выписывается под наблюдение участкового акушера-гинеколога с соответствующими рекомендациями Центра. Венерические заболевания, сопутствующие ВИЧ-инфекции, лечатся в соответствии с методическими рекомендациями. ВИЧ-инфицированные женщины являются контингентом, нуждающимся в контрацепции. Использование презерватива является единственным методом, который предупреждает заражение партнера. Если постоянный половой партнер заражен, то участковый акушер-гинеколог осуществляет подбор контрацептива и производит дальнейшее диспансерное наблюдение. Обследование производится в общеустановленном порядке (на сосудах с кровью должна быть маркировка, предупреждающая о ВИЧ-инфекции.)

В случае, если беременная женщина оказывается зараженной, на основании комплексного обследования дается оценка состояния здоровья и решается вопрос о допустимости сохранения беременности. Необходимо настроить женщину на прерывание беременности, учитывая риск внутриутробной передачи ВИЧ. В случае пролонгирования беременности женщина повторно госпитализируется для проведения соответствующего лечения и родоразрешения.

Лабораторные исследования включают анализ крови, мочи, выделений из влагалища, биохимические исследования крови, протеинограмму, цитологическое исследование влагалищной части шейки матки.

Проводят иммунологические исследования: иммуноферментный анализ (ИФА) и иммунный блотинг, иммунный статус, кожно-аллергические пробы.

При вирусологических исследованиях идентифицируют антигены ВИЧ в крови, влагалищных выделениях, околоплодных водах, в плаценте.

Дополнительные серологические исследования проводятся для определения резус-принадлежности, КСР и РИФ на сифилис, ИФА на токсоплазмоз и цитомегаловирус. При микробиологических исследованиях делаются посевы для определения флоры крови, мочи, кала, влагалищных выделений, а также из полости рта.

Специфика выделения послеродового и послеоперационного периода состоит в тщательном и строгом (по показаниям) назначении антибиотиков с учетом показателей иммунитета.

Л е ч е н и е. В настоящее время специального лечения при ВИЧ-инфекции не существует. Однако продлить жизнь больному можно с помощью азидотимидина. Патогенетическое лечение заключается в кровезаместительной и противовоспалительной терапии глюкокортикоидами. При оппортунистических инфекциях применяются антибиотики, а при онкологических заболеваниях — цитостатики.

Этиологическое лечение проводится азидотимидином (ретровир, АЗТ, зидовудин) в таблетках по 500—600 мг в день (100 мг 5 раз в день, или по 200 мг 3 раза) в течение 1—2 мес. Если препарат плохо переносится, то доза снижается до 300 мг или препарат применяется под контролем гормонов и десенсибилизирующей терапии.

Видекс (DDI) — дидеоксиинозин. Это маркер р24, который связывает вирусы, препятствуя поражению Т-лимфоцитов-хелперов. Препарат находится в стадии изучения.

DDC — дидеоксицитидин оказывает такое же действие, как и DDI. Применяется совместно с АЗТ, когда Т-лимфоцитов-хелперов менее 200^9/мл в крови, по 0,03 мг/кг на протяжении месяца.

Кандидоз генитальный. Тяжелый кандидоз часто встречается среди женщин с ВИЧ-инфекцией и является одним из патогномоничных симптомов. Очень часто традиционные методы терапии неэффективны, необходимо постоянное местное противомикробное лечение. Появляется кандидоз соответственно снижению уровня Т-лимфоцитов-хелперов в крови пациентки. Среди наблюдавшихся женщин с ВИЧ-инфекцией у всех был зарегистрирован кандидоз влагалища. Лечение проводилось дифлюканом: 150 мг одномоментно, или 1 день 200 мг однократно, 2-й, 3-й, 4-й дни по 100 мг в день в течение 2 нед. Положительный эффект считался при отсутствии мицелия гриба в мазках из влагалищного содержимого.

Генитальный герпес. Встречается в 33 % случаев среди женщин с ВИЧ-инфекцией. Течение тяжелое, рецидивирующее, персистирующее. Проявляется чаше длительно, в течение месяца, незаживающей язвой на гениталиях, копчике, ягодицах. Для лечения применяется ацикловир короткими курсами, по 200 мг 5 раз в день в течение 2 нед, при резистентности возбудителя применяется фоскарнет.

Кондиломатоз. Заболеваемость не зависит от числа половых партнеров. При кондиломатозе увеличивается вероятность развития цервикальной дисплазии. Случаи дисплазии описаны у 80 % женщин с ВИЧ-инфекцией, она проявляется в виде обширной эрозии, способствует прогрессированию рака шейки матки. Назначаются криотерапия, электроконизация. Пациенткам с ВИЧ-инфекцией необходимо обязательно производить цитологическое исследование мазков, женщинам с дисплазией шейки матки — анализ на ВИЧ-инфекцию, особенно перед назначением иммуностимуляторов, если имеются признаки иммунодефицита.

Глава V

ДОБРОКАЧЕСТВЕННЫЕ ОПУХОЛЕВЫЕ ЗАБОЛЕВАНИЯ. ПРЕДРАКОВЫЕ СОСТОЯНИЯ И РАК ШЕЙКИ МАТКИ

Возникновение и развитие патологических состояний влагалищной части шейки матки — сложный и длительный процесс, многие стороны которого еще недостаточно изучены. Наиболее часто раковому процессу предшествуют псевдоэрозия, эктропион, лейкоплакия, цервициты и другие поражения шейки матки.

Несмотря на то что рак шейки матки в настоящее время считается предотвратимой формой патологии, в структуре гинекологической заболеваемости он остается на первом месте, хотя доля его в общей популяции женщин заметно уменьшилась. В то же время у женщин в возрасте до 30 лет отмечается увеличение случаев рака шейки матки. В течение ряда лет считалось, что этот возрастной период в плане репродуктивного здоровья наиболее благополучный. Однако это не совсем так, ибо иногда факторы внешней среды оказывают неблагоприятное воздействие на менструальную и детородную функции, кроме того, пик фоновых заболеваний отмечается именно в этом возрасте.

Профилактика рака шейки матки основывается на раннем выявлении и лечении фоновых заболеваний, так как предраковые изменения и рак возникают на фоне предшествующих патологических изменений шейки матки. Необходимо также отметить, что применение только консервативного или хирургического лечения редко приводит к желаемому эффекту, так как возникают рецидивы, которые, по данным литературы, составляют 40 %. Наиболее часто рецидивы заболевания наблюдаются у больных с вирусной инфекцией половых путей, в частности при папилломовирусной инфекции, которая проявляется местно в виде кондиломы. Одновременно при патологии шейки матки повышается частота бесплодия, спонтанных абортов, преждевременных родов, инфицирование плода, осложнений в родах и в послеродовом периоде. В этой связи можно сказать, что проблема лечения женщин с фоновыми и предраковыми заболеваниями шейки матки не потеряла актуальности и сегодня. Вместе с тем все еще отсутствуют научно разработанные радикальные методы лечения. Нужно помнить, что основным принципом лечения при поражении шейки матки, наряду с ликвидацией патологического процесса, должна быть терапия тех изменений в ор-

ганизме, которые послужили причиной его возникновения и поддерживают длительное течение заболевания.

До сравнительно недавнего времени основной была теория возникновения предраковых заболеваний шейки матки R. Meyer (1910), согласно которой изменения на влагалищной части шейки матки связывались с воспалительными процессами (переход истинной эрозии в псевдоэрозию). Однако в последнее десятилетие установлено, что цилиндрический эпителий, как и многослойный плоский, может образоваться в псевдоэрозиях без механического перемещения, путем метаплазии резервных клеток [Железнов Б.И., 1965, 1972; Покровский В.А. и др., 1970; Деражне А.Б., 1972; Яковлева А.И., 1973]. В дальнейшем в результате метаплазии резервных клеток и превращения их в клеточные элементы плоского эпителия шейка матки покрывается многослойным плоским эпителием.

В процессе возникновения эктопии, а также плоскоклеточной метаплазии возможно нарушение дифференцировки пролиферирующих клеточных элементов, развитие предраковых состояний. Пролиферирующие резервные клетки имеют сходство с клеточными элементами базального и парабазального слоев, хотя между ними имеется существенная разница: являясь постоянным компонентом покровного эпителия влагалищной части шейки матки, базальные клетки обладают унипотентными свойствами и трансформируются только в клетки плоского многослойного эпителия.

В возникновении предраковых состояний шейки матки многие исследователи придают большое значение родовой травме либо травме после аборта. У данной группы больных происходит нарушение трофики тканей и иннервации. По мнению А.И. Сереброва (1962), у каждой седьмой женщины рак шейки матки возникает на фоне травмы, резкой деформации шейки. В основе всех злокачественных опухолей лежит сочетание дегенеративных и регенеративных процессов, вызванных хроническим воспалением, дистрофией, травмой, застойными явлениями. Необходимо учитывать и иммунорезистентность организма. Немаловажную роль в развитии предраковых заболеваний играют гормональные нарушения. У больных с предопухолевыми заболеваниями шейки матки наблюдаются повышение гонадотропной функции, нарушение метаболизма эстрогенов с преобладанием содержания эстрадиола, изменения в соотношении дезоксигенированных и оксигенированных форм 17-кетостероидов в сторону увеличения содержания последних [Мезинова Н.Н., 1971; Чхеидзе Д.Р., 1977, и др.].

В возникновении патологии шейки матки большое значение имеет фактор смегмы у сексуального партнера. Установлено, что смегма, накапливающаяся под крайней плотью, содержит канцерогенные вещества и при недостаточной опрятности полового партнера она попадает на шейку матки женщины. В му-

сульманских странах, где принято совершать обрезание крайней плоти, раком шейки матки болеют в несколько раз меньше, чем христианских.

Ряд исследователей полагают, что в развитии предраковых и раковых заболеваний шейки матки играют роль инфекционные процессы гениталий, вызванных вирусом герпеса типа 2 и особенно вирусом папилломы человека [Баринский И.Ф., 1985, и др.].

В 1966 г. впервые было показано, что среди больных с герпетическими цервицитами частота цервикальной неоплазии выше, чем в общей популяции. У 40—75 % женщин генитальный герпес протекает бессимптомно. Латентная герпетическая инфекция может развиваться, во-первых, при взаимодействии чувствительной клетки хозяина с вирусом, обладающим неполноценным геном, во-вторых, при взаимодействии инфекционного вируса с клеткой, не обеспечивающих всех этапов репродукции вируса и, в-третьих, при взаимодействии инфекционного вируса с чувствительной клеткой в неразрешающих (так называемых непермиссивных) условиях. При таком виде инфекции, возможно, происходит интеграция части вирусного генома с генетическим материалом клетки-хозяина.

Ряд исследователей считают, что женщин с высокой активностью антител к вирусу простого герпеса типа 2 следует относить к группе высокого риска развития рака шейки матки. Риск возникновения дисплазии у молодых женщин в случае обнаружения антител к вирусу герпеса в 5,5 раза выше, чем у серонегативных лиц, а рак и предраковые заболевания шейки матки при хронической инфекции встречаются в 6—8 раз чаще, чем в группе здоровых женщин.

Заслуживают внимания исследования по выделению инфекционного вируса простого герпеса из клеток карциномы шейки матки. О.К. Кузнецову и Я.В. Бохману (1989) в 1 из 6 случаев удалось выделить вирус простого герпеса типа 2 из биоптата раковой опухоли шейки матки, притом выделенный вирус по биологическим свойствам не отличался от прототипного штамма вируса. Комплексное иммунологическое исследование, выполненное Н.И. Шуваевой и В.В. Григорьевым (1990), показало, что в сыворотке крови больных с дисплазией, преинвазивным и инвазивным раком I—III стадии определяются комплементсвязывающие антитела (у 78,2, 66,6 и 83,3 % соответственно). Убедительным доводом, свидетельствующим о роли простого герпеса типа 2 в возникновении рака шейки матки, явилось обнаружение ДНК-копии онкогенного вируса в геноме трансформированной и малигнизированной клетки. Этот факт был установлен при проведении опытов по переносу (трансфекции) генетического материала онковируса в составе клеточной ДНК из опухолевых клеток в нормальные.

Н.И. Шуваева и соавт. (1991) полагают, что проявлению онкогенности вирусов герпеса может способствовать одновремен-

ное воздействие на организм неблагоприятных химических, физических и биологических агентов. Не исключено также, что вирусная инфекция может усиливать действие других онкогенных факторов. Обязательным условием злокачественной трансформации при вирусном заражении генетически незащищенных клеток, по мнению авторов, является хроническое течение заболевания. Экспериментальные работы показали принципиальную возможность использования обезьян Gebus при моделировании генитальной герпетической инфекции для изучения онкогенных потенциалов вируса. Спустя 5 лет после манифестации генитальной герпетической инфекции у 35 % животных развилась дисплазия шеечного эпителия.

Другим онкогенным вирусом является вирус папилломы человека. Некоторые исследователи считают, что возникающая при инфицировании вирусом папилломы человека дезорганизация клеточного фенотипа и архитектоники тканей, нарастание содержания ДНК и анеуплоидии приводят к койлоцитозу, дискератозу и папилломатозу. В свою очередь эти морфологические сдвиги вызывают формирование характерной кольпоскопической картины: бледность слизистой оболочки шейки матки, а после обработки раствором уксусной кислоты — в виде очагов на фоне розовой окружающей ткани с характерной неровной границей.

Установлено, что при возникновении морфологических признаков малигнизации признаки, характерные для инфекции, вызванной вирусом папилломы человека, уменьшаются (например, койлоцитоз, продукция капсидного антигена), в то время как изменения ДНК (анеуплоидия и количество патологических митозов) усиливаются. Эти данные коррелируют с результатами экспериментальных исследований, согласно которым капсидный антиген вируса папилломы человека наблюдается в клеточных элементах относительно доброкачественных (менее трансформированных) процессов — цервикальной интраэпителиальной неоплазии I степени тяжести (легкая дисплазия) и отсутствует при злокачественной трансформации. R. Reid и соавт. (1982) считают, что доброкачественная папилломовирусная инфекция и цервикальная интраэпителиальная неоплазия составляют единую биологическую совокупность и представляют собой ступени неопластического процесса в шейке матки. При тяжелой дисплазии и преинвазивной карциноме капсидный антиген определяется в соседних непораженных участках. По мере развития цервикальной интраэпителиальной неоплазии изменения ДНК (ее количественное содержание, анеуплоидия) усиливаются (данные микроспектрофотометрии), а частота обнаружения капсидного антигена вируса папилломы человека снижается. В этой связи не исключается возможность участия вируса папилломы человека в развитии цервикальной интраэпителиальной неоплазмы.

Методом ДНК-гибридизации папилломовирусная инфекция шейки матки выявлена у 90 % женщин, оперированных по поводу преинвазивной и инвазивной карциномы, и только у 11—29 % — в неизмененном многослойном плоском эпителии. Следует отметить, что у некоторых из этих женщин в анамнезе были бородавки. Имеются указания об идентификации ДНК вируса папилломы человека не только в первичной опухоли шейки матки, но и в метастазах в парааортальные лимфатические узлы.

Для объяснения механизма малигнизации при папилломовирусной инфекции Ц. Хаузен (1989) предложил концепцию так называемого инициирующего фактора, согласно которой вирус папилломы человека сам по себе не вызывает злокачественной трансформации, но способствует развитию предракового состояния, действие же инициирующих факторов приводят к злокачественному перерождению. Автор указывает, что такими инициирующими факторами могут быть химические и биологические канцерогены, вирусы, например вирус простого герпеса типа 2. К возможным факторам, ускоряющим возникновение процесса малигнизации, были отнесены гормональные препараты, венерические заболевания, химические противозачаточные средства, курение.

Прямые доказательства способности вируса папилломы человека индуцировать предраковые поражения получены при трансплантации кусочков ткани шейки матки, инфицированных in vitro частицами папилломовируса типа II, под капсулу почки мышей с ослабленным иммунитетом. При этом на кусочках ткани в течение 60 дней развились плоские бородавки, идентичные таковым в зоне трансформации шейки матки.

Возникновение и развитие опухолевых процессов в значительной степени связано также с нарушениями в системе иммунной защиты. В противоопухолевой защите важную роль играют естественные противоопухолевые антитела, обладающие цитотоксическими свойствами.

Следует отметить, что анализ данных литературы о состоянии иммунного статуса у больных с фоновыми заболеваниями шейки матки свидетельствует о «нормальном» функционировании иммунной системы. Вместе с тем имеются отдельные указания об изменениях иммунного статуса, в основном о снижении количества субпопуляции Т4-лимфоцитов.

Более широко освещено состояние иммунного статуса у больных с предраковыми заболеваниями шейки матки, хотя эти данные разноречивы. Однако большинство исследователей отмечают снижение клеточного и гуморального иммунитета при данной патологии, причем нарастание нарушений в иммунном ответе организма соответствует тяжести заболевания.

На основании данных иммунологического обследования больных Е.В. Коханевич и соавт. (1986) предлагают выделять

группы с благоприятным, сомнительным и неблагоприятным прогнозом при раке шейки матки. Авторы учитывали стадию процесса, характер сопутствующих заболеваний, возраст больных, интенсивность опухолевого роста, состояние иммунокомпетентных систем организма и при применении иммуностимулирующей терапии в комплексном лечении больных получили хорошие непосредственные и отдаленные результаты.

Определенный интерес представляет взаимосвязь между микробиоценозом влагалища и состоянием эпителия слизистой оболочки шейки матки. С одной стороны, существуют данные о возможном участии в патогенезе неоплазии шейки матки вирусов, хламидий, простейших и неспецифической бактериальной флоры. С другой стороны, наличие патологически измененного эпителия приводит к нарушению одного из физиологических барьеров, обеспечивающего инфекционную резистентность. Следовательно, с генитальной инфекцией при патологии шейки матки бороться весьма сложно.

При бактериологическом исследовании у больных с фоновыми заболеваниями шейки матки выявлены существенные качественные и количественные изменения вагинальной микрофлоры; прежде всего снижение частоты выделения основных облигатных представителей микробиоценоза влагалища и шейки матки здоровых женщин — кислотопродуцирующих микроорганизмов (лактобактерий и бифидобактерий). Так, лактобактерии отсутствовали у 33,4 % пациенток, а бифидобактерии обнаружены лишь у 16,6 % обследованных.

Снижение содержания основных кислотопродуцентов, обеспечивающих постоянно низкий уровень pH во влагалище и селекцию кислототолерантных видов бактерий, вызывает в данной ситуации усиленный рост других, относящихся к условно-патогенным микроорганизмам: энтеробактерий, энтерококков, стафилококков, бактероидов, клостридий, пептострептококков, дрожжеподобных грибов рода Candida, гарднерелл. Частота обнаружения таких неспорообразующих анаэробных бактерий, как клостридии, составила 16,6 %, что превышает соответствующие показатели нормальной цервиковагинальной микрофлоры. Неспорообразующие анаэробы были представлены бактероидами, они выявлены у 17,3 % больных. Повышены также частота обнаружения и количество грамположительных анаэробов кокков — пептострептококков. У всех обследованных отмечалось увеличение частоты выделения во влагалищном содержимом и аэробных микроорганизмов. Энтерококки обнаружены у 33,3 % пациенток, энтеробактерии — у 41,6 % больных. Наибольшая частота выделения была характерна для стафилококков. Они выявлены у 58,3 % обследованных, притом их средняя концентрация, которая составляла 3,5 ± 0,2 мл/г исследуемого материала, превышала соответствующие показатели в контрольной группе. У части обследованных женщин во влагалищном содер-

жимом имелись актиномицеты — микроорганизмы, не характерные для нормальной вагинальной микрофлоры. Кроме того, у 41,6 % больных отмечалась значительная контаминация влагалища дрожжеподобными грибами рода Candida, трихомоноз — в 5,4 %, герпетический цервицит диагностирован в 44,4 %, наиболее высокая инфицированность отмечена у больных с кондиломатозом шейки матки. При изолированной форме кондиломатоза шейки матки выявлено высокое содержание во влагалищном содержимом хламидий (в 47,8 % случаев). Это свидетельствует о значительной частоте хламидийных цервицитов у больных с чистой формой папилломовирусного поражения. Следует отметить, что хламидии чаще обнаруживали при сочетании кондиломы шейки матки с эктопией. Вероятно, это объясняется благоприятными условиями для внедрения и колонизации микроорганизмов в цилиндрический эпителий. У 58,3 % больных данной группы выделены и такие микроорганизмы, как Gardnerella vaginalis. Видимо, этим можно объяснить частое диагностирование у больных с папилломовирусной инфекцией бактериальных, неспецифических вагинозов.

Выявленные нарушения микроэкологии влагалища отражаются на изменении степени чистоты влагалищного содержимого (III—IV степени) и на патологическом повышении величины pH, превышающей норму (4,0—4,5) и составляющей 5,0—5,3.

Таким образом, основным в характеристике микрофлоры влагалища пациенток с изолированной формой папилломовирусной инфекции является видовое многообразие штаммов бактерий, которое имеет дисбиотический характер. Это проявляется прежде всего угнетением лактофлоры и бифидофлоры, что приводит к снижению «колонизационной» резистентности среды и, как следствие, качественному и количественному превалированию условно-патогенных микроорганизмов. Частота выделения лактобактерий уменьшается в 1,5 раза, количество их — в 1,7 раза. Бифидобактерии выделялись с частотой в 1,6 раза меньше, чем у женщин контрольной группы, количество их также снизилось в 1,4 раза. Снижение содержания основных кислотопродуцирующих бактерий влагалищной микрофлоры отражается на изменении pH и окислительно-восстановительного потенциала среды. Повышение pH способствует созданию благоприятных условий для колонизации патогенной микрофлоры цервиковагинальной ниши. Содержание стафилококков во влагалищном содержимом увеличивается в 1,7 раза, выделение энтерококков и энтеробактерий — в 2 раза. Степень контаминации влагалища дрожжеподобными грибами рода Candida повышается в 13 раз, частота выделения Gardnerella vaginalis — в 17,6 раза. Отмечается также количественный рост анаэробных бактерий. Содержание бактероидов увеличивается в 1,8 раза, уровень пептострептококков — 1,7 раза. Содержание таких микроорганизмов, как клостридии, повышается до 3,2 ± 0,2 мт/г сек-

рета влагалища. Для дисбиотического состояния влагалищной микрофлоры у пациенток с изолированным проявлением папилломовирусной инфекции характерно также выявление микроорганизмов, несвойственных для нормального микробиоценоза среды — актиномицетов. Избыточный рост условно-патогенных микроорганизмов на фоне сниженной колонизационной резистентности влагалища может способствовать повышению вероятности развития инфекционных осложнений эндогенного происхождения.

Частота предопухолевых заболеваний шейки матки может быть связана с некоторыми профессиональными факторами. У женщин, работающих в горнорудной и нефтеперерабатывающей промышленности, табачном производстве, эти заболевания встречаются гораздо чаще [Смактина О.А., 1974, и др.].

В возникновении предрака и рака шейки матки определенную роль играют наследственные факторы. Риск заболевания шейки матки у женщин с семейной отягощенностью в 1,6 раза выше по сравнению с женщинами без этой предрасположенности [Двойрин В.В., Медведев А.Б., 1977].

Клинико-морфологическая классификация основных физиологических и патологических состояний шейки матки

Неизмененная шейка матки

621.6 Атрофия шейки матки. 621.3 Эктопия: простая (неперекрытая); частично перекрытая: а) незрелым метапластическим эпителием (в том числе пролиферация и гиперплазия резервных клеток); б) зрелым метапластическим эпителием; в) зрелым метапластическим эпителием с ороговением (лейкоплакия 621.0); г) многослойным плоским эпителием; д) многослойным плоским эпителием с ретенционными кистами (ovula Nabothii) — 621.2. 621.3 Истинная эрозия (в том числе в виде эктопий). 619.0 Полип шейки матки. 619.0 Папиллома шейки матки. 620. Инфекция шейки матки. 620.0 Хронический цервицит: а) эктоцервицит хронический, б) эндоцервицит хронический, в) старческий (атрофический). 131. Эктоцервицит, вызванный трихомонадной инфекцией. 098.0 Цервицит острый, вызванный гонококковой инфекцией. 098.1 Цервицит хронический, вызванный гонококковой инфекцией. 112. Цервицит, вызванный грибковой инфекцией. 620.9 Другие воспалительные болезни шейки матки. Абсцесс шейки матки. 621.4 Разрыв шейки матки старый. Рубцы шейки матки. 621.5 Сужение шейки матки, заращение шейки, атрезия, точечный зев. 621.9 Другие болезни шейки матки. Спайки, фиброз, свищ. 218. Фиброма шейки матки, лейомиома, миома. 219. Эндометриоз шейки матки. 234.0 Рак шейки матки, внутриэпителиальный (carcinoma in situ), стадия 0. Плоскоклеточный внутриэпителиальный рак: а) незрелый вариант (малодифференцированный); б) переходный вариант (среднедифференцированный); в) зрелый вариант (высокодифференцированный), в том числе с ороговением (лейкоплакия); г) смешанный вариант. Железистый внутриэпителиальный рак. Внутриэпителиальный рак шейки матки с микроскопической инвазией (стадия 0). 180. Рак шейки матки инвазивный (стадия 1В). Микрокарцинома (стадия 1А). 180. Саркома шейки матки. 181. Хорионэпителиома шейки матки.

Основой своевременной и ранней диагностики заболеваний шейки матки являются профилактические осмотры женщин. При первичных или профилактических осмотрах наряду с гинекологическим обследованием проводится цитологическое исследование поверхностного соскоба с влагалищной части шейки матки, цервикального канала и проба Шиллера. Темно-коричневое, гомогенное окрашивание шейки матки и нормальная цитологическая картина исследуемых мазков позволяют отнести женщин к группе здоровых. При подозрении на патологическое состояние шейки матки или при получении неблагоприятного результата цитологического исследования женщину направляют в гинекологическое отделение общего профиля или онкологический диспансер для углубленного комплексного обследования.

Комплексное обследование включает оценку жалоб и анамнестических данных; осмотр шейки матки с помощью зеркал; простую кольпоскопию и взятие мазков с поверхности шейки матки и в области наружного зева (прицельные соскобы); расширенную кольпоскопию с нанесением на шейку матки 3 % раствора уксусной кислоты или 0,5 % раствора салициловой кислоты, раствора Люголя, ректовагинальное исследование; прицельную биопсию шейки матки с выскабливанием слизистой оболочки цервикального канала. В сложных случаях прибегают к радиоизотопному исследованию с использованием меченого фосфора, кольпомикроскопическому исследованию, импульсной цитофотометрии и другим методам.

Обследование больных начинается с оценки жалоб и анамнестических данных. У большинства женщин фоновые и предраковые заболевания шейки матки протекают скрыто, женщины считают себя здоровыми и жалоб не предъявляют. К клиническим проявлениям более выраженного пролиферативного процесса, подозрительного на злокачественное превращение, относят появление водянистых белей, контактных кровотечений, меноррагий, скудных кровянистых выделений до и после менструации, кровотечения в менопаузе.

Собирая анамнез, необходимо уточнить следующие данные: количество беременностей (родов, абортов), течение послеродового периода, осложнения после абортов, наличие родовой или послеабортной травмы и восстановление шейки матки; гинекологические заболевания и методы их лечения (особое внимание обращают на перенесенные заболевания влагалищной части шейки матки); обследование, проведенное ранее для уточнения диагноза; характер и длительность лечения (применение мазевых тампонов, прижигающих медикаментозных средств, диатермокоагуляции и других методов лечения); наличие гормональных нарушений, продолжительность заболевания, характер лечения и его эффективность, а также наличие или отсутствие рецидивов после лечения.

С целью выявления гормональных нарушений у больных с фоновыми и предраковыми заболеваниями влагалищной части шейки матки проводят тесты функциональной диагностики, определяют содержание стероидных гормонов яичников и коры надпочечников.

При опросе больных важное значение имеет оценка таких факторов, как влияние в периоде внутриутробного развития диэтилстильбэстрола, принимавшегося матерью больной, других гормональных препаратов, использованных при лечении самой больной в репродуктивном возрасте. Высокий риск развития плоскоклеточного рака у женщин, подвергшихся действию диэтилстильбэстрола в антенатальном периоде, предполагает длительное наблюдение, периодический кольпоскопический и цитологический контроль за данным контингентом женщин.

При длительном течении фоновых и предраковых заболеваний шейки матки, наряду с функциональными и морфологическими сдвигами, появляются анатомические изменения шайки матки — ее величины, формы, консистенции, эпителиального покрова, окраски слизистой оболочки, т.е. определенная картина заболевания, свидетельствующая о наличии патологического процесса. Для определения диагноза проводят исследование с помощью зеркал, бимануальное исследование, кольпоскопическое, цитологическое гистологическое, используют другие методы исследования.

Раннее выявление заболеваний шейки матки, своевременная и целенаправленная диспансеризация, адекватное лечение больных являются действенной профилактикой предраковых процессов шейки матки. Основа раннего выявления фоновых и предраковых заболеваний, а также рака влагалищной части шейки матки — хорошо продуманная система организации профилактических осмотров женщин. В сельской местности на первом этапе профилактического осмотра мазки для цитологического исследования берут акушерки, а осмотр женщины проводят врачи высокой квалификации выездной женской консультации. Профилактические осмотры позволяют выделить группу здоровых и группу женщин, у которых обнаружена та или иная патология влагалищной части шейки матки. Выявление больных с заболеваниями шейки матки проводится по четкой и строго последовательной системе и делится на 3 этапа:

1. При профилактических осмотрах в смотровых кабинетах поликлиник, при осмотрах поступающих на работу женщин проводится первичное выявление заболеваний шейки матки с обязательным цитологическим контролем.

2. В женских консультациях осуществляется кольпоскопическое исследование, прицельное взятие материала для цитологического исследования с измененного участка слизистой оболочки шейки матки и цервикального канала, прицельная биопсия. Выделяется группа риска по возникновению рака шейки матки.

3. В стационарных условиях проводится повторная кольпоскопия, при необходимости биопсия, цервикоскопия, соскоб слизистой оболочки цервикального канала, радиоизотопные, бактериоскопические, бактериологические исследования, кольпомикроскопия и другие исследования.

К группе риска по развитию рака шейки матки относятся следующие лица.

1. Женщины, которым ранее проводилось лечение влагалищной части шейки матки (консервативное, тот или иной вид коагуляции, хирургическое лечение) без предварительного глубокого обследования.

2. Больные, у которых возник рецидив заболевания.

3. Больные со старыми разрывами шейки матки, с деформированной рубцово-измененной шейкой.

4. Женщины с заболеваниями, сопровождающимися гормональными нарушениями.

5. Больные с хроническими воспалительными заболеваниями влагалищной части шейки матки и цервикального канала (истинные эрозии, эндоцервициты) специфической и неспецифической этиологии.

6. Больные, которые в антенатальном периоде развития подверглись воздействию диэтилстильбэстрола.

Важное условие профилактики рака шейки матки — оснащение всех женских консультаций кольпоскопами и обучение персонала работе с ними. Применение кольпоскопии при первичном обращении женщин в консультацию — условие для снижения заболеваемости раком шейки матки.

ДОБРОКАЧЕСТВЕННЫЕ ОПУХОЛЕВЫЕ ЗАБОЛЕВАНИЯ ВЛАГАЛИЩНОЙ ЧАСТИ ШЕЙКИ МАТКИ

Эктопия. Смещение высокого цилиндрического эпителия на участок влагалищной части шейки матки называется эктопией, такие участки располагаются преимущественно вокруг наружного зева матки. Эктопия на шейке матки наблюдается у 10—15 % женщин моложе 30 лет. Посттравматическая эктопия возникает после травмы шейки матки в родах или во время аборта.

При физиологической эктопии у новорожденных, девочек и молодых женщин граница между высоким цилиндрическим и многослойным плоским эпителием располагается кнаружи от наружного зева. В период полового созревания под влиянием половых гормонов происходят изменения в составных компонентах шейки с появлением на влагалищной части последней в области наружного зева высокого цилиндрического эпителия, что сопровождается образованием эктопии.

При осмотре невооруженным глазом эктопия имеет ярко-красный цвет, зернистую поверхность. Форма и величина эктопий различны. Они могут располагаться вокруг цервикального

канала, реже только на передней или задней губе шейки матки. При дотрагивании участки эктопий могут кровоточить.

Псевдоэрозия может возникнуть на неизмененной и деформированной шейке матки. Последнее более опасно в смысле злокачественного превращения вследствие нарушения трофики тканей и иннервации.

При кольпоскопии отмечается, что эктопия отличается по цвету и рельефу от слизистой оболочки, покрытой многослойным плоским эпителием. Она имеет вид гроздевидных скоплений мелких шаровидных или продолговатых сосочков насыщенного красного цвета. Ярко-красный цвет эктопии обусловлен просвечиванием многочисленных сосудов через однослойный цилиндрический эпителий. Иногда наблюдаются островки эктопии, окруженные многослойным плоским эпителием и изолированные от наружного зева. Картина эктопии хорошо выявляется при нанесении на ее поверхность раствора 3 % уксусной кислоты, которая вызывает сокращение сосудов. При этом сосочки становятся более рельефными, бледными и стекловидными, напоминая гроздь винограда.

При кольпоскопическом исследовании определяются характерные участки овальной формы, интенсивного голубовато-фиолетового цвета, напоминающие ягоды винограда. Обнаруживаются сосочковые разрастания, в которых видны сосудистые петли. Иногда более светлые овальные участки окружены темноокрашенным валом плоского или метапластически измененного эпителия (устья открытых желез). При возникновении репаративных процессов в псевдоэрозии наблюдаются процессы плоскоклеточной метаплазии.

Цитологическая картина при псевдоэрозии типична. Наиболее часто обнаруживаются клетки плоского эпителия, иногда слущенные с поверхности псевдоэрозии клетки высокого цилиндрического эпителия (вытянутой формы с ядрами, расположенными у основания), а также единичные, отдельно расположенные ядра, эритроциты и лейкоциты.

При гистологическом исследовании различают железистые, папиллярные псевдоэрозии и псевдоэрозии с плоскоклеточной метаплазией.

Для железистой псевдоэрозии характерно наличие железистых образований в подэпителиальной ткани. Высокий цилиндрический эпителий выстилает ветвящиеся железистые ходы — «эрозионные» железы, вокруг которых нередко отмечается воспалительная инфильтрация.

При папиллярной псевдоэрозии наблюдается разрастание стромы с формированием сосочков различной величины, покрытых однослойным высоким цилиндрическим эпителием. В каждом сосочке содержится концевая сосудистая петля.

При заживлении псевдоэрозии на наружной поверхности ее и в «эрозионных» железах наблюдается появление резервных

клеток, метапластически измененных клеточных элементов, образование многослойного плоского эпителия. Замещение цилиндрического эпителия многослойным плоским — обязательный этап в течении псевдоэрозии.

Наблюдаемое при кольпоскопическом исследовании замещение цилиндрического эпителия многослойным плоским носит не совсем удачное наименование «зона превращения», поскольку «превращением» в отечественной онкологии называют приобретение тканью злокачественных свойств или образование опухоли.

Как известно, замещение высокого цилиндрического эпителия может осуществляться в результате процессов плоскоклеточной метаплазии и эпителизации. Процесс эпителизации начинается на периферии псевдоэрозии и из базального слоя многослойного плоского эпителия распространяется в направлении наружного зева. Однако подобное заживление псевдоэрозии наблюдается у ограниченного числа женщин — до 6 % [Lanse R., 1963].

Чаще замещение высокого цилиндрического эпителия происходит путем плоскоклеточной метаплазии. При данном процессе многослойный плоский эпителий образуется из резервных клеток, расположенных между базальной мембраной и высоким цилиндрическим эпителием эктопии. Резервные клетки превращаются в незрелый метапластический эпителий. Превращение незрелого эпителия в функционально полноценный обычно начинается в зоне более крупных сосудов влагалищной части шейки матки [Яковлева И.Я., 1965]. У большинства больных замещение высокого цилиндрического эпителия многослойным плоским имеет доброкачественный характер.

Процесс плоскоклеточной метаплазии может протекать длительно и под влиянием неблагоприятных факторов нарушаться. Не исключается, что чаще наблюдаются атипичные изменения в эпителии, вплоть до развития рака шейки матки.

Как указывалось ранее, высокий цилиндрический эпителий, обладающий высокой регенеративной способностью, выстилает «эрозионные» железы и ветвящиеся ходы, открывающиеся на наружной поверхности шейки матки. При осмотре кольпоскопом устья этих ходов имеют вид темных, зияющих углублений, носящих название открытых желез. Железы вырабатывают слизь, выделяя ее через открытые выводные протоки.

Развитие наботовых кист связано с особенностями репаративного процесса, при котором метапластически измененный или многослойный плоский эпителий перекрывает устья открытых желез, что приводит к скоплению слизи в ветвящихся железистых ходах и образованию ретенционных кист. Размеры этих кист различные, чаще они мелкие, имеют вид желтоватых бугорков.

При кольпоскопическом исследовании различают незаконченную и законченную зоны превращения. Для незаконченной зоны превращения характерны языкообразные образования

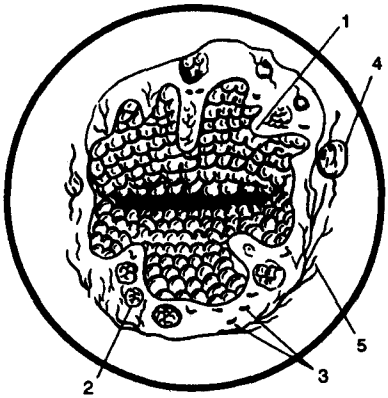

Рис. 8. Эктопия с плоскоклеточной метаплазией.

1 — язык многослойного плоского эпителия; 2 — островок эктопии; 3 — открытые протоки желез; 4 — кистознорасширенная железа; 5 — сосуды.

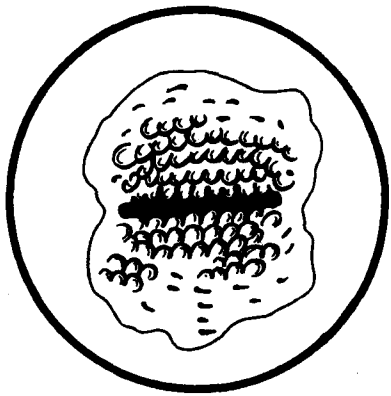

Рис. 9. Эктопия с плоскоклеточной метаплазией. Зона превращения однородная, представлена открытыми протоками желез.

либо отдельные островки незрелого метапластически измененного эпителия белесого цвета с гладкой поверхностью, устья выводных протоков желез и остатки эктопии вокруг зева. При законченной зоне превращения поверхность шейки матки полностью покрыта многослойным плоским эпителием, под которым определяются железы и ретенционные кисты.

Зона превращения характеризуется также выраженной васкуляризацией в виде разнокалиберных ветвящихся и анастомозирующих друг с другом сосудов. Они имеют форму равномерно ветвящихся кустиков или метелок.

Зона превращения — зона трансформации, или зона перестройки, является признаком заживления эктопии. Замещение высокого цилиндрического эпителия может происходить двумя путями:

1) за счет регенерации многослойного плоского эпителия с периферии; 2) путем резервно-клеточной метаплазии. Преобладающим является последний. Зона превращения (рис. 8) состоит из языков многослойного плоского эпителия, островков эктопии, открытых протоков желез, кистозно-расширенных желез, сосудов, островков многослойного плоского эпителия. Зона превращения чаще имеет смешанный характер, но может быть и однородной (рис. 9). Наличие участков высокого цилиндрического эпителия свидетельствует о незавершенности процесса трансформации. По особенностям зоны превращения можно достоверно судить о стадийности процесса заживления, что определяет лечебно-диагностическую тактику.

Стадии заживления эктопии связаны с выраженностью распространения плоскоклеточной метаплазии и включают:

1) начальную стадию заживления (плоскоклеточной метаплазии);

2) стадию неполного заживления (наличие зоны превращения с островками эктопии и/или открытыми протоками желез);

3) стадию полного заживления (эктопия отсутствует, зона превращения представлена только кистозно-расширенными железами и/или сосудами).

При цитологическом исследовании незаконченной зоны превращения обнаруживаются клетки всех слоев плоского эпителия и клеточные элементы метапластически измененного эпителия. При законченной зоне превращения определяется цитологическая картина, характерная для слизистой оболочки неизмененной шейки матки.

При гистологическом исследовании законченной зоны превращения поверхность шейки матки покрыта многослойным плоским эпителием, под которым располагаются железы различной формы и величины, включая кистозно-расширенные. В просвете желез содержится слизистый секрет, выводные протоки желез закрыты (закрытые железы).

Нередко можно наблюдать, как метапластически измененный плоский эпителий внедряется в просвет «эрозивных» желез и частично или полностью заполняет их просвет (рис. 10).

Эндометриоз шейки матки. Развивается в результате трансплантации эндометрия на раневую поверхность шейки матки. Наиболее часто эндометриоз развивается после диатермокоагуляции, травматических повреждений шейки матки после родов, абортов, пластических операций на шейке. Наиболее часто эндометриоз возникает на влагалищной части шейки матки, реже — в цервикальном канале.

Эндометриоз может иметь вид розовых тонких полосок либо округлых образований небольших размеров, темно-фиолетового цвета. Цвет этих образований обусловлен особенностями покровного эпителия. При светло-розовом цвете эндометриоидных образований покровным эпителием служит цилиндрический. Темно-фиолетовые эндометриоидные образования обычно располагаются в толще шейки матки и покрыты многослойным плоским эпителием. Наиболее характерные признаки эндометриоза шейки матки: скудные кровянистые выделения до и после менструации, менструальный цикл обычно не нарушен.

Диагностика не затруднена, если гетеротопии расположены на поверхности влагалищной части шейки матки. Наблюдая эти образования на протяжении менструального цикла, можно отметить изменения их содержимого, кровянистые выделения. Во второй половине цикла эндометриоидные гетеротопии принимают фиолетовый оттенок, вследствие чего они лучше видны.

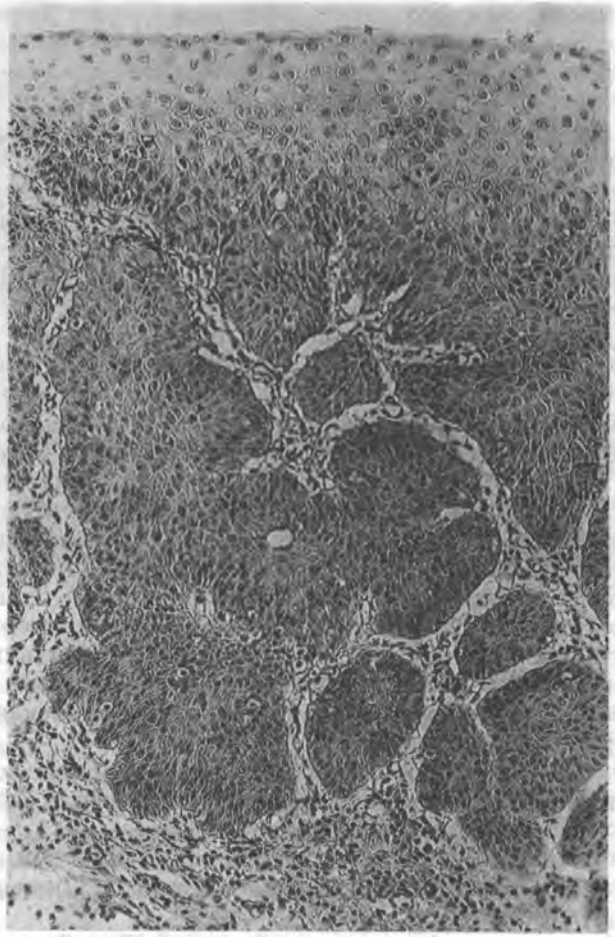

Рис. 10. Метапластически измененный эпителий, полностью заполняющий просвет желез.

При эндометриоидных гетеротопиях, расположенных в глубине шейки матки в верхней или средней трети цервикального канала, диагностика представляет определенные трудности. В подобных случаях прибегают к помощи цервикоскопического и гистологического методов исследования. Наиболее достоверным методом диагностики эндометриоза шейки матки считается гистологическое исследование биоптата, при котором в удаленной ткани наблюдается наличие железистых образований, выстланных эпителием, характерным для эндометрия, и окруженных цитогенной стромой.

Дискератозы шейки матки. *Лейкоплакия* — патологический процесс, связанный с ороговением поверхностных отделов

многослойного плоского эпителия шейки матки. Хотя термин «лейкоплакия шейки матки» широко используется в отечественной клинической практике, за рубежом наименование «лейкоплакия» применительно к шейке матки не применяется. Зарубежные исследователи рассматривают простую лейкоплакию как гипер- и паракератоз в многослойном плоском эпителии влагалищной части шейки матки, а лейкоплакию с атипизмом относят к цервикальной интраэпителиальной неоплазии.

Имеются различные мнения в отношении характера патологии при лейкоплакии шейки матки. Я.В. Бохман (1991) относит ее к доброкачественным процессам. А.И. Яковлева и Б.Г. Кукутэ (1977) рассматривают в качестве доброкачественного процесса только простую лейкоплакию, тогда как лейкоплакию с атипизмом считают предраковым состоянием. Подобного мнения в отношении лейкоплакии с атипизмом и без него придерживаются В.И. Железнов и соавт. (1984). К.П. Ганина и соавт. (1984) считают, что лейкоплакия является предраковым процессом.

Анализ отечественной и зарубежной литературы свидетельствует о том, что этиология и патогенез лейкоплакии шейки матки изучены недостаточно. Высказывается мнение, что в основе этого процесса лежат гормональные изменения, в первую очередь недостаточность эстрогенов. Однако не все придерживаются данного утверждения, так как у большинства больных установлено нарушение базальной и циклической секреции эстрогенов с преобладанием фракции эстрадиола [Василевская Л.Н. и др., 1978].

В структуре заболеваний шейки матки у больных с сохраненным ритмом менструации лейкоплакия составляет 3,3 %, с различными нарушениями менструального цикла — 11,7—12,5 % [Фокина Т.А., 1990]. Злокачественная трансформация многослойного плоского эпителия наблюдается у 31,6 % больных [Винокур М.Л., 1967].

При обследовании больных с лейкоплакией шейки матки необходимо использовать кольпоскопическое, цитологическое и гистологическое исследования, притом наиболее информативным являются кольпоскопия и особенно морфологическое исследование биоптированной ткани. Необходимо помнить, что окончательный диагноз предраковых процессов, заподозренных при кольпоскопии, возможен лишь при гистологическом исследовании биоптата пораженного участка шейки матки.

Диагностика лейкоплакии при морфологическом исследовании основана на утолщении покровного эпителия шейки матки преимущественно за счет шиповидного слоя, а также акантоза, наличия на поверхности рогового слоя (отсутствующего в норме) и расположенного под ним зернистого слоя.

У большинства больных заболевание протекает без клинической симптоматики и диагностируется при профилактическом осмотре или гинекологическом обследовании по поводу других

Рис. 11. Чешуйчатая лейкоплакия.

заболеваний женской половой системы. Другими словами, жалобы, как правило, обусловлены сопутствующими гинекологическими заболеваниями.

При осмотре невооруженным глазом лейкоплакия определяется в виде единичных или множественных плотных белесых бляшек на фоне неизмененной слизистой оболочки при нерезко выраженной гипертрофии шейки матки и в зоне трансформации.

Различают два вида лейкоплакии: 1) простая — тонкая, не возвышающаяся над поверхностью многослойного плоского эпителия; 2) чешуйчатая — плотная, возвышающаяся над поверхностью покровного эпителия шейки матки (рис. 11). Дифференцировать лейкоплакию необходимо от комочков слизи, налетов молочницы, участков плоскоклеточной метаплазии, куполов крупных кистозно-расширенных желез (возможно воспаление последних и лейкоплакии).

При расширенной кольпоскопии роговые наложения лейкоплакии выявляются обычно на фоне неравномерно истонченного многослойного плоского эпителия. При кольпомикроскопии видны характерное для лейкоплакии нагромождение безъядерных эпителиальных клеток, напоминающих ком снега, иногда наблюдаются белые бесструктурные пятна.

Основа лейкоплакии невооруженным глазом не распознается. Кольпоскопическая картина: белесовато-розоватый участок

Рис. 12. Основа лейкоплакии простая.

с темно-красными точками; при нанесении 3 % раствора уксусной кислоты появляются четкость рельефа и границ, побеление участка; очаг йоднегативный.

Очаги основы лейкоплакии могут быть единичными и множественными, на фоне неизмененной шейки матки и в зоне превращения.

Кольпоскопически различают два вида основы лейкоплакии: 1) простая — на уровне многослойного плоского эпителия (рис. 12); 2) папиллярная — возвышается над уровнем эпителия, напоминает апельсиновую корочку, сосуды штопорообразные или в виде клубочков. Гистологически выражена пролиферация клеточных элементов в сочетании с акантозом. Простой основе лейкоплакии, как правило, соответствует легкая и умеренная дисплазия, папиллярной — дисплазия средней и тяжелой степени, преинвазивная карцинома, кондиломы.

Дифференцировать основу лейкоплакии необходимо от диффузного кольпита, папиллярного рельефа у беременных (на основании Шиллер-теста), кондиломы шейки матки (только на основании гистологического исследования).

При цитологическом исследовании лейкоплакии в мазках обнаруживают большое количество безъядерных клеток плоского эпителия, чешуек, которые представляют собой прозрачные, нечетко контурирующиеся пластинки различной величины и формы с подвернутыми краями. Чешуйки располагаются небольшими отдельными группами или значительными скоплениями и пластами, сплошь покрывающими все поле зрения. Подобная картина сопровождается присутствием клеток промежуточного слоя покровного эпителия шейки матки с признаками начинающегося ороговения. Эти клетки разнообразной формы, с небольшим ядром, они плохо воспринимают окраску, в их цитоплазме накапливаются гранулы кератогиалина (неполное ороговение цитоплазмы). Подобная цитологическая картина характерна для простой формы лейкоплакии.

При обработке раствором Люголя лейкоплакии йоднегативны. Обычно вокруг видимой невооруженным глазом лейкоплакии обнаруживаются значительные йоднегативные участки, свидетельствующие об истинных размерах пораженной слизистой оболочки, вовлеченной в процесс ороговения.

Для лечения лейкоплакии в последние годы широко используются электро-, крио- и лазерохирургические методы. Применявшееся ранее медикаментозное лечение не приводило к желаемому эффекту. При использовании прижигающих средств, которые воздействовали лишь на поверхностный слой эпителия, наблюдали частые рецидивы, а терапия мазевыми и жировыми тампонами способствовала усилению пролиферативных процессов [Бодяжина В.И. и др., 1980]. Диатермохирургические операции хотя и являются высокоэффективными, однако при их применении наблюдаются осложнения в виде повышенной кровоточивости во время операции, кровотечения при отторжении струпа, нарушения репродуктивной функции вследствие стеноза цервикального канала, развития «синдрома коагулированной шейки» и эндометриоза шейки матки.

Наиболее эффективными методами лечения следует считать криохирургический с использованием азота и его закиси и применение высокоинтенсивного CO_2-лазера. Лазерная коагуляция считается простым, безопасным методом, она не сопровождается кровотечением, струпообразованием и повреждением здоровых тканей. Лазерокоагуляция очага поражения проводится в условиях женской консультации, без предварительного обезболивания, в первой половине менструального цикла, желательно на 4—7-й день. Длительность заживления определяется распространенностью патологического процесса. Имеются отдельные сообщения об успешном применении препара-

та солкогина (фирма «Solco», Швейцария) для местного лечения лейкоплакии шейки матки. В.Н. Прилепская и М.Н. Костава (1994) отмечают, что при его применении у молодых нерожавших женщин положительный терапевтический эффект достигает 96 %.

Считаем необходимым отметить, что любая монотерапия, в том числе и метод радикального воздействия на патологически измененный эпителий шейки матки (электрохирургический, криохирургический, лазеровапоризация), будет малоэффективна. Лечение должно быть комплексным, а именно: антибактериальное (в зависимости от инфекционной патологии нижнего отдела половых органов), иммуностимулирующее, гормональное, крио- или лазеродеструкция очага поражения, коррекция микробиоценоза. При выраженной деформации и гипертрофии целесообразно применение хирургических методов лечения (реконструктивно-пластические операции, ампутация шейки матки). В своей практической деятельности акушер-гинеколог должен руководствоваться основным положением: лейкоплакия без атипизма (простая лейкоплакия) является доброкачественным заболеванием, а лейкоплакия с атипизмом относится к предраковым состояниям. В зависимости от этого врач и должен разрабатывать стратегию лечения.

Эритроплакия — патология слизистой оболочки шейки матки со значительным истончением эпителиального покрова с явлениями дискератоза. При эритроплакии отмечается уменьшение толщины поверхностного и промежуточного слоев плоского многослойного эпителия, сопровождающееся гиперплазией базального и парабазального слоев.

Эритроплакия клинически проявляется в виде ярко-красных участков, иногда с синеватым оттенком и четкими, но неровными границами, окруженными неизмененной слизистой оболочкой. Цвет эритроплакии обусловлен просвечиванием подлежащих сосудов. Поверхности этих участков могут быть блестящими и легко кровоточить при дотрагивании.

При кольпоскопическом исследовании эритроплакия представляется в виде участков розоватого цвета различных оттенков, более светлых и более насыщенных. Эпителий, покрывающий эритроплакию, значительно истончен, отмечаются явления ороговения. Гистологически определяется резкое истончение эпителиального покрова, состоящего иногда из нескольких слоев клеток. Поверхностные клетки могут быть в состоянии ороговения. В подлежащей ткани определяется выраженная полнокровная сосудистая сеть. Вокруг сосудов наблюдается лимфоидная инфильтрация.

Полип цервикального канала. Согласно данным литературы, среди различных доброкачественных поражений шейки матки полипы эндоцервикса составляют 22,8 %. Полипы слизистой оболочки канала шейки матки в 67,9 % наблюдений отме-

чены при наличии и других гинекологических заболеваний [Мамедов К., 1988].

Причины возникновения полипов не установлены. Высказывается предположение, что определенную роль в их образовании играют гормональные нарушения [Железнов Б.И., 1984]. Другие исследователи основное значение в возникновении полипов придают воспалительным процессам слизистой оболочки цервикального канала [Пирадова М.Д. и др., 1978]. Полипы эндоцервикса редко бывают множественными, обычно они одиночные. Больные часто жалуются на тянущие боли, тягучие бели серозного или серозно-гнойного характера и контактные кровотечения. Величина и форма полипов разнообразные, преимущественно они небольшие (диаметр 0,2—0,4 см), овальные или круглые, реже языкообразной или гроздевидной формы, свисают во влагалище. Поверхность полипов гладкая, консистенция мягкая, но может быть и более плотной, что обусловлено большим содержанием фиброзной ткани. Обычно полипы темно-розового цвета, что обусловлено просвечиванием сосудов через покровный цилиндрический эпителий. При нарушении кровообращения они могут принимать темно-фиолетовую окраску. Реже поверхность полипа бывает белесой, что связано с нахождением на ней плоского многослойного эпителия. Основание полипов представляет собой тонкую либо широкую ножку. Полипы, как правило, располагаются в области наружного зева и хорошо видны невооруженным глазом, однако нередко основание полипа находится в средней или верхней трети цервикального канала. Иногда при визуальном осмотре небольшие полипы остаются незамеченными и обнаруживаются только при кольпоскопическом исследовании.

В зависимости от эпителия, покрывающего полип, различают полипы следующих видов.

Полипы, покрытые цилиндрическим эпителием, в 50 % случаев сочетаются с эктопией, что затрудняет диагностику. Кольпоскопическая картина соответствует эктопии и зоне превращения. Как правило, наблюдаются у женщин детородного возраста, рецидивируют у 12—13 % больных.

Дифференциальный диагноз необходимо проводить с пролабирующими кистозно-расширенными железами и надорванными кусочками ткани шейки матки.

Для определения прогноза необходимо уточнить наличие признаков плоскоклеточной метаплазии; при удалении полипа важно помнить о возможности множественности полипов, поэтому необходимо произвести выскабливание канала.

Полип, покрытый многослойным плоским эпителием, как правило, наблюдается у женщин в постменопаузе, когда линия «стыка» многослойного плоского и высокого цилиндрического эпителия находится в эндоцервиксе, поэтому необходимо произвести выскабливание слизистой оболочки цервикального канала.

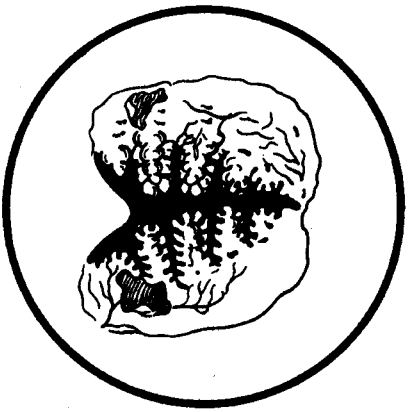

Рис. 13. Эктропион.

Иногда на фоне бледно-розового эпителиального покрова видны древовидно ветвящиеся сосуды. При нарушении кровообращения полип отличается синюшно-багровым цветом с выраженной отечностью ткани.

Полипы, покрытые высоким цилиндрическим эпителием и(или) незрелым метапластически измененным эпителием, раствором Люголя не окрашиваются. Нередко полипы сочетаются с зоной превращения, островками эктопии, закрытыми и открытыми железами. В цитологических препаратах содержатся клетки плоского и высокого цилиндрического эпителия, некоторые клеточные элементы могут иметь признаки дискариоза.

Гистологически строение полипов сходно со строением слизистой оболочки канала шейки матки. Кровеносные сосуды бывают толстостенными, склерозированными и располагаются в центральном отделе или у основания полипа. В зависимости от соотношения желез и стромы полипы эндоцервикса подразделяются на фиброзные, железисто-фиброзные, железистые. В них могут возникать морфологические изменения типа очаговой микрожелезистой гиперплазии, децидуальная реакция. Нередко в полипах эндометрия наблюдаются воспалительные изменения, некроз и поверхностные изъязвления. Эти изменения в основном зависят от того, выступает ли полип за наружный зев матки, поскольку в этом случае он наиболее часто подвергается травматизации и последующему инфицированию.

Полип эндоцервикса с очаговым децидуальным метаморфозом наблюдается только у беременных. Внешний вид полипа может напоминать некротическую ткань, раствором Люголя окрашивается слабо. Тактика зависит от характера окружающей ткани, размера полипа, его расположения (угроза прерывания беременности вследствие рефлекторного раздражения шейки матки полипом является показанием к его удалению).

Эктропион. Выворот слизистой оболочки цервикального канала (эктропион) возникает вследствие невосстановленного или плохо восстановленного разрыва шейки матки в родах (рис. 13). Реже эта травма наблюдается во время аборта. Диагностика деформации шейки матки незатруднительна, однако выворот слизистой оболочки цервикального канала иногда расценивают как псевдоэрозию и проводят неадекватное лечение.

При эктропионе больные в основном жалуются на бели, боли в пояснице и внизу живота, нарушение менструальной функции в виде меноррагий, обусловленных сопутствующим, как правило, хроническим эндоцервицитом и эндометритом.

При кольпоскопическом исследовании эктропиона, особенно при длительном процессе, нередко может наблюдаться атипическая кольпоскопическая картина, которая во многом обусловлена нарушением процесса заживания вследствие сопутствующего хронического воспалительного процесса шейки матки. Наиболее тяжелые изменения (дисплазии) выявляются при резкой деформации шейки матки.

Гиперплазии слизистой оболочки цервикального канала. Такие гиперплазии являются доброкачественными заболеваниями. Их изучение стало более углубленным в связи с широким применением комбинированных эстроген-гестагенных препаратов с целью контрацепции. Последующее накопление фактических данных показало, что их развитие отмечается у беременных, у больных при лечении гестагенсодержащими препаратами, у женщин, никогда не принимавших стероидные средства, а также во время постменопаузы. Несмотря на то что гиперплазии слизистой оболочки цервикального канала являются довольно распространенной патологией, они все еще остаются недостаточно изученными и малознакомыми акушерам-гинекологам. Так, отсутствуют четкие представления о причинах, вызывающих развитие гиперплазий эндоцервикса. Вместе с тем основное значение в этиологии возникновения гиперплазий слизистой оболочки цервикального канала придается воздействию прогестерона и препаратам с прогестагенной активностью [Dallenbach-Hellweg G., 1981; Fereczy A. et al., 1987, и др.]. Однако имеются отдельные указания о диагностировании микрожелезистой гиперплазии слизистой оболочки цервикального канала у женщин при длительной терапии эстрогенами. Большинство исследователей отмечают важное значение одновременного воздействия эстрогенного и прогестагенного компонентов пероральных контрацептивных средств в индуцировании гиперплазий эндоцервикса у женщин репродуктивного возраста.

Общепринятая классификация гиперплазий слизистой оболочки цервикального канала отсутствует, они обозначаются различными терминами в зависимости от вида гиперплазии. Б.И. Железнов (1984) среди гиперплазий эндоцервикса предлагает различать железистую, железисто-кистозную, микрожелезистую, атипическую микрожелезистую и так называемую аденоматозную.

Согласно данным Б.И. Железнова и соавт. (1988), в морфологическом отношении для железистой гиперплазии характерно неравномерное, обычно очаговое утолщение слизистой оболочки цервикального канала, железы обычно имеют различную форму и величину и выстланы эпителием эндоцервикального

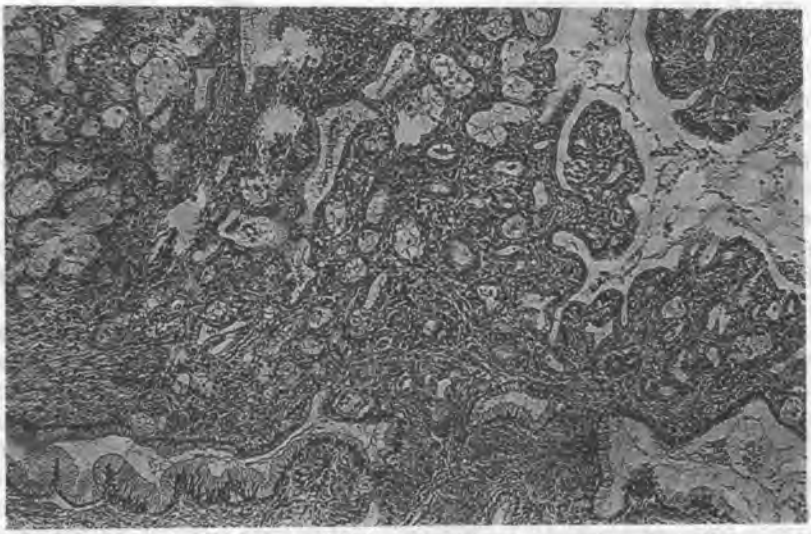

Рис. 14. Микрожелезистая гиперплазия эндоцервикса.

типа. Железисто-кистозная гиперплазия отличается наличием кистозно-расширенных желез с уплощенным эпителием, плотной стромой, иногда с отеком. При микрожелезистой гиперплазии эндоцервикса (рис. 14) нередко имеющей вид микрополиповидных разрастаний, железы преимущественно мелкие, располагаются близко друг к другу, иногда в виде альвеолярных структур, выстланы уплощенным и кубическим эпителием, в просвете желез содержится слизистый секрет. На отдельных участках микрожелезистой гиперплазии эндоцервикса имеются структуры типа папиллярных с покровным эпителием без признаков пролиферации и скудной стромой. В железистой и микрожелезистой гиперплазиях под покровным и железистым эпителием нередко отмечается пролиферация резервных клеток и незрелая плоскоклеточная метаплазия, которой сопутствует рассеянная инфильтрация из нейтрофилов и более выраженная инфильтрация плазматическими клетками. Так называемая аденоматозная гиперплазия эндоцервикса отличается значительным скоплением тесно расположенных, кистозно-расширенных желез с однорядным, часто уплощенным эпителием без признаков пролиферации. Как указывают авторы, термин «аденоматозная гиперплазия» является неудачным. Применительно к данной микроскопической картине более целесообразно использовать наименование «кистозная гиперплазия» слизистой оболочки цервикального канала [Могиревская О.А., 1993].

Особого внимания заслуживает относительно редко наблюдаемая атипическая микрожелезистая гиперплазия эндоцервик-

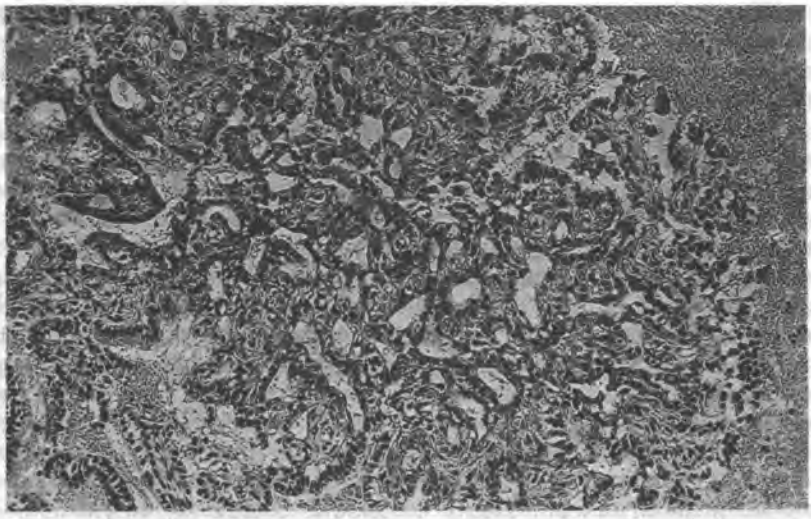

Рис. 15. Атипическая микрожелезистая гиперплазия эндоцервикса.

са (рис. 15), описание которой впервые было представлено H.B. Taylor и соавт. (1967) под названием «атипическая эндоцервикальная гиперплазия». При данной патологии наблюдается наличие многочисленных мелких железистоподобных структур, строма между которыми практически отсутствует, местами клетки железистого эпителия имеют гиперхромные и полиморфные ядра. Согласно данным литературы, благодаря структурным особенностям атипическая микрожелезистая гиперплазия имеет сходство с аденокарциномой и иногда ошибочно принимается за нее. Однако, по мнению Б.И. Железнова и соавт. (1984, 1988), отсутствие инфильтративного роста эпителия, низкая митотическая активность (единичные митозы) и благоприятные отдаленные результаты указывают на доброкачественный характер данной патологии. Вместе с тем в морфологическом отношении она может быть отнесена к предраковым состояниям.

Изменения, характерные для различных форм гиперпластических изменений эндоцервикса, могут наблюдаться в участках псевдоэрозии на фоне эктропиона, в полипе слизистой оболочки цервикального канала.

Следует отметить, что у большинства женщин клиническая симптоматика гиперплазии эндоцервикса отсутствует. У части больных имеются жалобы на усиление слизистых выделений, межменструальные кровянистые выделения в скудном количестве, контактные кровянистые выделения. У многих женщин симптоматика обусловлена сопутствующими гинекологическими заболеваниями.

Железистая гиперплазия эндоцервикса преимущественно наблюдается у женщин с ненарушенными менструальной и генеративной функциями, притом нередко сочетается с воспалительными изменениями шейки матки, возможно, является следствием последних. Среди женщин, не применявших гормональных препаратов, микрожелезистая гиперплазия слизистой оболочки цервикального канала, которая может быть мультифокальной, отмечается сравнительно редко, в основном она развивается у молодых женщин, страдающих бесплодием и нарушением менструального цикла (ановуляция). Нередко микрожелезистая гиперплазия эндоцервикса возникает у больных, для лечения которых используются гестагенсодержащие гормональные средства. В развитии кистозной гиперплазии слизистой оболочки цервикального канала у больных с миомой матки больших размеров и низким расположением узлов существенное значение имеет усиление коллагенообразования фибробластами стромы в условиях гипоксии, обусловленной хроническим венозным застоем органов малого таза, в частности шейки матки [Могиревская О.А., 1993].

Осмотр шейки матки в зеркалах, применение кольпоскопии, а также цитологическое исследование, как правило, не позволяют высказать подозрение или диагностировать гиперпластические изменения эндоцервикса. В этой связи особую значимость имеет гистологическое исследование соскоба слизистой оболочки цервикального канала и биоптированного участка шейки матки.

Необходимо отметить, что диагностическое выскабливание слизистой оболочки цервикального канала у больных с разными формами гиперплазий эндоцервикса одновременно способствует ликвидации патологического процесса.

ПРЕДРАКОВЫЕ СОСТОЯНИЯ ШЕЙКИ МАТКИ

Диагностика предраковых состояний шейки матки имеет важное значение для предотвращения злокачественных новообразований и сохранения здоровья женщины. Как известно, в качестве предраковых состояний шейки матки рассматриваются диспластические изменения эпителия, а также лейкоплакия с атипизмом. Несмотря на значительное число исследований, посвященных изучению цитологических особенностей и гистологической диагностике диспластических изменений, некоторые клинико-морфологические аспекты предраковых состояний шейки матки и в настоящее время все еще остаются дискутабельными.

Согласно эпидемиологическим данным, развитию дисплазии и преинвазивной карциномы способствует раннее начало половой жизни, смена половых партнеров, ранняя первая беременность.

На протяжении длительного периода времени предраком шейки матки считали псевдоэрозии и дискератозы [Сереб-

ров А.И., 1968]. Однако в последующем на основании накопления фактических данных, касающихся гистогенеза раковых поражений шейки матки и их предшественников, было установлено, что истинным предраковым состоянием являются диспластические изменения эпителия, которые у большинства женщин развиваются в зоне трансформации на фоне плоскоклеточной метаплазии.

Термины «carcinoma in situ» и «дисплазия эпителия шейки матки» были приняты на I Международном конгрессе цитологов (1961). Гистологическое различие между ними было определено следующим образом: «Carcinoma in situ должна включать только те случаи, когда во всей толще эпителия наблюдается отсутствие дифференцировки без признаков инвазии. В данный процесс может быть вовлечена и выстилка цервикальных желез... Все остальные нарушения дифференцировки эпителия, покрывающего поверхность и выстилающего железы, должны классифицироваться как дисплазия».

Термин «дисплазия» является морфологическим понятием, объединяющим изменения эпителия различного генеза и биологической потенции. Дисплазия характеризуется интенсивной пролиферацией клеток с появлением в них атипии, особенно ядер, без вовлечения в патологический процесс поверхностного слоя эпителия, в котором сохраняются зрелые ороговевающие клетки. В зависимости от интенсивности пролиферации клеток и выраженности структурной и клеточной атипии в эпителиальном пласте, а именно в нижней трети или в более поверхностных отделах, различают легкую, умеренную и тяжелую дисплазии. Следует отметить, что четкие морфологические критерии, позволяющие предположить исход дисплазии эпителия шейки матки, отсутствуют. Несмотря на то что при тяжелой дисплазии по сравнению с остальными формами отмечается более неблагоприятный исход в отношении возможности развития преинвазивной карциномы и ранних форм инвазивного рака, последние у отдельных больных могут развиваться при легкой и умеренной дисплазии. Иногда дифференциальная диагностика между тяжелой дисплазией и преинвазивной карциномой связана со значительными трудностями, что отмечается и в Международной гистологической классификации опухолей женских половых органов (1975).

На II Международном конгрессе по патологии шейки матки и кольпоскопии (1975) вместо наименования «дисплазия и преинвазивная карцинома» был рекомендован термин «цервикальная интраэпителиальная неоплазия» (cervical intraepithelial neoplasia – CIN) с выделением 3 степеней тяжести: I и II соответствуют легкой и умеренной дисплазии, III включает одновременно и тяжелую дисплазию и преинвазивную карциному. Б.И. Железнов (1984) считает этот термин не совсем удачным и указывает, что его использование не оправдано ни с клинических, ни

с патологоанатомических, ни с деонтологических позиций. Вместе с тем термин «цервикальная интраэпителиальная неоплазия» получил достаточно широкое распространение за рубежом при описании клинико-морфологических особенностей диспластических изменений и преинвазивной карциномы шейки матки. Объединение с CIN III тяжелой дисплазии и преинвазивной карциномы обусловлено сходством их ультраструктурных и цитогенетических особенностей, биологической потенции, а также лечебных мероприятий.

Цервикальная интраэпителиальная неоплазия наблюдается у женщин различного возраста, однако преимущественно отмечается в возрасте 25—30 лет. У более молодых женщин диспластические изменения шейки матки нередко сочетаются с плоской кондиломой.

В возникновении неоплазии шейки матки большое значение придается вирусной инфекции, особенно вирусу папилломы человека. Несмотря на то что генитальный штамм (тип 2) вируса простого герпеса является довольно распространенным, передающимся половым путем инфекционным агентом, а также отдельные указания на содержание его в клетках пораженных тканей при цервикальной интраэпителиальной неоплазии и раке шейки матки [Kessler T.I., 1981], этиологическая роль генитального герпеса в развитии диспластических изменений и в процессе канцерогенеза все еще остается недостаточно ясной. На зависимость между инфицированием вирусом папилломы человека и развитием цервикальной интраэпителиальной неоплазии и (реже) инвазивной плоскоклеточной карциномы указывают K.J. Syrianen (1979, 1981), M.E. Ludwig и соавт. (1981), R. Reid и соавт. (1982) и др. В настоящее время такую связь принято рассматривать как неслучайную, притом злокачественное перерождение связывают с типом вируса папилломы человека. Согласно данным литературы, среди различных типов папилломовирусов человека типы 6 и 11 с низким онкогенным потенциалом преимущественно наблюдаются при цервикальной интраэпителиальной неоплазии I и II степени тяжести, а типы 16 и 18, обладающие высоким онкогенным потенциалом, — при цервикальной интраэпителиальной неоплазии III степени тяжести. Однако механизмы развития предраковых и раковых поражений шейки матки под воздействием папилломовируса человека неизвестны. Не исключается, что злокачественное перерождение зависит от синергического действия вируса и других канцерогенов, а также может быть обусловлено генетической диспозицией (генетически регулируемыми иммунными механизмами) [Hansen H., Gissman L., 1980].

Клиническая картина. Диспластические изменения эпителия и преинвазивная карцинома не имеют характерной клинической картины. Как правило, развитие патологического процесса в эпителии шейки матки протекает бессимптомно,

жалобы обычно обусловлены сопутствующими гинекологическими заболеваниями. При осмотре в зеркалах состояние шейки матки вариабельное. У одних больных можно наблюдать эктопию различной величины или белое пятно (преимущественно на передней губе), у других — влагалищная часть шейки матки не изменена, поскольку дисплазия локализуется в слизистой оболочке цервикального канала. Хотя диспластические изменения эпителия могут наблюдаться на визуально неизмененной шейке матки, однако более часто встречаются на фоне различных поражений, которые могут быть обнаружены при комплексном обследовании [Козаченко В.П. и др., 1974]. Другими словами, диагноз предракового состояния может быть поставлен на основании проведения комплексного обследования, включая цитологическое исследование шеечных мазков, кольпоскопию, прицельную биопсию с обязательным диагностическим выскабливанием слизистой оболочки цервикального канала.

Основным методом диагностики предраковых состояний и преинвазивной карциномы остается гистологическое исследование патологически измененных участков шейки матки. Своевременно проведенные клинические мероприятия позволяют диагностировать патологию на ранних, преклинических этапах развития неопластического процесса.

Высказать подозрение в отношении дисплазии позволяет цитологическое исследование шеечных мазков в связи с наличием в последних клеток с дискариозом. В зависимости от выраженности увеличения ядерно-цитоплазматического соотношения и других структурных изменений (форма ядер, содержание и распределение хроматина, включения в цитоплазме) различают 3 степени дискариоза — легкую, умеренную и тяжелую, притом считается, что клеточные элементы с легким и умеренным дискариозом свойственны соответственно легкой и умеренной дисплазии, с тяжелым дискариозом — тяжелой дисплазии, а также преинвазивной карциноме. При исследовании мазков с поверхности влагалищной части шейки матки при легкой дисплазии преимущественно отмечается пролиферация клеток базального и парабазального слоев, клеточные элементы с признаками дискариоза единичные. В связи с этим высказывается сомнение в правомочности диагностирования легкой дисплазии на основании данных цитологического исследования [Василевская Л.Н., 1986]. Следует отметить, что дифференциальная диагностика тяжелой дисплазии и преинвазивной карциномы на основании цитологического исследования также связана со значительными трудностями. По данным Ф.А. Чабан (1977), среди тяжелой дисплазии, диагностированной с помощью цитологического метода, в 87 % случаев обнаружены преинвазивная карцинома или инвазивный рак.

Трудности диагностики диспластических изменений шейки матки отмечаются и при кольпоскопии. Принято считать, что

для данных изменений характерным является наличие атипической зоны превращения. В понятие «атипическая зона превращения» включаются различные сочетания кольпоскопических картин атипического эпителия (лейкоплакия, основа лейкоплакии с образованием полей, немые йоднегативные участки) [Burghart E. et al., 1978].

При осмотре с помощью зеркал на влагалищной части шейки матки отмечается очаговая гиперемия, неравномерная окраска, местами белесоватая с шероховатой поверхностью. Кольпоскопическая картина атипического эпителия характеризуется нарушением гликогенообразования и возникновения дискератозов. На фоне зоны превращения с открытыми и закрытыми железами, эпителиального пласта неравномерной толщины имеются различные сочетания лейкоплакии, ее основы, немых йоднегативных участков. На фоне атипической зоны превращения могут наблюдаться дисплазия, преинвазивная карцинома и инвазивный рак.

Кольпоскопическая семиотика предраковых состояний шейки матки неоднократно излагалась в специальных монографиях и атласах. Как известно, кольпоскопия позволяет уточнить топографию патологического процесса и произвести прицельную биопсию. К.П. Ганина, Е.В. Коханевич и А.Н. Мельник (1984) на основании сравнительной оценки клинико-эндоскопических данных и результатов морфологического исследования патологически измененной ткани предложили следующую кольпоскопическую классификацию диспластических изменений эпителия шейки матки: поле дисплазии (многослойный плоский или высокий цилиндрический эпителий), папиллярная зона дисплазии, предопухолевая зона трансформации. По мнению авторов, преинвазивной карциноме и микроинвазивному раку шейки матки свойственны следующие кольпоскопические картины: пролиферирующая лейкоплакия, поле атипического эпителия, зона трансформации атипического эпителия, атипическая васкуляризация.

Таким образом, кольпоскопическая картина при цервикальной интраэпителиальной неоплазии весьма разнообразна, при этом может быть обнаружен как простой атипический эпителий (немые йоднегативные участки на фоне зоны превращения, лейкоплакия в виде тонкой пленки, простая основа лейкоплакии, плоские поля и их сочетания), так и высокоатипический (лейкоплакические наложения в виде бляшек, капиллярная основа лейкоплакии, атипическая зона превращения с эпителизацией желез).

Для диагностирования предраковых состояний шейки матки может быть использована и кольпомикроскопия. Я.В. Бохман и Н.В. Гарманова (1981) предложили кольпомикроскопическую классификацию предраковых заболеваний и рака шейки матки, основанную на морфологических данных.

По мнению Я.В. Бохмана (1989), кольпомикроскопия имеет преимущества перед кольпоскопией, поскольку результаты этого метода более сопоставимы с данными гистологического исследования. Кольпомикроскопия является ценным методом углубленной диагностики у больных с патологическими процессами шейки матки, выявленными при профилактических осмотрах и цитологических исследованиях.

Следует отметить, что у молодых женщин диспластические изменения эпителия преимущественно отмечаются на влагалищной части шейки матки, особенно в зоне трансформации, после 40 лет — в цервикальном канале, притом патологический процесс может быть изолированным или с одновременным поражением и влагалищной части шейки матки.

При подозрении на цервикальную интраэпителиальную неоплазию, основанном на данных цитологического исследования и кольпоскопии, необходимо провести прицельную биопсию шейки матки и диагностическое выскабливание слизистой оболочки цервикального канала.

Результаты гистологического исследования участка поражения позволяют определить степень пролиферативных изменений эпителия шейки матки и наметить характер лечебных мероприятий.

При морфологическом исследовании для диспластических поражений характерным является изменение размеров и формы клеток и ядер, их гиперхроматизм, усиление митотической активности, включая увеличение числа и расширение спектра патологических митозов, нарушение ядерно-цитоплазматического соотношения, акантоз, инфильтрацию лимфоцитами и гистиоцитами в сочетании с патологическим ангиогенезом в подэпителиальной строме. Процессы дезорганизации волокнистой соединительной ткани стромы возникают уже в ранних стадиях неопластического процесса и прогрессируют по мере усиления тяжести патологии: происходит снижение содержания гликопротеидов в структурах базальной мембраны, деполяризация гликозаминогликанов, усиление функциональной активности фибробластов, уменьшение миграции тучных клеток, а также угнетение синтеза гепарина.

При CIN I степени тяжести (легкая дисплазия) изменения наблюдаются в нижней трети эпителия, при CIN II (умеренная дисплазия) — в нижних двух третях эпителия, при CIN III (тяжелая дисплазия и преинвазивная карцинома) — почти во всем или во всем эпителии (рис. 16).

Необходимо отметить отсутствие параллелизма между данными цитологического исследования, кольпоскопической картиной и результатами гистологического исследования биоптированной шейки матки. Вместе с тем, как указывает Я.В. Бохман (1989), первичная диагностика нозологической сущности цервикальной интраэпителиальной неоплазии обеспечивается пра-

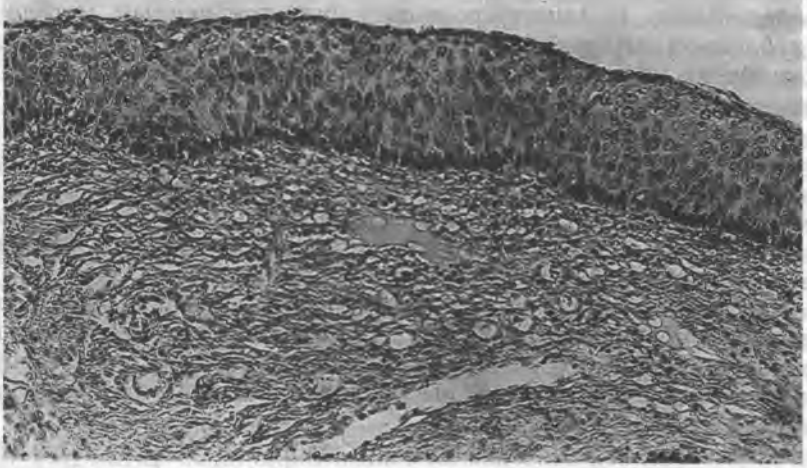

Рис. 16. Цервикальная интраэпителиальная неоплазия III степени тяжести (CIN III); тяжелая дисплазия и преинвазивная карцинома.

вильной интерпретацией нередко неоднозначных результатов клинического, эндоскопического, цитологического и гистологического исследований. На основании комплексного учета совокупности имеющихся данных врач должен сделать логический вывод о характере предракового состояния, что является необходимой предпосылкой для назначения индивидуального лечения.

Прежде чем перейти к изложению лечения больных с предраковыми состояниями шейки матки, следует остановиться на особенностях клинического течения последних. Как известно, развитию инвазивного рака предшествуют дисплазия и преинвазивная карцинома. Поскольку разница в возрасте больных данных групп составляет в среднем 10 лет, не исключается существование относительно длительного латентного периода, предшествующего развитию инвазии. При этом следует иметь в виду возможность развития преинвазивной карциномы без предшествующих диспластических изменений шейки матки. CIN I и II (легкая и умеренная дисплазия) являются нестабильными процессами, нередко отмечаются регрессивные изменения. CIN III характеризуется высокой вероятностью развития инвазивного рака. Существуют различные мнения о продолжительности латентного периода озлокачествления (от 2 до 12 лет), однако в настоящее время надежные морфологические критерии, позволяющие высказать суждение о прогнозе цервикальной интра-

эпителиальной неоплазии различной степени тяжести, отсутствуют. Особую значимость имеет правильный выбор метода лечения для обеспечения надежности, предупреждения рецидива заболевания или перехода его в более тяжелую стадию. При этом у женщин молодого возраста желательно применение органосохраняющих и щадящих методов лечения.

При CIN I (слабая дисплазия) допустимо динамическое наблюдение и консервативное лечение. При отсутствии регрессии в течение 3 мес, а также во всех случаях CIN II (умеренная дисплазия) и CIN III (тяжелая дисплазия и преинвазивная карцинома) показано лечение, направленное на развитие деструкции, или хирургическое удаление патологически измененной ткани, особенно у женщин молодого возраста, желающих иметь детей. Ножевая конизация шейки матки, которая выполняется под общим обезболиванием, считается методом выбора. Конусовидная электроэксцизия шейки матки также является методом выбора у большинства больных моложе 50 лет с CIN III и ограниченным распространением опухоли. Однако электрокоагуляция патологического очага шейки матки нередко сопровождается осложнениями, как непосредственно после манипуляции (боли в нижних отделах живота, кровотечение из-под струпа, обострение хронического воспалительного процесса в придатках матки), так и в отдаленные сроки (стеноз цервикального канала, синдром «коагулированной шейки»). В связи с этим не исключается возможность криогенного лечения при предопухолевых заболеваниях шейки матки, которое может проводиться в амбулаторных условиях.

В настоящее время все более широко применяется конизация шейки матки с использованием CO_2-лазера. Лазерная конизация имеет преимущества перед лазерным «выпариванием», ножевой и электрохирургической конизацией: при ее применении создаются условия для более быстрой эпителизации, снижения кровопотери и осложнений. Еще более быстрая эпителизация происходит при конизации радиохирургическим ножом (фирма «Ellman», США), разрешенным для применения в России.

Следует отметить, что за последние 10 лет значительно изменилась структура доброкачественных заболеваний, так как оказалась высокой частота патологии шейки матки, связанная с папилломовирусной инфекцией, в частности неосложненного и осложненного кондиломатоза в зоне трансформации и вне ее. В структуре доброкачественных заболеваний шейки матки преобладали эктопии и(или) зона трансформации (39,8 %). Следующей по частоте оказалась эктопия в сочетании с кондиломой (31,5 %), кондилома вне зоны трансформации наблюдалась в 18,3 % случаев. Эти 3 группы болезней составили 95 % в структуре доброкачественных заболеваний шейки матки у пациенток репродуктивного возраста. Гистологически подтвержденный диагноз лейкоплакии (гиперкератоз) был у 14 (2,8 %) пациен-

ток. Полип цервикального канала обнаружен у 8 (1,6 %) пациенток.

Таким образом, эктопия с доброкачественной или атипичной зоной трансформации обнаружена у 77,3 % пациенток, что говорит о преобладании псевдоэрозии шейки матки с плоскоклеточной метаплазией или без нее в структуре доброкачественных поражений шейки матки; 87 % псевдоэрозий в структуре доброкачественных заболеваний у молодых нерожавших женщин отмечает и М.Н. Костава (1994). Особо следует отметить высокую инфицированность вирусом папилломы человека, который часто поражает эктоцервикс (53,8 %), что совпадает с результатами многих зарубежных исследователей. В то же время даже в последних работах отечественных авторов по исследованию патологии шейки матки или вообще не упоминаются заболевания эктоцервикса, связанные с папилломовирусной инфекцией, или учитываются только остроконечные кондиломы, хотя намного чаще при цервикальной патологии встречаются плоские кондиломы.

Остроконечные кондиломы вульвы, влагалища, аногенитальной области выявлены при осмотре и вульвоскопии у 19,6 % пациенток с эктопией и неосложненным кондиломатозом шейки матки. Наличие остроконечных кондилом характерно для более молодых, сексуально активных женщин. Эти результаты совпадают с исследованиями многих авторов. Аналогичное состояние микробиоценоза влагалища наблюдается у больных с предраковыми состояниями шейки матки, хотя имеются и некоторые отличия, особенно в ассоциации с папилломовирусной инфекцией.

Отмечается еще больший дефицит лакто- и бифидобактерий, количество которых было в 110 раз ниже, чем у здоровых женщин, pH влагалищного содержимого повышается до 6,5.

Энтерококки при CIN в сочетании с папилломовирусной инфекцией выделены у 99 %, энтеробактерии — у 47,7 %. Частота выделения стафилококков превышала таковую у женщин более чем в 2 раза. Содержание дрожжеподобных грибов рода Candida и Gardnerella vaginalis несколько уменьшалось, но все равно они обнаруживались со значительной частотой, соответственно у 13 и 48 %. Клостридии выявлены в 17,3 % случаев, бактероиды — в 19,2 %. Во влагалищном содержимом значительно увеличивалось содержание пептострептококков, частота обнаружения которых возросла в 6 раз по сравнению с контрольной группой. Актиномицеты выявлены у 13 % больных. Герпетический цервицит наблюдался одинаково часто как при доброкачественных заболеваниях, так и предраковых состояниях шейки матки.

Сравнивая наличие сопутствующей инфекции у больных с доброкачественными и предраковыми заболеваниями шейки матки, можно отметить следующее: герпетическая инфекция определяется одинаково часто, хламидии обнаруживались у больных с эктопиями, а при кондиломах и дисплазиях бактериальный вагиноз был более выражен. И наконец, для больных с эк-

топиями и изолированными признаками папилломовирусной инфекции, а также при сочетании последних с цервикальной интраэпителиальной неоплазией характерна высокая частота обнаружения и концентрации Gardnerella vaginalis (соответственно 58,2 и 44,1 %).

Результаты проведенных бактериологических исследований у больных с патологией шейки матки указывают на необходимость проведения этиотропной (антибактериальной) терапии с последующей нормализацией дисбиотических нарушений микробиоценоза влагалища биопрепаратами (препараты лакто- и бифидобактерий).

В настоящее время как в эксперименте, так и в клинических условиях установлены различные механизмы развития доброкачественных и предраковых заболеваний шейки матки. Убедительно доказана роль иммунных механизмов в возникновении и развитии новообразований, в том числе и рака. Между тем иммунологические аспекты заболеваний шейки матки изучены мало, в то время как иммунные дисфункции во многом определяют противовирусную резистентность, тяжесть течения и исход заболевания.

Как оказалось, у больных с эктопией шейки матки и здоровых женщин отсутствуют различия в состоянии местного гуморального иммунитета. Концентрация же иммуноглобулинов при неосложненных папилломовирусных поражениях шейки матки значительно отличается от уровня их в цервикальной слизи здоровых женщин. Так, уровень IgA при данной патологии снижается (по сравнению с контролем) почти в 2 раза (3,46 ± ± 0,31 г/л, контроль — 6,08 ± 0,86 г/л, $p < 0,05$). Содержание IgM достигает 3,05 ± 0,66 г/л (в контрольной группе IgM не определяется). IgG снижается, и его уровень составляет 10,27 ± 1,11 г/л (контроль — 15,42 ± 1,32 г/л, $p < 0,05$). Уровень IgG у данного контингента больных так же, как и у здоровых женщин, имеет большой размах и достоверных различий содержания его в контрольной группе не выявлено. И наконец, уровень специфичного местного IgA резко снижен по сравнению с его концентрацией у здоровых женщин (4,01 ± 0,63 г/л), контроль — 7,19 ± 0,62 г/л, $p < 0,01$).

В группе больных с цервикальной интраэпителиальной неоплазией наблюдается тенденция к снижению уровня IgA (5,95 ± ± 0,88 г/л), появление IgM (0,46 ± 0,14 г/л), незначительное повышение уровня IgG (17,66 ± 1,42 г/л).

Наибольшие нарушения в системе местного иммунитета обнаружены у больных с осложненной папилломовирусной инфекцией шейки матки, а именно уровень IgA резко снижен и составляет 3,01 ± 0,49 г/л ($p < 0,001$), концентрация IgM повышается и достигает 3,61 ± 0,7 г/л, содержание IgG в слизи цервикального канала снижается более чем в 2 раза и составляет 7,03 ± 1,28 г/л.

Таким образом, согласно полученным данным, местный иммунитет не изменен при эктопиях шейки матки, невыраженные нарушения имеются при цервикальной интраэпителиальной неоплазии, резкое же снижение местного иммунитета характерно для больных с папилломовирусной инфекцией шейки матки (особенно осложненной). Эти данные объясняют высокую частоту рецидивов папилломовирусных поражений шейки матки после ее радикального лечения и дают основание для назначения иммуномодуляторов этой категории больных, кроме того, они должны быть включены в группу повышенного онкологического риска и обследованы на наличие ВИЧ-инфекции.

Лечение больных с доброкачественными и предраковыми заболеваниями шейки матки

Лечение больных с доброкачественными заболеваниями влагалищной части шейки матки является одной из основных задач гинекологии.

Перед началом лечения необходимо провести комплексное обследование больной (осмотр при помощи зеркал, кольпоскопия, при необходимости кольпоцервикоскопия, кольпомикроскопия, цитологическое, гистологическое, бактериоскопическое и бактериологическое исследования) и на основании полученных результатов поставить четкий диагноз и обосновать лечебную тактику.

При выявлении хронических воспалительных заболеваний шейки матки необходимо провести соответствующее лечение. Одно из обязательных условий при лечении фоновых заболеваний влагалищной части шейки матки — определение гормональной активности яичников. При недостаточности эндокринной функции яичников, определенной с помощью тестов функциональной диагностики и гормональных исследований, необходимо провести соответствующее гормональное лечение.

До сравнительно недавнего времени основным методом лечения был медикаментозный. Это было обусловлено тем, что псевдоэрозию (наиболее часто встречающееся поражение шейки матки) относили к группе воспалительных процессов. Широко использовались мазевые и жировые тампоны, улучшающие регенерацию, прижигающие или коагулирующие средства. Данная терапия в большинстве случаев малоэффективна. Обычно лечение мазевыми и жировыми тампонами не должно продолжаться более 2—3 нед. Этот срок явно недостаточен для получения полного клинического эффекта, а более длительная терапия стимулирует пролиферативные процессы. Коагулирующие средства воздействуют только на поверхностный слой эпителия, не затрагивая всю глубину пораженных тканей, это является одной из причин частых рецидивов. Поэтому данный метод не следует рекомендовать для применения в клинической практике.

В настоящее время наиболее эффективными методами лечения являются диатермохирургический, термокоагуляция, криохирургический, лазерная терапия. К каждому из этих методов имеются свои показания.

Диатермокоагуляция. Традиционно распространенным методом лечения доброкачественных заболеваний шейки матки являлась диатермокоагуляция. При биполярном моноактивном методе пользуются двумя электродами. Неактивный электрод в виде свинцовой пластинки размером 150—200 см^2 подкладывают под крестец или фиксируют к бедру больной, а активный (в виде ножа, пуговицы, иглы, петли) является рабочим. При этом методе отмечается значительная дисперсия с последующей концентрацией таковых линий в участках, обладающих малым сопротивлением и расположенных в пространстве между пассивным и активным электродами. Под действием тока высокой частоты в тканях образуется эндогенное тепло с повышением температуры до 60—100 °С, что обусловливает необратимую коагуляцию протеинов и тканевых жидкостей.

При использовании биполярных биактивных электродов, расположенных рядом и дающих одинаковую плотность таковых линий, этого не происходит. Поэтому при биактивном электрохирургическом методе требуется значительно меньшая сила тока, чем при моноактивном (70—80 А). Целесообразно использовать биактивный электрод, у которого оба электрода активные и расположены на одном стержне.

Методика диатермокоагуляции. После обнажения и обработки операционного поля пуговчатый электрод плотно прикладывают к различным участкам пораженной поверхности вначале передней, а затем задней губы влагалищной части шейки матки. Затем круговыми движения коагулируют нижнюю треть канала шейки матки. На поверхности влагалищной части шейки матки образуется белый струп, который отторгается на 10—12-й день после диатермокоагуляции. Эпителизация раневой поверхности заканчивается через 1,5—2 мес.

Недостатки данного метода: болезненность процедуры, обильные выделения из влагалища, возможность кровотечений, частые рецидивы заболевания, а также вероятность эндометриоза шейки матки. Для профилактики эндометриоза диатермокоагуляцию следует проводить за 5—7 дней до менструации. Применение монополярных электродов позволяет значительно уменьшить частоту возникновения подслизистого эндометриоза шейки матки.

Раньше показанием к применению диатермокоагуляции являлось наличие доброкачественных фоновых процессов без резкой деформации и гипертрофии шейки, которые при гистологическом исследовании трактуются как железисто-папиллярные псевдоэрозии, дисплазии легкой и средней степени, субэпителиальный эндометриоз.

Частые осложнения (до 30 %) — кровотечения, нарушение менструальной функции, обострение воспаления придатков, стенозирование цервикального канала, возникновение эндометриоза, рубцовые изменения ограничивают его применение. Кроме того, после диатермокоагуляции сохраняется пролиферативная активность, возможны рецидивы.

Диатермоконизация. Этот метод может и должен применяться при сочетании патологии эктоцервикса с гипертрофией и деформацией шейки матки.

Диатермоконизация заключается в электрохирургическом конусовидном иссечении патологически измененных тканей шейки матки с вершиной конуса, обращенной к внутреннему зеву. Операцию осуществляют с помощью аппаратов УДЛ-200 и УДЛ-350. В качестве электрода используют конизатор Гейлиса, усовершенствованный С.С. Роговенко (1960).

Показанием к диатермоконизации служат деформация шейки матки, гипертрофия с дисплазией средней и тяжелой степени. Осложнением диатермоконизации иногда является стеноз или сращение цервикального канала, поэтому проведение данного хирургического вмешательства должно быть строго обосновано и технически правильно выполнено. Обычно операция производится на 6—8-й день менструального цикла в условиях стационара одного дня. Для обезболивания манипуляции используется раствор сомбревина или калипсола.

Методика электроэксцизии. Влагалищную часть шейки матки обнажают зеркалами Куско и захватывают пулевыми щипцами за пределами участка, который предполагается иссечь. После обработки операционного поля этиловым спиртом и уточнения границ поражения с помощью пробы Шиллера в канал шейки матки на глубину 5—15 мм вводят направляющий стержень электрода. Коагулирующий режим плотности тока меняют на режущий. Индивидуально подбирают оптимальное напряжение, позволяющее без усилий и глубокой коагуляции рассечь шейку матки на нужную глубину и режущей проволокой проводят круговой разрез такой величины, чтобы охватить все измененные ткани. После включения тока электрод медленно вращают по часовой стрелке со скоростью, необходимой для рассечения тканей и образования струпа. Обычно удаляют более ⅔ канала шейки матки. При необходимости удалить более широкий конус, чем позволяет электрод, последний ведут до оси канала по направлению иссечения ткани. После иссечения ток выключают и конус извлекают наружу.

После диатермохирургических вмешательств обычно не требуется дополнительной обработки тканей. При обильных серозно-кровянистых выделениях влагалищную часть шейки матки ежедневно смазывают 7 % раствором перманганата калия в течение 3—5 дней. После отторжения струпа рекомендуются смазы-

вание шейки маслом облепихи, шиповника или обработка аэрозольным препаратом «Олазоль». В последние годы для ускорения эпителизации после отторжения струпа применяют хонсурид и локакортен.

Диатермохирургические операции отличаются почти полной бескровностью, абластичностью, незначительной опасностью распространения инфекции. Выздоровление после диатермохирургического лечения отмечается у 93—97 % больных. Однако одним из недостатков этого лечения является трудноопределяемая глубина воздействия.

Преимуществом данного метода является возможность серийно-ступенчатого гистологического исследования удаленных тканей и выявление интраэпителиального рака.

Ближайшими осложнениями этого метода являются кровотечения, нарушения менструального цикла и обострение воспалительного процесса в придатках матки. Отдаленные осложнения — «синдром коагулированной шейки», эндометриоз, нарушение менструального цикла, стеноз или сращение канала шейки матки.

Криохирургический метод. Это один из современных методов лечения при патологических состояниях шейки матки.

Низкотемпературное воздействие обладает очень широким спектром биологического эффекта — от криоконсервации до криодеструкции тканей. Под влиянием охлаждения происходит сложный комплекс различных физико-химических, биофизических и биохимических превращений, которые в свою очередь вызывают в тканях структурные и функциональные, различные по характеру и интенсивности изменения [Лозико-Лоринская Л.К., 1972]. Влияние низких температур различно и зависит от криочувствительности клеток, тканей и их локализации.

Различают 5 основных механизмов криоповреждения тканей: 1) образование внутри- и внеклеточных кристаллов льда, сопровождающееся дегидратацией биомакромолекул и биологических мембран; 2) повышение концентрации электролитов и pH, вызывающее денатурацию липидно-протеиновых комплексов; 3) кристаллизация воды в органоидах клетки — биомембранах, митохондриях, лизосомах; 4) механические повреждения клеток хладагентом; 5) нарушения микроциркуляции в замороженной ткани, ишемия и развитие невроза [Лозико-Лоринская Л.К., 1972; Пушкарь Н.С. и др., 1977].

Криохирургический метод имеет следующие преимущества: не повреждается здоровая окружающая ткань, отсутствует кровотечение из места крионекроза, не образуется стеноз канала шейки матки, не нарушаются менструальная и детородная функции. Очаги криодеструкции быстро заживают.

Криодеструкция не сопровождается немедленным удалением из организма некротизированных тканей. Через сутки начинается демаркация, зона некроза окружена узким венчиком воспа-

лительной гиперемии. В это время закрывается просвет сосудов по линии отторжения тканей, поэтому кровотечение отсутствует, а образовавшийся мощный грануляционный вал является преградой для инфекции. На 3—5-й неделе происходит отторжение некротических масс и постепенная эпителизация. Заживление заканчивается образованием нежных рубцов и эпителиальных слоев.

После криохирургического вмешательства отмечается повышение титра различных противоопухолевых антител — индуцированный иммунобиологический эффект.

Для криовоздействия в гинекологии используют криохирургическую установку «Криоэлектроника-2», которая характеризуется высокой холодопроизводительностью, регулируемой в широких пределах (10—50 Вт/см^2), широким температурным диапазоном криовоздействия (до −196 °С), высокой точностью поддержания любой температуры этого диапазона, хорошей воспроизводимостью режимов замораживания и отогрева в диапазоне 10—100 °С/мин. В качестве криоагента используют жидкий азот. Для криодеструкции разработан набор сменных аппликаторов различной формы.

Криогенный метод применяют для лечения больных с эндометриозом и фоновыми предраковыми заболеваниями шейки матки (эктропион, длительно существующие рецидивирующие или не поддающиеся другим методам лечения псевдоэрозии, лейкоплакии, эритроплакии, папилломы, дисплазии) и раком.

Зону некроза фиксируют визуально или с помощью специальных датчиков температуры.

Противопоказаниями к криохирургическому методу лечения являются острые и подострые воспалительные заболевания внутренних половых органов, интеркуррентные инфекционные заболевания, специфические процессы на шейке матки.

При легкой и умеренной формах дисплазии применяют однократное замораживание до −125...−170 °С со скоростью охлаждения рабочей части аппликатора 75—100 °С/мин. Замораживание продолжают до расширения фронта льда примерно на 3 мм за пределы поражения, что соответствует температуре около −20 °С на границе пораженной области. Зону некроза фиксируют визуально или с помощью датчиков температуры. Отогрев происходит самопроизвольно. Такой режим обеспечивает надежную криодеструкцию пораженных тканей.

При тяжелых формах цервикальной интраэпителиальной неоплазии используют многократное замораживание. Между замораживаниями шейку матки осматривают с помощью кольпоскопа для определения неохваченной части поражения. Островковые поражения шейки матки замораживают по участкам, используя аппликатор требуемой формы, обеспечивающей равномерность промораживания пораженных участков. Входящие в набор сменные аппликаторы условно можно разделить на

3 класса: 1) повторяющие форму шейки матки с заходом в канал шейки матки — для деструкции поражений по всей поверхности органа; 2) цилиндрические разных диаметров, предназначенные для криодеструкции островковых поражений; 3) различной конусной формы, применяемые для криоконизации. Аппликаторы бывают полые, медные, с мелкодисперсной медной набивкой, со стенками. Такая конструкция обеспечивает равномерное охлаждение по всей рабочей поверхности аппликатора независимо от его формы, максимально увеличивает активную поверхность теплообмена, значительно повышает холодопроизводительность установки.

Криохирургические операции проводят амбулаторно без обезболивания: криотерапия не отражается на трудоспособности больных, не возникает необходимости медикаментозной обработки очага крионекроза.

Методика криогенного воздействия. Визуально с помощью пробы Шиллера уточняется граница патологического очага. Затем рабочая поверхность наконечника вплотную подводится к патологическому очагу шейки матки. Наконечник фиксируется к шейке не сразу, а спустя 10—15 с после начала циркуляции жидкого азота. Экспозиция замораживания при 1-м и 2-м циклах равна 3—4 мин. Зона охлаждения при этом распространяется на 12—14 мм вокруг рабочей поверхности наконечника, что выявляется визуально. Зона некроза всегда меньше зоны промерзания. Глубина некроза при одноцикловом воздействии 1—2 мм, а при двухцикловом до 3 мм. Расстояние между границами зоны промерзания и зоны некроза по поверхности и в глубину составляет 2,5 ± 0,5 мм, а потому участок промерзания должен выходить за пределы патологически измененной ткани на эту величину.

После окончания криогенного воздействия наконечник нагревается до температуры +50 °С, оттаивает и извлекается.

Пулевые щипцы для подтягивания шейки матки не используются, так как между наконечниками криозонда и тканью шейки матки возникает выраженная адгезия.

Как правило, при доброкачественных опухолевых заболеваниях криовоздействие производят однократно. Однако при обширном патологическом процессе применяются множественные циклы, когда различные участки шейки матки последовательно подвергаются криогенному воздействию.

При эктопии экспозиция криовоздействия равняется 3—4 мин, при неосложненном кондиломатозе — 4—5 мин.

После процедуры на шейке матки виден четко отграниченный белый участок, через 24 ч намечается демаркационная линия. На 7—10-й день наблюдается размягчение некротических участков вследствие фагоцитоза и аутолиза под влиянием ферментных систем. На 3—7-й неделе происходит отторжение некротических тканей. Параллельно процессу деструкции уже

через несколько дней начинается регенерация, которая у большинства больных заканчивается через 4—8 нед. После криовоздействия появляется экссудат, что связано с истечением лимфы, которое может продолжаться несколько дней. Редко отмечаются тянущие боли, проходящие через 1—2 дня.

Определенного внимания заслуживают методы потенцирования криовоздействия физическими факторами: электромагнитным облучением, ультразвуком, радиоактивными изотопами, которые стимулируют процессы деструкции и последующей регенерации тканей.

После комбинированного воздействия полностью восстанавливается морфологическая и функциональная целостность органа [Хаит О.В., 1981].

Применяются и другие (в том числе комбинированные) методы криовоздействия при патологических состояниях шейки матки: криоэксцизия, криовакуумное лечение, криоэлектрохирургическое, двухзондовое с опрыскиванием [Запорожан В.Н., 1981].

Сравнивая криохирургический метод с электрокоагуляцией, следует отметить, что в первом случае послеоперационный период протекает легче, без кровотечений (или они крайне незначительны), образуется нежный рубец без деформации тканей, рецидивирование патологического процесса наблюдается значительно реже.

В отличие от диатермокоагуляции при криогенном лечении регенерация происходит под эластичным струпом и не создаются условия для имплантации эндометрия во время менструации и возникновения эндометриоза шейки матки, что позволяет проводить криогенное лечение в любой фазе менструального цикла.

Цитологические и кольпоскопические исследования проводят через 4—8 нед и через 6 мес после криотерапии, а затем ежегодно. Критерием оценки эффективности лечения служат два последовательно полученных отрицательных результата цитологического исследования.

Криохирургическое вмешательство и послеоперационный период при предраковых состояниях протекают без осложнений. Криохирургическая конизация при предраковых состояниях и преинвазивной карциноме шейки матки является высокоэффективным методом лечения.

Лазерная терапия. Воздействие на патологически измененный участок шейки матки лучом лазера — современный и эффективный метод лечения при фоновых и предраковых заболеваниях шейки матки.

Для воздействия на пораженный участок используют излучение лазерной установки непрерывного действия «Саяны», входящей в состав лазерного комплекса «Эффект-МТ». Нефокусированный пучок излучения направляют на патологически изме-

ненную поверхность зеркально-призменным световодом, обеспечивающим свободное движение в трех плоскостях. Лазер включают на минимальную генерацию, так что воздействие на поверхность ткани проводится излучением мощностью 2—6 Вт. Время облучения зависит от величины поверхности дисплазии и составляет в среднем 2—7 мин.

Кроме облучения пораженных тканей шейки матки, обязательно облучение 1—2 мм пограничной здоровой ткани. Облученная поверхность становится белесоватой. Некоторые исследователи в течение 10—15 дней рекомендуют вводить влагалищные шарики, содержащие 0,1 г борной кислоты, 0,3 г глюкозы, по 0,5 г стрептоцида и сульфадимезина, 0,01 г хонсурида или 0,25 г ронидазы, или 10 ЕД лидазы, масло какао.

Облучение не сопровождается болевыми ощущениями, не образуется струп, нет кровотечений из облученной поверхности как во время облучения, так и после него, эпителизация завершается в течение ближайших 3—4 нед. У некоторых больных с эктропионами после воздействия лучами CO_2-лазера производят электроконизацию шейки матки. До лечения, после облучения и через месяц после лечения из пораженных участков и канала шейки матки берут мазки для цитологического исследования.

Для проведения лазерных операций нами использовалась CO_2-лазерная установка фирмы «Limmer» (Германия). При лазердеструкции шейки матки использовались специальные матовые или черные зеркала с системой газоотвода, куда прикреплялся дымоотсосный шланг. Второй конец шланга присоединялся к дымоотсосному аппарату через специальный сменный фильтр и производилось отсасывание продуктов распада, образованных при воздействии луча лазера на ткань шейки матки. В результате создавалась максимальная видимость и освещенность операционного поля. Луч лазера от источника излучения попадает в плоскость патологического очага через подвижный шарнирный световод, систему изменения диаметра луча лазера, устройство управления лучом, расположенное на корпусе кольпоскопа. Перемещение лазерного луча в пределах поля зрения кольпоскопа осуществляется перемещением рукоятки наведения устройства управления лучом. Лазердеструкцию удобнее всего осуществлять при 7-кратном увеличении кольпоскопа.

Метод лечения. Лазерная вапоризация шейки матки производилась в амбулаторных условиях без предварительной анестезии. Шейка матки обнажалась в специальных матовых зеркалах, проводилась расширенная кольпоскопия для уточнения и выделения границ патологического очага. Лазердеструкция производилась при 7-кратном увеличении кольпоскопа. Вначале лазерным лучом «очерчивается» измененная ткань шейки матки с обязательным захватом 1—2 мм пограничной здоровой ткани. Выпаривание начинают от цервикального кана-

ла, концентрическими движениями продвигаясь к периферии. Применялись следующие параметры лазерного излучения: мощность 6—20 Вт, глубина деструкции тканей 1,0—8,0 мм. Лазерная вапоризация остроконечных кондилом влагалища и вульвы производилась с предварительной инфильтрационной анестезией области воздействия 0,5 % раствором новокаина.

У большинства больных дополнительной обработки шейки матки лекарственными веществами после лазерной вапоризации не производилось. Лазердеструкцию шейки матки выполняли, как правило, однократно. Но при большой площади поражения и невозможности произвести лазердеструкцию в один этап проводили вапоризацию в несколько приемов через 4—6 нед.

Хирургическое лечение. Хирургический метод применяют при длительно существующих псевдоэрозиях на фоне резкой деформации и гипертрофии шейки, выраженных послеродовых разрывов и эктропионов.

Патологически измененные участки шейки матки удаляют хирургическим путем, производя клиновидную ампутацию передней, задней или обеих губ. Заслуживают внимания рекомендации по проведению реконструктивно-пластической операции при подобных доброкачественных изменениях влагалищной части шейки матки, предложенной В.И. Ельцовым-Стрелковым (1980). Операцию производят методом расслоения и восстановления анатомических взаимоотношений структур шейки матки. Подобное оперативное вмешательство позволяет нормализовать функцию шейки матки, создает физиологические условия и щелочную среду для слизистой оболочки цервикального канала. После операции образуется слизистая пробка канала шейки матки.

При выраженных деформациях шейки матки прибегают к различным модификациям операции Штурмдорфа.

При обнаружении полипа цервикального канала его удаляют независимо от того, тонкая ножка или толстая, обязательно иссекают основание полипа и выскабливают слизистую цервикального канала. Обязательно производят гистологическое исследование полипа.

Итак, перечисленные методы лечения считаются эффективными при строгом соблюдении показаний, противопоказаний к их применению, а также строгом соблюдении методики их выполнения. Однако нужно заметить, что применение только одного из этих методов нередко приводит к рецидиву заболевания. Необходимо помнить, что основным принципом лечения больных с заболеваниями шейки матки наряду с ликвидацией патологического процесса должно быть воздействие на те изменения в организме, которые послужили причиной их возникновения и поддерживают длительное течение заболевания.

Проведенные комплексные исследования и опыт лечения больных с доброкачественными и предраковыми заболеваниями

шейки матки позволили научно обосновать рациональную последовательность лечебных мероприятий:

I этап — этиотропная и иммуномодулирующая терапия.

II этап — радикальное воздействие на патологически измененный участок.

III этап — коррекция микробиоценоза с помощью биопрепаратов.

IV этап — повторный курс иммуностимулирующей терапии. Восстановление чистоты влагалищной флоры у пациенток имеет важное значение в процессе предоперационной подготовки, поскольку, как известно, улучшаются как непосредственные, так и отдаленные результаты лечения за счет нормализации репаративных процессов в эпителии шейки матки.

При урогенитальных инфекциях необходимо соблюдать следующие принципы лечения: 1) одновременно проводить лечение больной и ее полового партнера; 2) половая жизнь в период лечения запрещается; 3) устранять факторы, снижающие сопротивляемость организма (сопутствующие заболевания), гиповитаминоз и др.; 4) применять этиотропные средства на фоне общих и местных гигиенических процедур; 5) антибактериальную терапию начинать с 1-го дня цикла; 6) на 7—11-й день цикла проводить радикальное лечение, применяемое при данной патологии шейки матки (на фоне антибактериальной и иммуностимулирующей терапии). Одновременно с антибактериальным лечением проводится иммуностимулирующее.

При доброкачественных опухолевых заболеваниях шейки матки хорошо зарекомендовал себя интерлейкин (препарат человеческого интерферона), обладающий противовирусным свойством и иммуномодулирующей активностью. Применяют по 10 000 МЕ (10 ампул): 5 инъекций через день, 5 инъекций через 3 дня. При папилломовирусной инфекции (неосложненной и осложненной) и цервикальной интраэпителиальной неоплазии назначается внутрь глюкозомурамилдепептид (гликопин) по 0,01 г в течение 10 дней. У больных с папилломовирусной инфекцией и предраковым состоянием иммуномодулирующую терапию необходимо повторить через 6 мес после радикального воздействия на патологически измененный эпителий (уровень показателей клеточного и гуморального иммунитета в этот период равен таковым до лечения).

Нами использовалась также магнитолазерная терапия как в предоперационном периоде, так и после операции (10 процедур по 4 мин при частоте 80 Гц).

Терапевтический эффект лазерного воздействия на ткани живого организма значительно усиливается в магнитном поле (магнитолазерная терапия) за счет усиления процессов метаболизма. Эффект сочетанного воздействия лазерного излучения и постоянного магнитного поля на биологические объекты является не обычной суммой воздействия двух этих факторов, а носит

характер синергического резонансного действия. Наиболее рационально и эффективно применение лазерной и магнитолазерной терапии в комплексе лечебных мероприятий.

Взаимодействие постоянного магнитного поля и биологического объекта сводится к следующим основным моментам. Магнитное поле (терапевтические дозировки) влияет на индукционные и дисперсионные связи. Следовательно, постоянное магнитное поле придает определенное направление оптической оси биоткани, влияет на дифракцию и рассеивание света в ней.

Сочетанное воздействие низкоинтенсивного лазерного излучения и постоянного магнитного поля является более энергоемким, чем изолированное низкоинтенсивное лазерное излучение, а расщепление спектральных линий вещества под действием постоянного магнитного поля расширяет диапазон восприятия квантов света.

Рассмотренные моменты механизма действия сочетанного магнитолазерного излучения на живой организм могут служить основой понимания направленности этой терапии.

Основным показанием к магнитолазерной терапии явилась клиническая целесообразность стимуляции местных и общих реакций организма с целью нормализации их гомеостатических характеристик на различных структурно-функциональных уровнях организации. В частности, к таким показаниям отнесли нарушение процессов эпителизации тканей; повышение репаративных способностей тканей в послеоперационном периоде; нарушение иммунного статуса (иммунокоррекция).

Лечение больных проводилось в амбулаторных условиях аппаратом АЛБ-011. Для лечения больных с доброкачественными и предраковыми заболеваниями шейки матки применялся специальный влагалищный датчик.

Для хирургического лечения при поражениях шейки матки применяются в зависимости от нозологической формы заболевания криодеструкция, CO_2-лазеровапоризация, диатермоэксцизия.

При папилломовирусной инфекции и цервикальной интраэпителиальной неоплазии I степени тяжести применяется криодеструкция. Вероятно, вирус папилломы человека после замораживания остается «жизнеспособным» и иногда поражает окружающие и подлежащие ткани. При лазерной вапоризации все ткани, пораженные вирусом папилломы человека, выпаривают-ся и удаляются с помощью дымоотсоса. Вапоризация осуществляется на глубину 3—8 мм + 3 мм здоровой (непораженной) ткани. Сочетание патологически измененного эпителия с гипертрофией и деформацией шейки матки диктует необходимость применения диатермоэкспозиции.

Для восстановления нормальной микрофлоры влагалища в послеоперационном периоде по окончании выделений из половых путей местно применяются эубиотики (препараты лакто- и бифидобактерий). Нами использовался новый отечественный

препарат «Жмелик», представляющий собой взвесь живых лиофилизированных лактобацилл.

При таком комплексном подходе к лечению больных с доброкачественными заболеваниями и предраковыми состояниями нам удалось практически ликвидировать рецидивы заболеваний. Предложенная схема лечения оказалась высокоэффективной и ее необходимо рекомендовать для применения в широкой клинической практике, хотя она может детализироваться и дополняться.

Своевременное выявление и лечение предраковых заболеваний шейки матки является действенной профилактикой рака шейки матки.

РАК ШЕЙКИ МАТКИ

Среди первичных эпителиальных опухолей шейки матки наиболее часто наблюдается плоскоклеточный рак (94—95 % больных) и аденокарцинома (4—6 %) [Василевская Л.Н., 1986]. К редким опухолям шейки матки относятся светлоклеточная аденокарцинома, аденоплоскоклеточная, аденокистозная, недифференцированная резервноклеточная карциномы и некоторые другие типы раковых поражений.

Степень распространения рака шейки матки определяется в соответствии с клинической классификацией (1985):

Стадия 0 — преинвазивный (внутриэпителиальный) рак.

Стадия Iа — опухоль ограничена шейкой матки с инвазией в строму не более 3 мм (диаметр опухоли не должен превышать 1 см) — микроинвазивный рак.

Стадия Iб — опухоль ограничена шейкой матки с инвазией более 3 мм.

Стадия II — рак инфильтрирует своды, верхнюю и среднюю треть влагалища (влагалищный вариант) и(или) распространяется на тело матки (маточный вариант).

Стадия IIIа — рак инфильтрирует нижнюю треть влагалища и(или) имеются метастазы в придатках матки, регионарные метастазы отсутствуют.

Стадия IIIб — рак инфильтрирует параметрий с одной или обеих сторон до стенки таза и(или), имеются регионарные метастазы в лимфатических узлах таза.

Стадия IVа — рак прорастает в мочевой пузырь и(или) прямую кишку.

Стадия IVб — имеются отдаленные метастазы вне пределов малого таза. Согласно Международной классификации рака шейки матки по системе TNM (1985), рекомендованной для клинического использования, стадию заболевания оценивают по 3 критериям: степени распространения первичной опухоли (T — tumor), состоянию регионарных лимфатических узлов (N — nodes) и наличию отдаленных метастазов (M — metastases).

Международная классификация рака шейки матки по системе TNM (1985 г.)

T — **первичная опухоль**
T_{is} — преинвазивный рак (cancer in situ)
T_1 — рак, ограниченный шейкой матки
T_{1a} — микроинвазивная карцинома (инвазия до 3 мм)
T_{1b} — инвазивная карцинома
T_2 — рак, распространяющийся за пределы шейки матки, но не достигающий стенок таза
T_{2a} — рак, инфильтрирующий только влагалище или тело матки (без инфильтрации параметрия)
T_{2b} — рак, инфильтрирующий параметрий
T_3 — рак, инфильтрирующий нижнюю треть влагалища и(или) параметрий до стенок таза (отсутствует свободное пространство между опухолью и стенкой таза)
T_{3a} — карцинома вовлекает нижнюю треть влагалища
T_{3b} — карцинома распространяется до стенок таза и(или) вызывает гидронефроз
T_4 — рак, выходящий за пределы малого таза или инфильтрирующий слизистую оболочку мочевого пузыря или прямой кишки
N — **регионарные лимфатические узлы таза**
N_0 — метастазы в регионарных лимфатических узлах не выявляются
N_1 — выявляются метастазы в регионарных лимфатических узлах
N_2 — пальпируется фиксированное уплотнение на стенке таза при наличии свободного пространства между ним и первичной опухолью
N_x — оценить состояние регионарных лимфатических узлов невозможно
M — **отдаленные метастазы**
M_0 — нет признаков отдаленных метастазов
M_I — имеются отдаленные метастазы, включая поражения поясничных и паховых лимфатических узлов
M_x — недостаточно данных для определения отдаленных метастазов

При оценке выраженности патологического процесса на шейке матки символы T, N и M группируются с данными клинической классификации по стадиям.

Стадия 0 — T_{is}
Стадия 1a — T_{1a} N_0 M_0
Стадия 1b — T_{1b} N_0 M_0
Стадия 2 — T_{2a} N_0 M_0
Стадия 3 — T_3 N_0 M_0; $T_{1-3}N_1$ M_0; $T_{2-3}N_2$ M_0
Стадия 4 — T_4 и/или M_1 при любых значениях символов T и N

Состояние первичной опухоли и степени инфильтрации окружающих тканей определяются клиническими методами с применением радиоизотопной и прямой рентгеноконтрастной лимфографии в сочетании с экскреторной эхографией. В настоящее время для уточнения стадии распространения применяются УЗИ органов таза, компьютерная томография, магнитно-ядерный резонанс.

Инвазивный плоскоклеточный и железистый рак шейки матки преимущественно развивается в зоне трансформации. Начальные стадии развития раковых поражений шейки матки, как

и предраковые состояния, протекают без клинической симптоматики или с незначительными проявлениями, которые не всегда заставляют женщину обратиться за помощью к врачу. Диагностика рака шейки матки при распространенном процессе обычно не представляет трудностей благодаря наличию характерных жалоб на бели, кровянистые выделения и боли, а также визуальному осмотру шейки матки, кольпоскопическому исследованию, прицельной биопсии патологически измененного участка.

Клиническая картина. Симптоматика ракового поражения шейки матки существенно обусловлена формой роста опухоли (эндофитная, экзофитная, смешанная, язвенно-инфильтративная), стадией и вариантом распространения заболевания (влагалищный, маточный, параметральный, метастатический).

Внутриэпителиальный рак не имеет четких специфических признаков, у половины больных вообще отсутствуют какие-либо жалобы. Важно отметить, что в начале своего развития рак шейки матки не отражается на общем состоянии больной, как это бывает при других локализациях рака. Больные не жалуются на потерю массы тела, ограничение трудоспособности, нарушение питания. Поэтому не случайно онкогинекологи выделяют «преклинический» рак, к которому относят cancer in situ, микроинвазивный рак шейки матки. Первым симптомом (но не ранним) следует считать появление водянистых белей. Сукровичные бели цвета мясных помоев с гнилостным запахом свидетельствуют о далеко зашедшем патологическом процессе на шейке матки, обычно такие бели бывают при распаде и инфицировании опухоли. Одновременно вследствие разрушения стенок кровеносных сосудов появляется контактное кровотечение, вначале в виде небольших кровянистых пятен на белье, затем кровотечение усиливается. Кровотечения возникают при физическом напряжении, половом сношении, влагалищном исследовании, иногда при дефекации.

Последующие симптомы — боли, нарушения функции внутренних органов, ухудшение общего состояния больной. Боли, обусловленные сдавлением нервных сплетений и раздражением болевых рецепторов, вначале носят непостоянный характер. В дальнейшем с прогрессированием процесса на шейке матки они усиливаются, не прекращаются ни днем, ни ночью, больная лишается сна и отдыха, что отражается на общем состоянии. При прорастании опухоли в соседние органы возникают яркие и выразительные симптомы. Так, при поражении мочевого пузыря возникают дизурия, чувство давления на мочевой пузырь. Сдавление мочеточников ведет к развитию гидронефроза, восходящей инфекции. При распаде опухоли в стенке мочевого пузыря возникает пузырно-влагалищная фистула. Если опухоль распространяется на параректальную клетчатку, появляется за-

труднение акта дефекации. При распаде опухоли возникает прямокишечно-влагалищная фистула. Длительность заболевания без лечения не превышает двух лет. Больные обычно погибают от уремии, перитонита, сепсиса, кровотечения, кахексии.

Развитие рака шейки матки у молодых женщин несколько отличается от такового у женщин пожилого возраста. У молодых он возникает на фоне длительной патологической пролиферации эпителиальных клеток, связанной с процессом метаплазии. Этот процесс сопровождается появлением атипической зоны превращения и атипией сосудов, что четко определяется при кольпоскопическом исследовании. У женщин старшего возраста рак чаще проявляется в виде истинной эрозии, изъязвлений различной формы.

Выявление начальных форм рака (внутриэпителиальная карцинома, микрокарцинома) имеет большое значение в профилактике запущенных форм рака. Клиническая картина начальной формы рака шейки матки неспецифична: при осмотре с помощью зеркал отмечаются неравномерная окраска, легкая ранимость и кровоточивость слизистой оболочки, иногда небольшие участки разрастания ткани.

Различают 5 видов кольпоскопической картины ранних стадий рака шейки матки:

1. Пролиферирующая лейкоплакия: определяются белые, желтые, серые с перламутровым блеском пятна с бугристым рельефом и дефектами эпителиального покрова. Гистологическое исследование: тяжелая дисплазия с выраженным ороговением поверхностных слоев (гиперкератоз, паракератоз), преинвазивная карцинома, микроинвазивный рак.

2. Поля атипического эпителия: определяются белые, серые или с красным оттенком полиморфные, полигональные участки, разделенные розовыми или красными границами.

Гистологическое исследование: преинвазивная карцинома, микроинвазивный рак, резко выраженная дисплазия с явлениями гипер- и паракератоза.

3. Папиллярная зона атипического эпителия: на фоне белого, желтого, красного пятен видны ярко-красные полиморфные вкрапления. Гистологическое исследование: тяжелая дисплазия, преинвазивный или микроинвазивный рак.

4. Зона трансформации атипического эпителия: видны белые, серые, желтые с перламутровым блеском и стекловидной прозрачностью полиморфные ободки вокруг отверстий протоков желез. Гистологическое исследование: внутриэпителиальный рак, микрокарцинома или резко выраженная дисплазия с подозрением на рак.

5. Стекловидный отек с атипичными сосудами: гладкий, отечный полупрозрачный эпителий, на фоне которого определяются полиморфные сосуды в виде штопора, запятых, барабанных палочек и т.д. Сосуды не анастомозируют друг с другом.

Под воздействием 3 % раствора уксусной кислоты эти сосуды не исчезают. Гистологическое исследование: начальный рак или резко выраженная дисплазия.

Кольпоскопическая картина при внутриэпителиальной карциноме и начальной форме рака сходная и характеризуется наличием атипического эпителия, чаще активно пролиферирующего (капиллярная основа лейкоплакии, выпуклые поля, атипическая зона превращения), а также атипией сосудов. На фоне патологически измененной слизистой оболочки выявляются хаотически расположенные сосуды, расширенные, в виде шпилек, грубые, толстые, короткие, как бы обрубленные, варикозно-расширенные сосудистые фрагменты, располагающиеся на поверхности патологически измененного эпителия. Под действием 3 % раствора уксусной кислоты эти сосуды не сокращаются, легко травмируются, кровоточат, что отличает их от сосудов при фоновых и предраковых заболеваниях шейки матки. Чем атипичнее сосудистая сеть, выявляемая при кольпоскопическом исследовании, тем более подозрителен эпителий в смысле злокачественного превращения [Коллер П. и др., 1963, и др.].

Структура атипического эпителия: 1) лейкоплакия; 2) белый (уксуснобелый) эпителий; 3) основа лейкоплакии; 4) поля; 5) варианты сочетаний лейкоплакии, белого эпителия, основы лейкоплакии и полей; 6) немые йоднегативные участки.

Атипический эпителий невооруженным глазом не распознается (за исключением крупных лейкоплакий). Все участки атипического эпителия — четко йоднегативны. Атипический эпителий может обнаруживаться в виде однородных картин и различных вариантов сочетаний. Атипический эпителий может быть самостоятельным проявлением патологического процесса, но чаще возникает в зоне превращения; в этих случаях зону превращения называют атипической.

В основе кольпоскопических видов атипического эпителия лежат изменения, соответствующие диспластическому процессу, однако строгое соответствие кольпоскопической и гистологической картин отсутствует.

Под любой кольпоскопической картиной атипического эпителия может скрываться вся гамма гистоморфологических признаков эпителиальных дисплазий и преклинического рака. Индекс злокачественности — 1:10. Таким образом, биопсия обязательна в каждом случае.

В результате пролиферации атипического эпителия возрастает его потребность в энергетическом и пластическом материале, что приводит к адаптивной, а затем и деформирующей гипертрофии сосудов.

Выявление сосудистой атипии имеет важнейшее значение при диагностике ранних форм рака шейки матки. При доброкачественной пролиферации эпителия количество подэпителиальных сосудов увеличивается, возникает так называемая адаптив-

ная сосудистая гипертрофия. При бурном неравномерном росте эпителия, характерном для рака, развитие кровоснабжения не соответствует ему. Отмечаются увеличение количества сосудов, изменение их формы и функциональных особенностей.

Наблюдая и изучая состояние сосудов в процессе регенерации и пролиферации, Р. Ганзе (1986) выделил 12 типов кровеносных сосудов, которые можно разделить на 3 группы.

I. Сосуды, возникающие в процессе регенерации и воспаления:

1. Сетевидные тонкие, лежащие под многослойным плоским эпителием. 2. Разветвляющиеся: а) древовидно; б) в виде метелки; в) в виде кустиков или пучков; г) варикозно-расширенные с тонкими ответвлениями. 3. Тонкие замкнутые петли капилляров, покрытые цилиндрическим эпителием. 4 и 5. Умеренно расширенные и слегка извитые петли капилляров.

II. Сосуды, возникающие в процессе пролиферации атипического эпителия: 6 и 7. Отдельные расширенные верхушки петель капилляров, выявляемые на участках атипического эпителия (в виде точек или полосок-петель).

III. Адаптивная гипертрофия сосудов (рак): 8. Шпильки, незаконченные восьмерки. 9. Штопоры, клубочки. 10. Гигантские капилляры. 11. Короткие, толстые, обрывающиеся или булавовидные. 12. Длинные гигантские капилляры грануляционной ткани (эпителиальный покров отсутствует).

Атипические сосуды являются патогномоничным симптомом карциномы шейки матки в ранних стадиях ее развития. Индекс злокачественности 1:1. На VIII Противораковом конгрессе (Москва, 1962) атипичные сосуды признаны 5-м патогномоничным симптомом рака шейки матки наряду с анаплазией, инвазией, автономностью роста, метастазированием.

Однако кольпоскопический метод не позволяет отличить преинвазивный рак от микрокарциномы. Только на основании гистологического исследования можно поставить диагноз и определить степень распространения рака шейки матки.

Основой цитологической диагностики внутриэпителиального рака служит сочетание характерного фона дисплазии и лимфоидной инфильтрации с двумя видами атипических клеток плоского эпителия, встречающихся в различных сочетаниях. Выявляются округлые клетки среднего и крупного размера базального и парабазального типа. Изменения в клетках характеризуются неравномерным увеличением ядра, усилением его окрашивания, изменением формы, неправильностью границ и неравномерностью распределения хроматина. Изменения в ядрышках проявляются в увеличении их числа и размеров, изменении формы. В цитоплазме клеток определяются инородные тела и множество вакуолей. Встречаются гигантские клетки с дегенеративными изменениями.

В мазках при преинвазивной карциноме обнаруживается полиморфизм эпителиальных клеток, скопления клеток различ-

ных размеров с увеличенным соотношением ядра и цитоплазмы. Ядра клеток гиперхромные, темно-фиолетовые, с большим числом ядрышек. В мазках встречаются многоядерные клетки, а также гигантские клетки с интенсивно окрашенными ядрами. Наряду с патологически измененными клетками имеются отдельные клетки нормального эпителия.

Объем ядер злокачественных клеток значительно больше, чем цитоплазмы. Часто в препаратах встречаются эритроциты, лейкоциты, макроциты и множество патогенных микроорганизмов.

Таким образом, важными цитологическими признаками опухолевого процесса при преинвазивном и раннем инвазивном раке являются полиморфизм эпителиальных клеток с увеличенными ядрами, большое число ядрышек, потеря ядрами однотипности в строении и окраске, наличие голых ядер и гигантских клеток.

При инвазивных формах отмечается относительно меньший процент дискариотических клеток по сравнению с опухолевыми, наблюдается более высокая степень клеточной дегенерации. В ранних стадиях рака шейки матки при патогистологическом исследовании следует различать внутриэпителиальную карциному, микрокарциному и инвазивный рак. При внутриэпителиальном раке процесс ограничен базальной мембраной, вся толщина эпителиального пласта состоит из анаплазированных клеток.

Микроинвазивный рак представляет собой опухоль, не имеющую специфического макроскопического вида. Гистологическая картина характеризуется инвазивным ростом на глубину не более 3 мм.

Запущенные формы рака определяются в виде экзофитных разрастаний либо кратерообразных изъязвлений, возникших на фоне гипертрофии и деформации влагалищной части шейки матки. Подобная клиническая картина обычно не затрудняет диагностики. Цитологически при исследовании мазков, взятых с поверхности раковой опухоли, выявляется большое количество атипических клеток.

Диагноз раковой опухоли устанавливается при комплексном обследовании, что позволяет сделать прогноз и провести лечение.

Условное деление видов атипического эпителия по степени злокачественности: 1) йоднегативные немые участки; 2) лейкоплакия простая: поля простые; основа лейкоплакии простая; 3) лейкоплакия чешуйчатая: поля ороговевающие; основа лейкоплакии папиллярная; 4) сочетание вариантов.

Л е ч е н и е. В настоящее время у больных с преинвазивным раком шейки матки в молодом возрасте общепринятым считается выполнение органосохраняющих операций путем конизации шейки матки.

Существуют 3 способа выполнения конизации: ножевой, электро(радио)-хирургический и с применением лазера. Конизация с применением лазера имеет широкие показания, она является операцией выбора у больных с выраженной дисплазией и преинвазивным раком шейки матки. При лазерной конизации создаются благоприятные условия для быстрой и лучшей эпителизации шейки матки, кровопотеря минимальна, редко возникают осложнения, чем она выгодно отличается от других методов конизации. Благодаря использованию такой органосохраняющей операции у женщин сохраняется менструальная и репродуктивная функции.

В особую группу следует выделить больных с микроинвазивным раком шейки матки. Раньше при этой патологии производилась расширенная экстирпация матки с придатками. Многими исследователями последних лет доказано, что больные молодого возраста с этой патологией могут быть излечены благодаря операции ампутации шейки матки. В тех случаях, когда имеются противопоказания и невозможно произвести высокую ампутацию, целесообразно выполнение экстирпации матки без придатков. Вопрос об удалении или оставлении яичников у каждой больной решается индивидуально. Следует подчеркнуть, что удаление визуально не измененных яичников у больных с пре- и микроинвазивным раком шейки матки в репродуктивном возрасте является излишним, ибо при этой патологии метастазов в придатки матки, как правило, не бывает. Применение такого метода оперативного лечения обеспечивает сохранение яичников, тем самым предотвращается развитие посткастрационных осложнений. При T_{1b} и T_{2a} показана операция Вертгейма.

Известно, что благоприятные отдаленные результаты лечения больных с инвазивным раком шейки матки в ранних стадиях могут быть достигнуты только при использовании комбинированной терапии, включающей хирургический и лучевой компоненты. Роль каждого из них для исхода заболевания чрезвычайно важна, однако именно от радикальности хирургического лечения зависит во многом и успех лучевой терапии.

Комбинированный метод лечения широко применяется при ранних формах заболевания, когда инвазивный процесс ограничивается самой шейкой матки или имеется раковый инфильтрат в начальной его фазе в параметрии. Именно на этом этапе заболевания хирургическое пособие позволяет произвести удаление первичного очага, а также регионарных лимфатических сосудов и узлов, которые наиболее часто поражаются при раке шейки матки. Проведенные исследования показали, что даже при Iб стадии процесса метастазы в группе лимфатических узлов наружной подвздошной артерии с одной стороны встречаются в 2,9 % наблюдений, а при II стадии частота их может достигать 76, 4 %.

Выполнение радикальной операции невозможно без знания особенностей оттока лимфы, а также наиболее часто встречающихся сложностей, возникающих в процессе удаления лимфатических узлов.

Именно поэтому мы сочли необходимым кратко изложить основные пути регионарного оттока лимфы из шейки матки по трем основным путям: передний путь, состоящий из 2—3 стволов, приводящих лимфу в узлы наружной подвздошной артерии. Он идет спереди по ходу маточной артерии, затем над мочеточником и заканчивается в средних и верхних узлах цепочки наружной подвздошной артерии; второй путь — средний, состоящий из 1—3 стволов, проходит сзади и сбоку по ходу маточной артерии, сзади от мочеточника и заканчивается в подвздошных лимфатических узлах; третий путь — задний, образованный 2—3 стволами, направляющимися к боковой стенке прямой кишки и оканчивающийся на передней поверхности крестца, где образуются крестцовые лимфатические узлы или узлы промонтория.

Практически мы встречаемся с двумя основными путями лимфогенного метастазирования. Первый из них — по направлению от околошеечных и околоматочных лимфатических узлов к наружным подвздошным и запирательным и только в более запущенных случаях — к парааортальным и паховым. Второй путь — от околошеечных и околоматочных лимфатических узлов к внутренним подвздошным и далее к общим подвздошным и парааортальным узлам. Таким образом, регионарными лимфатическими узлами, которые подлежат обязательному удалению, являются околошеечные, околоматочные, внутренние, наружные и общие подвздошные лимфатические узлы. Удаление общих подвздошных (или промежуточных) лимфатических узлов представляет серьезные технические сложности, так как они располагаются под артерией и веной. Большие сложности возникают при удалении наиболее медиально расположенного узла цепочки наружной подвздошной артерии, который находится на лакунарной связке во входе в бедренный канал, а также верхних и нижних сакральных узлов, которые располагаются медиальнее проксимальной части внутренних подвздошных сосудов на уровне I—II крестцовых позвонков, хотя метастазирование в них отмечается крайне редко.

Таким образом, операция расширенной пангистерэктомии включает в себя патогенетически обоснованное обязательное удаление регионарных лимфатических узлов.

Попытки хирургического лечения рака шейки матки предпринимались еще в прошлом столетии, причем влагалищный и брюшностеночный доступ начали использовать почти одновременно. Тем не менее основополагающей операцией, используемой при раке шейки матки, во всем мире справедливо считают операцию, разработанную Вертгеймом. Практически все основ-

ные этапы предложенной им операции являются составными компонентами других модификаций.

К основным этапам операции расширенной экстирпации матки относятся: 1) лапаротомия и фиксация матки с помощью зажимов, наложенных с обеих сторон на боковую поверхность матки; 2) пересечение подвешивающих, круглых связок и пузырно-маточной складки; 3) вскрытие параметрия и удаление клетчатки малого таза с лимфатическими сосудами и узлами; 4) перевязка магистральных сосудов матки у места их отхождения от подчревной артерии (иногда верхней мочепузырной артерии); 5) выделение нижних двух третей тазового отдела мочеточника до места впадения в мочевой пузырь; 6) мобилизация матки и верхней трети влагалища с пересечением связочного аппарата матки максимально близко к стенкам таза; 7) удаление матки с придатками и верхней третью влагалища, а также регионарными лимфатическими узлами и клетчаткой малого таза; 8) перитонизация и дренирование параметрия; 9) восстановление брюшной стенки.

Освещая эти этапы операции, мы считаем необходимым параллельно представить и наиболее интересные модификации этих этапов.

1. Вскрытие брюшной полости при операции расширенной экстирпации матки целесообразно проводить нижним срединным разрезом, хотя некоторые гинекологи отдают предпочтение разрезу по Черни. Целесообразность нижней срединной лапаротомии обусловлена максимальными возможностями этого разреза для ревизии брюшной полости, а главное — для свободного манипулирования в любых отделах малого таза.

2. Фиксация матки во время операции должна осуществляться путем наложения мощных длинных зажимов Кохера параллельно боковым поверхностям (ребрам) матки с захватом круглых связок, собственных связок яичника и труб. Круглую и воронкотазовую (подвешивающую) связки пересекают между зажимами и лигируют кетгутом или синтетическими нитями. Рассечение листков широкой связки необходимо производить практически до ребра матки. После этого пальцами или браншами ножниц расслаивают листки широкой маточной связки. В поперечном направлении рассекают пузырно-маточную связку, затем (преимущественно острым путем) мочевой пузырь отсепаровывают от шейки матки, при этом следует держаться ближе к мочевому пузырю.

3. После широкого вскрытия параметрия приступают к удалению клетчатки, лимфатических протоков, лимфатических узлов малого таза. Для этого обнажают параметрий до места бифуркации общей подвздошной артерии. Общий принцип удаления тазовой клетчатки следующий: удаление клетчатки (и, следовательно, лимфатических протоков) с находящимися в ней лимфатическими узлами следует производить вдоль задней

стенки таза в направлении кпереди к переднебоковым отделам мочевого пузыря и запирательной ямке таким образом, чтобы обнажить m. iliopsoas. Для удобства отделения клетчатки ее следует захватить окончатым зажимом, отделять тупым путем, обнажая указанные выше тканевые структуры. Некоторые хирурги отдают предпочтение только острому способу отделения клетчатки. Удаление лимфатических сосудов и узлов следует начинать с общих подвздошных сосудов, причем с обязательным удалением узла, расположенного под бифуркацией общих подвздошных сосудов. Для этого в продольном направлении рассекают фасцию, покрывающую наружную подвздошную артерию, и отсепаровывают острым путем от артерии и вены. Обязательным является удаление фасциального покрова не менее чем с двух третей общей подвздошной и наружной подвздошной артерии и вены вплоть до места вхождения их под паховую (пупартову) связку. Такое удаление фасциального покрова осуществляют обычно единым блоком до обнажения запирательной ямки. Возможно этот этап отсепаровки производить только тупым путем пальцами. Удаление клетчатки, лимфатических узлов и сосудов запирательной ямки необходимо производить крайне осторожно во избежание повреждения запирательного нерва, распознавание которого особых трудностей не представляет. Нерв в виде белесоватого тяжа расположен в латеральном отделе запирательной ямки и сопровождается одноименной артерией и двумя мелкими венами. Выделение клетчатки из запирательной ямки должно производиться по направлению к тазовому дну до обнажения мышц, поднимающих задний проход. Далее приступают к удалению фасциального покрова с внутренних подвздошных сосудов. Для этого рассекают фасцию над внутренней подвздошной артерией и только тупым путем производят ее отсепаровку книзу с одновременным обнажением внутренней подвздошной вены. На этом этапе хирургу необходимо соблюдать особую осторожность, чтобы не поранить подвздошную вену. Следует помнить, что вена имеет весьма тонкие стенки, а задняя стенка ее примыкает непосредственно к стенке таза, поэтому при повреждении полностью исключается возможность ее прошивания и перевязки. В связи с большой сложностью наложения сосудистого шва в этих случаях и опасности массивной одномоментной кровопотери мы дважды при ранении v. hypogastrica с успехом применили следующий способ гемостаза. На поврежденный участок вены вдоль нее накладывали один или два изогнутых тупых зажима (типа Бильрота), причем если использовали два зажима, то направление их бранш было навстречу друг другу. Зажимы оставались наложенными на вену до конца операции. По окончании операции брюшную полость зашивали наглухо, и через лапаротомный разрез бранши зажимов выводили наружу, фиксировали и оставляли в таком положении не менее чем на 4 сут; затем в условиях пол-

ной готовности к операции зажимы снимали. В обоих случаях гемостаз был полный и повторного чревосечения не потребовалось. На наш взгляд, этот метод наименее травматичный, щадящий, а главное, наиболее быстрый и результативный.

Некоторые авторы предлагают осуществлять на данном этапе перевязку внутренней подвздошной артерии с обеих сторон. Мы не разделяем такой точки зрения, так как перевязка этого сосуда исключает кровоснабжение мочевого пузыря по системе наружных пузырных артерий, отходящих от a. hypogastrica, что, безусловно, ухудшает трофику и таит в себе опасность развития пузырно-влагалищных свищей при послеоперационной рентгенотерапии.

4. Перевязку маточных сосудов следует производить непосредственно у места отхождения их от внутренней подвздошной артерии. Для этих целей целесообразно использовать иглу Дешампа. Иглу проводят по направлению сверху вниз, перпендикулярно ходу маточной артерии. Артерию перевязывают дважды (у места отхождения от внутренней подвздошной артерии и ближе к органу, подлежащему удалению) и пересекают между лигатурами. При необходимости перевязки подвздошной артерии следует сначала надсечь ее фасцию, а затем осторожно с помощью тупой иглы Дешампа отделить артерию от одноименной вены. Артерию перевязывают двумя лигатурами на протяжении, но не пересекают.

5. Следующий этап — выделение мочеточника (рис. 17). Подавляющее большинство хирургов-гинекологов считают обязательным выделение нижних одной или двух третей мочеточника. Для этого приподнимают задний листок широкой маточной связки и ножницами надсекают тонкую фасцию, покрывающую его. Далее отделяют мочеточник от листка брюшины до места вхождения в канал, образованный связкой Маккинродта. После этого дополнительно отсепаровывают мочевой пузырь от шейки матки и влагалища и производят тоннелирование канала по ходу мочеточника. Верхнюю часть канала, т.е. часть связки Маккинродта, расположенной над мочеточником, рассекают между двумя зажимами с обязательным прошиванием обеих пересеченных частей. В результате данного этапа мочевой пузырь и мочеточники оказываются полностью отделенными от стенок влагалища и матки.

6. Мобилизация матки — этап отделения ее от прямой кишки. С этой целью матку отводят кпереди и кверху. При этом обнажается брюшина прямокишечно-маточного углубления. Брюшину рассекают по пограничной линии перехода брюшины заднего свода на прямую кишку. Кишку тупо отсепаровывают от влагалища. Затем в одну сторону отводят мочеточник, в другую — отсепарованную кишку и на обнажившуюся часть крестцово-маточных связок накладывают зажим максимально ближе к стенке кишки. Связки пересекают и перевязывают (рис. 18).

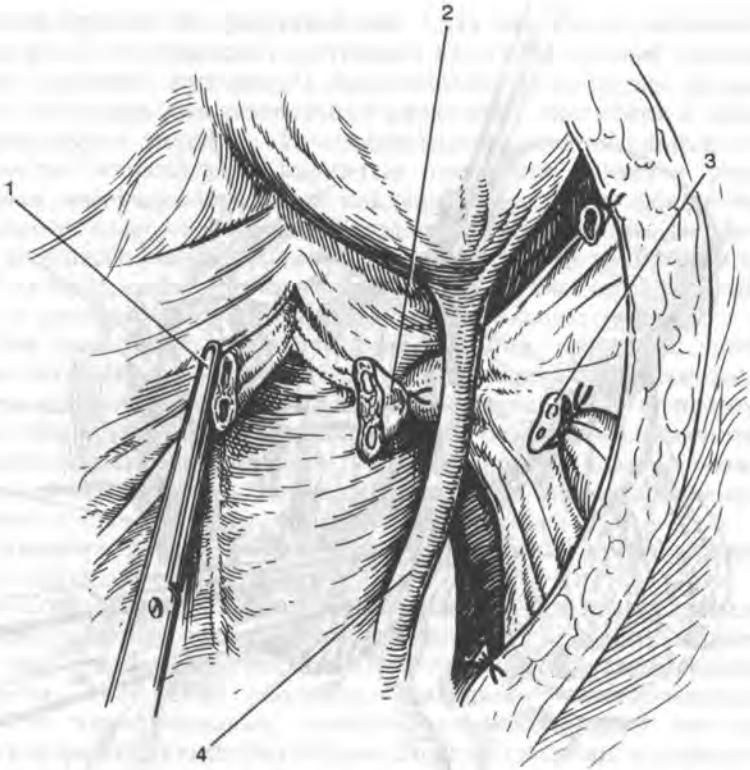

Рис. 17. Выделение мочеточника.

1 — пересеченная связка Маккинродта; 2 — нижний пучок; 3 — верхний пучок; 4 — мочеточник.

Следует подчеркнуть, что полностью перевязать каждую крестцово-маточную связку можно только в 2—3, а иногда и 4 этапа. После этого матку отводят в сторону, при этом натягивают боковые тазово-влагалищные и частично тазово-шеечные связки (которые являются частью кардинальной связки). Их пересечение позволяет полностью мобилизовать матку.

7. Для удаления матки с ее придатками и верхним отрезком влагалища на границе средней и верхней трети влагалища накладывают зажимы Вертгейма и ниже них отсекают часть влагалища. Культью влагалища обрабатывают йодом и производят гемостаз влагалищной трубки, фиксируя брюшину прямокишечно-маточного углубления к задней стенке влагалища, а брюшину пузырно-маточной складки — к передней.

8. Перитонизация предусматривает и одновременное дренирование параметрия. По мнению большинства хирургов, в том числе и нашему, наиболее благоприятным является метод бестампонного дренирования по Брауде. Однако некоторые школы

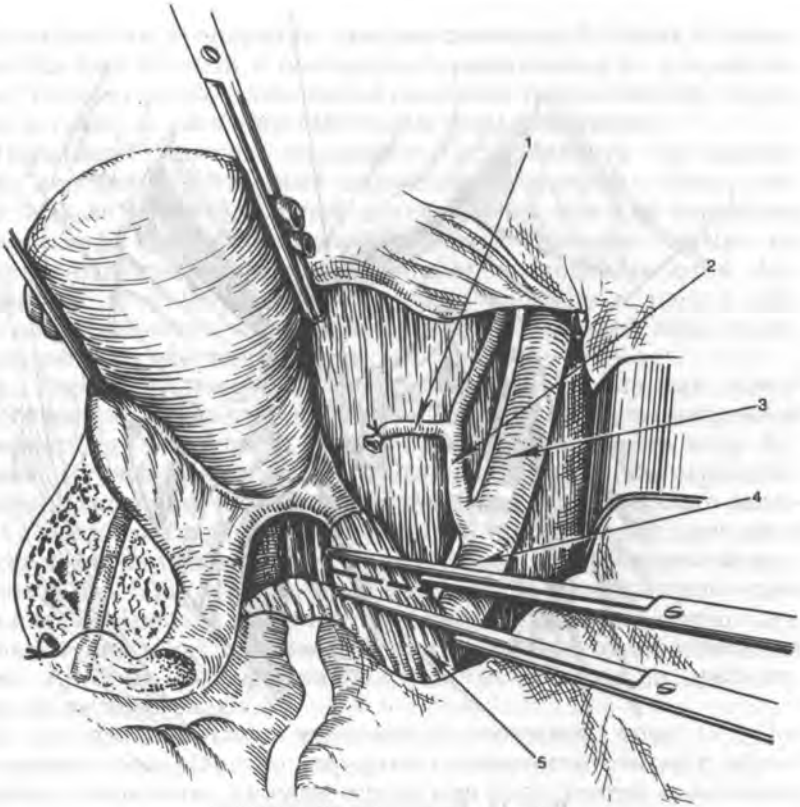

Рис. 18. Пересечение крестцово-маточных связок.

1 — маточная артерия; 2 — внутренняя подвздошная артерия; 3 — наружная подвздошная артерия; 4 — общая подвздошная артерия; 5 — крестцово-маточные связки.

хирургов считают целесообразным перитонизацию не производить вообще, а ограничиться дренированием параметрия резиновыми выпускниками и марлевыми тампонами. Как один из вариантов дренирования предлагается метод введения силиконовых дренажей в параметрий с постоянной аспирацией содержимого в послеоперационном периоде.

Среди операций, производимых при раке шейки матки, необходимо упомянуть «токийский вариант» расширенной пангистерэктомии. Мы считаем необходимым остановиться только на основных отличительных особенностях этого варианта операции от описанного выше.

Операция предусматривает: а) освобождение паравезикального и параректального пространства с расширением их спереди и сзади от кардинальных связок; б) сохранение тазового автономного нервного пучка, проходящего под основанием карди-

нальной связки; в) формирование (для защиты мочеточников от адгезии) перегородки, состоящей из стенки прямой кишки и стенки мочевого пузыря; г) дренирование параметрия дренажными трубками для постоянной эвакуации экссудата в послеоперационном периоде. Принципиальной отличительной особенностью «токийского варианта» операции является ретроградная лимфаденэктомия в следующем порядке: общие подвздошные узлы → наружный подвздошный узел → латеральный и медиальный супраюнгвинальные узлы → запирательный узел → внутренние подвздошные узлы → узлы маточной артерии → узлы кардинальной связки → сакральные узлы.

При описании хирургического пособия при раке шейки матки нельзя не остановиться на расширенной экстирпации матки, выполняемой влагалищным доступом. Следует подчеркнуть, что радикальность этих операций, безусловно, обеспечить сложнее, но следует помнить, что этот способ является незаменимым у ослабленных больных и женщин с выраженным ожирением.

Схематически основные этапы этой операции можно представить следующим образом:

1. Создание «влагалищной манжетки». Для этого производят циркулярный разрез слизистой оболочки влагалища и лежащей под ней фасции, отступя на 3—4 см от верхней границы опухоли. Слизистая оболочка влагалища отсепаровывается книзу с таким расчетом, чтобы выкроенный лоскут мог прикрыть пораженную шейку матки. Лоскут сшивают отдельными швами над опухолью, а концы лигатур в последующем служат держалкой.

2. Обеспечение максимального доступа путем двусторонних разрезов промежности по Шухардту с частичным пересечением волокон m. levator ani.

3. Отсепаровка мочевого пузыря от шейки матки до обнажения петель мочеточников в месте пересечения с a. uterina, пересечение и перевязка сосудов ближе к ребру матки.

4. Рассечение связки Маккинродта с обеих сторон и освобождение мочеточников.

5. Вскрытие пузырно-маточной складки и брюшины прямокишечно-маточного углубления с последующим рассечением крестцово-маточных связок, что обычно производится в 2—3 приема.

6. Выведение матки через переднее кольпотомное отверстие, пересечение и перевязка воронко-тазовых и круглых связок.

7. После выполнения указанных этапов матку максимально оттягивают сначала в одну сторону, в результате чего натягивается клетчатка противоположной стороны, которую выделяют, лигируют и удаляют вместе с лимфатическими узлами, находящимися в ней. Таким образом, производится только частичное удаление тазовой клетчатки и лимфатических узлов. Перитони-

зация и восстановление тазового дна производится отдельными швами.

Особого внимания заслуживает другая модификация операции. Отличительные особенности этого варианта следующие: а) перевязка маточных сосудов производится максимально близко к месту отхождения их от подчревной артерии; б) пересечение кардинальных связок максимально близко к стенкам таза; в) перитонизация полукисетными швами с экстраперитонеальным расположением культей связок; г) верхние отделы влагалищной стенки не зашивают, а лишь тампонируют, разрезы Шухардта восстанавливают послойно.

Хотим подчеркнуть, что, несмотря на достаточно четко сформировавшееся представление обо всех этапах расширенной пангистерэктомии, о цели и конечном результате каждого из них оперирующий хирург, безусловно, в каждом конкретном случае сам решает и выполняет их наиболее рационально для данной ситуации, особенности случая, характера патологического процесса. При T_2 и T_3 методом выбора является сочетанное лучевое лечение в полном объеме. Следует также подчеркнуть, что послеоперационное дистанционное облучение проводится во всех случаях при наличии метастазов, а также при инвазии опухоли более 1 см. Мы не останавливаемся на вопросах лучевой терапии, так как они подробно описаны в специальной литературе.

Глава VI

ОПУЩЕНИЯ И ВЫПАДЕНИЯ ВЛАГАЛИЩА И ШЕЙКИ МАТКИ

Опущения и выпадения внутренних половых органов (ОиВВПО) относятся к той патологии, с которой часто встречается врач, но не всегда правильно и своевременно решает вопрос о лечении и реабилитации таких больных. Касаясь статистики, достаточно отметить, что в структуре гинекологической заболеваемости на долю ОиВВПО приходится до 28 %, а из так называемых больших гинекологических операций 15 % производятся именно по поводу этой патологии.

ОиВВПО на первый взгляд является легко диагностируемым заболеванием, не угрожающим непосредственно жизни больной, однако оно ведет к функциональной недостаточности различных систем и органов, степень тяжести которой различна, как и степень клинических проявлений.

Хотя история, касающаяся проблемы ОиВВПО, насчитывает много веков, до настоящего времени многие ее аспекты остаются актуальными, так как результаты лечения при этой патологии далеки от желаемых.

Заболевание нередко начинается в репродуктивном возрасте и носит всегда прогрессирующий характер. Причем по мере развития процесса углубляются и функциональные нарушения, которые, часто, наслаиваясь друг на друга, вызывают не только физические страдания, но и делают этих больных частично или полностью нетрудоспособными.

Как известно, ОиВВПО относятся к аномалиям положения половых органов. Согласно классическим исследованиям, их следует рассматривать как грыжу, которая образуется тогда, когда замыкающий аппарат — тазовое дно — утратил способность к сокращению настолько, что отдельные органы или их части не попадают в проекцию поддерживающего аппарата.

Принято считать, что при нормальном положении матка расположена по проводной оси таза. При этом тело матки наклонено кпереди, дно ее не выступает выше плоскости входа в малый таз, шейка матки находится на уровне межостистой линии. Угол между телом матки и шейкой больше прямого и открыт кпереди. Второй угол между шейкой и влагалищем также обращен кпереди и равен 70—100°. В норме матка и ее придатки сохраняют определенную физиологическую подвижность, что

способствует созданию условий для нормального их функционирования, а также сохранению архитектоники органов малого таза.

ОиВВПО — заболевание полиэтиологичное и в его развитии важную роль играют физические, генетические и психологические факторы. Из причин, оказывающих влияние на состояние тазового дна и связочного аппарата матки, можно особенно выделить следующие: возраст, наследственность, роды, родовые травмы, тяжелую физическую работу и повышение внутрибрюшинного давления, рубцы после перенесенных воспалительных заболеваний и хирургических вмешательств, психосоматическое влияние на гладкую мускулатуру и сосудистые структуры в области малого таза, изменения в продукции половых стероидов, оказывающих влияние на реакцию гладкой мускулатуры, неспособность поперечнополосатой мускулатуры обеспечить полноценность тазового дна и т.п.

Занимаясь проблемой ОиВВПО в течение многих лет, на основании изучения особенностей этиопатогенеза этого заболевания более чем у 1500 женщин нами было отмечено, что всегда присутствующим фактором при развитии этой патологии является повышение внутрибрюшного давления экзо- или эндогенного характера и несостоятельность тазового дна, в возникновении которого можно выделить 4 основные причины, хотя возможно и их сочетание.

1. Посттравматическое повреждение тазового дна (наиболее часто возникающее в процессе родов).

2. Несостоятельность соединительнотканных структур в виде «системной» недостаточности (проявляющаяся наличием грыж других локализаций, опущением других внутренних органов, т.е. спланхоптозом).

3. Нарушение синтеза стероидных гормонов.

4. Хронические заболевания, сопровождающиеся нарушением обменных процессов, микроциркуляции.

Под влиянием одного или нескольких из перечисленных факторов наступает функциональная несостоятельность связочного аппарата внутренних половых органов и тазового дна. При повышении внутрибрюшинного давления органы начинают выдавливаться за пределы тазового дна. При этом различается несколько механизмов патогенеза. Если какой-либо орган находится целиком внутри предельно расширившегося тазового дна, то он, лишившись всякой поддержки, выдавливается через тазовое дно. Если же часть органа лежит внутри, а часть — вне грыжевых ворот, то первая часть его выдавливается, другая же прижимается к поддерживающему основанию. Таким образом, часть, лежащая еще вне грыжевых ворот, удерживает от вытеснения другую — и тем больше, чем сильнее внутрибрюшное давление. В результате этого влагалищная часть шейки матки может опуститься и под влиянием постоянного давления внутри

грыжевых ворот растянуться (elongatio coli), в то время как тело матки, лежащее вне грыжевых ворот и прилегающее к частично еще функционирующему m. levator ani, такому полному выпадению противодействует. Таким же образом объясняется образование вытянутой в 2—3 раза и истонченной матки, удлинение которой зависит исключительно или преимущественно от гипертрофии шейки, тогда как дно матки к этому времени может оставаться в почти правильном положении. Матка только тогда опускается вплоть до выпадения, когда ее ось совпадает с осью влагалища, а это бывает только при ретроверсии. Поэтому считается, что ретроверсия является предварительной стадией опущения матки.

Тесные анатомические связи между мочевым пузырем и стенкой влагалища способствуют тому, что на фоне патологических изменений тазовой диафрагмы, включающей, естественно, и мочеполовую, происходит опущение передней стенки влагалища, которая влечет за собой и стенку мочевого пузыря. Последняя становится содержимым грыжевого мешка, образуя цистоцеле.

Цистоцеле увеличивается и под влиянием собственного внутреннего давления в пузыре, в результате чего образуется порочный круг. Аналогичным образом формируется и ректоцеле. Однако если опущению передней стенки влагалища практически всегда сопутствует цистоцеле, выраженное в той или иной степени, то ректоцеле может отсутствовать даже при выпадении стенок влагалища, что обусловлено более рыхлой соединительнотканной связью между стенкой влагалища и прямой кишкой.

Грыжевой мешок в определенных случаях при широком прямокишечно-маточном или пузырно-маточном пространстве может включать в себя и петли кишок, в результате чего образуется enterocele anterior или enterocele posterior соответственно.

Существуют несколько классификаций смещения влагалища и матки книзу. Наиболее полной представляется классификация К.Ф. Славянского, согласно которой различают:

I. Смещение влагалища книзу:

1) опущение передней стенки влагалища, задней или обеих вместе; во всех случаях стенки не выходят за пределы входа во влагалище;

2) частичное выпадение передней влагалищной стенки и части мочевого пузыря, задней и части передней стенки прямой кишки или комбинация обоих выпадений; стенки выходят кнаружи от влагалищного входа;

3) полное выпадение влагалища, сопровождающееся часто выпадением и матки.

II. Смещения матки книзу:

1) опущение матки или ее шейки — шейка матки опущена до уровня входа во влагалище;

2) частичное (начинающееся) выпадение матки или ее шейки; шейка матки при натуживании выступает за пределы по-

ловой щели, причем подобное начинающееся выпадение матки чаще всего проявляется при физическом напряжении и повышении внутрибрюшного давления (потуживание, кашель, чиханье, поднятие тяжестей и др.);

3) неполное выпадение матки: вне половой щели определяется не только шейка, но и часть тела матки;

4) полное выпадение матки: вне половой щели (между выпавшими стенками влагалища) определяется вся матка, при этом можно свести указательный и средний пальцы обеих рук над дном матки.

Более современной, но не получившей распространения, является классификация, предлагаемая М. Боулингом, под названием «система профилей малого таза», которая дает более полную характеристику состояния поддерживающего аппарата внутренних половых органов. В этой классификации используется 6-разрядная система оценок: 1-й разряд обозначает уретру, 2-й — дно мочевого пузыря, 3-й — шейку матки, 4-й — дугласово пространство, 5-й — стенку прямой кишки и 6-й — промежность. Первые 5 разрядов оцениваются одинаково.

Оценка «0» соответствует нормальным анатомическим взаимосвязям органов малого таза: 1 — смещение менее чем на половину расстояния от их нормального уровня до входа во влагалище; 2 — опущение, превышающее половину этого расстояния; 3 — опущение до уровня преддверия влагалища; 4 — выворот влагалища с выходом матки за пределы малого таза.

Состояние промежности оценивается по другой шкале: 0 — наличие интактной девственной плевы; 1 — утолщенная промежность; 2 — отсутствие тканей промежности при сохраненном сфинктере прямой кишки; 3 — нарушенный сфинктер прямой кишки; 4 — наличие клоаки.

Клиническая картина. Течение ОиВВПО характеризуется медленным прогрессированием процесса, хотя может наблюдаться сравнительно быстрое его течение. В последнее время отмечается некоторое «омоложение» больных. В наших наблюдениях больные с тяжелыми степенями ОиВВПО в молодом возрасте составили 26 %.

Многочисленные обследования больных с ОиВВПО показали, что почти во всех случаях имеются функциональные нарушения практически всех органов малого таза, что в обязательном порядке требует их выявления и лечения.

Следует отметить, что при ОиВВПО часто развивается симптомокомплекс, где наряду с нарушениями функций половых органов на первый план выступают урологические, проктологические осложнения, которые и заставляют больных в ряде случаев обращаться за помощью к врачам смежных специальностей (к урологам, проктологам). Тем не менее, рассматривая особенности клинического течения, следует отметить, что основным симптомом выпадения матки или ее шейки, стенок влагалища и

соседних органов является обнаруживаемое самой больной образование, выбухающее из половой щели.

Поверхность выпавшей части половых органов, покрытая слизистой оболочкой, претерпевает значительные изменения. В этом случае многослойный плоский эпителий слизистой оболочки влагалища подвергается ороговению, складки сглаживаются, вся поверхность принимает вид матово-блестящей, сухой кожи с трещинами, ссадинами, а затем у ряда больных появляются глубокие изъязвления (пролежни). Происходит это вследствие постоянного травмирования, которому подвергается при ходьбе выпавшая стенка влагалища.

При наличии трофических язв возможно инфицирование параметральной клетчатки с вытекающими отсюда последствиями. При смещении матки книзу, естественно, нарушается нормальное кровообращение в малом тазе, возникают застойные явления (в основном страдает венозный отток крови) и как результат развиваются боли, чувство давления внизу живота, дискомфорт, боли в пояснице, крестце, усиливающиеся во время и после ходьбы. Застойные явления характеризуются изменением окраски слизистой оболочки вплоть до цианоза, отеком подлежащих тканей.

Характерным являются изменение менструальной функции (альгодисменорея, гиперполименорея), а также гормональные нарушения. Нередко больные с ОиВВПО страдают бесплодием, хотя наступление беременности считается вполне возможным.

При ОиВВПО половая жизнь возможна только после вправления выпавшего органа.

Крайним разнообразием отличается сопутствующая урологическая патология, которая охватывает практически все виды нарушения мочевыделения. При выраженных степенях ОиВВПО с образованием цистоцеле наиболее характерным является затрудненное мочеиспускание, наличие остаточной мочи, застой в мочевыделительной системе и как следствие — инфицирование сначала нижних, а при прогрессировании процесса — верхних ее отделов. Длительно существующее полное выпадение внутренних половых органов может быть причиной обструкции мочеточников, гидронефроза, гидроуретера. Особое место занимает развитие недержания мочи при напряжении, о котором более подробно речь пойдет в следующей главе. Учитывая уродинамические нарушения у этих больных, чаще развиваются уже вторично пиелонефрит, цистит, мочекаменная болезнь и др. Урологические осложнения наблюдаются практически у каждой второй больной с ОиВВПО.

Достаточно часто болезнь проявляется проктологическими осложнениями, которые развиваются у каждой третьей больной с вышеуказанной патологией. Наиболее частые из них — запоры, причем в одних случаях они являются этиологическим фактором заболевания, в других — следствием и проявлением болезни. К характерным симптомам относятся нарушения функ-

ции толстой кишки в основном по типу колита. Тягостным проявлением болезни является недержание газов и кала, которые возникают или в результате травматического повреждения тканей промежности, стенки прямой кишки и ее сфинктера, или в результате глубоких функциональных нарушений тазового дна. Особенностью больных с ОиВВПО является более высокая частота сопутствующей экстрагенитальной патологии, обусловленная, с одной стороны, возрастом больных, с другой этиопатогенетическим механизмом заболевания.

Нельзя не отметить такую сопутствующую патологию, как варикозное расширение вен, особенно нижних конечностей (в наших наблюдениях она составила до 80 %), что объясняется, с одной стороны, нарушением венозного оттока в результате изменения архитектоники малого таза, а следовательно архитектоники венозного русла, с другой — этиологической общностью, т.е. недостаточностью соединительнотканных образований, проявляющейся как «системная» недостаточность.

Кроме этого, у больных с ОиВВПО чаще, чем при других гинекологических болезнях отмечаются патология органов дыхания, эндокринные нарушения, что можно рассматривать как преморбидный фон.

Многообразие клинических симптомов, полиэтиологичность заболевания, важность выявления причинно-следственных связей, а также роли психосоматических реакций в возникновении ОиВВПО диктует необходимость полного и всестороннего обследования больных с указанной патологией, так как только на основании правильной оценки состояния больных, определения функциональных нарушений, выявлений основных причин возникновения возможно выработать рациональный эффективный комплекс лечебных мероприятий и провести полноценную реабилитацию больных. Обследование больных с ОиВВПО, как, впрочем, и при других заболеваниях, начинается со сбора анамнеза, при этом особое внимание обращают на начало заболевания, особенности его развития. Выясняются предполагаемая причина и способствующие факторы возникновения этой патологии. Уточняются условия труда, степень физических нагрузок. Обращается внимание на особенности менструальной функции с целью выявления гормональных нарушений (как одного из этиологических факторов). При анамнестическом изучении генеративной функции определяется характер бывших родов (длительность родов, потужного периода, масса тела новорожденного, были ли акушерские операции, их исход, была ли травма промежности, особенности течения послеродового периода), т.е. уточняется, не является ли травма тазового дна первопричиной патологического процесса. Обращается внимание на наследственные особенности, на наличие грыж у родственников больной. При наличии последних в этиологии болезни с большей вероятностью можно предположить конститу-

циональную или системную недостаточность соединительнотканных структур. Кроме этого, необходимо выяснить наличие сопутствующей патологии, особенно органов дыхания, эндокринной и сосудистой патологии и т.д.

При гинекологическом обследовании описывается состояние половой щели (зияет ли в покое); состояние слизистой оболочки влагалища (имеется ли истончение, гиперкератоз, складчатость); трофических изменений, язв; высота промежности, ее толщина; прощупываются ножки леваторов и определяется степень их атрофии, при наличии диастаза — его размеры; определяется степень опущения внутренних половых органов в покое и при напряжении; величина, подвижность, плотность, длина шейки и тела матки; позиция матки и ее форма, наличие сопутствующей гинекологической патологии. Обязательным является кольпоскопическое исследование.

Определяется наличие цисто- или ректоцеле. Проводится предварительная оценка функционального состояния сфинктера мочевого пузыря и прямой кишки (т.е. имеется ли недержание мочи, газов при напряжении, например при кашле).

Больным с вышеуказанной патологией необходимо провести исследование мочевыделительной системы, особенно при тяжелых степенях ОиВВПО, наличие цистоцеле и при указании на нарушения процесса мочеиспускания. Исследования должны включать наряду с общим анализом бактериологическое исследование мочи; проведение экскреторной урографии, уродинамическое исследование. В результате этих исследований имеется возможность выявить и отдифференцировать имеющуюся патологию мочевыводящих путей, определить возможность развития осложнений функционального характера после проведения оперативного лечения и, следовательно, разработать адекватные профилактические мероприятия, а также выбрать наиболее рациональный метод лечения.

Больным с опущением и выпадением внутренних половых органов должно проводиться ректальное исследование, при котором обращается внимание на наличие или выраженность ректоцеле, состояние сфинктера прямой кишки.

На целесообразность проведения электромиографических исследований тазового дна указывают В.Г. Петренко (1962), D. Baroba и соавт. (1961) и др., дающие представление не только о состоянии нервно-мышечной проводимости отдельных мышечных структур тазового дна, но и о суммарной активности последнего. Исследование суммарной активности тазового дна проводится электродом, специально сконструированным для этих целей [Савельева И.С. и др., 1990], который подсоединен к электромиографу.

Исследования показали, что практически во всех случаях имеет место снижение нейромышечной проводимости в области тазового дна, при этом установлена прямая корреляционная

связь с длительностью заболевания и степенью опущения внутренних органов.

Выделены 3 степени недостаточности тазового дна: I степень — показатели суммарной электромиографической активности находятся в пределах 150—100 мкВ; II — 100—50 и III — ниже 50 мкВ.

Указанные исследования необходимы для подбора рационального режима реабилитационных мероприятий. В тех случаях, когда предполагается провести органосохраняющую пластическую операцию, а также при наличии сопутствующей патологии матки в комплекс исследования нужно включать такие специальные методы, как гистероскопия с проведением диагностического выскабливания, УЗИ, гормональные исследования и др. Безусловно, необходимо провести исследование мазков для определения флоры и степени чистоты, а также атипических клеток, анализ посевов отделяемого из влагалища и т.д.

Таким образом, ОиВВПО является заболеванием полиэтиологическим. Начинаясь в основном в репродуктивном возрасте, характеризуется прогрессированием, причем патогенетически возможны разные варианты. Однако во всех случаях имеются функциональные нарушения той или иной степени не только половых, но и других органов малого таза, что диктует необходимость всестороннего обследования больных в полном объеме только в специализированных учреждениях. С учетом особенностей патогенеза ОиВВПО становится ясной важность профилактики и раннего выявления больных с этой патологией, так как указанный контингент женщин обращается за помощью в основном в более запущенных случаях, когда лечение может быть только хирургическим, а оно сопряжено с определенными сложностями.

Касаясь профилактических мероприятий, учитывая этиопатогенез ОиВВПО, следует отметить, что одним из моментов, предупреждающих возникновение этого заболевания, является (наряду с соблюдением рекомендаций по режиму труда и воспитания, начиная с детского возраста, особенно пубертатного) рациональная тактика ведения беременности и родов. Известно, что не только число родов, но и их характер оказывает решающее влияние на возникновение ОиВВПО и недержания мочи при напряжении [Кан Д.В. и др., 1986, Sundberg J., 1952; Burg A., 1981].

Так, даже после неосложненных родов у 20 % женщин обнаруживается замедление дистальной проводимости в срамных нервах, хотя в 15 % случаев оно носит обратимый характер. Это дает основание предположить, что в родах происходят различные внутритазовые повреждения пояснично-крестцового сплетения, вызывающие паралич запирательного, бедренного и седалищного нервов и как следствие — инконтиненцию мочи и кала. Кроме этого, в последние годы многие исследователи

стали предполагать, что недержание мочи и кала после нормальных родов объясняется растяжением мышц или повреждением тканей промежности и еще в большей степени является следствием нарушения иннервации мышц-сфинктеров тазового дна [Ананьев В.А., 1987].

Риск нарушения иннервации увеличивается при оперативном родоразрешении, повторных родах. Поэтому следует стремиться к применению такой методики родоразрешения, при которой мускулатура тазового дна и ее иннервация были бы защищены от повреждения во время родов. Учитывая вышеизложенное (так же, как и по другим причинам), нельзя допускать затяжных родов, особенно II периода. Анатомо-физиологически обоснованным следует считать своевременное производство медиолатеральной эпизиотомии, преимущественно правосторонней, при которой сохраняется целостность пудендального нерва и, следовательно, в меньшей степени нарушается иннервация мышц тазового дна [Ананьев В.А., 1987; Буянова С.Н., 1990]. Вторым важным моментом является восстановление целостности промежности с правильным сопоставлением тканей.

Ведение послеродового периода должно включать не только профилактику гнойно-воспалительных осложнений, но и проведение реабилитационных мероприятий, направленных на более полное восстановление функционального состояния тазового дна и органов малого таза. Для этих целей наряду с общеукрепляющими средствами назначаются специальные физические упражнения, лазеротерапия, электростимуляция мышц тазового дна с применением анального электрода.

Лечение. Особую сложность представляет выбор тактики лечения, определение рационального способа оперативного пособия. Они определяются рядом факторов: 1) степенью опущения внутренних половых органов; 2) анатомо-функциональными изменениями органов половой системы (наличием и характером сопутствующей гинекологической патологии); 3) возможностью и необходимостью сохранения или восстановления детородной, менструальной функций; 4) особенностями нарушения функции толстой кишки и сфинктера прямой кишки; 5) возрастом больных; 6) сопутствующей экстрагенитальной патологией и степенью риска хирургического вмешательства и анестезиологического пособия.

При опущениях внутренних половых органов, когда последние не достигают преддверия влагалища и при отсутствии нарушения функций соседних органов возможно консервативное ведение больных с назначением физических упражнений, в частности так называемых упражнений Кегеля (изометрические сокращения поперечнополосатых мышечных волокон, входящих в состав тазового дна), ЛФК по Юнусову (произвольное сокращение мышц тазового дна во время мочеиспускания до прекращения тока мочи). Назначается смазывание слизистой оболочки

влагалища мазью, содержащей эстрогены, метаболиты. При наличии противопоказаний к хирургическому лечению из консервативных, вернее паллиативных, методов следует упомянуть использование пессариев, лечебного бандажа. Однако следует учитывать побочный эффект пессариев — возникновение пролежней при длительном их использовании.

При более тяжелых степенях опущения и выпадения внутренних половых органов методом лечения является хирургический. Следует отметить, что ни при какой другой патологии не предложено столько способов хирургического пособия, как при данной. Они исчисляются несколькими сотнями, причем каждый имеет (наряду с определенными преимуществами) недостатки, что в основном выражается в рецидивах заболевания. Последние чаще всего возникают в течение первых 3 лет после вмешательства и, по некоторым данным, достигают 33 %.

Ввиду такого многообразия существующих способов лечения и отсутствия возможности даже вкратце остановиться на них, мы считаем возможным объединить все методы лечения в группы по одному главному признаку, в частности по тому, какое анатомическое образование используется и укрепляется для исправления положения внутренних половых органов, упомянув лишь наиболее распространенные варианты хирургического вмешательства.

I *группа*. Операции, направленные на укрепление тазого дна, — кольпоперинеолеваторопластика. Учитывая, что мышцы тазового дна патогенетически всегда вовлекаются в процесс, то кольпоперинеолеваторопластику следует проводить во всех случаях хирургического вмешательства как дополнительное или основное пособие. Методика ее проведения известна, но еще раз подчеркиваем, что нельзя ограничиваться только пластикой стенок влагалища, необходимо сшивание разошедшихся пучков мышц, поднимающих задний проход (в более тяжелых случаях лучше с выделением мышц из фасциального ложа). Сшивать мышцы нужно кетгутом № 5—6 или рассасывающимися синтетическими нитями (викрил). Сюда же можно отнести пластические операции на передней стенке влагалища, направленные на укрепление пузырно-влагалищной фасции по методу Бума (вскрывается пузырно-влагалищная фасция и затем сшивается дубликатурой), или простую мышечно-фасциальную пластику путем наложения кисетных или швов в поперечном направлении на пузырно-влагалищную фасцию.

II *группа*. Операции с применением различных модификаций укорочения и укрепления круглых связок матки и фиксация матки с использованием указанных образований. Наиболее типичным и часто используемым является укорочение круглых маточных связок с их фиксацией к передней поверхности матки. Укорочение круглых связок с их фиксацией к задней поверхности матки по Вебстеру—Банди—Дартигу, укорочение

круглых связок матки через паховые каналы по Алексендеру — Адамсу, вентросуспензия матки по Долери — Джильямсу, вентрофиксация матки по Кохеру и др.

Однако эта группа операций считается малоэффективной, поскольку именно после них наблюдается наибольший процент рецидивов заболевания. Это обусловлено тем, что в качестве фиксирующего материала используется заведомо несостоятельная ткань — круглые связки матки.

III *группа*. Операции, направленные на укрепление фиксирующего аппарата матки (кардинальных, крестцово-маточных связок) за счет сшивания их между собой, транспозиции и т.д. Однако и эти операции, несмотря на то что они подразумевают закрепление матки за счет наиболее мощных связок, задачу до конца не решают, так как устраняют одно звено в патогенезе заболевания. К этой группе можно отнести «манчестерскую операцию», которая в общем считается одним из наиболее эффективных методов хирургического лечения. Эффективность достигается многокомпонентностью вмешательства, так как включает ампутацию шейки матки, транспозицию кардинальных связок, пластику передней стенки влагалища. Однако несмотря на это, наряду с рецидивами заболевания операция еще и травматична, лишает больных репродуктивной функции.

IV *группа*. Операции с так называемой жесткой фиксацией выпавших органов к стенкам таза (к лобковым костям, к крестцовой кости, сакроспинальной связке и т.д.) [Dargent D., 1986; Lagurno G., 1987; Kauppilla O., Dargent D., 1988].

Однако после этих операций, кроме таких осложнений, как остеомиелиты, стойкие боли, возникает так называемое оперативно-патологическое положение органов малого таза со всеми вытекающими отсюда последствиями.

V *группа*. Операции с использованием аллопластических материалов для укрепления связочного аппарата матки и ее фиксации. Они недостаточно себя оправдали, поскольку не уменьшили число рецидивов заболевания в результате нередкого отторжения аллопласта, а также привели к развитию свищей.

VI *группа*. Операции, направленные на частичную облитерацию влагалища (срединная кольпорафия Лефора — Нейгебауэра, влагалищно-промежностный клейзис — операция Лабгардта). Эти операции нефизиологичны, исключают возможность половой жизни, кроме этого наблюдаются рецидивы заболевания.

VII *группа*. К радикальным способам хирургического лечения выпадения внутренних половых органов относится влагалищная экстирпация матки. Хотя полностью ликвидируется выпадение органа, тем не менее имеется много отрицательных моментов: а) рецидивы заболевания в виде энтероцеле; б) больные детородного возраста лишаются менструальной и детородной функций; в) операция травматична; г) нарушается архитекто-

ника малого таза; д) возможность усугубления нарушений функции соседних органов, в частности мочевого пузыря и т.д.

Все вышеперечисленные операции производятся влагалищным или брюшностеночным доступом.

Учитывая высокий процент рецидивов заболевания, в последние годы стали использовать комбинированное хирургическое лечение, которому отдают предпочтение большинство гинекологов. Эти вмешательства предусматривают укрепление тазового дна, пластику стенок влагалища и проведение фиксации матки, культи шейки матки или купола влагалища в основном одним из вышеперечисленных методов. Однако и это не способствует полному выздоровлению больных, так как не всегда удается ликвидировать, а в ряде случаев предупредить функциональные нарушения соседних органов, особенно органов мочевыделительной системы. Следует отметить, что недержание мочи при напряжении само по себе является одним из тех патологических состояний, ликвидация которого до настоящего времени считается весьма сложной, а способы хирургического лечения так же, как и при ОиВВПО, исчисляются сотнями и до настоящего времени продолжается поиск эффективных методов лечения.

Несмотря на такое разнообразие хирургических способов лечения, как уже указывалось, эффективность вмешательства остается достаточно низкой. Причина в основном кроется в недостаточно полном представлении и оценке тех патологических взаимосвязанных изменений, которые возникают при ОиВВПО. В ряде случаев вне поля зрения гинекологов остаются многие стороны дисфункциональных нарушений органов малого таза, в частности мочевыделительной системы, толстой кишки. Больные с указанными изменениями часто становятся пациентами урологов и проктологов, которые в свою очередь не могут достаточно компетентно решить гинекологические аспекты этой проблемы. С другой стороны, отсутствие четкого представления об этиопатогенетических механизмах развития заболевания, недооценка степени функциональных нарушений смежных органов обусловливают выбор недостаточно рациональной тактики ведения больных, предопределяют возникновение рецидивов заболевания и осложнений после хирургической коррекции ОиВВПО, не дают в полной мере осуществить реабилитацию больных.

На современном этапе развития медицины необходимость и целесообразность проведения операций с учетом неукоснительных принципов сохранять неизменным орган или часть его, не подвергается сомнению. Это обусловлено тем, что при проведении органосохраняющих операций становится возможным не только восстановление взаимоотношений с соседними органами, но и, что самое главное, создаются условия для нормального функционирования органов и систем, вовлеченных в патологи-

ческий процесс, следовательно, реабилитации специфических функций женского организма, а также функции мочевыделительной системы и кишечника. Следовательно, наиболее полный эффект от корригирующей операции может быть достигнут в том случае, если в основу выбора вида хирургического пособия входят анатомо-функциональный и патогенетический принципы.

Как уже упоминалось, основным фиксирующим аппаратом матки, удерживающим ее в правильном физиологическом положении, является система связок, в которую входят пузырно-маточные, лобково-пузырные, кардинальные и крестцово-маточные. При развитии несостоятельности связочного аппарата и тазовой диафрагмы происходят опущение и выпадение матки.

Нами в МОНИИАГ была разработана и с успехом широко применяется комбинированная двухэтапная операция: I этап заключается в укреплении наиболее мощного и легкодоступного при чревосечении участка — крестцово-маточных связок — апоневротическими лоскутами, выкроенными из апоневроза наружных косых мышц живота, проведенными к ним экстраперитонеально; II этап — кольпоперинеолеваторопластика.

Анатомо-физиологическое обоснование укрепления матки (культи шейки матки или купола влагалища) апоневротическим лоскутом заключается в следующем: при проведении этой операции создается возможность одновременной фиксации и репозиции матки, позволяющая придать ей физиологическое положение при сохранении подвижности. Преимущества этой операции заключаются в следующем:

1. Создаются предпосылки для восстановления гемоциркуляции во всех отделах матки, верхней и средней трети влагалищной трубки.

2. За счет апоневротических лоскутов, не теряющих связь с основной частью апоневроза, создается дополнительная мощная связочная структура, которая несет в себе одновременно фиксирующую, подвешивающую и поддерживающую функцию.

3. В результате операции изменяется не только угол между маткой и осью влагалища, но и везикоуретральный угол за счет смещения матки кпереди, причем изменение этого угла может регулироваться интраоперационно в зависимости от высоты смещения матки и степени перевода ее в положение антеверсии.

4. Операция может быть выполнена как органосохраняющая, если нет прямых показаний к удалению матки, технически проста в исполнении и позволяет не только сохранить менструальную функцию, но и не препятствует наступлению беременности и ее вынашиванию.

Суть операции заключается в следующем: рассекаются передняя брюшная стенка поперечным надлобковым разрезом до апоневроза. Из апоневроза косых мышц живота выкраиваются

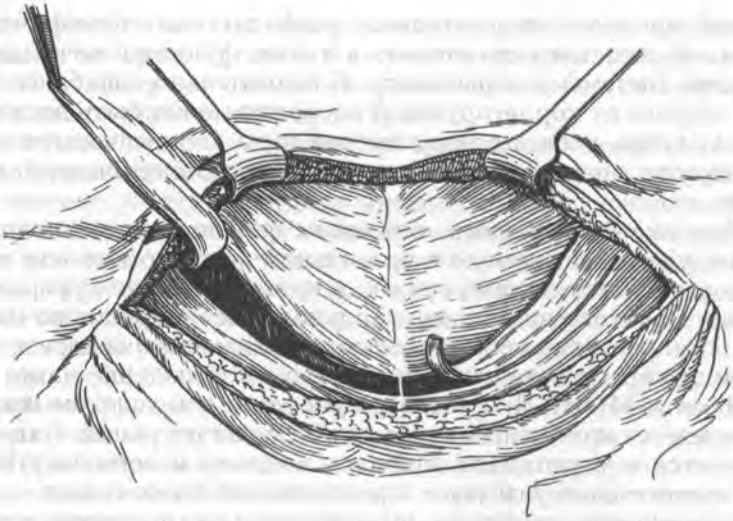

Рис. 19. Выкраивание лоскутов из апоневроза наружных косых мышц живота.

два лоскута длиной 12 см, шириной 2,5 см, с более широким основанием у края косых мышц живота мышцы не пересекаются (рис. 19).

Свободные концы лоскутов прошиваются капроновыми лигатурами, берутся на «держалки». Брюшная полость вскрывается так же как при чревосечении по Пфанненштилю. После ревизии органов малого таза при отсутствии в них патологических изменений вскрываются поочередно параметрий между круглой связкой матки и собственной связкой яичника на протяжении 2 – 2,5 см.

Тупо отслаивается париетальная брюшина по направлению проекции основания выкроенных лоскутов. Захваченные зажимом свободные концы лоскутов под контролем пальца проводятся в соответствующие части параметрия экстраперитонеально через тупо образованное перфорационное отверстие у наружного края косых мышц передней брюшной стенки (рис. 20).

Под контролем зрения зажимом перфорируется задний листок широкой маточной связки на уровне прикрепления крестцово-маточных связок к матке отступя 1 – 1,5 см от ее ребра.

Апоневротические лоскуты из параметрия выводятся в брюшную полость (рис. 21).

На этом этапе важно контролировать ход мочеточников с целью избежания травмы последних. Апоневротические лоскуты фиксируются капроновыми лигатурами к одноименным крестцово-маточным связкам двумя капроновыми швами (рис. 22).

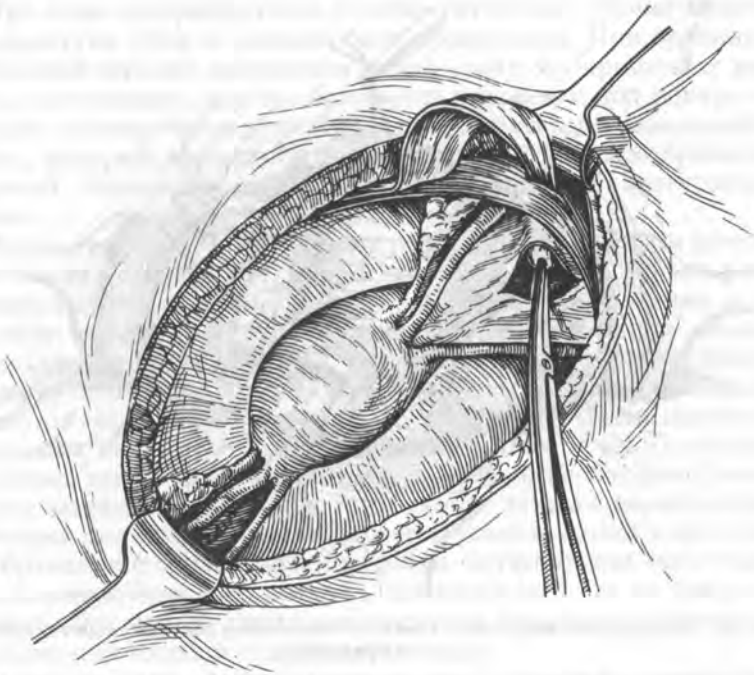

Рис. 20. Протягивание лоскута в параметрий.

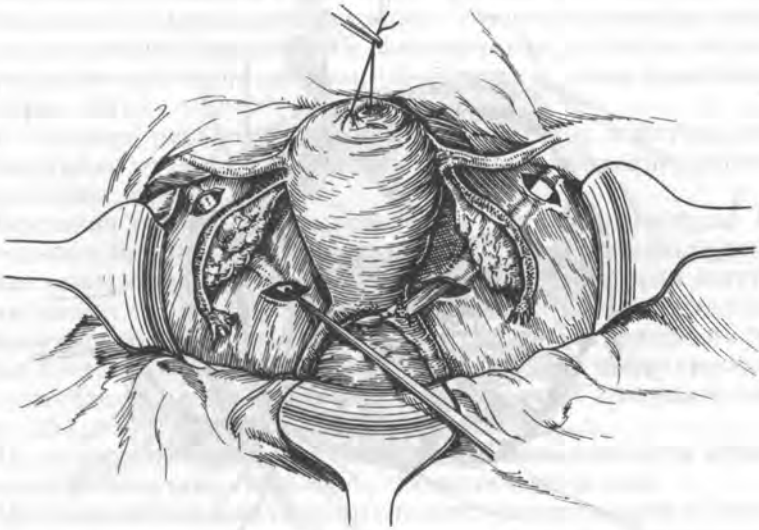

Рис. 21. Подведение лоскута из параметрия через перфорированный листок брюшины к крестцово-маточной связке.

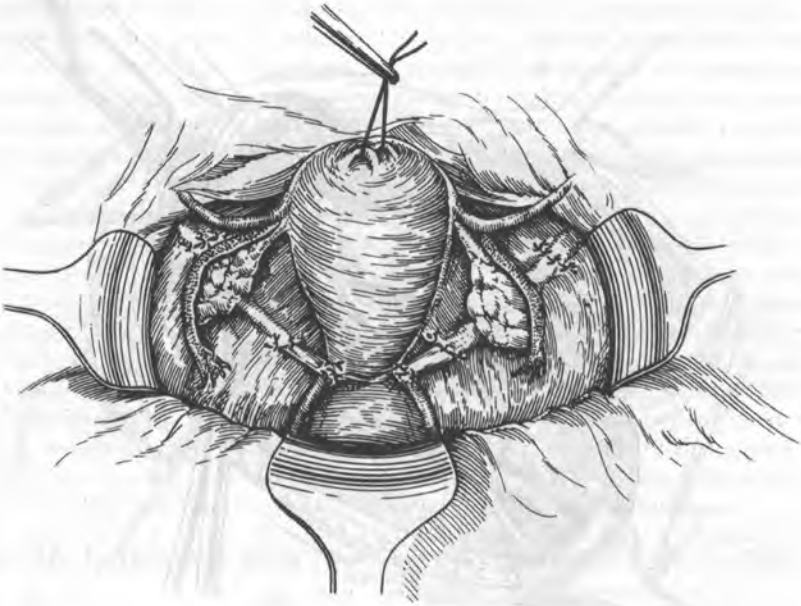

Рис. 22. Подшивание лоскутов к крестцово-маточным связкам, перитонизация листком брюшины.

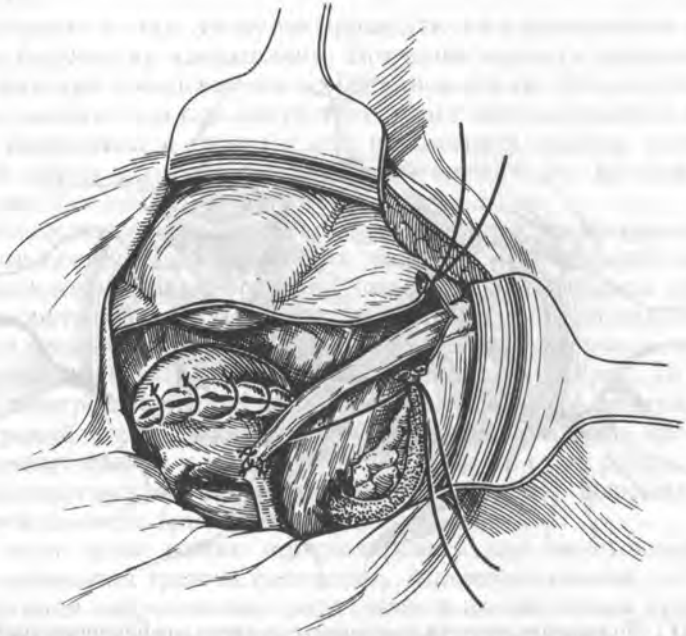

Рис. 23. Проведение и подшивание лоскута к культе шейки матки.

При этом контролируется степень натяжения апоневротических лоскутов. Она не должна быть чрезмерной. При правильно выбранной степени натяжения матка сразу же принимает нормальную позицию, дно ее обращается кпереди и под контролем пальцев можно определить угол наклона матки по отношению к шейке, который становится почти прямым. Дефекты брюшины широкой маточной связки восстанавливаются кетгутовыми швами.

После этого производится еще раз контроль за ходом апоневротических лоскутов, т.е. определяется, лежат ли они экстраперитонеально на всем протяжении, ибо в редких случаях в результате нарушения техники выполнения операции в области перехода брюшины широкой маточной связки в париетальную брюшину возможно недостаточно полное отслоение брюшины. В результате апоневротические лоскуты могут быть ошибочно проведены не экстра-, а трансперитонеально. В таких случаях возникает тяж в брюшной полости, который необходимо обязательно закрыть за счет дополнительного захвата париетальной брюшины под ним и подшивания ее к вышележащей париетальной брюшине с образованием подобия «муфты» над этим отрезком апоневротического лоскута, изолирующей его от брюшной полости. Эта манипуляция необходима в подобных случаях для профилактики любой странгуляции.

В тех случаях, когда возникает необходимость расширения объема операции в силу наличия органической патологии матки до надвлагалищной ампутации или экстирпации матки, проводятся те же этапы, но с той разницей, что нет необходимости дополнительно вскрывать параметрий, так как это предусмотрено ходом самой радикальной операции. Апоневротические лоскуты, проведенные в параметрий, фиксируются таким же образом к крестцово-маточным связкам, но до начала этапа перитонизации (рис. 23).

В процессе перитонизации апоневротические лоскуты легко изолируются от брюшной полости листками широкой маточной связки (рис. 24).

Брюшная стенка восстанавливалась послойно наглухо. Париетальная брюшина и мышцы зашиваются непрерывным кетгутовым швом. Апоневроз восстанавливался отдельными кетгутовыми швами. Края разреза апоневроза в углах раны, где после завершения абдоминального этапа операции, т.е. фиксации лоскутов к крестцово-маточным связкам, образуется кратерообразное углубление, должны быть облитерированы кисетным швом (рис. 25).

На подкожную жировую клетчатку накладываются отдельные кетгутовые швы; на кожу — косметический шов.

Из дополнительных хирургических вмешательств у наших больных были использованы передняя пластика влагалища в модификации Бума с рассечением пузырно-влагалищной фас-

Рис. 24. Перитонизация культи шейки матки и параметрия.

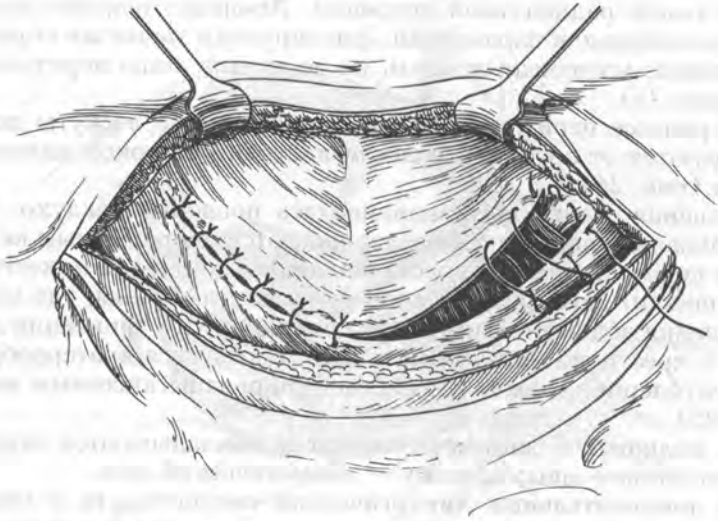

Рис. 25. Зашивание апоневроза.

ции и последующим ее восстановлением сюртучным швом с формированием дубликатуры этой фасции.

При недержании мочи применялась пластика по Кели. Кольпоперинеолеваторопластика производилась по общепринятой методике. Таким образом, предлагаемая методика проста, не требует специального инструментария и специальной подготовки хирургического персонала, доступна для гинекологического стационара любой мощности.

Хирургическая тактика предусматривает предоперационную подготовку, выбор объема, времени, последовательности выполнения этапов операции, ведения послеоперационного периода.

Характер предоперационной подготовки в первую очередь должен зависеть от бактериальной загрязненности влагалища, состояния половых органов, тяжести экстрагенитальной патологии.

Поэтому в комплекс предоперационного обследования необходимо включать, кроме общеклинического, гинекологического методов исследования бактериальной флоры влагалища, цервикального канала, уретры, цитологическое исследование мазков, аспирата из полости матки, по показаниям гистероскопию, цистоскопию, кольпоскопию.

В течение 3—5 дней до операции целесообразно проводить санацию влагалища 0,5 % водным раствором хлоргексидина, по показаниям проводить лечение трихополом, лакто- или бифидумбактерином, клотримазолом. Хорошее бактерицидное действие оказывает гелий-неоновый лазер или облучение слизистой влагалища УФ-лучами. С целью санации мочевых путей применяют уросептики (нитрофураны).

Особого внимания заслуживает исследование свертывающей системы крови, учитывая высокий риск тромбоэмболических осложнений при влагалищных операциях.

С целью профилактики послеоперационных тромбоэмболических осложнений, тромбофлебита перед операцией в течение 3—5 дней следует назначать препараты дезагрегирующего и спазмолитического действия (эскузан, трентал, аспирин, троксевазин, но-шпа). При выраженной гиперкоагуляции, наличии хронического тромбофлебита возможно назначение гепарина в небольших дозировках (10 000 ЕД в сутки).

Хирургическое вмешательство проводится в I фазе менструального цикла. Для обезболивания применяют эндотрахеальный наркоз или эпидуральную анестезию.

Описанная операция состоит из 2 этапов: I этап — абдоминальный (укрепление матки, ее культи или купола влагалища после экстирпации матки апоневрологическими лоскутами); II этап — влагалищный — кольпоперинеолеваторопластика.

Оба этапа операции могут быть выполнены одномоментно, можно один из этапов (как правило, влагалищный) произвести через 3—6 мес. Показаниями для отсроченного выполнения

влагалищного этапа операции являются тяжелая экстрагенитальная патология, представляющая риск для расширения объема операции и пролонгирования времени операции и наркоза; большой объем основной операции (экстирпации матки).

Наш опыт применения этой операции более чем у 800 больных показал, что последовательность выполнения этапов операции не имеет принципиального значения. Тем не менее более просто первым произвести весь объем абдоминального этапа, а затем влагалищный.

Надо отметить, что мы ни в одном случае не наблюдали интраоперационных осложнений, связанных с экстраперитонеальным проведением лоскута, в том числе ранения сосудов, кровотечения, тогда как при методе вентрофиксации подобные осложнения встречались у 12,2—40,3 % больных [Курбанова А.Г., 1975; Хамлизин М.А., 1980].

Ведение послеоперационного периода не отличается от общепринятого при полостных и влагалищных операциях. По показаниям назначается антибактериальная терапия, дезагрегирующая, сосудорасширяющие средства, гепарин 20 000 ЕД в сутки.

С 3-х суток после операции производится спринцевание влагалища раствором хлоргексидина. Положительное влияние на процессы регенерации оказывает влагалищное воздействие гелий-неоновым лазером, УФО. Для повышения тонуса мышц тазовой диафрагмы мы широко применяем электростимуляцию, иглорефлексотерапию.

При выполнении только абдоминального этапа операции больные встают и начинают ходить со 2—3-х суток после операции, при 2-этапном вмешательстве — с 4—5-х суток. Швы с промежности снимаем на 6-е сутки. Сидеть больные могут через 3 нед.

Известно, что частота рецидивов опущения и выпадения матки и влагалища после различных операций составляет от 12,5 до 33,5 % [Созанский А.М., 1986; Girandselle H. et al., 1985].

Нами стойкий эффект получен у 97,5 % женщин, значительное улучшение — у 2,5 % больных.

Следует отметить, что ни у одной пациентки не развились послеоперационные грыжи передней брюшной стенки, не было дискомфорта или стойких болей внизу живота, жалоб на нарушение менструального цикла.

Наши исследования показали высокую эффективность предложенной методики у больных с рецидивирующими формами опущения и выпадения матки и влагалища. При изучении отдаленных результатов операции у этих больных в течение 5 лет после операции ни в одном случае не было выявлено рецидивов заболевания. При наблюдении за больными в отдаленном послеоперационном периоде нами оценено влияние операции на генеративную функцию. Беременность наступила у 22 женщин

через 6—14 мес после операции. У 18 из них беременность не была запланированной и закончилась артифициальным абортом в сроки 8—11 нед беременности. Особенности операции аборта заключались в ограничении смещения матки книзу. В одном случае в связи с остатками плодного яйца потребовалось повторное выскабливание полости матки, в 17 случаях осложнений не было. При клиническом инструментальном контроле за этими больными в течение последующих 3 лет рецидива опущения и выпадения, несмотря на насильственное смещение матки книзу во время аборта, отмечено не было. Внутренний зев при УЗИ через 3 года определялся на 2—3 см выше верхнего края лобка, смещение при натуживании достигало 0,5—1,5 см.

У 4 пациенток беременность была желанной и закончилась срочными родами путем операции кесарева сечения. Течение беременности характеризовалось наличием тянущих болей внизу живота и пояснице с 18—19 нед беременности без клинических и УЗИ-признаков угрозы прерывания, что, видимо, связано с натяжением апоневротических лоскутов при росте матки. Кесарево сечение протекало без осложнений. Отдаленные результаты прослежены у этих 4 женщин в течение 3 лет. Рецидива опущения и выпадения не было ни в одном случае. При УЗИ-контроле через 3 года внутренний зев матки регистрировался без натуживания на 1—1,5 см выше верхнего края лобка, смещения при натуживании колебались от 1,5 до 2 см.

Наши данные свидетельствуют о том, что, несмотря на кажущиеся сложности, связанные с репозицией анатомических структур (апоневроза передней брюшной стенки, крестцово-маточных связок), предложенная нами операция не препятствует наступлению, вынашиванию беременности, прерыванию ее в малом сроке, родоразрешению. Родоразрешение целесообразно производить путем кесарева сечения во избежание отрыва лоскутов.

Беременность и роды не приводят к рецидиву опущения половых органов. В литературе нами не обнаружены аналогичные данные по влиянию пластических операций при опущении и выпадении половых органов на течение беременности, родоразрешение, а также на отдаленные результаты после беременности.

Таким образом, применение методики укрепления матки, культи шейки или купола влагалища апоневротическим лоскутом возможно в любом возрасте и при сочетании различной генитальной патологии. Несмотря на некоторое пролонгирование времени операции, связанное с радикальным или консервативным вмешательством на матке и придатках, дополнительное укрепление крестцово-маточных связок не усложняет операцию и не увеличивает частоту послеоперационных осложнений. При отсутствии противопоказаний к увеличению времени наркоза и операции в связи с астматическим статусом, целесообразно производить двухэтапное комбинированное хирургическое вмеша-

тельство, дополняя укрепление матки, ее культи или купола влагалища апоневротическим лоскутом, кольполеваторопластикой.

При относительных противопоказаниях влагалищный этап лучше выполнять спустя 3—6 мес после операции. При абсолютных противопоказаниях из-за тяжести экстрагенитальной патологии влагалищный этап не производится.

Предложенная методика операции физиологически обоснована, технически проста, позволяет сохранить специфические функции женского организма, произвести одновременно репозицию мочевого пузыря и прямой кишки, восстановить или значительно улучшить функцию тазовых органов. Операция не приводит к тяжелым интра- и послеоперационным осложнениям, надежна и эффективна, позволяет значительно сократить частоту рецидивов опущения и выпадения матки и стенок влагалища, вернуть женщин к активной социальной жизни, что имеет важное социальное и народнохозяйственное значение.

Глава VII
ПАТОЛОГИЯ СМЕЖНЫХ ТАЗОВЫХ ОРГАНОВ

Анатомо-топографические особенности строения малого таза, общность кровоснабжения, иннервации, тесные функциональные связи позволяют рассматривать малый таз как единую многокомпонентную, сложную систему, где практически любые на первый взгляд локальные изменения трансформируются в дисфункциях и в анатомических нарушениях соседних органов (мочевыводящих путей, половых органов, прямой кишки). Именно это обусловило возникновение новых смежных дисциплин, каковыми являются урогинекология, уропроктогинекология.

Одной из наиболее распространенных видов гинекологической патологии, которая практически всегда сопровождается дисфункцией прямой кишки, мочевого пузыря, является опущение и выпадение внутренних половых органов. Лечение пролапсов, особенно при тяжелых его степенях, представляет значительные трудности, обусловленные необходимостью ликвидировать не только основное заболевание, восстановить архитектонику малого таза, но и корригировать анатомо-функциональные нарушения половых органов, прямой кишки, мочевого пузыря, мочеиспускательного канала, тазового дна, в ряде случаев одновременно.

Особую актуальность указанная проблема приобретает в связи с наметившейся тенденцией к омоложению этой патологии, сопровождаемой тяжелыми дисфункциональными изменениями соседних органов. В наших наблюдениях 47 % женщин с ОиВВПО были репродуктивного возраста. Как указывалось в предыдущей главе, дисфункциональные расстройства соседних органов могут быть самыми разнообразными. Нарушения функции мочевыделительной системы, по данным литературы, были выявлены у каждой второй больной с пролапсом, а прямой кишки — у каждой четвертой.

В наших наблюдениях нарушения функции нижних мочевыводящих путей выявлены у 43 % женщин, нарушение функции запирательного аппарата прямой кишки — у 55 % больных, сочетанные функциональные расстройства запирательного аппарата прямой кишки и мочевого пузыря были отмечены в 24 % случаев. Особого внимания при пролапсах заслуживает инконтиненция мочи и кала, что влияет не только на общее состояние

больных, но и причиняет тяжелые психоэмоциональные страдания.

Проведенные нами многопрофильные, основанные на достижениях современной медицины исследования состояния тазового дна, мочевого пузыря, уретры и ее запирательной системы, прямой кишки и ее сфинктерного аппарата, анатомо-функционального состояния половых органов, гемодинамики малого таза у больных с ОиВВПО показали серьезность данной патологии и глубину нарушений, которые прямо пропорциональны как давности процесса, так и степени его выраженности.

Следует подчеркнуть и то, что пролапсы внутренних половых органов наряду с анатомо-физиологическими нарушениями функции гениталий и смежных органов ведут к тяжелым дистрофическим изменениям тканей и органов, их инфицированию, иногда метаплазии.

С учетом этого становится очевидным, что под кажущейся простотой заболевания, относящегося к аномалиям положения внутренних половых органов, кроются глубокие нарушения, существенно влияющие на экстрагенитальную патологию и гомеостаз в целом. Последняя в свою очередь без проведения своевременного, индивидуально подобранного, оптимального лечения ведет к инвалидности больных и увеличивает риск тяжелых осложнений.

НАРУШЕНИЕ ФУНКЦИИ МОЧЕИСПУСКАНИЯ

Нарушения функции мочевыводящих путей при ОиВВПО самые разнообразные, но для легкости изложения их условно можно разделить на недержание мочи при напряжении (НМПН), затруднение мочеотделения.

Касаясь НМПН, необходимо еще раз подчеркнуть, что эта патология — одна из наиболее сложных.

Успех лечения НМПН зависит от правильной диагностики и дифференцирования причин недержания мочи, и следовательно, определяется адекватностью и оптимальностью выбранного алгоритма лечения. Поэтому у всех больных с ОиВВПО необходимо проводить специальное исследование мочевыводящей системы, включающее проведение функциональных проб и уродинамических исследований.

Для скрининга больных с ОиВВПО и для исключения патологии мочевого пузыря, нейромышечной дисфункции мы используем модифицированный вопросник:

— Лечились ли Вы когда-нибудь по поводу болезней почек, мочевого пузыря (камни, опухоли, травмы)?

— Всегда ли у Вас отмечается гематурия?

— Бывают ли у Вас рецидивы цистита, при которых в анализах мочи изменения не обнаруживаются?

— Выделенный объем мочи у Вас большой, средний, малый или очень малый?

— Всегда ли Вы замечаете потерю мочи?

— Всегда ли у Вас сильный позыв перед мочеиспусканием?

— Обычно Ваше мочеиспускание затруднено или болезненно?

— После возникновения сильного позыва всегда ли Вы теряете мочу?

— Бывает ли у Вас необъяснимая потеря мочи, если Вы стоите или сидите спокойно?

— Мочились ли Вы в детстве в кровать?

— Мочитесь ли Вы сейчас в кровать?

— Был ли у Вас паралич, рассеянный склероз, травма позвоночника, сифилис, сахарный диабет, туберкулез, малокровие?

— Вызывает ли у Вас потерю мочи звук текущей воды?

— Теряете ли Вы мочу одномоментно или в виде подкапывания так, что Вы постоянно ощущаете влагу?

— Всегда ли Вы осознаете и контролируете мочеиспускание?

— Были ли у Вас операции на мочевом пузыре, позвоночнике, головном мозге?

— Можете ли Вы после начала мочеиспускания волевым усилием остановить истечение мочи?

— Теряете ли Вы мочу при кашле, смехе, вставании, чиханье?

— Теряете ли Вы мочу лежа?

— Были ли у Вас затруднения в начале мочеиспускания после родов?

— Было ли то же самое после операции?

— Тип операции: экстирпация матки (абдоминальная или влагалищная), пластика влагалища, подвешивание матки, кесарево сечение?

— Ухудшилось ли Ваше состояние после начала менопаузы?

— Можете ли Вы удерживать мочу до тех пор, пока не закашляете или зачихаете?

— Теряете ли Вы мочу при половой жизни?

Положительный ответ на половину заданных вопросов является косвенным подтверждением вероятности наличия у больной патологии мочевого пузыря, которую нужно исключить специальными методами исследования, включающими уретроцистоскопию. Наличие нейромышечной дисфункции мочевого пузыря можно диагностировать уродинамическими методами исследования. С целью подтверждения того факта, что недержание мочи возникает в результате напряжения и коррекция будет адекватной, нами с успехом используется проба Бони, предложенная в 1929 г. Кроме того, в порядке моделирования результатов лечения целесообразно введение тампона-аппликатора в область шейки мочевого пузыря. Оценка результатов производится при отсутствии подтекания мочи при провокационных пробах с введенным аппликатором. Способность самопроизвольно прерывать акт мочеиспускания, так называемый стоп-тест, позволяет судить о контрактильной способности поперечнополосатых мышц тазового дна, участвующих в образовании сфинктерной системы мочевого пузыря и уретры (m. bulbocavernosus, m. ishiocavernosus и m. levator ani). Полагают, что по результатам этого теста можно судить о состоянии сфинктерного аппарата мочевого пузыря. Стоп-тест может свидетельствовать не только о неспособности сфинктера к произвольному со-

кращению, но и неспособности гиперактивного детрузора к удерживанию определенного количества мочи.

Общепризнанным методом в диагностике недержания мочи при напряжении является двухпозиционная ретроградная цистоуретрография. Она проводится в покое и при напряжении в прямой и боковой проекциях. Особенно важна боковая цистоуретрография с контрастированием уретры для определения заднего пузырно-уретрального угла и угла отклонения уретры от вертикальной оси. Для контрастирования уретры ряд авторов предлагали металлическую цепочку, металлические бусы, хлопчатобумажные нити, смоченные контрастным раствором, гибкие рентгеноконтрастные катетеры. Исследования проводятся следующим образом: в положении лежа, через рентгеноконтрастный катетер вводится рентгеноконтрастное вещество в количестве 60—80 мл и физиологический раствор или фурацилин до появления позывов на мочеиспускание. Цистоуретрография делается в положении больной стоя в прямой и боковой проекциях в покое и при напряжении под контролем электронно-оптического преобразователя. При интерпретации данных цистоуретрограмм мы пользовались известной классификацией А.М. Тетрадова, согласно которой различаются 4 типа цистоуретрограмм:

1) дно мочевого пузыря расположено выше верхнего края лобкового симфиза;

2) дно мочевого пузыря расположено на середине симфиза;

3) дно мочевого пузыря расположено по нижнему краю лобкового симфиза;

4) дно мочевого пузыря расположено ниже нижнего края симфиза.

О функции мочевого пузыря можно судить по результатам ретроградной цистометрии, разделяя ее на нормальную, гиперрефлекторную и гипорефлекторную. Изменение профиля уретрального давления, дополненное проведением провокационных проб, дает объективную информацию об уретре. При уретральной профиламетрии необходимо определить следующие параметры: функциональная длина уретры — ФДУ (N — 2,2—3,0 см); максимальное уретральное давление — МУД (N — 50—80); максимальное уретральное давление закрытия — МУДЗ(N — 60—80 см вод.ст.); анатомическая (общая) длина уретры (N — 3,5 см); пузырное давление (N — 12 мм вод.ст.).

С помощью уретральной профилометрии определяется состоятельность сфинктерной системы, адаптация уретры и ее замыкательного аппарата в стрессовой ситуации.

Ретроградная цистоуретрография позволяет изучить анатомическое, а также функциональное состояние нижних мочевых путей. При интерпретации цистоуретрограмм необходимо установить расположение дна мочевого пузыря по отношению к лоб-

ковому сочленению, наличие симптома везикализации уретры, определить задний уретровезикальный угол, угол отклонения уретры от вертикальной оси, отхождение контраста мимо катетера при натуживании.

Мы считаем перечисленные методы исследования оптимальными для получения необходимой информации при выборе правильной тактики лечения.

В то же время необходимо упомянуть и другие информативные методы исследования, позволяющие провести объективный контроль за непроизвольными выделениями мочи. По данным Д.В. Кана (1986), к таковым относится сфинктерометрия. Она отражает нарушение функции мочевого пузыря.

В диагностике НМПН одним из наиболее объективных методов исследования считается рентгенокинематография, видеоцистография, позволяющая наблюдать процесс мочеиспускания, открытие и закрытие внутреннего сфинктера, состояние уретры в различные периоды мочеиспускания.

Радиоизотопная урофлоуметрия отличается простотой, информативностью и малой травматичностью.

При помощи уродинамических методов исследования возможно установить степень тяжести НМПН. Для тяжелой степени недержания мочи характерно снижение МУДЗ менее 40 см вод.ст., укорочение ФДУ до 2 см и ниже. При средней степени тяжести МУДЗ колеблется в пределах 40—50 см вод.ст., ФДУ — от 2 до 2,8 см. При легкой степени НМПН МУДЗ достигает 60 см вод.ст., ФДУ — 3 см.

Нередко изменения, выявленные при помощи уродинамических исследований, предшествуют клиническим проявлениям недержания мочи. Следовательно, своевременная коррекция выявленных нарушений позволяет предупредить в последующем развитие тяжелых форм этого заболевания.

Перечисленные тесты служат показанием для выбора метода хирургического лечения, в том числе для «слинговых» операций, о которых будет сказано далее.

НАРУШЕНИЕ ФУНКЦИИ ПРЯМОЙ КИШКИ

Состояние прямой кишки и анального сфинктера при ОиВВПО претерпевает значительные изменения, причем более часто (59 %) отмечается затруднение дефекации, связанное, с одной стороны, с хроническим заболеванием желудочно-кишечного тракта, с другой — с анатомическими нарушениями тазовой диафрагмы. Причем в ряде случаев трудно определить, что из них первично.

Реже (20 %) мы наблюдали недержание газов и кала.

Для объективной оценки состояния запирательного аппарата прямой кишки и тазового дна мы наряду с пальцевыми ректальными исследованиями с определением степени пролабирования

передней стенки прямой кишки в просвет влагалища и при наличии показаний применяли специальные методы исследования (ректороманоскопия).

Мы считаем целесообразным проведение электромиографии анального сфинктера, мышц тазового дна как метода графической регистрации биоэлектрической активности мышц, которая позволяет определить их функциональное состояние.

Проведенные исследования позволяют утверждать, что практически у всех больных (98 %) с ОиВВПО имеются функциональные нарушения мышц тазового дна. Чем длительнее заболевание, тем оно более выражено. Снижение суммарной биоэлектрической активности мышц тазового дна ниже 40 мкВ было выявлено у 42 % обследованных больных, что свидетельствовало о тяжести патологии. Электромиографически выявленная недостаточность анального сфинктера отмечена у 38 % больных. Следует отметить, что именно в этой группе наиболее часто наблюдалось сочетанное нарушение функции прямой кишки и мочевого пузыря.

Лечение больных с нарушением функции смежных тазовых органов

Проблема лечения больных ОиВВПО с сочетающейся патологией соседних органов до настоящего времени остается трудной, несмотря на широкий арсенал медикаментозных средств и методик хирургических вмешательств, разрабатываемых в течение текущего века. Это обусловлено сложностью подбора корригирующих вмешательств, которые могли бы одновременно ликвидировать сочетающиеся патологические состояния.

Другим немаловажным фактором является и то, что радикальному вмешательству больные подвергаются уже в запущенных случаях, после многолетнего безуспешного консервативного лечения или неадекватного хирургического вмешательства, проведенного без учета функциональных изменений соседних органов.

Концептуальными положениями по оптимизации лечения больных с ОиВВПО, сочетающихся с нарушением функции соседних органов, должны быть следующие:

1. Коррекция анатомо-топографического дефекта.
2. Восстановление архитектоники малого таза с максимальным приближением к нормальному строению.
3. Создание условий для нормального функционирования половых органов (особенно важно у молодых женщин), органосохраняющие операции с последующим восстановлением детородной функции (при отсутствии органической патологии, требующей удаления органа).
4. Профилактика и при наличии показаний ликвидация нарушенной функции мочевыводящих путей.

5. Анатомо-функциональная коррекция тазового дна в целом, прямой кишки и ее сфинктера при наличии показаний.

Рассматривая показания к тому или иному виду хирургического лечения, при разных патологических состояниях следует остановиться на операциях, применяемых при недержании мочи при напряжении.

Хирургическое лечение больных с недержанием мочи при напряжении. В настоящее время при отсутствии эффекта от консервативной терапии прибегают к оперативному лечению. С 1900 г. предложено более 200 хирургических методов лечения больных с недержанием мочи, которые, по мнению Д.В. Кана и других исследователей, целесообразно разделить на следующие условные группы:

1. Операции, восстанавливающие нормальные анатомические параметры влагалищным доступом.

2. Восстановление фиксирующего аппарата пузырно-уретрального отдела путем ресуспензии надлобковым доступом.

3. Операции, выполняемые комбинированным доступом.

4. Различные модификации петлевых или «слинговых» операций.

Большинство хирургов предпочитают оперировать влагалищным доступом в виде передней кольпорафии. Временный эффект достигается за счет некоторого сдавления и смещения уретры, однако он нестойкий. В настоящее время эта операция как самостоятельная не применяется.

W.S. Stoeckel (1938) предложил прямую мышечную пластику в виде швов, наложенных на разошедшиеся мышечные пучки уретры и шейки мочевого пузыря. Сейчас эта операция применяется как этап операции по устранению недержания мочи.

В разные годы были разработаны операции с использованием скелетной мускулатуры для укрепления сфинктера мочевого пузыря. Это казалось перспективным и физиологичным. Наиболее детально методику мышечной сфинктеропластики разработал R. Goebell (1910), который предложил применять для этой цели пирамидальные мышцы живота.

В 1917 г. W.S. Stoeckel усовершенствовал этот метод, применив мышечно-апоневротические лоскуты, считая, что мышечно-апоневротический лоскут более прочен и будет функционировать как сфинктер. В 1921 г. W.S. Stoeckel высказал другую концепцию: эффект операции обусловлен перегибом уретры. В литературе эта операция именуется операцией Гебелля—Штеккеля.

Техника операции: трансвагинальным доступом обнажают шейку и дно мочевого пузыря; на разошедшиеся мышечные волокна шейки накладывают в поперечном направлении швы, укрепляя сфинктер; затем в надлобковой области срединным разрезом обнажают шейку мочевого пузыря; выкраивают мышечно-апоневротические лоскуты из апоневроза прямых и пирами-

дальных мышц, свободные концы лоскутов проводят во влагалищную рану и сшивают их под уретрой. Несмотря на сложность и травматичность, эта операция была ведущей в течение почти четверти века.

N. Spielman и соавт. (1962) изучили катамнез 500 больных. Только у 325 (64,5 %) имелись положительные результаты в течение 4—8 лет. При этой операции описаны повреждения мочевого пузыря, уретры и формирование мочеполовых свищей.

До настоящего времени в различных клиниках мира широко используются различные варианты позадилобковой уретровезикопексии, такие как операция Перейра, Берча и т.д.

Эти операции выполняются комбинированным доступом. Операция Перейра (1967 г.) показана при НМПН тяжелой и средней степени тяжести. Влагалищным доступом выделяется уретра и шейка мочевого пузыря. Затем поперечным надлобковым разрезом обнажается апоневроз наружных косых мышц живота. Специальной иглой-проводником со стороны влагалища через парауретральные пространства по надкостнице внутренней поверхности лобковых костей проводятся капроновые лигатуры через апоневроз и выводятся повторно на 1,5—2 см латеральнее вкола во влагалищную рану, где прошивается с захватом парауретральных тканей, пузырно-влагалищной фасции и стенки влагалища раздельно с каждой стороны.

При этой операции происходит репозиция уретры и нормализация пузырно-уретрального угла.

Мы широко используем операцию Перейра как самостоятельное вмешательство, а также как дополнительное к корригирующим операциям выпадения матки и влагалища, осложненного НМПН тяжелой и средней степени тяжести.

1958 г. Д. Берчем был предложен метод позадилобковой вагинопексии при НМПН, обусловленном гипермобильностью уретры. Операция заключается в подшивании паравагинальной фасции к связке Купера, что позволяет поднять уретропузырное соустье и проксимальную часть уретры в брюшную полость.

Другим методом является позадилобковая уретроскопия Маршалла—Марчетти—Краатца, при которой швы накладывают через обтураторную фасцию на лобковой кости, а не на связку Купера.

Предложенная в 1949 г., эта операция была обычной процедурой, а с 60-х годов стала конкурирующей с операцией Берча.

В течение многих лет преобладали операции, выполняемые вагинальным доступом, и лишь при рецидиве недержания мочи применялись комбинированные операции. В 1990 г. впервые операция Берча была выполнена лапароскопическим путем С.Я. Ли (США). Из 100 проведенных автором операций успех достигнут в 95 % случаев, что соответствует результатам при открытом выполнении операции Берча. Однако в связи с недоста-

точным временем наблюдения за подобными больными судить об эффективности лапароскопических операций еще рано.

Тем не менее доктор С.Я. Ли отмечает, что при использовании лапароскопического метода уменьшается вероятность таких осложнений, как повреждения мочевого пузыря, нестабильность мускулатуры мочевого пузыря, грыжи, сексуальная дисфункция, гематомы, нагноения и т.д.

В настоящее время в ведущих клиниках мира при тяжелых рецидивирующих формах недержания мочи при напряжении достаточно надежными считаются петлевые или «слинговые» операции, формирующие перегиб в области шейки мочевого пузыря, корригирующие задний пузырно-уретральный угол, уменьшающие расстояние от шейки мочевого пузыря до лобка. Мы считаем достаточно эффективной операцию Олдриджа, которую применяем в собственной модификации [Краснопольский В.И., 1990] (рис. 26).

Больная укладывается в положение Тренделенбурга. В мочевой пузырь вводится катетер Фалея № 16—20 по Шарьеру, баллон которого заполняется 5 мл стерильного физиологического раствора.

Надлобковым поперечным разрезом вскрывается брюшная стенка до апоневроза, который широко освобождается от клетчатки. Разрезами по ходу волокон апоневроза выкраиваются 2 симметричных лоскута трапециевидной формы 2 × 12 × 3 см с основанием у лобковых бугорков и широкой частью у свободных концов. При выкраивании лоскутов необходимо следить, чтобы 2 листка апоневроза косых мышц не сместились относительно друг друга. Свободные концы лоскутов фиксируются на держалке (капрон № 3). Далее вскрывается предпузырное пространство, тупым путем раздвигаются прямые и пирамидальные мышцы до шейки мочевого пузыря и уретры. При необходимости осуществляется гемостаз. Затем производится влагалищный этап операции: вскрывается передняя стенка влагалища, а при наличии цистоуретероцеле выкраивается треугольной формы лоскут, отступя 0,5—1 см от наружного отверстия уретры. Широко выделяется уретра и шейка мочевого пузыря. Тупым концом тоннелируется парауретральное пространство. Свободные концы лоскутов захватываются зажимом Микулича, введенным через тоннели со стороны влагалища парауретрально с обеих сторон, и выводятся во влагалище. На уретру и шейку мочевого пузыря накладываются несколько гофрирующих швов Болла. Свободные концы лоскутов сшиваются под шейкой мочевого пузыря и дистальной частью уретры «внахлест». Важным моментом является натяжение апоневротических лоскутов. S.L. Stanton, E.A. Tanagho (1980) рекомендуют заполнять мочевой пузырь до максимального цистометрического объема и постукивать по надлобковой области до исчезновения подтекания мочи. Кроме того, между уретрой и сформированной пет-

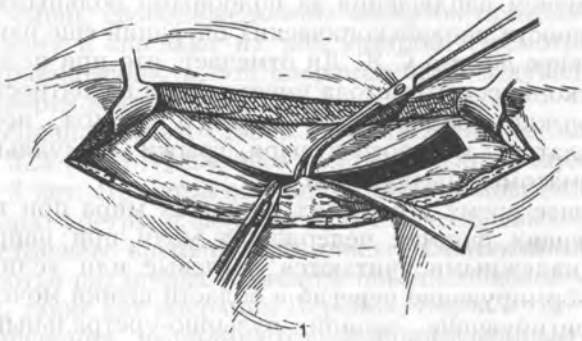

1

2

Рис. 26. Операция Олдриджа в модификации В.И. Краснопольского.

1 – выкраивание лоскутов; 2 – тоннелирование парауретральных пространств после обнажения шейки мочевого пузыря.

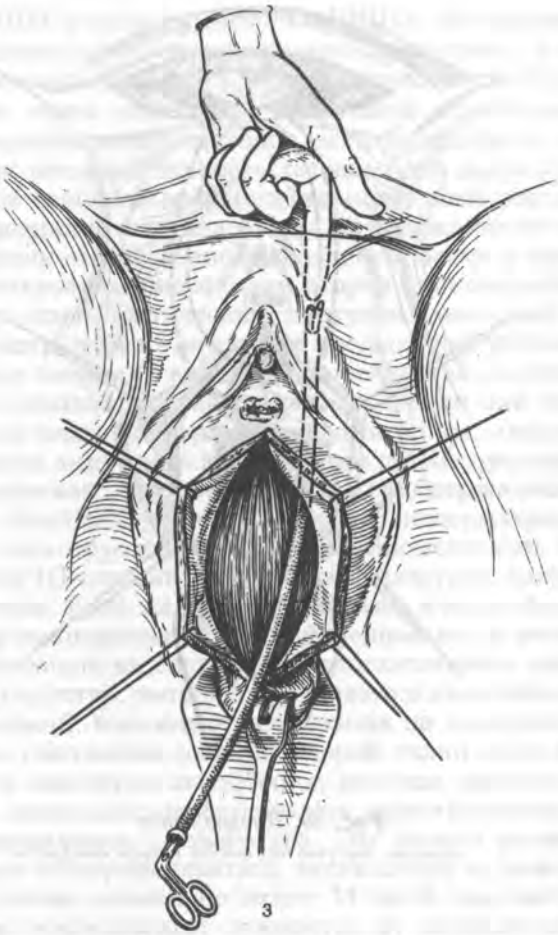

Рис. 26. Продолжение.

3 — проведение апоневротических лоскутов к шейке пузыря.

лей должен входить кончик мизинца. Д.В. Кан (1986) рекомендует натягивать петлю до появления легкого сопротивления движения катетера № 18 по Шарьеру. S. Abrams (1984) рекомендует измерять максимальное уретральное давление закрытия, но мы считаем, что этот показатель во время операции необъективен, так как больная под наркозом релаксирована. Мы формируем петлю в виде дубликатуры в области шейки мочевого пузыря и ⅔ дистальной уретры (около 3 см), пользуясь всеми этими рекомендациями. Важность этого момента мы особенно подчеркиваем, так как, по литературным данным, при несоблюдении этого требования можно получить такие грозные осложнения, как интервезикальная обструкция, которая ведет к

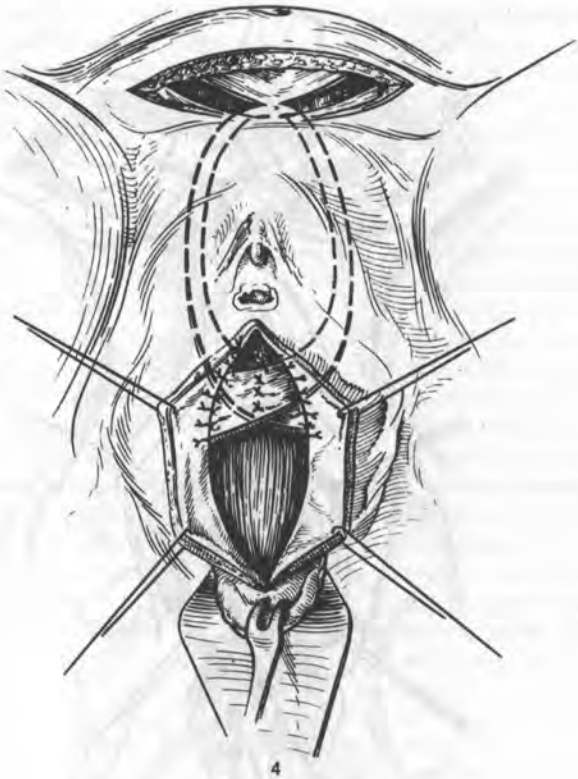

4

Рис. 26. Продолжение.

4 — сшивание лоскутов над шейкой пузыря «внахлест».

развитию гиперрефлексии детрузора, поздней нестабильности, увеличению объема остаточной мочи с последующим инфицированием верхних мочевых путей. N.P. Manfous (1982) сообщает, что 3 % «слинговых» операций заканчиваются формированием уретровлагалищных свищей.

Брюшностеночная и влагалищная раны восстанавливаются типичным образом. Залобковое (Ретциуса) пространство дренируется на одни сутки.

Предложенная нами модификация операции Олдриджа позволяет восстановить нормальные анатомо-топографические соотношения в пузырно-уретральной области: восстановление «острого» заднего пузырно-уретрального угла, угла отклонения уретры от вертикальной оси, укрепление сфинктера мочевого пузыря, сузить просвет уретры и увеличить ее анатомическую и функциональную длину. Это все возвращает и поддерживает шейку мочевого пузыря в зоне гидродинамической защиты.

При НМПН, сочетающимся с ОиВВПО, обязательным является проведение кольпоперинеолеваторопластики, которая дополняется в случае старого разрыва промежности III степени и недержания газов или кала пластикой сфинктера прямой кишки. Кольпоперинеолеваторопластика является обязательной, так как несостоятельность тазового дна даже при хорошо выполненной основной операции оставляет возможность для рецидива опущения стенок влагалища и недержания мочи.

При частичном или полном выпадении матки у женщин репродуктивного возраста необходим второй этап операции (укрепление матки апоневротическим лоскутом), который целесообразно проводить через 6 мес после предыдущей операции.

У женщин пожилого возраста, особенно при наличии органической или диспластической патологии шейки или тела матки, производится влагалищная экстирпация матки, «манчестерская операция» или ампутация шейки матки по Штурмдорфу.

Хирургическое лечение больных с недержанием газов и кала. При ОиВВПО, сочетающихся с недержанием газов и кала, если оно обусловлено травмой промежности (разрывом промежности III степени), проводится пластика прямой кишки и ее сфинктера. Если же недержание газов и кала обусловлено в основном функциональной неполноценностью и имеются данные, указывающие на системную недостаточность соединительнотканных структур, которые проявляются наличием грыж других локализаций, или имеются указания на наследственно обусловленную патологию соединительной ткани, или в случаях, когда пучки леваторов атрофичны, имеется рецидив заболевания, тогда возникает необходимость использования дополнительного укрепления тазового дна. Это можно осуществить за счет кожного аутотрансплантата, иссекаемого из кожи передней брюшной стенки длиной не менее 11 см и шириной до 2 см. Кожный аутотрансплантат очищается от подкожной жировой клетчатки и обрабатывается в 96 % спирте. После выкраивания лоскута из слизистой оболочки задней стенки влагалища обнажаются мышцы, поднимающие задний проход, затем кожный лоскут проводится под этими мышцами и фиксируется капроновыми лигатурами к надкостнице внутренних поверхностей седалищных бугров. Перерастянутая передняя стенка ампулы прямой кишки уменьшается гофрирующими швами и фиксируется к кожному аутотрансплантату. Этим приемом не только устраняется ректоцеле, но и создается дополнительный перегиб, т.е. корригируется аноректальный угол. Следующим этапом сшиваются ножки леваторов между собой и продолжается пластика обычным способом.

Разработанная нами методика хирургического лечения недержания мочи может быть выполнена попутно с любой гинекологической операцией, является физиологической и малотравматичной. Это подтверждается отсутствием серьезных осложне-

ний в виде ранения уретры, мочевого пузыря, формирования свищей.

Ведение послеоперационного периода при корригирующих операциях на смежных органах. Хирургическое вмешательство оказывает существенное влияние на организм женщины, причем оно тем выраженнее, чем сложнее и длительнее операция, даже при условии высокой хирургической техники и адекватной анестезии.

В организме происходят функциональные нарушения, проявляющиеся в дыхательной недостаточности, нарушении микроциркуляции и кислотно-основного состояния, водно-электролитного обмена и т.д. Характер и глубина функциональных нарушений могут быть обусловлены индивидуальной реакцией больной (поливалентная аллергия), чувствительностью к наркотическим веществам, величиной кровопотери и т.д. Правильное ведение послеоперационного периода венчает успех оперативного вмешательства. После окончания операции больной назначается лед на переднюю брюшную стенку и промежность. Очень важно контролировать состояние нервной системы больных, у которых возможны как возбуждение, сопровождающееся гипертермией, так и угнетение дыхательной функции. Таким больным показаны успокаивающие препараты или дыхательные аналептики.

Проводится динамическое наблюдение за артериальным давлением, пульсом. По показаниям назначается сульфокамфокаин 10 % 1—2 мл 2 раза в сутки в течение 2—3 дней. С целью коррекции водноэлектролитного баланса в течение 2—3 сут проводится трансфузия жидкости, включающей 5 % раствор глюкозы, реополиглюкин, раствор Рингера—Локка, кокарбоксилазу, витамины С, B_1. С целью улучшения микроциркуляции назначают курантил, 2 мл внутривенно. Больным с варикозным расширением вен нижних конечностей, тромбофлебитом и имеющим в анамнезе венэктомию, трофические язвы, обязательно наряду с бинтованием нижних конечностей эластичными бинтами назначается гепарин в суточной дозе 20 000 ЕД под контролем коагулограммы. Также применяются дезагрегирующие, спазмолитические препараты: эскузан 15 капель 3 раза в день, но-шпа 2 мл внутримышечно 2—3 раза в день, трентал 4 мл 2 раза в сутки, аспирин 0,5 г 1 раз в день.

С первых суток целесообразно назначать больным электроаналгезию аппаратом «ЛЭНАР» при частоте 700—900 Гц, токе 0,8—1 мА, в режиме переменной скважности в течение 1—1,5 ч. Электроаналгезия позволяет получить седативный эффект, прервать патологическую импульсацию с шейки мочевого пузыря (как с высокорефлексогенной зоны), предупредить развитие нейрогенных расстройств мочевого пузыря и скорейшего восстановления сократительной функции.

Дренаж из залобкового пространства удаляется в конце первых суток. Антибактериальные препараты подбираются в соот-

ветствии с данными посева мочи. В неосложненных случаях антибактериальные препараты применяются по укороченной схеме в течение 3 дней в нормальных терапевтических дозах. В случаях повторных операций, наличии хронического цистита антибиотики назначаются в течение 5—7 дней в сочетании с трихополом в свечах по 0,5 г 3 раза, нистатином 500 000 ЕД 4 раза в сутки. Со 2—3-х суток присоединяются уросептики фурагин, фурадонин, невиграмон, грамурин.

С целью улучшения репаративных процессов у ослабленных и пожилых больных применяется метаболическая терапия в виде пантогама 0,5 г 2 раза в сутки, рибофлавина мононуклеотида 1 % 1 мл внутримышечно, цитохрома С 0,25 % — 1 мл. Катетер Фолея находится в мочевом пузыре в течение 2—4 сут. По извлечении катетера самостоятельное мочеиспускание восстанавливается в течение 1—3 дней.

Длительная ишурия может быть связана с чрезмерным натяжением лоскутов и гипотонией детрузора.

В программу реабилитационных мероприятий мы включаем метаболическую терапию в сочетании с электростимуляцией сфинктера мочевого пузыря и ЛФК в порядке нарастания нагрузок по Юнусову сроком до 3 мес. Среди особенностей течения послеоперационного периода в ближайшие 2—4 мес после операции мы отметили дизурические явления у 12 больных, частые позывы к мочеиспусканию у 13 и увеличение объема остаточной мочи до 78 мл у 3 больных, что потребовало проведения медикаментозной терапии. При осмотре через 6 мес, 1 и 2 года перечисленные симптомы не выявлены.

Таким образом, «слинговая» операция Олдриджа в нашей модификации является высокоэффективной у больных со средними и тяжелыми рецидивирующими формами недержания мочи. Кроме этого, мы считаем, что эта операция может использоваться и как первичная при легких формах заболевания, так как высока частота рецидивов после операции влагалищным доступом. Успех операции напрямую зависит от следующих факторов:

1) от качества предоперационного уродинамического обследования больной для исключения нейрогенных расстройств мочевого пузыря;

2) от тщательного соблюдения техники операции, включающей регуляцию степени натяжения лоскутов и их фиксацию в области шейки мочевого пузыря и дистальной уретры;

3) операция может быть проведена как первичная при всех степенях недержания мочи при напряжении;

4) операция может сочетаться с любой другой гинекологической операцией, включающей как брюшностеночный доступ, так и влагалищный;

5) операция обязательно должна сочетаться с задней кольпоперинеолеваторопластикой.

Противопоказаниями служат:

1) ранее предпринимаемые операции в области залобкового пространства с последующими воспалительными осложнениями;

2) нейрогенные расстройства мочевого пузыря.

Следует подчеркнуть и то, что ОиВВПО наряду с анатомо-физиологическими нарушениями функций гениталий и смежных органов ведут к тяжелым дистрофическим изменениям тканей и органов, их инфицированию, иногда метаплазии.

Учитывая изложенное, нетрудно заметить, что под кажущейся простотой заболевания, относящегося к аномалиям положения внутренних органов, кроются глубокие и серьезные половые нарушения, которые без проведения оптимального индивидуально подобранного лечения ведут к инвалидизации больных.

Глава VIII

ТРАВМАТИЧЕСКИЕ ПОВРЕЖДЕНИЯ ВЛАГАЛИЩА И ШЕЙКИ МАТКИ

Травма наружных гениталий чаще всего приводит к повреждению не только тканей промежности и тазового дна, но и к изменению влагалища, прямой кишки и ее сфинктера, уретры, мочевого пузыря с формированием генитальных свищей различной локализации.

Наиболее тяжелой патологией являются генитальные свищи, приводящие не только к полиорганной недостаточности, длительной и стойкой утрате трудоспособности, но и вызывающие тяжелые моральные и физические страдания, нарушение менструальной и репродуктивной функций, ограничивающих таких больных в социально-активной жизни.

Не касаясь всего многообразия генитальных свищей, открывающихся во влагалище, поскольку они не вписываются в данную главу, мы попытаемся осветить вопросы этиологии, диагностики и лечения прямокишечно-влагалищных, пузырно-влагалищных, уретровлагалищных, шеечно-влагалищных, промежностно-влагалищных и промежностно-кишечных свищей.

ПРЯМОКИШЕЧНО-ВЛАГАЛИЩНЫЕ СВИЩИ

Удельный вес больных с прямокишечно-влагалищными свищами среди больных, госпитализированных в общехирургические стационары, составляет 2,7 %, в гинекологические — 5,5 %, в проктологические — 15—30 % [Корнева Т.К. и др., 1982]. Мочеполовые свищи акушерско-гинекологической этиологии, по данным A. Praisner и соавт. (1985), составляют 0,5—0,8 % среди всех мочеполовых фистул, по данным А.Ф. Возианова (1985) — 0,5—0,6 %, причем автор отмечает, что эта цифра не отражает истинного положения дел, так как часть больных находится под наблюдением гинекологов.

Наиболее частой причиной формирования прямокишечно-влагалищных свищей является акушерско-гинекологическая травма (95,6 %), причем акушерская в 1,5 раза чаще гинекологической [Аминев А.М., 1985; Грабовицкий Д.Е., 1981; Федоров В.Д. и др., 1984; Буянова С.Н., 1990; Bures Z., 1979]. Среди других причин авторы в 8,1 % случаев отмечают радиологическую, в 4,1 % — бытовую травму. Из нетравматических факторов превалируют воспалительные заболевания — от 1,7 до 45 %, пороки развития — 1,2 % [Border G., 1987].

Наиболее часто прямокишечно-влагалищные свищи формируются в результате акушерской травмы — разрыва промежности III степени при родах крупным плодом, при тазовом предлежании, при наложении акушерских щипцов, извлечении плода за тазовый конец, плодоразрушающих операциях [Проценко В.М., 1986; Гладун Е.В., 1987]. Нагноение раны, расхождение ее краев является наиболее частой причиной развития недостаточности анального жома и рецидива свища [Дульцев Ю.В. и др., 1982; Петров В.П. и др., 1984]. Среди причин возникновения свищей В.Н. Стрельников и соавт. (1980), Г.Х. Шамсиев (1988), С.Н. Буянова (1990) выделяют неправильное зашивание разрыва промежности III степени.

Лечение. Лечение больных с прямокишечно-генитальными свищами представляет значительные трудности. По данным В.М. Проценко (1986), только 20 % больных получают реальную помощь в течение первого года заболевания; 37 % женщин поступают с рецидивами заболевания после многократных и безуспешных операций. У 47 % больных, кроме рецидива свища, отмечается недостаточность анального жома.

К настоящему времени разработано более 100 способов хирургического вмешательства при свищах прямой кишки, однако результаты лечения этой патологии не могут считаться удовлетворительными. Рецидивы встречаются у 4,3—20 % больных, а недостаточность анального жома — у 6,6—20 % [Аминев А.М., 1985; Parks A.G., 1977]. По данным Ю.В. Дульцева и соавт. (1981), частота рецидивов колеблется от 4 до 40 %. Это объясняется, с одной стороны, невозможностью использования какого-либо единого метода операции при большом разнообразии прямокишечно-влагалищных свищей, а также различной степенью выраженности рубцовых изменений в тканях промежности и таза. С другой стороны, пластическую операцию невозможно выполнить в асептических условиях. Раны после этих операций имеют ряд отличий, обусловленных комплексом анатомо-физиологических особенностей данной области: связь промежностной и влагалищной ран с просветом прямой кишки, невозможность создания покоя в области наложенных швов из-за сокращения мышц анального жома, постоянное инфицирование, наличие хронического воспалительного процесса и рубцовых изменений в тканях, окружающих рану. Поэтому ускорение репаративных процессов в ране, возможность предупреждения нагноения всегда связаны со значительными трудностями.

Выбор адекватного метода операции и во многом ее исход определяют отношение свищевого хода к анальному сфинктеру, его функциональное состояние, выраженность рубцово-воспалительных изменений в области внутреннего отверстия свищевого хода, в ректовагинальной перегородке и тканях промежности.

Относительно большое число безуспешных операций ставит и другую сложную проблему — лечение рецидивирующих сви-

щей прямой кишки. Лечение этой группы больных представляет большие трудности и имеет особенности, обусловленные значительными рубцовыми изменениями в стенке анального канала и параректальной клетчатке, а также из-за наличия гнойных полостей. Выбор и успех операции во многом определяются точностью дооперационной диагностики.

Г.П. Кузуров (1986) в комплекс обследования больных с дефектом ректовагинальной перегородки включал электромиографию и спектральную фономиографию, что позволяет получить данные о сократительной способности и функции сфинктера. А.М. Мажбиц (1969) с успехом применял зондирование свищевого хода, введение в него красящих веществ, ректороманоскопию. Y. Rock и соавт. (1985) рекомендуют манометрию анального жома. Ю.В. Дульцев и соавт. (1981), С.Н. Буянова (1990) применяют фистулографию, ректороманоскопию, сфинктерометрию, электромиографию анального сфинктера и мышц промежности. Фистулография позволяет объективно судить о характере свищевого хода, наличии гнойных полостей и расположении их в параректальной клетчатке. При сфинктерометрии у больных с рецидивными свищами в сочетании со слабостью анального сфинктера отмечается снижение тонической и волевой сократительной способности жома заднего прохода, особенно в сегменте, где локализовался свищ и послеоперационный рубец. При электромиографии на этих же сегментах авторы определили снижение биоэлектрической активности анального сфинктера. Эти изменения зависели не только от дефекта сфинктера и рубцовых изменений, но и от активности воспалительного процесса.

Немаловажное значение для исхода операции имеет определение времени его выполнения. Большинство авторов определяют этот срок в 3—6 мес от образования свища, что необходимо для полного рубцевания раны и исчезновения воспалительных изменений в тканях.

Хирургическое лечение прямокишечно-влагалищных свищей осуществляется из 3 основных доступов: влагалищного, промежностного и прямокишечного, хотя чаще используются их комбинации, изредка применяется абдоминальный доступ. Определяющими факторами в выборе метода и доступа хирургического вмешательства большинство исследователей считают расположение внутреннего отверстия свища по отношению ко входу во влагалище и анусу, отношение свищевого хода к сфинктеру, состояние функции анального жома, выраженность рубцовых и воспалительных изменений вокруг свища. Значительные трудности представляет лечение больных с прямокишечно-влагалищными свищами и недостаточностью анального сфинктера, так как одновременно с ликвидацией фистулы стоит задача восстановления его функции и тазового дна. В.И. Ельцов-Стрелков (1972), Л.К. Савицкая (1980) являются сторон-

никами одномоментных операций ликвидации свища в сочетании со сфинктеролеваторопластикой при отсутствии гнойных полостей в клетчатке. Однако большинство хирургических способов направлено на ликвидацию дефекта ректовагинальной перегородки, в ряде случаев с пластикой сфинктера. Восстановление тазового дна и его функции отражено в немногочисленных работах [Краснопольский В.И., Буянова С.Н., 1990].

В настоящее время наиболее широко используются хирургические приемы ликвидации прямокишечно-влагалищного свища путем расщепления тканей ректовагинальной перегородки с рассечением перемычки между анусом и свищом, если ее высота не превышает 2–2,5 см, или без рассечения. В.И. Ельцов-Стрелков (1980), В.И. Краснопольский, С.Н. Буянова (1989) считают, что результаты операции не ухудшаются при рассечении перегородки высотой даже 3–3,5 см.

Влагалищному доступу при фистулографии отдают предпочтение большинство гинекологов. А.Ю. Титов и соавт. (1981) считают, что основной причиной рецидивов после этой операции является несостоятельность швов при первом акте дефекации. Поэтому при значительных рубцовых изменениях в окружающих свищевой ход тканях авторы предпочитали накладывать этим больным превентивную колостому. Они прооперировали 74 женщины из влагалищного доступа, у 12 (16,2 %) из них возникло нагноение раны промежности.

T.C. Lescher (1967) и др. из клиники Мейо сообщают об излечении 80–90 % больных с простыми прямокишечно-влагалищными свищами после операционного влагалищного доступа. При этом они подчеркивают два обязательных момента операций, обеспечивающих успех: иссечение свищевого отверстия в прямой кишке и достижение максимального сближения тканей у места иссечения фистулы без натяжения ректовагинальной перегородки. Прямокишечным доступом и методом частичного низведения слизистой оболочки прямой кишки с успехом пользуются К.Н. Саламов и соавт. (1980), Ю.В. Дульцев и соавт. (1985) и другие проктологи. При использовании промежностного доступа большинство хирургов применяют пластическое закрытие свища с помощью различных мышц, обладающих хорошей васкуляризацией. В.И. Чиссов и соавт. (1984), В.И. Ельцов-Стрелков (1979) пользовались аллопластическим материалом, подшивая со стороны влагалища сиаловую сетку в виде заплаты на свищевое отверстие. Однако все перечисленные методы не являются достаточно радикальными и часто приводят к рецидивам заболевания.

Одной из самых сложных проблем в лечении больных с прямокишечно-влагалищными свищами является проблема высоких свищей, когда одно свищевое отверстие открывается в верхней трети влагалища, другое – в ампулярном отделе прямой кишки. Высокое расположение свищей, грубые рубцовые изме-

нения в тканях затрудняют хирургическое лечение из влагалищного или прямокишечного доступов.

R. Richter (1981) считает целесообразным производить брюшноанальную резекцию прямой кишки с низведением сигмовидной кишки в анальный канал.

Занимаясь много лет проблемой генитальных свищей, сотрудники МОНИИАГ разработали тактику ведения больных с кишечно-генитальными свищами [Краснопольский В.И., Буянова С.Н., 1989, 1990], концептуальные положения которой заключаются в том, что успех лечения генитальных свищей зависит от правильной оценки анатомо-функциональных особенностей оперируемой области, точности диагностики топографии фистулы, степени вовлечения в процесс соседних органов, состояния функции вовлеченных в патологический процесс органов и систем, качества предоперационной подготовки, правильного выбора и выполнения хирургического пособия и рационального послеоперационного ведения.

Прежде всего по анатомо-топографическим особенностям кишечно-генитальные фистулы разделены на свищи: а) низкого уровня; б) среднего уровня; в) высокого уровня.

К низким кишечно-генитальным свищам относятся прямокишечно-влагалищные, прямокишечно-промежностные, промежностно-прямокишечно-влагалищные, открывающиеся, с одной стороны, в области преддверия влагалища, его нижней трети или на промежности, а с другой стороны — в области сфинктера прямой кишки или в анальном канале. К кишечно-генитальным свищам среднего уровня относятся прямокишечно-влагалищные свищи, открывающиеся в средней трети влагалищной трубки и над вторым сфинктером прямой кишки.

К высоким кишечно-генитальным свищам относятся: а) прямокишечно-влагалищные свищи, открывающиеся в верхней трети влагалища, или его куполе и ампуле прямой кишки; б) кишечно-влагалищные свищи, соединяющие купол влагалища с любым отделом толстой, реже тонкой кишки; в) придатково-кишечные, параметрально-кишечные; г) сложные кишечно-генитальные свищи, соединяющие несколько органов с кишечником (придатково-влагалищные, придатково-кишечно-брюшностеночные и т.д.).

Тактика ведения больных с прямокишечно-влагалищными свищами травматического генеза. Диагностика топографии фистул складывается из осмотра, ректовагинального исследования, ректороманоскопии. Важное значение имеет определение микрофлоры влагалища и свищевого хода, ее чувствительности к антибиотикам. Функциональное состояние тазового дна, сфинктера прямой кишки оценивается при помощи электромиографии.

Предоперационная подготовка проводится в среднем 7—10 дней. Она включает санацию влагалища ежедневными спринце-

ваниями водным раствором хлоргексидина, обработку влагалища препаратами метронидазола (клион-Д, флагил или метрагил) с одновременным приемом перорально трихопола (при выделении трихомонад или обильной смешанной флоре), прием седативных и антигистаминных препаратов (мепробамат, тавегил, супрастин), иммуномодулирующую терапию (элеутерококк, натрия нуклеинат, миелопид, декарис), витаминотерапию. С целью профилактики тромбоэмболических осложнений целесообразно назначение эскузана, женщинам в возрасте старше 35 лет — трентала, курантила, в группе высокого риска развития тромбоэмболических осложнений — гепарина в профилактических дозировках (до 10 000 ЕД в сутки).

При выделении дрожжеподобных грибов целесообразно проводить обработку влагалища бифидумбактерином или лактобактерином. При выраженных воспалительных изменениях в зоне свища и выделении патогенной микрофлоры целесообразно назначать антибактериальную терапию с учетом чувствительности микрофлоры к антибиотикам.

Хирургическое вмешательство производится в I фазе менструального цикла. Первым моментом операции при прямокишечно-влагалищных свищах низкого уровня, а также при их локализации на границе нижней и средней трети влагалища, наличии несостоятельности мышц анального жома и тазового дна является рассечение перемычки между свищом и анусом. Второй важный момент — тщательная мобилизация слизистой оболочки прямой кишки, ректовагинальной перегородки и слизистой оболочки влагалища и радикальное, но экономное иссечение рубцовой ткани. Оставление рубцов в сшиваемых тканях затрудняет возможность сопоставления однородных тканей, ухудшает трофику и увеличивает риск несостоятельности швов.

Третий важный момент — это раздельное сшивание подвижной слизистой оболочки прямой кишки тонким нерассасывающимся (капрон, супрамид) или длительно рассасывающимся (викрил) шовным материалом с погружением узлов в просвет кишки. Отсутствие узлов между слоями тканей способствует лучшему их сопоставлению и заживлению, ликвидирует опасность инкапсуляции узлов в мышечных тканях с возможным нагноением.

Четвертым моментом, играющим важную роль в исходе операции, является обязательное разграничение «грязного» и «чистого» этапов операции, смена инструментов и перчаток при переходе от одного этапа к другому, что предупреждает попадание в рану кишечной флоры.

Риск развития инфекционно-гнойных осложнений и несостоятельности швов снижается при интраоперационной обработке раны раствором хлоргексидина и применении полимерных пленок.

Обязательным этапом операции является сшивание концов сфинктера прямой кишки и кольпоперинеолеваторопластика.

При прямокишечно-влагалищных свищах среднего уровня перемычка между свищом и анусом не рассекается. Полулунным разрезом вокруг свища рассекается слизистая оболочка влагалища, затем отсепаровывается от подлежащих рубцовых тканей на протяжении не менее 2 см до полной ее подвижности. Края свища захватываются зажимом и подтягиваются в рану. По краю свищевого хода рассекается слизистая оболочка прямой кишки, острым путем отсепаровывается от ректовагинальной перегородки. Рубцовая ткань ректовагинальной перегородки, слизистой оболочки влагалища экономно иссекается. Затем слизистая оболочка прямой кишки зашивается на атравматической игле тонким капроном (викрилом, супрамидом) отдельными швами с погружением узлов в просвет кишки в поперечном направлении. Второй ряд швов накладывается на ректовагинальную перегородку (используется тот же шовный материал) в поперечном направлении. Рана обрабатывается хлоргексидином или диоксидином, производится смена инструментов и мытье рук медицинского персонала. Слизистая оболочка влагалища зашивается кетгутом в продольном направлении. В тех случаях, когда имеются рубцовая деформация промежности, несостоятельность сфинктера прямой кишки и тазового дна, производится сфинктеролеватороперинеопластика, причем для освобождения концов разошедшегося сфинктера прямой кишки глазным скальпелем делаются тоннели в леваторах, зажимами подхватываются, а затем подтягиваются в рану концы сфинктера, освобождаются от рубцов, сшиваются двумя отдельными кетгутовыми швами. После этого производится обычная леваторопластика.

В послеоперационном периоде назначается индивидуальный стол на 6—7 сут, включающий прием жидкости, бульон, сырые яйца, сухари, с 3—4-х суток — кефир, творог. Легкоусваиваемая бесшлаковая пища способствует задержке стула и не требует специального применения препаратов, направленных на это.

Обезболивание проводится индивидуальное. С первых суток после операции необходимо производить обработку влагалища раствором хлоргексидина или перманганата калия. Ходить больным разрешается на 4—6-е сутки в зависимости от соматического статуса. Сидеть можно не ранее чем через 3 нед после операции.

На 6—7-е сутки после операции больным назначается слабительное или масляная очистительная клизма, после чего снимаются швы с промежности.

Комплекс симптоматической терапии должен быть индивидуальным и определяться возрастом больных, наличием экстрагенитальной патологии, но обязательно включать гепаринотерапию или прием дезагрегирующих препаратов.

Высокие кишечно-генитальные свищи имеют склонность к заживлению при своевременно начатом консервативном лечении.

Комплексная консервативная терапия включает следующее:

1. Раннее начало лечения сразу после возникновения осложнения.

2. Местное лечение: спринцевание влагалища 1 % водным раствором хлоргексидина, перманганата калия, мазевые тампоны (с мазью Вишневского до очищения раны во влагалище, затем желе и мазь солкосерила до полной эпителизации раны).

3. Опорожнение толстой кишки (ежедневные высокие очистительные клизмы) с целью создания оптимальных условий для заживления раны.

4. Общеукрепляющая и иммуностимулирующая терапия (трансфузия белковых препаратов, низкомолекулярных декстранов, витамины, алоэ, ФиБС, натрия нуклеинат и т.д.).

5. Средства, повышающие регенерацию тканей (солкосерил внутривенно по 6—10 мл в 250 мл изотонического раствора натрия хлорида до 20 дней).

6. Симптоматическая, десенсибилизирующая, седативная терапия. Методика высоких очистительных клизм: через прямую кишку вводится толстый кишечный или желудочный зонд до селезеночного изгиба толстой кишки, введению зонда предпосылается порция воды. Через зонд в толстую кишку вводится 2000—3000 мл теплой воды, после чего зонд удаляется. Затем производится спринцевание влагалища, после туалета во влагалище вводится мазевый тампон до соприкосновения со свищевым отверстием. Таким образом, в течение суток до следующей процедуры при обычной диете исключается контакт каловых масс с раневой поверхностью и заброс их во влагалище.

Высокие клизмы отменяются при уменьшении свищевого отверстия, прекращении отхождения через него кала. В дальнейшем проводится регуляция стула диетой или масляными слабительными (вазелиновое масло внутрь), продолжается туалет влагалища и мазевые тампоны до полной эпителизации раны.

Продолжительность лечения 15—30 дней в зависимости от диаметра свищевого отверстия, регенеративных способностей тканей.

ПУЗЫРНО-ВЛАГАЛИЩНЫЕ СВИЩИ

Причиной формирования мочеполовых свищей в 97 % случаев являются патологические роды, акушерские и гинекологические операции, причем в настоящее время имеется четкая тенденция к уменьшению их после акушерских и увеличению после гинекологических операций.

Данные, приведенные C. Williams (1982), полученные на основании 50-летнего опыта ведения 157 больных с пузырно-влагалищными, 24 — с уретровлагалищными свищами, показали, что значительно увеличилось число случаев возникновения фис-

тул после гинекологических операций. Автор связывает это с расширением объема операций на внутренних половых органах у женщин. Мочеполовые свищи образовались в результате ранения мочевыводящих путей или трофических расстройств, связанных с самим оперативным вмешательством. Обе причины встречаются примерно с равной частотой.

К возникновению мочеполовых фистул могут приводить следующие гинекологические операции: абдоминальная экстирпация матки — 76,3 %, пластика передней стенки влагалища — 8,8 %, влагалищная экстирпация матки — 8,2 %, восстановление влагалищной трубки — 3,7 %, радиационная гистерэктомия — 3 %. Согласно статистике клиники Мейо, 85 % пузырно-влагалищных свищей возникают после гинекологических операций, 11 % — после родов, 4 % — после облучения [Van Qyen P., 1986].

По данным большинства авторов, причиной возникновения пузырно-влагалищных свищей в западных странах являются гинекологические операции, в развивающихся странах — акушерская травма, в том числе при длительных затяжных родах.

R. Chiche и соавт. (1983) приводят следующие данные Французской ассоциации урологов: из 1397 больных с мочеполовыми свищами 578 были африканского происхождения. В 92 % свищи имели акушерский генез.

Таким образом, несмотря на значительный прогресс в совершенствовании гинекологических операций, мочеполовые свищи после них нередки и в настоящее время. Акушерские свищи главным образом возникают в результате неквалифицированного ведения родов. Их образованию способствуют в первую очередь роды у женщин с анатомически и функционально узким тазом, слабость родовой деятельности. В таких случаях мочевой пузырь длительно ущемляется между костями таза и головкой плода, что и приводит к нарушению трофики мочевых и половых путей. Нередко мочеполовые свищи образуются после кесарева сечения, наложения акушерских щипцов, вакуум-экстрактора.

Л е ч е н и е. Лечение больных с мочеполовыми свищами до настоящего времени представляет значительные трудности. Результаты консервативного лечения весьма скромны, что зависит прежде всего от рубцевания краев фистулы, при наступлении которого остается только один способ избавить больных от непроизвольного отделения мочи из влагалища — произвести оперативное вмешательство. Размер свища в конечном счете не определяет исхода операции; так, иногда свищи небольших размеров окружены плотной рубцовой тканью, труднее ликвидируются, чем большие, но свободные от рубцов.

Сроки выполнения пластических операций разными авторами устанавливаются индивидуально. X. Kremling и соавт. (1985) отмечают, что для операции закрытия свища требуются

следующие предпосылки: 1) выявление микроорганизмов и определение их чувствительности к антибиотикам; 2) устранение инкрустаций в зоне свища; 3) ликвидация воспалительных изменений во влагалище и вульве; 4) отторжение некротических масс в области свища. Эти предпосылки при свищах, обусловленных гинекологическими операциями, как отмечают авторы, достигаются в течение 3—6 мес. Если повторную операцию производить через 3 мес, то необходимо лечение большими дозами кортизона в течение 10—12 дней.

Успех оперативного лечения больных во многом зависит от своевременной и правильной диагностики мочеполовых фистул.

Для диагностики пузырно-влагалищных свищей информативным методом является цистоскопия, позволяющая установить локализацию фистулы, ее форму, отношение к устьям мочеточника, оценить морфологическое состояние тканей вокруг свища. Цистоскопию нетрудно выполнить при точечных свищах. При обширных фистулах в связи с вытеканием жидкости из мочевого пузыря произвести ее значительно труднее, а иногда вообще невозможно. Для этих целей в последние годы широко используется вагинография. Она позволяет диагностировать фистулы, которые не были выявлены или остались сомнительными при гинекологическом осмотре и эндоскопическом исследовании, дает четкое представление о конфигурации и емкости мочевого пузыря при обширных свищах, позволяет выявить пузырно-мочеточниковые рефлюксы, установить вовлечение в процесс соседних органов.

О состоянии верхних мочевых путей судят по данным хромоцистоскопии, экскреторной урографии и радиоизотопной ренографии. Д.В. Кан (1986) при обследовании состояния функции почек у больных с пузырно-влагалищными свищами не выявил значительных изменений, что позволило автору усомниться в восходящем пути инфицирования мочевых путей. Однако W. Lutzeyer и соавт. (1985) почти у 30 % женщин отметили в большинстве случаев стенозирование одного или обоих мочеточников с последующей пиелоуретероэктазией. Авторы отмечают, что почти всегда пузырно-влагалищные свищи сопровождаются инфекцией мочевых путей с восходящим распространением микроорганизмов в почечную лоханку и обусловленным этим пиелонефритом.

Не подлежит сомнению тот факт, что пластика пузырно-влагалищных свищей представляет значительные трудности. Полное излечение после фистулоррафии, в том числе и после повторных операций, наступает у 52 — 86 % женщин.

К сожалению, несмотря на многочисленные модификации и усовершенствования техники операции, процент неудовлетворительных результатов остается высоким. Статистика показывает, что каждая 8—10-я женщина, страдающая этим недугом, остается невылеченной.

Основная цель лечения больных с пузырно-влагалищными свищами — это восстановление целостности мочевых органов и создание условий для нормального, раздельного функционирования мочевой и половой системы.

Методы оперативного лечения пузырно-влагалищных свищей разнообразны. Обширные дефекты мочеполовой диафрагмы закрывают какой-либо тканью, на которой не осаждаются соли, используются пластические свойства большого сальника, закрывают дефект пузырно-влагалищной перегородки мышечно-жировым лоскутом большой половой губы и брюшины, лобково-копчиковой мышцей. Положительно себя зарекомендовали распластанная тонкая кишка, лиофилизированная твердая мозговая оболочка, консервированный перикард, золотая фольга и др.

Л.К. Савицкая (1975) применяла синтетические ткани. Д.В. Кан (1986) считает, что у подавляющего большинства больных можно устранить недержание мочи, не применяя биологически активных тканей, нередко отторгающихся, на которых осаждаются соли и развиваются тяжелые инкрустирующие циститы. Решение этой проблемы, по мнению авторов, зависит в основном от двух факторов: методики фистулоррафии и доступа для выполнения операции. В отношении первого вопроса принципиальных расхождений среди хирургов нет. Большинство из них применяют метод расщепления тканей в различных модификациях, соблюдая непременное условие — удаление рубцовой ткани в зоне фистулы и соединение ее краев без натяжения. Выбор доступа индивидуален, каждый хирург предпочитает наиболее удобный для себя.

Наиболее благоприятные результаты лечения пузырно-влагалищных свищей приводят Д.В. Кан (1986) — 96 %, С.Н. Буянова (1990) — 98,1 %

Наши многолетние исследования позволили определить следующую тактику ведения больных с пузырно-влагалищными свищами травматического генеза.

Тактика ведения больных с пузырно-влагалищными свищами травматического генеза. Оптимальным сроком для хирургической коррекции пузырно-генитальных свищей травматического генеза являются 3—4 мес с момента их образования.

Предоперационная подготовка заключается в санации влагалища, мочевого пузыря, верхних мочевых путей, общеукрепляющей, седативной, иммуностимулирующей терапии и продолжается не менее 5—7 дней, а при выраженной местной воспалительной реакции — 2—3 нед до полной ее ликвидации.

Санацию влагалища целесообразно производить 2 % водным раствором хлоргексидина в сочетании с бифидумбактерином или препаратами метронидазола в растворе в зависимости от вида бактериальной флоры. Мочевой пузырь по показаниям промывается 0,5 % водным раствором хлоргексидина комнатной температуры.

В качестве уросептиков применяются препараты нитрофуранового ряда, налидиксовой или оксолиниевой кислоты.

В комплекс подготовки включают назначение полноценной диеты, витаминотерапии, коферментов (кокарбоксилаза, липоевая кислота, пантотенат кальция, глютаминовая кислота).

Операция производится в I фазе менструального цикла (при сохраненной менструальной функции). Выбор метода и доступа хирургического вмешательства зависит от расположения свища, сопутствующей патологии гениталий, а также от правильной оценки возможности полной мобилизации свищевого хода, иссечения и ликвидации рубцовых тканей, адекватного и полного восстановления целостности органа. Наиболее часто используется влагалищный доступ.

При зашивании пузырно-влагалищных свищей с использованием влагалищного доступа особое значение следует придавать следующим моментам: 1) все ткани должны расслаиваться только острым путем, что позволяет избежать их лишней травматизации; 2) обязательно выделяется пузырно-влагалищная фасция, что позволяет создать надежную герметизацию швов в разных плоскостях, исключить натяжение тканей и предупредить развитие цистоцеле в последующем; 3) слизистая оболочка мочевого пузыря отсепаровывается от подлежащих тканей и вытягивается в рану, что позволяет полностью визуализировать дефект и облегчает его зашивание; 4) слизистая оболочка мочевого пузыря зашивается отдельно тонким кетгутом, манжетка выворачивается во влагалище, что препятствует отложению мочевых солей на швах; 5) наложение второго ряда поперечных швов на стенку мочевого пузыря, а затем в продольном направлении швов на фасцию позволяет обеспечить достаточную герметизацию швов и избежать образования так называемого мертвого пространства между мочевым пузырем и влагалищем.

Показаниями к чрезбрюшинному доступу при зашивании пузырно-генитальных свищей являются: 1) сомнение в возможности полной реконструкции свища при чрезвлагалищом доступе; 2) наличие гнойной или негнойной патологии в малом тазе, требующей хирургического лечения; 3) стриктура мочеточника, вызывающая нарушение пассажа мочи вплоть до развития гидроуретера и гидронефроза; 4) сложная локализация свищей, требующая пластики ряда органов малого таза и передней брюшной стенки; 5) высокое расположение свищей, близкое к устью мочеточника; 6) наличие мочевых затеков.

Операция заключается в выполнении двух последовательных этапов: гинекологического и урологического. На первом этапе производится удаление очага абсцедирования в малом тазе или реконструкция полого органа с обеспечением максимально адекватных условий дренирования малого таза и урологических зон операции. Второй этап операции — собственно ре-

конструкция мочевого пузыря. Обязательным приемом урологического этапа операции считается ревизия мочеточников для исключения стриктуры, особенно в тех случаях, когда до операции были выявлены значительные изменения функции почек, расширение мочеточника и лоханок.

При выполнении реконструкции мочевого пузыря целесообразно соблюдать указанные приемы.

После окончания обоих этапов операции с использованием чрезбрюшинного доступа общими принципами вмешательства при всех пузырно-генитальных свищах являются: 1) раздельная перитонизация мочевого пузыря и зоны операции в малом тазе с обязательной изоляцией зашитого свища от инфицированной брюшной полости; 2) санация малого таза и брюшной полости; 3) оптимальное дренирование малого таза.

При экстирпации матки изоляция зашитого свища достигается подшиванием передней стенки влагалища к мочевому пузырю выше линии швов. Купол влагалища во всех случаях остается открытым, что является надежной профилактикой мочевого перитонита. При сохраненной матке между нею и мочевым пузырем следует располагать свободный край большого сальника.

Мочевой пузырь при любом доступе целесообразно дренировать катетером Фоли на ближайшие 7—8 сут.

С первых суток после операции необходимо назначать уросептики: фурагин, фурадонин, невиграмон, а также седативные препараты, антибиотики по показаниям. Влагалище обрабатывается раствором хлоргексидина.

Стол назначается обычный без ограничения питьевого режима. С целью профилактики тромбоэмболических осложнений в группах повышенного риска показано проведение гепаринотерапии под контролем показателей свертывающей системы крови, назначение препаратов дезагрегирующего действия, массажа, лечебной гимнастики, иглорефлексотерапии.

УРЕТРОВЛАГАЛИЩНЫЕ СВИЩИ

Больные с уретровлагалищными свищами составляют 10—15,5 % от общего числа больных с мочеполовыми свищами. Уступая по частоте пузырно-влагалищным свищам, они в прогностическом отношении являются более серьезными, так как в патологический процесс нередко вовлекается не только уретра, но и сфинктерный аппарат, обеспечивающий произвольное мочеиспускание.

Уретровлагалищные свищи возникают прежде всего после гинекологических, реже — после акушерских операций или затянувшихся родов. Они могут также образовываться при глубоких разрывах влагалища, удалении парауретральных кист и дивертикулов уретры. Нередко к уретровлагалищным свищам приводят операции, направленные на коррекцию недержания

мочи у женщин, а также бытовая травма, насильственный половой акт, лучевая терапия.

Диагностика уретровлагалищных свищей не представляет особых трудностей. Зондирование свищевого хода, проба с индигокармином вполне достаточны в ряде случаев для правильной постановки диагноза [Перепечай Д.Л., 1986; Кремлинг Х. и др., 1985]. Уретроцистоскопия и вагинография применяются редко и рекомендуются при точечных свищевых отверстиях. С развитием уродинамического метода исследования мочевых путей появилась возможность изучения состояния сфинктерного аппарата и функции мочевого пузыря у таких больных.

Л е ч е н и е. Уретровлагалищные свищи сложны для хирургической коррекции и наиболее склонны к рецидивам.

Время для хирургического вмешательства выбирается индивидуально. При локализации свища вблизи мочевого пузыря хирургическое вмешательство предпринимается через 3—6 мес, при акушерских свищах — через 6—9 мес, лучевых — 6—12 мес.

Принципиальные различия в хирургической тактике больных с уретровлагалищными свищами в отличие от таковой при мочеполовых свищах, расположенных в мочевом пузыре, связаны с расположением в шейке мочевого пузыря и проксимальном отделе уретры нервно-мышечных элементов, ответственных за удержание мочи. Поэтому после коррекции таких свищей нередки осложнения в виде недержания мочи.

Наиболее обоснованным и физиологичным является влагалищный доступ коррекции уретровлагалищных свищей. Ему отдают предпочтение большинство хирургов.

G. Henriksson и соавт. (1982) рекомендуют влагалищный доступ при первой операции, при повторной — комбинированный (надлобковый и влагалищный), H. Hedlund и соавт. (1987) — трансвезикальный в сочетании с влагалищным доступом.

Основная причина неудач при лечении больных с уретровлагалищными свищами заключается в оставлении рубцовой ткани. В 1928 г. R. Martius предложил для пластики больших дефектов пузырно-влагалищной перегородки использовать мышечно-жировой лоскут большой половой губы. Впоследствии ряд авторов использовали эту методику при пластике уретровлагалищных свищей, причем отмечено, что случаев недержания мочи стало значительно меньше.

U. Patil и соавт. (1980) считают целесообразным использовать операцию Мартиуса при сопутствующих осложнениях уретровлагалищных свищей, особенно при выраженном рубцовом склерозе и вирулентной инфекции.

В разные годы были разработаны операции, укрепляющие сфинктер мочевого пузыря и способствующие закрытию уретровлагалищных свищей за счет мышечной ткани, обеспечивающие хорошие исходы у 80 % оперированных больных.

Для закрытия свища, некоторые авторы используют свободный кожный лоскут, протезы из фторлона и лавсана [Савицкая Л.К., 1972].

Таким образом, исследователи, занимающиеся лечением мочеполовых свищей у женщин, подчеркивают, что оно требует большого упорства и терпения. Благоприятный исход операции зависит от правильного выбора времени корригирующего вмешательства, тщательности подготовки больных к операции, применения оптимального операционного доступа, свободно обеспечивающего возможность расслоения тканей и иссечения рубцов в области фистулы, высокой техники исполнения операции, правильного ведения послеоперационного периода. Малейшая небрежность в ведении любого из этих этапов отрицательно сказывается на результатах лечения. По данным P. Perquis и соавт. (1970), послеоперационная летальность среди таких больных колеблется от 2 до 7,4 %.

ШЕЕЧНО-ВЛАГАЛИЩНЫЕ СВИЩИ

Все шеечно-влагалищные свищи, как правило, травматического генеза, развиваются в результате травмы шейки матки в родах или при прерывании беременности. Анализ причин их возникновения показал, что наиболее часто фистулы формируются после криминальных вмешательств, самопроизвольных выкидышей и прерывания беременности по медицинским показаниям, самопроизвольных родов, медицинских абортов. При этом нередко опорожнение беременной матки производится через насильственно созданный ход в шейке.

Клинические проявления шеечно-влагалищных свищей разнообразны и зависят в основном от развития вторичных воспалительных и диспластических процессов в шейке матки.

По нашим данным, в 52,1 % наблюдений развиваются нарушения менструального цикла, в 39,1 % — зуд, жжение во влагалище, в 95,6 % — обильные бели, в 21,7 % — контактное кровотечение, в 34,7 % — бесплодие, в 26 % — самопроизвольные выкидыши, в 30 % — боли при половом контакте.

Диагностика шеечно-влагалищных свищей достаточно проста. Главная задача заключается в выявлении патологического состояния шейки матки и тяжести диспластического процесса, если он имеется, что играет существенную роль в выборе метода операции. Наиболее объективную информацию при этом позволяют получить кольпоскопия, прицельная биопсия, гистероскопия и выскабливание полости матки.

Наиболее грубые свищи с каллезными краями, с пролабирующей через них эрозированной слизистой оболочкой цервикального канала, почти полным разрушением задней губы образуются после криминальных вмешательств и самопроизвольных выкидышей в поздние сроки беременности.

Кольпоскопическая картина характеризуется обширной зоной трансформации с границей между плоским и цилиндрическим эпителием, погруженной в цервикальный канал за счет рубцевания и нарастания плоского эпителия, выраженной или умеренной мозаичностью, иногда с обширными участками лейкоплакии. В некоторых случаях слизистая оболочка цервикального канала вывернута в свищевой ход с псевдоэрозией, с очагами эндометриоза, с лейкоплакией в зоне трансформации и шейке вокруг свища.

Диспластические процессы при шеечно-влагалищных свищах, видимо, обусловлены длительным хроническим воспалительным процессом в шейке матки и цервикальном канале, что подтверждено при исследовании биоптатов шейки матки и удаленных во время операции тканей.

Лечение. Метод хирургического лечения определяется в зависимости от размеров, локализации фистулы, степени диспластического процесса и должен преследовать цель радикального удаления зоны трансформации и восстановления менструальной и генеративной функций.

При отсутствии выраженной дисплазии шейки матки необходимо стремиться произвести пластику шейки матки и реконструкцию свища методом расслоения тканей. Оптимальным шовным материалом является хромированный кетгут или длительно рассасывающийся синтетический шовный материал (викрил).

Показанием к более радикальному вмешательству являются большие размеры свища, доходящего до свода влагалища, грубая деформация другой губы шейки, невозможность проведения пластической операции в связи с обширностью дефекта, сочетание свища с выраженным диспластическим процессом или эндометриозом.

При рецидивирующих свищах с грубой деформацией шейки, наличии фоновых или выраженных диспластических заболеваний целесообразно производить простую конусовидную ампутацию шейки в пределах здоровых тканей. При высоких обширных свищах с деформацией свода, наличии диспластических процессов выполняется высокая ампутация шейки матки.

ДРУГИЕ ВИДЫ ВЛАГАЛИЩНЫХ СВИЩЕЙ

Промежностно-влагалищные, промежностно-кишечные, промежностно-кишечно-влагалищные, лигатурные свищи влагалища и промежности развиваются в результате нагноения раны и частичного ее заживления после зашивания разрыва промежности III степени, пластики кишечно-влагалищных свищей, после пластических гинекологических операций.

Основными жалобами этих больных являются недержание газов и жидкого кала, постоянное гнойное отделяемое из влага-

лища и свищевого отверстия в промежности. Лигатурные свищи склонны к рецидивирующему течению. Периодически они закрываются, после чего усиливаются боли, появляется выбухание и уплотнение, покраснение кожи, затем абсцесс опорожняется, боли стихают. Нередко подобные свищи сочетаются с грубой рубцовой деформацией промежности, несостоятельностью тазового дна и сфинктера прямой кишки.

По локализации эти свищи являются низкими, при сообщении с прямой кишкой — чрессфинктерными, во всех случаях имеют сложный ход, нередко с множеством ответвлений и затеков.

Диагностика подобных свищей не представляет особых сложностей. Характер фистулы определяется уже при зондировании свищевого хода и хроморектороманоскопии. Основная цель инструментальных и клинических исследований заключается в установлении или исключении сообщения свищевого хода с прямой кишкой.

Особенности предоперационной подготовки больных со свищами промежности и влагалища заключаются в санации операционной зоны, общеукрепляющем, иммуностимулирующем, дезагрегирующем лечении, подготовке кишечника. Для санации влагалища проводят всем больным спринцевания раствором хлоргексидина, при смешанной флоре во влагалище назначают трихопол, бифидумбактерин в течение 5—6 дней. У менструирующих женщин хирургическое лечение проводят в I фазе менструального цикла.

Л е ч е н и е. Объем хирургического вмешательства и его особенности всегда индивидуальны, зависят от локализации фистулы, наличия затеков, однако во всех случаях преследуется цель радикального иссечения свищевого хода и всех его затеков, реконструкции прямой кишки, влагалища и тазового дна, восстановления их функций.

ПРОФИЛАКТИКА ГЕНИТАЛЬНЫХ СВИЩЕЙ

Профилактика генитальных свищей — это система мероприятий, включающая в равной мере медицинские и социальные аспекты, выполняемые на всех этапах последовательно и под контролем. Среди медицинских аспектов следует выделить меры, направленные на предупреждение акушерского травматизма, прогнозирование ведения родов, квалифицированное и бережное выполнение всех акушерских и гинекологических операций и манипуляций, повышение хирургической подготовки акушеров-гинекологов, своевременную и правильную хирургическую коррекцию остро развившихся осложнений.

Это полноценная диспансеризация, ранняя выявляемость и своевременное лечение воспалительных заболеваний внутренних гениталий, совершенствование методов контрацепции, санитарно-просветительной работы среди женского населения

(вред абортов), борьба с криминальными абортами, диспансеризация женщин в течение первого года после родов, своевременная коррекция выявленных нарушений и т.д.

Конкретные меры профилактики свищей различной локализации вытекают из анализа причин их возникновения в сопоставлении с клинической картиной заболевания, тактикой ведения больных в каждом конкретном случае.

Надежной профилактикой акушерских свищей является предупреждение разрыва промежности III степени в родах: 1) бережное ведение родов, особенно при крупном плоде, тазовом предлежании, при необходимости применение вакуум-экстракции и акушерских щипцов, включающее обязательно рассечение промежности; 2) обязательный разрез промежности в родах у женщин старше 30 лет с последующей кольпоперинеолеваторопластикой как с целью профилактики акушерского травматизма, так и опущения половых органов, несостоятельности тазового дна; 3) наиболее физиологичной, анатомически обоснованной (редко продолжающейся в разрыв III степени) является медиолатеральная эпизиотомия; 4) тщательное соблюдение техники зашивания разрыва промежности III степени с выполнением всех хирургических правил. Так, зашивать разрыв необходимо сразу после родов, послойно. Зашивание прямой кишки предпочтительней производить длительно рассасывающимся (викрил) или синтетическим нерассасывающимся (супрамид, капрон) шовным материалом в два ряда, с погружением узлов нитей первого ряда в просвет кишки; необходимо разграничивать «грязный» и «чистый» этапы операции сменой инструментов, обработкой рук хирурга и раны 0,05 % спиртовым раствором хлоргексидина; 5) при расхождении краев раны на промежности и прямой кишке нецелесообразно накладывать вторичные швы; 6) повторную операцию при разрыве промежности III степени или прямокишечно-влагалищных свищах целесообразно производить через 3—6 мес после родов, что является оптимальным сроком для ликвидации воспалительных изменений в ране, отторжения некротических тканей, формирования негрубого рубца; 7) обязательная диспансеризация женщин в течение первого года после родов, что позволит своевременно выявить и направить на операцию больных с прямокишечно-влагалищными свищами в течение первых 3—6 мес.

Лечение больных с генитальными свищами должно проводиться в учреждениях силами высококвалифицированных специалистов, имеющих опыт ведения подобных больных.

Важное значение в последующей профилактике рецидивов свищей и прогрессирования воспалительного процесса в мочевой системе, внутренних половых органах, в восстановлении трудоспособности и здоровья больных в послеоперационном периоде имеет активная диспансеризация больных, включающая санацию оставшихся очагов воспаления, реабилитацию наруше-

ния функций организма, трудоустройство с учетом характера профессиональной деятельности и возможности организма на данном этапе.

Отдельно хотим подчеркнуть, что в первый год после операции диспансеризацию должен проводить именно гинеколог, привлекая по мере надобности уролога или терапевта, поскольку, кроме восстановления нарушенной функции почек, такие больные нуждаются в заместительной гормональной терапии после радикальных операций, правильном подборе метода контрацепции, восстановлении менструальной и репродуктивной функций. Вопрос о сроках временной утраты трудоспособности, трудоустройстве больных должны решать совместно лечащий гинеколог и уролог.

СПИСОК ЛИТЕРАТУРЫ

Александров М.С. Образование искусственного влагалища из сигмовидной кишки.— М., 1955.— 145 с.

Аминев А.М. Руководство по проктологии.— Куйбышев, 1985.— Т. 1.— С. 174—176.

Ананьев В.А. Сравнительная оценка некоторых методов рассечения и восстановления промежности в родах.— Автореф. дис. канд. мед. наук.— М., 1987.— 25 с.

Багирова М.Ш. Коррекция вагинальной микрофлоры у больных с ВИЧ-инфекцией в ассоциации с ЦИН-1 с помощью бактерийного препарата «Жлемик».— Автореф. дис. канд. мед. наук.— М., 1994.— 25 с.

Бодяжина В.И., Сметник В.П., Тумилович Л.Г. Неоперативная гинекология: Руководство для врачей.— М.: Медицина, 1990.— 544 с.

Бохман Я.В. Руководство по онкогинекологии.— М.: Медицина, 1989.— 278 с.

Буянова С.Н. Хирургическое лечение генитальных свищей.— В сб.: «Современные методы оперативного лечения».— М., 1983.— С. 121—126.

Буянова С.Н. Этиология, диагностика и хирургическая тактика ведения больных с мочеполовыми свищами.— В сб.: «Гнойно-септические заболевания в АГ».— М., 1985.— С. 90—96.

Василевская Л.Н., Винокур М.Л., Никитина Н.И. Предраковые заболевания и начальные формы рака шейки матки.— М.: Медицина, 1987.— 323 с.

Василевская Л.Н. Кольпоскопия.— М.: Медицина, 1986.—120 с.

Вербенко А.А., Шахматова М.П. Аплазия влагалища.— М.: Медицина, 1982.— 80 с.

Возианов А.Ф. Пузырно- и уретерогенитальные свищи у женщин//Съезд урологов УССР.— В кн.: Тезисы докл.— Киев, 1985.— С. 307—315.

Генетические факторы врожденных аномалий: Доклад научной группы ВОЗ (серия технических докладов № 438).— 1971.— С. 52.

Гинекологические нарушения. Дифференциальная диагностика и терапия: Пер. с англ./Под ред. К.Дж. Пауэрстейна.— М.: Медицина, 1985.— 592 с.

Гладун Е.В. Хирургическое лечение старых полостных разрывов промежности и промежностно-влагалищных свищей//Здравоохранение (Кишинев).— 1987.— № 2.— С. 28—31.

Глазкова Л.К., Полканов В.С. Принципы и методы терапии женщин с хроническим хламидиозом.— В кн.: Тезисы докл. научно-практической конференции дерматовенерологов Урала, Сибири и Дальнего Востока.— Екатеринбург, 1994.— С. 41—42.

Давыдов С.Н. Брюшинный кольпопоэз.— Л.: Медицина, 1977.— 88 с.

Делекторский В.В. Метод лечения хламидийной и уреоплазменной и хламидийно-гарднереллезной инфекции урогенитального тракта//Вестн. дерматол.—1991.— № 3.— С. 79—80.

Дульцев Ю.В., Саламов К.Н., Рубинштейн И.С., Калаев Т.Н. Причины и профилактика послеродовой недостаточности анального сфинктера//Хирургия.— 1986.— № 4.— С. 68—72.

Егорова И.И., Минскер О.Б. Грибковые и некоторые паразитарные заболевания женских половых органов.— М.: Медицина, 1986.— 224 с.

Ельцов-Стрелков В.И., Хаммуш М.А., Мареев К.В. Комбинированный хирургический метод лечения опущения и выпадения внутренних половых органов у женщин молодого возраста//Акуш. и гин.— 1980.— № 3.— С. 47—49.

Жуковский М.А., Лебедев Н.Б., Селичев Т.В. и др. Нарушения полового развития.— М.: Медицина, 1989.— 272 с.

Ильин И.И., Ковалев Ю.Н., Лысенко О.В. Размышления о лечении урогенитального хламидиоза//Вестн. дерматол.— 1994.— № 1.— С. 30—33.

Кан Д.В. Руководство по акушерской и гинекологической урологии.— М.: Медицина, 1986.— 345 с.

Кира Е.Ф. Лечение бактериального вагиноза//Акуш. и гин.— 1993.— № 5.— С. 39—49.

Козлова В.И., Пухнер А.Ф. Вирусные, хламидийные и микоплазменные заболевания гениталий.— М.: Авиценна, ЮНИТИ, 1995.— 317 с.

Коколина В.Ф., Глыбина Т.М. Труды Моск. НИИ скорой помощи им. Склифосовского, 1980.— Т. 40.— С. 17—22.

Коптелова Н.В. Оптимизация лечебной тактики у больных с фоновыми заболеваниями шейки матки: Автореф. дис. ... канд. мед. наук.— М.— 1994.— 25 с.

Краснопольский В.И., Буянова С.Н., Ищенко А.И. Этиология, диагностика и основные хирургические принципы лечения кишечно-генитальных свищей//Акуш. и гин.— 1986.— № 9.— С. 21—23.

Краснопольский В.И., Иоселиани М.Н., Рижинашвили И.Д., Слободянюк А.И. Современные аспекты хирургического лечения опущения и выпадения внутренних половых органов женщин//Акуш. и гин.— 1990.— № 8.— С. 58—60.

Краснопольский В.И., Буянова С.Н. Генитальные свищи.— М.: Медицина, 1994.— 223 с.

Кренар И. Пластическая хирургия в гинекологии.— Прага: Авиценум. Медиздат, 1980.— 253 с.

Кузнецова И.И. Роль женщин в распространении инфекции, вызванной вирусом иммунодефицита человека: Автореф. дис... канд. мед. наук.— М., 1992.— 25 с.

Курбанова А.Г. Клиника, диагностика и хирургическая коррекция пороков развития матки и влагалища: Автореф. дис. ... д-ра мед. наук.— М.— 1983.— 30 с.

Лактобациллы в акушерстве и педиатрии/Под ред. В.Е. Радзинского. Ашгабат, 1994.— 102 с.

Лоран О.Б., Перепечай Д.Л. Повреждения мочеиспускательного канала у женщин//Акуш. и гин.— 1986.— № 2.— С. 62—64.

Львов Н.Д., Самойлович Е.О. Комбинированная терапия герпесвирусной инфекции//Вопр. вирусол.— 1992.— № 1.— С. 8—10.

Мажбиц А.М. Оперативная урогинекология.— Л.: Медицина, 1964.— 128 с.

Манухин И.Б., Минкина Г.Н. Иммунные и микробиологические аспекты заболеваний шейки матки//Вестн. Росс. ассоц. акуш.-гин.— 1994.— С. 38—42.

Манухин И.Б., Френкель Н.Г., Минкина Г.Н. и др. Введение в кольпоскопию (учебно-методическое пособие).— М., 1991.— 28 с.

Машкиллейсон А.Л., Годберг М.А. Азитромицин (сумамед) в терапии урогенитального хламидиоза//Вестн. дерматол.— 1992.— № 11.— С. 53—55.

Минкина Г.Н., Манухин И.Б., Студеная Л.Б. Вагиниты//Вестник акуш. и гин.— 1994.— № 2.— С. 13—16.

Мирзабалаева А.К. Основные принципы лечения хронического кандидоза гениталий у женщин//Вестн. дерматол.—1994.— № 2.— С. 20—22.

Перепечай Д.М. Уретровлагалищные свищи: Автореф. дис. канд. мед. наук.— М., 1986.— 25 с.

Персианинов Л.С. Оперативная гинекология.— М.: Медицина, 1971.— 375 с.
Петров В.П., Огиев В.П. Отдаленные результаты хирургического лечения свищей прямой кишки//Хирургия.— 1984.— № 8.— С. 49—52.
Покровский В.В. Инфекция, вызванная вирусом иммунодефицита человека (СПИД) в России за 1987—1992 гг. (стат. обзор). Букл. СНИЛ ЭП СПИД.— М., 1992.— С. 3.
Прилепская В.Н., Фокина Т.А. Фоновые заболевания шейки матки: патогенез, диагностика, лечение//Акуш. и гин.—1990.— № 6.— С. 12—15.
Радзинский В.Е., Парцалис Е.М., Ясинская А.Н. Лактобациллы в акушерстве и педиатрии.— Ашгабат: Ылым, 1995.— 102 с.
Радзинский В.Е. Биологически активные добавки в акушерстве и перинатологии.— М.: Альфамед, 1996.— 70 с.
Радзинский В.Е., Чистякова М.Б. TORCH-комплекс и его роль в перинатологии//Акуш. и гин.— 1992.— № 8—12.— С. 3—7.
Репродуктивное здоровье/Под ред. Л.Г. Кейта, Г.С. Бергера, Д.А. Эдельмана.— М.: Медицина, 1988.— 400 с.
Саламов К.Н., Кунаевский Ю.Б., Стрильников В.Н. Выбор метода операции при прямокишечно-влагалищных свищах//Проблемы проктологии.— 1980.— Вып. 1.— С. 36—40.
Сапрыкин В.Б. Оценка эффективности коррекции клеточного и гуморального иммунитета у больных с фоновыми и предраковыми заболеваниями шейки матки: Автореф. дис. канд. мед. наук.— М., 1994.— 23 с.
Сапрыкина О.А. Состояние местного иммунитета и его коррекция у больных с фоновыми и предраковыми заболеваниями шейки матки в сочетании с папилломовирусной инфекцией: Автореф. дис. канд. мед. наук.— М., 1994.— 21 с.
Стрельников В.Н., Щербаков А.Н. Хирургическое лечение прямокишечно-влагалищных свищей.— В кн.: Сборник трудов «О болезнях прямой и ободочной кишки».— Вып. 2.— С. 14—17.
Стрельников В.Н., Дульцев Ю.В., Сасламов К.Н. Хирургическое лечение промежностно-влагалищных свищей (обзор литературы)//Хирургия.— 1980.— № 9.— С. 103—108.
Федоров С.М., Килиева М.Х., Резайкина А.В. Современные аспекты лечения герпетической инфекции//Вестн. дерматол.— 1994.— № 4.— С. 31—33.
Федоров В.Д., Дульцев Ю.В. Проктология.— М.: Медицина, 1984.— С. 107—114.
Федорова Н.Н. К вопросу о взаимоотношениях Мюллерова протока с соседними органами.— В кн.: Тезисы докл. 55-й Научной конференции мед. института.— Астрахань, 1973.— С. 34—35.
Функциональная диагностика в акушерстве и гинекологии/Под ред. Г.П. Максимова.— Киев: Здоров'я, 1989.— 234 с.

Allen N., Cowan L.E. Uterys didelphys with unilateral imperforate vagina. Report of 4 cases//Obstet. Gynecol.— 1963.— N 22.— P. 422—426.
Arno J.-N., Katz B.P. et al. Age and clinical immunity to infection with Chlamidia trachomatis//Sex Transm. Dis.— 1994.— Jan.— Feb.; 21(1).— P. 47—52.
Baker S.A., Morrison D.M. Sexually transmitted diseases and family planning//Sex Transm. Dis.— 1993.— Nov.—Dec.; 20 (6).— P. 352.
Barness J.L. Congenital rectovesical fistula in the absence of imperforate anus//J. Pediatr. Surg.— 1987.— N 22 (4).— P. 349—350.
Brawn-Janes L., Orr D.P. Health care for the adolescent female//Comp. Ther.— 1993.— 19 (6).— P. 291—299.
Brindley I. Treatment of urinary and faecal incantinence by surgically insplantes devices.— In Book: I and Whelan J(Eds.). Newrology of Incontinence. Ciba

Foundation Sympozium 151. John Wiley Sons LTD Chichester.— 1990.— P. 267—282.
Buttram V.C., Gibbons W.E. Mullerian anomalies: a proposed classification//Fertil Steril.— 1979.— N 32.— P. 40—46.
Catotti D.N., Clark P., Catoe K.E. Herpes revisited. Still a cause of cancern//Sex Transm. Dis.— 1993.— Mar.—Apr.; 20 (2).— P. 77—80.
Chiche R., Cosson L.P., Steg A.A. Fisture urogenitales. Resultaty de e'enguete de e'A.F.U. gur les fistules urogenitales//J.Urol. Nephrol.— 1983.— N 10.— P. 757—759.
Confronting AIDS Directions for public health, health care and research.— Washington Institute of Medicine: National Academy Press, 1986.— P. 328.
Daniel L., Clarke-Pearson et al. Green's gynecology.— Boston, 1977.— C. 604.
Dargent D. Spinal of vagina in the treatment of prolapse after hysterectomia//J.Chir. (Paris).— 1988.— Vol. 125.— N 2.— P. 121—126.
Elsner P. Treatment of bacterial Sexually transmitted diseases//Semin. Dermatol.— 1993.— Vol. 12.— N 4.— P. 342—351.
Evans T.N., Polan M.L. Vagina malformations//Am. J. Obstet. Ginecol.— 1981.— N 141.— P. 910—920.
Hayme U.B. Sexually transmitted diseases in adult, non-pregnant women//Curr. Opin Obstet. Gynecol.— 1993.— Vol. 5.— N 4.— P. 521—526.
Hedlung H., Lindstedt G. Urovaginal fistulas: 20 years of experience with 45 cases//J.Urol.— 1987.— May, 137 (5): 926—8.
Heinonen R.K., Teisala K., Punnonen R. et al. Treating pelvic inflammatory disease with doxycycline and metronidazole or penicillin and metronidazole//Genitourin. Med.— 1986.— N 62.— P. 235.
Henriksson C. Urethrovaginal and vesicovaginal fistula//Acta obstet. Scand. 1982.— N 61.— P. 143—148.
Kremling H., Lutzeyer W., Heintz R. Gynakologische urologie und nephrologie.— Munchen: Baltimora; Urban and Schwasrenberg.— 1982.
Lutzeyer W., Hauptmann R. Gynakologische urologie und Nephrologie. Munchen—Wien—Baltimore.— 1982.—. P. 199—210, 232—233.
Mark W. Human papillomavirus infection//J. of the American acad. of Dermatology.— 1990.— Apr.— Vol. 22.— N 4.— P. 547—566.
Oyen P., Denys H., Vergison R. Simple vesico-vaginal fistula following gynaecological procedures for benign conditions//Acta urologic Belgica.— 1986.— N 54 (4).— P. 440—444.
Parks A.G., Porter N.H., Nelsa I. Experimental study of the reflex mechanism controlling the muscles of the pelvic floor//Des. Colon. Rectum.— 1962.— Vol. 5.— P. 407—409.
Pereyra A., Lebhers Th., Yrowdon W., Powers J. Pubourethral supports in perspective: modified pereyra procedure for urinary incontinence//J. Obstetr. Gynec.— 1982.— Vol. 59.— N 5.— P. 643—648.
Peterson A.D. Nonsurgical management of ureterovaginal fistula//Urology.— 1974.— N 4 (6).— P. 677—680.
Philpot C.R. Genital Chlamidia trachamatis infection in Australia//Med J. Aust.— 1993.— Aug. 2.— 159 (3).— P. 211—212.
Prajsner A., Szkodny A., Bar K. Urary drag moczowyeh tonazzyezace operacjon ginekologicznopolozniczym//Ur. Pol.— 1985.— N 38.4.— P. 252—259.
Richter H., Dargent D. La spina-fixation (vaginal fixatic sacte spinalis) dans le, traitment des prolapsus//J.Gynecol. Obstet. Rid. Reprod.— 1986.— Vol. 15.— N 8.— P. 1081—1088.
Ridgway G.L. Quinolones in sexually transmitted diseases//Drugs.— 1993.— Suppl. 3.— P. 134—138.
Roch L.A., Woodruff L.D. Surgical Correction of a Rectovaginal Fistula//Gynaecol. Obstet.— 1982.— N 20.— P. 413—418.

Sheila E. Pearson, Gohn Whittaker, L. Ireland et al. Invasive cancer of the cervix after laser treatment//Br.J. of Obstet. and Gynecol.— 1994.— Apr.— Vol. 96.— P. 486—488.

Smith A.R.B., Hasker L. and Warrell D.W. The role of pudendal nerve damage in the aethiology of gemine stress incontinence in women//Br. J. Obstet. Gynaecol.— 1989.— N 96.— P. 29—32.

Snooks S.L., Swash M., Mathers S.E. and Henry M.M. Effect of vaginal delivery on pelvic floor a 5 years follow-up//Br. J. Surg.— 1990.— N 77.— P. 1359—1360.

Soremsen S., Knudsen U.B., Kiwkeby H.J., Djurhuns J.S. Urodynamic investigations in healthy fertile females during the menstrual cycle//Scand. J. Urol. Nephrol.— 1988.— N 114.— P. 28—34.

Stamm M.E. Toward control of sexually transmitted chlamidial infections [editorial]//Ann. Intern. Med.— 1993.— Sep. 1.— 119 (15).— P. 432—434.

Stanton S.L. Prolapse Bailieres//Clin. Obstet. Gynaecol.— 1988.— Vol. 2.— N 2.— P. 385—395.

Syrjanen K., Vayrhynen M., Saarikosky S. et al. National history of cervical human papillomavirus (HPV) infections based on prospective follow up.//British J. of Obstet and Gynecol.— 1985.— Nov.— Vol. 92.— P. 1086—1092.

Taylor-Robinson D. Chlamidis trachomatis and sexually transmitted disease//BMJ.— 1994.— Jan. 15.— 308 (6922).— P. 150—151.

Teisala K., Heinonen P.K., Aine R. et al. Second laparoscopy after treatment of acute pelvic inflammatory disease//Obstet Genecol.— 1987.— N 69.— P. 343.

The natural history of HIV infection in women attending a sexually transmitted disease clinic in Dublin.— 1994.— Apr.— Vol. 70.— N 2.— P. 81—84.

ОГЛАВЛЕНИЕ

Введение 3

Глава I. Нормальная анатомия и физиология наружных половых органов, тазового дна, влагалища и шейки матки 4

Глава II. Методы диагностики состояния наружных половых органов, влагалища и шейки матки 19

Глава III. Аномалии развития влагалища и шейки матки 52

Глава IV. Воспалительные заболевания влагалища и шейки матки . . . 68

Глава V. Доброкачественные опухолевые заболевания. Предраковые состояния и рак шейки матки 146

Глава VI. Опущения и выпадения влагалища и шейки матки 209

Глава VII. Патология смежных тазовых органов 231

Глава VIII. Травматические повреждения влагалища и шейки матки . . . 247

Список литературы 266

Монография

ПАТОЛОГИЯ ВЛАГАЛИЩА И ШЕЙКИ МАТКИ

Зав. редакцией *А.К. Владимирова*
Научный редактор *О.В. Карева*
Редактор *Н.Д. Карцева*
Художественный редактор *Т.С. Тихомирова*
Технический редактор *Н.М. Гаранкина*
Корректор *Л.А. Кокарева*

ЛР № 010215 от 11.03.92. Сдано в набор 22.08.96.
Подписано к печати 30.09.96. Формат бумаги 60×90 1/16.
Бумага офсет. № 1. Гарнитура Петербург. Печать офсетная.
Усл. печ. л. 17,0. Усл. кр.-отт. 17,0. Уч.-изд. л. 18,19.
Тираж 5000 экз. Заказ № 41. «С» 076.

Ордена Трудового Красного Знамени издательство «Медицина».
101000, Москва, Петроверигский пер., 6/8.

Диапозитивы изготовлены в фирме «Литан».
Москва, Кронштадтский б-р, 37-Б.

Отпечатано с готовых диапозитивов
в ОАО «Ярославский полиграфкомбинат».
150049, г. Ярославль, ул. Свободы, 97.



ЙЕНАФАРМ — наш ассортимент специально для гинекологов

Минизистон	Контрацептив
Тризистон	Контрацептив
Нон-Овлон	Контрацептив
Климонорм	Гормональная заместительная терапия
Норэтистерон Йенафарм таблетки	Гормон
Йенамазол вагинальный крем,-таблетки	Противогрибковое средство
Пантенол Йенафарм таблетки,ампулы	Для лечения заболеваний слизистых оболочек
Эскузан	Венотонизирующее средство

Jenapharm

Наш адрес:
129090,Москва,
ул. Дурова, 26 кор.1