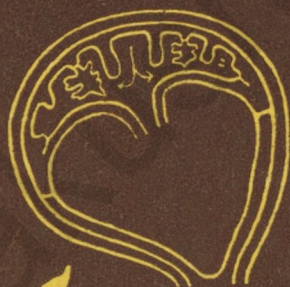

М. В. ФЕДОРОВА
Е. П. КАЛАШНИКОВА

Плацента

и ее роль
при
беременности



М. В. ФЕДОРОВА
Е. П. КАЛАШНИКОВА

Плацента и ее роль при беременности



Москва «Медицина» 1986

ББК 57.1

Ф33

УДК 612.649+618.36

РЕЦЕНЗЕНТ

В. И. Грищенко, проф., зав. кафедрой акушерства и гинекологии
Харьковского медицинского института.

Федорова М. В., Калашникова Е. П.

Ф 33 Плацента и ее роль при беременности. — М.: Медицина, 1986, 256 с., ил.

Обл., 90 к. 20 000 экз.

Монография посвящена очень важному для перинатальной медицины вопросу — изучению роли плаценты в развитии физиологической и патологической беременности. Представлена схема морфофункциональных изменений, характеризующих рост и развитие плаценты в различные периоды физиологической и осложненной беременности. С новых позиций оценено значение околоплодных вод. Показана роль компенсаторно-приспособительных реакций в развитии плацентарной недостаточности. Даны рекомендации по диагностике нарушений функции плаценты и их коррекции.

Монография рассчитана на акушеров-гинекологов, неонатологов и патологоанатомов.

4123000000—233
Ф 039(01)—86 230—86

ББК 57.1

ПРЕДИСЛОВИЕ

Роль плаценты как органа, обеспечивающего формирование и рост плода, чрезвычайно велика как при физиологической беременности, так и при неблагоприятных условиях внутриутробного развития, которые могут создать предпосылки для нарушения адаптации в перинатальном периоде или для возникновения заболеваний у ребенка в дальнейшем. С целью предупреждения или ослабления неблагоприятных воздействий на плод важно своевременно и правильно оценить состояние плаценты. Однако диагностика функциональной деятельности плаценты сопряжена с определенными трудностями, в том числе с отсутствием систематических знаний о строении и функции этого органа в различных условиях.

Большинство сведений о строении и функции плаценты, представленные в литературе прошлых лет, в известной степени устарели. Использование современных методов исследования дает возможность более полно осветить морфофункциональные особенности плаценты, в том числе ее компенсаторно-приспособительные реакции в процессе роста плода и при патологических состояниях.

В монографии наряду с обобщением данных литературы систематизированы многолетние исследования авторов (клинициста и морфолога) и представлены сведения о строении и функции последа в сопоставлении с течением беременности и родов, с учетом состояния плода и новорожденного. На основании комплекса морфологических исследований плацент (контактная и электронная микроскопия, методы люминесценции ацетилгистохимические реакции и морфометрия), клинко-экспериментального, биохимического и иммунологического изучения состава околоплодных вод и взаимоотношений в системе мать—плацента—плод изложены данные о формировании и развитии плаценты, плодных оболочек

и амниотической жидкости в норме и при патологии. Освещены основные этапы формирования сосудистой системы хориона и маточно-плацентарного кровообращения. Описаны газообмен, транспорт питательных веществ, гормональная функция плаценты, а также ее иммунологическая и защитная роль. Показана роль внеплацентарных оболочек и околоплодных вод в параплацентарном обмене. По-новому оценены компенсаторно-приспособительные реакции плацентарной недостаточности, описаны методы диагностики и коррекции нарушений функции плаценты.

Совместный труд выполнен на основании многочисленных клинико-морфологических исследований, проведенных на кафедре акушерства и гинекологии (зав. — член-корреспондент АМН СССР, проф. Г. М. Савельева) II Московского медицинского института и в лаборатории нормальной и патологической морфологии (зав. — докт. медицинских наук Е. П. Калашникова) Института акушерства и гинекологии АМН СССР. Вопросы, освещенные в монографии, представляют научный интерес и имеют большое практическое значение.

Авторы будут весьма признательны за критические замечания и пожелания.

ВВЕДЕНИЕ

Плацента является органом, обеспечивающим формирование, развитие и рост плода. Роль ее чрезвычайно велика как при физиологически протекающей беременности, так и при неблагоприятных условиях внутриутробного развития плода, связанных с осложнениями беременности и родов, а также с заболеваниями матери. Функции плаценты многообразны. Через нее осуществляются питание и газообмен плода, выделение продуктов метаболизма, формирование гормонального и иммунного статуса плода. В процессе беременности плацента заменяет плоду недостающие функции гематоэнцефалического барьера, защищая его нервные центры и весь организм от воздействия токсических факторов.

Немаловажная роль в выполнении этих функций принадлежит околоплодным водам и плодным оболочкам, представляющим вместе с плацентой единый комплекс [Бодяжина В. И., 1982; Федорова М. В., 1982].

Будучи посредником в создании гормонального комплекса системы мать—плод, плацента играет роль железы внутренней секреции, синтезируя гормоны с участием материнских и плодовых предшественников. Вместе с плодом она формирует единую эндокринную систему [Diczfalussy E., 1974]. Гормональная функция плаценты способствует сохранению и прогрессированию беременности, изменениям активности эндокринных органов матери.

В последнее десятилетие накоплены клинические и экспериментальные данные, показывающие зависимость между зрелостью органов плода и функциональной активностью плаценты. Корреляция между морфологическими признаками созревания гистоструктур плода и компенсаторно-приспособительными реакциями плаценты обнаружена при изучении пренатального гистогенеза человека [Калашникова Е. П., 1983]. Плацента, взаимодействуя с дифинитивными органами и тканями плода,

способствует становлению его адаптивных реакций, являясь, таким образом, составной частью системогенеза.

Чрезвычайно важна роль плаценты в обеспечении иммунной совместимости матери и плода. Среди факторов, регулирующих иммунные взаимоотношения обоих организмов, различают факторы иммуно-депрессивного действия и тканеспецифические факторы [Цирельников Н. И., 1980]. Продукты, синтезируемые плацентой, оказывают влияние на различные отделы иммунокомпетентной системы матери, а также способствуют развитию и дифференцировке иммунокомпетентной системы плода.

Плацента не только соединяет два разных по антигенным свойствам организма (мать и плод), но и разъединяет их. Она представлена двумя системами кровообращения, отделенными друг от друга плацентарной мембраной, или «плацентарным барьером», через который происходят процессы обмена между матерью и плодом. Степень проницаемости этого барьера находится в тесной зависимости от морфофункциональных особенностей составляющих его структурных элементов. Функциональная морфология плацентарного барьера человека в различные сроки внутриутробного развития подробно описана А. И. Брусиловским (1976) и др. Однако характеристика компенсаторно-приспособительных реакций плацентарного барьера требует специального рассмотрения, так как морфологический субстрат этих реакций нередко оценивают без учета основных биологических закономерностей и ограничиваются лишь описанием гистологических структур.

Строение и функции плаценты непостоянны. Они меняются в процессе беременности, что связано с возрастающими потребностями развивающегося плода и в значительной мере обусловлено состоянием маточно-плацентарного кровообращения. В процессе развития плаценты следует различать стадии дифференциации, роста, зрелости и старения. Дифференциация и формирование плаценты происходят в период эмбриогенеза параллельно с развитием и ростом зародыша. В первой половине беременности в развитии плодного яйца преобладают процессы роста плаценты. От 22 до 36 нед беременности увеличение массы плаценты и плода происходит равномерно, и к 36-й неделе плацента достигает функциональной морфологической зрелости. В дальнейшем рост плода продолжается без выраженного увеличения массы пла-

центры, площади сечения капилляров и объема межворсинчатого пространства. В конце беременности наступает так называемое физиологическое старение плаценты, сопровождающееся уменьшением площади ее обменной поверхности.

В процессе развития плодного яйца формируются его многообразные связи с материнским организмом, возникают сложные компенсаторно-приспособительные механизмы. Необходимость в таких связях наступает в момент имплантации и раннего эмбриогенеза (подавление реакции отторжения гомотрансплантата и др.) и усиливается в процессе развития плодного яйца, особенно по мере отставания массы плаценты от массы плода. В физиологических условиях включение компенсаторно-приспособительных реакций происходит постепенно и меняется по характеру в зависимости от созревания плаценты. На ранних этапах развития возникают процессы пролиферации, полиплоидизации клеточного трофобласта, усиливаются синтетическая активность синцитиотрофобласта и деятельность клеток Кашенко—Гофбауэра, участвующих в транспорте и обменно-трофических процессах. К компенсаторным реакциям второй половины беременности относят гиперплазию мелких ворсин, синцитиальных узлов и плодовых капилляров, способствующих формированию синцитиокапиллярных мембран. В связи с этим компенсаторно-приспособительные реакции плаценты следует рассматривать как сложный динамический процесс адаптации элементов плацентарного барьера, включающий морфологические изменения на субклеточном, клеточном и тканевом уровнях, направленный на поддержание гомеостаза всей фетоплацентарной системы [Калашникова Е. П., 1975].

Во взаимоотношении между организмами матери и плода особое место принадлежит параплацентарному обмену, происходящему через амниотическую жидкость и внеплацентарные плодные оболочки и имеющему большое значение в поддержании гомеостаза плода. Трансамниально осуществляется переход воды, электролитов и других продуктов метаболизма матери и плода, а также активный газообмен в системе мать—плод. В плодных оболочках происходит активный транспорт натрия, имеющий значение пускового механизма обмена между околоплодными водами и материнским организмом. Основное вещество плодных оболочек вместе со слизистым веществом пупочного канатика входит в состав биологи-

ческой системы тканей, обеспечивающей трофические и защитные функции фетоплацентарной системы.

Осложнения беременности и экстрагенитальные заболевания матери нередко приводят к разнообразным изменениям в плаценте, нарушая ее строение и функцию, что в свою очередь может отрицательно отражаться на состоянии плода, при этом нередко выявляется определенная специфика изменений в плаценте, зависящая от характера нарушений в организме матери.

Степень и характер влияния патологических состояний беременных на плод зависят от многих факторов: срока беременности, длительности воздействия, состояния компенсаторно-приспособительных механизмов в системе мать—плацента—плод. Последовательное формирование компенсаторно-приспособительных реакций может быть нарушено по многим причинам, в том числе вследствие расстройств процессов созревания структурных элементов плацентарного барьера.

Изменения в плаценте могут возникать остро или развиваться длительно. Первые, как правило, приводят к острой гипоксии или внутриутробной гибели плода. При длительно протекающих нарушениях в плаценте течение беременности и состояние плода неоднозначны и зависят от многих факторов. В последние годы эти нарушения объединяют термином «плацентарная недостаточность», реже пользуются термином «фетоплацентарная недостаточность».

Понятие плацентарной недостаточности как нозологической единицы еще не имеет определенного содержания. Ее нельзя отождествлять с теми морфологическими изменениями в ткани плаценты, которые выявляются при экстрагенитальных заболеваниях и патологии беременности. Скорее всего это клинический синдром, обусловленный морфофункциональными изменениями и «представляющий собой результат сложной поликаузальной реакции плода и плаценты на различные патологические состояния материнского организма» [Гармашева Н. Л., Константинова Н. Н., 1978].

Плацентарная недостаточность является одной из центральных проблем современного акушерства и перинатологии. Она включена в Международную статистическую классификацию болезней, травм и причин смерти как один из основных диагнозов патологического состояния плода и новорожденного. В то же время в целях профилактики, диагностики и лечения этой патологии

необходимо знание субстрата, который служит основой клинко-анатомических проявлений недостаточности плаценты. Между тем в практике патологоанатомов нередко любые повреждения плаценты оцениваются как признаки плацентарной недостаточности, а клиницисты произвольно называют первичной недостаточностью те нарушения фетоплацентарной системы, которые не имеют ясной видимой причины. Возможно, это связано с отсутствием правильной методологической основы, которая необходима при создании любой систематизации. Поскольку речь идет об изменениях органа, осуществляющего взаимодействие двух организмов (матери и плода), такой основой целесообразно считать главный принцип теории патологии — закон реактивности живых систем. Именно в нарушении компенсаторно-приспособительных реакций следует искать то звено, которое приводит к развитию недостаточности плаценты.

Состояние компенсаторно-приспособительных реакций и их взаимоотношения с деструктивными изменениями явились тем морфологическим субстратом, который получил отражение в рабочей клинко-морфологической схеме недостаточности плаценты, предложенной нами (Е. П. Калашникова) на Международном симпозиуме «Морфология и клиника недостаточности плаценты» (Лейпциг, 1978) и разработанной при дальнейших исследованиях [Калашникова Е. П., Федорова М. В., 1979; Калашникова Е. П., 1980]. В основе формирования плацентарной недостаточности лежат нарушения компенсаторно-приспособительных механизмов плаценты не только на тканевом, но и на клеточном и субклеточном уровнях. Немалую роль в этой патологии играют циркуляторные расстройства и изменения микроциркуляции.

Плацентарная недостаточность угрожает жизни плода и, как правило, сопровождается отставанием в его развитии и гипоксией. Она вызывает изменение компенсаторно-приспособительных реакций у плода в антенатальном периоде, срыв адаптационных механизмов у ребенка в первые дни жизни и тем самым увеличивает перинатальную заболеваемость и смертность. Знание структуры и функции плаценты при физиологически развивающейся и патологически протекающей беременности, а также применение современных методов диагностики нарушений в плаценте и их коррекции необходимы для обеспечения эффективной перинатальной охраны плода и новорожденного.

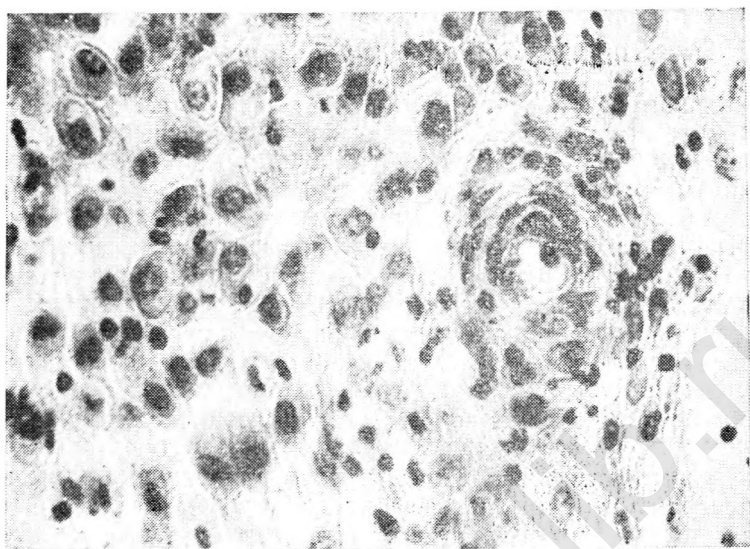
РАЗВИТИЕ ПЛАЦЕНТЫ

ФОРМИРОВАНИЕ ПЛАЦЕНТЫ
(ИМПЛАНТАЦИЯ И ПЛАЦЕНТАЦИЯ)

Плацента человека относится к гемохориальному типу, который характеризуется непосредственным контактом материнской крови и хориона вследствие нарушения целостности слизистой оболочки матки со вскрытием ее сосудов. Возникнув на высшей ступени эволюции, гемохориальная плацента способствует наиболее полному осуществлению сложных морфофункциональных взаимоотношений — между матерью и плодом. Установлению контакта материнских и зародышевых тканей предшествуют дробление оплодотворенной яйцеклетки и превращение эндометрия в децидуальную ткань.

Вне беременности покровный эпителий слизистой оболочки матки содержит два типа клеток — секреторные и мерцательные, соотношение которых зависит от соотношений половых гормонов. В предимплантационном периоде мерцательные клетки отсутствуют, а в секреторных клетках обнаруживаются признаки высокой активности. Наряду с микроворсинками в этих клетках выявляются цитоплазматические выросты, занимающие значительную часть апикальной поверхности. В них различимы митохондрии, везикулы, заполненные содержимым различной электронной плотности, частицы гликогена. Предполагают, что такие выросты служат проявлением секреции, а возможно, пиноцитарной активности покровного эпителия матки. После прикрепления бластоцист к эндометрию микроворсинки перестают быть видимыми, полностью исчезают липиды и снижается активность неспецифических эстераз.

Середина секреторной фазы характеризуется значительным утолщением стенок спиральных артерий, образующих мощные «клубки» в спонгиозном и компактном слоях (рис. 1). Развитие клубков спиральных артерий обусловлено воздействием прогестерона на эндометрий. В связи с изменением скорости кровотока и повышением проницаемости сосудистых стенок под влиянием половых



1. Спиральные артерии в эндометрии на 22-й день менструального цикла. Окраска гематоксилин-эозином. Об. 40, ок. 10.

гормонов развивается отек слизистой оболочки, достигающий максимума к 20-му дню цикла.

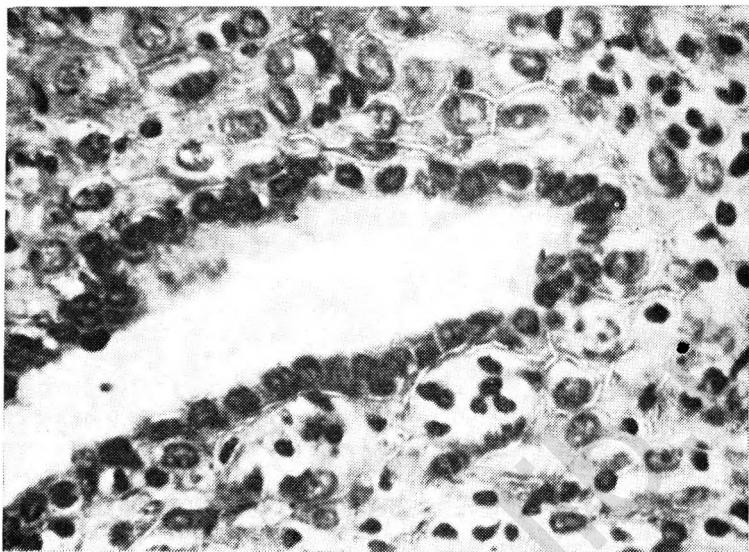
Дробящееся яйцо движется по яйцеводу в течение 3—4 дней и оказывается в матке в стадии ранней бластоцисты. Бластомеры наружного слоя образуют внезародышевую эктодерму—трофобласт. Из бластомеров, находящихся внутри (эмбриобласт), формируются провизорные органы и зародышевый узелок, который накапливающейся жидкостью оттесняется к одному из полюсов бластоцисты. В полости матки бластоциста может находиться в свободном состоянии 3—4 сут. Имплантация происходит на 6—7-е сутки после оплодотворения. Утратив блестящую оболочку, бластоциста прикрепляется к эндометрию, как правило, в области зародышевого узелка, а через 2 сут оказывается целиком погруженной в слизистую оболочку матки и покрытой сверху «пробкой» фибрина. Процесс растворения блестящей оболочки протекает только в присутствии маточного секрета, содержащего β -гликопротеиды в определенной концентрации. Противостояние бластоцисты и слипание трофобласта с поверхностью эпителия эндометрия относятся к основным стадиям имплантации, во время кото-

рых происходят морфофункциональные изменения blastocysts и маточного эпителия.

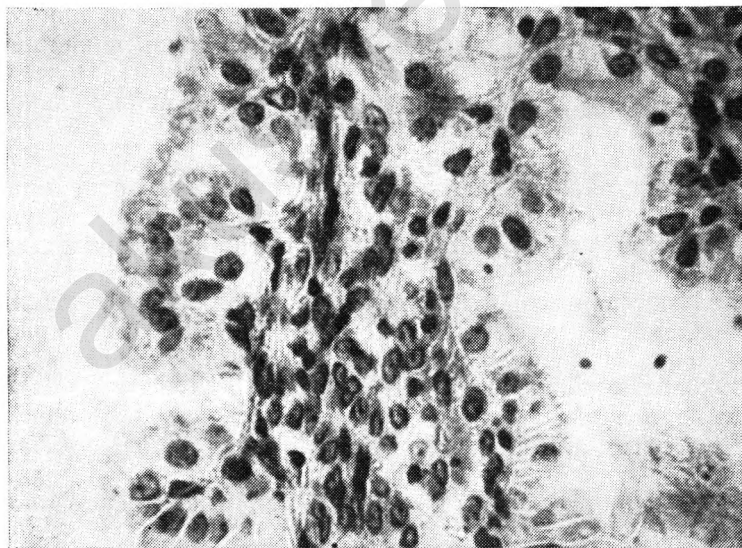
Имплантация осуществляется на 20—21-й день нормального 28-дневного менструального цикла, т. е. в середине стадии секреции, когда функциональный слой эндометрия имеет наибольшую толщину. В нем четко различимы спонгиозный и компактный слой, а секреторные превращения эндометрия достигают наибольшего развития. Железы эндометрия расширены, извиты, эпителий желез с неровными апикальными краями содержит липиды, гликоген, кислую глицерофосфатазу. Активность щелочной фосфатазы слабо выражена или не обнаруживается. В просветах желез имеется слизистый секрет, содержащий мукоиды, глюкопротеиды, гликоген. В этот период клетки стромы эндометрия (фиброциты), окружающие сосуды компактного слоя, увеличиваются. Вначале они располагаются рыхло, имеют удлинённую форму и превращаются в молодые децидуальные клетки, сходные с фиброцитами. В процессе созревания децидуальные клетки значительно укрупняются и становятся округлыми или овальными, с крупным светлым ядром, тесно прилегают друг к другу. Пусковой механизм превращения эндометрия в истинную децидуальную ткань связан с выделением blastocyst гистамина.

После имплантации blastocysts железы компактного слоя постепенно суживаются, просвет их становится щелевидным (рис. 2), а с 8-й недели беременности почти неразличим. Количество децидуальных клеток компактного слоя значительно увеличивается, в первые недели беременности в них наблюдается картина митотического деления. В 4—6 нед преобладают зрелые крупные децидуальные клетки, не содержащие митозы. В них выявляются гликоген, липиды, гликозаминогликаны, кислая глицерофосфатаза, витамин С, железо, неспецифические эстеразы, дегидрогеназы янтарной и молочной кислот.

В спонгиозном слое в период имплантации железы тесно прилегают друг к другу, резко извиты, выстланы высоким эпителием, образующим сосочковые выступы, в основании которых имеется соединительная ткань. Это так называемые железы беременности Опитца (рис. 3). От желез эндометрия лютеиновой фазы менструального цикла они отличаются наличием капилляров в сосочковых выростах, окруженных аргирофильными волокнами. Соединительная ткань, расположенная в виде тонких прослоек между железами спонгиозного слоя, не подвер-



2. Компактный слой эндометрия на 14-й день беременности. Окраска гематоксилин-эозином. Об. 40, ок. 10.



3. «Железы беременности Опитца» в спонгиозном слое эндометрия. Окраска гематоксилин-эозином. Об. 40, ок. 10.

гается децидуальному превращению, за исключением зоны спиральных артерий.

Полная децидуализация наступает на III месяце беременности, когда толщина децидуальной ткани достигает 7 мм. У человека децидуальному превращению эндометрий подвергается на всем протяжении, но в области имплантации этот процесс происходит быстрее. В остальных отделах децидуальная ткань отчетливо определяется через 5—6 дней после завершения имплантации.

В децидуальной ткани, окружающей бластоцисту, различают капсулярную и базальную части, на остальном протяжении полость матки выстлана пристеночной децидуальной оболочкой.

Капсулярная часть, представленная компактным слоем, к 18-му дню беременности полностью смыкается над имплантированным плодным яйцом и отделяет его от полости матки. В области «пробки», закрывающей отверстие на месте имплантации, образуется «рубец», включающий клетки трофобласта, эритроциты и лейкоциты. По мере развития плодного пузыря капсулярная часть выпячивается в полость матки, закрывает ее просвет и на 16-й неделе полностью срастается с пристеночной частью децидуальной оболочки, а в дальнейшем постепенно атрофируется. При доношенной беременности капсулярная часть хорошо различима лишь в нижнем полюсе плодного яйца (над внутренним зевом). Поверхностный эпителий в капсулярной части децидуальной оболочки отсутствует.

Утолщение пристеночной части децидуальной оболочки, включающей компактную и спонгиозную зоны, происходит до 14—15-й нед беременности. Позже крупные децидуальные клетки компактного слоя уменьшаются, частично разрушаются и подвергаются фагоцитозу. Железы спонгиозного слоя развиваются до 8-й недели беременности, затем уплощаются, а после слияния пристеночной и капсулярной части становятся неразличимы. В конце доношенной беременности пристеночный слой децидуальной оболочки состоит из нескольких слоев децидуальных клеток, содержащих в очень небольшом количестве гликоген и липиды. Поверхностный эпителий пристеночного слоя исчезает на 12-й неделе беременности.

Базальная часть децидуальной оболочки отделяет плодное яйцо от миометрия. Она состоит из компактного и спонгиозного слоев. Железы спонгиозного слоя

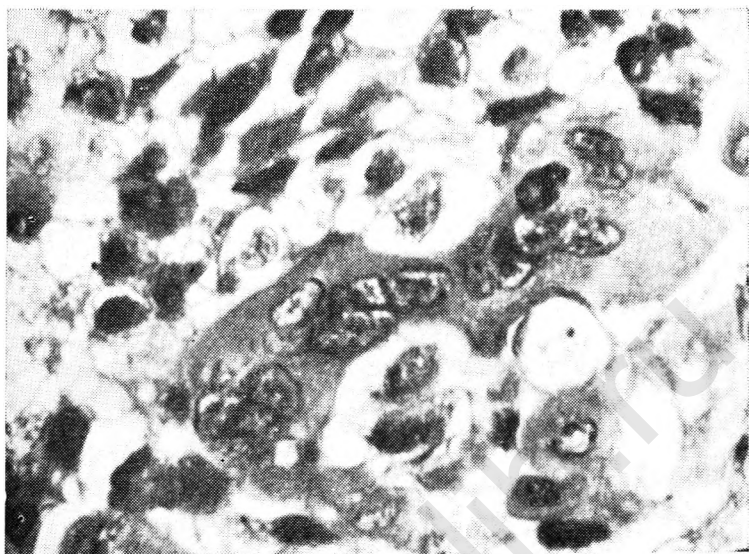
базальной части сохраняются в большом количестве до VI месяца беременности. Постепенно они уплощаются, и в конце беременности их просвет не всегда различим. Между железами встречаются гигантские симпласты и элементы цитотрофобласта. Просвет сосудов нередко тромбирован.

В процессе имплантации продолжают изменяться в архитектонике и строении спиральных артерий, начавшиеся в предимплантационном периоде. На 7-й день беременности при имплантации зародыша в стадии бластоцисты они постепенно выпрямляются и некоторые артерии достигают поверхности эндометрия. Образуются надсосудистые эпителиальные островки. Имплантация плодного яйца происходит в зоне этих островков с находящимися под ними спиралевидными артериями. В период имплантации параллельно с децидуализацией слизистой оболочки матки артерии начинают древовидно разрастаться и достигают плодного яйца.

В периоде имплантации при погружении бластоцисты в слизистую оболочку матки трофобласт продолжает пролиферировать и превращается в мощный слой — трофобластический панцирь, состоящий из клеток кубической формы (цитотрофобласт) и расположенных снаружи синцитиальных многоядерных элементов неправильной формы (рис. 4). На ранних стадиях имплантации трофобласт, не обладая выраженными цитодитическими свойствами, проникает между клетками поверхностного эпителия эндометрия, но не разрушает его. Гистолитические свойства трофобласт приобретает в процессе контакта со слизистой матки. Разрушению слизистой оболочки способствуют процессы аутолиза, связанные с активной деятельностью лизосом самого маточного эпителия.

На 9-й день в трофобластическом панцире появляются мелкие полости (лакуны), куда в результате эрозии мелких сосудов и капилляров поступает кровь матери. Тяжи и перегородки трофобласта, разделяющие лакуны, называются первичными ворсинками, с появлением которых бластоцисту называют плодным пузырем. В дальнейшем в связи со вскрытием материнских сосудов и образованием межворсинчатого пространства возникает маточно-плацентарное кровообращение.

Основу первичных ворсин составляют тяжи из клеток цитотрофобласта многоугольной или неправильной формы, со светлой цитоплазмой, имеющей нежно-зернистое строение. Хорошо различимы фигуры клеточного



4. Клетки цитотрофобласта и многоядерные синцитиальные элементы в эндометрии при 14-дневной беременности. Окраска гематоксилин-эозином. Об. 40, ок. 10.

деления. Границы клеток, непосредственно соприкасающихся с материнской кровью, не определяются. Цитоплазма их темная, ядра удлиненной формы. Эти элементы являются предшественниками синцития неклочного трофобласта.

В период имплантации эмбриобласт расщепляется на два листка — эктодерму, прилежащую к трофобласту, и эндодерму, обращенную в полость бластоцисты. На 8-й день из эктодермы начинается образование амниотического пузырька, дно которого является эктодермой зародыша. Сам зародыш приобретает форму щитка. На 11-е сутки в полость бластоцисты из зародышевого щитка перемещаются отростчатые клетки внезародышевой мезодермы (мезенхима). Они заполняют полость бластоцисты, окружают амниотический пузырек и выстилают трофобласт. Мезенхима, примыкающая к трофобласту, образует вместе с ним хорион. Из мезенхимы, заполняющей полость бластоцисты, и эктодермы формируется желточный мешок, дно которого, прилежащее к амниотическому пузырьку, составляет эктодерму зародыша.

Плотный тяж из клеток внезародышевой мезенхимы прикрепляет амниотический и желточный пузырьки к хориону. Это так называемая амниотическая ножка. На 15-е сутки в амниотическую ножку врастает аллантаоис — пальцевидное выпячивание эктодермы заднего отдела кишечной трубки зародыша, в котором располагаются сосуды зародыша.

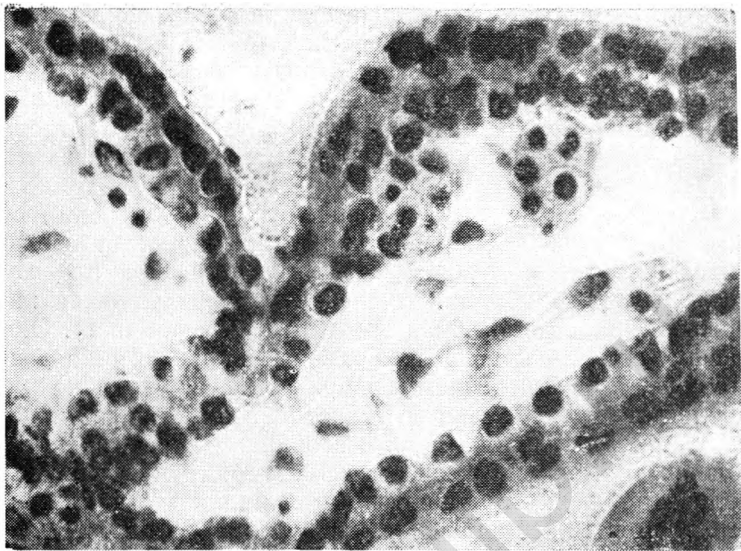
К концу 2-й недели беременности (12—13-й день) со стороны хориона в первичные ворсины врастает соединительная ткань — образуются вторичные ворсины. Основу их составляет соединительная ткань, а наружный покров образован эпителием (трофобласт). Они распределяются по всей поверхности плодного яйца равномерно, за исключением «фибринозной пробки», но наибольшую длину имеют в области базальной части децидуальной оболочки. Строма вторичных ворсин рыхлая, содержит аморфное вещество, в котором преобладают полисахариды и гликопротеиды, волокнистые и клеточные элементы.

В соответствии с особенностями строения стромы различают два вида вторичных ворсин [Цирельников Н. И., 1980]. Первый из них характеризуется отсутствием коллагеновых волокон, наличием тонкой сети ретикулиновых волокон и многоотростчатых клеток неправильной формы. Второй вид отличается наличием коллагеновых и ретикулиновых волокон, фибробластов и крупных клеток с большим овальным светлым ядром.

Характеризуя строму вторичных ворсин, М. Я. Субботин и В. В. Виноградов (1960) считают, что она лишь напоминает ретикулярную ткань. В действительности строма вторичных ворсин занимает промежуточное положение между внеэмбриобластической мезенхимой и синцитиализированной соединительной тканью, в которой формирование фибрилл не только связано с фибробластами, но может происходить и вне клеток [Брусилловский А. И., 1956].

Эпителий вторичных ворсин представлен двумя слоями — слоем клеток Лангханса и синцитием. Слой Лангханса состоит из клеток округлой формы со светлой цитоплазмой. Ядра их крупные, нередко наблюдаются митозы. В синцитии границы клеток неразличимы, цитоплазма темная, зернистая, с щеточной каймой. Ядра некрупные, шаровидной, овальной или цилиндрической формы.

С 3-й недели развития зародыша начинается период



5. Ангиобласты в терминальных ворсинах хориона при 23-дневной беременности. Окраска гематоксилин-эозином. Об. 40, ок. 10.

плацентации, который характеризуется васкуляризацией ворсин и превращением вторичных ворсин в третичные, содержащие сосуды. Процессу васкуляризации ворсин сопутствует снижение темпов роста и дифференцировки эпителия хориона.

Формирование плодовых сосудов плаценты происходит в процессе дифференциации ангиобластов уже у 10-дневного зародыша [Говорка Э., 1970]. На 13—15-й день после оплодотворения основным группам первичных ворсин хориона сопутствуют солидные тяжи ангиобластов, в формировании которых принимают участие цитотрофобласт и мезодерма, а позже клетки колонн трофобласта. Образуются сосудистые зачатки, которые обладают способностью к самостоятельному росту и вскоре превращаются в настоящие сосуды с просветом. Одновременный рост и созревание ангиобластических структур способствуют образованию сети, васкуляризирующей ворсины хориона.

Ворсины, обращенные к базальной части децидуальной оболочки, кровоснабжаются не только из сосудов, развивающихся из ангиобластов (рис. 5), но также пупочных сосудов зародыша, растущих из аллантоиса. При

соединении ветвей пупочных сосудов с местной сетью кровообращения устанавливается циркуляция эмбриональной крови в третичных ворсинах, что совпадает с началом сердечных сокращений зародыша (на 21-й день развития). Формирование плодово-плацентарного кровообращения является вторым важным этапом морфогенеза плаценты.

В капсулярной части отпадающей оболочки строма гладкого хориона не содержит развитых сосудов; здесь имеются лишь их зачатки. В ветвистом хорионе капилляры, образовавшиеся во многих ворсинах, обычно располагаются непосредственно под эпителием, образуя поверхностную капиллярную сеть. Эти капилляры заполнены молодыми форменными элементами крови — мегалобластами.

Преобразование вторичных ворсин в третичные является важнейшим критическим периодом в развитии эмбриона. Сущность его заключается в формировании сосудов, которое заканчивается до 6—8-й, а иногда до 12—14-й недели внутриутробного развития. По нашим наблюдениям, васкуляризация ворсин хориона заканчивается в 8—10 нед беременности, хотя отдельные бессосудистые ворсины можно встретить и в более поздние сроки. К этому времени формируется стенка сосудов, состоящая из эндотелия, базальной мембраны, мышечных волокон и соединительнотканной оболочки. Стенка капилляров представлена эндотелиальными клетками, базальной мембраной и прилежащими к ней перицитами.

В строме третичных ворсин в ранние сроки беременности отмечается высокое содержание кислых гликозаминогликанов. Степень окраски аморфного вещества наиболее высокая в центре, вокруг сосудов, а также по периферии — под хориальным эпителием.

С 8-й недели беременности в центральной части ворсин хориона выявляются пучки тонких коллагеновых волокон. На III—IV месяце содержание кислых гликозаминогликанов (гиалуроновой кислоты и хондроитинсульфата С) постепенно уменьшается и одновременно нарастает количество нейтральных гликопротеидов, белков и фибриллярных структур. Содержание хондроитинсульфата В увеличивается до 9—10-й недели беременности. Кислые гликозаминогликаны участвуют в кристаллизации фибрилл коллагена, соединении их в волокна. Формирование коллагеновых волокон связано не только с содержанием кислых гликозаминогликанов, но и с повышени-

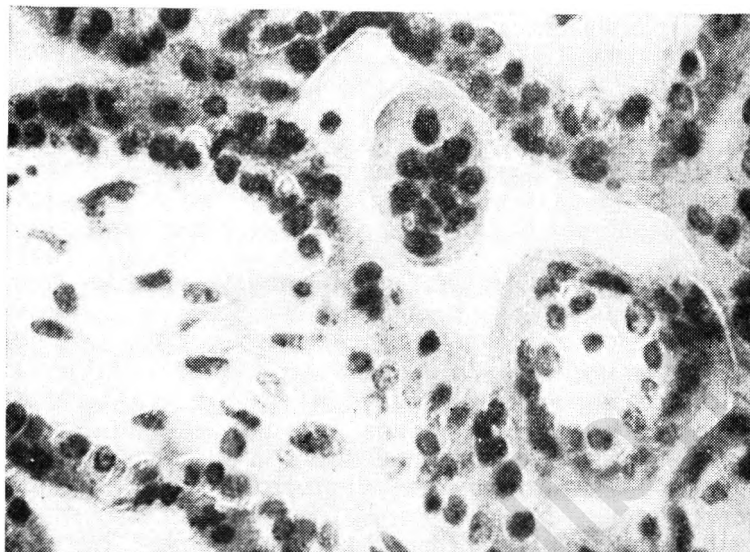
ем активности гиалуронидазы в хориальном эпителии. Последняя расщепляет гиалуроновую и хондроитинсерную кислоты, благодаря чему происходит их деполимеризация и уменьшается вязкость основного вещества, что в свою очередь сопровождается увеличением проницаемости плацентарной ткани.

В синтезе коллагена принимает участие витамин С, большое количество которого выявлено в строме ворсин в первые 3 мес беременности. При недостаточности витамина С нарушается синтез коллагена и гликозаминогликанов. В обмене последних принимает участие и витамин А.

Клеточные элементы стромы третичных ворсин представлены фибробластами и гистиоцитами. Фибробласты — отростчатые клетки веретенообразной формы со слабо базофильной цитоплазмой и овальным ядром. Цитоплазма их заполнена гранулярным эндоплазматическим ретикулумом, в расширенной сети которого находится электронно-плотное тонковолокнистое вещество, богатое белковым компонентом. Здесь много митохондрий, хорошо развит пластинчатый комплекс (аппарат Гольджи), имеется большое количество митозов. Свободные клеточные элементы типа гистиоцитов крупнее, чем фибробласты, цитоплазма их интенсивно окрашена. В ранние сроки беременности в цитоплазме фибробластов и гистиоцитов содержится большое количество гликогена, кислые белки, выявлены сульфгидрильные группы.

Среди клеточных элементов стромы выделяют макрофаги (клетки Кащенко—Гофбауэра). В этих клетках выявляется высокая активность гидролитических ферментов. В ранние сроки беременности в них найдено большое количество гликогена. Широко распространено представление о фагоцитарных свойствах этих элементов, их способности к депонированию и транспортировке питательных веществ. Для отличия некоторых форм клеток Кащенко—Гофбауэра от сходных с ними плазматических клеток рекомендуется окраска метиловым зеленым пиронином. При этом клетки Кащенко—Гофбауэра окрашиваются слабо, а цитоплазма плазматических клеток интенсивно окрашивается в красный цвет.

Помимо перечисленных выше клеточных элементов, в строме ворсин в ранние сроки беременности находят опорные, или поддерживающие клетки, сходные с плазматическими, и недифференцированные мезенхимные клетки, являющиеся, по-видимому, источником образова-



6. Двухслойный эпителий ворсин хориона при беременности 5—6 нед. Окраска гематоксилин-эозином. Об. 40, ок. 10.

ния всех клеточных форм соединительной ткани ворсин хориона.

Непосредственно к строме ворсин с наружной стороны примыкает базальная мембрана трофобласта — гомогенная эозинофильная пластинка, которая хорошо выявляется серебрением. Она состоит из трех слоев различной электронной плотности, содержит осмиофильные включения, вакуоли и соединения железа.

Хориальный эпителий васкуляризованных ворсин, как и вторичных, представлен слоем Лангханса и синцитием (рис. 6). Слой Лангханса располагается на базальной мембране. Клетки цитотрофобласта имеют овальную или многоугольную форму с оксифильной цитоплазмой, они характеризуются различными вариантами распределения хроматина [Брусилковский А. И., 1976], чаще находятся в стадиях профазы и метафазы. Митотическая активность цитотрофобласта ворсин в вечернее и ночное время в 2—3 раза выше, чем в дневное, что указывает на существование определенного суточного ритма. Толщина слоя Лангханса значительно варьирует в разных ворсинах. Коэффициент вариации высоты клеток колеблется от 7,3 до 62,9 %.

Характеристика ядер цитотрофобласта в отношении содержания ДНК дана Н. И. Цирельниковым (1980). Установлено, что в 5—6 нед беременности 30—45 % ядер содержат 2 с ДНК, 10—15 % находятся в синтетической фазе, остальные ядра содержат тетраплоидное количество ДНК. В 8—9 нед уменьшается количество диплоидной и увеличивается количество тетраплоидной популяции, нарастает число ядер с межклассовым значением ДНК.

Высший пик синтеза ДНК наблюдается в конце I триместра беременности, когда наиболее велико количество ядер, находящихся в синтетической фазе. В 14—16 нед заметно падает количество клеток со значением 4 с. В целом преобладают диплоидные и тетраплоидные популяции клеток Лангханса.

В первые 4—6 нед беременности в цитоплазме клеток Лангханса много гликогена, который позже не выявляется. Липиды отсутствуют. Из ферментов в этот период найдены сукцинатдегидрогеназа (СДГ), лактатдегидрогеназа (ЛДГ), НАД- и НАДФ-диафоразы. Наиболее подробно изучена активность ЛДГ. В 5—6 нед активность ее в клетках цитотрофобласта невелика, в 8—9 нед число клеток с высокой активностью ЛДГ значительно возрастает и в 11—12 нед достигает максимума. При этом происходит сдвиг активности фермента от ЛДГ-4 к Н-формам.

В ранние сроки беременности цитотрофобласт третичных ворсин имеет умеренно развитую эндоплазматическую сеть, развитый пластинчатый комплекс, различное количество митохондрий, свободные рибосомы и полисомы. Позже 8 нед количество полисом уменьшается, наблюдается увеличение пластинчатого комплекса и гранулярной эндоплазматической сети. На базальной поверхности отмечаются многочисленные складки и выпячивания, в области контакта с синцитием — формирующиеся и дифференцированные десмосомы.

Кнаружи от слоя Лангханса располагается синцитиальный (плазмодиальный) трофобласт—синцитий в виде непрерывного слоя базофильной цитоплазмы с включенными в нем ядрами. В зависимости от толщины синцития ядра располагаются длинной осью параллельно его свободной поверхности.

В 5—6 нед беременности синцитиотрофобласт по толщине превосходит слой Лангханса, занимая около $\frac{2}{3}$ эпителиального пласта. Начиная с 9—10 нед синцитий

постепенно истончается, а количество ядер в нем повышается.

Измерения величины плазменно-ядерных соотношений (ПЯС) в синцитии и цитотрофобласте позволяют выделить три периода: до 8-й недели развития происходит снижение ПЯС синцития и нарастание ПЯС клеток цитотрофобласта, с 8-й по 12-ю неделю — стабилизация этих показателей, а в дальнейшем — снижение величин ПЯС. В синцитии преобладают ядра с диплоидным количеством ДНК.

На свободной поверхности синцития, обращенной к межворсинчатому пространству, имеются длинные тонкие многочисленные цитоплазматические выросты («щеточная кайма»), которые значительно увеличивают абсорбционную поверхность хориального эпителия.

В цитоплазме постоянно обнаруживаются липиды, железо (энзимное и транспортное), в ранние сроки беременности — гликоген, в области «щеточной каймы» — гликозаминогликаны, в цитоплазме и ядрах — кислая фосфатаза. В 8—9 нед в апикальных отделах выявляется активность щелочной фосфатазы, которая по мере прогрессирования возрастает. В синцитии присутствуют также НАД- и НАДФ-диафоразы, 5-нуклеотидаза, СДГ и ЛДГ. В 5—6 нед беременности обнаруживаются интенсивно окрашенные гранулы формазана, что свидетельствует о высокой активности ЛДГ. З. П. Жемкова и О. И. Топчиева (1973) отмечают общее повышение ферментативных реакций в синцитии ворсин на 2—3-м месяце развития плода. Наличие большого количества РНК и белков в эти сроки связывают с активацией синтеза белка и гонадотропинов. Начиная с 3-го месяца внутриутробного развития активность хориального эпителия постепенно снижается.

Окончательная дифференцировка хориального эпителия заканчивается на 6—7-й неделе эмбриогенеза, что по времени соответствует редукции желточного мешка и переходу с желточного на аллантоисное кровообращение.

При электронно-микроскопическом исследовании между синцитием и трофобластом найдены щелевидные («субсинцитиальные») пространства. С помощью специальных ходов они имеют сообщение с базальной мембраной трофобласта, что обеспечивает возможность контакта между синцитием и стромой ворсин в ранние сроки беременности, когда непосредственная связь между этими структурами отсутствует.

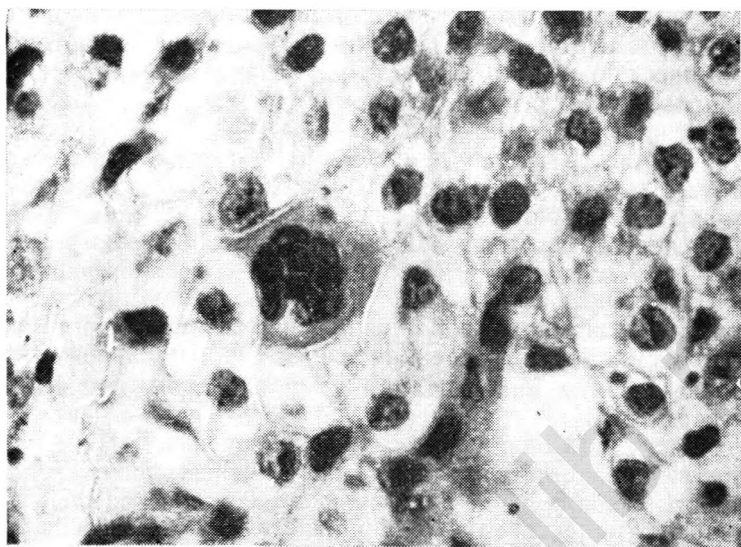
В ранние сроки онтогенеза число свободных рибосом в синцитии очень невелико. Основная часть их связана с мембранами эндоплазматической сети. Имеются редкие полисомы и мелкие лизосомы. Митохондрии мелкие, многочисленные. Постоянно выявляются секреторные и осмиофильные гранулы. Цитоплазма базальной поверхности синцития образует многочисленные тонкие выпячивания, соприкасающиеся с клетками Лангханса.

При изучении ультраструктуры третичных ворсин в ранние сроки беременности выделены зоны определенной дифференцировки синцития в направлении от апикальной к базальной поверхности: наружная — зона абсорбции, средняя — секреторная зона, базальная — зона накопления (с преимущественным нахождением гликогена и митохондрий). На основании электронно-микроскопической характеристики выделены также участки синцития с различной функциональной активностью.

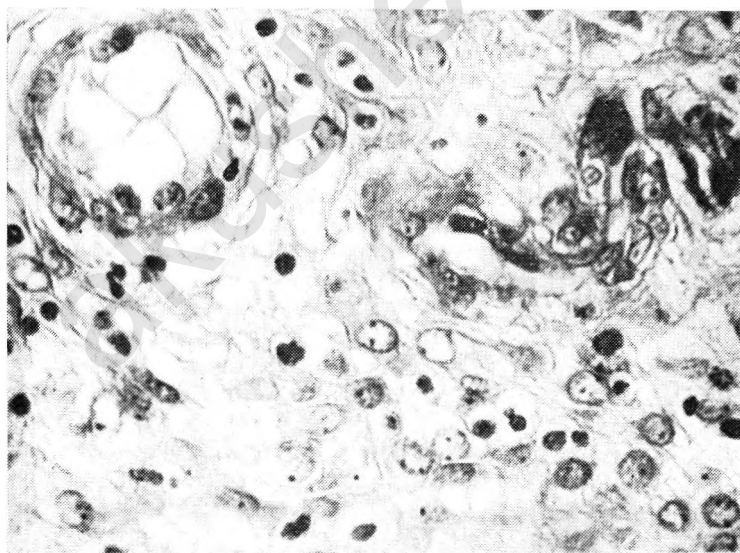
Источником образования синцитиотрофобласта ворсин хориона служат клетки слоя Лангханса. С помощью электронной микроскопии различают типы клеток цитотрофобласта, отражающие стадию их дифференцировки и превращения в синцитий. Можно предположить, что не все клетки Лангханса трансформируются в синцитий. Часть таких клеток, обладающих характерной структурой, служит источником образования клеточных колонн и островков.

Клеточные колонны — это тяжи цитотрофобласта, расположенные в дистальных отделах ворсин и соединяющие соседние ворсины. Они хорошо различимы до IV месяца беременности. С помощью клеточных колонн часть ворсин, достигающих децидуальной ткани, закрепляется в компактном слое. На поверхности децидуальной базальной оболочки цитотрофобласт образует базальную пластину. В области соприкосновения трофобласта и децидуальной ткани формируется зона коагуляционного некроза (слой Нитабух), которая входит в состав базальной мембраны.

Обладая инвазивными свойствами, элементы цитотрофобласта в виде одноядерных или многоядерных клеток проникают в спонгиозный слой эндометрия, миометрий и стенку сосудов матки (рис. 7). Вростание цитотрофобласта в стенку сосудов децидуальной оболочки приводит к вскрытию просвета спиральных артерий, излитию крови между ворсинами и образованию межворсинчатого пространства, при этом внутренняя поверхность спи-



7. Многоядерная клетка цитотрофобласта в эндометрии при беременности 5—6 нед. Окраска гематоксилин-эозином. Об. 4, ок. 10.



8. Спиральные артерии, выстланные клетками цитотрофобласта при беременности 5—6 нед. Окраска гематоксилин-эозином. Об. 40, ок. 10.

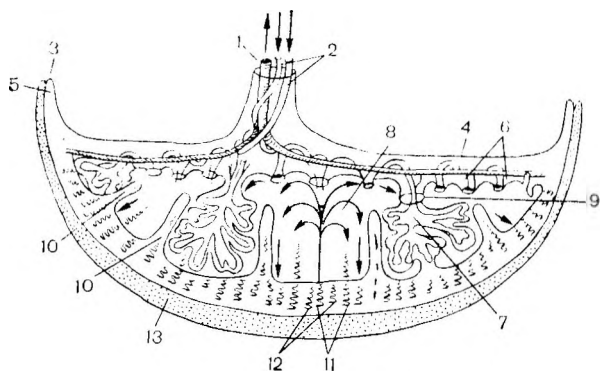
ральных артерий оказывается выстланной клетками цитотрофобласта (рис. 8). Вскрытие спиральных артерий обычно происходит в конце 6-й недели беременности и сопровождается активной циркуляцией материнской крови между ворсинами хориона.

Клеточные колонны свободных ворсин сливаются друг с другом и образуют клеточные островки, расположенные в межворсинчатом пространстве. Начиная с 8—10-й недели беременности часть клеток этих островков гибнет и замещается фибриноидом. Гистологически и гистохимически клетки островков сходны с цитотрофобластом клеточных колонн, но ультраструктура их свидетельствует о дифференцировке в сторону секреции (хорошо развиты пластинчатый комплекс и эндоплазматическая сеть).

Васкуляризованные (третичные) ворсины хорошо развиты лишь со стороны, обращенной к миометрию, где они вместе с хориальной пластиной образуют ветвистый хорион. В области капсулярной части децидуальной оболочки ворсины развиты слабо и постепенно подвергаются обратному развитию с запустеванием межворсинчатого пространства. Здесь хориальная пластина вместе с подлежащим трофобластом превращается в гладкий хорион, лишенный ворсин и входящий в состав внеплацентарных оболочек.

Дифференцировка хориона на гладкий и ветвистый происходит в течение I триместра беременности и в известной степени связана с различными условиями кровоснабжения. Ветвистый хорион вместе с тесно прилегающей к нему базальной децидуальной оболочкой и базальной пластиной входит в состав плаценты, образование которой как органа заканчивается к 10—12 нед беременности.

Основной структурно-функциональной единицей сформированной плаценты является котиледон, образованный стволовой ворсиной и ее разветвлениями, несущими сосуды плода (рис. 9). Основание котиледона закреплено на хориальной пластине, а в дистальном отделе якорные ворсины соединяют котиледон с базальной децидуальной оболочкой. Участок децидуальной оболочки с ограничивающими его перегородками называется карункул. Ф. Штраусс (1971) рассматривает котиледон и карункул как составные части плацентона — морфологической и питающей плацентарной единицы. Плацентоны отделены друг от друга перегородками (септы).



9. Схематическое изображение плаценты [Moore K. L., 1977].

1 — пупочная вена; 2 — пупочные артерии; 3 — хориальная пластина; 4 — амнион; 5 — гладкий хорион; 6 — базальная пластина; 7 — котиледон; 8 — межворсинчатое пространство; 9 — стволовая ворсина; 10 — перегородки плаценты; 11 — спиральные артерии; 12 — вены эндометрия; 13 — миометрий.

Строение котиледонов определяется особенностями ветвей пупочных артерий, что в свою очередь связано с локализацией или местом прикрепления пуповины (центральное, периферическое, оболочечное). Различают следующие типы распределения пупочных сосудов: магистральный, рассыпной и смешанный. Наиболее распространен рассыпной тип котиледонов, что имеет место при центральном прикреплении пуповины. Магистральный тип чаще встречается при периферическом или оболочечном прикреплении пуповины. Тип распределения плодовых сосудов устанавливается на 12-й неделе беременности. В тот же срок или немного позже (к концу I триместра) формируется то количество котиледонов, которое остается неизменным до конца беременности.

При рассыпном типе основные (котиледонные) артерии первого порядка располагаются в центральной части стволовой ворсины. Они разветвляются на 2—7 артерий второго порядка, которые делятся на более тонкие ветви третьего порядка (интракотиледонные) и образуют сферическую сосудистую систему — субкотиледон.

В так называемой магистральной плаценте основные артерии могут сразу разветвляться на тонкие стволы третьего порядка.

Центральная часть котиледона представляет собой полость, окруженную ворсинами второго и третьего порядка; концевых ворсин здесь немного, они крупные с

рыхлой стромой. По периферии котиледона располагаются более крупные стволы, которые образуют многочисленные мелкие разветвления, благодаря чему в этой части котиледона находится много мелких концевых ворсин, тесно прилежащих друг к другу. Периферическая часть котиледона более плотная, чем центральная.

Плотность ворсинчатой ткани колеблется не только в отдельных участках котиледонов или субкотиледонов, но и в различных отделах плаценты. В субхориальном отделе, где нет долек, но имеется много крупных артериальных стволов и лишь отдельные концевые ворсины, расположенные далеко друг от друга, ткань менее плотная. В базальных отделах, где преобладают якорные ворсины и много концевых ворсин, плотность плацентарной ткани довольно значительна.

Устья материнских спиральных артерий в количестве 150—200 открываются в межворсинчатое пространство ближе к центру долей. У основания плацентарных перегородок и на периферии плаценты имеются отверстия материнских вен в количестве около 185.

В межворсинчатом пространстве различают три отдела: артериальный (соответствующий центральной части котиледона), капиллярный (в плотной части котиледона) и венозный (соответствующий субхориальным и междольевым областям).

Таким образом, в формировании хориона можно различить три периода: предворсинчатый (7—8-й день развития), период образования ворсин (13—50-й день) и образования котиледонов (50—90-й день). В сформированной к 140-му дню беременности плаценте имеется 10—12 больших, 40—50 мелких и 140—150 рудиментарных котиледонов.

С установлением плодово-плацентарного и маточно-плацентарного кровообращения, т. е. к концу I триместра беременности, завершается период плацентации. Следует иметь в виду, что к концу 3—4-го месяца онтогенеза сформированы основные структурные элементы плаценты, но в морфофункциональном отношении она еще остается незрелой.

На данной стадии развития плаценты межворсинчатое пространство с плодовой стороны ограничено хориальной пластиной (см. рис. 9) с отходящими от нее ворсинами, а с материнской стороны — базальной пластиной вместе с базальной децидуальной оболочкой и отходящими от нее септами.

Хориальная пластина с наружной стороны покрыта амнионом. В обычном микроскопе различим лишь наружный слой амниона—эпителий, представленный в основном двумя типами клеток, отражающими степень секреторной активности амниона. Чаще это высокий цилиндрический эпителий с многочисленными вакуолями и апикально расположенными ядрами. Он содержит липиды, а в ранние сроки беременности гликоген. Многочисленные микроворсинки, обращенные в полость амниона («щеточная кайма»), увеличивают поверхность эпителия.

В меньшем количестве в эпителии амниона встречаются конусовидные клетки, которые вершинами вклиниваются между ресничками цилиндрических клеток. Их цитоплазма содержит мало вакуолей. Начиная с III месяца беременности обнаруживаются крупные мешковидные клетки шаровидной формы, расположенные группами и содержащие многочисленные, сливающиеся между собой вакуоли, оттесняющие ядро к периферии. Такие клетки лучше различимы на плоскостных препаратах или при контактной микроскопии.

Под амниотическим эпителием находится базальная мембрана, содержащая волокнистую сеть с петлями, фиксирующими эпителиальные клетки. Глубже располагается собственно соединительная ткань амниона, в которой может накапливаться большое количество слизи. Кровеносные сосуды и нервные волокна в амнионе отсутствуют.

Основу хориальной пластины составляет соединительная ткань с многочисленными коллагеновыми волокнами и однородным составом клеток (преимущественно фиброцитов, реже гистиоцитов). В цитоплазме фибробластических элементов содержатся гликоген и липиды. Хорошо развита эндоплазматическая сеть, в цитоплазме которой имеется осмиофильный зернистый материал. Митохондрии немногочисленны, хорошо развит пластинчатый комплекс, имеются многочисленные пиноцитарные пузырьки.

В хориальной пластине разветвляются крупные стволы пупочных сосудов (артерий и вен), капилляры отсутствуют.

С внутренней стороны хориальная пластина выстлана трофобластом, клетки которого частично погибают и замещаются фибриноидом (полоса Лангханса). Фибриноид с сохранившимися в нем элементами цитотро-

фобласта разграничивает хориальную пластину и межворсинчатое пространство.

От хориальной пластины в межворсинчатое пространство отходят крупные стволые ворсины, которые многократно делятся с образованием ворсин среднего и малого калибра. Концевые терминальные ворсины иногда называют вторичными, что является неправильным, так как название «вторичные» укрепилось за бессосудистыми ворсинами, которые в процессе плацентации превращаются в третичные. Большинство же ворсин ветвистого хориона содержит сосуды и вне зависимости от их калибра относится к третичным. Часть ворсин, закрепляющихся в базальной мембране или на поверхности септ, называются якорными.

Диаметр крупных ворсин в среднем равен 191—350 мкм, средних — 91—190 мкм, мелких — 10—90 мкм. В период плацентации крупные и средние ворсины численно преобладают над ворсинами малого диаметра.

Как уже упоминалось, образование сосудов в ворсинах происходит путем врастания и развития аллантаидной (пупочной) сети и дифференцирования местных элементов (ангиобласты, кровяные островки). В хорошо развитой крупной ворсине на III месяце беременности содержится 10—15 сосудов. Сначала сосуды развиваются в центре ворсин, а затем по периферии, под цитотрофобластом. В силу анатомо-физиологических особенностей внутриутробного кровообращения в артериях ворсин хориона течет венозная кровь, в венах — артериальная; в стенках сосудов нет эластических волокон. Отсутствуют *vasa vasorum* и роль адвентициальной оболочки играет рыхлая периваскулярная соединительная ткань. В стволых ворсинах найдены артериовенозные анастомозы типа замыкающих артерий. Для них характерно наличие слоя продольно идущих мышц, в 3—4 раза превышающего просвет сосудов.

Мелкие терминальные ворсины содержат только капилляры (4—6), имеющие в незрелой плаценте преимущественно центральное расположение.

Поверхностная сеть капилляров полностью покрывает поверхность третичной ворсины. Из первичных капилляров, расположенных ближе к периферии ворсины, дифференцируются артериолы, а капилляры, находящиеся более центрально, становятся венозными сосудами. Созреванию плаценты сопутствует дальнейший рост поверхности хориона, в котором формируется густая сеть капил-

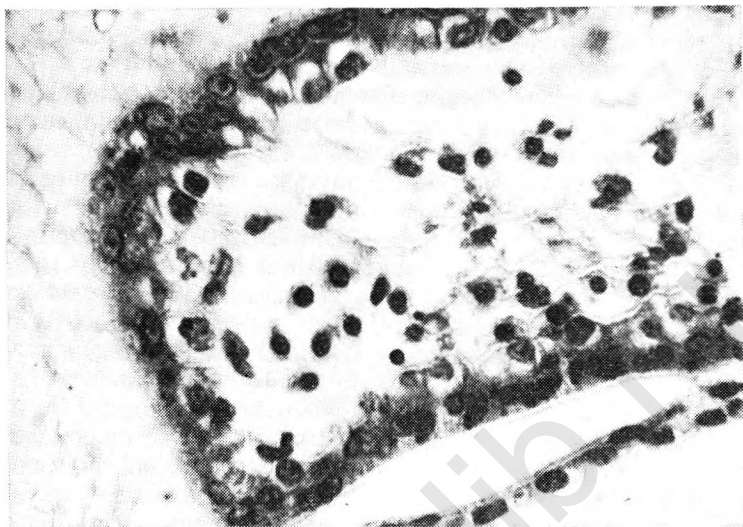
ляров. Артериальные сосуды соединяются с поверхностной сетью капилляров и артериолами мелких ворсин (третьего порядка) хориона.

В строме центральных отделов и вокруг сосудов ворсин крупного калибра располагаются пучки коллагеновых волокон. В стволах среднего калибра строма крупнопестлистая, рыхлая, со скоплением тонких коллагеновых волоконцев вокруг сосудов. Среди клеточных элементов крупных ворсин преобладают фиброциты, в средних и мелких ворсинах — гистиоциты. Количество клеток Кашценко—Гофбауэра достаточно велико, но они небольших размеров и имеют неправильную форму (рис. 10). В аморфном веществе стромы мелких ворсин хорошо различима нежно-волокнистая аргирофильная сеть.

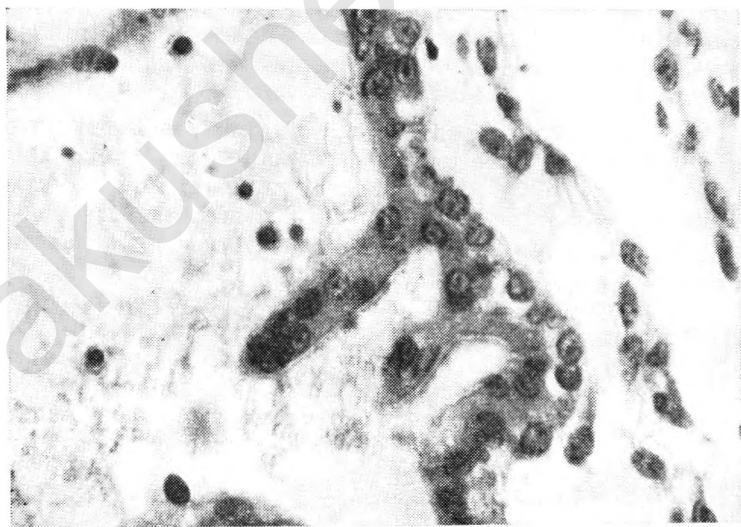
В хориальном эпителии большинства ворсин слой Лангханса сохранен, но его непрерывность нарушена. Часть клеток этого слоя, имеющих темную, слегка зернистую цитоплазму и эксцентрически расположенное ядро, следует относить к переходным формам. Наиболее интенсивно превращение цитотрофобласта в синцитий происходит в конце I и начале II триместра беременности.

На участках, где цитотрофобласт отсутствует, ядра синцитиотрофобласта на поперечных срезах располагаются равномерно по окружности ворсины. Цитоплазма синцития темная, нежно-зернистая, лишена вакуолей.

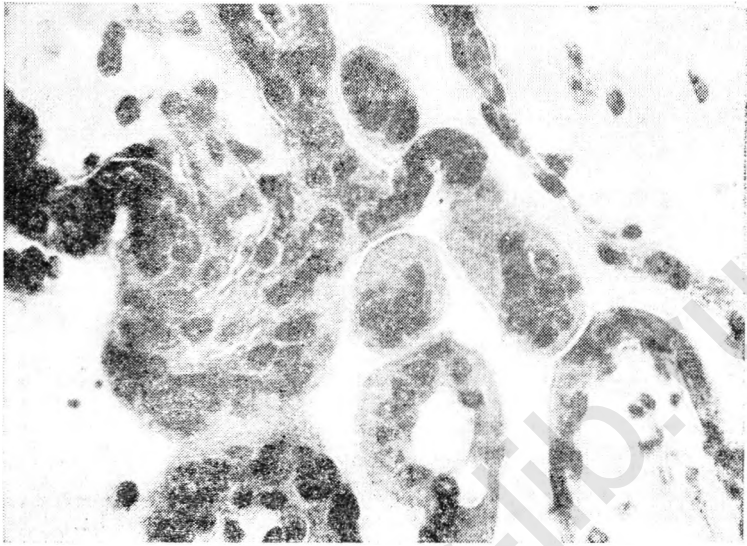
На свободной поверхности синцития имеются цитоплазматические отростки, содержащие скопления ядер (рис. 11). Часть таких отростков отторгается от синцития и превращается в многоядерные симпласты, свободно располагающиеся в межворсинчатом пространстве (рис. 12). На поверхности симпластов иногда обнаруживают «щеточную кайму», а в цитоплазме большое количество вакуолей. Цитоплазматические отростки со скоплениями ядер иногда называют синцитиальными узелками. На самом деле синцитиальные узелки появляются лишь во второй половине беременности и в функциональном отношении отличаются от синцитиальных отростков, которые являются зонами роста синцития и обнаруживаются лишь в I триместре беременности. Свободные многоядерные симпласты могут встречаться и в более поздние сроки. Во II триместре появляются и становятся все более многочисленными (особенно в период от 20 до 27 нед) синцитиальные почки — выросты симпла-



10. Ворсины хориона с большим количеством в строме клеток Кашенко—Гофбауэра (беременность 12—13 нед). Окраска гематоксилин-эозином. Об. 40, ок. 10.



11. Цитоплазматические синцитиальные отростки со скоплениями ядер (беременность 12—13 нед). Окраска гематоксилин-эозином. Об. 40, ок. 10.



12. Многоядерные синцитиальные симпласты, свободно расположенные в межворсинчатом пространстве (беременность 12—13 нед). Окраска гематоксилин-эозином. Об. 4, ок. 10.

та, в которых имеются строма и 1—2 сосуда, связанные с материнской ворсиной.

Помимо синцитиальных стволов, в межворсинчатом пространстве на III месяце беременности имеются в большом количестве островки цитотрофобласта.

В сформированной, но незрелой плаценте децидуальная базальная оболочка развившаяся из компактного слоя, представлена крупными децидуальными клетками, в которых содержатся гликоген, липиды, кислая фосфатаза. Активность щелочной фосфатазы выявляется в эндотелии сосудов децидуальной оболочки. Децидуальные клетки располагаются в межлучковом веществе, богатом кислыми гликозамногликанами, и окружены тонкими аргирофильными волокнами.

При электронно-микроскопическом исследовании в дифференцированных децидуальных клетках базальной оболочки выявляются многочисленные мелкие митохондрии, хорошо развитый пластинчатый комплекс, редкая эндоплазматическая сеть. На поверхности клеток имеются множественные выпячивания (микроворсины).

Между базальной децидуальной оболочкой и высти-

дающим ее трофобластом находится слой коагуляционного фибриноидного некроза (полоса Нитабух). На III беременности фибриноид откладывается на поверхности базальной пластины, обращенной к межворсинчатому пространству, образуя так называемую полосу Рора. К концу I триместра полосы Нитабуха и Рора могут сливаться между собой вследствие частичной гибели цитотрофобласта. На таких участках базальную децидуальную оболочку от межворсинчатого пространства отделяет непосредственно слой фибриноида.

Перегородки (септы) хорошо различимы начиная с III месяца беременности. Они отходят в количестве 15—20 от базальной децидуальной оболочки и базальной пластины и разграничивают межворсинчатое пространство на доли, не достигая, однако, хориальной пластины. Основу перегородок составляют децидуальные клетки, покрытые снаружи цитотрофобластом. В верхних отделах перегородок децидуальные клетки неразличимы. Сосуды обнаруживаются лишь в основании перегородок. Децидуальные и трофобластические элементы, входящие в состав перегородок, не всегда легко отличить один от другого при обычной микроскопии. Следует иметь в виду, что в отличие от цитотрофобласта децидуальные клетки располагаются в межлучничном веществе и окружены тонкими аргирофильными волокнами. В перегородках обнаружено большое количество ядер, содержащих половой хроматин (73 %).

С развитием перегородок (на IV месяце беременности) плацента достигает окончательной толщины (1,5—2 см). С этого момента увеличение ее массы происходит главным образом за счет процесса гипертрофии, а не гиперплазии.

РАЗВИТИЕ И СТРОЕНИЕ ПЛАЦЕНТЫ ВО ВТОРОЙ ПОЛОВИНЕ БЕРЕМЕННОСТИ

Второй триместр беременности характеризуется ростом и дифференцировкой плодового русла кровообращения («фетализация» плаценты), с которыми тесно связаны изменения стромы и трофобласта ветвистого хориона. Указанные изменения иногда называют «функциональной дифференцировкой» плаценты, так как они направлены на осуществление возросших потребностей растущего плода в кислороде и необходимых питательных веществах. В этом периоде морфофункциональные

превращения плаценты проявляются сближением материнского и плодового кровотоков и увеличением поверхности структур, участвующих в непосредственном контакте между ними.

Эпителий амниона во второй половине беременности по сравнению с более ранними сроками несколько уплощен, имеет много мелких вакуолей. Встречаются клетки с дистрофическими изменениями и пикнозом ядер, а также многоядерные эпителиальные клетки. При доношенной беременности могут обнаруживаться участки роговой дистрофии, главным образом вблизи прикрепления пуповины. Макроскопически они имеют вид мелких белесоватых пятен.

Соединительнотканый слой хориальной пластины представлен большим количеством коллагеновых волокон, идущих в различных направлениях. Среди клеточных элементов преобладают фиброциты, встречаются стареющие формы клеток Кащенко—Гофбауэра.

В ветвистом хорionicе в 25—40 нед беременности наблюдаются уменьшение диаметра ворсин, нарастание количества конечных ворсин и числа капилляров.

В зрелой плаценте поверхность ворсин достигает 13—14 м², объем каждого котиледона увеличивается почти в 550 раз. Со II триместра капилляры ворсин, имеющие центральное расположение, начинают расти эксцентрично, и в зрелой плаценте многие из них имеют периферическое положение. Количество капилляров может возрастать до 5—7 в одной ворсине, они расширяются и превращаются в синусоиды, занимающие до $\frac{2}{3}$ объема ворсины. Расширение просвета сосудов способствует более замедленному току крови. Внутренняя поверхность капилляров относительно гладкая, но иногда к ней прилегает сеть фибрина. При электронной микроскопии обнаруживаются истончение эндотелия и нарастание пиноцитозной активности эндотелиальных клеток. В эндотелиальных элементах содержатся многочисленные рибосомы, полисомы, элементы агранулярной и гранулярной эндоплазматической сети, пластинчатый комплекс и различные по величине митохондрии, в гиалоплазме — большое количество микрофиламентов.

Кислые гликозаминогликаны, дающие реакцию с толудиновым синим и с реактивом Хейла (гиалуроновая кислота), в конце беременности обнаруживаются лишь в стенке сосудов крупных ворсин и хориальной пластины, а также в стромах юных ворсин — регенератов. Содер-

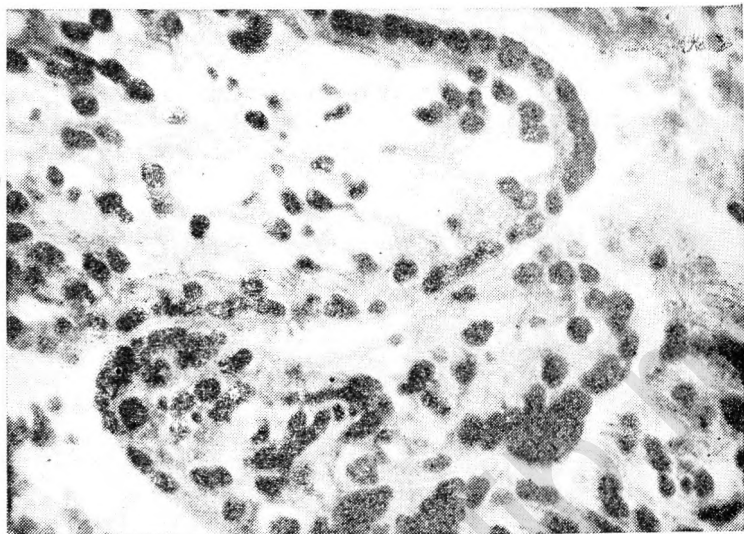
жание ШИК-положительного вещества, напротив, увеличивается наряду с нарастанием волокнистых структур. При доношенной беременности эти структуры в плаценте, содержащие нейтральные полисахариды, образуют плотные ШИК-положительные скопления вокруг крупных сосудов. При импрегнации серебром в стенке сосудов стволых ворсин выявляется густая аргирофильная сеть. Гликоген в виде капель и глыбок содержится в цитоплазме и отростках соединительнотканых клеток, а также в межклеточном веществе. Скопления гликогена выявляются в стенке сосудов, в периваскулярной ткани и под мембраной трофобласта.

В конце беременности строма крупных ворсин содержит преимущественно коллагеновые волокна и небольшое количество клеточных элементов — фиброцитов.

В строме концевых ворсин сохраняется мелкопетлистая сеть аргирофильных волокон. Среди клеточных элементов преобладают фибробласты. По сравнению с более ранними сроками беременности фибробласты уменьшаются в размере, лишаются части отростков; в цитоплазме меньше рибосом, митохондрий и эндоплазматических канальцев.

Распространенное в прошлом представление относительно отсутствия клеток Кашенко—Гофбауэра в ворсинчатом хорионе поздних сроков беременности в настоящее время подвергается пересмотру. G. Tedde (1967) обнаружил клетки Кашенко—Гофбауэра после 6 мес беременности и описал усложнение их тонкой структуры (увеличение числа разветвленных эндоплазматических канальцев) по сравнению с более ранними сроками. А. С. Красильникова (1967) указывает, что в доношенной плаценте клетки Кашенко—Гофбауэра увеличены в диаметре, в их цитоплазме нарастает количество рибосом и вакуолей. Меняется и расположение этих клеток: они тесно прилежат к базальной мембране трофобласта или к стенке капилляров.

Во второй половине беременности происходит постепенное уменьшение толщины синцитиотрофобласта с уменьшением величины ядер и ослаблением базофилии цитоплазмы. Распределение ядер неравномерное: появляются участки, в которых ядра отсутствуют, в других местах, напротив, имеются скопления интенсивно окрашенных ядер. Участки утолщения цитоплазмы синцития со скоплением большого количества базофильных ядер, тесно прилежащих друг к другу, называют синцитиаль-



13. Многоядерные синцитиальные узлы в ворсинах хориона (беременность 32—33 нед). Окраска гематоксилин-эозинном. Об. 10, ок. 10.

ными узлами (рис. 13). Они появляются на 32-й неделе беременности; количество их постепенно нарастает. При доношенной беременности такие узлы обнаруживаются в 11—30 % ворсин.

Представления о функциональном значении синцитиальных узлов различны. По данным одних авторов, они служат признаком дегенеративных изменений синцития; по данным других, их появление отражает процессы компенсаторной гиперплазии синцития в ответ на гипоксию (ишемию) плаценты.

Н. Фок (1978) отличает синцитиальные узелки в хорошо васкуляризованных ворсинах от чрезмерного образования их в слабо васкуляризованных ворсинах, прилежащих к участкам тромбоза или инфаркта. Разделяя мнение Н. Фок, мы полагаем, что развитие синцитиальных узлов в хорошо васкуляризованных ворсинах служит известным этапом формирования плацентарного барьера: скопление ядер в ограниченном участке способствует образованию безъядерной зоны, входящей в состав синцитиокапиллярных мембран.

В начальной стадии формирования синцитий в зоне узла несет определенную функциональную нагрузку, а

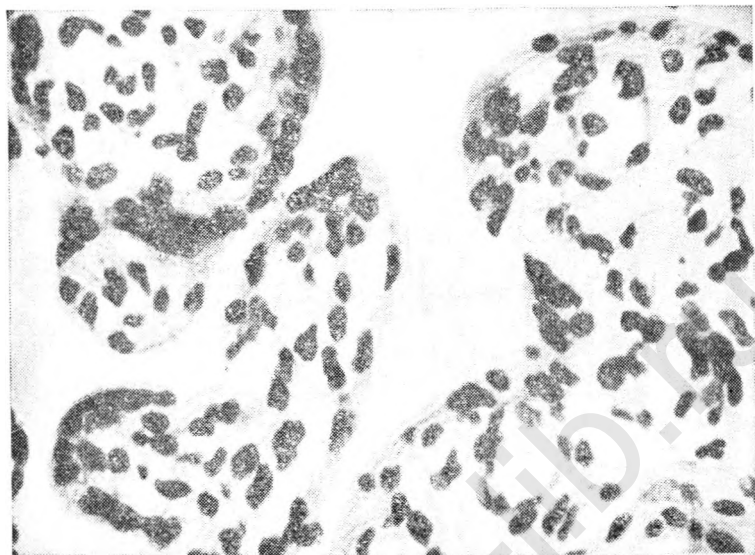
не является пассивным участком. Это положение подтверждается данными электронной микроскопии ядер синцитиальных узлов, где найдены включения, содержащие гранулы значительной электронной плотности. Гистохимически в пролиферирующих синцитиальных узлах наблюдается высокая активность глюкозо-6-фосфатдегидрогеназы, ЛДГ, дегидрогеназ цикла Кребса, фосфатаз. Жизненный цикл популяции таких узлов, по-видимому, непродолжителен, ядра их быстро дегенерируют и превращаются в индифферентные компактные массы, куда нередко откладываются соли кальция.

Синцитиальные узлы с хорошо различимыми ядрами и большим количеством цитоплазматических фибрилл — нередкое явление в нормальной зрелой плаценте. Они служат для образования межворсинчатых мостов, функционирующих как внутренняя поддерживающая система, защищающая капилляры от изменения давления в межворсинчатом пространстве во время родов.

В синцитии зрелой плаценты по сравнению с таковым в более ранние сроки беременности хорошо развит пластинчатый комплекс, гранулы липидов встречаются реже, обнаруживаются шероховатые и расширенные гладкие цистерны. При доношенной беременности здесь находят большое количество рибосом или полисом, равномерно распределенные лизосомы, митохондрии с округлыми четкими кристами и светлым матриксом. Отмечены значительные колебания содержания и распределения митохондрий, пластинчатого комплекса, лизосом и центриолей в синцитиотрофобласте.

Гистохимическое различие ядерной и безъядерной зоны синцития заключается в высокой активности дегидрогеназ цикла Кребса в зонах, содержащих ядра. В цитоплазме, лишенной ядер, выявлена активность кислой фосфатазы, лейцинаминопептазы, глутаматдегидрогеназы, глицерофосфатдегидрогеназы, что служит свидетельством интенсивной резорбции и протосолиза.

Участки истонченного безъядерного синцития терминальных ворсин вместе со стенкой подлежащих плодовых капилляров образуют синцитиокапиллярные мембраны, васкулярные синцитиальные мембраны или эпителиальные пластинки (рис. 14). Начиная с 32 нед беременности появление таких мембран служит признаком зрелости плаценты. К моменту срочных родов около 20 % ворсин имеют мембраны. При доношенной беременности небольшое количество мембран (менее чем



14. Ворсини хорнона с синцитиокапиллярными мембранами (беременность 33—34 нед). Окраска гематоксилин-эозином. Об. 10, ок. 10.

в 5 % ворсин) следует оценивать как признак недостаточности функции плаценты.

Представляют интерес сравнительные исследования мембран, проведенные при естественном и оперативном родоразрешении. Установлено, что при кесаревом сечении, произведенном до начала родовой деятельности, имелось большое количество крупных мембран (одна и более в каждой резорбционной ворсине). После непродолжительных родов количество мембран оставалось тем же, но они меняли контуры ворсин, образуя выпячивания в межворсинчатое пространство. Особенно резко выраженные выпячивания обнаружены при гипоксии плода. По мере увеличения длительности родов количество мембран и их площадь заметно уменьшались.

При электронной микроскопии в синцитиокапиллярных мембранах было выявлено значительное количество митохондрий, отдельные зерна липидов. Эндотелий стенки капилляров, входящей в состав мембран, был богат цитоплазмой и содержал округлые ядра.

Синцитиальные сосудистые мембраны служат специализированными участками газового обмена между ма-

терью и плодом. По мнению Р. Kaufmann (1982), в синцитиокапиллярных мембранах происходят массивная диффузия и активный транспорт глюкозы, о чем свидетельствует высокая активность глюкозо-6-фосфатдегидрогеназы, гексокиназы, β -глюкуронидазы. В широких синцитио-капиллярных мембранах имеются, кроме того, щелочная фосфатаза, АТФаза и 5-нуклеотидаза, указывающие на осуществление обменных процессов, связанных с потреблением энергии.

Слой Лангханса в ворсинах зрелой плаценты отсутствует. Однако отдельные клетки цитотрофобласта можно различить, особенно при электронной микроскопии. Цитоплазма их ШИК-отрицательная и хорошо контрастирует с ШИК-положительной цитоплазмой синцития.

Цитотрофобласт доношенной плаценты отличается от такового в более ранние сроки беременности меньшим количеством свободно расположенных рибосом и отсутствием лизосом. Митохондрии имеют овальные, круглые или вытянутые контуры и хорошо выраженные кристы.

Различают 4 типа клеток цитотрофобласта плаценты при доношенной беременности: 1) недифференцированные «стволовые», трансформирующиеся в синцитий; 2) дифференцированные; 3) дегенерирующие и зернистые; 4) невыясненной природы.

Очевидно, что, несмотря на значительную редукцию, в зрелой плаценте сохраняются камбиальные цитотрофобластические элементы в качестве источника образования синцития, а также дифференцированные клетки с полиплоидным количеством ДНК и развитым пластинчатым комплексом, не трансформирующиеся в синцитий.

При морфометрических исследованиях не выявлено существенных изменений отношения соединительной ткани к трофобласту в сроки от 2 до 9 мес беременности.

Цитотрофобласт, расположенный вне ворсинчатого хориона, носит название периферического трофобласта. К нему относятся цитотрофобласт колонн, островков, базальной пластины, перегородок, гладкого хориона и Х-клетки. Название «Х-клетка» относится к элементам цитотрофобласта, переместившимся в фибрин и непосредственно соприкасающимся со стромой ворсин на тех участках, где отсутствует синцитий. Гистохимические и электронно-микроскопические признаки периферического трофобласта несколько отличают его от клеток Лан-

гханса. Цитоплазма периферического цитотрофобласта базофильна, содержит фосфолипиды, но не имеет нейтральных жиров, гликогена, кислой и щелочной фосфатаз; ШИК-реакция положительная, не исчезает под действием амилазы.

В ядрах клеток периферического цитотрофобласта обнаружены тельца, состоящие из гранулярного и фибриллярного компонентов различной электронной плотности. Считают, что такие тельца отражают различную степень активности секреции хориального гонадотропина. В клетках Лангханса ворсин зрелой плаценты они не выявляются.

Базальная децидуальная оболочка зрелой плаценты состоит преимущественно из 6—8 рядов крупных клеток, расположенных в межклеточном веществе, содержащем аргирофильные и коллагеновые волокна, а также лимфоидные элементы рассеянного типа или находящиеся в виде небольших скоплений. В децидуальных клетках отмечаются незначительная базофилия, слабая диффузная ШИК-положительная реакция. К концу беременности в них снижается содержание гликогена, исчезают липиды.

В конце беременности в плацентарных перегородках (септы) становится меньше децидуальных клеток. Перегородки состоят почти исключительно из элементов цитотрофобласта и фибриноида. Клетки цитотрофобласта перегородок могут быть различной формы — мелкие, крупные, с гипер- или гипохромными ядрами. Вершины перегородок формируются фибриноидными массами, которые местами достигают фибриноида, расположенного субхориально.

К концу беременности появляются инволютивные дистрофические изменения (иногда их называют признаками «старения»), не свойственные плаценте в ранние сроки беременности.

По мере прогрессирования беременности вследствие уменьшения содержания хондроитинсульфатов снижаются антикоагуляционные свойства эпителия ворсин, трофобласт теряет свойство предотвратить свертывание фибрина. Выпадение фибрина способствует тромбообразованию и гибели синцитиотрофобласта прилежащих участков ворсин. Помимо этого, при нарушении целостности цитоплазматической мембраны синцития освобождается тканевый тромбопластин, что приводит к массивному гемостазу и замуровыванию среди тромботических масс

больших групп ворсин. Вокруг таких ворсин откладывается фибриноид. Участки, на которых длительное время сохраняются элементы стромы ворсин, следует отличать от истинных инфарктов, появление которых при неосложненной беременности также относят к признакам «старения». Ю. В. Гулькевич и соавт. (1968) рассматривают инфаркты плаценты как очаги некроза ворсин, возникающие на почве нарушения их питания вследствие местных расстройств кровообращения. Макроскопически такие участки хорошо отграничены от окружающей ткани, имеют беловато-желтоватую окраску. Микроскопически обнаруживают некроз ворсин с гибелью всех их элементов (эпителий, сосуды, строма).

В связи с инволютивными, дистрофическими изменениями плаценты специального описания заслуживает так называемый фибриноид. На ранних сроках беременности фибриноид откладывается в зонах коагуляционного некроза под хориальной пластиной (полоса Лангханса) и в базальных отделах (полосы Нитабух и Рора). Он обнаруживается и среди цитотрофобластических элементов, входящих в состав «периферического трофобласта». В зрелой плаценте фибриноид откладывается также вокруг ворсин, лишенных эпителия, и образует различные по протяженности поля в межворсинчатом пространстве.

По свойствам фибриноид представляет собой гомогенное, ШИК-положительное, пиронинофильное вещество, обладающее свойством аргирофилии. Он не дает реакции метакромазии с толуидиновым синим, окрашивается эозином в розовый цвет, содержит фибрин, приобретающий красный цвет при окраске азаном по Гейдеггау и в фиолетовый — при окраске по Шуенинову.

Происхождение и состав фибриноида до сих пор подвергаются обсуждению. Большинство авторов считают источником фибриноида ткани материнского и плодового происхождения, которые в месте их контакта подвергаются некрозу с выпадением фибрина. Выпадение фибрина в межворсинчатом пространстве может быть первичным при нарушении циркуляции крови, но и тогда в составе фибриноида, помимо материнских белков плазмы крови, оказываются ткани плодного происхождения (гликопротеиды), освобождающиеся вследствие гибели трофобласта окружающих ворсин. В связи с этим состав фибриноида, независимо от последовательности выпадения его компонентов, является однотипным.

Представления о роли фибриноида в плаценте отличаются чрезвычайным разнообразием. Его рассматривают в качестве опорного аппарата плаценты [Штраусс Ф., 1970], как признак «старения» [Жемкова З. П., Толчьева О. И., 1973] и как фактор иммунной защиты организма плода [Донских Н. В. и др., 1970].

К фибриноидным превращениям плаценты нередко относят очаговые изменения стромы ворсин с уплотнением и гомогенизацией. Между тем такие участки дистрофии отличаются положительной реакцией метакромазии и не содержат фибрин. При окраске толуидиновым синим они дают красноватое окрашивание, указывающее на присутствие кислых гликозаминогликанов, в то время как фибриноид не содержит кислых гликозаминогликанов в высокополимеризованном состоянии. Мы рекомендуем выделять дистрофические изменения стромы ворсин хориона из группы фибриноида как разновидность внеклеточного диспротеиноза.

Возможно, так называемый фибриноид плаценты не только имеет различное происхождение, но и служит проявлением разных биологических процессов, требующих своего дальнейшего изучения.

По мере прогрессирования беременности площадь фибриноида в плаценте увеличивается (до 10 % при своевременных родах). Количество ворсин с дистрофическими изменениями в строме возрастает, составляя около 3 % при доношенной беременности. В крупных ворсинах усиливается фиброзирование стромы.

К изменениям дистрофического характера в зрелой плаценте относится отложение извести. В одних случаях выпадение солей извести происходит в виде кристаллов, в других — в виде глыбок и бесформенных масс. По-видимому, первый тип отражает острые изменения в обмене кальция и витаминов, а второй возникает при медленно нарастающих нарушениях. Появление солей кальция в виде пылевидной зернистости и мелких глыбок в ядрах синцитиальных узелков обнаруживают позже 32 нед беременности. В дальнейшем соли извести выпадают в участках дистрофии базальной децидуальной оболочки, в перегородках и в хориальной пластине. Обыкновению подвергаются массы фибриноида, тромбы, инфаркты, т. е. те участки, где имеются явления дезорганизации и некроза.

В наибольшей степени признаки «старения» выражены при переношенной беременности.

ОСОБЕННОСТИ МОРФОЛОГИИ КОМПЕНСАТОРНО-ПРИСПОСОБИТЕЛЬНЫХ РЕАКЦИЙ ПЛАЦЕНТЫ В РАЗЛИЧНЫЕ ПЕРИОДЫ БЕРЕМЕННОСТИ

Морфологические компоненты компенсаторно-приспособительных реакций плаценты обычно описывают в виде гиперплазии резорбционных ворсин, синцитиотрофобласта и капилляров хориона, развивающейся в условиях гипоксии при разнообразных патологических воздействиях [Пузанкина Е. Б., 1972; Жемкова З. П. и Топчиева О. И., 1973, и др.].

Исходя из основных законов биологии развитие фетоплацентарного комплекса, как и любой живой системы, нельзя рассматривать вне приспособительных реакций, позволяющих сохранять целостность организма при изменении условий внешней среды в норме и патологии. Следовательно, формирование компенсаторно-приспособительных механизмов является физиологическим процессом.

В связи с тем что основные процессы, поддерживающие гомеостаз системы мать—плацента—плод, происходят в структурах, разделяющих кровь матери и плода, морфологические проявления компенсаторно-приспособительных реакций имеют значение прежде всего в области плацентарного барьера.

Плацентарный барьер состоит из тканей плодного происхождения (трофобласт, базальная мембрана трофобласта, соединительнотканная строма ворсин, базальная мембрана эндотелия капилляров и эндотелиальные клетки).

Ворсины малого калибра и терминальные являются областью обмена между кровью матери и плода. Крупные ворсины служат скелетом, несущим опорную функцию и функцию регуляции поступления фетальной крови в капилляры мелких ворсин.

Биометрический анализ компонентов плацентарного барьера в I триместре беременности, проведенный А. И. Брусилловским, показал, что толщина эпителиального покрова ворсин составляет 30 усл. ед. (коэффициент вариации 23,5 %). Толщина синцития в среднем равна $14,2 \pm 0,80$ усл. ед., цитотрофобласта — $17,5 \pm 0,80$ усл. ед. Цитотрофобласт толще синцития в среднем на 7,2 усл. ед.

Средняя толщина стенки функционирующих сосудов составляет $23,0 \pm 1,43$ усл. ед. В I триместре беременнос-

ти еще мало капилляров, расположенных в периферической части ворсин. Больше всего сосудов (48 %) находится в средней зоне ворсины, на расстоянии от 30 до 80 усл. ед. от мембраны трофобласта. В центральной зоне, на расстоянии более 80 усл. ед. от мембраны трофобласта, располагается 37 % сосудов. Лишь 15 % сосудов обнаруживается в подцитотрофобластической зоне (на расстоянии 20,5 усл. ед. от трофобласта).

Во второй половине беременности происходит истончение плацентарного барьера, которое дает возможность максимального сближения русла кровообращения матери и плода. Этот процесс обусловлен исчезновением клеток цитотрофобласта, которые служат источником образования синцития, уменьшением количества клеточных элементов стромы ворсин и перемещением капилляров к периферии ворсин (в подцитотрофобластическую зону).

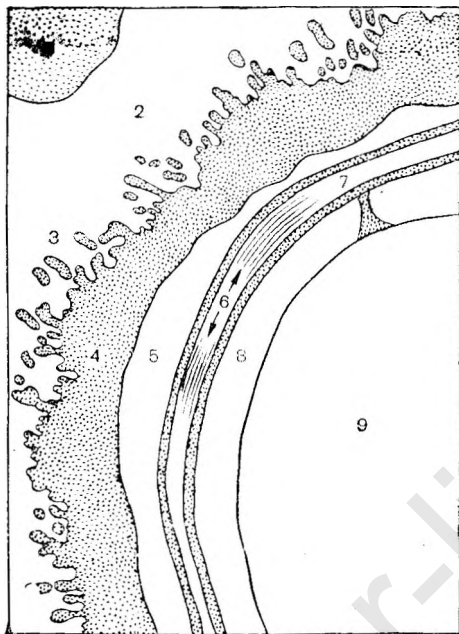
При доношенной беременности плацентарный барьер состоит из 7 электронно-микроскопических слоев (рис. 15): синцитиотрофобласта, светлого пространства, двух базальных мембран трофобласта и коллагеновой ткани между ними, базальной мембраны эндотелия капилляра и эндотелия плодового капилляра [Snoeck J., 1956].

Ядра в синцитиотрофобласте располагаются неравномерно, часть из них — группами. Имеются участки, лишенные ядер, примыкающие непосредственно к стенке капилляра. В этих областях наиболее интенсивно происходит обмен между организмами плода и матери. В синцитии, помимо микроворсинок, найдены цитоплазматические выросты, обращенные к базальной мембране, которые считаются зонами активного всасывания.

При исследовании ультраструктуры эндотелия капилляров выявлено наличие в них микрофиламентов, располагающихся в большом количестве в цитоплазме. Их рассматривают как контрактильные элементы и обнаруживают чаще при доношенной беременности.

В зрелой плаценте в 60 % ворсин толщина синцития меньше, чем в период плацентации, и составляет $12,5 \pm 0,90$ усл. ед. Значительно тоньше становится стенка сосудов ($7,3 \pm 0,58$ усл. ед.). Максимальное расстояние сосудов от базальной мембраны составляет 60 усл. ед. На расстоянии 3—9 усл. ед. находится до 56 %, а на расстоянии до 3 усл. ед. — 20 % сосудов.

Значительная толщина барьера в незрелой плаценте удаление сосудов от базальной мембраны указывают



15. Плацентарный барьер или пограничная мембрана [Spnoeck G., 1956].

1 — эритроцит матери; 2 — межворсничатое пространство; 3 — микроворсинки; 4 — синцитиотрофобласт; 5 — светлая зона; 6 — коллагеновые волокна; 7 — базальная мембрана; 8 — эндотелий плодового капилляра; 9 — плодовой капилляр.

на меньшую возможность осуществления процессов плодово-материнского обмена по сравнению со зрелой плацентой. В связи с этим в незрелой плаценте особенно велика потребность в активации процессов, способствующих выработке и поступлению в кровяное русло плода веществ, необходимых для осуществления органогенеза. Возникает необходимость в активной синтетической деятельности хориального эпителия, который в то же время должен обеспечить увеличение своей массы за счет процессов пролиферации. Сочетание интенсивной пролиферации и синтеза специфических продуктов в период плацентации является особенностью хориального эпителия, в котором цитотрофобласт играет роль камбиального слоя.

Исключение составляют клетки цитотрофобласта с полиплоидным количеством ДНК, не трансформирующиеся в синцитий и сохраняющиеся в течение всей беременности. Возможно, именно эти клетки участвуют в синтезе хориального гонадотропина. Возникновение полиплоидии в части элементов цитотрофобласта можно рассматривать в качестве компенсаторной реакции, нап-

равленной на сохранение метаболической активности. В ядрах синцитиотрофобласта при нормальном развитии не происходит редупликации ДНК. Все энергетические ресурсы синцития, о чем свидетельствует высокая ферментативная активность, направлены на синтез специфических белков.

Таким образом, в незрелой плаценте компенсаторно-приспособительные реакции при физиологической беременности проявляются на клеточном и субклеточном уровнях в виде пролиферации, полиплоидизации цитотрофобласта и высокой синтетической активности синцитиотрофобласта. Учитывая транспортную роль клеток Кашенко—Гофбауэра, эти элементы иногда связывают с компенсаторными реакциями в ранние сроки беременности.

Во второй половине беременности в зрелой плаценте, несмотря на выключение части ворсин из обменных процессов в связи с местными дистрофическими и циркуляторными нарушениями, общая обменная площадь увеличивается. Это обусловлено рядом компенсаторно-приспособительных процессов, поддерживающих жизнедеятельность плаценты вплоть до родов. Формированию площади, достаточной для насыщения крови плода кислородом, способствует рост резорбционных ворсин. Несмотря на значительное отставание массы плаценты от массы плода во второй половине беременности, к родам на 1 кг массы тела ребенка приходится 4—4,5 см² площади ворсинчатого хориона, что превышает площадь альвеол легкого на 1 кг массы тела взрослого человека. Темп дифференцировки ворсин оказывается максимальным к началу 28-й недели беременности, когда значительно возрастает количество мелких ворсин диаметром 10—90 мкм.

Увеличение количества резорбционных (молодых) ворсин связывают не только с ростом терминальных ворсин, но и с отпочковыванием «юных» ветвей от створных. Образование «юных» ворсин принято относить к числу компенсаторных реакций. Мы полагаем, что в качестве компенсаторных элементов следует учитывать лишь терминальные ворсины, имеющие сформированные синцитиокапиллярные мембраны. «Юные» ворсины, которые содержат слой цитотрофобласта и слабо развитую капиллярную сеть, удаленную от трофобласта, не в состоянии осуществлять компенсаторные реакции, поэтому их можно рассматривать в качестве резервных элементов [Калашникова Е. П., 1975]. Росту тер-

минальных ворсин сопутствует развитие капиллярной сети с периферическим расположением капилляров, образованием синусоидов и синцитиокапиллярных мембран.

Образование синцитиокапиллярных мембран, через которые непосредственно происходят транспорт и газообмен, является важнейшим компенсаторным механизмом второй половины беременности. Формированию мембран способствуют «исчезновение» клеток Лангханса, образование безъядерных зон синцития и приближение капилляров к мембране трофобласта.

К числу компенсаторно-приспособительных реакций зрелой плаценты можно отнести образование синцитиальных узелков, обладающих высокой функциональной активностью. Снижение активной функции этих структур (исчезновение ШИК-положительных и базофильных гранул, активности щелочной фосфатазы, СДГ, пикноз ядер) сопровождается и уменьшением выраженности компенсаторных реакций.

К реакциям, направленным на поддержание функции фетоплацентарного комплекса, относятся также особенности плацентарного кровообращения. Прежде всего необходимо иметь в виду мощную сеть спиральных артерий, устья которых лишены способности сокращаться и расширяться. Большая роль принадлежит саморегуляции маточно-плацентарного кровообращения. Этому процессу способствует наличие мнометральных и плацентарных артериовенозных шунтов. Компенсация кровообращения обеспечивается наличием венозных устьев в сети капилляров ворсин хориона, которые создают артериовенозные анастомозы. Последние вместе с периваскулярной капиллярной сетью являются буферной системой плаценты. Значительная емкость сети капилляров, превышающая емкость артериальных сосудов плодовой части плаценты, создает дополнительный бассейн крови.

Таким образом, во второй половине беременности основными компенсаторными механизмами являются увеличение количества терминальных ворсин малого калибра с гиперплазией и периферическим расположением капилляров, уменьшение толщины плацентарного барьера с истончением синцития, образование синцитиокапиллярных мембран и синцитиальных узелков, а также особенности плацентарного кровообращения.

В целом компенсаторно-приспособительные реакции плаценты можно представить как сложный динамический

процесс адаптации элементов плацентарного барьера, включающих изменения на субклеточном, клеточном и тканевом уровнях, направленный на поддержание гомеостаза фетоплацентарной системы в соответствии с потребностями плода.

Развитие компенсаторно-приспособительных реакций в физиологических условиях происходит постепенно, по мере созревания плаценты. При воздействии патологических факторов наибольшей подвижностью обладают гемодинамические приспособительные реакции, морфологическим эквивалентом которых служит изменение площади сечения сосудов. Гемодинамические приспособительные механизмы реагируют в первую очередь на колебания изменившихся условий внешней среды и прежде всего на содержание кислорода в материнской крови, а также на изменения гомеостаза в организме матери и плода. Как показали проведенные нами экспериментальные исследования [Федорова М. В., Сапелкина И. М., 1979], под влиянием патологического ацидоза в крови беременных кроликов и их плодов происходят нарушения плацентарного кровообращения. Компенсаторно увеличивается число функционирующих капилляров, расширяются посткапилляры и венулы ворсин хориона. После лечения, направленного на устранение патологического ацидоза, наблюдается нормализация просвета сосудов. Т. Tominaga и E. Page (1966) обнаружили расширение просвета сосудов хориона при острой гипоксии плода и сужение при повышении уровня кислорода в среде, омывающей ворсинку хориона.

При хронической гипоксии возникают реакции, для осуществления которых требуется длительное время; при этом нарастает количество ворсин небольшого диаметра, уменьшается толщина эпителия хориона. В эксперименте при длительной гипоксии плода выявляется увеличение количества функционирующих ворсин и размеров синцитиокапиллярных мембран. При анемии у беременных обнаруживается уменьшение толщины синцития и увеличение числа ворсин с большим количеством капилляров [Степанова О. М., 1970]. При гипоксии плода компенсаторной реакцией является увеличение количества митохондрий и рибосом в синцитиотрофобласте. Повышается активность щелочной фосфатазы и ферментов, участвующих в анаэробных процессах.

Морфологический субстрат компенсаторно-приспособительных реакций в норме и патологии сходен. Наи-

большей интенсивности компенсаторные реакции достигают при физиологической беременности. При хронической недостаточности плаценты уровень их в плаценте в целом понижен, хотя в периферических отделах некоторые показатели оказываются даже более высокими, чем в норме. По-видимому, периферическая часть плаценты является своеобразной резервной зоной для осуществления компенсаторных реакций, как было показано на примере поздних токсикозов беременных [Войтенко Л. М., Калашникова Е. П., 1976].

Одной из главных причин расстройства компенсаторных механизмов является нарушение созревания плаценты. Незрелость структурных элементов затрудняет адекватную компенсаторную реакцию плацентарного барьера и служит основанием для срыва адаптационных механизмов фетоплацентарной системы.

Рассматривая морфологические признаки компенсаторных механизмов при различных формах патологии, следует различать процессы, направленные на биологическую сохраненность тканей плаценты, и реакции, поддерживающие нормальную функцию всего фетоплацентарного комплекса. Первые реакции не всегда способствуют адаптации целостной системы мать—плацента—плод, так как могут сопровождаться нарушением маточно-плацентарного кровообращения, изменениями проницаемости мембран и т. д. Например, отложение фибриноида при физиологической беременности служит средством иммунной защиты и относится к приспособительным механизмам.

В то же время избыточное отложение фибриноида в межворсинчатом пространстве в условиях патологии нарушает циркуляцию материнской крови, и этот процесс нельзя рассматривать в качестве компенсаторной реакции фетоплацентарной системы. При физиологической беременности нарастание количества мелких ворсин в плотной части котиледона способствует увеличению площади обмена. В патологических условиях появление большого количества резорбционных ворсин, тесно прилегающих друг к другу, в центральной части котиледона затрудняет поступление материнской крови в периферическую часть котиледона и, таким образом, не может служить компенсаторным процессом в пределах фетоплацентарной системы.

Следовательно, изучение приспособительных реакций плаценты, как и других органов, указывает на то, что за-

щитно-приспособительные процессы могут быть правильно оценены только в динамике с учетом характера, степени тяжести и длительности течения основного патологического процесса.

ФОРМИРОВАНИЕ И ФУНКЦИЯ ПЛОДНЫХ ОБОЛОЧЕК

Плодные оболочки вместе с плацентой образуют плодный пузырь, заполненный амниотической жидкостью, в котором находится плод. Они возникают на ранней стадии эмбриогенеза, претерпевают изменения в соответствии с потребностями плода, обеспечивая условия, необходимые для его развития. К плодным оболочкам относятся амнион, гладкий хорион и эндометрий, преобразованный во время беременности в децидуальную оболочку.

Изучению морфологии и функции плодных оболочек посвящено сравнительно ограниченное число исследований. Установлена существенная роль плодных оболочек не только в выполнении защитной функции, но и во взаимоотношениях между организмами матери и плода. Относительная простота структуры плодных оболочек является кажущейся. Результаты гистологических, гистохимических и электронно-микроскопических исследований свидетельствуют о сложности их микроструктуры.

К концу беременности поверхность плодных оболочек составляет $0,14 \pm 0,02$ м², толщина варьирует от 15 до 30 мкм и зависит от удаленности от плаценты. Как известно, амнион и хорион имеют плодовое происхождение и развиваются из внезародышевых эмбриональных частей. Они тесно связаны между собой и с децидуальной оболочкой, составляя единую систему.

Амнион (водная оболочка) является внутренней оболочкой, обращенной к плоду. Она выстилает плаценту и переходит на пуповину, сливаясь в области пупочного кольца с кожными покровами плода. Амнион представляет собой тонкую полупрозрачную мембрану.

В процессе эмбриогенеза амнион образуется из внезародышевой части амниотического пузырька. Из эктодермы формируется эпителий амниона, из мезодермы — его соединительнотканная основа. Структура и функция амниона при развитии беременности изменяются. При доношенной беременности он состоит из пяти слоев: амниотического эпителия, базальной мембраны, компактного слоя, слоя, состоящего из фибробластов, и спонтан-

ного слоя. Некоторые авторы отрицают существование спонгиозного слоя и различают в толще амниона три слоя: эпителиальные клетки, фиброзную пластинку, не содержащую кровеносных сосудов, и базальную мембрану.

Эпителий амниона на ранних стадиях развития одноядерный и представлен крупными полигональными клетками с явлениями каролизиса. С 3-го месяца онтогенеза он становится кубическим, а местами плоским. Ядра располагаются в средней части клеток, цитоплазма имеет меньше липидов и вакуолей, чем в плацентарном амнионе.

Цитоплазма клеток амниона содержит митохондрии, эндоплазматическую сеть и другие ультраструктуры; выявляются поры и пиноцитарные пузырьки. Различие (по сравнению с плацентарным амнионом) в состоянии цитоплазмы может служить доказательством преимущественной функции резорбции околоплодных вод внеплацентарным амнионом. О физиологической активности амниона свидетельствует наличие многоядерных клеток (3—5%), а также митозов (примерно один на 100 клеток). Позже 24 нед беременности происходят нарастание полиплоидии и снижение митотической активности клеточных элементов амниона. При доношенной беременности в эпителии амниона найдены клетки с тетраплоидным (4c) и полиплоидным (6.8c) количеством ДНК.

Методом серебрения и электронной микроскопии в эпителии амниона обнаружены межклеточные пространства (щели) диаметром 7—10 нм, сообщающиеся с полостью амниона и внутриклеточными вакуолями. Эпителий амниона и межклеточные каналы окаймлены микроворсинками, которые значительно увеличивают его резорбционную поверхность. Между микроворсинками в плазмолемме образуются углубления, что указывает на процессы пиноцитоза.

Эпителиальные клетки амниона содержат липиды, полисахариды, протеины, мукополисахариды, фосфорные соединения [Говорка Э., 1970], а также липазы, пептазы, триптические и гликолитические и другие ферменты, участвующие в процессах метаболизма. Особенности морфологии и функции эпителия амниона связаны с наличием в них жировых включений. Гистохимически липидные включения представлены нейтральными жирами и небольшой частью фосфолипидов [Schmidt W., Klima G., 1980]. При электронной микроскопии внутриклеточные

липидные включения имеют вид игольчатых отложений. Из жировых капель идентифицированы триглицериды и фосфолипиды (сфингомиелин, лецитин, фосфатидил, инозид, фосфатидил-серин, фосфатидил-этаноламин). Последние участвуют в образовании сурфактанта. Соотношение уровня лецитина и сфингомиелина в липосомах клеток амниона и амниотической жидкости идентично и не зависит от срока беременности [Di Renzo G. C., Whyley G. A., 1980].

В амнионе найдены ферменты, определяющие обмен стероидных гормонов (андростендиол, тестостерон), а также простагландинов.

Базальная мембрана расположена под амниотическим эпителием и состоит из тонкой сети ретикулярных волокон. В подэпителиальном слое проходят кровеносные сосуды (артерии и вены). К базальной мембране прилегает компактный слой, также состоящий из переплетающихся между собой и тесно расположенных ретикулярных волокон. Слой фибробластов (самый толстый из всех слоев амниона) состоит из клеток, располагающихся в густой сети коллагеновых, ретикулярных волокон и межклеточного вещества. Среди клеток этого слоя встречаются митозы; имеются гистиоциты и клетки Кашенко—Гофбауэра. В течение беременности в амнионе постепенно снижается содержание коллагена [Skinner S. J. et al., 1981], от соотношения процессов синтеза и распада которого зависит степень повреждения амниотической оболочки.

Спонгиозный слой посредством соединительнотканых волокон и межклеточного вещества связан с гладким хоррионом. Он состоит из ретикулярных волокон, между петлями которых накапливается жидкость. Здесь нередко обнаруживают полости и щели, образующие так называемое амниохориальное пространство. В спонгиозном слое встречаются фибробласты и макрофаги. Фибробласты амниона обладают способностью к синтезу и накоплению липидов и гликогена [Schmidt W. et al., 1982]. Известно также, что амнион содержит антигены А и В, соответствующие групповым антигенам крови плода.

В амнионе обнаружены фибриллярные структуры, морфологически идентифицированные как нервные волокна. Н. Fox и Н. Jacobson (1968) считают, что для амниона характерны слабо выраженные сети нервных волокон, которые происходят из нервных образований, располагающихся между ним и хоррионом. Они являются

продолжением многочисленных нервных волокон соединительной студенистой ткани (вартонов студень) пуповины.

Хорион представляет собой оболочку плодного происхождения, он возникает на ранней стадии эмбриогенеза из трофобласта и мезодермы. В течение первых 2 мес беременности хорошо представлен ворсинками, окаймляющими плодное яйцо. С конца II месяца ворсины хориона капсулярной области начинают постепенно атрофироваться и исчезать, и хорион в этом месте становится гладким.

Гладкий хорион располагается между водной и децидуальной оболочки и состоит из четырех слоев: клеточного, ретикулярного, псевдобазальной мембраны и трофобласта [Гулькевич Ю. В. и др., 1968].

Клеточный слой прилегает к спонгиозному слою амниона. Он хорошо дифференцируется в ранние сроки беременности и почти не определяется в зрелых оболочках. Ретикулярный (или фиброзный) слой хориона является наиболее прочным. В нем содержатся фибробласты и клетки Кашенко—Гофбауэра, а также проходят артерии и вены гладкого хориона. Псевдобазальная мембрана представлена однородным тонким слоем, лишенным клеток.

Трофобласт нечетко отделен от прилегающей децидуальной оболочки. Его клетки проникают вглубь, обеспечивая тесную связь хориальной и децидуальной оболочек, в связи с чем некоторые авторы [Говорка Э. 1970; Wulf К. Н., 1981] рассматривают эти слои как единый хориодецидуальный комплекс. Трофобласт состоит из нескольких рядов клеток, имеющих округлую или полигональную форму, одно или несколько ядер. Между хориотрофобластами имеются каналы, окаймленные, как и каналы амниона, микроворсинками и содержащие тканевую жидкость.

В цитоплазме клеток трофобласта хорошо развиты микрофибриллы, десмосомы, крупные митохондрии, эндоплазматический ретикулум и другие ультраструктуры. О высокой функциональной активности, в том числе о пиноцитозе, свидетельствует наличие вакуолей. Здесь обнаружено высокое содержание РНК, гликогена, белка, аминокислот, мукопротеидов и мукополисахаридов, а также фосфорных соединений и многих ферментов, в том числе термостабильной щелочной фосфатазы. В трофобласте откладывается фибриноид, в котором различимы

остатки ворсин, лишенные эпителия и сохранившие лишь волокнистую фиброзированную строму без сосудов.

Функциональная активность гладкого хориона сохраняется до конца беременности. Имеются указания на синтез в нем хорионического гонадотропина, АКТГ, пролактина и простагландинов, предшественник которых — арахидоновая кислота — обнаружена в высокой концентрации в хорионе в составе фосфолипидов. В хориальной оболочке отсутствуют групповые антигены плода.

По физическим свойствам плодные оболочки отличаются друг от друга. Амниотическая оболочка обладает высокой плотностью и выдерживает давление в 5 раз большее, чем хорион. Разрыв гладкого хориона в родах наступает раньше, чем амниона. В эксперименте показана возможность регенерации плодных оболочек после их разрыва.

Децидуальная оболочка — часть эндометрия, расположенного между хорионом и мышцами матки. Внеплацентарная часть ее образуется из капсулярной и париетальной децидуальной ткани, формирование которых изложено выше. При доношенной беременности в децидуальной оболочке различают соединительную зону, аваскулярное, капиллярное и лакунарное ложе [Hoang Ngoc Minch et al., 1980].

Для плода децидуальная оболочка является питательным и защитным слоем. Трофическое значение ее проявляется главным образом в ранней (гистиотрофной) фазе питания плодного яйца. Защитная роль ее для плода состоит в исключительной фагоцитарной активности. Децидуальная ткань связывает и разрушает токсины, бактерии и красители, проникающие из организма матери к плоду [Говорка Э., 1970].

Выявлена высокая функциональная активность децидуальной оболочки, которая принимает участие в синтезе углеводов, липидов и белков [Железнов Б. И. и др., 1976]. Из децидуальной ткани выделены специфические для нее D₁ и D₂-фракции растворимых белков, которые, по мнению А. В. Мальцева и А. Л. Николаева (1981), играют важную роль в развитии беременности, особенно в ранние ее сроки.

Велико значение децидуальной оболочки в процессах метаболизма и в продукции гормонов. Эта ткань участвует в синтезе пролактина [Richards S. R., et al., 1982]. Децидуальная ткань продуцирует три изофракции (А, В и С) гормона с высокой биологической и иммунологи-

ческой активностью, по молекулярной структуре гомологичного гипофизарному пролактину. В децидуальной ткани выявлены также простагландины [Siefert В., 1982]. Однако уже в 10 нед беременности обнаружено резкое угнетение его биосинтеза, что играет определенную роль в обеспечении нормального развития беременности.

Таким образом, плодные оболочки имеют сложное строение, которое обуславливает выполнение важнейших функций в обеспечении жизнедеятельности плода.

В последние годы выявлена большая физиологическая роль плодных оболочек: синтез различных веществ и обеспечение иммунных реакций, необходимых для развития беременности, осуществление параплацентарного обмена, поддержание постоянства состава амниотической жидкости и гомеостаза плода [Бодяжина В. И., 1982].

Параплацентарный обмен в значительной мере происходит в процессе секретиции и резорбции околоплодных вод и определяется структурой плодных оболочек и физико-химическими свойствами веществ, проникающих к плоду от матери и в обратном направлении. Функция образования околоплодных вод прежде всего принадлежит плодным оболочкам и осуществляется в результате секретиции амниотического эпителия и трансудации из сосудов децидуальной оболочки. Эту функцию амниона связывают с деятельностью пузырькообразных клеток. В период секретиции они увеличиваются, в их цитоплазме образуются вакуоли, которые сливаются, оттесняют к периферии ядро и вызывают разрыв оболочки клетки. Содержимое вакуолей вместе с частью цитоплазмы переходит в полость амниона, а разрушенные клетки сливаются и заменяются новыми.

Вода, являющаяся главной составной частью амниотической жидкости, проникает через оболочки быстрее, чем растворенные в ней элементы. Установлен переход через амнион и гладкий хорнион аминокислот, глюкозы, мочевины, креатинина, кальция, натрия, меди, этанола, йода и других органических и неорганических веществ [Schenker J. G. et al., 1979; Curbelo V. et al., 1981, и др.]. На степень и скорость проницаемости плодных оболочек влияет молекулярная масса вещества. Высокомолекулярные вещества с молекулярной массой 8000 и более проникают через оболочки легче и быстрее. Транспорт веществ определяется содержанием липидов в эпителии

амниона и биоэлектрической активностью оболочек. Реабсорбция вод происходит через эпителий амниона. Они попадают в спонгиозный слой и затем удаляются через каналикулярную систему хориотрофобластов в хорошо васкуляризованную децидуальную оболочку и оттуда в венозную систему матки. Децидуальная оболочка играет основную роль в обмене и циркуляции жидкости в системе мать—плод.

Через плодные оболочки осуществляется газообмен. Еще в период эмбриогенеза они являются источником снабжения кислородом и питательными веществами. В тканях плодных оболочек выявлена активность карбоангидразы, которая участвует в метаболизме углекислоты. Особое место в выполнении трофической, выделительной, дыхательной и защитной функций принадлежит гладкому хориону. Существенную роль в метаболизме играют также биохимические процессы, протекающие в мембранах и ультраструктурах цитоплазмы клеток амниона и гладкого хориона, о чем свидетельствует высокая активность ферментов цикла трикарбоновых кислот (малат-, фумарат-, изоцитрат- и особенно лактатдегидрогеназы). В то же время в плодных оболочках обнаружена низкая активность трансаминазы, что указывает на слабую выраженность процессов переаминирования.

В целом обмен в плодных оболочках протекает в соответствии с физико-биохимическими законами (осмоса, диффузии, градиента концентрации, биоэлектрической активности), присущими и плаценте. Следовательно, функцию плодных оболочек можно рассматривать как деятельность мощного адаптационного аппарата, обеспечивающего постоянство и адекватность внешней для плода среды и обуславливающей его нормальное развитие.

Пупочный канатик формируется из мезенхимного тяжа (амниотическая ножка), соединяющего зародыш с амнионом и хорионом. В амниотическую ножку из энтодермы задней кишки зародыша вырастает аллантоис, несущий пупочные сосуды. Рядом с амниотической ножкой лежит желточный проток с парными желточными артериями и венами. Благодаря росту плодного пузыря амниотическая ножка и желточный проток сближаются и образуют брюшной стебелек, который к концу II месяца беременности покрывается амнионом и называется пуповиной. На III месяце беременности желточный мешок как орган кроветворения и кровообращения перестает

функционировать, редуцируется и сохраняется в виде небольшого кистозного образования, расположенного у основания пуповины.

На ранних стадиях онтогенеза пуповина содержит сосуды (2 артерии и 2 вены), парные желточнне артерии и вены, а также петли кишечника (физиологическая пупочная грыжа). На 3-м месяце развития петли кишечника перемещаются в брюшную полость плода, а от физиологической грыжи остается мелкий дивертикул в брюшине.

Аллантоисный и желточный протоки атрофируются с периферического (плацентарного) конца. На V месяце беременности аллантоис исчезает и его остатки сохраняются лишь в виде эпителиальных островков в средней части пуповины. Остатки желточного протока можно найти в виде эпителиальных тяжей под амнионом дистального отдела пуповины. Остатки аллантоиса и желточного протока могут служить материалом для образования истинных кист пуповины. В процессе развития сосудов пуповины обе вены сливаются. В начале III триместра беременности пуповина представляет собой эластический тяж, содержащий 2 артерии и одну вену. Пространство между сосудами и амнионом, покрывающим пуповину, заполнено производным мезенхимы — соединительной студенистой тканью.

При доношенной беременности длина пуповины равна 50—55 см, диаметр — 1—1,5 см, а в проксимальном (плодовом) отделе — 2—2,5 см. Пупочный канатик образует по спирали около 20—25 витков благодаря тому, что пупочные сосуды по длине превосходят пуповину. Внутренняя оболочка сосудов пуповины состоит из вытянутых по длине сосуда клеток эндотелия и подстилающего ШИК-положительного слоя. Клетки эндотелия в артериях более высокие, чем в вене, содержат многочисленные пиноцитарные пузырьки и хорошо развитую эргастоплазму.

В вене под эндотелием находятся грубые толстые сплетения эластических волокон — эластическая мембрана. Средняя оболочка представлена циркулярным слоем мышечных волокон.

В стенке артерий под эндотелием находят продольный слой мышечных волокон. Эластические элементы образуют между мышечными волокнами широкую сеть и ограничивают внутренний мышечный слой рыхлой эластической мембраной. Кнаружи от мембраны, в средней

оболочке, располагаются пучки мышечных волокон, формирующие циркулярный мышечный слой.

Миоциты артерий и вен мало отличаются друг от друга, имеют хорошо выраженные органоиды. В цитоплазме их находятся тонкие миофибриллы, большое количество гликогена. Между пучками мышечных волокон в стенке сосудов выявлены кислые гликозаминогликаны, главным образом хондроитинсерпистые кислоты.

Наружная поверхность артерий пуповины имеет четкообразные вздутия, образующиеся благодаря расширению их просвета (узлы Хобокена). Между ними располагаются вдавления стенки сосудов в просвет (складка Хобокена). Относительно существования в вене пуповины истинных клапанов имеются сомнения.

Наружный слой и *vasa vasorum* в сосудах пуповины отсутствуют. Роль наружной оболочки выполняет соединительная ткань, состоящая из мощных пучков коллагеновых волокон, в переплетениях которых располагается студенистое вещество. Оно имеет вид густой слизистой массы, содержит обилие гиалуроновой кислоты в высокополимерном состоянии, обладает свойством метакромазии и окрашивается толуидиновым синим в розовый цвет. Эластических и ретикулиновых волокон в соединительной студенистой ткани нет. При электронной микроскопии выявляются ячейки и щели, образующие систему каналов, связанную с амниохориальным пространством.

Клеточные элементы соединительной студенистой ткани представлены фибробластами, в цитоплазме которых содержатся капли липидов и гликоген, а также тучными клетками, гистиоцитами, мононуклеарами. Поверхность пупочного канатика покрыта амниотической оболочкой, содержащей от одного до нескольких рядов клеток. Поверхностные клетки плоские, в нижележащих слоях — кубические. Местами кубические клетки образуют скопления — карункулы, выступающие на поверхности пуповины в виде сосочков. Волокнистая ткань субэндотелиальной зоны уплотнена и расценивается как базальная мембрана.

Проницаемость стенок артерий и вены пуповины различна. Венозная стенка проходима для некоторых веществ. Через венозную стенку проходят глюкоза, хлориды, щель, которые не проникают сквозь стенки артерий. Натрий, калий и не проникают белки сыворотки крови. Исследования ферментных систем стенок сосудов пу-

вины подтверждают их способность к активному обмену веществ.

Соединительная студенистая ткань обеспечивает упругость пупочного канатика. Она не только фиксирует сосуды пуповины и предохраняет их от повреждения, но также играет роль *vasa vasorum*, обеспечивая питание сосудистой стенки, осуществляет обмен между кровью плода и околоплодными водами.

Студенистое вещество пупочного канатика вместе с основным веществом плодных оболочек входит в биологическую систему тканей, обеспечивающих трофические и защитные функции фетоплацентарной системы. Осуществление этих функций во многом определяется системой гиалуронидаза — гиалуроновая кислота. Важнейшими свойствами гиалуроновой кислоты являются ее способность к связыванию воды (набухание) и значительная вязкость. При поэтапном расщеплении гиалуронидазой гиалуроновая кислота распадается на ацетилглюкозамин и глюкуроновую кислоту, что приводит к уменьшению вязкости, разрыхлению основного вещества и увеличению его проницаемости. Важнейшая функция системы гиалуронидаза — гиалуроновая кислота состоит в непосредственном регулировании процессов диффузии, фильтрации, депонирования определенных соединений [Говорка Э., 1970].

ОКОЛОПЛОДНЫЕ ВОДЫ

Околоплодные воды являются биологически активной окружающей плод средой, промежуточной между ним и организмом матери и выполняющей в течение всей беременности и в родах многообразные функции. В зависимости от срока беременности воды образуются из различных источников. В эмбриотрофическом периоде амниотическая жидкость является трансудатом трофобласта, в период желточного питания — трансудатом ворсинок хориона. К 8 нед беременности появляется амниотический мешок, который заполнен жидкостью, по составу подобной экстрацеллюлярной. Позднее околоплодные воды представляют собой ультрафильтрат плазмы материнской крови [Andrew B. 1970]. Доказано, что во второй половине беременности и до конца ее источником амниотической жидкости, помимо фильтрата плазмы крови матери, является секрет амниотической оболочки и пуповины [Seeds A. E., 1980], поз-

же 20 нед — продукт деятельности почек плода [Pelikan P. et al., 1970], а также секрет его легочной ткани.

Объем околоплодных вод зависит от массы плода и размеров плаценты. Так, в 8 нед беременности он составляет 5—10 мл, а к 10 нед увеличивается до 30 мл. В дальнейшем количество околоплодных вод увеличивается неравномерно и, по данным различных авторов, составляет в 13—14 нед 100 мл, в 15 нед — 150 мл, в 18 нед — 400 мл. При этом если в ранние сроки беременности количество амниотической жидкости увеличивается на 25 мл в неделю, то в период с 16 по 28 нед — на 50 мл [Diaz del Castillo E., 1974]. К 30—37 нед беременности объем их составляет 500—1000 мл, достигая максимального (1—1,5 л) к 38 нед. К концу беременности объем околоплодных вод может уменьшаться до 600 мл, убывая каждую неделю примерно на 145 мл. Количество амниотической жидкости менее 600 мл считается маловодием, а количество ее, превышающее 1,5 л, большинство авторов относят к многоводию. При перенашивании беременности процесс уменьшения объема околоплодных вод продолжается, и к 43-й неделе количество околоплодных вод может составить 100—500 мл.

В начале беременности околоплодные воды представляют собой бесцветную прозрачную жидкость, которая в процессе беременности изменяет свой вид и свойства, становится мутноватой, опалесцирующей вследствие попадания в нее отделяемого сальных желез кожи плода, пушковых волосков, чешуек эпидермиса, продуктов эпителия амниона, в том числе капелек жира. Количество и качество взвешенных частиц в водах зависят от гестационного возраста плода. На этом основании изучение величины осадка околоплодных вод (амниокритное число), а также цитологической картины его используется в диагностике степени зрелости плода.

В околоплодных водах различают четыре типа клеток плодового происхождения (плоский эпителий кожи плода, клетки сальных желез, дыхательных путей и мочевого тракта) и производные амниона. До 15 нед беременности жировые клетки в околоплодных водах отсутствуют, а с 15-й недели количество их увеличивается. Некоторые безъядерные клетки амниотической жидкости окрашиваются нильским голубым в оранжевый цвет. Остальные амниальные клетки (круглые или полигональ-

ные, с ядрами или без них) приобретают голубую окраску. Оранжевые клетки являются производными сальных желез плода. Установлено, что на их поверхности адсорбируется лецитин легочного сурфактанта плода, поэтому по процентному содержанию оранжевых клеток можно также судить о степени зрелости плода [Макеева В. и соавт., 1980; Walch R. et al. 1980].

Большое значение имеет изучение физических свойств околоплодных вод. Они обладают относительно небольшой вязкостью, которая варьирует от 1,1 до 1,26 усл. ед. Поверхностное натяжение амниотической жидкости составляет 46,3—50,6 дин/см, оптическая плотность при неосложненной доношенной беременности, измеренная спектрофотометрически при длине волны 650 нм, составляет 0,15 и изменяется в зависимости от срока беременности, степени зрелости и состояния плода [Cetrulo C. L. et al., 1980; Bošck U. et al., 1982]. Данные о гидростатическом давлении амниотической жидкости во время беременности разноречивы; оно варьирует от 7 до 15 мм рт. ст.¹, в родах возрастает до 50 мм рт. ст. [Diaz del Castillo, 1974]. В околоплодных водах найдены вещества, обладающие β -излучением. С химической точки зрения околоплодные воды представляют коллоидный раствор сложного состава, плотность которого колеблется от 1002 до 1028. Основным компонентом амниотической жидкости является вода, составляющая 98%. Остальная часть представлена органическими (50%) и неорганическими (50%) веществами.

Биохимический состав околоплодных вод относительно постоянен. Наблюдаются незначительные колебания в концентрации минеральных и органических компонентов в зависимости от срока беременности и состояния плода. Околоплодные воды имеют слабощелочную или близкую к нейтральной реакции.

В последние годы рядом авторов проведены фундаментальные исследования состава околоплодных вод в динамике развития беременности [Johnell H. E., Nilsson B. A., 1971].

Установлено, что величина рН околоплодных вод до 12 нед беременности является относительно высокой — $7,32 \pm 0,028$ с колебаниями от 7,18 до 7,44, постепенно снижается в сроки 13—24 нед до $7,17 \pm 0,004$ (7,04—7,29) и в сроки 25—31 нед до $7,14 \pm 0,04$. При доношенной бе-

¹ В системе СИ 1 мм рт. ст. = 0,1333 кПа.

Таблица 1

Основные параметры КЩС околоплодных вод при доношенной беременности

Авторы, год	pH	SB, ммоль/л	P _{CO₂} , мм рт. ст.	P _{O₂} , мм рт. ст.
П. А. Клименко (1978)	7,18±0,032	—	43,4±2,5	110,8±2,8
W. E. Schreiner (1964)	7,00±0,08	13,1±1,4	58,0±6,0	1,3—16,2
Н. Е. Johnell и В. А. Nilsson (1971)	7,11±0,004 (7,0—7,23)	15,7±0,3 —	53,1±0,4 (43,7—63,2)	6±0,3 (0,0—14,0)
A. E. Seeds, A. E. Hellegers (1968)	7,105±0,02	14,82±0,6	50,8±0,9	—
L. Marianowsky, A. Koziorowsky (1970)	—	—	—	65,13
E. E. Rajha (1963)	7,12±0,04	16,35±1,72	50,6±3,25	—
S. Sjöstedt и соавт. (1958)	6,98—7,11	—	48,3—58,0	8,8—27,6

ременности, по данным различных авторов, pH околоплодных вод составляет от 6,98 до 7,23 (табл. 1). В процессе родов эта величина продолжает снижаться с 7,11±±0,08 в начале I периода родов до 7,06±0,016 [Клименко П. А., 1978]. Величина pH околоплодных вод коррелирует с таковой крови плода, полученной из предлагающей части по методу Залинга. Эти изменения особенно выражены при гипоксии плода, когда реакция околоплодных вод существенно сдвигается в кислую сторону [Венцовский Б. М., 1974; Федорова М. В. и Дживелегова Г. Д., 1975]. Так pH околоплодных вод при рождении ребенка в состоянии легкой асфиксии составляет 7,04±0,03, а при тяжелой — 6,76±0,07 [Федорова М. В. и др., 1980].

Одновременно в процессе развития беременности в околоплодных водах снижается уровень бикарбонатов. При сроках беременности 11—12 нед концентрация их составляет 23,6±1,9 ммоль/л, а в 13—16 нед беременности отмечается существенное снижение уровня бикарбонатов (16,1±0,3 ммоль/л), который с небольшими вариациями сохраняется до родов.

В околоплодных водах в растворенном виде содержится углекислота и кислород. Изучению газового состава вод посвящено много исследований, свидетельствующих о большой роли амниотической жидкости в газообмене плода. Содержание углекислоты в течение беременности несколько возрастает, причем увеличение P_{CO_2} в водах наблюдается в основном после 36 нед [Prevedourakis C. N., Vrionis K. T., 1982]. Если в ранние сроки величина P_{CO_2} варьирует от 41,1 до 55 мм рт. ст., то при доношенной беременности — от 48,3 до 58 мм рт. ст. [Sjöstedt S. et al., 1958], в среднем составляя $53,1 \pm 0,4$ мм рт. ст. [Johnell H. E., Nilsson B. A., 1971] при содержании общей CO_2 $33 \pm 1,5$ %. В процессе родов напряжение углекислоты в околоплодных водах нарастает примерно на 5—7,8 мм рт. ст. Величина P_{CO_2} в начале I периода родов в околоплодных водах составляет $41,4 \pm 0,82$ мм рт. ст., во II периоде — $48,5 \pm 0,99$ мм рт. ст. [Венцовский Б. М., 1974]. Существенно меняется величина P_{CO_2} в околоплодных водах при острой внутриутробной гипоксии плода и в меньшей мере при хронической кислородной недостаточности плода. Так, если при рождении здорового ребенка P_{CO_2} околоплодных вод составляет $42,0 \pm 1,8$ мм рт. ст., то при легкой асфиксии новорожденного — $45 \pm 2,48$ мм рт. ст. ($p > 0,05$), а при тяжелой — $88 \pm 2,58$ мм рт. ст. [Федорова М. В., Быкова Г. Ф., 1982], т. е. возрастает более чем в 2 раза ($p < 0,001$).

Первые сведения о наличии кислорода в амниотической жидкости появились в связи с внедрением полярографического метода исследования для определения напряжения кислорода (P_{O_2}) в биологических жидкостях и тканях [Rooth G. et al., 1957, Sjöstedt S. et al., 1958]. Тогда же впервые возник вопрос о путях проникновения кислорода в околоплодные воды. Исследования, проведенные с помощью микроэлектрода Кларка, введенного либо в полость матки, либо в сосуд с амниотической жидкостью, полученной путем амниоцентеза в анаэробных условиях, показали, что величина P_{O_2} находится на низком уровне и колеблется в больших пределах — от 1 до 40 мм рт. ст. [Johnell H. E., 1970]. В течение беременности P_{O_2} в амниотической жидкости снижается [Koghachi Z., Mecinski J., 1973; Prevedourakis C. N., Vrionis K. T., 1982], причем в основном это происходит после 33 нед беременности. Так, если в ранние сроки P_{O_2} в амниотической жидкости варьирует от 7 до

20 мм рт. ст., то при доношенной беременности — от 2 до 15 мм рт. ст. [Johnell H., Nilsson B., 1971]. J. Quillegan (1962) высказал предположение, что низкие цифры P_{O_2} в околоплодных водах связаны с методом определения напряжения кислорода. Полярнографические исследования отечественных авторов [Березовский В. А., 1970; Коваленко Е. А. и др. 1975] показали, что величины P_{O_2} амниотической жидкости у экспериментальных животных мало отличаются от P_{O_2} других биологических жидкостей. Они значительно выше приведенных ранее показателей P_{O_2} и составляют $34,9 \pm 1,7$ мм рт. ст. при измерении открытым платиновым электродом и $42,6 \pm 1,1$ мм рт. ст. при использовании закрытого электрода.

Еще более высокие цифры P_{O_2} в околоплодных водах получены при использовании аппарата микро-Аstrup. В конце нормально протекающей беременности P_{O_2} околоплодных вод составляет, по данным L. Magianowsky и A. Koziorowski (1970), $65,13$ мм рт. ст., по сведениям Б. М. Венцовского (1974) — $89,6 \pm 3,7$ мм рт. ст.

По нашим данным, P_{O_2} околоплодных вод при доношенной беременности варьирует от 120 до 78 мм рт. ст., составляя в среднем $99 \pm 4,8$ мм рт. ст. [Федорова М. В., Быкова Г. Ф., 1982]. Эти показатели значительно выше, чем в капиллярной крови матери ($74,5 \pm 4,12$ мм рт. ст.). В процессе родов напряжение кислорода в околоплодных водах несколько снижается и составляет $91,33 \pm 3,78$ мм рт. ст. (в крови матери $59,6 \pm 8,6$ мм рт. ст., в артериальной крови из вены пуповины, полученной до первого вдоха ребенка, $39,87 \pm 1,37$ мм рт. ст.).

Мнения различных авторов о содержании кислорода в водах при гипоксии плода разноречивы. Б. М. Венцовский (1974) и L. Magianowski (1970) обнаружили некоторое снижение P_{O_2} в околоплодных водах при гипоксии плода. Другие исследователи не находили изменений P_{O_2} при внутриутробной гибели плода. По мнению G. Rooth и соавт. (1957), P_{O_2} в амниотической жидкости меняется очень медленно, поэтому только при хронической кислородной недостаточности плода, а не при острых состояниях, возможны изменения содержания кислорода в водах. Наши исследования показали, что при рождении ребенка в состоянии асфиксии P_{O_2} в околоплодных водах существенно не меняется ($92,4 \pm 3,86$ мм рт. ст., $p > 0,05$). В то же время при нефропа-

тии напряжение кислорода в водах снижается до $70,71 \pm 5,4$ мм рт. ст. ($p < 0,01$).

Количество минеральных веществ в амниотической жидкости составляет 0,71%. В ней содержатся все электролиты, имеющиеся в организмах матери и плода. Среди катионов в первую очередь следует упомянуть натрий (Na^+), обеспечивающий осмотическую концентрацию амниотической жидкости. В ранние сроки беременности уровень Na^+ в околоплодных водах близок к таковому в крови матери. С прогрессированием беременности содержание его в околоплодных водах снижается. Так, если в 11—12 нед беременности концентрация Na^+ составляет $134 \pm 2,3$ ммоль/л, то в 37—40 нед — 128 ± 1 ммоль/л [Johnell H. E., Nilsson B. A., 1971] при уровне Na^+ в плазме крови матери $138 \pm 2,3$ ммоль/л. Практически снижение уровня Na^+ к концу беременности происходит всего на 5—10 ммоль/л.

Относительно концентрации калия (K^+) в околоплодных водах существуют две точки зрения. Одни авторы [Maginowski L., 1972] указывают на повышение его уровня с $3,85 \pm 0,07$ ммоль/л в 10—12 нед до $4,2 \pm 0,08$ или даже до $4,9 \pm 0,46$ ммоль/л в конце беременности. Другие считают, что содержание K^+ в околоплодных водах в течение беременности существенно не меняется [Karchmer S., 1976].

Концентрация (Ca^{2+}) в околоплодных водах, по данным Н. Е. Johnell и В. А. Nilsson (1971), В. Fennefroh (1974), с развитием беременности прогрессивно уменьшается и становится ниже 1,5 ммоль/л. При этом уменьшается в основном содержание общего кальция, а количество ионизированного не изменяется, и он находится в такой же концентрации (1,11 ммоль/л), как и в крови матери (1,16 ммоль/л). Однако, по данным L. Maginowski (1972), в 10 и 40 нед беременности уровень Ca^{2+} возрастает с $1,38 \pm 0,15$ до $1,58 \pm 0,29$ ммоль/л.

Концентрация магния, меди, железа также прогрессивно снижается до 38 нед беременности [Chan N. Y. et al., 1980; Cruikshank D. P. et al., 1980]. Уровень цинка снижается лишь до 34—36 нед, а затем резко возрастает к 40—42 нед беременности [Brundes J. M. et al., 1980]. Таким образом, содержание практически всех катионов, кроме K^+ , в околоплодных водах существенно ниже, чем в крови матери и пуповинной крови (табл. 2).

В процессе родов уровень катионов существенно не меняется. Среди анионов в регуляции водно-солевого

Таблица 2

Концентрация основных электролитов (ммоль/л) в околоплодных водах, крови матери и пуповинной крови

Электролиты	Околоплодные воды	Кровь	
		матери	плода
Натрий	131,9±1,8	152,7±1,6	153,2±1,6
Калий	4,45±0,1	4,18±0,11	4,86±0,04
Кальций	1,81±0,06	2,87±0,05	2,74±0,08
Магний	0,46±0,03	1,2±0,06	1,17±0,02
Хлориды	102,3±1,83	106,2±1,54	110,76±1,22
Бикарбонаты	11,62±0,5	14,81±0,66	14,18±0,21
Всего . . .	279,5±5,8	326,1±5,09	326±4,71

гомеостаза важная роль принадлежит хлоридам (Cl^-) и бикарбонатам (HCO_3^-). Фосфаты, сульфаты и другие анионы органических и неорганических соединений имеют большее значение в метаболических преобразованиях. Фосфор в околоплодных водах содержится в концентрации 2 ммоль/л, а сера — 1 ммоль/л, органические кислоты — 12 ммоль/л.

Уровень хлоридов в течение беременности существенно не меняется и к концу беременности варьирует от 98 до $106 \pm 0,2$ ммоль/л.

Осмотическая концентрация амниотической жидкости изменяется по мере увеличения сроков беременности [Cook F. et al., 1973; Voilly P. C. et al., 1976]. В самом начале беременности осмолярность амниотической жидкости близка к таковой плазмы крови матери. В первую половину беременности осмотическая концентрация становится на 10 мосмоль/л ниже, чем в плазме крови матери, а во второй половине — на 22 мосмоль/л [Kagshner S., 1976]. Снижение осмолярности околоплодных вод во второй половине беременности происходит в результате функционирования почек плода и выделения гипотонической мочи в амниотическую полость, а также уменьшения концентрации натрия и других осмотически активных компонентов. В процессе родов околоплодные воды становятся еще более гипотоничными ($231,0 \pm 3,19$ мосмоль/л) и существенно отличаются от крови матери ($313,3 \pm 6,26$ мосмоль/л) и плода ($284,0 \pm 4,87$

мосмоль/л). Это и обуславливает переход продуктов обмена плода в околоплодные воды.

Осмотическую концентрацию околоплодных вод создают, кроме электролитов, и другие компоненты. К ним прежде всего относятся глюкоза и мочевины. В амниотической жидкости обнаружены также белки, жиры, углеводы, гормоны, ферменты, биологически активные вещества и витамины.

Содержание глюкозы в околоплодных водах относительно низкое, а в конце беременности снижается еще более значительно. Так, по данным А. D. Džanđić и J. Kivačić (1974), при беременности 7—12 нед концентрация глюкозы в амниотической жидкости составляет 3,12 ммоль/л, 17—20 нед — 1,55 ммоль/л, 19—32 нед — 1,29 ммоль/л, 38 нед — 13,3—0,72 ммоль/л, 39—40 нед — 0,27 ммоль/л и 41 нед — 0,09 ммоль/л. Снижение содержания глюкозы в амниотической жидкости связано с активацией функции печени плода. Уровень глюкозы при доношенной беременности варьирует от 0,75—0,83 до 1,48—1,94 ммоль/л, при пролонгировании беременности становится несколько выше, а при истинном перенашивании существенно снижается [Чернуха Е. А., 1982]. На этом основании предлагается использовать определение уровня содержания глюкозы в водах как показатель степени зрелости плода. Однако в связи с большой вариабельностью концентрации глюкозы в амниотической жидкости этот тест не является достаточно информативным.

В процессе родов наблюдается некоторое снижение концентрации глюкозы в околоплодных водах. В конце II периода родов она составляет в среднем $1,16 \pm 0,29$ ммоль/л. Следует отметить, что уровень глюкозы в околоплодных водах варьирует в больших пределах. Это связано с значительной лабильностью углеводного обмена в системе мать—плод в родах, а также довольно легким обменом глюкозы между организмами матери и плода. При острой и хронической кислородной недостаточности плода уровень глюкозы в околоплодных водах снижается (табл. 3).

Основываясь на данных физиологии внутриутробного плода, логично было бы предположить о накоплении кислых продуктов обмена в амниотической жидкости в процессе развития плода. Однако известно, что количество молочной кислоты не коррелирует с величиной рН. В течение беременности ее уровень в амниотической

Таблица 3

Содержание глюкозы, лактата и пирувата (ммоль/л) в околоплодных водах в норме и при гипоксических состояниях плода

Вещество	Неосложненные роды	Острая тяжелая гипоксия плода	Хроническая гипоксия плода	
			нефропатия	перенашивание беременности
Глюкоза	$1,17 \pm 0,3$	$0,84 \pm 0,25$	$0,88 \pm 0,19$	$0,58 \pm 0,11$
Лактат	$1,77 \pm 0,11$	$2,79 \pm 0,07$	$2,62 \pm 0,58$	$2,09 \pm 0,4$
Пируват	$0,094 \pm 0,001$	$0,087 \pm 0,02$	$0,074 \pm 0,01$	$0,091 \pm 0,01$

жидкости уменьшается и в большей мере зависит от состояния плода, чем от его гестационного возраста. Так, если в 11—12 нед беременности уровень лактата в среднем составляет $1,23 \pm 0,02$ ммоль/л, то при доношенной беременности — $1,01 \pm 0,04$ ммоль/л [Johnell H. E., Nilsson B. A., 1971]. В то же время при кислородной недостаточности у плода в околоплодных водах значительно возрастает содержание лактата, которое сопровождается накоплением H^+ и снижением уровня бикарбонатов. Следует отметить, что показатели концентрации молочной кислоты варьируют в широких пределах: от 10,22 и 8,42 ммоль/л [Kittrich M., Janda J., 1967] до 0,89—4,21 ммоль/л [Федорова М. В. и др., 1980]. Концентрация пирувиноградной кислоты уменьшается в течение беременности параллельно с уровнем лактата, поэтому соотношение лактат/пируват сохраняется постоянным в течение всей беременности.

Изучение метаболитов белкового обмена показало, что в околоплодных водах содержится 17 основных аминокислот [Mansoni F. E. et al., 1975]. Среди них в наибольшем количестве находятся таурин (126,24 ммоль/л), лизин (124,41 ммоль/л), аланин (117,84 ммоль/л), глицин (112,77 ммоль/л), пролин (76,13 ммоль/л). Остальные аминокислоты содержатся в концентрации 49—20 ммоль/л (глутаминовая кислота, лейцин, валин, серин, гистидин) или 13—4 ммоль/л (аргинин, фенилаланин, тиродин, триптофан, аспарагиновая кислота, изолейцин и метионин). Источником свободных аминокислот околоплодных вод являются организм плода и плацента. Не исключена возможность перехода их из материнского организма. Концентрация общего белка в амниоти-

ческой жидкости составляет 2,4 г/л. Он содержится в количестве в 23 раза меньше, чем в крови матери, и в 20 раз меньше, чем в крови плода [Karchmer S. et al., 1971]. Мнения относительно динамики уровня белка в околоплодных водах в течение беременности разноречивы. Установлен факт изменения фракционного состава белка, что, по-видимому, связано с меняющимися потребностями растущего плода.

Между белками крови плода и амниотической жидкости имеется некоторое сходство. Так, содержание альбумина в амниотической жидкости составляет 59,7 %, глобулинов: α_1 —2,1 %, α_2 —6,4 %, β —16,1 % и γ —15,7 % (в крови матери и плода соответственно 50,9 и 66,1 % альбумина, 5,8 и 3,4 % α_1 -глобулинов, 11,2 и 5,9 % α_2 -глобулина, 14,9 и 7 % β -глобулина и 17,2 и 17,6 % γ -глобулина).

В настоящее время обнаружено 12 белковых фракций в амниотической жидкости. Выявлена группа белков, специфических для беременности и синтезируемых трофобластом или в организме плода. К ним относится протеин А, являющийся по своей природе гликопротеином. Концентрация протеина А в амниотической жидкости умеренно возрастает в период с 7 до 40 нед беременности [Bischof P. et al., 1982]. Содержание другого специфического для беременности β -гликопротеина прогрессивно увеличивается в амниотической жидкости с 3 мкг/мл в 8 нед беременности до 140 мкг/мл в 36 нед [Wurz H. et al., 1981]. Его уровень снижается при внутриутробном страдании плода, особенно при гипотрофии.

Содержание некоторых фракций белка в околоплодных водах зависит от их происхождения. Например, протеины с молекулярной массой более 21×10^4 не определяются в амниотической жидкости и в крови плода. Эти белки специфичны для матери. В то же время протеины, молекулярная масса которых находится в пределах от 21×10^4 до $5,6 \times 10^4$, обнаруживаются лишь в околоплодных водах и в крови плода [Hisanaga S. et al., 1982]. Количество этих белков зависит от гестационного возраста плода и может явиться известным критерием его зрелости. Так, плацентарный протеин 12 (ПП-12) в наибольшем количестве продуцируется в 22—23 нед беременности ($169 \pm 12,3$ нг/мл), в то время как в 32—33 нед его уровень в крови достигает лишь 63 ± 23 нг/мл [Rutanen E.-M. et al., 1982]. Этот специфичный для плаценты белок по форетической подвижности

Таблица 4

Концентрация мочевины (ммоль/л) в околоплодных водах, в крови матери и плода

Состояние плода	Околоплодные воды	Кровь	
		матери	плода
Норма	$6,9 \pm 0,56$	$4,0 \pm 0,31$	$3,8 \pm 0,22$
Тяжелая гипоксия	$9,3 \pm 0,75$	$4,3 \pm 0,3$	$3,5 \pm 0,31$

соответствует α_1 -глобулину и в 100—1000 раз больших количествах содержится в околоплодных водах.

При патологии нервной системы у плода и аномалиях в развитии в околоплодных водах выявляется α -фетопротейн [Weitzel H., 1982], причем его уровень коррелирует с содержанием глюкозы. Установлено, что α -фетопротейн вырабатывается в печени плода, а затем с мочой попадает в околоплодные воды. Биологическая роль α -фетопротейна заключается в осуществлении трансплацентарного перехода гормонов.

Продуктами катаболизма и ресинтеза белка являются азотсодержащие вещества, которые выводятся из организма в виде мочевины, мочевой кислоты. Они характеризуют функцию печени и почек и косвенно отражают состояние белкового обмена. В околоплодные воды эти продукты обмена, а также креатинин попадают из организма плода в основном с мочой и, возможно, через кожные покровы.

Содержание мочевой кислоты в околоплодных водах составляет $0,44 \pm 0,04$ мкмоль/л, почти вдвое возрастает (до $0,93 \pm 0,07$ мкмоль/л) при тяжелых формах позднего токсикоза [McAllister Ch. J. et al., 1973; Разсолков М. и др., 1981] и коррелирует в родах с оценкой новорожденного по шкале Апгар.

Концентрация мочевины в околоплодных водах значительно выше, чем в крови матери и плода, и возрастает при кислородной недостаточности плода (табл. 4). Уровень мочевины в околоплодных водах при острой гипоксии плода более чем в 2 раза превышает ее уровень в крови матери. При хронической гипоксии плода этих изменений не происходит.

Одним из важных показателей метаболизма в околоплодных водах считается креатинин, концентрация ко-

того возрастает по мере прогрессирования беременности и в конце ее составляет 0,18—0,28 ммоль/л [Разсолков М., и др., 1981, Harrison P. F., 1973]. Креатинин отражает степень зрелости почек плода. Отмечается увеличение уровня креатинина в околоплодных водах при гипотрофии плода, при поздних токсикозах беременных до $0,29 \pm 0,04$ ммоль/л (в номере $0,18 \pm 0,01$ ммоль/л).

Липиды в околоплодных водах составляют 0,48 г/л, жирные кислоты — $0,23 \pm 0,02$ г/л, холестерин — $0,049 \pm 0,008$ ммоль/л. Наибольшее значение в жизнедеятельности плода имеют фосфолипиды, которые входят в состав клеточных мембран, сурфактанта. Содержание последнего в течение беременности увеличивается в $6\frac{1}{2}$ раз [Magiona F. et al., 1982], уровень сфингомиелина возрастает лишь в 3 раза. Величина соотношения лецитин/сфингомиелин при доношенной беременности и зрелом плоде превышает 2.

Уровень холестерина ($276,6 \pm 73,8$ мкг на 100 мл) в околоплодных водах незначительно отличается от такового в крови матери и плода, однако возрастает почти в 2 раза при длительной кислородной недостаточности плода в связи с усиленным выделением из его организма. В амниотической жидкости определяется большинство ферментов, участвующих в процессах метаболизма организмов матери и плода. Особый интерес представляют ферменты, отражающие функцию плаценты, и органоспецифические ферменты, повышение активности которых указывает на поражение того или иного органа.

Специфическим для плаценты ферментом является термостабильная щелочная фосфатаза (ТЩФ), которая при нормальной функции плаценты составляет 50% общей активности щелочной фосфатазы (ЩФ) и которая участвует в метаболизме фосфорных соединений, поступающих в организм плода. ЩФ в околоплодных водах выявляется с 7 нед беременности до конца ее. Активность ее возрастает с развитием беременности и в 35 раз превышает активность этого фермента в сыворотке крови матери. Термостабильность является специфическим свойством фосфатазы плаценты, увеличение активности которой в околоплодных водах происходит за счет этого изофермента. Так, в 28 нед активность ТЩФ составляет 14,4 ед., а в 40—42 нед — 29,4 ед [Stark K.-H. et al., 1981]. Активность ее снижается при

перенашивании беременности почти в 3 раза [Чернуха Е. А., 1982] и возрастает при нарушениях функции плаценты в результате высвобождения фермента, обусловленного деструктивными изменениями [Бенедиктова А. Б. и др., 1980]. Следует отметить, что, несмотря на плацентарное происхождение, ТЩФ околоплодных вод по некоторым физико-химическим свойствам (влияние рН среды, времени инкубации и др.) несколько отличается от подобного изофермента плаценты [Kellen P. et al., 1970]. В околоплодных водах выявляется и кислая фосфатаза, активность которой при доношенной беременности подобна активности этого фермента в сыворотке крови матери [Ostergard R., 1970].

Функцию плаценты отражает также активность окситоциназы. Этот фермент во время беременности продуцируется синцитиотрофобластом, он обнаруживается уже в 16 нед беременности, и содержание его прогрессивно возрастает вплоть до родов.

В амниотической жидкости содержатся различные дегидрогеназы. Этим ферментам принадлежит большая роль в реакциях биологического окисления и восстановления. Увеличение активности ряда дегидрогеназ (лактат-, оксibuтират-, изоцитрат-, малатдегидрогеназы и др.) в амниотической жидкости может свидетельствовать о гибели большого числа клеток, нарушении проницаемости клеточных мембран или гистогематических барьеров в определенных органах и тканях. В какой-то мере эти ферменты можно отнести к органоспецифическим.

Так, лактатдегидрогеназа (ЛДГ) имеет 5 молекулярных форм-изоферментов, каждый из которых в большем проценте содержится в различных тканях: в сердце ЛДГ_{1,2}; в печени ЛДГ_{3,4}; в плаценте ЛДГ_{4,5} и т. д. В околоплодных водах содержатся все 5 изоферментов ЛДГ, источником которых, помимо плаценты, крови и тканей матери и плода, являются эпителий и ткани амниона [Garver K. L. et al., 1980]. При доношенной беременности активность общей ЛДГ варьирует в больших пределах. В процессе родов активность ЛДГ возрастает приблизительно на 30 %. При осложнениях беременности (перенашивание, нефропатия) значительно повышается активность общей ЛДГ. Изучение отдельных фракций ЛДГ показывает, что при внутриутробной гипоксии плода повышается активность общей ЛДГ и в большей мере ЛДГ_{1,2} [Stark K.-A., 1981]. Аналогично

изменяется активность других органоспецифических ферментов — уроканиназы и гистидазы, отражающих функцию печени плода (табл. 5).

Таблица 5

Активность ЛДГ_{3, 4, 5}, уроканиназы и гистидазы в околоплодных водах при гипоксических состояниях плода

Фермент	Неосложненная беременность	Острая гипоксия	Хроническая гипоксия	
			нефропатия	перезамещение
ЛДГ _{3, 4, 5}	127±18,7	182±20,5	162±18,22	180±15,85
Уроканиназа, усл. ед.	0,4±0,059	6,54±1,5	5,2±0,88	5,8±0,9
Гистидаза, усл. ед.	0,8±0,18	1,16±0,36	1,3±0,16	1,6±0,26

Активность сукцинатдегидрогеназы (СДГ) в отличие от предшествующих ферментов в процессе родов уменьшается с $0,152 \pm 0,01$ до $0,108 \pm 0,04$ ед., а при острой гипоксии плода с $0,084 \pm 0,06$ ед. в начале родов до $0,05 \pm 0,05$ ед. при рождении ребенка [Венцовский Б. М., 1974]. Во время беременности в околоплодных водах снижается активность ацетилхолинэстеразы (АХЭ). Она существенно возрастает при дефектах развития и внутриутробной смерти плода, коррелируя с α -ФП [Seller M. et al., 1980]. В околоплодных водах обнаружена очень низкая активность холинэстеразы. Активность аминазы, катализирующей гидролитическое расщепление гликогена, крахмала и декстранов, коррелирует с таковой в крови матери и увеличивается с ростом плода [De Castro A. T. et al., 1973]. Определение большинства ферментов амниотической жидкости является хорошим диагностическим тестом при оценке состояния плода, поскольку их активность значительно увеличивается при внутриутробной гипоксии или антенатальной гибели плода. Так, активность гялуронидазы, играющей важную биологическую роль в проницаемости тканей, в гидратации их и в транспорте воды и различных ионов, при внутриутробной гибели плода возрастает с 4,7 до 284 ед. В то же время активность β -глюкуронидазы, катализирующей гидролитическое расщепление глюкоuronидов и участвующей в метаболизме стероидных гормо-

нов и мукополисахаридов, увеличивается лишь в $2\frac{1}{2}$ раза при тяжелой гипоксии плода [Radeck C., 1972], а активность рибонуклеазы, фермента нуклеиновых кислот, практически не меняется.

Беременность и роды являются своеобразной стрессовой ситуацией, в которой большую роль играют катехоламины (КА). Они появляются в 1-е сутки существования зародыша и присутствуют во всех его тканях и органах. Однако только в III триместре беременности и в родах происходит значительное увеличение их концентрации в крови и тканях [Шорошева Т. Г., 1981] в системе мать—плод. В больших количествах КА содержатся в амниотической жидкости. Их концентрация возрастает по мере развития беременности, отражая созревание симпатической нервной системы плода [Argal R. et al., 1979]. Концентрация адреналина (А) составляет 5,02 нмоль/л, а норадреналина (НА) — 17,85 нмоль/л, их соотношение в водах строго регламентировано и отражает степень зрелости легких плода. Полагают, что в околоплодных водах КА имеет материнское происхождение [Zuspan Z. P., 1970]. Установлен факт значительного распада КА из организма матери в плаценте. Метаболиты КА легко могут переходить через плацентарный барьер. С 30 нед беременности вплоть до родов их количество в водах прогрессивно возрастает и меняется при стрессовых ситуациях [Ben-Jonathan N., Maxson R. S., 1978].

Значительная секреция в амниотическую полость дофамина (ДА) выявлена непосредственно перед родами [Saarikoski S., 1975].

В околоплодные воды активно выделяются плодом серотонин и его метаболит 5-ОИУК. Содержание 5-ОИУК с прогрессированием беременности повышается с $1,99 \pm 0,28$ ммоль/л в 17—26 нед беременности до $21 \pm 2,4$ ммоль/л в 35—40 нед. Количество серотонина в начале родовой деятельности достигает 0,284 ммоль/л, затем к середине родов увеличивается до 0,45 ммоль/л, во II периоде родов концентрация серотонина составляет 0,69 ммоль/л. Повышение уровня серотонина является одним из ранних проявлений компенсаторных реакций организма плода на гипоксию, обусловленных его выраженным вазоконстрикторным свойством.

Другим биологически активным веществом, содержащимся в околоплодных водах в количестве 0,44 нмоль/л, является гистамин. Он синтезируется в клетках орга-

низма матери и плода. Основная масса его находится в неактивном состоянии в комплексе с белками, гепарином, сернокислыми полисахаридами, нуклеиновыми кислотами и фосфатами. Лишь небольшая часть гистамина содержится в крови и биологических жидкостях, в том числе в околоплодных водах. Гистамин, помимо того что имеет многообразные функции, участвует в регуляции процессов эмбрионального роста.

Околоплодные воды являются промежуточным звеном в гормональном обмене между организмами матери и плода. Плацента, являясь главным источником гормонов во время беременности, продуцирует их в очень больших количествах [Diczfalusy E., 1974]. Амниотическая жидкость играет активную роль в транспорте гормонов.

Хорионический гонадотропин (ХГ) ограниченно переходит в кровь плода и околоплодные воды. Сказанное относится и к хорионическому соматомаммотропину (ХСМТ). Этот гормон транспортируется в амниотическую полость через плодные оболочки и содержится в водах в небольших количествах. Концентрация ХГ при доношенной беременности составляет $0,38 \pm 0,48$ м. е./мл, ХСМТ — $0,55 \pm 0,007$ м. е./мл [Crosnani J. et al., 1972].

В околоплодных водах обнаружен плацентарный лактоген (ПЛ) в количестве в 9—14 раз меньше, чем в крови матери. Его концентрация варьирует от 0,22 — до 1,3 мкг/мл, составляя в среднем $0,77 \pm 0,07$ мкг/л [Узденова З. Х., 1982]. При внутриутробном страдании плода его уровень в околоплодных водах меняется несущественно и колеблется в пределах 0,43—1,23 мкг/мл.

Все фракции эстрогенов определяются в околоплодных водах в более высокой концентрации, чем в крови матери и плода. Суммарные эстрогены в 11—15 нед беременности содержатся в количестве 1,59 нг/мл, после 36 нед — 4,06 нг/мл. Увеличение их уровня связано в основном с эстриолом, который попадает в околоплодные воды с мочой плода путем прямого поглощения его из системы кровообращения плода [Klorpper A., 1974]. Имеется зависимость между содержанием эстриола в амниотической жидкости, концентрацией его в моче матери и массой плода. При гипоксических состояниях плода в околоплодных водах в основном уменьшается концентрация эстриола и за счет этого снижается уровень суммарных эстрогенов [Третьякова Е. В., 1977;

нейшее значение имеет скорость обмена околоплодных вод. В околоплодных водах происходит постоянный и быстрый обмен веществ за счет их образования и элиминации. На основании радиоизотопных исследований установлено, что при доношенной беременности в течение 1 ч обменивается около 500—600 мл вод, т. е. $\frac{1}{3}$ часть их. Полный обмен околоплодных вод происходит в течение 3 ч, а полный обмен всех растворенных в них веществ — за 5 сут. Регуляция постоянства состава и механизм обмена околоплодных вод полностью не изучены. Установлены плацентарный и параплацентарный пути обмена околоплодных вод.

Одна треть амниотической жидкости проходит через плод, который заглатывает около 20 мл вод в час [Pritchard J. A., 1966]. В III триместре беременности в результате дыхательных движений через легкие плода с относительно постоянной скоростью проходит примерно 600—800 мл жидкости в сутки [Duenhoelter J. H., Pritchard J. A., 1976]. До 24 нед беременности обмен жидкости осуществляется через кожные капилляры плода, а позже 24—26 нед, когда происходит кератинизация эпидермиса, кожа становится непроницаемой для большинства растворов [Pamley T. H., Seeds A. E., 1970]. Однако кожные покровы плода остаются частично проницаемыми для липидорастворимых газов (CO_2 , O_2).

Плод не только поглощает амниотическую жидкость, но и является источником ее образования. Так, в 12—22 нед беременности по концентрации Na^+ и мочевины амниотическая жидкость ближе к плазме плода, чем к крови матери [Lind T. et al., 1972]. Ультразвуковые исследования показали, что доношенный плод продуцирует до 600—800 мл мочи в день. Моча плода гипотонична (80—140 мосмоль на 1 кг воды) и содержит большое количество креатинина, мочевины, конъюгированного эстриола [Van Otterlo L. et al., 1977], что обуславливает увеличение концентрации этих веществ в амниотической жидкости.

Обмен амниотической жидкости из ложа капилляров плаценты происходит через ее плодную поверхность, т. е. через амнион и хорионическую пластинку. Установлено, что вода Na^+ , Cl^- , мочевина и креатинин обмениваются сравнительно быстро. Ряд протеинов (орзомукоид, α_1 -антитрипсин, альбумин, трансферрин, α , β -гликопротеин, целуроплазмин и др.) проникает в амниоти-

ческую жидкость из крови матери путем фильтраций. При этом в регуляции объема и состава амниотической жидкости принимает участие пролактин [Macafee C. A. et al., 1970]. Таким образом, через плод, пуповину и плаценту выводится около 40 % объема околоплодных вод.

Важная роль в обмене амниотической жидкости принадлежит параплацентарному пути, т. е. внеплацентарной части плодных оболочек. В литературе отсутствует единая точка зрения по этому вопросу. Так, одним из источников образования околоплодных вод считается пассивная трансудация из крови матери [Ogunboda O., Onifada A., 1972]. Действительно, пассивный транспорт воды из материнских тканей в амниотическую полость возможен, но не является определяющим [Seeds A. E., 1980]. Основное перемещение воды и растворов осуществляется под влиянием основных биологических механизмов в соответствии с осмотическим и гидростатическим градиентом и разностью потенциалов. Так называемый недиффузионный процесс протекает на основе осмоса и гидростатического градиента двумя путями: 1) через поры или каналцы мембран и тканей без затраты энергии; 2) через неполные или частично полупроницаемые мембраны. Амнион и хорион обладают высокой проницаемостью для воды [Seeds A., 1980]. Транспорт жидкости возможен при очень большом осмотическом градиенте между тканями, равном 10 мосмоль на 1 кг воды. Исследования проведенные с тяжелой водой и радиоактивным натрием ^{24}Na , показали, что весь объем воды подвергается замене в течение 1 ч при любом сроке беременности. Обмен Na^+ происходит в 5 раз медленнее. Некоторые метаболиты проникают через мембраны и против градиента концентрации с затратой определенного количества энергии.

Таким образом, высокая скорость образования и обратного всасывания околоплодных вод, постепенное и постоянное изменение их количества и качества в зависимости от срока беременности, состояния плода и матери свидетельствует о том, что эта среда играет очень важную роль в обмене веществ между организмами матери и плода.

Околоплодные воды являются важнейшей частью защитной системы, предохраняющей плод от механических, химических и инфекционных воздействий. Они защищают эмбрион и плод от непосредственного контакта с

внутренней поверхностью плодного мешка. Благодаря наличию достаточного количества амниотической жидкости плод осуществляет движение.

Большое значение в защите плода имеет также амниохориальное пространство, заполненное жидкостью, состав которой отличается от такового околоплодных вод.

Амниохориальная жидкость амортизирует механическое воздействие на плод, способствует скольжению между амниотической и хориальной оболочками и является промежуточным звеном в обмене между децидуальной оболочкой матки и околоплодными водами.

akusher-lib.ru

ОСНОВНЫЕ ФУНКЦИИ ПЛАЦЕНТЫ ПРИ НЕОСЛОЖНЕННОЙ БЕРЕМЕННОСТИ

Плацента осуществляет обмен веществ между матерью и плодом, выполняя функции газообмена, трофическую, эндокринную, выделительную и защитную. Она обладает также антигенными и иммунными свойствами.

Защитная функция плаценты ограничена определенными пределами. Так, переход от матери к плоду белков, жиров, углеводов и других метаболитов, постоянно содержащихся в крови матери, регулируется механизмами, возникшими в плаценте в процессе фило- и онтогенеза. По отношению к веществам, введенным извне или случайно попадающим в кровь матери, барьерные функции плаценты выражены в меньшей степени или могут даже отсутствовать. В результате этого через плаценту проникают наркотические средства, алкоголь, никотин и другие токсические продукты, а также практически все лекарственные средства.

Проницаемость плаценты изменяется в течение беременности в соответствии с возрастающими потребностями плода. Имеются данные о повышении проницаемости плаценты к концу беременности, что связано с изменениями в структуре пограничных мембран, в том числе с исчезновением цитотрофобласта и постепенным истончением синцитиотрофобласта ворсин плаценты [Бодяжина В. И. и др., 1969]. Так, переход радиоактивного натрия, по данным D. Hagerman и A. Villee (1960), с 9 нед беременности до конца ее возрастает в 70 раз, а транспорт тяжелой воды — в 5 раз. В то же время в первые месяцы беременности проницаемость плацентарной мембраны является достаточной для прохождения эритроцитов.

Трансплацентарный обмен отличается большим своеобразием. Установлено отсутствие параллелизма между толщиной плацентарной мембраны и проницаемостью ее во время беременности. Большую роль играет площадь

обменной поверхности плаценты. Определяющими для газообмена и продуктов метаболизма между кровью матери и плода являются состояние плацентарной мембраны или плацентарного барьера, ее способность регулировать проникновение различных веществ в систему мать—плод и поддерживать концентрационный градиент, свойственный каждому метаболиту. Проницаемость плацентарной мембраны в значительной мере обусловлена биохимическими процессами, происходящими в самой плаценте, а также состоянием и функциональной активностью мембран синцитиотрофобласта. Наибольшей функциональной активностью обладает синцитий [Schweikhart G., Kaufman D., 1977, и др.].

Механизмы транспортного перехода веществ различны. Среди них могут иметь место ультрафильтрация, простая и сложная диффузия через клеточные и тканевые мембраны, активный транспорт, который осуществляется против градиента концентрации, пиноцитоз и трансформация веществ в плацентарных ворсинах. Трансплацентарный переход химических веществ обеспечивается благодаря их растворимости в липидах, что объясняют сродством химических соединений с высокой липидной растворимостью. На этом основании была предложена теория липидного барьера. Хорошо растворимые в липидах неионизированные соединения сравнительно быстро проникают через плаценту. Плохо растворимые в жирах вещества переходят через плаценту замедленно и в ограниченном количестве. Большая роль в осуществлении обмена между матерью и плодом принадлежит ферментным системам плаценты. С помощью содержащихся в эпителии хориона ферментов происходят расщепление и синтез веществ, необходимых для роста и развития плода. Функция плацентарного барьера обусловлена и системой плацентарного кровообращения.

ПЛАЦЕНТАРНОЕ КРОВООБРАЩЕНИЕ

Плацентарное кровообращение тщательно изучают как клиницисты, так и экспериментаторы. Оно обуславливает развитие и строение плаценты — органа, в котором два мощных потока крови, не смешиваясь, обеспечивают теснейший контакт зародыша (плода) с материнским организмом. Условия для развития плода, взаимодействия его с внешней средой создаются благодаря изменениям плацентарного кровообращения, адекватно-

го для каждого момента роста эмбриона и плода. В развитии плаценты и плацентарного кровообращения большое значение имеет высокая чувствительность сосудов матки к гормонам яичников.

Плацентарный кровоток представлен двумя зависимыми друг от друга, но не сообщающимися между собой системами кровообращения — плодового и материнского. К системе плодовых сосудов в зрелой плаценте относятся: 1) магистральные сосуды: артерии и вены, проходящие в хориальной пластине и соединяющие сосуды пуповины (2 артерии и вену) с периферическими сосудами хориона; 2) периферические сосуды хориона, т. е. комплекс артерий и вен, проходящих в основных стволах ворсин, и их разветвления, соединяющие магистральные сосуды плаценты с системой капилляров хориона; 3) система капилляров хориона, дренирующая подэпителиальный слой ворсины.

Как только пуповина достигает плаценты, ее артерия делится на радиально расположенные сосуды, которые разветвляются в хориальной пластинке до вхождения в главный ствол ворсин. Пенетрируя хориальную пластинку и проходя в стволую ворсину, они дают начало артериальной системе второго и третьего порядка, повторяя строение котиледона. Дальнейшим делением артериальной системы в конечных ворсинах создается сеть капилляров, кровь из которых собирается в венозную систему. В некоторых областях она проходит через артериовенозные шунты, минуя капилляры, при этом артерии располагаются более поверхностно и делятся значительно выше (ближе к хориальной пластине), чем вены. В результате одной вене по оси ворсины сопутствуют несколько артериальных веточек, проходящих поверхностно и поочередно внедряющихся в отдельные ветви хориона.

Система кровоснабжения мелких ветвей ворсинчатого хориона состоит из: а) разветвлений основных сосудов ствола; б) периваскулярной капиллярной сети; в) поверхностной капиллярной сети. Вся артериальная сеть на поверхности разветвления ворсины образует петли в виде удлиненных четырехугольников. Как в начале своего пути, так и в конце его эти артерии отдают капиллярные веточки к периваскулярной сети капилляров. Венозные разветвления в мелких ворсинах имеют своеобразную архитектуру. Из поверхностной подсинцитиальной сети капилляров кровь собирается в одиноч-

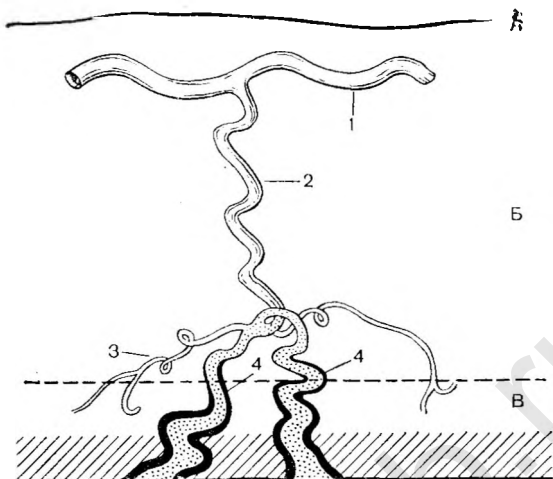
ную вену, проходящую в центре ворсины, причем направление венозных разветвлений в отличие от артериальных никогда не бывает параллельным направлению крупных сосудов. Эти сосуды соединяются под прямым или тупым углом.

Сосуды мельчайших ворсин и крупных синцитиальных выростов получают артериальную кровь непосредственно из сети капилляров. В них нет артериолы, но есть вена. В более мелких ворсинах отсутствует и венозный сосуд.

Таким образом, сосуды плодовой части плаценты формируют обширную артериокапиллярно-венозную систему, отделенную от материнской крови. Общая емкость периваскулярной сети капилляров значительно больше емкости артериальных сосудов плаценты. Наличие в сети капилляров венозных устьев обеспечивает нормализацию давления крови как в этой сети, так и в капиллярах ворсин. Венозные устья образуют артериовенозные анастомозы, которые вместе с периваскулярной сетью являются своеобразной буферной системой, регулирующей не только скорость кровотока и давление крови, но и сердечную деятельность плода, а также изменения метаболизма и газообмена в самой плаценте. Эту систему можно рассматривать как один из компенсаторных факторов плаценты [Szontach F. E., 1978].

Участие капиллярного русла плаценты в кровообращении плода заключается в ритмичном активном пульсировании капилляров хориона, находящихся в постоянном перистальтическом движении. Эти сосуды с меняющимся объемом крови вызывают попеременное удлинение и сокращение ворсин и их ветвей. Такое движение ворсин существенно влияет не только на кровообращение плода, но и на прохождение материнской крови через межворсинчатое пространство. В пределах плодового кровообращения капиллярное русло плаценты является истинным «периферическим сердцем» плодного яйца, прогоняющим кровь не только через венозные сосуды плаценты и пуповины, но также через сеть капилляров печени. Активная система капилляров, не имеющая нервных соединений с материнским организмом, регулируется либо гормональным, либо гуморальным путем.

К системе материнских сосудов в плаценте относятся артериальные и венозные сосуды децидуальной оболочки, а также межворсинчатое пространство. Материнская кровь попадает в межвор-



16. Схема снабжения плаценты кровью при доношенной беременности [Robertson W. B. et al., 1975].

А — брюшина; Б — миометрий; В — децидуальная оболочка; 1 — дуговая артерия; 2 — радиальная артерия; 3 — артерия децидуальной оболочки; 4 — спиральные артерии.

синчатое пространство через спиральные артерии, являющиеся продолжением радиальных артерий, снабжающих миометрий кровью (рис. 16). Спиральные артерии в процессе беременности претерпевают физиологические изменения. Концевые участки этих артериол уже на 13—14-й неделе характеризует гипертрофия эндотелиальных клеток, дегенерация мышечного слоя и фибриноидный некроз. В результате этого оболочка сосудов оказывается полностью лишенной гладкомышечных элементов и теряет способность сокращаться и расширяться.

В конце беременности концевые участки спиральных артерий децидуальной оболочки в зоне плацентарного ложа становятся короткими, более прямыми и расширенными, более 2 мм в диаметре. Спиральные артерии прослеживаются параллельно базальной мембране, которую они перфорируют под прямым углом, открываясь в просвет межворсинчатого пространства одним или несколькими отверстиями. Спиральные артерии в ложе плаценты развиваются с такой интенсивностью, что могут обеспечить кровоснабжение плода и плаценты в 10 раз больше необходимого [Wolf F. et al., 1980]. В эти же сроки беременности в сосудах миометрия обнаружена

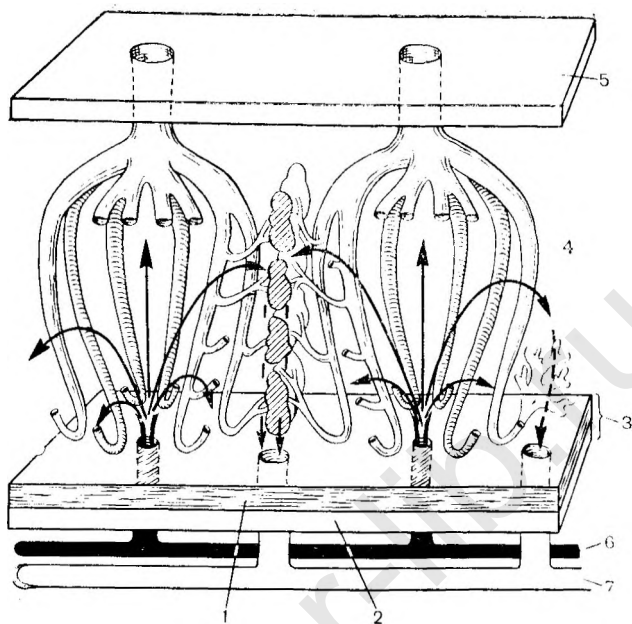
адренергическая иннервация [Zuspan F. P. et al., 1981]. Это обуславливает саморегуляцию маточно-плацентарного кровообращения в ответ на снижение перфузии матки [Kauppila A. et al., 1980].

Межворсинчатое пространство подвержено изменениям под действием меняющегося кровяного давления в материнских и плодовых сосудах, давления в амниотической жидкости и сократительной деятельности матки.

При изучении взаимоотношения между спиральными артериями и бассейном артерий и вен конечных разветвлений ворсин выявлены две основные зоны межворсинчатого пространства. Первая зона соответствует большому скоплению конечных ворсин, свободно плавающих в крови. Вторая зона представлена плотно прилегающими друг к другу мелкими ветвящимися ворсинами, местами соединенными между собой ядерными мостиками. Последние в большом количестве находятся между базальной мембраной и концевыми ворсинами, а также вокруг места впадения спиральной артерии в межворсинчатое пространство.

Материнская кровь через перфорационные отверстия базальной мембраны плаценты выбрасывается сильной струей по направлению к хориальной пластине (рис. 17). Около последней струя поворачивает обратно, и кровь возвращается в материнский кровоток через венозные отверстия у периферической части котиледона. Артериальная кровь внутри котиледона протекает без сопротивления. Оно возникает лишь в гуще ворсин по периферии котиледона, по-видимому, во второй зоне межворсинчатого пространства. Циркуляция крови в межворсинчатом пространстве осуществляется благодаря разнице в давлении крови в нем и в спиральных артериях (около 60—70 мм рт. ст.), а также небольшой разнице в давлении в межворсинчатом пространстве и венозной системе матки.

Скорость кровотока в различных отделах маточно-плацентарного круга кровообращения соответствует их функциональному назначению. Так, уже в спиральных артериях происходит наибольшее снижение артериального давления, обусловленное ходом этих сосудов, расширением их устьев в сторону межворсинчатого пространства, сдавлением их миометрием и другими факторами. Давление крови в маточно-плацентарных артериях составляет 70—80 мм рт. ст. Оно снижается в межворсинчатом пространстве, достигая в децидуальных венах



17. Кровообращение в плаценте (схема).

1 — трофобласт; 2 — базальная децидуальная оболочка; 3 — базальная мембрана; 4 — интеркапиллярная часть межворсинчатого пространства; 5 — хориальная пластина; 6 — маточная артерия; 7 — маточная вена.

во время расслабления матки 6—10 мм рт. ст., а в период сокращения повышается до 30—50 мм рт. ст., приближаясь к давлению в амниотической полости. В межворсинчатом пространстве давление крови ритмически меняется.

N. V. Assali (1953) одним из первых установил, что общий объем материнской крови, протекающей через матку, составляет около 750 мл/мин. Величина маточного кровотока зависит от включения или выключения резерва крови (миометрального шунта), составляющего 25 % всей маточной перфузии. Объем межворсинчатого пространства точно неизвестен. Однако предполагают, что при доношенной беременности он составляет 250—300 мл. Скорость кровотока в межворсинчатом пространстве, определенная с помощью скинтиграфии, подвержена широким индивидуальным колебаниям и в среднем составляет $140 \pm 5,3$ мл/мин на 100 г, по данным К. Кяаг и соавт. (1980), и $103,74 \pm 8,1$ мл/мин на 100 г, по данным Г. М. Савельевой и соавт. (1981).

Т. Веck (1982) при гистологических исследованиях установил, что устья вен, отводящих кровь из межворсинчатого пространства, располагаются по всей поверхности базальной пластины. Особенно большое количество их обнаружено по обе стороны каждого котиледона. В этих областях имеются межкотиледонные области клиновидной формы, в которых располагается большое количество вен, отводящих кровь межворсинчатого пространства.

Между базальной пластинкой плаценты и миометрием вены децидуальной оболочки образуют густое сплетение. Во время беременности стенка этих сосудов не только атрофируется, что в последние месяцы от нее остается лишь эндотелий. Венозная сеть уже в самые ранние сроки развития хориона характеризуется многочисленными и широкими соединениями с межворсинчатым пространством. Особенно развиты эти анастомозы в краевых отделах плаценты. Плацентарно-маточные вены содержат развитую систему клапанов, препятствующих обратному току крови в межворсинчатое пространство.

От состояния маточно-плацентарного кровотока зависит снабжение матки и плода кислородом и питательными веществами. Оптимальной скоростью кровотока, при которой снабжение матки кислородом сохраняется на постоянном уровне, является 80 мл/мин на 1 кг и более. Минимальная (критическая) скорость кровотока, при которой нарушаются питание и газообмен в матке, равна 60 мл/мин на 1 кг. Установлено [Longo L. D., 1981], что если плацентарная мембрана относительно тонкая, а поры ее большие, то процесс обмена лимитируется скоростью кровотока в большей мере, чем процессами диффузии через мембраны. И наоборот, если мембрана толстая и поры относительно малы, то обмен определяется процессами диффузии. Если материнский кровоток находится на более высоком уровне по отношению к кровотоку плода, то обмен между матерью и плодом протекает более интенсивно, чем при противоположных соотношениях.

ГАЗООБМЕН

Обмен газов в плаценте аналогичен газообмену в легких и определяется прежде всего наличием плацентарного кровообращения. Доказано, что проникновение кислорода (O_2), углекислоты (CO_2), наркотических га-

зообразных соединений происходит за счет физико-химических процессов осмоса и диффузии.

Плацента не обладает способностью к накоплению O_2 и CO_2 , поэтому транспорт их происходит постоянно. Плацентарный барьер является фильтром, пропускающим газы в количестве, прямо пропорциональном их концентрации и обратно пропорциональном толщине мембраны. Участки ворсинчатого хориона, покрытые микроворсинками, служат местом транспорта O_2 и CO_2 . При этом эритроциты непосредственно прилегают к микроворсинкам [Ibrahim M. E. et al., 1982]. Площадь пограничной поверхности ворсин, определяющая условия газообмена плода на 1 кг его массы, более чем в $3\frac{1}{2}$ раза превосходит площадь поверхности легочных альвеол (на 1 кг массы тела взрослого) и составляет 13 м^2 , или $3,4\text{ м}^2/\text{кг}$.

Через мембрану капилляра кислород и углекислота проникают, только будучи растворенными в плазме крови. Имеется линейная зависимость между количеством растворенного в крови кислорода и напряжением его в крови (P_{O_2}), т. е. количество O_2 , растворенного в крови, при данной температуре прямо пропорционально P_{O_2} . При растворении в 100 мл крови 0,235 мл O_2 (при температуре 37°C) P_{O_2} составляет 100 мм рт. ст. Вдыхание 100% кислорода может увеличить P_{O_2} в крови до 700 мм рт. ст., что позволяет транспортировать 1,4 мл кислорода в 100 мл крови.

Газообмен в плаценте характеризуется двумя важнейшими процессами: проникновением O_2 и выведением CO_2 . Эти процессы можно рассматривать как два взаимопротивоположных каскада парциальных давлений этих газов.

Газообмен между организмами матери и плода осуществляется как через плаценту, так и через околоплодные воды.

Трансплацентарный обмен O_2 и CO_2 обусловлен многими факторами. Он зависит от количества кислорода, поступающего в матку, состояния маточно-плацентарного и фетоплацентарного кровотока, включающего сосуды пуповины. Распределение кислорода, поступающего в матку, осуществляется достаточно закономерно.

S. L. Romney и соавт. (1955) во время операции кесарева сечения установили, что в 100 мл крови, полученной из маточной артерии, содержится 15,2 мл кислоро-

да, а в крови из маточной вены — 10,5 мл. Артериовенозная разница составляет 4,7 мл в 100 мл крови. Следовательно, матка в час потребляет 2100—2250 мл кислорода. Этот кислород частично утилизируется в процессе метаболизма в самом миометрии, но большая часть его поступает в плаценту и потребляется плодом и плацентой. Ткани плаценты утилизируют около половины проникающего в них кислорода [Dawes G. S., 1971; Mescchia G., 1978]. При беременности 3 мес плацента потребляет кислорода 252 мл/(кг·ч), в то время как к плоду он поступает в количестве 90—138 мл/(кг·ч). Зрелая плацента потребляет кислорода около 198 мл/(кг·ч), что в 2—3 раза больше потребления кислорода тканями плода. В случае кислородного голодания плода отмечаются снижение потребления кислорода плацентой и преобладание в плаценте процессов анаэробного гликолиза.

В межворсинчатом пространстве содержится 40—48 мл кислорода. Помимо этого, существует так называемый перфузионный резерв плаценты, равный 50 % минутного объема крови, притекающей к плаценте, который представляет собой определенный запас кислорода для обеспечения потребностей плода в экстремальных условиях. Во время схватки давление в межворсинчатом пространстве возрастает вдвое, однако количество крови в нем остается неизменным и содержание кислорода существенно не меняется.

Достаточное насыщение плацентарной крови кислородом и, следовательно, адекватное снабжение им плода зависят от P_{O_2} и содержания гемоглобина в крови матери, а также от состояния маточно- и фетоплацентарного кровообращения. Так, при величине гемоглобина 150 г/л содержание кислорода в крови приближается к 1600 мл, при 100 г/л — к 1200 мл и при 50 г/л — всего к 900 мл кислорода [Sullivan S. F., 1972]. Кислород из крови матери переходит в кровь плода через стенки сосудов в ворсинах хориона. Газообмен в системе мать-плод нельзя свести к механизму простой диффузии кислорода и углекислоты в результате градиента (различия концентрации и давления) P_{O_2} или P_{CO_2} . Безусловно, в плаценте имеет место диффузия газов, их переход осуществляется за счет разности напряжения кислорода по обе стороны плацентарного барьера, которая составляет в среднем 70 мм рт. ст. В то же время известно, что в условиях плацентарной недостаточности кислородное голодание у плода возникает лишь при уменьшении раз-

ницы между P_{O_2} в крови матери и плода только до 8—10 мм рт. ст. [Seeds A. E., 1980]. Следовательно, величина градиента P_{O_2} не играет ведущей роли в диффузии кислорода через плацентарную мембрану.

В транспорте кислорода и углекислоты, помимо состояния структурных элементов в плацентарной мембране, имеют значение толщина ее и ряд других факторов. К ним прежде всего относятся приспособительные механизмы в организме плода: большой минутный объем сердца, высокая скорость кровотока, наличие в крови фетального гемоглобина, полицитемия и преобладание анаэробных процессов метаболизма. Для транспорта кислорода и углекислоты весьма важна также степень диссоциации кислорода в крови матери и плода.

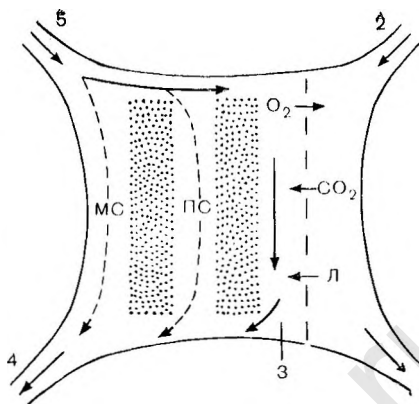
Так, кровь плода может транспортировать O_2 в количестве 23 % по объему, в то время как кровь матери — только 16 % по объему. При одинаковом содержании кислорода величина P_{O_2} в крови плода всегда ниже, чем в крови матери. Это вызывает изменение градиента давления кислорода в сторону передачи его из материнской крови в кровь плода. Этому способствует концентрация гемоглобина в крови плода, которая почти на 50 % выше, чем в крови матери, а также увеличенное количество эритроцитов. Полицитемия ведет к снижению давления кислорода в крови в капиллярном русле ворсин хориона и способствует его транспортировке.

Существует тесная связь газообмена в плаценте с процессами метаболизма в организме плода, в частности с накоплением кислых продуктов обмена в его крови (H^+ , лактат, CO_2). Так, передаче кислорода плоду способствует иная (смещение кривой диссоциации влево) диссоциация кислорода под влиянием ацидоза в его крови и изменения величины рН. Обычно при более высокой концентрации H^+ в крови сродство кислорода к гемоглобину уменьшается, а передача и присоединение кислорода к гемоглобину замедляется, при этом происходит освобождение кислорода. С другой стороны, уменьшение концентрации H^+ и соответственно увеличение рН крови повышают сродство кислорода к гемоглобину с образованием комплекса HbO_2 . В плаценте этот эффект выражен особенно резко.

На рис. 18 представлена схема перфузионной системы с функциональными шунтами материнской части плаценты. По артериям луповины в плаценту попадают кровь с высоким содержанием CO_2 и лактата, кото-

18. Схема перфузионной системы материнской части плаценты с функциональными шунтами [Bartels H., 1962].

1 — вена пуповины; 2 — артерия пуповины; 3 — смешанная кровь межворсинчатого пространства; 4 — маточная вена; 5 — маточная артерия; Л — лактат; ПС — плацентарный шунт; МС — мноместральный шунт.



рые через плацентарную мембрану переходят в межворсинчатое пространство. После того как CO_2 и связанные кислоты (лактат и др.) выходят из крови плода, величина рН ее возрастает и увеличивается возможность перехода кислорода в кровь плода из межворсинчатого пространства. Одновременно в крови матери повышение содержания CO_2 и кислот приводит к накоплению кислых продуктов и уменьшению рН (ацидоз). Это вызывает высвобождение кислорода и создает предпосылки для его перехода через плацентарную мембрану.

В крови, оттекающей от плаценты к плоду, из вены пуповины насыщение кислорода (нас. O_2) и P_{O_2} значительно ниже, чем в крови не только из маточно-плацентарных сосудов, но также в капиллярной и венозной крови матери (табл. 6). Артериовенозная разница (АВР) в крови сосудов пуповины незначительно отличается от таковой в периферической крови матери, но оказывается существенно ниже, чем в крови маточных сосудов, где артериовенозная разница по P_{O_2} составляет около 70 мм рт. ст., а по нас. O_2 — около 40%. Это свидетельствует о том, что, несмотря на почти одинаковое и даже несколько большее потребление кислорода организмом плода по сравнению с материнским, в плаценте процесс переноса кислорода протекает не только по закону простой диффузии, обусловленной величиной градиента концентрации.

Транспорт углекислоты через плаценту имеет особенности. Величина P_{CO_2} в венозной и артериальной крови пуповины обычно бывает выше, чем в периферической крови матери. Плодово-материнский градиент

Т а б л и ц а 6
Основные параметры КЩС и газов крови матери и плода
при неосложненных родах ($M \pm m$)

Показатель	Кровь плода			Кровь матери		
	артериальная	венозная	артериовенозная разница	капиллярная (артерио- венозная)	венозная	артериовенозная разница
P_{CO_2} , мм рт. ст.	33,30 $\pm 0,69$	38,67 $\pm 0,82$	5,37	24,64 $\pm 0,84$	28,43 $\pm 1,2$	3,79
P_{O_2} , мм рт. ст.	39,87 $\pm 1,36$	23,55 $\pm 1,5$	16,32	59,6 $\pm 8,4$	45,2 $\pm 2,23$	14,4
Нас. O_2 , %	54,30 $\pm 3,13$	30,75 $\pm 2,9$	24,86	82,54 $\pm 6,93$	63,03 $\pm 4,35$	19,47
pH	7,27 $\pm 0,008$	7,20 $\pm 0,009$	0,07	7,33 $\pm 0,01$	7,28 $\pm 0,01$	0,05
BE, ммоль/л (кровь)	-11,56 $\pm 0,32$	-12,99 $\pm 0,3$	1,43	-9,70 $\pm 0,56$	-12,99 $\pm 0,73$	3,29
AB, ммоль/л (плазма)	14,18 $\pm 0,27$	13,80 $\pm 0,25$	0,28	14,81 $\pm 0,66$	12,03 $\pm 0,48$	2,78

(ΔP_{CO_2}) в артериальном и венозном бассейнах крови является положительным и составляет +8,66 и +10,24 мм рт. ст. Однако у некоторых рожениц наблюдаются отрицательные значения ΔP_{CO_2} , что указывает на возможность транспорта CO_2 не только в направлении от плода к матери, но также из организма матери к плоду.

Транспорт углекислоты тесно связан с переносом не только кислорода, но и бикарбонатов (HCO_3^-), кислых продуктов обмена, глюкозы и других метаболитов и совершается не только путем простой диффузии. Концентрация бикарбонатов (AB) в крови матери и плода практически одинаковая, что является следствием свободного двустороннего трансплацентарного перехода этих веществ из организма матери к плоду и наоборот (мать \rightleftharpoons плод). Следует отметить, что и количество кислых продуктов обмена (BE) одинаково в венозной крови матери и плода. Это также обусловлено свободным их переходом через плацентарную мембрану. В связи с этим можно предположить, что метаболический ацидоз

Таблица 7

Показатель P_{O_2} в системе мать—плацента—плод
у беременных крольчих ($M \pm m$)

Объект исследования	P_{O_2} , мм рт. ст.
Подкожная жировая клетчатка	$40,15 \pm 1,55$
Миометрий	$25,07 \pm 1,46$
Околоплодные воды	$22,73 \pm 1,79$
Мозг плода	$21,41 \pm 1,36$
Плацента	$17,16 \pm 2,11$

и положительный ΔP_{CO_2} , по-видимому, являются ведущими в трансплацентарном газообмене.

Исследования газового состава и величины рН околоплодных вод показали существование параплацентарного газообмена между организмом матери и плода.

Вопрос об участии амниотической жидкости в снабжении плода кислородом возник тогда, когда впервые были получены сведения о наличии в них растворенных газов. Однако на него был дан отрицательный ответ, поскольку величины P_{O_2} , полученные с помощью полярографического метода, были значительно ниже таковых крови плода. Тем не менее было выявлено, что концентрация кислорода в амниотической жидкости не только коррелирует с P_{O_2} кожных покровов плода, но и зависит от напряжения кислорода в тканях матки и плаценты.

Полярографические исследования тканевого P_{O_2} в системе мать—плацента—плод в условиях эксперимента у беременных кроликов позволили уточнить роль околоплодных вод в снабжении плода кислородом (табл. 7). Как видно из таблицы, наибольшая величина P_{O_2} определяется в подкожной жировой клетчатке беременных кроликов, на втором месте находится миометрий, затем следуют околоплодные воды и мозг плода. Наименьшие показатели P_{O_2} выявлены в плаценте. Наличие относительно высокого уровня P_{O_2} в околоплодных водах, практически не отличающегося от напряжения кислорода в миометрии, указывает на активный переход кислорода в полость амниона, по-видимому, через внеплацентарную часть плодных оболочек.

Представляют интерес результаты исследования P_{O_2} в ткани плаценты. Известно, что маточно-плацентарная

Таблица 8

Показатели P_{O_2} (мм рт. ст.) в крови матери, плода и околоплодных водах в конце беременности и в момент рождения ребенка ($M \pm m$)

Условия исследования	Околоплодные воды	Кровь	
		матери (капиллярная)	плода (из вены пуповины)
Конец беременности	99,04 ± 4,8	74,5 ± 4,12	—
Кесарево сечение	90,0 ± 5,8	71,77 ± 4,16	41,5 ± 4,42
Неосложненные роды	91,33 ± 3,78	59,6 ± 8,6	39,87 ± 1,37
Запоздалые роды	87,8 ± 6,11	64,75 ± 6,11	37,71 ± 2,24
Роды при нефропатии	70,71 ± 5,4	72,67 ± 10,8	47,55 ± 2,4
Роды при асфиксии новорожденного	92,4 ± 3,86	74,5 ± 6,54	34,0 ± 2,3

циркуляция в течение беременности является наиболее интенсивной частью гемодинамики матки, однако в плацентарной ткани определялось низкое напряжение кислорода, которое варьировало от 26,5 до 6,5 мм рт. ст. Градиент снижения величины P_{O_2} в направлении миометрий → околоплодные воды → плацента имел место в $\frac{2}{3}$ плодовместилищах. Это свидетельствует о высокой потребности в кислороде и активности окислительных процессов в плаценте, поскольку P_{O_2} тканей отражает не только поступление, но и утилизацию кислорода тканями, а также указывает на меньшую вероятность перехода кислорода в околоплодные воды через амнион плаценты.

Практически одинаковые значения P_{O_2} околоплодных вод и тканей плода свидетельствуют о возможности участия их в снабжении плода кислородом. Параллельные клинические исследования на аппарате микро-Аструп (фирма «Biomedica», Дания) параметров КШС и газов крови матери, плода (кровь из сосудов пуповины забирали в момент рождения ребенка до его первого вдоха) и околоплодных вод, проведенные в конце беременности и в родах, подтверждают участие околоплодных вод в газообмене плода (табл. 8).

Как видно из табл. 8, во всех наблюдениях, кроме группы рожениц с нефропатией, P_{O_2} околоплодных вод было значительно выше, чем в капиллярной крови матери и крови из вены пуповины. Следовательно, плод находится в среде с высоким напряжением кислорода.

При этом можно думать о нескольких путях воздействия кислорода амниотической жидкости на газообмен плода (чрескожный, через желудочно-кишечный тракт и легкие).

Механизм транспорта кислорода в околоплодные воды практически не изучен. В первую очередь нельзя исключить наличия простой диффузии из микрососудов депидуальной оболочки, поскольку величины P_{O_2} амниотической жидкости и артериальной крови, поступающей в миометрий, близки. Нельзя также исключить участие липидов водной оболочки в активном транспорте O_2 между организмом матери и плода. В литературе имеются также сведения о том, что растворимость O_2 в липидах в десятки раз выше, чем в водных растворах. Это обуславливает взаимодействие клеточных мембран и цитоплазмы с кислородом.

Механизм кинетического и кинетически-диффузионного переноса кислорода в жидкостях и тканях организма изучен достаточно подробно [Березовский В. А., 1972]. Установлено, что кинетический перенос кислорода обычно опережает диффузионную его доставку. Так, молекулы воды свободно проходят через стенку капилляров, а вместе с ней проникает и растворенный в воде кислород. Транспорт кислорода на отдельных участках осуществляется через межклеточные щели, которыми очень богаты плодные оболочки, заполненные межтканевой жидкостью. Через клеточные мембраны кислород может проникать, если диаметр пор составляет 60—70 нм.

Как показали наши исследования, ингаляции 60 % кислородно-воздушной смеси увеличивают тканевое P_{O_2} и содержание кислорода в крови матери на 200 % и более. Одновременно наблюдается повышение P_{O_2} (в 2 раза и более) и в околоплодных водах. Это становится возможным лишь при быстром транспорте кислорода в околоплодные воды через всю поверхность плодных оболочек.

Прямой зависимости величин P_{O_2} от рН и P_{CO_2} в околоплодных водах не выявлено. Однако во всех наблюдениях с высокими значениями рН околоплодных вод (более 7,2) P_{O_2} превышает 100 мм рт. ст. У беременных и рожениц с низким P_{CO_2} вод (до 30 мм рт. ст.) напряжение кислорода высокое ($115,42 \pm 5,43$ мм рт. ст.), что, по-видимому, связано с меньшим выведением углекислоты из организма плода в результате меньшей продукции

ее в условиях высокой концентрации кислорода в околоплодных водах. Подтверждением этого служат результаты сравнительного изучения P_{O_2} околоплодных вод и P_{CO_2} крови пуповины: у плодов при P_{O_2} в околоплодных водах свыше 100 мм рт. ст. в крови пуповины отмечается самая низкая концентрация углекислоты ($23,62 \pm \pm 2,9$ мм рт. ст.). В то же время при P_{O_2} в околоплодных водах от 80 до 100 мм рт. ст. P_{CO_2} в пуповинной крови составляет $31,33 \pm 1,04$ мм рт. ст. ($p < 0,05$), а при P_{O_2} до 80 мм рт. ст. P_{CO_2} в пуповинной крови равно $34,62 \pm 3,64$ мм рт. ст. ($p < 0,05$). Следовательно, напряжение кислорода в околоплодных водах влияет на продукцию углекислоты в организме плода и на концентрацию ее в пуповинной крови.

Помимо этого, в серии других экспериментальных исследований нами получены несомненные доказательства снабжения плода кислородом через околоплодные воды [Савельева Г. М. и др., 1984]. Исследование было проведено на плодах кроликов, находящихся в условиях с различным напряжением кислорода в околоплодных водах при полном прекращении маточно-плацентарного кровообращения. Нарушение маточно-плацентарного кровообращения и острую тяжелую гипоксию у плода создавали путем извлечения неповрежденного плодного яйца (включающего плаценту, интактные оболочки, воды и плод) из рога беременной матки кролика и погружения его на 9 мин в ванночку с водой при температуре 38—39°C. Операцию производили у крольчих под нейролептаналгезией (натрия оксibuтират по 0,5 мг/кг и дроперидол по 0,5 мг/кг) в сочетании с местной инфильтрационной анестезией 0,25 % раствором новокаина.

Различного напряжения кислорода в околоплодных водах достигали введением в полость амниона разных плодов по 3 мл «нормоксического» (со стандартным P_{O_2} — 158 мм рт. ст.), «гипероксического» изотонического раствора натрия хлорида (при P_{O_2} 300 мм рт. ст.) или аноксической смеси (при нулевом значении P_{O_2}) изотонического раствора натрия хлорида с натрия сульфатом. Растворы готовили непосредственно перед операцией, контроль P_{O_2} в них проводили на полярографе.

Состояние плода оценивали по величинам pH и P_{O_2} крови, полученной до первого его вдоха, предварительно определив те же параметры в околоплодных водах, после забора их в стеклянные капилляры в анаэробных усло-

виях. Эти исследования проводили на аппарате микро-Аструп.

Для проведения сравнения результатов исследования в каждую серию было включено по 5 плодов из одного рога беременной матки крольчихи, которые извлекали в неповрежденном плодном яйце последовательно с интервалом в 1 мин. В амниотическую полость трех первых плодов сразу после отделения от организма матери и перед погружением в ванночку вводили одну из приготовленных жидкостей: аноксическую, нормоксическую или гипероксическую. Четвертое плодное яйцо погружали в ванночку без предварительного введения изотонического раствора натрия хлорида. Спустя 9 мин проводили забор околоплодных вод и крови плодов для соответствующего анализа. Контролем служил здоровый пятый плод; околоплодные воды и кровь получали сразу же после извлечения его из матки.

В результате проведенных экспериментов было установлено следующее. У здоровых плодов P_{O_2} околоплодных вод ($79,1 \pm 3,4$ мм рт. ст.) в 2—3 раза превышало P_{O_2} их крови ($28,7 \pm 2,48$ мм рт. ст.). Такое же соотношение напряжения кислорода в околоплодных водах и в крови плода наблюдалось во всех исследуемых группах, причем в околоплодных водах у здоровых плодов P_{O_2} варьировало от 65 до 102 мм рт. ст. Следовательно, высокий уровень кислорода в околоплодных водах был обусловлен переходом его в полость амниона из крови матери. В артериальной крови (из маточной артерии) беременных крольчих во время операции P_{O_2} находилось на высоком уровне и варьировало от 142 до 102 мм рт. ст., составляя в среднем $122 \pm 6,8$ мм рт. ст. при величине рН $7,34 \pm 0,02$.

При тяжелой гипоксии плода, вызванной отделением плодного яйца от материнского организма, отмечается умеренное окрашивание околоплодных вод меконием, угнетение двигательной активности и рефлекторной деятельности плода. Напряжение кислорода в крови плодов при гипоксии существенно ($p < 0,001$) отличается от такового здоровых плодов, так же как рН их крови ($p < 0,001$). В околоплодных водах P_{O_2} в среднем становится на 15,4 % ниже ($p < 0,05$), чем в группе здоровых плодов, что, по-видимому, связано с утилизацией кислорода из амниотической жидкости. Значительно снижается величина рН околоплодных вод, так же как в крови плода при гипоксии, за счет выведения в амнио-

Таблица 9

Результаты введения в полость амниона изотонического раствора натрия хлорида с различным P_{O_2} при гипоксии плода, вызванной полным прекращением маточно-плацентарного кровообращения

Условия эксперимента	Околоплодные воды			
	P_{O_2} , мм рт. ст.		рН	
	$M \pm m$	колебания	$M \pm m$	колебания
Норма	$79,1 \pm 3,4$	102—65	$7,28 \pm 0,02$	7,38—7,22
Гипоксия плода	$66,9 \pm 2,42$	80—58	$7,08 \pm 0,04$	7,26—6,98
Введение жидкости:				
аноксической	$58,1 \pm 3,6$	76—40	$6,76 \pm 0,04$	6,98—6,58
нормоксической	$102,2 \pm 5,01$	122—72	$7,12 \pm 0,02$	7,19—7,03
гипероксической	$168 \pm 11,5$	250—108	$7,25 \pm 0,02$	7,40—7,15

Продолжение табл. 9

Условия эксперимента	Кровь плода			
	P_{O_2} , мм рт. ст.		рН	
	$M \pm m$	колебания	$M \pm m$	колебания
Норма	$28,7 \pm 2,48$	54—18	$7,12 \pm 0,02$	7,26—6,91
Гипоксия плода	$18,8 \pm 1,72$	39—12	$6,99 \pm 0,02$	7,17—6,17
Введение жидкости:				
аноксической	$21,4 \pm 1,17$	31—18	$6,96 \pm 0,03$	7,14—6,74
нормоксической	$35,6 \pm 3,2$	54—22	$7,00 \pm 0,02$	7,17—6,82
гипероксической	$64,6 \pm 3,12$	80—46	$7,24 \pm 0,02$	7,36—7,11

титическую жидкость из организма плода большого количества кислых продуктов обмена (табл. 9).

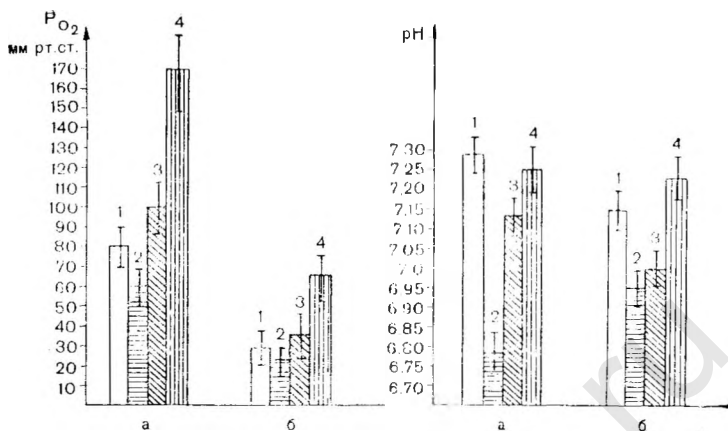
Введение аноксической смеси в полость амниона вызывает уменьшение P_{O_2} в околоплодных водах, однако на объективных показателях оценки состояния плода это практически не отражается. Клинически выявляется более значительное окрашивание меконием околоплодных вод. Практически отсутствует двигательная активность плода. О тяжести состояния плода свидетельствует величина рН околоплодных вод, составляющая $6,76 \pm \pm 0,04$, которая чрезвычайно низка и существенно ($p < < 0,001$) отличается от рН вод в предсуществующих группах плодов.

Следовательно, нарушение маточно-плацентарного

кровообращения и прекращение трансплацентарного снабжения плода кислородом приводит к развитию тяжелой гипоксии плода, о чем свидетельствует выраженный ацидоз в крови и гипоксемия плодов, при этом в околоплодные воды выводится значительное количество кислых продуктов обмена. Выживаемость плода в течение 9—10 мин обусловлена высоким напряжением кислорода в околоплодных водах. Индивидуальный анализ наблюдений показал однонаправленность изменений изучаемых параметров: чем меньше напряжение кислорода в амниотической жидкости, тем ниже величина рН, что указывает на выраженное страдание плода.

Интересные данные получены в наблюдениях с увеличенным и чрезмерным содержанием кислорода в полости амниона изолированного плодного яйца. Введение в полость амниона нормоксической жидкости (P_{O_2} 158 мм рт. ст.) существенно повышает содержание кислорода в околоплодных водах. Так, спустя 9 мин после изоляции плодного яйца P_{O_2} в околоплодных водах стало в 1,5 раза выше, чем у плодов, оставшихся без лечения, в состоянии гипоксии, и в 1,3 раза выше, чем в водах здоровых плодов ($p < 0,001$). Существенно выше оказалась и величина рН околоплодных вод ($7,12 \pm 0,02$) по сравнению с двумя предшествующими группами, несмотря на то, что рН крови плодов ($7,0 \pm 0,02$) остается таким же, как и плодов без оксигенотерапии. Обращает на себя внимание, что напряжение кислорода ($35,6 \pm 3,2$ мм рт. ст.) в крови плодов было существенно выше P_{O_2} крови плодов предшествующих групп, в том числе и здоровых плодов. По-видимому, это происходило за счет утилизации кислорода из околоплодных вод. Об этом же свидетельствует и относительно большая величина рН амниотической жидкости в результате меньшей экскреции плодом кислых продуктов обмена.

Массивная оксигенация околоплодных вод существенно изменяет величины исследуемых параметров. Так, через 9 мин после введения гипероксической смеси (при P_{O_2} около 300 мм рт. ст.) в полость амниона P_{O_2} околоплодных вод становится в 2,12 раза выше нормы и составляет $168 \pm 11,5$ мм рт. ст., величина рН ($7,25 \pm 0,02$) соответствует норме, а в некоторых наблюдениях достигает даже 7,4. Особенно разительные результаты получены при исследовании крови плода. Имеет место очень высокое, нехарактерное для экспериментальных живот-



19. Величина P_{O_2} и pH околоплодных вод и крови плода при различном напряжении кислорода в амниотической жидкости в изолированном плодном яйце.

а — воды; б — кровь плода; 1 — норма; 2 — введение аноксического раствора; 3 — введение нормоксического раствора; 4 — введение гипероксического раствора.

ных напряжение кислорода ($64,6 \pm 3,12$ мм рт. ст.) в крови плодов, которое в среднем в 2,4 раза выше нормы. Величины pH крови ($7,24 \pm 0,02$) также значительно превышают таковые здоровых плодов. Высокие показатели pH крови плодов и амниотической жидкости свидетельствуют о высоком уровне обменных процессов, что способствует выживанию плода в условиях нарушенного маточно-плацентарного кровообращения. Клинически у этих плодов через 9 мин после прекращения плацентарного кровотока сохранялась хорошая двигательная активность и рефлекторная деятельность.

Нами установлена одинаковая направленность изменений P_{O_2} и pH крови плода в зависимости от напряжения кислорода в околоплодных водах (рис. 19). Наиболее выраженный ацидоз в крови плода наблюдается при введении аноксической жидкости в полость амниона. Под влиянием повышенного содержания кислорода околоплодных вод, даже несмотря на длительную изоляцию плодного яйца от материнского организма, параметры жизнедеятельности и метаболизма плода указывают не только на отсутствие его страдания, но и на высокую оксигенацию его организма. Устанавливается равновесие в

Таблица 10

Напряжение углекислоты (в мм рт. ст.) в крови матери, плода и околоплодных водах при беременности и в момент рождения ребенка ($M \pm m$)

Обследованные женщины	Околоплодные воды	Кровь	
		матери	плода
Конец беременности	41,29±1,68	25,29±1,2	—
Неосложненные роды	42,0±1,8	24,64±0,84	33,3±0,69
Кесарево сечение	47,29±1,53	29,5±2,18	41,63±2,0
Нефропатия	43,21±1,62	25,08±1,53	34,5±1,48
Перенашивание беременности	49,56±0,39	29,44±2,23	31,88±1,0
Асфиксия новорожденного:			
легкая	45,12±4,48	26,66±1,12	33,83±1,16
тяжелая	88,0±2,58	24,37±2,4	35,37±3,24

обмене кислыми и щелочными продуктами между плодом и амниотической жидкостью.

Таким образом, полученные результаты свидетельствуют о снабжении плода кислородом не только плацентарным путем, но и через околоплодные воды.

Углекислота выводится в организм матери от плода не только через сосуды пуповины в плаценту, но и в околоплодные воды. При этом накопление ее в организме плода практически не происходит. В околоплодных водах величина P_{CO_2} существенно выше, чем в крови матери и плода, и градиент снижения концентрации углекислоты имеет направление воды → плод → мать (табл. 10). Как видно из таблицы, наиболее низки величины P_{CO_2} в околоплодных водах в конце неосложненной беременности. Существенно выше показатели P_{CO_2} при перенашивании беременности и особенно при тяжелой гипоксии плода. Накопление углекислоты в околоплодных водах не сопровождается изменением ее концентрации ни в крови плода, ни в крови матери, а вызвано преобладанием трансамниального ее выведения из организма плода, по-видимому, в связи с затрудненным прохождением ее через пуповину в плаценту. Характерно, что трансамниальный газообмен протекает чрезвычайно быстро (2—3 мин) в связи с высокой липотропностью кислорода и углекислоты [Seeds A. E., 1980].

Следовательно, между организмом матери и плода существует сложная динамичная система газообмена, механизмы которой еще полностью не изучены.

ТРАНСПОРТ ПИТАТЕЛЬНЫХ ВЕЩЕСТВ

В отличие от газообмена транспорт питательных веществ из организма матери к плоду осуществляется в основном через плаценту. Околоплодным водам в питании плода принадлежит незначительная роль. Однако это не касается обмена воды, которая переходит через плаценту и через амниотические оболочки. Ежедневно через плаценту в ответ на растущие требования клеток плода для пополнения экстрацеллюлярного пространства и объема околоплодных вод проходит большое количество воды. В течение беременности она скапливается в матке, и к концу ее количество воды достигает примерно 4 л (2800 мл в организме плода, 400 мл в плаценте и 800 мл в амниотической полости). Ежедневная прибавка воды составляет 30—40 мл [Seeds A. E., 1980]. Вода необходима для метаболизма плода и матки. Основная масса ее проходит через плаценту от матери к плоду, при этом транспорт ее может идти против градиента [Power G. G., Dale P. S., 1981].

В отличие от взрослого организма обмен воды в системе мать—плод совершается особым образом.

Вся вода, получаемая и теряемая плодом, должна пройти через плаценту и амниотические мембраны (исключая промежуточную воду, образованную в процессе метаболизма). Моча формируется почками и экскретируется в амниотическое пространство, а затем вновь падает в виде амниотической жидкости в организм плода. Плод более гидратирован, чем взрослый организм. Вода составляет 80 % его массы (у взрослых 70 %). В связи с этим на 40-й неделе беременности от матери к плоду и обратно переходит более 3500 мл воды в час. J. Sternberg (1961) показал, что из амниотической жидкости к плоду и в обратном направлении транспортируется в час около 150 мл воды, а из амниотической жидкости к матери и обратно — около 250 мл. Механизм транспорта воды точно не установлен. Существует несколько теорий, объясняющих постоянство обмена воды в системе плацента — плод. J. J. Faber (1972) предложил гидростатическую гипотезу об отношении объема циркулирующей крови (ОЦК), сердечного выброса и кровяно-

го давления в сосудах плаценты и плода к транспорту жидкости через плаценту.

Бикарбонатно-осмотическая гипотеза [Longo L. D., Power G. G., 1973] основана на предположении о том, что в результате увеличения интерстициального и кровяного объема, а также ударного объема сердца под влиянием притока воды к плоду усиливается перфузия в тканях плода и плаценты. Из крови плода эффективно удаляются промежуточные продукты обмена, такие, как углекислота, бикарбонат, мочевины и др. Это повышает градиент в направлении плод→мать и предотвращает дальнейшую аккумуляцию воды в организме плода. По этой гипотезе усиливающийся ток крови увеличивает доставку кислорода к плоду и удаление углекислоты из его крови.

Существует и третья теория о микроциркуляторном перераспределении воды, которая учитывает осмотическое и гидростатическое давление. Согласно этой теории, особенно активную роль в метаболизме воды играет транспорт осмотически активных веществ: аминокислот, глюкозы. В то же время большинство инертных электролитов оказывает осмотическое давление, но в противоположном направлении [Faber J. J., Thornburg L., 1981].

При рассмотрении ионограмм крови матери, пуповинной крови и околоплодных вод (см. табл. 2) становится очевидным, что суммарная концентрация электролитов в трех жидкостных средах не может определять движения воды. Так, суммарная концентрация метаболитов в крови матери и плода одинакова, а в околоплодных водах значительно ниже. В то же время осмолярность наивысшая в крови матери и градиент снижения ее идет в направлении мать→плод→воды. По-видимому, это в большей мере обуславливает и движение воды, и транспорт продуктов обмена.

Обмен электролитов совершается различно в зависимости от их свойств и протекает трансплацентарно и через околоплодные воды.

Натрий и калий проходят пассивно через избирательные плазматические мембраны. На их переход влияет также электрический и концентрационный градиент. Возможен и энергетический переход Na^+ против градиента концентрации в соединениях Na-ATФ и K-ATФ (аденозинтрифосфорная кислота). Активный транспорт этих электролитов связан с изолированным их насыще-

нием, который создает мембранный потенциал. Скорость транспорта находится под гормональным воздействием [Leaf A., 1981]. Аналогично совершается транспорт хлоридов [Kovačs L., 1970]. Транспорт других органических и неорганических веществ регулируется более сложными механизмами и, как правило, определяется потребностями плода и резервами организма матери. Кроме того, плацента обладает не только транспортной, но также и депонирующей и выделительной функцией в отношении ряда электролитов. Так, для кальция плацента представляет собой депо, обеспечивающее потребности плода. Содержание этого элемента в плаценте в 100 раз выше, чем в мозговой ткани, и в течение беременности до 7 мес возрастает до 0,8—0,9 %, а затем снижается до 0,5—0,6 %. Механизм транспорта Ca^{2+} точно не установлен. Известно, что он совершается в основном в направлении мать→плод и не путем диффузии.

Фосфор также накапливается в плаценте (депо для плода) и транспортируется в основном вместе с органическими соединениями. В отношении железа плацента выполняет многообразные функции. Помимо депо, она регулирует содержание железа в организме плода. Железо входит в состав различных соединений, в том числе большой группы дыхательных ферментов (цитохромов). Наиболее четкие результаты гистохимического определения железа в плаценте дает реакция Макаллума, которая выявляет его при сроке беременности 5—6 нед в эпителии хориона (синцитио- и цитотрофобласт), в соединительнотканых клетках стромы ворсин хориона, в эндотелии плодовых сосудов. В течение беременности плацента интенсивно накапливает железо, ассимилируя его в основном из гемоглобина разрушающихся эритроцитов матери. Синтез гемоглобина плода начинается также в плаценте. Железо в виде нежных зерен обнаружено в строме ворсин непосредственно под их эпителием, а также в децидуальной оболочке и в эритроцитах плода. Транспорт железа происходит только в одном направлении (от матери к плоду), как правило, против градиента концентрации и является активным процессом. Интенсивность передачи железа плоду нарастает по мере увеличения его массы и гестационного возраста. Так, если в I триместре беременности плод получает железа около 0,5 мг/сут, то перед родами его количество возрастает более чем в 10 раз [Lanzkowsky P., 1978]. Непосредственные механизмы транспорта железа до кон-

ца не изучены. Однако известно, что важную роль в этом процессе играет плацентарный ферритин, который уже с 6—8 нед беременности начинает откладываться в плаценте и является формой транспорта железа к плоду в результате образования комплекса трансферрин—железо. Гемосидерин плаценты также может быть источником снабжения железом плода. В плаценте найдены медь, магний, цинк, марганец, кобальт, необходимые для функции как плаценты, так и плода.

Транспорт белков, углеводов, жиров из крови матери в кровь плода осуществляется в результате сложных процессов ферментативного расщепления и синтеза. Их транспорт в значительной степени связан с молекулярной массой вещества. Легко проникают через плаценту вещества с молекулярной массой до 600, но почти не проходят через нее метаболиты с молекулярной массой свыше 1000. Однако такие активные соединения, как тироксин, вазопрессин, несмотря на высокую молекулярную массу, легко проникают через плацентарный барьер.

Переход химических соединений зависит от степени ионизации их молекул: недиссоциированные и неионизированные вещества переходят через плаценту быстрее, а ионизированные медленнее.

Состояние белкового обмена в системе мать—плод определяется способностью плаценты к транспорту белков и их предшественников от матери к плоду и обратно и возможностью синтеза в плаценте белков, необходимых для развивающегося плода. С синтезом белка тесно связана пластическая функция плаценты.

Состав и свойства белков, состояние белоксинтезирующей системы плаценты в значительной степени определяют особенности развития и функционирования плаценты и влияют на процессы роста и развития плода. Белки плаценты составляют около 75 % ее сухой массы. Примерно $\frac{1}{3}$ общего содержания белков зрелой плаценты приходится на долю растворимых белков. Нерастворимые белки представлены коллагеном и актомиозинподобными белками. Белки плаценты характеризуются высокой скоростью синтеза и метаболизма, что обусловлено значительной концентрацией в ней нуклеиновых кислот.

Синтез белка в хорионе происходит параллельно концентрации РНК. Во все периоды внутриутробного развития РНК обнаруживается в наибольшем количестве в синцитиотрофобласте. В 3—4 мес особенно интенсивная реакция на РНК выявляется в синцитиальных отрост-

ках; в клеточном трофобласте пиронинофильная окраска выражена слабее. РНК обнаруживается также в клеточных элементах стромы ворсин и в эндотелии сосудов хориона, где содержание ее увеличивается на протяжении 9 нед беременности, а начиная с 16-й недели постепенно снижается и остается невысоким до конца беременности. Транспортная РНК плаценты обладает большей, чем РНК печени матери, акцепторной способностью к основной массе аминокислот. Начало беременности характеризуется более высоким содержанием РНК, максимальная интенсивность синтеза которой наблюдается в 10—16 нед.

Большую роль в метаболизме белка имеет белоксинтезирующий аппарат плаценты, структурно-функциональной единицей которого являются рибосомы. Наибольшее количество их в хорионе также содержится в ранние сроки беременности (6—7 нед), причем соотношение свободных и мембраносвязанных рибосом изменяется по мере развития беременности в сторону повышения процента последних [Радзинский В. Е. и соавт., 1982]. Это обусловлено снижением синтеза белка и собственных структурных белков, а также активацией синтеза секреторных белков плаценты [Cacalo M., Wisnewsky L., 1979]. Среди белков в последние 10 лет идентифицирован ряд специфических протеинов плаценты: β_1 -глобулин (ТБГ), β_1 -гликопротеид (SP_1), протеин А (РАРР-А), плацентарный протеин 5 (РР-5), протеин 10 (гликопротеин, РР-10), новый протеин РР-15, антиген α_2 -микроглобулин (П- α_2 -М) и др. [Татаринов Ю. С., Манокевич В. Н., 1970; Vohn H., 1971, и др.]. Все известные специфические протеины и гликопротеины продуцируются в синцитиотрофобласте и секретируются преимущественно в кровяной ток матери. Большинство белков плаценты имеет иммунодепрессивные свойства, а α - и β -гликопротеины участвуют и в транспорте гормонов.

Плацента обладает способностью дезаминировать и переаминировать аминокислоты, синтезировать их из других предшественников и активно транспортировать в кровяное русло плода. Благодаря высокой корреляции всех этих процессов при изменении содержания белка в рационе матери у плода сохраняется достаточный уровень аминокислот в организме.

Состав аминокислот в плаценте изменяется в зависимости от срока беременности. Самый низкий уровень аминокислот наблюдается в 6—8 нед. С развитием бере-

менности (до 24 нед) происходит постепенное увеличение концентрации этих веществ преимущественно за счет нарастания уровня глутаминовой аспарагиновой кислот, которые локализируются в синцитиотрофобласте. Как показали исследования аминокислот, меченных по ^{14}C , наибольшая активность синтеза обнаруживается на III месяце беременности. До 29 нед беременности происходит снижение уровня отдельных аминокислот в крови плода, а затем наблюдается стабилизация их содержания [Погорелова Т. Н., 1975].

В течение беременности меняется соотношение связанных и свободных аминокислот. До 24 нед происходит усиление связывания аминокислот, к концу беременности наблюдается некоторое снижение активности этого процесса. Концентрация связанных аминокислот обусловлена изменением проницаемости клеточных мембран для аминокислот и модификацией свойств белковых молекул, с которыми они комплексируются. Источником связанных аминокислот является не только фонд свободных аминокислот, но и протеолиз белков плаценты. Концентрация свободных аминокислот связана с транспортом их через клеточные мембраны и с активностью ферментов, участвующих в их образовании и метаболизме.

Поглощение плацентой аминокислот матери, а также белка, расщепление их в плаценте и последующий синтез из продуктов протеолиза специфических для эмбриона и плода белков являются основными этапами транспорта этих продуктов обмена. Возможно прохождение через плаценту интактных белковых молекул. При этом плод получает некоторые специфические белки (γ - и α -глобулины, иммуноглобулин G).

Электронно-микроскопические наблюдения позволили проследить отдельные этапы транспорта белков. Установлено, что сначала белки захватываются везикулами, расположенными на поверхности трофобласта. Затем путем пиноцитоза они поступают внутрь цитоплазмы клеток, где или переходят в мультивезикулярные структуры, или на противоположную поверхность клеток. В течение 10—20 мин часть белков обнаруживается на базальной мембране клеток и через эндотелий сосудов поступает в кровь плода [Ганич М. М., 1974]. Обменные процессы совершаются в области микроворсинчатой части плаценты и по своему механизму близки к пристеночному (мембранному) пищеварению кишечника. Белки крови матери могут поступать в паренхиму плаценты,

минуя фазу пристеночного пищеварения, в связи с наличием в зрелой плаценте участков истончения и отсутствия синцития. Трансплацентарный переход белков к плоду является процессом избирательным и относительно не зависящим от их молекулярной массы.

В транспорте аминокислот, в частности глутаминовой нельзя исключить значение высокого материнско-плодового концентрационного градиента и быстрого всасывания и утилизации их в тканях плаценты, поскольку функция плаценты тесно связана с ее очень активным метаболизмом. Об этом свидетельствует и наличие SH-групп, которые на II месяце беременности выявляются в эпителии хориона, цитоплазме многоядерных симпластов и в хоральной пластине.

Липиды в плаценте находятся преимущественно в цитоплазме синцития ворсин хориона, которые являются основным местом синтеза этих веществ. В небольшом количестве капли липидов обнаружены в децидуальных клетках и клетках соединительнотканной стромы, а также в стенках сосудов.

По данным К. А. Курышевой и соавт. (1983), содержание липидов в плаценте ($6,96 \pm 0,1$ г на 100 г ткани) выше, чем в сыворотке крови матери ($5,95 \pm 0,07$ г/л) и новорожденного ($4,05 \pm 0,04$ г/л).

По наблюдениям Е. М. Entschew (1968), $\frac{1}{3}$ липидов плаценты составляют стероиды, $\frac{2}{3}$ — фосфолипиды и небольшое количество — нейтральные жиры. Автор считает, что липиды не переходят к плоду из крови матери, а синтезируются плацентой из материнских предшественников.

Фосфолипиды принимают участие в биосинтезе белка, АТФ, ДНК, в транспорте электролитов и аминокислот, в регуляции ферментативной активности плаценты. Фосфолипиды обеспечивают проницаемость мембран клеток плаценты для различных веществ. Из фракций фосфолипидов в плаценте больше всего лецитина (39 %) и фосфатидилэтаноламина (24,1 %). Именно эти фракции обеспечивают высокую активность мембраны клеток плаценты. Кардиолипин (структурный компонент митохондрий) играет важную роль в процессе окислительного фосфорилирования и является активным переносчиком K^+ . Сфингомиелин по количественному содержанию находится среди липидов на третьем месте (17,6 %). Большое биологическое значение имеют лизофосфатиды плаценты (11,1 %).

В плаценте в достаточном количестве определяется холестерин ($1,53 \pm 0,04$ ммоль/л, или 23,1 % общих липидов), при участии которого происходит синтез стероидных гормонов [Telegdy G. et al., 1970]. Свободные жирные кислоты, составляющие среди общих липидов 17,2 %, выполняют энергетическую и пластическую функции.

Транспорт липидов (фосфолипиды, нейтральные жиры и др.) к плоду происходит после ферментативного их расщепления. Плацента является барьером между организмами матери и плода, препятствующим смещению липидов, и в то же время органом, обеспечивающим плод липидами, которые синтезируются в его организме из продуктов жирового обмена.

Плаценте принадлежит ведущая роль в снабжении плода продуктами углеводного обмена. Однако в транспорте их к плоду и от него в материнский кровоток определенное значение имеют и околоплодные воды. С развитием беременности гликогенообразовательная функция плаценты меняется. Так, до IV месяца, когда печень плода функционирует недостаточно активно, ее роль в углеводном обмене полностью выполняет плацента. В плаценте происходит накопление гликогена, количество которого с ростом плода уменьшается. В ранние сроки развития гликоген найден в значительном количестве в цитоплазме клеток Лангханса и в небольшом количестве в строме ворсин. К 12 нед беременности содержание гликогена в строме ворсин увеличивается, а в цитотрофобласте начиная с IV месяца быстро уменьшается, что связывают с трансформацией клеток Лангханса в синцитиотрофобласт. Именно в этот период Н. И. Цирельниковым (1975) найдено большое количество гликогена в синцитиотрофобласте. Однако большинство авторов отрицают присутствие гликогена в синцитиотрофобласте, но обнаруживают в нем гликопротеины. При доношенной беременности гликоген в плаценте располагается неравномерно: его очень много в децидуальной ткани, клетках Лангханса, строме ворсин, стенках кровеносных сосудов и в эпителии капилляров.

При экстремальных состояниях плода гликоген расходуется прежде всего из органов и тканей матери, в том числе из миометрия, а также из плаценты [Федорова М. В. и др., 1980].

Интенсивность процессов гликолиза находится в непосредственной связи с концентрацией глюкозы в крови матери и плода, при этом содержание глюкозы в крови

плода регулируется чресплацентарным транспортом. Околоплодные воды хотя и содержат глюкозу, существенной роли в питании плода не имеют. Глюкоза транспортируется через плаценту путем не простой, а избирательной диффузии, и уровень ее в крови плода может быть выше материнского, что не исключает возможность использования организмом плода собственных источников образования глюкозы (гликоген печени).

Глюкоза является важнейшей формой транспорта CO_2 и при неосложненной беременности почти беспрепятственно проникает через плаценту, гарантируя гомеостаз плода. Сопоставление уровня гликемии в пуповинной крови с параметрами КЩС показало, что при уровне глюкозы ниже 3,3 ммоль/л в крови плода отмечается избыток кислых продуктов обмена. Концентрация глюкозы свыше 6,6 ммоль/л сопровождается, помимо патологического ацидоза, высоким напряжением в крови CO_2 , что связано с нарушением трансплацентарного транспорта глюкозы или углекислоты. Факторы, приводящие к гипоксии плода, уменьшают и транспорт глюкозы к плоду.

Глюкоза проходит через плаценту значительно быстрее, чем предполагали ранее. Это обусловлено существованием трансплацентарной системы носителей -- медиаторов, обладающих высокой специфичностью к глюкозе и фруктозе [Schneider H. et al., 1981]. L-формы глюкозы переносятся в 3 раза скорее, чем ее Z-изомер, и являются основным питательным веществом для плода. Глюкоза также является существенным трофическим субстратом для самой плаценты. Более половины глюкозы, поступающей из материнской крови, используется самой плацентой. Наличие глюкозы в околоплодных водах в основном связано с экскрецией ее с мочой плода. Однако нельзя исключить и возможность перехода глюкозы в амниотическую полость из организма матери.

Концентрация глюкозы в конце неосложненной беременности и родов варьирует в широких пределах. В связи с этим нельзя исключить роль околоплодных вод в снабжении плода глюкозой.

Другие закономерности установлены в отношении транспорта лактата и пирувата. Изучение концентрации лактата в крови матери и плода показало, что плод больше продуцирует лактат, чем потребляет его [Schneider H. et al., 1981]. Плацента также продуцирует большое количество лактата, даже в условиях хорошей окси-

генации. Большая часть лактата возвращается в материнский кровоток и не служит источником питания для плода, а часть задерживается в организме плода. L-лактат переносится через плаценту более эффективно, хотя и медленнее, чем глюкоза. В родах концентрация лактата в крови матери возрастает в 3 раза, а в крови плода всего в 2 раза, что увеличивает возможность транспорта этого вещества к плоду.

Для молочной кислоты характерен как трансплацентарный, так и параплацентарный путь обмена [Федорова М. В. и др., 1980]. Об этом свидетельствует практически одинаковая концентрация этого метаболита в крови матери ($1,5 \pm 0,1$ мкмоль/л), в крови пуповины ($1,7 \pm 0,2$ мкмоль/л) и в околоплодных водах ($1,7 \pm 0,2$ мкмоль/л). Участие пировиноградной кислоты как промежуточного метаболита во многих видах обмена веществ наводит на мысль о существовании более сложного транспорта, который протекает в основном чресплацентарно и в направлении мать → плод.

Большую роль в физиологическом развитии беременности играют витамины. Плацента способна накапливать их и регулирует поступление этих веществ в организм плода. Этот процесс находится в зависимости от содержания их в организме матери. Витамины участвуют в активации биологических процессов, происходящих в хорионе. Витамин А и каротин депонируются плацентой в значительном количестве. К плоду переходит каротин, который в печени плода превращается в витамин А. В плаценте также возможен процесс превращения витамина А в каротин.

Витамины группы В накапливаются в плаценте и транспортируются к плоду в несвязанном виде, чаще всего в соединениях с фосфорной кислотой. Так, витамин В₁ депонируется в плаценте в виде кокарбоксылазы (в соединении с фосфорной кислотой — тиаминдифосфат). Условием для попадания витамина В₁ в кровь плода является разложение кокарбоксылазы. Витамин В₂ (рибофлавин) накапливается в плаценте в несвязанном виде или в форме флавинадениндинуклеотида (ФАД) или флавнимононуклеотида (ФМН). После перехода к плоду он в печени плода трансформируется в сложные активные соединения. Никотиновая кислота (витамин РР или В₃) также содержится в синцитиотрофобласте ворсин хориона в виде никотинамидадениннуклеотида (НАД) и НАД-фосфата (НАДФ). Содержание в плаценте

те витаминов В₆ (пиридоксин) и В₉ (фолиевая кислота) подвержено сезонным колебаниям.

Витамин С присутствует в плаценте постоянно и обнаруживается в больших количествах (от 73,7 до 2126 мкмоль/л; в крови матери около 56,7 мкмоль/л). В I триместре беременности витамин С находится в большом количестве в строме ворсин, а также в клетках Лангханса и децидуальной ткани. В дальнейшем содержание его уменьшается в децидуальной ткани и синцитии, но уменьшается в строме ворсин и клетках Лангханса. В организме плода витамин С накапливается в тканях печени и надпочечников. Широко представлен в плаценте биотин (витамин Н), который в качестве кофермента участвует в процессах карбоксилирования и синтеза жирных кислот и стероидов. Содержание витамина D в плаценте и транспорт его к плоду целиком зависят от уровня этого витамина в организме матери. Витамин D регулирует обмен и транспорт Са²⁺ в системе мать — плод. Витамин Е (токоферол) является необходимым фактором для правильного развития беременности и функции нервной и мышечной систем. Он содержится в плаценте, но не проходит через плаценту к плоду. Для синтетических препаратов витамина Е плацента проницаема. Витамин К в натуральном виде также не проникает через плаценту, тогда как синтетический его заменитель проникает к плоду.

Ферменты плаценты активно участвуют в транспорте питательных веществ к плоду и продуктов обмена, поступающих от плода. Помимо этого, активность ферментов обусловлена высоким уровнем метаболизма в самой плаценте. Все ферменты плаценты локализируются в основном внутриклеточно.

Широко представлена в плаценте группа ферментов белкового обмена. Протеазы плаценты оказывают действие, сходное с ферментами желудочно-кишечного тракта — эрепсином и трипсином. Дезаминазы — ферменты аминного обмена — отщепляют группу NH₂ от аминокислот и аминных соединений.

Аргиназа, расщепляющая аргинин до мочевины и орнитина, имеет значение для роста зародыша и синтеза мочевины в плаценте. Моно- и диаминоксидазы являются катализатором многочисленных симпатических аминов. Среди них выделяются гистаминаза и глутаминаза, расщепляющие гистамин и глутаминовую кислоту. Определенную роль в развитии беременности, особенно в ран-

ние сроки, в период имплантации плодного яйца, играют катепсины, протеолитические лизосомальные ферменты, катализирующие гидролиз пептидной связи в пептидах и белках, группы протелаз. Активность этих ферментов прогрессивно снижается в процессе развития беременности, особенно при перенашивании.

Активность углеводного обмена определяется по наличию ферментов, расщепляющих углеводы. К ним относятся диастаза, инвертаза, лактаза, карбоксилаза, кокарбоксилаза, глюкозо-6-фосфатаза, β -глюкуронидаза, гиалуронидаза и другие. Активность их в плаценте в 4—8 раз выше, чем в печени матери, и увеличивается по мере развития беременности и роста потребностей плода.

Особое значение в транспорте питательных веществ и газов крови имеют ферменты, участвующие в липидном обмене (липазы, моно- и трибутиразы, эстеразы, холинэстераза и другие).

В плаценте широко представлена группа дыхательных ферментов, осуществляющая процессы тканевого дыхания как в ней самой, так и газообмен между организмом матери и плода. К ним относятся оксилазы (моноаминоксидаза, система цитохромксидаз, ДОПА-оксидаза), каталаза, НАД и НАДФ-диафоразы, большая группа дегидрогеназ (ДГ). Универсальный источник энергии — АТФ — синтезируется митохондриями, показателем функционального состояния которых служит сукцинатдегидрогеназа. СДГ (фермент цикла Кребса) играет важную роль в процессе переноса водорода при отщеплении его от углеводов при их аэробном окислении. Активность этого фермента в хориальном эпителии отмечена уже в ранние сроки беременности. К 12 нед беременности активность фермента усиливается и сохраняется до конца беременности.

Распад углеводов, являющихся одним из основных источников энергии, осуществляется, помимо цикла Кребса, путем гликолиза и пентозофосфатного шунта. Центральное место в процессе гликолиза занимает лактат-ДГ, катализирующая взаимопревращения пировиноградной и молочной кислот. Маркером пентозофосфатного шунта служит глюкозо-6-фосфатдегидрогеназа. Высокая активность обоих ферментов в эпителии хориона, особенно в синцитиотрофобласте, выявляется на 5—12-й неделе беременности. Активность глюкозо-6-фосфатдегидрогеназы возрастает в течение беременности.

Помимо сукцинат-, лактат- и глюкозо-6-фосфатдегид-

рогеназ, к числу окислительно-восстановительных ферментов относятся моноаминоксидаза и 17-ОН-стероиддегидрогеназа. Моноаминоксидаза участвует в обмене моноаминов. Она выявляется при физиологической беременности в мембранах, окружающих синцитий, в меньшей степени — в стенках кровеносных сосудов. 17-β-ОН-стероиддегидрогеназа инактивирует эстрадиол путем его окисления и превращения в менее активные формы. Она выявляется в основном в синцитиотрофобласте.

Неспецифическим показателем белкового синтеза служат НАД- и НАДФ-диафоразы. НАД-диафораза участвует в восстановлении цитохрома С. Наибольшая активность этих ферментов установлена в эпителии ворсин хориона, особенно в синцитии. В конце II месяца беременности активность этих ферментов несколько увеличивается. К концу беременности снижается активность НАДФ-диафоразы и НАД-диафоразы.

Относительно значения гидролитического фермента кислой фосфатазы существуют различные мнения. Одни авторы считают, что она служит показателем состояния лизосом в плаценте. Другие отрицают это предположение. Активность фермента установлена в ядрах синцития и в стромах мелких ворсин. К концу беременности содержание кислой фосфатазы снижается.

Лейцинаминопептидаза найдена в начале беременности в цитоплазме синцитиотрофобласта. Позднее она обнаруживается в соединительнотканых клетках стромы ворсин хориона и в стенке крупных кровеносных сосудов.

Неспецифические эстеразы выявляются со II месяца беременности в хориальном эпителии, преимущественно в синцитии и синцитиальных отростках. В конце I триместра наблюдается увеличение активности неспецифических эстераз.

Важное участие в клеточном обмене трофобласта принимает щелочная фосфатаза (ЩФ) и, в частности, термостабильный ее изофермент (ТЩФ), специфичный для плаценты. ЩФ является нуклеотидазой, фосфорилирующим ферментом, действие которого заключается в отщеплении неорганического фосфата от органических соединений, обуславливающего дальнейшие их превращения, всасывание и экскрецию. ЩФ, являясь гидролитическим ферментом, способна катализировать перенос фосфата с одних соединений на другие и тесно связана с энергетическими процессами в плаценте. Она локализу-

ется в апикальной части синцитиотрофобласта и участвует в процессах транспорта через клеточные мембраны. Распределение ЩФ меняется в течение беременности. В ранние сроки темно-коричневые зерна, отражающие активность щелочной фосфатазы, обнаруживают в цитоплазме синцития тех ворсин, которые достигают базальной оболочки. В цитотрофобласте активность фермента выражена слабее. К концу беременности (позже 34 нед) активность ЩФ возрастает (с 3—4 до 20 ед.), особенно в синцитии и синцитиальных узелках [Крыленко Л. В., 1973]. Активность щелочной фосфатазы более высока в ворсинах, расположенных по периферии долек. В плацентах, полученных при своевременных родах, соотношение щелочной и кислой фосфатаз составляет 5:1. При биохимическом исследовании активность термостабильной ЩФ (фермента, специфического для ткани плаценты) в 28—32 нед составляет $2,7 \pm 0,3$ ВЕ (единицы Болауского) и в родах достигает максимума — $4,6 \pm 0,28$ ВЕ. Другим специфическим ферментом, характеризующим состояние трофобласта, является окситоциназа. Активность ее в сыворотке крови определяется с 16—23 нед ($0,075 \pm 0,005$ ед.), в 24—27 нед увеличивается вдвое и возрастает, достигая максимума в 37—41 нед ($0,34 \pm 0,01$ ед.). в родах активность окситоциназы падает [Голумб С. Б., 1978].

На метаболизм плаценты и транспорт питательных веществ оказывают большое влияние биологически активные вещества и ферменты, разрушающие их (системы гистамин—гистаминназа, ацетилхолин—ацетилхолинэстераза и др.), а также факторы свертывания крови и фибринолиза. Биологическая роль последних изучена недостаточно.

ГОРМОНАЛЬНАЯ ФУНКЦИЯ ПЛАЦЕНТЫ

Во взаимоотношениях между организмами матери и плода плацента выполняет роль железы внутренней секреции. В ней происходят процессы синтеза, секретиции и превращения ряда гормонов белковой и стероидной структуры. Уже в предимплантационный период на стадии бластоцисты зародышевые клетки секретируют прогестерон, эстрадиол и хорионический гонадотропин, имеющие большое значение для вынашивания плодного яйца [Borland B. M. et al., 1977]. В процессе органогенеза гормональная активность плаценты возрастает. Затем

большие количества гормонов секретируются плацентой в течение всей беременности. Существует тесная взаимосвязь между организмом матери, плода и плацентой в продукции гормонов. Одни из них секретируются самой плацентой и транспортируются в кровь матери и (или) плода. Другие являются производными предшественников, попадающих в плаценту из организма матери и плода. Прямая зависимость синтеза эстрогенов в плаценте от андрогенных предшественников, продуцируемых в организме плода, позволила E. Diczfalussy (1962) сформулировать понятие о фетоплацентарной системе. Через плаценту могут транспортироваться и неизмененные гормоны. Местом продукции плацентарных гормонов являются синцитио- и цитотрофобласт, а также децидуальная ткань.

Из числа гормонов белковой природы в плаценте обнаружены тиреотропин, АКТГ, меланостимулирующий гормон, релаксин, лютеинизирующий рилизинг-гормон, соматостатин. Плацента синтезирует хорионический гонадотропин, плацентарный лактоген и пролактин, а также иммунореактивный β -эндорфин, α -меланоцитостимулирующий гормон и пропiomелакортин (предшественник АКТГ). Из гормонов стероидной природы синтезируются гестагены и эстрогены.

Физиологическая роль ряда гормонов плаценты еще не изучена полностью, однако уровень их значительно выше в тканях трофобласта, чем в децидуальной ткани [Demiga R. et al., 1982]. Относительно соматостатина плаценты известно, что он идентичен таковым других тканей и сходен с ним по структуре. Соматостатин поступает к плоду и в организм матери и регулирует секрецию плацентарного лактогена, оказывая локальное воздействие на трофобласт [Lee J.-N., Chard T., 1982].

Большое значение в развитии беременности и нормальных взаимоотношений в системе мать — плод имеет плацентарный лактоген (ПЛ). Он обладает активностью пролактина и иммунологическими свойствами гормона роста, оказывает лактогенный и лютеотропный эффект, поддерживая стероидогенез в желтом теле яичника в I триместре беременности. Основная биологическая роль ПЛ заключается в регуляции углеводного и липидного обменов, усилении синтеза белка в организме плода, от чего в определенной мере зависит масса плода. Влияние на процессы метаболизма плода и организма матери связано также с усилением задержки азота, воз-

Таблица 11

Содержание ПЛ в сыворотке крови матери при неосложненном течении беременности ($M \pm m$)

Срок беременности, нед	Концентрация ПЛ, мкг/мл	Срок беременности, нед	Концентрация ПЛ, мкг/мл
5—6	0,045±0,005	23—24	4,034±0,436
7—8	0,138±0,017	25—26	4,878±0,527
9—10	0,271±0,029	27—28	5,560±0,601
11—12	0,468±0,05	29—30	5,802±0,628
13—14	1,095±0,118	31—32	6,045±0,654
15—16	1,722±0,181	33—34	7,670±0,830
17—18	1,918±0,207	35—36	9,236±1,0
19—20	2,114±0,228	37—38	8,20±0,887
21—22	3,190±0,345	39—40	7,80±0,60

растанием содержания жирных кислот, увеличением толерантности к гипогликемическому действию инсулина [Kyank H., Dässler C. G., 1977].

ПЛ синтезируется клетками трофобласта. Его структура представлена одной полипептидной цепью; по структуре он близок к гормону роста. Молекулярная масса его 21 000—23 000. ПЛ поступает в организм матери, где быстро метаболизируется. Период его полураспада короткий: при низкой концентрации гормона он колеблется в пределах от 11 до 13 мин, при высокой — от 25 до 30 мин [Kasai K. et al., 1982]. Чрезвычайно короткий период полужизни (20 мин), отсутствие суточной ритмики секреции и наличие единственного источника его синтеза (плацента) позволяют использовать ПЛ для диагностики функционального состояния этого органа. ПЛ выявляется в крови матери уже с 5—6-й недели беременности (табл. 11).

Концентрация ПЛ возрастает в 10 раз к 12 нед беременности, т. е. к моменту формирования плаценты. В период от 12 до 16 нед беременности вновь наблюдается значительный подъем уровня ПЛ в сыворотке крови матери: концентрация его становится в 38 раз выше по сравнению с началом беременности. Это свидетельствует о продолжающемся развитии плаценты. В дальнейшем концентрация ПЛ продолжает увеличиваться, достигая максимума в 35—36 нед. К моменту родов наступает умеренное снижение уровня ПЛ, отражающее начало регрессивных изменений в плаценте.

ПЛ практически не проникает к плоду. В околоплодных водах уровень ПЛ в 8—10 раз ниже, чем в крови матери [Nielsen P. V., Schioler V., 1981]. Отмечена прямая зависимость между уровнем ПЛ в крови матери и амниотической жидкости, между содержанием гормона в крови и массой плода и плаценты. Это послужило основанием для оценки состояния плаценты и плода по уровню ПЛ в крови и в околоплодных водах.

Для развития беременности важен и чисто плацентарный гормон — хорионический гонадотропин (ХГ), являющийся продуктом синцитиотрофобласта. ХГ относится к гликопротеидам, имеет молекулярную массу 36 000—40 000, по строению и биологическому действию сходен с лютеинизирующим гормоном (ЛГ). Он состоит из двух субъединиц (α - и β -ХГ) — мономеров, образующихся при диссоциации ХГ. Биосинтез каждой из них зависит от индивидуального гена и осуществляется на полирибосомах синцитиотрофобласта. α - и β -субъединицы различаются по углеводному и аминокислотному составу и биологическому значению. Наряду с ХГ наиболее точно функцию плаценты отражает β -ХГ [Sandvei R. et al., 1981; Seppälä M. et al., 1981]. В ранние сроки ХГ стимулирует стероидогенез в желтом теле яичника. Во второй половине беременности ХГ стимулирует синтез эстрогенов в плаценте, участвуя в ароматизации андрогенов. Существует мнение, что ХГ усиливает стероидогенез в коре надпочечников плода, а также тормозит сократительную активность миометрия. ХГ может участвовать в механизмах дифференцировки пола плода [Dörner G., 1970].

В конце беременности и при некоторых ее осложнениях в крови обнаруживаются особые формы субъединиц ХГ — так называемые свободные субъединицы α -ХГ и β -ХГ [Benveniste R., Scommegna A., 1981]. Они являются предшественниками зрелых форм молекулы ХГ, и их появление связывают со старением плаценты, эндокринопатиями и трофобластическими опухолями.

ХГ, как и ПЛ, транспортируется преимущественно в кровь матери. В крови плода его уровень в 10—20 раз ниже, чем в крови беременной.

В крови беременных женщин ХГ находят сразу после имплантации плодного яйца. С прогрессированием беременности уровень его в крови повышается, удваиваясь в каждые 1,7—2,2 дня в течение 30 дней. К 8—10-й неделе отмечается максимальная концентрация его в крови, ко-

торая варьирует в пределах 60—100 МЕ/мл. Во II триместре содержание ХГ в крови постоянно находится на невысоком уровне (10 МЕ/мл), в III триместре несколько возрастает. Выделение ХГ с мочой начинается со 2-й недели беременности и достигает наивысшего уровня в 10—12 нед. Далее происходит постепенное снижение количества ХГ в моче. Динамика концентрации его в моче коррелирует с таковой в крови. При 5-недельной беременности ХГ выделяется с мочой в количестве около 1500—2500 МЕ/л, в 7—8 нед — 5000—15 000 МЕ/л, в 10—11 нед — 80 000—100 000 МЕ/л, а в 12—13 нед — 20 000 МЕ/л. В последующие сроки уровень ХГ в моче находится в пределах 10 000—20 000 МЕ/л.

Присутствие β -ХГ в плазме крови выявляется с 1-й недели беременности. Содержание его быстро увеличивается в период до 6 нед и в 7—9 нед держится на постоянном уровне. Максимум концентрации β -ХГ наблюдается в 11 нед, т. е. несколько позже, чем ХГ, и снижается к 16 нед [Harrison R. F. et al., 1980].

В последние годы установлено, что ткань хориона и децидуальная оболочка продуцируют пролактин [Richards S. R. et al., 1982]. Об этом свидетельствует высокое (в 10—100 раз большее, чем в крови) содержание этого гормона в околоплодных водах. Существует и другое мнение о продукции и транспорте пролактина в плаценте. Исследования с использованием меченой флюоресцирующей высокоспецифичной антисыворотки [Kasai K. et al., 1982] показали, что пролактин локализуется главным образом в межклеточном пространстве компактного слоя децидуальной ткани и в синцитии трофобласта. В цитоплазме децидуальных клеток и цитотрофобласте флюоресценция отсутствует. На основании этого было высказано предположение, что пролактин синтезируется в синцитиотрофобласте, а затем переходит в межворсинчатое пространство, из которого с током крови переносится в децидуальную ткань.

Во время беременности, помимо плаценты, пролактин синтезируется гипофизом матери и плода, поэтому в крови матери циркулирует одновременно пролактин и плацентарного, и гипофизарного происхождения.

Физиологическая роль пролактина определяется его структурным сходством с ПЛ. Он играет определенную роль в продукции легочного сурфактанта и фетоплацентарной осморегуляции [Tyson J. E., 1980]. Последнее обусловлено наличием биологической и иммунологичес-

кой активности пролактина, связанной с регуляцией осмотических процессов в стенке амниона [Tomita K. et al., 1982]. Содержание пролактина в сыворотке крови матери прогрессивно возрастает в процессе беременности, особенно в 18—20 нед и перед родами. Иная тенденция имеет место в околоплодных водах, где в I триместре концентрация гормона равняется 10 000 нг/мл, а в конце III триместра — 1000 нг/мл. В 6 нед уровень его в крови составляет 13,58 нг/мл, в 10 нед — $24,8 \pm 2,4$ нг/мл, в 15 нед — 52,46 нг/мл и перед родами — $207 \pm 46,8$ нг/мл [Riss P. et al., 1980; Skaiba P., Rozmus M., 1981].

Относительно других гормонов белковой природы, выделенных из плаценты, мнения ученых расходятся.

Вопросы биосинтеза стероидных гормонов и участия в нем плаценты наиболее изучены.

Из стероидных гормонов плацентарное происхождение имеет прогестерон. Биологическая роль его в развитии беременности велика. Он участвует в имплантации плодного яйца, подавляет сокращения матки и поддерживает тонус истмико-цервикального отдела, стимулирует рост матки при беременности и участвует в стероидогенезе. Прогестерон обладает способностью накапливаться во многих тканях, создавая тем самым своеобразное гормональное депо, что имеет большое значение в поддержании концентрации его в крови на необходимом уровне. По данным Р. К. Süteri и соавт. (1977), он оказывает иммунодепрессивное действие, что также очень важно для развития плодного яйца (подавление реакции отторжения).

Из холестерина, содержащегося в крови матери, в плаценте образуются прегненолон и прогестерон. Последний поступает в основном в кровь матери, и лишь $\frac{1}{4}$ — $\frac{1}{5}$ часть его попадает к плоду. В организме матери (в основном в печени) он быстро подвергается метаболическим превращениям и около 10—20 % его выделяется с мочой в виде прегнандиола. В надпочечниках и печени плода прогестерон превращается в нейтральные стероиды (главным образом в дегидроэпиандростерон — ДЭА и его производные), которые с кровью плода поступают в плаценту и через андростендион и тестостерон трансформируются в эстрогены. Прогестерон синтезируется в синцитиотрофобласте уже в ранние сроки беременности, однако ведущая роль плаценты в продукции этого гормона выявляется в 5—6 нед. До этого срока основное количество гормона вырабатывается желтым телом бе-

Таблица 12

Содержание прогестерона в сыворотке крови матери при неосложненной беременности ($M \pm m$)

Срок беременности, нед	Концентрация прогестерона, нг/мл	Срок беременности, нед	Концентрация прогестерона, нг/мл
5—6	$5,84 \pm 0,63$	23—24	$24,89 \pm 2,69$
7—8	$10,37 \pm 1,12$	25—26	$26,38 \pm 2,85$
9—10	$11,92 \pm 1,29$	27—28	$28,78 \pm 3,11$
11—12	$13,46 \pm 1,45$	29—30	$31,88 \pm 3,45$
13—14	$14,08 \pm 1,52$	31—32	$39,97 \pm 2,46$
15—16	$14,7 \pm 1,59$	33—34	$35,36 \pm 2,1$
17—18	$18,64 \pm 2,02$	35—36	$35,75 \pm 3,86$
19—20	$22,58 \pm 2,44$	37—38	$69,05 \pm 7,47$
21—22	$23,39 \pm 2,53$	39—40	$85,95 \pm 9,3$

ременности, и в 5—6 нед концентрация прогестерона в сыворотке крови беременных уже значительно превышает такую у небеременных женщин во вторую фазу менструального цикла (табл. 12). К 7—8-й неделе беременности концентрация прогестерона возрастает вдвое и продолжает постепенно повышаться к 37—38 нед и перед родами.

Продукция гормона в I триместре беременности составляет 25—50 мг/сут, во II триместре — уже 75—255 мг/сут и в конце — 180—565 мг/сут, причем ХГ не оказывает регулирующего действия на синтез прогестерона в плаценте.

С развитием беременности возрастает экскреция pregnандиола с мочой. Однако корреляция между концентрацией прогестерона в крови и pregnандиола в моче отсутствует [Баграмян Э. Р. и др., 1976].

К стероидным гормонам плаценты относятся эстрогены (эстрадиол, эстрон и эстриол). Они различаются по своему строению и биологической активности. Эстрогены воздействуют на обменные процессы и рост матки, вызывая гиперплазию и гипертрофию эндометрия и миометрия, принимают активное участие в развитии родового акта. Непосредственное влияние эстрогенов на плод изучено недостаточно. Полагают, что плод связывает эстрогены и они способствуют его росту [Гармашева Н. Л., Константинова Н. Н., 1978].

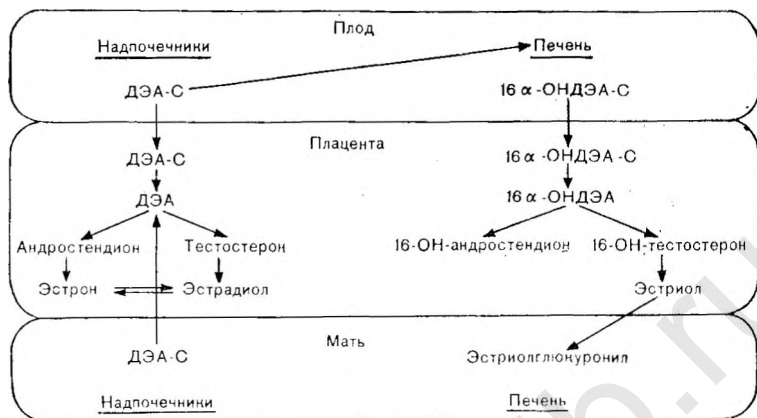
Местом выработки эстрогенов является синцитиотрофобласт. Продукция их находится в прямой зависимости

от состояния маточно-плацентарного кровообращения и наличия предшественников, вырабатываемых в организме матери и плода. Эстрогены по праву относятся к гормонам фетоплацентарного комплекса. В начале беременности, когда масса трофобласта невелика и продукция стероидов в нем недостаточна, основное количество эстрогенов вырабатывается в надпочечниках матери и желтом теле яичника. В 12—15 нед продукция эстрогенов резко возрастает, а среди фракций начинает превалировать эстриол. Позже 20 нед беременности образование эстрогенов осуществляется преимущественно в плаценте при активном участии плода. Прослеживается зависимость секреции эстрогенов у беременных от функции гипоталамо-гипофизарно-надпочечниковой системы матери и плода [Bresckwoldt M., Resck G., 1983].

Синтез эстрогенов изучен достаточно подробно. Он осуществляется в плаценте из С-19-андрогенных стероидов (Δ^4 -андростендиола, дегидроэпиандростерона, 16 α -ОН-дегидроэпиандростерона, тестостерона и др.) под влиянием ароматизирующих ферментных систем, содержащихся в микросомах синцитиотрофобласта.

Определенная роль в ароматизации андрогенов в плаценте принадлежит ХГ, в то время как АКТГ плода является регулятором продукции собственных андрогенов. Большинство андрогенных предшественников эстрогенов продуцируется в коре надпочечников плода и в значительных количествах в надпочечниках матери из прегненолона (в основном плацентарного происхождения и частично синтеризованного в надпочечниках плода). В надпочечниках плода и матери 17-оксипрегненолона сульфат превращается в дегидроэпиандростерона сульфат (ДЭА-С). Некоторое количество ДЭА-С поступает в плаценту, а большая часть его — в печень и другие ткани плода, где превращается в 16 α -оксидегидроэпиандростерона сульфат (16 α -ОНДЭА-С), который также поступает в плаценту (схема 1). В плаценте имеется активная система сульфатаз, под влиянием которой эти сульфосоединения с большой скоростью гидролизуются до свободных соединений — ДЭА и 16 α -ОНДЭА. Они являются непосредственными предшественниками в плаценте эстрона и эстрадиола (ДЭА) и эстриола (16 α -ОНДЭА).

В плаценте свободный ДЭА превращается в андростендион и тестостерон, основное количество которых превращается соответственно в эстрон и эстрадиол. Следует отметить, что участие матери и плода в общей сек-



реции ДЭА приблизительно одинаково, в связи с чем продукция этих гормонов зависит от функции надпочечников как плода, так и матери. Плацента не содержит 16-гидролазы и не способна к 16-гидроксилированию, поэтому в ней не происходит дальнейшей трансформации эстрона и эстрадиола, которые попадают в кровь матери и плода.

Основной предшественник эстриола (см. схему 1) — 16-ОНДЭА-С, который вырабатывается в тканях плода (4 части) и в меньшей мере в надпочечниках матери (1 часть). Попадая в плаценту, это соединение подвергается гидролизу и превращается в 16-ОН-андростендион и 16-ОН-тестостерон. Последние соединения в свою очередь переходят в 16-ОН-эстрон и в 16,ОН-эстрадиол, т. е. эстриол, который из плаценты поступает в кровь матери и плода. Поскольку секреция эстриола зависит в основном от андрогенных предшественников, продуцируемых в надпочечниках плода, уровень этого гормона в организме беременной отражает состояние не только плаценты, но и плода. Однако снижение сульфатазной активности плаценты тормозит синтез эстрогенов.

Метаболизм эстрогенных гормонов в организме матери и плода заключается в основном в конъюгации их с остатками глюкуроновой и серной кислот и образовании глюкуронидов и сульфатов, причем метаболизм их у плода происходит в основном с образованием сульфатов. В метаболизме гормонов, помимо печени, участвуют

слизистая оболочка кишечника и почки. Таким образом, в крови матери и плода содержатся неконъюгированные формы эстрогенов, количество которых не зависит от состояния печени, кишечника и функции почек и отражает функцию плаценты и фетоплацентарной системы. Почки экскретируют только конъюгированные формы гормона. На их содержание в моче матери и плода, а следовательно, и в околоплодных водах оказывает влияние состояние печени, почек и слизистой оболочки кишечника обоих организмов. Кроме того, поскольку процесс дисульфирования ДЭА-С в плаценте происходит с большой скоростью, которая зависит от величины и метаболической активности плаценты, величина клиренса ДЭА-С может отражать также функцию плаценты.

Переход стероидных гормонов через плацентарную мембрану имеет особенности. Гидрофобные и жирорастворимые стероиды проникают через липопротеиновые поля, а гидрофильные стероиды — через водосодержащие поры. Кроме того, отмечается распределение отдельных фракций эстрогенов между организмами матери и плода, которое сходно с таковым для ХГ и ПЛ. Так, уровень эстрадиола в материнской крови почти в $2\frac{1}{2}$ раза превышает концентрацию этого гормона в крови пуповины.

В первые недели беременности экскреция эстрогенов с мочой и содержание их в крови находятся на уровне, соответствующем активной фазе желтого тела у небеременных. С 12—15 нед продукция и содержание эстрогенов в моче возрастают в 5—10 раз и среди фракций начинает превалировать эстриол.

В конце беременности количество эстрогенов увеличивается в 1000 раз по сравнению с исходным состоянием. Ежедневно плацента продуцирует до 50 мг эстрогенов; при этом на долю эстриола приходится 80 % эстрогенов, экскретируемых с мочой. Функция плаценты в большей мере зависит от концентрации эстрогенов в крови. Среди трех фракций наименьшее значение имеет эстрон. Содержание эстриола в сыворотке крови беременных женщин подвержено значительным колебаниям. Уровень его в сыворотке крови возрастает от 0,3—9,7 нг/мл (в 15—20 нед) до 4,5—14,7 нг/мл (к 36—40 нед).

Содержание эстрадиола в сыворотке крови в начале беременности соответствует таковой у небеременных женщин в период овуляции. При нормально развивающейся

Таблица 13

Содержание эстрадиола в сыворотке крови матери при неосложненной беременности ($M \pm m$)

Срок беременности, нед	Концентрация эстрадиола, нг/мл	Срок беременности, нед	Концентрация эстрадиола, нг/мл
5—6	$0,207 \pm 0,002$	23—24	$11,23 \pm 1,2$
7—8	$0,97 \pm 0,01$	25—26	$12,12 \pm 1,3$
9—10	$2,47 \pm 0,2$	27—28	$13,10 \pm 1,4$
11—12	$3,52 \pm 0,3$	29—30	$15,96 \pm 1,7$
13—14	$4,15 \pm 0,4$	31—32	$16,05 \pm 1,7$
15—16	$4,41 \pm 0,5$	33—34	$21,64 \pm 2,3$
17—18	$5,83 \pm 0,6$	35—36	$29,82 \pm 3,2$
19—20	$6,73 \pm 0,7$	37—38	$30,10 \pm 3,2$
21—22	$7,95 \pm 0,8$	39—40	$39,49 \pm 4,2$

беременности отмечаются резкий подъем уровня его (в $12\frac{1}{2}$ раз) к 9—10 нед и затем постепенное увеличение до конца беременности (табл. 13) с тремя пиками более высокой концентрации: в 23—24, 35—36 и 39—40 нед беременности (табл. 13).

Сопоставление содержания в крови ПЛ, прогестерона (П) и эстрадиола (Эд) показало, что практически на протяжении всей беременности концентрация П преобладает над уровнем эстрадиола. Это преобладание особенно выражено в сроки до 7—8 нед, когда соотношение П/Эд составляет от 30 до 10,7. В дальнейшем величина П/Эд снижается до 4,8 при 9—10 нед и стабильно держится на уровне 2—1,2 с 23—24 нед до конца беременности. Концентрация ПЛ значительно выше уровня П и Эд. Преобладание активности ПЛ при стабилизации соотношения П и Эд в сроки беременности от 23—24 до 35—36 нед, по-видимому, является условием, определяющим рост и развитие плода в этот период. Анализ соотношения П/Эд показал, что существовавшее ранее предположение о преобладании в крови уровня эстрогенных гормонов над прогестероном не может считаться одной из причин наступления родов.

Концентрация тестостерона в сыворотке крови у здоровых беременных варьирует в небольших пределах — от 0,4 до 0,8 нг/мл (с 5—6 до 19—20 нед). Наблюдаются снижение уровня этого гормона до 0,28 нг/мл к 23—24 нед, затем постепенный подъем концентрации тестостерона в период до 32 нед и последующее падение до

0,11 нг/мл к концу беременности. Снижение концентрации тестостерона в крови при беременности 23—24 нед и после 31—32 нед совпадает с увеличением концентрации эстрадиола в крови. Это может быть обусловлено усилением синтеза последнего в плаценте из его непосредственного предшественника — тестостерона.

Таким образом, гормонпродуцирующая функция плаценты определяет основные физиологические процессы в системе мать—плацента—плод.

ИММУНОБИОЛОГИЧЕСКАЯ И ЗАЩИТНАЯ РОЛЬ ПЛОДНОГО ПУЗЫРЯ

Важной проблемой взаимоотношений в системе мать—плод является вопрос выживания фетоплацентарной системы в материнском организме как аллотрансплантата. На протяжении всей беременности мать и плод отличаются друг от друга по изоантигенам и между ними возникают иммунные взаимоотношения, которые обычно не перерастают в иммунный конфликт. Предполагают, что отсутствие иммунного конфликта в системе мать—плод и физиологическое течение беременности обеспечиваются рядом надежных механизмов. К ним относятся: 1) отсутствие или незрелость антигенных свойств плода; 2) наличие иммунного барьера между матерью и плодом, образованного плацентой; 3) особые свойства матки, препятствующие отторжению плода; 4) особые иммунные свойства организма матери во время беременности [Bolis P. F., 1981].

Несмотря на большое число исследований по иммунологии беременности, причина толерантности в системе мать—плод до конца неясна. Наибольшим признанием пользуется гипотеза «биологического барьера», центральное место в которой занимает плацента. Плацента (в основном трофобласт) считается главным механизмом, предотвращающим отторжение плода. Сам гормональный фон при беременности может способствовать иммунной толерантности. Вещества, синтезируемые плацентой, оказывают влияние на различные отделы иммунокомпетентной системы матери, подавляют активность лимфопоэза и блокируют рецепторы воспринимающих клеток, или клеток-эффекторов, способствуют развитию и дифференцировке иммунокомпетентной системы плода.

Уже в процессе оплодотворения и имплантации плодного яйца происходят существенные изменения в иммунной

системе матери, которая приобретает специфические и неспецифические факторы защиты от повреждающего влияния иммунной системы плода [Негманн W., 1981]. В первые недели эмбриогенеза четко дифференцируется групповая изоантигенная специфичность тканей трофобласта, зародыша, околоплодных вод и плодных оболочек.

Задолго до появления у плода иммунокомпетентных клеток вступает в действие система, участвующая в иммунологических реакциях. Эта система, синтезирующая блок-супрессор, локализуется в трофобласте. Белок обладает свойствами биологически активного вещества и тормозит иммунный ответ беременной женщины [Татаринов Ю. С., 1979].

«Иммуноаскирирующее» действие оказывает «щеточная кайма» синцитиотрофобласта ворсин хориона, которая содержит кислые гликозаминогликаны, сиаломуцин и другие гликопротеиды, предотвращающие массивный контакт антигенов плода и антител матери и атаку хориона иммунокомпетентными клетками матери [Douthwaite R. M., Urbach G. J., 1971].

Нормальная плацента не является барьером, совершенно непроницаемым для эмбриональных клеток, которые могут переходить через плацентарный барьер. В процессе беременности плодовые белки проникают в организм матери. Альфа-фетопротенин появляется в крови беременных на 11—14-й неделе, хотя максимальный уровень его в сыворотке крови беременной составляет $1/10$ его содержания у плода. Плацента также обладает иммуногенностью и содержит антигены [Булиненко С. Д. и др., 1976].

В ответ на поступление этих антигенов в организме матери возникают ответные иммунные реакции, однако отторжения плодного яйца при этом не происходит. Реакция отторжения трансплантата предупреждается отсутствием комплекса гистонесовместимости в трофобластической оболочке. Кроме того, возможно, в подавлении иммунного ответа матери участвуют и плацентарные антигены, сывороточный фактор, уменьшение цитотоксичности материнских лимфоцитов, блокирующих антитела [Gille J., 1982].

Следовательно, переход клеток плодного яйца к матери при нормальной беременности может вызвать особое состояние иммунотолерантности матери, для которого большое значение имеет ее предыдущий контакт с от-

цовскими антигенами. Лишь в отдельных случаях может наступить состояние изоиммунизации.

Беременность сопровождается выраженной перестройкой в системе гуморального иммунитета. О биологических сдвигах в организме беременной и о защите материнского организма от плодовых антигенов свидетельствуют специфические («блокирующие аллоантитела» и супрессорные клетки) и неспецифические факторы (α_2 -глобулины, повышение уровня глюкокортикоидных и половых стероидных гормонов, циркуляция в крови ПЛ и ХГ, специфические белки «зоны беременности»). Среди них α -фетопротеин обладает выраженным подавляющим эффектом на активность лимфоцитов, α_2 -глобулины, специфический белок беременности, подавляет вызываемую фитогемагглютинином (ФГА) стимуляцию лимфоцитов. Трофобластический β -гликопротеид является мощным биологически активным агентом, тормозящим функции иммунокомпетентных тимусзависимых лимфоидных клеток, стимулирует супрессорные Т-клетки [Головистиков И. Н. и др., 1980].

ХГ и ПЛ выявляются в высокой концентрации на поверхности синцития и островков цитотрофобласта. Они угнетают трансформацию лимфоцитов, принимают участие в иммунной депрессии материнских лимфоцитов.

Данные о состоянии Т-системы иммунитета во время беременности противоречивы. Ряд авторов не находят снижения реактивности клеточного звена иммунитета, другие обнаруживают подавление клеточного иммунитета. По мнению Л. А. Трунова и соавт. (1975), механизмами, препятствующими гиперсенсibilизации лимфоцитов матери, могут быть угнетение активности Т-лимфоцитов «блокирующими» факторами сыворотки крови, подавление (связывание) цитотоксической функции Т-клеток растворимыми антигенами плода, выделение лимфоцитами плода растворимых факторов, ингибирующих активность лимфоцитов матери.

Блокированию материнского гуморального и клеточного иммунитета отводится большое значение и в защите организма плода. Особенности возникновения и созревания иммунных систем у плода определяют и роль плаценты, плодных оболочек и амниотической жидкости в его иммунной защите. Развитие гуморального и клеточного иммунитета в организме плода протекает неодинаково. В период эмбриогенеза вилочковая железа является главным индуктором всей иммунной системы, мес-

том первичного возникновения Т-клеток. Эпителиоидные клетки тимуса также продуцируют пептидные гормоны, которые имеют отношение к созреванию Т-клеток [Василейский С. С., 1983]. Время бурного расселения лимфоидных Т-клеток из вилочковой железы плода, которое заканчивается к концу внутриутробного развития, и период максимальной секреции гормонов тимуса у плода приходится на 14—17-ю неделю онтогенеза.

В течение беременности между вилочковой железой плода и плацентной существуют взаимоотношения, протекающие по законам взаимного влияния двух эндокринных систем. В плаценте имеются системы синтеза гуморальных факторов, супрессирующих (тормозящих) иммунокомпетентные клетки, поэтому нарушения функции плаценты могут приводить к задержке созревания иммунной системы плода и новорожденного.

Созревание популяции лимфоидных элементов В-клеток (тимуснезависимых) начинается на 12-й неделе внутриутробного развития, но не достигает зрелости к концу беременности и остается в основном на стадии пре-В-клетки. В связи с этим у плода отсутствует клеточный субстрат, который мог бы синтезировать в его организме иммуноглобулины. Несмотря на это, у плода сравнительно рано начинается синтез IgM. Однако эта молекула является не обычным полимерным белком IgM, а его мономерной субъединицей IgM_s, составляющей по величине 1/3 обычной молекулы.

Плод, лишенный собственных систем, синтезирующих иммуноглобулины, получает их необходимый запас из организма матери. Роль плаценты в иммуноглобулиновом балансе выражается в том, что молекулы разных классов иммуноглобулинов распознаются клетками трофобласта, селективно сортируются и направленно секретуются в кровотоки плода. Через плаценту быстро переходят целая молекула IgG и ее фрагмент Fc. Т. McNabb и соавт. (1976) доказали существование в плаценте специального белкового рецептора, распознающего класс молекулы иммуноглобулина IgG и отличающего его от классов IgM и IgA. Более того, оказалось, что этот рецептор способен различать молекулы внутри класса IgG по принадлежности к субклассам 1, 2, 3 и 4, хотя различия этих молекул в районе Fc-фрагмента очень невелики.

Путем радиоизотопных исследований плаценты *in vitro* показано, что рецепторный белок локализован в

клеточных мембранах плаценты. Оказалось, что молекулы субклассов IgG являются конкурентами разной силы. Одинаково с IgG 1 конкурирует IgG 3. Конкуренция IgG 4 по сравнению с IgG 1 составляет 50 %, конкуренция IgG 2—20 %. Фрагмент Fc из IgG 1 оказался таким же сильным конкурентом, как и целая молекула. Найден участок, являющийся площадкой для присоединения к плацентарному рецептору [Василейский С. С., 1981]. IgG, поступающий трансплацентарно от матери, выявляется у плода с 21-й недели беременности.

Иммуноглобулины класса G (IgG) обнаружены в трофобласте ворсин хориона: в цитоплазме синцития и в отложениях фибриноида на поверхности ворсин [Thoumsin K. et al., 1972]. В большом количестве в трофобласте найдены также С₃- и С₄-иммунопротеины [Faul K. et al., 1975], а также комплемент. С помощью иммунолюминесцентного исследования при патологическом течении беременности мы выявили в плацентах фиксацию С₃-фракции комплемента с отложением патогенных иммунных комплексов, которые не идентифицируются при физиологическом течении беременности [Калашникова Е. П., Зубжицкая Л. Б., 1976].

Синтез плацентарных иммуноглобулинов (фиксация антител матери), а также барьерная функция плаценты (предотвращение антигенного и клеточного контакта) относятся к тканеспецифическим факторам.

Плацента как иммунный барьер разделяет два генетически чужеродных организма (мать и плод), предотвращая тем самым возникновение и развитие между ними иммунного конфликта. Трансплацентарный переход фетальных эритроцитов в кровотоки матери является основной причиной иммунизации его организма к резус и групповой системам плода. При электронно-микроскопических исследованиях выявлен активный переход лимфоцитов плода через неповрежденный плацентарный барьер [Hofmann R., 1979]. Доказан также трансплацентарный переход лимфоцитов матери к плоду, что способствует возможности в организме плода и новорожденного синтеза антител к вирусным антигенам, иммунитет к которым был приобретен матерью до беременности.

В то же время плацента препятствует прохождению ряда материнских клеток и цитотоксических антител к плоду [Волкова Л. С., 1970]. Главную роль в этом процессе играет перичеселлюлярный фибриноид, покрывающий клетки трофобласта.

К тканеспецифическим факторам относится гемостатическая способность синцитиотрофобласта, предупреждающая возможность выпадения фибрина из материнской крови при наличии неповрежденного эпителиального покрова ворсин. При нарушении целостности трофобласта антикоагуляционные свойства данного участка трофобласта утрачиваются, что приводит к пристеночному выпадению фибрина, а затем и фибриноида, содержащего белки плазмы, гликопротеиды, γ -глобулин материнского и плодового происхождения. Среди факторов, способствующих повреждению трофобласта, имеет значение отложение иммунного комплекса, который может рассасываться (протеолиз), но может также способствовать некрозу и гибели синцития [Зубжицкая Л. Б., 1981]. Отложение фибриноида вокруг поврежденных ворсин предотвращает поступление в межворсинчатое пространство плацентарных и плодовых антигенов, а также ослабляет гуморальную и клеточную «атаку» матери против зародышевых тканей.

Среди тканеспецифических факторов большое значение имеют протеолитические свойства трофобласта, способствующие инактивации чужеродных белков. Благодаря протеолитической активности клеточных элементов плацента связывает и нейтрализует изоантитела системы АВ0 крови матери, антилейкоцитарные антитела и др.

Несмотря на то что между матерью и плодом существует биологический барьер, оберегающий их от взаимного повреждения, между ними в течение беременности может возникнуть иммунный контакт. Не исключено, что иммунные реакции принимают участие в обеспечении нормальных процессов имплантации и родов, а извращение этих реакций может приводить к нарушению течения беременности.

При дисфункции плаценты происходят выраженные иммунные изменения [Gille J., 1982]. В частности, у женщин с привычным невынашиванием беременности в сыворотке крови отсутствует блокирующий фактор. В развитии хорионэпителиомы и пузырного заноса важная роль придается наличию гистосовместимости между организмом матери и опухолью, снижению клеточного иммунитета и отсутствию фибриноида в месте имплантации. У беременных, страдающих сахарным диабетом, показано увеличение концентрации C_3 - и C_4 -компонентов комплемента в межворсинчатом пространстве и базаль-

ной мембране трофобласта. Аналогичные изменения находят в плаценте и при токсикозе беременных.

Постоянство и адекватность внешней среды для плода обеспечивают плодные оболочки. Их функцию можно рассматривать как работу мощного адаптационного аппарата, регулирующего иммунную и барьерную функцию. Ткани оболочек обладают дифференцированной групповой (по системе АВ0) антигенной специфичностью.

Можно считать установленным [Волкова Л. С., 1970], что децидуальная оболочка содержит А- и В-антигены, характерные для крови матери. В ткани хориона групповых антигенов, имеющих в крови плода и в амнионе, не обнаружено. Предполагается, что антигены амниона и амниотической жидкости связывают антитела матери и не допускают их в организм плода в случаях несовместимой беременности.

Синтез трофобластом таких гормонов, как ХГ и ПЛ, обеспечивает торможение образования антител в организме матери против чужеродных для него тканевых элементов зародыша и внезародышевых частей плодного яйца. Плодные оболочки имеют и другие факторы неспецифической защиты. Так, установлен активный синтез лизоцима клетками амниона и гладкого хориона; здесь же выявлен пропердин.

Роль иммунной защиты играют и околоплодные воды. Основу этой защиты составляет реакция нейтрализации (или блокирования) иммунных антигенов матери соответствующими антителами, находящимися в водах [Волкова Л. С., 1967].

Антибактериальные свойства амниотической жидкости сохраняются лишь при неосложненной беременности. Наличие внутриутробной гипоксии, примеси мекония в околоплодных водах резко подавляют их антибактериальную активность [Zalewski J., Jankowski S., 1981]. Это обусловлено наличием в околоплодных водах иммунной реактивности и неспецифических факторов защиты.

При электрофоретическом исследовании околоплодных вод в полиакриламидном геле выявлено от 6 до 8 белковых фракций [Савельева Г. М. и др., 1981]. Доминирующими оказались фракции альбумина и трансферрина, составляющие 87 % общего количества белка. Иммуноэлектрофорез с использованием антисыворотки против белков сыворотки человека идентифицирует полосы преципитации, соответствующие IgG, трансферрину и альбумину. IgA обнаруживается не во всех образцах

околоплодных вод. В них содержится в основном «секреторная» форма IgA, источником которой могут быть плод и плодные оболочки. При антигенном анализе выявляется также интактный IgG, а в отдельных случаях — его Fab- и Fc-фрагменты.

Относительно содержания в околоплодных водах IgM сведения противоречивы. Г. М. Савельева и соавт. (1981) не обнаружили его ни в одном из образцов околоплодных вод. Ch. Ebert и соавт. (1980) идентифицировали IgM наряду с другими компонентами. По данным этих авторов, при неосложненной беременности в околоплодных водах концентрация альбумина составляет 2,12 г/л, комплемента C₃ — 0,2 г/л, IgM — 0,3 г/л, IgA — 0,1 г/л. При аномалиях развития плода в амниотической жидкости отсутствует IgM, а содержание остальных иммуноглобулинов возрастает вдвое. Следовательно, иммуноглобулины в амниотической жидкости представлены в основном классом IgG и незначительным количеством IgA. Установлен пассивный переход через плаценту в околоплодные воды иммуноглобулинов, в том числе и IgG, количество которого с увеличением срока беременности снижается параллельно уменьшению его концентрации в крови матери. Содержание IgG в околоплодных водах значительно ниже, чем в крови плода и матери.

Среди факторов неспецифической защиты плода, помимо комплемента C₃, в околоплодных водах содержится лизоцим. В отличие от иммуноглобулинов он секретируется оболочками плаценты и в организме плода. Его содержание в околоплодных водах в 1^{1/2} раза выше, чем в крови матери и плода [Михайлова З. М. и др., 1976].

Таким образом, физиологическое развитие беременности обеспечивается целым комплексом иммунных реакций и защитных механизмов.

СТРОЕНИЕ И ФУНКЦИЯ ПЛАЦЕНТЫ ПРИ ПАТОЛОГИЧЕСКОЙ БЕРЕМЕННОСТИ

НЕВЫНАШИВАНИЕ БЕРЕМЕННОСТИ

Невынашивание беременности является распространенной патологией, частота которой варьирует, по сведениям различных авторов, от 5 до 85 %. По сводным данным различных специалистов (демографы, акушеры, биологи), только одно зачатие из трех заканчивается родами.

По срокам беременности при невынашивании выделяют: 1) самопроизвольные аборт — ранние (до 16 нед) и поздние (до 28 нед); 2) преждевременные роды — до 38 нед.

Причины невынашивания чрезвычайно разнообразны. К ним относятся инфекционные заболевания матери, осложнения, связанные с беременностью, изосерологическая несовместимость крови матери и плода, аномалии женских половых органов, травматические повреждения, нейроэндокринная патология, хромосомные аномалии, заболевания матери.

Самопроизвольный аборт. В ранние сроки спонтанный выкидыш тесно связан с наследственными факторами — точковыми, хромосомными или генными мутациями. В 20—25 % случаев хромосомных aberrаций, выявленных при спонтанных абортах, встречаются аномалии половых хромосом — моносомия XO, трисомия XXX, XXU, XYU и различные виды мозаицизма.

При хромосомных аномалиях выявлены макро- и микроскопические особенности плаценты. Макроскопически признаками гетеропloidии некоторые авторы [Нопге L. H. et al., 1976] считают кистозное изменение ворсин с диффузными (трисомия и триплоидия) или очаговыми (моносомия XO и тетраплоидия) скоплениями пузырьков.

Гистологически при трисомии обнаруживают кистозные ворсины среднего размера округлой формы с выростами трофобласта. Наряду с этим встречаются островки цитотрофобласта, в большом количестве компактные ворсины с недоразвитыми сосудами.

Триплоидия макроскопически сходна с пузырьным заносом. Гистологически выявляется сочетание крупнокистозных ворсин и компактных бессосудистых ворсин, содержащих различное количество недифференцированных клеточных элементов.

Для тетраплоидии характерны свежие обширные кровоизлияния в децидуальной ткани и в межворсинчатом пространстве. Имеются отежные ворсины среднего калибра, компактные ворсины с недоразвитыми сосудами, клетки Гофбауэра с эозинофильной зернистой цитоплазмой и большим, интенсивно окрашенным ядром. В ядрах синцитиотрофобласта содержится фрагментированный хроматин, резко отличающийся от компактных ядер синцития других плацент.

Моносомия X диагностируется по выраженной гипоплазии плаценты. Ворсины небольшие, со значительным недоразвитием сосудов и слабым ростом трофобласта.

В. П. Кулаженко и соавт. (1975) отрицают специфичность морфологических изменений ворсинчатого хориона, присущих определенному виду хромосомных аберраций. Исключение составляет триплоидия, которая может быть диагностирована с высокой степенью вероятности. При триплоидии авторами, помимо гипоплазии ворсин и аваскуляризации, отмечены явления гидропической дистрофии ворсин, кисты стромы, крупные инвагинированные элементы синцитиотрофобласта и цитотрофобластические микрокисты.

Среди спонтанных выкидышей в период 9—12 нед беременности встречаются так называемые пустые зародышевые мешки, не содержащие зародыша, частота которых в среднем составляет $14,9 \pm 1\%$. Их относят к поркам развития и анатомически различают следующие разновидности «пустых» мешков: 1) с резко гипоплазированной амниотической полостью (при наличии желточного мешка или без него); 2) с отсутствием амниона, пуповины и желточного мешка; 3) с наличием амниотической оболочки (полости), пуповины и желточного мешка. По данным В. П. Кулаженко (1977), наиболее часто (80%) встречается третья разновидность. В зависимости от структуры зародышевого мешка можно приблизительно определить срок резорбции зародыша. Обычно она наступает от 5-го до 15-го дня беременности.

При гистологическом исследовании пустых зародышевых мешков в них обнаруживается ворсинчатый хорион с различной степенью нарушений васкуляризации, с

выраженной гидропической дистрофией и гипоплазией трофобластического эпителия ворсин хориона. При электронно-микроскопическом исследовании найдены нарушения клеточного метаболизма в виде избыточного накопления липидов в синцитиотрофобласте, резкого расширения эндоплазматической сети, содержащей в большом количестве гликозаминогликаны, и выраженной вакуолизацией цитоплазмы. В клетках цитотрофобласта узкие каналы гранулярной эндоплазматической сети заполнены зернами гликопротендов. Местами цитотрофобласт отсутствует и синцитий располагается непосредственно на базальной мембране, состоящей из зернистых гомогенных масс и сети тонких фибрилл.

При спонтанных выкидышах встречаются изменения, захватывающие весь эмбрион и ведущие к его гибели (аномальные эмбрионы цилиндрической, узловатой и аморфной формы). Частота этих аномалий в среднем составляет 9,3 %.

При самопроизвольных выкидышах различного срока, происшедших на фоне какой-либо патологии, выявляется замедление темпа дифференцировки ворсин хориона (82,7 %). В 12 % случаев изменена децидуальная ткань, но строение хориона соответствует сроку беременности. Лишь в 5,3 % плацента оказывается неизменной.

В ряде исследований было описано преобладание крупных отечных ворсин, почти лишенных клеточных элементов стромы, сосудов и цитотрофобласта. Хориальный эпителий был представлен истонченным слоем синцития с гомогенизированными ядрами и отсутствием синцитиальных отростков. Подобные картины наблюдались преимущественно при привычном невынашивании в ранние сроки (6—7 нед) и при наличии сочетанной патологии (аномалии полового аппарата, эндокринные нарушения) у женщины пожилого возраста. В эту же группу входили повторнобеременные женщины с осложнениями после искусственных абортов (эндометрит, воспаление придатков матки и т. д.).

При самопроизвольном выкидыше у женщины с разнообразной патологией обнаруживали сочетание нормальных ворсин с группами и целыми полями поврежденных ворсин. Эпителий таких ворсин большей частью был однослойным, с отдельными мелкими клетками Лангханса, в которых было резко снижено содержание гликогена. В неповрежденных ворсинах содержание РНК в цитоплазме было несколько увеличено по сравнению с нор-

мой, в клетках цитотрофобласта содержалось много гликогена.

В поздние сроки беременности (20—27 нед) количество ворсин с синцитиальными почками не отличалось от нормы, но местами наблюдалось обилие синцитиальных выростов, что не свойственно данному сроку беременности. Между ворсинами встречаются группы свободных многоядерных симпластов и цитотрофобластические островки с дистрофическими изменениями ядер (пикноз, рексис, лизис).

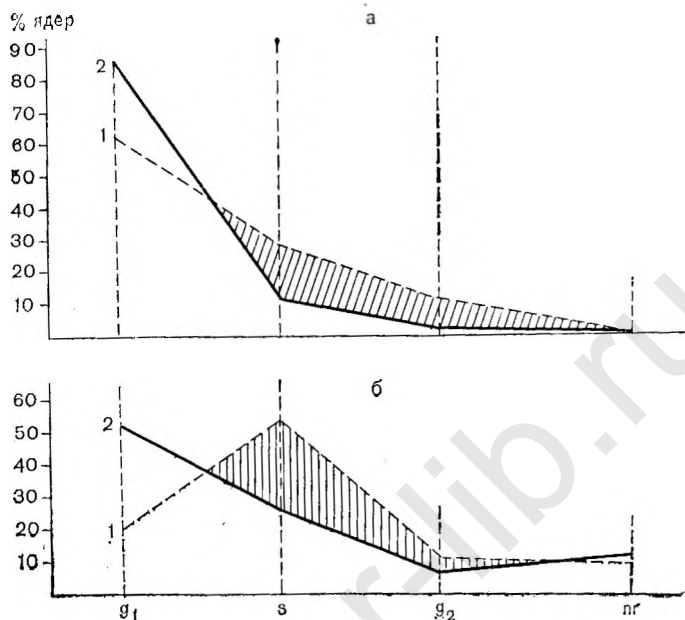
В стромах измененных ворсин среднего калибра обнаруживаются кислые гликозамногликаны. Часть таких ворсин замурована среди масс фибриноида. Строма крупных ворсин фиброзирована. В стромах мелких ворсин имеются скопления волокнистой субстанции, окрашенной в зеленовато-синеватый цвет альциановым синим. В соединительнотканых клетках стромы (фибробласты) заметно снижено содержание гликогена.

При инфекционной патологии у матери найдено обсеменение эмбриона и плаценты патогенными организмами (вирусы, микоплазмы, бактерии — чаще стрептококками групп D и A). При вирусном и микоплазменном поражении воспалительные изменения преобладали в децидуальной оболочке и сочетались с острыми циркуляторными нарушениями. При бактериальном поражении распространенные воспалительные инфильтраты обнаруживали в амнионе, хориальной пластине, межворсинчатом пространстве.

При цитофотометрическом исследовании процент ядер синцитио- и цитотрофобласта в фазе промежуточной плотности (S) в случаях самопроизвольных выкидышей оказался ниже нормы (рис. 20).

Н. И. Цирельников (1980) нашел при самопроизвольных выкидышах уменьшение количества ядер цитотрофобласта с тетраплоидным значением ДНК и числа ядер, содержащих полиплоидное количество ДНК. Одновременно автор отметил появление полиплоидизации ядер в отдельных клетках Лангханса. Большое число ядер с полиплоидным количеством ДНК обнаружено в промежуточных клетках хориального эпителия при угрожающем выкидыше раннего срока (7—10 нед).

Морфологическая картина ворсинчатого хориона при раннем выкидыше зависит от степени развития зародыша. Преобладание бессосудистых ворсин связано с остановкой развития хориона при нарушении имплантации



20. Распределение ядер синцитиотрофобласта (а) и цитотрофобласта (б) по фазам митотического цикла в норме (1) и при самопроизвольном аборте (2) при беременности 7—8 нед.

g₁ — начальная фаза митотического цикла; g₂ — фаза, в которой ядра содержат тетраплоидные ДНК; s — фаза, в которой ядра содержат ДНК промежуточной ploидности; пр — область выше тетраплоидной популяции ДНК; заштрихована область, расположенная выше или ниже нормы.

при патологии яйцеклетки, аномалиях полового аппарата женщины и т. д. Гидропическая дистрофия (отек) ворсин является вторичной. Поступление жидкости из межворсинчатого пространства обусловлено резорбтивной функцией эпителия, которая осуществляется до тех пор, пока накопившаяся жидкость не вызывает атрофию хориального эпителия и гибель его. Таким образом, гидропическая дистрофия, гипо- и аваскуляризация ворсин хориона указывают на расстройства ангиогенеза до 3—4 нед беременности. Отсутствие компенсаторно-приспособительных реакций в таких случаях препятствует дальнейшему развитию фетоплацентарной системы.

Преобладание склерозированных ворсин наблюдается при воздействии неблагоприятных факторов среды тогда, когда уже имеются третичные (васкуляризованные ворсины). Хорошо развитая к этому времени волок-

нистая строма в крупных ворсинах препятствует развитию гидронической дистрофии.

При хорошей васкуляризации ворсин сохранению беременности могут способствовать компенсаторно-приспособительные реакции плаценты. Возможность осуществления таких реакций доказана ранним появлением активности термостабильной ЩФ (в 18—23 нед вместо 24 нед в норме).

При ультразвуковом исследовании в клинике [Федорова М. В. и др., 1983] у 6,9 % женщин обнаружено утолщение плаценты: до 24—26 мм в сроки 11—12 нед (при 14—15 мм в норме), до 29—34 мм в 17—18 нед (при 19,4—20 мм в норме), до 34—42 мм в 23—24 нед (при 24,5—25,3 мм в норме) и до 36 мм в сроки 25—26 нед (при 26—27 мм в норме). У некоторых беременных (9,5 %) во II триместре, наоборот, отмечается уменьшением толщины плаценты: до 19 мм в 19—20 нед, до 13—15 мм в 25—26 нед, до 18—19 мм в 27—28 нед. Однако у большинства беременных с угрозой раннего и позднего выкидыша толщина плаценты находится в пределах нормы.

Ярким проявлением изменений функции плаценты при невынашивании беременности служит нарушение синтеза гормонов (снижение продукции ПЛ и ХГ). Нами [Федорова М. В. и др., 1984] проведен анализ уровня ряда гормонов плаценты и фетоплацентарной системы в зависимости от исхода беременности. Содержание ПЛ в сыворотке крови у женщин, у которых беременность закончилась самопроизвольным выкидышем, было значительно снижено и за несколько дней до прерывания беременности он не определялся (табл. 14).

У женщин с прогрессирующей беременностью в I триместре продукция ПЛ находится в пределах нормы или превышает ее, а во II триместре содержание этого гормона в сыворотке крови было существенно ниже нормы.

Концентрация эстриола в сыворотке крови у здоровых беременных колеблется в пределах от 0,3—2,7 нг/мл в сроки 15—20 нед до 1—7 нг/мл при 26—28 нед беременности. При угрозе прерывания беременности крайне редко выявляется высокий уровень эстриола. У 50 % беременных уровень этого гормона соответствует норме, а у 40 % — ниже нормы.

При угрозе прерывания беременности наибольший интерес представляет динамика концентраций прогестерона и эстрадиола. Характер изменения продукции этих

Таблица 14

Содержание ПЛ (мкг/мл) у женщин с явлениями угрозы прерывания беременности в I и II триместрах ($M \pm m$)

Срок беременности, нед	Угрожающий выкидыш		Нормальная беременность
	прогрессирующая беременность	прервавшаяся беременность	
До 6	$0,036 \pm 0,0002$	$0,03 \pm 0,008$	$0,045 \pm 0,0004$
7—8	$0,27 \pm 0,08$	$0,048 \pm 0,004$	$0,158 \pm 0,017$
9—10	$0,36 \pm 0,04$	$0,03 \pm 0,001$	$0,271 \pm 0,03$
11—12	$0,43 \pm 0,06$	$0,078 \pm 0,002$	$0,468 \pm 0,05$
13—14	$0,68 \pm 0,09$	0	$1,095 \pm 0,118$
15—16	$0,64 \pm 0,13$	—	$1,72 \pm 0,186$
17—18	$0,83 \pm 0,15$	—	$1,918 \pm 0,21$
19—20	$0,47 \pm 0,09$	—	$2,114 \pm 0,238$
21—22	$1,5 \pm 0,4$	—	$3,19 \pm 0,345$
23—24	$3,04 \pm 0,8$	—	$4,03 \pm 0,436$
25—26	.	—	$4,88 \pm 0,527$
27—28	$4,77 \pm 1,2$	—	$5,56 \pm 0,6$

гормонов различен. Нормальное содержание прогестерона наблюдается у 27 %, а эстрадиола — лишь у 9,5 % беременных. У большинства беременных (60 %) преобладает низкий уровень прогестерона и высокий (57,5 %) эстрадиола.

Анализ клинических наблюдений показал, что наибольшее значение в течении беременности имеет соотношение П/Эд, которое лишь у 10,2 % женщин находится в пределах нормы. У большинства беременных (75 %) низкие величины соотношения П/Эд указывают на дефицит прогестерона или относительное преобладание эстрадиола практически во все сроки беременности, кроме 9—10 нед. При этом наблюдаются различные сочетания концентрации гормонов: очень высокий уровень прогестерона и эстрадиола, низкий уровень обоих гормонов и др.

О нарушении стероидогенеза в плаценте свидетельствует низкий уровень в сыворотке крови тестостерона, участвующего в синтезе эстрадиола. При угрозе прерывания беременности у всех женщин отмечается монотонно низкая концентрация тестостерона, колеблющаяся от 0,23 до 0,12 нг/мл при норме в эти же сроки беременности от 0,8 до 0,4 нг/мл.

Возникающие в ранние сроки беременности (в период плацентации) гормональные расстройства являются выражением развития первичной плацентарной недостаточности. Об этом свидетельствует низкая концентрация

прогестерона, эстрадиола и тестостерона в сыворотке крови у большинства больных, а также определяемая у ряда беременных крайне низкая концентрация ПЛ. Угроза прерывания беременности во II триместре способствует возникновению и вторичной недостаточности функции плаценты, что также обуславливает понижение синтеза белковых и стероидных гормонов.

Преждевременные роды. Морфология плаценты при недонашивании беременности до некоторой степени отражает этиологию и генез патологии, приводящей к преждевременным родам.

Привычное невынашивание беременности характеризуется ранним созреванием волокнистой соединительной ткани хориона, на фоне которого обнаруживаются ворсины, имеющие строму, развитую соответственно сроку беременности, и ворсины, отставшие в своем развитии (вторичные, бессосудистые ворсины). Это рыхлые, бессосудистые ворсины, покрытые истонченным синцитиотрофобластом с дистрофическими изменениями ядер.

В амниотической оболочке при этой патологии отмечено преждевременное исчезновение гликогена из эпителиальных клеток. Хориальная пластина содержит плотную волокнистую строму. Строма крупных ворсин фиброзирована с отсутствием гликогена в клеточных элементах. В крупных плодовых сосудах заметна выраженная пролиферация эндотелия вплоть до облитерации их просвета, стенка сосудов утолщена, иногда гиалинизирована, с высоким содержанием кислых высокополимерных гликозаминогликанов. При импрегнации серебром в ней выявляются резко утолщенные, грубые аргирофильные мембраны.

Часть ворсин малого и среднего калибра с дистрофическими изменениями стромы лишена эпителия и окружена фибриноидом. В неизмененных ворсинах малого и среднего калибра строма рыхлая, содержит гистиоцитарные элементы, клетки Кашенко—Гофбауэра. Капилляры в них располагаются ближе к центру, просвет их узкий. Синусонды встречаются редко, синцитиокапиллярных мембран мало. Привычное невынашивание сопровождается преждевременным созреванием (фиброзированием) стромы ворсин с накоплением в них кислых гликозаминогликанов.

Количество мелких терминальных ворсин в 28—33 нед беременности колеблется от 2,3 до 29,9 %, в 34—35 нед —

Таблица 15

Морфометрические показатели терминальных ворсин хориона при привычном невынашивании беременности [Баккал Т. П., 1975]

Группа обследованных	Площадь, усл. ед.				Отношение площадей
	общая	капилляры	эпителий	stroma	$\frac{\text{капилляры}}{\text{общая}}$
Привычное невынашивание	50,7	7,2	7,8	35,9	0,14
Неосложненная беременность	33,9	7,9	5,9	20,1	0,23

Продолжение табл. 15

Группа обследованных	Отношение площадей			Сосуды, расположенные субэпителиально	
	эпителий	stroma	эпителий	среднее число	%
	общая	общая	stroma		
Привычное невынашивание	0,14	0,7	0,21	2,5	33,8
Неосложненная беременность	0,17	0,6	0,29	3,8	44,2

от 11 до 31,4 % (в норме при 35 нед беременности они составляют 33,2 %). В мелких ворсинах обнаруживают накопление кислых высокополимерных гликозаминогликанов. Количество мелких ворсин, содержащих коллагеновые волокна, при преждевременных родах достигает 50 %. Меняется соотношение площади стромы, эпителия и капилляров в терминальных ворсинах хориона (табл. 15).

Как видно из табл. 15, при привычном невынашивании беременности по сравнению с контрольной группой увеличена площадь сечения терминальных ворсин со значительным возрастанием площади стромы. Несколько увеличивается площадь сечения эпителия, хотя отношение ее к общей площади терминальной ворсины практически не меняется. Возможно, это обстоятельство связано с возрастанием количества элементов цитотрофобласта в результате компенсаторной реакции в ответ на нарушение созревания эпителиального пласта хориона.

Площадь сечения капилляров близка к норме при соответствующем сроке беременности, но отношение ее к общей площади ворсины достоверно ниже (в 1,7 раза), чем при физиологической беременности. Количество капилляров, расположенных субэпителиально, также уменьшено (33,8 % по сравнению с 44,2 % в контроле). Следовательно, при привычном невынашивании беременности нарушается процесс роста и васкуляризации ворсин, что препятствует осуществлению компенсаторно-приспособительных реакций с развитием хронической недостаточности плаценты.

В хориальном эпителии плацент у женщин с привычным невынашиванием беременности до 32—33 нед цитотрофобласт сохранен, однако содержание гликогена в нем снижено. В 34—35 нед беременности клеток Лангханса становится меньше и эпителий представлен в основном слоем синцитиотрофобласта с равномерным расположением ядер в виде цепочки. Местами ядра удалены друг от друга, а безъядерные участки синцития утолщены. ШИК-положительная, базофильная зернистость в цитоплазме синцития снижена по сравнению с нормой. Синцитиальные узелки немногочисленны. В 34—35 нед беременности количество их увеличивается, но преобладают узелки с дистрофическими изменениями ядер. Синцитиальные выросты и симпласты отсутствуют. В базальной децидуальной оболочке преобладают крупные клетки с низким содержанием гликогена и отсутствием липидов. Просвет сосудов базальной оболочки нередко тромбирован, имеются мелкие очаги некроза.

Перегородки (септы) состоят преимущественно из элементов цитотрофобласта с гипер- и гипохромными ядрами и содержат обширные участки фибриноида. Нередко обнаруживаются обширные кровонезлияния и свежие тромбы в межворсинчатом пространстве.

Таким образом, в плацентах при привычном недонашивании беременности, помимо преждевременного созревания стромы ворсин, возникают инволютивно-дистрофические изменения структурных элементов ворсинчатого хориона и децидуальной ткани, а также распространенные циркуляторные расстройства.

При преждевременных родах, не связанных с привычным невынашиванием, нередко наблюдается незрелость структур плаценты, которая отличается от физиологической незрелости, соответствующей сроку беременности.

В таких плацентах терминальные ворсины по размеру в несколько раз превышают резорбционные ворсины и по своему строению могут быть отнесены к ворсинкам I—II триместра беременности. Ворсины имеют фестончатые очертания, резко отечную строму, с рыхло расположенными волокнистыми элементами, с многочисленными клеточными элементами и большим количеством клеток Кащенко—Гофбауэра. Хориальный эпителий во многих ворсинах двухслойный, т. е. содержит синцитий и цитотрофобласт.

Признаки незрелости хориона имеют некоторые отличительные черты в зависимости от вида патологии (сахарный диабет, изосерологическая несовместимость, инфекции). Наряду с нарушением созревания при преждевременных родах, зависимо от их причины, в плацентах обнаруживаются выраженные дистрофические изменения и циркуляторные расстройства.

Изменения дистрофического и циркуляторного характера являются основными нарушениями при преждевременных родах у женщин с теми видами патологии, которые не сопровождаются нарушением созревания плаценты (заболевания сердечно-сосудистой системы, неинфекционная патология почечно-выделительной системы, травмы и т. п.).

Как известно, одной из причин преждевременных родов является преждевременная отслойка нормально расположенной плаценты с образованием ретроплацентарной гематомы и кровоизлияниями в ткани оболочек, а также аномалии прикрепления плаценты (предлежание и низкое ее расположение, сращение плаценты со стенкой матки).

При преждевременной отслойке нормально расположенной плаценты обнаруживаются кровоизлияния в децидуальной оболочке, очаги некроза и дистрофии. Кровоизлияния имеются в базальных отделах межворсинчатого пространства, где наблюдается отрыв якорных ворсин с кровотечением из плодовых сосудов.

Причины предлежания и низкого прикрепления плаценты разнообразны: замедленное деление зиготы, недостаточное развитие децидуальной ткани при гормональных нарушениях или атрофических изменениях эндометрия после абортов, особенно повторных и др. Указанная патология приводит к нарушению васкуляризации эндометрия и ухудшению условий имплантации яйцеклетки. Гистологически в предлежащей плаценте пос-

тоянно встречаются некротические и воспалительные изменения.

Слабое развитие децидуальной ткани в нижнем сегменте матки приводит к разрастанию хориона при низком прикреплении плаценты во всех направлениях (в глубину и по площади).

Разрастание в свою очередь приводит к таким anomalies формы плаценты, как пленчатая (*placenta membranacea*), с добавочными долями (*placenta accesorio*), дву- и многодолевая плацента (*bilobata, multilobata*), поясная плацента (*placenta zonaria*), окончатая плацента (*placenta fonestrata*). В последней ворсинчатый хорион местами отсутствует. Поясная плацента может быть в форме замкнутого кольца (*placenta annularis*) и тогда является разновидностью окончатой плаценты или в форме подковы (собственно *placenta zonaria*), широкая часть которой имеет обычное строение (в узкой части происходит атрофия ворсин).

Неблагоприятное влияние на плод во время беременности и родов могут оказывать пленчатая плацента, обычно резко истонченная и имеющая вид мешка, поясная плацента, а также плацента, окруженная валиком (*placenta circumvallata*) или ободком (*placenta marginata*).

В плацентах, окруженных валиком, макроскопически на плодовой поверхности имеется валикообразное белесоватое утолщение, от которого отходят плодные оболочки. Часть плаценты, лежащая снаружи от валика, называется экстрахориальной.

Известны следующие виды anomalies прикреплении плаценты: плотное прикреплении (*placenta adherens*), приращение (*placenta accreta*), врастание (*placenta increta*), прорастание (*placenta percreta*). Приращение плаценты часто сочетается с anomalies формы и прикреплении пуповины.

Основной причиной приращения плаценты является недостаточное развитие базальной децидуальной ткани вследствие гормональных нарушений, атрофических изменений эндометрия и т. д. Микроскопически в области приращения плаценты отмечаются полное или частичное отсутствие децидуальной ткани и погружение якорных ворсин в миометрий на различную глубину. В большинстве случаев между ворсинами и миометрием находится слой фибриноида. Мышца матки в области плацентарной площадки гиперемирована, обильно васкуляризова-

на, но мышечные волокна не изменены, даже при глубоком врастании в миометрий элементов трофобласта.

Изложенные структурные и морфологические особенности плаценты, а также изменения ее, обусловленные другой патологией беременности и экстрагенитальными заболеваниями, являющимися причинами преждевременных родов, приводят к нарушению функции плаценты. Снижается активность специфических энзимов плаценты—термостабильной щелочной фосфатазы (ТЩФ) и окситоциназы в сыворотке крови. Отличие от нормы наиболее существенно при сроках 28—32 нед беременности, когда активность ТЩФ снижается до $1,6 \pm 0,2$ ВЕ при $2,7 \pm 0,3$ ВЕ у здоровых женщин, а активность окситоциназы падает до $0,124 \pm 0,007$ ед. при $0,259 \pm 0,1$ ед. в норме [Голумб С. В., 1978].

Выявлена определенная связь между предполагаемыми причинами недонашивания и активностью специфических энзимов плаценты. Так, при угрожающих преждевременных родах достоверное снижение активности ТЩФ в сыворотке крови обнаружено при латентной инфекции, иммунологической несовместимости тканей и крови матери и плода, аномалиях половых органов и других патологических состояниях.

Угроза прерывания беременности в III триместре, так же как в I и II триместрах, сопровождается изменениями синтеза гормонов плаценты. Уровень ПЛ в сыворотке крови в 29—32 нед у большинства беременных приближается к норме, однако существенно снижается к 33—36 нед соответственно до $5,5 \pm 0,85$ и $2,27 \pm 0,91$ мкг/мл [Федорова М. В. и др., 1984]. Концентрация прогестерона у всех беременных более чем в 2 раза ниже, чем при физиологическом течении беременности (табл. 16). В то же время значительно выше уровень эстрадиола в крови. Очень низким в течение всего III триместра является соотношение прогестерон/эстрадиол. По-видимому, это является одним из непосредственных факторов, приводящих к преждевременным родам.

Высокая степень нарушения функциональной деятельности плаценты при преждевременных родах связана с нарушением созревания структурных элементов ворсинчатого хориона, способствующим расстройству компенсаторных механизмов [Баккал Т. П., 1975]. Площадь сечения терминальных ворсин увеличена за счет увеличения площади стромы до 30,3 усл. ед. (по сравнению с 20,1 усл. ед. при неосложненной беременности), процент

Т а б л и ц а 16

Концентрация прогестерона и эстрадиола (мкг/мл) в сыворотке крови женщины при угрожающих преждевременных родах (УПР)

Срок беременности, нед	Прогестерон		Эстрадиол		Прогестерон/эстрадиол	
	УПР	контроль	УПР	контроль	УПР	контроль
29—30	12,6	31,9	17,59	15,9	0,59	1,99
31—32	16,42	39,97	30,65	16,04	0,59	2,49
33—34	15,14	35,3	31,7	21,6	0,53	1,63
35—36	14,7	35,75	44,23	29,8	0,3	1,2

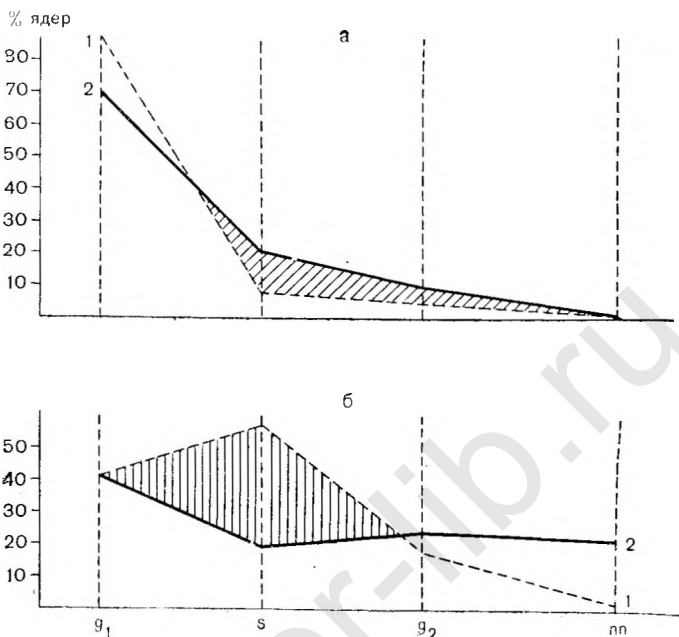
субэпителиально расположенных капилляров снижен до 34,8 (при норме 44,2). Однако эти изменения выражены в меньшей мере, чем у женщин с привычным невынашиванием беременности.

Помимо этого, нарушение компенсаторно-приспособительных механизмов в плаценте при преждевременных родах обусловлено менее интенсивным переходом цитотрофобласта в синцитий. В терминальных ворсинах клеток Лангханса обнаруживается в большем количестве, чем в плацентах при неосложненной беременности того же срока, что сопровождается утолщением эпителиального пласта до 7,8 усл. ед. (при 5,9 усл. ед. в норме).

Цитоспектрофотометрическое исследование хориального эпителия указывает на его своеобразную перестройку при преждевременных родах: количество ядер синцитиотрофобласта повышается в фазе S, в то время как в фазе G₂ оно близко к норме. В цитотрофобласте, напротив, количество ядер в фазе S снижено по сравнению с нормой (рис. 21).

Повышение частоты обнаружения ядер в фазе S служит свидетельством некоторой активации синтеза ДНК в синцитиотрофобласте, которое, по-видимому, является компенсаторным процессом и находится в связи с торможением перехода цитотрофобласта в синцитий. В то же время повышение ДНК-синтетической активности указывает на возможность снижения синтеза специфических белков, что подтверждается снижением содержания ШИК-положительных базофильных гранул в синцитиотрофобласте.

Клинически плацентарная недостаточность у бере-



21. Распределение ядер синцитиотрофобласта (а) и цитотрофобласта (б) по фазам митотического цикла в норме (1) и при преждевременных родах (2) при беременности 32—33 нед.

Обозначения те же, что на рис. 20.

менных с угрозой преждевременных родов проявляется в изменениях толщины и площади плаценты, определяемых при ультразвуковом сканировании. Как показали наши исследования, в III триместре беременности у большинства женщин с длительной угрозой прерывания беременности существенно уменьшается толщина плаценты. Прирост толщины составляет 0,4—0,7 мм в неделю, что значительно меньше такового при нормально развивающейся беременности (0,86—1,15 мм в неделю). Следует отметить, что к концу неосложненной беременности толщина плаценты несколько уменьшается начиная с 36 нед беременности. Уменьшение толщины плаценты у большинства беременных при угрозе прерывания беременности отмечается с 33—34 нед беременности, а у некоторых с 29 нед.

Анализ результатов состояния плода при длительно существующей угрозе преждевременных родов показал, что у каждой третьей женщины наблюдается отставание

в его развитии. По данным ультразвукового сканирования, как правило, имеет место симметричная внутриутробная гипотрофия. Масса доношенных новорожденных, у матерей которых во II и III триместрах беременности была выявлена тонкая плацента, варьировала от 2500 до 2850 г, составляя в среднем 2680 ± 53 г. У $\frac{2}{3}$ новорожденных масса не соответствовала гестационному возрасту.

Следовательно, при угрозе прерывания беременности развивается плацентарная недостаточность, которая служит причиной преждевременного прерывания беременности и нарушений развития плода.

ПОЗДНИЕ ТОКСИКОЗЫ БЕРЕМЕННЫХ

Поздние токсикозы являются одним из наиболее частых осложнений беременности и занимают среди причин материнской смертности второе место после акушерских кровотечений. Показатели перинатальной смертности колеблются в больших пределах и зависят от тяжести и длительности токсикоза. При легких формах позднего токсикоза перинатальная смертность составляет 7,7—24,5 ‰, при тяжелых достигает 44,4 ‰ [Грищенко В. И., 1977; Кирющенко А. П., 1978]. Как причина антенатальной гибели плода поздние токсикозы составляют самую большую группу среди других видов патологии — $12,7 \pm 1,6$ ‰ [Грищенко В. И., Яковцева А. Ф., 1978].

Патогенез поздних токсикозов изучен недостаточно. Известно, что большую роль играют сосудистые расстройства, нарушения кортико-висцеральных связей и иммунных взаимоотношений между матерью и плодом. Некоторые авторы считают основной причиной токсикозов первичную ферментативную дисфункцию плаценты [Куанк Н., 1966]. В иммунологической теории развития токсикозов большую роль отводят также плаценте [Naschol H., Kuhnert A., 1970, и др.].

Морфологические исследования плаценты при поздних токсикозах беременных указывают на преобладание выраженных инволютивно-дистрофических и циркуляторных нарушений.

В амнионе плаценты наблюдаются дистрофические изменения эпителия со снижением содержания РНК, огрубением и утолщением базальной мембраны, гиалиноз и отек стромы с уменьшением содержания кислых гли-

козаминогликанов. В хориальной пластинке выявляются неравномерный отек и фиброз стромы.

В децидуальной оболочке крупные клетки нередко разрушены, преобладают мелкие веретенообразные клетки, не содержащие гликогена. Строма инфильтрирована клеточными элементами типа малых лимфоцитов, иногда встречающихся в избытке. Постоянно наблюдаются очаговые некрозы, кровоизлияния, тромбозы сосудов. Зона коагуляционного фибриноидного некроза широкая, содержит глыбки извести. В перегородках (септах) децидуальные элементы сохранены в небольшом количестве у основания.

В стловых и средних по диаметру ворсинах фиброз стромы выражен более резко, чем при нормальной доношенной беременности. Наблюдается утолщение стенок артериальных стволов с гипертрофией мышечного слоя, пролиферацией эндотелия и сужением просвета. При импрегнации серебром в стенке плодовых сосудов обнаруживается резкое утолщение аргирофильных мембран.

В мелких ворсинах выраженность патологических изменений нарастает по мере увеличения тяжести и длительности токсикоза.

При отеках беременных наиболее ранние морфологические изменения обнаруживаются в сосудах децидуальной базальной оболочки в виде спазма и стаза спиральных артерий с разволокнением их стенок. Эпителий амниона с явлениями кариолизиса. В синцитиотрофобласте уменьшается выраженность ШИК-положительной базофильной зернистости. При длительном течении данной формы токсикоза выявлены дистрофия и коллагенизация стромы терминальных ворсин, пролиферация эндотелия капилляров с сужением их просвета.

При гипертонии беременных в стенке спиральных артерий развиваются склеротические изменения. В сосудах ворсин среднего калибра отмечаются явления плазматического пропитывания. Дистрофические изменения стромы терминальных ворсин выражены в значительно большей степени, чем при водянке беременных и нефропатии I степени. В межворсинчатом пространстве определяется обилие фибриноида.

При нефропатии I степени в спиральных артериях преобладают явления стаза и тромбоза, в децидуальной ткани — обширные кровоизлияния. В эпителии амниона имеются участки вакуольной дистрофии, что особенно

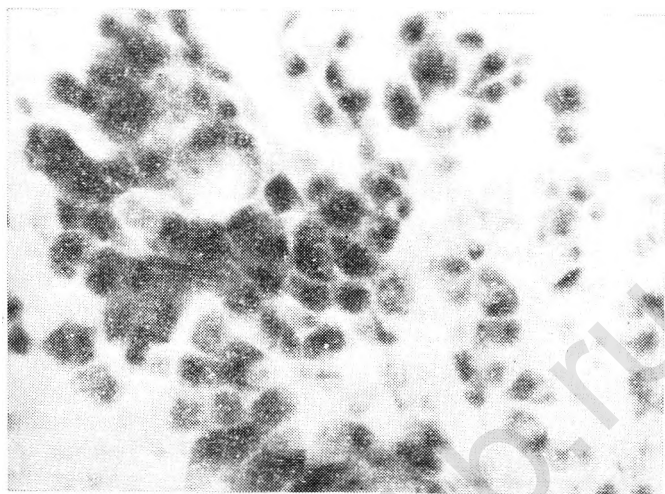
хорошо выявляется при контактной микроскопии (рис. 22). Базофильная, ШИК-положительная зернистость в хориальном эпителии менее выражена по сравнению с таковой при отеках и гипертонии беременных, но сохранена в некоторых синцитиальных узелках. Нарушения кровообращения (в виде инфарктов и кровоизлияний) и дистрофические изменения в материнской и плодовой частях плаценты нарастают при нефропатии II степени. Наряду с этими изменениями выявляются поля «юных» ворсин с рыхлой стромой, центральным расположением капилляров и наличием клеток Кашценко—Гофбауэра.

При нефропатии II—III степени и эклампсии большинство крупных децидуальных клеток разрушено; сохраняются мелкие, рыхло расположенные децидуальные клетки. В эпителии амниона ядра пикнотизированы и разрушены, обнаруживаются обширные участки безъядерного эпителия с зернистой или пенистой цитоплазмой, а также измененные активности ферментов (рис. 23). Как показали исследования Б. И. Железнова и соавт. (1981), в амниотическом эпителии в большей степени, чем в других структурах плаценты, выявляется снижение активности НАД-диафоразы, что, по-видимому, связано с нарушением липидного обмена.

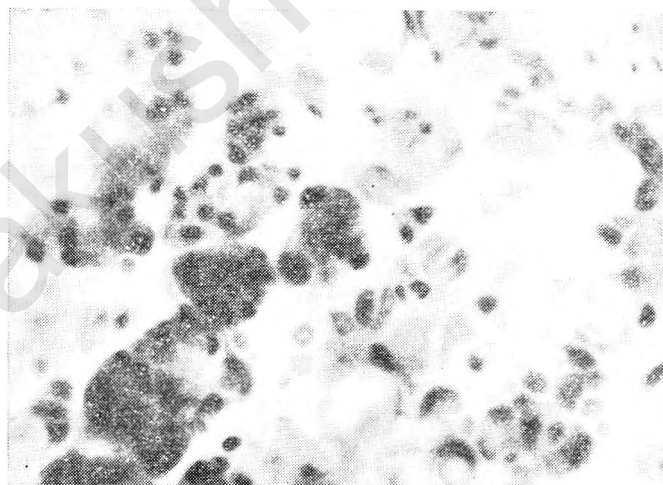
Количество и протяженность инфарктов возрастает, нередко встречаются хронические инфаркты и старые тромбы в межворсинчатом пространстве. Резко увеличено количество ворсин, лишенных эпителия и замурованных в фибриноид. В сохранившихся участках синцитиотрофобласта ШИК-положительная, базофильная зернистость слабо выражена или отсутствует, но содержание основных и кислых белков в трофобласте повышено. Активность ЩФ определяется главным образом в синцитиальных узелках, расположенных в периферической зоне плаценты. В центральных отделах имеются многочисленные синцитиальные узелки, но с дистрофическими изменениями ядер и обызвествлением. Характерным для этих отделов, в отличие от расположенных по периферии, является снижение активности НАД- и НАДФ-диафораз, а также ферментов пентозного цикла.

Особенно резко выражены нарушения кровообращения, имеющие характер острых и подострых изменений (кровоизлияния, свежие тромбы или инфаркты, выпадение фибрина), при эклампсии.

При рождении живых детей выявляются признаки, свидетельствующие о выраженных компенсаторно-прис-



22. Эпителий амниона с участками вакуольной дистрофии при нефропатии I степени. Контактная микроскопия. Об. 40, ок. 6,5.



23. Эпителий амниона с разрушением клеток при нефропатии II—III степени. Контактная микроскопия. Об. 40, ок. 6,5.

пособительных реакциях плаценты. Во многих полях зрения обнаруживаются группы неповрежденных мелких ворсин с нежно-волокнистой сетью аргирофильных волокон, обилием капилляров. В таких ворсинах количество синцитиокапиллярных мембран достигает трех—четырех. Цитотрофобласт при световой микроскопии неразличим. Синцитиотрофобласт узкий, с многочисленными функционирующими синцитиальными узелками, сохраняющими высокую активность ЩФ.

В синцитиотрофобласте неповрежденных ворсин сохраняется и даже имеет тенденцию к повышению активность лактатдегидрогеназы (ЛДГ₄), выявляется активность малат- и изоцитратдегидрогеназ. Одновременно происходит снижение активности сукцинатдегидрогеназ, цитохромоксидазы, НАД-диафоразы.

Найдены существенные изменения в ультраструктуре синцитиотрофобласта. При поздних токсикозах отмечается потеря зональной структуры, в связи с чем эндоплазматическая сеть, митохондрии и пластинчатый комплекс дисперсно разбросаны по всей цитоплазме и часто тесно прилегают к апикальной плазматической мембране. Количество микроворсин уменьшено. Сами микроворсины нередко замещены неправильной формы выпячиваниями цитоплазмы, содержащими эндоплазматическую сеть, митохондрии и включения типа лизосом. Цистерна и вакуоли пластинчатого комплекса, а также цистерна и каналцы эндоплазматической сети расширены, особенно в зонах повышенного отложения фибриноида. В этих зонах обнаруживаются набухшие, расширенные митохондрии и чрезмерная вакуолизация цитоплазмы.

В эндотелии капилляров патологические изменения отсутствуют. Вместе с тем в литературе имеются указания на значительные изменения ультраструктуры эндотелия капилляров ворсин хориона при преэклампсии в сторону повышения их функциональной активности [Бобков В. М., Зубарик С. И., 1977].

Между базальной мембраной трофобласта и эндотелием капилляров плодовых сосудов субмикроскопически обнаруживается скопление аморфного и волокнистого вещества, электронно-оптическая плотность которого имеет грубодисперсный или волокнистый характер.

Патологические изменения, найденные в области плацентарного барьера при поздних токсикозах беременных, ухудшают условия транспорта и газообмена. Нарушения обменных процессов подтверждаются снижением интен-

сивности окислительно-восстановительных реакций, о чем свидетельствует уменьшение активности сукцинатдегидрогеназы, цитохромоксидазы и НАД-диафоразы. Происходит переключение метаболизма плаценты на анаэробное дыхание со сдвигом в спектре изоферментов лактатдегидрогеназы — ключевого фермента гликолиза. Подавляется способность плаценты к активному транспорту α -аминокислот от матери к плоду [Голумб С. Б., 1979].

При поздних токсикозах беременных выявлены существенные изменения во внеплацентарных плодных оболочках, различные по степени и характеру поражения в зависимости от тяжести проявления токсикоза [Дудина А. М., 1971]. Изменения возникают уже при легких формах токсикоза и проявляются увеличением гидрофильности всех соединительнотканых структур амниона и хориона, в связи с чем общая толщина плодных оболочек оказывается в $1\frac{1}{2}$ —2 раза больше. Отмечаются набухание волокон, разрыхление соединительной ткани, заметное уменьшение количества фибробластов, вплоть до полного исчезновения молодых форм.

При легкой степени токсикоза дистрофические изменения выявляются прежде всего в эпителии амниона. Одновременно в амнионе увеличивается количество многоядерных эпителиальных клеток и клеток с полиплоидным значением ДНК. По мере нарастания тяжести токсикоза в эпителии амниона снижается содержание РНК.

В трофобластическом слое гладкого хориона уже при легких формах токсикоза почти вдвое возрастает количество гидропически измененных клеток. Одновременно в этом слое обнаруживаются высокая активность ЛДГ и накопление гликогена.

Наряду с изменениями деструктивного характера в эпителии гладкого хориона отмечено увеличение числа клеток, обладающих высокой степенью полиплоидии и содержащих значительное количество рибосом нуклеотидов. На границе с децидуальной тканью накапливаются высокополимерные полисахариды и фибриноид.

В децидуальной ткани плодных оболочек наблюдаются изменения, сходные с изменениями в области плаценты (общее уменьшение количества децидуальных клеток, их декомпозиция, пикноз ядер, вакуолизация цитоплазмы, отек и очаги некроза в строме).

Особый интерес представляют изменения липидного состава тканей плаценты, которые усиливаются по мере

прогрессирования позднего токсикоза. Во всех тканях последа отмечено повышение уровня холестерина [Ельмов В. А., 1982]. При нефропатии I степени содержание его увеличено лишь в децидуальной ткани и гладком хорионе, при нефропатии II степени — в децидуальной ткани, в ворсистом и гладком хорионе, при нефропатии III степени — во всех тканях последа. Накопление фосфолипидов определяется только в ворсинках хориона, там же отмечается снижение содержания моно-, ди- и триглицеридов (при нефропатии II степени). Наиболее высокий уровень нейтральных жиров отмечен при нормально протекающей беременности в амниотических оболочках, которые обеспечивают газообмен и параплацентарный транспорт питательных веществ. Проявлением нарушения липидного обмена служит повышение уровня свободного холестерина в крови у беременных при позднем токсикозе.

О снижении функциональной деятельности синцития свидетельствует понижение активности окситоциназы до $0,270 \pm 0,02$ ед. (при норме $0,34 \pm 0,001$ ед.) в сыворотке крови беременных с поздним токсикозом в сроки 37—41 нед, а также уменьшение экскреции ряда гормонов. Обнаружено достоверное снижение экскреции эстриола и прегнандиола с мочой и уровня ПЛ в крови у беременных при нефропатии II—III степени [Савченко О. И. и др., 1979]. Выявлено также [Вихляева Е. М. и др., 1981] снижение в 1,7 раза концентрации ПЛ в сыворотке крови при увеличении длительности токсикоза с 3 до 8 нед и более (соответственно $10,67 \pm 0,66$ и $6,2 \pm 0,48$ мкг/мл). Содержание эстриола в сыворотке крови при длительности токсикоза 1—3 нед составило $6,98 \pm 1,14$ нг/мл, при 4—7 нед — $6,38 \pm 0,89$ нг/мл, при 8 нед и большем сроке беременности — $6,25 \pm 0,61$ нг/мл. Снижение концентрации гормона явилось выражением нарушений в фетоплацентарной системе при этой патологии беременности.

Повышение активности некоторых ферментов и уровня отдельных гормонов при поздних токсикозах беременных носит, по-видимому, компенсаторный характер. Это относится к повышению активности щелочной фосфатазы, выявленному гистохимически в тканях плаценты и биохимически в сыворотке крови. К компенсаторным реакциям относится и повышение уровня ХГ, обладающего иммунодепрессивным действием [Савченко О. И. и др., 1979].

Таблица 17

Морфометрические показатели терминальных ворсин хориона плаценты при сочетанном позднем токсикозе беременных

Группа обследованных	Площадь, усл. ед.			
	общая	капилляры	эпителий	строма
Поздний токсикоз	86,0	36,0	8,2	41,8
Неосложненная беременность	69,0	12,3	8,7	48,0

Продолжение табл. 17

Группа обследованных	Отношение площадей				Сосуды, расположенные субэпителиально	
	капилляр общая	эпителий общая	строма общая	эпителий строма	среднее число	%
Поздний токсикоз	0,42	0,09	0,49	0,20	3,6	39,0
Неосложненная беременность	0,18	0,12	0,7	0,18	0,9	29,8

Морфологическим выражением иммунных реакций, помимо избыточного отложения фибриноида, не связанного с циркуляторными нарушениями, является обилие лимфоидных элементов в децидуальной оболочке. По данным А. П. Гордиловской (1979), массивной атаке аллогенными малыми лимфоцитами при поздних токсикозах подвергаются плацента и плод. Однако следует учесть, что выпадение фибриноида как компенсаторная реакция носит условный характер, так как избыточные массы фибриноида в межворсинчатом пространстве затрудняют маточно-плацентарное кровообращение.

О состоянии компенсаторных механизмов на тканевом уровне дает представление анализ планиметрических показателей концевых ворсин хориона.

В табл. 17 [Баккал Т. П., 1975] приведены данные морфометрического исследования плацент у женщин с поздним токсикозом, протекавшим на фоне латентной инфекции, и плацент здоровых женщин.

Как видно из таблицы, общая площадь сечения кон-

цевых ворсин хориона при токсикозах увеличена. В отличие от преждевременных родов возрастает главным образом площадь сечения капилляров. Высокий абсолютный показатель васкуляризации (36,0 при 12,3 усл. ед. в контроле) обусловлен гиперплазией (расширением) капилляров: количество их повышается до 3,6 (в норме 0,9).

Гиперплазия капилляров, расположенных субэндотелиально, является характерным компенсаторным механизмом при поздних токсикозах беременных, обеспечивающим развитие плода.

Площадь микроциркуляторного русла увеличивается по мере нарастания тяжести токсикоза и, по данным А. П. Гордиловской (1979), составляет в среднем при нефропатии I степени $26,6 \pm 0,54 \%$, II степени — $27,92 \pm 1,0 \%$ и III степени — $29,86 \pm 1,6 \%$ (при неосложненной беременности $20,12 \pm 0,6 \%$; $p < 0,001$). Изменения в спиральных артериях и микроциркуляторном русле плодовой части плаценты, по-видимому, обусловлены особенностями реокоагуляционных свойств крови у беременных при поздних токсикозах, которые затрудняют газообмен и метаболизм в плаценте между организмами матери и плода, ухудшают гемодинамику в межворсинчатом пространстве.

В зависимости от тяжести и длительности позднего токсикоза меняется площадь резорбционной поверхности плаценты (РПП) [Вихляева Е. М. и др., 1981]. Если при длительности позднего токсикоза I степени от 1 до 3 нед РПП практически не отличается от таковой при физиологической беременности ($11,22 \pm 0,18 \text{ м}^2$), то при длительности токсикоза II и III степени более 4 и 8 нед эта величина резко снижается ($8,17 \pm 0,53$ и $7,19 \pm 0,27 \text{ м}^2$ соответственно). Уменьшается также объемный кровоток в межворсинчатом пространстве плаценты.

В зависимости от длительности и тяжести позднего токсикоза меняются размеры плаценты. При ультразвуковом сканировании это проявляется уменьшением толщины, а иногда и преждевременной зрелостью плаценты. Макроскопические изменения плаценты служат подтверждением данных об особенностях морфологии плаценты при позднем токсикозе [Железнов Б. И. и др., 1981].

Таким образом, при поздних токсикозах беременных уже на ранних стадиях возникают нарушения микроциркуляции в терминальных ворсинах, которые усугубля-

ются при прогрессировании заболевания и при длительном его течении. Морфологические и метаболические изменения в плодных оболочках затрудняют параплацентарный обмен. Наряду с повреждением структуры плаценты развиваются компенсаторно-приспособительные реакции с явлениями гиперваскуляризации. Появление вновь образованных ворсин при нарастании тяжести токсикоза не может расцениваться в качестве компенсаторной реакции из-за их незрелости и слабой васкуляризации.

Характерные компенсаторные реакции на тканевом уровне могут сохраняться в случаях сочетания позднего токсикоза с иной патологией. С другой стороны, наши клинические наблюдения показывают, что сочетанные формы позднего токсикоза возникают рано (иногда в 18—19 нед), могут протекать латентно и чаще приводят к развитию плацентарной недостаточности и внутриутробной гипотрофии плода.

ИЗОСЕРОЛОГИЧЕСКАЯ НЕСОВМЕСТИМОСТЬ КРОВИ МАТЕРИ И ПЛОДА

Изосерологическая несовместимость является результатом несоответствия белковых компонентов клеточных элементов крови матери и плода. Антигенами, проникающими из организма плода и сенсибилизирующими организм матери, могут быть резус-фактор, групповые (ABO) и редкие (системы Келл, Кид, Даффи и др.) факторы крови. Противорезусные и групповые антитела, проникая из организма матери в кровеносное русло плода, вызывают гемолиз эритроцитов, анемию с развитием гемолитической болезни плода. Несовместимость и изо-сенсибилизация по отношению к лейкоцитарным и тромбоцитарным антигенам имеют значение в генезе самопроизвольных выкидышей.

Для развития резус-конфликта необходимым этапом является проникновение изоантител через плаценту. Однако вопрос о времени и характере проникновения изоантител через плаценту изучен еще недостаточно. Представление о проникновении резус-антител к плоду на протяжении всей беременности встречает ряд возражений и не соответствует современным взглядам о проницаемости плацентарного барьера для крупномолекулярных веществ. Возможно, проникновению изоантител способствуют факторы, усиливающие проницаемость пла-

центы (осложнения беременности, экстрагенитальные заболевания и т. д.).

Характерными морфологическими изменениями плаценты при гемолитической болезни являются замедленное созревание с наличием элементов эмбрионального кроветворения, отек и дистрофия структурных элементов хориона. Глубина их зависит от степени тяжести заболевания. Наиболее выраженные изменения наблюдаются при тяжелой желтушной и отечной формах.

При отечной форме масса плаценты нередко достигает 2000—2600 г, при желтушной — 800—1000 г. Диаметр плаценты увеличивается до 25 см, толщина — до 3—5 см.

Макроскопически при отечной форме гемолитической болезни плацента имеет мясистую консистенцию, серовато-розовую или желтоватую окраску, грубую неравномерную дольчатость со стороны материнской поверхности. Пуповина и плодные оболочки отечны, окрашены в желтоватый цвет. При желтушной форме заболевания макроскопические изменения выражены в меньшей степени, а при анемической форме плацента внешне может быть не изменена.

Микроскопически при эритроblastозе отмечают многообразие очаговых изменений и различную степень их выраженности в пределах одной и той же плаценты. Эпителий амниона плаценты подвергается дистрофии и некрозу вплоть до некроза клеток; иногда клетки эпителия приобретают кубическую форму, содержание РНК в них снижено. Соединительнотканная строма амниона рыхлая, отечная, содержит большое количество кислых высокополимерных гликозаминогликанов. В хориальной пластине происходит накопление ШИК-положительных веществ, строма отечна, присутствуют клетки Кащенко—Гофбауэра.

Ворсин хориона крупные, отечные, сближены друг с другом, вследствие чего межворсинчатое пространство местами резко сужено. Строма стловых ворсин разрыхлена, содержит большое количество фиброцитов, клеток Кащенко—Гофбауэра.

Иногда при микроскопическом исследовании, помимо отечных ворсин, выделяют гиперпластический тип ворсин, свойственный тяжелой гемолитической желтухе и характеризующийся обилием клеточных элементов стромы.

В сосудах хориальной пластины, стловых и средних ворсин стенка утолщена, эндотелий пролиферирует,

просвет сосудов сужен вплоть до их облитерации, иногда он выполнен тромботическими массами.

Диаметр концевых ворсин увеличен в 2—3 раза по сравнению с нормой, в них накапливаются кислые высокополимерные гликозаминогликаны (гиалуроновая кислота и хондроитинсульфаты). Среди клеточных элементов иногда преобладают клетки Кащенко—Гофбауэра.

Количество капилляров в одной ворсине обычно не превышает 4—6. В одних ворсинах капилляры отсутствуют, в других — хорошо различимы, расширены, выполнены эритробластиками. Реже скопления незрелых эритроцитов обнаруживают вне сосудов (в строме ворсин). Капилляры располагаются местами в центре ворсин, местами ближе к периферии, но отделены от базальной мембраны трофобласта широким слоем отечной стромы. Эндотелий капилляров набухший, отечный, с явлениями некролиза.

Хориальный эпителий многих ворсин двухслойный, с сохранившимися клетками цитотрофобласта. Синцитиотрофобласт местами широкий, местами резко истончен, с равномерным расположением ядер. Ядра синцития крупные, пузырьчатые, бледно окрашенные. Количество синцитиокапиллярных мембран и функционирующих синцитиальных узелков уменьшено по сравнению с нормой, но синцитиальные узелки имеют дистрофические изменения ядер и очаги обызвествления. При гистохимическом исследовании в синцитиотрофобласте обнаруживают уменьшение содержания нуклеиновых кислот, гликогена, сульфгидрильных групп белка и увеличение содержания липидов. Резко снижена активность кислой и щелочной фосфатаз, СДГ, цитохромоксидазы, в меньшей степени НАД- и лактатдегидрогеназ.

Группы ворсин, лишенных эпителия, замурованы среди масс фибринола. Встречаются истинные инфаркты (очаги некроза ворсин), но значительно реже, чем это имеет место при поздних токсикозах беременных. Уменьшено также по сравнению с поздними токсикозами количество островков цитотрофобласта и Х-клеток. Появляются «юные» ворсины-регенераты, отпочковывающиеся от основных стволов. Однако такие ворсины встречаются реже, чем при тяжелых формах поздних токсикозов.

Децидуальная оболочка плаценты отечна, содержит очаги некроза, лимфоидные скопления; количество РНК и гликогена в децидуальных клетках уменьшено. Внепла-

центарные плодные оболочки отечны. В эпителии амниона наблюдаются некробиотические изменения и снижение содержания РНК, в строме амниона — накопление кислых высокополимерных мукополисахаридов. С помощью флюоресцентного метода Кунса обнаружено специфическое желтовато-зеленоватое свечение синцития ворсин, эпителиа амниона и пупочного канатика, фибриноидных масс.

При электронной микроскопии базальная мембрана цитотрофобласта и капилляров оказывается утолщенной, аморфно-зернистой; в строме встречаются клетки Кашенко—Гофбауэра со значительным развитием гранулярной эндоплазматической сети. В базальной мембране синцитиотрофобласта хорошо выражены микроворсины. На свободной поверхности синцития микроворсины развиты неравномерно. Эндоплазматическая сеть синцития местами разветвлена, местами количество каналов резко уменьшено, просвет их расширен. В цитоплазме синцития митохондрии распределены неравномерно, с неравномерно осмиофильным матриксом, с нечеткими, нередко разрушенными кристами. Отмечается много свободных рибосом. Хроматин ядер синцития глыбчатый, иногда локализуется у ядерной оболочки.

Морфофункциональное исследование плаценты указывает на то, что при тяжелых формах изосерологической несовместимости матери и плода происходит глубокое повреждение структурных элементов с нарушением всех важнейших функций плаценты. Значительное уменьшение обменной поверхности и объема межворсинчатого пространства приводит к снижению обменных процессов между организмами матери и плода. Нарушение активного процесса белкового синтеза и снижение активности ферментов затрудняют осуществление компенсаторных процессов на клеточном и субклеточном уровне. В отличие от поздних токсикозов резко снижена возможность гемодинамических компенсаторных реакций, что связано с незрелостью ткани плаценты, отсутствием условий для образования синцитиокапиллярных мембран и дистрофией эндотелия капилляров.

При желтушно-анемической или анемической форме гемолитической болезни изменения, связанные с массивным гемолизом, в тканях плода могут происходить раньше, чем в плаценте. Изменения гормональных показателей фетоплацентарного комплекта, сопровождающиеся снижением экскреции эстриола, не являются надежным

показателем состояния плаценты, как и уровень экскреции хориального гонадотропина и содержание ПЛ в плазме крови [Левинсон Л. Л., 1975].

Отражением нарушенной плацентарной трансфузии и микроциркуляции в плаценте являются параметры реокоагуляционных свойств крови беременных [Крендель А. П. и др., 1984]. Существенно возрастает агрегация эритроцитов, меняется концентрация фибриногена в крови (тем значительнее, чем тяжелее форма гемолитической болезни у плода).

Надежным критерием наличия гемолитической болезни у плода, помимо величины оптической плотности билирубина околоплодных вод, является ультразвуковая плацентография и фетометрия. При развитии заболевания у плода выявляется утолщение плаценты, обусловленное замедлением созревания и отеком плаценты. Увеличивается диаметр живота плода, могут визуализироваться большая печень, асцит. При отечной форме выявляется двойной контур живота и головки плода. Однако в ряде случаев при ультразвуковом сканировании выявляется уменьшение толщины плаценты, которое нередко сочетается с внутриутробной гипотрофией плода. Обе формы изменений плаценты служат проявлением плацентарной недостаточности.

ПЕРЕНОШЕННАЯ БЕРЕМЕННОСТЬ

Переношенная беременность является частой патологией и представляет большую опасность для плода. По данным разных авторов, частота перенашивания беременности варьирует от 1,4 до 14 %, в среднем составляя 8 % [Чернуха Е. А., 1982]. Сущность этой патологии заключается в старении плаценты, резорбции и уменьшении количества околоплодных вод и перезревании плода в связи с удлинением беременности свыше физиологического срока. Изменения в организме плода обусловлены зрелостью его органов и систем, повышенной чувствительностью центральной нервной системы к недостатку кислорода, что может приводить к гибели плода еще до наступления родов или с началом родовой деятельности. В связи с этим в структуре перинатальной смертности переношенная беременность занимает одно из первых мест.

Причины переношенной беременности широко освещаются в литературе. Полагают, что перенашивание

возникает под влиянием сложных нейрогуморальных факторов, которые нарушают сократительную функцию миометрия и тормозят своевременное развитие родовой деятельности. Изменения в плаценте могут быть одним из факторов, способствующих перенашиванию. Однако нельзя исключить, что они развиваются вторично вследствие продолжения беременности выше положенного срока.

Масса плаценты при перенашивании увеличивается на 100—400 г по сравнению с нормой, плодово-плацентарный коэффициент составляет $0,12 \pm 0,01$.

Морфологическая картина плаценты при перенашивании неоднородна. Чаще всего преобладают изменения, которые принято считать признаками «физиологического старения» плаценты, в других случаях, наоборот, находят признаки незрелости ее структур.

При обнаружении признаков старения плаценты макроскопически выявляется плотноватая консистенция, повышенное отложение извести, хорошо различимое на материнской стороне; дольки мелкие, уплощены, с нечеткими границами.

К числу микроскопических признаков старения относят: фиброз стромы крупных и средних ворсин, коллагенизацию стромы терминальных ворсин с гибелью синцития и большим количеством ворсин, лишенных эпителия, избыточное отложение фибрина вокруг таких ворсин, утолщение стенок сосудов крупных и средних ворсин, периваскулярный склероз, пролиферацию эндотелия с облитерацией просвета сосудов, повышенное выпадение солей кальция с отложением извести в виде глыбок и «пылевидных» скоплений, массивные поля фибриноида в межворсинчатом пространстве.

Перечисленные изменения нельзя считать специфическими для перенашивания. Они встречаются и при своевременных родах, а также при различной патологии, в первую очередь при поздних токсикозах беременных. Однако в отличие от поздних токсикозов при старении плаценты не выражены компенсаторно-приспособительные реакции на тканевом уровне. Кроме того, для старения плаценты не характерны обширные свежие инфаркты и тромбы в межворсинчатом пространстве. Отложение извести, сопровождающее токсикозы, выражено при старении еще в большей степени.

Незрелость плаценты при перенашивании беременности в одних случаях протекает по типу замедленного

(*maturitas placentae retardata*), в других — по типу диссоциированного созревания. Морфологические исследования, проведенные нами с целью количественной оценки степени зрелости и дегенеративных изменений синцитиотрофобласта [Федорова М. В. и др., 1980], показали, что процент содержания зрелого синцития при запоздалых родах уменьшается до $67,7 \pm 0,98\%$ по сравнению с контрольной группой ($82,4 \pm 1,62\%$; $p < 0,001$). Наряду с этим возрастает процентное содержание участков с предегенеративными изменениями до $17,2 \pm 1,47\%$ (в контроле $9,7 \pm 1,33\%$; $p < 0,001$).

В отличие от изосерологической несовместимости крови матери и плода при перенашивании беременности в плаценте с явлениями незрелости встречаются участки компенсаторной гиперплазии капилляров. Очаги компенсаторного роста ворсин с хорошей васкуляризацией, а местами с гиперплазией капилляров наблюдали З. П. Жемкова и О. И. Топчиева (1973) при перенашивании беременности в случаях рождения живых детей без признаков асфиксии. При асфиксии или перинатальной гибели плода и новорожденного компенсаторные процессы не были выражены, обнаруживались задержка васкуляризации и склеротические изменения стромы ворсин. При перенашивании беременности свыше 42 нед Н. Гох (1975) отмечает гиповаскуляризацию ворсин, малое количество плодовых сосудов, которые располагались преимущественно центрально.

В. И. Грищенко и А. Ф. Яковцева (1978) в случаях антенатальной гибели плода при перенашивании описывают склероз, очаговый гиалиноз, фибриноидный некроз и обызвествление в децидуальной ткани, ветвистом хорионе и плодных оболочках. В децидуальной оболочке и гладком хорионе отмечена повышенная инфильтрация лимфоидными и плазмочитарными элементами. Стенки сосудов ворсин утолщены, склерозированы, с явлениями гиалиноза, иногда фибриноидного некроза. Просвет сосудов сужен, облитерирован, содержит тромботические массы. Субэндотелиальные и субэпителиальные мембраны утолщены, деформированы, местами фрагментированы, дают резко положительную ШИК-реакцию. В склерозированной строме ворсин и стенке сосудов найдено большое количество нейтральных и деполимеризованных мукополисахаридов, а в терминальных ворсинах — накопление высокополимерных форм.

Синцитиотрофобласт истончен, много «голых» вор-

сии, нефункционирующих синцитиальных узелков. В синцитии снижено содержание РНК, карбоксильных групп и в меньшей степени сульфгидрильных групп. Окраска на общий белок сохранена. Активность ЩФ повышена, активность кислой фосфатазы неравномерная. Уменьшена активность СДГ, цитохромоксидазы и НАД·Н. Изучение содержания ферментов в тканях плаценты показало, что количество ТЩФ в плаценте снижено в 2 раза (до $22 \pm 1,3$ мг на 100 г ткани при $53,2 \pm 5,7$ мг на 100 г ткани в норме) [Воробьева Т. Б. и др., 1983]. Выявлена высокая активность малат- и лактатдегидрогеназ.

В пупочном канатике и в стенке сосудов пуповины отмечается склероз стромы. В соединительной студенистой ткани найдены очаги обызвествления.

При электронной микроскопии на свободной поверхности синцития местами обнаружено много крупных и неразветвленных микроворсинок. На базальной поверхности микроворсинки ветвятся, образуя кустовидные скопления. Цитоплазматическая мембрана синцития имеет неравномерную толщину, местами разрушена. Эндоплазматическая сеть развита неравномерно и содержит небольшое количество рибосом, которые чаще располагаются свободно. Митохондрии округлой формы, с неравномерно просветленным матриксом, кристы нередко разрушены. Имеются одиночные лизосомы. В большом количестве обнаружены фагосомы, выполненные зернистым осмиофильным материалом с фрагментами мембранных структур. Ядерные мембраны местами разрушены, отмечается выход глыбок хроматина в перинуклеарную зону. Базальная мембрана трофобласта утолщена, зернисто-хлопьевидного характера, лишена слоистости и содержит отдельные липидные включения.

В строме ворсин хориона много набухших коллагеновых волокон, идущих в различных направлениях. Базальная мембрана капилляров неравномерной толщины, с бесструктурными участками. Клетки эндотелия светлые, содержат отдельные пиноцитарные пузырьки. Митохондрии немногочисленные, набухшие, со светлым матриксом, кристы плохо выражены. Хроматин грубозернистый, располагается в виде глыбок на внутренней поверхности ядерной оболочки.

Изменения структуры плодных оболочек [Дудина А. М., 1971] сводятся к диффузному уплотнению соединительнотканых структур амниона и хориона и выраженной их гидратации. Общая толщина соединительно-

тканной прослойки между амнионом и хорионом снижается до 30—40 мк (50—80 мк при своевременных родах). Сосединительнотканные волокна утрачивают извилистость, что рассматривается как выраженное «старение» ткани. Кроме того, отмечаются дистрофические изменения цитоплазмы клеток и накопление гликогена.

Следовательно, наименьшими компенсаторными возможностями при перенашивании обладают плаценты с выраженными признаками «старения». Отсутствием компенсаторных реакций в таких плацентах можно объяснить снижение важнейших функций плаценты и частое появление признаков хронической гипоксии плода. Действительно, при переносенной беременности существенно снижена продукция эстрогенов и сохранена и даже несколько повышена выработка прогестерона. Концентрация суммарных эстрогенов в сыворотке крови снижена в 4 раза [Чернуха Е. А. и др., 1976] — до $4,4 \pm 0,7$ мкг/мл (по сравнению с $14,9 \pm 2,3$ мкг/мл при доношенной беременности). Уменьшается также экскреция эстриола с мочой: уменьшение ее на 50 % свидетельствует о тяжелом состоянии плода, при снижении на 75 % плод погибает.

Для перенашивания беременности характерно увеличение в 4 раза прогестероново-эстрогенного индекса [Чернуха Е. А., и др., 1976].

Таким образом, перенашивание беременности почти всегда сопровождается плацентарной недостаточностью вследствие дистрофических и инволюционных процессов в плаценте при слабо выраженных компенсаторно-приспособительных реакциях.

ЭКСТРАГЕНИТАЛЬНЫЕ ЗАБОЛЕВАНИЯ

Сахарный диабет. Из эндокринных заболеваний у беременных наиболее неблагоприятное влияние на плод оказывает сахарный диабет.

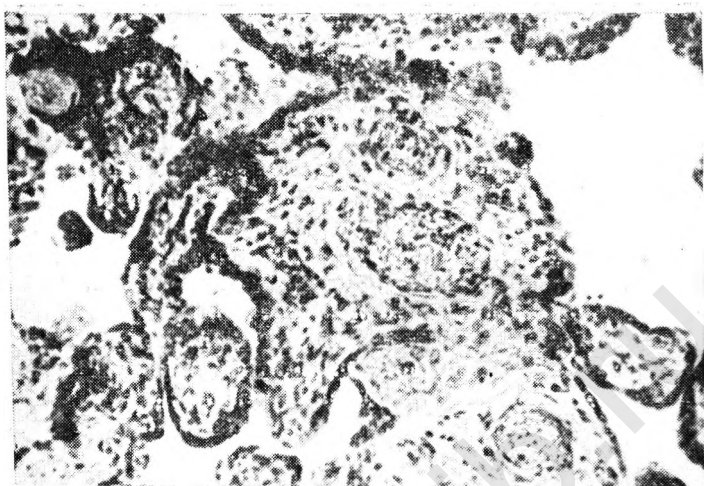
В патогенезе сахарного диабета важное значение имеет повышенная резистентность к инсулину, следствием которой является вначале относительная, а затем абсолютная недостаточность инсулина в организме. Инсулиновая недостаточность приводит к нарушению обмена веществ, которое усугубляется повышенной продукцией антагонистов инсулина (гормон щитовидной железы, катехоламинны, глюкокортиконды, глюкагон, свободные жирные кислоты). К антагонистам инсулина относятся

также ПЛ. В связи с этим уже при физиологической беременности наблюдается некоторое снижение чувствительности организма к инсулину, повышение содержания липидов в крови и состояние гиперинсулинемии, что усугубляется при сахарном диабете у беременных.

Морфологические изменения плаценты при сахарном диабете характеризуются нарушением созревания (замедленным или преждевременным) с увеличением или уменьшением массы плаценты. При этом обычно преобладает замедленный тип созревания. Размеры и масса плаценты зависят от длительности заболевания. Чрезмерно большие плаценты находят при продолжительности диабета не более 10 лет и при отсутствии сосудистых осложнений, плаценты небольших размеров — при длительном диабете (около 20 лет), протекающем с сосудистыми осложнениями.

Особенности морфологии плаценты при сахарном диабете обусловлены не только типом созревания ее, но и стадией заболевания. У матерей с декомпенсированным диабетом при рождении живых детей в плаценте преобладают признаки незрелости хориона. Имеются много терминальных ворсин крупного диаметра (до 140 мкм), которые имеют рыхлую строму. Сеть капилляров в хорионе развита менее интенсивно, сами капилляры располагаются центрально и не образуют синцитиокапиллярных мембран (рис. 24). Стенка сосудов утолщена, разволокнена, с частичным расплавлением аргирофильных мембран и пролиферацией эндотелия. Хориальный эпителий двухслойный, с сохраненным слоем Лангханса. Синцитиотрофобласт широкий, с крупными ядрами, равномерно расположенными в цитоплазме. Строма ворсин рыхлая и отечная, содержит клетки Кащенко—Гофбауэра. Под эндотелием сосудов наблюдается отложение ШИК-положительных веществ, а при обработке специфическими сыворотками — отложение иммуноглобулинов.

Внутрисосудистое кроветворение в таких ворсинах наблюдается лишь в случаях диабетической фетопатии. Отек стромы и очаги эмбрионального кроветворения придают сходство с изменениями в незрелой плаценте при изосерологической несовместимости крови матери и плода. Однако в отличие от резус-конфликта при сахарном диабете очаги эмбрионального кроветворения часто располагаются не только в сосудах, но и в строме крупных ворсин.



24. Ворсинки хориона с центральным расположением капилляров и рыхлой стромой при беременности 36—37 нед, осложненной сахарным диабетом. Окраска гематоксилин-эозинном. Об. 10, ок. 10.

Ультраструктура резорбционных ворсинок хориона указывает на повышенную функциональную активность трофобласта и эндотелия капилляров [Бобков В. М., Зубарик С. А., 1977].

При антенатальной гибели плода масса плаценты колеблется в пределах 240—540 г, плацентарно-плодовый коэффициент составляет $0,11 \pm 0,004$ [Грищенко В. И., Яковцева А. Ф., 1978]. Микроскопически отмечен большой полиморфизм в ветвистом хорионе. Наряду с ворсинками с гиперплазированной стромой и крупными синцитиальными узлами обнаруживаются склерозированные ворсинки. Многие ворсинки неравномерно отечны, содержат большое количество клеток Кащенко—Гофбаэра и скопления нормобластов. В амнионе отмечают неравномерный отек и склероз стромы. В сосудах хориальной пластинки и ворсинки наблюдается неравномерный склероз, отек, пролиферация эндотелия, особенно в артерiolaх. Отмечается плазматическое пропитывание стенок мелких сосудов децидуальной оболочки и ветвистого хориона. Субэндотелиальные и субэпителиальные мембраны утолщены, с интенсивной ШИК-положительной реакцией. Клетки Лангханса встречаются в большом количестве, но меньше, чем при эритробластозе.

Во всех структурных элементах плаценты, особенно в синцитиотрофобласте, обнаружено уменьшение содержания РНК, карбоксильных групп, SH- и SS-групп. В большом количестве имеются деполимеризованные кислые и нейтральные мукополисахариды. Отчетливо повышена активность ЩФ, сохранена активность ЛДГ. Снижена активность СДГ, в меньшей степени цитохромоксидазы, НАД-Н и изоцитратдегидрогеназы.

При сахарном диабете происходят значительные изменения ультраструктуры плацентарного барьера. На свободной поверхности синцитиотрофобласта определяется умеренное количество микроворсин, утолщенных, с просветленным матриксом. Цитоплазматическая мембрана синцития имеет нечеткие контуры и местами разрушена. Эндоплазматическая сеть синцитиотрофобласта расширена, местами фрагментирована. Митохондрии с просветленным матриксом, нечеткими кристами, частью с разрушенной наружной оболочкой. Оболочка ядер с участками лизиса, определяется выхождение хроматина в гиалоплазму. Одновременно встречаются участки синцития с хорошо сохранившимися структурами. В клетках цитотрофобласта хорошо различима развитая эндоплазматическая сеть, много рибосом и митохондрий.

Базальная мембрана трофобласта и капилляров значительно утолщена, неравномерно осмиофильна, гомогенно-зернистого вида. В эндотелии капилляров эндоплазматическая сеть представлена немногочисленными расширенными каналами. Заметны единичные митохондрии. Кристы большей частью разрушены. Ядра эндотелия с нечеткими контурами и неравномерным распределением хроматина.

При компенсированном диабете матери и рождении живых детей структура хориона соответствует гестационному сроку. При преждевременных родах изменен лишь аргирофильный каркас сосудов, но в меньшей степени, чем при декомпенсации заболевания. При недоношенной беременности и сахарном диабете клетки Лангханса встречаются чаще, чем при нормально развивающейся беременности. В синцитиотрофобласте снижено содержание РНК. В строме ворсин различного калибра имеется избыточное накопление деполимеризованных форм кислых ШИК-положительных мукополисахаридов.

Морфометрические исследования терминальных ворсин хориона у женщин с сахарным диабетом при недо-

Таблица 18

Морфометрические показатели терминальных ворсин хориона плаценты при сахарном диабете и преждевременных родах

Группа обследованных	Площадь, усл. ед.				Сосуды, расположенные субэпителиально, %
	общая	капилляры	эпителий	стромы	
Сахарный диабет	101,6	18,6	8,4	74,6	13,28
Неосложненная беременность	33,9	7,9	5,9	20,1	44,2

дошенной беременности указывают на преобладание терминальных ворсин крупного диаметра, средняя площадь сечения которых более чем в 3 раза превышает аналогичные показатели в контроле (табл. 18). Увеличение общей площади сечения происходит главным образом за счет стромы, что свойственно незрелым плацентам. Имеется тенденция к увеличению площади сечения эпителия благодаря сохранению непрерывного слоя Лангханса в части ворсин. Обращает на себя внимание абсолютное увеличение площади сечения сосудов вследствие их гиперплазии.

Морфометрические исследования при сахарном диабете и дозированной беременности (табл. 19) свидетельствуют о том, что величины площадей сечения сосудов, эпителия и стромы ворсин близки к контрольным, но име-

Таблица 19

Морфометрические показатели терминальных ворсин хориона при сахарном диабете и при сочетании его с поздним токсикозом беременных

Группа обследованных	Площадь, усл. ед.				Сосуды, расположенные эпителиально, %
	общая	капилляры	эпителий	стромы	
Сахарный диабет	72,5	14,2	9,0	48,3	16,3
Сахарный диабет в сочетании с поздним токсикозом	69,2	15,3	7,5	46,4	22,6
Неосложненная беременность	69,0	12,3	8,7	48,0	29,8

ется тенденция к увеличению общей площади ворсин и площади сечения капилляров.

При сочетании сахарного диабета с поздним токсикозом тенденция к компенсаторной гиперплазии капилляров выражена в большей степени, чем при неосложненном сахарном диабете. Вместе с тем объем и глубина патологических изменений, связанных с нарушением маточно-плацентарного кровообращения, при сочетании сахарного диабета и токсикоза возрастает: увеличивается количество инфарктов, тромбов в межворсинчатом пространстве, а также площадь, занятая массами фибриноида.

При исследовании плацент с учетом Международной классификации (1980), в соответствии с которой различают инсулинозависимый и инсулинонезависимый диабет, установлено, что компенсаторная гиперплазия капилляров ворсин хориона выражена в большей степени при инсулинозависимом диабете по сравнению с инсулинонезависимым [Эфендиева Л. Т., 1984].

Таким образом, компенсаторно-приспособительные реакции плаценты особенно страдают при декомпенсированном сахарном диабете. При компенсации диабета и недопошенной беременности компенсаторные реакции плаценты определяются на тканевом уровне в виде гиперплазии капилляров, хотя вследствие изменения хориона они не могут обеспечить контакт между материнской и плодовой кровью на адекватном уровне.

При компенсированном сахарном диабете и доношенной беременности, не отягощенной другой патологией, компенсаторные реакции могут быть прослежены на субклеточном и клеточном уровне в виде повышения функциональной активности синцитиотрофобласта. При сочетании сахарного диабета и позднего токсикоза функциональная активность синцитиотрофобласта оказывается сниженной, хотя и сохраняется компенсаторная сосудистая реакция в системе плодового кровообращения, свойственная поздним токсикозам при их сочетании с другими заболеваниями. Экспериментальные исследования Р. Ф. Онеговой и Т. Г. Райгородской (1979) подтверждают, что сахарному диабету скорее свойственно замедленное, чем преждевременное или диссоциированное, созревание.

При ускоренном созревании у беременных сахарным диабетом в плаценте преобладают мелкие (около 50 мк в диаметре) ворсины. В них наблюдается фиброз соеди-

нительнотканной стромы; хориальный эпителий однослойный и представлен синцитиотрофобластом. Слой синцития узкий и образует синцитиальные узелки. Сеть капилляров развита хорошо. По сравнению с незрелым хорионом в большем количестве имеются синцитиокапиллярные мембраны. Вместе с тем в системе маточно-плацентарного кровообращения чаще, чем в физиологических условиях, наблюдаются циркуляторные нарушения.

В патогенезе недостаточности плаценты при сахарном диабете большое значение имеет состояние сосудистой системы матки. Применение контактной микроскопии в эксперименте позволило произвести прижизненное исследование кровообращения рогов матки. Были выявлены извилистость сосудов с увеличением их количества. У животных контрольной группы сосуды матки не были извиты.

При исследовании ультраструктуры капилляров микрометрия у женщин с тяжелой формой сахарного диабета обнаружены изменения по типу диабетической микроангиопатии: преобладание капилляров малого калибра с утолщением эндотелия, базальной мембраны и значительным отложением коллагена в периваскулярной зоне [Зубарик С. А. и др., 1980]. Представляет интерес то обстоятельство, что ультраструктура плацентарного барьера в этих наблюдениях указывала на нарушение процессов формирования и созревания плаценты, а в трофобласте были найдены деструктивные изменения.

Очевидно, морфогенез плаценты при сахарном диабете складывается под влиянием сосудистых, метаболических и иммунных нарушений как со стороны матери, так и со стороны плода. Характер этих изменений связан не столько с длительностью течения заболевания, сколько с наличием или отсутствием декомпенсации и сопутствующих осложнений беременности. Различие степени патологических изменений плаценты находит выражение в гормональных показателях фетоплацентарного комплекса. Данные по этому вопросу имеют противоречивый характер. Например, одни исследователи экскрецию эстриола и прегнандиола с мочой при сахарном диабете находили сниженной [Грищенко В. И., Яковцева А. Ф. и др., 1978], другие — повышенной [Samaan N. A. et al., 1969]. На существенные расстройства фетоплацентарной системы при сахарном диабете матери указывают В. А. Беспалова и соавт. (1983). Они про-

являются изменениями в сыворотке крови уровня ПЛ, прогестерона, эстрадиола и эстриола. Так, у 92 % больных с компенсированным течением сахарного диабета содержание ПЛ в 34—35 и 37—38 нед беременности было снижено до $4,77 \pm 0,32$ и $4,3 \pm 0,81$ мкг/мл (при норме соответственно $8,48 \pm 0,92$ и $8,2 \pm 0,89$ мкг/мл; $p < 0,01$). Эти нарушения сочетаются с низким содержанием в крови прогестерона и эстрадиола. В то же время уровень эстриола существенно возрастает. Это происходит, по-видимому, в результате утилизации стероидных гормонов для синтеза глюкокортикоидных гормонов плодов и понижения активности гормональной функции плаценты в связи с ослаблением маточно-плацентарного кровотока.

Сердечно-сосудистые заболевания. Неблагоприятное влияние сердечно-сосудистой патологии на течение беременности и развитие плода, а также гипертонической болезни и гипотонии отмечено многими авторами. Нарушения обменных процессов, связанные с недостаточностью кровообращения, приводят к рождению детей с пониженной массой, мышечной гипотонией и гипотрофией.

Морфологическими изменениями в плаценте при сердечно-сосудистой патологии являются дистрофические и циркуляторные нарушения, степень и распространенность которых зависят от тяжести заболевания. В отличие от других видов патологии сердечно-сосудистые заболевания не сопровождаются нарушением созревания плаценты.

У таких больных макроскопически плаценты имеют большие размеры, массу свыше 660 г, плацентарно-плодовый коэффициент находится в пределах 0,2—0,25. Ткань плаценты мясистая, темно-красного цвета, дольки неравномерной величины, местами нечетко очерчены. На материнской поверхности часто встречаются множественные мелкие сгустки крови.

Микроскопически при нарушении кровообращения II—III стадии в эпителии амниона выявляются дистрофические и некробиотические изменения ядра и цитоплазмы. Клетки уплощены, кубической формы. В цитоплазме снижено содержание РНК. Строма амниона отечна, а хорнальной пластины фиброзирована. Просвет сосудов хорнальной пластины и ствольных ветвей хориона тромбирован. Стенки сосудов утолщены, с явлениями плазматического пропитывания и гиалиноза. Внутренняя оболочка сосудов утолщена, иногда с увеличением коли-

чества клеточных элементов. Эндотелий набухший, находится в состоянии пролиферации.

Строма крупных и средних ворсин фиброзирована, с участками накопления кислых высокополимерных гликозаминогликанов. Среди клеточных элементов стромы преобладают фибробласты. Встречаются «юные» ворсины-регенераты, количество которых существенно не превышает таковое при неосложненной беременности.

Терминальные ворсины мелкие (диаметром 10—30 мк), часто образуют скопления, тесно прилегающие друг к другу, в связи с чем происходит сужение межворсинчатого пространства. В таких ворсинках много капилляров, расположенных по периферии, резко расширенных, с образованием ангиоматозных структур. Субэндотелиальные и субэпителиальные мембраны утолщены, при импрегнации серебром выявляются участки их расплавления. Часть мелких ворсин полностью лишена эпителия. В строме таких ворсин накапливаются кислые высокополимерные гликозаминогликаны и отсутствуют клеточные элементы. Местами скопления мелких ворсин замурованы среди масс фибриноида. Встречаются мелкие участки некроза ворсин (анемические инфаркты) и небольшие тромбы в межворсинчатом пространстве. В островках цитотрофобласта преобладает фибриноид.

Хориальный эпителий однослойный. Синцитиотрофобласт узкий, с мелкими вытянутыми ядрами, неравномерно расположенными по окружности. Много синцитиальных узлов, функционирующих и с дистрофическими изменениями.

В синцитиотрофобласте заметно снижена реакция на РНК и карбоксильные группы. Активность SH- и SS-групп снижена неравномерно. Сохраняется высокая активность щелочной фосфатазы (в функционирующих синцитиальных узлах и в синцитии неповрежденных ворсин). Активность СДГ, НАД·Н и цитохромоксидазы снижена. Активность лактат- и малатдегидрогеназ сохранена.

Изменения децидуальной базальной оболочки особенно выражены при гипертонической болезни [Жемкова З. П., Топчиева О. И., 1978]. Она узкая, содержит крупные и мелкие децидуальные клетки с вакуолизацией ядра и цитоплазмы. В строме заметны множественные очаги некроза и кровоизлияния, значительные отложения извести, небольшие скопления лимфоидных элементов. Стенки сосудов децидуальной оболочки утол-

щены, с участками фибриноидного некроза и плазморрагиями.

По данным Е. П. Калашниковой (1969), ревматические пороки сердца не сопровождаются специфическими изменениями в плаценте даже у беременных с клиническими проявлениями обострения заболевания.

При электронной микроскопии плацент женщин с артериальной гипертонией беременных I, II и III стадии и с нейроциркуляторной дистонией по гипертоническому типу А. С. Бергман и соавт. (1977) обнаружены следующие изменения плаценты. Количество микроворсин, покрывающих поверхность синцития, меньше, чем в норме, местами отмечается их деструкция. В цитоплазме синцития митохондрии в стадии необратимого набухания, много вакуолей, сконцентрированных вокруг ядра. Контуры ядер клеток неровные, внутренняя мембрана утолщена, ядрышки пикнотические. Местами гранулярная эндоплазматическая сеть расширена с образованием цистерн.

При гипертонической болезни II—III стадии возрастают количество и размеры клеток Лангханса с большим количеством органелл. Митохондрии частично изменены, а частично набухшие с просветленным матриксом и очаговым исчезновением крист. Базальная мембрана трофобласта утолщена с гиалинизацией основного вещества стромы. В клеточных элементах стромы ворсин отмечены гибель митохондрий и разрушение цитоплазматической сети. Эндотелий сосудов при гипертонической болезни I стадии не имеет отклонений от нормы. При гипертонической болезни II—III стадии цитоплазматическая сеть клеток эндотелия расширена, цитоплазма содержит много крупных вакуолей, рибосом и полисом. Вместе с тем выявляется уплотнение базальной мембраны сосудов и основного вещества в периваскулярном пространстве.

При нейроциркуляторной дистонии по гипертоническому типу структурные элементы плацентарного барьера значительно изменены. Наблюдается резкое уменьшение количества микроворсин, покрывающих поверхность синцития. Митохондрий в цитоплазме синцития мало, большинство из них находится в стадии необратимого набухания, имеются миелоподобные структуры и участки гомогенизации. Количество свободных рибосом и полисом уменьшено. Ядра синцития пикнотичны и сморщены. Базальная мембрана трофобласта утолщена и

уплотнена. Наряду с этими изменениями определяется расширение гранулярной цитоплазматической сети с образованием круглых цистерн. Клетки эндотелия местами разрушены. В клетках Лангханса, обнаруживаемых главным образом при электронной микроскопии, цитоплазматическая сеть расширена, имеется много крупных митохондрий, свободных рибосом и полисом.

В морфогенезе плаценты при тяжелых нарушениях кровообращения имеют значение изменения в организме беременной женщины. Глубокие нарушения метаболизма способствуют повреждению плацентарного барьера и в первую очередь синцитиотрофобласта, субэндотелиальных мембран. Несмотря на компенсаторные реакции на субклеточном (расширение эндоплазматической сети, увеличение числа рибосом и полисом) и тканевом (гиперплазия капилляров, увеличение количества синцитиокапиллярных мембран) уровнях, страдают газообмен и транспорт питательных веществ, а также гормональная функция плаценты. Уровень эстрадиола при гипертонической болезни после 20 нед беременности почти не повышается. В период от 26 до 34 нед, когда в норме наблюдается максимальная гормональная активность плаценты, происходит незначительный подъем экскреции эстриола, но в дальнейшем она не увеличивается. Разница в экскреции прегнандиола у здоровых и больных женщин незначительна, за исключением 37-й недели беременности, когда обнаруживается снижение уровня его экскреции.

Острые и хронические инфекции. Инфекционные заболевания беременной оказывают неблагоприятное влияние на плод как путем непосредственного проникания возбудителей к зародышу, так и благодаря токсическому воздействию на фетоплацентарный комплекс. Помимо острых и хронических инфекционных заболеваний, на плод и плаценту могут влиять очаги воспаления в глотке, миндалинах, мочевыделительной системе и половых органах. По мнению С. М. Беккера (1975), разнообразные инфекционные заболевания и очаги латентной инфекции вызывают прерывание беременности в различные сроки у 43 % женщин. Перинатальная смерть при инфекциях у матери находится в пределах от 20 до 42,2 %.

При внутриутробном инфицировании возбудители инфекции проникают к плоду трансплацентарно (гематогенным путем), контактным путем (восходящим или

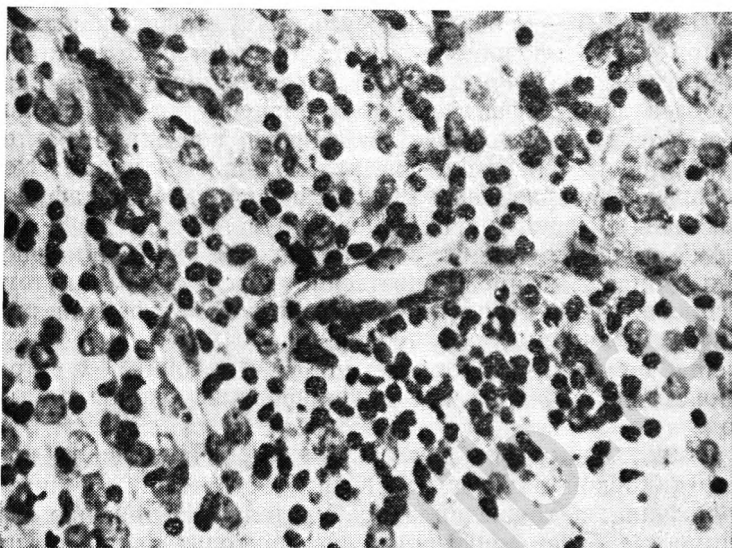
нисходящим) — при разрыве плодного пузыря, а иногда и при целом плодном пузыре. Описаны также нисходящий (через маточные трубы) и смешанные пути распространения инфекции. Через плаценту могут проникать почти все известные возбудители инфекции (бактерии, вирусы, риккетсии, грибы, микоплазмы и др.). Некоторые бактериальные (колибактериальная стафилококковая), изредка вирусные (вирус простого герпеса) и микотические (грибы рода кандиды) инфекции распространяются преимущественно восходящим путем. Особенно велика опасность восходящей инфекции при несвоевременном излитии околоплодных вод. При нарушении целостности плодного пузыря уже к концу 1-х суток происходит почти полное инфицирование околоплодных вод.

Характер морфологических изменений плаценты при инфекционной патологии зависит от времени и путей заражения, а также вида возбудителя. Заражение в I триместре беременности нередко приводит к развитию эмбриопатий, тератогенному влиянию и возникновению самопроизвольного аборта. В этот период специфические особенности, характеризующие вид возбудителя, часто не выявляются. Во второй половине беременности заражение может сопровождаться развитием инфекционных фетопатий, имеющих при некоторых видах возбудителя специфические черты.

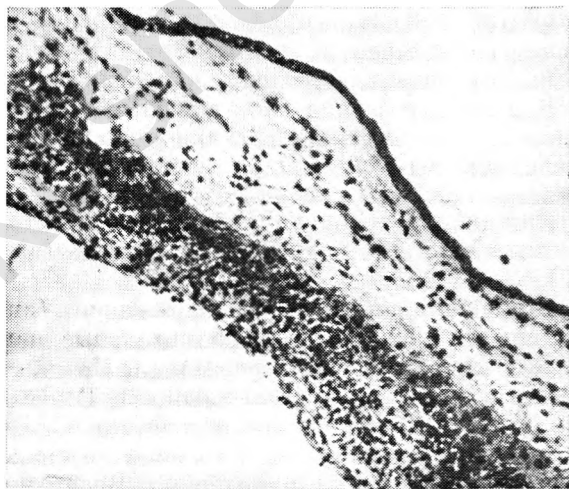
Локализация воспалительных изменений в плаценте зависит от пути заражения. При гематогенном пути распространения возбудитель инфекции проникает в плаценту через сосуды отпадающей децидуальной оболочки и вызывает воспаление последней (базальный децидуит; рис. 25), а также межворсинчатого пространства (интервиллезит; рис. 26) и ворсин хориона (виллузит) (рис. 27).

При вторичном гематогенном заражении (инфекция распространяется от плода) воспалительные изменения развиваются прежде всего в амнионе и хориальной пластине (плацентарный хориоамнионит). В этих случаях воспалительный процесс часто сочетается с субхориальным интервиллезитом и воспалением стенок ветвей сосудов пуповины — вены и артерий. Воспалительный процесс, захватывающий все слои плаценты, называется плацентитом.

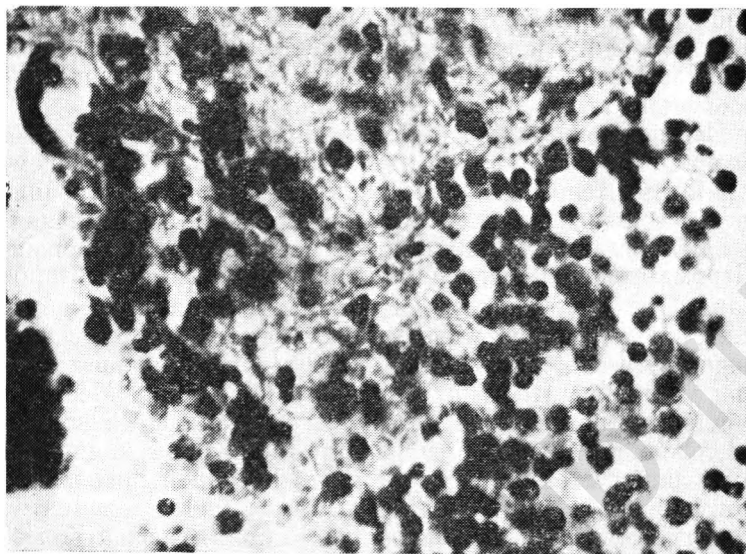
При восходящем пути заражения воспалительные инфильтраты прежде всего обнаруживаются в плодных



25. Базальный децидуит с диффузной инфильтрацией сегментно-ядерными лейкоцитами при острой респираторной вирусной инфекции матери. Окраска гематоксилин-эозином. Об. 40, ок. 10.



26. Интервиллезит с диффузной инфильтрацией сегментоядерными лейкоцитами субхориального отдела межворсинчатого пространства при острой респираторной и вирусной инфекции матери. Окраска гематоксилин-эозином. Об. 10, ок. 10.



27. Виллузит и интервиллезит при внутриутробной бактериальной инфекции плода. Окраска гематоксилин-эозином. Об. 40, ок. 10.

оболочках и пуповине. Возникают париетальный амнионит, париетальный хориоамнионит (поражение гладкого хориона), париетальный децидуит. Воспаление всех трех оболочек носит название «мембранит». Воспаление пуповины (фуникулит) протекает с воспалительной инфильтрацией стенок вены (флебит). Реже в патологический процесс вовлекаются артерии.

Нисходящий путь инфицирования наблюдается сравнительно редко. Возбудители инфекции проникают через маточные трубы либо в базальную пластину, либо в плодные оболочки и околоплодные воды, а в дальнейшем распространяются по восходящему типу.

Масса плаценты при внутриутробном инфицировании колеблется от 450 до 700 г, плодово-плацентарный коэффициент составляет 0,1—0,14. Макроскопически плацента окрашена неравномерно, с участками темно-красного и желтовато-сероватого цвета, дрябловатой консистенции. Дольки средней величины, чаще без четких границ.

При микроскопическом исследовании общая картина поражения плаценты, помимо воспалительных измене-

ний, складывается из дистрофических и циркуляторных нарушений в сочетании с признаками незрелости. При некоторых инфекциях незрелость плаценты выражена особенно резко (сифилис, токсоплазмоз).

Неспецифические изменения плаценты, вызванные различными возбудителями, заключаются в следующем. Клетки эпителия амниона уплощены, с нечеткими границами, явлениями некробиоза, цитоплазма базофильная, с вакуолями. Строма амниона неравномерно отечная. Строма створчатых ворсин плотная, умеренно фиброзирована. Стенки сосудов плода утолщены. Эндотелий набухший, пролиферирует. Просвет сосудов может быть частично облитерирован и тромбирован. Терминальных ворсин много, часть из них крупного диаметра. Местами обнаруживаются большие группы терминальных ворсин различной величины, тесно прилежащих друг к другу и имеющих густоклеточную строму, в которой преобладают фибробласты, фиброциты и лимфоидные элементы. От «густоклеточных» ворсин при гемолитической болезни они отличаются отсутствием большого количества клеток Кашенко—Гофбауэра и элементов эмбрионального кроветворения. Кислые высокополимерные полисахариды выявляются в строме ворсин, лишенных эпителия и замурованных среди фибриноидных масс. При импрегнации серебром в группах ворсин, лишенных эпителия, выявляется расплавление аргирофильного каркаса. Встречаются группы «юных» ворсин-регенератов.

Хориальный эпителий однослойный, узкий, с вытянутыми ядрами, расположенными неравномерно. В «густоклеточных» ворсинах иногда встречаются клетки Лангханса; синцитиотрофобласт в таких ворсинах может быть широким, с равномерным расположением округлых ядер клеток. Синцитиальные почки в умеренном количестве, синцитиальных узелков много, но местами преобладают узелки нефункционирующие, с дистрофией и обызвествлением ядер.

Капилляры располагаются ближе к периферии, местами расширены, с образованием синусоидов, просвет их выполнен кровью. Эндотелий набухший, пролиферирует.

В «густоклеточных» ворсинах капилляры преимущественно узкие, отделены от эпителия прослойкой стромы с обилием клеточных элементов. Синцитиокапиллярные мембраны различной толщины, располагаются неравномерно.

Количество РНК в синцитиотрофобласте снижено, но в функционирующих синцитиальных узлах и в островках цитотрофобласта иногда наблюдается обильная ШИК-положительная, базофильная зернистость. В функционирующих синцитиальных узлах и в неповрежденном синцитиотрофобласте обнаруживается высокая активность щелочной фосфатазы, сохранена активность окислительно-восстановительных ферментов. В синцитии снижено содержание карбоксильных групп, активность СДГ, НАД-Н, цитохромоксидазы, но отмечаются высокая активность сульфгидрильных и дисульфидных групп и интенсивная реакция на общий белок.

Базальная децидуальная оболочка неравномерной толщины, с некробиотическими изменениями децидуальных клеток, иногда с преобладанием вытянутых мелких децидуальных элементов. В строме имеются кровоизлияния, очаги некроза; стенки сосудов утолщены, просвет их тромбирован.

Из вирусных инфекций при микроскопическом исследовании наиболее характерную картину дает цитомегалия. Вирус цитомегалии относится к герпетическим вирусам (подгруппа В). Он обладает цитопатическим действием. Некоторые авторы считают, что плод инфицируется вирусом лишь при первичной инфекции матери во время беременности. На ранних стадиях цитомегалии в строме ворсин обнаруживают очаги воспаления с некрозом в центре. Среди воспалительных элементов преобладают моноциты и нейтрофильные лейкоциты. Выявляются одиночные цитомегалы — крупные клетки с эозинофильными внутриядерными включениями, которые отделены от ядерной мембран светлой зоной. Р. П. Пьянов (1974) обнаружил группы цитомегалов в строме ворсин и в просвете сосудов плаценты. Иногда встречаются преимущественно плазмоклеточные инфильтраты, а нейтрофилы, моноциты и цитомегалы отсутствуют. Возможно, такие формы соответствуют более поздней фазе болезни. Для цитомегалии не характерны явления интервиллезита.

При вирусном гепатите, вызванном вирусами А, В или С, изменения наиболее выражены в межворсинчатом пространстве (тромбозы, распространенная инфильтрация сегментоядерными лейкоцитами). При рождении живых детей отмечают в первую очередь повреждение базальной пластины: дистрофию, некроз, очаги периваскулярной инфильтрации лимфоидными клетками. В вор-

синах отсутствуют воспалительные инфильтраты, но наблюдается пролиферация клеток стромы.

Внутриутробное инфицирование плода вирусом простого герпеса II типа (реже I типа) происходит во время прохождения его через родовые пути при наличии генитального герпеса у матери. Трансплацентарный путь заражения чаще встречается в ранние сроки беременности и сопровождается самопроизвольным абортom. Возможно именно вследствие этого в литературе имеются лишь единичные сообщения относительно изменений плаценты при данном заболевании [Гулькевич Ю. и др., 1968]. Вирус простого герпеса обладает цитопатическим действием. Отмечено появление множественных мелких очагов дистрофии и некроза с характерными эозинофильными включениями в ворсинчатом хорионе.

Э. Поттер (1971) описала очаги некроза ворсин с клеточной инфильтрацией при внутриутробном заражении ветряной оспой.

Несмотря на то что достоверно доказана трансплацентарная передача вируса краснухи даже при бессимптомном течении инфекции у матери, изменения в плаценте при этой инфекции выражены слабо и носят неспецифический характер [Altshuler G., McAdams A J., 1972].

Известны внутриутробные заболевания плода, вызванные энтеропатогенными вирусами (ЕСНО, Коксаки В, полиомиелита), но изменения плаценты в этих случаях не отмечены.

Относительно поражения плаценты при трансплацентарной передаче вирусных респираторных инфекций (грипп, парагрипп, респираторно-синцитиальный вирус, аденовирус) мнения ученых противоречивы. Полагают, что вирус гриппа не вызывает повреждения плаценты. Некоторые исследователи не находят воспалительных изменений, но указывают на циркуляторные нарушения в матке и плаценте. Другие авторы описывают на фоне нарушения кровообращения развитие распространенных воспалительных изменений в виде децидуита, субхориального интервиллезита, васкулита в хориальной пластине, париетального хориоамнионита, фуникулита.

При антенатальной гибели плода в случаях острой респираторной инфекции у матери В. И. Грищенко и А. Ф. Яковцева (1978) обнаружили нарушения гемодинамики с гиперемией, стазом, множественными диапедезными кровоизлияниями в децидуальной оболочке, тром-

боз межворсинчатого пространства. В децидуальной оболочке на фоне отека, некробиоза, фибриноидного некроза была усилена лимфоидная инфильтрация с примесью плазматических клеток. Воспалительные инфильтраты распространялись на прилежащую часть межворсинчатого пространства и строму ворсин (базальный интервиллезит, виллузит). Во всех наблюдениях обнаружены мелкие и обширные псевдоинфаркты и анемические инфаркты. В синцитиотрофобласте выявлены некробиотические изменения в сочетании с очаговой пролиферацией и увеличением синцитиальных узелков. В сосудах ветвистого хориона были выражены отек, склероз, пролиферация с облитерацией просвета, тромбоз. В отдельных случаях наблюдались очаговая лейкоцитарная инфильтрация гладкого хориона или диффузный гнойно-некротический хориоамнионит с геморрагическим компонентом.

Электронно-микроскопическая картина при гриппе отличается значительной пестротой. В сохранившемся синцитиотрофобласте хорошо развита гранулярная эндоплазматическая сеть. Имеются свободные рибосомы, много митохондрий. Встречается пластинчатый комплекс. Ядерные мембраны четко контурированы, распределение хроматина равномерное. В других участках синцития выявляются дистрофические и деструктивные изменения с разрушением цитоплазматических структур. Базальная мембрана трофобласта имеет обычное строение, местами утолщена, гомогенизирована, неравномерно осмиофильная. Базальная мембрана капилляров неравномерна по толщине и электронной плотности. Клетки эндотелия капилляров содержат на свободной поверхности микроворсины различной толщины, частично со значительными деструктивными изменениями.

Деструктивные изменения ультраструктур плацентарного барьера выявлены при выделении из плаценты вирусов герпеса, цитомегалии, урогенитальной инфекции, гриппа и парагриппа, аденовируса, реовирусов, респираторно-синцитиального вируса и их комбинаций [Красовский Е. Б. и др., 1976]. Обнаружено также увеличение количества полисом в эндотелии капилляров ворсин.

Для внутриутробных бактериальных инфекций в плаценте наиболее типична картина листериоза. Возбудителем являются листерии — мелкие грамположительные палочки (в тканях они могут быть грамотри-

цательными). В плаценте не всегда можно четко определить стадию развития листериозных очажков (гранулематозная, гранулематозно-некротическая, экссудативно-некротическая, стадия организации и рубцевания). Чаще обнаруживаются обширные лейкоцитарно-гистиоцитарные инфильтраты (особенно в крупных ворсинах), мелкие очаги некроза с вовлечением в патологический процесс межворсинчатого пространства. В очагах некроза и воспаления в большом количестве содержатся листерии. Они могут обнаруживаться в фибринозно-некротических массах, расположенных в межворсинчатом пространстве. Микробные эмболы могут встречаться и в капиллярах ворсин. Специфическое поражение в виде листериозных гранулем и диффузная воспалительная инфильтрация выявлены в децидуальной оболочке. Описан листериозный хориоамнионит в виде флегмонозного воспаления при отсутствии поражения базальной пластины. Флегмонозное пропитывание встречается в соединительной студенистой ткани пуповины. Во внутренней оболочке сосудов пуповины могут быть листериозные гранулемы, а в их просветах — тромбы с неспецифической инфильтрацией сосудистой стенки.

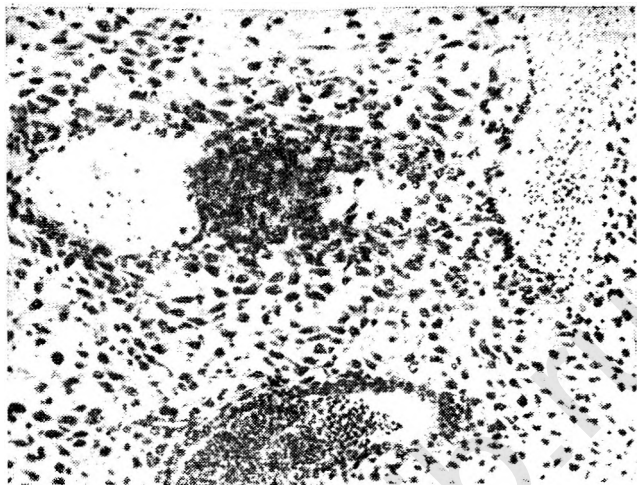
При сифилисе плода плацента может быть не изменена, но в случаях тяжелого поражения имеет характерный внешний вид. Плацента большая (масса до 1500 г), бледная, с крупными, четко очерченными дольками. При микроскопическом исследовании строение ткани напоминает плаценту при гемолитической болезни: много незрелых терминальных ворсин крупного диаметра, большое количество клеток Кашенко—Гофбауэра, капилляры располагаются ближе к центру. В стромах ворсин и в сосудах имеются элементы эмбрионального кроветворения. Вместе с тем в отличие от гемолитической болезни в стромах створковых ворсин наблюдаются картины облитерирующего эндартериита, периваскулярный склероз и воспалительные инфильтраты с преобладанием сегментоядерных лейкоцитов. Иногда периваскулярные инфильтраты состоят преимущественно из плазматических и лимфоидных клеток. В пуповине обнаруживаются диффузные лейкоцитарные инфильтраты и отек, расплавление стенок вены. Бледные трепонемы в плаценте выявляются редко, причем в пуповине чаще, чем в плаценте. В целом изменения плаценты при сифилисе не являются очень специфичными, и диагноз можно подтвердить только при нахождении бледных трепонем,

При туберкулезе в первую очередь поражаются децидуальная оболочка и перегородки, где обнаруживают некротические экссудативные и продуктивные очажки. При распространении процесса на межворсинчатое пространство наблюдается образование тромбов с деструкцией эпителия близлежащих ворсин и появление в их стромах бугорков — очагов творожистого некроза. Однако чаще в плаценте встречаются неспецифические изменения: тромбоз межворсинчатого пространства, кровоизлияния в базальной пластине, фиброз стромы ворсин и пролиферация их клеточных элементов. Изредка поражается пуповина с некротическими изменениями стенок сосудов и появлением бугорков, содержащих гигантские клетки.

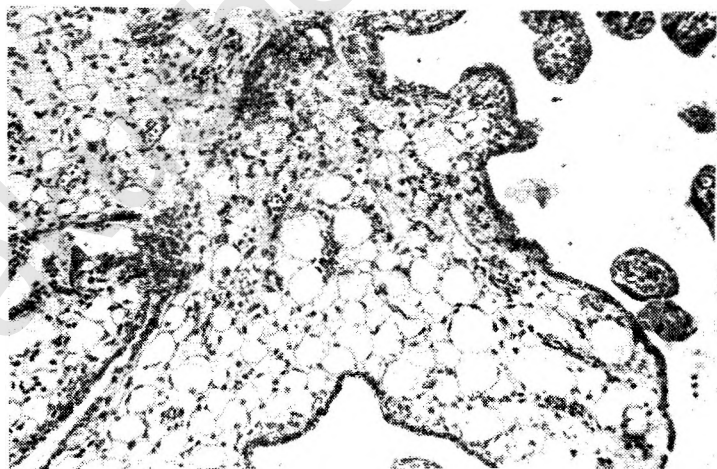
Поражение плаценты при бруцеллезе возникает редко. Воспалительные изменения из эндометрия распространяются в базальную мембрану, где наблюдаются отек, некрозы и лейкоцитарная инфильтрация. Некробиотическим изменениям подвергаются ворсины, расположенные в базальных отделах плаценты.

Поражение плаценты другими бактериями (стрептококк, стафилококк, эшерихии и т. д.) носит характер неспецифического воспаления. В последнее время участились сообщения о внутриутробном заражении стрептококком В с развитием картины тяжелого сепсиса новорожденного в первые 2 сут после рождения. Стрептококк В, как и стрептококк других групп (А, С, D), выделяют из зева матери, прямой кишки и уретры. При изучении влияния стрептококковых заболеваний и носительства стрептококка на течение беременности и плод в бактериологической лаборатории ИАГ АМН СССР выделено 575 штаммов стрептококка у женщин и 345 штаммов у плодов и новорожденных (чаще они относились к группе штаммов D-717) [Башмакова М. А. и др., 1980].

Из паразитарных заболеваний, вызванных простейшими, наиболее подробно изучено внутриутробное инфицирование плода токсоплазмами. При хроническом токсоплазмозе матери вероятность заражения плода невелика, а при заражении женщины во время беременности резко возрастает (до 62 %). Плацента при токсоплазмозе характеризуется сочетанием специфических изменений с нарушением созревания. Микроскопически в таких случаях в плаценте обнаруживают группы незрелых ворсин с рыхлой отечной стромой, в которой содержатся клетки Кащенко—Гофбауэра. Синцитиотрофо-



28. Базальный децидуит с формированием гранул при внутри-
утробном микоплазмозе. Окраска гематоксилин-эозином. Об. 10,
ок. 10.



29. Очаговый виллизит и резко выраженная вакуольная дистро-
фия ворсин хориона при внутритрубно микоплазмозе. Окрас-
ка гематоксилин-эозином. Об. 10, ок. 10.

бласт в таких ворсинах широкий; в нем могут располагаться псевдоцисты. В строме ворсин псевдоцисты выявляются гораздо реже. Свободно лежащие токсоплазмы имеются в децидуальной оболочке и в очагах некроза внутри ворсин. В очагах некроза могут содержаться глыбки извести, а в строме ворсин — скопления плазмодитов. При врожденном токсоплазмозе возникают кровоизлияния в строму ворсин и в межворсинчатое пространство.

Большая отечная плацента может быть при врожденной малярии. В таких случаях большое количество возбудителей обнаруживается в межворсинчатом пространстве. В макрофагах найден малярийный пигмент. В плаценте при малярии имеются очаги некроза, отек и отложения извести.

Частыми обитателями мочеполового тракта являются микоплазмы (*Mycoplasma hominis*), интерес к которым как к возбудителям внутриутробной инфекции значительно возрос в последние годы. Инфицирование микоплазмами чаще всего происходит восходящим путем и гематогенно. При изучении плацент в случаях выделения *Myc. hominis* из их тканей и из органов плода в бактериологической лаборатории ИАГ АМН СССР найдены явления базального децидуита с формированием гранулемоподобных образований, расположенных в стенке сосудов и в периваскулярной ткани (рис. 28). В ветвистом хорионе обнаружены группы крупных и средних ворсин, содержащих аналогичные образования, но меньших размеров. Строма таких ворсин имела вид «пчелиных сот» благодаря резко выраженной вакуольной дистрофии (рис. 29). В различных отделах стромы ворсин наблюдались очаговые кровоизлияния, а в межворсинчатом пространстве — тромбозы.

К возбудителям внутриутробной инфекции в последнее время относят хламидии, вызывающие воспалительный процесс в половых органах взрослых людей, а также заболевания глаз и дыхательных путей у новорожденных. Описан трансплацентарный путь распространения хламидийной инфекции [Wiet J. G. et al., 1976]. Однако изменения плаценты при внутриутробном хламидиозе в литературе не описаны. В литературе имеются сообщения о внутриутробном поражении плода дрожжеподобными грибами рода кандиды. При этом отмечается возможность трансплацентарного перехода этих возбудителей [Хмельницкий О. К., Белянин В. Л., 1981].

НЕДОСТАТОЧНОСТЬ ФУНКЦИИ ПЛАЦЕНТЫ И ГИПОТРОФИЯ ПЛОДА

Осложнения беременности и экстрагенитальные заболевания матери нередко приводят к разнообразным изменениям в плаценте, существенно нарушая ее функцию, что в свою очередь может отрицательно сказаться на состоянии плода.

Морфологическая картина этих изменений достаточно подробно изложена в литературе. Однако клинко-анатомические представления о критериях плацентарной недостаточности нечетки. Гистологическая характеристика этого состояния нередко основывается лишь на оценке степени выраженности деструктивных изменений без учета компенсаторно-приспособительных реакций и клинических данных.

Понятие «плацентарная недостаточность» как нозологическая единица еще не имеет определенного научного содержания. Ее нельзя отождествлять с теми морфологическими изменениями в ткани плаценты, которые выявляются при экстрагенитальных заболеваниях и осложнениях беременности. Скорее всего это синдром, обусловленный морфофункциональными изменениями в плаценте и представляющий собой результат сложной реакции фетоплацентарной системы на патологические состояния материнского организма [Гармашева Н. Л., Константинова Н. Н., 1978; Калашникова Е. П., Федорова М. В., 1979]. Недостаточность плаценты следует понимать прежде всего как неспособность этого органа поддерживать адекватный обмен между организмами матери и плода. При этом синдроме, как правило, наблюдается комплекс нарушений транспортной, трофической, эндокринной и метаболической функций плаценты, лежащих в основе патологии плода и новорожденного. Наиболее близки к пониманию сущности морфофункциональных изменений плаценты те авторы, которые при гистологической диагностике недостаточности плаценты наряду с клиническими данными учитывают нарушения ее созревания и кровообращения [Kloos K., Vogel M., 1974].

W. Hopker и B. Ohlendorf (1979) различают острую и хроническую плацентарную недостаточность, сохранив представление K. Kloos и M. Vogel о сущности этого процесса.

В патогенезе острой недостаточности, которая рас-

считается как нарушение дыхательной функции плаценты, большую роль играет острое нарушение децидуальной перфузии, переходящее в циркуляторное повреждение плаценты. Основной причиной острой плацентарной недостаточности является преждевременная отслойка плаценты. В патогенезе этой патологии ведущее значение принадлежит нарушениям процесса имплантации и плацентации. Добавочную роль играют гормональные факторы, механическая и психическая травмы. Известную роль в этом процессе играют также изменения спиральных артерий. Гистологически при острой плацентарной недостаточности выявляются зрелые ворсины с нарушением гемоциркуляции, межворсинчатыми кровоизлияниями и инфарктами.

К этой же группе патологии отнесена внутриутробная гибель плода, которая рассматривается как следствие острой и реже хронической недостаточности плаценты.

Хроническая плацентарная недостаточность проявляется вначале нарушением питательной функции, а затем гормональными расстройствами. Позже могут возникнуть признаки нарушения дыхательной функции плаценты. В патогенезе этой патологии основное значение имеет хроническое расстройство децидуальной перфузии с нарушением плацентации и плацентарной циркуляции.

В возникновении хронической плацентарной недостаточности большое место занимает такая патология беременности, как поздние токсикозы, угроза прерывания и перенашивание беременности, изосерологическая несовместимость и экстрагенитальные заболевания. Морфологически при этой форме плацентарной недостаточности наблюдаются следующие изменения: сочетание зрелых ворсин с нарушенной плацентацией (в виде остановки созревания ворсин, задержки и диссоциации), нарушенная циркуляция (инфаркт плаценты) и облитерирующая ангиопатия.

В зависимости от характера поражения плаценты различают три формы плацентарной недостаточности: 1) плацентарно-мембранную недостаточность при уменьшении способности плацентарной мембраны к транспорту метаболитов; 2) клеточно-паренхиматозную плацентарную недостаточность в связи с нарушением клеточной активности (в основном функции трофобласта); 3) гемодинамическую недостаточность. Как правило, в клинике наблюдается сочетание не менее двух форм этой

патологии. Однако основным в развитии недостаточности функции плаценты являются гемодинамические и микроциркуляторные нарушения.

Плацентарная недостаточность может возникнуть при различных нарушениях регуляции плацентарного кровотока. К ним относятся: 1) изменения маточного кровотока, проявляющиеся уменьшением притока крови к плаценте в результате гипотонии у матери (гипотония беременных, синдром сдавления нижней полой вены) или спазма маточных сосудов (гипертензия) либо затруднением венозного оттока (длительные сокращения матки, отечный синдром); 2) такие плацентарные факторы, как инфаркты, отслойка части плаценты, отек ее; 3) нарушения капиллярного кровотока в ворсинах хориона (нарушение созревания ворсин, внутриутробное инфицирование, действие тератогенных факторов); 4) изменения реологических и коагуляционных свойств крови матери и плода.

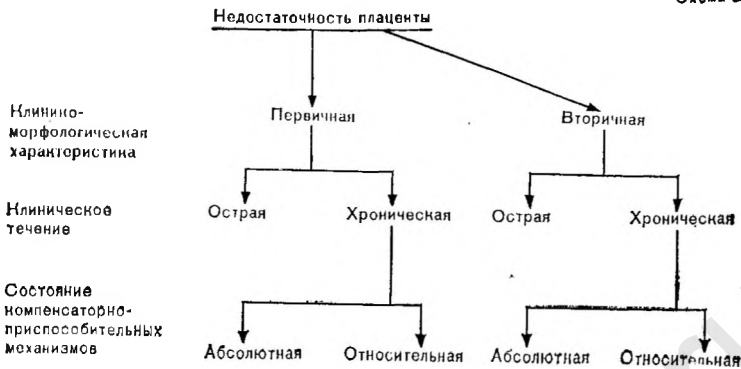Причинами патологии плаценты могут быть эндогенные и экзогенные факторы. К первым относятся нарушения формирования плаценты, при этом первично может развиться сосудистая или ферментативная недостаточность. Экзогенными факторами, как правило, являются нарушения маточно-плацентарного кровообращения.

В связи с многообразием форм плацентарной недостаточности возникают известные затруднения в их классификации.

Рассмотрение взаимоотношений компенсаторно-приспособительных механизмов (точнее, их морфологических признаков) с деструктивными изменениями плацентарного барьера позволило предложить следующую рабочую схему недостаточности плаценты, основанную на этиологическом и патогенетическом принципах с учетом клинических данных (схема 2) [Калашникова Е. П., 1980; Калашникова Е. П., Федорова М. В., 1979].

По клинико-морфологическим признакам различают первичную и вторичную плацентарную недостаточность.

Первичная недостаточность возникает при формировании плаценты в период имплантации, раннего эмбриогенеза и плацентации под влиянием разнообразных факторов (генетические, эндокринные, инфекционные и т. д.), действующих на гаметы родителей, зиготу, бластоцисту, формирующуюся плаценту и половой аппарат женщины. Большое значение в развитии первичной недостаточности имеет ферментативная недостаточность децидуаль-



ной ткани (например, при дисфункции яичников), которая служит питательной средой для плодного яйца. Первичная недостаточность проявляется анатомическими нарушениями строения, расположения, прикрепления плаценты, а также дефектами васкуляризации и нарушения созревания хориона.

Первичная недостаточность способствует возникновению врожденных пороков развития плода и неразвивающейся беременности. Клинически она проявляется картиной угрожающего прерывания беременности или самопроизвольным абортom в ранние сроки.

Вторичная плацентарная недостаточность развивается на фоне уже сформировавшейся плаценты под влиянием экзогенных по отношению к плоду факторов организма матери. Как правило, она наблюдается во второй половине беременности.

Плацентарная недостаточность как первичная, так и вторичная может наступить остро или развиваться хронически.

В связи с анатомо-физиологическими особенностями плаценты (отсутствие анастомозов между котиледонами) в развитии острой (вторичной) недостаточности первостепенную роль играет нарушение маточно-плацентарного кровообращения. Чаще всего проявлением острой плацентарной недостаточности служат обширные инфаркты, преждевременная отслойка нормально расположенной плаценты с образованием ретроплацентарной гематомы. В результате быстро наступают гибель плода и прерывание беременности. Гистологическими признаками острой плацентарной недостаточности являются рас-

пространственные циркуляторные нарушения в децидуальной оболочке и в межворсинчатом пространстве (кровоизлияния, тромбы, свежие инфаркты). Со стороны сосудов плаценты наблюдаются резкая гиперемия и кровоизлияния в строму ворсин.

При развитии острой недостаточности плаценты на фоне незрелости хориона гиперплазия капилляров может отсутствовать, просветы их узкие, спавшиеся, с явлениями пролиферации эндотелия.

Хроническая вторичная плацентарная недостаточность является сравнительно частой патологией и наблюдается приблизительно у каждой третьей беременной группы высокого риска, а перинатальная смертность среди этих беременных достигает 60 %. Такая недостаточность может развиваться рано (в начале второй половины беременности) и протекать длительно (от нескольких недель до нескольких месяцев).

В происхождении плацентарной недостаточности большое значение имеют нарушения компенсаторно-приспособительных механизмов не только на тканевом, но также на клеточном и субклеточном уровнях в сочетании с циркуляторными расстройствами, инволютивно-дистрофическими изменениями или воспалением, связанными с заболеванием женщины во время беременности или с обострением, прогрессированием и декомпенсацией хронического процесса.

В зависимости от состояния компенсаторно-приспособительных реакций различают относительную и абсолютную недостаточность плаценты.

В условиях сохранности компенсаторных реакций в плаценте ее недостаточность чаще всего носит **относительный** характер. В начальной стадии хронической недостаточности плаценты происходит нарушение синхронной деятельности органоидов синцитиотрофобласта с распадом эндоплазматической сети, вакуолизацией митохондрий, уменьшением числа пиноцитарных пузырьков и лизосом. Базальные мембраны утолщены и разволокнены, пространство между ними выполнено аморфным и фибриллярным веществом.

Наряду с дистрофическими в синцитии обнаруживаются изменения, которые можно расценивать как компенсаторные (увеличение числа митохондрий, большое количество рибосом). Выявляется также компенсаторное увеличение активности ЩФ с возрастанием величины оптической плотности продуктов реакции азосочетания.

Наблюдается компенсаторное переключение на анаэробное дыхание, на что указывает высокая активность ЛДГ (при уменьшении содержания гликогена). Однако компенсаторные реакции не обеспечивают в целом достаточную функциональную активность синцитиотрофобласта. Происходит нарушение энергетических процессов, о чем свидетельствует снижение активности сукцинатдегидрогеназы, и транспорта электронов на систему цитохромов (снижение активности НАД-диафоразы), изменяются условия терминального окисления (снижение активности цитохромоксидазы). Уменьшение содержания РНК свидетельствует о снижении способности синцития к активному синтезу белка, а в сочетании с разрушением лизосом это указывает на нарушение продукции гормонов белковой природы.

Недостаточность плаценты, связанная с нарушением активности синцитиотрофобласта, является относительной, так как при ней беременность может закончиться своевременными родами жизнеспособным и здоровым ребенком. Однако возможно и отставание в развитии плода. При неблагоприятной акушерской ситуации такая форма способствует развитию гипоксии и ухудшению состояния плода во время беременности и в родах. Поддержание жизнедеятельности плода при относительной хронической плацентарной недостаточности происходит с помощью компенсаторных реакций на тканевом уровне (увеличение числа резорбционных ворсин, капилляров терминальных ворсин, функционирующих синцитиальных узелков). Существенное значение имеет гиперплазия капилляров с образованием синцитиокапиллярных мембран, число которых может увеличиваться до двух—трех в одной ворсине. Гиперплазия капилляров достигает выраженности при нефропатии III степени и способствует рождению жизнеспособных детей, хотя оценка их при рождении и показатели развития в раннем неонатальном периоде ниже, чем в контрольной группе [Федорова М. В. и др., 1978].

Наиболее тяжелой формой хронической недостаточности плаценты является ее абсолютная недостаточность, которая развивается на фоне нарушения созревания хориона при повреждениях плаценты инволютивно-дистрофического, циркуляторного и воспалительного характера при отсутствии условий для осуществления компенсаторно-приспособительных реакций хориона на тканевом уровне. В таких случаях острые циркуляторные расстрой-

ства, ведущие к ухудшению маточно-плацентарного кровообращения и прогрессированию плацентарной недостаточности, играют роль ведущего фактора в развитии абсолютной недостаточности этого органа. Данная патология, как правило, сопровождается гипотрофией и гипоксией плода вплоть до его внутриутробной гибели, а беременность протекает на фоне угрожающего аборта или преждевременных родов.

Возникновению вторичной хронической плацентарной недостаточности способствует **нарушение созревания плаценты**, которое может проявляться либо преждевременным созреванием, либо замедленным развитием хориона. Отдельной формой является диссоциированное нарушение развития плаценты, которое характеризуется сочетанием признаков своевременного, преждевременно-го и замедленного созревания.

Преждевременное, или раннее, созревание ворсин хориона наблюдается обычно в последние 8—10 нед беременности и возникает на основе нормально формирующейся плаценты, содержащей в основном незрелые ворсины большого калибра. За счет удлинения и уменьшения толщины ворсин формируется типичное, ворсинчатое дерево с большим количеством терминальных ворсин. В процессе созревания вместо фиброза старых центрально расположенных ворсин и превращения их в стволы продуцируются новые, периферически расположенные незрелые ворсины. Созревание их может приостановиться, но может затем возобновиться, однако способность к образованию терминальных, резорбционных ворсин уже отсутствует. Преждевременное созревание стромы ворсин хориона наблюдается при поздних токсикозах беременных, привычном невынашивании, длительной угрозе прерывания беременности, хроническом пиелонефрите и др.

Сущность замедленного созревания плаценты заключается в том, что незрелые ворсины остаются стромальными и продолжают расти и ветвиться за счет образования добавочных ветвей. Ворсинчатое дерево и вся плацента становятся большими, но бедны терминальными ворсинами. Замедленное созревание плаценты чаще выявляется при доношенной беременности, но может также наблюдаться при преждевременных родах, в случаях изосенсибилизации по резус-фактору, некоторых формах сахарного диабета и инфекционных заболеваниях (сифилис, токсоплазмоз).

Диссоциированное нарушение созревания плаценты заключается в том, что в ней наряду со «зрелыми» участками содержатся группы или целые поля ворсин, строение которых свойственно более ранним срокам беременности. Терминальные ворсины крупные, содержат рыхлую, местами отечную строму, с различным количеством клеточных элементов, среди которых хорошо различимы клетки Кащенко—Гофбауэра. Капилляры малочисленные (1—2), узкие, располагаются в центре. Синусоиды и синцитиокапиллярные мембраны не выражены. Хориальный эпителий может быть однослойным, но может содержать и многочисленные клетки Лангханса. В таких ворсинах синцитиальные выросты отсутствуют, изредка встречаются синцитиальные узелки.

Причины диссоциированного нарушения созревания плаценты точно не установлены. Помимо поздних токсикозов, описанная картина встречается при перенашивании беременности и латентных формах сахарного диабета.

К оценке диссоциированного нарушения созревания следует подходить с определенной осторожностью. По данным R. Döging и K. Kloos (1964), признаки диссоциированного нарушения созревания ворсин обнаруживаются в 50 % случаев при спонтанных своевременных родах. Авторы считают, что диссоциированное созревание отражает латентную недостаточность плаценты различной этиологии, которая клинически проявляется при воздействии других неблагоприятных факторов. При рождении детей в асфиксии диссоциированное нарушение созревания хориона обнаруживается в 80 % случаев.

Наиболее неблагоприятные условия для осуществления компенсаторных реакций на тканевом уровне наблюдаются при нарушении созревания самих ворсин хориона, когда среди резорбционных ворсин преобладают ворсины крупных размеров с хорошо развитой стромой, слабой васкуляризацией и центральным расположением капилляров. Нарушение созревания ворсин препятствует формированию синцитиокапиллярных мембран и затрудняет осуществление обменных процессов в области плацентарного барьера.

Развитию хронической недостаточности плаценты способствуют также иммунные нарушения, которые, по видимому, имеют место не только при изосенсибилизации, но и при других заболеваниях беременной (поздний токсикоз, угроза невынашивания беременности, са-

Т а б л и ц а 20

Соотношение площадей стромы, эпителия, сосудов (в процентах) в терминальных ворсинках хориона при неблагоприятных условиях внутриутробного развития

Состояние новорожденных	Своевременные роды			Преждевременные роды		
	stroma	эпителий	сосуды	stroma	эпителий	сосуды
Здоровые	70	12	18	60	17	23
При неблагоприятных условиях:						
нормотрофики	50	12	38	50	17	33
гипотрофики	74	14	12	74	13	13
мертвоорожденные	83	11	6	80	13	7

харный диабет). Об этом свидетельствует, в частности, выявление при этих формах патологии иммуноглобулинов (IgG, IgA) с локализацией на базальных мембранах трофобласта и сосудах хориона. В таких участках найдены ШИК-положительные гомогенные массы, а на электронограммах — утолщение и разволокнение базальных мембран с отложением между ними аморфных и фибриллярных субстанций.

О роли циркуляторного фактора в развитии плацентарной недостаточности свидетельствуют результаты сравнительного изучения соотношения площадей структур плацентарного барьера при различных исходах беременности для плода (табл. 20).

Сохранение хорошей васкуляризации хориона позволяет осуществлять компенсаторную реакцию на тканевом уровне и способствует рождению жизнеспособных детей, масса тела которых соответствует гестационному возрасту, даже при отягощенной беременности. Компенсаторное увеличение площади сечения капиллярного русла в случае доношенной беременности достигает 38 % (в контрольной группе 18 %), а при недоношенной — 33 % (в контрольной группе 23 %).

При нарушении созревания хориона условия васкуляризации ухудшаются и снижаются компенсаторно-приспособительные реакции сосудистого русла, что ведет к развитию хронической недостаточности плаценты и отставанию развития плода (гипотрофия). Наиболее низ-

кий показатель васкуляризации (6 % при доношенной беременности и 7 % при недонашивании) наблюдается в тех случаях, когда на фоне выраженной незрелости хориона развивается абсолютная недостаточность плаценты с внутриутробной гибелью плода.

Гипотрофия или отставание плода в развитии служит основным клиническим проявлением хронической плацентарной недостаточности. При этом может наблюдаться ранняя или поздняя гипотрофия, а также временное замедление роста плода с частичной или полной компенсацией при значительном улучшении состояния матери и функции плаценты. К гипотрофии плода приводит не только плацентарная недостаточность. Причины, вызывающие нарушения внутриутробного развития, подробно освещены Е. М. Фатеевой (1969), Н. Л. Гармашевой и Н. Н. Константиновой (1978), А. П. Кирюшенковым (1978), Р. Gruenwalds (1975). В генезе внутриутробной гипотрофии важное значение имеют нарушение развития мозга плода и другие факторы.

Понятие «гипотрофии» в истинном смысле этого слова означает пониженное питание детей, среди которых различают детей с гипотрофией по гармоническому типу и детей с гипотрофией по дисгармоническому типу. При гармоническом типе гипотрофии наблюдается пропорциональное отставание массы тела и длины плода, при дисгармоническом — отставание массы тела при нормальной длине. При различной патологии беременности в условиях плацентарной недостаточности могут наблюдаться оба типа гипотрофии плода. Однако более часто выявляется дисгармоничный тип.

Рождение детей с низкой массой тела — одна из важнейших проблем современного акушерства, так как именно этот контингент детей характеризуется более высокой перинатальной заболеваемостью и смертностью [Сотникова К. А., 1976; Дементьева Г. М., 1978; Sanstedt B., 1979]. Поэтому ранней диагностике и своевременно начатой терапии придается особенно большое значение.

Р. Gruenwalds (1963) и Л. О. Lubchenko (1963) в качестве эталона оценки развития плода предложили систему перцентильных кривых соответствия массы тела, бипариетального размера головки плода и диаметра груди и живота плода гестационному возрасту. Принцип построения и сами кривые представлены в ряде руководств [Федорова М. В., 1982; Сотникова К. А., Барашнев Ю. И., 1982; Babson S. et al., 1975, и др.]. Большин-

ство авторов к критериям нормальных размеров относят отклонение от средней (50-й) перцентили $\pm 1\sigma$, т. е. 75-ю и 25-ю перцентиль, за внутриутробную гипотрофию принимают массу плода, соответствующую 10-й перцентили.

При диагностике внутриутробной гипотрофии плода большее значение имеют выделение групп высокого риска по этой патологии (контингент беременных, у которых возможны нарушения функции плаценты) и динамическое наблюдение за увеличением размеров матки. При хроническом пиелонефрите, гипертонической болезни, длительной угрозе прерывания беременности, привычном невынашивании беременности, миоме матки, а также при латентных формах водянки беременных (большая или неравномерная прибавка массы тела) уже с середины II и в начале III триместра беременности может выявляться существенное отставание роста матки (несоответствие высоты стояния дна матки гестационному сроку). В этот же период у беременных можно обнаружить нарушения реологических свойств крови [Дживелегова Г. Д. и др., 1982], которые проявляются в уменьшении количества тромбоцитов, повышении агрегационных свойств эритроцитов и тромбоцитов и др.

Данные ультразвукового сканирования позволяют подтвердить диагноз и уточнить тип внутриутробной гипотрофии плода. Изучение данных ультразвуковой фетометрии показало, что при внутриутробной гипотрофии в большей степени уменьшаются бипариетальный размер головки и диаметр живота плода. О страдании плода свидетельствуют также изменения его сердечной деятельности (ЭКГ, ФКГ), кардиотахография).

Проявлением плацентарной недостаточности у беременных при внутриутробной гипотрофии плода служат существенные нарушения продукции гормонов, синтеза специфических белков, изменения активности соответствующих ферментов. В то же время при гипотрофии плода наблюдается и высокий, и нормальный, и низкий уровень ПЛ в сыворотке крови.

Нарушения функции плаценты при гипотрофии плода могут быть связаны с атероматозными изменениями спиральных артерий.

В результате этого существенно уменьшается величина объемного кровотока в межворсинчатом пространстве плаценты [Савельева Г. М. и др., 1982]. При нормальном артериальном давлении у матери указанные изме-

нения не распространяются на децидуальные сегменты маточно-плацентарных артерий [Sheppard B. L., 1981].

Сравнительные морфометрические исследования плаценты показали, что при гипотрофии плода меняется кровообращение и в ворсинах хориона (плодовая часть плаценты). Замедляется прирост диаметров аллантохориальных сосудов, уменьшается пространство, занимаемое просветом сосудов стволовых ворсин хориона, и средний объем сосудов резорбционных ворсин. Значительно нарушается формирование синцитиокапиллярных мембран.

Нарушение созревания плаценты проявляется уменьшением ее толщины и площади, которое в клинике определяется при ультразвуковом сканировании. Анализ результатов ультразвуковой плацентометрии показал, что у $\frac{2}{3}$ беременных с внутриутробной гипотрофией плода существенно уменьшена толщина плаценты. У многих беременных отмечается преждевременное созревание плаценты.

Следовательно, в результате патологического течения беременности и при экстрагенитальных заболеваниях матери имеется высокий риск возникновения нарушений структуры и функции плаценты, приводящих к нарушению трофики и газообмена плода.

ДИАГНОСТИКА НАРУШЕНИЙ ФУНКЦИИ ПЛАЦЕНТЫ

Морфофункциональные изменения в плаценте приводят к нарушению транспорта питательных веществ и газообмена в плаценте, гормонпродуцирующей функции и иммунологической роли ее, что клинически проявляется отставанием в развитии плода, возникновением гипоксических и других патологических состояний у плода. Диагностика нарушений функции плаценты складывается из методов, непосредственно определяющих степень и характер изменений в самой плаценте, и из способов, выявляющих состояние плода и фетоплацентарной системы. Поскольку более ранним симптомом плацентарной недостаточности является внутриутробная гипотрофия плода, в ранней диагностике нарушений функции плаценты большую роль играет своевременное обнаружение внутриутробной гипотрофии плода. В то же время трудно ограничить применение диагностических способов лишь для оценки состояния материнского организма, плаценты или плода в отдельности. Нередко один и тот же метод дает информацию и о функции плаценты, и о состоянии плода. Наиболее распространены гормональные исследования, ультразвуковое сканирование, изучение маточно-плацентарного кровообращения, биохимические исследования крови матери и амниотической жидкости и гистоморфологическое изучение плаценты. Последнее исследование проводится после родов и дает возможность только ретроспективно оценить функцию плаценты.

ИЗУЧЕНИЕ ГОРМОНАЛЬНОЙ ФУНКЦИИ ПЛАЦЕНТЫ

Для выявления нарушений функции плаценты используется определение концентрации гормонов в крови матери и околоплодных водах, величины экскреции гормонов или их метаболитов с мочой. Однако ценность ре-

зультатов этих исследований при оценке состояния плаценты неодинакова.

Определение хорионического гонадотропина (ХГ) в сыворотке крови и в моче имеет диагностическое значение лишь в I триместре беременности. В более поздние сроки оно уже не отражает состояния плода и плаценты. Однако при угрозе прерывания беременности и у женщин группы высокого риска развития привычного выкидыша в случаях нарушения развития плода отмечается существенное снижение уровня ХГ и β -субъединицы ХГ, которое сочетается с падением концентрации прогестерона в крови [Yuen B. N. et al., 1981; Exalto N. et al., 1982].

Определение плацентарного лактогена (ПЛ) в сыворотке крови рассматривается как перспективный метод для оценки функции плаценты и состояния плода. Его широкое использование стало возможным с внедрением радиоиммунологического метода исследования. Ценность определения ПЛ обусловлена тем, что активность его не имеет суточных колебаний и не зависит от уровня сахара в крови, а период его нахождения в сыворотке составляет 15—30 мин. Ценно, что концентрация этого гормона в крови коррелирует с массой плаценты и уровнем глюкозы в ней [Spellacy W. N., 1974]. Помимо этого, существенное значение имеет наличие небольших индивидуальных колебаний уровня гормона в крови, что повышает диагностическую ценность метода и позволяет применять с целью ранней диагностики нарушений функции плаценты и состояния плода [Harrison R. F., Biswas S., 1980]. Критическая концентрация ПЛ в сыворотке крови при сроках беременности свыше 30 нед, свидетельствующая об ухудшении состояния плода, составляет 4 мкг/мл и менее [Spellacy W. N. et al., 1979].

При плацентарной недостаточности содержание ПЛ в сыворотке крови снижается на 50 %, а при гипоксии плода концентрация его падает почти в 3 раза [Saxena S., Kharoliwal S., 1971]. При плацентарной недостаточности, клинически проявляющейся отставанием развития плода, уровень ПЛ в крови снижается на 2 мкг/мл и более в соответствующие сроки беременности. Однако при сахарном диабете содержание ПЛ в крови не отражает истинного состояния плода и плаценты [Coebelsmann U., 1979] из-за возникновения макросомии и увеличения массы плаценты.

При диагностике нарушений функций плаценты большое значение имеет определение концентрации ПЛ в околоплодных водах [Ильина Т. А. и др., 1978; Малиновская С. Я. и др., 1980]. Однако большая вариабельность содержания ПЛ в околоплодных водах уменьшает ценность этого исследования. В то же время, поскольку в крови матери уровень ПЛ в 9—10 раз выше, чем в околоплодных водах, что связано с параплацентарным путем проникновения ПЛ в амниотическую жидкость, отношение ПЛ в крови к ПЛ в водах является постоянным и может использоваться как тест для диагностики плацентарной недостаточности. Отношение ПЛ в крови к ПЛ в водах от 9 : 1 до 14 : 1 отмечается при умеренной перфузии плаценты. Значение его ниже 9 : 1 указывает на изменения функции плаценты [Савельева Г. М., 1984]. Об умеренной фетоплацентарной недостаточности свидетельствует уменьшение соотношения $ПЛ_{кр}/ПЛ_{в}$ до 6 : 1, о тяжелой — ниже 6 : 1.

Несколько меньшее диагностическое значение имеет определение прогестерона в крови, поскольку длительность существования в крови колеблется от 3 до 7 дней. Кроме того, установлено, что снижение количества выделяемого прегнандиола происходит позже, чем гибель плода. При гипоксии плода уровень прогестерона в крови матери и в околоплодных водах снижается довольно значительно. Причина снижения уровня прогестерона заключается в функциональном поражении тканей надпочечников и печени плода, а также в органических изменениях плаценты.

При гипотрофии плода тест экскреции прегнандиола по диагностической ценности уступает определению прогестерона в крови и особенно в амниотической жидкости и применяется для диагностики плацентарной недостаточности сравнительно редко.

Поскольку синтез эстрогенов осуществляется в фетоплацентарной системе и андрогенные предшественники их синтезируются главным образом в надпочечниках плода, определение количественного содержания эстрогенов может отражать состояние как плода, так и плаценты. В большей мере функцию плаценты характеризует продукция эстрадиола, в то же время степень страдания плода при плацентарной недостаточности отражает уровень эстриола в крови и экскреции его с мочой.

В моче 75—97 % эстрогенов представлено эстриолом.

Эстрон составляет 2—21 %, а эстрадиол — 1—4 % общего количества эстрогенов, связанных с глюкуроновой или серной кислотой. В связи с этим значение в оценке функционального состояния фетоплацентарной системы имеет количественное определение экскреции эстриола. Однако следует учитывать, что экскреция эстриола зависит от функции почек беременной.

Все авторы подчеркивают резкие колебания выделения эстрогенов с мочой к концу беременности, поэтому диагностическая ценность определения экскреции эстриола повышается при многократных определениях, позволяющих отметить уменьшение получаемых величин и крутизну снижения кривой экскреции гормона. При выделении эстриола до 12 мг/сут угрозы состоянию плода не наблюдается, количество его меньше 12 мг/сут указывает на недостаточность функции плаценты. Выявлена значительная корреляция между величиной экскреции эстриола и содержанием его в крови [Carlström M. K., Lindberg B., 1980].

Для оценки функции плаценты большое значение имеет соотношение фракций эстрогенов в моче. Соотношение эстриол/эстрадиол+эстрон, равное 5—8, указывает на расстройство метаболизма в системе мать—плацента—плод [Diszfalusy E., 1974]. Помимо этого, при оценке функции плаценты играет роль соотношение количества выделяемого с мочой прегнандиола и эстриола. При нормальной функции плаценты соотношение прегнандиол/эстриол составляет 1 : 3.4 [Чернуха Е. А., 1982].

После того как был разработан радиоиммунологический метод исследования, при оценке функции плаценты стали определять эстрогены в сыворотке или в плазме крови. Диагностическая ценность метода заключается в том, что длительность существования эстрогенов в крови у беременных женщин составляет всего 30 мин [Kyank H., 1973].

Значительное снижение содержания эстриола (E_3) наблюдается при тяжелых и длительно существующих формах токсикоза, гипертонической болезни у беременных и гипотрофии плода. Ежедневный контроль уровня E_3 в крови дает возможность своевременного выявления нарушений функции плаценты. При содержании E_3 в плазме от 4 до 5,2 нг/мл прогноз для жизни плода серьезный, а при уровне E_3 ниже 4 нг/мл имеется непосредственная угроза для жизни плода в связи с нарушением функции плаценты.

Определение содержания эстрогенов в околоплодных водах также в определенной мере отражает функциональное состояние плаценты. Однако в большей мере уровень их в амниотической жидкости позволяет судить о состоянии печени и почек плода, а также о массе тела.

Поскольку непосредственным предшественником эстрогенов в плаценте является дегидроэпиандростерон-сульфат (ДЭА-С) и процесс дисульфирования его в плаценте проходит с большой скоростью и коррелирует с величиной и ростом плаценты, широкое распространение получило определение ДЭА в крови, моче и околоплодных водах. Особенное распространение получила проба с нагрузкой ДЭА-С, которая позволяет выявить начальную стадию плацентарной недостаточности. После внутривенного введения 50 мг ДЭА-С (на изотоническом растворе натрия хлорида) последовательно определяют его концентрацию в крови или в моче беременной. В норме через 30 мин после нагрузки отмечают максимальное повышение содержания ДЭА-С в сыворотке крови (в 10—40 раз) с быстрым снижением его уровня в течение следующих 30 мин и дальнейшим постепенным снижением. Изучая концентрацию ДЭА-С в крови в течение 1—8 ч после нагрузки, можно рассчитать и период полураспада ДЭА-С.

Установлена четкая корреляция между периодом полураспада ДЭА-С и массой тела плода. При этом пороговым показателем периода полураспада является 4,7 ч. Пролонгирование его свыше 4,7 ч свидетельствует о нарушении синтеза эстрогенов в плаценте вследствие плацентарной недостаточности, что сопровождается и низкой экскрецией ДЭА-С мочой. По длительности периода полураспада ДЭА-С можно косвенно судить о величине маточно-плацентарного кровообращения [Tapgyu G. et al., 1981]. Функциональная проба с ДЭА-С позволяет оценить стероидную функцию плаценты, поскольку он меняет концентрацию в крови и моче не только эстрона (E_1) и эстрадиола (E_2), но и ДЭА, Δ^4 -андростендиона (Δ^4 -А) и тестостерона (Т). При подозрении на внутриутробную гипотрофию плода исходный уровень Δ^4 -А несколько выше нормы, а экскреция его при проведении теста замедлена. При проведении теста наблюдается повышение на 150—250 % по сравнению с исходным уровнем концентрации Т. Показателем нарушения функции плаценты может служить характер экскреции E_3 после внутривенного введения ДЭА-С. Количест-

во эстриола при этом определяют в 4 последовательно взятых двухчасовых порциях мочи. Выделение наибольшего количества эстриола в первые 2—4 ч после инъекции является показателем хорошей функции плаценты. Если же выделение его растягивается равномерно на 6—8 ч, то это является признаком нарушения функции плаценты. В норме ДЭА-С повышает выделение эстрогена на 10—35 % применяемой дозы. При нарушении функции плаценты этого не происходит.

Предложена модификация пробы, при которой ДЭА-С вводится внутриаамниально в дозе 200 мг в связи с тем, что утилизация ДЭА-С плодом из амниотической жидкости выше, чем из крови матери [Dell'Acqua S. et al., 1979]. При нормальной функции фетоплацентарной системы в первые 24 ч экскреция эстрогенов составляет 100 %, при плацентарной недостаточности экскреция их ниже.

Следует отметить, что при определении функции плаценты наиболее информативно одновременное определение уровня ряда гормонов. Наибольшую информацию дает определение концентрации в крови ПЛ и Е₃ [Spelacy W. N. et al., 1979; Leis D. et al., 1979].

Для оценки гормональной функции плаценты, особенно при угрозе прерывания беременности, применяется кольпоцитологическое исследование. Клеточный состав мазка довольно точно отражает эффект комбинированного влияния стероидных гормонов во время беременности на эпителий влагалища.

Гормональные исследования, проводимые при патологической беременности, позволяют своевременно выявить нарушения функции плаценты и страдания плода.

ИССЛЕДОВАНИЕ МЕТАБОЛИЗМА ПЛАЦЕНТЫ

Большое значение в диагностике плацентарной недостаточности имеет определение активности ряда ферментов, а также определение в крови матери и околоплодных водах специфических белков плаценты и ряда метаболитов. Как правило, они оцениваются в комплексе с другими методами исследования.

При диагностике недостаточности функции плаценты используется определение в сыворотке крови активности окситоциназы, энзима, инактивирующего окситоцин. Некоторые авторы не считают снижение активности окситоциназы достаточно достоверным тестом, указыва-

ющим на ухудшение функции плаценты, поскольку время ее существования в сыворотке крови определяется 7-ю днями [Куанк Н., 1974].

Максимальная активность окситоциназы при сроке беременности 32 нед составляет более 6 ед., в родах — 7,8 ед. Снижение ее до 4 ед. после 32 нед беременности указывает на значительное ухудшение состояния плода. Особенно низкая активность окситоциназы отмечается при внутриутробной гибели плода.

Определенную роль в диагностике плацентарной недостаточности играет изменение активности ТЩФ — специфического для плаценты фермента. Этот метод считается наиболее чувствительным тестом для установления дисфункции плаценты. Время существования ТЩФ в сыворотке крови составляет 3 $\frac{1}{2}$ дня. В силу значительного разброса индивидуальных данных при осложненной беременности величины активности фермента могут частично совпадать со значениями, характерными для физиологической беременности. С целью ранней диагностики дисфункции плаценты и нарушения функционального состояния плода необходимо неоднократно определять активность ТЩФ. Оптимальными сроками для этого являются 20—36 нед беременности при частоте производства анализа через 1—2 нед.

Быстрое увеличение и последующее резкое снижение активности фермента (даже в пределах нормальных колебаний) при неосложненной беременности свидетельствует о дисфункции плаценты и является прогностически неблагоприятным признаком для состояния плода. Прогноз для плода особенно неблагоприятен в тех случаях, если подъем и снижение активности ТЩФ наблюдается в ранние сроки беременности. При нарушении функции плаценты сначала наблюдается патологически высокая активность ТЩФ в результате активации компенсаторно-защитных механизмов и усиления метаболизма в клетках плаценты, поскольку деструктивные процессы в плаценте являются причиной перехода фермента в кровь. Затем истощение функциональных резервов, снижение уровня обменных процессов и уменьшение функционирующего объема плаценты приводят к снижению активности ТЩФ в крови.

Диагностическое значение имеет не только абсолютная величина активности ТЩФ, но и доля ее в общей фосфатазной активности крови. При удовлетворительной функции плаценты ТЩФ составляет более 50 % общей

активности ЩФ. Если активность ТЩФ составляет менее 25 % общей активности ЩФ, то это свидетельствует о тяжелой недостаточности плаценты и плохом прогнозе для плода [Василевская Н. Л., Голумб С. Б., 1977].

Так, при гипотрофии плода в конце беременности активность ТЩФ снижается и не превышает нормального уровня. При осложненной поздним токсикозом беременности, сопровождающейся гипотрофией плода, нередко может наблюдаться высокая ее активность, что связано с увеличением продукции ТЩФ вследствие компенсаторной пролиферации трофобласта.

Отмечается положительная корреляция между активностью ТЩФ и окситоциназы. Однако показатели активности окситоциназы более достоверно отражают функцию плаценты, чем результаты изучения ТЩФ. Поэтому этот тест более целесообразно использовать в сопоставлении и с гормональными исследованиями.

Определение ТЩФ в амниотической жидкости также имеет значение в диагностике состояния плаценты и особенно при диагностике гипоксии плода [Бенедиктова А. Б. и др., 1980]. Повышение активности ТЩФ в околоплодных водах свидетельствует о внутриутробном страдании плода.

С диагностической целью используется также определение активности фосфокиназы, катепсинов, гиалуронидазы, β -глюкуронидазы, которая во много раз возрастает при патологии беременности в связи с изменениями в плаценте.

Следует отметить, что метаболическая функция плаценты при ее недостаточности практически не изучена. В литературе имеются сведения об уровне параметров обмена веществ при патологическом течении беременности, но без клинических подтверждений нарушений функции плаценты. Практически четких биохимических критериев диагностики плацентарной недостаточности на основании этих параметров пока не разработано.

Из показателей метаболизма о нарушении функции плаценты в наибольшей мере свидетельствует изменение концентрации специфических плацентарных протеинов в крови и в околоплодных водах. Характер изменения их уровня совпадает с таковым гормонов плаценты. Например, фолетическая активность недавно открытого ПП-12 соответствует α_1 -глобулину. Наиболее высокий уровень его в крови отмечается в 22—23 нед ($169 \pm 12,3$ нг/мл), а в 32—33 нед снижается до 63 ± 23 нг/мл. В околоплод-

Таблица 21

Содержание глюкозы, лактата, калия, кальция и хлоридов (ммоль/л) в околоплодных водах при плацентарной недостаточности ($M \pm m$)

Вещество	Неосложненная беременность и роды	Нефропатия беременных	Перенашивание беременности
Глюкоза	$1,17 \pm 0,25$	$0,88 \pm 0,19$	$0,58 \pm 0,11$
Лактат	$1,77 \pm 0,14$	$2,77 \pm 0,58$	$2,09 \pm 0,4$
Калий	$4,45 \pm 0,1$	$5,38 \pm 0,26$	$5,31 \pm 0,7$
Кальций	$1,5 \pm 0,06$	$1,18 \pm 0,38$	$2,53 \pm 0,44$
Хлориды	$102,3 \pm 1,83$	$114 \pm 3,8$	$109,4 \pm 1,0$

ных водах его содержание в 100—1000 раз выше, чем в сыворотке крови [Rutanen E.- M. et al., 1982]. Уменьшение концентрации ПП-12 отражает степень плацентарной недостаточности.

При патологическом течении беременности, сопровождающейся гипотрофией плода, отмечается уменьшение содержания общего белка в крови матери до 50 г/л и более низких цифр. Содержание продуктов белкового обмена (креатинин, мочевина) в крови матери, как правило, не меняется. Однако в околоплодных водах при гипотрофии плода концентрация их возрастает.

Имеются попытки диагностики гипотрофии плода по уровню глюкозы в околоплодных водах. Так, A. Džadžančić и I. Kuvačić (1975) считают, что при гипотрофии плода и повышении артериального давления в 38—40 нед беременности уровень глюкозы снижается до 0,11 ммоль/л, а позже 40 нед глюкоза в околоплодных водах не определяется. Авторы считают это явление результатом плацентарной недостаточности. С другой стороны, в литературе существует мнение [Giraud J. R. et al., 1972; Yuenger R. et al., 1981], что осложнения беременности не оказывают влияния на концентрацию глюкозы в водах. Как показали наши исследования, при хронической гипоксии плода у женщин с нефропатией и перенашиванием беременности концентрация глюкозы в околоплодных водах уменьшается при одновременно высоком уровне молочной кислоты (табл. 21).

О недостаточности функции плаценты свидетельствует также низкое содержание ионов кальция в околоплодных водах. Повышение концентрации калия и хлоридов, по-видимому, обусловлено гипоксическим состоянием плода.

Особенно важное значение для диагностики плацентарной недостаточности имеет определение компонентов липидного обмена, обеспечивающего транспорт питательных веществ и газообмен в системе мать—плод. Однако четкие критерии плацентарной недостаточности и гипотрофии плода на основании оценки этих параметров еще не разработаны.

Широкое распространение получило определение в околоплодных водах фосфолипидов, но оно используется главным образом для оценки степени зрелости плода, в основном его легких. Сочетанное количественное определение сурфактанта в околоплодных водах и измерение бипариетального размера (БПР) головки плода может служить критерием оценки его внутриутробного развития. При диагностике гипотрофии показано сочетанное применение пенного теста с данными ультразвукового сканирования. Устойчивый пенный индекс (УПИ) $\geq 0,47$ при величине БПР головки плода менее 8 см подтверждает отставание плода в развитии в 95 %, при БПР от 8,1 до 8,5 см — в 75 % случаев, УПИ $< 0,47$ исключает диагноз внутриутробной гипотрофии плода.

ИЗУЧЕНИЕ МАТОЧНО-ПЛАЦЕНТАРНОГО КРОВООБРАЩЕНИЯ

Ценным для диагностики недостаточности плаценты при поздних токсикозах, гипертонической болезни и другой патологии беременности является определение интенсивности маточно-плацентарного кровообращения с помощью изотопов. Метод является перспективным в диагностике плацентарной недостаточности, хотя он еще не получил широкого распространения.

В настоящее время величину плацентарного кровотока определяют с помощью радиоизотопной сцинтиграфии, вычисляя кривые поступления и распределения в маточно-плацентарном пространстве радиоиндикаторов. Для этого используют белок, меченный технецием (^{99m}Tc), индием (^{113m}In), йодом (^{131}I) и рядом других радиоактивных препаратов. В связи с высокой интенсивностью кровообращения в плаценте крупные молекулы этих веществ накапливаются в ее межворсинчатом пространстве, не проникая при этом в кровоток плода.

Существует два метода введения препаратов. При первом методе диффундирующие препараты вводят не-

посредственно в плаценту, при втором — недиффундирующие препараты внутривенно. Предпочтение отдают последнему, так как плацента при этом не повреждается, а лучевая нагрузка на плод (1,5—2 мрад) и на организм матери (0,8—1,3 мрад) невелика [Janisch H. et al., 1973]. Время полураспада препаратов составляет около 6 ч.

Интенсивность маточно-плацентарного кровотока определяется по времени накопления и полувыведения индикатора через центральную плацентарную область и прилегающий к плаценте миометрий путем сцинтиграфии с помощью гамма-камеры или сканирования в прямой и боковой проекциях, проводимого через 5—10 мин после введения изотопа. Для суждения об интенсивности плацентарного кровотока определяют различные параметры: величину объемного кровотока межворсинчатого пространства или скорость кровотока в межворсинчатом пространстве, время включения радиоизотопов в маточный и плацентарный кровотоки, коэффициент радиоактивности и др.

R. Voigt и соавт. (1982), изучая половинное время включения (ПВВ) препарата (^{133m}In) в маточный и плацентарный кровотоки с 28 нед беременности, показали, что наименьшее периферическое сопротивление сосудов маточно-плацентарного бассейна и наименьшая скорость плацентарного кровотока и перфузионной способности плаценты наблюдаются при 33—36 нед беременности. Так, ПВВ в маточный кровотоки при беременности 28—32 нед составляет 14,1 с, при 33—36 нед — 12,6 с, при 37—40 нед — 11,8 с, а ПВВ в плацентарный кровотоки — соответственно 6,16; 5,6 и 8,2 с.

Скорость кровотока в межворсинчатом пространстве варьирует в больших пределах как при физиологически протекающей, так и патологической беременности, составляя в среднем $140 \pm 5,3$ мл/мин на 100 г плаценты. Однако при таких состояниях, как сахарный диабет и преэклампсия, отмечается существенное замедление скорости кровотока, что, по-видимому, обусловлено повышением периферического сопротивления сосудов маточно-плацентарного бассейна.

Скорость кровотока в межворсинчатом пространстве является информативным показателем состояния плаценты, что показано исследованиями, проведенными Н. Janisch и соавт. (1973) с помощью радиоактивного пертехнетата ($^{99m}\text{TcO}_4$) и индия (^{113m}In). При сцинти-

графии у беременных выявлены в основном три типа кривых кровотока в межворсинчатом пространстве. Они отличаются друг от друга двумя признаками: длительностью подъема кривой до кульминационной точки, которая определяется по сцинтиграмме, регистрированной над областью сердца, и видом кривой после кульминационной точки (крутой или замедленный сброс, или горизонтальный тип). Кривая I типа характеризуется резким подъемом, длительностью $85,4 \pm 5,3$ с и быстро наступающим плато, продолжающимся несколько минут. Этот тип кривой свидетельствует о беспрепятственном течении крови в начале, середине и конце пути по межворсинчатому пространству и косвенно отражает нормально протекающие газообмен и метаболизм. По сцинтиграмме рассчитывают скорость или объемный кровоток (ОК) межворсинчатого пространства, который в III триместре нормальной беременности составляет от $103,74 \pm 8,1$ до $114,3 \pm 3,7$ мл/мин на 100 г плаценты. В норме ОК практически не зависит от срока беременности и составляет до 33 нед $116,3 \pm 7$ мл, от 33 до 36 нед $112,3 \pm 9$ мл и после 36 нед $114,3 \pm 4,9$ мл/мин на 100 г плаценты. В то же время длительность подъема кривой возрастает с увеличением срока беременности соответственно с 75 с до 87,5 и 90,1 с.

Кривая II типа характеризуется замедленным подъемом до пика ($128,7 \pm 6,8$ с). Форма ее указывает на медленный кровоток в начале и конце прохождения изотопа. Такая кривая наблюдается главным образом при патологии беременности и обусловлена комбинацией функциональных факторов и морфологических изменений. Скорость кровотока или ОК при этом ниже ($68,4 \pm 2,5$ мл/мин на 100 г плаценты) по сравнению с кривой I типа.

Кривая III типа по форме сходна с кривой II типа. Существенным различием является удлиненное время подъема до кульминационной точки ($223,6 \pm 14,6$ с). ОК составляет $52,7 \pm 3,4$ мл/мин на 100 г плаценты. Резкое снижение ОК обусловлено обширными морфологическими нарушениями и изменениями функциональных реакций в плаценте. Кривая этого типа наблюдается только при патологии беременности.

Следует отметить, что информативны и временные факторы распределения радиофармпрепаратов [Иванов И. П. и др., 1983; Вихляева Е. М., Ходжаева З. С., 1984], которые позволяют получить отдельную харак-

теристику состояния кровотока в двух зонах маточно-плацентарного кровообращения: в области крупных сосудов и в межворсинчатом пространстве. Кроме того, время заполнения межворсинчатого пространства радиофармпрепаратами и время максимальной активности в области проекции плаценты коррелируют с величиной экскреции эстриола с мочой и с оценкой новорожденного по шкале Апгар, но не коррелируют с массой тела ребенка.

Относительный коэффициент радиоактивности вычисляяют с учетом длительности фазы протекания радиоактивного маркера в сосудах маточно-плацентарного круга кровообращения. Чем больше скорость выхода на плато максимальной интенсивности прохождения изотопа, тем выше уровень радиоактивности и перфузионная способность плаценты. Показатели графически изображаются в виде кривой, по характеру которой определяют коэффициент радиоактивности (КР). Различают три типа стандартных кривых: I тип ($КР > 30$) характерен для нормальной перфузионной способности плаценты, II тип ($КР = 20-30$) — для сниженной и III тип ($КР < 20$) — для патологической [Phillipp K., 1980]. L. Nyluad L. и соавт. (1983) с помощью ^{113m}In определили индекс маточно-плацентарного кровообращения, который при гипотрофии плода оказался в 2 раза ниже нормы.

Перспективным в оценке маточно-плацентарного кровотока является диагностический тест с токолитическими средствами, проводимый в последнем триместре беременности при радиоизотопной сцинтиграфии плаценты [Вихляева Е. М., Ходжаева З. С., 1984; Brotanek V., Brotanek J., 1981]. Тест позволяет отличить функциональные нарушения маточно-плацентарного кровообращения от органических и определить целесообразность последующей терапии β -миметиками.

УЛЬТРАЗВУКОВАЯ ОЦЕНКА СОСТОЯНИЯ ПЛАЦЕНТЫ

Ультразвуковая диагностика нарушений функции плаценты заключается в непосредственном изучении ее состояния (ультразвуковая плацентография) или в использовании других методов, отражающих состояние плода и фетоплацентарной системы (ультразвуковая фетометрия, изучение двигательной активности и сердечной деятельности плода).

Благодаря достижениям в ультразвуковой диагности-

ке стало возможным не только определять локализацию плаценты, но и судить об ее структуре и размерах. Обычно четкое изображение плаценты удается получить с 7—8 нед беременности [Демидов В. Н., 1981]. В конце I триместра беременности (при исследовании с использованием серой шкалы) плацента выявляется в виде образования с множественными мелкозернистыми внутренними структурами. По мере прогрессирования беременности эти структуры несколько увеличиваются в размерах, одновременно уменьшается их акустическая плотность [Персианинов Л. С., Демидов В. Н., 1982]. Во второй половине беременности плацента становится более однородной, а к концу ее вновь отмечается некоторое увеличение структурности плаценты. В области наружной поверхности плаценты можно видеть слой повышенной акустической плотности, обусловленный отложением фибрина. В некоторых наблюдениях удается визуализировать отдельные доли и участки межворсинчатого пространства.

Эхография позволяет определить расположение плаценты, преждевременную отслойку отдельных ее участков, некоторые патологические изменения в виде кист, кальциноза и др. Кальциноз может выявляться на наружной поверхности материнской стороны ее, в дальнейшем — на плацентарных перегородках, в связи с чем плацента принимает выраженное дольчатое строение. Такой вид плаценты свидетельствует о преждевременном ее созревании. Кисты плаценты определяются в виде четко очерченных эхонегативных образований. Они возникают чаще всего на плодовой стороне плаценты и образуются за счет кровоизлияний, размягчения инфарктов и других дегенеративных изменений. Мелкие кисты, даже множественные, могут не оказывать влияния на развитие плода, большие кисты могут приводить к атрофии ткани плаценты и к нарушению развития плода.

Предложена классификация ультразвуковых изменений плаценты [Gannum P. A. et al., 1979], основанная на оценке степени выраженности их в трех зонах: в хориальной пластине, паренхиме плаценты и базальном слое. В соответствии с этим различают четыре степени изменений, характеризующих нормальное состояние плаценты (табл. 22).

Нулевая степень наблюдается в I и II триместрах беременности, I степень — в сроки от 30—32 нед до конца беременности. При II степени в изменения вовлека-

Таблица 22

Ультразвуковое исследование структуры плаценты
в зависимости от степени возрастных изменений
[Grannum P. A. et al., 1979]

Часть плаценты	Степень изменений			
	0	I	II	III
Хориальная пластина	Прямая и хорошо очерченная	Слегка волнистая	С углублениями, не достигающими до базальной линии	Углубления до базальной линии
Паренхима	Гомогенная	Небольшое число рассеянных эхогенных областей	Линейные, эхогенные плотности (точечные образные)	Округлые плотности с разрежениями в центре; большие неправильной формы плотности, которые бросают акустическую тень
Базальная часть	Не выделяется	Не выделяется	Линейное расположение небольших эхогенных областей	Большие и отчасти сливные эхогенные области, которые могут отбрасывать акустическую тень

ются все три слоя плаценты. Изменения III степени наблюдаются, как правило, в последние 4 нед беременности. При серийных исследованиях [Quinlan R. W. et al., 1982] установлено, что изменения III степени встречаются относительно редко (2,5 % наблюдений). Однако при осложненном течении беременности изменения III степени обнаруживают в 78 % случаев, что является выражением нарушения функции и «старения» плаценты. Появление изменений III степени при недоношенной беременности является показателем угрозы перинатальной патологии (гипертензивный синдром, гипотрофия пло-

да, отслойка плаценты, внутриутробная гипоксия плода, сахарный диабет и др.).

Ценную информацию о состоянии плаценты дает плацентометрия. При этом исследовании определяют величину ее поверхности, толщину и массу плаценты. Толщина плаценты в течение беременности прогрессивно увеличивается, достигая максимума к 36-й неделе, и уменьшается к концу беременности. Толщина плаценты при I степени зрелости составляет около 3,8 см, при II степени — 3,66 см, при III степени — 3,48 см. Истончение (до 20 мм) или утолщение (свыше 50 мм) плаценты свидетельствует о плацентарной недостаточности. При недостаточности функции плаценты возможно как утолщение, так и уменьшение толщины ее. При поздних токсикозах, длительной угрозе прерывания беременности нередко выявляется «тонкая» плацента. При гемолитической болезни плода и сахарном диабете матери плацентарная недостаточность чаще всего проявляется утолщением плаценты.

Проводя оценку изменений толщины плаценты, следует учитывать не только срок беременности, но и скорость увеличения ее толщины, поскольку в зависимости от срока беременности наблюдается неравномерный рост этого показателя. Наиболее интенсивно толщина плаценты увеличивается после 30 нед беременности (на 1,5 мм/нед). Следует отметить, что в оценке компенсаторных изменений в плаценте имеет значение расчет площади материнской поверхности плаценты. Исследование площади или объема плаценты в динамике беременности позволяет судить о прогрессирующем характере процессов нарушения ее функции и об эффективности терапии. Обнаружение кальциноза плаценты, определение количества околоплодных вод и общего внутриматочного объема играют вспомогательную роль в диагностике плацентарной недостаточности. В то же время доказана корреляционная зависимость между массой плаценты, площадью ее материнской поверхности и массой плода [Emmrich P. et al., 1981]. Так, возрастание массы плаценты на 10 г сопровождается увеличением массы тела плода на 30 г, а увеличение площади плаценты на 10 см² — повышением массы плода на 54 г. При оценке функции плаценты эти параметры играют ведущую роль.

Поскольку плацентарная недостаточность прежде всего проявляется нарушением транспортной функции, косвенным доказательством этой патологии служит диагнос-

тика внутриутробной гипотрофии плода. Следует учитывать возможность раннего и позднего возникновения этого явления.

При ультразвуковой диагностике гипотрофии плода используют измерения одного или нескольких параметров: бипаритетального размера головки плода (БПР), диаметров груди (ДГ) и живота (ДЖ). При отстаивании в развитии всех органов плода различают симметричную, или пропорциональную, гипотрофию и диспропорциональную, асимметричную, когда БПР головки увеличивается до определенного момента соответственно гестационному сроку, а грудь и живот плода отстают в развитии. При плацентарной недостаточности чаще наблюдается асимметричная гипотрофия плода [Crape J. P., Kopla M. M., 1980], но не исключен и симметричный тип ретардации.

Для повышения эффективности диагностики нарушенной функции плаценты необходимо проводить ультразвуковое исследование в динамике. При этом широко используют такие индексы, как соотношения БПР и ДГ, БПР и ДЖ. Как показали наши исследования, наиболее информативными при диагностике гипотрофии плода являются изменения ДЖ и БПР головки плода.

В последнее время большее значение в диагностике гипотрофии плода придают измерению окружности живота, размеры которого зависят не только от размеров самого плода, но и от размеров печени и состояния подкожной жировой клетчатки. Окружность живота (ОЖ) вычисляют после двукратного измерения его диаметра (ДЖ₁ и ДЖ₂) на уровне пупочного кольца или на уровне вхождения пупочной вены в печень плода по формуле:

$$ОЖ = \frac{\pi ДЖ_1^2 + ДЖ_2^2}{2}$$

Разработаны перцентильные кривые и развернутые перцентили для ОЖ плода в различные сроки беременности [Tamura R. K., Subbagha R. S., 1980]. Диагноз гипотрофии плода ставится в том случае, если ОЖ оказывается меньше 25-й перцентили. При этом возможны следующие варианты диагноза: 1) асимметричная гипотрофия при нормальном БПР и 2) симметричная гипотрофия при малом БПР. Для оценки величины плода вычисляют также соотношение окружности его головки и живота [Bretscher J., 1977; Ceccarello P. L., 1980].

Информативным в диагностике гипотрофии плода является и определение периметров головки и грудной

клетки плода [Chef R., 1979]. Помимо этого, на основании величины окружности живота предложена [Ott W. J., 1981] формула для определения массы тела плода: $\log_{10} M. T. (г) = -1,599 + 0,144 (БПР) + 0,032 (ОЖ) - 0,11 (БПР^2 \times ОЖ)$. Средняя ошибка метода составляет

$\frac{1000}{200,3 \pm 208,9}$ г, или 8,2 % реальной массы плода. Чем меньше масса плода, тем меньше ошибка. Вычислив массу плода, по перцентильным кривым [Бэбсон С. Г. и др., 1979; Федорова М. В., 1982] определяют соответствие ее гестационному возрасту. Для определения массы плода предложено несколько формул. Однако ошибки при их использовании достаточно велики. Использование двух—трех показателей уменьшает процент ошибки. В этом отношении заслуживает внимания формула для 34—41 нед беременности, предложенная Л. С. Персианиновым и В. Н. Демидовым (1982).

$$M. T. (г) = (БПР \times 0,643) + (ДГ \times 0,274) + (ДЖ \times 0,218) + (d \times 0,0112) - 7,394,$$

где все размеры даны в сантиметрах, а величина d (предполагаемый день родоразрешения) не должна превышать 10. Ошибка метода в 45,3 % наблюдений не превышает 200 г, в 78,1 % — 400 г, а в 10,5 % может превысить 500 г.

Более поздним проявлением нарушения транспортной функции плаценты служит гипоксия плода. К признакам гипоксии плода относится снижение двигательной активности (уменьшение частоты и продолжительности движений плода) и частоты дыхательных движений плода.

При диагностике хронической гипоксии плода широкое распространение получила оценка сердечной деятельности плода с помощью кардиомониторного наблюдения. Широкое распространение получил нестрессовый тест, использование которого возможно во II и III триместрах беременности, начиная с 17 нед, в условиях женской консультации и акушерского стационара. Следует учитывать, что в период от 17 до 23 и от 24 до 28 нед беременности имеются некоторые особенности КТГ плода по сравнению с таковой в более поздние сроки беременности.

Проведение большого числа исследований с использованием нестрессового теста за 7 дней до родов пока-

зало, что спонтанные децелерации не выявляются у здоровых беременных женщин и наблюдаются у 5,5 % беременных группы высокого риска перинатальной патологии. Среди них у 63,6 % женщин спонтанные децелерации имели место при внутриутробной гипотрофии плода и у 18,2 % предшествовали анте- и интранатальной гибели плода.

Среди симптомов, указывающих на страдание плода, заслуживают внимания длительные участки (до 40 % записи и выше) монотонности ритма на фоне нормокардии, а также спонтанные децелерации типа *dir 0*, средние (до 40 уд. в минуту) и сильные (40 уд. и более в минуту) [Федорова М. В. и др., 1983]. Как показали наши исследования, практически у всех беременных при внутриутробной гипотрофии плода наблюдаются изменения его сердечной деятельности. По-видимому, это в основном обусловлено метаболическими изменениями миокарда у этих плодов и не является результатом лишь кислородной недостаточности.

Наличие изменений на КТГ при проведении нестрессового теста исключает необходимость применения в таких случаях функциональных проб и стрессового теста (степ-тест, проба с атропином, окситоциновый тест и др.), которые показаны при подозрении на нарушение функции плаценты при нормальной КТГ.

В литературе делаются попытки количественно оценить КТГ. Так, G. Agostoni и соавт. (1975) различают несколько типов нарушений сердечной деятельности плода при фетоплацентарной недостаточности (табл. 23). При этом учитывают типы кривых КТГ по Хаммахеру [Hammascher K., 1968], вид и степень децелераций по величине урежений (Δ) частоты сердечных сокращений (ЧСС). К патологическим записям относятся тип 0 — немой, или монотонный (при отклонениях амплитуды осцилляций по 0—5), и тип I — слегка ундулирующий или уплощенный (при отклонениях амплитуды осцилляций на 5—10).

На основании этой шкалы предложен метод полуколичественной оценки КТГ плода по формуле:

$$V = (p_1 \cdot F_1) + (p_2 \cdot F_2) \dots (p_x \cdot F_x),$$

где v — суммарная оценка; P — оценка каждого образца изменений ЧСС; F — частота каждого образца по отношению к количеству сокращений матки или к длительности записи (%). При суммарной оценке (v), не пре-

Таблица 23

Оценка наиболее характерных изменений ЧСС плода

Виды изменений ЧСС плода	Оценка, баллы
Ранние децелерации, при Δ ЧСС < 40 в минуту Тип I записи без сокращений	1 1
Ранние децелерации, Δ ЧСС ≥ 40 в минуту Тип I записи без сокращений	2 2
Вариабельные децелерации, Δ ЧСС < 30 в минуту	2
Постоянная тахикардия или брадикардия Тип 0 записи без сокращений	3 3
Вариабельные децелерации, Δ ЧСС ≥ 30 в минуту	3
Поздние децелерации, Δ ЧСС < 20 в минуту Тип 0 записи без сокращений	4 4
Поздние децелерации в сочетании с типом 0 записи	8

вышающей 100 %, запись считается нормальной, при v , составляющей величину от 100 до 200 %, — сомнительной в отношении изменений функции плаценты, при v более 200 % — патологической (значительные нарушения в фетоплацентарной системе). По мнению G. Agostoni и соавт. (1975), суммарная оценка 400 % является показанием к кесареву сечению.

По мнению большинства авторов, при выявлении плацентарной недостаточности результаты оценки КТГ более достоверны, чем данные об экскреции эстриола или результаты кольпоцитологического исследования.

КОРРЕКЦИЯ НАРУШЕНИЙ ФУНКЦИИ ПЛАЦЕНТЫ

В последние годы разработаны и продолжают изучаться различные методы лечения плацентарной недостаточности. В клиническую практику внедрены медикаментозные и немедикаментозные способы коррекции нарушений многообразных функций плаценты. В основном они направлены на: 1) улучшение маточно-плацентарного кровотока; 2) нормализацию газообмена между организмом матери и плода; 3) улучшение метаболической функции плаценты; 4) улучшение состояния плода с использованием параплацентарного пути воздействия.

Предлагаемые методы лечения не во всех случаях являются достаточно эффективными, но повышают выживаемость плода и устойчивость его к гипоксии в процессе родового акта. Применяемые методы воздействуют на несколько функций плаценты сразу. Нормализация маточно-плацентарного кровотока, безусловно, улучшает транспорт питательных веществ и газообмен плода, является важным фактором в синтезе гормонов. Коррекция метаболических изменений приводит к улучшению газообмена и гормональной функции плаценты, что в свою очередь улучшает гемодинамику плаценты. Однако основным звеном в нормализации функции плаценты является улучшение маточно-плацентарного кровотока.

НОРМАЛИЗАЦИЯ ПЛАЦЕНТАРНОГО КРОВООБРАЩЕНИЯ

Улучшить кровообращение в плаценте можно следующими основными путями: 1) расширением сосудов маточно- и плодово-плацентарного комплексов; 2) расслаблением мускулатуры матки; 3) воздействием на реокоагуляционные свойства крови в системе мать—плацента—плод. Применяемые методы лечения и отдельные препараты, как правило, дают сочетанный эффект.

Среди общих методов воздействия на маточно-пла-

центральное кровообращение большое значение имеет режим беременной женщины. При подозрении на плацентарную недостаточность необходимо устранить физическую нагрузку и эмоциональное напряжение. Улучшению маточно-плацентарного кровообращения способствует диатермия (индуктотермия) околопочечной области. Ее проводят ежедневно или через день по 20—30 мин при силе тока 0,5—0,6 А. Установлено, что диатермия околопочечной области оказывает рефлекторное воздействие на тонус сосудов и сократительную деятельность матки, приводя к расширению сосудистого русла матки и снижению тонуса миометрия.

Вопрос о применении абдоминальной декомпрессии в лечении плацентарной недостаточности является дискуссионным. Абдоминальная декомпрессия является чисто механическим способом релаксации мышц живота. С ее помощью снижается излишняя работа мускулатуры матки по преодолению мышечного тонуса брюшного пресса. При этом усиливается интенсивность кровотока в матке и улучшается плацентарная перфузия, в результате чего возрастает доставка кислорода и питательных веществ к плоду. Помимо улучшения маточно-плацентарного кровообращения, абдоминальная декомпрессия повышает синтез эстриола и транспортную функцию плаценты [McRae D. J., Mohamedally S. M., 1975]. Благоприятное влияние на метаболизм плода обусловлено адекватным снабжением его кислородом.

При лечении недостаточности функции плаценты находят применение сосудорасширяющие и спазмолитические средства. Наиболее широкое распространение получили внутривенные вливания эуфиллина. Понижая сопротивление периферических сосудов, стимулируя сокращения сердца и увеличивая минутный объем его, эуфиллин улучшает кровообращение у матери и нормализует маточно-плацентарный кровоток. Уже через 10 мин после инъекции нормализуется сердечная деятельность плода, повышаются P_{O_2} и pH в крови, а величина P_{CO_2} снижается. Подобный эффект дают внутривенные вливания теофиллина. Помимо этого, препарат стимулирует функцию миокарда и является мощным стимулятором обменных процессов в мышечной ткани и ЦНС. Теофиллин способствует накоплению в тканях циклического аденозинмонофосфата (АМФ), что приводит к усилению энергетичности обмена, в частности к активации распада гликогена.

Во время беременности эуфиллин вводят внутривенно струйно или капельно в дозе 10 мл 2,4 % раствора. Внутривенное введение 200 мг теофиллина увеличивает кровоток в матке в течение 15—20 мин. Более длительный эффект достигается при капельной инфузии теофиллина с 5 % раствором глюкозы. Теофиллин можно назначать и внутрь по 0,1—0,2 г 3—4 раза в сутки. В I периоде родов эуфиллин или теофиллин вводят внутривенно вместе с 20 мл 40 % раствора глюкозы.

Для лечения плацентарной недостаточности широко используют компламин, который сочетает свойства веществ группы теофиллина и никотиновой кислоты. Он расширяет периферические сосуды, усиливая в основном капиллярный кровоток, особенно в тех участках плаценты, где имеются патологические изменения. Компламин улучшает периферическое коллатеральное кровообращение, оказывает положительное влияние на деятельность сердца (усиление сокращений сердца, увеличение минутного объема) и мозговое кровообращение, способствуя тем самым усилению маточно-плацентарного кровотока. Его длительное время (до 6 нед) назначают внутрь по 0,15 г 3—4 раза в сутки во время еды или вводят внутримышечно в виде 15 % раствора по 2 мл 1—2 раза в день. Следует отметить возможность повышенной чувствительности беременных к препарату, что приводит к необходимости подбора индивидуальных доз компламина. Положительный результат наблюдается при длительном лечении компламином путем внутривенного капельного введения его в 500 мл 20 % раствора глюкозы с инсулином.

Имеются попытки использовать для ликвидации нарушений маточно-плацентарного кровообращения и интенкордин (карбокромон, интенсаин), который, как показано в эксперименте, при длительном применении приводит к нормализации микроциркуляции тканей матки, плаценты и сердца, увеличению интенсивности маточно-плацентарного кровотока. Под его влиянием расширяется просвет капилляров, образуются дополнительные артериовенозные анастомозы, открываются резервные капилляры.

Применяется натриевая соль аденозинтрифосфорной кислоты (АТФ), которую вводят внутримышечно по 20—40 мл. Являясь макроэргическим соединением и неотъемлемой частью энергетического обмена в организме, АТФ, введенная в организм, не участву-

ет в окислительно-восстановительных процессах, однако улучшает снабжение кислородом крови плода путем расширения маточных сосудов и ускорения кровотока в матке и тем самым приводит к нормализации параметров КЩС крови плода.

Следует отметить дилатирующее действие на периферические сосуды дроперидола. Под его влиянием улучшается маточно-плацентарное кровообращение вследствие снижения сосудистого сопротивления кровотоку и в результате блокирующего действия на адренореактивные структуры. В общепринятых дозах препарат не оказывает депрессивного влияния на функцию дыхания, не обладает эмбриотоксическим и тератогенным свойствами. Большое преимущество дроперидола заключается в возможности его применения в сочетании с другими препаратами (наркоотические, антигистаминные, спазмолитические и др.). Однако следует учитывать возможность взаимного потенцирования средств однопавленного действия.

К средствам, улучшающим маточно-плацентарный кровоток, относятся β -симпатомиметики (β -миметики), препараты токолитического действия. Они относятся к группе катехоламинов и представляют собой химические производные адреналина. В клинике применяют партусистен (фенотеролгидробромид, беротек, препарат Th-1165/a), сальбутамол, алупент (орципрепамин, метапротеренол-сульфат), ритодрин, дилатол (нилидрин, буфешин), изопротеренол, изоксуприн (дувадилан) и др.

В результате изучения маточно-плацентарного кровообращения радиоизотопным методом установлено, что малые дозы β -миметиков снижают сопротивление сосудов на уровне артериол и приводят к значительному усилению маточно-плацентарного кровотока и кровообращения у матери. Большие дозы препаратов, наоборот, способствуют увеличению периферической резистентности сосудов и ослаблению кровотока, что может приводить к нарушению гемодинамики у матери и ухудшению состояния плода. При введении этих препаратов из-за перераспределения крови в организме матери и плода может наступить уменьшение оксигенации крови плода. Однако степень усиления маточно-плацентарного кровотока и влияние на гемодинамику в системе мать—плод зависят не только от дозы препарата, но и от различной эффективности каждого из них.

Фармакодинамика этих препаратов зависит и от способа введения. Максимально быстрый эффект оказывает внутривенное введение их. При приеме внутрь они всасываются хорошо, но действуют медленнее.

Почти все препараты данной группы отличаются несколькими периодами максимального эффекта и имеют две—три фазы полураспада — короткую и длинную.

Ритодрин появляется в плазме крови через 20—80 мин после его приема внутрь и имеет три фазы полураспада длительностью 1; 2 и 4 ч. При внутримышечных инъекциях препарат действует через 5 мин и весь период его полураспада составляет 2 ч. При внутривенном введении ритодрина наблюдаются три фазы полураспада: 6—9 мин, 1,7—2,6 ч и свыше 3 ч [Barden T. P. et al., 1980]. Пик экскреции его наступает через 1 ч после введения.

Ритодрин применяют внутривенно капельно в дозе 25 мг в 250 мл 5% раствора глюкозы со скоростью 0,05 мг/мин в первые 10 мин, затем дозу увеличивают до 0,15 мг/мин. При внутримышечном введении и приеме внутрь разовая доза составляет 10 мг. Малые дозы препарата улучшают маточный кровоток при высоком диастолическом давлении, средние и большие дозы — при низком диастолическом давлении. Длительность терапии, по данным различных авторов, составляет от 14 до 80 дней. Препарат эффективен при лечении маточно-плацентарной недостаточности. Под его влиянием происходит ускоренный рост плода [Flynn M. J., 1975]. Из препаратов β -симпатомиметического действия ритодрин оказывает наиболее постоянное влияние на маточно-плацентарную циркуляцию.

Изоксуприн также дает положительный эффект при лечении маточно-плацентарной недостаточности. При внутривенном введении со скоростью 10—30 капель в минуту его назначают в дозе 40—50 мг в 500 мл 5% раствора глюкозы (0,2—0,3 мг/мин). При внутримышечном введении доза препарата составляет 10 мг каждые 3 ч, при приеме внутрь — 20—30 мг 2—3 раза в сутки.

Партусистен, так же как и алуцент, при внутривенном капельном введении со скоростью от 10 до 30 капель в минуту назначают по 0,5 мг в 400—500 мл 5% раствора глюкозы, при внутримышечном — по 0,5 мг 4—6 раз, при приеме внутрь — по 5 мг 4—6 раз в сутки.

Применение β -миметиков требует тщательного конт-

роля, поскольку, особенно в начале лечения, могут наблюдаться нежелательные явления: нарушения деятельности сердечно-сосудистой системы в виде тахикардии, гипотонии, тремор пальцев рук, озноб, тошнота и рвота, головная боль, легкая возбудимость. Описаны случаи сердечно-сосудистой недостаточности и отека легких при лечении β -миметиками в сочетании со стероидными препаратами и внутривенными вливаниями большого количества жидкости. У беременных при внутривенном вливании этих препаратов пульс возрастает до 100 и более в минуту, сердечный выброс увеличивается на 40—70 %, артериальное давление снижается на 10—25 %; периферическое сопротивление сосудов уменьшается на 30—50 %, могут наблюдаться изменения ЭКГ [Monod J.-F., Chandi P., 1981].

Под влиянием β -миметиков уровень глюкозы в крови повышается, а затем быстро снижается до исходного. Эти препараты приводят к резкому возрастанию утилизации глюкозы в клетке и повышению уровня глюкозы, инсулина и жирных кислот в плазме крови. Это ведет к увеличению в организме матери количества кислых продуктов обмена, причем уровень калия и натрия в плазме несколько снижается. Использование β -миметиков должно сопровождаться тщательным обследованием и наблюдением за состоянием матери и плода. Не рекомендуется сочетать β -миметики с диуретическими средствами и дигиталисом.

Для предупреждения побочных реакций следует одновременно с β -миметиками вводить β -блокатор изоптин, который устраняет нежелательные явления со стороны сердечно-сосудистой системы. Одним из условий проведения токолиза является положение женщины на бок; при этом исключается развитие гипотензивного синдрома, связанного со сдавлением нижней полой вены. Как показали исследования, проведенные Г. М. Савельевой и др. (1981—1983), предварительное (в течение 30 мин) внутривенное вливание кровезаменителей (реополиглюкин, глюкоза) и кардиотонических средств (коргликон, изоланид) предотвращает или значительно уменьшает отрицательное влияние β -миметиков на состояние сердечно-сосудистой системы.

Противопоказаниями к применению β -миметиков являются кровотечение при беременности (так как большинство из этих препаратов приводит к снижению артериального давления) и переполнение матки кровью

при аномалиях развития плаценты или преждевременной отслойке нормально расположенной плаценты.

К соматическим противопоказаниям относятся сердечно-сосудистые заболевания, сахарный диабет, тиреотоксикоз и нарушения свертывающей системы крови.

Следует учитывать и возможность влияния β -миметиков на организм плода. Неблагоприятно отражаются на его состоянии развитие гипотензии у матери, нарушения метаболизма, в частности углеводного обмена. В результате этого у новорожденных может наблюдаться гипогликемия, особенно в интервале от 2 до 5 дней между прекращением приема β -миметика и родами [Epstein M. F. et al., 1979]. Появились данные о неблагоприятном влиянии токолитической терапии на миокард плода. Однако в целом успех применения этих веществ зависит от характеристики каждого препарата, методики его применения и вводимой дозы. Малые и средние дозы оказывают благоприятное, а большие — отрицательное действие. Наши клинические наблюдения свидетельствуют об эффективности терапии фетоплацентарной недостаточности при длительном применении (4—6 нед) партусистена в комплексе с другими препаратами. По данным фетометрии, у большинства беременных имели место прирост БПР головки, диаметров груди и живота плода, нормализация параметров сердечной деятельности.

Для улучшения маточно-плацентарного кровообращения широкое применение находит вазоактивный препарат трентал [Савельева Г. М. и др., 1983]. Он оказывает сосудорасширяющее действие, снижает периферическое сопротивление сосудов, одновременно повышая систолический и минутный объемы сердца без значительного изменения частоты сердечных сокращений, а также усиливает коллатеральное кровообращение. Улучшение микроциркуляции под воздействием трентала связано с изменением реологических свойств крови: снижением вязкости крови, повышенном эластичности эритроцитов и дезагрегацией тромбоцитов. При приеме внутрь препарат в максимальной концентрации обнаруживается в крови через 1 ч. Препарат выводится из организма полностью через 24 ч почками и кишечником в виде нетоксичных продуктов метаболизма. Его можно применять в стационаре и в женской консультации.

В стационаре лечение следует начинать с внутривенных вливаний в течение 7—10 дней, а затем назначать препарат внутрь. Длительность лечения в зависимости

от эффекта составляет от 4 до 6 нед. Внутривенно капельно трентал вводят в количестве 100 мг (5 мл) в 500 мл 5—10 % раствора глюкозы, изотонического раствора натрия хлорида или другого кровезаменяющего раствора, начиная с 8—10 капель в минуту и постепенно увеличивая скорость введения до 20—25 капель в минуту. Методика капельного введения трентала такая же, как и β -миметиков. Для предупреждения снижения маточного кровотока препарат следует вводить через 30 мин после начала введения жидкости и после предварительного внутривенного вливания 1 мл 0,06 % раствора коргликона. Кроме того, за 20—30 мин до окончания вливания женщине дают таблетку трентала (100 мг), прием которого повторяют через 6—8 ч. Внутрь трентал назначают по 100 мг 3 раза в сутки после еды. Его можно применять в комбинации с гипотензивными препаратами, а также со строфантином.

Важная роль в нарушении гемодинамики плаценты принадлежит реокоагуляционным расстройствам, поэтому при комплексной терапии целесообразно использовать соответствующие препараты.

С этой целью проводят инфузию низкомолекулярных декстранов (реополиглюкин, реомакродекс, декстран и др.). Реополиглюкин представляет собой коллоидный раствор частично гидролизованного декстрана с добавлением изотонического раствора натрия хлорида. Он специфически влияет на микроциркуляцию: служит мощным антиагрегационным средством, восстанавливает кровоток в капиллярном русле, уменьшает вязкость крови вследствие гемодилюции. Важным свойством препарата является снижение общего периферического сопротивления сосудов. Под влиянием инфузии реополиглюкина в конце беременности кровоток изменяется в различных органах неоднозначно. Он значительно увеличивается в плаценте, несколько меньше — в ЦНС и сердечной мышце.

Обычно применяют 10 % раствор реополиглюкина в количестве 400—500 мл, вводят его внутривенно капельно. В зависимости от степени выраженности плацентарной недостаточности вливания осуществляют ежедневно или 2—4 раза в неделю в сочетании с инфузией других препаратов. Лучший результат отмечается при сочетанном введении реополиглюкина и гепарина.

Гепарин применяют в основном при таких видах патологии, когда можно ожидать развития тромбозов

в сосудах инфарктов плаценты. Он принимает участие в регуляции тканевого гомеостаза и ферментативных процессов, нормализует повышенную сосудистую проницаемость, оказывает антигипоксическое действие, способствуя адаптации клеток и тканей организма к условиям гипоксии. Практически важным свойством гепарина является его способность расширять кровеносные сосуды, особенно при гипертензивном синдроме. Это в значительной степени относится и к сосудам плаценты. При лечении плацентарной недостаточности гепарин используют и для улучшения микроциркуляции, и для предупреждения отложения фибрина в плаценте (в результате торможения активности тромбопластина и тромбина). Гепарин не проходит через плацентарную мембрану и не оказывает повреждающего влияния на плод.

Методика применения гепарина при нарушении функции плаценты требует глубокого клинико-лабораторного изучения. В настоящее время лечение им, являющееся частью комплексной терапии, проводят под контролем реокоагуляционных свойств крови в течение 3—4 дней. Гепарин добавляют в капельницу с реополиглюкином в количестве 10 000 ЕД, а затем вводят внутримышечно по 5000 ЕД через 6 ч. Однако в литературе имеются сообщения о длительном применении гепарина. К. Wernicke и соавт. (1975) применяли инфузии гепарина по 20 000 ЕД в сутки в течение 3—7 нед в условиях стационара. D. Berg и V. Meltzer (1978) в аналогичных и больших (20 000—40 000 ЕД) дозах начинали вводить препарат в стационаре, продолжая затем лечение амбулаторно в виде подкожных инъекций гепарина по 5000 ЕД через 8—12 ч у женщин с плацентарной недостаточностью при сроках беременности от 29 до 37 нед.

Для улучшения маточно-плацентарного кровотока применяют курантил (дипиридамо́л), относящийся к группе избирательно действующих коронарорасширяющих препаратов. Препарат уменьшает сопротивление венозных сосудов, усиливает кровоток в них, улучшает снабжение миокарда кровью и кислородом, повышает толерантность миокарда к гипоксии. Под влиянием курантила уменьшается периферическое сопротивление, усиливаются мозговое кровообращение, образование в миокарде аденозина и накопление гликогена. Помимо влияния на организм матери и маточно-плацентарное кровообращение, курантил обладает свойством проникать через плаценту, оказывая непосредственное по-

ложительное действие на плод. Важной особенностью препарата является его тормозящее влияние на агрегацию эритроцитов и тромбоцитов.

Лечение, направленное на улучшение маточно-плацентарного кровообращения, оказывает также положительное влияние на метаболизм и газообмен в плаценте. Однако, поскольку этого недостаточно, в комплекс мероприятий следует включать применение энергетических средств и препаратов, улучшающих тканевое дыхание и ферментативные процессы.

НОРМАЛИЗАЦИЯ ГАЗООБМЕНА И ТРОФИЧЕСКОЙ ФУНКЦИИ ПЛАЦЕНТЫ

Газообмен в плаценте зависит от многих факторов, в том числе от системы транспорта кислорода и углекислоты в организме матери. Система транспорта кислорода включает в себя: 1) газообмен в легких; 2) сердечный выброс; 3) концентрацию гемоглобина в крови; 4) соотношение насыщения крови O_2 и P_{O_2} ; 5) состояние микроциркуляции; 6) состояние клеточных мембран; 7) температуру тела, мышечную активность и др. Помимо этого, содержание кислорода в организме зависит от концентрации его во вдыхаемом воздухе.

В связи с этим оксигенотерапии принадлежит определенная роль в нормализации функции плаценты. Важным является подбор нужной концентрации вдыхаемого кислорода и установление длительности терапии.

При ингаляции чистого кислорода P_{O_2} в крови матери увеличивается с 80—100 до 400—650 мм рт. ст., что способствует не только большему насыщению кислородом гемоглобина, но и в $6\frac{1}{2}$ раз увеличивает количество кислорода, растворенного в плазме; последний проникает через плацентарный барьер и утилизируется тканями плода интенсивнее, чем кислород, связанный с гемоглобином. В этом заключается положительная сторона ингаляции 100 % кислородом. Однако не исключена возможность нарушения плодово-плацентарного кровообращения, вызванного вазоконстрикцией в результате гипероксигенации.

Вдыхание 50—60 % кислородно-воздушной смеси приводит к увеличению P_{O_2} в крови рожениц до 300—400 мм рт. ст. В пуповинной вене P_{O_2} повышается лишь на 10—15 мм рт. ст. При этой пропорции наблюдается увеличение трансплацентарного градиента кислорода

без существенного нарушения кровообращения в матке. В настоящее время общепризнано, что вдыхание 100 % кислорода не следует назначать беременным и роженицам. Длительность ингаляций должна составлять 30—40 мин. Для предотвращения сужения сосудов во время оксигенотерапии следует вводить вазодилататоры (теофиллин, эуфиллин, курантил, АТФ и др.). На фоне сосудорасширяющих средств эффект ингаляций кислорода возрастает в 4—6 раз. Компламин не предотвращает вазоконстрикторного действия ингаляции кислорода.

В последние годы для улучшения снабжения плода кислородом используется гипербарическая оксигенация (ГБО). Дыхание кислородом под давлением 3 атм может компенсировать снижение кислородной емкости крови, равноценное потере гемоглобина в количестве 2,79 ммоль/л. ГБО обеспечивает сохранение активности дыхательных ферментов (цитохромоксидаза, СДГ), способствует нормализации углеводного обмена. Кроме того, при использовании этого метода нормализуется маточно-плацентарное кровообращение. Данный метод с успехом применяют при лечении фетоплацентарной недостаточности у беременных с поздними токсикозами.

Концентрация гемоглобина в крови существенно влияет на количество кислорода в организме, поэтому патогенетическим элементом терапии плацентарной недостаточности является назначение препаратов железа. В. В. Горячев и др. (1983) доказали наличие у беременных истинного дефицита железа. Нарушения маточно-плацентарного кровообращения существенно уменьшают транспорт железа к плоду [Singla P. W. et al., 1979].

Существенное значение в лечении гипотрофии и гипоксии плода имеет обеспечение энергетическими продуктами обмена. Глюкоза является главным источником энергии, получаемым плодом от матери. Усваиваясь тканями плаценты, глюкоза легко проникает через плаценту. Уровень ее в крови плода быстро возрастает после введения ее матери даже в случае плацентарной недостаточности. Переход глюкозы из крови матери к плоду сопровождается повышением транспорта кислорода. Это обусловлено некоторым сосудорасширяющим эффектом внутривенного введения глюкозы матери, который наступает через 5—6 мин после вливания, но не является продолжительным. Глюкоза вызывает увеличение содержания гликогена в миометрии, плаценте,

печени и миокарде матери и плода. Однако избыток глюкозы в организме плода не всегда может быть полезен. Полагают также, что введение только глюкозы не может усилить метаболизм плода. При очень интенсивном ее распаде увеличивается количество лактата в крови, выведение которого через плаценту ограничено.

Опасность накопления глюкозы в организме плода обуславливает необходимость регуляции углеводного обмена. В связи с этим глюкозу целесообразно вводить в сочетании с инсулином из расчета 1 ЕД на 4 г сухого вещества глюкозы. Инсулин включает экзогенную и эндогенную глюкозу в энергетический цикл. Он способствует также нормализации внутриклеточного обмена, утилизации глюкозы тканями и переходу K^+ во внутриклеточное пространство. Повышая проницаемость клеточных мембран, инсулин улучшает тканевое дыхание и стимулирует процессы фосфорилирования.

Защита углеводного обмена в системе мать—плод может быть достигнута с помощью введения кокарбоксилазы, которая по биологическим свойствам приближается к витаминам и ферментам. Она является коферментом, участвующим в процессах углеводного обмена, и переводит его метаболиты в аэробный цикл Кребса.

Клинико-экспериментальные исследования параметров КЩС крови, содержания гликогена и лактата в тканях печени матери, плода и в плаценте показали, что введение кокарбоксилазы устраняет избыток кислот в организме матери и плода, способствует сохранению гликогена в печени в результате активации аэробных процессов обмена, более экономичных в энергетическом отношении. Морфологические и гистохимические исследования плаценты, печени крольчих и их плодов подтверждают наличие высокого содержания в них гликогена при введении кокарбоксилазы [Федорова М. В. и др., 1979].

При лечении плацентарной недостаточности кокарбоксилазу можно вводить внутривенно капельно или внутримышечно по 100 мг ежедневно в течение 10—12 дней в комплексе с другими средствами.

Для нормализации обменных процессов применяют препараты, действие которых направлено на поддержание «алактатного» гликолиза и стимуляцию окислительных реакций цикла Кребса. Применение их одновременно с перечисленными выше методами (введение глюко-

зы с инсулином, кокарбоксылазы и др.) энергетический обеспечивает функционирование фетоплацентарного комплекса.

Карбоксиллин представляет собой смесь натрия гидрокарбоната с магния сульфатом, марганца сульфатом и цинка сульфатом (при соотношении весовых частей 20:4:0,1:0,1). Он воздействует на процессы карбоксилирования, повышает интенсивность реакций цикла Кребса, увеличивает скорость поглощения кислорода и синтез липидов и гликогена. Карбоксиллин назначают внутрь по 2 г 3—4 раза в сутки.

Одним из активных стимуляторов метаболических реакций цикла Кребса является глутаминовая кислота. Она увеличивает транспорт кислорода кровью, повышает активность ряда ферментов цикла Кребса, усиливает процессы окислительного фосфорилирования в митохондриях. Глутаминовая кислота стимулирует вовлечение лактата в аэробную фазу окисления, что сохраняет макроэргические резервы организма. Она участвует и в регуляции азотистого и белкового обмена, способствуя обезвреживанию аммиака, синтезу ацетилхолина и АТФ, переносу ионов калия. Под влиянием глутаминовой кислоты повышается парциальное напряжение в тканях кислорода.

Глутаминовую кислоту назначают внутрь по 0,5—1,0 г 3 раза в сутки в течение 1—2 мес.

Метионин относится к числу незаменимых аминокислот, необходимых для поддержания роста и азотистого равновесия организма. Особое значение этой аминокислоты в обмене веществ связано с тем, что она содержит подвижную метильную группу ($-\text{CH}_3$), которая может включаться в другие соединения. С этим связан ее липотропный эффект. Метионин участвует в синтезе адреналина, активирует действия гормонов, ферментов и витаминов. Назначают метионин внутрь по 0,5—1,5 г 3—4 раза в сутки. Длительность применения препарата может составлять 30 дней. Лечение можно проводить курсами по 10—12 дней с перерывом в 10 дней.

Весьма перспективно экзогенное введение производных янтарной кислоты как источника получения дополнительной энергии. Сукцилат натрия вводят в виде 5% раствора внутривенно из расчета 100 мг/кг. Он является мощным окислителем. При недостатке кислорода в организме происходит перестройка тканевого дыхания с преимущественным использованием сукцината, поэто-

му препарат полезен при адаптации метаболических реакций организма в условиях фетоплацентарной недостаточности.

Из витаминов для улучшения дыхательной и метаболической функции плаценты особенно показаны витамины С, Е и ряд витаминов группы В.

Аскорбиновая кислота (витамин С) играет важную роль в жизнедеятельности организма: участвует в регуляции окислительно-восстановительных процессов, углеводного обмена, в регенерации тканей, образовании стероидных гормонов и в нормализации проницаемости капилляров. Ее назначают внутрь по 0,3 г 3 раза в сутки или внутривенно в виде 5 % раствора в дозе 1 мл курсами по 10—14 дней.

Фолиевая кислота представляет собой часть комплекса витаминов группы В. Вместе с витамином В₁₂ она стимулирует эритропоэз, синтез аминокислот (метионин, серин и др.) и нуклеиновых кислот. Применяется внутрь по 0,001 г 3—4 раза в сутки курсами по 10—14 дней с перерывом в 10 дней. Кальция пантотенат (витамин В₅) участвует в углеводном и жировом обмене: входит в состав кофермента А, которому принадлежит важная роль в окислительных процессах. Назначают его внутрь по 0,1—0,2 г 3 раза в сутки.

Пиридоксин (витамин В₆) также занимает определенное место в обмене веществ. Он необходим для нормальной функции центральной и периферической нервной системы, для метаболизма основных аминокислот и жиров. Применяется чаще в виде внутримышечных инъекций по 1 мл 5 % раствора в течение 10—14 дней ежедневно или через день.

Цианокобаламин (витамин В₁₂) обладает высокой биологической активностью, является фактором роста, способствует развитию нормального кроветворения, созреванию эритроцитов и накоплению в них соединений, необходимых для транспорта кислорода, регуляции углеводного и липидного обмена. Инъекции по 1 мл 0,01 % раствора внутримышечно производят через день.

Токоферола ацетат (витамин Е) улучшает функцию плаценты и процессы жизнедеятельности всего фетоплацентарного комплекса (не рекомендуется в последние 3—4 нед беременности). Его назначают внутрь или внутримышечно в виде масляного раствора по 100—150 мг в сутки в течение 5—7 дней.

С целью улучшения метаболической функции пла-

центы используют нестероидные анаболические вещества. К ним относятся калия оротат и инозин, которые участвуют в синтезе белковых молекул и являются общими стимуляторами белкового обмена. Калия оротат, являясь исходным продуктом для биосинтеза нуклеиновых кислот, дает хороший эффект при гипотрофии плода. Его назначают в таблетках по 0,5 г 3 раза в сутки (до еды) в виде курсов по 2 нед.

Следует отметить, что перечисленные препараты, улучшающие газообмен и метаболизм плаценты, должны применяться в различных сочетаниях и в комбинации с препаратами, улучшающими гемоциркуляцию плаценты, длительное время (не менее 4 нед).

НОРМАЛИЗАЦИЯ СОСТАВА ОКОЛОПЛОДНЫХ ВОД

В настоящее время все большее значение придается параплацентарному обмену. Поскольку околоплодные воды непосредственно участвуют в газообмене и метаболизме плода, возник вопрос о возможности влияния через них на гомеостаз плода. Нормализовать нарушенный состав околоплодных вод можно несколькими путями: через организм матери, интраамниально и заоболочечным введением различных препаратов.

Введение в кровоток матери лекарственных препаратов быстро отражается на составе околоплодных вод. Так, выраженный эффект дает внутривенное вливание 40 мл 40 % раствора глюкозы, инсулина (4 ЕД) и кокарбоксилазы (50—100 мг), которые вводят с целью профилактики гипоксии плода и асфиксии ребенка за 10—20 мин до его рождения. Изучение показателей метаболизма околоплодных вод до и после введения этого комплекса препаратов у рожениц с хронической гипоксией плода показало, что под влиянием этой терапии наблюдается значительный ощелачивающий эффект (табл. 24). Как видно из табл. 24, под влиянием названных лекарственных средств в околоплодных водах резко возросла величина рН и умеренно повысился показатель P_{CO_2} . В отличие от амниотической жидкости в крови матери в меньшей мере повысились величина рН и ВЕ. Параметры КЩС в пуповинной крови свидетельствуют об удовлетворительном состоянии плода ($pH=7,29 \pm 0,01$; $BE=-8,55 \pm 0,6$ ммоль/л; $P_{CO_2}=40,58 \pm 2,3$ мм рт. ст. Терапевтический эффект обусловлен тем, что сочетанное введение кокарбоксилазы и глюкозы с инсули-

Таблица 24

Показатели КЩС крови матери и околоплодных вод до и после внутривенного введения глюкозы, кокарбоксилазы и инсулина ($M \pm m$)

Время исследования	Кровь матери			Околоплодные воды	
	PCO ₂ , мм рт. ст.	pH	BE, ммоль/л	PCO ₂ , мм рт. ст.	pH
До введения препаратов	29,8	7,38	-6,1	41,6	7,04
После введения препаратов	±2,1	±0,01	±0,8	±1,7	±0,02
P	23,9	7,43	-6,87	49,7	7,20
	±1,9	±0,01	±0,9	±1,6	±0,02
	>0,05	<0,05	>0,05	<0,01	<0,001

ном стимулирует тканевое дыхание в организме матери и плода. Столь быстрое изменение реакции (pH) околоплодных вод является результатом транспорта щелочных и кислых продуктов метаболизма не только через плаценту, но и через плодные оболочки. Подобный ощелачивающий эффект дает внутривенное введение 5% раствора натрия гидрокарбоната, что надо учитывать при прогнозировании терапевтического эффекта различных лекарственных средств. Непосредственное изменение состава околоплодных вод и воздействие через них на состояние плода возможны при интраамниальном введении препаратов.

В эксперименте и клинике сделаны попытки лечения ацидоза у плода внутриамниальным введением натрия гидрокарбоната или THAM [Hamilton L. A., Behrman R. S., 1972, и др.]. При этом для дозирования препарата необходимо знать точное количество околоплодных вод. Резкие изменения величины pH в щелочную сторону уже через несколько минут могут привести к алкалозу у ребенка в результате заглатывания плодом околоплодных вод.

С целью лечения гипотрофии и коррекции нарушений метаболизма плода рядом исследователей была проведена серия экспериментальных исследований. В полость амниона вводили радиоактивный метионин [Margaria E. et al., 1975] и лейцин [Lev R. et al., 1980]. Установ-

лено, что оба вещества быстро включаются в белки различных органов и тканей плода, причем их содержание в 100—200 раз выше, чем при внутривенном введении.

Липидорастворимые вещества быстро и в больших количествах попадают в организм плода из амниотической жидкости. Так, введенные в полость амниона меперидин [Szeto H. H. et al., 1978] и липидорастворимый β -блокатор пропранолол [Van Petten G. R. et al., 1978] обнаружены у плода уже через 15 мин, а изотопный тироксин [Sack J. et al., 1975] — через 24 ч.

В клинической практике изучается метод внутриамниального введения аминокислот. С целью лечения фетоплацентарной недостаточности М. Massobrio и соавт. (1975) проводили дробное вливание раствора аминокислот. Лечение начинали с 29—30 нед беременности. После амниоцентеза и взятия 50 мл амниотической жидкости в полость амниона вводили 50 мл раствора аминокислот. Процедуру повторяли от 5 до 8 раз через 24—72 ч. Авторы наблюдали благоприятное влияние такой терапии на развитие и рост плода.

Эффективность терапии внутриутробной гипотрофии плода и улучшение функции плаценты констатировали R. Renaud и соавт. (1975). Они вводили капельно внутриамниально растворы аминокислот: амниозола и амбизола в течение 1—3 ч. Отмечены быстрое исчезновение аминокислот из околоплодных вод и их положительное влияние на состояние плода и новорожденного.

С целью доставки плоду питательных и энергетических веществ E. Saling и G. Kynast (1974) вводили глюкозу и растворы аминокислот между оболочками и внутренней поверхностью матки при одновременном возбуждении родовой деятельности. Выявлены существенное повышение концентрации этих веществ в околоплодных водах и проникновение их к плоду.

Следует отметить, что замещение или дополнение транспортной функции плаценты путем использования параплацентарного метода введения находится еще в стадии изучения.

ЭИНЪОНЦЖЭ

Плацента, являясь провизорным органом, формируется в процессе эмбриогенеза и развития плода, в течение всей беременности играет роль посредника между организмами матери и плода и прекращает свое существование к концу родов. Многообразие функций плаценты тесно связано с ее структурой на разных этапах развития (имплантация, плацентация и фетализация), на каждом из которых строение органа совершенствуется в зависимости от потребностей растущего эмбриона и организма плода.

Имплантация характеризуется формированием структур, осуществляющих тесный контакт материнских и зародышевых тканей. В нарушении имплантации большую роль играют эндогенные факторы (хромосомные аномалии, первичные гормональные расстройства, фенотипические нарушения онтогенеза с развитием вторичной гормональной недостаточности). Исследование ворсинчатого хориона и децидуальной ткани в этот период позволяет уточнить причину спонтанного аборта, особенно в случаях хромосомных аномалий. Нарушение имплантации способствует также таким анатомическим аномалиям последа, которые могут сказаться в более поздние сроки и служат причиной преждевременных родов и мертворождения (низкое прикрепление, приращение плаценты, оболочечное прикрепление пуповины и др.).

В формировании хориона различают три основных периода: предворсинчатый, образование ворсин и образование котиледона. Существенным моментом является установление к концу I триместра беременности, когда заканчивается период плацентации плодово-плацентарного и маточно-плацентарного кровообращения. Основной структурно-функциональной единицей сформированной плаценты становится котиледон, подробная характеристика строения и функций различных отделов которого (центральных, периферических, дистальных) способствует правильной оценке морфологических изменений в плаценте. В эти сроки беременности в плаценте преобладают процессы гиперплазии и дальнейшее увеличение ее массы происходит главным образом за счет процессов гипертрофии.

II триместр беременности характеризуется ростом и дифференцировкой плодового русла кровообращения («фетализация плаценты»). В этот период морфофунк-

циональные превращения плаценты проявляются сближением материнского и плодового кровотоков и увеличением структур, участвующих в непосредственном контакте между ними и обеспечивающих плод кислородом и питательными веществами. Происходят рост и дифференцировка плодового русла кровообращения в плаценте, нарастает количество терминальных ворсин хориона малого диаметра. Наблюдается усиление пиноцитарной активности эндотелиальных клеток, образование синцитиальных узелков.

При физиологической беременности в процессе созревания структурных элементов барьера толщина последнего заметно уменьшается. Это происходит благодаря перемещению капилляров к периферии ворсин, в подцитотрофобластическую зону, уменьшению количества клеточных элементов стромы и появлению безъядерных зон синцития с образованием синцитиокапиллярных мембран, являющихся специализированными участками газового обмена между матерью и плодом. Появление синцитиокапиллярных мембран, наблюдаемое с 32-й недели беременности, служит признаком зрелости плаценты.

Одновременно с формированием и развитием плаценты образуются плодные оболочки. Они возникают на ранней стадии эмбриогенеза и во время беременности претерпевают изменения, обеспечивая условия для развития плода. В них происходит синтез веществ и возникают иммунологические реакции, необходимые для развития беременности, осуществления параплацентарного обмена, поддержания постоянства состава амниотической жидкости и гомеостаза плода. Особенно следует отметить роль параплацентарного обмена, осуществляемого в процессе секреции и резорбции околоплодных вод. В обеспечении трофической и защитной функции участвует и пупочный канатик.

Активной и сложной по составу окружающей плод средой является амниотическая жидкость, которая в процессе эмбрио- и фетогенеза выполняет важную функцию поддержания гомеостаза и газообмена плода. Они способствуют развитию дыхательных путей и пищеварительного тракта, функции почек и кожных покровов, являясь частью защитной системы плода.

Структура плаценты обуславливает ее многообразные функции: газообмена, трофическую, эндокринную, выделительную и защитную. Проницаемость плаценты

Для различных веществ и транспорт метаболитов меняются в течение беременности в соответствии с возрастающими потребностями плода. Они во многом определяются состоянием плацентарного барьера. Плацента не обладает способностью к накоплению кислорода и углекислоты, и плацентарный барьер является фильтром, пропускающим газы в количестве, прямо пропорциональном их концентрации и обратно пропорциональном толщине мембран. Ведущим фактором в чресплацентарном обмене кислорода и углекислоты является скорость маточно-плацентарного и фетоплацентарного кровотока. Передача кислорода из организма матери в кровь плода в плаценте осуществляется в виде не только диффузии, но и кинетического переноса. Транспорт углекислоты тесно связан с переносом кислорода, бикарбонатов, кислых продуктов обмена, глюкозы и других метаболитов, совершается в обе стороны (мать \rightleftharpoons плод) и в определенной мере зависит от градиента концентрации.

Исследования газового состава и величины рН околоплодных вод показали наличие не только трансплацентарного, но и параплацентарного газообмена. Клинико-экспериментальными исследованиями доказано наличие системы снабжения плода кислородом через околоплодные воды.

Транспорт питательных веществ из организма матери к плоду в основном совершается через плаценту и зависит от способности плаценты к переходу неизмененных метаболитов или их предшественников и возможности синтеза продуктов обмена в плаценте. При этом механизм транспорта различных веществ связан с ферментативным расщеплением их, происходящим в синцитиотрофобласте, и с последующим синтезом специфических для плода ингредиентов обмена. Исключение составляет вода и ряд электролитов, свободно циркулирующих в обе стороны через плацентарный барьер. Транспорт их осуществляется и параплацентарно.

Плацента является эндокринным органом, определяющим гормональный уровень в системе мать—плод в процессе беременности. В ней синтезируются хорионический гонадотропин, плацентарный лактоген, пролактин и ряд других гормонов белковой природы. Из стероидных гормонов она продуцирует гестагены и участвует в синтезе эстрогенов.

Физиологическое развитие беременности обеспечива-

ется комплексом иммунологических реакций и защитных механизмов. Выполняя роль иммунологического барьера, плацента оказывает влияние на различные отделы иммунокомпетентной системы матери и способствует развитию и дифференцировке этой системы у плода. В обеспечении иммунологической и барьерной функции участвуют также плодные оболочки.

Несмотря на имеющуюся информацию о структуре и функции плаценты, остается невыясненным ряд вопросов: о происхождении и роли фибриноида, формировании компенсаторно-приспособительных механизмов при физиологически и патологически протекающей беременности, транспорте метаболитов, газообмене и др. Относительно так называемого фибриноида известно, что он имеет не только разное происхождение, но и служит проявлением различных биологических реакций. В одних случаях его возникновение связано с защитной реакцией, в других — является патологическим процессом. Дальнейшие исследования должны быть направлены на определение физиологических критериев образования фибриноида в плаценте.

Большая роль во взаимоотношениях в системе мать—плод принадлежит компенсаторно-приспособительным механизмам, которые развиваются в процессе физиологического формирования плаценты и могут возникать при осложненном течении беременности. В незрелой плаценте компенсаторно-приспособительные реакции проявляются на клеточном и субклеточном уровнях в виде пролиферации и полиплоидизации цитотрофобласта и высокой синтетической активности синцитиотрофобласта. Во второй половине беременности к ним относится увеличение количества терминальных ворсин малого калибра с гиперплазией и периферическим расположением капилляров, уменьшение толщины плацентарного барьера с истончением синцития, образованием синцитиокапиллярных мембран и синцитиальных узелков, а также особенности плацентарного кровообращения (саморегуляция, наличие артериовенозных шунтов и обширной капиллярной сети, отсутствие сократительных элементов в устьях спиральных артерий и др.).

Подобные реакции в плаценте возникают и при осложненном течении беременности. Определить границы между нормой и патологией бывает нелегко. В то же время от характера компенсаторно-приспособительных механизмов и потенциальных возможностей плаценты

зависит состояние плода. Отсутствие компенсаторно-приспособительных механизмов на клеточном и тканевом уровнях приводит к нарушению функции плаценты.

Под влиянием разнообразной акушерской и экстрагенитальной патологии происходит нарушение созревания плаценты в период плацентации и фетализации, что служит причиной повышенного риска спонтанных аборт в поздние сроки беременности и преждевременных родов. Характер нарушения созревания плаценты, установленный при морфологическом исследовании, в известной степени отражает вид патологии, приведшей к нарушению созревания. С одной стороны, это преждевременное созревание при привычном невынашивании и поздних токсикозах беременных, с другой — замедленное созревание при изосенсибилизации, некоторых формах сахарного диабета и части инфекционных заболеваний.

Большой пестротой отличаются сведения о морфологии плаценты при сахарном диабете. Возможно, это связано с тем, что сахарный диабет часто сочетается с поздним токсикозом беременных. При сахарном диабете возрастают глубина и объем патологических процессов, но сохраняются компенсаторные сосудистые реакции на тканевом уровне, свойственные поздним токсикозам (невропатии). Клинико-анатомические сопоставления с привлечением эксперимента показывают, что для этой патологии наиболее характерно замедленное созревание, которое устанавливается преимущественно в сроки 32—36 нед у беременных с декомпенсированными формами диабета.

Переношенная беременность может сопровождаться замедленным диссоциированным созреванием плаценты. При таких формах может наблюдаться рождение живых детей без признаков внутриутробного страдания. «Старение» плаценты при переношенной беременности клинически проявляется нарушением важнейших функций фетоплацентарного комплекса и появлением признаков внутриутробной гипоксии плода.

Нарушение созревания плаценты при внутриутробном инфицировании чаще происходит (особенно при сифилисе и токсоплазмозе) и часто сопровождается пролиферацией клеточных элементов стромы ворсин хориона. Специфические черты воспаления, свойственные тому или иному виду возбудителя, чаще проявляется при инфицировании во второй половине беременности и, как

правило, сочетаются с инволютивно-дистрофическими и циркуляторными изменениями. Локализация морфологических изменений плаценты при инфекционной патологии связана с путями заражения (трансплацентарный, восходящий, нисходящий, смешанный).

В отличие от большинства заболеваний (акушерских и экстрагенитальных) сердечно-сосудистая патология не ведет к патологической незрелости, не свойственной сроку гестации, но сопровождается дистрофическими и циркуляторными нарушениями с фиброзированием ворсинчатого хориона и изменением стенки материнских сосудов.

Осложнения беременности и экстрагенитальные заболевания приводят к нарушениям не только структуры, но и функции плаценты, что клинически проявляется в виде синдрома плацентарной недостаточности. Понятие «плацентарная недостаточность» как нозологическая единица, еще не имеет точно определенного содержания. Известно, что это клинический синдром, обусловленный морфофункциональными изменениями в плаценте и представляющий собой результат сложной реакции плода и плаценты на патологические состояния организма матери. При этом синдроме плацента не способна поддерживать адекватный обмен в системе мать—плод, нарушаются транспортная, трофическая и эндокринная и метаболическая функции плаценты.

Чаще всего плацентарная недостаточность обусловлена комплексом нарушений гемодинамики, клеточных мембран и паренхиматозной активности синцитиотрофобласта. К этому приводят нарушения созревания плаценты: преждевременное, запоздалое или сочетание их (диссоциированное). В клинической практике выделить форму плацентарной недостаточности, вариант нарушения ее созревания бывает не легко. Лишь при ультразвуковом сканировании представляется некоторая возможность диагностики этих состояний.

В связи с изложенным выше нами разработана схема классификации этой патологии плаценты. Она не является законченной и может совершенствоваться в процессе исследований. Предложено различать еще две формы плацентарной недостаточности — компенсированную и субкомпенсированную [Радзинский В. Е., 1984] в зависимости от степени метаболических нарушений в плаценте. В рабочей классификации важно деление плацентарной недостаточности на первичную и вторичную,

поскольку неодинаковы методы диагностики их, а также подход к профилактическим и лечебным мероприятиям (определение сроков и характера терапии). В клинической практике не менее важно различать относительную и абсолютную плацентарную недостаточность, поскольку от состояния компенсаторно-приспособительных механизмов зависит эффективность лечения.

При относительной недостаточности нарушается прежде всего синхронная деятельность органоидов синцитиотрофобласта, что проявляется на субклеточном уровне. Действующие в это время компенсаторные реакции в виде усиления активности отдельных ферментов (лактатдегидрогеназа, щелочная фосфатаза) не обеспечивают функциональной активности трофобласта, вследствие чего снижается его способность к синтезу белка и продукции гормонов. Тем не менее при относительной недостаточности беременность может закончиться своевременными родами. При неблагоприятной акушерской ситуации относительная недостаточность способствует развитию гипотрофии и (или) гипоксии плода в родах или в раннем неонатальном периоде. Поддержание жизнедеятельности плода при относительной недостаточности происходит благодаря компенсаторным сосудистым реакциям (гиперплазия плодовых капилляров) и увеличению числа синцитиокапиллярных мембран.

При нарушении созревания хориона осуществление компенсаторных реакций затрудняется вследствие слабого развития капиллярной сети и отсутствия условий для формирования синцитиокапиллярных мембран. Объективная оценка состояния компенсаторных реакций на тканевом уровне возможна при морфометрии структурных элементов плацентарного барьера (площадь сечения стромы, капилляров и эпителия терминальных ворсин).

Влияние патогенных факторов во второй половине беременности особенно опасно при несостоятельности компенсаторных реакций, вызванных незрелостью хориона. Сочетание последней с деструктивными изменениями лежит в основе развития абсолютной недостаточности с отставанием плода в развитии и мертворождением, клинически выявляются признаки угрожающего прерывания беременности.

Несмотря на имеющиеся в литературе сведения о плацентарной недостаточности, многие вопросы требуют дальнейшего изучения. Представленные в монографии

данные касаются в основном морфологической характеристики этой патологии. Отсутствуют четкие клинические критерии плацентарной недостаточности, не установлены ранние признаки ее. Необходимо совершенствовать методы профилактики и лечения. Предлагаемые способы лечения направлены главным образом на нормализацию маточно-плацентарного кровообращения. Делаются попытки улучшить транспортную и трофическую функции плаценты. Не разработана терапия отдельных форм плацентарной недостаточности в зависимости от варианта нарушения созревания плаценты, при осложнениях беременности, явившихся причиной нарушения функции плаценты.

Поскольку определенное значение в поддержании жизнедеятельности плода имеют околоплодные воды, которые наряду с плацентой играют важную роль в поддержании гомеостаза и газообмене, необходимо дальнейшее изучение параплацентарного обмена с целью использования этого пути воздействия на плод при гипоксических состояниях, внутриутробной гипотрофии и других нарушениях функции плаценты.

Таким образом, представленные сведения о формировании и развитии плаценты, об особенностях морфологии ее при различных осложнениях беременности важны для понимания физиологии и патологии плода и могут стать основой для дальнейших изысканий, направленных на улучшение состояния плода и снижение перинатальной заболеваемости и смертности.

СПИСОК ЛИТЕРАТУРЫ

- Баграмян Э. Р., Афонина Л. И., Любимова А. И. Соотношение прогестерона и прегнандиола в период беременности. — Акуш. и гин., 1976, № 1, с. 26—28.
- Баккал Т. П. Морфометрическая характеристика состояния концевых ворсин при поздних токсикозах беременности. — Труды Ленингр. науч. о-ва патологоанатомов, 1975, вып. 16, с. 270—271.
- Бобков В. М., Зубарик С. А. Ультраструктура плацентарного барьера при декомпенсированном сахарном диабете. — Вопр. охр. мат., 1977, № 1, с. 45—48.
- Бодяжина В. И. О структуре и функциях амниона и гладкого хориона. — Акуш. и гин., 1982, № 9, с. 8—12.
- Брусиловский А. И. Функциональная морфология плацентарного барьера человека. — Киев: Здоров'я, 1976, — 135 с.
- Булиенко С. Д., Фогел П. И., Ткачишин В. В. Роль плаценты в иммунологических взаимоотношениях матери и плода. — Акуш. и гин., 1976, № 10, с. 1—4.
- Вихляева Е. М., Авдеева Т. В., Бадоева Ф. С. и др. Функциональное состояние фетоплацентарной системы при длительном течении позднего токсикоза беременных. — Акуш. и гин., 1981, № 3, с. 9—12.
- Вихляева Е. М., Ходжаева З. С. Вопросы диагностики и лечения плацентарной недостаточности при задержке роста плода. — Акуш. и гин., 1984, № 6, с. 18—24.
- Гармашева Н. Л., Константинова Н. Н. Введение в перинатальную медицину. — М.: Медицина, 1978. — 291 с.
- Говорка Э. Плацента человека. — Варшава: Польск. гос. мед. изд-во, 1970. — 467 с.
- Головачев Г. Д. Наследственность человека и внутриутробная гибель. — М.: Медицина, 1983. — 152 с.
- Грищенко В. И., Яковцева А. Ф. Антенатальная смерть плода. — М.: Медицина, 1978 — 289 с.
- Демидов В. Н. Ультразвуковая плацентография. — Акуш. и гин., 1981, № 11, с. 55—57.
- Емельянова А. И., Михеева Г. А., Ермакова Г. Г. Содержание иммуноглобулинов в околоплодных водах в различные сроки беременности. — Акуш. и гин., 1982, № 7, с. 19—21.
- Железнов Б. И., Авдеева Т. В., Ежова Л. С. Структурные и гистохимические изменения плаценты при позднем токсикозе беременных. — Акуш. и гин., 1981, № 3, с. 13—16.
- Железнов Б. И., Ежова Л. С., Меньшикова Г. П. Функционально-морфологическая характеристика хориона и децидуальной ткани при нормальной беременности. — Акуш. и гин., 1976, № 1, с. 5—9.
- Жемкова З. П., Толчьева О. И. Клинико-морфологическая диагностика недостаточности плаценты. — Л.: Медицина, 1973. — 182 с.
- Иванов И. П., Денисов П. И., Иванова Л. Н. и др. Динамическая сцинтиграфия плаценты как метод выявления плацентарной недостаточности. — Акуш. и гин., 1983, № 10, с. 25—28.
- Калашникова Е. П. Содержание нуклеиновых кислот и полисахаридов в плаценте. — Вопр. охр. мат., 1968, № 9, с. 58—62.

- Калашникова Е. П. Морфология компенсаторных изменений плаценты при поздних токсикозах беременных. — Труды Ленингр. науч. о-ва патологоанатомов, 1975, вып. 16, с. 274—278.
- Калашникова Е. П., Зубжицкая Л. Б. Иммунолюминесцентное исследование плаценты при нормальной и патологической беременности. — Труды Ленингр. науч. о-ва патологоанатомов, 1976, вып. 17, с. 272—277.
- Калашникова Е. П., Баккал Т. П., Войтенко Л. М. Морфологические особенности плаценты при акушерской и экстрагенитальной патологии. — Акуш. и гин., 1978, № 4, с. 20—24.
- Калашникова Е. П. Морфология плаценты при позднем токсикозе беременных. — В кн.: Поздний токсикоз беременных. Л., 1979, с. 113—117.
- Какашникова Е. П., Федорова М. В. Недостаточность плаценты. — Акуш. и гин., 1979, № 8, с. 57—59.
- Калашникова Е. П. Морфология плаценты при ее недостаточности. — Труды Ленингр. науч. о-ва патологоанатомов, 1980, вып. 21, с. 247—251.
- Калашникова Е. П. Морфологические аспекты адаптации в перинатальном периоде. — В кн.: Перинатальная патология и тератология. Саратов, 1980, с. 19—21.
- Калашникова Е. П. Нарушения пренатального гистогенеза при отягощенной беременности. — В кн.: Актуальные проблемы развития человека и млекопитающих. Симферополь, 1983, с. 43—45.
- Кирющенков А. П. Влияние вредных факторов на плод. — М.: Медицина, 1978. — 214 с.
- Кошелева Н. Г. Профилактика перинатальной заболеваемости и смертности. — М.: Медицина, 1979. — 141 с.
- Крендель А. П., Сичинава Л. Г., Новикова С. В., Маджадж Н. Ф. Диагностика фетоплацентарной недостаточности при гемолитической болезни плода. — В кн.: Плацентарная недостаточность. М., 1984, с. 45—48.
- Кулаженко В. П., Кулиев А. М., Розовский И. С. Морфологические проявления триплоидии в онтогенезе человека. — Арх. анат., 1975, № 9, с. 5—16.
- Курьшева К. А., Стольникова И. И., Колгушкин Г. А., Гончарова В. Г. Особенности липидного состава сыворотки крови матери, новорожденного и плаценты при физиологическом течении беременности и родов. — Акуш. и гин., 1983, № 3, с. 6—8.
- Мальцев А. В., Николаев А. Я. Изменение белкового состава клеток эндометрия человека в процессе развития. — Акуш. и гин., 1981, № 1, с. 40—42.
- Персианинов Л. С., Демидов В. Н. Ультразвуковая диагностика в акушерстве: Атлас. — М.: Медицина, 1982. — 334 с.
- Петров-Маслаков М. А., Калашникова Е. П. Некоторые аспекты изучения плацентарного барьера при нарушении иммунологической толерантности матери и плода. — В кн.: Актуальные вопросы акушерства и гинекологии. Кишинев, 1972, с. 30—32.
- Прошина И. В., Кузьмина Н. В., Борисенко С. С. Гипербарическая оксигенация в профилактике и лечении позднего токсикоза беременных и фетоплацентарной недостаточности. — Акуш. и гин., 1983, № 6, с. 20—23.
- Радзинский В. Е., Корнюшина Т. В., Смалько П. Я. Белоксинтезирующий аппарат плаценты человека в динамике нормальной, переносенной и осложненной поздним токсикозом беременности. — Акуш. и гин., 1982, № 3, с. 28—30.

- Савельева Г. М., Клименко П. А., Фролов В. К.* Значение исследования объемного кровотока в межворсинчатом пространстве плаценты у беременных группы риска. — *Вопр. охр. мат.*, 1981, № 3, с. 42—44.
- Савельева Г. М., Федорова М. В., Быкова Г. Ф.* Роль околоплодных вод в параплацентарном снабжении плода кислородом. — *Акуш. и гин.*, 1984, № 1, с. 10—12.
- Савельева Г. М.* Современные аспекты перинатологии. — *Акуш. и гин.*, 1984, № 6, с. 12—15.
- Савельева Г. М., Федорова М. В.* Профилактика и лечение плацентарной недостаточности. — *Акуш. и гин.*, 1985, № 12, с. 66—69.
- Савичева А. М., Калашникова Е. П., Полякова Г. П.* Внутриутробная пневмония, вызванная хламидиями. — *Акуш. и гин.*, 1983, № 1, с. 46—48.
- Степанковская Г. И., Венцовский Б. М., Лявинец А. С.* Гипоксические состояния в акушерской практике. — Киев: Здоров'я, 1978. — 199 с.
- Тереценко Л. И., Беспалова В. А., Федорова М. В., Бирюкова Ю. Я.* Содержание плацентарного лактогена, прогестерона и эстрадиола в крови женщин с нормально протекающей беременностью. — В кн.: Вопросы патогенеза, диагностики и лечения сахарного диабета у детей. М., 1981, с. 125—128.
- Тропников Е. К., Мирончик И. Н.* Патологическая анатомия врожденной гипотрофии. — *Арх. пат.*, 1982, № 4, с. 75—79.
- Федорова М. В., Сапелкина И. М.* Особенности метаболизма в системе мать—плацента—плод (экспериментальное исследование). — В кн.: Гипоксия плода и асфиксия новорожденных. М., 1974, с. 28—32.
- Федорова М. В., Дживелегова Г. Д.* Некоторые показатели метаболизма в системе мать—водья—плод в момент рождения. — *Вопр. охр. мат.*, 1975, № 1, с. 62—67.
- Федорова М. В., Рукхберле К. Е., Фивег Б., Пикенхайн Р.* Значение изменений метаболизма в плаценте в развитии гипоксии плода. — В кн.: Патогенез и современные методы диагностики заболеваний плода. М., 1980, с. 9—13.
- Федорова М. В., Быкова Г. Ф., Дживелегова Г. Д.* Состояние углеводного обмена в системе мать—плод в норме и при гипоксии. — *Акуш. и гин.*, 1980, № 8, с. 7—11.
- Федорова М. В., Быкова Г. Ф.* Роль околоплодных вод в поддержании гомеостаза плода. — *Акуш. и гин.*, 1981, № 11, с. 9—12.
- Федорова М. В.* Диагностика и лечение внутриутробной гипоксии плода. — М.: Медицина, 1982. — 204 с.
- Федорова М. В., Дуб Н. В., Хохлова И. Д.* Состояние плаценты у женщин с угрозой прерывания беременности. — *Вопр. охр. мат.*, 1983, № 2, с. 59—61.
- Федорова М. В., Беспалова В. А., Тереценко Л. И., Хохлова И. Д.* Уровень гормонов в крови женщин при угрозе прерывания беременности. — *Акуш. и гин.*, 1984, № 12, с. 31—33.
- Федорова М. В., Рукхберле К. Е.* Лечение плацентарной недостаточности партусистеном при осложненном течении беременности. — В кн.: Плацентарная недостаточность. М., 1984, с. 80—82.
- Цинзерлинг А. В., Выдумкина С. П.* О частоте внутриутробных инфекций, вызванных респираторными вирусами и *Mus. pneumoniae*, и роли серологического исследования в их диагностике. — *Арх. патол.*, 1982, № 1, с. 24—29.

- Цирельников Н. И.* Гистофизиология плаценты человека. — Новосибирск: Наука, 1980. — 184 с.
- Чернуха Е. А., Орлова В. Г., Афонина Л. И.* Соотношение эстрогенов и прогестерона в плазме крови при перенашивании беременности. — Акуш. и гин., 1976, № 1, с. 32—36.
- Abramovich D. R., Page K. P.* Pathway of water transfer between liquoramni and the fetoplacental unit at term.—*Europ. J. Obstet. Gynec.*, 1973, vol. 3, p. 155—160.
- Arostoni V., Longatti A., Parini A.* et al. Validity of cardiocotocography in the control of feto—placental insufficiency.—In: *Therapy of feto—placental insufficiency*/Ed. B. Salvadori. Berlin, 1975, p. 10—17.
- Bach J.-F.* Les relations immunologiques foeto—maternelles. — *Med. Afr. noire*, 1980, vol. 27, N 11, p. 847—849.
- Barden T. P., Peter J. B., Merkatz J. R.* Ritodrine hydrochloride: a betamimetic agent for use in pre-term labour. I. Pharmacology clinical history, administration, side effect and safety.—*Obstet. and Gynec.*, 1980, vol. 56, p. 1—6.
- Beck T.* Der materne Blutfluss durch die menschliche Plazenta. — *Z. Geburtsh. u. Perinat.*, 1982, Bd 186, N 2, S. 65—71.
- Beck T.* Der venose Adfluss der intervillösen Mikrozirkulation in der menschlichen Plazenta.—*Z. Geburtsh. u. Perinat.*, 1982, Bd 186, N 3, S. 114—118.
- Becker V.* Pathomorphologische Plazentabefunde als Ursache Perinataler Sterblichkeit.—*Zbl. allg. Path. path. Anat.*, 1982, Bd 316, N 5/6, S. 526.
- Berg D., Meltzer V.* Outpatient management of placental insufficiency with heparin.—*J. perinat. Med.*, 1978, vol. 6, N 3, p. 141—148.
- Bischof P., Duberg S., Herrmann W., Sizonenko P. C.* Amniotic fluid and plasma concentrations of pregnancy associated plasma protein—A (PAAP—A) throughout pregnancy: Comparison with other feto—placental products.—*Brit. J. Obstet. Gynec.*, 1982, vol. 89, N 5, p. 358—363.
- Brotanek V., Brotanek J.* Assessment of utero—placental perfusion in preeclampsia using beta—adrenergic drugs.—*J. Reprod. Med.*, 1981, vol. 26, N 8, p. 401—404.
- Cruikshank D. P., Pitkin R. M., Reynolds W. A.* et al. Calcium-regulating hormones and ions in amniotic fluid. — *Amer. J. Obstet. Gynec.*, 1980, vol. 136, N 5, p. 621—625.
- Deangelis B., Feingld S., Kaminetzky H.* Role of placenta in maternal—fetal vitamin transfer in humans.—*Amer. J. Obstet. Gynec.*, 1981, vol. 141, N 7, p. 792—796.
- Dec W., Bartel H.* Ultrastructure of the chorionic villus of the placenta of the second and the third trimester of pregnancy. — *Folia histochem. cytochem.*, 1976, vol. 14, N 4, p. 327—334.
- Demura R., Odagiri E., Yoshimura M.* et al. Placental secretion of prolactin, ACTH and immunoreactive endorphin during pregnancy.—*Acta endocr. (Kbh.)*, 1982, vol. 100, N 1, p. 114—119.
- Diczjaluzy E.* Endocrine functions of the human fetus and placenta.—*Amer. J. Obstet. Gynec.*, 1974, vol. 119, N 3, p. 419—433.
- Douthaite R. M., Urbach G. J.* In vitro antigenicity of trophoblast.—*Amer. J. Obstet. Gynecol.*, 1971, vol. 109, N 7, p. 1023—1028.
- Drazancic A., Ivic J., Kuvacic J.* Amniotic fluid analysis in placental insufficiency.—In: *Therapy of feto—placental insufficiency*/Ed. B. Salvadori. Berlin, 1975, s. 41—47.

- Flynn M. F.* The effect of ritodrine on infant weight.—In: *Therapy of foeto-placental insufficiency*/Ed. B. Salvadori. Berlin, 1975, p. 142—144.
- Fox H.* Pathology of the placenta. — London: Saunders, 1978.—491 p.
- Fuchs V., Kotasek A.* Komplexni ultrazvukove hormonalni a biochemicke sledobani nitrocleloziviha vyvoqe plocu u zdravych a nemochijch zen. — *Cs. pecliaf.*, 1981, vol. 36, N 8, p. 438—443.
- Gibbons J., Mitnich M., Chefb V.* In vitro biosynthesis of TSH and LH—releasing factors by the human placenta.—*Amer. J. Obstet. Gynec.*, 1975, vol. 121, N 1, p. 127—131.
- Gille J.* Immunopathological alterations in the dysfunctioning placenta. — *Contrib. Gynec. Obstet.*, 1982, vol. 9, p. 41—57.
- Goebelsmann U.* Protein and steroid hormones in pregnancy. — *J. Reprod. Med.*, 1979, vol. 23, N 4, p. 116—177.
- Hoang—Ngoc Minh, Douvin D., Smaadja A., Orcel L.* Fetal membrane morphology and circulation of the liquor amnii. — *Europ. J. Obstet. Gynec.*, 1980, vol. 10, N 4, p. 3 213—223.
- Hopker W., Oulendorf B.* Placental insufficiency. Histomorphologic diagnosis and classification. — In: *Perinatal pathology*. Berlin, 1979, S. 57—58.
- Ibrahim M. E. A., Ol-Zuhair A. G. H., Mughal S., Aathout H.* Surface ultrastructure of the human placental villi and sites of contact with maternal red blood cells. — *Arch. Gynec.*, 1982, vol. 233, N 1, p. 67—72.
- Janisch H., Lcodolter S., Spona J.* Die Plazentainsuffizienz neue diagnostische Methoden zur Erfassung der Risikoschwangerschaft. — *Wien. klin. Wschr.*, 1973, Bd 85, N 7, S. 1—19.
- Kaar K., Jouppila P., Kuikk J.* et al. Intervillous blood flow in normal and complicated late pregnancy measured by means of an intravenous ¹³³Xe method. — *Acta obstet. gynec. scand.*, 1980, vol. 59, B N 1, p. 7—10.
- Kaufmann P., Schiebler T. H., Ciubatury C., Stark J.* Enzymhistochemische Untersuchungen an reifen menschlichen Placenta. — *Z. Zellforsch.*, 1972, Bd 135, N 3, S. 361—392.
- Kaufmann P.* Development and differentiation of the human placental villous tree. — In: *Structural and functional organisation of the placenta*. Basel, 1982, p. 29—39.
- Kaupilla A., Koskinen M., Puolakka J.* et al. Decreased intervillous and unchanged myometrial blood flow in supine recumbency. — *Obstet. and Gynec.*, 1980, vol. 55, N 2, p. 203—205.
- Kyank H., Hesre D. H., Plesse R.* Klinik der chronischen Plazentain suffizienz. — *Zbl. Gynak.*, 1973, Bd 95, S. 65—77.
- Lubwig H., Junkermann H., Klingele H.* Oberflächenstrukturen der menschlichen Placenta im Rasterelectronenmikroskop. — *Arch. Gynak.*, 1971, Bd 210, N 1, S. 1—20.
- Leaf A.* Transport properties of cell membranes. — In: *Placental transfer: methods and interpretations*. London, 1981, p. 79—87.
- Longo L. D.* The interrelations of Maternal—fetal transfer and placental blood flow. — In: *Placental transfer; methods and interpretation*. London, 1981, p. 45—63.
- Marsal K., Gennser V., Lofgren O.* Effects on fetal breathing movements of maternal challengers. Gross—over study on dynamic work, static work, passive movement, hyperventilation and hyperoxygenation. — *Acta obstet. gynec. scand.*, 1979, vol. 58, N 4, p. 335—342.

- Massobrio M., Margaria E., Campogrande M. et al.* Treatment of severe fetoplacental insufficiency by means of intraamniotic injection of aminoacids.—In: Therapy of fetoplacental insufficiency. Berlin, 1975, p. 296—301.
- Mihn H. N., Stmadja A., Lond N. T.* Phenomenes morphologiques de la nidation. Morphogenese des inites fonctionnelles du placenta.—Contracet. Fertil. Sex., 1981, vol. 9, N 4, p. 295—300.
- Noscher H., Kuhnert A.* Nachweis von Antikörpern gegen Plazentagewebe bei normalen Schwangerschaften und bei Spättoxikosen.—Zbl. Gynak., 1970, Bd 92, N 42, S. 1384—1390.
- Nylund L., Lunell N.-O., Lewander R. et al.* Uteroplacental blood flow in diabetic pregnancy: measurement with indium 113 m and acomputer-linked gamma camera.—Amer. J. Obstet. Gynec., 1982, vol. 144, N 3, p. 298—302.
- Nylund L., Lunell N.-O., Lewander R., Sarby B.* Uteroplacental blood flow index in intrauterine growth retardation of fetal of maternal origin.—Brit. J. Obstet. Gynecol., 1983, vol. 90, N 1, p. 16—20.
- Power G. G., Dale P. S.* Placental water transfer with uneven blood flows.—In: Placental transfer methods and interpretations. London, 1981, p. 215—228.
- Quinlan R. W., Cruz A. C., Buhi W. C., Martin M.* Changes in placental ultrasonic appearance. II. Pathologic significance of Grade 111 placental changes.—Amer. J. Obstet. Gynecol., 1982, vol. 144, N 4, p. 471—473.
- Ramsey E. M.* The story of the spiral arteries.—J. Reprod. Med., 1981, vol. 26, N 8, p. 393—399.
- Renaud R., Kirstler L., Koehl C. et al.* Intra-amniotic aminoacid injections.—In: Therapy of fetoplacental insufficiency. Berlin, 1975, p. 265—291.
- Rucknaberle K.-E., Viehweg B., Wilherodt H. et al.* Histochemische und biochemische Fermentuntersuchungen an der Placenta nach Glukoseinfusion au di Mutter.—Zbl. Vynak., 1973, Bd 95, N 35, S. 1217—1225.
- Schneider H., Challoe J.-C., Dancis J.* Transfer and metabolism of glucose and lactate in the human placenta studied by a perbusi-on system in vitro.—In: Placenta transfer: methods and interpretations. London, 1981, p. 129—138.
- Szontach F. E.* The Placenta.—In: Perinatal medicine, Budapest, 1978, Pt. I, N 13, p. 323—334.
- Tedde J.* Ultrastruttura del villo placentare umano nella seconda meta della gravidanza.—Orch. ital Anat. Embriol., 1970, vol. 75, N 2, p. 101—131.
- Thloveris J. A., Speroff L.* Ultrastructure of the placental villi chorion laeve and decidua parietalis in normal and hypertensive pregnant woman.—J. obstet. Gynec., 1977, vol. 129, p. 432—438.
- Wilt J. C., Wilt P. C., Kordova N., Martin C.* The human placenta as a possible reservoir of chlamidia infection in Northern Canada.—Canad. J. Publ. Hith, 1976, vol. 67, N 2, p. 114—116.
- Woigt R., Stoll W., Hempel E.* Zur Überprubung der aktuellen utero-placentaren Durchblutung mit der Plazentadurchstromungsmes-sung bei normalen Schwangerschaften.—Z. Geburtsh. u. Perinat., 1982, Bd 186, N 3, S. 111—113.
- Wolf F., Wolf-Peeters C., Broseus J., Robertson W.* The human placental bed: Electron microscopic study of trophoblastic invasion of spiral arteries.—Amer. J. Obstet. Gynec., 1980, vol. 137, N 1, p. 58—70.

- Vogel M.* Morphologische Placentabefunde bei fetaler Hypo- und Hypertrophie. — *Z. Geburts. u. Perinat.*, 1977, N 8, s. 45—52.
- Young M.* Placental amino—acid transfer and metabolism. — In: *Placenta transfer: methods and interpretations*, London, 1981, p. 177—184.
- Zondel T., Zondek L. H.* Amniobic fluid testosterone and folliclestimulating hormone for fetal sex determination in the second trimester of pregnancy. — *J. Obstet. Gynec.*, 1982, vol. 3, N 1, p. 19—23.
- Zuspan F. P., O'Shaghnessy R. W., Vinsel J., Zuspan M.* Adrenergic innervation of uterine vasculature in human term pregnancy. — *Amer. J. Obstet. Gynec.*, 1981, vol. 139, N 6, p. 678—680.

akusher-lib.ru

PLACENTA AND ITS ROLE IN NORMAL AND COMPLICATED PREGNANCY

By M. V. Fyodorova and E. P. Kalashnikova

Moskow, Meditsina, 1986, 256 p., ill.

The book is devoted to a very important organ for pregnancy development—placenta. Surveys its role in normal and complicated pregnancy, diagnosis and treatment of insufficient function of the placenta. Summarizes the Results of clinical observations of pregnancy course, fetus development, state of the mother—placenta-fetus system, delivery outcomes as well as data of morphological, histochemical, morphometric and other, up-to-date examinations of the placenta. Presents information on placenta development, uterine and placental circulation, gas exchange, nutrients transport, hormonal function of the placenta, role of amniotic waters in fetus homeostasis maintenance.

Clinical, laboratory and experimental data enabled the authors to set forth concrete recommendations on diagnosis and treatment of insufficient function of the placenta which is aimed at improvement of placental circulation, gas exchange and nutritive function.

Readership: obstetricians and gynecologists.

ОГЛАВЛЕНИЕ

Предисловие	3
Введение	5
Глава I. Развитие плаценты	10
Формирование плаценты (имплантация и плацентация)	10
Развитие и строение плаценты во второй половине беременности	34
Особенности морфологии компенсаторно-приспособительных реакций плаценты в различные периоды беременности	44
Формирование и функции плодных оболочек	51
Околоплодные воды	60
Глава II. Основные функции плаценты при неосложненной беременности	82
Плацентарное кровообращение	83
Газообмен	89
Транспорт питательных веществ	104
Гормональная функция плаценты	117
Иммунобиологическая и защитная роль плодного пузыря	128
Глава III. Строение и функция плаценты при патологической беременности	136
Невынашивание беременности	136
Поздние токсикозы беременных	151
Изосерологическая несовместимость крови матери и плода	160
Перепошенная беременность	164
Экстрагенитальные заболевания	168
Недостаточность функции плаценты и гипотрофия плода	190
Глава IV. Диагностика нарушений функции плаценты	202
Изучение гормональной функции плаценты	202
Исследование метаболизма плаценты	207
Изучение маточно-плацентарного кровообращения	211
Ультразвуковая оценка состояния плаценты	214
Глава V. Коррекция нарушений функции плаценты	222
Нормализация плацентарного кровообращения	222
Нормализация газообмена и трофической функции плаценты	231
Нормализация состава околоплодных вод	236
Заключение	239
Список литературы	247

CONTENTS

Preface

Introduction

Chapter I. Placenta development

Formation of the placenta

Development and structure of the placenta
in the second half of pregnancy

Morphology of compensatory and adaptative reactions
of the placenta in various periods of pregnancy

Formation and functions of the fetal membrane

Amniotic waters

Chapter II. Main functions of the placenta

uncomplicated pregnancy

Placental circulation

Gas exchange

Nutrients transport

Hormonal function of the placenta

Immunologic and protective role of the amniotic bladder

Chapter III. Structure and function of the placenta in pathologic pregnancy

Premature pregnancy

Late toxicosis in pregnancy

Isoserologic incompatibility of mother and
fetus blood

Prolonged pregnancy

Extragenital diseases

Insufficient function of the placenta and hypotrophy of
the fetus

Chapter IV. Diagnosis of impaired function of the placenta

Examination of hormonal function of the placenta

Examination of placental metabolism

Examination of uterine and placental
circulation

Ultrasound evaluation of placenta state

Chapter V. Correction of placenta impaired function.

Normalization of placental circulation

Normalization of gas exchange and trophic function of
the placenta

Normalization of amniotic waters composition

Conclusion

References

Маина Владимировна Федорова
Екатерина Петровна Калашникова

ПЛАЦЕНТА И ЕЕ РОЛЬ ПРИ БЕРЕМЕННОСТИ

Зав. редакцией *А. В. Блиссеева*. Редактор *А. П. Кирущенко*.

Редактор издательства *Л. Д. Иванова*. Обложка художника *А. Е. Григорьева*.
Технический редактор *Н. И. Тростянская*. Корректор *Л. А. Бородинка*.

ИБ 3631

Сдано в набор 05.12.85. Подписано к печати 06.03.86. Т-01299. Формат бумаги
84×108/32. Бумага тип. № 1 Гари, лит. Печать высокая. Усл. печ. л. 13,44
Усл. кр.-отт. 13,65 Уч.-изд. л. 14,06 Тираж 20 000 экз. Заказ № 892
Цена 90 к.

Ордена Трудового Красного Знамени издательство «Медицина»
103062 Москва, Петровскский пер., 6/8

Московская типография № 6 Союзполиграфпрома при Государственном
комитете по делам издательств, полиграфии и книжной торговли.
109088, Москва, Ж-88, Южнопортовая ул., 24.