

596

М. С. МАЛИНОВСКИЙ и М. Г. КУШНИР

**РУКОВОДСТВО  
ПО  
ОПЕРАТИВНОМУ  
АКУШЕРСТВУ**



**БИОМЕДГИЗ**

**1935**

Проф. М. С. МАЛИНСВСКИЙ и проф. М. Г. КУШНИР

# РУКОВОДСТВО

ПО

# ОПЕРАТИВНОМУ АКУШЕРСТВУ

ВТОРОЕ ИСПРАВЛЕННОЕ  
И ДОПОЛНЕННОЕ ИЗДАНИЕ

330 рисунков

*Чит. 596*



ГОСУДАРСТВЕННОЕ ИЗДАТЕЛЬСТВО  
БИОЛОГИЧЕСКОЙ И МЕДИЦИНСКОЙ ЛИТЕРАТУРЫ  
МОСКВА—ЛЕНИНГРАД  
1936

В книге излагается систематический курс оперативного акушерства. Дана техника наиболее важных и часто встречающихся операций. Изложению оперативного акушерства предпослана клиника нормального родового процесса.

Книга рассчитана на студентов медвузов и начинающих врачей.

*Дорогому учителю  
профессору  
ВИКТОРИНУ СЕРГЕЕВИЧУ  
ГРУЗДЕВУ  
посвящают свой труд авторы*

## ПРЕДИСЛОВИЕ К ПЕРВОМУ ИЗДАНИЮ

«До настоящего времени существовало единое акушерство: акушерство практического врача не отличалось ничем от клинического акушерства. Теперь, — и я бы сказал к сожалению, — рядом с практическим акушерством возникло отдельное клинически-хирургическое акушерство». Так писал в предисловии к своему оперативному акушерству проф. Фелинг. С того времени прошло больше двадцати пяти лет. Медицинская наука вообще и акушерство в частности ушли далеко вперед, причем пропасть между клиническим и практическим акушерством сделалась еще глубже. Надо считать знамением времени предложение, сделанное М. Гиршем, совершенно отбросить «влагалищный» способ оперирования в акушерстве, заменив его абдоминальным и при этом исключительно в клинической обстановке. Но если это предложение М. Гирша идет чересчур далеко, все же надо признать, что в настоящее время больше чем когда-либо приходится проводить известную грань между «большим» и «малым» акушерством. К области «малого» или, скажем по-старому, «участкового» акушерства Винтер относит кроме нормальных родов большинство тазовых предлежаний, разгибательный тип родов при нормальном тазе, незапущенное поперечное положение при нормальном тазе, почти все случаи родов двойнями, выпадение ручки, пуповины, лихорадящие случаи, слабость потужной деятельности, случаи с асфиксией плода, послеродовые кровотечения, поранения роженицы за исключением сложных разрывов промежности и мочевого пузыря. Все же прочие акушерские осложнения, а также все операции и оперативные способы относятся к области «большого» акушерства, т. е., другими словами, подлежат клиническому пользованию.

Таким образом мы видим, что из рук участкового врача изымается значительная часть акушерских операций. Не подлежит сомнению, что в настоящее время в связи с развитием сети родовспомогательных учреждений, с обеспечением страны квалифицированными врачами-акушерами область «малого» акушерства будет все более и более суживаться.

Предлагаемое вниманию читателей руководство по оперативному акушерству писалось исключительно для студента, по-

этому оно является фактически руководством в объеме «малого» акушерства. В нем мы старались изложить те взгляды, которые на протяжении многих лет проводили в своих лекциях и занятиях со студентами Казанского, Иркутского и Московского медицинских институтов (факультетов).

Исходя из того твердого и незыблемого убеждения, что врач только тогда имеет право приступать к акушерской операции, когда он изучил и сознательно усвоил механизм родов при нормальном и узком тазах, мы предпочли изложению акушерских операций описание механизма родов.

Весь материал расположен в руководстве так, как он располагается в наиболее распространенных руководствах по оперативному акушерству. Что касается рисунков, то кроме нескольких оригинальных большинство заимствовано из лучших немецких, французских и английских руководств (Бумм, Гамершлаг, Винтер, де Ли, Кувелер, Берклей и Дююю).

М. Малиновский, М. Кушнир.

Москва, октябрь 1930 г.

## ПРЕДИСЛОВИЕ КО ВТОРОМУ ИЗДАНИЮ

Первое издание нашего руководства разошлось очень быстро, в течение нескольких месяцев. Переиздать книгу до настоящего времени по целому ряду независимых от меня обстоятельств не представлялось возможным. Немалую роль здесь сыграла неожиданная смерть моего незаменимого помощника, талантливого проф. М. Г. Кушнира.

Выпуская в свет новое издание нашей книги, я почти ничего не могу прибавить к тому, что было сказано в предисловии к первому изданию. Книга рассчитана только на студента и начинающего врача. На большее она не претендует. В связи с такой целевой установкой мной внесены в руководство некоторые добавления, а главное исправлены опечатки и грубые текстовые искажения, которых было так много в первом издании.

М. Малиновский

Москва, май, 1936 г.

## СОДЕРЖАНИЕ

Предисловие к первому изданию . . . . .	3
Предисловие ко второму изданию . . . . .	4
<b>ОБЩИЕ ПРЕДВАРИТЕЛЬНЫЕ СВЕДЕИИЯ</b>	
<b>Клиника родового процесса и механизм родов . . . . .</b>	<b>15</b>
Родовой процесс . . . . .	—
Родовой канал . . . . .	16
Костный таз . . . . .	—
Соединение костей таза . . . . .	21
Мягкие ткани малого таза . . . . .	22
Родовой объект . . . . .	25
Родовые изгоняющие силы . . . . .	28
Схватки . . . . .	—
Потуги . . . . .	31
Положения плода . . . . .	—
Течение родов . . . . .	37
Период раскрытия . . . . .	—
Период изгнания . . . . .	40
Диагностика родов . . . . .	49
1. Данная роженица первородящая или повторнородящая . . . . .	—
2. Начались ли роды . . . . .	50
3. В какой стадии находится родовой процесс . . . . .	—
4. Отшли ли околоплодные воды . . . . .	51
5. Каково положение плода . . . . .	52
6. Жив ли плод и не угрожает ли ему асфиксия . . . . .	57
7. Доношен ли плод и какова его величина . . . . .	59
8. Имеются ли отклонения в положении плода, его членорасположении, как вставилась головка . . . . .	60
9. Нормальных ли размеров таз . . . . .	—
10. Нет ли отклонений, которые могут повести к нарушению течения родового акта или к ухудшению общего состояния роженицы . . . . .	65
Ведение родов . . . . .	—
Ведение периода изгнания . . . . .	66
Защита промежности . . . . .	68
Механизм защиты промежности . . . . .	69
Эпизиотомия . . . . .	74
Перинеотомия . . . . .	75
Варианты основного нормального механизма родов при затылочных предлежаниях . . . . .	76
I. Роды с затылком и спинкой, обращенными каади . . . . .	—
Диагноз . . . . .	80
Прогноз . . . . .	—
Ведение родов . . . . .	82
II. Среднее и низкое, resp. глубокое поперечное стояние головки . . . . .	—
Диагноз . . . . .	—
Ведение родов . . . . .	83

III. Вставление головки в прямом размере таза . . . . .	83
IV. Асинклитизм . . . . .	84
V. Чрезмерный поворот плечиков . . . . .	86
Разгибательный тип механизма родов . . . . .	—
Механизм родов . . . . .	88
Диагноз . . . . .	90
Прогноз . . . . .	—
Ведение родов . . . . .	91
Варианты основного разгибательного типа механизма родов . . . . .	—
1. Высокое прямое вставление и низкое поперечное стояние личика . . . . .	—
2. Задний вид лицевого предлежания . . . . .	—
3. Лобное предлежание . . . . .	92
Предлежания тазовым концом . . . . .	94
Течение родов . . . . .	95
Механизм родов . . . . .	96
Прогноз . . . . .	99
Ведение родов . . . . .	—
<b>Поперечные и косые положения . . . . .</b>	<b>101</b>
<b>Течение родов . . . . .</b>	<b>102</b>
Самоповорот . . . . .	—
Самоизворот . . . . .	—
Рождение <i>con duplicato corpore</i> . . . . .	103
<b>Диагноз . . . . .</b>	<b>104</b>
Наружное исследование . . . . .	—
Внутреннее исследование . . . . .	—
<b>Прогноз . . . . .</b>	<b>105</b>
<b>Ведение родов . . . . .</b>	<b>—</b>
<b>Последовый период . . . . .</b>	<b>107</b>
<b>Физиология последового периода . . . . .</b>	<b>—</b>
Отделение плаценты . . . . .	—
Выделение плаценты . . . . .	112
<b>Ведение последового периода . . . . .</b>	<b>113</b>
<b>Осложнения последового периода . . . . .</b>	<b>117</b>
<b>Кровотечения в последовом периоде . . . . .</b>	<b>120</b>
Кровотечение до рождения последа . . . . .	—
Дифференциальная диагностика . . . . .	121
Терапия . . . . .	122
Ручное отделение и выделение последа . . . . .	123
Техника ручного отделения и выделения последа . . . . .	125
Прогноз . . . . .	127
Кровотечение после рождения последа . . . . .	—
Терапия . . . . .	129
Механические, термические и химические средства . . . . .	130
<b>Узкий таз . . . . .</b>	<b>136</b>
<b>Классификация . . . . .</b>	<b>137</b>
Клинические формы узкого таза . . . . .	138
1. Равномерно общесуженный таз . . . . .	—
2. Плоский таз . . . . .	139
3. Общесуженный плоский таз . . . . .	142
<b>Диагностика . . . . .</b>	<b>143</b>
<b>Клиника узких тазов . . . . .</b>	<b>146</b>
Течение беременности . . . . .	—
Течение родов . . . . .	148

Механизм родов при узком тазе . . . . .	148
Ведение родов при узком тазе . . . . .	156
<b>ОПЕРАТИВНОЕ АКУШЕРСТВО</b>	
<b>Акушерские операции и акушерские пособия . . . . .</b>	<b>169</b>
<b>Общие приготовления к акушерской операции . . . . .</b>	<b>—</b>
Асептика и антисептика . . . . .	—
Дезинфекция инструментов . . . . .	170
Дезинфекция рук . . . . .	—
Дезинфекция наружных половых органов . . . . .	173
Укладывание больной во время операции и другие приготовления . . . . .	175
<b>Наркоз . . . . .</b>	<b>179</b>
Обезболивание при нормальных родах . . . . .	—
I. Ингаляционная акушерская анестезия . . . . .	180
II. Средства, вызывающие «дремотный сон» . . . . .	183
III. Спинальная анестезия . . . . .	188
IV. Местное обезболивание . . . . .	—
V. Гипноз при родах . . . . .	190
VI. Синергетический наркоз при родах . . . . .	—
<b>Поворот и извлечение плода за тазовый конец . . . . .</b>	<b>194</b>
<b>Акушерский поворот . . . . .</b>	<b>—</b>
Наружный поворот . . . . .	196
Наружный поворот на головку . . . . .	—
Наружный поворот на тазовый конец . . . . .	198
Внутренний поворот . . . . .	200
I. Классический (типичный) внутренний поворот . . . . .	—
Условия . . . . .	201
Показания . . . . .	203
Опасности, угрожающие матери и ребенку . . . . .	204
Противопоказания . . . . .	—
Подготовка к операции . . . . .	205
Техника операции . . . . .	206
Ход операции при целом околоплодном пузыре . . . . .	208
Ход операции при отошедших водах . . . . .	213
Трудности и неудачи при повороте на ножку . . . . .	214
II. Внутренний комбинированный поворот (поворот по Бранстон—Гиксу) . . . . .	219
Условия . . . . .	—
Показания . . . . .	220
Техника операции . . . . .	221
Трудности при раннем повороте . . . . .	222
Прогноз . . . . .	223
<b>Извлечение плода за тазовый конец . . . . .</b>	<b>226</b>
Условия . . . . .	228
Показания . . . . .	229
Приготовления к операции . . . . .	231
Техника операции . . . . .	232
Ручное пособие . . . . .	—
Освобождение ручек . . . . .	—
Освобождение головки . . . . .	235
<b>Извлечение плода при ножном предлежании . . . . .</b>	<b>238</b>
Неполное ножное предлежание . . . . .	—
Полное ножное предлежание . . . . .	241
<b>Извлечение плода при ягодичных предлежаниях . . . . .</b>	<b>242</b>
Смешанное ягодичное предлежание . . . . .	—
Чистое ягодичное предлежание . . . . .	—
Извлечение плода при глубоко сидящих в тазу ягодичах . . . . .	—
Техника извлечения плода . . . . .	243



Извлечение плода при высоко стоящих ягодицах . . . . .	250
Трудности при освобождении ручек . . . . .	251
Трудности при освобождении головки . . . . .	253
Извлечение плода при тазовом предлежании в ваднем виде	260
Освобождение ручек . . . . .	—
Освобождение головки . . . . .	261
Поранения при извлечении за тазовый конец . . . . .	262
Повреждения у матери . . . . .	—
Повреждения у плода во время экстракции . . . . .	263
<i>Статистические данные</i> . . . . .	264
<b>Щипцы</b> . . . . .	266
Устройство современной модели щипцов . . . . .	267
Условия для наложения щипцов . . . . .	269
1. Мягкие родовые пути должны быть подготовлены для наложения щипцов . . . . .	270
2. Плодный пузырь должен быть разорван . . . . .	272
3. Головка должна стоять в тазу в положении, удобном для наложения щипцов . . . . .	—
4. Таз не должен быть слишком узким . . . . .	275
5. Головка ребенка не должна быть чересчур больших или очень малых размеров . . . . .	276
6. Ребенок должен быть живым . . . . .	277
Показания для наложения щипцов . . . . .	—
Показания со стороны матери . . . . .	278
1. Кровотечения . . . . .	—
2. Слабые родовые схватки . . . . .	—
3. Высокая температура . . . . .	279
4. Эклампсия . . . . .	280
5. Пороки сердца в стадии декомпенсации . . . . .	—
6. Общие явления удушения вследствие болезней легких и при зобе . . . . .	281
7. Заболевания общего характера, острые и хронические инфекционные заболевания . . . . .	—
Показания со стороны плода . . . . .	—
1. Изменения сердцебиения плода . . . . .	282
2. Внутритрубные дыхательные движения . . . . .	284
3. Шум пуповины . . . . .	—
4. Отхождение первородного кала . . . . .	285
5. Очень сильные движения плода . . . . .	286
6. Увеличение родовой опухоли . . . . .	—
Операция наложения щипцов . . . . .	—
Приготовление к операции . . . . .	287
Техника наложения щипцов . . . . .	287
Типичные щипцы . . . . .	291
Введение ложек . . . . .	292
Замыкание щипцов . . . . .	297
Пробная тракция . . . . .	298
Извлечение головки . . . . .	300
Снятие щипцов . . . . .	307
Наложение щипцов при различных предлежаниях головки . . . . .	—
Щипцы при затылочных предлежаниях . . . . .	—
1. Щипцы при затылочных предлежаниях в положении Zangengerecht . . . . .	308
2. Затылочное предлежание: головка стоит стреловидным швом в одном из косых размеров таза . . . . .	—
3. Низкое поперечное стояние головки . . . . .	314
4. Задний вид затылочного предлежания . . . . .	317
5. Щипцы при передне-теменном предлежании . . . . .	320

Щипцы при лицевом предлежании . . . . .	322
Щипцы при лобном предлежании . . . . .	325
Высокие щипцы . . . . .	—
Показания . . . . .	330
Техника наложения . . . . .	331
Щипцы с осевыми тягами . . . . .	333
Щипцы Тарнье . . . . .	334
Щипцы Киллянда . . . . .	335
Трудности при наложении щипцов . . . . .	339
Затруднения при наложении щипцов . . . . .	—
Трудности при извлечении головки . . . . .	—
Поранения матери при наложении щипцов . . . . .	340
Поранения промежности и входа во влагалище . . . . .	341
Повреждения плода . . . . .	342
Статистические данные . . . . .	343
<b>Плодоразрушающие операции . . . . .</b>	<b>344</b>
<b>Краниотомия . . . . .</b>	<b>345</b>
Условия . . . . .	—
Отсутствие абсолютного сужения таза . . . . .	—
Маточный зев должен быть достаточно раскрыт . . . . .	—
Головка должна быть всегда фиксирована . . . . .	—
Показания . . . . .	—
Узкий таз . . . . .	—
Неподатливые мягкие части . . . . .	346
Чересчур больших размеров головка . . . . .	—
Неблагоприятное вставление головки . . . . .	—
Техника операции . . . . .	—
Перфорация предлежащей головки . . . . .	350
Эксциребрация . . . . .	351
Перфорация последующей головки . . . . .	352
Извлечение перфорированной головки . . . . .	353
Прогноз . . . . .	357
<b>Эмбриотомия . . . . .</b>	<b>359</b>
Показания . . . . .	—
Запущенное поперечное положение . . . . .	—
Затруднения механического характера при рождении туловища . . . . .	360
Условия . . . . .	—
Техника операции . . . . .	361
Подготовка к операции . . . . .	—
Производство операции . . . . .	362
Извлечение плода . . . . .	367
Трудности . . . . .	368
Прогноз . . . . .	369
Статистические данные . . . . .	370
<b>Кесарское сечение . . . . .</b>	<b>371</b>
<b>Абдоминальное кесарское сечение . . . . .</b>	<b>—</b>
Показания . . . . .	—
Абсолютные показания . . . . .	—
Относительные показания . . . . .	372
Условия . . . . .	376
Хирургические условия . . . . .	—
Акушерские условия . . . . .	—
Техника кесарского сечения . . . . .	377
Анатомические сведения . . . . .	—
Подготовка к операции . . . . .	381

Классическое кесарское сечение . . . . .	383
Операция Порро . . . . .	386
1-я модификация . . . . .	387
2-я модификация . . . . .	388
Полная экстирпация матки . . . . .	389
Экстраперитонеальное цервикальное кесарское сечение . . . . .	—
Трансперитонеальное цервикальное кесарское сечение . . . . .	391
Возможные осложнения при производстве кесарского сечения . . . . .	394
Кесарское сечение на мертвой гесп. на умирающей . . . . .	395
Влагалищное кесарское сечение . . . . .	—
Показания . . . . .	—
Условия . . . . .	396
Подготовка к операции . . . . .	397
Техника операции . . . . .	—
Осложнения . . . . .	400
Симфизиотомия, пуботомия, гебостеотомия . . . . .	—
<b>Искусственное расширение шейки матки . . . . .</b>	<b>402</b>
Показания . . . . .	—
Заболевания матери во время беременности . . . . .	—
Патологические изменения шейки матки . . . . .	403
Осложнения в периоде раскрытия . . . . .	—
Способы расширения шейки матки . . . . .	404
Методы тупого расширения . . . . .	—
Ручное расширение . . . . .	—
Расширение шейки при помощи ножки плода . . . . .	406
Механические способы расширения шейки . . . . .	—
Введение палочки ламинарии . . . . .	—
Расширение металлическими дилататорами . . . . .	407
Расширение по Босси . . . . .	408
Метрейриз . . . . .	410
Кровавое расширение шейки матки . . . . .	413
Условия . . . . .	—
Показания . . . . .	—
Техника . . . . .	—
<b>Кольпайриз и искусственный разрыв плодного пузыря . . . . .</b>	<b>415</b>
Значение плодного пузыря . . . . .	—
Акушерские пособия в отношении плодного пузыря . . . . .	416
Способы защиты плодного пузыря от несвоевременного его разрыва . . . . .	—
Прогноз . . . . .	417
Профилактика . . . . .	—
Искусственный разрыв плодного пузыря . . . . .	418
Показания . . . . .	—
Техника . . . . .	421
<b>Сампроизвольное и искусственное прерывание беременности . . . . .</b>	<b>422</b>
Сампроизвольный выкидыш . . . . .	—
Угрожающий аборт . . . . .	—
Начавшийся аборт . . . . .	424
Лечение . . . . .	426
Осложнения . . . . .	427
Кровотечения . . . . .	—
Инфекция (септический аборт) . . . . .	—
Методы активной терапии начавшегося аборта . . . . .	428
Вспомогательные методы . . . . .	—
Радикальные методы . . . . .	429

Расширение маточного зева . . . . .	429
Ручной способ опорожнения матки . . . . .	430
Инструментальный способ опорожнения матки . . . . .	431
Незаконченный аборт . . . . .	436
Законченный аборт . . . . .	438
Прогноз . . . . .	—
Искусственный выкидыш . . . . .	—
Показания . . . . .	439
Медицинские показания . . . . .	—
Общие показания . . . . .	—
Генитальные показания . . . . .	443
Техника производства . . . . .	448
Прогноз . . . . .	452
<b>Искусственные преждевременные роды . . . . .</b>	<b>454</b>
Показания . . . . .	—
Заболевания матери . . . . .	—
Несоответствие между головкой плода и родовым каналом . . . . .	456
Техника преждевременных искусственных родов . . . . .	458
Прокол пузыря . . . . .	—
Введение булжа (способ Краузе) . . . . .	459
Метрейриэ . . . . .	461
Прогноз . . . . .	463
<b>Разрывы и повреждения наружных половых органов и промежности . . . . .</b>	<b>464</b>
Надрывы тканей преддверия влагалища в области уретры или клитора . . . . .	—
Разрывы промежности . . . . .	—
Причины . . . . .	465
Профилактика . . . . .	466
Терапия . . . . .	467
Зашивание разрывов I и II степеней . . . . .	—
Зашивание разрывов III степени . . . . .	469
<b>Наложение жгута Момбурга . . . . .</b>	<b>470</b>
<b>Жгут Момбурга при акушерских кровотечениях . . . . .</b>	<b>—</b>
Показания . . . . .	—
Техника . . . . .	471
<b>Разрывы шейки матки . . . . .</b>	<b>472</b>
Симптоматология . . . . .	473
Терапия . . . . .	—
<b>Поранения и повреждения влагалища . . . . .</b>	<b>475</b>
Гематомы . . . . .	—
<b>Разрывы матки . . . . .</b>	<b>477</b>
Патогенез . . . . .	—
Этиология . . . . .	479
Симптоматология угрожающего разрыва . . . . .	480
Симптоматология происшедшего разрыва . . . . .	481
Терапия угрожающего разрыва . . . . .	—
Терапия происшедшего разрыва . . . . .	482
Прогноз . . . . .	483
<b>Размножение тканей стенок матки и влагалища . . . . .</b>	<b>484</b>
<b>Предметный указатель . . . . .</b>	<b>485</b>

**ОБЩИЕ ПРЕДВАРИТЕЛЬНЫЕ  
СВЕДЕНИЯ**

akusher-lib.ru

## КЛИНИКА РОДОВОГО ПРОЦЕССА И МЕХАНИЗМ РОДОВ

Для успешного выполнения любой акушерской операции требуются три направляющих момента: 1) о п р е д е л е н н ы е показания, по которым должна быть произведена операция, 2) с о о т в е т с т в у ю щ и е условия и обстановка для ее выполнения и наконец 3) отчетливое з н а н и е техники самой операции. Чтобы изучить показания, условия и технику акушерских операций, требуется основательное знакомство с нормальным родовым актом, со всеми вариантами его, а также в не меньшей степени и с его патологией. Без такого знакомства с нормологией и патологией родового процесса нельзя приступать к выполнению той или другой акушерской операции. Ввиду этого мы, прежде чем перейти к изложению основ акушерских операций, предположим необходимые данные, касающиеся родового процесса в целом, поскольку они имеют обязательное значение для оперативного акушерства.

### РОДОВОЙ ПРОЦЕСС

Р о д о в ы м а к т о м принято называть физиологический процесс, при котором происходит выталкивание плода со всеми его добавочными эмбриональными образованиями (плацента, оболочки, воды) через естественные родовые пути (р о д о в о й к а н а л). Такой процесс в норме происходит за счет действия изгоняющих сил (р о д о в ы е с и л ы). Как явствует из этого определения, родовой акт м е х а н и ч е с к и слагается из взаимодействия трех компонентов: 1) и з г о н я ю щ и х сил, 2) родового канала и 3) о б ъ е к т а родов, т. е. плода.

Родовые силы должны преодолеть встречаемое ими противодействие и сопротивление, которые в свою очередь обуславливаются отношением изгоняемого объекта (плода) к тем родовым путям, через которые он должен пройти.

Необходимо, хотя бы вкратце, познакомиться ближе с только что упомянутыми тремя факторами. Начнем с изучения родового канала, состоящего из костных и мягких частей.

## РОДОВОЙ КАНАЛ

### Костный таз

Костный таз состоит из двух частей: большого таза и малого, причем границей между ними служит так наз. пограничная линия (*linea terminalis s. innominata*).

Большой таз самостоятельного значения в акушерстве не имеет; он, если так можно выразиться, играет роль «акушерского зеркала» малого таза. Последний представляет собой неподатливое силовое кольцо, через которое должен пройти ребенок во время родов. Размеры этого костного кольца должны быть хорошо изучены и измерены до родов. Между тем малый таз недоступен непосредственному измерению. В прак-

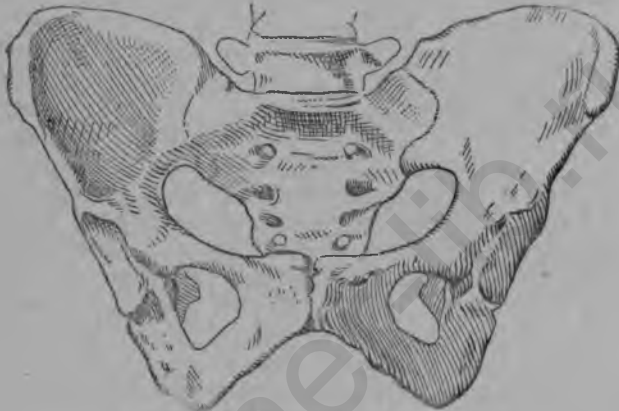

Рис. 1. Нормальный женский таз.

тическом отношении приходится довольствоваться измерением наружных размеров большого таза и уже по ним судить, конечно только приблизительно, о размерах и емкости малого таза.

Малый костный таз, в противоположность большому, играет в акушерстве исключительно важную роль. Он имеет форму усеченного конуса, обращенного основанием кверху. Заднюю стенку таза образуют крестцовая кость и копчик, передняя состоит из лонных костей и симфиза, а обе боковых—из седалищных костей. Задняя стенка таза значительно выше передней. В нижнем своем отделе костный таз замкнут только частично, при помощи двух пар связок—*ligamenta sacro-spinosa* и *sacro-tuberosa*. В виде сплошного костного кольца малый таз тянется от *linea terminalis* книзу только приблизительно на 2 см. В нижней же своей части стенки таза уже не сплошные, они имеют четыре отверстия: два так наз. запирающих отверстия (*foramina obturatoria*) и две седалищных вырезки (*incisurae ischiadicae*), которые, благодаря упомянутым выше

двум парным связкам (*lig. sacro-spinosa* и *sacro-tuberosa*), превращаются в замкнутые отверстия.

Верхнее отверстие малого таза называется входом в таз, нижнее—выходом таза. Пространство между входом и выходом носит название полости таза. Классическое акушерство различает в этой полости два отдела: широкую часть полости таза и узкую часть полости таза. Таким образом мы имеем в малом тазу четыре плоскости: плоскость входа, плоскость выхода, плоскости широкой и узкой части полости таза.

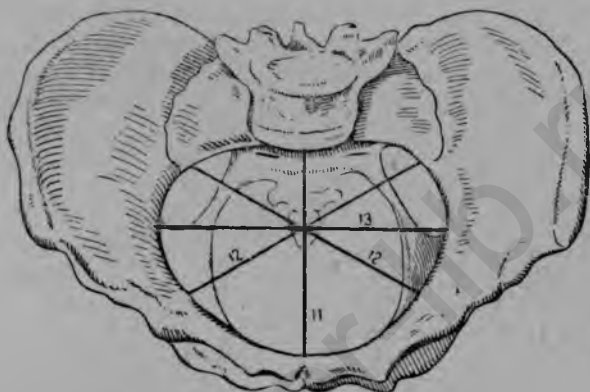


Рис. 2. Нормальный женский таз. Вид сверху. Линиями указаны размеры входа в таз.

I. Полость входа в таз ограничена: спереди симфизом и верхним краем лонных костей, по бокам—*linea terminalis* (*innominata*), а сзади—мысом и боковыми отростками (крыльями) крестцовой кости. Через упомянутые пункты, ограничивающие вход в таз, математической плоскости конечно провести нельзя, так как мыс и верхний край симфиза лежат в одной плоскости и выше, а обе терминальные линии—в другой и ниже. Говоря о входе в таз, мы таким образом имеем в виду не математическую, а воображаемую плоскость, которая проходит через мыс, верхний край симфиза и через обе терминальные линии. Форма входа в таз напоминает размер почки, т. е. фигура входа в таз представляет собой овал с выемкой на одной стороне, соответственно промонторию.

Во входе в таз акушеру необходимо точно знать три размера: прямой, поперечный и два косых.

1. Прямой размер—это размер от промонтория [соединение последнего поясничного позвонка (V) с первым крестцовым] до пункта, который выступает сильнее всего на внутренней стороне лонного сочленения. Размер этот называется «прямым размером акушеров» в отличие от «пря-



мого размера анатомов», который идет от мыса до верхнего края лонного сочленения. Прямой размер акушеров меньше такового анатомов. Это будет истинная конъюгата (*conjugata vera*), которая в нормальном тазу равняется 11 см.

2. Поперечный размер соединяет два наиболее отдаленных пункта обеих терминальных линий. Размер этот равен 13 см.

3. Косые размеры идут от крестцово-подвздошного сочленения (*articulatio sacroiliaca*) каждой стороны к синхондрозу между подвздошной и лонной костью противоположной стороны (*eminentio ileo-pectinea s. tuberculum ileo-pubicum*). Величина этого размера составляет 12 см. Различают два косых размера: правый и левый. Правым (его еще называют пер-

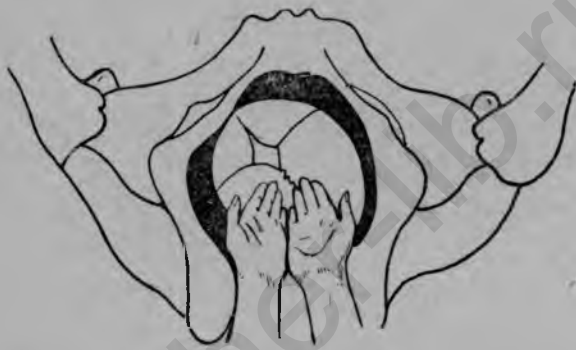

Рис. 3. Мнемотехнический прием для определения косых размеров таза  
Левый косой размер, в котором стоит головка, совпадает с плоскостью левой руки.

вым) размером называют тот, который идет от правого крестцово-подвздошного сочленения к левому подвздошно-лонному бугорку, левый (или второй)—обратно, от левого крестцово-подвздошного сочленения к правому подвздошно-лонному бугорку. Направление и название косых размеров на скелетированном тазе запомнить довольно легко. Труднее, но несомненно важнее, как мы увидим, быстро ориентироваться в направлении косых размеров таза у роженицы, когда она лежит горизонтально. Как название, так и направление косых размеров начинающие изучать акушерство здесь часто путают. Чтобы избежать путаницы мы предлагаем такой мнемотехнический прием. Надо сложить под прямым углом кисти обеих рук ладонями кверху, приблизив концы пальцев к выходу таза лежащей женщины. Направление, точнее плоскость левой руки при этом будет совпадать с левым косым размером всех плоскостей таза, а плоскость правой руки—с правым косым (рис. 3).

Помимо истинной конъюгаты в акушерстве (при тазоизмерении, см. стр. 63) играет большую роль так наз. диагональ-

ная конъюгата (*conjugata diagonalis s. linea diagonalis interna*): наикратчайшее расстояние между нижним краем лонного соединения и серединой промонтория. В норме размер диагональной конъюгаты составляет 13 см.

II. Выход таза образуется спереди лонной дугой (*arcus pubis*), по бокам—седалищными буграми (*tubera ischii*), сбоку и сзади—*lig. sacro-tuberosa*, а прямо сзади—копчиком. Тазовый выход также не представляет математической плоскости. О плоскости выхода собственно говорить вообще неправильно, так как выход таза представляет собой по существу две плоскости приблизительно треугольной формы с общим основанием в виде мысленно проведенной линии, которая соединяет оба седалищных бугра (*tubera ischii*). Следует помнить, что

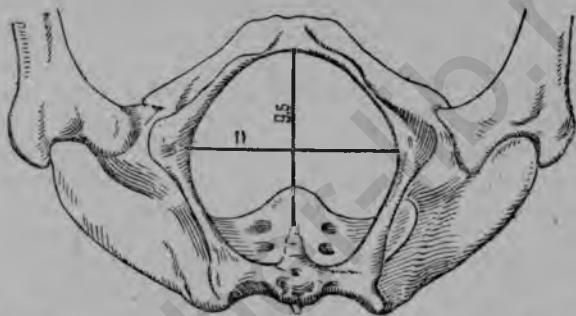


Рис. 4. Нормальный таз. Вид снизу. Размеры выхода.

верхушка копчика при вертикальном положении женщины находится несколько выше нижнего края лонного сочленения.

В выходе таза акушер должен знать:

1. **П р я м о й** размер выхода—от свободного конца копчика до нижнего края лонного соединения. Обычно у нерожавшей женщины этот размер равен 9,5 см, но во время родов, при прохождении головки через выход таза, копчик отходит несколько назад, разогнувшись в своем суставе (*articulatio sacrococcygea*), благодаря чему прямой размер выхода увеличивается на 2 см (11,5 см).

2. **П о п е р е ч н и к** выхода — расстояние между *tubera ossis ischii*; равен 11 см.

3. **К о с ы х** размеров в выходе таза не имеется.

III. **Ш и р о к а я** часть полости таза (середина таза) образуется: спереди серединой лонного соединения, по бокам—самыми высокими точками вертлужных впадин, а сзади—местом соединения второго и третьего крестцовых позвонков.

Размеры широкой части полости таза:

1. **П р я м о й**: от третьего крестцового позвонка до середины лонного соединения; равен 12,5 см.

2. П о п е р е ч н ы й—между средними точками вертлужных впадин; равен 13,5 см.

3. К о с ы х размеров в широкой части таза, собственно говоря, не существует, так как здесь, как уже указывалось выше, таз не образует сплошного костного кольца.

IV. Узкая часть полости таза образуется: спереди нижним краем симфиза (вершина лонной дуги), сзади—articulatio sacro-coccygea, по бокам—остями (spinae) седалищной кости. Ее размеры:

1. П р я м о й—идет от articulatio sacro-coccygea до вершины лонной дуги; равен 11,0 см.

2. П о п е р е ч н ы й размер соединяет spinae ossis ischii и представляет собой самую тесную часть всего таза вообще. Особенно сильно выступают эти седалищные ости в рахитическом тазу. Linea interspinalis в норме равна 10,5 см.

3. К о с ы х размеров в собственном смысле слова в этой плоскости не имеется.

В прилагаемой таблице даны размеры различных отделов малого таза в сводном виде.

Плоскости таза	Размеры в сантиметрах		
	прямой	поперечный	косой
Вход в таз . . . . .	11	13,0	12,0
Широкая часть полости . . . . .	12,5	13,5	—
Узкая часть полости . . . . .	11	10,5	—
Выход таза . . . . .	9,5—11,5	11	—

Если соединить между собой центры прямых размеров всех четырех плоскостей таза, то получается вогнутая кпереди линия, так наз. проводная ось или линия таза [кривая Каруса (Carus)]. Как видно из рис. 5, проводная ось таза сначала идет в виде прямой линии, пока не достигнет плоскости, пересекающей нижний край симфиза (так наз. главной, см. ниже), отсюда она начинает изгибаться, пересекая под прямым углом последовательный ряд плоскостей, которые идут от нижнего края симфиза к крестцу и копчику. Если эту линию из центра входа в таз продолжить кверху, то она пересечет брюшную стенку в области пупка; если же ее продолжить книзу, то она пройдет через нижний конец копчика (рис. 6). Ось в ы х о д а таза, продолженная вверх, пересечет верхнюю часть первого крестцового позвонка.

Таким образом на основании приведенных данных малый таз представляется как бы в виде канала, определенно изогнутого в направлении кпереди, но это только кажется. В действительности, как показали исследования Годже и Зельгейма, костный таз нельзя представлять себе изогнутым кпереди.

Детская головка при прохождении через родовой канал прорезывает своей окружностью ряд параллельных плоскостей, пока не достигнет своей проводной точкой дна таза. Эти плоскости, через которые проходит головка, Годже называет параллельными плоскостями; на живой женщине они легко определяются по хорошо опознаваемым анатомическим пунктам. Из этих плоскостей наиболее важными являются следующие четыре, отстоящие друг от друга почти на равном расстоянии (3—4 см).

Первая верхняя плоскость проходит через терминальную линию (*linea terminalis s. innominata*) и называется поэтому терминальной плоскостью.

Вторая плоскость, параллельная первой, пересекает симфиз у нижнего его края и называется главной плоскостью. Так ее называют потому, что головка, пройдя эту плоскость, обычно уже не встречает препятствий на своем дальнейшем пути.

Третья плоскость, параллельная первой и второй, пересекает таз в области *spinae ossis ischii* и называется спиальной плоскостью.

Наконец четвертая плоскость, параллельная третьей, представляет собой костное дно таза и совпадает почти с направлением копчика. Эту плоскость принято называть выходной плоскостью.

Головка идет в тазу от входа до его дна почти по перпендикулярной линии, которая пересекает все указанные четыре параллельных плоскости. Только после того как так наз. проводная точка (см. ниже) опустилась до выходной плоскости, она (головка) здесь по причинам, о которых будет указано ниже, поворачивается вперед, в направлении к выходу таза. Таким образом ось таза, согласно Годже и Зельгейму, представляет собой не дугу, соединяющую середину всех прямых размеров, а скорее, по выражению Губарева, рыболовный крючок.

**Соединение костей таза.** Тазовые кости (устарелое название—безыменные), крестец и копчик соединены между собой прочными сочленениями. Сочленения эти следующие:

1. Лонное сочленение (симфиз)—сращение лобковых костей посредством волокнисто-хрящевого слоя с образованием в центре узкой суставной полости. Лонное сочленение укреплено мощными, крепкими связками. Симфиз как полусустав (*hemiarthrosis*) обладает крайне ограниченным кру-

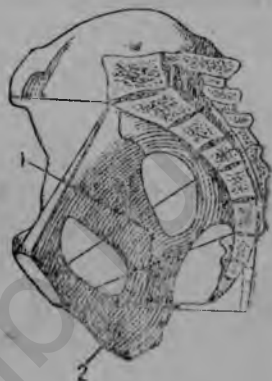


Рис. 5. Сагитальный разрез нормального таза. Прямые размеры и ось таза.

гом движений. Только во время беременности, в связи с отечным пропитыванием и разрыхлением тканей, суставные концы лонных костей допускают небольшие движения вверх и вниз наподобие клавишей рояля. Такая подвижность имеет некоторое значение при оперативных вмешательствах.

2. Крестцово-подвздошное сочленение (*articulatio sacroiliaca*)—соединение крестцовой кости с обеими подвздошными. Сочленение таким образом парное, построенное по тому же типу, что и симфиз, причем оно также снабжено

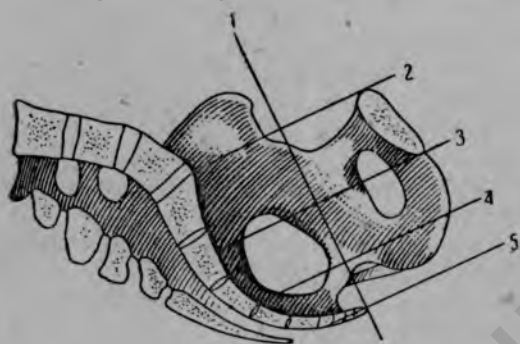


Рис. 6. Нормальный таз. Параллельные плоскости по Годжи.

1—Ось таза, продолженная из центра входа в таз кверху и книзу, 2—терминальная плоскость; 3—главная плоскость; 4—спинальная плоскость; 5—выходная плоскость.

прочными связками. Сустав — типичный амфиартроз, активная подвижность его равна нулю, пассивная—минимальная (Г. Крукенберг).

3. Крестцово-копчиковое сочленение (*synchondrosis sacrococcygea*)—соединение между дистальной поверхностью V крестцового позвонка и проксимальной поверхностью копчика. Сочленение подкреплено с боков, спереди и сзади вспомогательными связками. Это сочленение обладает достаточной подвижностью, настолько, что копчиковая кость может свободно отгибаться кзади, что в действительности и имеет место во время родов.

### Мягкие ткани малого таза (тазовое дно)

Мягкие части малого таза расположены таким образом, что, выстлая канал, они почти не уменьшают его размеров. Вход в таз по обеим сторонам только отчасти прикрывается краями *mm. psoas*. Некоторые авторы [Керер (*Kehrer*), Лам (*Lahm*)] видят в таком тангенциальном (по касательной) расположении поясничной мышцы во входе в таз момент, благоприятствующий повороту головки затылком вперед (см. ниже). Боковые стенки малого таза как бы выстланы запирательными мышцами (*mm. obturatores*) и грушевидными (*mm. piriformes*). На этих мышцах лежат сосуды и нервы. Крестцовая впадина прикрываема прямой кишкой; задняя поверхность лонного соединения имеет позади себя мочевой пузырь. Выход таза закрыт мышечно-фасциальной пластинкой, в состав которой входят следующие анатомические образования: *m. levator ani*, или диафрагма таза, закры-

вающая заднюю половину ромбовидного выхода таза; впереди levator ani образует hiatus uro-genitalis, вилкообразно обхватывая вагину и уретру. Обходя прямую кишку сзади и соединяясь с пучками противоположной стороны, levator ani образует здесь пластинку, которая обхватывает прямую кишку, интимно вплетаясь в ее стенку (levator ani—мышца, поднимающая задний проход). В передней половине выхода таза, ниже вилкообразных ножек леватора, лежит так наз. мочеполовая диафрагма

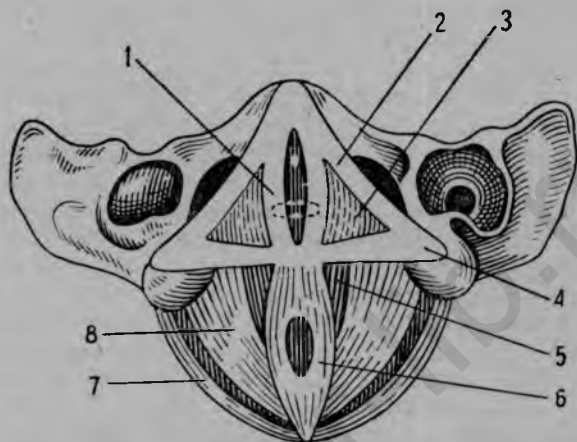


Рис. 7. Мышечное дно таза. Вид снизу. Схема.

1—*m. bulbo-cavernosus s. constrictor cunni*; 2—*m. ischio-cavernosus*; 3—*m. transversus perinei profundus (diaphragma urogenitale)*; 4—*m. transversus perinei superficialis*; 5—*m. levator ani*; 6—*m. sphincter ani*; 7—*m. glutaeus*.

(diaphragma uro-genitale), а еще ниже—один за другим два сфинктера: *m. bulbo cavernosus s. constrictor cunni* и *m. sphincter ani externus*. Все эти три слоя мышц, считая сверху вниз, а именно: levator ani, diaphragma uro-genitale и наконец *m. bulbo-cavernosus* или *constrictor cunni* покрыты сверху и снизу соответствующими фасциями. Мы считаем знание строения мышечного тазового дна очень важным для уяснения механизма родового акта, а потому остановимся на нем несколько подробнее. Итак, мышечное дно таза состоит из трех этажей:

а) Нижний этаж (наружный слой мышц) составляют три мышцы: *constrictor cunni*, *sphincter ani externus* и парный *transversus perinei superficialis* (слабо развитый, часто отсутствующий у женщин). Форма расположения этих трех мышц напоминает восьмерку, подвешенную за *m. transversus perinei superficialis* к костям таза. Такое построение по принципу восьмерки (рис. 7) сообщает описываемому анатомическому образованию хорошую прочность.

В состав нижнего этажа мышечного дна таза помимо указанных мышц входит парный *m. ischio-cavernosus*, который

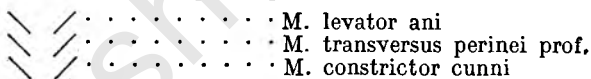
идет от седалищного бугра и прикрепляется к белковинной (фиброзной) оболочке клитора.

б) Средний этаж состоит из мышечно-фасциальной пластинки, которая натянута между краями лонной дуги, пропуская через себя спереди мочеиспускательный канал, а сзади—влагалище. Эта мышечная пластинка известна под разными названиями: *diaphragma uro-genitale*, *trigonum uro-genitale*, *transversus perinei profundus*, *m. compressor urethrae* и т. д. Наиболее принятыми являются первые два. Мочеполовая диафрагма состоит из двух мышц—глубокой поперечной мышцы промежности (*m. transversus perinei profundus*), слабо развитой, местами почти совсем отсутствующей, натянутой в лонном треугольнике, и *m. sphincter urethrovaginalis*—мышечных пучков, окружающих с одной стороны, уретру (образует здесь так наз. наружный сфинктер уретры, *m. compressor urethrae* или мышцу Вильсона), а с другой—просвет входа во влагалище (здесь мышечные волокна только подходят к стенкам влагалища, не вплетаясь в них).


в) Верхний или внутренний этаж,—это *m. levator ani s. diaphragma pelvis*, двумя ножками охватывающий с обеих сторон влагалище и уретру (*hiatus uro-genitalis*), а сзади (*hiatus rectalis*, пластинка леватора) интимно срастающийся со стенкой прямой кишки.

Как уже указывалось выше, мышцы тазового дна покрыты фасциями, причем самые этажи или слои мышц покрывают друг друга черепицеобразно, как это указано на прилагаемой схеме.

#### До раскрытия



#### При раскрытии



Такое черепицеобразное расположение является существенно важным моментом в физиологии всего мышечного дна таза. Направление всех трех мышечных этажей идет от конца копчика к костной рамке выхода таза, т. е. к лонной дуге и к буграм седалищной кости. Если обратить внимание на прилагаемую схему, то можно убедиться, что все три этажа, расширяясь, образуют одну удлиненную трубку, состоящую из отдельных мышечных трубок, которые переходят одна в другую, точнее соприкасаются лишь своими краями (второй этаж образует удлинение первого, а третий—удлинение второго).

Вследствие такого удлинения трубка вместо прежнего почти прямолинейного направления от симфиза к верхушке копчика

принимает косое направление, изгибаясь книзу в виде дуги. Кроме того нижний край ее, т. е. бульбарный конец, также удлиняется, изгибаясь кверху. Вот почему ось таза имеет указанную выше причудливую форму. В костной рамке малого таза ось идет прямолинейно, а в удлиненной и изогнутой мышечной трубке тазового дна она идет по дуге. Ось таза представляет собой не дугу, а параболу. Таким образом расположение мышц

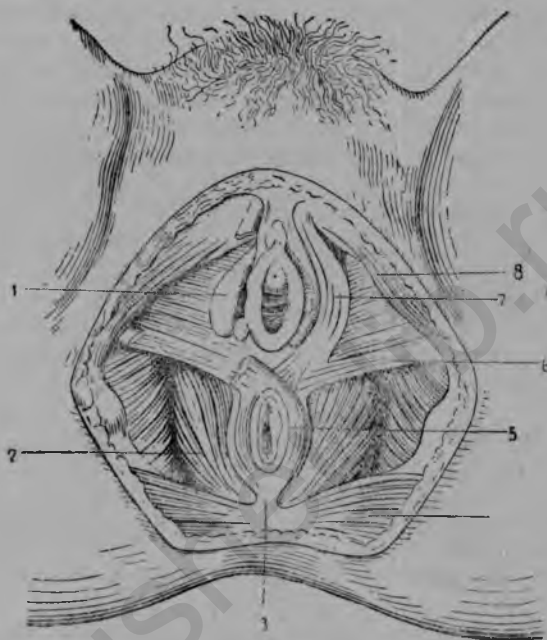


Рис. 8. Мышцы тазового дна. Вид снизу.

1—bulbus vestibuli; 2—m. levator ani; 3—lig. ano-coccygeum; 4—ягодичная мышца; 5—m. sphincter ani ext.; 6—m. transversus perinei superficialis; 7—m. constrictor cunni s. bulbo-cavernosus; 8—m. ischio-cavernosus.

тазового дна таково, что они без ущерба могут быть растянуты, чтобы пропустить плод, а затем вновь сократиться, лечь черепицеобразно и тем самым восстановить нарушенный status. В силу этого инволюция тазового дна после родов в большинстве случаев происходит очень гладко.

### РОДОВОЙ ОБЪЕКТ

Рождение ребенка происходит в три приема: сначала отходят воды, затем изгоняется плод, а под конец выделяется плацента с оболочками. Самым трудным моментом, с чисто механической точки зрения, является изгнание плода, как наиболее объемистого компонента родового процесса. Плод имеет в среднем 3 кг при длине в 50 см, поперечнике плечевого пояса в 12 см



и ширине между бедрами в 10 см. Особого изучения требует головка новорожденного ребенка. Она представляет собой овоид, широкий полюс которого составляет череп (в области теменных бугров), а узкий—подбородок. По мнению М и х н о в а головка в продольном сечении напоминает форму почки, что имеет существенное значение для объяснения механизма так наз. внутреннего поворота головки (к этому мы еще вернемся, когда пойдут речь о механизме родов). Головка, как мы знаем, состоит из двух частей: из черепа и личика. На черепе новорожденного отдельные кости соединены при помощи так наз. ш в о в и р о д н и ч к о в. Кости черепа у новорожденного обладают известной эластичностью. Швы и роднички при давлении извне дают возможность костям черепа смещаться и заходить друг

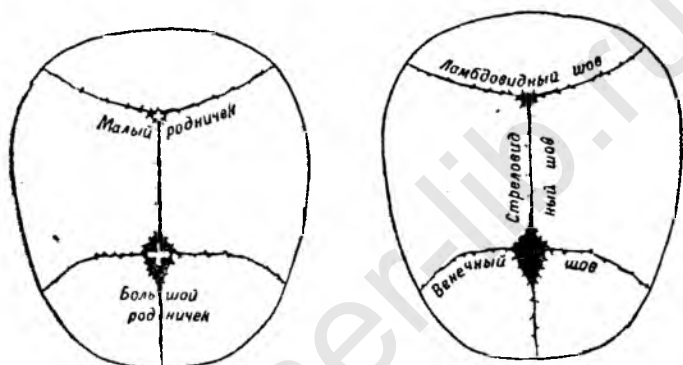


Рис. 9—10. Череп новорожденного. Вид сверху. Роднички и швы.

за друга. Благодаря эластичности черепные кости у новорожденного легко гнутся. Эти два обстоятельства обуславливают особую пластичность головки, т. е. способность ее сжиматься в одном направлении и увеличиваться в другом, что имеет чрезвычайно важное значение при известных пространственных затруднениях в малом тазу. Швы и роднички также имеют большое значение при выяснении происхождения головки в малом тазу.

Череп новорожденного состоит из двух лобных, двух теменных и одной затылочной кости. Практическое значение имеют следующие швы:

**Л о б н ы й ш о в** (sutura frontalis), разделяющий в сагитальном направлении обе лобных кости.

**В е н е ч н ы й ш о в** (sutura coronalis), отделяющий на каждой стороне лобную кость от теменной; шов идет во фронтальном направлении.

**С т р е л о в и д н ы й ш о в** (sutura sagittalis) отделяет друг от друга теменные кости.

**Л а м б д о в и д н ы й ш о в** (sutura lambdoidea, в виде

греческой буквы  $\lambda$ ) проходит между обеими теменными костями, с одной стороны, и затылочной костью—с другой.

Из родничков наиболее важными в акушерском отношении являются два: большой и малый.

Большой родничок имеет форму ромба и лежит в центре между четырьмя костями: двумя лобными и двумя теменными. В этом родничке сходятся четыре шва: спереди—лобный, сзади—стреловидный, а по сторонам—обе ветви венечного шва.

Малый родничок представляет собой не настоящий родничок, а лишь небольшое углубление, в котором сходятся три шва: спереди—стреловидный и по сторонам обе ножки ламбдовидного шва.

Для понимания механизма родов необходимо знать следующие наиболее важные размеры головки.

1. Большой кривой размер (*diameter mento-occipitalis s. obliqua major*) идет от подбородка до самого отдаленного пункта на затылке; равен 13,5 см. Окружность головки, соответствующая этому размеру (*planum mentooccipitale*), равна 35 см.

2. Малый кривой размер (*diameter suboccipito-bregmatica s. obliqua minor*) идет от подзатылочной ямки до переднего угла большого родничка; равен 9,5 см. Окружность головки, соответствующая этому размеру (*planum suboccipito-bregmaticum*), равна 32 см.

3. Средний кривой размер (*diameter suboccipito-frontalis s. obliqua media*) идет от подзатылочной ямки до границы волосистой части лба; равен 9,5—10,5 см. Окружность головки, соответствующая этому размеру (*planum suboccipito-frontale*), равна 33 см.

4. Прямой размер (*diameter fronto-occipitalis s. recta*) идет от переносы до затылочного бугра; равен 12 см. Окружность головки, соответствующая этому размеру (*planum fronto-occipitale*), равна 34 см.

5. Отвесный или вертикальный размер (*diameter trachelo-bregmatica s. verticalis*) идет от верхушки (макушки) темени до подъязычной области; равен 9,5 см. Окружность головки, соответствующая этому размеру (*planum trachelo-bregmaticum*), равна 33 см.

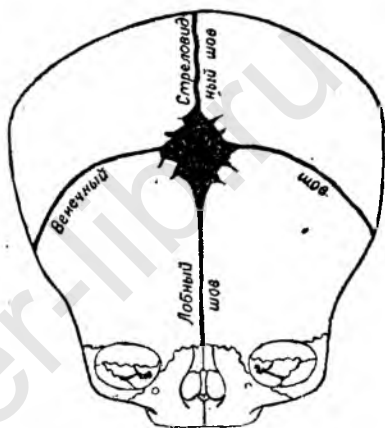


Рис. 11. Череп новорожденного. Лобный шов и большой родничок.

6. Большой поперечный размер (*diameter biparietalis s. transversa major*) — наибольшее расстояние между теменными буграми — равен 9,5 см.

7. Малый поперечный размер (*diameter bitemporalis s. transversa minor*) — расстояние между наиболее удаленными друг от друга точками венечного шва — равен 8 см.

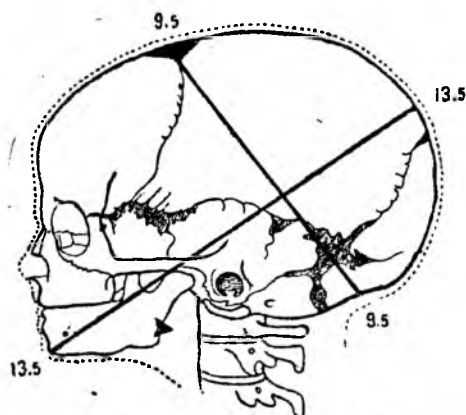


Рис. 12. Череп новорожденного сбоку. Косые размеры (большой и малый).

*bregmaticum* приобретает поперечно-овальную форму [Лорн (Lorn)]. Эти особенности головки играют роль в происхождении аномалий вставления (см. ниже стр. 84)

### РОДОВЫЕ ИЗГОНЯЮЩИЕ СИЛЫ

Родовые силы составляют сумму или равнодействующую ряда сил, которые в разные периоды родового акта комбинируются различным образом. Наиболее важными из этих изгоняющих сил являются схватки, а затем потуги. Некоторые приписывают в родовом процессе известную роль также сокращениям влагалищной мускулатуры и собственной тяжести плода.

**Схватки.** Схватки исходят из матки. Матка состоит из густого сплетения гладких мышечных волокон, сильно гипертрофированных к концу беременности. Строение маточной мускулатуры до настоящего времени еще мало изучено. В основном

В норме (74,4%) большой поперечный размер меньше малого косо́го, в силу чего *planum suboccipito-bregmaticum* имеет продолговато-овальную форму. Примерно в 30% оба размера — большой поперечный и малый косо́й — бывают одинаковыми (подзатылочно-теменная плоскость круглой формы) и очень редко (2,7%) большой поперечный больше малого косо́го, благодаря чему *planum suboccipito-*

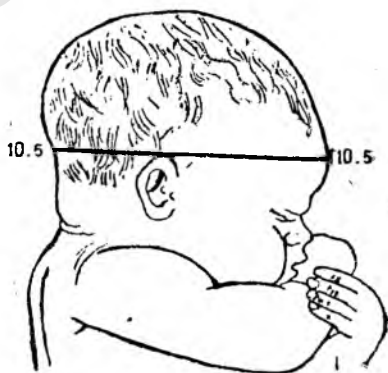


Рис. 13. Голова новорожденного. Средний косо́й размер.

эта мускулатура состоит из трех слоев, из которых средний, самый мощный, построен в виде сети. Внутренний слой круговой, а наружный—продольный. Во внутренний сеткообразный слой маточной мускулатуры (*stratum musculare*) проникают мышечные волокна из *lig. rotunda*, *lig. ovarii propria*, *lig. sacro-uterina*, *lig. lata* и пр. Между этими тремя слоями мускулатуры имеются анатомические переходы, физиологически же все три слоя работают синхронично и синергично. В силу того, что мышечные волокна идут по разнообразнейшим направлениям, вся матка при сокращении не может обратиться в мешок, как

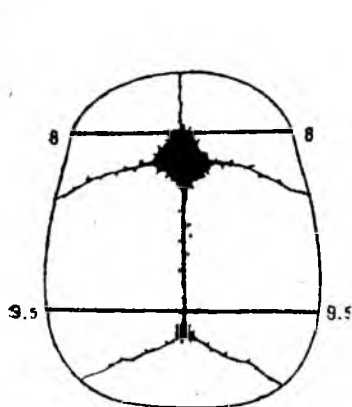


Рис. 14. Череп новорожденного сверху. Поперечные размеры.

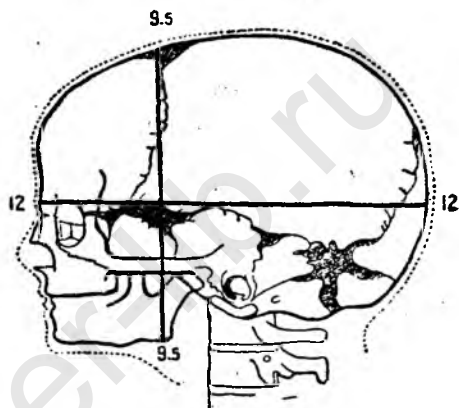


Рис. 15. Головка новорожденного. Прямой и вертикальный размеры.

это имело бы место, если бы мышечные волокна шли в одном направлении. Благодаря тому же сплетению всех слоев матка при сокращении становится твердой: сокращения в одном слое, благодаря интимной его связи с другими, быстро передаются этим последним, в результате чего и все слои матки сокращаются, как единая мышца. Вся матка в функциональном отношении резко дифференцируется на две части: на так наз. полую мышцу (тело матки), которая является мотором родового акта, и на растяжимую трубку, образующуюся из так наз. нижнего сегмента матки и ее шейки. Следует кроме того заметить, что полая мышца имеет шесть мышечных прикреплений к стенкам таза (*lig. rotunda*, *lata*, *sacro-uterina*), причем эти прикрепления исходят из различных мест. Кроме того полая мышца имеет еще одно «круговое сухожилие»—шейку матки. Растяжимая трубка матки вместе с влагалищем образует так наз. проходной родовой канал.

Во время беременности, и особенно родов, существенная роль и своеобразная динамика приписываются тому отделу матки, который издавна известен под названием нижнего сегмента матки.

Учение о нижнем сегменте имеет длинную историю. Этому вопросу посвящена большая литература.

Впервые научное обоснование сущности вопроса дали Бандль и Шредер. По учению Шредера нижним сегментом матки следует называть небольшой ее участок, который находится выше внутреннего зева. Верхней границей этого участка Шредер считал место плотного прикрепления брюшины к передней стенке матки. Бандль в противоположность Шредеру утверждал, что нижнего сегмента у небеременной женщины не существует и что он образуется только во время родов, т. е., другими словами, нижний сегмент матки не есть самостоятельная анатомическая часть, а только физиологическое понятие. Нижним сегментом Бандль считает шейку матки с ее границей, соответствующей внутреннему зеву.

В последнее время Ашоф и ряд других авторов [Фейт (Veit), Стиве (Stieve)] внесли примиряющую точку зрения. Ашоф ввел новый анатомический термин—перешеек матки (*isthmus uteri*). Перешеек—это самостоятельная анатомическая часть матки, самое узкое место ее полости. По старой терминологии перешеек соответствует внутреннему зеву. Ашоф рассматривает последний как канал, длиной около 1 см, с двумя отверстиями (*orif. isthmi externum et internum*). Макроскопически *isthmus* принадлежит шейке матки: в нем наиболее мощно развит продольный слой мускулатуры; так же как и в шейке здесь больше соединительной ткани и т. д. Верхнюю границу перешейка, опознаваемую на основании анатомической структуры *isthmus*, Ашоф предложил называть *os internum anatomicum*. Гистологически перешеек матки построен иначе, чем шейка. В микроскопическом отношении его слизистая ближе стоит к эндометрию (прямые, неветвящиеся железы, низкие клетки, центрально расположенные ядра и пр.). Место перехода слизистой тела в слизистую шейки, устанавливаемое микроскопом, Ашоф назвал *os internum histologicum*. Вот этот-то переходный отдел матки, между *os internum anatomicum* (resp. *orificium isthmi int.*) и *os internum histologicum* (resp. *orificium isthmi ext.*), Ашоф считает нижним сегментом матки.

Перешеек составляет неотъемлемую самостоятельную анатомическую часть как беременной, так и небеременной матки. Его слизистая принимает участие, правда слабое (рудиментарное), в изменениях менструального цикла; в противоположность слизистой шейки, *mucosa isthmi* кровоточит во время менструаций; слизистая перешейка во время беременности вместе со слизистой тела матки прорывает децидуальную реакцию; начиная с третьего месяца беременности происходит разветвление перешейка, причем *isthmus uteri* постепенно становится нижним отделом плодовместилища; во время родов в области перешейка матки образуется так наз. «пограничное кольцо» (см. ниже); в перешейке развивается *placenta praevia* («*isthmus-placenta*»); здесь чаще всего наблюдаются разрывы матки и т. д.

Работу маточной мускулатуры, т. е. схватки, следует представлять себе таким образом.

Когда начинается работа матки, мышечные волокна полой мышцы, сокращаясь, тянут за круговые волокна шейки, которые таким образом растягиваются (д и с т р а к ц и я). При каждом сокращении полой мышцы происходит изменение во взаиморасположении мышечных волокон активной мускулатуры в том смысле, что волокна, лежавшие до того одно за другим по длине, ложатся теперь параллельно: одни волокна, поднимаясь выше, вдвигаются в слой других волокон. Но даже после того как отдельное сокращение полой мышцы закончилось, сместившиеся при сокращении мышечные волокна сохраняют уже вновь занятые позиции. Такое изменение во взаимо-

расположении мышечных волокон принято называть ретракцией. Ближайшая схватка ведет к новому, более сильному смещению мышечных волокон. Таким образом с усилением родовой деятельности усиливается ретракция полой мускулатуры, которая становится и толще, и короче. С ретракционным процессом в полой мышце и с дистракцией в области нижнего маточного сегмента граница между обеими частями матки (полой мышцей и нижним сегментом) начинает обозначаться в виде мышечного вала или, вернее, обрыва, так наз. контракционного кольца, как его обычно называют, или пограничного кольца, как его предложил называть Зельгейм (стр. 478).

Процесс ретракции полой мышцы и дистракции шейки матки можно видеть на прилагаемых двух схемах (рис. 16).

Схватки таким образом представляют собой правильные, периодически повторяющиеся сокращения гладкой маточной мускулатуры, которые не подчинены воле женщины. Схватки действуют во все периоды родового процесса и даже после него—в период раскрытия, в периоде изгнания, в последовом и в послеродовом периоде (так наз. послеродовые схватки).

**Потуги.** Вторым главным компонентом родовых изгоняющих сил являются потуги. Потуги представляют собой сокращения брюшного пресса, физиологически подчиненные воле человека. Последнее следует принимать с некоторой оговоркой, так как потуги являются до известной степени и произвольным рефлексорным актом на сдавливание предлежащей частью плода чувствительных нервов тазового дна; благодаря последнему обстоятельству роженица бывает вынуждена тужиться даже проти воли.

Потуги действуют только в течение двух периодов родового акта—в периоде изгнания и в последовом периоде.

## ПОЛОЖЕНИЕ ПЛОДА

Выше говорилось, какое большое значение при родовом акте имеют размеры плода, особенно размеры головки. Но не менее важное значение имеет положение плода в матке, его членорасположение, вставление и пр. Чтобы понимать механизм родового процесса, необходимо, во избежание путаницы, твердо усвоить приводимую ниже терминологию применяющуюся в акушерстве.

1. Положение плода (situs)—отношение продольной оси плода к длиннику матки.

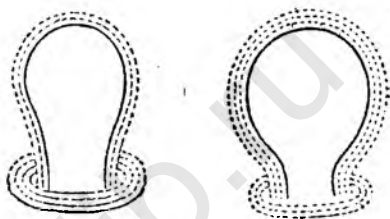


Рис. 16. Процесс ретракции полой мышцы и дистракции шейки.

Различают три вида положений плода:

а) *продольное*, когда ось плода совпадает с продольной осью матки,

б) *поперечное*, когда ось плода образует с продольной осью матки прямой угол, и

в) *косое*, когда ось плода образует с продольной осью матки острый угол.

2. *Позиция плода (positio)*—отношение спинки плода к правой или левой стороне матери *гесп. матки*.

Различают две позиции: первую и вторую. При первой спинка лежит в левой стороне матери, а при второй, наоборот, в правой.

Чаще наблюдается левая (первая) позиция. Объясняется это тем, что к концу беременности матка обычно немного поворачивается вокруг своей продольной оси левой стороной вперед, почему и плод ложится наиболее объемистой своей стороной, т. е. спинкой, вперед, *гесп. влево*.

При поперечных, *гесп. косых* положениях позиция определяется не по спинке, а по головке. При расположении головки слева говорят о первой позиции, при расположении справа—о второй.

В каждой позиции следует различать еще вид ее (*visus*), т. е. отношение спинки плода к передней и задней стенке матки. Если спинка обращена вперед, говорят о переднем виде позиции (*visus dorso-anterior*), если кзади, то о заднем (*visus dorso-posterior*).

Вид позиции следовательно определяется по спинке, по тому, обращена ли она вперед или назад. Из этого правила однако мы предлагаем сделать одно исключение, а именно для лицевых предлежаний. Мы рекомендуем, в противоположность общепринятой терминологии, вид позиции при лицевых предлежаниях различать не по спинке, а по подбородку. Почему это выгоднее делать, увидим в дальнейшем. При лицевых предлежаниях мы таким образом будем различать передний вид позиции, когда подбородок обращен вперед (спинка кзади), и задний вид позиции, когда подбородок обращен кзади (спинка впереди).

3. *Предлежание плода (praesentatio)*—отношение крупных частей плода ко входу в таз. Если над входом в таз лежит головка, то говорят о головном предлежании; если же стоит тазовый конец плода, говорят о тазовом предлежании.

4. *Предлежащая часть (pars praevia)*. Часть плода, обращенная ко входу в таз (головка, затылок, личико, тазовый конец, ножки и т. д.), носит название

предлежащей части. Если мы хотим более детально обозначить предлежащую часть (например предлежащую теменную кость, предлежащую ножку, ручку и т. д.), то обычно за такую берется та часть обращенного ко входу в таз конца плода, которая расположена у симфиза.

5. Членорасположение плода (habitus)—взаимное отношение различных частей плода друг к другу. Типичное нормальное членорасположение плода при затылочном предлежании—это

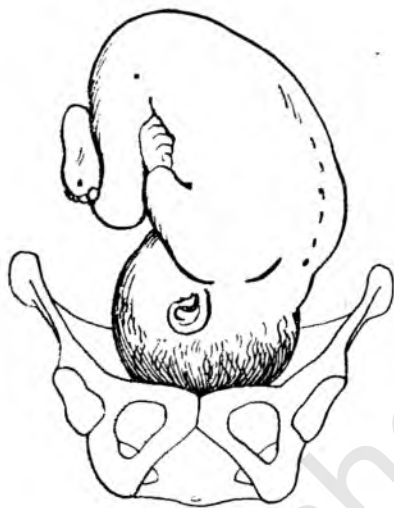


Рис. 17. Продольное положение, черепное (головное) предлежание, в частности затылочное, первая позиция, передний вид, или короче: первое (I) затылочное, передний вид.

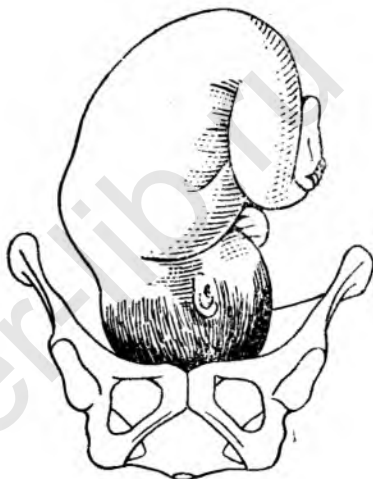


Рис. 18. Продольное положение, черепное (головное) предлежание (затылочное), вторая позиция, передний вид, или короче: второе (II) затылочное, передний вид.

согнутая головка с подбородком у грудки и сидение по-турецки, так наз. сгибательный тип (flexio). В тех случаях, когда подбородок отходит от грудки и головка разгибается, мы говорим о разгибательном типе (deflexio, extensio). К разгибательному типу относятся лобное и лицевое предлежания, о чем речь будет впереди. Среднее положение между сгибательным и разгибательным типом, так наз. передне-теменное или передне-головное предлежание, мы будем рассматривать как разновидность затылочного предлежания.

6. Вставление головки (insitio)—отношение стреловидного шва к различным диаметрам входа в таз и в частности к двум его главным опознавательным пунктам,



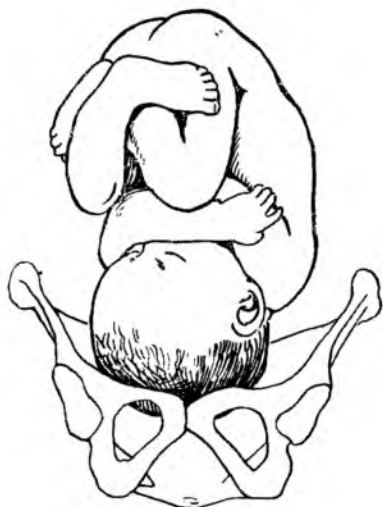


Рис. 19. Продольное положение, черепное (головное) предлежание (затылочное), первая позиция, задний вид, или короче: первое (I) затылочное, задний вид.

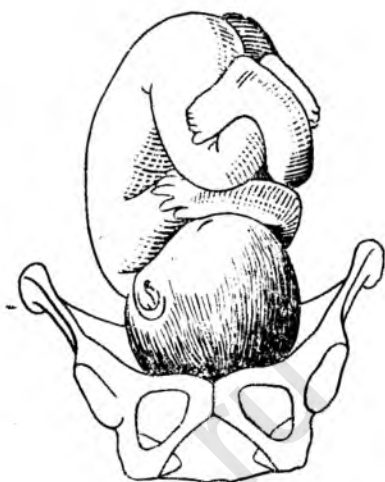


Рис. 20. Продольное положение, черепное (головное) предлежание (затылочное), вторая позиция, задний вид, или короче: второе (II) затылочное, задний вид.

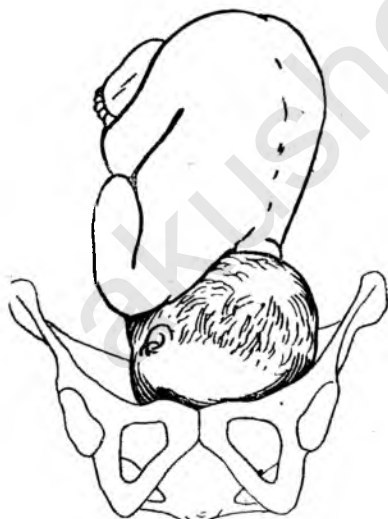

Рис. 21. Продольное положение, черепное (головное) предлежание, в частности лицевое, первая позиция, задний вид (подбородок кзади), или короче: первое (I) лицевое, задний вид.

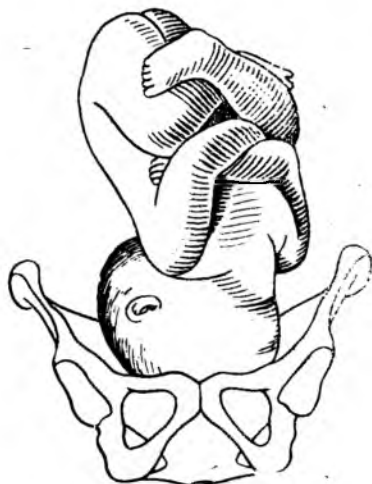

Рис. 22. Продольное положение, лицевое предлежание, вторая позиция, передний вид (подбородок кпереди), или короче: второе (II) лицевое, передний вид.

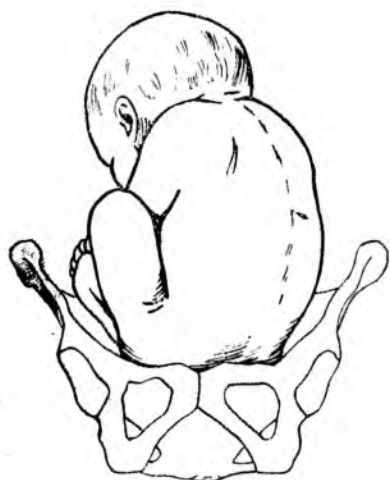

Рис. 23. Продольное положение, тазовое предлежание, в частности ягодичное, смешанное, первая позиция, передний вид, или короче: первое смешанное ягодичное, передний вид.

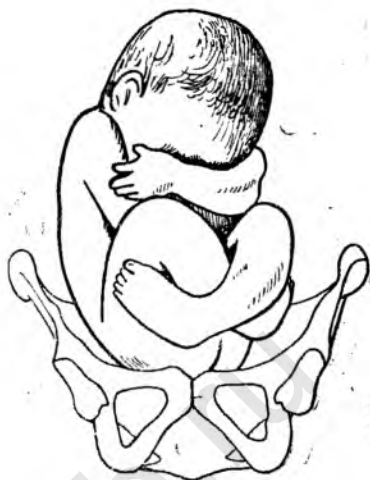

Рис. 24. Продольное положение тазовое (смешанное ягодичное предлежание, вторая позиция, задний вид, или короче: второе (II) смешанное ягодичное, задний вид



Рис. 25. Осевое или синклитическое вставление головки.

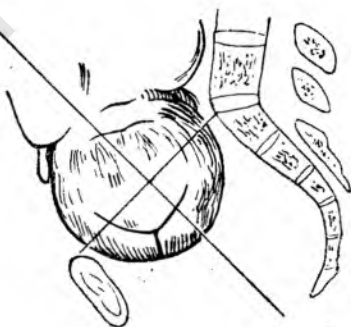


Рис. 26. Задний асинклизм—литцмановский (задне-теменное вставление).

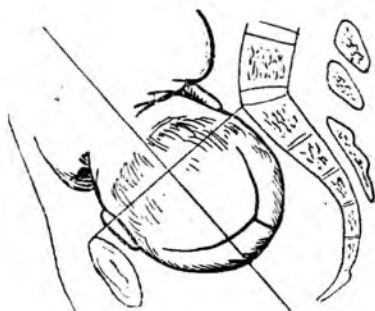


Рис. 27. Передний асинклизм—негелевский (передне-теменное вставление).

т. е. к симфизу и промоторию. Нормальное вставление головки называется синклитическим; при нем стреловидный шов находится на одинаковом расстоянии как от симфиза, так и от промотория. Всякое отклонение от синклитического вставления называется асинклитическим вставлением. Если стреловидный шов стоит ближе к промоторию, то говорят о переднем асинклитизме, или о так наз. косине Негеля (Naegele) (вставляется передняя теменная кость). Если же стреловидный шов стоит ближе к симфизу, то говорят о заднем асинклитизме, или о косине Литцмана (Litzmann) (вставляется задняя теменная кость). Об асинклитическом вставлении головки мы еще будем говорить дальше (в главе об узких тазах).

В заключение приводим схему положений и предлежаний плода.

## I. Продольные положения (99,5%)

### A. Черепные или головные предлежания (96%)

Сгибательный тип (95%)	Разгибательный тип (1%)
<i>Затылочное предлежание</i>	<i>Лицевое предлежание</i>
1-я позиция, передний вид	1-я позиция, передний вид (подбородок к лону)
2-я позиция, передний вид	2-я позиция, передний вид (подбородок к лону)
1-я позиция, задний вид	1-я позиция, задний вид (подбородок к промоторию)
2-я позиция, задний вид	2-я позиция, задний вид (подбородок к промоторию)

### B. Тазовые предлежания (3,5%)

Сгибательный тип (2,5%)	Разгибательный тип (1%)
<i>Ягодичные предлежания</i>	<i>Ножные предлежания</i>
а) Чистое ягодичное	а) Полное ножное
1-я позиция { передний вид задний вид	1-я позиция { передний вид задний вид
2-я позиция { передний вид задний вид	2-я позиция { передний вид задний вид
б) Смешанное ягодичное	б) Неполное ножное
1-я позиция { передний вид задний вид	1-я позиция { передний вид задний вид
2-я позиция { передний вид задний вид	2-я позиция { передний вид задний вид

## II. Поперечные и косые положения (0,5%)

1-я позиция {	передний вид
	задний вид
2-я позиция {	передний вид
	задний вид

## ТЕЧЕНИЕ РОДОВ

Родовой процесс последовательно распадается на три периода: 1) на период раскрытия, при котором цервикальный канал должен расшириться настолько, чтобы дать возможность пройти плоду; 2) на период изгнания, во время которого плод выталкивается из матки через

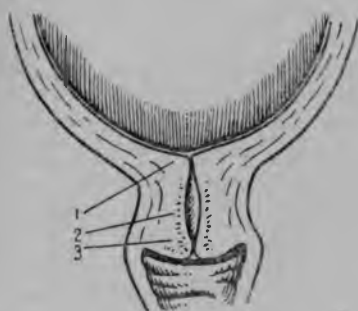


Рис. 28. Шейка первородящей в начале родов.

1—внутренний маточный зев; 2—канал шейки; 3—наружный маточный зев.

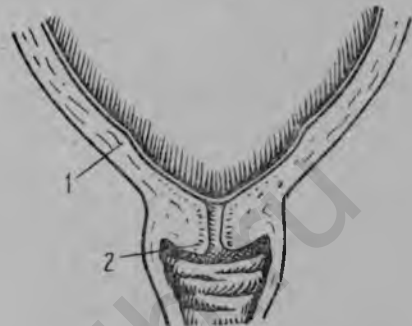


Рис. 29. Первородящая. Период раскрытия. Верхняя часть канала шейки расправлена («сглажена»).

1—внутренний зев; 2—наружный зев.

раскрытые родовые пути; 3) на последовый период, во время которого происходит отделение плаценты от стенки матки и выделение ее наружу.

### Период раскрытия

Период раскрытия имеет своей задачей подготовить, раскрыть мягкие родовые пути для последующего прохождения головки.

Еще во время беременности, начиная с шестого месяца, происходит так наз. сглаживание шейки, точнее говоря, влагалищной части матки. Этот процесс особенно заметен у первобеременных. К концу беременности у них влагалищная часть матки представляется в виде небольшого сосочка, с трудом нащупываемого при пелледовании. В данном случае как будто можно говорить и о сглаживании шейки, шейчного канала. В действительности однако последнее (*sub graviditate*) не имеет места. Как в свое время доказал Мюллер, сглаживание влагалищной части матки во время беременности—явление кажущееся; симулируется оно тем обстоятельством, что у первобеременных очень рано, а особенно на десятом месяце, головка вступает в таз и выпячивает книзу нижнюю часть матки вместе с передним сводом, причем в такой степени, что этот свод совершенно сглаживается. Благодаря этому влагалищная часть матки, вопервых, как бы отходит кзади, а кроме того она производит

впечатление небольшого сосочка, тангенциально расположенного к маточному телу. Если оттолкнуть головку кверху, то можно убедиться, что portio vaginalis вновь восстанавливается. Во всяком случае думать о каком-либо укорочении цервикального канала, будто бы происходящего у первородящих, нет оснований.

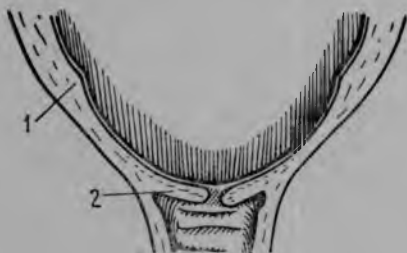


Рис. 30. Первородящая. Шейка вполне сглажена. Наружный зев еще закрыт («акушерский зев»).

1—внутренний зев; 2—наружный зев.

и в момент родов еще баллотирует, то у такой первобеременной, resp. первородящей, имеется одно из следующих осложнений: узкий таз, крупный плод, многоводие, неподвижный нижний сегмент (у пожилых первородящих).

У первородящих процесс раскрытия совершается таким образом: прежде всего происходит сглаживание шейки, начиная от внутреннего зева к наружному, и только после полного сглаживания шейки начинается раскрытие наружного зева. У первородящих наружный зев при сглаженной шейке (при развернутом цервикальном канале) носит название акушерского зева (рис. 30). Иногда у пожилых первородящих, благодаря ригидности, акушерский зев не раскрывается, создавая тем самым препятствие для родового акта. В таких случаях приходится прибегать к кровавому рассечению зева (см. стр. 413).

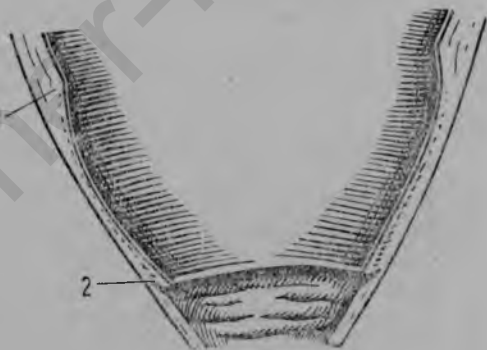


Рис. 31. Первородящая. Шейка расправлена, наружный зев сглажен, представляя собой только узкую каемку. Период раскрытия закончен.

1—внутренний зев; 2—наружный зев.

У повторнородящей процесс сглаживания шейки и процесс раскрытия наружного маточного зева совершается одновременно.

Раскрытие цервикального канала, resp. наружного маточного зева происходит, как мы видели выше, в результате растяжения (дистракции) мышечных волокон, что имеет место во время

схваток («раскрывающие схватки»). Но одновременно с дистракцией раскрытию маточного зева способствует также и *повышенное во время схваток внутриматочное давление, передающееся по законам гидравлики через околоплодные воды на стенки нижнего маточного сегмента*. Происходит это таким образом. Между предлежащей частью и покрывающей ее спереди околоплодной оболочкой скапливается небольшое количество околоплодной жидкости, так наз. *передние воды*. Под влиянием повышенного внутриматочного давления с каждой схваткой сюда, в нижний полюс, проникает небольшое количество жидкости и сюда же передается частично внутриматочное давление, в силу чего предлежащие оболочки выпячиваются в виде клина.

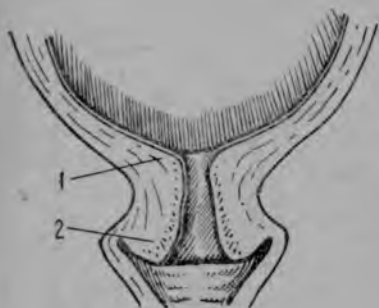


Рис. 32. Многородящая. Начало периода раскрытия.

1—внутренний зев; 2—наружный зев.

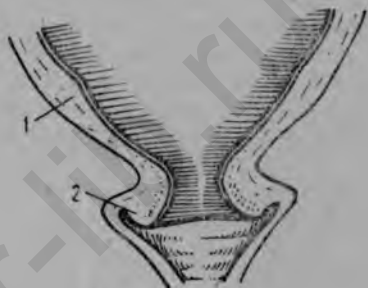

Рис. 33. Многородящая. Расправление (сглаживание) верхней половины шейки и одновременное открытие наружного зева.

1—внутренний зев; 2—наружный зев.

*Эту часть оболочек вместе с передними водами, выпячивающуюся в нижний маточный сегмент в виде клина, принято называть плодным пузырем. Плодный пузырь совместно с процессом дистракции, действуя наподобие гидравлического клина, способствует расширению цервикального канала, resp. наружного маточного зева. Конец периода раскрытия определяется моментом полного раскрытия маточного зева, т. е. моментом, когда последний расширился приблизительно на 12 см; при этих условиях имеется уже возможность пропустить головку зрелого плода. Окончание периода раскрытия клинически характеризуется наступлением потуг, т. е. сокращением брюшного пресса. Обычно при нормальных условиях окончание периода раскрытия совпадает с моментом разрыва плодного пузыря и отхождением так наз. передних вод, но это наблюдается далеко не всегда: плодный пузырь может лопнуть и до, и после окончания периода раскрытия. Примерно в 25% случаев он разрывается при неполном открытии матки (ранний разрыв). В таких случаях чаще дело идет об узком тазе, попе-*

речном положении плода, тазовом предлежании или ригидной шейке (у старых первородящих). Иногда пузырь разрывается до начала родов («преждевременный» разрыв). После разрыва плодного пузыря и отхождения передних вод предлежащая часть обычно сдвигается ниже, заполняя собой весь просвет родового канала и тем самым предупреждая излитие наружу оставшейся околоплодной жидкости, так наз. задних вод.

### Период изгнания

В периоде раскрытия головка как правило не делает поступательных движений вперед. Она начинает продельвать их только с момента полного раскрытия маточного зева, когда наступают потуги. Потуги вместе с «изгоняющими» схватками знаменуют собой начало второго периода, периода изгнания. Выше мы

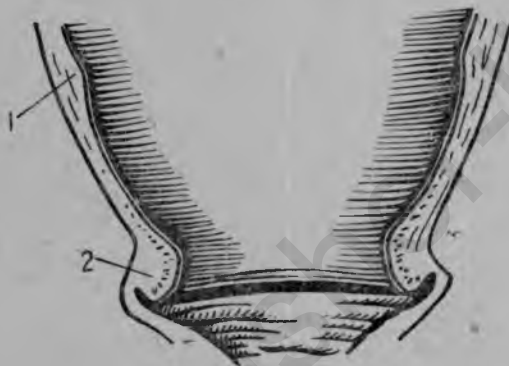


Рис. 34. Многородящая. Канал шейки полностью расправлен, наружный зев сглажен до размеров узкого валика. Конец периода раскрытия.

1—внутренний зев; 2—наружный зев.

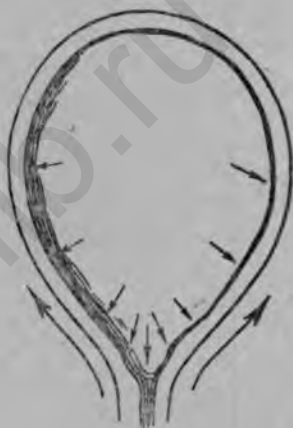

Рис. 35. Повышенное внутриматочное давление передается через околоплодные воды на стенки нижнего маточного сегмента. Вставляется «плодный пузырь».

говорили, что отхождение вод не есть признак наступления периода изгнания. Пузырь может лопнуть и до, и после конца периода раскрытия. В главе об акушерских пособиях, куда мы отсылаем читателей, подробно говорится о симптоматологии и терапии раннего и позднего отхождения вод (стр. 416).

Итак, вслед за отхождением вод обычно начинаются потуги, т. е. сокращения поперечнополосатой мускулатуры брюшного пресса. Физиологически сущность потуги заключается в следующем. Задерживая дыхание, как при процессе дефекации, женщина активизирует брюшной пресс. Упираясь руками и ногами, роженица кроме того усиливает то давление, которое ока-

зывают на содержимое брюшной полости грудобрюшная преграда и мышцы брюшной стенки. Увеличенное благодаря потуге внутрибрюшное давление передается на матку и ее содержимое, содействуя таким образом поступательному движению плода вперед. При нормальных условиях, когда вход в таз не представляет никаких препятствий для прохождения головки, последняя по окончании периода раскрытия вступает в таз и под напором потуг делает ряд поступательных движений по проводной оси таза до тазового дна. Эти поступательные движения Зельгейм называет трансляцией, т. е. движением по продольной оси вперед, от первого пункта до конечного (из полости матки наружу). Одновременно с поступательными движениями вперед (трансляцией) головка помимо того прodelывает еще и дополнительные движения: ротационные

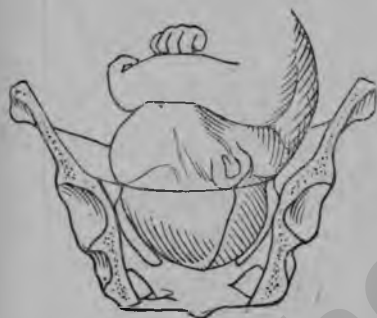

Рис. 36. Первое вращение. Сгибание головки (флексия).

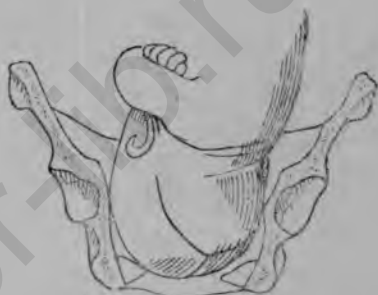

Рис. 37. Второе вращение. Нормальная ротация головки.

движения вокруг продольной оси туловища и движения около фронтальной оси, т. е. сгибание или разгибание. До настоящего времени мы еще не имеем общепринятого объяснения причины этих движений головки. Здесь мы только вкратце коснемся этого вопроса.

Как уже было отмечено выше, в схеме о положениях плода, затылочное предлежание встречается в 95% всех родов. Затылочное предлежание в действительности является единственно нормальным. Ввиду этого мы начнем описание механизма родов именно с этого предлежания.

В своем поступательном движении по оси таза головка при рождении в затылочном предлежании прodelывает триякого рода движения.

1. Вращение около поперечной или фронтальной оси: сгибание головки (flexio). Во входе в таз головка стоит в таком положении, что стреловидный шов ее совпадает с поперечным размером входа в таз. При вращении головки около поперечной оси подбородок приближается к груди, а малый родничок опускается ниже. Благо-



даря такому вращению один полюс эллипсоида головки, в данном случае малый родничок, становится самой нижней точкой продвигающейся вперед головки. Кроме того этот полюс принимает центральное положение в просвете полового канала, т. е. устанавливается в направлении оси таза. Согнутая головка своим нижним полюсом и совершает поступательные движения вперед по проводной оси таза. Так как указанный полюс—точка (в данном случае малый родничок) движется при поступательных движениях плода все время по проводной линии—оси таза, то ее называют *проводной точкой*. Таким образом *проводной точкой* мы будем называть ту точку, которая первой опускается во вход в таз, идет все время впереди во время ротации (см. ниже) и в конце нормального механизма

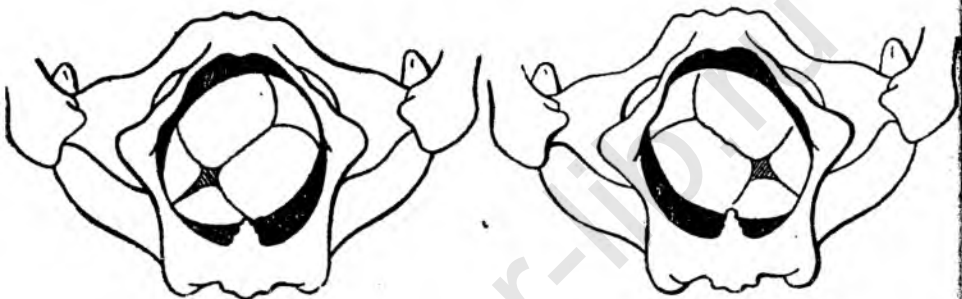


Рис. 38.

Рис. 39.

Рис. 38. Нормальная ротация головки. Вид со стороны выхода таза.

Первая позиция. Стреловидный шов в правом (первом) косом размере таза.

Рис. 39. Нормальная ротация головки. Вид со стороны выхода таза.

Вторая позиция. Стреловидный шов в левом (втором) косом размере таза.

находится под лонным сочленением (первой показывается в половой щели).

Итак, при затылочном предлежании первое вращательное движение головки происходит около поперечной оси, причем таким образом, что малый родничок опускается ниже всех других точек головки и в качестве проводной точки занимает центральное положение по проводной оси таза.

II. Второе вращение головки происходит вокруг продольной оси: внутренний поворот головки затылком кпереди или правильная ротация (rotatio). Это вращение головка прodelывает таким образом, что затылок при нормальных условиях поворачивается кпереди, а передняя область большого родничка кзади. Как указывалось выше, во входе в таз головка стреловидным швом стоит в поперечном размере таза (нередко слегка в косом). Совершая второе вращательное движение, головка переходит стреловидным швом из поперечного размера таза в прямой. Таким образом стреловидный шов

в своем переходе из поперечного размера в прямой естественно в какой-нибудь определенный момент совпадает, в зависимости от позиции, с первым (правым) или вторым (левым) косым размером полости таза. При первой позиции он идет правым косым, при второй—левым. Стреловидный шов при своем вращении совпадает с тем или другим косым размером, что обычно имеет место в широкой части полости таза. Это обстоятельство следует учитывать в диагностическом смысле, так как при внутреннем исследовании по направлению стреловидного шва можно определить местонахождение головки: обычно во входе в таз стреловидный шов идет в поперечном размере или только слегка в косом, в полости таза—в косом размере, а на дне таза—в прямом размере.

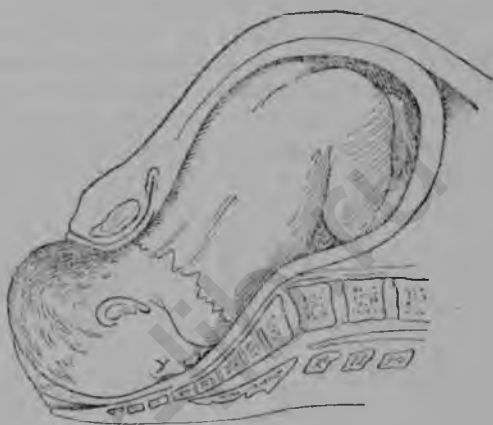

Рис. 40. Третье вращение. Разгибание (экстензия, дефлексия) головки. Головка «врезывается».

Вращение головки вокруг вертикальной оси, как явствует из ска-

занного, совершается не сразу, а постепенно, на всем протяжении проводной оси костного таза, т. е., другими словами, от терминальной плоскости до костного дна таза. В пределах указанных границ головка совершает винтообразное движение (ротацию) по дуге в  $90^\circ$ .

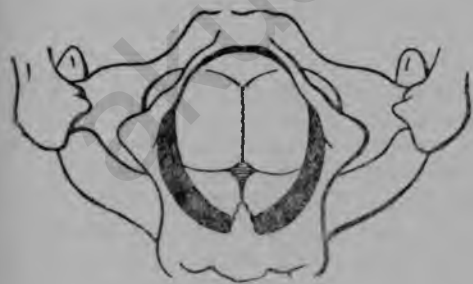


Рис. 41. «Врезывание» головки. Вид со стороны выхода таза.

О причинах этой ротации вокруг вертикальной оси будет сказано ниже. Теперь мы еще раз отметим, что в результате поступательного движения вперед и вращения вокруг вертикальной оси головка, стоявшая во входе в таз своим стреловидным швом в поперечном размере, делает винтообразный поворот по проводной оси, проходя полость таза в косом размере и становясь на дне таза тем же швом в прямой размер.

III. Третье вращение головки вокруг поперечной или фронтальной оси—это переход ее в состояние разгибания (extensio, deflexio). Выше мы указывали, что ось таза, начиная от границ костного дна, описывает в направлении к вульварному кольцу параболу. Мы знаем также, что впереди по проводной оси таза идет так наз. проводная точка. Последняя от входа в таз до тазового дна движется по прямой линии. Но отсюда и дальше она, чтобы дойти до вульварного кольца, должна описывать, соответственно проводной оси, параболу. Само собой понятно, что проводная точка, являющаяся полюсом не совсем податливого эллипсоида головки, может описать фигуру параболы только в том случае, если ее будут описывать и все прочие точки на головке. При согнутой головке в затылочном предлежании это

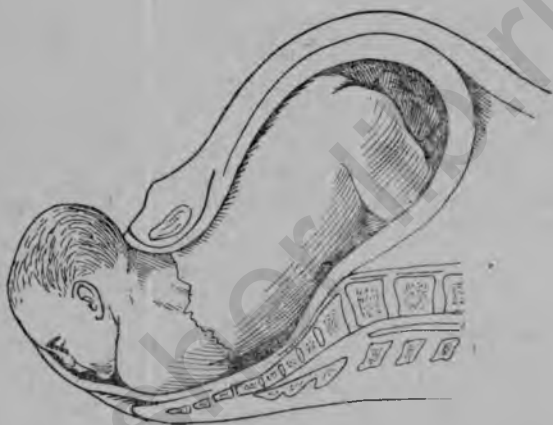

Рис. 42. Третье вращение головки. Головка «прорезывается».

будет означать, что для прохождения по изогнутой части оси таза, т. е. через мягкое тазовое дно, головка должна перейти из согнутого в разогнутое состояние.

При прохождении через вульву разгибание головки достигает своего максимума. Под лонной дугой область подзатылочной ямки находит свою точку опоры, и вокруг этой точки головка прорезывается разгибаясь, она как бы перекачивается через промежность, причем сначала прорезывается лобик, потом личико и наконец подбородок. Точку опоры, в данном случае область подзатылочной ямки, вокруг которой головка при прорезывании через вульву делает разгибание, принято называть точкой вращения, точкой фиксации или гипомохлионом. Следовательно гипомохлионом мы будем называть ту точку на головке, вокруг которой последняя, упершись в симфиз, прорезывает последний момент механизма (разгибание при затылочных предле-

жаниях и сгибание при лицевых). Как мы увидим в дальнейшем, в некоторых случаях (задний вид затылочного и переднетеменное предлежание) приходится различать два гипомохлиона—передний и задний.

После того как головка прорезалась, вышла целиком из вульвы, она проделывает еще одно вращение вокруг своей продольной оси (на  $90^\circ$ ); обращенное при прорезывании кзади личико повертывается в сторону материнского бедра, причем при первой позиции, соответственно механизму,—в сторону правого бедра, при второй—в сторону левого. Этот обратный поворот уже родившейся головки называется **н а р у ж н ы м по в о р о т о м г о л о в к и** (некоторые считают его четвертым моментом механизма при затылочных предлежаниях).

Что касается теоретических обоснований описанных движений головки, то, как мы уже сказали выше, их имеется несколько. Классическое

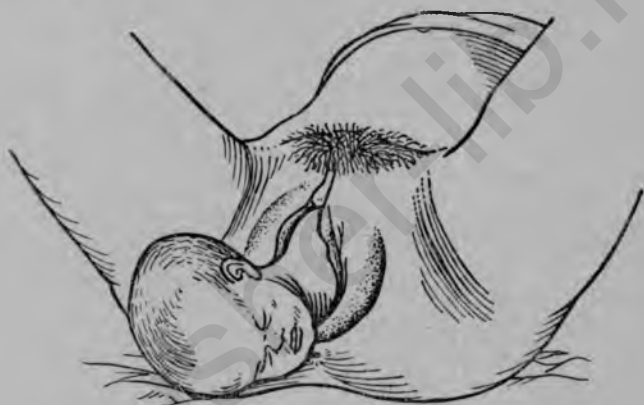

Рис. 43. Четвертый (наружный) поворот головки. Прохождение переднего плечика.

акушерство [Лас (Lahs)] учило так. Развивающаяся под влиянием внутриматочного давления движущая сила передается прежде всего на позвоночник и уже через него на головку ребенка. А так как позвоночник соединяется с черепом ближе к затылку, то при передаче изгоняющей силы с позвоночника на череп сила в первую очередь сказывается на затылке (по закону действия рычага: затылочный конец головки помещается в отношении позвоночника на коротком плече рычага, лобный—на длинном), почему затылок и опускается ниже. Таким образом получается первое вращение головки, ее сгибание (*flexio*).

Второе вращательное движение головки (затылком вперед) классическое акушерство объясняло тем, что тазовое дно, представляет собой наклонную плоскость, которая заставляет опустившийся ниже затылок повернуться впереди.

Другое объяснение дал Ольсгаузен. Он считал, что внутренний поворот головки затылком вперед происходит потому, что к этому времени спинка становится своими плечиками в поперечном размере входа в таз. Некоторые наконец объясняют ротацию головки законом приспособляемости. Головка приспособляется к размерам таза; во входе в таз она рас-

полагается, соответственно наибольшему размеру канала, в поперечном размере, в полости таза—опять-таки в соответствии с ее наибольшим размером—в одном из косых размеров и в выходе таза—в прямом размере, который здесь является наибольшим.

Третий момент механизма—разгибание головки—происходит по объяснению представителей классического акушерства в результате действия

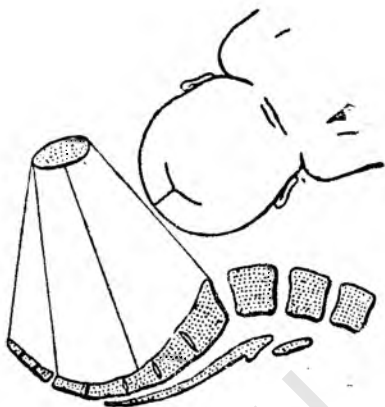


Рис. 48

Рис. 44

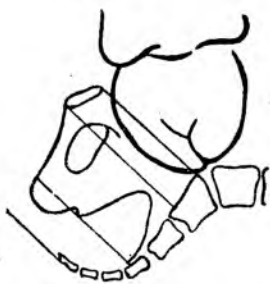


Рис. 45

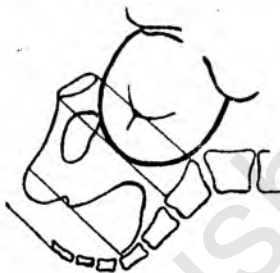

Рис. 46

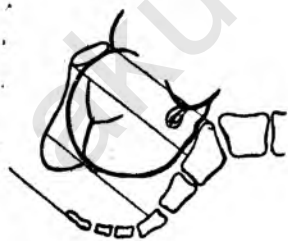


Рис. 47

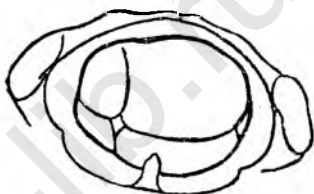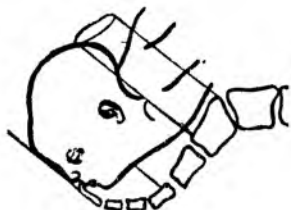


Рис. 49

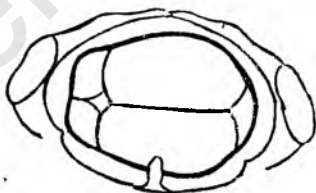


Рис. 50

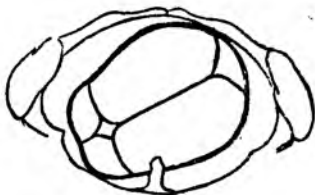

Рис. 51

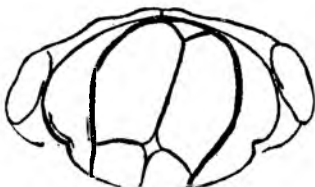

Рис. 52

Рис. 44—52. Схематическое изображение трансляции и ротации головки, отношение головки к плоскостям Годжи (вид сбоку и снизу).

двух перекрещивающихся сил: действующей сверху силы схваток и противодействующей ей силы тазового дна.

Что касается четвертого, так наз. *н а р у ж н о г о* поворота головки, личиком к бедру матери, то его обычно объясняют поворотом плечиков, которые в этот момент, продолжая свой механизм, становятся в прямой размер входа в таз.

Иначе объясняет второй и третий момент механизма и вообще вращение туловища плода в тазу известный немецкий акушер Зельгейм. Позвоночник, как он доказал опытами на новорожденных, в различных своих частях сгибается неодинаково; он легко изгибается и разгибается в одной плоскости и трудно в другой. Шейная часть позвоночника например легко сгибается вперед и разгибается назад, но с трудом—вправо и влево. Грудная часть позвоночника больше всего изгибается в обе стороны—вправо и влево—и меньше всего вперед и назад. *Плоскость наилучшего сгибания и разгибания Зельгейм называет facillimum, а плоскость, в которой сгибание и расгибание наиболее затруднено—difficillimum.*

Чтобы пройти через родовой канал, позвоночник плода должен изогнуться, соответственно изогнутому колену проводной оси таза. Но так как он не во всех своих частях гнется одинаково легко, то следовательно для прохождения через изгиб—колено проводной оси—он должен поворачиваться то одним, то другим facillimum. Вот почему при прохождении шейной части позвоночника затылок должен смотреть или вперед, или назад и вот почему при прохождении плечиков через то же изогнутое колено проводной оси одно плечико должно смотреть вперед, а другое—назад.

Керер (Kehrer) и Лам (Lahm) объясняют второе вращательное движение головки тем обстоятельством, что на нее действует в указанном направлении проходящий тангенциально ко входу в таз *m. psoas*.

Михнов для правильного понимания механизма родового акта и в частности для уяснения момента ротации предлагал принять во внимание особенности конфигурации головки. Головка в качестве объекта родового акта должна рассматриваться как тело почкообразной формы, каковая и имеет главное значение для механизма внутреннего поворота головки. Для характеристики почкообразной изогнутости головки Михнов ввел особый термин: линия головной кривизны. Она проходит посредине между выпуклой и вогнутой стороной головки, соответственно ее длиннику, и соединяет наиболее удаленные ее точки. Головка проходит легко в том случае, если линия ее кривизны соответствует кривизне родового канала, в противном случае прохождение ее затруднительно или явно невозможно. Подробнее на этом вопросе мы останавливаться не можем и отсылаем читателей к работам Михнова.

В заключение мы хотели бы только указать, что, согласно новейшим исследованиям, в третьем вращении головки (*extensio*) немаловажную роль играет *levator ani*.

Продолжительность каждого из вращений головки далеко не одинакова. Обычно первое вращательное движение головки является самым коротким, второе наоборот—самым продолжительным.

Как правило второй момент механизма следует за первым, а третий—за вторым. Об отклонениях от этого правила будет сказано ниже.

Когда головка приближается к тазовому дну, промежность начинает вытягиваться («выполняться»). Анальное отверстие при этом раскрывается сначала только на время схватки, а потом и вне ее; роженица чувствует позыв на низ; иногда произ-

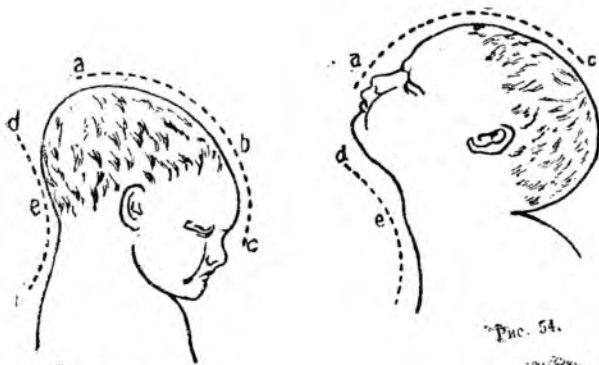


Рис. 53.

Рис. 54.

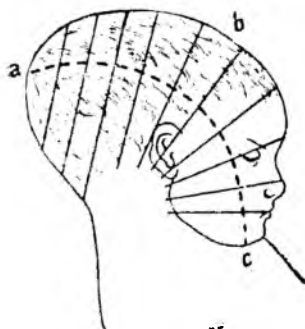


Рис. 55.

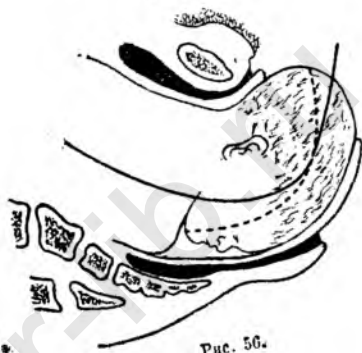

Рис. 56.

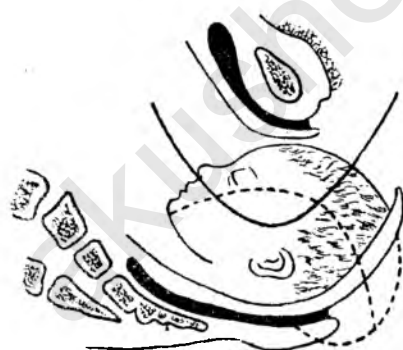


Рис. 57.

Рис. 53. Почкообразная форма головки в состоянии сгибания. Вид в профиль (по Михнову).

Часть периферии головки, соответствующая линии *abc*, выпукла, другая *def*—вогнута. Рис. 54. То же самое, но в состоянии разгибания. Рис. 55. «Линия головной кривизны» (*abc*), соединяя наиболее удаленные точки головки по ее длиннику (т. е. подбородок и затылок), проводится через средние (центральные) пункты поперечных сечений, идущих от выпуклой к вогнутой стороне.

Рис. 56. Нормальная ротация головки (по Михнову).

Линия головной кривизны соответствует кривизне родового канала: прохождение головки через наиболее искривленное место родового канала происходит наиболее легко. Рис. 57. Неправильная ротация головки (затылком кзади) (по Михнову).

Кривизна головки совершенно не соответствует кривизне родового канала: линия головной кривизны обращена своей выпуклостью к лонному соединению, а линии кривизны родового канала обращена выпуклостью кзади. Если *de facto* головка и может проходить в таком несоответственном положении, то только за счет целого ряда анатомических и физиологических изменений и превращений, благодаря податливости тканей, их растяжимости, пластичности, энергии потужной деятельности и т. д. В силу этого в клинической картине мы будем иметь большее растяжение тазового дна, большее раскрытие половой щели, особую конфигурацию головки, большую продолжительность периода изгнания и т. д.

вольно отходит кал. Во время потуг головка начинает показываться в половой щели, с прекращением потуги вновь уходит обратно. В этих случаях принято говорить, что головка «врезывается». С развитием потужной деятельности врезывающаяся головка выступает все больше и больше вперед, теперь уже и в промежутках между схватками она не уходит больше обратно, вульва не закрывается, остается зияющей: головка прорезывается (через вульву). Как идет прорезывание, мы уже говорили выше: головка, упираясь своей точкой фиксации (гипомохлионом) в симфиз, продельывает последний момент механизма (разгибание). Через промежность прорезывается раньше лобик, а за ним личико и подбородок. Прорезывание головки сопровождается круговым растяжением вульварного кольца.

При «врезывании» и «прорезывании» требуется максимальное напряжение изгоняющих сил, особенно брюшного пресса. В этот момент потуги идут при участии мышц всего тела. Брюшной пресс становится прессом туловища (Зельгейм).

После рождения головки личико поворачивается, в зависимости от позиции, к тому или другому бедру матери.

Рождение плечиков происходит по тому же самому механизму; они входят в таз в поперечном или косом размере и доходят в таком положении до тазового дна, где становятся в прямой размер таза. После рождения головки под симфизом устанавливается переднее плечико, оно как бы образует гипомохлион, вокруг которого и рождается, прорезываясь, весь плечевой пояс. Следует иметь в виду, что прорезывание плечевого пояса производит значительное растяжение вульварного кольца, пожалуй не меньшее чем при прорезывании головки. Это обстоятельство важно учитывать при защите промежности.

С рождением плода заканчивается период изгнания и начинается следующий период—последовый, которому будет посвящена специальная глава.

## ДИАГНОСТИКА РОДОВ

Чтобы быть на высоте своего призвания, помочь женщине в самую трудную для нее минуту, врач должен уметь не только распознать наступление родового акта, но он должен непременно и научиться систематически наблюдать за женщиной, чтобы в случае надобности по всем правилам акушерской науки, (не искусства—это дело больших мастеров!) прийти на помощь роженице и словом и делом.

Чтобы уметь систематически наблюдать за ходом родов, врач должен точно и определенно ответить себе на следующие десять вопросов (Цангемейстер):

1. Данная роженица первородящая или повторнородящая.



2. Начались ли роды.
3. В какой стадии находится родовой процесс.
4. Отошли ли околоплодные воды.
5. Каково положение плода.
6. Жив ли плод и не угрожает ли ему асфиксия.
7. Доношен ли плод и какова его величина.
8. Имеются ли отклонения в положении плода, его членорасположении, как вставилась головка.
9. Нормальных ли размеров таз.
10. Нет ли отклонений, которые могут повести к нарушению течения родового акта или к ухудшению общего состояния роженицы.

Помимо указанных 10 вопросов требуется, понятно, предварительное соби́рание анамнеза, как это обычно принято делать у беременных женщин (см. учебники акушерства).

**1. Данная роженица первородящая или повторнородящая?** В прилагаемой таблице приведены объективные признаки, характеризующие первородящую и повторнородящую.

#### Изменения в половых органах перед началом родовой деятельности

Половые органы и головка	У первородящей	У повторнородящей
Vulva	Мало или вовсе не зияет	Зияет, часто имеются рубцы
Hymen	Carunculae hymenales	Carunculae myrtiformes
Vagina	Узкая, шероховатая	Широкая, гладкая
Portio vaginalis	Мягкий, разрыхленный, конической формы выступ или сосочек	Мягкий лоскут с ясным разделением на переднюю и заднюю губу
Canalis cervicalis	Имеет веретенообразную форму и остается таковым без изменения до начала периода раскрытия	Имеет вид воронки, широкая часть которой обращена наружу, узкая кнутри
Orificium externum	Как правило бывает закрыто до 10-го месяца. Иногда перед самыми родами открывается только для ногтевой фаланги указательного пальца	Открыто с 5-го месяца. На 7-м месяце бывает проходим для пальца. На 9-м месяце проходим по всему каналу. На 10-м месяце часто можно проникнуть за внутренний зев и прощупать швы и роднички
Orificium internum	Закрыто до периода раскрытия	См. orificium externum
Головка	Стоит плотно	Баллотирует над входом в таз

**2. Начались ли роды?** Объективными признаками начала родовой деятельности могут служить: а) схватки, во время которых матка под руками становится плотной, б) отхождение

сукровичной слизи («роды обозначаются», («es zeichnet» немцев), в) расширение и сглаживание маточного зева, г) в некоторых случаях отхождение околоплодной жидкости и наконец д) при отсутствии плодного пузыря образование родовой опухоли.

**3. В какой стадии находится родовой процесс?** Для определения стадии родового акта следует руководствоваться характером, частотой и силой схваток, состоянием цервикального канала и маточного зева, высотой стояния головки, а затем зиянием анального отверстия и вульвы.

Слабые, короткие, каждые 10—15 минут повторяющиеся схватки говорят за начало периода раскрытия. Сильные, длительные, каждые 3—5 минут появляющиеся схватки скорее будут говорить за конец периода раскрытия.

Судить о раскрытии маточного зева можно иногда по так наз. пограничному (контракционному) кольцу, которое прощупывается через брюшные стенки, особенно у первородящих. Во время схваток непосредственно под краем сократившегося полого мускула можно прощупать, в некоторых случаях даже видеть глазами, нежную бороздку, которая соответствует контракционному или, как теперь больше принято называть, пограничному кольцу. Если пограничное кольцо стоит на 3 поперечных пальца над симфизом, можно считать, что зев раскрыт на 3 пальца. При стоянии пограничного кольца на 8 см выше лонного соединения зев можно считать раскрытым полностью (признак Унтербергер-Шатца; подробности см. стр. 478.).

Часто, но не всегда, в конце периода раскрытия отходят так наз. *п е р е д н и е* *в о д ы*. *Начало периода изгнания характеризуется наступлением потуг, т. е. участием брюшного пресса совместно с маточными сокращениями.* Зияющее анальное отверстие и отхождение кала, а иногда и судороги в икроножных мышцах говорят о том, что головка достигла дна таза.

О высоте стояния головки можно судить, применяя наружное и внутреннее исследование.

Пока головка находится целиком над входом в таз или только вступила в него некоторым своим сегментом, она прощупывается сверху над лонным соединением. При вступлении головки в таз большим сегментом она или совсем не прощупывается, или определяется над входом только незначительным своим сегментом. При внутреннем исследовании для суждения о высоте стояния головки следует руководствоваться той или иной доступностью промотория. Если последний хорошо доступен для пальца, то головка находится во входе в таз так наз. *м а л ы м* *с е г м е н т о м*. Стреловидный шов в таких случаях стоит или в поперечном, или слегка в косом размере. При стоянии головки так наз. *б о л ь ш и м* *с е г м е н т о м* во входе в таз мыс уже не определяется, и его, не оттолкнув головки, достигнуть нельзя. Стреловидный шов—в поперечном resp. косом размере таза. Если головка находится в полости

таза, стреловидный шов определенно стоит в одном из косых размеров таза, крестцовая впадина целиком выполнена головкой, причем ости седалищной кости (*spinae ossis ischii*) уже не достигаются в прямом направлении (подробнее см. ниже, при изложении щипцов, стр. 274 и 327). См. также приемы Пискачека, Шварценбаха и др. (стр. 56).

**4. Отошли ли околоплодные воды?** Околоплодные воды отходят обычно в конце периода раскрытия. О преждевременном раннем и позднем отхождении вод сказано в отдельной главе (стр. 415).

При расспросе роженицы следует учитывать так наз. ложные воды (*hydrorrhoea decidualis, chorialis*) и так наз. высокий разрыв пузыря (*hydrorrhoea amnialis*).

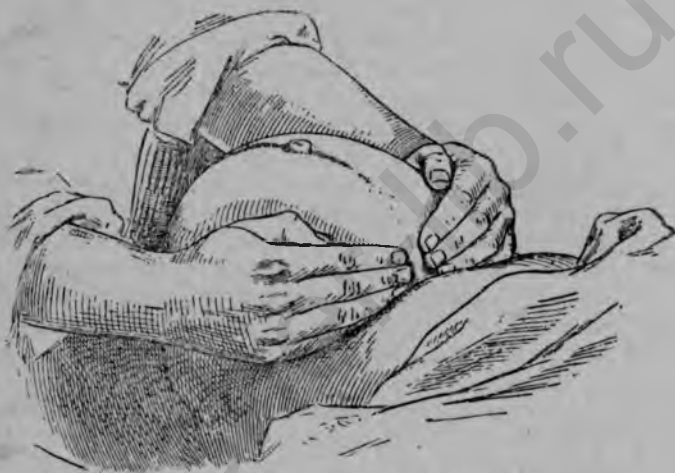

Рис. 58. Первый прием Леопольда.

Объективными признаками лопнувшего пузыря будет отхождение вод во время схваток, а иногда и отхождение первородного кала. Здесь нужно быть осторожным, чтобы не принять головную опухоль за плодный пузырь. Иногда постепенное медленное отхождение вод принимают за выделение мочи и обратно—последнюю могут принять за излившиеся воды. Микроскоп в таких случаях окончательно решает, с чем приходится иметь дело (*lanugo*, эпителиальные чешуйки и пр.).

**5. Каково положение плода?** Для определения положения плода следует в первую очередь пользоваться так наз. четырьмя приемами Леопольда. Ввиду важности мы дадим здесь более подробное описание их техники. Как общее правило пользоваться наружными приемами Леопольда следует только вне схваток, во время пауз.

**Первый прием.** Врач садится сбоку, справа от роженицы, лицом к ее голове. Обе руки с прикасающимися друг

к другу пальцами кладутся плоско на живот выше пупка, а в случае надобности и под реберной дугой; слегка нажимая, руки погружаются вглубь. При этом ясно ощущается дно матки; по высоте стояния дна матки можно определить срок беременности; этим же приемом можно определить крупную часть плода (чаще тазовый конец), помещающуюся в дне матки.

Второй прием устанавливает расположение спинки и мелких частей плода. Врач сидит так же, как и при первом приеме, только руки его лежат не на дне матки, а по обеим сторонам, причем концы пальцев обращены к лицу роженицы. Обе руки лежат своими ладонными поверхностями на стенках живота. Пальпация производится таким образом, что сначала одна рука, положим левая, остается спокойно на одном месте, в то время как правая скользит по боковой поверхности матки.

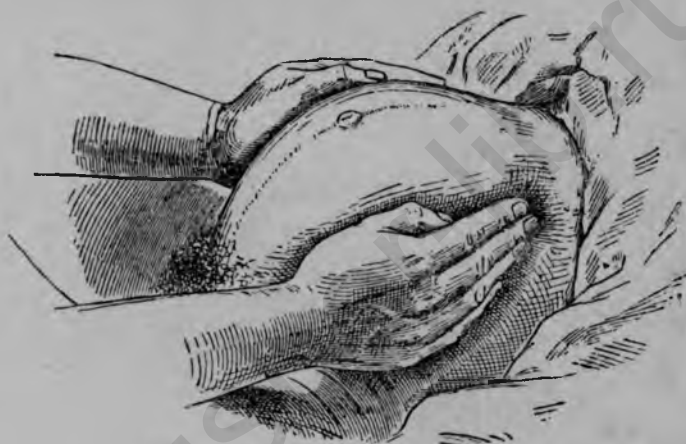

Рис. 59. Второй прием Леопольда.

Слегка согнув пальцы, правой рукой производят небольшое давление на стенку матки, затем повторяют этот маневр выше и ниже. Закончив ощупывание левой стенки матки правой рукой, кладут последнюю спокойно на стенку матки, а левой рукой продельвают те же манипуляции и в таком же порядке, как это делала правая рука. На той стороне, где лежит спинка, под рукой получается ощущение равномерной площадки. На противоположной стороне, где располагаются мелкие части, последние прощупываются в виде неравномерных небольших возвышений, часто меняющих свое положение; иногда можно заметить быстрые толчкообразные движения. При выполнении второго приема Леопольда следует избегать порывистых и сильных движений, которые всегда ведут к схваткам. Таким образом вторым приемом Леопольда определяется позиция плода. С помощью этого же приема можно получить до известной степени ясное представление и о виде позиции плода. Если спинка ле-

жит больше впереди, то ощупывание ее удастся очень легко. Труднее или совсем невозможно ощупать спинку в том случае, если она лежит полностью кзади. В последнем случае получится впечатление большого количества мелких частей—обстоятельство, которое может создать ложное впечатление о многоплодной беременности.

Третий прием следует за вторым и имеет целью установить положение и величину предлежащей части. Врач остается сидеть так же, как при первом и втором приеме. Одна рука, правая или левая, сводится вниз до лонного соединения и кладется таким образом, что большой палец находится на одной стороне, а четыре остальных—на другой сто-

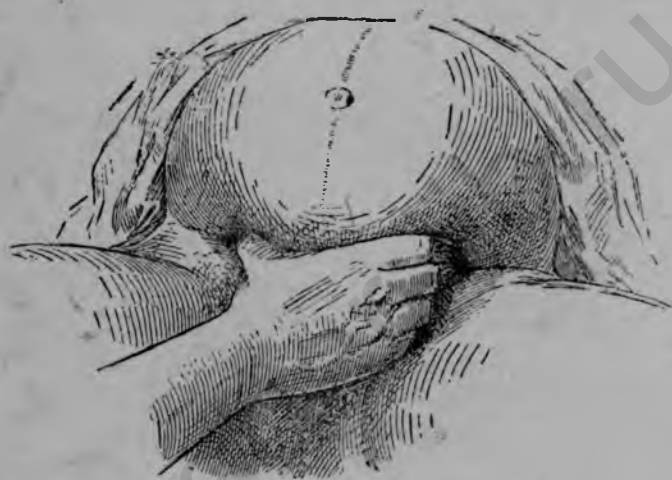


Рис. 60. Третий прием Леопольда.

роне нижнего маточного отрезка. Если предлежащей частью является головка, то исследующая рука получает ощущение круглого шара, плотного, не слишком объемистого. При тазовом предлежании мы ощущаем при исследовании более объемистую часть более мягкой консистенции и во всяком случае не круглую. При поперечных resp. косых положениях предлежащая часть ясно не прощупывается. Проникая осторожно пальцами вглубь над лонным соединением, стараются короткими толчками сдвинуть предлежащую часть с места. Пальцы при этом получают ощущение баллотирования. Это впечатление тем отчетливее, чем выше над входом в таз стоит головка. Если головка стоит плотно во входе в таз, то баллотирования, понятно, не получается. При тазовом предлежании, ввиду того что ягодицы находятся с туловищем в более широкой связи, чем головка, баллотирование также отсутствует.

При выполнении третьего приема Леопольда важно избегать сильного надавливания и резких движений, так как это вызывает боли и рефлекторное напряжение мышц брюшного пресса.

Четвертый прием является простым дополнением к третьему. В тех случаях, когда подлежащая часть уже вступила в таз, этот прием заменяет третий. Теперь врач поворачивается лицом уже к ногам женщины. Руки кладутся на брюшные стенки точно так же, как и при втором приеме, с той лишь разницей, что концы пальцев доходят почти вплотную к симфизу. Пальцы начинают осторожно проникать вглубь, в брюшную полость. Во избежание болезненности и рефлекторного напряжения со стороны брюшных стенок не следует сги-

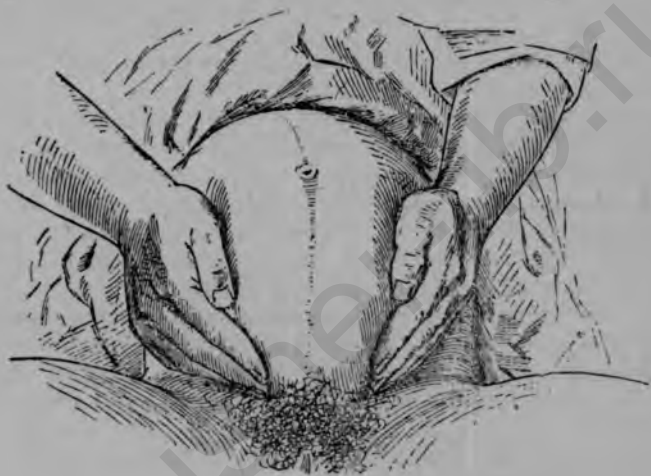

Рис. 61. Четвертый прием Леопольда.

бать пальцев при проникновении вглубь. Их следует держать вытянутыми, причем все движения должны быть медленными, осторожными. При правильном выполнении этого приема и при наличии благоприятных условий четвертый прием Леопольда является лучшим способом для определения положения уже вступившей в таз головки. При помощи этого приема удастся проследить постепенное опускание головки в полость таза, а также установить местонахождение лобика, затылка, плечиков и пр.

В некоторых случаях обычное наружное исследование по Леопольду оказывается недостаточным (чересчур толстая брюшная стенка, сильно напряженные брюшные покровы, чрезмерно растянутая матка, не дающая возможности ощупать головку и пр.). Приходится прибегать к другим способам, дополняющим и заменяющим наружные приемы Леопольда, а главное

заменяющим опасное в смысле занесения инфекции внутреннее исследование. Среди них заслуживают быть отмеченными:

**С п о с о б П и с к а ч е к а.** Обернув стерильной марлей указательный и средний пальцы правой руки (встать справа от роженицы), приставляют их к латеральному краю средней части правой большой губы, производя ими давление, как бы желая завернуть эту область за ветвь лонной дуги. Не входя таким образом в просвет влагалища, идут вглубь, параллельно влагалищной трубке, до встречи с головкой. При некотором навыке и известной осторожности можно избежать нежелательного соскальзывания пальцев и возможного их попадания во влагалище. Пальцы могут достичь головки только в том случае, если она уже находится в полости таза. При головке, стоящей малым сегментом во входе в таз, исследующие пальцы ее достичь не могут.

**С п о с о б Ш в а р ц е н б а х а.** Роженица лежит на левом боку. Врач стоит за ее спиной, располагая ладонь правой руки таким образом, чтобы концы пальцев находились между копчиком и заднепроходным отверстием. Во время пауз стараются концы этих четырех пальцев медленно провести вглубь и вверх, нащупывая короткими ударами твердую головку, находящуюся в полости таза или его выходе. Если головка наибольшей своей окружностью еще не прошла вход в таз, ее приемом Шварценбаха определить не удастся.

**Г е н т е р** рекомендует при выполнении приема Шварценбаха производить левой рукой добавочное давление со стороны живота, проникая над лоном по направлению тазовой полости, что дает более точное представление о высоте стояния головки.

**С п о с о б Г е н т е р а.** Роженица лежит на спине с согнутыми в коленях и разведенными ногами при приподнятом тазе (польстер). Врач стоит справа от роженицы. Вытянутые пальцы правой руки располагаются циркулярно вокруг заднего прохода так, чтобы большой палец упирался в промежность, в область *centrum tendineum perinei*, а четвертый — в область задней промежности между задним проходом и копчиком. Вне схватки производится медленное постепенно усиливающееся давление вглубь по направлению тазовой полости, т. е. навстречу опускающейся головке. Головка, стоящая во входе в таз, этим приемом не определяется. Если она стоит в широкой части полости таза, до нее дойти можно, но с большим трудом.

*Только в тех случаях, когда при помощи приемов Леопольда не удастся установить подлежащей части, врач может произвести внутреннее исследование.*

За последнее время в интересах профилактики послеродовых заболеваний, стремясь ограничить внутреннее исследование со всеми его опасностями, широко пропагандируется ректальное исследование. Это все более распространяющееся среди врачей стремление ограни-

чить внутреннее исследование при родах следует всемерно поддерживать. С этой точки зрения исследование через прямую кишку, произведенное опытной рукой после предварительной опоражнивающей клизмы, несомненно имеет преимущество перед внутренним исследованием. Но, отдавая должное наружному и ректальному исследованиям, врач всегда должен помнить о тех показаниях, когда он должен произвести внутреннее исследование. Точные показания к такому исследованию разработаны К. Шредером. Наиболее важные и существенные из них следующие:

а) внутреннее исследование должно быть произведено перед каждым оперативным вмешательством;

б) при кровотечениях во время родов;

в) при преждевременном разрыве плодного пузыря, когда имеется высокостоящая и подвижная головка;

г) при затянувшихся родах в периоде изгнания, когда ректальным исследованием не удастся установить причину такого замедления;

д) при невозможности путем наружного и ректального исследований установить положение плода, предлежащую часть, открытие зева и пр.

Имея известное преимущество перед внутренним исследованием, в смысле ограждения полового канала роженицы от внесения инфекции, ректальное исследование все же имеет и ряд существенных недостатков. Прежде всего по ясности и точности получаемых данных прямокишечное исследование несомненно уступает влагалищному (в хороших, опытных руках ошибки определяются примерно в 20%). Далее, нельзя переоценивать значение ректального метода и по части предупреждения опасности заноса микробов в полость матки. Исследующий *per rectum* палец, окутанный задней стенкой влагалища с ее обильной и не всегда безобидной флорой, при продвижении дальше вглубь, по направлению канала шейки, неизбежно создает условия для заноса микробов с влагалищной стенки в верхние отделы полового тракта. Наконец после ректального исследования (понятно, в перчатках) руки акушера, как показывают бактериологические исследования, остаются все же загрязненными. У себя в клинике мы применяем ректальное исследование только в исключительных случаях (с педагогической целью, при экземах и язвенных процессах на наружных половых органах и пр.).

**6. Жив ли плод и не угрожает ли ему асфиксия? Судить о жизни плода по его движениям нельзя.**

Наиболее важным объективным признаком жизни плода и угрожающей ему асфиксии является прослушиваемое через брюшные стенки сердцебиение. На этом признаке следует остановиться несколько подробнее.

При прослушивании сердцебиения часто можно слышать шум, происхождение которого следует искать в пуповине. В последние месяцы беременности кроме сердцебиения плода

**Схема прослушиваемых звуков и шумов у беременных**

Звуки и шумы	Исходящие от плода	Исходящие от матери
Ритмические звуки	Сердцебиение: 120—150 ударов в минуту	Пульс 70 ударов в минуту
Ритмические шумы	Шум пуповины 120—150 раз в минуту	Шум маточных сосудов 70 раз в минуту
Аритмические шумы	Движения плода	Перистальтические движения кишечника



и шума пуповины прослушивается, особенно по обоим бокам матки, шум, исходящий из расширенных сосудов стенки матки. Но кроме сердцебиения, шума пуповины и шума материнских сосудов прослушиваются иногда еще два шума, из которых один зависит от движений плода, а другой—от перистальтики кишечника.

Для выслушивания сердцебиения плода употребляется трубка с широкой воронкой, чтобы воспринять сердцебиение по возможности с большей поверхности. При выслушивании сердцебиения следует иметь в виду, что грудка плода, за исключением случаев лицевого предлежания, прилежит не вплотную к стенке матки, а потому сердцебиение лучше выслушивать

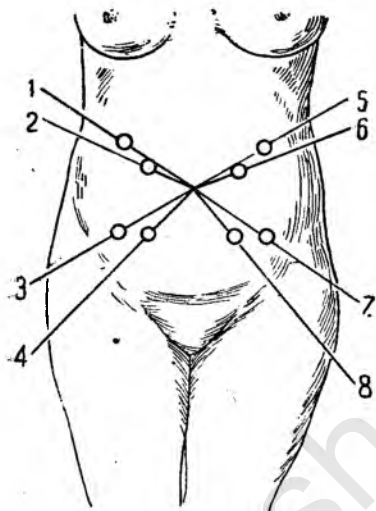


Рис. 62. Места, где наиболее громко прослушивается сердцебиение при типичном согнутом членорасположении плода. Предполагается, что предлежащая часть вступила в таз.

1—2—тазовое предлежание: второе, задний (1) вид; второе, передний (2) вид; 3—4—затылочное предлежание: второе, задний (3) вид; второе, передний (4) вид; 5—6—тазовое предлежание: первое, задний (5) вид; первое, передний (6) вид; 7—8—затылочное предлежание: первое, задний (7) вид; первое, передний (8) вид.

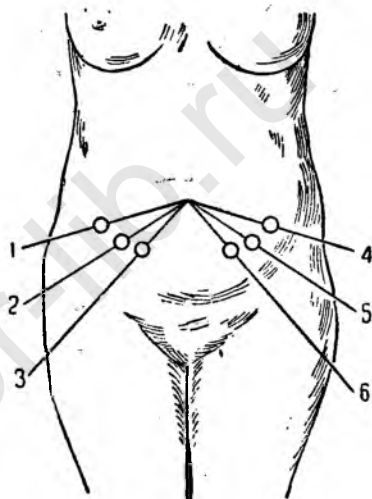


Рис. 63. Места, где наиболее громко прослушивается сердцебиение при разогнутом членорасположении плода (лобные и лицевые предлежания).

1—2—3—лицевое предлежание: первое (2), передний вид (1), задний (3) вид. —лицевое предлежание: 4—5—6 второе (5) передний (4) вид, задний (6) вид.

на той стороне, где лежит спинка, где акустические условия более благоприятны. При выслушивании сердцебиения следует руководствоваться следующими правилами:

1. При затылочных предлежаниях сердцебиение выслушивается вблизи головки ниже пупка на той стороне, куда обращена спинка. При задних видах сердечные тоны лучше выслушиваются сбоку живота по передней аксилярной линии.

2. При лицевых предлежаниях сердцебиение выслушивается ниже пупка с той стороны, где лежит грудка (при первой позиции—справа, при второй—слева)

3. При поперечном положении сердцебиение прослушивается хорошо около пупка, ближе к головке.

4. При предлежании тазовым концом сердцебиение прослушивается хорошо выше пупка, вблизи головки, на той стороне, куда обращена спинка.

С развитием родовой деятельности и изменением положения головки, а также его спинки, меняется и локализация сердцебиения. Если предлежащая часть уже вступила в таз, то сердечные тоны выше пупка никогда не прослушиваются. Перед прорезыванием головки сердцебиение плода следует выслушивать ниже середины, между пупком и лобком.

Сердцебиение плода в среднем равняется 120—150 ударам в минуту, причем при нормальном ритме первый тон бывает акцентуирован. *Во время схваток всегда имеется физиологическое замедление сердцебиения плода.* Пока пузырь цел, замедление это едва заметно, но в периоде изгнания, особенно при сильных схватках, оно бывает выражено довольно резко. Замедление сердцебиения плода во время схватки объясняется сдавливанием сосудов, снабжающих кровью плаценту. Таким образом сердцебиение следует выслушивать только во время пауз. Правило: *сердцебиение плода в промежутках между схватками должно быть не ниже 100 и не выше 150 ударов в минуту.*

Если у ребенка начинается внутриутробная асфиксия, то это немедленно сказывается на сердцебиении. В таких случаях физиологически замедленное сердцебиение во время схваток остается и вне схваток, в промежутках между ними. Если сердцебиение плода дает меньше 100 ударов в минуту, то это явление следует считать угрожающим, особенно если оно является стойким. Угрожающим также считается ускорение сердцебиения выше 150 ударов в минуту. Но кроме замедления или ускорения сердцебиения за асфиксию плода будут также говорить усиление второго тона, переменчивость в акцентуации и так наз. **р и т м г а л о п а**.

Кроме этих явлений со стороны сердца следует обращать внимание еще на два факта, которые иногда также могут указывать на начинающуюся асфиксию плода: это отхождение мекония при головных предлежаниях и резко судорожные движения плода.

За внутриутробную смерть плода будут говорить при внутреннем исследовании следующие признаки: отсутствие головной опухоли, болтающиеся, как в мешке, кости черепа и отсутствие пульсации в пуповине.

7. **Доношен ли плод и какова его величина?** Кроме анамнеза следует в случае надобности применить способ П. Мюллера (проталкивание головки в таз). Подробно техника при-

менения этого приема изложена в главе об искусственных преждевременных родах (стр. 457).

8. Имеются ли отклонения в положении плода, его членорасположении, как вставилась головка и пр.? См. ниже в главе о вариантах механизма родов (стр. 76 и 86).

9. Нормальных ли размеров таз? Для решения этого вопроса кроме анамнестических данных о прежних родах, о пере-

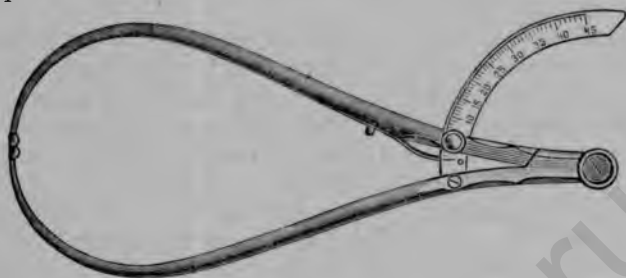


Рис. 64. Тазомер Мартина.

несенном рахите, заболеваниях скелета и пр., кроме осмотра всего скелета, требуется и з м е р е н и е и о б ъ е к т и в н о е обследование таза.

а) Измерение таза. В акушерстве имеет значение исключительно малый таз. К сожалению он недоступен непосредственному измерению. Поэтому с давних пор врачи о форме и о величине малого таза судят по размерам большого таза. Понятно, делать заключения о размерах малого таза по размерам большого таза можно только приблизительно, притом с далеко недостаточной точностью.

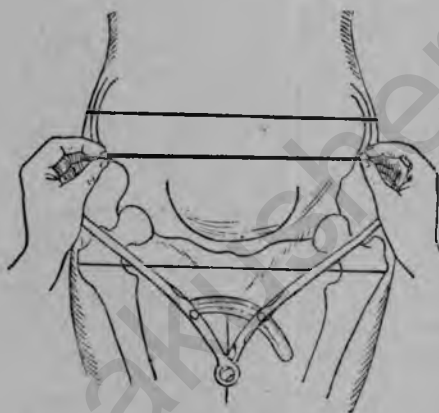


Рис. 65. Измерение поперечных размеров таза.

В большом тазу при помощи тазомера принято измерять четыре размера: *distantia spinarum*, *d. cristarum*, *d. trochanterica* и так наз. *conjugata externa* или *diameter Baudeloque*. *Distantia spinarum* равна 25—26 см; *d. cristarum*—28—29 см (разница между ними должна быть в 3 см); *d. trochanterica*—30—31 см; наружная конъюгата (размер Боделока) равна 24—20 см.

В последнее время помимо наружной конъюгаты пользуются еще так наз. б о к о в о й к о н њ ю г а т о й Кернера (*conjugata*

ta lateralis), которая определяется расстоянием между передней и задней осями подвздошных костей (sp. ant. superior et sp. post. superior ossis ilei) одной и той же стороны. В норме боковая конъюгата равна 14—14,5 см и выше. При тазах с conjugat'ой lateralis в 12,5 см и ниже родоразрешение через родовые пути невозможно (Гентер).

Чтобы получить цифровые выражения для поперечного размера входа в малый таз, надо размер *distantia cristarum* или разделить пополам, или из него вычесть 14—15 см. При определении истинной конъюгаты по размеру Боделока следует вычесть 9—10 см из величины наружной конъюгаты. Тщательные наблюдения однако показали, что наружные измерения имеют значение только постольку, поскольку они при сильных отклонениях от нормальных размеров дают основание думать о наличии узкого таза. Так, например, если наружная конъюгата равна 16 см, то безусловно можно говорить об узком тазе. При конъюгате в 17 см узкий таз встречается приблизительно в 75%, при конъюгате в 18 см такой таз встречается в 50%.

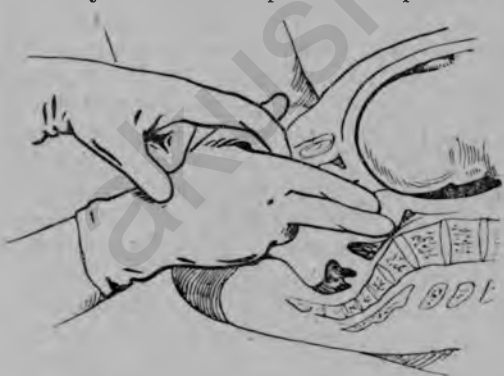

Рис. 67. Измерение диагональной конъюгаты.

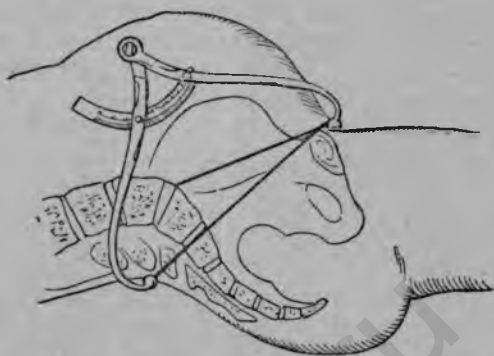


Рис. 66. Измерение наружной конъюгаты. Измерение производится в положении на боку, причем ивляния нога должна быть согнута под прямым углом, а верхняя—вытнута.

Безусловно патогномичным для рахитического таза следует считать отношение между *d. spinarum* и *cristarum*: разница между ними при рахитическом плоском тазе или совершенно отсутствует, или делается отрицательной, т. е. *d. spinarum* больше, чем *d. cristarum*.

Известное значение для определения размеров таза имеет так наз. ромб Михаэлиса.

Ромбом Михаэлиса называют расширенное углубление в крестцовой области, которое можно видеть при осмотре

женщины сзади. Это углубление (рис. 68) ограничено следующими четырьмя точками: сверху—ямкой под остистым отростком V поясничного позвонка (надкрестцовая ямка), внизу—началом ягодичной складки, с боков—вдавлением на месте

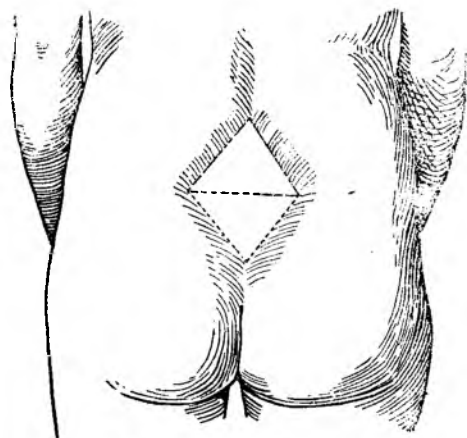


Рис. 68. Ромб Михаэлиса.

задних верхних остей (sp. post. sup.) обеих подвздошных костей. В идеале ромб имеет вид правильного квадрата, в котором все углы прямые. Поперечная диагональ (расстояние между правой и левой осями *ossis ilei*, в норме равное 10 см) делит такой идеально нормальный ромб на два одинаковых по величине треугольника, сложенных своими основаниями. При узких тазах мы будем иметь и видеть другие формы ромба. Так, при равномерно суженном тазе

благодаря сужению поперечника ромба, последний весь *in toto* вытягивается в длину, в сторону вертикальной диагонали (в норме последняя равна 11 см), благодаря чему верхне-нижние углы его становятся острыми, а боковые, наоборот,—тупыми.

При плоских тазах мы будем иметь обратные отношения: боковые углы ромба острые, а верхние и нижние—тупые. Помимо того в таких тазах ясно выступает разница в размерах обоих треугольников (уменьшен верхний треугольник). При резко деформированных рахитических тазах верхний угол почти до отказа сближается с основанием верхнего треугольника.

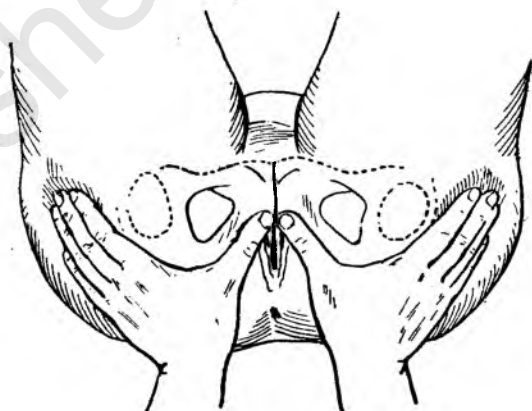


Рис. 69. Определение формы лонной дуги.

Наконец имеет значение форма лонной дуги (острый, тупой, изогнутый угол ее), а также определение прямого и поперечного размеров выхода таза [измеряются тазомером Колэна (Colin)].

(рис. 71). Острый угол лонной дуги говорит за инфантильный (равномерно суженный) таз, тупой—за плоский рахитический таз; заметно увеличенный поперечный размер выхода таза будет указывать также на плоский рахитический таз.

Значительно важнее наружного исследования таза все-таки исследование внутреннее. Последнее преследует двойную цель: во-первых, обследование тазовых стенок при помощи введенных во влагалище пальцев и, во-вторых, измерение так наз. истинной конъюгаты (акушерской). Внутреннее обследование стенок таза производится следующим образом. После соответствующей дезинфекции вводят два пальца (указатель-

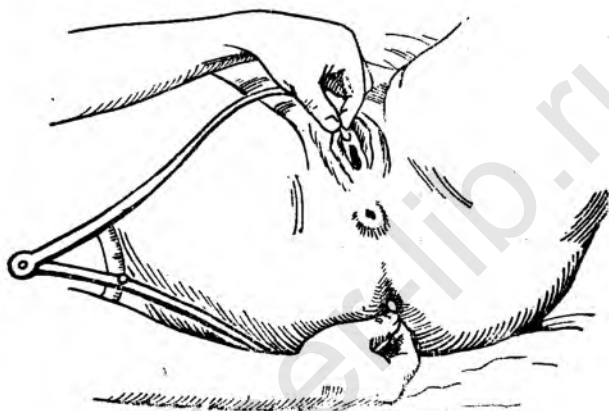


Рис. 70. Измерение прямого размера выхода таза.

ный и средний) во влагалище и в определенном порядке (сзади наперед, начиная с копчика и кончая симфизом) обследуют тазовые стенки. Сперва устанавливается характер суставного соединения между копчиком и крестцовой костью, затем—особенности внутренней поверхности крестца (нет ли излома в его изгибе), выясняют то или иное выступание в просвет таза *spinae ossis ischii*. В дальнейшем стараются достичь вытянутыми пальцами промونتория, после чего обследуются *linea terminalis s. innominata* и симфиз (его высота, внутренняя поверхность и пр.). Более подробно обо всем этом будет изложено в главе об узких тазах. Здесь только следует запомнить, что в тех случаях, когда конец вытянутого пальца не может при внутреннем исследовании достичь мыса, можно с известной долей вероятности считать данный таз нормальным.

Измерение истинной конъюгаты. Измерение истинной конъюгаты производится: 1) непосредственно (прямое определение), 2) по наружной конъюгате (сказано выше) и 3) по так наз. диагональной конъюгате.

Для непосредственного измерения истинной конъюгаты предложен ряд приборов (Vylicky, Гаусс и др.), которые однако

не вошли в обиход практического акушерства, почему практическому врачу пока что приходится пользоваться старым способом определения истинной конъюгаты по так наз. диагональной конъюгате. Измерение это делается таким образом. Раньше устанавливается размер диагональной конъюгаты, т. е. расстояние от нижнего края лонного соединения до промонтория. Введенными во влагалище двумя пальцами стараются достичь (кончиком среднего пальца) мыса. Когда кончик пальца достиг промонтория, ногтем делается отметка на указательном пальце, лежащем под симфизом, в том месте, где он касается нижнего края симфиза. После этого пальцы выводятся и тазомером или измерительной тесьмой отсчитывается расстояние от метки

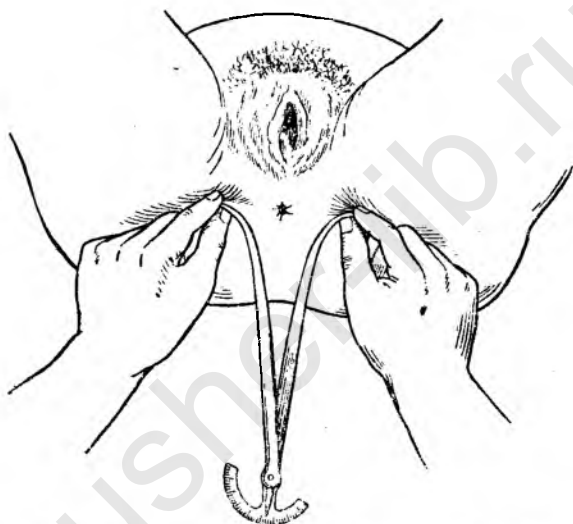


Рис. 71. Измерение поперечного размера выхода таза.

на указательном пальце до конца ногтевой фаланги среднего пальца. Это и будет диагональная конъюгата. Для определения истинной конъюгаты из диагональной конъюгаты высчитывается 1,5—2 см.

Измерение прямого и поперечного размеров выхода понятно из прилагаемых рисунков. Для измерения поперечника выхода применяется, как видно из рис. 71, особый тазомер с перекрещивающимися ветвями. Из полученной при измерении прямого размера выхода цифры, чтобы получить истинный размер, вычитают 2 см (на толщину костей и мягких частей), а при измерении поперечного размера выхода к найденной величине прибавляют 2 см (так как настоящая длина поперечного диаметра преуменьшена на толщину мягких частей).

**10. Нет ли осложнений, которые могут повести к нарушению течения родового акта или к ухудшению общего состояния роженицы?** Сюда следует отнести заболевания общего характера, такие, как болезни сердца, легких, почек и пр., а затем аномалии специального свойства, например placenta praevia и др.

В заключение приводим таблицу опознавательных признаков для разграничительного распознавания затылочных предлежаний.

Плод и его части	Первая позиция	Вторая позиция
<b>Наружное исследование</b>		
Головка . . . . .	Над симфизом	Над симфизом
Тазовый конец . . . . .	В дне матки	В дне матки
Спинка . . . . .	Слева спереди	Справа спереди
Мелкие части . . . . .	Справа вблизи тазового конца	Слева вблизи тазового конца
Сердцебиение . . . . .	Слева ниже пупка	Справа ниже пупка
<b>Внутреннее исследование</b>		
Проводная точка . . . . .	Малый родничок	Малый родничок
Малый родничок . . . . .	Слева	Справа
Большой родничок . . . . .	Справа	Слева
Стреловидный шов . . . . .	При синклитическом вставлении—в поперечном размере. Редко—негелевское наклонение	То же
Предлежащая теменная кость . . . . .	Правая	Левая
Стояние головки в полости таза . . . . .	В правом косом (стоит косо, как рукописная буква)	В левом косом
Плечики . . . . .	В левом косом	В правом косом
Наружный поворот головки . . . . .	Лицом к правому бедру матери	Лицом к левому бедру матери
Головная опухоль . . . . .	На правой теменной кости, ближе к малому родничку	На левой теменной кости, ближе к малому родничку

## ВЕДЕНИЕ РОДОВ

Каждый период родового акта требует своего специального наблюдения.

В периоде раскрытия лицо, ведущее роды, должно держать себя п а с с и в н о, оставаясь в роли бдительного наблюдателя.

Если роженица жалуется на боли в области крестца, ее кладут на бок. Во время пауз между схватками женщине разрешается ходить только в том случае, если головка уже стоит неподвижно



во входе в таз, во избежание преждевременного отхождения вод. В течение периода раскрытия лицо, ведущее роды, тщательно должно следить:

1. За родовой деятельностью, следить за схватками (сила, продолжительность, частота, характер).

2. За сердцебиением плода. В периоде раскрытия при целом пузыре сердцебиение обычно особых беспокойств акушеру не доставляет. Наоборот, при отошедших водах, особенно до срока, *необходимо самым тщательным образом следить за сердцебиением плода (считать количество ударов в минуту!)*, чтобы во-время заметить начинающуюся асфиксию плода и принять соответствующие меры. Акушер должен в периоде раскрытия установить путем выслушивания и сосчитывания нормальный для данного ребенка тип сердцебиения, чтобы потом, в периоде изгнания, иметь отправной пункт для суждения о том, как чувствует себя ребенок (асфиксия!).

3. За мочевым пузырем и кишечником роженицы. Мочевой пузырь должен опорожняться каждые 4 часа, прямая кишка—каждые 8 часов.

4. За температурой и пульсом роженицы.

Если по окончании периода раскрытия плодный пузырь остается еще целым, его необходимо разорвать. Перед тем как разорвать, следует убедиться, стоит ли головка плотно во входе в таз. Рвать пузырь разрешается только при полном раскрытии маточного зева и при условии, если головка плотно стоит во входе в таз.

Более подробно см. акушерские пособия.

### ВЕДЕНИЕ ПЕРИОДА ИЗГНАНИЯ

До момента прорезывания головки второй период ведется следующим образом. После разрыва пузыря роженица при всех условиях должна находиться на кровати. Теперь самое главное, что требуется от лица, ведущего роды,—это постоянный бдительный контроль за сердцебиением плода. Не реже чем каждые 15 минут следует считать сердцебиение и записывать его. На что именно следует при этом обращать внимание, было указано выше.

В периоде изгнания нередко наблюдается ослабление схваток вследствие утомления, так наз. вторичная слабость схваток. Чаще это приходится наблюдать при наличии значительных препятствий со стороны тазового дна. Иногда такая слабость схваток наступает перед самым окончанием родов. В этих случаях нередко приходится накладывать типичные (выходные) щипцы. Однако никогда не следует торопиться с накладыванием щипцов. Иногда в таких случаях может помочь морфий, о чем мы будем говорить ниже (в главе о подготовке к операции). В не-

которых случаях вторичной слабости схватки после впрыскивания морфия вновь делаются сильными, и роды таким образом заканчиваются самопроизвольно. Если морфий не дал желаемого результата, следует испробовать п и т у и т р и н или

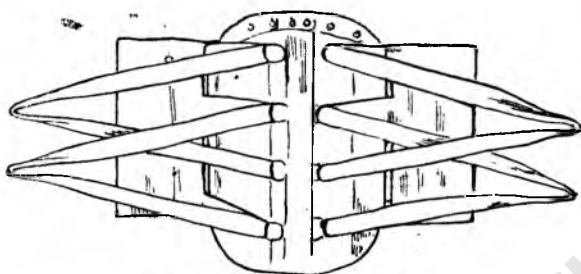


Рис. 72. Бинт Вербова.

т и м о ф и з и н, и только в случае неудачи наложить щипцы.

Для обеспечения работы матки Вербов предложил особый бинт (рис. 72), который сконструирован таким образом, что он, стягивая живот роженицы, дает матке известную опору

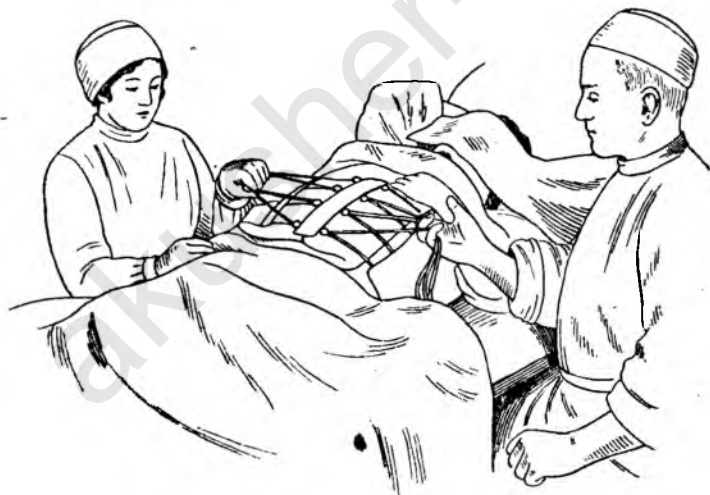


Рис. 73. Накладывание бинта Вербова.

и тем самым предупреждает нежелательное чрезмерное выпячивание передней брюшной стенки, которое имеет место во время схваток и потуг. Наблюдения самого автора, а также сделанные проверочные клинические наблюдения показывают, что роды с бинтом Вербова протекают легче, быстрее, нарушения целостности тазового дна и разрывы промежности встречаются реже.

Со своей стороны мы можем также подтвердить благоприятный эффект, который дает бинт Вербова в периоде изгнания, особенно в стадии прорезывания головки. Применение бинта видно из рис. 73. Бинт затягивается при схватке и распускается после ее окончания. Стягивание живота может регулировать и сама роженица. Вместо бинта Вербова можно воспользоваться полотенцем (рис. 74).

В периоде изгнания кроме того следует систематически контролировать температуру роженицы: температуру надо измерять каждый час.

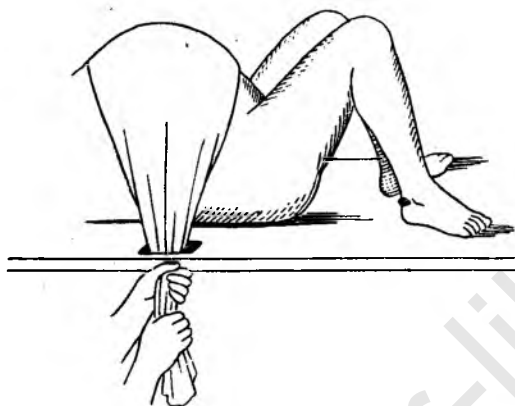

Рис. 74. Вместо бинта Вербова можно воспользоваться полотенцем (Гентер).

Повышение ее на несколько десятых градуса никакого значения не имеет, так как это может быть результатом большого напряжения. Повышение температуры выше  $38^{\circ}$ —явление уже патологическое.

Пульс в периоде изгнания может участиться до 120 и выше. Однако пока он остается полным, никаких особых беспокойств со стороны

врача такой пульс вызывать не должен. Патологическим будет частый и малый пульс (кровотечение).

Наблюдение за мочевым пузырем и за кишечником должно быть такое же, как и в периоде раскрытия.

С момента прорезывания головки главной задачей лица, ответственного за роды, будет защита промежности.

### ЗАЩИТА ПРОМЕЖНОСТИ

Защита промежности имеет своей целью предупредить разрыв ее во время прорезывания головки и плечиков. Чтобы предупредить разрыв промежности, требуются следующие четыре главных условия:

1. Головка должна прорезываться через вульварное кольцо медленно.
2. Она должна прорезываться соответствующим наименьшим размером.
3. Должно происходить равномерное растяжение тканей вульварного кольца.
4. Особенно тщательно следует наблюдать за прорезыванием плечиков.

Технически все указанные условия выполняются следующим образом.

Предварительно следует сделать ряд подготовительных мероприятий. Прежде всего должна быть соответствующим образом подготовлена и инструктирована сама роженица. Ее следует самым тщательным образом инструктировать в том смысле, чтобы она по приказу врача в нужный момент (когда покажется точка фиксации, см. ниже) прекратила потуги (открыла рот и свободно дышала). Если врач не может в данном случае рассчитывать на благоразумие и дисциплинированность роженицы, необходимо поставить около нее специальное лицо, няню, которая бы в требуемый момент зажала нос роженицы, чтобы заставить ее глубже дышать и тем самым выключить действие брюшного пресса. Защиту промежности мы проводим при положении роженицы на спине. В Англии принято защищать промежность при положении на боку. Первый способ имеет наибольшее распространение в континентальных странах Европы, причем при нем лучше могут быть соблюдены правила асептики.

Под крестец роженицы следует положить валик (рис. 75). Благодаря валику происходит выпрямление позвоночника, а следовательно и лучшее использование изгоняющих сил. Головка при этом направляется больше вперед, меньше напирая на промежность.

### Механизм защиты промежности

Основной принцип рациональной защиты промежности заключается в том, чтобы до промежности совершенно не дотрагиваться. Иначе говоря, следует вести в настоящем смысле защиту промежности, а не поддерживать ее.

Женщина лежит на спине с раздвинутыми и согнутыми в коленях ногами. Под крестцом у нее лежит валик, который можно импровизировать из нескольких сложенных простынь. Приподнятое положение крестца создает лучший доступ к промежности, а кроме того в благоприятном смысле изменяет направление проводной оси таза (см. рис. 75). Акушер стоит с правой стороны роженицы. Пока головка только врезывается, обе его руки должны быть совершенно пассивны. Как правило защита промежности начинается с того момента, когда головка в паузе между схватками не уходит уже больше обратно, а остается в вульварном кольце (момент начинающегося прорезывания). Теперь тремя пальцами правой руки (не концами их, а ладонной поверхностью) регулируют, вернее, задерживают быстрое поступательно-разгибательное движение головки, не производя при этом никакого сгибания ее (рис. 76). Эти три пальца все время находятся на прорезывающейся части головки. В тот момент, когда при чрезмерно силь-

ной потуге и схватке правая рука не в состоянии справиться с быстро продвигающейся головкой, на помощь должна прийти находящаяся на симфизе вторая рука. Роль этой руки должна заключаться в том, чтобы двумя пальцами (большим и указательным) производить сгибание головки в сторону промежности (рис. 77). Так как при прорезывании головки, стремящейся разогнуться, заднебоковые отделы вульварного кольца подвергаются большему растяжению, чем переднебоковые, то для устранения такого неравномерного растяжения необходимо во время паузы, вне схваток и потуг, делать так наз. заем мягких тканей, т. е. накапливающийся сверху (спереди) избыток тканей вульварного кольца сводить вниз,

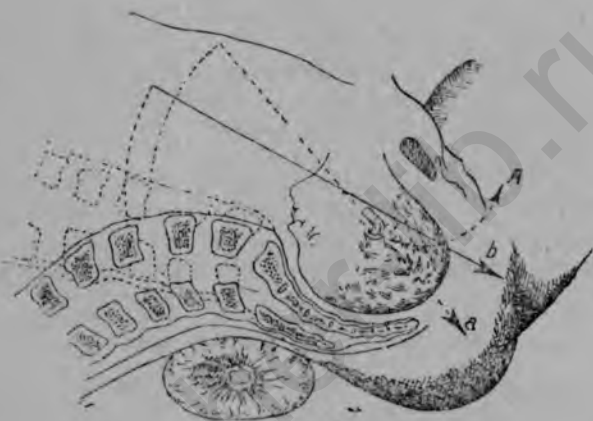


Рис. 75. Подкладывание валика под крестец.

Происходит изменение направления изгоняющей силы под влиянием выпрямления поясничной части позвоночника.

А—направление, которое должна принять головка; а—направление изгоняющей силы при уплощении спины; в—направление изгоняющей силы при выпрямленной части позвоночника (валик, подложенный под крестец). Направление в благоприятнее в отношении А, чем а.

к промежности. Когда головка прорезалась до точки фиксации (гипомохлиона),—при затылочном предлежании—это будет подзатылочная ямка—роженице запрещают тужиться. Следует предупредить женщину, что от ее благоразумия зависит целостность промежности. От момента появления точки фиксации под лонной дугой до момента полного выведения личика из-под промежности роженица должна поверхностно дышать, избегая напряжения брюшного пресса. Выведение головки продельвается так. После того как вышел из-под лона затылочный бугор, вульварное кольцо (его боковые края) заводится за теменные бугры. Такое заправление лучше удастся при схватке, при выключенном брюшном прессе (без потуги), причем оно делается двумя паль-

цами правой руки (большим и указательным resp. средним). Затем головка захватывается всей левой рукой (в кулак) и постепенно с большой осторожностью разгибается; правая рука

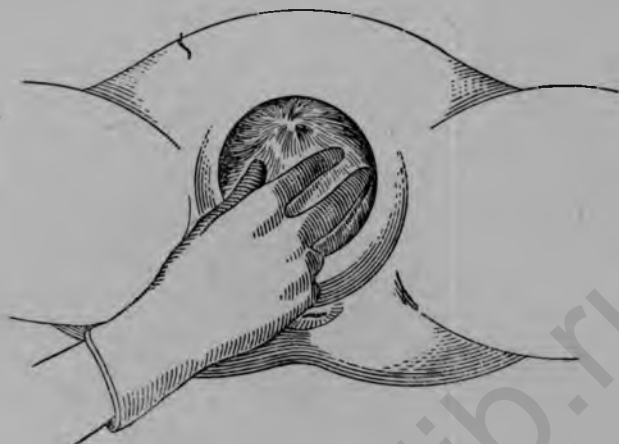


Рис. 76. Защита промежности.

Три пальца правой руки задерживают быстрое поступательное движение головки.

в это время также осторожно сводит заднюю спайку через лобик, а затем и через личико (рис. 78). Если после рождения головки

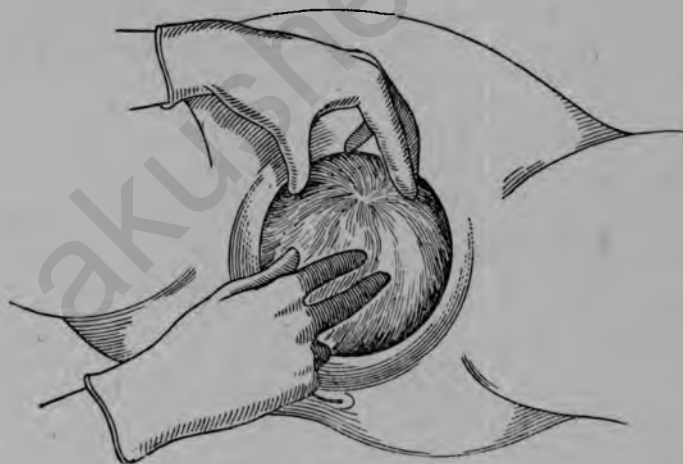


Рис. 77. Защита промежности.

При сильной родовой деятельности левая рука помогает правой, делая сгибание головки в сторону промежности.

пуповина окажется обвитой вокруг шеи, следует слегка натянуть пуповину, переведя ее через головку, чтобы тем самым освободить шейку; в противном случае может получиться задержка в про-

хождении туловища через вульварное кольцо, а может быть даже и преждевременное отделение последа. Если не удастся провести пуповину через головку, ее перерезывают между двумя зажимами.

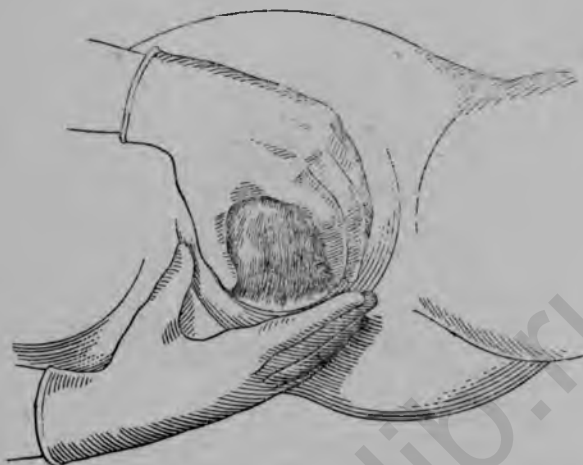

Рис. 78. Защита промежности.

Прием во время прорезывания головки. Головка захватывается левой рукой (в кулак), делается медленное разгибание, правая рука осторожно спускает заднюю спайку с личика.

Плечики обычно рождаются самопроизвольно. При прохождении плечиков растяжение вульварного кольца бывает такое же сильное, как и при прохождении

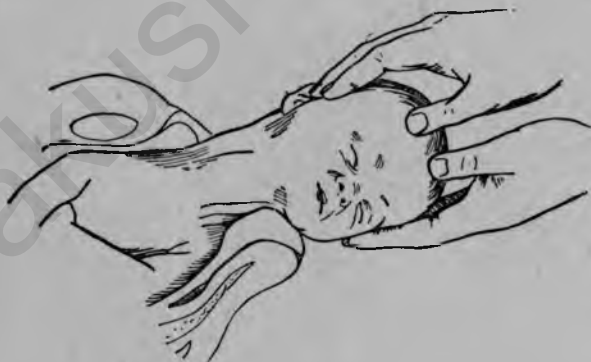

Рис. 79. Выведение переднего плечика.

Родившаяся головка оттягивается кзади, переднее плечико подходит под лопу.

головки, а потому здесь требуется не менее бдительное отношение в смысле защиты промежности. Неопытные врачи и акушерки, забывая это, рвут промежность как раз в момент прорезывания плечиков, уже после того, как удачно, без разрыва, провели

головку. Особенно следует помнить о возможности подлежа-  
ния ручки, которая при форсированном, неосторожном выве-  
дении плечиков может в один момент разорвать напряженную  
и еще растянутую до максимума промежность. При прорезы-  
вании плечиков выработаны следующие акушерские приемы.  
После прорезывания переднего плечика последнее прижимается  
плотно к лонной дуге, а промежность осторожно перекачивается  
через второе плечико. Если рождение плечиков самопроизвольно  
не происходит, а потуги также не ведут к цели, то рекомендуется  
следующий прием. Если личико еще обращено кзади, его пово-  
рачивают к надлежащему бедру матери (при первой позиции

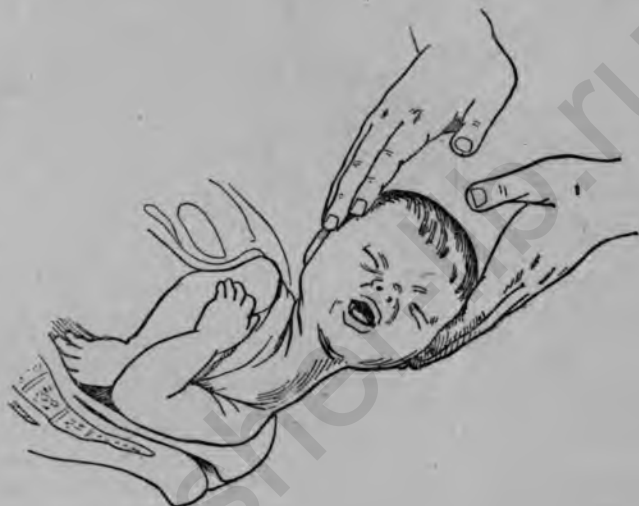

Рис. 80. Выведение заднего плечика.

Головка после рождения переднего плечика поднимается вверх, из-за промежности  
выкатывается заднее плечико.

к правому, а при второй—к левому) и, захватив слегка головку  
обеими руками в области ушей (всякий другой захват опасен:  
сдавливание а. carotis, п. vagus), нажимают на нее в направле-  
нии к промежности (но не тянут!) до тех пор, пока под симфизом  
не покажется переднее плечико.

Если и этот прием не приводит к цели, то вводят указа-  
тельный палец одноименной руки через спинку в подмышечную  
впадину переднего плечика. Заставляя женщину тужиться,  
потягивают за плечико, пока оно не покажется под лонной дугой.

Такова в общих чертах техника рациональной защиты проме-  
жности. Не всегда однако удается, даже при умелой защите про-  
межности, избежать ее разрыва. Такие разрывы (их называют  
«роковыми») чаще наблюдаются у пожилых первородящих с их  
резко ригидными тканями, при родах у женщины с инфантиль-  
ным тазом (стр. 151), при чрезмерно большой головке, при чрез-



мерно отечной промежности и пр. В среднем разрывы промежности у первородящих встречаются в 16%. Эти разрывы, даже самого невинного свойства, представляют сами по себе серьезное осложнение, не говоря уже о том, что, как и всякая рана в послеродовом периоде, они могут служить входными воротами для послеродовой инфекции. Всякий разрыв промежности, даже зашитый *lege artis*, не всегда дает, в смысле восстановления анатомических отношений, удовлетворительные результаты. Дело в том, что разрыв начинается еще во влагалище и идет в стороне от *columna*

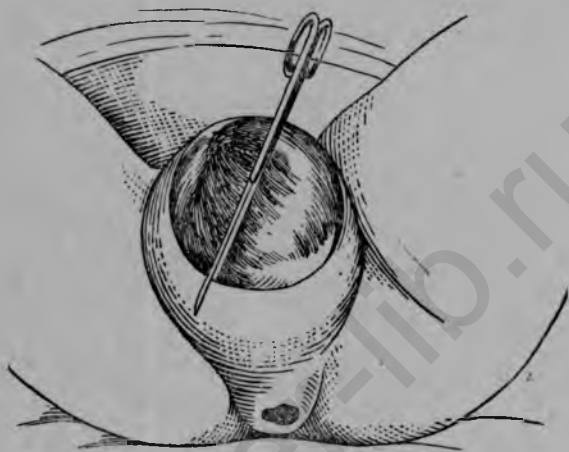


Рис. 81. Эпизиотомия.

*rugarum*, разрывая сначала слизистую и кожу, а затем пучки глужележащих мышц и покрывающих их фасций (стр. 464).

Края раны разорваны и благодаря сократившимся мышцам смещены. Если произвести зашивание разорванной промежности без надлежащего восстановления всех анатомических деталей, то получается плохое заживление, а кроме того и зияние вульвы со всеми вытекающими отсюда последствиями.

В тех случаях, когда несмотря на хорошо проводимую защиту имеется угроза разрыва, рекомендуется делать искусственное расширение вульварного кольца острым путем. Гладкие края разрезанной раны по сравнению с рваными восстанавливаются легче и заживают лучше. Способы хирургической профилактики разрывов промежности известны под названием *э п и з и о т о м и и* и *п е р и н е о т о м и и*.

**Эпизиотомия**—операция кровавого расширения половой щели—делается на одной стороне (*episiotomia unilateralis*), на расстоянии 2—3 см выше уздечки, или на обеих сторонах (*episiotomia bilateralis*). Разрез производится при помощи ножниц и должен быть длиной и глубиной не менее 2 см. Разрезается при этом обычно кожа и часть мы-

печных пучков констриктора влагалища. По окончании родов, т. е. после рождения последа, рана зашивается кетгутowymi швами так же, как это делается и при зашивании разорванной промежности. Эпизиотомия показана в тех случаях, когда имеется угроза разрыва промежности. Подобная угроза обычно имеет место: 1) у старых первородящих с ригидными мягкими тканями, 2) у инфантильных женщин с очень узкой вульвой, 3) при прохождении головки через вульву большой окружностью, например при лицевых предлежаниях, 4) при чрезмерно большой головке и пр.

Во всех указанных случаях легко рвется даже хорошо растяжимая промежность. При оперативных родах, особенно при наложении щипцов, когда головка извлекается сравнительно быстро и когда размер ее увеличивается благодаря наложенному инструменту, также может встретиться надобность в операции разреза половой щели.

Для производства эпизиотомии должен быть выбран соответствующий момент. Ни-

когда не следует производить ее слишком рано. Надрез делается тогда, когда промежность достаточно растянута и напряжена, т. е. когда она истончилась, побледнела и сделалась блестящей (готова к разрыву).

**Перинеотомия.** Кюстнер предложил вместо бокового надреза производить срединный разрез промежности<sup>1</sup>. Этот разрез имеет много преимуществ перед эпизиотомией, и в настоящее время многие акушеры (у нас ее особенно пропагандировал Отт) совершенно отказались от эпизиотомии в пользу перинеотомии. Преимущества ее в общем заключаются в том, что разрезается обычно только кожа, мышца же и фасция остаются неповрежденными, а потому и зашивание производится очень легко. Кроме того при надрезе в 3 см длиной, что обычно удается очень легко, вульварное кольцо расширяется на 6 см, и без дополнительных надрывов головка свободно и легко выходит наружу. Необходимо при разрезе следить за тем, чтобы головка

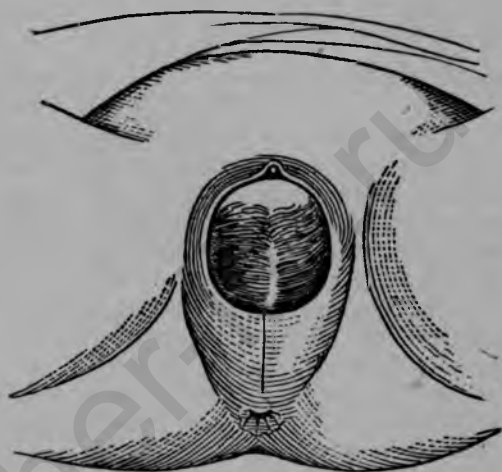


Рис. 82. Перинеотомия.

<sup>1</sup> Идея предохранения промежности от разрыва хирургическим путем принадлежит Михаэлису (1810).

после рассечения промежности не слишком быстро прорезывалась (сдерживать ее рукой).

Операция разреза половой щели при родах (особенно перинеотомия) за последнее время в некоторых учреждениях проводится довольно широко, притом не только при определенных показаниях, но и как профилактическая мера при нормальных родах. Мы не разделяем такого увлечения названными операциями, считая, что правильная, рациональная защита промежности является достаточной гарантией ее целостности. Блестящую критику эпизиотомии дал в свое время Феноменов (см. его «Оперативное акушерство»).

## **ВАРИАНТЫ ОСНОВНОГО НОРМАЛЬНОГО МЕХАНИЗМА РОДОВ ПРИ ЗАТЫЛОЧНЫХ ПРЕДЛЕЖАНИЯХ**

Выше, при описании механизма родов, мы исходили из того положения, что единственно нормальным следует считать механизм родов при затылочном предлежании, когда затылок и спинка обращены кпереди. Но и при этом нормальном механизме могут быть те или другие отклонения, так наз. варианты основного нормального механизма. К таким вариантам относятся следующие: 1) задний вид затылочного предлежания; 2) передне-теменное, или передне-головное предлежание; 3) среднее и низкое, resp. глубокое поперечное, стояние головки; 4) вставление головки в прямом размере таза; 5) асинклитическое вставление и наконец 6) чрезмерный поворот плечиков.

Задний вид затылочного и передне-теменное предлежание в отношении механизма родов имеют много общего, почему их можно рассматривать в одной группе, как

### **I. Роды с затылком и спинкой, обращенными кзади**

Встречаются такие роды обычно в 1% всех черепных предлежаний.

В качестве этиологических моментов для возникновения этого варианта нормального механизма можно считать изменения формы и величины таза, изменения формы и величины головки, а также изменения эластичности мягких частей. Суть этого отклонения заключается в том, что спинка плода, иногда во время беременности, а чаще во время родов, поворачивается кзади. С развитием родовой деятельности головка нередко делает сильный поворот по дуге в  $135^\circ$  и становится под симфизом. Спинка, отставая от головки, после поворота ее также направляется вперед. Только в небольшом проценте случаев (1%) затылок и спинка остаются сзади, и таким образом ротация головки происходит неправильно: малый родничок повертывается не вперед, а назад.

**А. Задний вид затылочного предлежания как разновидность родов со спиной и с затылком, обращенным кзади, заключается**

в том, что при втором моменте механизма (ротации) затылок поворачивается кзади, к крестцовой впадине. Малый родничок таким образом направляется в сторону крестца, а большой— в сторону симфиза. Стреловидный шов, как и в норме, во входе стоит в поперечном размере, в полости таза совпадает с косым, а на дне таза переходит в прямой размер. При первой позиции стреловидный шов в полости таза совпадает со вторым (левым) косым, при второй— с первым (правым).

Механизм родов здесь протекает довольно своеобразно. С самого начала головка сильно сгибается; *проводной точкой на головке на первых порах является малый родничок. В дальнейшем под лонное сочленение подходит область большого родничка, так что проводной точкой будет, если говорить точно, середина между*

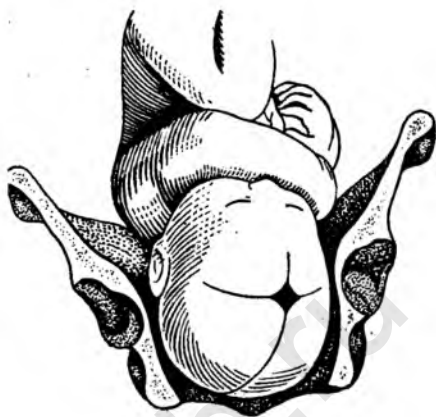

Рис. 83. Роды при заднем виде затылочного предлежания.



Рис. 84. Прорезывание головки при заднем виде затылочного предлежания.

и она здесь фиксируется (первый гипомохлион), делая сильное сгибание, чтобы перекатить через промежность затылок до подзатылочной ямки. Головка таким образом производит мак-

*с приведенной оговоркой мы условно будем считать при заднем виде затылочного предлежания большой родничок. Механизм прорезывания совершается таким образом, что головка имеет две точки фиксации, два гипомохлиона: один для усиления флексии и другой— для дефлексии. В вульву головка, как и при переднем виде затылочного предлежания, врезывается малым родничком, стоящим у промежности. Когда передняя часть головки доходит передним краем большого родничка или же границей волосистой части до лонной ду-*

симальное сгибание. Теперь только фиксируется подзатылочная ямка в области копчика (второй гипомохлион), головка делает сильное разгибание, высвобождая из-под лонной дуги лобик, личико и подбородок.

Механизм родов при заднем виде затылочного предлежания таким образом будет слагаться из следующих моментов: 1) сгибания при вступлении в таз, 2) неправильной ротации (малым родничком кзади), 3) дополнительного сгибания при прорезывании и 4) разгибания.

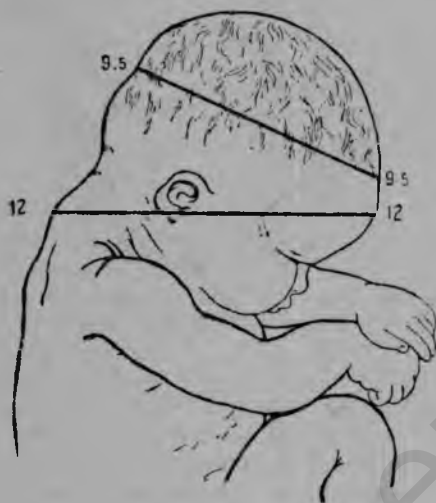


Рис. 85. Размеры, которыми прорезывается через вульварное кольцо головка при заднем виде.

Проводная точка— большой родничок (условно).

Точки фиксации две: 1) передняя граница волосистой части лба, resp. передний угол большого родничка; 2) подзатылочная ямка.

Прорезывающаяся окружность — *planum suboccipito-frontale* (33 см)— соответствует среднему косому размеру (*diam. suboccipito-frontalis*).

Конфигурация головки при заднем виде затылочного предлежания— долихоцефалическая, с резким вдавливанием в области большого родничка.

Родовая опухоль располагается на предлежащей теменной кости, ближе к большому родничку. Поступательное движение головки и конфигурация ее при заднем виде, в отношении времени, происходят чрезвычайно долго и при громадной затрате родовых сил.

**Б. Передне-теменное или передне-головное предлежание** принципиально отличается от затылочного предлежания, внешне на него похожего, тем, что головка находится здесь в легкой степени разгибания (подбородок несколько отходит от груди). Передне-теменное предлежание встречается как временное состояние чаще всего при плоских тазах (является одним из моментов механизма родов при плоском тазе). В этиологии стационарного (остающегося на все время родового процесса) передне-теменного предлежания, как мы указали выше, решающую роль играют состояние мягких частей родового канала (тазовое дно), форма и величина таза, а также форма и величина головки (малая величина). Помимо того в качестве предрасполагающих моментов обычно отмечают отвислый живот, прежде-

временное отхождение околоплодных вод, многоводие, обвитие пуповины и пр. При передне-теменном предлежании, как и при заднем виде затылочного предлежания, спинка и затылок также обращены кзади.

Механизм родов при передне-теменном предлежании совершается таким образом, что головка вступает в таз стреловидным швом в поперечном (отчасти косом) размере. Большой родничок при этом стоит в одной и той же горизонтальной плоскости таза, что и малый, или стоит чуть-чуть ниже его. При втором вращении передняя часть головки поворачивается кпереди (вперед теменем) и в то же время опускается ниже.

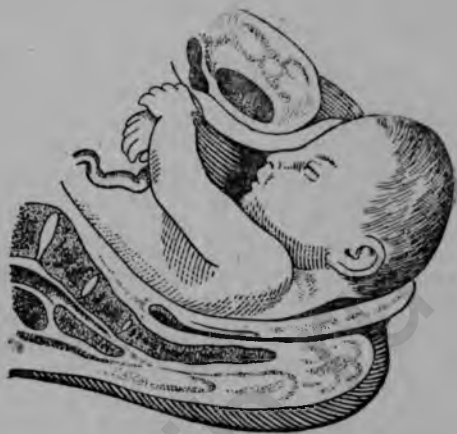

Рис. 86. Прорезывание головки при передне-теменном предлежании.

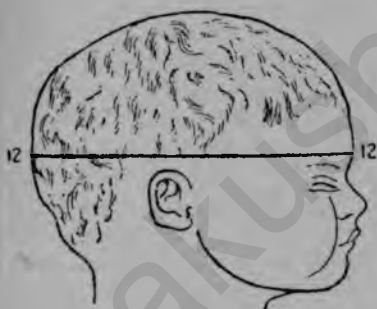


Рис. 87. Головка прорезывается при передне-теменном предлежании окружностью, соответствующей прямому размеру.

Продельвая ротацию, головка в полости таза проходит стреловидным швом через те же косые размеры, как и при заднем виде затылочного предлежания. Механизм прорезывания идет здесь опять с теми же особенностями, что и при заднем виде затылочного предлежания, только точки фиксации, проводная точка и прорезывающаяся окружность будут иные.

Проводной точкой при передне-теменном предлежании является определенно большой родничок. Через вульварное кольцо головка прорезывается окружностью, соответствующей прямому размеру (planum fronto-occipitale—34 см). Во время прорезывания в вульве в первую очередь показывается проводная точка—большой родничок и лобик. Затем головка прорезывается до тех пор, пока под лонной дугой не покажется переносье (glabella). Фиксируясь в таком виде под лонной дугой, головка начинает сгибаться, перекатывая через промежность париетальные бугры и затылок до затылочного бугра. Фиксируясь затылочным бугром в области копчика, головка начинает разгибаться, высвобождая из-под симфиза личико и подбородок.

Механизм родов при передне-теменном предлежании таким образом складывается из следующих моментов: 1) небольшого разгибания при вступлении и прохождении через таз; 2) неправильной ротации головки (затылком кзади), 3) сгибания и 4) под конец разгибания.

Проводная точка — большой родничок.

Точки фиксации две: 1) область переносья; 2) затылочный бугор.

Прорезывающаяся окружность — *planum fronto-occipitale* (34 см) — соответствует прямому размеру (*diam. fronto-occipitalis*).

Бумм рассматривает передне-теменное предлежание как начальную стадию лицевого предлежания, т. е. относит его к разгибательному типу механизма родов.

Конфигурация головки при передне-теменном предлежании — брахицефалическая. Если смотреть на головку сбоку, то она выглядит сдавленной в передне-заднем размере и очень высокой. У крупных детей головка принимает вид башни (*Turmschädel*). Лобная и затылочная кости задвинуты под теменные, а передняя теменная — под заднюю. Головная опухоль лежит в области большого родничка на предлежащей теменной кости.

**Диагноз.** *О заднем виде затылочного предлежания или передне-теменном предлежании следует говорить только тогда, когда головка уже находится на дне и стоит своим стреловидным швом в прямом размере. Пока она находится во входе в таз или в широкой части полости таза, всегда возможно исправление предлежания. При внутреннем исследовании необходимо обратить внимание на одно обстоятельство, которое иногда поможет разобраться, имеется ли задний вид затылочного или же передне-теменное предлежание. Если все углы большого родничка лежат в одной горизонтальной плоскости, то дело идет о передне-теменном предлежании. Если же передний угол большого родничка лежит выше заднего, то дело идет о заднем виде затылочного предлежания. На практике распознавание часто удается только в момент прорезывания головки.*

*Во всех случаях, когда в периоде изгнания при нормальном тазе (измерить выход!), при хороших схватках и низко стоящей в тазу головке роды не подвигаются вперед, следует подумать о заднем виде затылочного предлежания, resp. передне-теменном предлежании.*

Так как своевременное распознавание описываемой аномалии основного затылочного механизма очень важно, то мы приводим в форме таблицы наиболее важные опознавательные признаки (см. таблицу на стр. 81).

**Прогноз.** Роды со спинкой и с затылком, обращенными кзади, обычно заканчиваются самопроизвольно. Но все же здесь

Плод и его части	Первая позиция	Вторая позиция
<b>Наружное исследование</b>		
Головка . . . . .	Над симфизом	Над симфизом
Тазовый конец . . . .	В дне матки	В дне матки
Спинка . . . . .	Слева сзади	Справа сзади
Мелкие части . . . . .	Прощупываются спереди	Прощупываются спереди
Сердцебиение . . . . .	Слева ниже пупка (глухое)	Справа ниже пупка (глухое)
<b>Внутреннее исследование</b>		
Вставление . . . . .	В поперечном размере, чаще синклитическое, редко асинклитическое (негелевское)	В поперечном размере, чаще синклитическое, редко асинклитическое (негелевское)
Малый родничок . . . .	Слева, в дальнейшем сзади	Справа, в дальнейшем сзади
Стреловидный шов в полости таза . . . . .	В левом (II) косом размере	В правом (I) косом размере
Предлежащая теменная кость . . . . .	Правая	Левая
Плечики . . . . .	Идут в правом косом размере	Идут в левом косом размере
Наружный поворот . . . .	К правому бедру матери	К левому бедру матери
Родовая опухоль . . . . .	На правой теменной кости, вблизи большого родничка	На левой теменной кости, в области большого родничка

имеются некоторые моменты, которые омрачают предсказание. Смертность детей благодаря часто наблюдаемой асфиксии при передне-теменном предлежании в три раза больше, чем при переднем виде затылочного предлежания. П е р и о д и з г н а н и я значительно удлинен. Если это осложнение комбинируется с узким тазом, что наблюдается нередко, или имеются неподатливые мягкие части, то прогноз, само собой понятно, ухудшается еще больше как для матери, так и для ребенка.

При передне-теменном предлежании окружность головки (planum occipito-frontale) сравнительно велика, а потому нередко наблюдается ущемление передней губы шейки матки со стороны лобика и отечность ее. Благодаря большому сопротивлению схватки идут впустую. Легко может наступить вторичная слабость схваток. Роженица чувствует, будто схватки работают в сторону почечной области. Кроме того при родах с затылком кзади имеются большие трудности при прорезывании головки, благодаря тому что под лонной дугой головка должна проделать сильное сгибание. В результате имеется большая опасность повреждения промежности и даже отрыва леватора.



**Ведение родов.** Раньше рекомендовались различные методы исправления заднего вида, гесп. передне-теменного предлежания (способ Ланге, Сканцони), обычно с помощью щипцов (щипцы здесь применялись не как влекущий инструмент, а как «вращающий», р о т а ц и о н н ы й!). Такие попытки ротировать головку кпереди кончались как правило печально для матери (глубокие разрывы влагалища, сводов, нарушение пузырно-влагалищной перегородки и пр.) и конечно для ребенка [ему можно в буквальном смысле «свернуть шею» (Груздев)].

Ведение родов с затылком кзади должно быть строго выжидательным. Только в тех случаях, когда имеется асфиксия плода, повышение температуры у роженицы, ригидность тканей и пр., разрешается то или иное оперативное вмешательство. Этот вариант затылочного механизма родов чаще требует наложения щипцов (при передне-теменном предлежании—в 14% по Хеглеру). Следует напомнить, что при наложении щипцов здесь никогда не следует делать тракций кзади (книзу): невыгодное разгибание (см. щипцы).

Промежность при описываемой аномалии механизма родов подвергается большой опасности в смысле разрыва (головка прорезывается большей окружностью). Защита промежности в таких случаях делается по общим правилам. *Следует только помнить, что согласно механизму при этом варианте сгибание головки надо делать не в сторону промежности, как при переднем виде затылочного предлежания, а в сторону симфиза.*

## II. Среднее и низкое, гесп. глубокое, поперечное стояние головки

Наблюдаются случаи, когда головка по тем или иным причинам не продельвает второго вращения (ротации), располагаясь своим стреловидным швом в поперечном размере полости таза (с р е д н е е п о п е р е ч н о е с т о я н и е г о л о в к и) или даже в выходе таза (н и з к о е, гесп. г л у б о к о е п о п е р е ч н о е с т о я н и е г о л о в к и <sup>1</sup>).

Чаще всего этот вариант механизма родов встречается при так наз. девентеровском тазе, т. е. при простом плоском тазе, у которого укорочены все прямые размеры (см. узкий таз). Самопроизвольные роды в этом положении возможны только в исключительных случаях, а так как роды затягиваются, то ребенок может умереть от асфиксии.

**Диагноз.** Мы здесь снова повторим, а вместе с тем и дополним: *во всех случаях, когда в периоде изгнания, при нормальном тазе (смерть выход!), при хороших схватках и низко стоящей*

---

<sup>1</sup> Высокое длительное поперечное стояние головки как один из моментов механизма родов наблюдается при плоском тазе.

в тазу головке роды не продвигаются вперед, следует подумать о заднем виде, *resp.* передне-теменном предлежании или о низком поперечном стоянии головки. При внутреннем исследовании обычно находят головку на дне таза, причем стреловидный шов идет в поперечном размере, так что малый родничок лежит на одной стороне, а большой—на другой. Помимо того имеется обычно недостаточное сгибание головки, большой родничок стоит почти на одном уровне с малым.

**Ведение родов.** Роды при среднем и низком (глубоком) поперечном стоянии головки редко приходится предоставлять

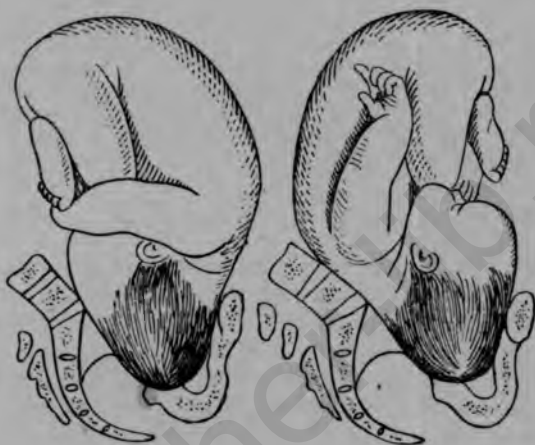


Рис. 88—89. Высокое прямое стояние головки.

силам природы, т. е., другими словами, ждать, пока головка сделает нормальный поворот, что иногда (крайне редко) происходит в пределах тазового дна. Чаще все-таки приходится прибегать к искусственному родоразрешению. В таких случаях обычно накладываются щипцы (технику см. в соотв. главе). Между прочим рекомендуется до наложения щипцов *держатъ роженицу на том боку, куда смотрит затылок, resp. малый родничок, так как последний при среднем и низком поперечном стоянии головки должен быть проводной точкой.* Вообще при описываемой аномалии механизма родов их следует вести (применяя и щипцы) по типу нормального затылочного предлежания (передний вид).

### III. Вставление головки в прямом размере таза

Вставление головки в прямом размере таза—высокое прямое стояние головки—представляет редкий вариант нормального механизма и заключается в том, что во входе в таз головка становится своим стреловидным швом не в поперечном, а в прямом размере—соответственно истинной конъюгате. Чаще головка располагается таким обра-

вом, что ее затылок обращен к лону (*positio occipitalis pubica*) и реже, когда он обращен кзади, к мысу (*positio occipitalis sacralis*). Заднее вставление головки в прямом размере как правило встречается у первородящих, а переднее—чаще у повторнородящих. Интересно отметить, что и при переднем и при заднем виде вставления головки в прямом размере спинка находится сбоку.

Причину прямого вставления головки во входе в таз следует искать в изменениях формы и величины таза. Как мы увидим в дальнейшем, большое влияние оказывает общесуженный таз. В происхождении данной аномалии играет роль и форма головки (стр. 28).

В 70% при прямом вставлении головки роды заканчиваются самопроизвольно. Такое течение родового акта имеет место главным образом при *positio occipitalis pubica*. В затылочных случаях приходится вмешиваться, чаще прибегая к щипцам. *Вначале, когда нет угрожающих явлений, рекомендуется положение по Вальгеру.* Если последнее не ведет к цели, то при подвижной головке следует сделать поворот и извлечение. При вставившейся головке можно наложить щипцы. При заднем прямом вставлении головки, встречающемся к счастью очень редко, роды почти всегда приходится заканчивать оперативным путем (поворот, щипцы, перфорация, кесарское сечение).

#### IV. Асинклитизм (внеосевое вставление)

Под асинклитизмом подразумевается неправильное вставление головки в таз. С этой точки зрения рассмотренная выше аномалия механизма—вставление головки в прямом размере таза—должна быть также причислена к асинклитизму.

При синклитизме, т. е. при нормальных условиях, головка вступает в таз таким образом, что стреловидный шов находится на одинаковом расстоянии от симфиза и промонтория. Однако в зависимости от состояния брюшной стенки в нормальных условиях часто наблюдается внеосевое вставление—своего рода незначительный асинклитизм. У первородящих с упругими стенками живота стреловидный шов больше приближается к симфизу (физиологический задний асинклитизм), а у повторнородящих со слабыми брюшными стенками стреловидный шов больше приближается к промонторию (физиологический передний асинклитизм). Незначительная степень асинклитизма большого значения не имеет. Наоборот, более сильные степени имеют очень важное практическое значение, а потому требуют особого описания. Наибольшую практическую важность имеют следующие два вида асинклитизма:

а) **Передний асинклитизм, передне-теменное вставление, косина Негеле.** При этом виде асинклитизма стреловидный шов проходит ближе к промонторию, и во вход в таз таким образом вставляется передняя теменная кость (откуда и название: передний асинклитизм). Причина этой аномалии чаще лежит в узком тазе, особенно у повторнородящих. В главе об узких тазах об этом будет сказано более подробно.

б) **Задний асинклитизм, задне-теменное вставление, косина Лицмана.** При этом виде асинклитизма стреловидный шов про-