

Д. ЗЕРНОВ

Заслуженный профессор Московского университета

РУКОВОДСТВО
ПО
ОПИСАТЕЛЬНОЙ АНАТОМИИ
ЧЕЛОВЕКА

ИЗДАНИЕ ТРИНАДЦАТОЕ (2-Е ПОСМЕРТНОЕ)
ПОД РЕДАКЦИЕЙ ПРОФ. А. А. ДЕШИНА
СО ВСТУПИТЕЛЬНОЙ СТАТЬЕЙ
АКАД. М. А. МЕНЗБИРА

В ДВУХ ТОМАХ

ТОМ I

АНАТОМИЯ ОРГАНОВ ДВИЖЕНИЯ
АНАТОМИЯ ВНУТРЕННОСТЕЙ

*Утверждено
Всесоюзным Комитетом
по делам высшей школы при СНК СССР
в качестве учебника
для высших медицинских учебных
заведений*

НАРКОМЗДРАВ СССР
ГОСУДАРСТВЕННОЕ МЕДИЦИНСКОЕ ИЗДАТЕЛЬСТВО
(МЕДГИЗ)
МОСКВА — ЛЕНИНГРАД — 1938

Руководство по описательной анатомии человека Д. Зернова представляет собой систематическое изложение основ описательной анатомии человека. В качестве приложения даны статьи, написанные редактором книги проф. А. Дециным «Проводящие пути и вегетативная нервная система» и «Кора головного мозга».

Для удобства пользования, руководство разбито на два тома. В первый входят анатомия органов движения (остеология, синдесмология, миология) и анатомия внутренностей (спланхнология). Остальные разделы нормальной анатомии и статьи проф. Децина составляют содержание второго тома.

Редактор. С. Рафалькес. Техред. А. Демкина.
Зав. граф. ч. Е. Смехов. Зав. коррект. Л. Голицына. Вып. в типогр. К. Пискарев

Уполн. Главлита Б-50978 Медгиз 339. МД1.
Тираж 25 000. Формат 70×108/16. Печ. л. 30.

Знак. в печ. л. 57625 Авт. л. 46.1

Сдано в тип. 3/VII-38 г. Подп. к печ. 9/VIII-38.
Заказ 519. Цена 8 р. 30 к. Переплет 1 р. 30 к.

7-я тип. „Искра революции“, Мособлполиграф,
Москва, Арбат, Филипповский пер., д. 13

ПРЕДИСЛОВИЕ К 13-МУ ИЗДАНИЮ

Настоящее издание «Руководства по описательной анатомии человека» перепечатано без изменений с издания 1926 г., но приложенная к руководству статья «О проводящих путях и о вегетативной нервной системе» в значительной мере переработана и дополнена новой главой, касающейся структуры коры головного мозга. В этой главе я имел в виду познакомить студентов более или менее обстоятельно не только с новыми фактами, но и с новыми идеями, которые господствуют сейчас в многочисленных работах, касающихся затронутого нами вопроса.

Москва, 27 июня 1938 г.

Проф. А. Дешин

ПРЕДИСЛОВИЕ РЕДАКТОРОВ

Книга проф. Зернова явилась плодом его почти сорокалетней научной и преподавательской деятельности. Тотчас же по выходе в свет она стала ходовым учебником в большинстве русских университетов и выдержала одно издание за другим; так, например, анатомия органов движения в 1914 г. вышла уже одиннадцатым изданием.

Проф. Зернов начал писать свой учебник в то время, когда преподавание анатомии человека сводилось почти исключительно к описанию органов и когда данным сравнительной анатомии, эмбриологии и физиологии в учебниках анатомии отводилось самое незначительное место. Поэтому-то центр тяжести в руководстве проф. Зернова лежит в описаниях. Эти описания, чрезвычайно образные, написанные кратким, точным и выразительным языком, и создали славу учебнику проф. Зернова. Данные же сравнительной анатомии, эмбриологии и физиологии отступают у него на задний план. Поэтому, естественно, возникла мысль, что при новом издании учебника Зернова эти отделы должны быть расширены и соответствующим образом видоизменены. Но, не считая себя вправе перерабатывать самый текст руководства и желая поставить учебник анатомии проф. Зернова в связь с современным сравнительно-анатомическим, эмбриологическим и физиологическим направлением в изучении этой отрасли знания, мы решили заменить вступительную статью проф. Зернова «Общие законы устройства человеческого тела», как устаревшую, вновь написанным очерком проф. Мензбира «Место, занимаемое человеком в системе животных», и прибавить краткий очерк развития позвоночных животных, также заново составленный проф. Мензбиром и снабженный необходимыми рисунками. Этот очерк, может быть, и несколько трудный по своей чрезвычайной сжатости для начинающих изучение анатомии, в связи со сведениями по эмбриологии человека, сообщаемыми попутно при изложении курса анатомии, и особенно в связи с самостоятельным курсом эмбриологии человека, должен послужить для выяснения связи, существующей между организацией человека и организацией остальных позвоночных.

М. А. Мензбир

А. А. Дешин

Москва, 22 февраля 1924 г.

ПРЕДИСЛОВИЕ АВТОРА

В недавнее время немецкое анатомическое общество, носящее, впрочем, характер международного, выработало список латинских анатомических терминов, которые предлагает ввести во всеобщее употребление для облегчения учащихся, нередко затрудняемых обилием терминов-синонимов, а также с целью облегчения международных научных сношений.

Разделяя вполне взгляды авторов этого списка, я решился принять меры к введению новой номенклатуры. В качестве рекомендации для нее и для некоторых пояснений, касающихся ее, считаю за лучшее привести здесь краткое сообщение одного из авторов списка — проф. Waldeyer (Берлин), сделанное на XII Международном съезде врачей в Москве (август 1897 г.):

«Почти десять лет тому назад, когда покойный W. Braune и W. His предложили объединить анатомическую номенклатуру, мы, члены комиссии, избранной для выработки списка терминов, предвидели трудности, которые встретятся при выполнении данного нам поручения. После серьезной восьмилетней работы «Nomina anatomica» установлены, доложены Анатомическому обществу на собрании его в Базеле в 1895 г. и приняты им.

Принимая выработанную номенклатуру, мы разумели, что по крайней мере те члены Общества, которые присутствовали на заседании и при голосовании не сделали никаких возражений, обязались впредь при употреблении латинских терминов присоединять «Nomina anatomica». Для сокращенного обозначения этой номенклатуры мы выбрали знак «BNA», т. е. Baseler Nomina anatomica, для того, чтобы напомнить о месте, где состоялось постановление о принятии ее. Вы знаете, что Анатомическое общество международно, и, внося в сокращенное обозначение имя города Базеля, мы придавали этому обстоятельству легко понятное значение.

Прежде всего я громко заявляю, что BNA в том виде, в котором она находится в настоящую минуту, имеет многие, частью очень важные недостатки. Но, взяв любое руководство анатомии, мы найдем в употребляемой там номенклатуре не менее недостатков. Поэтому, несомненно, выгоднее, чтобы все руководства будущего содержали хотя и несовершенную, но од н о б р а з н у ю номенклатуру, чем предоставить каждому иметь свою, также несовершенную номенклатуру!

Далее, нужно иметь в виду, что BNA обязывает употреблять однообразные, только л а т и н с к и е т е р м и н ы; навсегда должна остаться свобода в употреблении терминов на языке данной страны. В базельском постановлении это было определенно высказано.

Наконец, на последнем собрании анатомов в Генте постановлено образовать постоянную комиссию, задачи которой будут следующие:

1) указывать найденные ошибки, будут ли это опечатки или недосмотры редакционной комиссии;

2) обсуждать новые предложения и новые термины, предложенные кем-либо, и докладывать результаты этих обсуждений каждые пять лет Анатомическому обществу для голосования.

Таким путем мы мало-помалу выработаем безупречную анатомическую номенклатуру и в то же время не задержим течения нашего дела — введения однообразных терминов.

Анатомическое общество будет с благодарностью принимать всякое указание ошибки или новые предложения.

Что всего больше будет мешать введению BNA в настоящее время, так это то обстоятельство, что большинство преподавателей должно к ней привыкнуть; а это для старших из нас, которые выросли со «своим Henle» или при другом руководстве, нелегко. Но если мы будем неуклонно распространять BNA на словах и в книгах, Nomina anatomica скоро войдут в плоть и кровь наших врачей, и тогда каждому будут ясны выгоды этого нововведения; тогда во всем свете будут употреблять одну общепонятную номенклатуру. Было бы напрасным трудом доказывать преимущество этого!

Я оканчиваю это краткое изложение современного состояния вопроса, позволяя себе громко и усердно рекомендовать соединенному собранию анатомической и антропологической секций XII Международного съезда введение базельской анатомической номенклатуры всюду, где употребляются латинские термины.

Если моя рекомендация даст толчок делу распространения BNA, то это будет результат, значение которого навсегда упрочит почетную память о XII Международном съезде врачей в Москве, — результат, которого и можно ожидать прежде всего от международного конгресса».

Разделяя взгляды автора этой заметки на безусловную пользу, какую можно ожидать от введения однообразной международной номенклатуры, замечу, однако, что введение ее возможно только с большой постепенностью и в течение долгого периода времени, при употреблении новых терминов, где они отличаются от старых, в качестве синонимов. Только тогда, когда врачи привыкнут к значению этих новых синонимов, можно будет старые термины отбросить.

Поступить так, как поступил Rauber в пятом издании своего руководства, т. е. прямо заменить старые термины новыми, я не решаюсь, потому что от этого произошли бы именно те неудобства, для избежания которых и предложена новая номенклатура.

В предлагаемом издании моего руководства я решил ставить термины базельской номенклатуры, если они отличаются от наших, параллельно со старыми, обозначая их каждый раз условными литерами BNA. Впрочем, по счастью, придется делать это не часто, так как базельская номенклатура не резко отличается от нашей. Понятно, что вся новая номенклатура сюда войти не может, потому что в ней имеются латинские названия для многих предметов, нами особыми терминами не обозначаемых или совсем не упоминаемых за излишеством. Полный список базельских терминов издан редакцией Archiv für Anatomie und Physiologie. v. W. His und E. Du-Bois-Reymond. 1895. Supplément-Band. Книга эта поступила в продажу отдельно от журнала.

МЕСТО, ЗАНИМАЕМОЕ ЧЕЛОВЕКОМ В СИСТЕМЕ ЖИВОТНЫХ

М. А. М е п з б и р

Человек по своей организации принадлежит к обширной группе позвоночных животных, которые составляют одно из трех подразделений (подтипов) типа хордальных. Все хордальные характеризуются присутствием у них или в течение всей жизни, или в течение ранних стадий развития особого органа, спинной струны, или хорды (*chorda dorsalis*), которая у огромного большинства хордальных может быть названа осевым скелетом. Кроме того, за исключением одной группы, у всех хордальных есть так называемые глоточные щели, соединяющие полость глотки с паружной средой, и нервная система с полостью внутри.

Однако эти три основные особенности хордальных выражены совершенно ясно только у позвоночных, характеристика которых является в таком виде. В основе своего строения позвоночные представляют собою двусторонне симметричных животных, т. е. таких, у которых правая половина относится к левой (или наоборот), как предмет к своему изображению в зеркале. В теле всех позвоночных имеются две полости, видимые как на продольном сагиттальном, так и на поперечном разрезе. Та из них, которая лежит на дорзальной стороне, содержит центральную нервную систему и называется спинным каналом; та, которая лежит на вентральной стороне, содержит разные внутренние органы и называется общей полостью тела (*coelom*) (рис. 1). Между этими двумя полостями в разделяющей их стенке лежит спинная струна, представляющая собою стержень или шнур из вакуолизованных клеток, одетый особыми оболочками. Самая наружная из этих оболочек продолжается отростками справа и слева вверх, очерчивая ими спинной канал, где помещается центральная нервная система, и соответствующими отростками вниз, в стенки общей полости тела. Центральная нервная система сохраняется всю жизнь в виде лежащей в спинном канале первой трубки с продольным каналом внутри. У большинства позвоночных передний конец спинного канала расширяется в черепную полость, соответственно чему центральная нервная система делится на шнуровидный спинной мозг, суживающийся кзади, и расширенный передний конец — головной мозг. Та часть спинного канала, в которой лежит спинной мозг, называется спинномозговым каналом; головной мозг находится в полости черепа. У огромного большинства позвоночных во взрослом состоянии спинная струна заменяется так называемым позвоночным столбом, расчлененным на сегменты, называемые позвонками. В черепе позвонков нет. Как дополнительная часть черепа у всех позвоночных существует так называемый

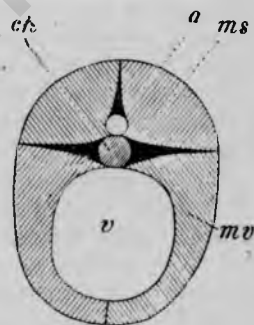


Рис. 1. Схематичный поперечный разрез тела позвоночного.

a — спинномозговой канал; *ch* — хорда; *ms* — спинные мышцы; *mv* — брюшные мышцы; *v* — общая полость тела (*coelom*).

ваемый висцеральный скелет, состоящий из парных висцеральных дуг, из которых первая служит в качестве челюстной, вторая — подъязычной, а остальные, в числе от семи до трех в разных группах, — в качестве жаберных. Эти дуги залегают в боковых стенках глотки, разделяя жаберные щели, которые у позвоночных, живущих в воде, служат для соединения глотки с наружной средой и при помощи сидящих на их краях жаберных лепестков играют роль органов водного дыхания. У рептилий, птиц и млекопитающих эти щели существуют лишь в виде углублений на боковых стенках глотки и не прорезываются.

Кроме того, у всех позвоночных существует очень важный отдел кровеносной системы, называемый воротной системой печени, т. е. кровь, идущая от стенок кишечного канала к сердцу, не прямо попадает в сердце, а сначала проходит через особую железу — печень, которая развивается как вырост кишечного канала. Особенность воротной системы заключается в том, что она начинается и оканчивается капиллярами.

У всех позвоночных, за очень немногими исключениями, имеются парные конечности, которых никогда не бывает более двух пар. У ланцетника и многих их неизвестно ни в каком возрасте; у других позвоночных, лишенных конечностей, они отсутствуют вследствие недоразвития. У позвоночных конечности развиваются из парных почковидных выростов по бокам тела.

Отношение челюстей к конечностям составляет весьма важный отличительный признак от беспозвоночных. Тогда как у позвоночных челюсти развиваются из первой висцеральной дуги, у членистоногих они представляют собою видоизмененные конечности.

Общая полость тела (coelom) образуется у всех позвоночных, кроме ланцетника, путем расщепления мезодермы (см. ниже Главные черты развития позвоночных), следовательно, очерчивается ее наружной пластинкой, так называемой соматоплеврой, и внутренней, или спланхноплеврой. Наружная одета снаружи эктодермическим эпителием и образует стенку тела; внутренняя облекает в виде трубки железистую выстилку кишечного канала и составляет вместе с нею стенку кишечного канала. Мышцы, развивающиеся из мезодермы, сегментированы, и эта сегментация на известных стадиях развития продолжается в задний отдел головы, оканчиваясь в области глазного яблока. Сюда же заходит и передний конец хорды, оканчивающийся дойдя до области воронки и гипофиза, т. е. до третьего желудочка. Следовательно, задний отдел головы сегментирован, как и туловище, но эту сегментацию не должно переносить на череп, который, как выше сказано, ни на какой стадии развития не бывает сегментирован.

Общая полость тела выстлана собственной оболочкой, которая по своим особым свойствам называется серозной. У низших позвоночных общая полость тела является сплошной, у высших, и в том числе у человека, от нее отделяется часть, заключающая в себе легкие (плевроперитонеальная полость), и часть, заключающая в себе сердце (перикардальная полость).

Органы выделения представлены у позвоночных выделительными каналами, которые распадаются на три группы, называемые передними, или головными, почками, средними, или туловищными, и задними. У низших позвоночных развиваются только передние, которые у многих во взрослом состоянии заменяются средними. У высших передние имеют быстро преходящее значение и в зародышевом состоянии уже заменяются средними, которые у человека обыкновенно известны под названием вольфовых тел. Во взрослом состоянии вольфовы тела заменяются задними или окончательными почками.

У всех позвоночных, кроме ланцетника, центральный орган кровообращения составляет сильно мускулистый орган — сердце, лежащее на вентральной стороне. У ланцетника сердца нет, и его отсутствие заменяется пульсацией всех крупных сосудов.

При описании строения тела позвоночных обыкновенно употребляют следующие термины: продольная ось, идущая от переднего конца тела к заднему и лежащая горизонтально; две другие оси лежат как друг к другу, так и к продольной оси под прямым углом, одна из них идет справа налево и называется поперечной, явля-

ясь в то же время лежащей в горизонтальной плоскости, другая идет перпендикулярно к ним и называется спинно-брюшной, так как соединяет спинную (дорзальную) сторону с брюшной (вентральной). Плоскость, проходящая через продольную и спинно-брюшную ось, называется медиальной; она делит тело животного на две равные и симметричные половины. Плоскость, проходящая через поперечную и спинно-брюшную ось, называется поперечной. Различают еще фронтальную плоскость, параллельную фронтальной поверхности черепа, и сагитальную, к ней перпендикулярную.

При помощи этих осей и плоскостей точно определяется положение органов в теле любого позвоночного.

Однако надо помнить, что у большинства позвоночных во взрослом состоянии происходит более или менее значительное нарушение двубоковой симметрии, особенно это касается непарных органов, находящихся в общей полости тела. Особенно нарушается положение кишечного капала вследствие его чрезвычайного удлинения, неодинаково развиты правое и левое легкое, у некоторых позвоночных правая и левая почка, сердце у человека, например, значительно сдвигается влево и т. д.

Затем в приложении к человеку в частности вышеприведенная номенклатура должна быть изменена вследствие вертикального положения его тела. Так, продольная ось становится для него вертикальной, вентральная сторона — передней, дорзальная — задней, передние парные конечности — верхними, задние — нижними и т. д. Все эти изменения понятны сами собой.

Главные черты развития позвоночных животных

Позвоночные развиваются только из яиц. Каждое яйцо представляет собой клетку, но яйца разных животных по виду и по величине разнятся между собой очень сильно. Это различие обуславливается присутствием образований, имеющих значение или при процессах дальнейшего развития (питательный желток), или для защиты яйца от внешних влияний (различные оболочки). Наиболее простое строение имеют яйца *Ampioxus* и высших позвоночных — млекопитающих, исключая *Monotremata*. Последнее объясняется тем, что яйцо всех млекопитающих, кроме *Monotremata*, проходит цикл своего развития в полости матки и, следовательно, не требует сложных оболочек для своей защиты. Кроме того, кровеносная система зародыша млекопитающих рано вступает в особую связь с кровеносной системой матери, на счет которой зародыш питается, следовательно, яйцо млекопитающих не требует такого большого запаса питательного желтка и потому оно мало (0,2 мм). Яйцо млекопитающих состоит из протоплазмы, в которой заключены в небольшом количестве жироподобные тела питательного желтка (*deutoplasmata*) и крупное ядро (*vesicula germinativa*) с ядрышком (*macula germinativa*). Оболочка зрелой яйцеклетки довольно толста и пронизана радиальными канальцами (*zona pellucida seu radiata*). Эта оболочка отлагается фолликулярным эпителием, на счет которого яйцеклетка питается в течение времени своего созревания. Яйца птиц наиболее крупны, так как содержат много желтка и покрыты очень сложными защитными оболочками. Зрелое яйцо птицы, готовое покинуть фолликул яичника, образует тело, которое в общежитии называется желтком. Оно представляет собой единичную клетку, сильно увеличенную содержанием питательного желтка, и имеет следующее строение. На поверхности желточной сферы находится в определенном месте беловатое чечевицеобразное тело (*discus proligerus seu cicatricula*); оно имеет от 3 до 4 мм в диаметре, состоит из мелкозернистой протоплазмы, содержащей ядро яйцеклетки и особый вид шариков питательного желтка, называемых тельцами «белого желтка». В *cicatricula* происходят начальные процессы развития. Тельца белого желтка, включенные в протоплазму *cicatricula*, придают ей беловатый вид. Тонкий беловатый слой, отходящий от краев *cicatricula*, продолжается к центру желтка, где заканчивается колбообразным вздутием (*latebra*). Весьма вероятно, что периферический слой белого желтка, равно как и центральное

образование (*latebra*), содержит, кроме телец желтка, и протоплазму, распространяющуюся от *cicatricula* между тельцами желтка в виде сети. Так называемый желтый желток имеет слоистое строение, тельца, его слагающие, более крупны, чем тельца белого желтка, и несколько отличаются строением своего содержимого. Вероятно, пластмодическая сеть, отходящая от краев *cicatricula*, заходит и в промежутки между тельцами желтого желтка. Вся желточная сфера с *cicatricula* одета очень тонкой эластической оболочкой (*membrana vitellina seu tunica adventitia*), которая соответствует *zona pellucida* яйца млекопитающих.

Описанное строение имеет яйцо птицы, готовое начать свое путешествие по яйцеводу. В этом виде оно оплодотворяется. Во время движения по яйцеводу яйцо одевается слоем белка и системой оболочек, выделяемых железистыми аппаратами стенок яйцевода. В снесенном яйце толстый слой жидкого белка, окружающий желток (яйцеклетку), облекается двуслойной, волокнистой, но не состоящей из клеток оболочкой (*membrana testae*). У тупого полюса яйца, между обеими пластинками *membrana testae*, находится пространство, наполненное воздухом. Снаружи яйцо одето пористой известковой скорлупой (*testa*).

Процессы развития начинаются в яйце после соединения его с половым продуктом мужской особи — сперматозоидом (оплодотворение). Сперматозоид позвоночных животных есть, так же как и яйцо, клетка, но прицорвленная к активному передвижению. Элементы ядра (хроматин) заключены в головке сперматозоида. Большая часть протоплазмы вытянута в жгутик, служащий для движения сперматозоида и представляющий большую аналогию с ресничками клеток мерцательного эпителия. Процесс оплодотворения сводится к процессу конъюгации двух клеток, яйца и сперматозоида. Элементы ядра обеих клеток вступают в тесное соединение друг с другом и образуют одно ядро оплодотворенной яйцеклетки.

Развитие зародыша начинается процессом деления яйцеклетки на 2, 4, 8 и т. д. шаров дробления; по мере хода процесса шары дробления становятся меньше, в результате чего получается скопление мелких, так называемых эмбриональных клеток.

При процессах дробления яйца наблюдаются те же морфологические изменения ядра, что и при процессах деления клеток любой ткани, и весь процесс дробления сводится в сущности к процессу размножения клеток. При начальных стадиях дробления некоторых беспозвоночных животных, несомненно, констатируется, что элементы ядер шаров дробления образуются как из элементов ядра яйцеклетки, так и из элементов, внесенных в яйцеклетку ядром сперматозоида, — и те, и другие в одинаковом количестве. Из этого следует, что каждая клетка строящегося организма, по крайней мере в начальных стадиях развития, а вероятно, и в более поздних, содержит материальные элементы как женского, так и мужского половых продуктов. Этим замечательным фактом в значительной мере освещаются явления наследственности.

В зависимости от количества и способа распределения питательного желтка в яйцеклетке процессы дробления различных позвоночных представляют более или менее значительные различия. Если количество питательного желтка невелико и он распределяется равномерно в образующихся шарах дробления, то борозды, отделяющие шары друг от друга, распространяются сквозь всю толщу желтка. Яйца с таким полным дроблением называются голобластическими. Голобластические яйца имеют многоги, хрящевые гапоиды, амфибии и все млекопитающие, кроме *Monotremata*. Если яйцеклетка содержит много питательного желтка и он распределяется в образующихся шарах дробления очень неравномерно, то дробление происходит только у одного полюса яйцеклетки, называемого анимальным (животным). Противоположный полюс, вегетативный (растительный), не участвует в дроблении. Только в последующем развитии он обрастает тканями, надвигающимися из области анимального полюса. Яйца с таким неполным дроблением называются меробластическими. Меробластические яйца имеют акулы, пресмыкающиеся, птицы и самые низшие млекопитающие, *Monotremata*, яйцо которых имеет поразительное сходство с яйцом пресмыкаю-

щихся и птиц. У некоторых отдельно стоящих форм наблюдаются переходные состояния между голо- и меробластическими яйцами (*Lepidosteus*).

Выше мы сказали, что в конечном результате процесса дробления получается скопление эмбриональных клеток. Следующий процесс развития состоит в группировке эмбриональных клеток в два слоя, которые называются первичными эмбриональными листами. Наружный слой называется эктобласт или эктодерма, внутренний — эндобласт или эндодерма. Способы образования первичных листов у различных позвоночных весьма различны, но у всех позвоночных из эктобласта развиваются эпидермис, кожные железы, центральная нервная система и важнейшие составные части органов чувств, словом, так называемые органы животной жизни. Из эндобласта развивается кишечник с его железами (печень, панкреас и т. д.), а также и легкие кроме того, самый существенный отдел кровеносной системы — эндотелий сердца. Словом, из эндобласта развиваются органы растительной жизни. Так как группы перечисленных систем органов совершенно отличны по своему физиологическому значению, то эктобласт и эндобласт называются первичными эмбриональными листами; они представляют собою первое выражение физиологической специализации в однородном скоплении эмбриональных клеток.

Между эктобластом и эндобластом появляется третий слой клеток, так называемый средний лист, или мезобласт, или мезодерма. Существенным в его образовании является следующее: во-первых, мезобласт появляется после экто- и эндобласта и, следовательно, представляет собой вторичную дифференцировку зародыша. Во-вторых, он развивается как из экто-, так и из эндобласта. Участие первичных листов в образовании главной осевой части мезобласта у различных позвоночных весьма различно (первичная борозда, край бластопора, так называемые дивертикулы соелом и т. д.). В-третьих, развитие некоторых отделов мезобласта продолжается в течение начального развития долгое время, причем происхождение этих отделов нельзя приурочить к определенному первичному листу (эктобластическое происхождение так называемой мезенхимы, эндобластическая мезенхима головного отдела кишечника). На основании всего этого мезобласт называется вторичным эмбриональным листом и морфологически несравним с двумя первыми. Из мезобласта развиваются стенки общей полости тела (соелом), мускулатура, *chorda* (Goette), весь скелет, половые железы и важнейшие отделы органов выделения.

Главные процессы дальнейшего развития эмбриональных листов состоят в следующем. Соответственно продольной оси зародыша эктобласт утолщается. Утолщенная полоса верхнего листа называется медуллярной пластинкой и представляет зачаток всей центральной нервной системы. У всех позвоночных, кроме ланцетника, передний отдел медуллярной пластинки расширен, задний более узок. Передний отдел называется головной пластинкой и представляет зачаток головного мозга, задний есть зачаток спинного мозга. Далее боковые края медуллярной пластинки приподнимаются и загибаются навстречу друг

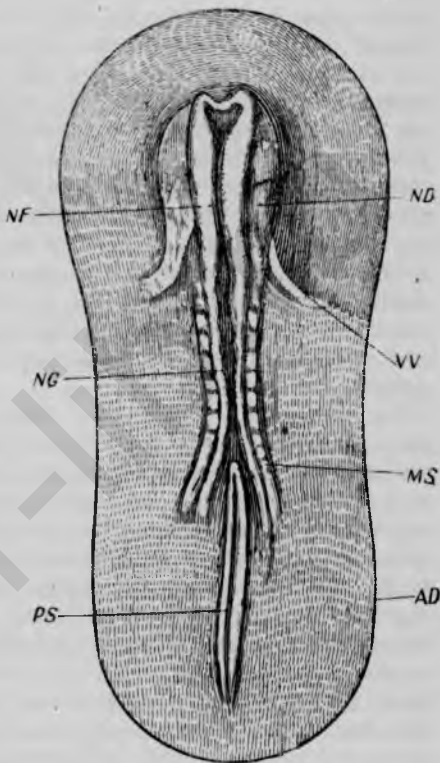


Рис. 2. Зародышевый диск курицы (AD).

NG — медуллярная борозда, ограниченная медуллярными складками (NF); MS — сомиты; PS — первичная борозда; HD — головные утолщения; VV — желточные вены.

другу, вследствие чего пластинка превращается в продольный желобок (медуллярный желобок). В конце процесса края медуллярной пластинки сливаются друг с другом по линии, называемой спинным швом. Таким образом медуллярная пластинка превращается в спинномозговую трубку. Спинномозговая трубка отделяется по линии спинного шва от дорзально лежащего эктобласта и уже в этих ранних стадиях представляет следующие отделы: задний, более узкий, есть спинной мозг; передний, более широкий, — головной мозг. Головной мозг, образовавшийся заворотом головной пластинки, представляет три расширенные отдела, более или менее ясно отделенные друг от друга поперечно идущими перетяжками. Эти отделы отчасти уже были намечены при раскрытом состоянии медуллярной пластинки, они называются первичными мозговыми пузырями. Самый передний называется первичным передним мозгом или межучточным мозгом (*thalamencephalon*). Полость этого отдела называется третьим желудочком. Средний отдел шире других, называется средним мозгом (*mesencephalon*). Полость его, вследствие утолщения стенок пузыря, превращается впоследствии в узкий канал, называемый силвиевым водопроводом (*aqueductus Sylvii*). Задний отдел, постепенно суживаясь, прямо переходит в спинной мозг, вследствие чего его задняя граница не ясна. Этот отдел называется задним мозгом (*myelencephalon*), а полость его — четвертым желудочком.

Первичные мозговые пузыри лежат на прямом продолжении оси спинного мозга, и, следовательно, их можно рассматривать как передние расширенные отделы спинномозговой трубки. Три первичные мозговые пузыри гомодинамичны¹ некоторому отделу спинного мозга и отличаются от него более сильным развитием.

В дальнейшем развитии часть боковых стенок первичного переднего мозга выпячивается в виде двусторонне-симметричных пузырей — так называемых первичных глазных пузырей, и весь *thalamencephalon* загибается вентрально почти под прямым углом к оси заднего отдела спинномозговой трубки. Вследствие этого загибания дорзальная стенка первичного переднего мозга меняет свое горизонтальное положение на вертикальное и ложится почти параллельно плоскостям поперечных сечений зародыша. Позже дорзальная стенка *thalamencephali* выпячивается спереди в виде парных выростов. Эти выросты называются вторичным передним мозгом (*prosencephalon*) и представляют собой закладку полушарий головного мозга. Полости полушарий называются первым и вторым боковыми желудочками головного мозга, а проход, ведущий из *thalamencephalon* в боковые желудочки, называется монровым отверстием (*foramen Monroi*). Передняя стенка *foramen Monroi* образована вертикально стоящей дорзальной стенкой *thalamencephali*, лежащей между полушариями, и называется концевой пластинкой (*lamina terminalis*).

В ранних стадиях у *foramen Monroi* собственно нет задней стенки, так как боковые желудочки прямо переходят в третий желудочек, но в более поздних стадиях боковые стенки *thalamencephali* сильно утолщаются. Эти сильно утолщенные отделы, или зрительные бугры (*thalami optici*), значительно суживают полость третьего желудочка в особенности спереди, вследствие чего в поздних стадиях *foramen Monroi* ограничивается сзади передними отделами *thalami optici*, между которыми остается вертикальная щель, ведущая из монроева прохода в третий желудочек. Вторичный передний мозг как парный вырост только дорзальной стенки *thalamencephali* не может быть сравним (гомологизирован) с отделами спинного мозга, так как представляет собою своеобразную и только местную дифференцировку дорзальной стенки спинномозговой трубки.

В самых ранних стадиях средний эмбриональный лист распадается на срединный и два боковых отдела. Срединный отдел есть стержень хорды: он лежит непосредственно вентрально от медуллярной пластинки, соответственно осевой

¹ Гомодинамичными называются органы, гомологичные в пределах тела одного и того же животного.

линии зародыша, и доходит спереди до передних отделов дна среднего мозгового пузыря. Следовательно, хорда продолжается и в головную область зародыша. Боковые отделы мезобласта состоят из парных пластинок. Серединные отделы этих пластинок, обращенные к хорде, более толсты и называются туловищными отделами; к бокам они постепенно утончаются и переходят в так называемые париетальные отделы мезобласта. Мезобластические пластинки непрерывно продолжают до самых передних отделов головной области зародыша.

В несколько более поздних стадиях париетальные отделы мезобласта расщепляются на две пластинки. Дорзальная пластинка, прилегающая к эктобласту, называется кожноволокнистым листом (*somatopleura*); вентральная пластинка, прилегающая к эндодерме, называется кишечно-волокнистым листом (*splanchnopleura*). Полость, получившаяся путем расщепления париетальных отделов мезобласта, есть общая полость тела (*coelom*). Расщепления простираются медиально и в утолщенные туловищные отделы мезобласта, но не доходят до дорзально-медиальных углов этих отделов. Общая полость тела (*coelom*) простирается непрерывно в головной отдел зародыша и доходит включительно до того места, где впоследствии образуется нижняя челюсть, т. е. приблизительно до задних отделов среднего мозга. Продолжение полости тела далее впереди не вполне достоверно констатировано. При дальнейшем развитии туловища отделы мезобласта подвергаются сегментации, т. е. расщеплению на поперечные, метамерно расположенные отделы, называемые первичными сомитами. Полость, заключенная в каждом сомите, сообщается несколько суженным каналцем с широкой полостью, образовавшейся между *splanchno-* и *somatopleura* (*coelom*). Эти каналцы мы называем каналцами сомитов (*Urwirbelcommunication Rabl, Nephrotom Rückert, Mesomer v. Wijhe*). Каналцы сомитов остаются недолго; уже в ранних стадиях сомиты отделяются от плевральных пластинок, причем известные отделы каналцев сомитов преобразуются в каналцы органов выделения первичных почек (*mesonephros*). Другие отделы этих каналцев распадаются в скелетобластическую ткань. К этим процессам мы еще вернемся впоследствии. После полного отделения плевральных пластинок от сомитов вершина полости тела заканчивается несколько дорзальнее свода кишечника в месте срединного перегиба *somato-* в *splanchnopleura*.

При рассматривании зародыша сверху сомиты представляются в виде четырехугольных, более темных участков, лежащих по бокам хорды и отделенных друг от друга поперечными светлыми пограничными полосами. Первичные сомиты имеют поверхностное сходство с позвонками, вследствие чего они весьма неудачно и назывались прежде «первичными позвонками». С позвонками эти образования не имеют ничего общего; они представляют собою метамерные зачатки мышц, причем срединные отделы их при дальнейшем развитии распадаются в индифферентную, скелетообразующую ткань, не расчлененную на поперечные сегменты. Эта ткань окружает сплошной массой хорду и спинномозговую трубку, давая материал для их оболочек. Только в значительно позднейших стадиях дорзально и вентрально от хорды появляются в этой ткани парные, метамерно расположенные центры охрящевания (у *Ichtyopsida*). Дорзальные представляют зачатки верхних дуг позвонков, вентральные — нижних дуг. Значительно позже дуг образуются тела позвонков. Здесь важно также отметить, что метамерия дуг не совпадает с метамерией первичных сомитов, так как зачатки дуг появляются в местах, соответствующих границам между двумя следующими друг за другом сомитами. Каждый первичный сомит захватывает, таким образом, область двух скелетных сегментов. На взрослом животном несоответствие мускульной и скелетной метамерии выражается в том, что у рыб соединительнотканнные перегородки между сегментально расположенными мышцами (миокоммы) прикрепляются к середине тела позвонка. Следовательно, каждая сегментальная мышца соответствует заднему отделу предшествующего и переднему кзади следующего позвонка. То же самое мы находим и в эмбриональных сомитах.

Эти факты выясняют также значение эмбриональной метамерии и в головной области позвоночных животных. Позже, чем в туловище, появляются сомиты в

мезобласте головной области. Яснее всего они выражены у акул; относительно числа их существует большое различие во взглядах, но число сомитов не имеет тут особенно важного значения. Существенными являются следующие факты: 1) расчленение мезобласта головы на сомиты простирается на всю область, занимаемую впоследствии висцеральными дугами черепа, включая сюда и область челюстной дуги; 2) образование сомитов не стоит в связи с образованием жаберных мешков или щелей, так как линии, делящие сомиты друг от друга, начинаются с дорзомедиальных частей головного мезобласта, т. е. с области, в которую не простираются дорзальные концы жаберных щелей (Marschall); 3) продолжение общей полости тела в головную область зародыша и, еще более, факт расчленения мезобласта этой области на некоторое число сомитов указывают на примитивное состояние, при котором известный отдел головной области является менее отличным от отдела туловищной области, чем у самого примитивного взрослого животного, имеющего череп (т. е. низшего из Craniata); 4) в головной области зародыша прямо обозначаются два существенно отличные отдела: задний, в котором находится общая полость тела, сомиты, в котором происходит закладка висцеральных дуг и в котором, как выше указано, на известном протяжении из туловищной области продолжается хорда, имеет много общего с туловищным отделом; передний отдел, в который полость тела не простирается, не имеет общих черт с туловищем. В этом переднем отделе лежат закладки органов зрения и обоняния; 5) в головной области так же, как мы выше видели в туловищной, присутствие сомитов может указывать только на метамерно закладку мускулатуры, но никак не на метамерную закладку осевого скелета, т. е. черепа. И действительно, сомиты головной области дают прямо закладку мышц глазного яблока и мышц висцеральных дуг. Косвенно часть ткани этих сомитов участвует в образовании самих метамерно расположенных висцеральных дуг (челюстной, подъязычной и жаберных).

Черепная коробка возникает из нерасчлененных образований, и развитие ее существенно отличается от выше описанного развития позвоночного столба.

В общих чертах развитие черепа совершается следующим образом. Медиальные отделы сомитов распадаются на индифферентную эмбриональную ткань, которая сливается с нерасчлененным на сомиты мезобластом передней части головы. Эта ткань в виде сплошной нерасчлененной массы облекает основание мозга и простирается более или менее на его боковые и дорзальные отделы. В области среднего мозга эта ткань окружает передний (черепной) отдел хорды. Первые следы хряща возникают в этой ткани в виде двух пар удлиненных пластинок, лежащих у основания черепа. Задние пластинки лежат по бокам хорды и называются *parachordalia*. Они помещаются непосредственно под слуховыми пузырями, которые образовались путем врастания эктобласта. Передние пластинки называются *trabeculae cranii* и лежат на продолжении *parachordalia*. Они обхватывают самый передний конец хорды и проходят под глазными пузырями, доходя до закладок обонятельных органов, которые также образуются путем парных вращаний эктобласта в передне-вентральной части головного отдела зародыша. Следующая стадия развития состоит в том, что задние концы *trabeculae cranii* срастаются с *parachordalia*, и путем медиальных сращений из двусторонне-симметричных хрящей образуется одно нерасчлененное хрящевое образование — закладка основания черепной коробки, или так называемая базальная пластинка. Нетрудно убедиться, что базальная пластинка представляет несколько отделов, на которых резко выражено применение роста хрящей к трем парным органам чувств головы. *Parachordalia* и задние отделы *trabeculae*, сливаясь медиально, облекают хорду и растут дорзально, окружая одно слуховых пузырей. Таким образом получается лабиринтовый отдел базальной пластинки. Задние отделы *trabeculae* очерчивают под глазными пузырями овальное пространство, в котором помещается мозговой придаток (*hypophysis cerebri*). От боковых частей этого отдела начинается обрастание хрящом глазных пузырей и частей головного мозга, лежащих в области этих пузырей. Описанный отдел базальной пластинки называется орбитальным. Кле-

реди от орбитального отдела *trabeculae cranii* сливаются медиально и образуют так называемую этмоидальную пластинку, лежащую между органами обоняния.

Разращением боковых частей этой пластинки образуется этмоидальный отдел черепной коробки, включающей капсулы обонятельных органов. На сравнительно ранней стадии обрастание обонятельных органов хрящом выражается в развитии хрящевых отростков этмоидальной пластинки, очерчивающих эти органы спереди и сзади. Передние отростки очень постоянны и называются *cornua trabeculae*.

Из этого краткого очерка развития черепа важно отметить следующее:

1. Никаких следов метамерии в начальных закладках черепной коробки мы не находим. Этим закладка черепной коробки существенно отличается от закладки хрящевых дуг позвоночного столба, которые с самого начала закладываются метамерно, соответственно числу будущих позвонков.

2. В начальной закладке черепа резко выражается применение этой закладки к трем парным органам чувств головы. Применение это вызывает с самых ранних стадий появление лабиринтового, орбитального и этмоидального отделов базальной пластинки. Те же отделы мы встречаем и в хрящевом черепе низших позвоночных животных, который тем примитивнее, чем яснее сохраняется в его общей форме первоначальная применяемость стенок к включенным в нее аппаратам органов чувств.

У менее примитивных форм применение стенок черепа к придаточным аппаратам (система висцеральных дуг и их мускулатура), а также и развитие различных отделов головного мозга изменяют примитивную архитектуру черепа. Таким образом примитивные отделы черепной коробки становятся менее ясными.

В связи со средним листом, именно с кишечно-волоконистой пластинкой этого листа, развивается сердце, причем, однако, так называемый эндотелий сердца, или эндокардий, получается из эндобласта. Мышечная стенка сердца образуется из кишечно-волоконистого листа. Полость околосердечной сумки есть вначале часть общей полости тела и отделяется от последней только в дальнейшем развитии. У круглоротых и многих *Plagiostomi* околосердечная сумка находится в прямом сообщении с полостью тела. У этих форм в течение всей жизни сохраняется отношение околосердечной сумки, общее зародышам всех позвоночных животных. Кровеносные сосуды развиваются в среднем листе и возникают как сливающиеся друг с другом лакуны или щели между клетками мезобласта. Часть клеток, выстилающая эти лакуны, превращается в форменные элементы крови, другая часть превращается в эндотелий, выстилающий внутреннюю поверхность сосудов. Часть форменных элементов крови, повидимому, образуется из энлобласта, выстилающего боковые отделы желтка. Описание кровеносной системы зародыша удобнее дать после описания главнейших процессов развития эндобласта.

В начале развития эндобласт плотно прилегает к желтку и в более поздних стадиях облекает всю его поверхность. При дальнейшем развитии головная и хвостовая области зародыша вместе с подлежащим эндобластом отделяются от поверхности желтка, вследствие чего в головной и хвостовой области зародыша образуются два слепых, мешковидных выступа, внутренняя поверхность которых выстлана эндобластом. С боков зародыш тоже несколько поднимается над желтком, так что эндобласт образует соответственно продольной оси зародыша продольный жолоб. Этот жолоб есть дорзальный свод средней части кишечника. Все описанные отделы эмбрионального кишечника вентрально сообщаются прямо с эндобластическим мешком, заключающим в себе желток, или, как у млекопитающих, с высланной эндобластом полостью зародышевого пузыря. Последний вполне гомологичен желточному мешку других позвоночных.

Широкий канал, ведущий из полости эмбрионального кишечника в полость желточного пузыря, называется *ductus omphalo-entericus*. При дальнейшем развитии эмбриональный кишечник все более и более отшнуровывается от желточного пузыря, вследствие чего *ductus omphalo-entericus* становится постепенно уже.

В головной части кишечника у всех позвоночных развиваются глоточные, или жаберные, мешки. Эти мешки представляют собой слепые выросты эндобласта, растущие по направлению к вентральному эктобласту головы, с которым они, наконец, сливаются. У большинства позвоночных глоточные мешки в местах своего сращения с эктобластом вскрываются наружу так называемыми висцеральными щелями. У млекопитающих эктобластические пластинки, замыкающие жаберные мешки, не прорываются; следовательно, у них дело не доходит до образования глоточных, или висцеральных щелей. У всех позвоночных между глоточными мешками образуются метамерно расположенные мезобластические закладки в виде дуг из уплотненной ткани, называемые эмбриональными висцеральными дугами. У рыб образуется 6 глоточных мешков и 7 эмбриональных висцеральных дуг, расположенных следующим образом: передняя дуга лежит впереди от первой глоточной, или висцеральной, щели (так называемое брызгальце, spiraculum) и называется челюстной дугой, вторая называется подъязычной (гиоидной) и лежит кзади от брызгальца и впереди от 1-й жаберной щели (2-я глоточная щель), остальные дуги называются жаберными и считаются назад от 1-й, как 1-я — 5-я. Пятая дуга лежит позади 5-й жаберной щели (6-й глоточный мешок). В каждой из эмбриональных висцеральных дуг рыб, кроме мышц, сосудов и нервов, развиваются еще скелетные части — висцеральные дуги черепа: 1-я, или челюстная, 2-я, или подъязычная, и 5 жаберных. Сравнительная анатомия рыб указывает, что у огромного большинства современных рыб число висцеральных дуг редуцировано на две дуги. Дело в том, что у акул *Hexanchus* и *Chlamydoselachus* имеются не 5, а 6 жаберных дуг, и у акулы *Neptanchus* даже 7. По своему строению эти акулы являются низшими среди современных.

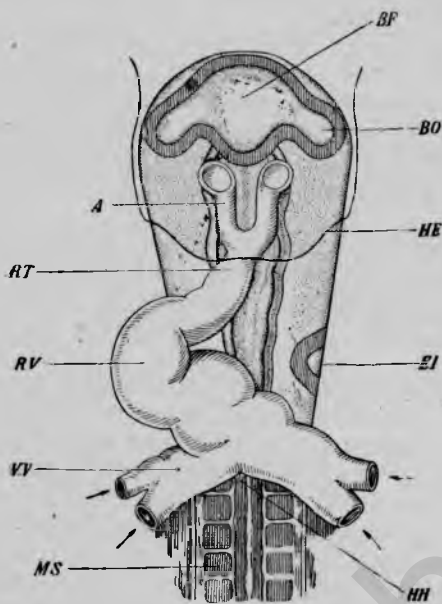


Рис. 3. Закладка сердца.

RV — желудочковая часть сердца; RT — передний придаток сердца с корнями аорты (A); VV — желточные сосуды; MS — сомиты; BF — передний первичный пузырь головного мозга; BO — зачаток глаза; EI — зачаток уха; HN — спинной мозг.

У зародыша человека закладывается с каждой стороны только 5 эмбриональных висцеральных дуг: челюстная, подъязычная и 3 жаберные дужки. Задняя жаберная дужка при рассматривании зародыша снаружи не видна, но может быть прослежена на разрезах в виде поперечного валика, вдающегося в полость глотки. Так как для этого валика существует особая дуга аорты, то очевидно, что это образование представляет собой третью жаберную дугу. Таким образом у зародыша высшего млекопитающего сравнительно с высшими рыбами произошла редукция еще двух задних эмбриональных висцеральных дуг. Скелетные части, развивающиеся в висцеральных дугах млекопитающих, следующие: из 1-й образуются небно-квадратный хрящ (зачаток верхней челюсти), меккелев хрящ (зачаток нижней челюсти) и позднее, за их счет, две слуховые косточки — наковальня и молоточек. Во 2-й развивается 3-я слуховая косточка — стремя, шиловидный отросток (*processus styloideus*) и соединенный с ним связкой малый рог подъязычной кости. В 3-й дуге развивается большой рог подъязычной кости, тогда как ее тело образуется из особого хряща, связывающего висцеральные дуги вентрально. Остатки 4-й и 5-й висцеральных дуг идут на развитие щитовидного хряща.

Теперь возвратимся к развитию кровеносной системы.

В начальных стадиях развития сердце у зародыша человека представлено двумя желобками, лежащими по бокам зачатка пищеварительной полости. Каждый желобок представляет собой выпячивание эндобласта, охваченное соответственным выпячиванием спланхической пластинки мезобласта. Когда зачаток кишечника свертывается в трубку, парный зачаток сердца, представленный двумя развившимися из желобков трубочками, ложится вентрально, трубочки срастаются в одну, и теперь сердце представлено искривленной известным образом широкой трубкой, которая лежит под головной частью кишечника и сильно выпячивается наружу. Сердце начинает сокращаться тотчас после его образования и ранее, чем в нем появляется уловимая для нас гистологическая дифференцировка на мышечную и нервную ткань. Передний конец сердечной трубки продолжается в непарный сосуд — *truncus arteriosus*, на высоте задней висцеральной дужки. *Truncus arteriosus* распадается на две симметричные ветви, которые идут впереди, затем дугой охватывают боковые части кишечника и поднимаются к его дорзальной стороне, где и дают впереди пару ветвей. Эти ветви несут кровь к головному мозгу и называются сонными артериями (*a. carotides*). Главные стволы загибаются назад и идут вентрально от хорды к хвостовой части зародыша. Дугообразный отдел этих сосудов, огибающий головной отдел кишечника, называется первой дугой аорты; их прямое продолжение — парные сосуды, идущие к хвостовой части зародыша, называются первичными аортами. Вначале аорты парны по всей длине зародыша, но вскоре те отделы их, которые лежат в срединной части туловища зародыша, сливаются в один непарный сосуд. Отделы, остающиеся парными, дают вправо и влево артерии, несущие кровь к стенкам желточного мешка, где они распадаются в сильно развитые сети лакун. Эти важные сосуды называются желточными артериями (*arteriae omphalo-mesentericae*). Конечные отделы первичных аорт несут кровь к хвостовой части кишечника и называются пупочными артериями (*a. umbilicales s. allantoideae*).

В головной части кишечника по мере развития висцеральных дуг возникают новые дугообразные сосуды, лежащие кзади от первой дуги аорты; они соединяют начальные артерии с первичными аортами и идут вдоль висцеральных дуг. Эти сосуды называются 2-й, 3-й и т. д. дугами аорты. Число их соответствует числу закладывающихся эмбриональных висцеральных дуг. У низших позвоночных две передние пары рано исчезают. У высших их закладывается 5 пар, из которых 5-я соответствует по положению 6-й, а собственно 5-я не развивается. Постоянная аорта развивается у них за счет 4-й пары.

Задний отдел сердечной трубки называется венозной пазухой (*sinus venosus*). Он образуется слиянием двух больших парных вен, несущих кровь из желточного пузыря (*venae omphalo-mesentericae*). Ближе впереди в него впадают справа и слева два коротких поперечно идущих венозных ствола, которые называются правым и левым протоком Кювье (*ductus Cuvieri*). Протоки Кювье несут венозную кровь собственно из тела зародыша. Каждый проток складывается из слияния двух вен: передней кардинальной (*v. cardinalis anterior*, или первичная *v. jugularis*) и задней (*v. cardinalis posterior*), несущей кровь из туловищной и хвостовой области. У человека из передних развиваются яремные вены, из задних — непарная (*v. azygos*) и полунепарная (*v. hemiazygos*), а сама венозная пазуха ассимилируется правым предсердием.

Придатки и оболочки зародыша. У большинства рыб и амфибий оплодотворение яиц происходит или после их отложения, или незадолго до их отложения. Такие формы называются яйцеродными (*Ovipara*). Яйца рыб и амфибий развиваются в воде и, кроме студенистых оболочек и *zona radiata*, т. е. собственно оболочек яйца, других оболочек не имеют (*Anamnia*).

Единственный зародышевый придаток *Anamnia* представлен желточным пузырем, который сильно развит у рыб с меробластическими яйцами и слабо у форм с голобластическими яйцами. У последних он сводится на ступень раздутых так называемых желточных клетках среднего отдела кишечника.

В течение всего развития зародыш поглощает кислород окружающей среды и выделяет углекислоту, т. е. дышит. Кроме того, он питается, поглощая посте-

пенно желток, заключенный в желточном пузыре. У *Anamnia* дыхание совершается всей поверхностью тела зародыша, прием газы диффундируют через яйцевые оболочки. В более поздних стадиях дыхание, а также и питание, совершается

посредством сильно развитой сети сосудов стенок желточного мешка (*vasa omphalo-mesentericae*).

У птиц оплодотворенное яйцо откладывается в очень ранних стадиях развития. У многих пресмыкающихся зародыш проходит почти полное развитие до отложения яйца—такие формы называются яйцеживородными (*Ovovivipara*).

У птиц и пресмыкающихся из тканей зародыша образуется система оболочек придатков, которых нет у *Anamnia*. На ранних стадиях развития эктобласт в сопровождении листка со-

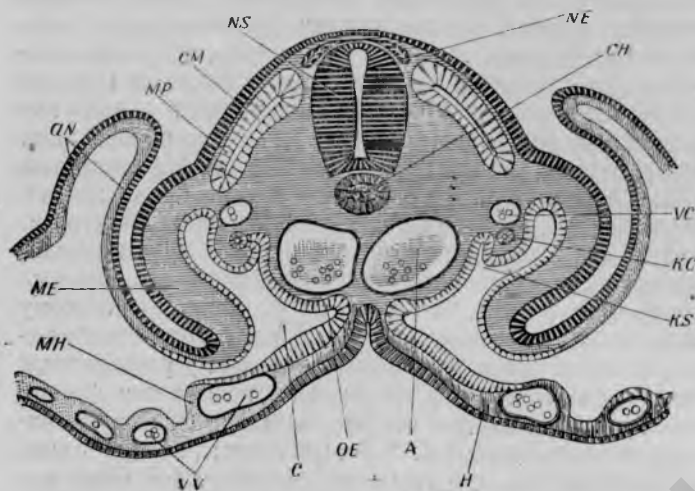


Рис. 4. Поперечный разрез через зародыш курицы, когда закладывается амнион (*aN*).

NS — спинной мозг; *NE* — зачатки нервов; *CM* — сомиты; *CH* — хорда; *A* — аорта; *KC*, *KS* — зачатки почек; *C* — общая полость тела; *ME* — соматоплеура; *MH* — спланхноплеура; *H* — энтодерма.

matopleura начинает подниматься вокруг зародыша в виде складок (головная складка, две боковые и хвостовая). Последние растут навстречу друг другу к одному центру и срастаются своими вершинами над зародышем. Вследствие этого весь зародыш, за исключением желточного пузыря, заключается в оболочку, полость которой наполняется серозной жидкостью. Эта оболочка называется амнион. Как следствие развития амниона прямо получается общая внешняя оболочка (*serosa*), которая состоит из соединившихся над амниотическим швом наружных пластинок амниотических складок. Вскоре амнион совершенно отделяется по линии шва от серозной оболочки. Последняя покрывает зародыш, одетый амнионом, и продолжается на желточный мешок. Само собой понятно, что так как в образовании складок амниона участвовали эктобласт и соматоплеура, пространство, покрытое *serosa*, прямо переходит в общую полость тела (*coelom*) зародыша. Физиологическое значение амниона сводится, как кажется, к защите зародыша от внешних воздействий (толчки, передающиеся через слой жидкости, ослабевают; другими словами, амнион можно сравнить с подушкой, окружающей зародыш).

После образования амниона в хвостовой части кишечника появляется вентрально направленный дивертикул или вырост, который изнутри одет энтобла-

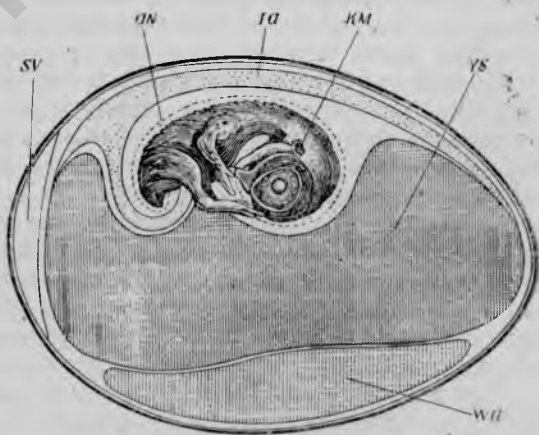


Рис. 5. Продольный разрез куриного яйца. Зародыш с амнионом (*aN*), аллантоисом (*Ta*) и желточным мешком (*VS*). *Wa* — остатки белка; *KM* — зачаток уха.

стом, а спаружи кишечноволокнистым листом мезобласта (splanchnopleura). Этот дивертикул растет в пространство, лежащее между амнионом, serosa и желточным пузырем, т. е. в полость тела, лежащую вне пределов собственно зародыша. Вершина дивертикула скоро превращается в пузырь, который называется аллантоисом (allantois), а его стебель, ведущий в полость хвостовой части кишечника, — urachus. Пупочные артерии (aa. umbilicales) разветвляются в стенках аллантонса и дают сильно развитые капиллярные сети, из которых кровь собирается в две пупочные вены (vv. umbilicales), впадающие одним общим стволом в левую желточную вену (v. omphalo-mesenterica). В дальнейшем развитии аллантоис сплющивается и, сильно разрастаясь, вместе с пластинкой serosa плотно прилегает к пористым оболочкам яйца. Ткань serosa, которая по устарелой терминологии называется также субзональной оболочкой, на местах сращения с аллантоисом редуцируется. У пресмыкающихся и птиц аллантоис составляет исключительно орган дыхания зародыша. Диффузия газов совершается сквозь тонкие стенки капиллярных сосудов аллантоиса и пористые оболочки яйца. В яйцах, покрытых лаком или сильно загрязненных, зародыш погибает от асфиксии.

Как мы выше видели, яйца высших млекопитающих почти лишены питательного желтка. Дробление — голобластическое. Начальные стадии развития ведут к образованию объемистого пузыря (зародышевый пузырь), состоящего из эктобласта с скоплением клеток у одного полюса, откуда постепенно распространяется эндобласт. Последний листок обрастает пузырь (под эктобластом) в течение хода развития зародыша. Из только что упомянутого клеточного скопления на одном из полюсов пузыря (area embryonalis) происходит развитие зародыша. В главных чертах оно происходит так же, как это описано для птиц. По мере развития, зародышевый пузырь, как сказано, сильно увеличивается в объеме и при этом наполняется серозной жидкостью, трансудирующей сквозь его стенки из полости матки. Процесс образования зародышевого пузыря млекопитающих сводится к процессу развития желточного пузыря, причем недостающий у млекопитающих питательный желток заменяется для ранних стадий развития жидкостью, трансудирующей из полости матки. У млекопитающих вся функция питания зародыша выпадает в начальном развитии на слизистую оболочку матки, а впоследствии на кровеносную систему матери.

Придатки зародыша в различных отрядах млекопитающих представляют значительные различия во взаимных отношениях, но эти различия сводятся к частностям. У всех млекопитающих есть serosa, амнион, желточный мешочек (зародышевый пузырь или желточный пузырь) и аллантоис. Развитие этих придатков, кроме указанных различий в образовании желточного мешочка, совершается в общих чертах так же, как у птиц. Существенными являются различия в отношении аллантоиса к слизистой оболочке матки в различных группах млекопитающих.

У двуутробок после образования амниона на поверхности serosa образуются складки, которые плотно внедряются в складки слизистой оболочки матки, но не срастаются с ними. Сосуды желточного мешочка получают сильное развитие; аллантоис очень мал и не срастается с поверхностью serosa; следовательно, хотя его сосуды и развиты, он не может играть важной роли в процессах дыхания зародыша.

У высших млекопитающих питание и дыхание зародыша совершается через посредство аллантоиса и сосредоточивается в тех участках этого зародышевого придатка, где он, срастаясь с serosa, представляет сильно развитые ворсинки, вдающиеся в слизистую оболочку матки. Поверхность аллантоиса, занятая этими ворсинками, называется зародышевой плацентой (placenta foetalis), а более или менее сильно измененная слизистая оболочка матки, включающая ворсинки аллантоиса, — плацентой маточной (placenta uterina). Оба образования, состоящие друг с другом в тесной связи, вообще называются последом (placenta).

Еще до полного развития аллантоиса поверхность serosa покрывается небольшими ворсинками. В этом виде серозная оболочка зародыша известна под

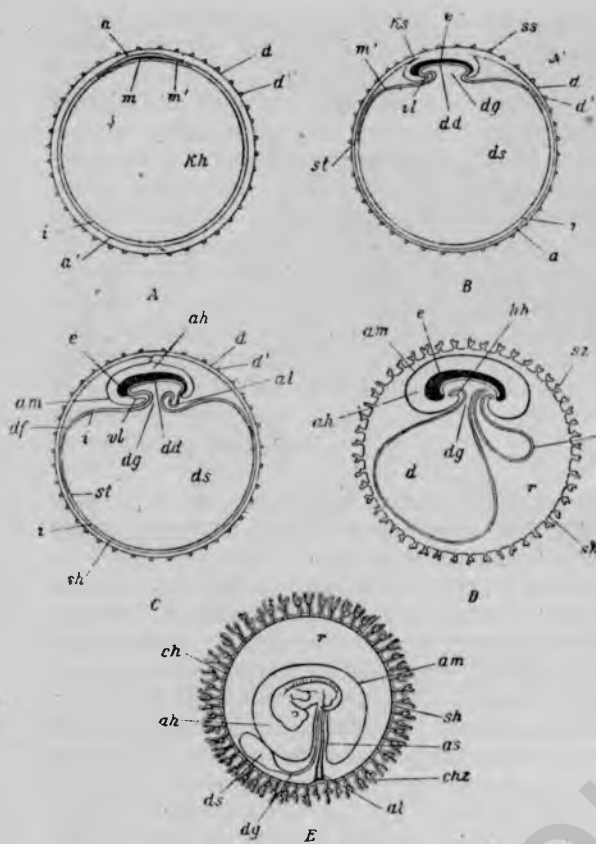


Рис. 6. Пять схематичных разрезов, иллюстрирующих образование зародышевых придатков млекопитающего. На рисунках зародыш представлен в продольном разрезе. А — яйцо с *zona pellucida*, бластодермическим пузырьком и зародышевой областью; В — яйцо при начале образования желточного мешочка и амниона; С — яйцо с почти замкнувшимся амнионом; D — яйцо с сосочками на оболочке и большим аллантоисом; рот и заднепроходное отверстие образовались; E — яйцо, в котором мезодерма аллантоиса распространилась по всей внутренней поверхности оболочки яйца, образовав вместе с нею хорион; полость аллантоиса исчезла. *a* — эктодерма зародыша; *a'* — эктодерма внезародышевой части бластодермического пузырька; *ah* — полость амниона; *al* — аллантоис; *am* — амнион; *ch* — хорион; *chz* — его сосочки; *d* — *zona radiata*; *d'* — ее отростки; *dd* — эктодерма зародыша; *df* — сосудистая область; *dg* — стебелек желточного мешочка; *ds* — его полость; *e* — зародыш; *hh* — околосердечная полость; *i* — внезародышевая эндодерма; *Kh* — полость бластодермического пузырька; *Ks* — головная складка амниона; *m* — зародышевая мезодерма; *m'* — внезародышевая мезодерма; *r* — промежуток между хорионом и амнионом; *sh* — серозная оболочка; *ss* — хвостовая складка амниона; *st* — *sinus terminalis*; *vl* — брюшная стенка тела.

названнем *chorion frondosum*. В последующем развитии на поверхности хориона обозначаются два различных отдела. На том из них, с которым срастается аллантоис, развитие ворсин идет прогрессивно далее, и они вступают в связь с слизистой оболочкой матки; на остальной периферии хориона ворсины постепенно атрофируются. Этот отдел называется *chorion laeve*. По мере развития аллантоиса и его связей со стенками матки, желточный мешочек (зародышевый пузырь) сильно уменьшается в объеме, и желточный проток (*ductus omphalo-entericus*) превращается в длинный тонкий стебель. Этот стебель плотно прилегает к стеблю аллантоиса (*urachus*), и оба образования, вследствие замыкания стенки полости зародыша, обхватываются корнем амниотического пузыря. Таким образом, получается тот орган, который называется пуповиной (*funiculus umbilicalis*), на котором зародыш как бы подвешен к плаценте. Пуповина состоит, следовательно, из следующих образований: снаружи она облекается корнем амниона, внутри включает желточный проток с резорбированным желточным пузырем и редуцированными периферическими отделами желточных сосудов. Кроме того, пуповина содержит стебель аллантоиса с сильно развитыми пупочными артериями и венами, через которые и совершается плацентарное кровообращение зародыша.

Ворсины *chorion frondosum* могут быть рассеяны на большой поверхности *serosa* без определенного порядка. В таком случае места, лишенные ворсин (*chorion laeve*), обыкновенно находятся у полюсов оболочки. Такое распределение ворсин обуславливает форму плаценты, которая называется плацентой рассеянной (*placenta diffusa*). Другая форма плаценты происходит вследствие скопления ворсин в виде разбросанных дисконидных групп, называемых котиледонами. Такая плацента называется плацентой котиледонарной (*placenta*

cotyledonaria). Число котиледонов варьирует от нескольких до сотни. При плаценте диффузной и котиледоноарной связь слизистой оболочки матки с ворсинками хориона довольно слаба. Ворсинки входят в углубления гипертрофированной слизистой оболочки и могут быть легко вытянуты из них, что и происходит, действительно, при родах. Стенки углублений слизистой оболочки матки выстланы цилиндрическим эпителием, который выделяет особую жидкость, похожую на молоко. Это маточное молоко всасывается ворсинками *chorion frondosum* и через сосуды аллантоиса приносится к зародышу. При таких формах плаценты слизистая оболочка матки не отпадает при родах (точнее, после родов), и вскармливающие с таким устройством плаценты называются вскармливными без отпадающей оболочки (*Nondeciduata*).

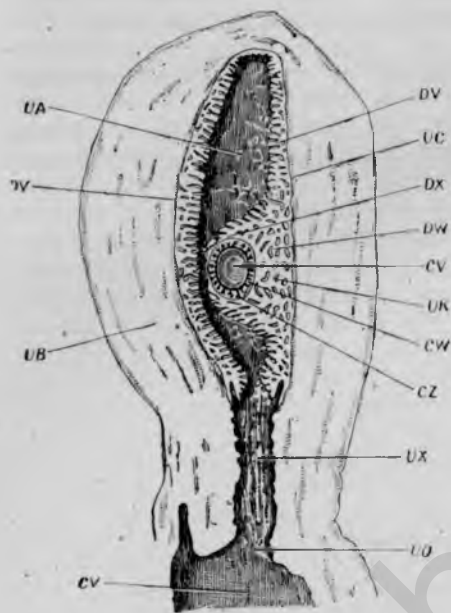


Рис. 7. Матка человека с яйцом, в продольном разрезе, приблизительно на тринадцатый день.

CV — полость бластодермического пузыря; CW — стенка его; CZ — ворсинка хориона; DV — decidua vera; DW — d. serotina; DX — d. reflexa; UA — полость матки; UX — шейка матки.

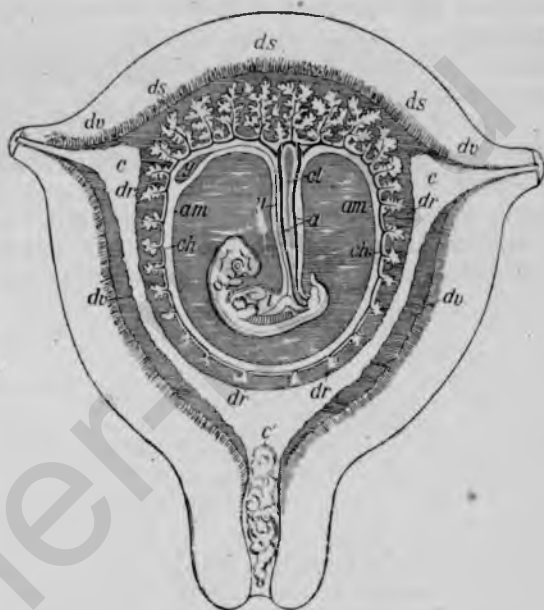


Рис. 8. Схематический разрез беременной матки человека на 7—8-й неделе.

at — стебель аллантоиса; am — амнион; c — полость матки; c' — слизистая пробка в шейке матки; ch — хорион; dr — decidua reflexa; ds — d. serotina; du — d. vera; i — кишка зародыша; u — пупочные артерии; y — желточный мешок; y' — его стебель.

У всех других вскармливных слизистая оболочка матки столь сильно изменена и ее связь с зародышевой плацентой столь тесна, что большая или меньшая часть ее выделяется при родах с зародышем, — другими словами, поверхность матки при родах обнажается. вскармливные с такими формами плаценты называются вскармливными с отпадающей оболочкой (*Deciduata*).

У вскармливных с отпадающей оболочкой плацента является в трех главных формах. У одних (хищные, слоны) плацента окружает серозный пузырь в виде пояса и оставляет свободными его полюсы, это — поясовидная плацента (*placenta zonaria*). Другая главная форма — плацента дисковидная (*placenta discoidea*), в которой *chorion frondosum* сосредоточивается на известном дисковидном участке серозной оболочки, как это существует у обезьян и человека. Наконец, у лешивцев и лемуров имеется колоколовидная плацента (*placenta à cloche*), когда ворсинки образуют кольцо, окружающее некоторое пространство, к центру которого постепенно исчезают.

При плаценте дисковидной, как и при поясовидной, в слизистой оболочке матки происходят сильные изменения. При первой изменении эти состоят в следующем: серозный пузырь прилегает к известному месту слизистой оболочки матки, которая называется *decidua serotina*; здесь и развивается материнская (или маточная) плацента. Остальные части слизистой оболочки сильно гипертрофируются и получают название *decidua vera*. Кроме того, края *decidua serotina* обрастают со всех сторон серозный пузырь и получают название *decidua reflexa*. В слоях *decidua serotina*, прилегающих к *chorion frondosum*, т.е. к зародышевой плаценте, сосуды слизистой оболочки превращаются в расширенные кровеносные полости, или лакуны, выстланные эндотелием. По направлению к этим лакунам растут ворсины зародышевой плаценты, одновременно с чем эндотелий, покрывающий эти ворсины, атрофируется. Ворсины врастают в лакунарные пространства и таким образом окружаются кровью стенок матки. Следовательно, капиллярная сеть *chorion frondosi*, т.е. разветвления сосудов аллонта, отделяется тонкой эндотелиальной стенкой от крови, циркулирующей в лакунах маточной плаценты.

Таким образом, в плаценте устанавливаются самые благоприятные условия для обмена питательных веществ и газов между кровеносной системой зародыша (плода) и матери.

ВВЕДЕНИЕ

ОБЩИЕ ЗАКОНЫ УСТРОЙСТВА ЧЕЛОВЕЧЕСКОГО ТЕЛА

Царство животных по отношению к устройству их тела распадается на две большие группы, имеющие мало сходства между собой, по крайней мере в состоянии вполне развитом: на группу животных позвоночных (Vertebrata) и беспозвоночных. Признаком для этого первичного разделения животных, как показывает самый термин, принято считать присутствие или отсутствие позвоночного столба или органа, ему гомологичного (тождественного в морфологическом смысле), т. е. костяной или хрящевой колонны, цельной или разделенной на отдельные звенья (позвонки), которая служит для прикрепления к ней всех остальных органов. Человек по строению своего тела принадлежит к




Рис. 1. Схема продольного разреза *amphioxus lanceolatus*:
a — животная трубка; *v* — растительная трубка; *o* — отверстие рта; *c* — отверстие заднего прохода; *ch* — *chorda dorsalis*.

группе позвоночных, представляя высший, наиболее развитой и сложный организм в ряду всех животных этой группы; поэтому, желая пользоваться при изложении анатомии человеческого тела выводами сравнительной анатомии, естественно ограничиваться сравнением человеческого организма исключительно с организмом позвоночных животных.

Если при сравнении устройства тела всех без исключения позвоночных животных отвлечься от некоторых подробностей формы, то окажется, что все они построены по одному общему и весьма простому плану, а именно: туловище (исключая конечности) всех позвоночных животных представляет две параллельные трубки, содержащие в себе органы, до известной степени противоположные друг другу по своим отправлениям. Для доказательства этого закона рассмотрим продольные разрезы двух крайних представителей ряда позвоночных животных, именно: человека, с одной стороны, и наиболее простой по своей организации рыбы — *amphioxus lanceolatus* — с другой. На продольном разрезе тела *amphioxus* (рис. 1) видно, что вдоль одной стороны тела (так называемый спинной) тянется узкая трубка (*a*), содержащая в себе центральный орган нервной системы — спинной мозг. Диаметр этой трубки, а также и лежащего в нем мозга по всему протяжению одинаков, только к концам и трубка, и мозг заостряются. По другой стороне тела (брюшной) тянется другая, более широкая трубка (*v*), содержащая пищеварительный канал, который открывается паружу двумя отверстиями — входным (отверстие рта) и выходным (задне-

проходное отверстие). Так как первая трубка содержит орган, исключительно свойственный животным (мозг), то и трубка в сравнительной анатомии названа *животной трубкой*. Вторая трубка, содержащая органы питания, свойственные также растениям (хотя там они имеют совершенно иную форму), названа *растительной трубкой*.

Разрез тела человека (рис. 2) ясно обнаруживает совершенно подобное устройство: вдоль спинной стороны тянется *животная трубка (a)*, содержащая центральный орган нервной системы — мозг. Но трубка эта сообразно с высшим развитием мозга представляет на одном из концов очень большое расширение — полость черепа, в которой помещается сильно развитый верхний конец центрального органа нервной системы — головной мозг. Единственно в этом и состоит отличие животной трубки самого низшего позвоночного животного от таковой же трубки самого развитого позвоночного. Растительная трубка, прилежащая к животной спереди (с брюшной стороны), также сохранила свой основной характер (v). Это также широкая сравнительно трубка, имеющая два отверстия и содержащая органы питания — растительной жизни. Правда, в ней, как и в животной трубке, произошло значительное изменение формы, заметное с первого взгляда. Так, например, на переднем ее конце развилась так называемая *лицевая часть* головы со множеством органов, свойственных высшим организмам. Но от этого основная ее форма не затемнена.

Если мы проследим устройство тела всех позвоночных животных, по своей организации помещающихся между двумя избранными нами крайними представителями группы позвоночных, мы убедимся, что общий план устройства тела из двух параллельных трубок везде сохранен и что те изменения формы трубок, которые заметны при сравнении тела высшего позвоночного с телом наименее развитого, появляются с большой постепенностью, позволяющей расположить животных в правильный ряд.

Кроме постоянства содержимого, животная и растительная трубки имеют и стенки, построенные у всех позвоночных по одному плану.

1. Между животной и растительной трубками окруженная массой других тканей и органов помещается та основная в механическом смысле колонна, которая своим существованием дала имя разбираемой группе животных, это — *позвоночный столб*. Правда, в одном из наших примеров, у *amphioxus*, этот позвоночный столб является в форме еще совершенно зачаточной: он представлен так называемой *спинной струной (chorda dorsalis)*¹ — хрящевым шнурком, одетым в волокнистую оболочку. У человека (взрослого) на месте хорды мы находим ряд костей, имеющих вид толстых кружков (тела позвонков). Между этими крайними формами позвоночника, однако, существует целый ряд переходных форм в теле различных животных, так что, несмотря на разницу устройства, гомологизация примитивного позвоночника *amphioxus* и вполне развитого, у человека, совершенно правильна.

Телам позвонков гомологична не сама хорда, а ее оболочка. Это разъясняется историей развития тела позвонков у высших животных и человека. Хорда, существовав-

¹ По-русски ее принято называть хордой; это название мы и будем употреблять.

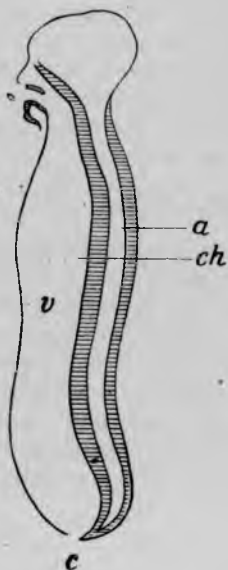


Рис. 2. Схема продольного разреза человеческого тела. Обозначения те же, что на рис. 1. *ch* — позвоночный столб, заменяющий *chordam dorsalem*.

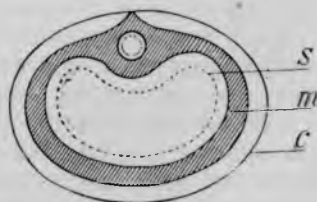


Рис. 3. Схема поперечного разреза туловища.

щая у зародышей высших животных в ранние периоды развития, впоследствии почти исчезает, а тела позвонков развиваются из отолстевающей оболочки ее.

2. Каждая из двух трубок, составляющих туловище позвоночного животного, обладает собственной оболочкой, которая выстилает внутреннюю поверхность ее стенок и по своим особым свойствам названа с е р о з н о й (рис. 3, s).

3. Поверх этой оболочки расположены еще два слоя, образующие стенки трубок (или туловища). Внутренний из них, состоящий из костей и мускулов, образуя один общий для обеих трубок покров, заходит вместе с тем в промежуток между ними (рис. 3, m), где в его массе и заложен позвоночный столб. Этот слой обладает способностью к движению, так как он состоит из мускулов (мышц), производящих движение своими сокращениями, и костей (или хрящей), к которым мускулы прикреплены и которые служат, при движении, механическими рычагами.

4. Наконец, сверх двигательного (костно-мышечного) слоя расположена еще общая для обеих трубок оболочка — кожа (c). Слой этот у одних животных представляется мягким и, защищая поверхность тела, превращен вместе с тем в орган осязания. У других — он содержит или костяные, или роговые образования (черепахи, некоторые рыбы), которые, служа защитой тела, вместе с тем служат и для прикрепления мускулов. Впрочем, и у тех животных, у которых кожа не содержит костяных образований, куда относится и человек, мускулы также по местам прикрепляются к внутренней стороне ее, так что кожу по праву называют наружным скелетом животных, противопоставляя ее скелету внутреннему, заложенному в массу среднего слоя (костно-мышечного).

До сих пор была речь только о туловище (и голове) животных. Но большинство позвоночных имеет еще конечности — аппараты, назначенные большей частью для перемещения тела (плавники рыб, крылья и ноги птиц, передние и задние конечности гадов и млекопитающих, руки и ноги человека). Эти образования, разнообразно устроенные, смотря по образу жизни животного, по своему анатомическому строению могут быть рассматриваемы как отростки стенок туловища, в составе которых мы находим ткани и органы среднего и наружного слоев, т. е. костно-мышечного и кожного.

Более подробный анализ анатомического устройства стенок туловища приводит нас к открытию еще других, общих для всех названных животных, фактов, а именно: симметричности тела и сегментации стенок туловища.

Все позвоночные животные (за весьма немногими исключениями) имеют тело, построенное с и м м е т р и ч н о, т. е. состоящее из двух одинаковых половин. Плоскость, рассекающая тело по середине, спереди назад (сагиттальная), разделяет тело на две половины, одинаково устроенные и содержащие одинаковые органы, если органы эти парные (т. е. имеются в числе двух); органы же непарные, встречающиеся в теле в единичном числе, будут разделены этой плоскостью на две равные половины, так как подобные органы всегда лежат на средней линии тела. Во всей строгости этот закон выдержан, однако, только у самых низших позвоночных, каков *amphioxus*, и у молодых зародышей всех остальных животных. В состоянии же вполне развитом (взрослом) большинство животных представляет, по видимому, резкие отклонения от закона симметрии. Так, сердце, орган единичный, разделится сагиттальной плоскостью на две неравные половины, потому что оно лежит ассиметрично — более в левой стороне тела; кишечный канал также разделится бы на половины неодинаковые и пр. Но все эти отклонения от симметрии суть результаты высокого развития органов и последовательного их смещения в сторону. В состоянии же мало развитом у зародыша и сердце, и кишечник лежат строго на средней линии и могут быть разделены сагиттальным разрезом на две симметричные половины.

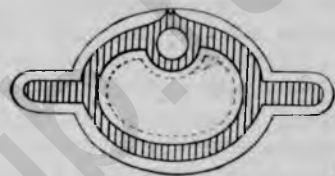

Рис. 4. Схема поперечного разреза туловища с конечностями.

Совершенно общ для позвоночных животных также своеобразный закон сегментации и стенок туловища. Он заключается в следующем: стенки туловища состоят из ряда этажей, или сегментов (мегамер), наложенных один на другой и представляющих значительное сходство в своем устройстве или, вернее, построенных по одному плану, так что сегменты представляют в известной степени повторение один другого. Тожественность плана постройки сегментов выражается и в форме частей, и в числе их. Это не мешает, однако, каждому из сегментов иметь в своем строении и особенности, согласованные с особенностями отправления органов, лежащих в той или другой местности. Впрочем, особенности устройства в сегментах появляются не вдруг, а всегда с известною постепенностью, так что два соседние сегмента всегда весьма похожи друг на друга, и части, соответствующие (гомологичные) друг другу в том и другом сегменте, легко узнаются по форме, положению и отношениям. То же явление замечается и при сравнении следующей пары сегментов, еще следующей и так далее. Если же мы станем сравнивать два сегмента, лежащие далеко друг от друга, то разница в их устройстве может быть настолько резка, что сразу единство плана их строения может быть неясно. Но это несходство только кажущееся и зависит от накопления особенностей формы частей, что и обнаружится, если проследим постепенное изменение формы каждой части во всех промежуточных сегментах.

Сегментация стенок туловища, как и симметрия, выражена, однако, вполне ясно только у низших позвоночных, каковы, например, рыбы. У высших же вследствие усложнения их организации и усложнения вследствие этого формы органов, сегментация часто затемняется. У человека и млекопитающих животных она совершенно ясна в скелете, довольно явственна в нервной системе, а в мышечной и кровеносной системах выражена только отчасти. Та же причина, т. е. высокое развитие и усложнение формы, затемняет распадение на сегменты головы животных. Зная, что голова есть только верхний (или передний) конец животной и растительной трубок, составляющих туловище, естественно было бы ожидать, что и она подлечит тому же закону сегментации. Некоторые анатомы и утверждают это, принимая расчленение головы на сегменты, лежащие у человека не один над другим, как в туловище, а один впереди другого, что соответствует загибу вперед верхнего конца растительной и животной трубок. Но так как усмотреть сегментацию головы гораздо труднее, именно вследствие чрезвычайной сложности ее организации, то другая школа анатомов отрицает ее, полагая, что устройство головы имеет особый план, также общий для всех позвоночных, однако, еще не выясненный.

КОСТНАЯ ТКАНЬ

Скелет взрослого человека распадается на 34 парные кости, которые лежат исключительно на средней линии тела, и 170 (и более)¹ парных костей, лежащих по сторонам средней линии. Каждая кость из числа парных и каждая две кости из числа парных обладают особой, им только свойственной формой. Но все-таки их можно по форме разделить на несколько групп, что обыкновенно и делают, имея в виду исключительно удобства описания. Таким образом, различают: а) длинные кости, б) круглые, или толстые, в) плоские и г) смешанные. Какая форма подразумевается под именем длинных, круглых и плоских костей, не требует разъяснения; только последняя группа — кости смешанной формы — нуждается в определении. В эту группу относят все кости, имеющие очень сложную форму, где в составе одной кости встречаются части толстые, длинные и плоские; таковы, например, позвонки. В длинных костях различают: тело, или диафиз, и концы — эпифизы. Повод к этому делению дан способом развития длинных костей, большинство которых в раннем возрасте состоит из трех отдельных кусков, впоследствии срастающихся между собой. Это же явление свойственно некоторым костям других форм, например, позвонкам и пр., где также отличаются тела и эпифизы. Кроме этих частей некоторые кости имеют еще апофизы — отростки, которые так же, как и эпифизы, вначале бывают отделены от тела кости. Последние служат обыкновенно местом прикрепления к костям мускулов.

В состав кости входят несколько тканей (материалов), а именно: собственно костная ткань, которой кости главным образом и обязаны своей формой и своим физиологическим значением — как органы движения (пассивные); далее хрящевая ткань, волокнистая клетчатка (соединительная ткань) и костномозговая ткань. Три последние ткани хотя и играют весьма важную роль в отправлениях и питании кости, но в образовании ее формы участвуют слабо. Поэтому при систематическом изучении анатомии, когда обращают главное внимание на форму костей, разумеют под именем кости такую кость, которая приготовлена для изучения, т. е. освобождена от клетчатки, костного мозга и хряща.

Для препарирования (скелетирования) костей обыкновенно употребляют продолжительное вымачивание (мацерация) в воде, причем мягкие ткани сгнивают и отпадают. Есть много других способов, но они мало употребляются.

Костная ткань и в свежем, и в высушенном состоянии представляет для невооруженного глаза плотное бело-желтоватого цвета вещество, знакомое всякому из житейского опыта. Противодельствующая давлению плотность свежей (и теплой) человеческой кости в среднем возрасте, по опытам Rauber, равняется 12,56—16,80 кг на 1 мм² и превосходит, таким образом, почти вдвое плотность дерева и гранита. По этому же автору, противодействие сгибанию равняется 9,25—12,41 кг на 1 мм², что

¹ Число парных костей увеличивается на счет изменения числа так называемых сесамовидных костей, лежащих на суставах некоторых пальцев. В показанное число (170) включены 4 более постоянные сесамовидные кости суставов больших пальцев ноги.

приблизительно равно плотности меди. В преклонных летах уменьшается как та, так и другая плотность, но противодействие сгибанию уменьшается больше, отчего и зависит всем известная ломкость костей у стариков. Кость обладает также значительной упругостью, вдвое превосходящей упругость дерева.

Этими свойствами кость обязана соединению органического вещества (оссеина), дающего при варении клей, с неорганическими солями. Первое образует как бы основную среду, в которую неорганические соли отложены в виде мельчайших крупинок. Зависимость плотности и упругости костной ткани именно от соединения двух разнородных веществ обыкновенно доказывается двумя параллельными обработками кости. Чтобы выделить органическое вещество, кость мацерируют долгое время в сильно разведенной хлористоводородной кислоте, причем все неорганические соли мало-помалу растворяются в кислоте, а органическое основное вещество (оссеин) остается свободным и неповрежденным. При этом кость вполне сохраняет свою форму, но плотность уменьшается приблизительно в шесть раз. Наоборот, чтобы выделить неорганическое вещество костной ткани, удалив органическое, кость обжигают. При этом органическое вещество сгорает (от него остается в ткани кости только уголь, от чего кость становится черной), но кость, как и в первом опыте, не теряет своей формы, плотность же сопротивлению давлению) уменьшается более чем вдвое, упругость почти совсем исчезает: кость становится чрезвычайно хрупкой и переламывается при самом незначительном сгибании.

Количественные отношения органического и неорганического вещества по весу довольно просты, а именно — на 100 весовых частей костной ткани приходится:

оссеина (органическое вещество)	33,30
неорганических солей	66,70
	100,00

Впрочем, эти отношения не совсем постоянны и изменяются по частям скелета и в зависимости от возраста. В преклонном возрасте количество оссеина уменьшается, отчего и зависит (отчасти) хрупкость костей у стариков.

Химический состав неорганической части костного вещества следующий:

фосфорнокислой извести	85,62
углекислой »	9,06
фтористой »	3,57
фосфорнокислой магнезии	1,75
	100,00

Костное вещество встречается в костях в двух формах: в виде плотных пластинок (substantia dura) и в виде губчатого вещества (subst. spongiosa). Плотное вещество всегда сохраняет форму пластинок, более или менее толстых, образующих поверхность костей. О толщине пластинок плотного вещества можно судить, разумеется, только на распилах костей. Продольные распилы длинных костей обнаруживают, что на протяжении диафиза слой плотного костного вещества в середине длины очень толст (на бедренной кости, самой длинной на всем скелете, толщина слоя плотного костного вещества достигает 8—9 мм). К концам диафиза он мало-помалу истончается, и на эпифизах толщина его не больше толщины листа писчей бумаги, так что на распилах кости она едва видна. Кости плоские и круглые в этом отношении сходны с эпифизами длинных костей: они имеют в большинстве очень тонкий слой плотного вещества на поверхности. Впрочем, толщина этого слоя сильно колеблется индивидуально, что особенно заметно на плоских черепных костях: у людей слабого сложения плотная пластинка черепных костей тонка; у людей же мускулистых, обладающих сильно развитым скелетом, она может достигать весьма значительной толщины. Крепость плотной пластинки вещества костей стоит в прямом отношении к ее толщине; только одну пластинку, а именно внутреннюю пластинку черепных костей, истари отмечали как особенно

хрупкую, непропорционально ее толщине, почему и называли ее даже стеклянной — *lamina vitrea*.

Такое заключение основывалось главным образом на наблюдениях ее расколов при ударах по голове, причем часто находили трещину внутренней пластинки черепных костей при совершенной целости наружной. Это явление, однако, допускает и другое весьма остроумное объяснение, принадлежащее Теewan; при ударах по поверхности черепа кость прежде всего несколько прогибается внутрь, что вполне возможно, так как она обладает значительною упругостью. При этом внутренняя пластинка растягивается больше наружной, так как она лежит дальше от тела, давящего (ударяющего) на кость. Если степень прогибания не переходит пределов упругости кости, то, естественно, она по окончании удара принимает свою прежнюю форму. Если же предел упругости перейден, кость треснет; очень понятно, что primero перейдет предел упругости внутренняя пластинка, так как она натягивается больше. Легко представить себе такие случаи, когда сила удара достаточна, чтобы заставить внутреннюю пластинку треснуть, т. е. перейти предел упругости, но недостаточна, чтобы сделать то же с наружной пластинкой, которая прогибается меньше. Явление это Теewan сравнивает с другим, известным каждому: если переламывать на колене палку, то первыми перервутся те волокна дерева, которые лежат наверху, т. е. дальше от точки опоры — колена, и, стало быть, натягиваются больше. Такое объяснение случаев образования трещин на внутренней пластинке черепных костей при целости наружной тем более вероятно, что Luschka, испытывая упругость двух пластинок черепных костей на кусках равной толщины, не мог найти в них никакой разницы.

Плотная костяная пластинка, образующая поверхность костей, редко бывает гладка; в большинстве случаев она покрыта неровностями, достигающими весьма значительных размеров на местах прикрепления мускулов. Кроме того, на ней замечаются многочисленные отверстия, обыкновенно небольшого размера, назначенные для прохождения внутрь кости кровеносных сосудов. По местам, например, на эпифизах длинных костей, на телах позвонков и пр., число отверстий так велико, что пластинка имеет вид мелкой сети. С поверхности костей плотная костяная пластинка проникает в каналы, которые существуют во многих костях для прохождения крупных кровеносных сосудов и нервов, и образует их гладкие стенки.

Другой вид костной ткани — губчатое вещество (*substantia spongiosa*) — состоит собственно из той же ткани; но ткань эта уже не имеет вида непрерывных пластинок или компактной массы, а состоит из тонких костяных палочек, переплетенных между собой приблизительно так, как вещество губки.

Толщина палочек и ширина промежутков между ними никогда не бывает значительна, и самые большие промежутки имеют 2—3 мм в поперечнике.

На мацерированной и высушенной кости промежутки губчатого вещества пусты, но в естественном состоянии они наполнены костным мозгом.

Названный вид костной ткани (*subst. spongiosa*) встречается в концах длинных костей, наполняя там все пространство, середина же диафиза длинных костей (там, где плотная пластинка достигает большей толщины) остается всегда свободной от губчатого вещества и представляет канал, пустой в костях препарированных и наполненный костным мозгом в естественном состоянии, а потому называемый *костномозговым каналом*. В костях толстых или круглых губчатое вещество обыкновенно занимает все внутреннее пространство; в плоских — оно помещается между двумя пластинками плотного вещества, образующими поверхность костей; располагаясь там слоем большей или меньшей толщины, а местами совсем исчезая, так что две поверхностные плотные пластинки срастаются между собой. В этих местах плоские кости обыкновенно очень тонки и просвечивают. В плоских черепных костях губчатое вещество особенно мелкоклеточно и получило особое название — *diploe*. Оно отличается от губчатого вещества еще тем, что местами оставляет большие каналы, в которых расположены вены — *vena e diploeticae*, местами же, как, например, в сосцевидной части височной кости, в промежутках губчатого вещества, содержится не костный мозг, а воздух, проникающий сюда извне, по особому для того назначенным путям.

Наконец, еще третья особенность черепных костей: в некоторых из них между двумя плотными пластинками, хотя они отстоят друг от друга далеко, совсем

пет губчатого вещества — образуются пустоты, так называемые паузы, наполненные также воздухом (обыкновенно из посовой полости).

Еще в 1831 г. Bourgey обратил внимание на постоянство расположения костяных палочек, образующих губчатое вещество, и различил даже несколько форм его по виду промежутков между палочками. Но подробнее познакомили нас с устройством губчатого вещества костей Н. Meyer (анатом в Цюрихе) и Cullmann (профессор механики там же). Им принадлежит честь открытия строгой законности, которой держится устройство *subst. spongiosae*. Они доказали вполне убедительно, что, во-первых, пластинки всегда расположены одинаково и притом в каждом месте своеобразно, приравливаясь к механическим условиям, в которых находится данная кость, т. е. к действию на нее механических сил со стороны тяжести тела и сокращения мускулов. Принцип, положенный в основу расположения пластинок губчатого вещества костей, тот же, который проводится при постройках по так называемой американской системе (плетеные из перекладин здания, например, железнодорожные мосты). Принцип этот может быть разъяснен таким образом: если требуется придать сооружению определенную крепость, то этого можно достигнуть двумя путями: или нужно сделать его из цельных масс материала и придать ему размеры, соответствующие прочности материала, или можно уменьшить количество материала, увеличивая размеры постройки (например, ширину мостовых ферм), но располагая материал не в форме сплошных масс, а в виде плетенья или решетки, причем отдельные перекладины должны быть расположены и соединены друг с другом определенным образом, указанным вычислением. Иначе сказать, при возведении плетеных построек уменьшается количество строительного материала, а следовательно, вес и стоимость постройки, и в то же время сохраняется требуемая прочность здания.

В губчатом веществе костей применением того же механического принципа достигается та же цель, т. е. определенная прочность при помощи меньшего количества материала. При этом объем костей (например, концы длинных костей) увеличен, а вес уменьшен. Тот и другой результат (как и в постройках) имеет экономическое значение для организма: он уменьшает ту долю мышечной силы, которая тратится непроизводительно на приведение в движение самого скелета, и сохраняет, таким образом, большую долю мышечной силы для полезной работы (передвижение тела и пр.). Увеличение объема, а следовательно, и поверхности костей, также выгодно, давая больше места для прикрепления мускулов.

Применение указанного механического принципа в способе расположения палочек губчатого костного вещества всего лучше демонстрируется на таких костях, где точка приложения силы (например, тяжести тела) находится в стороне от точки опоры, как, например, в верхнем конце бедра или в пяточной кости. Особенно instructивен рисунок губчатого вещества последней. На распиле ее (рис. 5) видны три системы дугообразных палочек, пересекающихся между собою. От верхней поверхности (А), где падает на нее вся тяжесть тела, начинаются две системы дуг, расходящиеся в стороны: первая направляется к задне-нижнему углу кости (В — пяточному бугру), которым кость опирается при стоянии на пол, вторая направляется к передне-нижнему углу — С, которым она опирается на соседние кости (а через них также на пол). Эти две системы костяных палочек расположены по тем направлениям, по которым распределяется сила тяжести тела на две точки опоры, имеющиеся у пяточной кости. Так как две силы, получающиеся от такого разложения, направлены друг к другу под углом, раскрытым книзу, то все частицы пяточной кости, лежащие внутри этого угла (на нижней поверхности и вблизи ее в массе кости), претерпевают растяжение кзади и впереди. Соответственно этому вдоль нижней поверхности кости расположена третья система дуг (З), которые противодействуют этому растяжению. В центре же кости, там, где действие трех сил менее чувствительно, губчатое вещество совсем отсутствует. Расположение этих дуг, по меткому сравнению Мейера, совершенно то же, какое мы видим в частях садовой лестницы: 1-я система дуг, положим, представляет самую лестницу, 2-я — подпорки, 3-я — те крючки, которыми обыкновенно соединяют лестницу с подпорками, чтобы они не разо-

шлись. Похожую на эту картину представляет губчатое вещество верхнего конца бедра или, вернее, его шейки (рис. 6). Здесь также заметны две системы пересекающихся дуг, которые, по вычислениям Cullmann, расположены строго соответственно механическим условиям, в которых находится кость, и ее форме.

Более простое расположение палочек губчатого вещества встречается в тех костях, где точка приложения силы стоит пад точкой опоры. Как пример избираем нижний конец бедра (рис. 7). Тут мы видим все палочки параллельными и расположенными вертикально по направлению действия тяжести. Видимо для большей прочности каждой из них они соединены еще по местам поперечными перемыч-

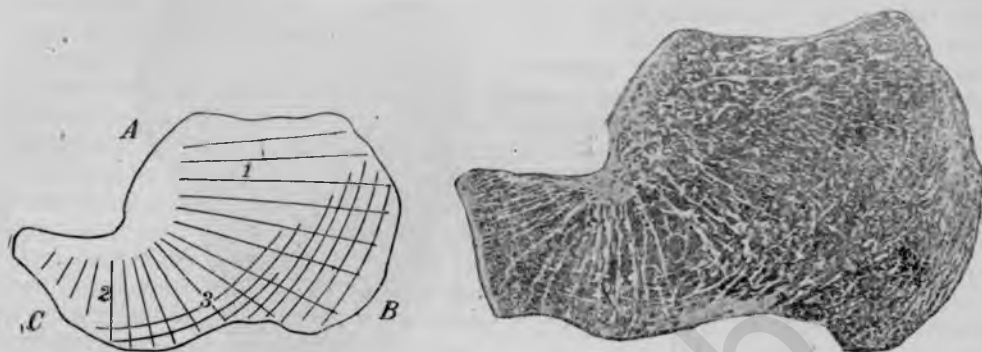


Рис. 5. Губчатое вещество пяточной кости: продольный разрез.

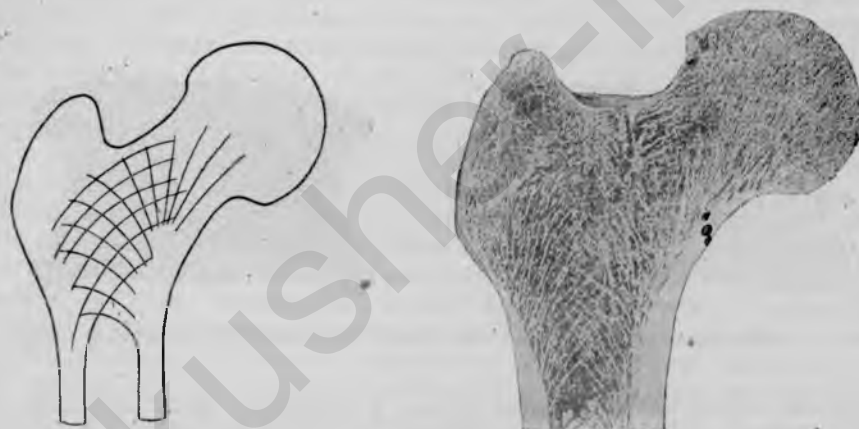

Рис. 6. Губчатое вещество верхнего конца бедренной кости: фронтальный разрез.

ками. Такую форму губчатого вещества с продолговатыми промежутками можно встретить во многих костях, длинных, круглых и плоских, словом — всюду, где действие силы имеет одно постоянное направление.

Противоположностью этому продольно-клеточному губчатому веществу является другая форма — круглоклеточное вещество, которое встречается в круглых костях или частях костей, подвергающихся давлению со всех или многих сторон. Так, в головках бедра и плеча, некоторых круглых костях ручиной кисти губчатое вещество на тонких пластинках очень похоже на ткань тюля, т. е. состоит из костяных палочек, переплетенных между собою так, что промежутки между ними имеют почти круглую форму. Наконец, встречаются кости, которые имеют губчатое вещество средней формы (Meuer). Это обыкновенно толстые кости, подвергающиеся давлению только с двух сторон, как, например, тела позвонков (рис. 8). Их губчатое вещество распадается на две области: середина состоит из круглоклеточного вещества, построенного очень прочно —

из толстых палочек. Ближе к суставным поверхностям, в приведенном примере — к верхней и нижней поверхности тела позвонка, губчатое вещество продольно-клеточное, т. е. палочки расположены по направлению от суставной поверхности к центральному губчатому веществу, на которые они, по выражению Meyer, опираются, как спицы колеса на ступицу. Под описанные три формы, действительно, можно подвести все кажущееся разнообразие губчатого вещества костей.

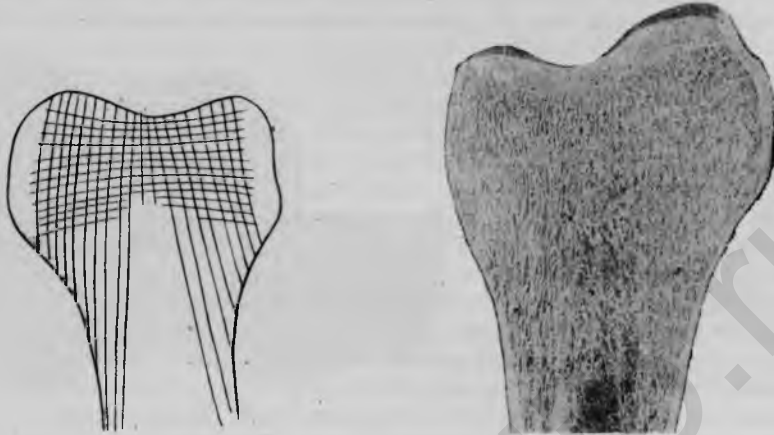


Рис. 7. Губчатое вещество нижнего конца бедра: фронтальный разрез.

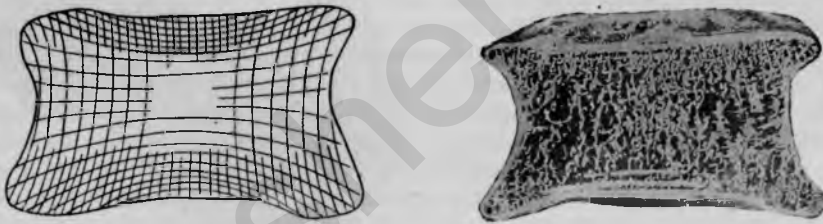


Рис. 8. Губчатое вещество тела поясничного позвонка: фронтальный разрез.

Обширные исследования, произведенные в последнее время Gebhardt (Arch. f. Entwicklungsgesch. Bd. 11 и 12) над костями различных животных, распространили закон соответствия между механическими условиями, в которых стоит кость, и ее строением на микроскопические элементы кости.

Зависимость расположения палочек губчатого вещества от механических условий, в которых стоит кость, доказывается нагляднее всего случаями заживленных переломов костей. Wolf и др. наблюдали восстановление рисунка губчатого вещества в измененном виде в тех случаях, когда кость срасталась неправильно и, следовательно, направления действия сил в ней изменялись сравнительно с нормой.

Нужно заметить, что наблюдать рисунок губчатого вещества ясно можно только на очень тонких распилах. Их лучше готовить из свежей кости или круглой механической пилой, как делал это Wolf, или же простой анатомической пилой, но с очень мелкими зубьями (крупные зубья ломают губчатое вещество); отпиленную пластинку можно или мацерировать, или вываривать в воде с небольшим количеством поваренной соли и, наконец, отбелить слабою хлорною водой. Если пластинки не выходят достаточно тонкими, то их можно отшлифовать, но при этом нужно принять некоторые предосторожности, чтобы не изломать губчатое вещество. Я делаю это так: вываренную пластинку я приклеиваю к деревянной доске хорошим столярным клеем, сваренным очень густо, причем следует наблюдать, чтобы клей не только приклеил пластинку, но и выполнил промежутки губчатого вещества. Когда клей засох, я шлифую пластинку мелким подпилком или крупным точильным камнем (сухим). По окончании шлифовки доска вместе с костяной пластинкой бросается в сильно кипящую воду, причем оставшееся небольшое количество клея растворяется почти моментально, и пластинка осво-

бождается совершенно чистою, сохраняя малейшие подробности строения губчатого вещества. Этим способом мне удалось приготовить чрезвычайно instructивные препараты.

Выше было указано, что в состав свежей кости, кроме костного вещества, собственно входят еще три ткани: хрящевая, соединительная и костномозговая.

Та часть поверхности костей, которою они соприкасаются друг с другом, обыкновенно гладка и покрыта слоем так называемого стекловидного хряща. Но это только в том случае, когда между костями существует значительная подвижность. Многие кости, соединенные друг с другом, мало подвижны, как, например, тела позвонков, лобковые кости и пр., на поверхностях, обращенных друг к другу, не имеют такого хрящевого слоя и не гладки, а напротив, шероховаты. Между такими костями расположены пластинки хряща совершенно другого строения и свойств, так называемые волокнистые хрящи. Их рассматривают как особые аппараты, соединяющие кости, и к костям не причисляют, а описывают отдельно в синдесмологии.

Настоящий суставный хрящ, покрывающий очень тонким слоем сочленовные концы и площадки костей, представляется по своему виду похожим на белое (так называемое молочное) стекло или опал: он бел и слегка просвечивает. Поверхность его чрезвычайно гладка и скользка от присутствия на ней особой жидкости (синовии), играющей роль смазки в сочленениях. Ткань хряща чрезвычайно упруга, что вместе с гладкостью его поверхности в значительной мере облегчает движение костей, уменьшая трение между ними.

Поверхность костей, не припоровленная для сочленений, всюду покрыта слоем очень плотной клетчатки (соединительной ткани), богатой кровеносными сосудами (в особенности у детей во время роста кости). Слой этот носит название *надкостницы* — *periosteum*, а там, где переходит на хрящевые части скелета, каковы у человека реберные хрящи, мечевидный отросток грудины и пр., — название *надхрящницы*, — *perichondrium*. Физиологическое значение этого слоя так важно для кости и так специально, что надкостницу по праву называют *органом*, хотя она и составляет нераздельную часть живой кости. *Надкостница* есть орган, образующий и питающий ее по окончании развития. Роль ее при развитии костной ткани будет изложена ниже, в главе об окостенении скелета. Роль ее как органа, питающего кость, объясняется очень просто: кровеносные сосуды, несущие кровь в массу кости для ее питания, все происходят, как ветви, от тех кровеносных сосудов, которые заложены в ткани надкостницы. При отделении надкостницы от живой кости, например, вследствие ударов или ушибов, кровеносные сосуды, идущие от нее в кость, обрываются, кровь перестает притекать к кости, и вследствие этого слой кости, прилегающий к надкостнице, неминуемо омертвевает — образуется так называемый *секвестр*.

Надкостница, покрывая все углубления и возвышения на поверхности кости, входит, с одной стороны, в самое тесное соединение с сухожилиями мускулов, прикрепляющихся к кости. С другой стороны, надкостница продолжается во все каналы, пронизывающие кость, в воздушные полости (черепных костей) и в питательные отверстия (*foramina nutritia*), выстилая всюду поверхность костного вещества. Путем питательных отверстий надкостница проникает в полости, занятые костным мозгом, и там, истончившись очень значительно, также покрывает поверхность костного вещества. Эта внутренняя надкостница носит название *endosteum*. Впрочем, она так тонка и слаба, что многие анатомы не признают ее, относя ее к ткани костного мозга.

Свободные от губчатого вещества каналы внутри длинных костей и промежутки губчатого вещества наполнены всюду *костным мозгом* — *medulla ossis*. Ткань его чрезвычайно нежна, имеет или густо-розовый, или желтый цвет, богата кровеносными сосудами и жиром. По цвету у взрослого человека различают *красный* и *желтый* мозг. Первый, свойствен по преимуществу губчатому веществу, второй — костномозговым каналам длинных костей и некоторым участкам губчатого вещества. В распределении этих двух видов костного мозга

У взрослого человека Neumann заметил следующее правило, важное для патологической анатомии: кости головы и туловища содержат красный мозг. В костях конечностей красный мозг имеют только верхние концы бедренной и плечевой костей. Диафизы и нижние эпифизы, а также все остальные кости конечностей содержат желтый мозг.

В хвостовых позвонках животных, по Ranvier, встречается желтый мозг, как в конечностях.

Во время утробной жизни—у зародыша—костный мозг всюду имеет красный цвет. Различие в цвете наступает в первом году после рождения на свет и то весьма постепенно, вследствие обеднения мозга кровеносными сосудами и отложения в ткани большого количества жира. Что касается значения костного мозга для кости, то оно совершенно тождественно с значением надкостницы: эта ткань образует из себя кость. Такое сходство, несмотря на бросающееся в глаза различие строения, становится совершенно понятным из истории развития кости: костный мозг есть продукт надкостницы (см. главу о развитии костей).

Но эта функция присуща костному мозгу, разумеется, только во время развития и роста кости, а также после повреждения кости, сопровождаемого убылью костного вещества. Но еще более важную функцию костный мозг выполняет у взрослого, это — образование красных кровяных телец (функция эта присуща и другим органам, как печень, селезенка).

ОБЗОР СКЕЛЕТА (SCELETON S. SKELETON [BNA])¹

Уже с первого взгляда на полный, связанный скелет в нем виден тот основной план устройства тела, о котором говорено выше: он явственно распадается на две части: а) скелет туловища и головы и б) скелет конечностей. Первый состоит из ряда позвонков, образующих позвоночный столб, разделяемый на части; шейную с семью позвонками, грудную — с двенадцатью, поясничную — с пятью, крестцовую также с пятью позвонками и копчиковую с четырьмя-пятью позвонками. Позвонки распадаются на две существенно различные части: 1) тела, составляющие основную (в механическом смысле) колонну всего тела, и 2) дуги, образующие скелет животной трубки — спинномозговой канал (canalis vertebralis). В образовании этого канала принимают участие все позвонки и крестец; копчик же не имеет дуг и не участвует в образовании канала. Продолжением спинномозгового канала является череп, вмещающий в себе верхний, утолщенный конек спинного мозга — головной мозг. На передней стороне позвоночного столба и черепа (т. е. скелета животной трубки) помещен ряд костей, образующих скелет растительной трубки, это: 1) ливые кости и 2) ребра с грудиной. Скелет этот не полон: он недоразвит против шейной, поясничной, крестцовой и копчиковой частей позвоночника.

Закон сегментации туловища находит себе в скелете наиболее наглядное подтверждение, более явственное, нежели в какой-либо другой системе органов человека. Скелет туловища по всей своей длине представляет ряд этажей — сегментов, устроенных, несомненно, по одному общему плану. Скелет головы также распадается на сегменты, в которых можно подметить тот же план, хотя специальные особенности развития головы сильно затемняют его.

Скелет конечностей состоит, во-первых, из двух так называемых поясов, обнимающих скелет туловища наподобие незамкнутых сзади колец. Это: 1) пояс верхней конечности, или плечевой, состоящий из двух ключиц и двух лопаток, и 2) пояс нижних конечностей, или тазовой, состоящий из двух беменных костей. Первый соединен с туловищем очень слабо; только внутренние концы ключиц сочленены подвижными суставами с грудиною; на остальном протяжении вся цепь костей лежит свободно в массе мышц. Такая подвижность плечевого пояса приуровнена к функции верхних конечностей и увеличивает сферу их действия. Тазовой пояс, напротив, соединен сзади почти неподвижно с крестцовой частью позвоночника, а спереди сомкнут сам в себе, так что вместе с крестцом представляет вертикально стоящее костяное кольцо, приуровненное для передачи тяжести туловища на нижние конечности.

Вторая часть этого отдела скелета — кости собственно конечностей, представляет как в верхней, так и в нижней паре, цепь костей, расчлененную вполне гомологично. В верхних конечностях первым звеном является плечо с одной длинной костью; ему гомологично в нижней конечности бедро, также одна длин-

¹ Объяснение пометки [BNA] см. в предисловии.

ная кость. Второе звено в верхней конечности представлено предплечьем, которое содержит уже две кости — локтевую и лучевую; ему соответствует в нижней конечности голень, состоящая также из двух костей: большой берцовой и малой берцовой. Далее следует в верхней конечности запястье, состоящее из восьми круглых костей, сложенных в два ряда; в нижней конечности — предплюсна, состоящая из семи круглых костей (причина разницы числа костей в запястье и гомологичной ему предплюсне будет объяснена в специальной части). Наконец, в верхней и нижней конечностях лежат вполне сходно устроенные пясть и плюсна, содержащие по пяти длинных костей, расположенных параллельно одна другой, а затем фаланги пальцев, представляющие как в той, так и в другой конечности по 14 костей, расположенных в три ряда, причем в других рядах (основном и ногтевом) лежат по 5 костей, а в среднем — четыре кости.

акusher-lib.ru

КОСТИ СКЕЛЕТА ТУЛОВИЩА

ПОЗВОНКИ (VERTEBRAE)

Сравнение формы и состав сегментов скелета всех позвоночных животных привело к заключению, что существует определенный план, общий для всех сегментов одного животного и для сегментов всех животных. План этот сравнительная анатомия выражает так называемым схематическим или типическим сегментом, который имеет в своем составе все части, встречающиеся вообще у позвоночных животных. Этот схематический сегмент имеет следующие части (рис. 9): тело позвонка (*c*), позади его заднюю дугу (*ap*), которая вместе с телом позвонка принимает участие в образовании скелета животной трубки (спинно-мозгового канала); на этой дуге три отростка: два поперечные (*pt*) и один остистый (*psp*). Все эти части составляют позвонок. С передней стороны к позвонку прилежат части скелета, заложенного в стенках растительной трубки — ребра (*cos*) и часть грудной кости (*s*). Это — полное число технических составных частей костного сегмента. Больше число их нигде не встречается; но сокращение этого числа или недоразвитие той или другой из составных частей есть явление весьма обыкновенное. Части сегмента могут являться отдельными друг от друга, сливаться между собой, значительно уменьшаться или увеличиваться. Наконец, каждая из них может расчленяться на несколько звеньев или кусков, которые или остаются, как у зародыша, хрящевыми, или окостеневают.

Что касается формы отдельных частей, то при постройке схематического сегмента, представленного на рис. 9, она упрощена — взята в самом общем для всех животных виде. В отдельных же случаях, т.е. у того или другого животного, форма может быть весьма разнообразна. Она может изменяться также в довольно широких пределах у одного и того же животного в различных отделах туловища, что явственно стоит в связи с разницею отправления органов, лежащих в различных местах туловища.

У человека мы встречаемся в различных отделах туловища со всеми перечисленными изменениями сегментов. Во-первых, в сегментах человека, в том отделе туловища, где они наиболее полны, а именно в грудном, мы видим расчленение висцеральной дуги (дуги растительной трубки) на костные части, собственно ребра, реберные хрящи и грудинные звенья. В других отделах по-

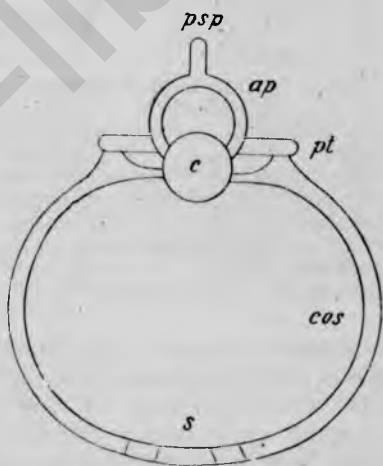


Рис. 9. Схема костного сегмента туловища.

c — тело позвонка; *ap* — задняя дуга; *psp* — остистый отросток; *pt* — поперечный отросток; *cos* — ребро; *s* — часть грудины.

звоночника — шейном, поясничном, крестцовом и копчиковом, мы встретимся с сокращением типа, с недоразвитием его частей и слитием их между собой.

Так как грудные сегменты человека наиболее полны, то всего удобнее начинать специальное описание именно с них. Состав такого сегмента уже известен; он состоит из позвонка, обладающего телом, задней дугой, остистым отростком и двумя поперечными отростками. Все эти части у взрослого человека слиты между собой, так что позвонок представляет одну цельную кость. Висцеральная дуга, т. е. ребра со своими частями, соединяется с позвонком подвижными суставами, и на скелете, лишенном связок, ребра являются совершенно отдельными костями. Тела грудных позвонков (*corpora vertebralis*), имеющие вид толстых костяных полукругов, состоят из губчатого костного вещества, которое на верхней и нижней поверхностях прикрыто плотной пластинкой только по краям, на поверхностях же, обращенных наружу, покрыто очень пористым листком плотного костного вещества. Форма тел изменяется на различной высоте, но большинство

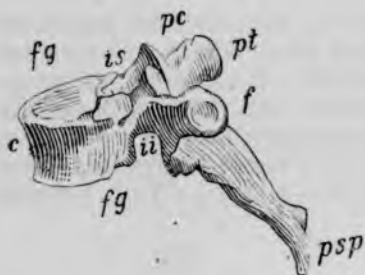

Рис. 10. Грудной позвонок сбоку.

c — corpus v., *is* — incisura vertebralis superior; *ii* — incisura vertebralis inferior дуги позвонка; *psp* — pr. spinosus; *pt* — pr. transversus; *pc* — pr. articularis; *fg* — суставные площадки для головок ребер; *f* — такие же площадки для бугорков ребер.

с каждой стороны позвонка в о к ребер. Расположение этих площадок различно на разных грудных позвонках, а потому об этом будет сказано подробнее впоследствии. Верхний и нижний края дуги у грудных позвонков шероховаты вследствие прикрепления здесь междулучных связок (*lig. intercruralias. flava* [BNA]). На задней стороне дуги находится весьма длинный отросток — остистый (*processus spinosus*), имеющий форму трехгранной пирамиды, верхушка которой сплюснена с боков, а у некоторых позвонков (верхних и нижних) еще несколько вздута наподобие головки. Тотчас около заднего края нижней вырезки дуги от последней отходят с той и с другой стороны два поперечных отростка (*processus transversales s. transversi* [BNA]). У большинства грудных позвонков эти отростки имеют при корне почти цилиндрическую форму, а на конце представляют шероховатую головку, служащую для прикрепления мускулов, выпрямляющих позвоночный столб. На передней стороне этой головки у 10 верхних позвонков, вместо шероховатости, имеется суставная, слегка вдавленная площадка для бугорка ребра. Нижние два грудные позвонка (XI и XII) имеют сравнительно очень короткие поперечные отростки (у XII короче, чем у XI) и вместо равномерной шероховатости на конце они представляют три бугорка (намек на эти бугорки существует уже

¹ Объяснение значка [BNA] см. в предисловии.

у X, а иногда и у IX и у VIII позвонков). Из них типическому поперечному отростку принадлежат, видимо, два — передний и средний, задний же, как надо заключать из дальнейшего его развития у поясничных позвонков (см. ниже), есть бугорок чисто мышечный. Кроме перечисленных трех типических отростков позвоночной дуги, позвонков человека (а также высших животных) имеет еще две пары отростков, не считаемых типическими, именно потому, что они свойственны только формам позвонков высоко развитым. Это суставные или косые отростки *processus condyloidei s. articulares* [BNA]. Впрочем, отростками в истинном смысле может быть названа только верхняя пара, так как они резко выстоят над верхним краем дуги, образуя задний край верхней межпозвоночной вырезки. Задние поверхности этих отростков представляют плоские, почти круглые суставные площадки, которые стоят вертикально. Нижняя пара косых отростков находится у нижнего края дуги, точас позади нижней вырезки, и формы отростков собственно не имеет, представляет слегка приподнятые над поверхностью дуги составные площадки также плоские и круглые, обращенные вперед. Если смотреть на позвонок сзади, то края суставных площадок несколько выдаются из-за нижнего края дуги полукруглыми мысами. При положении одного позвонка на другой нижняя пара косых отростков верхнего позвонка ляжет сзади на верхнюю пару косых отростков нижнего позвонка, причем их суставные площадки будут соприкасаться.

Форма и величина грудных позвонков, лежащих на разной высоте, во многом не сходна. А. Величина тел изменяется следующим образом: самые малые тела имеют IV, V и VI позвонки (счет ведется сверху), это особенно заметно на собранном позвоночнике, если смотреть спереди. Форма тел этих трех позвонков отличается приближением к треугольной (смотреть сверху). Тела позвонков, лежащих выше и ниже IV и VI, постепенно увеличиваются до самых крайних, т. е. до I позвонка, с одной стороны, и до XII — с другой. Б. Расположение суставных поверхностей для головок ребер также изменяется: на I позвонке сбоку, близ верхнего края тела, лежит цельная, круглая суставная площадка для головки I ребра; у нижнего края прямо под первой площадкой лежит вторая (для головки II ребра), но уже не цельная, а только часть, так как головка II ребра причленяется к двум позвонкам — I и II, а также к лежащей между ними хрящевой пластинке. На теле второго позвонка находим, у верхнего и нижнего краев, две неполные суставные площадки — верхняя для второго ребра, нижняя для III ребра и т. д.; на всех позвонках до X, а иногда до IX, суставные площадки для головок ребер распределены на два соседних позвонка. На XI и XII позвонках опять встречаются цельные суставные площадки для соответствующих ребер; площадки здесь лежат уже не на телах, а на боковой поверхности дуги при самом ее соединении с телом позвонка. В. Остистые отростки изменяются на различных высотах как в форме, так и в длине: у средних грудных позвонков (V, VI, VII, VIII) остистые отростки наиболее длинны и больше всех наклонны кверху, накрывая друг друга, как кровельные черепицы. Концы их вздуты очень мало. Кверху от V наклонение остистых отростков начинает уменьшаться, а у I он лежит почти горизонтально; при этом увеличиваются толщина отростков и вздутие на конце. Книзу от VIII позвонка наклонение остистых отростков также уменьшается постепенно, так что у XII он лежит горизонтально; вместе с этим значи-

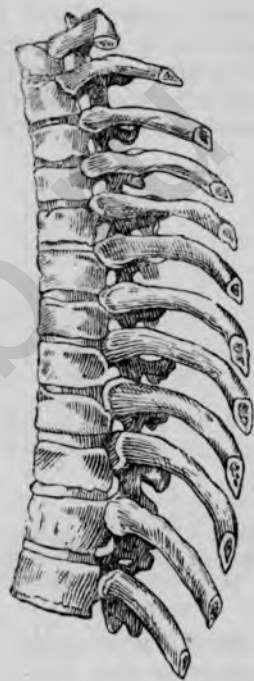

Рис. 11. Отношение головок ребер к телам грудных позвонков.

тельно убывает и длина их, а толщина (в особенности вертикальный размер) и головка на конце увеличиваются. Вообще форма остистых отростков нижних грудных позвонков мало-помалу приближается к форме таких же отростков соседних поясничных позвонков. Г. Об изменении формы и величины поперечных отростков у различных грудных позвонков было уже сказано выше. Остается добавить только об изменении положения: у I грудного позвонка поперечные отростки направлены почти фронтально (поперек); у II они отклонены несколько назад, у III отклонены сильнее, и так далее; отклонение мало-помалу нарастает до XII позвонка (но уже значительно меньше, чем между I, II, III). Кроме того, у верхних двух позвонков поперечные отростки приподняты своими свободными концами кверху, так что суставные площадки для бугорков ребер лежат несколько выше суставных площадок для головок их, что влияет на характер движения двух первых ребер. У остальных позвонков такого приподнятия поперечных отростков не замечается, а относительное положение суставных площадок (для бугорка и головки одного и того же ребра) изменяется у нижних ребер (до X) в противоположном смысле, т. е. суставы бугорков лежат ниже соответствующих суставов головок. Наконец, поперечные отростки двух нижних грудных позвонков (XI и XII), кроме значительно меньшей длины, отличаются еще совершенным отсутствием суставных площадок для ребер, так как соответствующие ребра не имеют совсем бугорков.

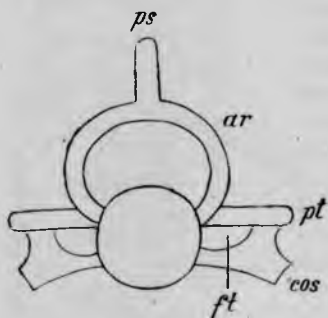


Рис. 12. Схема шейного позвонка. Обозначения прежние; ft — foramen transversale.

В состав каждого грудного сегмента входят как нераздельная его часть ребра с их хрящами, а также звено, вошедшее в состав грудины; но частное описание этих костей, в видах удобства изложения, будет сделано ниже. Теперь же, для понимания состава шейных и других позвонков, достаточно общего знакомства с ними из помещенной выше схемы грудного сегмента.

Шейный отдел позвоночного столба состоит из 7 позвонков или сегментов, в которых мы встречаемся с одним из указанных выше отступлений от типического устройства сегмента, а именно с недоразвитием одной из его существенных частей, именно ребер, и слитием этих недоразвитых ребер с позвонком в одну кость. Кроме того, верхние два шейных позвонка представляют еще и другие особенности, зависящие от приурочения их для увеличения подвижности головы.

Состав шейного сегмента следующий: он имеет тело позвонка (рис. 12), дугу (ar), остистый отросток (ps), два поперечных отростка (pt) и слабо развитые ребра (cos), которые являются не свободными костями, как в грудных сегментах, а сращены костной массой с позвонком в тех же пунктах, где у грудных сегментов имеются подвижные суставы, именно с боковой поверхностью тела и с концом поперечного отростка. Результатом этого слития является образование круглого отверстия между типическим поперечным отростком и рудиментарным (недоразвитым) ребром, которое в грудных сегментах существует только при целости сочленений между позвонком и ребром (впрочем, там оно закрыто связочной массой). В указанном недоразвитии ребер и слитии их с позвонком заключается вся особенность построения пяти нижних шейных сегментов (два верхние, кроме того, представляют еще специальные изменения, о которых будет речь впоследствии); следовательно, то, что мы называем в описательной анатомии шейным позвонком, не есть только позвонок, но целый сегмент, вполне гомологичный цельному грудному сегменту.

Форма частей шейных позвонков, однако, довольно резко отличается от формы их у грудных; при этом нижние пять имеют много общего между собой. Их тела значительно меньше, чем у грудных, и четырехугольны (если смотреть сверху); верхняя и нижняя поверхности вогнуты, по различно — верхняя с одной стороны на другую, нижняя — спереди назад, отчего при наложении позвонков

они садятся друг на друга как бы верхом — обстоятельство, видимо стоящее в связи с большою подвижностью шейной части позвоночного столба (сгибание вперед, назад и в стороны). Передняя поверхность тел шейных позвонков бугровата вследствие прикрепления на ней глубоких шейных мышц; задняя — гладка; боковые поверхности заняты в верхней части концами рудиментарных ребер, в нижней — гладки. Дуги уже, чем у грудных позвонков, образуют позвоночное отверстие, явственно треугольное и больших размеров, что соответствует увеличению толщины спинного мозга в шейной части. *Incisurae intervertebrales s. vertebrales* [BNA] *superior et inferior* по глубине равны между собой. Остистый отросток имеет вид трехгранной пирамиды, как и у грудных позвонков, но верхушка у III, IV, V и иногда у VI расщеплена на два неравных рожка. У VII — верхушка остистого отростка никогда не расщепляется (рис. 14), а устроена наподобие головки, как у грудных позвонков. Очень часто почти такой же вид она имеет и у VI позвонка, но тогда на ней заметна посередине бороздка, придающая этому отростку вид переходного между формой остистого отростка V (расщепленной) и VII. Длина остистых отростков

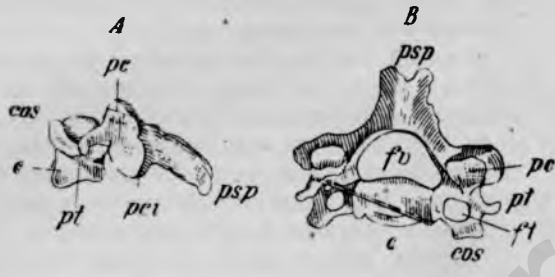


Рис. 13. А — шейный позвонок сбоку; В — тот же позвонок сверху (форма общая для III, IV, V позв.); *c* — тело; *fv* — позвоночное отверстие; *psp* — *pr. spinosus*; *pt* — *pr. transversus*; *cos* — недоразвитое ребро; *pc* — *pr. condyloideus sup.*, *pci* — *pr. condyloideus inferior*.

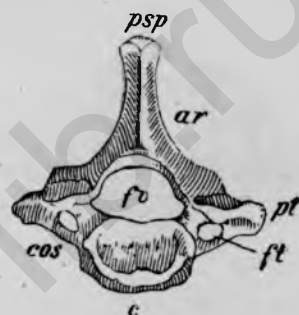


Рис. 14. VII шейный позвонок сверху.
c — *corpus*; *fv* — *for. vertebrale*; *psp* — *pr. spinosus*; *ar* — *arcus vert.*; *pt* — *pr. transv.*; *cos* — ребро; *ft* — *for. transversale*.

увеличивается сверху [вниз; у III он короче всех позвонков, а у VII достигает длины большей, чем у соседних грудных. Лежат они все горизонтально, отчего длинный отросток VII шейного позвонка сильно выдается назад и у живого человека легко прощупывается под кожей в виде круглого бугорка; отсюда особое название VII шейного позвонка — *vertebra prominens*. Поперечные отростки тонки, отходят на свойственном им месте, т. е. от дуги, тотчас позади вырезок последней, значительно короче, чем у грудных позвонков и оканчиваются свободным неутолщенным концом (*tuberculum posterius* авторов). Впереди поперечного отростка, срастаясь с ним на половине его протяжения и с телом позвонка, лежит недоразвитое ребро, отчего образуется так называемое поперечное отверстие — *foramen transversale s. transversarium* [BNA], так характеризующее шейные позвонки. Оно иногда бывает подразделено очень тонкою костяною палочкою на два отделения — переднее и заднее — и служит для прохождения позвоночной артерии с сопровождающей ее веной. Длина и ширина рудиментарного ребра у III—VI позвонков равны, наружный его конец свободен и выдается в форме небольшого бугорка (*tuberculum anterius*). У VII позвонка длина и толщина ребра значительно меньше, так что она не имеет свободного конца. Но поперечный отросток (типический) этого позвонка, значительно длиннее и толще, чем у других шейных позвонков, видимо, приближается к фигуре поперечных отростков соседних грудных позвонков, отчего общий характер VII позвонка (при особой форме остистого отростка) зна-

чительно отличает его от прочих позвонков этого отдела — он весь, несомненно, представляет переходную форму.

Между тем как при нормальном образовании VII позвонка его рудиментарное ребро бывает особенно мало, этот же позвонок при измененной (аномальной) форме является единственным у человека, где может существовать настоящее шейное ребро (одно или оба). В большинстве таких аномалий ребро VII шейного позвонка является все-таки очень коротким по сравнению с грудными ребрами. Оно имеет вид довольно правильной длинной кости, выступающей кнаружи значительно больше, чем поперечный отросток. При этом ребро бывает соединено с телом позвонка и с поперечным отростком хрящевыми пластинками (т. е. ребро становится свободным) или оно срастается костной массой. В редких случаях аномальное шейное ребро достигает значительной длины, почти равной длине I грудного ребра. Эти-то аномальные случаи образования VII шейного позвонка, а также существование свободных шейных ребер у некоторых низших животных (крокодил) уяснили морфологическое значение частей поперечного отростка шейных позвонков, который прежде описывался как состоящий из двух ножек.

Косые отростки шейных позвонков (proc. condyloidei s. articulares) у нижних пяти имеют одну общую особенность, отличающую их от таких же отростков грудных позвонков: их суставные площадки не вертикальны, как там, а наклонны вперед, и чем выше лежит позвонок, тем наклонение суставной площадки больше.

Первый шейный позвонок, называемый атлантом (atlas), на первый взгляд обладает совершенно своеобразной формой, мало похожей на остальные позвонки. Но данные зоотомии и эмбриологии уясняют его особенности и полную гомологию между его частями и частями прочих позвонков.

Атлант имеет форму цельного кольца (рис. 15), в котором различают четыре отрезка: а) переднюю дугу (arcus anterior), б) две боковые массы (massae laterales atlantis) и в) заднюю дугу (arcus posterior).

Рис. 15. Атлант сверху.
aa—arcus ant.; *ap* — arcus post.;
ml — massa lateralis; *pt* — processus
transversus; *sc* — верхняя суставная
площадка.

Передняя дуга имеет вид довольно короткой пластинки, стоящей вертикально своим широким поперечником; на середине ее передней поверхности находится бугорок, *tuberculum anterius*. На задней поверхности, также посредине, находится овальная суставная площадка. Боковые массы атланта представляют неправильные куски костной массы, на верхней и нижней сторонах которой расположены суставные площадки: верхние — овальные и сильно выгнутые спереди назад, нижние — круглого очертания, плоские и наклоненные несколько друг к другу. Первые назначены для сочленения с затылочной костью черепа, вторые — для образования суставов с II шейным позвонком. Задняя дуга атланта толще передней, образует почти половину круга: на задней стороне представляет шероховатый бугорок (*tuberculum posterius*), а на границе с боковыми массами имеет на нижнем и верхнем краях вырезки (*incisurae vertebrales*), из которых верхняя очень часто превращается, на одной или на обеих сторонах, в отверстие, вследствие существования костяного мостика, перекинутого над нею. По сторонам боковых масс, начинаясь одной ножкой от дуги, другой от *massa lateralis*, лежат поперечные отростки атланта, имеющие устройство, свойственное всем шейным позвонкам, т. е. снабженные отверстием для прохода сосудов (*foramen transversale*). Длина этих отростков значительно больше, чем у других соседних позвонков, отчего и весь поперечный размер атланта значительно превосходит поперечник других шейных позвонков.

Итак, атлант на первый взгляд не имеет двух типических частей, свойственных позвонку: тела и остистого отростка. Однако развитие аномалии (Фортунагов) и факты из области зоотомии показывают, что тело существует, по оно разделено на две части. Одна часть его представлена обеими боковыми массами

и передней дугой — это периферический его слой. Центральная же часть отделена от I позвонка и приращена ко второму позвонку, где она известна под именем зубовидного отростка.

Что касается остистого отростка, то его отсутствие объясняется просто недоразвитием; *tuberculum posterius* есть не что иное, как недоразвитый *processus spinosus*, на что указывает прикрепление к нему тех мышц, которые у других позвонков прикрепляются к остистым отросткам. Поперечные отростки атланта ясно гомологичны таким же отросткам других шейных позвонков, т. е. их передние ножки суть рудиментарные ребра, сращенные с остатком тела (боковой массой), а задние ножки суть типические *proc. transversi*, начинающиеся от дуги.

Последняя особенность атланта заключается в отсутствии косых отростков (частей, хотя и не типических для всех позвоночных животных, но свойственных большинству позвонков высших животных и человека). Эти отростки заменены суставными площадками, находящимися на нижней и верхней поверхности боковых масс, т. е. тела позвонка. Но такое перемещение суставов свойственно не одному атланту: мы встретим его тотчас у 2-го шейного позвонка.

Второй шейный позвонок — *epistropheus* построен совершенно по типу шейных позвонков и отличается только следующими особенностями: а) его дуга и остистый отросток массивнее, чем у третьего и т. д. позвонков (это происходит от большей силы мышц, прикрепляющихся на конце остистого отростка, — мышц, вращающих голову); б) существованием особого отростка на верхней стороне тела.

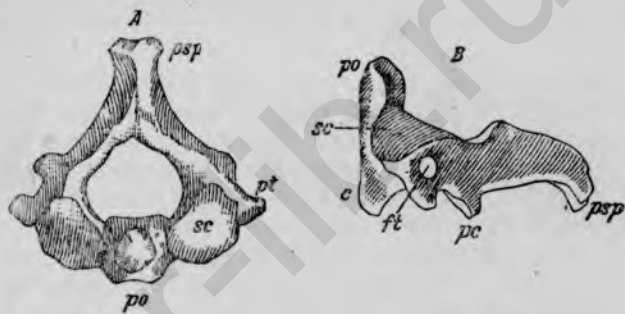


Рис. 16. А — второй шейный позвонок сверху: *po* — *proc. odontoideus*; *pt* — *proc. transversus*; *psp* — *proc. spinosus*; *sc* — верхняя суставная площадка. В — тот же позвонок сбоку: *c* — *corpus*; *pc* — *proc. articularis inf.*; *ft* — *foramen transversale*. Остальные обозначения те же.

Этот отросток, называемый зубовидным (*processus odontoideus s. dens [BNA]*) имеет цилиндрическую форму, верхний его конец срезан в виде крыши на два ската, передняя поверхность запята суставной площадкой овальной формы. Зубовидный отросток, при наложении на II позвонок атланта, входит в переднюю часть отверстия последнего и сочленяется своей суставной площадкой с такой же суставной площадкой передней дуги, от чего получается сустав, в котором атлант, вместе с лежащей на нем головой, вращается вокруг зубовидного отростка, как около оси. Морфологическое значение зубовидного отростка уже указано выше — это задняя часть тела атланта, отделившаяся от него и приросшая к телу II позвонка.

У некоторых животных, как, например, у крокодилов, зубовидный отросток отделен от атланта, но ко II позвонку не приращен, а соединен с ним, наподобие всех тел позвонков, межпозвоночным хрящом.

в) Последней особенностью II шейного позвонка является отсутствие верхней пары суставных отростков и, в зависимости от того, отсутствие верхних вырезок дуги. Суставные площадки, заменяющие верхнюю пару косых отростков, перенесены на этом позвонке вперед и занимают те участки верхней стороны тела, которые не заняты зубовидным отростком. Очертание их приближается к кругу, а поверхность представляется покатою кпаружи (подробнее об ее форме — в синдесмологии).

Нормальное число позвонков в поясничном отделе позвоночника человека — пять — часто подвергается колебанию, именно увеличению до шести. Состав их в морфологическом отношении совершенно сходен с позвонками шейного отдела, т. е. то, что обыкновенно называют поясничным позвонком, не есть толь-

ко позвонок, но целый костный сегмент, т. е. позвонок плюс ребра, недоразвитые и приросшие к позвонку. Поясничный сегмент отличается от шейного только формой и величиной своих составных частей, да еще способом слияния рудиментарных ребер с позвонком. Приложенная схема (рис. 17) объясняет эту последнюю разницу. Между тем как ребро шейного позвонка прирастает к позвонку только в двух пунктах, соответствующих местам, на которых у грудных сегментов находятся суставы ребра, и образует таким образом *foramen transversale* при основании поперечного отростка, поясничное ребро сливается с телом и поперечным отростком на всем его протяжении (на схеме место слияния обозначено пунктирной линией).

Что касается подробностей формы, характеризующих поясничный позвонок (или сегмент), то, во-первых, тело его значительно больше во всех размерах, даже сравнительно с нижними грудными позвонками, притом размеры тел увеличиваются у нижележащих позвонков. Рассматриваемое сверху тело поясничного позвонка представляет правильный полукруг с вогнутой задней стороной. Дуга широка, образует отверстие (*foramen vertebrale*) треугольной формы и раз-

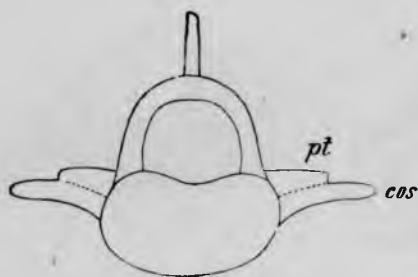


Рис. 17. Схема поясничного сегмента.

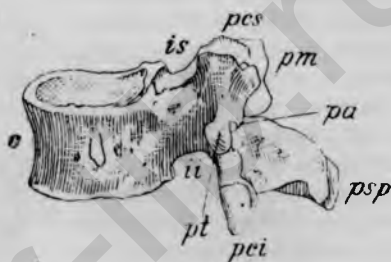


Рис. 18. Поясничный позвонок сбоку.
c — тело; *is* — incisura vertebr. sup.; *ii* — incis. vert. inf.; *psp* — proc. spinosus; *pcs*, *pci* — proc. articulares sup. et inf.; *pm* — proc. mammillaris; *pa* — proc. accessorius; *pt* — proc. transversus.

мером больше, чем у грудных позвонков; верхний и нижний края ее носят ясные следы прикрепления связок (*ligamenta flava*), очень толстых в этой местности: межпозвоночные вырезки глубоки, в особенности нижняя. Остистый отросток имеет вид пластинки, стоящей ребром; свободный конец его несколько вздут и слегка наклонен книзу. Образование, носящее название поперечных отростков поясничных позвонков, есть образование сложное, состоящее из типического поперечного отростка и приросшего к нему недоразвитого ребра. Сложность этого образования заметна уже при внимательном рассмотрении позвоночника сзади: выше, при описании изменений формы поперечных отростков грудных позвонков, было замечено, что у XI и XII грудных позвонков эти отростки значительно короче, чем у вышележащих, и имеют на своей верхушке три бугорка — задний, средний и передний (последний лежит выше других, тотчас позади верхнего суставного отростка). При сравнении XII грудного позвонка с I поясничным оказывается, что у поясничного поперечный отросток несравненно длиннее, но это нарастание длины ясно зависит от того, что к поперечному отростку, имеющему совершенно ту же форму и величину, как и у XII грудного, приросла с передней стороны новая составная часть в виде широкой и довольно длинной пластинки, которой морфологическое значение уже указано — это есть поясничное ребро. Формы же, принадлежащие поперечному отростку собственно, различимы и здесь (три бугорка, существующие у соседнего XII грудного позвонка). Из этих трех бугорков передний как бы потонул в костной массе образовавшегося сращения, но в некоторых случаях он заметен, по крайней мере на первом поясничном позвонке. Средний бугорок имеет совершенно тот же вид, как у последних грудных позвонков, заметен на всех

поясничных позвонках и описывается издавна под именем *прибавочного отростка* (*processus accessorius*). Задний бугорок, уже явственно развитой у XII и XI грудных позвонков и намеченный у позвонков, лежащих выше, достигает у поясничных позвонков (у всех) значительной величины и по своей форме носит название *сосцевидного бугорка* (*processus mamillaris*). Кроме более значительной величины, этот бугорок находится в иных отношениях с соседним суставным отростком (верхним); у XI и XII грудных позвонков *proc. mamillaris* сидит тотчас позади суставного, несколько его не касаясь; у поясничных позвонков, вследствие совершившегося перемещения (или, вернее, поворота) суставных отростков, *proc. mamillaris* оказывается сидящим на заднем свободном краю последних.

Изложенное выше толкование морфологического состава так называемых поперечных отростков поясничных позвонков основано отчасти на истории развития (Rosenberg), но главным образом на фактах из анатомии низших позвоночных животных и случаяя отделения ребра от I поясничного позвонка, которые больше известны под названием случаев присутствия XIII ребра. На основании такого толкования поперечные отростки поясничных позвонков называют другим именем — *processus costales*. Надо, однако, заметить, что не все авторы согласны с этим толкованием. Meyer, Frenkel и Holl утверждают, что длина поперечных отростков поясничных позвонков зависит только от сильного развития наружного из трех описанных бугорков поперечных отростков XII и XI грудных позвонков.

Упомянутое тотчас перемещение суставных отростков у поясничных позвонков и изменение их формы, которая резко отличается от формы таких же отростков других позвонков, состоит в следующем: верхние суставные отростки у грудных позвонков представляют пластинки, стоящие поперек дуги (в фронтальной плоскости), имеют суставную площадку плоскую, обращенную прямо назад; у поясничных позвонков верхние суставные отростки также имеют вид вертикально стоящей пластинки, но уже не в фронтальной, а в сагиттальной плоскости — широким размером спереди назад, т. е. отростки как бы совершили поворот вокруг вертикальной оси на 90° . При этом изменилась и форма их: пластинки согнуты в виде желобов, и суставные площадки их представляют цилиндрическую кривизну. Обращены суставные площадки не назад, как у грудных позвонков, а внутрь — к средней линии. Нижняя пара суставных отростков у поясничных позвонков также претерпела поворот вокруг вертикальной оси и представляет выдающиеся далеко вниз массивные отростки с выпуклыми суставными площадками, обращенными наружу. В числе изменений формы этих отростков следует отметить увеличение расстояния между отростками одной и той же пары у нижних поясничных позвонков.

Крестец взрослого человека представляет цельную кость, на которой, однако, ясны следы ее состава из пяти отдельных частей, имеющих форму позвонков. Срастание этих крестцовых позвонков происходит в довольно поздний период: оно начинается с нижних позвонков в 14—15 лет и оканчивается в верхних позвонках в период между 21—25 годами. Имея в виду это свойство крестцовых позвонков, их в отличие от остальных называют *ложными позвонками*. Крестец вполне развитой имеет форму сдавленной и изогнутой вперед пирамиды, верхушка которой обращена вниз, а основание вверх. На крестце различают переднюю вогнутую поверхность, на которой находятся два ряда отверстий по четыре в каждом — *foramina sacralia anteriora*. Между каждой парой отверстий идет по передней поверхности шероховатая линия, образовавшаяся на месте бывших прежде хрящевых сращений между телами отдельных позвонков. Задняя поверхность крестца выпуклая и чрезвычайно шероховатая. На ней также находятся два ряда отверстий — *foramina sacralia posteriora* — задние отверстия каналов, которые прободают крестец спереди назад и по пути имеют еще боковые отверстия, ведущие внутрь крестцового канала; последний прободает кость от основания до вершины и представляет продолжение позвоночного канала. На средней линии задней поверхности лежат в один ряд три или четыре бугра (*crista sacralis media*), своей формой, сходной с фор-

мой остистых отростков поясничных позвонков, ясно обнаруживающие свое происхождение: это — остистые отростки трех или четырех верхних крестцовых позвонков. Величина этих бугров убывает книзу, и характерная форма мало-помалу теряется. Впрочем, степень развития этих бугров подлежит многочисленным индивидуальным колебаниям. Ниже этих бугров, близ верхушки крестца, находится широкая продольно лежащая щель — *hiatus sacralis*, которая представляет нижнее отверстие крестцового канала. Форму щели оно получило вследствие недоразвития дуг одного или двух нижних крестцовых позвонков, две половины которых не сомкнуты между собой. Верхнее отверстие крестцового канала, имеющее треугольную форму, видно отчасти с задней стороны, хотя лежит собственно на основании (верхней поверхности) крестца. Части крестца, отделенные рядами крестцовых отверстий, носят название боковых масс его, *massae s. partes [BNA] laterales ossis sacri*; передняя по-

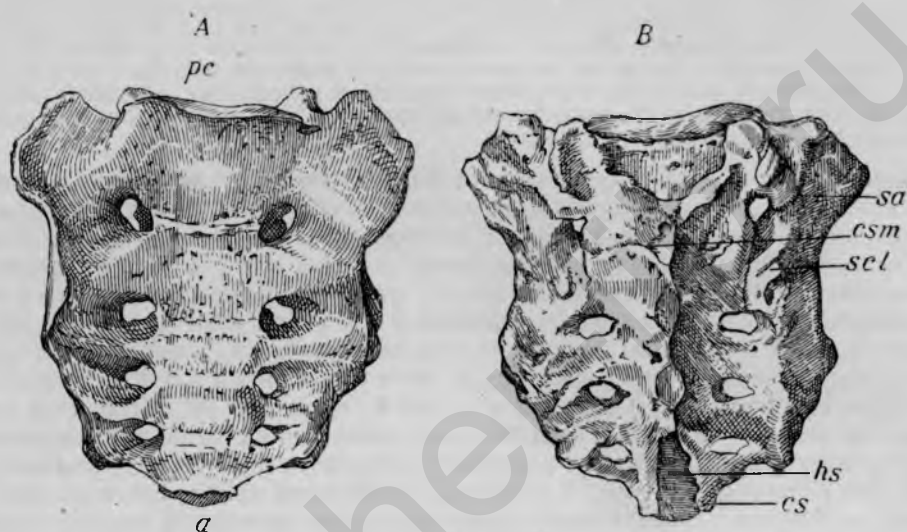


Рис. 19. Крестец:

A — спереди, *B* — сзади; *pc* — promontorium; *a* — apex; *csm* — crista sacralis media; *scl* — crista sacr. lateralis; *sa* — superficies auricularis; *hs* — hiatus sacralis; *cs* — cornua sacralia.

верхность их совершенно гладка, задняя — очень шероховата. боковая — представляет большую суставную площадку, которая занимает боковые части верхних трех крестцовых позвонков. Она назначена для сочленения с подвздошной костью и по некоторому сходству очертания с ушной раковиной носит название ушковой поверхности — *superficies s. facies [BNA] auricularis*. На основании (верхней поверхности) крестца бросается в глаза, во-первых, верхнее отверстие крестцового канала, а по сторонам его — два отростка, имеющие вполне форму верхних суставных отростков соседнего поясничного позвонка. Впереди отверстия лежит поперечно-овальная площадка, имеющая все признаки верхней поверхности тел позвонков; передний край ее резко выступает вперед и носит название мыса — *promontorium*. По сторонам этой шероховатой площадки лежат два гладкие поля, представляющие верхние поверхности боковых масс крестца. На верхушке крестца (арех) находится такая же, как на основании, овальная площадка, представляющая нижнюю поверхность тела V крестцового позвонка.

Крестцовые позвонки до 11—15 лет не сращены между собой костной массой и не образуют одной кости, как у взрослого. Они тогда соединены между собой хрящевой тканью. В то время форма их обнаруживает гораздо больше сходства с формой поясничных позвонков. У каждого из них существуют обе пары сустав-

ных отростков. После сращения остается видимой только верхняя пара I позвонка и нижняя пара V позвонка, которая лежит по сторонам *hiatus sacralis*, пося название крестцовых рожек — *cornua sacralia*. Все остальные суставные отростки сливаются, и напоминанием о них служат существующие иногда две шероховатые линии на задней поверхности крестца, которые идут у самого внутреннего края задних крестцовых дыр.

Морфологический состав крестцовых позвонков тот же, что у поясничных, т. е., кроме частей, свойственных позвонкам собственно, они содержат в себе недоразвитые и видоизмененные сообразно местным условиям ребра. Типические поперечные отростки и приросшие к ним спереди короткие и массивные крестцовые ребра образуют то, что известно под именем боковых масс крестца.

Здесь уже нет основания оспаривать изложенный взгляд на морфологическое значение боковых масс: собственно поперечные отростки и ребра окостеневают отдельно друг от друга и иногда не сливаются вполне очень долго — их можно видеть отделенными друг от друга не только у поворожденных, но и позже. Кроме того, у I крестцового позвонка (если смотреть сверху) совершенно ясно отделяется верхушка поперечного отростка от ребра, конец которого принимает участие в образовании ушковидной поверхности. У остальных крестцовых позвонков верхушки поперечных отростков являются в виде бугорков, лежащих на задней поверхности крестца тотчас снаружу от задних крестцовых дыр. Некоторые анатомы причисляют к крестцу только три верхние позвонка; два же нижние относят к копчику на том основании, что последние не принимают участия в образовании *superficiei auricularis* для крестцово-подвздошного сочленения.

Копчик образует самую нижнюю часть позвоночного столба, представляющую гомолог хвоста животных. Он состоит из 4 (или 5) частей, в которых узнать позвонки помогает только гомология копчика с такою же частью скелета животных, состоящего из хорошо развитых позвонков.

У человека отдельные позвонки копчика являются недоразвитыми и притом в различной мере: первый (верхний) позвонок представляет правильно развитое небольшое тело позвонка с двумя отростками, направленными в стороны — видимо поперечными отростками или вообще гомологичными боковым массам крестцовых позвонков. От задней поверхности этого позвонка отходят по направлению кверху еще два отростка, называемые рожками копчика (*cornua sossygea*), которых морфологическое значение нетрудно угадать, потому что они касаются крестцовых рожек, т. е. нижних суставных отростков. Это обстоятельство дает право рассматривать рожки копчика как сохранившиеся верхние суставные отростки, не имеющие, впрочем, формы, свойственной таким отросткам у других позвонков. Остальные три копчиковые позвонка представляют неправильные кусочки губчатого костного вещества, у которых не сохранилась даже характерная форма, свойственная телам позвонков, и только гомология позволяет признать их за таковые. Эти три позвонка у пожилых мужчин бывают большей частью сращены между собой, между тем как у молодых особей и у женщин они соединяются подобно другим позвонкам при помощи хрящевых пластинок. Нередко встречается еще V копчиковый позвонок, который или рано сливается с IV и потому не замечается у взрослого, или же, хотя и сливается, но ясно отличается от соседнего. Может быть также и самостоятельным.

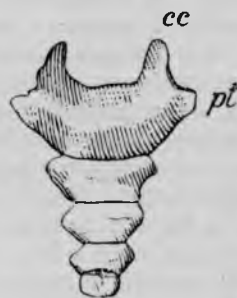

Рис. 20. Копчик спереди: *cc* — *cornua sossygea*; *pt* — остатки поперечных отростков.

Существует весьма распространенная сказка о том, что копчик у человека может быть удлиннен и образовать тераморфный (звероподобный) хвост. Изображение и описание подобных хвостатых людей встречается не только в сочинениях популярных, но и в таких, в которых тенденциозные и непроверенные факты, казались бы, не должны находить себе места. Вопрос о морфологическом значении хвостовидных отростков, встречающихся у человека на различных пунктах и, между прочим, близ копчика, был подробно обследован по отношению к 120 случаям, описанным в литературе, начиная с XIV столетия др-м Bartels (*Die geschwanzten Menschen*, *Archiv für Anthropologie*. Bd. XV, 1887, «Ein Menschenschwanz», *Zschr. für Ethnologie*, Bd. 26, 1894).

который пришел к заключению, что «гомолога истинного хвоста, т. е. такого хвоста, в котором имелись бы позвонки в количестве, превосходящем нормальное число копчиковых позвонков, у человека еще не наблюдалось до сих пор». Заинтересованный этим вопросом по поводу одного случая существования хвостовидного придатка у взрослого мужчины, я подверг этот (ампутированный) придаток подробному анатомическому и микроскопическому исследованию, а также все случаи хвостатости, описанные в литературе русской и иностранной после появления трудов Bartels, и пришел к выводу (Zur Frage über die morphologische Bedeutung der schwanzförmigen Bildungen beim Menschen; Bulletin de la société des naturalistes de Moscou, 1901), совершенно одинаковому с заключением Bartels, т. е., что истинного хвоста у человека до сих пор ни разу не наблюдалось.

ВАРИАЦИИ (АНОМАЛИИ) ФОРМЫ И ЧИСЛА ПОЗВОНКОВ

Вариации формы позвонков в пределах нормы (исключая недоразвитие) незначительны и большею частью уже упомянуты при описании разных групп позвонков. Не упоминалась только так называемая ассимиляция позвонков, сопровождающая чаще всего увеличение числа их, но могущая явиться и при нормальном их числе.

Признаю, что число шейных позвонков никогда не уменьшается. Случай присутствия шейного ребра у VII шейного позвонка, причем этот позвонок принимает некоторые признаки грудных позвонков (т. е. имеет ребро с одной стороны), разумеется не может быть сюда причисляем, как делают это некоторые авторы (Gegenbaur), потому что число позвонков остается неизменным. Это только ассимиляция (уподобление) шейного позвонка характеру грудных.

Случай увеличения числа шейных позвонков, которые прежде отрицались, теперь не считаются невозможными; один такой случай — лишний третий (?) позвонок описан Leboisq.

Что касается остальных отделов, то в каждом из них описываются случаи увеличения и уменьшения числа позвонков на одну единицу (один позвонок): так, описываются случаи присутствия 13 и 11 грудных позвонков, случаи с 6 и 4 поясничными позвонками и случаи с 6 крестцовыми позвонками. Но внимательное сопоставление всех этих разнообразных случаев убеждает, что эта классификация есть не более, как результат недоразумения. Существует в сущности только одна вариация — это увеличение числа позвонков в поясничной области на одну единицу, т. е. на один позвонок, причем лишний позвонок или а) сохраняет характер поясничных позвонков, или б) ассимилируется характеру грудных, или, наконец, в) принимает характер крестцового позвонка. Определить первый из этих трех случаев никто не затруднится: это, несомненно, простое увеличение числа поясничных позвонков. Случай второй категории, когда верхний из числа шести поясничных позвонков принимает на себя некоторые черты, свойственные грудным позвонкам, а именно имеет одно или два отделенных небольших ребра, подают повод признавать возможность увеличения числа грудных позвонков, потому что тогда позвонков, имеющих свободные ребра, будет действительно 13. Но так как всеми другими чертами, каковы формы тела и отростков, величина позвоночного отверстия и пр., этот позвонок сходен с поясничными, по крайней мере с своим соседом, то мы имеем равное право признать его за поясничный, у которого только отделились ребра. Третье видоизменение аномалии увеличения числа поясничных позвонков, сопровождаемое ассимиляцией последнего из них (т. е. нижнего) характеру крестцовых, представляет очень большое разнообразие форм в отдельных случаях. Иногда ассимиляция очень незначительна и состоит в том, что последний поясничный позвонок имеет один из поперечных отростков сравнительно очень массивный, причем на нем ясно замечается отделение верхушки собственно поперечного отростка от верхушки рудиментарного ребра (какое замечается всегда у I нормального крестцового позвонка, см. выше). В других случаях это явление замечается на обеих сторонах, но обыкновенно не в равной степени. Далее, при такой же форме поперечных отростков последнего поясничного поз-

звонка появляется частное слитие с боковой массой I крестцового позвонка на одной стороне, причем на другой — поперечный отросток удерживает характер, свойственный поясничной области (рис. 21, *A*). Наконец, слитие поперечных отростков последнего поясничного позвонка с боковыми массами крестца замечается на обеих сторонах, но в чрезвычайно различной степени в разных случаях (рис. 21, *B*). Когда разрастание поперечных отростков VI поясничного позвонка достигает размеров, равных (почти) размерам боковых масс I крестцо-

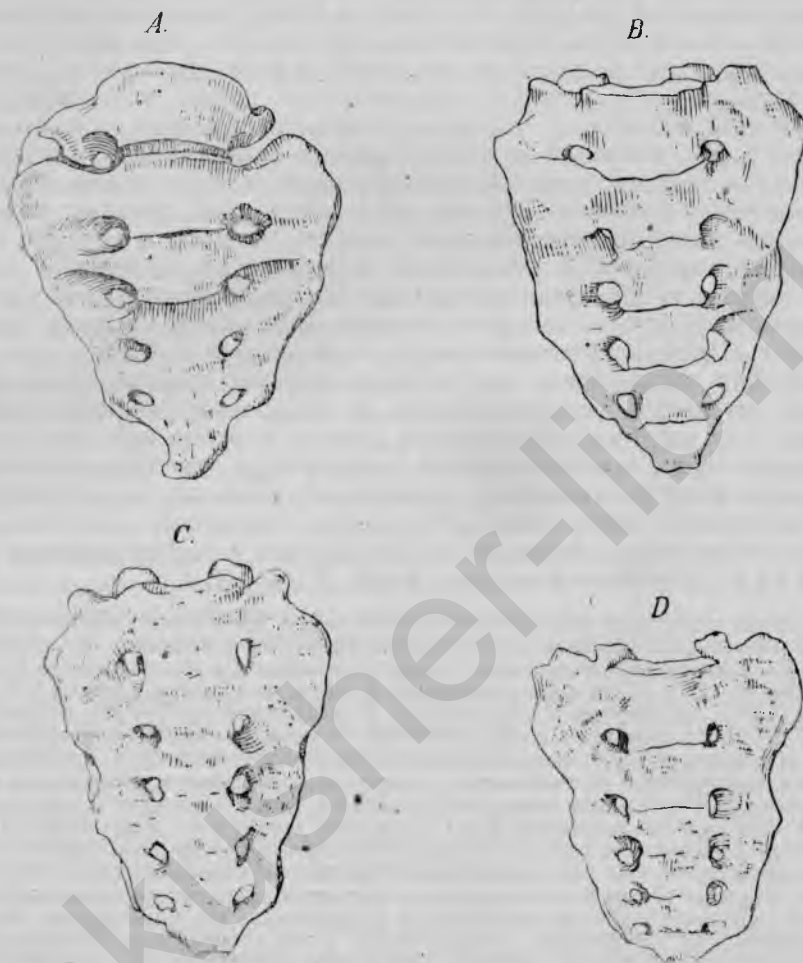


Рис. 21. Увеличение числа крестцовых позвонков на счет последнего поясничного.

A — первая степень ассимиляции; *B* — вторая степень ассимиляции; *C* — полная ассимиляция, или так наз. крестец с 6 позвонками; *D* — увеличение числа крестцовых позвонков за счет I копчикового.

вого позвонка, и слитие произойдет на обеих сторонах в равной мере, то получается крестец с 6 позвонками или, как обыкновенно называют, случай увеличения числа крестцовых позвонков (рис. 21, *C*). При этом крестец длиннее обыкновенного и имеет 5 пар крестцовых отверстий. У такого рода крестцов верхний позвонок (приросший) иногда образует небольшой угол с следующим (истинным крестцовым) позвонком. Если бы не было всех описанных выше переходных форм, где ассимиляция VI поясничного позвонка характеру крестцовых произошла не вполне, то против квалификации случаев с полной ассимиляцией как аномалии крестцовой области нечего было бы сказать. Но существование ряда пере-

ходных форм дает право рассматривать эти случаи как увеличение числа поясничных же позвонков с полной (почти) ассимиляцией последнего из них характеру крестцовых позвонков. Кроме этих случаев увеличения числа крестцовых позвонков, существует еще форма крестцов с шестью позвонками, где прибавка лишнего позвонка и ассимиляция произошли с другой стороны, именно со стороны копчика. Первый копчиковый позвонок принимает на себя вполне характер последнего крестцового: его согнуа плотно сливаются с крестцовыми рожками, а боковые массы увеличиваются и, сливаясь с крестцом, образуют пятую пару крестцовых отверстий (рис. 21, D). Как и в первой форме ассимиляция может быть полная или неполная, симметричная или нет. При этом верхний из копчиковых позвонков уже не имеет вполне развитых форм, свойственных нормально первому копчиковому позвонку (по крайней мере, на тех экземплярах, которые имеются в моей коллекции). Иногда ассимиляция и слитие лишнего позвонка бывают так полны, что такой случай на первый взгляд трудно отличить от первой формы (увеличение числа крестцовых позвонков через ассимиляцию последнего поясничного позвонка). Но есть один постоянный признак, по которому всегда можно отличить происхождение лишнего позвонка в крестце: это величина области, занимаемой ушковидной поверхностью (*superficies auricularis sacri*). В случаях ассимиляции копчикового позвонка нижний край ушковидной поверхности всегда лежит на уровне нижнего края в т о р о й пары крестцовых отверстий, т. е. занимает боковые массы двух с половиной позвонков, как и в норме; в случаях ассимиляции поясничного позвонка, нижний край *superficies auricularis* спускается, по крайней мере, до середины третьей пары крестцовых отверстий, а на некоторых экземплярах даже до нижнего края этих отверстий, т. е. занимает три с лишком позвонка. Иначе говоря, *superficies auricularis* остается на своем месте по отношению к крестцовому позвонку, по распространяется кверху на боковую массу ассимилированного поясничного позвонка. (Весьма детальное исследование уклонений формы крестца с статистическими цифрами см. A d o l p h i, Gegenbaur's morphol. Jahrb. Bd. 44, H. 1.)

Все тотчас описанные вариации в поясничной и крестцовой областях Rosenberг объясняет остановкой нормальной процесса развития позвонков. По наблюдениям этого автора, у зародышей имеется не 24, как у взрослого, а 25 предкрестцовых позвонков (7 шейных, 12 грудных и 6 поясничных), в состав же крестца, кроме XXVI, XXVII, XXVIII и XXIX, входит еще XXX позвонок. Подвздошные кости тогда соприкасаются с XXVI и XXVII позвонками. Впоследствии XXV позвонок, получая боковые массы, входит в состав крестца, а XXX, напротив, отделяется и входит в область копчика, отчего у взрослого и получается 5 поясничных и 5 крестцовых позвонков. Если же этот процесс превращения XXV позвонка вовсе не произойдет или произойдет в неполной мере, получится одна из вышеописанных форм аномалии. Однако это объяснение не исчерпывает вопроса о возможности или невозможности появления вставного (лишнего) позвонка в поясничной области, так как наблюдения Роз нб рга ограничиваются четырьмя зародышами, которые могли быть нормальны. Остается открытым вопрос, не бывает ли абсолютного увеличения числа позвонков и у зародыша. На возможность этого намекают: 1) наблюдение Шт йнбаха, который видел у одного зародыша 36 позвонков; 2) наблюдение Либука — случай увеличения числа шейных позвонков, упомянутый выше, и, наконец, 3) случай, описанный самим Роз нб ргом, где общее число предкрестцовых позвонков доходило до 26, причем увеличение падало на долю грудного отдела — их было 14. Правда, автор объясняет это явление иначе, рассматривает его как атавистическое явление, но нам кажется, что толкование его допущением интеркаляции (появлением вставных позвонков) проще и естественнее.

К числу аномалий позвоночника некоторые авторы относят случаи существования хвоста у человека, содержащего будто бы лишние копчиковые позвонки. Интересуясь этою выдающеюся аномалией, я исследовал (Zur Frage üb. die morphologische Bedeutung des schwanzförmigen Bildungen beim Menschen, Bull. de la Soc. des Naturalistes de Moscou, 1901) по возможности все подобные случаи этой аномалии, описанные в литературе, и пришел вместе с Bartels (многочисленные статьи и последняя: «Ein Pseudoschwanz beim Menschen», Deutsche Zeitschr. f. Chirurgie, Bd. XX), что хвостовидные придатки у человека представляют аномалию совершенно иного порядка и позвонков никогда не содержат. Случаи увеличения общего числа позвонков, которые лучше объяснить интеркаляцией, описаны еще и в последнее время Антон и Б р э д л е й С м и т о м.

Что касается уменьшения общего числа позвонков, то оно наблюдается крайне редко. Известен только один случай (G r u b e r), где было 23 предкрестцовых

позвонок (7 шейных, 11 грудных, 5 поясничных). Более часты случаи, в которых XII грудной позвонок теряет ребра (но сохраняет все другие характерные признаки грудных позвонков, отчего происходит кажущееся уменьшение числа грудных позвонков.

ПОЗВОНОЧНЫЙ СТОЛБ

Тела позвонков соединены друг с другом при помощи волокнисто-хрящевых пластинок (сипхондрозы позвонков); косые отростки, образуя истинные суставы, также соединены между собой связками, прикрепленными по краям их суставных площадок, наконец, остистые отростки и дуги также прикреплены друг к другу массой волокнистых, очень крепких связок. Все вместе образует крепкую и вместе с тем в значительной мере гибкую колонну. Впрочем, сравнение с колонной (columna) к позвоночному столбу не совсем идет, потому что он не прям, образует четыре кривизны, заметные, если смотреть на него сбоку. Верхняя кривизна, шейная, обращена выпуклостью вперед и образуется всеми шейными и верхними грудными позвонками таким образом, что на вершине выпуклости приходится тела V и VI шейных позвонков. Вторая кривизна, грудная, выпуклостью обращена назад, а вогнутостью вперед; на месте наибольшей вогнутости лежат VI и VII грудные позвонки, именно те, у которых остистые отростки больше всех направлены книзу. Третья кривизна, поясничная, обращенная выпуклой стороной опять вперед, образуется последними грудными и всеми поясничными позвонками. Наиболее выступающий вперед пункт ее — это тело IV поясничного позвонка. V позвонок стоит таким образом, что его передняя поверхность обращена несколько вниз. Далее, на границе между V поясничным и I крестцовым позвонком образуется как бы перелом, резко выдающийся вперед угол (*angulus sacrovertebralis s. promontorium*). Начиная отсюда, крестец и копчик образуют крутую кривизну, выпуклую кзади. Здесь наиболее выступающая назад часть есть IV крестцовый позвонок, перовная задняя поверхность которого легко прощупывается у живого человека под кожей.

Эти четыре кривизны есть принадлежность взрослого человека и частью образуются после рождения на свет. У поворожденного ребенка из них существуют только две: грудная и крестцовая, да и те выражены незначительно (рис. 22, B). Происхождение этих кривизн и зависимость их величины от различных причин будут изложены в синдесмологии.

Кроме этих кривизн, заметных сбоку, у большинства людей есть небольшая кривизна, заметная сзади: линия верхушек остистых отростков не пряма, а слегка вывукла вправо, в грудной части позвоночного столба. Эта кривизна стоит уже на границе явлений болезненных и отмечается в нормальной анатомии, потому что увеличение ее, вследствие неравномерного развития мускулов, удерживающих у живого человека позвоночный столб от пассивных изгибов под влия-

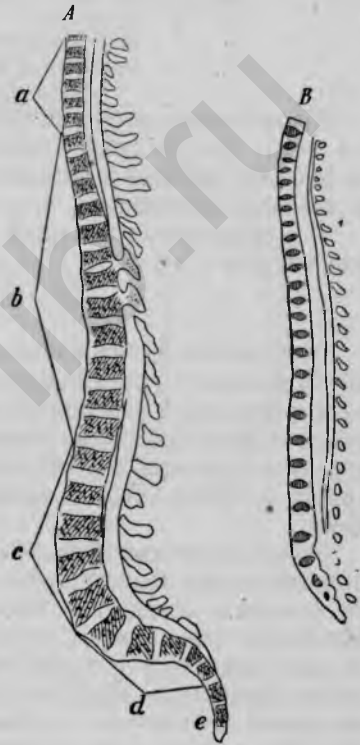


Рис. 22. А — продольный разрез позвоночника взрослого человека, сделанный на замороженном трупе.

а — шейная часть; б — грудная; с — поясничная; d — крестец; e — копчик; В — продольный разрез позвоночника поворожденного младенца (рисунки Пирогова).

нием тяжести, есть очень часто встречающееся патологическое состояние, так называемый scoliosis habitus.

Измерение длины позвоночника (по передней стороне), произведенное в нашем анатомическом институте прозектором Алтуховым на 150 трупах (75 мужчин и 75 женщин), дало следующие цифры и отношения. При колебаниях роста тела между 149 и 184 см (разность=35 см) длина позвоночника изменялась между 65,7 и 84 см (разность=16,5 см), что в процентах составит 45,7% роста (у мужчин 45%, у женщин 45,6%). Таким образом оказывается, вопреки прежнему мнению, что в колебаниях роста позвоночника и нижние конечности принимают приблизительно равное участие. Из указанной общей длины позвоночника приходится:

	у мужчин	у женщин
на долю шейного отдела	17%	18%
» » грудного „	36%	35%
» » поясничного „	25%	26%
» » крестца и копчика	22%	21%

Приведенные цифры показывают, что половая разница незначительна (R a v e l), но все-таки существует: весь позвоночник у женщин относительно длиннее, шейная и поясничная части также длиннее, чем у мужчин; а грудная и тазовая (крестцовая и копчиковая) — короче.

У новорожденных детей поясничная часть относительно других отделов короче (A e b y).

РЕБРА (COSTAE)

Под именем ребер разумеют только костяную часть висцеральных дуг, развитых вполне у грудных сегментов скелета и состоящих у верхних сегментов из пары ребер, двух реберных хрящей и отрезков, образующих после окончания развития скелета продольно лежащую кость — грудину. Нижние пять грудных сегментов не участвуют в образовании грудины, а имеют только ребра и реберные хрящи и, стало быть, до некоторой степени недоразвиты сравнительно с 7 верхними.

Ребра, нормальное число которых — 12 пар, принадлежат к длинным костям. Они имеют вид изогнутых по поверхности пластинок, задние концы которых как бы измяты и вследствие этого потеряли правильную форму. На каждом ребре различают тело (*corpus costae*) — это та часть пластинки, которая имеет две гладкие поверхности и два острые края; передний конец тела ребра представляется несколько вздутым (за исключением XI и XII ребер), а на его торце находится небольшое углубление, дно которого образуется губчатым костным веществом. Здесь ребро соединяется со своим хрящом весьма плотным сращением. Задний конец ребра имеет на себе головку (*capitulum costae*) — утолщение неправильной формы, на котором заметна суставная площадка, назначенная для сочленения головки ребра с телами (или телом) соответствующих позвонков. Так как большинство ребер прилежат своими головками к телам двух соседних позвонков, то у ребер от II до X суставные площадки головок представляют две части, стоящие друг к другу под углом и разделенные выдающимся гребнем (*crista capituli costae*). У I, XI и XII ребер суставные площадки головок плоски, соответственно способу их соединения с телами позвонков. Тотчас за головкой следует неправильной формы и слабо обозначенная шейка ребра (*collum costae*). Часто вместо перетяжки на шейке она, напротив, бывает шире головки вследствие присутствия на ее верхнем крае небольшого острого гребня (*crista colli*). Однако, этот гребень не есть постоянное явление на всех ребрах даже у одного и того же субъекта. Еще более кнаружи, на задней поверхности ребра, ближе к его нижнему краю находится бугорок ребра (*tuberculum costae*), имеющий на своей верхушке суставную площадку для сочленения с поперечным отростком позвонка. Иногда бугорок является как бы двойным вследствие того, что суставная поверхность лежит не на верхушке бугорка, а

рядом с ним, на теле ребра. Такого бугорка лишены постоянно XI и XII ребра, которые не соединяются с поперечными отростками. Впрочем, очень часто, особенно у женщин и мужчин малого роста, и X ребро также не имеет бугорка. Наконец, на 3—5 см кнаружи от бугорка задняя поверхность ребра представляет еще шероховатое возвышение — у г о л р е б р а (*angulus costae*), обязанное своим существованием прикреплению в этом месте к ребрам мышц и фиброзной пластинки (фасции), их покрывающей. Угол на одном выделенном ребре часто мало заметен, но на связанном скелете весь ряд углов бросается в глаза; он идет параллельно ряду остистых отростков и, видимо, составляет наружный край жолоба, образуемого позвонками и задними концами ребер. Тела ребер представляют изогнутые пластинки, которые отличаются у различных ребер длиной и положением поверхностей. У средних ребер вдоль нижнего края на большей части протяжения ребра, начиная от самого бугорка, тянется р е б е р н ы й

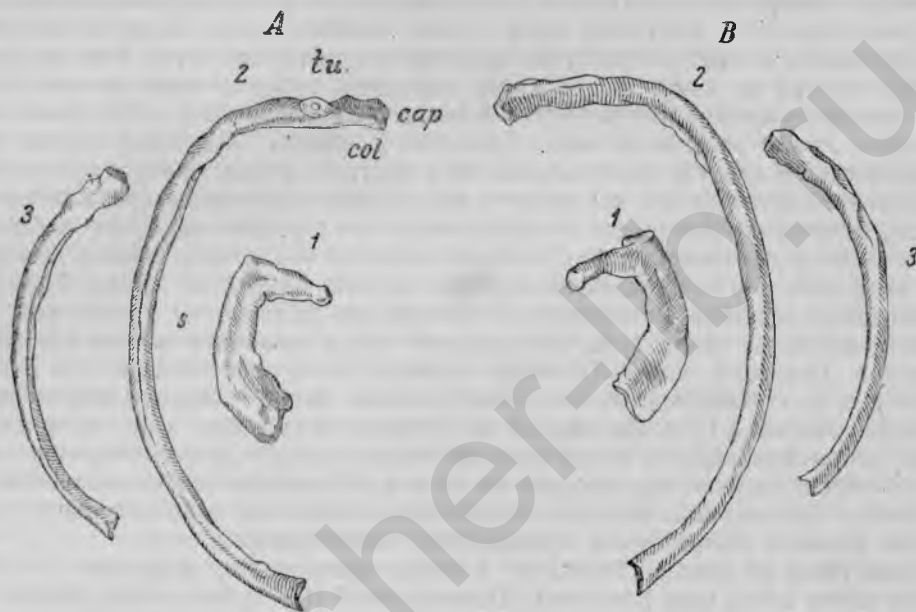


Рис. 23. Ребра левой стороны.

A — снизу; B — сверху; 1 — первое ребро; 2 — одно из средних; 3 — одно из двух последних ребер; *col* — collum; *cap* — capitulum; *tu* — tuberculum; *s* — sulcus costalis.

ж е л о б о к (*sulcus costalis*), наружный край которого выше и острее внутреннего. Этот жолоб назначен для помещения межреберных кровеносных сосудов, которые, таким образом, защищены снаружи выдающимся нижним краем ребра. Верхние два и нижние два-три ребра или совсем не имеют жолобков, или они слабо выражены. Положение поверхностей тел ребер изменяется следующим образом: у I ребра тело представляет изогнутую по краю пластинку, одна поверхность которой обращена прямо вверх, а другая — прямо вниз, края же — один — кнаружи, другой — внутрь. На внутреннем крае I ребра, вблизи его переднего конца, часто замечается небольшой бугорок — *tuberculum Lisfranci* s. *scaleni* [BNA], служащий для прикрепления передней лестничной мышцы (*m-lus scalenus anticus*).

Этот бугорок важен в хирургии как опознавательный пункт при отыскании подключичной артерии для перевязки. Он явственно прощупывается в глубине операционной раны.

У второго ребра поверхности тела стоят уже иначе, именно: одна обращена кнаружи и вверх, другая — внутрь и вниз; у третьего — положение поверхностей тела тоже косвенное, но более приближается к вертикальному. Наконец, у

четвертого и всех остальных ребер поверхности стоят уже совершенно вертикально. Такая разница положения тел обуславливается формой грудной клетки, которая в нижней и средней своих частях имеет вертикальные стенки, а в верхней части закругляется наподобие купола. Изгиб ребер представляет довольно сложную кривизну; уже на-глаз (без измерительных инструментов) можно заметить, что средние ребра в задней своей части изогнуты круче, чем в передней. Более точное исследование кривизны показывает, что средние ребра представляют три кривизны; задняя часть имеет кривизну наименьшего радиуса, средняя часть представляет дугу с несколько большим радиусом и, наконец, передняя часть имеет самую отлогую кривизну, с самым длинным радиусом. Некоторые ребра (I, II, III и X) представляют обыкновенно только две кривизны — более крутую в задней части и отлогую — в передней; XII, а иногда и XI, имеет одинаковый изгиб по всей длине (кривизну одного радиуса). Кроме этого дугообразного изгиба по поверхности, большинство ребер еще скручены вдоль оси (за исключением I и XII). Это всего лучше заметно, если одно из средних ребер положить на стол. Ребро будет касаться стола только двумя точками (различными смотря по тому, каким краем положить ребро — верхним или нижним). Что это явление действительно зависит от скручивания ребра вдоль его оси, всего лучше убедиться, взяв длинную и узкую пластинку цинка или свинца, которую следует сначала несколько скрутить по оси (на $\frac{1}{3}$ окружности), потом согнуть дугообразно, как согнуто ребро. Если положить такую пластинку на стол, получится совершенно то же явление, что у ребра: она будет касаться стола только двумя точками. Скручивание ребер по оси стоит в связи с положением их, а именно с нисхождением передних концов. Передний конец I ребра опущен книзу сравнительно с задним настолько, что он лежит на уровне тела III грудного позвонка, стало быть, нисхождение ребра равняется высоте тел двух позвонков. Передний конец II ребра опущен несколько больше, III — еще больше и т. д. — нисхождение все увеличивается, так что линия, представляющая продолжение XII ребра, падает на локбовое сочленение. При таком положении ребра описывают в толще грудной стенки не дуги, а винтообразные линии, от чего и зависит скручивание их по оси. В зависимости от постепенного увеличения нисхождения передних концов ребер стоит еще одно явление — увеличение ширины межреберных промежутков сзади наперед.

Длина ребер не равна: начиная от I ребра, длина ребер нарастает до VII, которое почти в $2\frac{1}{2}$ раза длиннее I. Начиная от VIII, длина ребер убывает и притом быстрее, чем нарастала; так XII ребро равно по своей длине I (а иногда и короче).

Вторыми звеньями в каждой половине висцеральной дуги являются реберные хрящи. Это почти единственные представители хрящевых частей скелета у человека, никогда не превращающиеся вполне в истинную кость. У других животных, особенно низших, такие хрящевые части скелета, в морфологическом отношении равнозначные с костными частями, встречаются в большом числе. Правда, реберные хрящи у человека могут в преклонных годах окаметь, причем в ткань хряща отлагаются минеральные соли отдельными островками, а на поверхности их образуется по местам кора истинной костной ткани; но полного превращения в кость, как это бывает с соответствующими частями ребер у птиц, у человека не наблюдается.

Хрящи, представляя продолжение тела ребер, сохраняют ту же форму, т. е. имеют вид пластинок с закругленными краями. У ребра хрящ очень короткий, около 1—2 см, и совершенно прям. У II ребра он несколько длиннее и слегка изогнут по краю (нижний край выгнутый, верхний — вогнутый). Оба эти хряща лежат почти горизонтально. Хрящ III ребра уже явно изогнут (по краю) в наружном конце, так что образует с телом ребра тупой угол, открытый кверху; на большем протяжении хрящ уже не лежит горизонтально, а по направлению к грудице восходит кверху. Чем далее книзу, тем более увеличивается длина хрящей, так что 7-й хрящ достигает 12—14 см (длина, разумеется, сильно колеблется индивидуально); при этом изгиб наружного конца (ближай-

шего к телу ребра) становится больше и больше, так что у VII ребра угол между нисходящею частью реберного кольца и восходящим к груди хрящом достигает величины 90° (величина углов колеблется индивидуально в значительных пределах). Внутренние концы семи верхних хрящей соединяются с краями грудины. Кроме того, 6-й и 7-й хрящи, а иногда 5-й и 6-й, соединяются еще друг с другом при помощи хрящевого мостика, идущего от вершины угла выпелележащего хряща к восходящей части нижележащего. Хрящ VIII ребра, сохраняя ту же форму, как у VII, становится несколько короче и своим внутренним концом не достигает грудины, а соединяется с нижним краем 7-го хряща. Хрящ IX ребра также изогнут, короче предыдущего и соединяется с его нижним краем. Хрящ X ребра имеет не более 4 см длины, изогнут по середине и соединяется с соседним 9-м хрящом. Так как VIII, IX и X ребра непосредственно с грудиной не соединены, то они и названы л о ж н ы м и р е б р а м и (*costae spuriae*). Хрящи XI и XII ребер представляют прямые, коротенькие пластинки, оканчивающиеся острием, передние концы которых лежат свободно в массе мышц, не соединяясь с соседними хрящами. Эта особенность вместе с отсутствием сочленения между ребром и поперечным отростком позвонка придает двум последним ребрам особенно большую подвижность (под влиянием внешнего давления), что и подало повод назвать эти два ребра к о л е б л ю щ и м и с я (*costae fluctuantes*).

Из числа аномалий ребер большее значение имеют случаи их расщепления и изменение числа ребер. Вилообразное расщепление ребер замечается только на переднем их конце и может занимать значительное протяжение. Я имею случай, где III ребро расщеплено более чем на треть своего протяжения. При этом, конечно, и хрящ такого ребра двойной, т. е. вместо одного хряща ребро имеет их два. В другом случае моего собрания расщепление постигло только хрящ IV ребра на всем его протяжении, между тем как тело ребра не расщеплено, а только расширено, чтобы дать место для прикрепления двух хрящей.

Об увеличении числа ребер на счет существования поясничных или шейных ребер (в последнем случае чаще существует одно ребро) была уже речь при описании соответствующих позвонков. Случаи существования XIII ребра получили практическое значение с введением в последнее время операции вырезывания почек, причем это ребро может быть принято за XII, чем хирург будет введен в ошибку. Не меньшее значение имеет существование длинного шейного ребра, через которое в этих случаях перегибается подключичная артерия, перегнутая, при нормальном числе ребер, через первое грудное ребро. Случаи уменьшения числа ребер до 11 считаются почему-то большой редкостью. Между тем мне встречались они довольно часто, и в своем собрании имею несколько экземпляров таких скелетов, а Нолл нашел их шесть среди 60 скелетов. В них, несомненно, уменьшено число истинных ребер, так как грудьна представляет только по шести вырезок с каждой стороны (у нормальной грудины их 7). Двенадцатые грудные позвонки этих скелетов не имеют суставных площадок для головок ребер. Десятые же позвонки носят все черты, свойственные обыкновенно одиннадцатым, т. е. имеют неразделенные суставные площадки для головок ребер и короткие без суставных площадок поперечные отростки.

Как эти случаи с уменьшением числа ребер, соединенных с грудиной, так и случаи расщепления передних концов ребер и их хрящей имеют одинаковое практическое значение: они могут быть причиной ошибки при определении размера и положения грудных внутренних органов (главным образом сердца) у живого человека, причем, как известно, руководятся обыкновенно счетом ребер. Меньшее значение имеют случаи соединения передних концов двух соседних ребер в одно тело. К тому же эти случаи чрезвычайно редки (описаны Turner и Scott).

ГРУДИНА (STERNUM)

Грудина есть, несомненно, сложная кость, наподобие крестца, и состоит из частей, принадлежащих разным сегментам туловища. У людей средних лет она состоит из трех частей, соединенных между собой при помощи волокнисто-хря-

щевой ткани. Верхняя ее часть, называемая рукояткой (*manubrium sterni*), имеет вид неправильной шестиугольной пластинки. Из трех сторон этого шестиугольника, обращенных кверху, средняя несколько вырезанная — *incisura sterni s. jugularis* [BNA] — представляет верхний свободный край грудины; две другие стороны представляют суставные площадки для соединения с ключицами; так как они также несколько углублены, то и называются — *incisurae claviculares* — ключичными вырезками. Три остальные стороны рукоятки грудины длиннее верхних. Средняя из них обращена прямо вниз и соединяется с соседним отделом грудины — с телом; две боковые стороны шероховаты и имеют на себе по две вырезки. Верхняя из этих вырезок, лежащая тотчас около наружного угла рукоятки, назначена для соединения с хрящом I ребра; нижняя вырезка — неполная, так как другая ее часть лежит уже на теле грудины, назначена для соединения с хрящом II ребра. Задняя поверхность рукоятки гладка, передняя — обыкновенно представляет седловидную выпуклость.

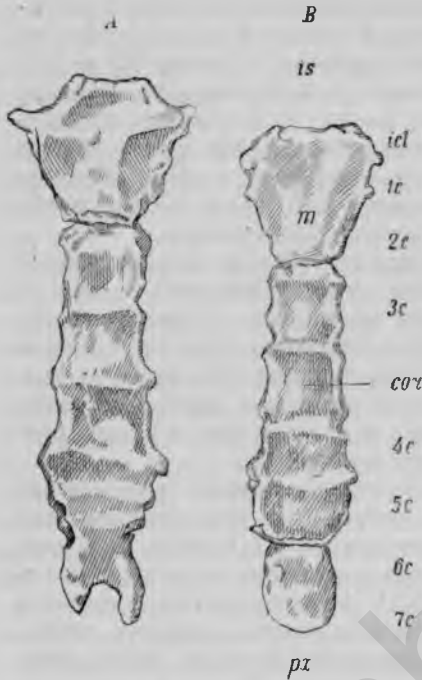


Рис. 24. А — грудина более обыкновенной формы с четырьмя звеньями в теле. В — грудина с пятью звеньями в теле.

m — *manubrium st.*; *cor* — *corpus st.*; *px* — *processus xiphoideus st.*; *icl* — *incisura clavicularis*; *is* — *incisura jugularis*. *1c*, *2c*... *7c* — вырезки для реберных хрящей.

Средняя часть грудины, ее тело (*corpus sterni*), представляет пластинку различной длины, нижняя часть которой в большинстве случаев несколько шире верхней и закруглена наподобие лопатки. Это расширение нижней половины тела грудины иногда едва заметно, иногда же, у людей очень крупного роста, достигает поражающих размеров. Передняя поверхность тела обыкновенно представляет следы прежде бывшего ее разделения на отдельные звенья: на ней, как на крестце, замечаются возвышенные поперечные линии, в числе трех или четырех, так что тело явственно разделяется на четыре или пять звеньев, у взрослого человека уже сросшихся. Четыре верхние звена почти равны по величине; если же существует пятое, то оно уже и короче остальных и образует заостряющийся книзу конец *corporis sterni*. Линия, отделяющая его от 4-го звена, выражена менее резко. По краям тела расположено ряд вырезок для соединения с хрящами ребер; вырезки для вторых ребер лежат по концам шва, соединяющего тело грудины с рукояткой, и, следовательно, хрящи эти соединяются с ним только наполовину. Вырезки для третьих, четвертых и пятых ребер расположены по концам поперечных линий, представляющих след разрастания звеньев тела грудины; вырезка для шестых ребер или находится близ нижнего конца 4-го звена, или в редких случаях существования 5-го звена, также на концах линии, ограничивающей его от 4-го. Наконец, вырезка для седьмых ребер находится на шве, соединяющем тело грудины с мечевидным отростком.

В способе соединения хрящей с грудиной нельзя не видеть аналогии с сочленениями задних концов ребер с позвонками: I ребро соединяется с серединой тела I позвонка и с серединой рукоятки грудины. Остальные ребра соединяются с позвонками на швах между телами их, а передними концами — на швах между звеньями грудины.

Третья часть грудины взрослого человека, носящая название мечевидного отростка (*processus xiphoideus*), в течение первой половины жизни остается хрящевой; впоследствии она превращается в истинную кость. Форма

мечевидного отростка, действительно, часто напоминает форму короткого меча, но нередко представляет и уклонения, иногда весьма причудливые. Чаще других изменений формы его встречается вилообразное расщепление, причем один из зубцов этой вилки бывает длиннее другого. К 25 годам, после окостенения, мечевидный отросток срастается с телом. Сращение рукоятки с телом обыкновенно происходит уже к старости.

Выше было замечено, что грудина в морфологическом отношении есть образование сложное: она состоит из частей, принадлежащих различным сегментам скелета туловища. Как показали наблюдения Ruge над развитием грудины у человеческого зародыша, в образовании ее принимают участие 8 пар ребер, последовательно прирастающих друг к другу своими передними концами. Из них 7 пар навсегда остаются в связи с грудной, а восьмая (может быть, и девятая) теряет впоследствии эту связь вследствие атрофии реберных хрящей. Но эта атрофия постигает хрящи восьмых ребер не вполне: от них остаются, во-первых, те отрезки, которые мы знаем на концах восьми ребер у взрослого человека, и, во-вторых, мечевидный отросток, которого нижний, часто расщепленный вилообразно конец, по Ruge, есть не что иное, как остаток передних концов восьмых ребер. Если это так, то верхние два отрезка грудины, т. е. рукоятка и тело, содержат в себе части 7 сегментов. Между тем число точек окостенения и образующихся из них отрезков грудины не соответствуют числу сегментов, даже в тех случаях, когда в теле заметны пять отрезков (а это у человека бывает не постоянно), так как их вместе с рукояткой насчитывается только 6; в тех же случаях, когда тело содержит 4 отрезка, получается всего 5. Таким образом, одно или два звена (конечно, нижние) должны считаться редуцированными.

К составу грудины должны быть отнесены еще части, о которых до сих пор не было речи, так как они состоят из волокнистого хряща и обыкновенно описываются в составе связочного аппарата, соединяющего рукоятку грудины с ключицами. Это — междусуставные хрящи грудно-ключичного сочленения и межключичная связка. По мнению Gegenbaur, принятому теперь в науке, эти хрящи, имеющие вид весьма толстых пластинок, залеженных между суставными поверхностями *manubrii sterni* и ключицы, гомологичны боковым частям надгрудной кости (*os episternale*), которая весьма распространена между позвоночными и является в своей типической, вполне развитой форме, например, у ящериц, а из млекопитающих у двуутробок и некоторых грызунов. Там она имеет форму буквы T и насажена на рукоятку грудины своей ножкой, боковые же ветви соединяются с ключицами. У других животных и человека средняя часть надгрудной кости исчезает, остаются только боковые, которые и являются в виде хрящей грудно-ключичного сочленения, имеющих иногда, например, у обезьян, очень значительную величину¹. Bardeleben, Ruge и Hoffmann, на основании наблюдений над развитием грудины, отрицают полную редукцию средней части *os episternale*: она представлена, по их мнению, межключичной связкой (*lig. interclaviculare*) человека и иногда появляющимися в ней двумя косточками.

Форма и величина грудины подвержены значительным вариациям, о чем уже было упомянуто выше, но они особенного значения не имеют. Важнее одно уклонение в форме грудины, которое есть собственно недоразвитие ее: это — расщепление грудины, образование на ней продольной щели (*fissura sterni*), обыкновенно в нижней части тела. Оно происходит вследствие того, что иногда при окостенении в нижних звеньях тела грудины появляются вместо одного островка окостенения в каждом звене — два, парные. Впоследствии эти островки обыкновенно сливаются на средней линии. Остановка их разрастания к середине и есть причина образования *fissurae sterni*. Надо заметить, что образование двух парных островков у человека — явление довольно частое в нижних звеньях тела и

¹ В верхних краях этих хрящей иногда существуют костные ядра, которые прежде одни считались гомологичными *os episternale*.

мечевидном отростке. У некоторых животных расчленение звеньев грудины на две парные части есть явление постоянное на всем протяжении тела грудины.

ГРУДНАЯ КЛЕТКА (THORAX)

Грудная клетка образуется позвоночным столбом, всеми ребрами, реберными хрящами и грудиной. В общем ее форма приближается к форме конуса, т. е. ее верхняя часть уже, а книзу она значительно расширяется. Но это сравнение весьма приблизительное, потому что, во-первых, горизонтальное сечение грудной клетки не имеет формы круга: позвоночный столб сильно вдвинут внутрь грудной клетки и придает ее сечению форму карточного сердца. Далее, коническая форма нарушается еще тем, что верхняя часть грудной клетки, суживаясь кверху, имеет слегка выпуклые стенки — образует нечто вроде купола. Наконец, основание грудной клетки уже средней ее части. Верхнее отверстие грудной клетки, образуемое позвоночным столбом, первыми ребрами и рукояткой грудины, имеет такую же форму карточного сердца и лежит наклонно, так как верхний край *manubrii sterni* соответствует верхнему краю III грудного позвонка. Это отверстие служит для прохождения дыхательного горла, пищевода, сонных и подключечных артерий, соответствующих им вен, а также нескольких нервных стволов. Нижнее отверстие *thoracis* образуется позвоночником, 12-ми ребрами, концами 11-х ребер, краем хрящей так называемых ложных ребер (т. е. соединением хрящей X, IX и VII ребер) и впереди мечевидным отростком грудины. Это отверстие лежит также косвенно, но обратно верхнему, так как передний его край (мечевидный отросток) стоит на уровне тела IX грудного позвонка (положение рукоятки грудины и мечевидного отростка отмечается при выдохательном положении ребер; при вдыхании они поднимаются кверху). К краям нижнего отверстия грудной клетки прикреплена так называемая диафрагма — мышечная пластинка, отделяющая полость груди от полости живота. Грудная полость разделяется выдающимися вперед позвоночным столбом на две половины, задние части которых, образуемые задней кривизной ребер, носят название легочных желобов — *sulci pulmonales*, так как они служат для помещения задней, широкой части легких. По середине грудной полости, между позвоночным столбом и грудиной, помещается сердце. Величина и форма грудной клетки подлежат весьма резким индивидуальным, половым и возрастным изменениям. У сильных и здоровых мужчин грудная клетка короче, но более выпукла вперед и ребра лежат менее наклонно; у слабых, напротив, ребра более опущены, вертикальный размер грудной клетки вследствие этого длиннее, а окружность меньше и передняя поверхность плосче. Вообще форма и размеры грудной клетки довольно верно выражают состояние здоровья и питания человека. Поэтому размерами грудной клетки пользуются для определения способности к военной службе. Средние размеры грудной клетки у мужчины следующие:

Поперечный размер верхнего отверстия — между наиболее удаленными точками 1-х ребер	10 см
Поперечный размер между 6-ми ребрами	21,5 см
Поперечный размер между наиболее удаленными точками нижнего отверстия (эти точки изменяются в зависимости от длины XII ребра)	20 см
Сагиттальный (спереди назад) размер верхнего отверстия	5,5 см
Сагиттальный размер между серединой грудины и VI позвонком	13,5 см
Сагиттальный размер между мечевидным отростком и XII позвонком	17 см
Окружность (наибольшая) груди на уровне тела VIII ребра без мягких частей, покрывающих грудную клетку	75—80 см

Из приведенных диаметров поперечные и сагиттальные показывают размеры полости и характеризуют ее форму, практического же применения не имеют, так как на живом человеке не могут быть измерены. Для определения степени фи-

зического развития организма употребляются только измерение наибольшей окружности груди. В приведенной таблице эта окружность показана равной 75—80 см. Но эта величина подвержена большим колебаниям в зависимости от роста и толщины жирового слоя, и абсолютная цифра на практике не имеет значения. С указанной целью употребляется определение величины окружности груди по отношению к росту, а именно принято не без основания, что вполне здоровый человек средних лет должен иметь объем груди, равный или несколько превышающий половину роста.

Изменения формы грудной клетки в зависимости от пола так характерны, что, по замечанию Luschka (*Die Anatomie des Menschen*), они стоят почти паряду с характерными особенностями женского таза. Женская грудная клетка короче и уже мужской вследствие абсолютно меньшей величины нижних ребер, позвонков и грудины; форма ее более бочкообразна вследствие того, что верхняя часть грудной клетки отчасти шире, чем у мужчины (иногда верхние ребра абсолютно несколько длиннее мужских), а нижняя, напротив, более сужена, отчего грудина стоит более вертикально. Сужение нижней части грудной клетки есть только отчасти явление естественное, свойственное полу; в значительной мере оно может быть обусловлено давлением негигиенически сшитого платья.

Но это искусственное изменение грудной клетки обыкновенно сглаживается при повторных беременностях, причем брюшные органы, отнесенные кверху увеличенной маткой, раздвигают нижние ребра. Кроме этих особенностей, как характерную черту грудной клетки женщин отмечают более крутую (меньшего радиуса) кривизну задней части ребер.

Возрастная разность формы грудной клетки особенно выражена у новорожденного ребенка. В этом периоде жизни грудная клетка похожа на четырехгранную пирамиду с закругленными углами. Вертикальный размер ее относительно мал (клетка коротка), а основание относительно очень широко. Та и другая особенность формы детской клетки зависит от приподнятого (более горизонтального) положения нижних ребер. Вследствие этого хрящи нижних ребер, которые у взрослого образуют с телами довольно острые углы, у ребенка почти не образуют угла и лежат на продолжении ребер, а грудина своим нижним концом удалена от позвоночника гораздо больше, чем у взрослого. Впрочем, эта особенность грудной клетки выражена резче всего до рождения на свет; после же наступления дыхательных движений она мало-помалу исчезает (несомненно, в зависимости от дыхательных движений ребер — см. механизм дыхания в отделе миологии). Четырехгранная форма грудной клетки, выражающаяся и в форме каждого отдельного ребра, зависит, вероятно, от давления на грудную клетку прижатых к ней во время утробной жизни верхних конечностей.

Переход четырехугольной формы грудной клетки ребенка в более округленную форму взрослого едва ли может быть объяснен изменением во время роста положения оссификационных плоскостей на границе между телом и хрящом ребра, как делает это Hüter (*Klinik der Gelenkkrankheiten*). Его представление о росте ребер исключительно через наложение костного вещества на передние концы ребер не совсем соответствует понятию о росте костей, теперь установившемуся в науке. В процессе изменения формы грудной клетки играет, по всей вероятности, роль не столько способ образования самой костной ткани, которая, как известно, весьма пластична и легко изменяет свою форму под влиянием постороннего давления, сколько механические условия, в которых стоит грудная клетка при дыхательных движениях. Грудная клетка, как это будет выяснено в своем месте, есть не что иное, как герметический закрытый мешок с упругими и в известной мере податливыми стенками, который стремится принять округленную форму. Если грудная клетка под влиянием упругости своих стенок не достигает вполне округленной формы, а сдавлена спереди назад, то это, видимо, зависит от помещения в ней, кроме легких, еще мало податливого сердца и сосудов близ средней линии, т. е. там, где грудь остается сдавленной. Меньший объем левой половины груди, который наблюдается в огромном большинстве случаев (Sappey, «*Traité d'anatomie*»), может быть, стоит в зависимости также от положения сердца больше в левой стороне.

ЧЕРЕП (CRANIUM)

Выше, при обзоре общего плана построения тела человека, было указано, что голова при всей сложности ее анатомического строения все-таки позволяет усматривать в ней простые принципы, положенные в основу построения туловища: а) распадение на две трубки—животную и растительную—с соответствующими органами и б) сегментацию стенок этих трубок. Череп, составляющий скелет, твердую основу головы, носит черты этого общего плана почти в такой же мере, как и скелет туловища. Как там мы различали скелет животной трубки, состоящий из позвонков, так здесь мы отличаем черепную коробку, представляющую сильно расширенное продолжение скелета животной трубки и содержащую головной мозг. Как в скелете туловища мы отличали висцеральные дуги—более или менее развитые, т. е. ребра с их частями, образующие скелет стенок растительной трубки, так в черепе мы можем явственно отличить скелет лица, несомненно, гомологичный ребрам и представляющий, как и ребра, ряд дуг, заложенных в стенки растительной трубки. Правда, все кости, входящие в состав черепа, имеют форму, совершенно отличающую их от костей туловища, благодаря высшему развитию головы и большему числу различных аппаратов, здесь помещенных, но это не мешает видеть указанные гомологии между той и другой областью тела. Что касается сегментации головы вообще и черепа, в частности, т. е. распада на образования, подобные и гомологичные сегментам туловища, то по причине высшего развития головы она (сегментация) затемнена в высокой степени, и некоторые авторитеты современной сравнительной анатомии сегментации черепа прямо не признают, утверждая, что план устройства головы совершенно своеобразен (Parker). Тем не менее позвоночная теория черепа, основанная немецким поэтом (и естествоиспытателем) Гёте в 1790 г. и развитая впоследствии Океном, имеет так много солидных основ, что, повидимому, все-таки удержится в науке, хотя, может быть, в несколько измененном виде. Ниже, после специального описания костей черепа, эта теория будет изложена подробнее в современном ее состоянии.

Кости черепной коробки или черепа в тесном смысле следующие: 1) з а т ы л о ч н а я (*os occipitale*), 2) о с н о в н а я, или к л и н о в и д н а я (*os sphenoidale*), 3) л о б н а я (*os frontale*), 4) р е ш е т ч а т а я (*os ethmoidale*), 5) д в е п а р н ы е т е м е н н ы е (*ossa parietalia*), 6) д в е п а р н ы е в и с о ч н ы е к о с т и (*ossa temporalia*).

КОСТИ ЧЕРЕПНОЙ КОРОБКИ

Затылочная кость (*os occipitale*)

Сообразно способу развития этой кости ее делят при описании на четыре части: о с н о в н у ю ч а с т ь (*pars basilaris*), д в е с у с т а в и ы е (*partes condyloideae*) и ч е ш у ю (*squama s. pars squamosa*) затылочной кости. Все эти части расположены вокруг большой затылочной дыры (*foramen occipitale magnum*), которая служит для сообщения полости черепа с позвоночником.

каналом. Эти части затылочной кости существуют как отдельные кости всю жизнь у костистых рыб и гадов, а у человека только в течение 1-го и 2-го года жизни, и к концу 2-го они сливаются между собой без следа. Но и в таком виде затылочная кость существует только временно, до 18—20 лет; после этого передняя поверхность основной части ее сливается с телом лежащей впереди клиновидной кости, так что если должна идти речь о костях взрослого человека, то следует считать затылочную и основную кость за одну. Это, однако, не принято, и их при разборке черепа распиливают па месте бывшего шва.

Pars basilaris ossis occipitalis представляет клиновидный кусок губчатой кости, покрытый тонкими пластинками плотного вещества только снизу и сверху. Толстое основание клина обращено вперед, а острая вершина — назад: она образует переднюю часть края затылочной дыры. Передняя поверхность *partis basilaris* до сращения ее с клиновидной костью представляется шерохова-

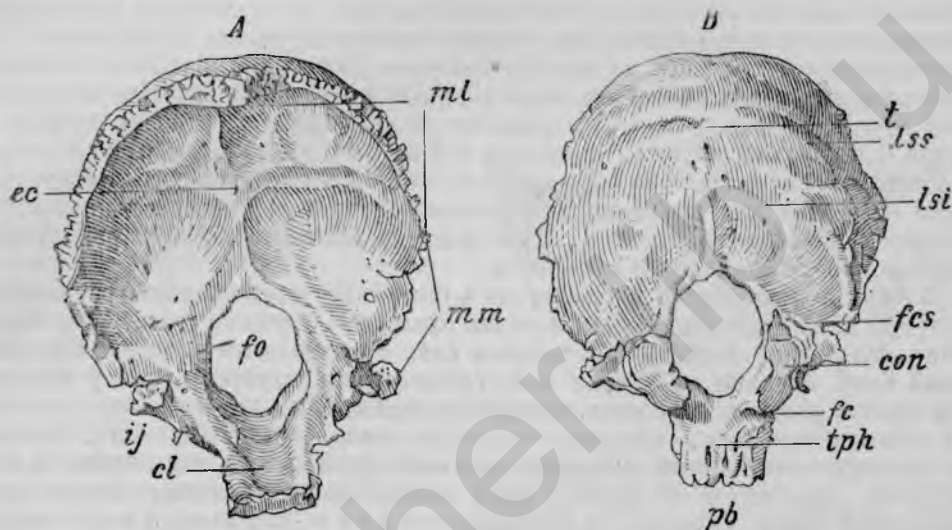


Рис. 25. А — затылочная кость спереди. В — сзади.

pb — *pars basilaris*; *fo* — *for. occipitale*; *tph* — *tub. pharyngeum*; *cl* — *clivus*; *con* — *proces. condyloideus*; *ij* — *incisura jugularis*; *fcs* — *fossa condyloidea*; *fc* — *foramen condyloideum*; *t* — *protuberantia occipitalis externa*; *lss* — *linea semicircularis sup.*; *lsi* — *linea semicircularis inf.*; *ec* — *protuberantia occipitalis interna*; *ml* — *margo lambdoideus*; *mm* — *margo mastoideus*.

той и губчатой. Боковые поверхности *partis basilaris*, поскольку они свободны, т. е. не слиты с соседними суставными частями кости, также шероховаты. Нижняя поверхность тоже, но на ее середине возвышается небольшой бугорок — *tuberculum pharyngeum*, названный так потому, что он служит для прикрепления сухожилий мускулов, составляющих заднюю стенку глотки (*pharynx*). Верхняя поверхность *partis basil. osis occipitis* представляется совершенно гладкой, наклоненной кзади (*clivus*), к затылочной дыре. Вблизи этого отверстия поверхность кости становится вогнутой наподобие широкого жолоба, служащего для помещения продолговатого мозга. Около краев *partis basilaris* заметны справа и слева еще два желобка *sulci petrosi inferiores* [BNA] — для помещения нижней каменистой венозной пазухи (*sinus petrosus inferior* — одна из крупных вен мозговых оболочек). С у с т а в н ы е ч а с т и, *partes laterales* [BNA] затылочной кости образуют боковые стороны затылочной дыры и имеют весьма неправильную форму. Передними своими концами они слиты с основной частью, задними — с шейей; следов этого слияния у взрослого человека не заметно. Название суставных этим частям присвоено потому, что на нижней поверхности их находятся отростки (по одному на каждой), служащие для сочленения затылочной кости с I шейным позвонком. Эти отростки — *processus condyloidei* s. *condyli occipitales* [BNA]

сообразно форме верхних суставных поверхностей атланта представляют продолговатые валики с выпуклыми, овальными суставными площадками. Тотчас около заднего конца суставного отростка помещается глубокая яма (*fossa condyloidea*), на дне которой находится отверстие — *foramen condyloideum posterius* s. *canalis condyloideus* [BNA], — служащее для прохождения вены, которая соединяет вены оболочек мозга с наружными венами головы. Отверстие это, или канал, непостоянно: почти в половине случаев его нет или на одной стороне, или на обеих: в случае существования ширина его весьма изменчива. Внутреннее устье этого канала находится на верхней стороне или на наружном крае суставной части и также весьма изменчиво по величине. Другое подобное отверстие или канал — *foramen condyloideum anterius* s. *canalis hypoglossi* [BNA] находится у наружного края суставного отростка на уровне его переднего конца: внутреннее устье этого канала находится на краю *partis lateralis*, обращенном к затылочной дыре. Этот канал, в противоположность заднему, совершенно постоянен, так как он служит для прохождения постоянно существующего органа — подъязычного нерва (*n. hypoglossus*). Кроме названного отверстия, на внутреннем крае *partis lateralis* нечего отметить; край этот несколько приострен, как и задний край основной части. Наружный край суставной части весьма неправилен, на нем бросается в глаза вырезка но всегда одинаковой глубины и формы — *incisura jugularis* — яремная вырезка, служащая для образования с подобной вырезкой соседней височной кости отверстия для выхода главной вены (*v. jugularis*) и нескольких нервов. Неправильной формы отростки, образующие передний и задний края яремной вырезки, носят одинаковое с ней имя.

Чешуя затылочной кости (*squama occipitalis*) представляет треугольную, вогнутую наподобие чаши кость. Нижний край ее по середине участвует в образовании затылочной дыры, а по сторонам слит с суставными частями. Правый и левый края, сходящиеся кверху под углом, сильно зазубрены, как у большинства костей, входящих в состав черепной крышки. Края эти в верхних двух третях называются лямбдовидными — *margines lamboidei*, так как они образуют с соседними теменными костями зубчатый шов этого имени: в нижней трети, отделенной от верхних двух значительной величины мясом, край затылочной чешуи носит другое название — *margo mastoideus* по имени той части височной кости, с которой он соединен. Внутренняя, вогнутая поверхность чешуи разделена на четыре ямки крестообразным возвышением, нижняя ветвь которого представляет один гребень, изглаживающийся у края затылочной дыры. Верхняя и две боковые ветви состоят каждая из двух параллельных гребней, между которыми образуется жолоб. Впрочем, левая горизонтальная ветвь крестообразной фигуры часто не имеет формы жолоба, а состоит из одного гребня. На середине крестообразного возвышения находится бугорок — *protuberantia occipitalis interna*, выдающийся больше, нежели гребни. Желоба крестообразного возвышения служат для помещения венозных пазух (синусов) твердой мозговой оболочки, а гребни — для прикрепления отростков этой оболочки. Наружная, выпуклая поверхность чешуи распадается на две половины, носящие разный характер. Верхняя половина гладка, нижняя, напротив, очень шероховата вследствие прикрепления в этом месте массы мышц. Шероховатость выражена различно, смотря по возрасту, полу и степени развития мускулов. Среди неровностей этой нижней половины есть образования постоянные, а именно гребень, идущий по середине от края затылочной дыры; на середине всей поверхности чешуи этот гребень вырастает в треугольный бугор — *protuberantia occipitalis externa*, верхушка которого несколько склонена книзу. От этого бугра в сторону тянутся две полукруглые возвышенные линии — *lineae semicirculares s. nuchae* [BNA] *superiores*, на середине расстояния между затылочной дырой и бугром от среднего гребня расходятся нижние полукруглые линии, *lineae semicirculares s. nuchae inferiores*, лежащие параллельно верхним. На некоторых экземплярах затылочной кости можно найти еще третью пару подоб-

ных полукружных линий, *lin. nuchae supremae* [BNA], которые лежат на верхней половине чешуи, выше затылочного бугра и выражены обыкновенно несравненно слабее двух нижних пар.

Waldeyer находит эти линии постоянно, хотя иногда очень слабо развитыми; степень развития их он считает важным антропологическим признаком.

Клиновидная или основная кость (os sphenoidum)

Клиновидная кость занимает середину основания черепа и только в незначительной мере принимает участие в образовании черепной крышки (см. ниже — топографию цельного черепа). По своей сложной форме она решительно выдается среди костей черепа, а потому при описании принято разделять ее на несколько частей, взятых почти произвольно, без строгого соответствия со способом развития этой кости. Ее разделяют на: 1) тело, 2) большие крылья, 3) малые крылья и 4) крыловидные отростки.

Тело основной кости, лежащее в центре основания черепа, представляет неправильную костяную коробку с полостью внутри. Стенки этой коробки большей частью тонки; только задняя довольно массивна (это можно видеть только на кости, распиленной сагиттально).

При всей неправильности формы тела его все-таки можно сравнить с кубом и различить на нем шесть поверхностей. Верхняя поверхность, обращенная в полость черепа и составляющая часть его дна, представляет углубление, напоминающее седло, и поэтому названное *sella turcica* — турецким седлом; оно назначено для помещения придатка мозга (*hypophysis cerebri*). Сзади эта ямка ограждена костяной пластинкой, которая стоит несколько наклонно вперед — это спинка турецкого седла (*dorsum sellae*); задняя поверхность ее представляет скат и на цельном черепе переходит без перерыва в покатую верхнюю поверхность основной части затылочной кости. Вся эта покатость (т. е. задняя поверхность спинки седла и верхняя — основной части затылочной кости) носит название *бл ю м е н б а х о в а* ската (*clivus Blumenbachii*).

Свободный, верхний край спинки седла часто представляется как бы отвороченным, а углы ее всегда представляют отростки, отогнутые вниз и назад — *processus clinoides posteriores* — задние наклоненные отростки. На передней части верхней поверхности тела основной кости, ограничивая углубление седла спереди, находится поперечный валик — *tuberculum sellae*. Позади его наружных концов или с одной, или с обеих сторон часто заходятся маленькие конусообразные отростки, называемые *средними наклоненными отростками* — *processus clinoides medii*. Впереди бугорка седла заметен поперечно лежащий неглубокий желоб, назначенный для помещения перекреста зрительных нервов. В стороны этот желобок исходит в два отверстия — *foramina optica*, которые продырявливают корень малых крыльев; эти отверстия служат для выхождения зрительных нервов из полости черепа в полость глазницы. Кпереди от поперечного желоба для перекреста зрительных нервов верхняя поверхность тела представляет плоскую площадку, переходящую в стороны в такую же поверхность малых крыльев; передний край

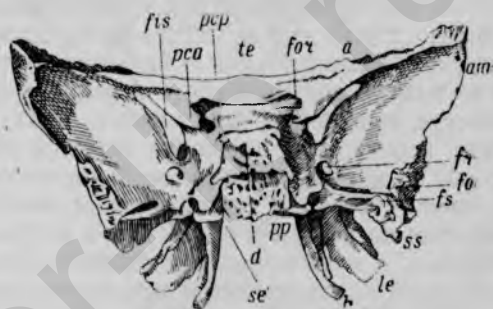


Рис. 26. Основная кость сверху.

d — *dorsum sellae turcicae*; *pcp* — *processus clinoides posticus*; *te* — *tuberculum sellae*; *pca* — *proc. clinoides anticus*; *sb* — *sulcus caroticus*; *for* — *foramen opticum*; *a* — малое крыло; *fis* — *fissura orbitalis sup.*; *am* — большое крыло; *fr* — *for. rotundum*; *fo* — *foramen ovale*; *fs* — *for. spinosum*; *ss* — *spina angularis*; *pp* — *processus pterygoideus*; *h* — *hamulus pterygoideus*; *le* — *lamina externa* крыловидного отростка.

этой площадки зазубрен и несколько нависает над передней поверхностью тела клиновидной кости.

Задняя поверхность тела основной кости существует только до 18—20 лет; после она срастается с передней стороной *partis basil os. occipitis*. Пока она существует, она шероховата и состоит из губчатого костного вещества. Передняя поверхность тела *os. sphenoidae* разделяется на две половины вертикально стоящей остью—*spina s. crista [BNA] sphenoidalis*. Середина каждой из этих половин занята отверстием, ведущим в полость, которая занимает центр тела. Отверстия эти имеют в разных случаях разную форму и величину: часто на одной кости они не одинаковы на той и другой стороне. Нижние и отчасти наружные края отверстий образуются особыми костяными пластинками—*ossicula Bertinii s. conchae sphenoidales [BNA]*, которые на молодых экземплярах к телу основной кости не приращены и несколько подвижны. У взрослых людей они срастаются с телом часто без всякого следа. *Ossicula Bertinii* имеют довольно правильную треугольную форму и расположены так, что основанием образуют переднюю поверхность тела основной кости, а острой и несколько загнутой верхушкой притягиваются на нижнюю сторону тела. Полость внутри тела основной кости—*sinus sphenoidalis*—разделена костяной перегородкой на две половины; так как перегородка обыкновенно стоит не строго на средней линии, то обе половины полости неодинаковы. Упомянутыми выше отверстиями на передней поверхности тела основные пазухи соединяются с носовой полостью и оттуда наполняются воздухом. Иногда верхне-передняя часть полости, соответствующая корню малых крыльев или, вернее, той площадке верхней поверхности тела, которая лежит между корнями малых крыльев, особенно велика и отделяется горизонтальной перегородкой, составляя таким образом особую пазуху—*sinus alae parvae*, которая на передней стенке имеет особое отверстие, ведущее не прямо в носовую полость, а в лабиринт решетчатой кости. В таких случаях передняя часть тела основной кости является как бы вздутой.

Нижняя поверхность тела основной кости разделена, как и передняя, на две половины сагиттально лежащим валиком; впереди этот валик сливается с *spina sphenoidali* передней поверхности, и на месте соединения их вырастает острый отросток—*rostrum sphenoidale*.

Боковые поверхности тела в нижней своей половине заняты приращением больших крыльев. В верхней половине они свободны и, подобно верхней, обращены в полость черепа. На нижней границе этой свободной части, у самого места отхождения больших крыльев, находится вертикально стоящая пластинка—*lingula*, которая вместе с боковым краем спинки турецкого седла превращает боковую сторону тела в широкий жолоб, восходящий наискось снизу вверх и вперед—*sulcus caroticus*, который служит для помещения сонной артерии.

Малые крылья—*alae minores s. parvae [BNA]*—имеют вид сабельного клинка, острие которого обращено вперед и зазубрено, а гладкий и скругленный обух—назад. С телом клиновидной кости малые крылья соединяются двумя плоскими ножками, между которыми находится зрительное отверстие—*foramen opticum*, уже упомянутое выше. При соединении этих ножек на продолжении заднего края малого крыла находится массивный конусообразный отросток, верхушкой обращенный назад, это—передний наклоненный отросток, *processus clinoidaeus anticus s. processus tuberculi sellae [BNA]*. Нередко наклоненные отростки представляют следующие видоизменения: *proc. clin. anticus* соединяется костяной перекладиной со средним наклоненным отростком, так что позади зрительного отверстия образуется еще второе отверстие. В других случаях подобная костяная перекладина соединяет передний и задний наклоненные отростки. Наконец, в-третьих, все три наклоненные отростка соединены костяными мостиками, т. е. одна перекладина лежит горизонтально между задним и передним отростками, а другая, начинаясь от нее, идет вниз к среднему наклоненному отростку.

пенному отростку, отчего углубление турецкого седла является как бы огороженным с боку решеткой. В нашем собрании имеются экземпляры, у которых подобное слияние наклоненных отростков замечается или на одной, или на обеих сторонах. Задние края малых крыльев выдаются свободно в полость черепа и образуют резко выдающуюся границу между средней и передней черепными ямами; передние края их соединены зубчатым швом с лобной костью.

Большие крылья — *alae majores s. magnae* [BNA] — представляют неправильные пластинки, изогнутые так, что впереди обращена выпуклость сгиба, азади — вогнутость.

Внутренние концы их приращены к боковой поверхности тела кости в нижней ее половине. На каждом крыле можно различить три поверхности и три края; верхняя поверхность, *superficies s. facies* [BNA] *cerebralis*, обращена в полость черепа, сильно вогнута и покрыта углублениями, представляющими отпечатки нервноствости мозга (так называются мозговых извилин). Эти углубления, существующие на внутренней поверхности многих черепных костей, получили встарину очень характерное название — *impressionses digitatae*, т. е. пальцевые вдавления — по сходству их со следами давления пальцами на какую-нибудь пластическую массу, например, на тесто, мокрую глину и пр. Кроме пальцевых вдавлений, на мозговой поверхности больших крыльев заметна разветвленная бороздка, *sulcus meningeus*, представляющая отпечаток артерии, которая питает твердую мозговую оболочку. Около самого места соединения больших крыльев с телом клиновидной кости на черепной поверхности заметно довольно большое круглое отверстие — *foramen rotundum*, выходящее на переднюю сторону крыла и служащее для прохождения II ветви тройничного нерва. Приблизительно на один сантиметр впереди и около самого заднего края крыла находится другое, вдвое большее овальное отверстие — *foramen ovale*, которое ведет на нижнюю поверхность крыла и служит для прохождения III ветви того же тройничного нерва. Наконец, еще впереди, около заднего конца овального отверстия, крыло представляет третье маленькое, круглой формы отверстие — *foramen spinosum* — для прохождения артерии к твердой мозговой оболочке (*art. meningeae media*).

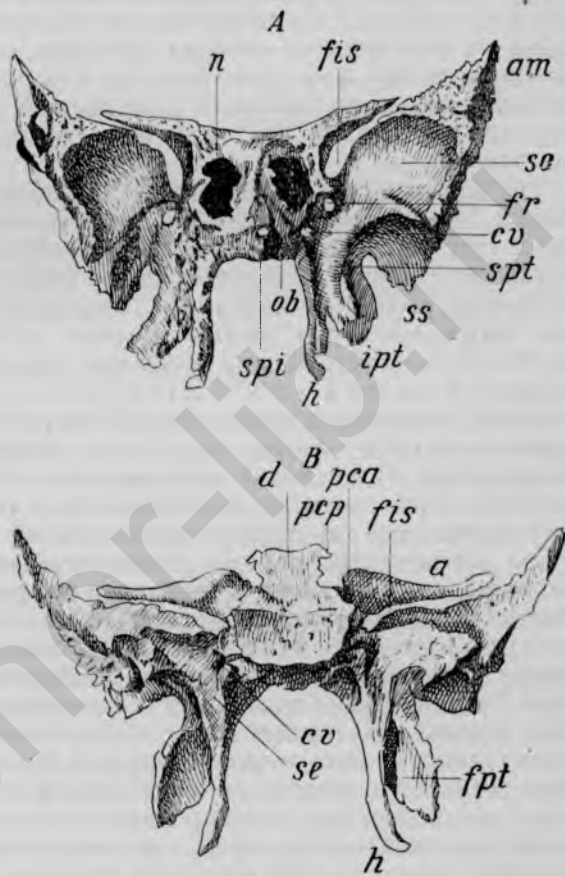


Рис. 27. Основная кость: А — спереди; В — сзади.

a — *ala minor*; *d* — *dorsum sellae turc.*, *pcp* — *processus clinoides posticus*; *pca* — *proc. clinoides anterior*; *fr* — *for. rotundum*; *ss* — *spina angularis*; *n* — отверстие, ведущее в *sinus sphenoidalis*; *ob* — *ossiculum Bertinii*; *fis* — *fissura orbitalis superior*; *so* — *superficies orbitalis* большого крыла; *cv* — *canalis Vidianus*; *ipt* — *incisura pterygoidea*; *h* — *hamulus pterygoideus*; *spt* — *sulcus pterygo-palatinus*; *fpt* — *fossa pterygoidea*; *se* — *sulcus pro tuba Eustachii*; *spi* — *spina sphenoidalis*.

Передняя поверхность большого крыла, обращенная в полость глазницы и поэтому называемая глазничной — *facies orbitalis*, гладка и имеет вид ромба, поставленного одним углом к телу кости. На этом внутреннем углу передней поверхности крыла, на дне небольшого жолоба, видно то круглое отверстие — *foramen rotundum*, о котором мы говорили. Нижняя поверхность большого крыла обращена на наружную сторону черепа: отчасти на основание, отчасти на височную яму (поэтому ее называют височной — *facies temporalis*). Поверхность эта представляется как бы переломленной, и на месте перелома находится довольно острый гребень — *tuberculum spinosum s. cristainfratemporalis* [BNA]. Он-то и отделяет собственно височную часть поверхности крыла от той части ее, которая обращена вниз, на основание черепа. Височная поверхность несколько вогнута в форме жолоба, идущего сверху вниз, основная несколько волниста и у заднего угла продырявлена овальным и остистым отверстиями (*for. ovale et spinosum*), которые описаны на черепной поверхности.

Три поверхности большого крыла отделены друг от друга тремя гранями или краями. Все они имеют одно общее им всем свойство; часть этих граней, ближайшая к телу клиновидной кости, гладка; часть, лежащая далее кнаружи, сильно зазубрена. Верхний край, отделяющий черепную и глазничную поверхности, во внутренней своей половине тонок, несколько приострен и не соединяется ни с чем; он тянется под малым крылом на некотором расстоянии от него, так что здесь между обоими крыльями образуется широкая щель треугольной формы — *fissura orbitalis superior*, ведущая из полости черепа в полость глазницы и служащая для прохождения целого пучка нервов и сосудов (*nervi oculomotorius, trochlearis, abducens, ramus I v. trigemini, vena ophthalmica*). В наружной половине верхний край, в противоположность внутренней, очень широк, в особенности в середине, и очень шероховат. На всем протяжении он образует шов с лобной костью. Передний край большого крыла образует две стороны (нижнюю и переднюю) глазничной поверхности. Ближайшая к телу кости половина этого края, совершенно гладкая, принимает участие в образовании так называемой нижней глазничной щели — *fissura orbitalis inferior* (см. топографию цельного черепа). Наружная половина переднего края зазубрена и соединяется зубчатым швом со скуловой костью. Задний край большого крыла самый длинный из трех. Он образует острый угол, сильно выдающийся кзади. Часть этого края, ближайшая к телу, сравнительно гладка и, лежа (в цельном черепе) против края пирамиды височной кости, образует вместе с нею щель — *foramen lacerum anterius*. Наружный, более длинный отрезок заднего края зазубрен для соединения с передним краем чешуи височной кости; на углу, отделяющем эту зазубренную часть края от внутренней, более гладкой, находится отросток, направленный книзу и разбитой в различной мере у разных субъектов, — *spina angularis*, по имени которой названо отверстие, лежащее у заднего края верхней поверхности (*foramen spinosum*, оно описано выше).

Крыловидные отростки основной кости — *processus pterygoidei* — отходят от нижней стороны ее, на месте соединения тела с большими крыльями. Каждый отросток состоит из двух пластинок: наружной — более широкой и короткой и внутренней — более узкой и длинной. Эти пластинки поставлены друг к другу под углом и своими передними краями сращены более чем на половине протяжения, начиная сверху. В нижней части передние их края расходятся и образуют вырезки с зазубренными краями — *incisura s. fissura* (BNA) *pterygoidea*, которая на неразобранном черепе выполнена пирамидальным отростком небной кости. Задние края двух пластинок крыловидного отростка сильно расходятся, оставляя между собой канавку, идущую сверху вниз — *fossa pterygoidea*. Нижние концы пластинок неодинаковой формы: у наружной пластинки край расширен и отогнут назад; у внутренней — он образует очень характерный крючковидный отросток — *hamulus pterygoideus*, служащий блоком для одной из мышц мяг-

кого неба. Основание крыловидного отростка продырявлено спереди назад довольно длинным и узким каналом — *canalis Vidianus s. pterygoideus* (BNA), назначенным для прохождения соименного с ним нерва. Переднее отверстие этого канала находится при самом основании крыловидного отростка, под нижней поверхностью тела основной кости, и лежит на дне неглубокого жолоба, идущего вдоль сращения пластинок крыловидного отростка; жолобок этот носит название *sulcus pterygopalatinus* (его значение будет выяснено в топографии цельного черепа). Заднее отверстие видиева канала лежит несколько выше, собственно в заднем крае большого крыла, близ тела кости; ниже его начинается задний край внутренней пластинки крыловидного отростка, который на небольшом протяжении расщеплен и образует жолобок — *sulcus tubae Eustachianae s. auditivae* [BNA], где прилегает известная под этим именем хрящевая трубка, соединяющая полость глотки с барабанной полостью уха.

Аномалии основной кости, чаще встречающиеся: а) появление костного мостика между задними и передними наклоненными отростками; б) этот мостик отпускает еще отросток вниз, к среднему наклоненному отростку; в) *foramen Civinini* — отверстие, образующееся вследствие того, что между краем наружной пластинки крыловидного отростка и *spina angularis* больших крыльев перекидывается костяной мостик; г) *foramen scrotaphyticum* образуется костной перемычкой впереди от *for. ovale* (на кости всегда есть в этом месте жолобок, который отмечают тем же именем).

Лобная кость (*os frontale*)

Лобная кость занимает переднюю треть черепной крыши и такую же часть основания черепа и соответственно этому разделяется на часть лобную, *pars s. squama* [BNA] *frontalis*, и две надглазничные, *partes supraorbitales*, образующие одновременно крыши для глазниц и дно для передних ям основания черепа. Между этими частями находится на выделенной из черепа кости глубокая вырезка, *incisura ethmoidalis*, выполняемая решетчатой костью (*os ethmoideum*), которая также принимает участие в образовании дна передних ям основания черепа. *Squama frontalis* лобной кости представляет, если делить ее от глазничных частей, половину чаши; наружная поверхность ее гладка и разделена идущим по средней линии валиком на две равные половины. Этот валик носит название лобного шва, *sutura frontalis*, хотя в большинстве случаев у взрослого человека тут нет никакого шва. Это название дано валику потому, что он представляет след шва, существующего у ребенка до 5-го года жизни и потом зарастающего. Однако очень часто зарастания шва не происходит, и лобная кость остается разделенной на две половины, между которыми тогда, действительно, имеется зубчатый шов, какие свойственны черепным костям (черепа, имеющие лобный шов, носят название *метопических*). В стороны от лобного шва, ближе к нижнему, чем к верхнему краю кости, на каждой из половинок заметен пологий бугор, *tuber frontale*, — место, где в лобной кости впервые появляется окостенение. Ближе к нижнему краю заметны еще бугры в форме горизонтально лежащих, слегка дугообразных валиков — надбровные дуги, *arcus superciliares*, развитые на различных экземплярах кости в весьма различной степени и играющие очень важную роль в характеристике физиономии, так как они заметны и через кожу. Несколько вдавленная площадка, остающаяся между двумя лобными буграми и двумя надбровными дугами, носит название *надпереносья* — *glabella*¹. Боковые части наружной поверхности лобной кости отделены от остальной поверхности дугообразными шероховатыми линиями, *lineae asperae semicirculares s. temporales* [BNA], идущими от нижних углов кости вверх и назад. Эти участки поверхности обращены в так называемые височные ямы черепа и потому названы височными поверхностями, *planities*.

¹ При составлении базельской терминологии условлено называть *glabella* только нижний угол этой площадки, лежащий тотчас над носовым швом.

facies [BNA] temporalis лобной кости. Края лобной части кости имеют различную конфигурацию: верхний ее край сильно зазубрен, соединяется частью с теменными костями, частью с большими крыльями основной кости и носит название венечного края, *margo coronalis s. parietalis [BNA]* — по имени того шва черепной крыши, в образовании которого участвует. Нижние концы этого края переходят в задние края надглазничных частей лобной кости, где шероховатая поверхность, предназначенная для образования шва, значительно

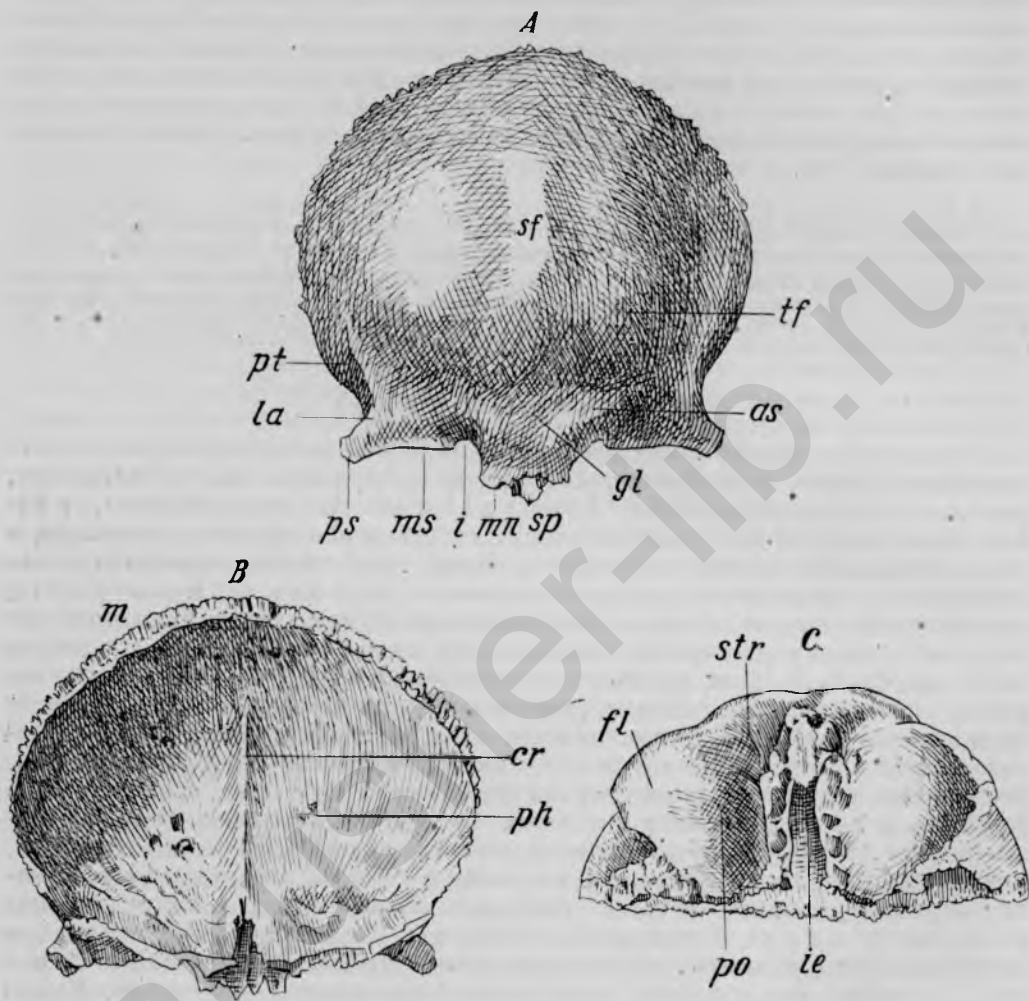


Рис. 28. Лобная кость: А — спереди; В — изнутри; С — снизу.

sf — sutura frontalis, *tf* — tuber frontalis; *as* — arcus superciliaris; *gl* — glabella; *sp* — proc. zygomaticus; *la* — linea aspera; *pt* — planum temporale; *m* — margo coronalis; *mn* — margo nasalis; *sp* — spina nasalis; *ms* — margo supraorbitalis; *i* — incisura supraorbitalis; *po* — pars orbitalis; *ie* — incisura ethmoidalis; *fl* — fossa lacrymalis; *str* — spina trochlearis; *cr* — crista frontalis; *ph* — ямки пахионовых грануляций.

расширяется сообразно форме верхнего зазубренного края больших крыльев основной кости, с которой они соединены. Нижний край лобной части разделяется на пять участков; средний, непарный участок представляет резкие зазубрины для соединения с двумя носовыми костями, это — *margo nasalis*. На середине его у многих экземпляров лобной кости находится особенно длинный зубец — *spina nasalis s. frontalis [BNA]*. Следующие затем парные участки нижнего края закруглены и выгнуты дугообразно; здесь *pars frontalis* сливается с надглазничными частями, и край, их отделяющий, *margo supra-*

orbitalis, образует верхнюю часть глазничного отверстия. На границе внутренней трети этого края с средней или несколько ближе к середине находится след перегиба через надглазничный край соименного нерва (*nervus supraorbitalis*) в форме вырезки, *incisura supraorbitalis* (чаще), или капала (реже), прободающего лобную кость, более или менее отступя от края. Нередко этот канал является двойным; иногда он прободает кость, отступя очень значительно от края. Наружные парные участки нижнего края лобной кости вытянуты в отростки, *processus zygomatici*, зазубренные на конце и назначенные для соединения со скуловыми костями. Внутренняя; или черепная, поверхность *partis frontalis*, так же, как и наружная, разделена на две равные половины. Здесь роль границы между половинами играет: в нижней части — гребень, *crista frontalis*, в верхней — два параллельные гребня, между которыми находится жолобок, *sulcus sagittalis*. То и другое есть след прохождения в этом месте так называемой серповидной венозной пазухи и приращения серповидного отростка твердой мозговой оболочки. По сторонам от *crista et sulcus front.* поверхность кости покрыта пологими углублениями, *impressiones digitatae*, и древовидно разветвляющимися сосудистыми бороздками, которые направляются от края кости к средней линии. Кроме того, почти на каждом экземпляре внутренняя поверхность лобной кости представляет несколько узких и глубоких ямочек, разбросанных по сторонам от средней линии: это — ямки, образующиеся от давления на кость так называемых пахионовых грануляций, особых наростов на оболочках мозга, которые не составляют собственно нормального явления и стоят на границе патологических новообразований¹.

Надглазничные части лобной кости представляют две довольно тонкие пластинки, лежащие горизонтально и разделенные одна от другой глубокой вырезкой для помещения решетчатой кости — *incisura ethmoidalis*. Верхняя, черепная поверхность их покрыта резкими пальцевыми вдавлениями. Нижняя поверхность, обращенная в глазницу, имеет треугольное очертание, гладка и значительно вогнута. На ней отмечают наружный угол, соседний со скуловым отростком, как яму для слезной железы, *fossa lacrimalis*; у внутреннего угла близ носового края лобной части находится другая едва заметная ямка — *fovea trochlearis*, на дне которой часто появляется маленький конический отросток — *spina trochlearis*. То и другое отмечают потому, что здесь прикрепляется хрящевое колечко, служащее блоком для сухожилия верхней косой мышцы глазного яблока. Наружный край надглазничной части образуется скуловым отростком и той расширенной частью височного края, которая назначена для соединения с большим крылом основной кости; задний край тонкий и сильно зазубрен: он образует шов с передним краем малого крыла основной кости. Внутренний край надглазничной пластинки, обращенный к решетчатой вырезке, имеет особое устройство, требующее более подробного описания. Два листка плотного костного вещества, образующие *partem orbitalem ossis frontalis*, у края *incisurae ethmoidalis* загибаются книзу и в то же время расходятся между собой, образуя канавку шириной до 0,5 см, идущую во всю длину. Канавка эта поперечными перегородками разделена на несколько отделений, из которых переднее на дне своем имеет отверстие, ведущее в полость, которая находится между пластинками *partis frontalis* лобной кости там, где на передней ее поверхности лежат надбровные дуги и *glabella*. Эти полости, или лобные пазухи, *sinus frontales*, принадлежат к той же категории образований, как и пазухи тела основной кости (*sinus sphenoidales*), т. е. представляют бухты носовой полости, сообщающиеся с этой полостью отверстиями и отсюда наполняемые воздухом. *Sinus frontales* в большинстве случаев имеют форму неправильных трехгранных пирамид, лежащих основанием вперед, а верхушкой назад к описанному сейчас отверстию, которое видно в краю *incisurae eth-*

¹ Пахионовы грануляции представляют собой образования, при помощи которых жидкость может проникать из подпаутинного пространства в венозные синусы. (Ред.)

moidalis и ведет в носовую полость. Друг от друга правая и левая лобные пазухи отделяются вертикальной перегородкой, стоящей на средней линии кости, на месте бывшего лобного шва. Величина пазух обыкновенно неодинакова: по наблюдениям Таренецкого, левая пазуха в большинстве случаев больше правой.

Величина и область распространения пазух подлежат очень большим индивидуальным колебаниям. Начать с того, что они могут совсем отсутствовать (13 раз из 100 случаев — Таренецкий), в особенности в тех черепаках, где сохранился лобный шов. Далее, они могут быть очень малы или, напротив, очень велики. Нормальные их размеры не превосходят 2,5 см во всех направлениях, и границы их, как сказано, соответствуют надбровным дугам, величина которых, видимо, стоит в связи со степенью развития пазух. В некоторых же случаях пазухи могут распространяться гораздо дальше кнаружи, раздвигать пластинки надглазничной части лобной кости и доходить с одной стороны до скулового отростка, с другой — до заднего края *partis orbitalis*. Перегородка между правой и левой пазухами может исчезать или, напротив, вместо одной может быть несколько перегородок, так что получаются три-четыре лобные пазухи. Таким же вариациям величины, по наблюдениям Таренецкого, подлежат и отделения канавки, описанной на краю *incisurae ethmoidalis*. Эти отделения принимают участие в образовании пазух решетчатой кости и в некоторых случаях могут быть так увеличены, что проникают между пластинками *partis orbitalis* далеко кнаружи, отчего крыша глазницы, обыкновенно тонкая и в середине просвечивающая, становится очень толстой.

Решетчатая кость (*os ethmoidale*)

Решетчатая кость отличается от других костей черепа тем, что вся состоит исключительно из листков плотного костного вещества, без примеси губчатого вещества и костного мозга. Костные пластинки, входящие в состав *ossis ethmoidalis*, большей частью очень тонки, не толще листа писчей бумаги, только некоторые из них имеют несколько большую толщину. Эти пластинки соединены между собой в разнообразных положениях и образуют пазухи (полости,) наполненные воздухом, отчего кость чрезвычайно легка. В общем она создает впечатление костяной губки, имеющей форму неправильного параллелепипеда. Впрочем, ее форма в общем и в частности подлежит чрезвычайным колебаниям в различных случаях.

К костям черепа решетчатую кость относят потому, что она небольшой долей своей верхней поверхности выполняет решетчатую вырезку (*incisura ethmoidalis*) лобной кости и принимает, следовательно, участие в образовании дна передних черепных ям. Всей же своей массой решетчатая кость лежит вне полости черепа: она висит под его основанием, опущенная в носовую полость, и в то же время отделяет одну глазницу от другой.

Главную в архитектурном смысле часть решетчатой кости, к которой прикреплены остальные ее части, представляет так называемая решетчатая пластинка, *lamina cribrosa*, занимающая среднюю полосу верхней поверхности кости и усеянная многочисленными отверстиями. Эта пластинка толще остальных, входящих в состав решетчатой кости, имеет овальную форму, значительно вогнута вниз. На средней линии ее расположена другая, вертикально стоящая пластинка, сзади тонкая, а впереди значительно утолщенная, это — петуший гребень, *crista galli*; рассматриваемый сбоку, он имеет форму неправильного треугольника, который приращен одной стороной к решетчатой кости, другой — к лобной кости, при начале ее *cristae frontalis*. *Crista galli* торчит свободно в полость черепа и служит для прикрепления переднего конца серповидного отростка твердой мозговой оболочки. Углубления, образующиеся по сторонам от него решетчатой пластинкой, служат ложем для обонятельных луковиц (обонятельных долей мозга), а отверстия решетчатой пластинки служат для прохождения в полость носа обонятельных и болевых нервов (именно два передние, самые большие отверстия пропускают *nervum ethmoidale* — не обонятельный). С нижней стороны решетчатой пластинки, под петушьим гребнем, прикреплена к ней широкая и длинная перпендикулярная пластинка, *lamina perpendicularis*, которая висит вниз в сагит-

тальной плоскости и вместе с сошником (*vomere* — отдельная кость) образует носовую перегородку.

По сторонам перпендикулярной пластинки, также к нижней поверхности *laminae cribrosae*, прикрепляются наиболее массивные и сложные части решетчатой кости — *лабиринты*. Самое название этих частей характеризует их строение: они состоят из переплетенных в разных направлениях тонких костяных листков, между которыми остаются пустоты — воздушные пазухи. Каждый лабиринт по форме можно сравнить с плоской четырехсторонней призмой, лежащей продольно и прикрепленной к решетчатой пластинке (*lam. cribrosa*) только одним своим ребром. Из четырех поверхностей одна обращена внутрь, к перпендикулярной пластинке, другая — наружу, в глазницу, третья — вверх и прилежит к краю *incisurae ethmoidalis*, наконец, четвертая — вниз, в полость носа; эта последняя поверхность свободна. Задний конец лабиринта упирается в тело основной кости, а передний, несколько суженный конец, — в лобный отросток верхнечелюстной кости. Наружная поверхность лабиринта покрыта тонким сплош-

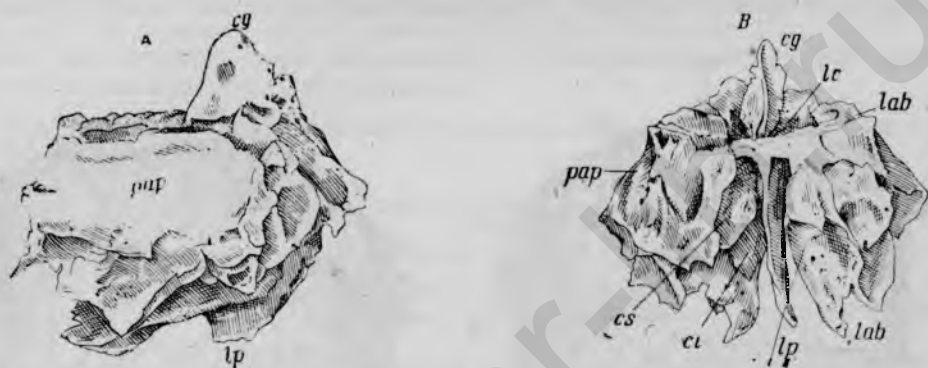


Рис. 29. Решетчатая кость: А — сбоку; В — сзади.

lc — *lamina cribrosa*; *cg* — *crista galli*; *lp* — *lam. perpendicularis*; *lab, lab*, — лабиринт; *pap* — *lam. papyracea*; *cs* — *concha ethmoidalis sup.*; *ci* — *concha ethmoidalis inf.*

ным листком кости, *lamina papyracea* (бумажная пластинка), которая образует большую часть внутренней стенки глазницы. Однако бумажная пластинка оставляет переднюю часть наружной поверхности лабиринта непокрытой, и здесь на выделенной кости видны пазухи лабиринта. На цельном черепе здесь лежит слезная кость, которая и прикрывает пазухи. Верхняя поверхность лабиринта представляет ряд пазух, частью открытых, частью закрытых костяными листочками. Эта поверхность прилегает к раздвоенному краю *incisurae ethmoidalis* лобной кости; канавка этого раздвоенного края накрывает сверху пазухи лабиринта решетчатой кости, причем отделения этой канавки соответствуют клеткам лабиринта.

Внутренняя поверхность лабиринта, обращенная к перпендикулярной пластинке, имеет совершенно особое строение: на ней из массы костяных пластинок выделяются две так называемые раковины, *conchae ethmoidales*. Это — несколько пероховатые костяные листки, которые верхним своим краем прикреплены к массе лабиринта горизонтально, а нижний край имеют свободный. Верхняя раковина вдвое короче нижней и занимает только заднюю половину поверхности лабиринта (она и видна на цельной кости только сзади); нижняя — тянется спереди назад во всю длину лабиринта. Между этими раковинами и перпендикулярной пластинкой остается узкое пространство, служащее для прохождения воздуха через полость носа. Очень нередко (почти в одной четверти случаев по Таренецкому) выше верхней решетчатой раковины появляется еще третья небольшая раковина. Под опущенными книзу свободными края-

ми раковин на поверхности лабиринта находится отверстие, ведущее в различные пазухи лабиринта (подробнее о расположении этих отверстий см. топографию носовой полости на цельном черепе).

Нижняя свободная поверхность лабиринта образуется дном нижних пазух его. Поверхность эта неправильная, и на ней можно отметить небольшой отросток в виде крючка, загнутого назад, *processus uncinatus*, который, спускаясь вниз, касается подобного отростка ниже лежащей свободной носовой раковины (этот отросток редко сохраняется на выделенной кости: по своей хрупкости он легко отламывается при разборке черепа).

Теменные кости (*ossa parietalia*)

Парные теменные кости, соединяясь друг с другом зубчатым швом, посящим название стреловидного, *sutura sagittalis*, образуют средний пояс черепной крыши. Одна выделенная и повернутая паружной поверхностью вниз теменная кость имеет форму четырехугольной чаши. Ее паружная поверхность на самой середине выпуклее, чем к краям; выпуклость эта — *tuber parietale*

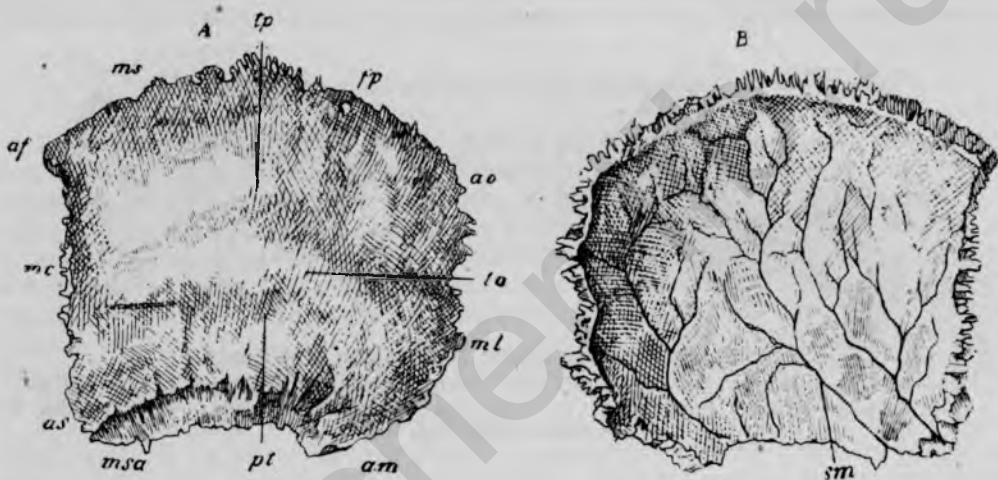


Рис. 30. Теменная кость (левая): А — снаружи; В — изнутри.

ms — margo sagittalis; *ml* — margo lambdoideus; *msg* — margo squamosus; *mc* — margo coronalis; *af* — angulus frontalis; *ao* — ang. occipitalis; *am* — ang. mastoideus; *as* — ang. sphenotemporalis; *tp* — tuber parietale; *jp* — foramen parietale; *la* — linea aspera semicircularis; *pt* — planum temporale; *sm* — sulci meningei.

tale — совершенно подобна и имеет то же значение, как лобные бугры, т. е. она обозначает место, где в теменной кости впервые появляется островок окостенения.

Тотчас кнаружи от бугра заметна полукруглая линия, *linea aspera semicircularis*, которая, начинаясь от переднего края кости, тянется через всю поверхность к ее задне-нижнему углу. Эта линия разделяет всю наружную поверхность кости на два неравные участка, из которых больший, лежащий у внутреннего края, гладок; меньший, лежащий вдоль наружного края, так называемый *planum temporale*, шероховат. Полукруглая линия и шероховатая поверхность есть продолжение подобных образований на лобной кости. Обе они участвуют в образовании дна височной ямы на черепе, где прикрепляется височная мышца, что и обуславливает шероховатости на кости. Близ внутреннего края, приблизительно на границе задней трети с средней, иногда находится отверстие, *foramen parietale*, очень часто отсутствующее, так как оно служит для прохождения непостоянного органа, именно небольшой вены. Больших размеров это отверстие на нормальной кости никогда не достигает.

На внутренней поверхности теменной кости прежде всего бросаются в глаза несколько древовидно разветвленных сосудистых бороздок, *sulci meningei*, идущие от наружного к внутреннему краю, далее — *impressiones digitatae*, более или менее выраженные. Вдоль внутреннего края тянется полужелобок, который в соединении с таким же полужелобком другой теменной кости образует стреловидный желоб, *sulcus sagittalis* — отпечаток серповидной венозной пазухи твердой мозговой оболочки.

Три края теменной кости имеют обыкновенные зазубрины для образования с соседними костями зубчатых швов, а наружный, по крайней мере на протяжении задних трех четвертей, имеет особую конфигурацию: он как бы срезан снаружи внутрь и испещрен множеством радиально расходящихся бороздок. Названия краев заимствованы частью от соседних костей, а именно: верхний носит название *margo parietalis*, передний — *margo frontalis*, задний — *margo occipitalis*, наружный край, соединенный с височной костью, называется по имени черепного шва, в образовании которого участвует, — *margo squamosus*. Углы также называются по соседним костям *angulus frontalis*, *occipitalis*, *sphenoidalis* (передне-нижний угол, соединенный с крылом основной кости, с височной и лобной костями), *ang. mastoideus* [задне-нижний угол, соединенный с сосцевидной частью (*pars mastoidea*) височной кости и с затылочной костью].

Теменная кость в редких случаях подразделяется продольным швом на две части (Gruber, Féré, Turner).

Височные кости (*ossa temporum*)

Височные кости, гранича с нижними краями теменных костей, дополняют собой образование среднего пояса черепной крыши; нижней своей частью они участвуют в образовании основания черепа, вдвигаясь между затылочной и основной костями.

Для описания височную кость делят на три произвольно взятые части: ту часть, которая заложена в черепной крыше, разделяют на чешую и ступю часть, *pars squamosa*, так как она, действительно, похожа на рыбу чешуйку, и сосцевидную часть, *pars mastoidea*; название последней происходит от греческого названия грудного соска, на который походит отросток, занимающий нижний край этого отдела кости. Третью часть височной кости, лежащую на основании черепа, называют пирамидой, *pyramis*, — по форме, или каменной частью, *pars petrosa*, — по выдающейся крепости костного вещества, из которого она состоит.

Pars squamosa s. squamata temporalis [BNA] височной кости представляет полукруглую пластинку, довольно тонкую в середине. Ее наружная поверхность шероховата в такой же мере, как *platum temporale* теменной кости, потому что служит, как и та, для образования дна височной ямы и для прикрепления височной мышцы. Внутренняя поверхность имеет на себе, как и все черепные кости, отпечатки мозговых извилин и артерий твердой мозговой оболочки; но та часть внутренней поверхности, которая смотрит в полость черепа, меньше самой чешуи, потому что довольно широкая полоса поверхности, идущая около края, имеет на себе приспособление для образования так называемого чешуистого шва с нижним краем теменной кости: кость в этом месте как бы срезана изнутри кнаружи и накладывается на край теменной кости, подобно тому, как наложены одна на другую чешуйки на коже рыб. Вследствие этой особенности устройства шва между теменной и височной костями верхний край *squamosae* зазубрен очень мало; передний же край, в особенности самый нижний отрезок его, соединяющийся зубчатым швом с большим крылом основной кости, имеет на себе зубы.

Нижний край *partis squamosae* толще, нежели вся пластинка; с внутренней стороны он приращен к пирамиде, а снаружи от него отходит большой отросток, *processus zygomaticus* — скуловой. Отросток этот вырастает

из нижнего края в виде треугольной горизонтально лежащей пластинки, верхушка которой вытянута и загнута вперед так сильно, что стоит параллельно поверхности кости. Передний конец скулового отростка зазубрен для соединения со скуловой костью (из числа лицевых), причем они вместе образуют так называемую скуловую дугу черепа, *arcus zygomaticus*. Нижняя сторона треугольной пластинки, представляющей корень скулового отростка, имеет на себе приспособление для сочленения с нижней челюстью, а именно: середина ее представляет поперечно лежащую суставную ямку, *fossa glenoidalis s. mandibularis* [BNA], а передний утолщенный край — бугорок, *tuberculum articulare*. Задний край суставной ямки обозначен глубокой и узкой щелью, *fissura Glaseri s. petrotympanica* [BNA], которая представляет след бывшего во время утробной жизни разделения *partis squamosae* и пирамиды височной кости и вместе с тем служит для прохождения нерва, известного под именем *chorda tympani*. Тотчас зади от *fiss. Glaseri* находится гладкая костяная площадка, *planum tympanicum*, и большое отверстие, *meatus auditorius s. acusticus* [BNA] *externus*, т. е. наружный слуховой проход, принадлежащий уже пирамиде височной кости. Задний край чешуи слит с сосцевидной частью, и границу между ними образует возвышенная дугообразная линия, которая идет от скулового отростка назад и потом вверх и сливается с шероховатой линией теменной кости.

Pars squamosa височной кости может быть разделена на две части, соединенные швом (Gruber, Calori).

Pars mastoidea височной кости лежит позади чешуи и наружного слухового прохода. Своим верхним концом она касается угла теменной кости, а на нижнем имеет массивный отросток, похожий на сосок, *processus mastoideus*, который служит для прикрепления сильной мышцы, наклоняющей голову (*m. sterno-cleido-mastoideus*), и от этого шероховат по всей поверхности; тотчас под этим отростком (смотреть снизу) заметна глубокая продольная канавка, *incisura mastoidea*, также служащая для прикрепления мышцы (*m. biventer maxillae inferioris*). Задний край *partis mastoideae* зазубрен для соединения с затылочной костью (с ее *margo mastoideus*). Внутренняя поверхность сосцевидной части обращена в полость черепа и имеет глубокую канавку, *sulcus sigmoideus*, служащую продолжением поперечного желоба крестообразного выщипания затылочной кости (см. цельный череп). На середине длины *sulci sigmoidei* находится отверстие, ведущее на наружную поверхность *partis mastoideae* (иногда наружное его устье находится в самом шве между височной и затылочной костями). Это отверстие служит для прохода вены (*emissarium Santorini*), соединяющей поперечную венозную пазуху, которая лежит в *sulcus sigmoideus*, с подкожными венами головы.

Pars petrosa s. pyramis височной кости имеет довольно правильную форму трехсторонней пирамиды, которая лежит в составе основания черепа таким образом, что ее ось направлена наискось от центра *basis cranii*, образуемого турецким седлом основной кости, кнаружи и назад. Верхушка пирамиды выполняет угол, образуемый задним краем большого крыла основной кости и боковым краем затылочной кости (с ее *pars basilaris et lateralis*). Основание пирамиды обращено кнаружи и, сливаясь с чешуей и сосцевидной частью, прикрывается ими. Только небольшой участок основания пирамиды остается неприкрытым и виден снаружи в углу между задним краем чешуи и сосцевидным отростком; на этой-то части основания пирамиды находится большое отверстие наружного слухового прохода, *meatus acusticus* [BNA] *externus*, ведущее в полости слухового лабиринта, которые помещены в массе пирамиды и снаружи не видны. Из трех поверхностей пирамиды одна обращена вверх (несколько наклонна кпереди), это — верхняя поверхность; другая смотрит назад — задняя поверхность. Названные две поверхности, обращенные в полость черепа, сравнительно гладки и носят

характер, свойственный вообще внутренним поверхностям черепных костей. Третья поверхность пирамиды обращена на п и ж и ю сторону основания черепа; она отличается чрезвычайной шероховатостью и неправильностью.

Пирамида височной кости есть собственно футляр слухового аппарата, который помещается в толще ее костного вещества. Для него в массе кости вырыт целый ряд маленьких пещер очень сложной формы, почему они все вместе и назы-

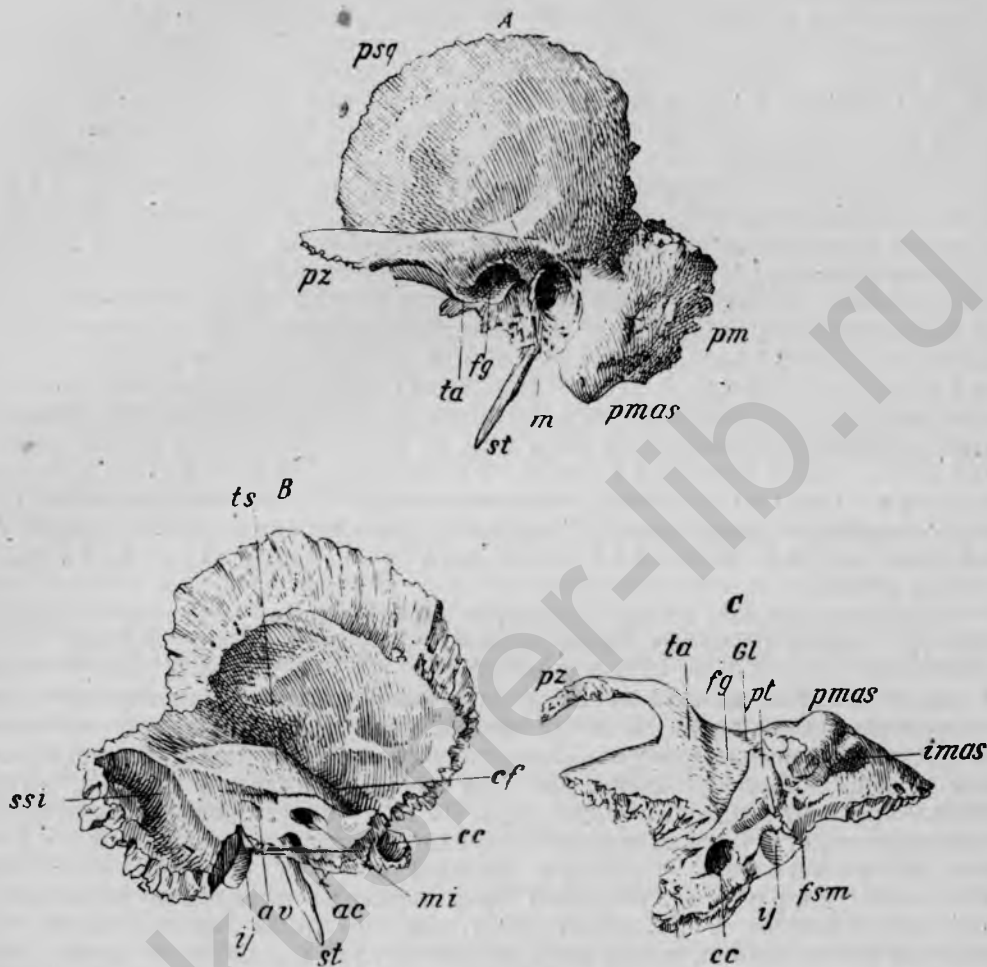


Рис. 31. Височная кость: *A* — снаружи; *B* — снутри; видна задняя и отчасти верхняя поверхность пирамиды. *C* — снизу; видна нижняя поверхность пирамиды.

psq — pars squamosa; *pm* — pars mastoidea; *pz* — processus zygomaticus; *ta* — tubercul. articulare; *fg* — fossa glenoidalis; *gl* — fissura Glaseri; *st* — processus styloideus; *pt* — planum tympanicum; *m* — meatus acusticus externus; *pmas* — processus mastoideus; *ssi* — sulcus sigmoideus; *mi* — meatus acusticus internus; *ts* — tuberculum canalis semicircularis; *cf* — apertura spuria canalis Fallopii et sulcus nervi Vidiani; *cc* — на рис. *B* — внутреннее отверстие canalis carotici, а на рис. *C* — наружное отверстие того же канала; *imas* — incisura mastoidea; *fsm* — foramen stylomastoideum; *ij* — incisura jugularis; *av* — aquaeductus vestibulae; *ac* — aquaeductus cochleae.

ваются слуховым лабиринтом (костяным, в отличие от слухового аппарата, собственно, называемого перепончатым лабиринтом). К этому лабиринту с поверхности кости ведут два пути. Во-первых — наружный слуховой проход, отверстие которого уже описано на основании пирамиды. Канал этот на мадерированной височной кости не длинен по причине отсутствия хрящевой части слуховой трубы и ведет в так называемую барабанную полость, стенку ко-

торой можно видеть на дне этого канала, держа кость против света (в свежем состоянии кости слуховой проход прегражден перепонкой — барабанной, не позволяющей тогда видеть барабанную полость); это — воздушный путь, которым проводятся к слуховому аппарату звуки. Другой путь к слуховому лабиринту начинается в черепной полости отверстием, находящимся на задней поверхности пирамиды, так называемым внутренним слуховым проходом, назначенным для прохождения к слуховому аппарату слухового нерва.

Верхняя или передняя поверхность пирамиды граничит с внутренней поверхностью чешуи височной кости и отделяется от нее щелью, *fissura petrosqua*, заметной только на костях молодых субъектов, так как она есть след бывшего в зародышесом периоде жизни разделения этих частей кости. Тотчас около названной щели поверхность пирамиды совершенно гладка; здесь неглубоко под поверхностью кости находится упомянутая выше барабанная полость слухового лабиринта, отчего этот участок поверхности назван лучшей барабанной полости, *tegmen tympani*. Так как крыша не толста, то отсюда обыкновенно вскрывают полость, продавливая кость. Ближе к верхней грани пирамиды верхняя поверхность ее образует округленный холмик, который, однако, не всегда хорошо выражен; этот холмик составляет крышу другой части слухового лабиринта — верхнего полукружного хода, а потому называется *tuberculum canalis semicircularis superioris s. eminentia arcuata* [BNA]. Иногда на самой середине верхней поверхности пирамиды, иногда ближе к ее переднему краю, заметно небольшое щелеобразное отверстие, называемое ложным отверстием Фаллопиева канала, *apertura spuria canalis Fallopii s. hiatus can. facialis* [BNA], значение которого будет выяснено ниже. От этого отверстия по направлению к переднему краю пирамиды тянется желобок, *sulcus nervi Vidiani s. n. petrosi superficialis majoris* [BNA].

На дне этого желобка, а чаще у наружного его края, заметно еще очень маленькое отверстие, едва пропускающее тонкую щетинку, *canaliculus petrosus*, который ведет в барабанную полость и назначен для прохождения *nervi petrosi superficialis minoris*.

Между желобком Видиева нерва и верхушкой пирамиды поверхность на большинстве экземпляров височных костей представляет довольно глубокую ямку для помещения гассерова узла тройничного нерва. Верхний край пирамиды, вообще довольно гладкий, над этой ямкой представляет вырезку, через которую проходит названный сейчас нерв. По всему протяжении верхнего края пирамиды, заходя отчасти на верхнюю поверхность, тянется желобок верхней каменистой мозговой оболочки, *sulcus petrosus superior*. Передний край пирамиды чрезвычайно шероховат, но с соседней костью, т. е. с задним краем большого крыла основной кости, соединен не совсем плотно: между ними находится слой волокнистого хряща. Отчасти на этом краю, отчасти на самой верхушке пирамиды видно большое круглое отверстие канала для сонной артерии, *apertura interna canalis carotici*, который начинается на нижней поверхности пирамиды (см. ниже). У наружного конца среднего края, в глубине угла, образуемого им и передним краем чешуи височной кости, видны два отверстия, лежащие одно над другим и иногда не вполне отделенные друг от друга вследствие недоразвития тонкой костяной пластинки между ними. Оба отверстия ведут в каналы, которые внутренними своими концами открываются в барабанную полость. Верхний из этих каналов назначен для помещения мускула, натягивающего барабанную перепонку, и потому называется *semicanalis* (так как он не всегда вполне отделен от соседнего) *musculi tensoris tympani*. Нижний канал есть Евстахиева труба, *tuba Eustachii s. auditiva* [BNA], которая, продолжаясь хрящевой своей частью до полости глотки, служит для возобновления воздуха в барабанной полости уха.

На задней поверхности пирамиды отмечаем только отверстие внутреннего слухового прохода, лежащее несколько ближе к верхушке

пирамиды, чем к основанию. *Meatus auditorius s. acusticus [BNA] internus* направляется в массе кости наружу, но недалеко от поверхности перегражден костяной пластинкой, в чем нетрудно убедиться, вводя в него зонд или какую-нибудь металлическую спицу. Однако видеть эту пластинку, не расширив канала, нельзя. Только распилив кость, можно видеть, что пластинка, переграждающая внутренний слуховой проход, отделяет его от полостей слухового лабиринта, так называемых преддверия и улитки, и вся продырявлена маленькими отверстиями. Нижние из числа этих отверстий назначены для прохождения ветвей слухового нерва, который лежит во внутреннем слуховом проходе. Одно верхнее отверстие, несколько большее, имеет другое назначение: оно служит началом так называемого фаллопиева канала, который идет затем в массе кости сначала прямо наружу и достигает таким образом соседства с верхней (или передней) поверхностью пирамиды, где образует первое отверстие наружу, описанное выше под именем *apertura spuria canalis Fallopii*. Отсюда канал поворачивает (также в массе кости и, стало быть, невидимый снаружи) назад, потом вниз и оканчивается на нижней поверхности пирамиды отверстием, известным под именем *foramen stylo-mastoideum* (см. ниже). Описанный фаллопиев канал назначен для прохождения лицевого нерва (*n. facialis*), который проникает в пирамиду височной кости вместе с слуховым первым через *meatus auditorius internus*. Исследовать этот канал на мацерированной кости можно, вводя щетинки: одну следует пропускать через *foramen stylo-mastoideum*; конец ее выйдет через *apert. spur. can. Fallopii*; другую щетинку вводят через *meat. audit. int.*; конец ее также выйдет через *apert. spur. can. Fallopii*.

Кроме внутреннего слухового прохода, на задней поверхности пирамиды принято отмечать еще: 1) так называемое *aquaeductus vestibuli* — маленькое щелевидное отверстие, лежащее наружу от отверстия внутреннего слухового прохода, 2) *aquaeductus cochleae* — воронкообразное отверстие, лежащее у самого нижнего края пирамиды ниже отверстия внутреннего слухового прохода. То и другое отверстия в анатомии взрослого человека не имеют большого значения. Вдоль заднего края пирамиды, начиная от *aquaeduct. cochl.* до верхушки, иногда бывает виден желобок для нижней каменистой пазухи твердой мозговой оболочки, *semisulcus sinus petrosi inferioris*, дополняемый таким же желобком основной части затылочной кости.

Нижняя поверхность пирамиды очень неправильна. Ее передний край на половину своего протяжения прилегает ко дну суставной ямки чешуи и участвует в образовании глазеровой щели (описанной выше). Участок нижней поверхности пирамиды, лежащий тотчас позади названной щели, гладок, имеет треугольную форму и стоит при нормальном положении кости вертикально. Осматривая наружный слуховой проход, можно видеть, что эта площадка есть не что иное, как пластинка, образующая переднюю стенку наружного слухового прохода и барабанной полости, отсюда название ее *planum tympanicum*. Пластинка эта, образуя отверстие наружного слухового прохода, загибается вверх и срастается с передней поверхностью сосцевидного отростка, но между ними остается небольшая щель — *fissura tympano-mastoidea*.

Тотчас позади заднего края *planum tympanicum* вырастает из особой ямки очень длинный и загнутый вперед шлоvidный отросток, *processus styloideus*, который полного своего развития достигает только на экземплярах височной кости пожилых людей. У молодых субъектов этот отросток невелик, потому что он слагается из нескольких отрезков, окостеневающих отдельно и сливающихся между собой довольно поздно. Если отросток весь налицо, то на нем заметны утолщения, указывающие на места соединения отрезков. У основания шиловидного отростка, позади его, находится довольно большая дыра, *foramen stylo-mastoideum*, представляющая нижнее (истинное) устье фаллопиева канала, описанного выше. Также около края *planum tympanicum*, но ближе к верхушке пирамиды, видно очень большое нижнее отверстие канала для сонной артерии, *canalis caroticus*, который, изгибаясь дугообразно в массе пирамиды, открывается другим своим концом на верхушке ее. Наконец,

между отверстием канала сонной артерии и шиловидным отростком нижняя поверхность пирамиды представляет глубокую и гладкую на дне ямку или вырезку, *fossa jugularis*, которая с одноименной вырезкой затылочной кости образует на основании черепа продолговатое отверстие, *foramen jugulare*, для прохождения главной вены, несущей кровь из черепа, и для трех головных нервов (*nn. glosso-pharyngeus, vagus, accessorius Willisii*).

Кроме перечисленных выше образований на нижней поверхности пирамиды, здесь отмечают еще три очень маленьких канальца, служащих для прохождения нервов, очень тонких, но весьма интересных в физиологическом отношении. 1. На поверхности *incisurae jugularis*, близ основания шиловидного отростка, находится очень маленькое отверстие, ведущее в сосцевидный каналец, *canaliculus mastoideus*, который направляется в массу кости кнаружи и открывается в фаллопиев канал несколько выше его нижнего отверстия (*foramen stylo-mastoideum*). В противоположной стенке фаллопиева канала *canaliculus mastoideus* вновь начинается и идет в прежнем направлении кнаружи и открывается окончательно в глубине *fissurae tympano-mastoideae*. Этот каналец назначен для прохождения *rami auricularis n. vagi*. 2. На гребне, отделяющем *incisuram jugularem* от отверстия *canalis carotici*, а иногда только вблизи этого гребня, на дне *incisurae jugularis*, находится отверстие, *canaliculi tympanici*, который другим своим концом открывается в барабанной полости. Он назначен для прохождения *n. Jacobsoni* — ветви *n. glosso-pharyngei*. 3. На стенке *canalis carotici*, недалеко от нижнего отверстия, видны одно или два отверстия, ведущие в так наз. *canaliculi carotico-tympanici*. Они открываются, как предыдущий каналец, в барабанную полость и назначены для прохождения соименных ветвей сплетения симпатических нервов сонной артерии. Все эти каналцы можно исследовать щетинками; из них два последние легко пропускают щетинку, так как длина канала весьма незначительна. Но первый, *canaliculus mastoideus*, редко пропускает щетинку, потому что он длинен, изогнут и потому большей частью при мацерации не очищается вполне от мягких частей, которые потом, засыхая, закрывают его просвет.

Височная кость претерпевает при росте весьма значительные изменения в форме, имеющие даже важное практическое значение. О них см. ниже, в главах об окостенении скелета и слуховом органе.

КОСТИ ЛИЦЕВОГО СКЕЛЕТА

Скелет лица распадается на три этажа, не зависимые друг от друга. Верхний из трех этажей по форме и строению чрезвычайно сложен: он образует под основанием черепа: а) глазницы — ямы для помещения глаз, б) носовую полость и в) верхнюю челюсть с крышей полости рта, т. е. твердым небом. В состав этого этажа входят следующие кости: 1) две скуловые, *ossa zygomatica*, 2) две верхнечелюстные, *maxillae superiores*, 3) две носовые, *ossa nasalia*, 4) две слезные, *ossa lacrymalia*, 5) две небные, *ossa palatina*, 6) две носовые раковины, *conchae nasales inferiores*, и 7) один сошник, *vomere*. Все эти кости, соединяясь между собой зубчатыми швами, похожими на черепные швы, образуют в сущности дугу очень сложной формы, которая занимает своей массой всю переднюю половину основания черепа. Верхняя сторона этой дуги во многих пунктах крепко и неподвижно соединена с костями основания черепа, а концы опираются на крыловидные отростки основной кости и скуловые отростки височной. Впрочем, вся эта масса костей представляет незначительный вес, потому что большинство из них состоит из тонких костяных пластинок, без губчатого вещества между ними. Средний этаж скелета лица представлен нижней челюстью, *maxilla inferior*, которая также, имея вид дуги, соединяется с основанием черепа (а именно с височной костью) подвижным суставом. Нижний этаж образуется маленькой дугообразной костью подъязычной, *os hyoideum*, подвешенной к основанию черепа при помощи длинных связок. Кость эта заложена в массе мягких частей в том углу, который образуется нижней стороной нижней челюсти и передней поверхностью шеи, и на живом человеке прощупывается трудно.

Скуловые кости (ossa zygomatica)

Парная скуловая кость занимает крайнее положение в здании верхнечелюстной дуги: она образует задний конец этой дуги и служит для соединения ее частью со скуловым отростком височной кости, частью же с основанием черепа, именно с основной и лобной костями. Из всех костей верхнечелюстной дуги скуловая наиболее плотная и относительно тяжелая кость, так как она одна только состоит из двух толстых пластинок плотного костного вещества с небольшим количеством губчатого вещества между ними. Если рассматривать ее с лицевой поверхности, она представляет пластинку ромбовидной формы, несколько перегнутую посредине и вследствие этого выпуклую вперед; углы ее обращены вверх, вниз, внутрь (и несколько вперед) и паружу (и назад). Внутренний и верхний из них вытянуты сильнее двух других, отчего ромбовидная форма кости несколько нарушается. Из четырех краев (сторон) ромбовидной пластинки два верхних вогнуты, а два нижних почти прямые. Одним своим краем, обращенным к средней линии тела (внутри) и вниз, скуловая кость лежит на верхнечелюстной кости, и эту часть ее принято называть телом. Край этот для образования шва шероховат; шероховатость занимает не только самый край кости, но распространяется и на часть задней поверхности ее. Внутренний угол кости, как сказано выше, вытянут и притом в различной мере у разных особей. Верхний угол вытянут еще больше, вер-ху зазубрен и соединяется со скуловым отростком лобной кости, поэтому носит название лобного отростка, *processus frontalis*. На задней стороне этого угла скуловой кости приращена перпендикулярно к задней поверхности еще небольшая полукруглая пластинка, на-

зываемая основным отростком, *processus sphenoidalis*, так как она соединяется своим задним зазубренным краем с большим крылом основной кости. Задний угол также имеет на своем конце зубья для соединения со скуловым отростком височной кости и образует с ним скуловую дугу, *arcus zygomaticus temporalis* [BNA]. На кости различают три поверхности: а) лицевую, которая, как сказано выше, несколько выпукла, причем степень выпуклости весьма сильно колеблется индивидуально; б) глазничную: эта поверхность принадлежит собственно основному отростку скуловой кости, обращена в глазницу, образуя часть ее нижней и паружной стенок; в) височную поверхность. Эта поверхность вогнута, так как она образуется самым телом скуловой кости и перпендикулярно к ней стоящим основным отростком. Название ее происходит от того, что она обращена в височную яму черепа. Сквозь массу скуловой кости проходит тоненький канал, одно устье которого находится на глазничной поверхности, другое — на лицевой и третье — на височной поверхности. Этот канал, *canalis zygomatico-facialis*, служит для прохода нерва (*n. zygomaticus malae*), который проникает из глазницы в глазничное устье канала, затем в массе кости делится на две ветви, которые и выходят через два другие устья — на лицо и в височную яму. Очень часто это деление нерва происходит раньше вхождения его в скуловый канал, еще в полости глазницы; тогда сквозь скуловую кость проходит уже не один, а два канала, начинающиеся отдельно на

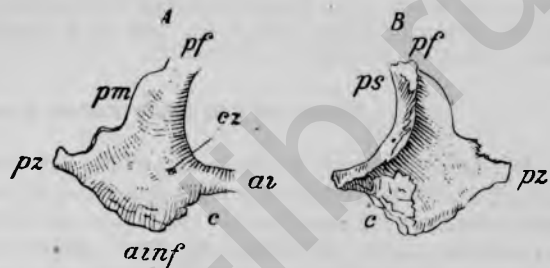


Рис. 32. А — правая скуловая кость с наружной (лицевой) стороны; В — та же кость с внутренней (височной) стороны.
c — тело или внутренний край; *ai* — внутренний угол; *ainf* — нижний угол; *pf* — верхний угол, или *processus frontalis*; *pz* — задний угол, или *processus zygomaticus*; *pm* — *processus marginalis*; *cz* — лицевое устье *canalis zygomatici*; *ps* — *processus sphenoidalis*.

зависающая основным отростком, *processus sphenoidalis*, так как она соединяется своим задним зазубренным краем с большим крылом основной кости. Задний угол также имеет на своем конце зубья для соединения со скуловым отростком височной кости и образует с ним скуловую дугу, *arcus zygomaticus temporalis* [BNA]. На кости различают три поверхности: а) лицевую, которая, как сказано выше, несколько выпукла, причем степень выпуклости весьма сильно колеблется индивидуально; б) глазничную: эта поверхность принадлежит собственно основному отростку скуловой кости, обращена в глазницу, образуя часть ее нижней и паружной стенок; в) височную поверхность. Эта поверхность вогнута, так как она образуется самым телом скуловой кости и перпендикулярно к ней стоящим основным отростком. Название ее происходит от того, что она обращена в височную яму черепа. Сквозь массу скуловой кости проходит тоненький канал, одно устье которого находится на глазничной поверхности, другое — на лицевой и третье — на височной поверхности. Этот канал, *canalis zygomatico-facialis*, служит для прохода нерва (*n. zygomaticus malae*), который проникает из глазницы в глазничное устье канала, затем в массе кости делится на две ветви, которые и выходят через два другие устья — на лицо и в височную яму. Очень часто это деление нерва происходит раньше вхождения его в скуловый канал, еще в полости глазницы; тогда сквозь скуловую кость проходит уже не один, а два канала, начинающиеся отдельно на

глазничной поверхности скуловой кости. Из этих каналов задний ведет прямо в височную яму и потому называется *canalis zygomatico-temporalis*; передний — на лицевую сторону и удерживает прежнее название — *canalis zygomaticofacialis*.

Выше уже замечено, что скуловая кость подлежит значительным индивидуальным изменениям формы. Ее передняя поверхность может быть выпукла в очень различной мере, что резко отражается на характере физиономии: делает лицо, как выражаются, скуластым или нет (впрочем, скуластость зависит от изменения формы и других соседних костей). Далее, на заднем крае лобного отростка иногда появляется более или менее развитый бугорок, *processus marginalis*. Вариации формы наблюдаются также в величине и форме глазничной поверхности: в одних случаях внутренний угол скуловой кости не длинен — образует половину нижнего края глазницы, и участие *ossis zygomatici* в образовании дна глазницы незначительно. В других — внутренний угол вытягивается почти до внутреннего угла глазницы, так что образует почти весь нижний край глазницы, и соответственно с этим увеличивается глазничная поверхность скуловой кости. Основной отросток скуловой кости может быть велик, так что позади его большое крыло основной кости и верхнечелюстная кость касаются друг друга; в других случаях он гораздо дальше проникает назад, замыкает своим краем нижнюю глазничную щель и не допускает верхнечелюстную и основную кости до соприкосновения в этом месте. Наконец, скуловая кость может представляться разделенной на две или несколько частей, соединенных зубчатым швом (Gruber, Hilgendorf, Wernich).

Верхнечелюстные кости (*maxillae superiores*)

Верхнечелюстные кости по величине занимают первое место среди костей верхней дуги лицевого скелета. При помощи скуловых костей они в сущности и образуют всю дугу; остальные кости только дополняют это здание в деталях. Верхнечелюстная кость, несмотря на свой значительный объем, очень легка, потому что ее тело представляет пустой ящик с очень тонкими стенками. Кость эту разделяют на тело и четыре отростка: носовой, скуловой, небный и зубной. Форму тела *maxillae superioris* можно очень правильно сравнить с трехгранной призмой, стоящей вертикально (это лучше всего заметно, если смотреть на него сверху). Верхнее сечение призмы обращено в полость глазницы, образуя нижнюю стенку последней: это — глазничная поверхность тела, *superficies orbitalis*. Она совершенно гладка, несколько поката впереди и имеет на себе желоб, который начинается на середине заднего его края и тянется вперед приблизительно до середины поверхности, где желоб превращается в канал, *canalis infraorbitalis*, выходящий своим передним устьем на переднюю поверхность тела кости. Передняя поверхность призматического тела, *superficies facialis*, обращена на лицо и представляет пологое углубление, *fossa canina*, с обачью ямку, в верхнем краю которой находится наружное отверстие сейчас упомянутого нижнеглазничного канала, *foramen infraorbitale*. Задняя сторона тела, *superficies temporalis*, смотрит в височную яму, выпукла и имеет на себе несколько маленьких отверстий. Самое большое из этих отверстий назначено для прохождения верхнечелюстной артерии; затем одно или два отверстия, несколько меньшей величины, пропускают нервы к верхним зубам (*nervi alveolares superiores*). Щетинка, вводимая в эти отверстия, показывает присутствие каналов для артерии и нервов, которые тянутся вперед в толще наружной стенки кости. Внутренняя поверхность верхнечелюстной кости, *superficies nasalis*, обращена в полость носа, для которой она служит наружной стенкой. Первое, что бросается в глаза на этой поверхности, есть большое неправильное отверстие, ведущее в полость тела *max. superioris*, так называемую гайморову пещеру, *antrum Highmori sinus maxillaris* [BNA] — образование, подобное уже описанному выше полостью в теле основной кости, в лабиринтах решетчатой и в лобной кости, так как она, подобно им, стоит в связи с полостью носа и оттуда наполняется воздухом. Отверстие, ведущее в эту пазуху, на цельном черепе меньше того, которое существует на выделенной кости, потому что оно прикрывается

несколькими соседними костями, а именно: решетчатой, небной и носовой раковиной. Отверстие на выделенной верхнечелюстной кости занимает две средние четверти внутренней поверхности кости. Передняя четверть носовой поверхности, граничащая с соседним носовым отростком, представляет глубокий вертикально лежащий желоб, *sulcus lacrymalis*, который своим верхним концом образует вырезку на краю верхней поверхности; нижний конец желоба изглаживается близ небного отростка. Задняя грань тела, лежащая на границе височной и носовой поверхности тела, имеет на себе также желобок, идущий сверху вниз, *sulcus pterygo-palatinus*, впрочем, не всегда хорошо заметный. Нижнее сечение призматического тела *maxillae superioris* не свободно: оно занято массой отходящих от нижней части кости отростков небного и зубного.

Носовой, или лобный, отросток, *processus frontalis*, верхнечелюстной кости отходит от передней грани тела, имеет вид узкой вертикально стоящей пластинки, которая образует боковую стенку костяного носа на черепе. Верхний зазубренный конец носового отростка соединяется с носовым краем лобной кости; передний край, также слегка зазубренный в верхней

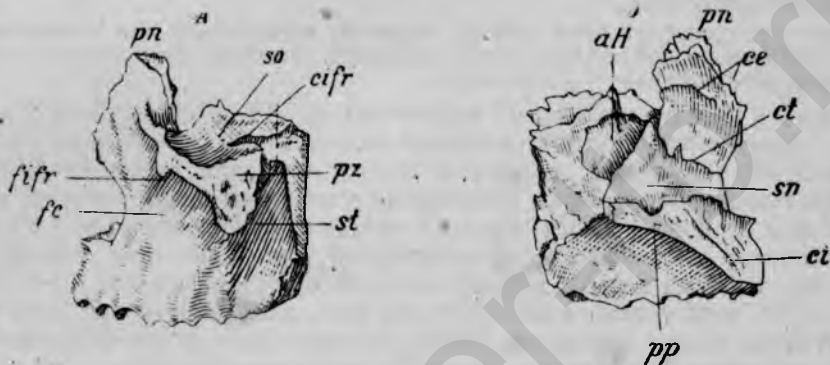


Рис. 33. А — левая верхнечелюстная кость снаружи, В — та же кость изнутри. *so* — superficies orbitalis тела кости; *st* — superf. temporalis ejo; *fc* — лицевая поверхность тела, представляющая углубление — fossa canina; *sn* — superf. nasalis; *pn* — processus nasaeis; *pz* — proc. zygomaticus; *pp* — proc. palatinus; *cifr* — canalis infraorbitalis; *fzfr* — foramen infraorbitale; *an* — antrum Hyghmori; *ce* — crista ethmoidalis; *ct* — crista turbinalis; *ci* — canalis incisivus.

половине, соединяется с носовой костью, а нижней частью, вырезанной и заостренной, образует край переднего отверстия носовой полости; задний край соединяется с слезной костью и там, где он граничит с верхней поверхностью тела, принимает участие в образовании слезного желоба. Наружная поверхность отростка гладка, а внутренняя, обращенная в носовую полость, представляет два шероховатых гребня, идущих горизонтально один над другим: нижний, *crista turbinalis s. conchalis* [BNA], назначен для соединения с носовой раковиной; верхний, *crista ethmoidalis*, — для соединения с передним концом нижней раковины решетчатой кости. Скуловой отросток верхней челюсти, *processus zygomaticus*, вырастает из наружной грани призматического тела, имеет вид усеченной треугольной пирамиды, которая одним своим углом отделяет лицевую и височную поверхности, а двумя другими переходит в передний и наружный края глазничной поверхности тела. Сечение пирамиды представляет треугольную площадку, сплошь покрытую зубьями, при помощи которых скуловой отросток соединяется со скуловой костью.

Иногда передний край глазничной поверхности тела кости до самого основания носового отростка шероховат и приспособлен для соединения со скуловой костью. Вообще устройство нижнеглазничного края подлечит большим индивидуальным колебаниям (Gruber).

Небный отросток, *processus palatinus*, верхнечелюстной кости имеет вид горизонтально лежащей толстой пластинки, которая наружным краем приращена к телу по нижнему краю внутренней поверхности его; передним краем сливается с зубным отростком, а задний и внутренний края имеет свободными. Эти два края зазубрены и соединяются — внутренний с таким же отростком парной кости, а задний — с небной костью. Вдоль внутреннего края по верхней поверхности тянется очень высокий гребень, *crista nasalis*, оканчивающийся впереди отростком *spina nasalis*. Около передней части *cristae nasalis*, где небный отросток сливается с зубным, на верхней стороне *pr. palatini* видно отверстие канала, *canalis incisivus*, нижнее устье которого находится на зазубренном, внутреннем крае небного отростка и имеет вид желоба. При соединении небных отростков правой и левой верхних челюстей из описанных желобков образуется один непарный канал, которого нижнее устье видно на твердом небе в самом шве; кверху этот канал разделяется на две ветви, открывающиеся по обе стороны *spinae nasalis* указанными выше отверстиями; он назначен для прохождения из носовой полости в полость рта *per vi naso-palatini Scarpaе*, который иннервирует слизистую оболочку твердого неба.

В некоторых случаях край небного отростка, назначенный для соединения с таким же отростком другой стороны, утолщен (книзу), отчего на костяном небе образуется посредине продольный вал—*torus palatinus*.

Зубной отросток, *processus s. limbus [BNA] alveolaris*, представляет толстый костяной вал, который дугообразно тянется по нижнему краю тела кости, начиная от задней его грани до передней. Миновав переднюю грань тела, отросток соединяется с передним краем *processus palatini*. Вся нижняя сторона зубного отростка покрыта углублениями — зубными ячейками, *alveolae*, назначенными для помещения корней зубов. Число этих ячеек на каждой верхней челюсти взрослого человека — восемь (до 20—21-го года только семь). Пять из них, назначенные для двух резцов, клыка и двух малых коренных зубов, представляют конусообразные ямки: передние — совершенно круглые, задняя — несколько сдавленная спереди назад. Три ячейки, назначенные для больших коренных зубов, большей частью подразделены второстепенными перегородками на три части (иногда только на две) таким образом, что два отделения лежат у наружной стенки, а третье — у внутренней. На наружной поверхности зубного отростка видны вертикальные валики, соответствующие каждой ячейке, *juga alveolaria*.

Зубными ячейками пользуются для проложения кратчайшего пути в гайморову полость в случае скопления в ней гноя; для этой цели годны только четыре задние ячейки, так как они только соответствуют дну гайморовой полости и отделены от нее толстым слоем кости.

Та часть зубного отростка, которая соединяется с небным и назначена для помещения двух резцов (*dentes incisivi*), есть, собственно, отдельная кость, которая долгое время у человека остается отделенной от верхней челюсти, хотя и не вполне: на всех молодых черепах можно видеть щели, отделяющие эту часть отростка: одну — на дне носовой полости, т. е. на верхней поверхности небного отростка, другую — на твердом небе. Обе эти щели начинаются от устьев резцового канала и тянутся кнаружи вперед. У животных соответствующая часть навсегда остается отделенной и известна под названием *os intermaxillare*; у человека ее называют резцовой частью верхней челюсти, *pars incisiva s. os incisivum [BNA]*.

По Meyer и Albrecht, *pars incisiva* состоит из двух отдельных костей, соответствующих каждая одному резцу. Кости эти при нормальном развитии очень рано срастаются, но могут и совсем не срастаться при общеизвестном уродстве — заячьей губе.

Небные кости (*ossa palatina*)

Две небные кости, соединяясь на средней линии между собой, дополняют верхнечелюстные при образовании твердого неба. Выделенная небная кость представляет тонкую костяную пластинку, изогнутую в форме буквы Г, поставленной

кверху ногами (Д). В ней различают горизонтальную часть, *pars horizontalis*, которая, соединяясь зазубренными краями со своей парой и с задним краем небного отростка верхней челюсти, образует заднюю треть костяного неба. Ее поверхности носят тот же характер, как и поверхности небного отростка верхней челюсти; вдоль внутреннего края, так же, как и там, тянется носовой гребень, *crista nasalis*, оканчивающийся сзади отростком, *spina nasalis posterior*.

Вертикальная часть, *pars perpendicularis*, представляет более тонкую, местами прозрачную пластинку крайне непостоянной формы. Своей наружной поверхностью она прилегает к внутренней поверхности тела верхней челюсти, вдоль его задней грани, а отчасти к внутреннему листку *processus pterygoidei* основной кости, который касается здесь тела верхней челюсти. Два участка наружной поверхности *partis perpendicularis*, прилежащие к названным двум костям, разделены друг от друга желобом, идущим сверху вниз, *sulcus pterygo-palatinus*, который очень часто в нижней своей части превращается в канал, прободающий угол небной кости. Внутренняя

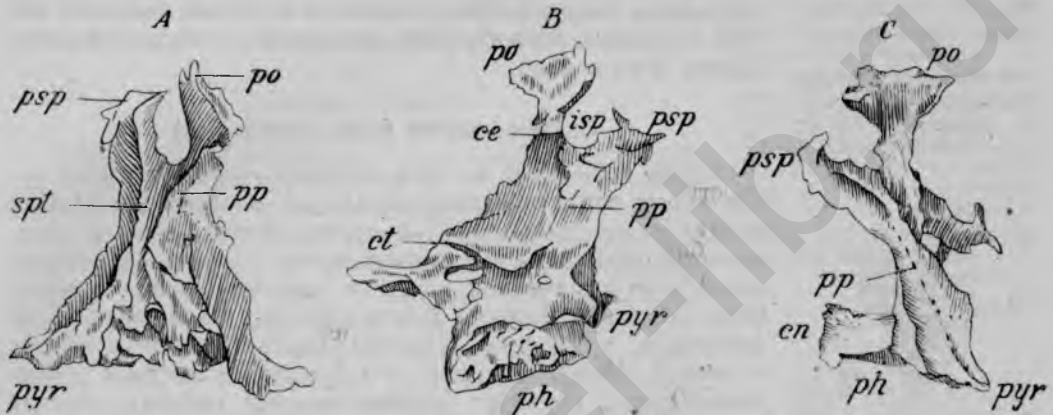

Рис. 34. А — правая небная кость с наружной стороны; В — та же кость с внутренней стороны, С — та же кость сзади.

pp — *pars perpendicularis*; *ph* — *pars horizontalis*; *po* — *processus orbitalis*; *psp* — *proc. sphenoidalis*; *isp* — *incisura sphenopalatina*; *ce* — *crista ethmoidalis*; *ct* — *crista turbinalis*; *spt* — *sulcus pterygo-palatinus*; *pyr* — *processus pyramidalis*; *cn* — *crista nasalis*.

поверхность вертикальной пластинки небной кости, обращенная в полость носа, имеет на себе два параллельные, горизонтально лежащие гребня, которые имеют то же назначение и те же названия, как гребни на внутренней поверхности носового отростка верхней челюсти, т. е. нижний, *crista turbinalis s. conchalis* [BNA], пазначен для соединения с носовой раковиной; верхний, *crista ethmoidalis*, — для соединения с задним выдающимся концом нижней раковины решетчатой кости. Верхний, свободный, конец вертикальной пластинки небной кости расщеплен глубоко вырезкой на два отростка: передний из них, более массивный, *processus orbitalis*, прилегает к задней грани верхней челюсти и верхней поверхностью участвует в образовании дна глазницы в самом заднем ее углу (отсюда его название); другой, задний отросток, *processus sphenoidalis*, прилегает к нижней поверхности тела основной кости у самого корня крыловидного отростка. Вследствие такого соединения обоих отростков с соседними костями вырезка, их разделяющая, *incisura sphenopalatina*, превращается в отверстие (оно замыкается сверху основной костью). На углу, который образуется от соединения горизонтальной и вертикальной пластинок небной кости, находится отросток пирамидальной формы, *processus pyramidalis*, направленный наискось — назад и наружу; он выполняет собой вырезку между нижними концами пластинок крыловидного отростка основной кости (*incisura pterygoidea*).

Носовые кости (ossa nasalia)

Носовые кости помещаются между носовыми отростками верхней челюсти и образуют крышу костяного носа на черепе (боковые стенки его образуются носовыми отростками верхней челюсти). Каждая носовая кость представляет четырехугольную пластинку; верхний конец ее несколько уже и толще, нижний — шире и тоньше. Таким образом, кость представляет, собственно, клин, который своей толстой частью соединяется с *incisura nasali* лобной кости, для чего край ее сильно зазубрен. Наружный край, соединенный с передним краем носового отростка верхней челюсти, и внутренний, соединенный с соответствующим краем парной кости, также несколько зазубрены. Нижний, острый край свободен и участвует в образовании *aperturae rugiformis parium* (т. е. переднего отверстия носовой полости) на черепе. Тело кости несколько изогнуто в виде буквы S, что заметно при взгляде на нее в профиль. Форма изгиба, а также и величина носовых костей подлежат бесконечным вариациям в связи с изменениями формы носа.



Рис. 35. Правая носовая кость (снаружи).

s — верхний край;
in — внутренний край;
e — наружный край;
i — нижний край.

Слезные кости (ossa lacrymalia)

Самые маленькие из всех лицевых костей, слезные кости имеют вид неправильно овальных костных пластинок, тонких до прозрачности. Помещается слезная кость в углу, который образуется внутренним краем глазничной поверхности верхнечелюстной кости и задним краем ее носового отростка. Нижний конец слезной кости спускается несколько в носовую полость; верхний край соединен с лобной костью, а задний — с бумажным листком решетчатой кости. Со всеми перечисленными костями слезная кость соединяется слегка зазубренными краями. Поверхность ее, обращенная в полость носа, несколько шероховата; другая сторона, обращенная в глазницу, гладка, но на ней находится высокий гребень, идущий сверху вниз во всю длину кости, *crista lacrymalis*. Этот гребень делит глазничную поверхность кости на две полосы: заднюю — более плоскую и переднюю — углубленную; последняя образует собой часть стенки слезного канала и потому называется — *sulcus lacrymalis*.

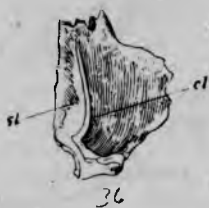

Рис. 36. Левая слезная кость, наружная сторона.

st — *sulcus lacrymalis*; cl — *crista lacrymalis*.

Эта часть стенки слезного канала и потому называется — *sulcus lacrymalis*.

Носовые раковины (conchae nasales s. inferiores, s. ossa turbinata)

Носовые, нижние или свободные раковины помещены в полости носа на наружных ее стенках, т. е. на внутренней поверхности той и другой верхней челюсти. Форма кости определяется ее названием: она похожа на одну половину двусторонней речной раковины. Состоит из плотного костного вещества, но поверхности имеет неровные; нижний, свободный ее край толще верхнего и имеет полукруглое очертание. Передний и задний концы раковины заострены. Верхний край тонкий, служит для соединения раковины со стенками носовой полости, а также местом отхождения ее отростков. Самый большой из отростков носовой раковины, называемый челюстным, *processus maxillaris*, представляет тоненькую, прозрачную костяную пластинку, треугольной или полукруглой формы, приращенную основанием к верхнему краю раковины, так что образует с ней угол градусов в 45. *Processus maxillaris* вставлен в нижнюю часть отверстия гайморовой полости, как стекло в раму, отчего это отверстие уменьшается почти наполовину (остается незакрытой и служит для соединения гайморовой полости с по-

совой только верхняя половина отверстия). Другие два отростка носовой раковины отходят от ее верхнего края прямо кверху: один, сидящий ближе к переднему концу, *processus lacrymalis*, треугольной формы, вместе с слезной костью участвует в образовании внутренней стенки слезного канала; другой отросток, *processus ethmoidalis*, сидящий ближе к заднему концу раковины, имеет неодинаковую форму в различных случаях (иногда даже вместо одного отростка существуют два); поднимаясь кверху, он встречается с подобным отростком лабиринта решетчатой кости и образует мостик, перекинутый через отверстие гайморовой полости сверху вниз. Остающиеся свободными передний и задний отрезки верхнего края соединяются с гребешками, существующими на внутренней поверхности носового отростка верхней челюсти и на вертикальной пластинке небной кости (*cristae turbinales*); от этого самое тело носовой раковины висит на стенке носовой полости в наклонном книзу положении, подобно навесу.

Сошник (*vomer*)

Единственная непарная кость, входящая в состав строения верхнечелюстной дуги, сошник, помещается в носовой полости, образуя вместе с перпендикулярной пластинкой решетчатой кости костяную перегородку носа. Он имеет форму неправильного ромба, состоит из двух тоненьких пластинок, которые у нижнего края плотно сращены, а у верхнего расходятся, и между ними залегает небольшое количество губчатого вещества. Из четырех краев сошника нижний и передний неровны, так как нижний соединяется швом с носовой остью верхнечелюстной и небной костей, а передний — с вертикальной пластинкой решетчатой кости и с хрящевой перегородкой носа (на скелетированном черепе не существующей). Задний край его довольно гладок, так как он остается свободным и разделяет друг от друга задние отверстия носовой полости (хоаны). Верхний край сошника, прилегающий к нижней поверхности тела основной кости, толще всех остальных, разделен на две отогнутые в стороны пластинки, так называемые *alae vomeris*, которые охватывают *rostrum sphenoidale* основной кости. Тело сошника редко бывает правильно: в большинстве случаев оно в середине как бы продавлено в сторону, так что на одной его стороне образуется неправильная шероховатая выпуклость, а на другой — вдавление.

Нижняя челюсть (*mandibula*)

Плоская, изогнутая подковообразно кость нижней челюсти может быть подразделена на тело — подковообразная часть, и ветви, которые отходят кверху от концов тела под углом, индивидуально различным. На теле *mandibulae* можно различать две поверхности: наружную и внутреннюю, и два края: верхний и нижний. Верхний край во всю длину, до самого основания ветвей, занят зубными ячейками, число которых у взрослого человека после 21 года — 16. Форма их, и порядок, в котором они расположены, те же, что и на верхней челюсти, за

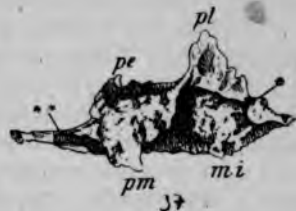

Рис. 37. Нижняя раковина со стороны, обращенной к стенке носовой полости.

mi — нижний, свободный край; * — часть верхнего края, соединяющаяся с *crista turbinali* верхней челюсти; ** — часть верхнего края, соединяющаяся с *crista turbinali* небной кости; *pt* — *processus maxillaris*; *pl* — *proc. lacrymalis*; *pe* — *proc. ethmoidalis* (очень короткий * на данном экземпляре).

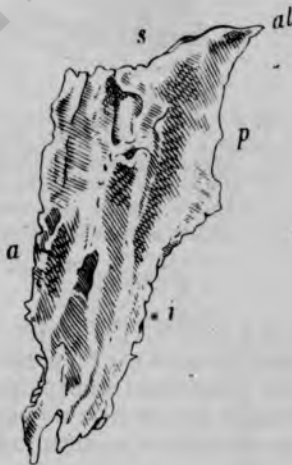

Рис. 38. Сошник.

a — передний край; *i* — нижний край; *s* — верхний край; *p* — задний край; *al* — *alae vomeris*.

исключением способа подразделения трех (с каждой стороны) задних ячеек. На верхней челюсти эти ячейки подразделены каждая на три отделения, на нижней — в большинстве случаев только на два отделения перегородкой, идущей снаружи внутрь; но и здесь могут быть уклонения: иногда этого подразделения в той или другой ячейке совсем не бывает, и ямка представляется просто конусообразной, а по стенкам ее тянутся только гребни, которые указывают место несуществующей перегородки. Нижний край тела *mandibulae* закруглен и сзади оканчивается углом, *angulus mandibulae*, который часто бывает несколько выворочен наружу. На передней поверхности, на середине, находится не всегда ясно выраженный подбородочный бугорок, *tuberculum mentale*; в стороне от него, приблизительно против пятой ячейки (считая от середины), находится паружное отверстие нижнечелюстного канала, *foramen mentale*, прободающего, как увидим ниже, тело кости в длину. Еще более сзади на поверхности тела возникает валик, *linea arcuata s. obli-*

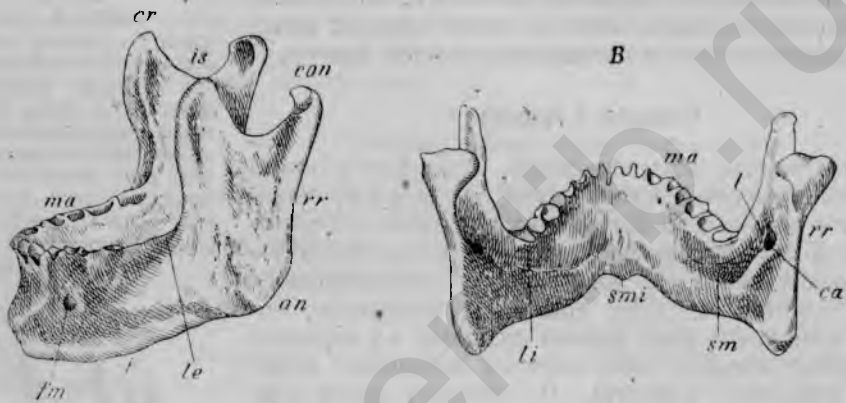


Рис. 39. Нижняя челюсть: А — сбоку, В — сзади.

ma — margo alveolaris; *i* — нижний край; *an* — angulus max.; *rr* — rami; *fm* — foramen mentale; *le* — linea arcuata externa; *li* — linea arcuata interna; *smi* — spina mentalis interna; *sm* — sulcus mylohyoideus; *ca* — apertura interna canalis alveolaris; *l* — lingula; *con* — processus condyloideus; *cr* — proc. coronoideus; *is* — incisura semilunaris.

quae externa, который, загибаясь кверху, переходит в передний край внешнего (переднего) отростка нижней челюсти. Около угла нижней челюсти наружная поверхность всегда бывает бугровата, но в очень различной степени в различных случаях, что стоит в прямой зависимости от степени развития жевательной мышцы, здесь прикрепленной.

Задняя поверхность тела *mandibulae* посредине, против *tuberculum mentale*, имеет шероховатый бугорок, *spina mentalis interna*, — место прикрепления нескольких мускулов; далее кнаружи, на уровне пятой-шестой ячейки, и на этой поверхности, как на наружной, возникает валик, *linea obliqua interna*, который тянется около самого внутреннего края ячеек назад и, миновав последнюю из них, загибается кверху на внутреннюю поверхность венечного отростка, на половине высоты которого валик изглаживается. Ниже *lineae arcuatae* и параллельно ей тянется желобок, *sulcus mylohyoideus*, также загибающийся на ветвь нижней челюсти и оканчивающийся там у края внутреннего отверстия нижнечелюстного канала. Этот желобок, представляющий отпечаток на кости соименного ему нерва, не всегда бывает хорошо выражен на всем протяжении; чаще хорошо виден только задний отрезок.

Ветви нижней челюсти представляют более тонкие, чем тело, пластинки, стоящие иногда вертикально, иногда несколько наклонно назад. Их наружная и внутренняя поверхности гладки; посредине последней (внутренней) находится другое

отверстие нижнечелюстного канала, *apertura interna canalis alveolaris s. foramen mandibulae* [BNA], прикрытое снизу, как щитком, небольшим треугольным отростком, *lingula*. Верхний конец каждой ветви нижней челюсти разделен глубокой вырезкой, *incisura semilunaris s. in mandibulae* [BNA], на два отростка; передний из них, *processus coronoideus*, венечный, кверху заострен; он назначен для прикрепления височного мускула (*m. temporalis*). Задний отросток, *processus condyloideus*, на верхнем конце имеет приуровнение для образования сочленения с височной костью: он образует округленную шейку и на ней суставную головку, имеющую вид поперечно лежащего цилиндра или, вернее, бочонка.

Упомянутый выше канал нижней челюсти, *canalis alveolaris, s. canalis mandibulae* [BNA], начинающийся отверстием на внутренней поверхности ветви, тянется в массе кости сначала вниз, потом вперед под дном ячеек коренных зубов и приблизительно на уровне ячеек 2-го малого коренного зуба дает под прямым углом широкое боковое устье на переднюю поверхность кости (описанное выше *foramen mentale*), но сам канал здесь не оканчивается, а продолжается под дном передних ячеек до средней линии. Исследовать ход этого канала можно, вводя шетинку через *foramen mentale* или *apert. interna*. *Canalis alveolaris* назначен для прохождения нервов и кровеносных сосудов к нижним зубам, для чего от главного канала ко дну каждой ячейки идет одна или несколько боковых веточек.

Общая форма и величина нижней челюсти очень изменчивы и сильно влияют на характер физиономии. Все разнообразие, однако, сводится на различную ширину тела (или, вернее, высоту), степень выступа подбородка и различную величину угла, образуемого ветвями и телом нижней челюсти.

Подъязычная кость (*os hyoideum*)

Подъязычная кость, образующая третий, нижний этаж скелета лица, представляет маленькую (4 см в поперечном и продольном размере) костяную дужку, составленную из нескольких кусков. Середина ее, тело, *corpus s. basis*, представляет как бы продолговатую чашечку, перевернутую вверх дном; боковые ветви, загнутые назад, так называемые большие рожки, *cornua majora*, представляют круглые палочки с головкой на свободном конце. Они соединены с телом (*basis*) хрящевой массой и редко срастаются. На месте соединения с телом больших рожков, выше их причленяются к телу еще маленькие рожки подъязычной кости, *cornua minora*, очень маленькие хрящевые конусы, которые окостеневают только под старость. К ним-то прикрепляются длинные связки, при помощи которых подъязычная кость подвешена к шиловидным отросткам височной кости.

Подъязычная кость человека представляет только часть так называемой подъязычной дуги, свойственной многим позвоночным животным и состоящей из нескольких костей или хрящей. У человека дуга эта недоразвита (редуцирована). Впрочем, она представлена не одной только подъязычной костью; другие остатки ее являются в виде шиловидно-подъязычной связки (*lig. stylo-hyoideum*) и шиловидного отростка височной кости. В толще шиловидно-подъязычной связки иногда замечается окостенение в форме цилиндрических косточек. Это явление некоторые считают атавистической аномалией, т. е. возвратом к типу животных, другие же — результатом сильного развития мышц, прикрепляющихся к этой связке.

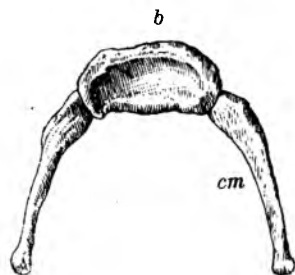


Рис. 40. — Подъязычная кость снизу.

b — *basis*; *cm* — *cornua majora*. *Cornua minora* не видны за широким основанием больших рожков.

ПОЗВОНОЧНАЯ ТЕОРИЯ ЧЕРЕПА

Теория, представляющая череп высших позвоночных животных и человека как ряд позвонков, сильно измененных в форме вследствие высокого развития органов животной и растительной систем, которые помещены в этой части, основана в конце XVIII и в начале XIX столетия Гёте и Океном. Она господствовала в сравнительной анатомии безусловно до начала шестидесятых годов. Ее основания заимствовались главным образом из формы и отношений костей развитого черепа, в котором различали четыре позвонка. Задний, затылочный, позвонок представлен одной затылочной костью, *pars basilaris* которой есть тело позвонка, *partes condyloideae et squama* представляют дугу позвонка, сильно расширенную, сообразно сильному развитию содержимого этой части мозгового канала, т. е. головного мозга. Типичных отростков, свойственных позвонкам, затылочный позвонок не имеет; только затылочный бугор представляет недоразвитый остистый отросток (подобно тому, как это замечается у соседнего атланта). Второй позвонок, височный, представлен уже целым рядом костей; он не составляет у взрослого одну кость, как затылочный, а расчленен на несколько звеньев. Его телом является задняя часть *cornu ossis sphenoidae*, которая окостеневает отдельно от передней части и у многих млекопитающих животных навсегда остается отделенной, а у человека срастается с ней только во второй половине утробной жизни. Дуга височного позвонка образуется: а) большими крыльями основной кости, б) теменными костями и в) чешуями височных костей (некоторые авторы не упоминают чешую височной кости в числе звеньев дуги височного позвонка, причисляя ее, по видимому, к вставным костям, как и остальные две части височной кости). Третий, лобный, позвонок состоит из передней части тела основной кости, малых крыльев ее и лобной кости; последние две части образуют широкую дугу позвонка, которая по заднему краю представляет очень большое отверстие (вечный край лобной кости и задний край малых крыльев основной кости), а по переднему краю (*incisura ethmoidalis* лобной кости), напротив, сравнительно очень малое. Позвоночная теория черепа в первоначальном виде признавала еще существование четвертого, носового, позвонка. Роль тела его играл сошник, а роль дуги — две костяные пластинки, из которых состоит *lamina perpendicularis ossis ethmoidae*. Но так как форма этих костей совсем не напоминает форму позвонка и решетчатая кость только у рыб принимает участие в образовании свода черепа, существование этого четвертого позвонка казалось сомнительным даже приверженцам излагаемой теории.

Однако не все кости черепа могли быть рассматриваемы как части того или другого позвонка. Пирамиды, сосцевидные части височных костей и лабиринты решетчатой никоим образом не могли быть приравнены к той или другой части сегмента. Их позвоночная теория рассматривает как вставные, появившиеся с развитием высших органов чувств — слухового и обонятельного, в качестве их костяных чехлов.

Скелет лица рассматривался как гомолог ребер — висцеральных дуг. В нем различали три дуги: верхнечелюстную, нижнечелюстную и подъязычную. Причисляли их к передним трем позвонкам черепа — носовому, лобному и височному. Затылочный позвонок, согласно этой теории, висцеральной дуги не имел. Некоторое время играла роль гипотеза Окена, согласно которой висцеральная дуга затылочного позвонка превращена в плечевой пояс, — гипотеза, основанная на том, что у большинства рыб этот пояс имеет форму двух дуг, соединенных с черепом. Но впоследствии исследованиями Gegenbaur и Parker было доказано, что плечевой пояс есть образование вполне самостоятельное.

В начале шестидесятых годов Huxley, Gegenbaur и др. стали высказываться против позвоночной теории черепа, указывая на то, что если голова позвоночных животных построена по тому же плану, как и туловище, т. е. сегментирована, то естественно ожидать, что у низших позвоночных животных, где дифференциро-

вание частей не достигло той высокой степени, какая замечается у высших животных и так затемняет основной план постройки, сегментация будет выражена резче; а между тем этого нет. Далее было указано, что способ развития черепа у зародыша значительно отличается от способа развития позвонков; основа позвонков у зародыша есть *chorda dorsalis*—из ее оболочки развиваются тела их. Позвонки предварительно бывают хрящевыми и окостеневают впоследствии. Между тем в черепе зародыша *chorda dorsalis* доходит только до дна турецкого седла, т. е. на задней части тела основной кости, в хрящевом бывает у зародыша только основание черепа (оно преформировано в хрящевом состоянии), а крыша черепа никогда хрящевой не бывает, и кости ее развиваются прямо из перепонки соединительной ткани. Наконец, сходство костей черепа с позвонками слишком отдаленное. Несмотря на эти возражения, позвоночная теория все-таки удержалась в современной сравнительной анатомии благодаря тому, что оснований для ее подтверждения или опровержения стали искать в других системах органов. Из них периферическая нервная система, именно число и способ разветвления тех нервных стволов, которые отходят от головного мозга, представили веские доказательства в пользу того, что голова сегментирована подобно туловищу. Далее, нельзя было не придать значения тому факту, что у зародыша основа всех позвонков—*chorda dorsalis*—все-таки участвует в развитии черепа, она заложена в основании его до самого турецкого седла. Ввиду этого сами противники позвоночной теории Гёте—Океана соглашались, что череп можно разделить на две части: *pars vertebralis* (затылочный и височный позвонки прежней теории), в развитии которой принимают участие *chorda dorsalis*, *pars praevertebralis* s. *evertebralis* — все, что лежит впереди от ямки турецкого седла. Последняя часть есть, вероятно, придаток к черепу, стоящий в ближайшем соотношении с развитием зрительного и обонятельного нервов, наподобие прежних вставных костей. Этим нововведением прежний взгляд на строение черепа существенно не изменялся. Другая судьба постигла представление о числе сегментов, слившихся и видоизменившихся для образования головы. Неоспоримые факты, заимствованные из анатомии нервной системы низших позвоночных животных (хрящевых рыб), указывают, что число сегментов, образовавших *partem vertebralem* черепа, гораздо больше, чем принимала теория Гёте—Океана: их не четыре, а по крайней мере девять или даже больше, до тринадцати (у амфибий—Zimmermann). Форма же черепа у этих рыб такова, что приходится допустить длинный ряд изменений черепных сегментов или метамер, предшествовавших появлению на земле хрящевых рыб, — изменений, совершавшихся при постепенном усовершенствовании животных. А если так, то сходство формы черепных костей человека, при известном их сочетании, с позвонками должно быть только кажущееся: эти кости хотя и развились из позвонков через длинный ряд изменений, но каждая из них не есть один из позвонков, а сумма нескольких. Так, в затылочной кости человека нужно допустить слитие четырех позвонков.

ТОПОГРАФИЯ ЦЕЛЬНОГО ЧЕРЕПА

Учащийся по окончании изучения костей черепа каждой отдельно обязан проштудировать особо цельный череп. Это необходимо по двум причинам. Во-первых, как бы внимательно он ни всматривался в положение каждой кости на черепе при частном ее описании, он никогда не заметит всего, на что должно обратить внимание. Во-вторых, общий обзор черепа необходим еще потому, что при описании костей в отдельности обыкновенно не упоминаются образования (отверстия, каналы, очень важные в анатомическом отношении), которые лежат на границах двух или нескольких соседних костей.

Наружную поверхность черепа делят на основание и крышу. Границу между этими частями проводят по следующим анатомическим пунктам: она начинается от середины носового шва, соединяющего носовые и лобную кости, идет по надглазничному краю лобной кости до конца скулового отростка той же кости, затем спускается вниз по шву, соединяющему *processus sphenoidalis* ску-

ловой кости с большим крылом основной кости; от нижнего конца этого шва поворачивает назад по *tuberculum spinosum* большого крыла основной кости, пересекает корешок скулового отростка височной кости, наружный слуховой проход, сосцевидный отросток и далее, до встречи на затылочном бугре с такой же линией другой стороны, тянется по верхней полукруглой линии затылочной кости.

Наружная поверхность черепной крышки подразделяется на три области: две височные ямы и собственно черепную крышу. Границы между этими областями обозначены полукруглыми шероховатыми линиями (*lineae temporales*), которые начинаются от скуловых отростков лобной кости, тянутся по лобной,

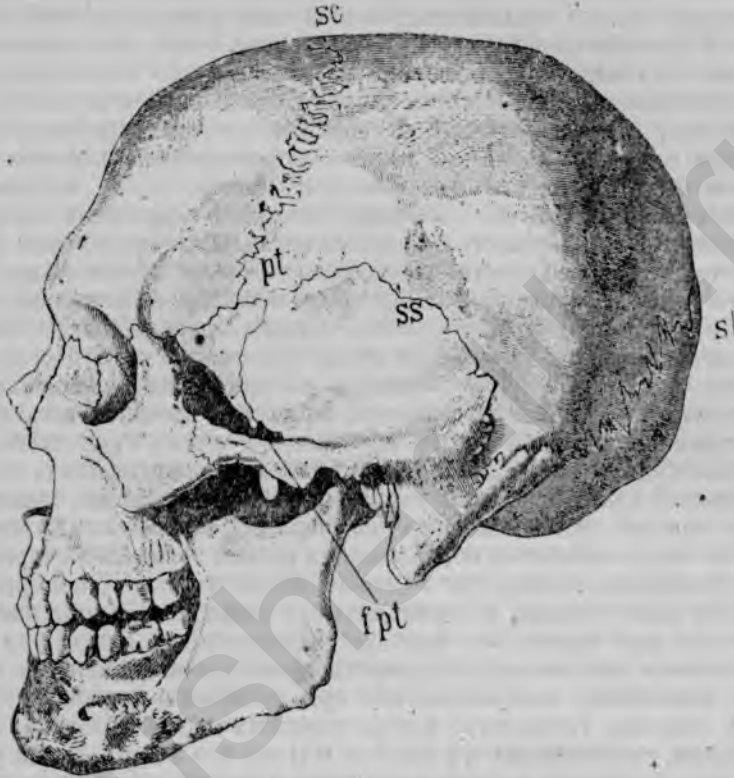

Рис. 41. Череп сбоку

sc — sutura coronalis; *sl* — sutura lambdoidea; *ss* — sutura squamosa;
pt — pteryon (место соприкосновения четырех костей на дне височной ямы); *fpt* — fossa pterygo-palatina.

теменным костям и, описав более полукругности, оканчиваются в задний край корешка скулового отростка височной кости, над наружным слуховым проходом. Нижняя граница височной ямы есть часть только что описанной линии, отделяющей черепную крышу от основания на пространстве между корнем скулового отростка височной кости и концом такого же отростка лобной кости. Нижняя часть височной ямы глубже верхней, и над ней перекипуга в виде моста скуловая дуга, *arcus zygomaticus*, состоящая из скуловой кости и *processus zygomaticus* височной. Степень выстояния этой дуги кнаружи сильно изменяется у разных субъектов, но об этом будет речь в главе об индивидуальных особенностях формы черепа. Дно височной ямы образуется четырьмя костями — лобной, теменной, большим крылом основной кости и чешуей височной кости. Три первые кости соединены друг с другом зубчатыми швами, отчего линии швов извилисты, но далеко не в той степени, как это замечается на черепной

крыше собственно, вследствие несравненно меньшей длины зубцов, образующих швы. Височная кость соединена с теменной и большим крылом основной швом другого типа, так называемым чешуйчатым, *sutura squamosa*, в котором *squama ossis temporum* наложена на соседние кости, как одна чешуйка рыбьей кожи на другую. Фигура, которую образуют швы между четырьмя названными костями на дне височной ямы, имеет обыкновенно сходство с буквой Н [она получила в последнее время название *pteryon* (Broca) от слова крыло—*ptera*], но подлелжит индивидуальным изменениям, причем она принимает форму косою креста или буквы Х (о причине этого явления см. главу об индивидуальных особенностях черепа).

Средняя область черепной крыши образуется лобной, теменными и верхней частью чешуи затылочной кости. Швы, соединяющие эти кости, сильно зубчаты; они носят названия: венечный, *sutura coronalis*, между лобной и теменными костями, стреловидный, *sutura sagittalis*, между обеими теменными, и лямбдовидный, *sutura lambdoidea*, между теменными и затылочной костями. Швы эти образуются вполне около начала 3-го года жизни, но свою характерную зубчатую форму принимают гораздо позднее; к старости очень часто исчезают без следа или все, или частью, вследствие срастания костей между собой (о вставных костях, изменяющих фигуру швов, см. ниже).

Нижняя сторона основания черепа имеет очень сложную фигуру; на целом черепе видны только задние две трети ее, так как передняя часть занята лицевыми костями. Свободная часть образуется чешуей затылочной кости (той ее долей, которая лежит книзу от верхних полукружных линий), основной и су-

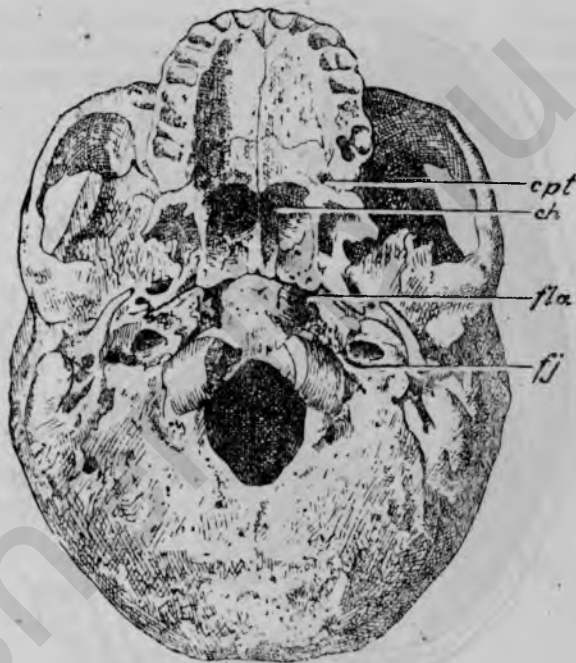


Рис. 42. Основание черепа с нижней стороны.
cpt — нижнее устье *canalis pterygo-palatini*;
ch — *choanae*; *fla* — *foramen lacerum anterius*;
fj — *foramen jugulare*.

ставными частями ее, пирамидами височных костей и нижней поверхностью основной кости. Кроме образований, уже известных из специального описания костей, составляющих основание черепа, здесь видны еще два отверстия: а) *foramen jugulare* и б) *foramen lacerum anterius*. *Foramen jugulare s. lacerum posterius*, яремная дыра, образуется двумя соименными вырезками составной части затылочной кости и пирамиды височной кости. Яремная дыра, или, правильнее, канал, имеющая снизу довольно правильное овальное очертание, лежит между суставным отростком затылочной кости и *planum tympanicum* височной и при осмотре снизу кажется ямой, т. е. верхнего устья в полость черепа не видно, потому что оно скрыто под нависающим задним краем нижнего устья; чтобы видеть верхнее устье, нужно смотреть в отверстие наискось спереди. Сквозь яремную дыру проходит соименная вена, которая образует внутри канала сильный изгиб, что и объясняет различное положение нижнего и верхнего устьев костяного канала. Вместе с веной, через передний угол яремной дыры,

выходят три головных нерва — *n. glosso-pharyngeus*, *n. vagus* et *n. accessorius Willisii*. *Foramen lacerum anterius* лежит около бокового края тела основной кости; передний ее край образуется большим крылом основной кости, а задний и наружный — верхушкой пирамиды височной кости. Форма этого отверстия крайне неправильна, и величина различна у разных субъектов. В свежем нескелетированном черепе этого отверстия нет, так как оно закрыто волокнисто-хрящевой массой, сквозь которую проходит *arteria carotis* после выхода из костяного канала височной кости, а также некоторые мелкие первые веточки.

При осмотре внутренней поверхности черепа (спиленного горизонтально) на крыше его, кроме образований, уже описанных на каждой кости, остается отметить только *sulcus sagittalis*, идущий вдоль заросшего лобного

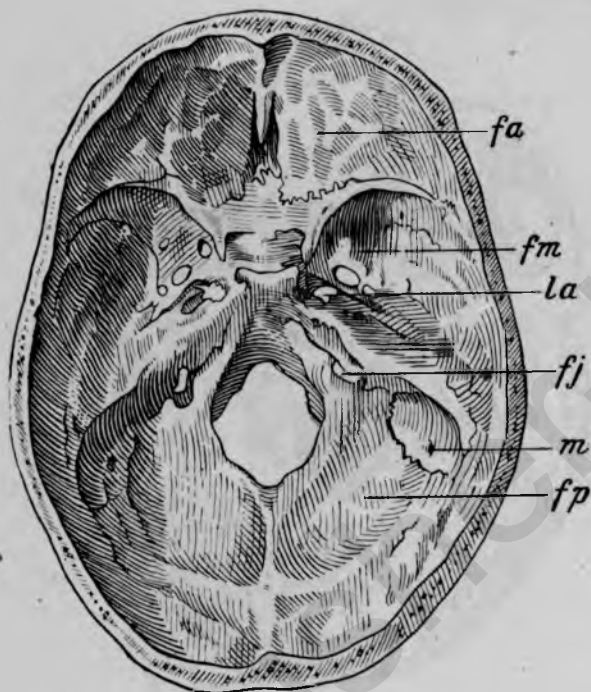


Рис. 43. Основание черепа изнутри.

fa — передняя черепная яма; *fm* — средняя черепная яма; *fp* — задняя черепная яма; *la* — *foramen lacerum anterius*; *fj* — *for. jugulare*; *m* — *for. mastoideum*.

шва, по стреловидному шву и по затылочной кости до ее *protuberantia interna*; этот желоб есть след давления на кость со стороны серповидной венозной пазухи мозга.

Мозговая (внутренняя или верхняя) поверхность основания черепа разделяется резко выдающимися внутрь частями костей на три ямы. Задняя черепная яма, служащая для помещения мозжечка, образуется затылочной и височными костями; переднюю границу этой ямы образуют сильно выдающиеся верхние края пирамид височных костей и *dorsum sellae turcicae* основной кости. Кроме отверстий и углублений на затылочной и височной костях (*for. occipitale, condyloideum ant. et post., meatus acustic. int., for. mastoideum, sulc. sigmoid.*), здесь обращает на себя внимание внутреннее устье яремной дыры, имеющее форму цифры 8, причем задняя часть (для *v. jugularis*) значительно больше передней; последняя (назначенная для нервов) часто бывает совсем отделена от задней костяным мо-

стиком, который слагается из двух мысов, отходящих навстречу один другому от височной и затылочной костей. Средняя черепная яма ограничена сзади пирамидами и спинкой турецкого седла, спереди — сильно выдающимися малыми крыльями основной кости и *tuberculo sellae*. Она распадается на три части: боковые, более обширные и глубокие части служат для помещения височных долей полушарий большого мозга, средняя, образуемая углублением турецкого седла, — для придатка мозга. На дне боковых ям, около тела основной кости, виден ряд отверстий (*fissura orbitalis superior, foramen rotundum, for. ovale, for. spinosum, for. lacerum anterius* с открывающимся в него каналом сонной артерии), которые, так же как и *foramen jugulare*, позвоночная теория черепа считает гомологами межпозвоночных отверстий (*for. intervertebralia*), так как они служат для одинаковой цели, т. е. для выхода нервов. Передняя черепная яма образуется верхней поверхностью малых крыльев основной кости, глазничными частями

лобной и lamina cribrosa решетчатой кости. Дно ее плоско, а иногда даже несколько выпукло в боковых частях. Только середина ее, образуемая решетчатой пластинкой, глубже и разделена петушьим гребешком на две части — канавки, служащие ложем для обонятельных нервов и их луковиц. Отверстия, заметные на дне этих канавок, служат большей частью для прохождения в полость носа обонятельных нервов (*fila olfactoria*). Одно отверстие, лежащее на средней линии, в шве между передним краем laminae cribrosae (собственно петушьего гребешка) и лобной костью, так называемой *fo g a t e n s o e s u m*, на черепе взрослого не проходимо, но на детском черепе оно проходимо и содержит копчиковый отросток твердой мозговой оболочки [при задержке окостенения может дать повод к образованию мозговой грыжи (Holl)].

ОБЗОР ПОЛОСТЕЙ ЛИЦЕВОГО СКЕЛЕТА

1. Глазницы. Глубокие ямы на скелете лица — глазницы (*orbitae*) — образуются лицевыми костями только отчасти. Верхнюю и внутреннюю и отчасти наружную стенки глазницы представляют поверхности черепных костей, а именно лобной, основной и решетчатой. Форму глазницы весьма правильно можно сравнить с формой четырехгранной пирамиды, с ребрами, несколько закругленными. Основание пирамиды, образуемое глазничным краем, обращено вперед; верхушка — назад. Из четырех сторон пирамиды верхняя образуется одной глазничной частью лобной кости, наружная — нижней поверхностью скулового отростка той же кости (*fossa lacrymalis*), глазничной поверхностью большого крыла основной кости и основным отростком (*proc. sphenoidalis*) скуловой кости. Нижняя поверхность, дно глазницы, на большей части протяжения принадлежит верхнечелюстной кости, это — *superficies orbitalis* ее тела, и только в наружном углу дно образуется скуловой костью. Внутренняя стенка, отделяющая глазницу от носовой полости, — самая сложная: средняя ее часть образуется бумажной пластинкой решетчатой кости, в передней — слезной костью, а в задней — глазничным отростком небной кости и поверхностью малого крыла основной кости. Две последние кости принимают весьма небольшое участие в образовании стенки глазницы около самой верхушки ее. Отверстия в стенках глазницы очень многочисленны; это, во-первых, *foramen opticum*, лежащее в самой глубокой части глазницы, в ее верхушке, и проходящее сквозь корень малого крыла основной кости в череп. Рядом с ним, занимая около половины протяжения верхне-наружного угла глазницы, лежит *fissura orbitalis superior* (основная кость), также соединяющая глазницу с полостью черепа. Нижне-наружный угол глазницы также представ-

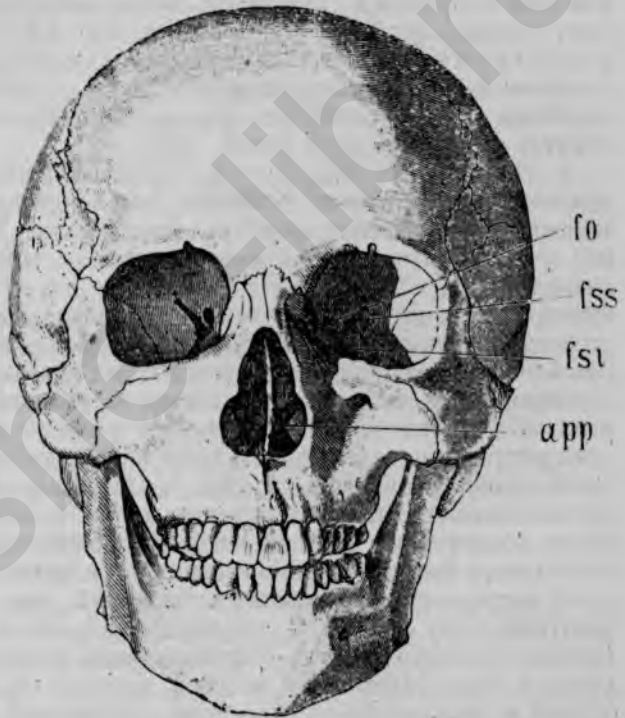

Рис. 44. Череп спереди.

fo — foramen opticum; *fss* — fissura orbitalis sup.;
fsi — fissura orbitalis inf.; *app* — apertura pyriformis.

Внутренняя стенка, отделяющая глазницу от носовой полости, — самая сложная: средняя ее часть образуется бумажной пластинкой решетчатой кости, в передней — слезной костью, а в задней — глазничным отростком небной кости и поверхностью малого крыла основной кости. Две последние кости принимают весьма небольшое участие в образовании стенки глазницы около самой верхушки ее. Отверстия в стенках глазницы очень многочисленны; это, во-первых, *foramen opticum*, лежащее в самой глубокой части глазницы, в ее верхушке, и проходящее сквозь корень малого крыла основной кости в череп. Рядом с ним, занимая около половины протяжения верхне-наружного угла глазницы, лежит *fissura orbitalis superior* (основная кость), также соединяющая глазницу с полостью черепа. Нижне-наружный угол глазницы также представ-

ляет щель—*fissura orbitalis inferior* (до сих пор не упомянутая, потому что образуется несколькими костями). Эта щель, начинаясь около заднего конца верхнеглазничной щели, тянется вперед по наружно-нижней грани глазницы и образуется вследствие того, что нижний край большого крыла основной кости не касается тела верхнечелюстной кости; впереди щель замкнута или скуловой костью, или соединенными на некотором протяжении краями основной и верхнечелюстной костей (различно на разных черепах). *Fissura orbitalis inferior* ведет из глазницы в крылонебную яму (задней своей частью) и височную яму. Вблизи переднего конца *fiss. orb. inf.*, на поверхности скуловой кости видно одно или два отверстия скулового канала (или каналов—*can. zygomatico-temporalis et zyg.-facialis*). От нижнего края *fiss. orbitalis inferioris* начинается желоб, который тянется вперед по нижней стенке глазницы в различную длину и переходит в *canalis infraorbitalis* верхнечелюстной кости. На поверхности слезной кости, образуясь из слезных желобков этой кости и соседнего с ней носового отростка верхней челюсти, начинается слезный канал, *canalis lacrymalis*, соединяющий глазницу с полостью носа и служащий для помещения слезного мешка (в верхней, открытой части) и слезного протока. Наконец, в верхне-внутреннем углу глазницы, на шве между бумажной пластинкой *ossis ethmoidei* и глазничной частью лобной кости, находятся два отверстия, одно позади другого, это: *foramen ethmoidale anterius et posterius*, из которых переднее служит для прохождения из глазницы в полость черепа нерва и артерии, а заднее—для одной артерии. К числу каналов глазницы можно причислить еще *canalis supraorbitalis*, когда он заменяет одноименную вырезку лобной кости.

2. Носовая полость. Носовая полость на скелетированном черепе представляет собственно широкий канал, который прободает строение верхней челюсти (верхнечелюстной дуги) спереди назад: Переднее его отверстие, образуемое верхнечелюстными и носовыми костями, имеет грушевидную форму и носит название *apertura pyriformis nasi*. К краям его прикреплен хрящевой скелет носа. Заднее отверстие, образуемое небными костями, крыловидными отростками основной кости и ее телом, подразделено задним краем сошника на две равные овальные половины, известные под названием *choanae*. Этими отверстиями полость носа открывается в полость глотки. Полный обзор стенок носовой полости можно произвести только на двух черепах, из которых один распилен поперек (фронтально) на уровне середины полости носа, а другой—вдоль, около носовой перегородки.¹ На таком распиле видно, что верхняя стенка носовой полости, которая отделяет ее от полости черепа и, следовательно, от мозга, образуется в средней своей части решетчатой пластинкой *ossis ethmoidei*, а в боковых частях—краями глазничных пластинок лобной кости. Боковая стенка в той части, которая граничит с глазницей, уже описана: она состоит из *lamina papyracea ossis ethmoidei*, глазничного отростка небной кости и слезной кости. Кпереди от этого участка боковая стенка полости носа образуется носовым отростком *max. superioris* и носовой костью, кзади—перпендикулярной частью небной и крыловидным отростком (внутренней пластинкой) основной кости. В нижней части боковая стенка образуется телом верхнечелюстной кости, это—*superficies nasalis* его. Нижняя стенка носовой полости, отделяющая ее от полости рта, состоит из небных отростков верхнечелюстных костей и горизонтальных частей обеих небных костей. Вся полость носа разделена костной перегородкой на две симметричные половины. Перегородка эта, *septum narium*, состоит на черепе из перпендикулярной пластинки решетчатой кости и сошника; она до переднего отверстия носа (*apert. pyriformis*) не доходит, а представляет здесь глубокую вырезку, в которой помещается хрящевая часть перегородки, так называемый четырехугольный хрящ. Как сказано при описании сошника, перегородка носа часто бывает как бы продавлена в одну сторону; иногда в этот прогиб

¹ Такой распил можно сделать на каждом черепе; но для того, чтобы тонкие кости при этом не ломались, необходимо предварительно намочить (в течение суток) череп в воде и самый распил делать под водой.

вовлечена и lam. perpendicularis ossis ethmoidei. Кроме этой кривизны, поверхность носовой перегородки, видная на продольном распиле черепа вполне, носит на себе отпечатки многочисленных нервов, по ней проходящих: вверх, под самой решетчатой пластинкой, заметны многочисленные бороздки, идущие от отверстий lam. cribrosae вниз. Это — отпечатки обонятельных нервов. Внизу, на сошнике, часто заметна продольная бороздка (от nervus naso-palatini Scarpaе), окапчивающаяся у отверстия canalis naso-palatini.

Каждая половина носовой полости в своей верхней части занята лабиринтом решетчатой кости остается свободным только узкое пространство около носовой перегородки. Это пространство, а также и нижняя часть носовой полости, где на боковой стенке висит носовая раковина (concha inferior), подразделяют на три так называемых носовых прохода: верхний, средний и нижний (meatus parium sup., medius et inf.), пользуясь, как границами между ними, краями двух раковин.

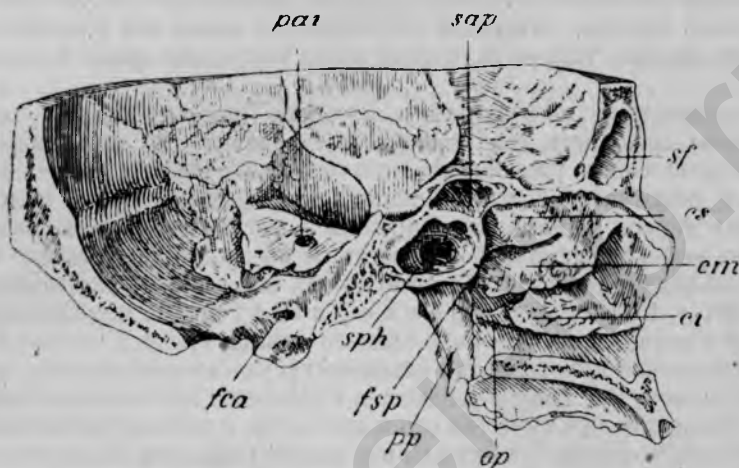


Рис. 45. Сагиттальный разрез черепа через носовую полость; левая половина; носовая перегородка удалена, чтобы открыть внутреннюю поверхность носового лабиринта.

cs—concha ethmoidalis superior; *cm*—concha ethmoidalis media; *ci*—concha nasalis inferior (s. libera); *op*—os palatinum; *pp*—proc. pterygoideus; *sph*—sinus sphenoidalis; *sap*—sinus alae parvae; *sf*—sinus frontalis; *pai*—meatus acusticus internus; *fca*—foramen condyloideum anterius.

Нижним носовым проходом называют пространство от дна полости до уровня свободного края носовой раковины; средним — пространство между носовой раковиной и свободным краем нижней решетчатой раковины; наконец, верхним проходом называют все пространство, лежащее выше нижней решетчатой раковины. В двух верхних носовых проходах сосредоточены все отверстия придаточных воздушных пазух, а именно: в верхнем носовом проходе, несколько выше заднего конца верхней раковины, находится отверстие, ведущее в основную пазуху [если, кроме пазухи в теле основной кости, существует еще отдельная от нее пазуха малых крыльев (sinus alae parvae), то она имеет особое отверстие, ведущее в лабиринт ossis ethmoidei, а не прямо в носовую полость, так что sinus alae parvae надобно рассматривать не как часть sinus sphenoidalis, а как расширение лабиринта в область основной кости]. Под верхней решетчатой раковиной находится другое длинное щелевидное отверстие, ведущее в задние клетки лабиринта. В среднем носовом проходе, под краем средней (нижней решетчатой) раковины, находятся три отверстия придаточных пазух: глубоко, под сильно закрученным краем средней раковины, находится отверстие, ведущее в лобную пазуху, и тотчас позади его другое отверстие, соединяющее передние клетки лабиринта решетчатой кости с полостью носа.

Видеть эти два отверстия среднего носового прохода, не отломив среднюю раковину, довольно трудно; для этого нужно смотреть под задний конец раковины и исследовать отверстие тонким зондом или щетинкой.

Третье, очень большое отверстие ведет из среднего носового прохода в гайморову пазуху верхнечелюстной кости. Оно занимает на боковой стенке полости все пространство между средней и нижней раковинами, имеет неправильное очертание и большей частью разделено на две половины соприкасающимися отростками решетчатой кости и носовой раковины [proc. uncinatus os. ethm. et proc. ethmoidalis conchae). Размеры этого отверстия, однако, значительно меньше того, которое существует на верхнечелюстной кости, выделенной из черепа вследствие того, что нижняя треть его уничтожена вставленным в него челюстным отростком (proc. maxillaris) носовой раковины.

В нижнем проходе нет воздушных отверстий; там имеется только одно отверстие слезного канала, помещающегося под раковинной в том месте, где от верхнего края ее отходит processus lacrymalis, который принимает участие в образовании стенки слезного канала. Отверстие это также не видно без удаления раковины и может быть открыто только введением зонда в слезный канал через глазничное его устье.

Кроме описанных воздушных и слезного отверстий, на стенках носовой полости черепа находится еще несколько отверстий для прохождения нервов, которые большей частью уже описаны при отдельных костях; это — *foramina cribrosa* решетчатой кости, служащие для прохождения из полости черепа обонятельных нервов, *canalis naso-palatinus s. incisivus* верхнечелюстной кости, имеющий два устья на дне носовой полости по обеим сторонам *cristae nasalis* небных отростков *max. superioris*. Не было до сих пор описано одно только нервное отверстие, это — *foramen sphenopalatinum*, помещающееся на боковой стенке носовой полости около заднего конца средней носовой раковины и ведущее из носовой полости в так называемую крыло-небную яму (*fossa pterygopalatina*, см. ниже). *For. sphenopalatinum* образуется из соименной вырезки небной кости, замкнутой сверху телом основной кости, к которой прилегают отростки небной. Очень часто *for. sphenopalatinum* бывает разделено на две части удлиненным задним концом средней раковины, который, соединяясь с *crista ethmoidalis* небной кости, перекидывается мостиком через *incisura sphenopalatina*.

3. Крыло-небная яма — *fossa pterygopalatina s. sphenopalatina* — служит для помещения соименного нервного узла (*ganglion sphenopalatinum*) и для встречи нескольких нервов, почему знание ее топографии необходимо для изучения неврологии. Понять ее устройство и расположение отверстий на ее стенках можно только на горизонтальном распиле черепа, проведенном на уровне середины этой ямы; но так как распил этот не каждый может иметь, то для обзора *fossae pt.-palat.* можно пользоваться и цельным черепом.

Fossa pterygopalatina образуется вследствие того, что три соседние кости, — а именно: тело верхнечелюстной, крыловидный отросток основной и вертикальная пластинка небной кости, — в верхних своих частях не вполне соприкасаются друг с другом и оставляют между собой значительное пространство — полость, открытую кнаружи, в височную яму. Задняя и верхняя стенки этой полости образуются основной костью (крыловидным отростком и большим крылом), передняя стенка — телом верхней челюсти, а внутренняя, отделяющая *fossam pt.-palat.* от носовой полости — вертикальной пластинкой небной кости. Наружной стенки нет: здесь находится упомянутая выше щель, при помощи которой *fos. pt.-palat.* соединяется с височной ямой. Форму *fos. pt.-palat.* можно правильно сравнить с формой пирамиды, обращенной основанием вверх, а верхушкой книзу. На стенках полости находятся многочисленные отверстия, а именно: на задней стенке два: 1) переднее устье *foraminis rotundi* основной кости, которое ведет в череп, 2) переднее устье *canalis Vidiani* крыловидного отростка основной кости, ведущего в *foramen lacerum anterius* и через него тоже в череп; на внутренней стенке ямы находится 3) *foramen sphenopalatinum*, описанное выше и веду-

ще в носовую полость; на передней стенке находится: 4) широкая щель, соединяющая fossam pt.-palat. с глазницей — это есть не что иное, как задний конец fissurae orbitalis inferioris; наконец, в (бращенном книзу угле fossae pt.-palatinae находится 5-е отверстие — верхнее устье крылоносового канала, с a n a l i s p t e r y g o - p a l a t i n u s, нижнее устье которого находится на твердом небе, между lamina horizontalis небной и processus alveolaris верхнечелюстной кости. Канал этот образуется вследствие тесного соприкосновения нижних частей тех же трех костей, которые в верхней своей части, расступаясь, образуют крылоносовую яму. Следы этого канала описаны на всех этих костях под именем sulci pterygo-palatini. Нижнее устье этого канала часто бывает раздвоено. Назначение его то же, что и других отверстий крыло-небной ямы: он служит для прохождения нерва (n. palatini descendens).

ОСОБЕННОСТИ ЧЕРЕПА, ЗАВИСЯЩИЕ ОТ ВОЗРАСТА, ПОЛА И ИНДИВИДУАЛЬНОСТИ

Особенности детского черепа. Череп поворожденного младенца, как и все части скелета его, находится в состоянии неполного окостенения. Кроме вообще меньших размеров и незначительной толщины костей, первым и главным признаком неоконченности процесса окостенения являются так назы-

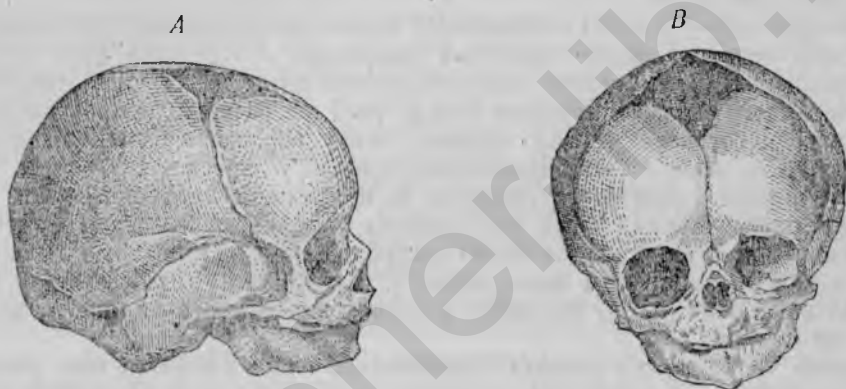

Рис. 46. Детский череп: А — сбоку, В — спереди.

ваемые р о д н и ч к и (fonticuli). Под этим именем разумеют участки черепной крыши, состоящие из мягкой, еще не окостеневшей перепонки; эти участки лежат там, где сходятся несколько (3—4) черепных костей своими углами. Самый большой из родничков помещается на месте перекреста венечного шва со стреловидным и всегда существующим у младенца лобным швом, т. е. там, где сходятся углы двух половин лобной кости и двух теменных костей. Этот родничок носит название л о б н о г о, имеет ромбовидную форму с передним более острым и задним тупым углом и весьма значительные размеры, а именно около 3,5 см в продольном и 2,5 см в поперечном направлении (впрочем, размеры этого родничка подлежат чрезвычайным индивидуальным колебаниям, см. Linde). Второй по величине родничок, з а т ы л о ч ы й, находится на заднем конце стреловидного шва там, где последний впадает в лямбдовидный. Так как здесь сходятся только три кости (две теменные и затылочная), то родничок имеет треугольную форму; размер его значительно меньше, чем лобного, а именно продольный и поперечный не превышает 0,5—0,8 см. Впрочем, и здесь цифры имеют весьма приблизительное значение, так как величина родничка очень значительно изменяется индивидуально, даже вне зависимости от патологических процессов. Эти два родничка имеют преобладающее значение в практике, так как они легко прощупываются сквозь тонкие в этом месте покровы головы, ими пользуются для определения по-

ложеция головки младенца в матке при начале родов, а также при распознавании некоторых болезней поворожденных. Кроме этих двух срединных родничков, на боковых сторонах черепа имеются также по два родничка около нижних углов теменных костей, где сходятся сзади теменная, затылочная и височная кости, и спереди — теменная, лобная, височная и большое крыло основной кости. Форма этих родничков неправильная, и величина незначительная. Практического значения они не имеют, так как мягкие части, их покрывающие, толще и не допускают ощупывания.

Кроме этих постоянных, нормальных родничков, нередко встречаются еще аномальные роднички, а именно: а) *fonticulus naso-frontalis* — между носовыми и двумя половинами лобной кости; б) мозжечковый родничок — у заднего края затылочной дыры, в чешуе затылочной кости; в) *font. medio-frontalis* — на середине лобной кости, в лобном шве; г) *font. sagittalis* — на протяжении стреловидного шва.

Приблизительно к концу второго года после рождения роднички, постепенно уменьшаясь, зарастают один после другого, в определенном порядке: первыми — задние боковые, затем — затылочный (средний), далее — передние боковые и, наконец, последним — лобный родничок.

Черепные швы новорожденного младенца паходятся также в недоразвитом состоянии: края костей еще не имеют зазубрин и соединяются между собой узкими полосками перепонки, составляющей одно целое с перепонкой родничков, отчего во время родов черепные кости, сдавленные в тесном родовом канале, заходят краями друг на друга.

На втором месте, в числе особенностей черепа поворожденного ребенка, стоит совершенно иное отношение величины различных его отделов друг к другу. Длина основания (от переднего края затылочной дыры до *glabella*) относительно длины черепного свода (измеряется между теми же точками, но по поверхности костей черепного свода) гораздо меньше, чем у взрослого, отчего свод черепа согнут круче, и череп более шарообразен, нежели у взрослого.

Лобные пазухи и соответствующие им по положению надбровные дуги не существуют, отчего нижняя часть лба вдавлена, а верхняя, имеющая на себе лобные бугры, напротив, кажется более выпуклой, чем у взрослого. Затылочная кость, еще разделенная на 4 части (*squam. a. partes laterales. p. basilaris*), плоска и сильно наклонена назад, что стоит в прямой зависимости от малого развития основания черепа.

Лицевая часть черепа развита сравнительно очень слабо во всех размерах. Вертикальный размер лицевого скелета мал, главным образом вследствие слабого развития тела и зубного отростка верхней челюсти, зубного края нижней челюсти и по причине полного отсутствия зубов. Поперечный и передне-задний (сагиттальный) размеры лицевого скелета также относительно меньше, вследствие чего скуловые дуги мало выдаются, и крыловидные отростки основной кости сильно наклонены вперед. Несмотря, однако, на слабое развитие лицевых костей, они выдаются из-под основания черепа (вперед) несколько больше, чем у взрослого (т. е. лицевой угол их меньше или, как выражаются краниологи, череп ребенка более *п р о г н а т и ч е н*). В числе явлений недоразвития, замечаемых на детском черепе, следует упомянуть еще отсутствие мышечных бугров, каковы: затылочный бугор, полукружные затылочные линии, сосцевидные отростки височной кости; сильное, сравнительно с черепом взрослого, выстояние лобных и теменных бугров; наконец, короткость костяной части слухового прохода и зависящее от того наклоненное книзу положение наружного отверстия слухового прохода.

Описанные особенности черепа новорожденного изглаживаются постепенно в течение длинного периода — до наступления полной физической зрелости в 21 год от рождения. Эти изменения были предметом многочисленных исследований (*Virchow, Engel, Welcker, Zuckerkandl, Merkel*). Последний, частью на основании прежних исследований, частью на основании собственных наблюдений, пришел по отношению к изменению формы черепа после рождения на свет к следующим выводам: развитие черепа распадается на два совершенно раздельные периода. Первый период продолжается от момента рождения на свет до 7 лет. Затем следует полная остановка развития до наступления половой зрелости; с этого времени начинается второй период, который тянется до окончания развития.

Первый период распадается в свою очередь на три фазы. Первая продолжается от рождения до конца первого года жизни. В это время череп растет во всех своих частях довольно равномерно: только затылочная кость становится выгнуклее, и задняя черепная яма вследствие того углубляется. Во второй фазе первого периода, т. е. после первого года, в черепной крыше развиваются (становятся выгнуклее и шире) в особенности затылочная и теменные кости, хотя вообще весь череп тоже увеличивается. Удлинение основания становится, напротив, медленнее. Части затылочной и лобной костей срастаются между собой. Лицевой скелет в этой фазе растет в ширину сильнее, чем в длину (хотя и в вертикальном направлении лицо также значительно увеличивается, в особенности вследствие появления в это время зубов). В третьей фазе (приблизительно с 3 го до 7-го года) после зарастания родничков и образования черепных швов, кости черепной крыши растут незначительно, но основание продолжает удлиняться. В связи с последним явлением замечается увеличение сагитального размера лицевого скелета. К концу первого периода развития все основание черепа, а также затылочное отверстие достигают окончательной величины.

Во втором периоде развития, который начинается после наступления половой зрелости, т. е. около 15—16 лет, преобладает развитие лицевого скелета во всех направлениях (в это время, как известно каждому, окончательно складывается физиономия). Черепная крыша также расширяется, и притом, в противоположность первому периоду развития, по преимуществу в передней своей части, на счет развития лобной кости, которая получает пазухи и надбровные дуги, отчего лоб становится более наклонным назад. В основании черепа за этот период развития замечается только слитие затылочной и основной костей.

Особенности старческого черепа. К этим особенностям относится, во-первых, зарастание швов между черепными костями, которое обыкновенно начинается со стреловидного шва и распространяется затем книзу по венечному и лямбдовидному шву. Возраст, когда начинается срастание, трудно установить, — в этом отношении индивидуальность играет огромную роль. Окончательное зарастание всех швов, причем иногда не остается от них ни малейшего следа, также замечается в очень разнообразном возрасте. Это явление некоторые считают признаком прекращения роста костей. Но такой взгляд едва ли верен, потому что у человека швы существуют иногда очень долго, когда продолжение роста костей трудно предполагать. С другой стороны, у некоторых животных, как, например, у птиц, зарастание швов замечается очень рано, когда череп далеко еще не достиг своего полного развития.

Собственно старческие особенности черепа обуславливаются наступившей атрофией (убылью) костного вещества и в особенности губчатого вещества костей. Вследствие этого пластинки костного вещества сближаются, и кости становятся тоньше, легче. Атрофия постигает и плотные пластинки, что особенно заметно на очень тонких костях, какова решетчатая, тело верхней челюсти и пр. Очень нередко на таких костях образуются отверстия вследствие полного исчезновения костной пластинки. Самым характерным признаком старческих черепов является исчезание ячеечных (зубных) отростков нижней и верхней челюстей, вслед за выпадением зубов, отчего продольный размер лица в глубокой старости вновь (как в раннем детстве) становится относительно малым, и лицо из продолговатого становится круглым.

Половые особенности формы черепа. Издавна сложилось убеждение в том, что женский череп значительно отличается от мужского. И это в самом деле верно: черепа особой того и другого пола имеют каждый свой собственный аспект, так что привычный глаз во многих случаях довольно верно определит пол субъекта, которому данный череп принадлежал. Но чем обуславливается этот особый аспект и стоит ли он в связи собственно с половыми особенностями организма, это — вопросы, еще не вполне разрешенные. Исследованиями Welcker, Weisbach, Esker, Broca, а в особенности Куликовой установлен следующий ряд признаков женского черепа.

1. Женский череп абсолютно меньше и легче мужского. Емкость черепной полости женщин, по согласным исследованиям всех авторов, меньше емкости мужского черепа приблизительно на 150—200 см³.

2. Основание черепа у женщин относительно (к длине крыши) короче. Эта разница выражается, по Welcker, так: у мужчин длина основания относится к протяжению черепной крыши как 1 : 4,04, у женщин — 1 : 4,21.

3. Женские черепа имеют более плоское темя, отчего высота их (относительно длины) меньше, чем мужских.

4. Лоб у женщин менее запрокинут назад вследствие слабого развития надбровных дуг.

5. Мышечные бугры на костях черепа, каковы затылочный бугор, полукруглые линии затылочной кости и пр., развиты слабо вследствие меньшей силы мышц, свойственной женщинам.

6. Лицевая часть черепа сравнительно с мозговой мала во всех направлениях.

7. Глазницы сравнительно с мужскими велики, а расстояние между ними мало.

Всматриваясь в указанные особенности женского черепа, нетрудно заметить, что большинство их (все за исключением 3-го — плоское темя и малая высота) для женского черепа не характерны¹ и могут наблюдаться также у мужчин. Что касается 3-го признака — плоское темя и малая высота черепа, то это свойство составляет особенность женских черепов. Но есть ли это действительно особенностью, нужно еще доказать.

Несмотря, однако, на то, что среди отмеченных особенностей женского черепа нет таких, которые были бы собственно половыми, высказанное раньше положение, что женские черепа имеют особый аспект, остается верным. Этот аспект складывается из суммы названных признаков и свойств большинству женских черепов, так что становится характерным для них. Но так как признаки эти могут быть выражены в различной степени, то, естественно, встречаются такие черепа, на которых женский аспект не ясен. Поэтому, а также ввиду существования мужских черепов со слабо выраженным характером часто совсем нельзя определить пола неизвестного черепа, даже с приблизительною вероятностью.

Индивидуальные особенности черепа. Сюда относятся: а) во-первых, особенности устройства черепных швов и вставные, или так называемые ворниевы, кости и б) во-вторых, особенности собственно формы черепа и лицевого скелета. К числу особенностей устройства черепных швов у взрослого человека относится уже не раз упомянутое присутствие лобного шва (*sutura frontalis medio-frontalis*), который разделяет лобную кость на две равные половины [такие черепа Брога называют метопическими]. Шов этот, нормально зарастающий у ребенка к концу 2-го года, сравнительно часто совсем не зарастает и остается до старости с теми же свойствами, как соседний стреловидный шов. Частота существования этой особенности лобной кости довольно значительна (по Welcker — 10%, по Simon — 9,4, по Апучину — 8,2%. Наклонность к зарастанию в старости лобный шов имеет не больше нормальных швов. Причины сохранения у взрослого этого зародышевого шва совершенно не выяснены, хотя в этом направлении высказано не мало гипотез.

Второе видоизменение нормальной формы швов (также уже упомянутое выше, наблюдается на дне височной ямы, где сходятся лобная, теменная, височная и основная кости, образуя своими швами в нормальных случаях фигуру, похожую на букву Н, так называемый *pteryon* (Брога). Такая форма свойственна огромному большинству черепов. При этом соприкасаются непосредственно теменная и крыло основной кости, лобная же и височная кости совсем не касаются друг друга. Но иногда встречается иное соотношение костей, а именно и теменная, и основная кости не соединяются между собой, а между ними вдвигается особый отросток, отходящий от края или лобной, или височной кости, который и соединяет эти две кости непосредственно, отчего фигура швов на дне височной ямы становится похожей на букву Х. Отросток, вдвигающийся в таких случаях между теменной и основной костями, носит название лобного или височного, смотря по тому, какой кости он принадлежит: если отросток принадлежит височной кости, то его называют лобным (потому что он касается лобной кости); если он принадлежит лобной кости,

¹ В этом же смысле высказался недавно Pfitzner (Ein Beitr. zur Kenntn. d. sekundären Geschlechtsunterschiede. Morphol. Arbeiten v. Schwalbe, Bd. VII, H. 2.)

то его называют височным. Но бывают случаи, весьма редкие, впрочем, когда ненормальное соприкосновение лобной и височной костей происходит без посредства такого отростка, а просто сближением их полукруглых краев.

Причина, почему такое устройство *pteryon* обратило на себя внимание, лежит в том, что оно часто встречается у животных и, между прочим, у высших обезьян (у шимпанзе постоянно, у гориллы в большинстве случаев), так что X-образная форма *pteryon* у человека представляет как бы явление возврата к типу животных — атавизм (Gruber). Но так ли это в действительности, стоит под вопросом. Много есть фактов, которые противоречат этому толкованию, и первым из них является факт непостоянства X-образной формы *pteryon* у самих животных. Другой весьма веский факт, противоречащий этому взгляду, это — частое (а может быть, и постоянное) развитие в основном родничке особого островка окостенения (иногда нескольких), из которого развивается небольшая косточка, выполняющая этот родничок. Иногда такая родничковая кость встречается у взрослых отделенной от всех четырех соседних костей, образующих *pteryon*. Никто не затруднится в определении этого рода случаев — это случай присутствия так называемой в с т а в н о й, или в о р м и е в о й, кости. Но если эта кость срастается с одной из четырех соседних, фигура *pteryon* получится различная, смотря по тому, с какой костью срастается родничковая. Она, повидимому, часто срастается или с теменной, или с основной, что и заметно по валику, отделяющему угол той или другой кости, участвующей в образовании *pteryon*. В этих случаях получится H-образный *pteryon*, и случаи эти не возбуждают внимания, так как считаются нормальными (между тем упомянутый след сращения родничковой кости с теменной или основной наблюдается довольно часто). Если родничковая кость срастается с височной или с лобной — получится X-образная форма *pteryon* с лобным или височным отростком, считаемая атавистической. Такое объяснение происхождения X-образной формы *pteryon*, данное первоначально Henle, весьма вероятно, и подтверждается нередко существованием следа сращения между отростком и височной костью (случай сращения с лобной вообще редки). Однако оно не может касаться тех редких случаев, когда лобного (или височного) отростка совсем нет, а височная и лобная кости соприкасаются непосредственно своими изогнутыми краями. Эти случаи скорее могли бы навести на мысль об атавизме, если бы такая форма встречалась у животных; но дело в том, что там более распространена форма *pteryon* с лобным отростком височной кости, легко объясняемая у человека ненормальным сращением родничковой кости.

Чешуя затылочной кости подвержена такой же аномалии, как лобная: она может быть разделена на части. Эта аномалия обратила на себя в последнее время внимание антропологов и, благодаря этому обстоятельству, хорошо обследована как со стороны распространения, так и по отношению к происхождению. Разделение чешуи *ossis occipitalis* является в различных формах: простейшая форма аномалии состоит в том, что верхняя половина чешуи отделена от нижней зубчатым швом, проходящим поперек кости тотчас над верхними полукруглыми линиями и затылочным бугром. Отделенная таким образом верхняя часть чешуи затылочной кости получила название *os Incae*¹. Эта простая *os Incae* может распадаться: а) на две равные части, причем шов, их разделяющий, проходит посередине от верхушки чешуи до поперечного шва; б) на три части, причем имеется один непарный и два парных куска; швы проходят также вертикально, значительно в стороны от средней линии; в) на четыре части, причем появляется еще и третий вертикальный шов, идущий посередине (как в форме а), так что *os Incae* состоит из двух пар парных кусков. Эти четыре формы *ossis Incae* могут быть названы симметричными. Они представляют результат симметричного несрастания нормальных островков окостенения, из которых

¹ Название происходит от того, что эта аномалия описана в 1842 г. английским врачом Bellamy у перуанских мумий, которые принадлежат исчезнувшим жителям Южной Америки, известным под именем инков.

всегда развивается чешуя затылочной кости, как показал это Bessel Hagen (подробнее об этих островках см. главу об окостенении). Но, кроме того, встречается еще целый ряд форм разделения *ossis Incae* несимметрично, причем четыре части, из которых она развивается, могут группироваться так: 1) на одной стороне две части слились, на другой отделены; 2) три части *ossis Incae* слились в одну, четвертая осталась отделенною. При этих формах поперечный шов, отделяющий область *ossis Incae* от нижней части чешуи, существует на всем протяжении, но и он может зарастать отчасти и несимметрично, отчего разнообразие форм аномалии еще увеличивается.

Все эти формы, взятые вместе (как одна аномалия), встречаются, однако, нечасто, а именно не более 4,5 раза на 1000 черепов (Анучин).

Теменная кость также может подразделяться на две части швом, идущим или вдоль, параллельно стреловидному, или поперек, перпендикулярно *sut. sagit.* (Грубер, Wgany).

К описанным аномалиям черепных костей примыкают случаи существования прибавочных, или вормиевых костей (*ossicula Wormiana*), встречающихся на протяжении или в концах швов и имеющих в различных случаях весьма разнообразную форму и величину. Все случаи этого рода аномалии можно разделить на две категории: а) родничковые кости, развивающиеся на местах родничков, существующих нормально у поворожденного ребенка. Такие кости встречаются на местах всех шести родничков и иногда имеют форму, свойственную последним. Из этих костей одна, именно, развивающаяся на месте затылочного родничка, получила особое название *os interparietale*, потому что она напоминает кость этого имени, встречаемую на том же месте у некоторых животных¹. *Os interparietale* у человека встречается чаще, чем родничковая кость на месте лобного родничка. Последняя принадлежит уже к редкостям, так как Грубер нашел ее только 43 раза среди 1000 черепов; б) вторую группу составляют вормиевы кости, помещающиеся на протяжении швов. Эти обыкновенно имеют незначительную величину и крайне непостоянную форму. Чаще всего этого рода кости встречаются в лямбовидном шве — почти нет черепа, у которого в этом шве не было бы хотя маленькой вставной кости; иногда же их имеется целый ряд (в этих случаях затылочная кость как бы выбухает из общего уровня, отчего череп становится до некоторой степени уродливым, так что подобная многочисленность вормиевых костей может считаться формой переходной к случаям патологическим). Гораздо реже вормиевы кости встречаются в остальных швах черепа; множественность их там не наблюдается.

Вормиевы кости на протяжении швов могут занимать или всю толщину черепного свода, так что по удалении их в черепе образуется отверстие, или же ограничиваться более или менее поверхностным слоем кости и не проникать до внутреннего листка.

Индивидуальные особенности общей формы черепа и лицевого скелета. Большое значение получили в настоящее время, благодаря успехам антропологии и, в частности, краниологии, особенности общей формы и размеров черепа, которые подлежат, как и всех костей скелета, в известных пределах колебаниям у лиц одного возраста и одного пола. Эти чисто индивидуальные особенности чрезвычайно разнообразны и иногда очень тонки; вот почему некоторые краниологи с целью выразить наглядно эти видоизменения измеряют множество различных диаметров в черепе (некоторые краниологи употребляют до 100 измерений). Но такое большое число измерений может иметь значение в редких случаях, когда было бы необходимо определить очень тонкие особенности данного черепа. Большей частью для характеристики черепа достаточно немногих измерений, которые и приняты теперь всеми.

Главнейшие и наиболее заметные индивидуальные измерения формы черепной части состоят в колебании относительной величины *продольного, по-*

¹ Hensel-Reichert's u. Du Bois-Reymond's Arch, 1874—приводит совершенно другой взгляд на *ossa interparietalia* человека; он находит их постоянно, но они рано срастаются с чешуей затылочной кости.

перечного и вертикального размера. При рассматривании черепа сверху [in forma verticali (Блуменбах)] он кажется яйцевидным — передняя его часть (лоб) значительно уже задней (затылка), продольный диаметр значительно преобладает над самым большим поперечным, который пересекает продольный приблизительно на соединении задней трети со средней. При сравнении нескольких произвольно выбранных черепов всякий заметит, что относительная длина продольного и поперечного диаметра черепа резко колеблется, отчего фигура овала, представляемого черепом in forma verticali, изменяется. При относительном увеличении поперечного диаметра овал округляется (укорачивается); при уменьшении поперечного диаметра — овал удлиняется. В некоторых случаях эта разница очертания черепа достигает весьма высокой степени и резко бросается в глаза; получаются две крайние формы — черепов широких и продолговатых, для обозначения которых теперь приняты термины, предложенные Retzius: субъекты, имеющие широкие черепа, называются брахицефалами (brachicephali), имеющие продолговатые черепа — долихоцефалами (dolichosephali), а самое явление — брахицефалией и долихоцефалией. Но так как между крайними формами брахи- и долихоцефалии существует целый ряд переходных форм, встречающихся даже несравненно чаще, чем крайние формы, то Broca установил еще среднюю форму под именем мезатицефалии (mesaticephalia) или мезоцефалии, а для форм близких к крайним, — суббрахицефалии и субдолихоцефалии. Для более точного определения принадлежности черепа к той или другой форме или типу употребляется измерение наибольшего продольного и наибольшего поперечного диаметра черепа, при помощи так называемого толстого циркуля или крумциркуля, на линейке которого деления показывают расстояния пожек циркуля в миллиметрах. Для измерения продольного диаметра черепа одна ножка ставится на самую выдающуюся часть glabellae, а другая на затылочный бугор или около него на самую выдающуюся часть затылочной кости. Для измерения ширины ножки циркуля ставятся на наиболее выдающиеся части теменных костей (на височную кость не следует переходить, хотя бы там череп и был и шире, чем в теменной области, что иногда случается). Чтобы получить отношение ширины черепа к длине, которое собственно и определяет форму черепа, выражают ширину черепа в сотых долях (или процентах) длины. Делается это посредством пропорции, составленной таким образом:

$$\frac{\text{Наибольшая длина}}{\text{Наибольшая ширина}} = \frac{100}{x},$$

$$x = \frac{\text{Наибольшая ширина} \times 100}{\text{Наибольшая длина}} = \text{указатель ширины}.$$

При подстановке в этой формуле на место наибольших ширины и длины цифр, полученных при измерении, выводится так называемый указатель ширины (немецкие краниологи) или головной указатель (французских авторов). Среди черепов, измеренных до сих пор всеми исследователями, оказался самый большой указатель ширины у одного черепа в собрании Dawuz, равный 97 — это предел брахицефалии; самый меньший указатель ширины найден у одного черепа в собрании Huxley: он равен 58 — это предел долихоцефалии. Весь промежуток между этими двумя пределами подразделяется по Broca и Topinard следующим образом:

Указатель		
от 97	до 83 ¹	brachicephali
» 82	до 80	subbrachicephali
» 79 с др. б.	» 78	mesaticephalia
» 77 с др. б.	» 75	subdolichosephali
» 74 с др. б. и ниже (до 58)		dolichosephali

¹ Дроби указателей отброшены; у Топинара они показаны слишком мелкими и не сходятся в соседних отделах.

Другие авторы принимают несколько иные границы между группами, и ввиду этого лучше всего при описании черепов выставлять самые указатели (цифры), а не органичиваться терминами.

Кроме ширины и длины черепа довольно употребительно измерение высоты его. Но способ ее измерения и выражения еще не вполне установлен. Так, например, Welcker измеряет высоту толстым циркулем, устанавливая одну ножку на передний край затылочной дыры, а другую — на наиболее выдающуюся точку темени; Dawys измерял перпендикуляр к плоскости затылочного отверстия у переднего края ее; Broca измерял также перпендикуляр, восстановленный около переднего края этой дыры, но к другой плоскости, так называемой зубно-мышечковой, т. е. к плоскости, проведенной через наиболее выдающиеся точки суставных отростков затылочной кости и края зубных ямок верхней челюсти (т. е. просто плоскость стола, на который череп становится без нижней челюсти и верхних зубов).

Выражается высота черепа также в процентах длины черепа [или ширины, или обеих вместе (Топпар)], и эта цифра называется указателем высоты черепа. Отыскивается он такой же пропорцией, как и указатель ширины. Колебания его (при выражении отношением к длине) заключаются между 70 и 82 (по Broca только 77,2).

Наконец, довольно распространено еще измерение наибольшей окружности черепа, которое производится разделенной на миллиметры тесьмой. По Broca эта окружность изменяется (без различия полов) между 483 и 528 мм.

Измерение вместимости черепа, производимое при помощи сыпучих веществ (при заткнутых ватой отверстиях глазниц,) каковы дробь, крупа и пр. употребляется в настоящее время мало, так как оно дает ненадежные результаты. Поэтому Broca предложил измерение вместимости черепа вливанием ртути после предварительной заделки всех отверстий черепа какой-нибудь твердеющей массой.

Но и этот способ при всей его сложности не дает точных результатов, потому что предупредить пропикание ртути в мелкие отверстия костей нельзя. Лучшее всех способ, предложенный Benedict и Pacha, который состоит в том, что в череп через затылочное отверстие вводится тонкий гуттаперчевый пузырь, потом наполняемый водой до полного растяжения его, причем он плотно соприкасается со стенками черепа. Количество воды в пузыре затем определяется особым аппаратом.

Лицевой скелет представляет также чрезвычайно разнообразные индивидуальные особенности, определить которые, по их многочисленности, еще труднее, чем в черепе. Из этих особенностей, однако, некоторые имеют более важное значение, и о них мы скажем несколько слов.

Самая главная изменяющаяся черта лицевого скелета состоит в том, что все кости верхнечелюстной дуги (т. е. те кости, которые прикреплены к черепу неподвижно) могут более или менее выдаваться из-под основания черепа вперед, что заметно, если рассматривать череп в профиль (*norma temporalis*). Сильное выстояние костей лица вперед получило название *прогнатизма*; противоположное, т. е. малое выстояние, носит название *ортогнатизма*. Это свойство лицевого скелета обратило на себя внимание, потому что прогнатизм в сильной степени свойствен животным; у человека он далеко не достигает такой меры, но все-таки при крайних степенях развития придает скелету лица человека некоторое отдаленное сходство со скелетом лица животных.

Для измерения степени развития прогнатизма у человека и животных еще в XVIII столетии Camper предложил так называемый *лицевой угол*, который строится из двух пересекающихся линий: одна, горизонтальная линия, проводится от центра наружного слухового прохода к нижнему краю грушевидного отверстия и далее вперед; другая лицевая линия, касается двух наиболее выдающихся точек лица — одной на лбу и другой на передних зубах. Пересечение этих двух линий происходит в различных случаях в разных местах: иногда на переднебровишной ости, иногда впереди или позади ее.

Угол, образуемый этими линиями, колеблется, по Сампег, между 70 и 80° и находится в обратном отношении со степенью развития прогнатизма, т. е. чем меньше угол, тем более прогнатизм, и наоборот. Этот угол впоследствии был изменен несколько раз, и в настоящее время употребляют угол Клоке-Брока, который строится таким же образом, но линии проводятся несколько иначе, а именно: лицевая линия проводится от точки, лежащей на лобной кости тотчас выше надбровных дуг (эта точка избрана Вроса, потому что она соответствует месту перехода чешуи лобной кости в надглазничную часть ее, т. е. указывает место, где оканчивается часть лобной кости, покрывающая мозг, и начинается та ее часть, которая входит в состав лица; точка эта названа им *надглазничной*) к переднему краю ячеек для резцов верхней челюсти; горизонтальная линия проводится от центра наружного слухового угла сделано главным образом потому, что угол Сампег не захватывал и не определял положения ячеечного (зубного) отростка верхней челюсти, а он-то главным образом и подлежит изменениям положения в различных




Рис. 47. Лицевой угол Cloquet-Broc.

случаях, обуславливая большую или меньшую степень прогнатизма. Угол этот колеблется у человека между 56° и 72° (у антропоморфных обезьян он равен 28 — 38°). Измерение этих углов возможно или непосредственно на черепах при помощи особых инструментов — гониометров (описание их можно найти в «Инструкциях» Вроса), или транспортиром на рисунке профиля черепа (геометрической проекции, получаемой посредством стереографа Вроса или рисовального аппарата Луcae).

Кроме различной степени прогнатизма, лицевой скелет представляет в различных случаях значительную разницу величины, которая определяется измерением длины и ширины. При этом, как и при определении прогнатизма, нижняя челюсть не принимается в расчет. (Это делается потому, что на черепах очень трудно приложить и укрепить нижнюю челюсть в том виде, как она лежит у живого человека, отчасти вследствие изменения формы костей при мацерации и высушивании, отчасти по причине отсутствия межсуставного хряща в суставе нижней челюсти скелетирующего черепа).

Другая причина лежит в том, что кражиологические собрания черепов, для исследования которых главным образом и прилагаются эти измерения, состоят большей частью из черепов без нижних челюстей. Так как для характеристики индивидуальных особенностей отношение длины лица к ширине важнее абсолютных цифр, то при определении того или другого Вроса поступает так же, как

при определении формы черепа, т. е. выводит лицевой указатель (подобно черепному указателю). Длину лица он измеряет от своей надглазничной точки до зубного края верхней челюсти; наибольшую ширину лица берет толстотным циркулем между наиболее удаленными точками скуловых дуг.

Далее, подобным же образом измеряются глазницы и грушевидное отверстие носовой полости, причем также выводится глазничный и носовой указатели.

Кроме этих более крупных измерений краниологи употребляют измерение носовых костей, расстояние глазниц, скуловые, верхнечелюстные кости и нижнюю челюсть. Последняя кость подвержена индивидуальным колебаниям формы едва ли не больше всех лицевых костей, но, несмотря на это, ее измерения еще твердо не установлены.

акusher-lib.ru

ПОЯСА КОНЕЧНОСТЕЙ

Скелет конечностей, которые являются у позвоночных животных в весьма разнообразной форме, соединяется со скелетом туловища при посредстве особого костного аппарата, называемого поясом плечевым у передних (у человека верхних) конечностей и тазовым — у задних (нижних — человека). В простейшей своей форме эти пояса существуют у некоторых рыб, где они имеют вид — каждый — двух дуг, обнимающих скелет туловища и дающих точку прикрепления скелету конечностей собственно (плавников). Но это простая форма пояса, встречаемая у рыб, имеет мало значення для уяснения состава поясов у человека. Гораздо важнее для этой цели пояса амфибий (например лягушек) или гадов (крокодила), могущие служить типом, по которому построены пояса всех позвоночных животных, стоящих выше амфибий и гадов, до самого человека.

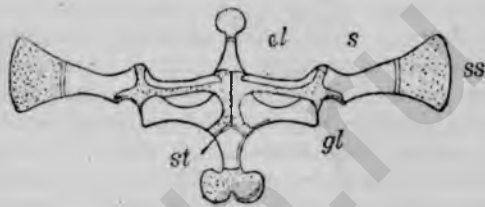


Рис. 48. Плечевой пояс лягушки, разогнутый в прямую линию (по Gegenbaur).
s — scapula; ss — os suprascapulare; cl — clavicle; gl — суставная впадина для плечевой кости; st — sternum.

ПЛЕЧЕВОЙ ПОЯС

Плечевой пояс лягушки представляет цепь звеньев (отчасти костяных, частью хрящевых), обнимающую скелет туловища с обеих сторон. Цепь эта распадается на две симметричные половины, внутренние концы которых соединены с грудной, а задние лежат свободно на спинной поверхности туловища. Число звеньев, входящих в состав плечевого пояса лягушки, не всеми авторами определяется одинаково; впрочем, эти несогласия касаются вещей второстепенного значения (ниже будет указана эта разница). Каждая половина плечевого пояса состоит из двух пластинок — лопатки (scapula) и лопаточной кости (os suprascapulare)¹. Обе они составляют спинной отрезок цепи. В переднем или грудном отрезке лежат две параллельные друг другу кости: клювовидная кость (sacroïd) и ключица (clavicula). Обе они наружными концами соединяются с лопаткой, а внутренними с грудной. В точке соединения грудного и спинного отрезка цепи находится суставная впадина для сочленения со скелетом конечности собственно.

Gegenbaur признает в грудном отрезке плечевого пояса амфибий и гадов еще третью часть — p r o s o g a s o i d — хрящевую полосу, которая у лягушек прилежит к нижней стороне ключицы, а у ящериц тянется параллельно ей на равном расстоянии от ключицы и клювовидной кости. Wiedersheim не признает эту часть за самостоятельную и называет хрящевой частью ключицы. Наоборот, последний автор причисляет к плечевому поясу еще хрящевую пластинку, прилежащую к внутреннему концу клювовидной кости, и называет ее e r i s o g a s o i d, тогда как по Gegenbaur эта пластинка принадлежит грудине.

¹ Эта часть называется к о с т ь ю, хотя она у лягушек и остается навсегда хрящевой. У других животных она окостеневаеет.

В этом наиболее полном составе плечевой пояс, однако, является далеко не у всех животных. Большой частью та или другая часть этой цепи выпадает (не появляется) совсем или является в недоразвитом виде. При этом форма отдельных звеньев пояса изменяется очень разнообразно в отдельных случаях; словом, при сравнении плечевого пояса у различных животных мы замечаем тот же смысл явлений, как и в изменениях состава и формы скелета сегментов туловища. У ближайших к амфибиям гадов состав пояса остается тот же, до некоторой степени изменяется только форма звеньев; у птиц существует узкая и длинная лопатка и клювовидная кость, опирающаяся на грудницу. Ключица, сращенная с своей парой и вылообразную кость — *furcula*, существует только у некоторых птиц; надлопаточная кость не появляется никогда. У млекопитающих состав пояса весьма разнообразен; так, у низших (*monotremata*, ехидна, утконос) состав пояса довольно полон, недостает только надлопаточной кости. Но далее, у высших млекопитающих заметно сокращение: во-первых, клювовидная кость никогда уже не появляется вполне развитой; она существует в недоразвитом состоянии и прирастает к лопатке в виде клювовидного отростка. У некоторых, как, например, у хищных животных, исчезает и ключица, но потом она опять появляется и существует у обезьян, а также и у человека. Надлопаточная кость также, повидимому, существует у некоторых, между прочим и у человека, но не самостоятельна, а прирастает подобно клювовидной к лопатке. За такую позволено считать отдельно окостеневающий нижний угол лопатки, который сливается с лопаткой очень поздно — в возрасте половой зрелости. Самой постоянной частью плечевого пояса оказывается таким образом лопатка; она проходит через весь ряд позвоночных (существует и у рыб) и изменяется только в форме.

Плечевой пояс человека содержит таким образом: 1) лопатку, 2) недоразвитую надлопаточную кость, которая существует как самостоятельная часть только в период развития скелета, а впоследствии сливается с лопаткой и образует ее нижний угол, 3) ключицу и 4) клювовидную кость, превращенную в клювовидный отросток лопатки. У взрослого же человека, когда слияние клювовидной и надлопаточной костей с лопаткой уже произошло, каждая половина плечевого пояса состоит из лопатки и ключицы; последняя — сочленяясь с рукояткой грудницы внутренним концом, а наружным с лопаткой — одна составляет переднюю половину пояса; лопатка же лежит, как и у всех животных, на спинной поверхности в массе мышц, не соединяясь с костями туловища.

Лопатка (*scapula*)

Лопатка имеет вид треугольной пластинки, несколько изогнутой таким образом, что ее передняя поверхность, обращенная к ребрам, вогнута, а задняя, свободная — несколько выпукла. Середина лопатки толще краев и просвечивает вследствие того, что между пластинками плотного костного вещества, образующими ее, в этом месте нет губчатого вещества. Передняя поверхность лопатки имеет несколько шероховатых линий, идущих паискось снизу вверх, — это следы прикрепления здесь сильной подлопаточной мышцы. Задняя поверхность гладкая и разделена на два неравных участка высоким гребнем — *spina scapulae*, идущим поперек поверхности от заднего края лопатки к ее наружному углу; два участка поверхности, на которые гребень делит заднюю поверхность лопатки, носят названия ям: *fossa suprascapularis* — участок, лежащий выше гребня, и *fossa infrascapularis* — участок, лежащий ниже гребня. Ямы эти служат для помещения сонных мышц. Лопаточный гребень имеет вид косоугольного треугольника, приращенного к поверхности лопатки своим основанием; одна из свободных сторон его, длинная, обращена прямо назад (при нормальном положении лопатки) и представляет утолщенный шероховатый край, который легко прощупывается под кожей у живого человека; другая, короткая, сторона треугольника обращена наружу, толще середины, закруглена и гладка. Вершина треугольника сильно вытянута и превращена в плоский, серпо-

видно изогнутый отросток, который стоит над наружным углом лопатки поодобию навеса. Этот отросток носит название плечевой верхушки, *processus acromion*; на переднем крае его заметна небольшая плоская суставная площадка для сочленения с ключицей. Верхняя поверхность *processus acromion* шероховата и прощупывается под кожей на вершине плеча, откуда и название ее. Края и углы лопатки имеют различную фигуру; верхний край короче и тоньше всех; около наружного угла он представляет глубокую полукруглую вырезку — *incisura scapulae*, часто превращенную в отверстие костным мостиком, перекинутым через нее; она служит для прохода надлопаточного нерва. Задний, или внутренний, край лопатки, лежащий параллельно позвоночнику, несколько толще верхнего и слегка шероховат. Наружный край лопатки толще остальных, раздвоен по всей длине и книзу переходит в шероховатости на перед-

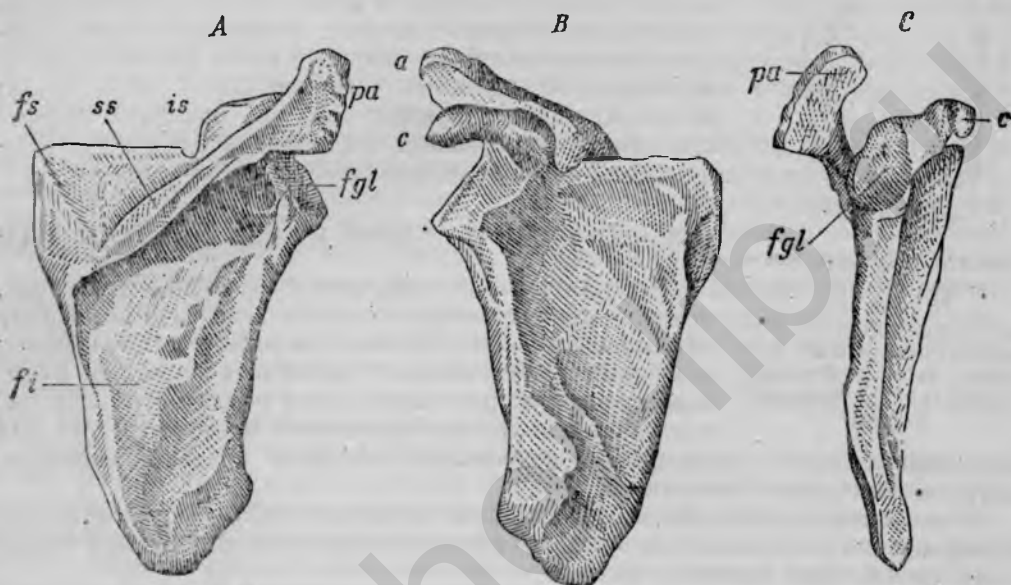


Рис. 49. Правая лопатка. А — сзади; В — спереди; С — с наружного края. *ss* — *spina scapulae*; *fs* — *fossa supraspinata*; *fi* — *fossa infraspinata*; *is* — *incisura scapulae*; *pa*, *a* — *processus acromion*; *c* — *processus coracoideus*; *fgl* — *fossa glenoidalis*.

ней и задней поверхностях нижнего угла лопатки. Утолщение этого края, а также шероховатости близ нижнего угла лопатки обуславливаются прикреплением здесь сильных мускулов. Из углов лопатки один, обращенный прямо вверх, не представляет ничего замечательного; нижний, более других вытянутый (книзу), закруглен; прилежащие к нему части поверхности лопатки шероховаты. Этот угол есть собственно надлопаточная кость (*os suprascapulae*), которая окостеневает позднее лопатки и остается самостоятельной приблизительно до 21—25 лет. Наружный угол лопатки сложнее остальных по форме вследствие того, что несет на себе приспособление для сочленения со скелетом конечности (с плечевой костью). Угол этот утолщен и снаружи сдвлен, образуя вогнутую суставную площадку, грушевидного очертания — *fossa s. cavitas [BNA] glenoidalis*. Над верхним краем суставной площадки лопатки нависает клювовидный отросток — *processus coracoideus*, имеющий вид крючка или птичьего клюва. Отросток этот, как выяснено выше, есть собственно отдельная кость, типическая для плечевого пояса — *os coracoideum*, которая является у человека недоразвитой, но остается самостоятельной, не сращенной с лопаткой до 13—15 лет.

Ключица (clavicula)

Ключица принадлежит к длинным трубчатым костям. Ее неправильно цилиндрическое тело изогнуто в форме буквы S в горизонтальной плоскости таким образом, что часть, ближайшая к внутреннему концу, образует выпуклость вперед, а часть, ближайшая к наружному концу, изогнута выпуклостью назад. Степень изгиба изменяется индивидуально. Поверхность тела ключицы довольно гладка за исключением нижней стороны, где по всему протяжению кости находятся шероховатости, обусловленные прикреплением мышц и связок. Внутренний конец ключицы утолщен наподобие древесного пня и со стороны, обращенной к грудине, представляет суставную площадку, слегка изогнутую в форме седла, для сочленения с вырезкой рукоятки грудины. Наружный конец ключицы сдавлен сверху и снизу, — имеет форму пластинки, шероховат на обеих поверхностях и обоих краях: на закругленном наружном крае его находится небольшая суставная площадка, образующая сочленение ключицы с плечевой верхушкой (pr. acromion) лопатки.

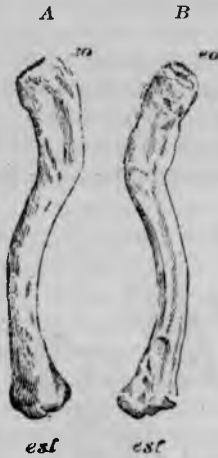

Рис. 50. Правая ключица. А — сверху; В — снизу.

ea — *extremitas acromialis* (наружный конец); *est* — *extremitas sternalis* (внутренний конец).

недоразвиваться, а существующие изменяются в форме и величине, сообразно потребностям данного животного.

В наименее развитой форме тазовый пояс является у рыб, где он, служа для прикрепления так называемых брюшных плавников, представляет большей частью цепь костей (или хрящей), заложенных, подобно плечевому поясу, в массу мускулов и не соединенных с позвоночником (в такой же форме он существует из числа млекопитающих животных у китообразных). Начиная с амфибий и гадов уже появляется более развитый таз, близкий по составу и даже по форме к человеческому. В недавнее еще время таз крокодила считался типическим, подобно плечевому поясу амфибий; но в последнее время Wiedersheim указал, что таз амфибий и гадов не в точности соответствует тазу позвоночных и человека. Вполне выраженный тип тазового пояса можно найти только у ископаемых ящероподобных животных (*dinosauri*), к которым близко стоят, по составу таза, некоторые птицы, а из млекопитающих — двуутробки. Наиболее полный тазовый пояс ископаемых ящеров представляет, как и плечевой пояс, цепь костей, распадающуюся на две симметричные половины. Каждая половина разделена на задний отрезок, состоя-

ТАЗОВЫЙ ПОЯС, ИЛИ ПОЯС НИЖНИХ КОНЕЧНОСТЕЙ

Таз, или тазовый пояс, всех позвоночных животных, подобно другим частям скелета, построен по одному общему плану или типу; все изменения состава и формы этого пояса, наблюдаемые у различных животных, имеют совершенно тот же смысл, как и в рассмотренных уже частях; те или другие звенья пояса могут выпадать или

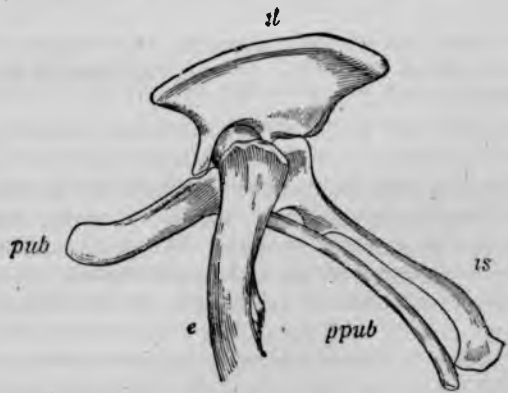


Рис. 51. Левая половина тазового пояса ископаемого ящера — *camptosaurus dispar* (по Wiedersheim)
il — *os ilium*; *pub* — *os pubis*; *ppub* — *postpubicum*; *is* — *os ischii*; *e* — бедренная кость.

ций из одной плоской кости — *os ilium* (соответствующей лопатке плечевого пояса) и передний отрезок, состоящий из трех костей — *os pubicum*, *os postpubicum* et *os ischii* (таким образом число звеньев переднего отрезка таза соответствует числу звеньев переднего отрезка плечевого пояса, которых по Gegenbaur также три). На месте соединения заднего и переднего отрезков пояса находится суставная впадина (*acetabulum*) для сочленения с костью конечности собственно. Этот состав тазового пояса изменяется в группах животных, стоящих ниже и выше исчезнувших ящеров, различно: у существующих теперь гадов и амфибий не развита *os postpubicum*, у большинства птиц и млекопитающих, наоборот, не развита *os pubicum*. Таким образом, у той и другой группы животных тазовый пояс в каждой половине содержит по три звена: *os ilium*, *os ischii*, третья же у амфибий и гадов есть *os pubicum*, а у птиц и млекопитающих — *os postpubicum*. Впрочем, как уже замечено выше, исчезнувшая у большинства высших животных *os pubicum* у некоторых опять появляется, а именно из птиц у *ratitae*, а из числа млекопитающих у двуутробных — она известна у них под именем *os marsupiale*, так как она направлена сильно вперед (так же, как и у *dinosauri*) и стоит в близком соотношении с брюшным мешком этих животных.

Что касается отношения тазового пояса к скелету туловища и двух половин таза друг к другу, то у рыб и китообразных, где задние конечности играют в передвижении ту же роль, как и передние, и тазовый пояс мало развит, он большей частью с позвоночником не соединяется; спереди же две половины его или соединены связкой, или совсем не соединены. У амфибий впервые появляется и затем удерживается у всех остальных животных до человека соединение *ossis ilium* (обеих сторон) с позвоночником, что вполне соответствует преобладающей роли, которую играют у них задние конечности в передвижении. Соединение между собой двух половин таза спереди то существует, то нет: так, у амфибий, гадов и млекопитающих оно существует, и таз имеет форму кольца, а у птиц не существует, и таз имеет форму полукольца, открытого спереди.

Тазовый пояс взрослого человека состоит только из двух симметричных половин, называемых безыменными костями — *ossa innominata*, соединяющихся сзади тремя верхними крестцовыми позвонками, а спереди — между собой и образующих при участии крестца полное костяное кольцо, которое переносит тяжесть туловища на нижние конечности. Однако каждая безыменная кость становится цельной в довольно поздний период жизни, именно около времени половой зрелости (15—16 лет), а до тех пор явственно распадается на три части, морфологическое значение которых и названия уже указаны; это: 1) *os ilium* — подвздошная кость, задняя плоская часть пояса, соответствующая лопатке, 2) *os ischii* — седалищная кость и 3) *os pubis* — лобковая кость (или, по Wiedersheim, *os postpubicum*), лежащая параллельно в передней половине пояса. Все три кости на боковой стороне сходятся между собой и образуют суставную впадину для сочленения с бедренной костью, так называемую вертлужную впадину — *acetabulum*. Насколько каждая из них принимает участие в образовании *acetabuli*, можно видеть только на скелете молодых особей, где кости еще не сращены между собой.

Безыменная кость (*os innominatum* s. *coxae*) [BNA]

Кость эта состоит, как сказано, из трех частей. 1. Подвздошная кость, *os ilium*, представляет веерообразную, изогнутую пластинку; изгиб ее заметен, если смотреть на кость сверху — на верхний край ее. Середина кости, как у лопатки, значительно тоньше краев и просвечивает. Обе поверхности *ossis ilium* разделены каждая на два участка полукруглыми линиями. На внутренней поверхности (обращенной в полость таза) полукруглая линия, *linea arcuata interna*, обозначена очень резко, тянется наискось через кость, от передне-нижнего к задне-верхнему углу кости и разделяет поверхность на два неодинаковые участка. Передний представляет плоскую яму с совершенно гладким дном,

это *fossa iliaca*, подвздошная яма. Задний участок внутренней поверхности чрезвычайно шероховат и в свою очередь распадается на две части. Передняя часть, более гладкая, прировнена для образования сочленения с крестцом, это — *superficies auricularis*, ушковидная поверхность; задняя часть бугровата вследствие прикрепления здесь сильных связок, соединяющих подвздошную кость с крестцом, это — *tuberositas ossis ilium*, бугор подвздошной кости. Полукружащая линия наружной поверхности — *linea arcuata externa s. l. glutea* [BNA] носит совсем другой характер: на большинстве экземпляров кости она выражена слабо и состоит из ряда незначительных неровностей. Линия эта начинается от передне-верхнего угла кости и, образуя правильный полукруг, тянется к задне-нижнему углу. Она разделяет поверхность на две части, из которых передняя почти круглая, а задняя имеет форму серпа; обе они заняты прикреплением двух седалищных мускулов (*m. gluteus medius et minimus*); *linea arcuata* есть след прикрепления к кости плотной фасции (пластинки соединительной ткани), разделяющей эти мышцы одну от другой. У подвздошной кости можно различить четыре края, из которых один, нижний, самый короткий, слит с седалищной и лобковой костями, принимает участие в образовании суставной впадины для бедра. Верхний край самый длинный (периферия вера), носит название подвздошного гребешка, *crista iliaca*; на нем заметны три параллельные возвышенные линии, идущие во всю длину края, *labia ossis ilium*, которые служат для прикрепления к кости трех слоев мышц брюшной стенки. На переднем крае отмечают два бугорка или ости, отделенные друг от друга углублением, — *spina ossis ilium anterior superior* и *sp. ossis il. anterior inferior*, — обе служат для прикрепления мышц бедра. На заднем крае существуют также две подобные ости — *spina ossis il. posterior superior* et *sp. ossis il. post. inferior*, из которых верхняя служит вместе с *tuberositas os. il.* для прикрепления связок, а нижняя принимает участие в образовании ушковидной поверхности подвздошной кости. Ниже *spina os. il. post. inferior* задний край кости принимает участие в образовании глубокой вырезки, лежащей на границе между подвздошной и седалищной костями, — *incisura ischiadica major*.

2. Седалищная кость, *os ischii*, представляет трехгранную призму, изогнутую под углом. Самая массивная часть, так называемое тело, принимает участие в образовании *acetabuli*; часть кости, идущая от суставной впадины вниз, носит название нисходящей ветви, *ramus descendens s. superior* [BNA] *os ischii*; затем другая половина кости, представляющая более правильное призматическое тело, и более тонкая, направляется вверх и носит название восходящей ветви, *ramus ascendens s. inferior* [BNA] *os. is.* Задняя грань нисходящей ветви седалищной кости образует вместе с подвздошной костью уже упомянутую большую седалищную вырезку (*incis. ischiadica major*); ниже на этой грани находится большой треугольный отросток, седалищная ость, *spina ischiadica*, а ниже последней — вторая вырезка, менее глубокая — малая седалищная вырезка *incisura ischiadica minor*. На вершине угла, образуемого седалищной костью, обращенной кверху, замечается обширная бугроватость, седалищный бугор, *tuberositas ossis ischii s. tuber ischiadicum* [BNA], который у живого человека, в стоячем положении, скрыт под толстыми мышцами, в сидячем же, — вследствие передвижения мышц несколько обнажается и служит для опоры таза на сиденье. Внутренняя сторона угла седалищной кости имеет острый край и обращена к так называемому запортому отверстию. Конец восходящей ветви седалищной кости срастается без следа с лобковой костью к 7-летнему возрасту.

3. Лобковая кость, *os pubis*. Так же, как и седалищная, перегнута под углом и распадается на две части или ветви — горизонтальную и нисходящую. Горизонтальная ветвь, *ramus horizontalis s. superior* [BNA] *os. pub.*, своим утолщенным наружным концом при-

нимает участие в образовании acetabuli; тело ее, так же, как у нисходящей ветви седалищной кости, имеет форму трехгранной призмы, несколько скрученной по оси. Из трех ее граней одна обращена кверху и лежит на продолжении lineae arcuatae os. ilium internae; эта грань носит название гребня лобковой кости, crista s. pecten ossis pubis. Другая грань направлена вперед, третья — вниз. Нижняя поверхность rami horizontalis представляет жолоб, идущий наискось снаружи внутрь, sulcus obturatorius, который служит для помещения соименных сосудов и нерва. На верхней поверхности rami horiz. находятся два бугра: один, tuberculum (s. eminentia [BNA]) ilio-pubicum, находится на границе между лобковой и подвздошной костью,

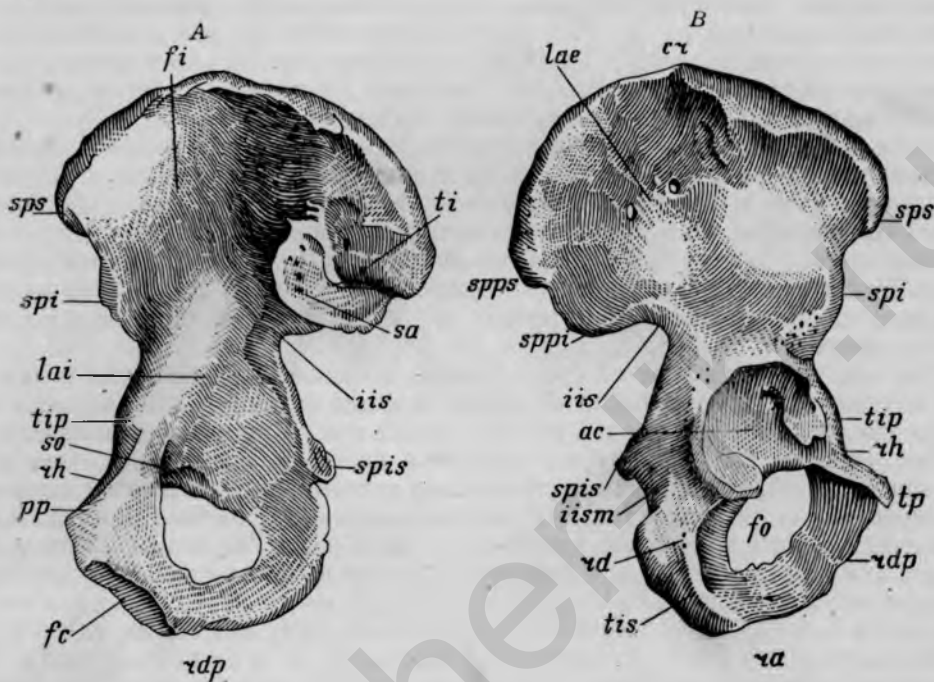


Рис. 52. Первая безыменная кость: А — снизу; В — снаружи.

fi — fossa iliaca; lai — linea arcuata interna; sa — superficies auricularis; ti — tuberositas iliaca; lae — linea arcuata externa; cr — crista iliaca; sps — spina os. iliaca anterior superior; spi — spina os. il. anterior inferior; sppi — spina os. il. posterior superior; sppi — spina os. il. posterior inferior; iis — incisura ischiadica major; spis — spina ischiadica; iism — incisura ischiadica minor; rd — ramus descendens os. ischii; tis — tuberositas os. ischii; ra — ramus ascendens os. ischii; rh — ramus horizontalis os. pubis; rdp — ramus descendens os. pubis; tip — tuberculum iliopubicum; tp — tuberculum pubicum; pp — pecten os. pubis; so — sulcus obturatorius; fc — площадка для лобкового сочленения; fo — foramen ovale; ac — acetabulum.

другой, tuberculum pubicum, — вблизи угла, образуемого ветвями лобковой кости. Нисходящая ветвь лобковой кости, ramus descendens s. inferior [BNA] ossis pubis, также трехгранна, но более широка, как бы сдавлена спереди назад; одна ее поверхность смотрит к противоположной кости и имеет на себе шероховатую площадку, служащую для образования лобкового сочленения. Две другие поверхности гладки и обращены: одна — вперед, другая — назад. Наиболее острая (наружная) грань нисходящей ветви обращена к запертому или овальному отверстию, foramen obturatum, которое образуется между лобковой и седалищной костями. Свообразное название этого отверстия — запертое — происходит от того, что оно закрыто почти на всем протяжении, за исключением верхней части, фиброзной перепонкой. Acetabulum, вертлужная впадина, служащая для сочленения с головкой бедренной кости, находится

на месте соединения всех трех описанных костей, представляет большое полу-сферическое углубление с сильно выступающими краями. Впрочем, край этой ямы, так называемая бровь, *supercilium acetabuli*, не образует полной окружности: в нижней своей части он глубоко прорезан, это — *incisura acetabuli*. Дно ямы представляет гладкую суставную поверхность не на всем протяжении, а только в верхней, задней и передней частях; середина же (самая глубокая часть) и нижний отрезок поверхности шероховаты, так как в этом месте ко дну ямы прикрепляется связка (*ligamentum teres*), соединяющая суставную яму с головкой бедра.

В молодом возрасте на дне суставной ямы таза, между сходящимися здесь тремя костями заложена небольшая косточка наподобие вставных костей черепа, так называемая *os acetabuli*. Существует она как самостоятельная часть недолго, именно между 13-м годом, когда она начинает окостеневать, и 18-м, когда она сливается с окружающими костями. Кость эта свойственна* также многим млекопитающим животным (Leche, Krause).

Т а з к а к ц е л о е. Таз образуется из обеих безыменных костей и крестца, которые соединены друг с другом очень крепкими связками. Выделенная и поставленная на стол эта часть скелета своей формой, действительно, напоминает таз с отогнутыми краями. Однако в скелете таз не имеет того положения, какое принимает на столе: он там сильно наклонен вперед, так что верхняя поверхность крестца (место, где на него опирается позвоночник) лежит почти прямо над вертлужными впадинами, которыми таз в свою очередь опирается на нижние конечности.

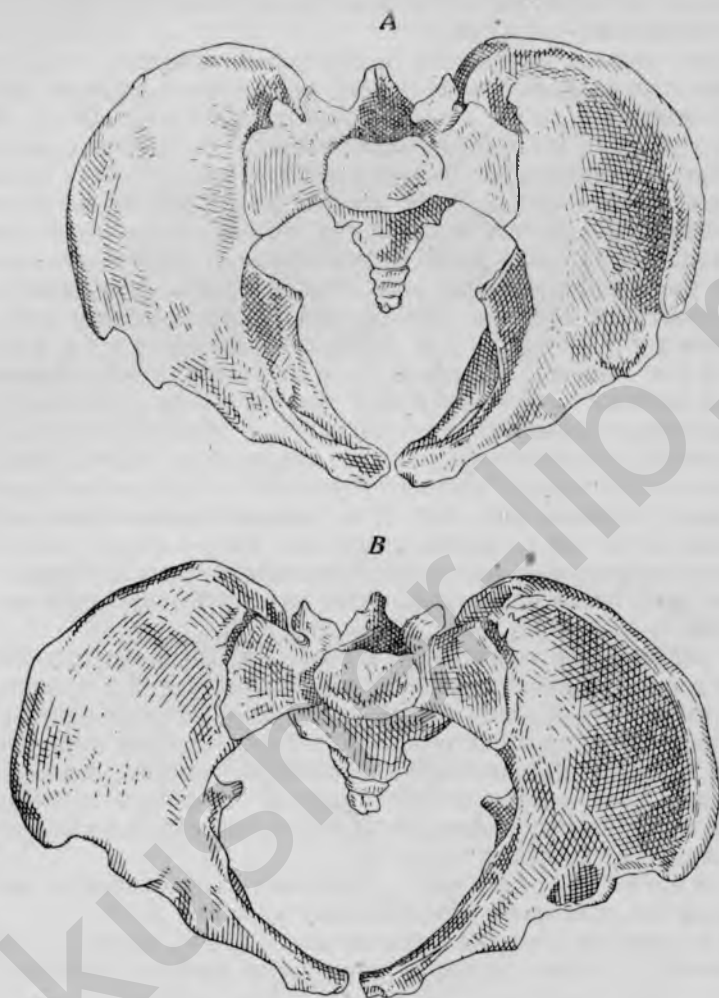
Так как форма таза имеет очень важное значение для механизма родов, то она изучается весьма подробно. В видах разницы механического значения при родах таз разделяют на б о л ь ш о й и м а л ы й. Малым тазом называют то полное костяное кольцо, которое образуется крестцом, задними отрезками подвздошных костей, лобковыми и седалищными костями. Большим тазом называют пространство, огороженное только с боков подвздошными костями. В акушерском отношении важнее малый таз, и он-то главным образом составляет предмет изучения. Так как полость малого таза представляет канал, по которому проходит рождающийся младенец, то в ней различают вход и выход. В х о д в п о л о с т ь м а л о г о т а з а образуется резко выдающимся костяным валом, или б е з ы м е н н о й л и н и е й — *linea in prominata s. terminalis* [BNA], которая слагается из сильно выступающего переднего края верхней поверхности крестца, внутренних полукривых линий (*lin. arcuatae internae*) подвздошных костей и гребешков лобковых костей (*pecten os. pubis*). На протяжении этой безыменной линии отмечают еще мыс, *promontorium*, — сильнее прочих частей выдающаяся вперед середина крестцового края.

В ы х о д о м м а л о г о т а з а называют нижнее отверстие, ограниченное концом крестца и копчика, седалищными буграми и так называемой лобковой дугой, т. е. восходящими ветвями седалищных и нисходящими лобковых костей. На скелетированном тазе выход не имеет той формы, которая важна для механизма родов, потому что недостает очень крепких и неуступчивых связок, соединяющих нисходящую ветвь седалищной кости и ее бугор с краем крестца; эти связки образуют задние края выхода и отделяют от него обе седалищные вырезки.

Так как для акушерства интересен собственно женский таз, а для судебной медицины — разница женского таза от мужского, а также особенности детского таза, то описание таза в целости всего удобнее и начать именно с этих особенностей.

1. Разница мужского и женского таза всего более заметна и характерна, если смотреть в полость малого таза через вход; тогда на мужском тазе видны все кости, окружающие выход, а также и все протяжение стенок малого таза (рис. 53, А); заметно, что нижний конец крестца и седалищные кости пригнуты к середине, отчего размеры выхода значительно меньше соответствующих размеров входа. Если таким же образом рассматривать женский таз, то через отверстие входа не

видны седалищные кости — они скрываются под горизонтальными ветвями лобковых костей, а иногда даже выстоят за паружный край последних (рис. 53, *B*). Словом, при сравнении с мужским тазом сразу заметно совершенно иное относительное положение седалищных костей у женщин: эти кости как бы отогнуты наружи, и вследствие этого размеры выхода полости малого таза у женщины гораздо больше, чем у мужчин. Влияние этой разницы положения седалищных костей у того и у другого пола таково, что полость малого таза у мужчин можно сравнить с формой конуса, усеченного и согнутого по оси, сообразно кривизне крестца; вершина



Таз (вид сверху).

Рис. 53. *A* — мужской, *B* — женский

этого конуса обращена книзу, а основание — вверх. У женщины полость малого таза более похожа на цилиндрический канал, также изогнутый параллельно кривизне передней поверхности крестца, отчего передняя стенка этого канала, образуемая лобковыми костями, гораздо короче, чем задняя, представляющая крестцом (обстоятельство, чрезвычайно важное для объяснения механизма родов).

2. Разница высоты таза: женский таз, поставленный на стол, оказывается значительно ниже мужского вследствие меньшей длины крестца¹ и меньшей

¹ Измерения, произведенные Fürst на разрезах замороженных трупов, не подтвердили общепринятого мнения о меньшей длине крестца у женщин. Но нельзя не заметить, что число измерений, сделанных им, слишком мало (27 мужских и женских трупов), так как тут играет важную роль индивидуальность.

высоты лобковых и седалищных костей. В связи с этой особенностью стоит и меньшая высота лобкового сочленения, которое у женщины на 0,5 см ниже, чем у мужчин (Fürst). В то же время все горизонтальные размеры полости малого таза у женщин абсолютно больше, чем у мужчин, что вполне соответствует значению женского малого таза в системе полового аппарата.

3. Форма входа в полость малого таза у обоих полов похожа на карточное сердце вследствие того, что в задней части *lineae innominatae* выдается вперед *promontorium* крестца, а в передней лобковые кости образуют закругленный угол. У женщин эта форма выражена менее резко и иногда (впрочем, очень редко) переходит в поперечно-овальную.

4. К числу весьма постоянных особенностей женского таза должно причислить относительно большую величину поперечного размера входа в малый таз. У обоих полов поперечный диаметр входа в малый таз больше продольного, но у женщин это преобладание поперечного размера гораздо значительнее. Абсолютно и относительно больший размер малого таза у женщин зависит от нескольких особенностей в форме костей: на первом плане стоит указанная выше особенность положения седалищных костей, далее — большая ширина крестца и, наконец, большая длина горизонтальных ветвей лобковых костей.

5. Кроме увеличения размеров полости малого таза, особенность положения седалищных костей и большая длина горизонтальных ветвей лобковых костей обуславливают характерную для женского таза форму лобковой дуги. Именем лобковой дуги называют угол, образуемый двумя нисходящими ветвями лобковых костей под лобковым сочленением; у мужчин они расходятся под острым углом — около 30° . У женщин этот угол почти втрое более — около 90° , и притом верхушка его закруглена, так что *rami descend. osium pubis* вместе с хрящом лобкового сочленения образуют действительно дугу, а не угол, как у мужчин (рис. 54). Этот признак чрезвычайно характерен для женского таза, и его одного можно смело положить в основу определения пола неизвестного таза (например, при судебно-медицинских исследованиях), тем более, что величина угла легко определима даже на одной лобковой кости (при недостатке другой).

Половые особенности замечаются не только в малом, но и в большом тазу; это — более вертикальное положение подвздошных костей у мужчин и более наклонное кнаружи — у женщин, результатом чего является опять большая ширина и меньшая высота женского большого таза. Впрочем, этот признак не постоянен; мое довольно многочисленное собрание женских тазов показывает резкие индивидуальные колебания в этом отношении. Некоторые экземпляры имеют подвздошные кости, расположенные очень круто, так что несколько не отличаются в этом отношении от мужских тазов.

Особенности детского таза. Кроме вообще меньших размеров, детский таз отличается следующими чертами:

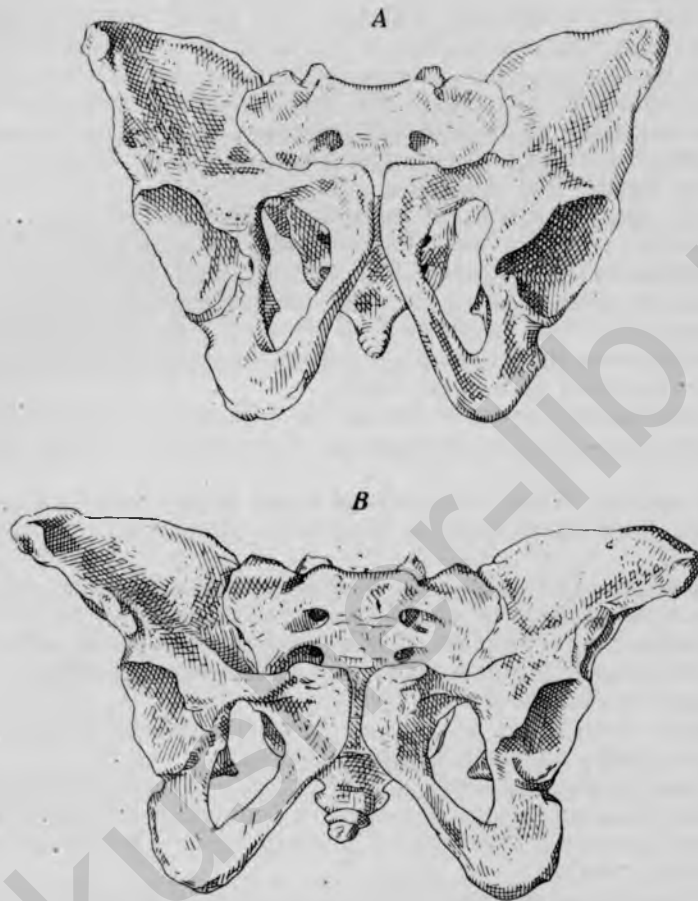
- 1) почти полным отсутствием половой разницы до 7-летнего возраста;
- 2) относительно малым поперечным размером крестца и малым его изгибом по оси;
- 3) относительно малой длиной горизонтальных ветвей лобковых костей;
- 4) вертикальным положением и малой вогнутостью подвздошных костей;
- 5) меньшим размером поперечного диаметра входа в зависимости от малого развития крестца в ширину и горизонтальных ветвей лобковых костей (Hennig).

Эта особенность детского таза настолько изменяет форму входа в малый таз у детей, что по сравнению с взрослым он кажется продольно-овальным.

В течение жизни до полной зрелости таз мало-помалу принимает свойственные ему у взрослого формы. Так, характерная форма лобковой дуги у девочек формируется вполне около 13 лет, хотя некоторую разницу величины угла лобковых костей у девочек и мальчиков можно доказать гораздо раньше, — по Hennig, еще в утробном периоде жизни. Характерная для женщин форма и полные размеры входа в полость малого таза развиваются только по достижении полной физиче-

ской зрелости (в различные сроки, смотря по индивидуальности). В это же время устанавливается и нормальное отношение ширины таза к его высоте.

Измерение таза. Для того чтобы предсказать с большей или меньшей вероятностью исход родов и установить, в случае надобности, правильные показания акушерской помощи, врач в каждом данном случае должен составить себе понятие о форме и размерах полости малого таза, по которой должен пройти рождающийся младенец. Это необходимо потому, что таз может быть обезображен в большей или меньшей степени различными болезненными процессами в костях и чаще всего рахитом. С этой целью современное акушерство разработа-



Таз (вид спереди.)

Рис. 54. А — мужской, В — женский

ло целую систему измерений таза на живой жепщине, о которых здесь не место говорить. Но для того чтобы акушер мог сделать правильно свои выводы о состоянии таза роженицы, он должен иметь готовыми наблюдения анатомические, сделанные над нормальным тазом. А так как в природе нет ничего совершенно одноформенного, каждый отдельный случай имеет свои индивидуальные особенности, то, чтобы составить представление о форме какого-нибудь органа, приходится изучать целый ряд случаев и выводить из этих наблюдений среднее, общее заключение. Так и малый таз представляет целый ряд индивидуальных изменений формы и величины, весьма многочисленных, даже в пределах неоспоримой нормы. Эти-то обстоятельства и принудили применить для определения средней формы нормального таза ряд измерений наподобие измерений черепа. Точно так же, как и в крапиометрии, в пельвиметрии введено очень много измерений, именно до с о р о к а; но так как не все размеры имеют оди-

наковую важность для характеристики формы таза, то они все употребляются. Общеприняты некоторые измерения, более важные в практическом отношении, так как в этих направлениях чаще встречаются патологические изменения; сюда относятся:

- 1) расстояние между передне-верхними осями (*spinae anteriores superiores*) подвздошных костей;
- 2) наибольшее расстояние между паружными губами гребешков подвздошных костей;
- 3) расстояние между задне-верхними осями (*spinae posteriores superiores*) подвздошных костей.

Перечисленные три измерения большого таза имеют только косвенное значение для характеристики малого таза и употребляются акушерами или в тех случаях, когда непосредственное измерение малого таза почему-нибудь невозможно, или для проверки этих измерений. Анатомические наблюдения показали, что существует довольно правильное соотношение между этими размерами большого таза и поперечным диаметром малого таза (Scheffer, Филатов).

Собственно в малом таза измеряют:

4) расстояние между серединой мыса (*promontorium*) и верхним краем лобкового сочленения, — линия эта носит название *анатомической конъюгаты* или прямого размера входа в полость малого таза; но так как для целей акушерских важнее наименьшее расстояние между мысом и лобковым сочленением, то измеряют еще так называемую *истинную конъюгату* (*conjugata vera*), избирая передней точкой приложения измерителя наиболее выпуклую внутрь точку сочленения лобковых костей;

5) поперечный размер входа в малый таз (*diametros transversa*) — между наиболее удаленными точками внутренних полукривых линий подвздошных костей;

6) косые диаметры входа (*diametros obliqua*) между крестцово-подвздошным сочленением (на *linea innominata*) и *tuberculum ilio-pubicum* противоположной стороны;

7) *distantia sacro-cotyloidea* — расстояние между серединой мыса и серединой дна *acetabuli* (дно *acetabuli* на тазах, освобожденных от мягких частей и бедренных головок, просвечивает, поэтому середину его легко найти, несмотря на то, что на внутренней поверхности стенки малого таза нет никакого анатомического признака, указывающего эту точку).

Полость малого таза имеет различные размеры в разных отделах, а именно, верхняя ее часть шире нижней; поэтому измеряют:

8) прямой размер верхней части полости таза — между серединой шва, соединяющего II и III крестцовые позвонки, и серединой лобкового сочленения;

9) поперечный размер верхней части полости таза — между серединами дна обеих вертлужных впадин.

10) прямой размер нижней части полости малого таза — между концом крестца и нижним краем лобкового сочленения;

11) поперечный размер нижней части полости таза — между концами седалищных остей (*spinae ischiadicae*).

В выходе таза также измеряют два диаметра — прямой и поперечный:

12) прямой диаметр — между концом отклоненного назад копчика и нижним краем лобкового сочленения;

13) поперечный диаметр выхода — между серединами внутреннего края обеих седалищных костей.

Для определения длины канала, который представляется полостью малого таза, измеряют:

14) длину передней поверхности крестца, т. е. задней стенки канала, и

15) длину задней поверхности лобкового сочленения, т. е. передней стенки канала.

Длина перечисленных размеров таза колеблется в довольно широких пределах. Для того чтобы дать понятие о величине возможных колебаний размеров

малого таза в пределах нормы, а также о той разнице, которая замечена в этом отношении разными наблюдателями, здесь приведены параллельно средние, максимальные и минимальные цифры, полученные при наших измерениях 40 тазов женщин, такие же цифры Филатова (50 экземпляров женского таза) и, наконец, средние цифры немецких, французских и английских авторов.

	Наши измерения			Измерения Филатова			Немецк. авторы	Франц. авторы	Англ. авторы	
	средн.	max.	min.	средн.	max.	min.				
в сантиметрах										
Между гребешк. ос. il.	27,9	31,5	25,3	26,7	30	23,5	25 до 29	24,5—27		
Между sp. ant. os. il.	24,2	29	21,6	22,6	25,9	20,2	23 — 25,7	22 — 27		
Вход мал. таза	Conjugata vera	11,1	14,1	9,9	11,1	13,2	9	10,8—11,7	10,8 11,6	20,8—12
	Diam. transv.	13,6	15,5	12	13,2	15	12	13,5—13,6	13,5	13,5
	Diam. obliq.	12,7	14,8	11,9	12,8	14,2	11,5	12,1—12,7	12,1—13,1	
Верхн. часть полости малого таза	Dist. sacro-cotyli.	10	11,3	8	8,7	10,2	7	8,6—9	9 — 10,3	
	Прям. диам.	12,5	14,5	11,2	12,7	14,3	10,1	11,7—13,5	12 — 13	
	Попер. диам.	12	14,1	11,1	не определялся			11 — 12,5	12	
Нижн. часть полости малого таза	Прям. диам.	11,2	12,9	9,2	10,9	13,3	8,8	10,5—11,5		
	Попер. диам.	10,9	13,1	9,2	10,1	11,6	8,5	10,8—12,1		
Выход мал. таза	Прям. диам.	9,1	11,1	8	9,8	11	8,1	9,4	10,8—11	10,8
	Попер. диам.	11	14,8	9,2	11,9	13,3	10	9,9—12,1	9,4—11	10,4—11,4
Длина крестца	11,8	13,9*)	9,4	12	14,1	9,5	10	11 — 13	13,5	
Высота лоб. сечл.	5,3	6,7	4,5	3,9	5,1	3,1	4	3,3	4 — 5,4	

Сравнение цифр этой таблицы устанавливает очень поучительный факт — весьма значительную ширину границ, в которых возможны индивидуальные колебания размеров, а стало быть, и формы полости малого таза. Что же касается средних цифр, полученных различными наблюдателями, то замечаемая в них разница (в некоторых рядах весьма значительная), кроме случайности в подборе экземпляров коллекции имеет, несомненно, еще другие причины, а именно, несовершенство и несовершенство приемов при измерениях. Точки приложения концов измерительного инструмента при исследовании некоторых размеров весьма неопределенны, например, передние точки *distanciae sacro-cotyloideae*, оба конца поперечного размера верхней части полости, поперечного размера выхода и пр., так что два измерения одного и того же таза, произведенные одним и тем же лицом и тем же инструментом, не всегда дают в точности одинаковые цифры. Тем сильнее влияет это обстоятельство на результаты разных исследователей. Далее, на среднюю цифру влияет состояние таза, в котором он подвергается измерению: Филатов доказал, что высушенные и скелетированные (т. е. искусственно связанные) тазы дают цифры, значительно отличающиеся от цифр, полученных при измерении тазов свежих, ли ченных

*) Показания maximum длины крестца взяты от таза с 6 крестцовыми позвонками (каковые встречались у нас довольно часто); при 5 крестцовых позвонках maximum был только 12,6 см.

только мягких частей (за исключением связок, разумеется). Наконец, большое влияние оказывает строгая браковка экземпляров при составлении коллекции, т. е. удаление таких тазов, которые дают малейший повод подозревать рахитическое изменение формы или имеют, хотя и незначительные, уродливости. Словом, дело изучения нормального женского таза, видимо, еще не окончено и требует дальнейших усовершенствований, главным образом в смысле однообразия способов исследования.

Для целей акушерских необходимо знание абсолютной величины отдельных размеров таза, так что тот способ обозначения их, который употреблен здесь и обыкновенно употребляется, вполне целесообразен. Но для того чтобы составить себе представление о форме всего таза в целости, удобнее предложенный антропологами способ выражать величину размеров в процентах одного главного размера, а именно конъюгаты входа наподобие того, как это делается при измерении черепов.

Измерение двойных размеров таза, каковы косые диаметры входа и *distanciae sacro-cotyloideae*, показывает почти постоянную асимметрию таза. При наших измерениях косые диаметры оказались равными только один раз, а *dist. sacro-cotyloideae* — шесть раз.

Положение таза в скелете. Выше уже было замечено, что таз в скелете не имеет того горизонтального положения, которое он принимает вынутый и поставленный на стол. Назначенный для передачи тяжести туловища нижним конечностям, таз расположен так, что *basis* крестца, т. е. точка соединения таза с позвоночником, лежит почти прямо над сочленениями его с бедрами. Такое положение достигается наклоном таза вперед настолько значительным, что положение плоскости входа в малый таз приближается более к вертикальному, чем к горизонтальному, а именно эта плоскость или, все равно, *conjugata* входа в таз образует с горизонтальной плоскостью угол в 50° (Н. Meyer) — 60° (Nägele, Weber, Krause), а с вертикальной — угол в $40-30^\circ$. При этом выход таза обращен прямо вниз или несколько наклонен вперед или назад, что зависит от длины крестца в данном случае. Впрочем, степень наклона таза, как это показал Н. Meyer, а в последнее время Prochownik, подлежит, во-первых, значительным индивидуальным колебаниям и, во-вторых, стоит в зависимости от положения нижних конечностей в момент наблюдения. Возраст (Баландин) и пол (Fürst) также влияют на положение таза. Нужно добавить, что, кроме наклона вперед, таз, по наблюдениям Hasse (*Das menschliche Becken etc. Arch. f. Anat. u. Entwicklungsgesch.*, 1910), обыкновенно наклонен несколько в сторону, левую или правую, отчего гребешки подвздошных костей стоят на высоте неодинаковой.

Так как причина связи между положением конечностей и наклоном таза лежит в устройстве тазобедренного сочленения, то подробности об этом будут изложены в синдесмологии.

На вынутом тазе можно представить приблизительно то положение, которое он имеет в скелете, наклоняя его таким образом, чтобы *spinae anteriores superiores* и *tubercula pubica* находились в одной вертикальной плоскости.

СКЕЛЕТ КОНЕЧНОСТЕЙ

Конечности, которые так разнообразно приурочены у различных классов позвоночных для передвижения тела и иных двигательных процессов, естественно, представляют большое разнообразие в устройстве скелета, большее, чем это замечается в других частях тела. Вот почему сравнительной анатомии долго не удавалось подвести скелет конечностей под один общий тип. Gegenbaur удалось, наконец, подметить этот тип и связать все разнообразные явления, замечаемые в этом отделе скелета позвоночных, одной общей идеей. Gegenbaur показал, что конечности низших позвоночных животных (плавники у рыб) имеют скелет, построенный по очень простому плану: это ряд лучей (цилиндрических хрящей или костей), которые причленяются непосредственно к поясу, в простейшей своей форме представляющему нерасчлененную хрящевую дугу (рис. 55). Как первое усложнение этого простого плана устройства скелета конечности у рыб же замечается следующее: средний из лучей удлинняется, и некоторые боковые лучи, вместо того, чтобы соединиться непосредственно с поясом, соединяются с средним удлиненным лучом. Луч этот получил название **главного луча**. Дальнейшие изменения в составе скелета плавников могут состоять в том, что боковые лучи с одной стороны совсем исчезают и остаются только на другой. Одновременно с этим и главный, и боковые лучи могут еще распадаться по длине на несколько звеньев. Конечности амфибий и гадов, животных, по организации стоящих выше рыб, имеют скелет еще более сокращенный по количеству лучей, но значительно усложненный по форме. Они имеют только главный луч и несколько боковых лучей, причлененных к главному с одной стороны. И главный, и боковые лучи разделены по длине каждый на ряд звеньев, которые соединяются между собой подвижными суставами. Боковые лучи, которые у рыб соединяются непосредственно с поясом, исчезли и ни у одного из высших позвоночных животных более не появляются. Напротив, у многих из них появляется дальнейшее сокращение числа звеньев (костей), входящих в состав скелета, особенно значительное у птиц и однокопытных, а также слияние их между собой. Таким образом, можно сказать, что скелет конечностей амфибий представляет тип, по которому построен этот скелет у всех высших животных и у человека, сам же он есть производное от типа, встречаемого у рыб. Ввиду того что отдельные звенья у высших позвоночных животных сочленены между собой подвижными суставами, весь скелет конечностей их разделяют по длине на несколько отделов, а именно отдел, ближайший к поясу, называют **плечом** (humerus) в верхней конечности и **бедром** (femur)—в нижней. Второй отдел, содержащий две кости, расположенные рядом, носит название **предплечья** (antibrachium) в верхней и **голеи** (sura)—в нижней конечности; одна из костей предплечья носит

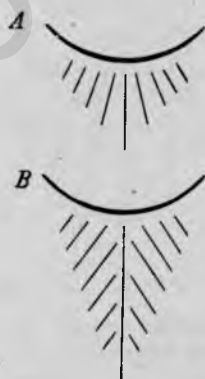

Рис. 55. Схемы скелета плавников. А — наиболее простой скелет; В — скелет с обособившимся главным лучом (по Gegenbaur)

название л о к т я (ulna), другая — л у ч а (radius); в нижней конечности соответствующие кости называются м а л о й б е р ц о в о й (fibula) и б о л ь ш о й б е р ц о в о й (tibia). Следующий затем отдел скелета конечности, представляющий группу круглых костей, в верхней конечности называется з а п я с т ь е м (carpus), в нижней — п р е д п л ю с н о й (tarsus). Отдельные кости этой группы имеют названия в анатомии человека (и близких к нему животных), по сравнению с анатомией довольствуется нумерацией их, начиная с той стороны, где находится большой палец, и кончая противоположной; исключение составляют две кости, которые занимают центр группы, — они называются ц е н т р а л ь н ы м и. Следующий затем отдел скелета конечности именуется в верхней конечности н я с т ь ю (metacarpus), в нижней — п л ю с н о й (metatarsus). Он состоит из пяти длинных костей небольшого размера, лежащих параллельно друг к другу.

Отдельные кости особых названий не имеют, а нумеруются в том же порядке — от стороны большого пальца. Наконец, последний отдел конечности состоит из трех рядов ф а л а н г, представляющих скелет пальцев. Из этих отделов самым постоянным в ряду животных является, разумеется, первый (плечо, бедро), так как он содержит только одну кость, которая изменяется только в форме. Предплечье и голень также очень постоянны; только у нептогих животных (например, у лошадей) одна из костей недоразвивается и сливается с другой. Наиболее изменчив, как по числу костей, так и по форме, третий отдел (запястье, предплюсна), в котором число костей может исходить до двух (у некоторых птиц) вместо 10 типических. Пясть и плюсна и стоящие с ними в тесной связи пальцы также подвергаются сокращению состава: у лошадей, например, пясть и плюсна вместо пяти типических костей содержат только одну кость, с которой соединяется только один палец. У высших млекопитающих (обезьян) и у человека состав скелета конечностей по числу костей опять приближается к типическому.

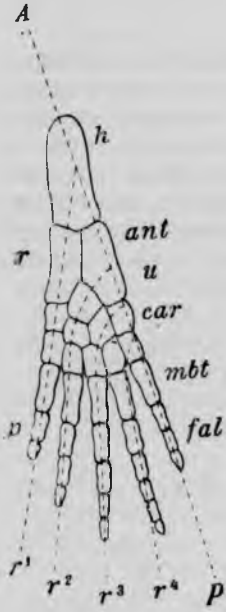


Рис. 56. Схема скелета конечности амфибий (по Gegenbaur).

AP — главный луч; r^1, r^2, r^3, r^4 — боковые лучи; *h* — плечо или бедро; *ant* — предплечье или голень; *car* — запястье или предплюсна; *mbt* — пясть или плюсна; *fal* — фаланги пальцев; *u* — ulna или fibula; *r* — radius или tibia; *c*, *p* — большой палец.

Bardeleben, Albrecht и некоторые другие авторы проводят новый взгляд на морфологию скелета конечностей. По их мнению, за основной тип конечности позвоночных следует признать не пятипалую, а семипалую конечность, у которой два лишних пальца, исчезнувшие у современных позвоночных и у человека, помещались по обоим концам ряда существующих теперь пальцев, так что один получил название праероллех на верхней и праэгаллех на нижней конечности, а другой, помещавшийся на стороне мизинца, назван postminimus. Остатки этих исчезнувших пальцев и соответствующих им костей запястья заметны и теперь у некоторых животных. У человека таким остатком является os pisiforme при нормальном строении конечности и аномалия, известная под именем полидактилии (шестипалость, причем шестой палец появляется то со стороны большого пальца, то со стороны мизинца). Впрочем, и эта новая теория уже приобрела противников, например, Wiedersheim, Zander, Debiege и др. Они считают полидактилию (или гипердактилию) уродством — результатом расщепления пальцев. Несомненно, что некоторые случаи полидактилии иначе и не могут быть трактуемы — это те, в которых лишний палец имеет только фаланги, одну или несколько, или появляются не в концах ряда пальцев, а между средних.

СКЕЛЕТ ВЕРХНЕЙ КОНЕЧНОСТИ ЧЕЛОВЕКА

Как типическая конечность амфибий, этот скелет состоит из главного луча (рис. 57, AB), расчлененного по длине, и четырех, также расчлененных по длине, боковых лучей. Отличие скелета верхней конечности человека от скелета амфи-

бий заключается: 1) в отсутствии центральных костей, 2) в слитии двух костей второго ряда запястья в одну — так называемую крючковатую кость (*os hamatum*), с которой соединены две кости пясти и два пальца. Впрочем, центральные кости у очень близких животных, именно у обезьян, существуют постоянно (слившись между собой в одну), а у человека до 3 месяцев утробной жизни (Rosenberg, Leboisq и др.); у взрослых они являются как аномалия (также в виде одной кости). Кроме того, в составе запястья, а именно в первом ряду его, появляется прибавочная кость (гороховидная), которая к числу типических частей скелета не может быть отнесена, так как она лежит вне рядов остальных костей и составляет принадлежность сухожилия одной из мышц (такие прибавочные кости встречаются и в других местах скелета конечностей в массе сухожилий или связок и особенно многочисленны у однокопытных животных).

Северцов (Beiträge zu einer Theorie der pendantsylen Extremität der Wirbelthiere, Bull. de la société Imperiale de naturalistes de Moscou, № 13, 1908) на основании эмбриологических наблюдений считает более вероятным, что главный, или осевой, луч проходит через IV палец. В таком случае V палец и *postminimus* явятся боковыми лучами позадиосевыми (*postaxiale*), а III, II и I пальцы и *praepollex* — боковыми лучами предосевыми (*praesaxiale*).

Плечевая кость (*os humeri s. humerus*) [BNA]

Диафиз (тело) этой кости в верхней своей части имеет почти цилиндрическую форму, а близ нижнего конца превращается в трехгранную призму, грани которой расположены таким образом, что одна обращена вперед, другая — кнаружи и третья — внутрь. Поверхность диафиза имеет несколько шероховатостей от прикрепления мышц, которые хорошо заметны только на костях очень мускулистых людей. Одна такая шероховатость расположена на передней стороне, почти по середине длины кости, и указывает место прикрепления дельтовидной и внутренней плечевой мышц. Две другие шероховатости, имеющие вид возвышенных линий, лежат также на передней стороне диафиза, но близ верхнего конца; благодаря связи с буграми, находящимися на верхнем конце плечевой кости, они получают названия — *spina s. crista* [BNA] *tuberculi majoris et crista tuberculi minoris*. На задней стороне тела также заметна шероховатость от прикрепления трехглавой мышцы. Верхняя треть диафиза носит название *collum chirurgicum ossis humeri* на том основании, что течение заживления ее переломов сходно с течением переломов шейки бедра, между тем как морфологически эти части друг другу не соответствуют. Верхний конец плечевой кости несет на себе головку для сочленения с лопаткой; суставная поверхность *capitis ossis humeri*, представляющая приблизительно половину шара, обращена внутрь, к средней линии тела. Тотчас у края суставной поверхности головки начинается шейка, так называемая анатомическая — *collum anatomicum os. h.*, очень короткая цилиндрическая часть, покрытая множеством питательных отверстий, ось которой перекрещивает ось диафиза кости под тупым углом. На вершине угла, образуемого шейкой и телом кости, т. е. на наружной стороне, расположен большой бугорок плечевой кости, *tuberculum majus os. h.*, а на передней стороне кости, также на границе между шейкой и телом, — другой — малый бугорок плечевой кости, *tuberculum*

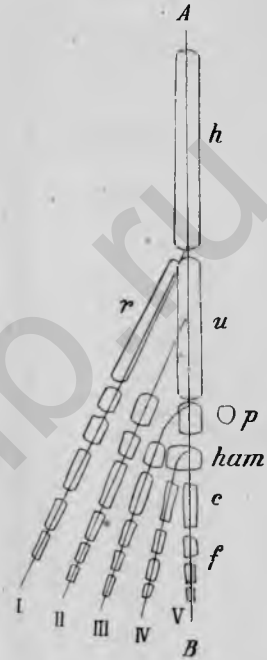


Рис. 57. Схема правой верхней конечности человека.

AB — главный луч, I, II, III, IV — боковые лучи; h — humerus; r — radius; u — ulna; p — os pisiforme; ham — os hamatum; e — кости пясти; f — фаланги. Римские цифры, показывающие боковые лучи, вместе с тем указывают пальцы.

minus os. h. Между ними образуется довольно глубокий жолоб — *sulcus intertubercularis*. Оба бугра книзу переходят в шероховатые гребни диафиза, уже упомянутые выше, *spina tuberculi majoris et sp. tub. minoris*. Бугры, как и соединенные с ними гребни, служат для прикрепления многочисленных мускулов, которые дают плечу его разнообразные движения; *sulcus intertubercularis* назначен для помещения сухожилия двуглавой мышцы, которое, однако, не прикреплено здесь к кости, а, напротив, скользит здесь, как в блоке, прикрепля-

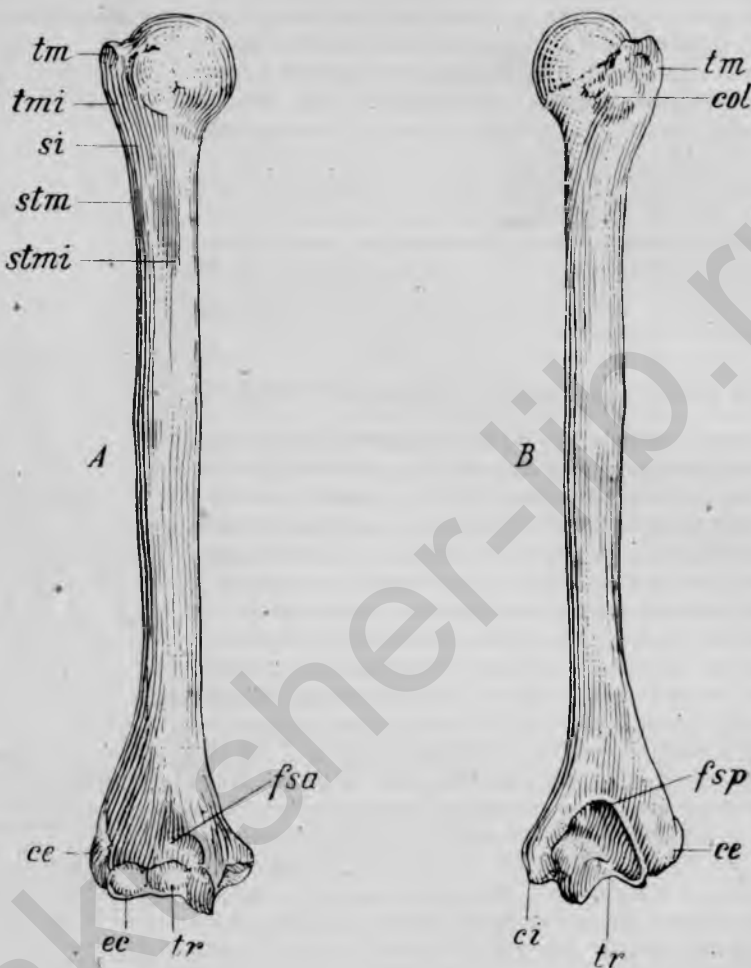


Рис. 58. Правая плечевая кость А — спереди; В — сзади.

c — capitulum; *col* — collum anatomicum; *tm* — tuberculum majus; *tmi* — tuberculum minus; *si* — sulcus intertubercularis; *stm* — spina tuberculi majoris; *stmi* — spina tuberculi minoris; *ce* — condylus externus; *ci* — condylus internus; *tr* — trochlea; *ec* — eminentia capitata; *fsa* — fossa supratrochlearis anterior; *fsp* — fossa supratrochlearis posterior.

ясь на лопатке. Нижний конец плечевой кости, загнутый несколько вперед, имеет на себе приурочление для образования очень сложного по механизму локтевого сустава. Суставная головка этого конца распадается на две части: одна, так называемый блок, *trochlea*, занимает внутреннюю (ближайшую к средней линии тела) часть головки, другая — головчатое возвышение, *eminentia capitata s. capitulum humeri* [BNA], составляет наружную ее часть. Первая представляет, действительно, много сходного с поверхностью блока или катушки для ниток и назначена для сочленения с локтевою костью. Вторая — *emin. capitata* — представляет небольшой отрезок

шара, как бы приложенный к блоку (trochlea); оно назначено для сочленения с лучевой костью (radius). На передней и задней поверхностях плечевой кости, тотчас над блоком, находятся две ямки, *fossa supratrochlearis anterior s. f. coronoidea* [BNA] et *fossa supratrochlearis posterior s. f. olecrani* [BNA]; они назначены для помещения отростков локтевой кости при крайнем сгибании и разгибании предплечья. Пластинка кости, образующая дно той и другой ямы, так тонка, что просвечивает, а в преклонном возрасте часто узурируется, так что плечевая кость представляется продырявленной в этом месте. Близ концов шнковой суставной головки на плечевой кости находятся два бугра, так называемые мышечки, *condylus externus et cond. internus s. lateralis et medialis* [BNA], которыми оканчиваются внутренняя и наружная грани диафиза плечевой кости. Внутренний мышелок значительно больше наружного.

Из аномалий плечевой кости заслуживают особого внимания случаи существования надмышечного отростка, *processus supracondyloideus*, который обыкновенно сопровождается аномалиями мышц, прикрепленных вблизи, и очень важными отклонениями сосудов (см. ангиологию). Отросток этот помещается обыкновенно выше внутреннего мышелка на 6 см и имеет вид небольшого сдавленного спереди назад конуса. Встречается эта аномалия, однако, довольно редко.

Об индивидуальных особенностях формы плечевой кости, заключающихся в различном относительном положении концов кости, см. ниже, гомологические части скелета верхней и нижней конечностей.

Локтевая кость (ulna)

В предплечье локтевая кость лежит с внутренней стороны, и под кожей прощупывается на всей длине внутренней поверхности его. Диафиз локтевой кости несколько искривлен в форме буквы S, но с очень отлогими кривизнами: почти по всей длине имеет форму трехгранной призмы, только у нижнего конца несколько округляется. В верхней части он значительно толще, чем внизу. Из трех граней одна, самая острая и гладкая, обращена назад; другая, так называемая *crista ulnae*, — шероховатая, обращена кнаружи, в сторону лучевой кости, и служит для прикрепления межкостной перепонки, соединяющей кости предплечья; третья грань диафиза локтевой кости смотрит прямо вперед. Верхний конец кости весьма массивен и приплюснут для сочленения с плечевой костью; он имеет на себе глубокую суставную вырезку, *incisura sigmoidea major s. incisura semilunaris* [BNA], которая охватывает более чем на половину *trochleam* плечевой кости. Вырезка эта заложена между двумя боль-

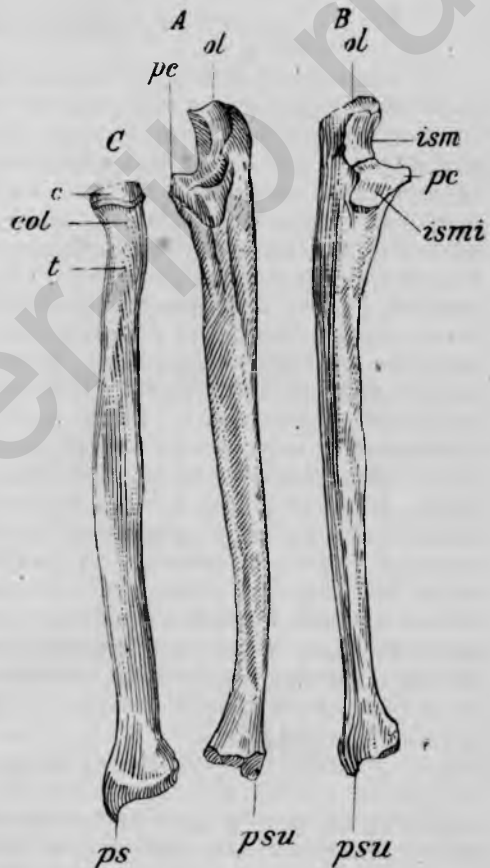


Рис. 59. Кости предплечья А — правая локтевая кость с внутренней стороны, В — она же с наружной стороны. С — лучевая кость с передней стороны. *ol* — *proc. olecranon*; *pe* — *proc. coronoideus*; *ism* — *incisura sigmoidea major*; *ismi* — *incisura sigmoidea minor*; *psu* — *processus styloideus ulnae*; *c* — *capitulum radii*; *col* — *collum radii*; *t* — *tuberositas radii*; *ps* — *processus styloideus radii*.

шими отростками кости: задний из них, локтевой, *processus olecrani*, направлен прямо вверх, при согнутом предплечье сильно выдается под кожей, и в общем житии он-то и называется локтем. Наружная его поверхность шероховата вследствие прикрепления к ней трехглавой мышцы плеча. Другой из отростков, венечный, *processus coronoideus*, направлен вперед и глубоко скрыт в массе мускулов локтевого сгиба; образуя верхней стороной часть *incisurae sigmoideae*, он имеет на нижней поверхности резкую шероховатость, служащую местом прикрепления связок локтевого сустава и сухожилия внутренней плечевой мышцы. На наружном крае венечного отростка находится малая суставная вырезка, *incisura sigmoidea minor* *incisura radialis* [BNA], служащая для сочленения с головкой лучевой кости. Нижний конец локтевой кости представляет небольшое утолщение в форме сплюсненной снизу головки, с наружной и нижней стороны головка эта покрыта суставными поверхностями для образования сустава с нижним концом луча; у внутреннего края ее находится небольшой конический отросток, направленный прямо вниз, — это шиловидный отросток локтя, *processus styloideus ulnae*.

Лучевая кость (*radius*)

Лучевая кость лежит по наружной стороне предплечья, но нижний ее конец может передвигаться на внутреннюю при поворачивании ладони ничком (при так называемой пронации предплечья). Диафиз луча, так же как локтя, несколько искривлен, имеет почти цилиндрическую форму, но по внутренней его стороне тянется резко выступающий гребень, *crista interossea* [BNA], который лежит напротив такого же гребня локтевой кости и служит также для прикрепления межкостной перепонки. Верхний конец лучевой кости объемом меньше нижнего и представляет головку, *capitulum radii*, верхняя поверхность которой вогнута, будучи прировнена для сочленения с *eminentia capitata os. humeri*; боковая же поверхность с наружной стороны шероховата, а с внутренней представляет суставную площадку цилиндрической кривизны для сочленения с *incisura sigmoidea minore* локтевой кости. Тотчас под головкой кость представляет суженную шейку — *collum radii*, а еще ниже, на стороне, обращенной к локтевой кости, — обширный шероховатый бугорок, *tuberositas radii*, назначенный для прикрепления нижнего сухожилия двуглавой мышцы плеча. Нижний конец лучевой кости, как сказано, объемистее верхнего, неправильно многоуголен и на наружной стороне имеет направленный книзу массивный отросток — *processus styloideus*. На нижней стороне конец лучевой кости представляет обширную суставную площадку треугольной формы, разделенную едва заметным гребешком на два участка для сочленения с двумя костями запястья. Внутренняя поверхность утолщенного конца луча представляет другую суставную площадку, вогнутую, назначенную для сочленения с нижней головкой локтевой кости.

Кости запястья (*ossa carpi*)

Запястье, *carpus*, представляет собрание восьми круглых костей, расположенных в два ряда; из них первый или верхний ряд образует дугу, которая обнимает собой выдающиеся кверху части второго (нижнего) ряда; этот последний ряд состоит из костей неравной величины и формы, отчего его нижний контур представляет мелко изломанную горизонтальную линию, и верхний образует кривую, которая близ локтевого края выгнута кверху, а к стороне луча вогнута книзу. Морфологическое значение этих костей выяснено выше; напомним только, что из числа четырех костей первого ряда три представляются типическими частями скелета, четвертая же, крайняя, на локтевом конце ряда считается прибавочною на том основании, что она лежит в стороне от ряда звеньев, составляющих главный луч, и заложена в сухожилии мышцы.

Крайняя кость на локтевом конце второго ряда, как сказано в своем месте, считается сложной, слившейся из двух, потому что к ней снизу причленяются две кости пясти и ниже — два пальца — IV и V.

Названия костей первого ряда запястья следующие: первая на лучевом конце ряда (на стороне большого пальца) лежит ладьевидная кость (*os naviculare*), вторая — полулунная кость (*os lunatum*), третья — трехгранная кость (*os triquetrum*), наконец, четвертая, прибавочная кость, носит название гороховидной (*os pisiforme*). Во втором ряду, также начиная со стороны большого пальца, первой лежит большая многогранная кость (*os multangulum majus*), второй — малая многогранная кость (*os multangulum minus*), третьей — головчатая кость (*os capitatum*) и последней на локтевом конце (сложная в морфологическом смысле) лежит крючковатая кость (*os hamatum*).

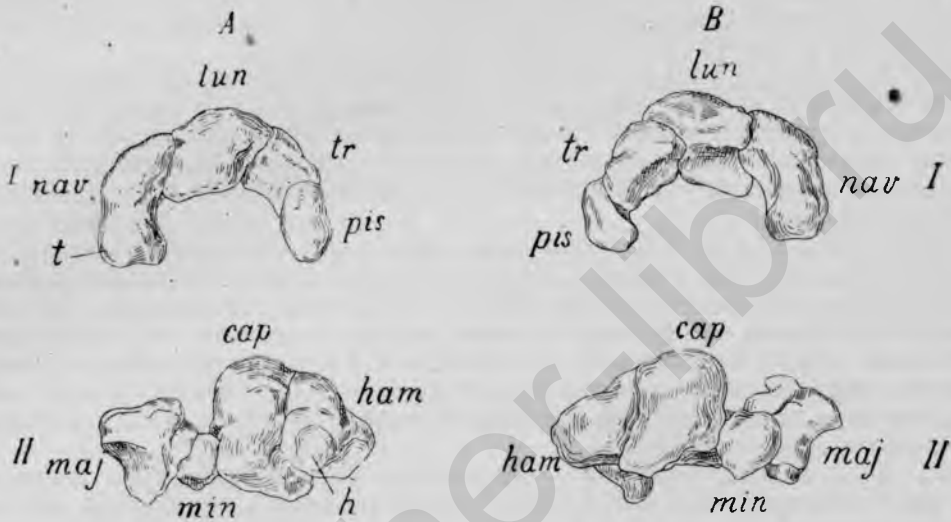


Рис. 60. Кости правого запястья: А — с ладонной поверхности; В — с тыльной. I — первый ряд; II — второй ряд.

nav — *os naviculare*; *t* — *tuberositas os. naviculari*; *lun* — *os lunatum*; *tr* — *os triquetrum*; *pis* — *os pisiforme*; *maj* — *os multangulum majus*; *min* — *os multangulum minus*; *cap* — *os capitatum*; *ham* — *os hamatum*; *h* — *hamulus ossis hamati*.

Описать подробно своеобразную форму этих костей дело почти невыполнимое, да и помогает такое описание мало. Лучше всего усваивается их форма через непосредственное, наглядное ознакомление с ними на связанном и разобранном скелете. Однако названия, очень удачно выбранные для этих костей, достаточно характеризуют в общем их форму: так, *os naviculare*, действительно, напоминает опрокинутый челнок или лодку; на выпуклой, верхней, стороне ее находится суставная площадка для сочленения с лучевой костью; на нижней, вогнутой, стороне — такая же площадка для сочленения с головчатой костью второго ряда; наконец, на нижнем конце и отчасти на тыльной стороне — площадка для сочленения с большой и малой многогранными костями второго ряда. Ладонная поверхность кости имеет на себе у нижнего конца кости конусообразный бугорок, *tuberculum ossis navicularis*.

Os lunatum изогнута по подобию полумесяца; расположена своим длинным диаметром от тыльной к ладонной поверхности; верхней, выпуклой, стороной сочленяется с лучом; нижней, вогнутой, поверхностью обнимает головку головчатой кости; наконец, по сторонам она касается двух соседних костей своего ряда. Сообразно с этим полулунная кость имеет на себе четыре суставных площадки.

Os triquetrum похожа на трехгранную пирамиду, которая своим

основанием лежит на последней кости второго ряда, верхушкой же сочленяется с локтевой костью; одна из сторон ее прикасается к соседней полулунной кости, другая обращена на тыльную сторону кости и третья — на ладонь. Последняя поверхность имеет на себе маленькую круглую суставную площадку для сочленения с гороховидной костью. Такие же площадки, конечно, покрывают и те поверхности, которые соприкасаются с другими костями.

O s p r i s i f o r m e как пельза более похожа на крупную, несколько сморщенную горошину; имеет на себе одну суставную площадку и сидит на ладонной стороне трехгранной кости.

Во втором ряду первой на стороне большого пальца лежит *o s m u l t a n g u l u m m a j u s*, имеющая такую сложную и своеобразную форму, что ее действительно, трудно сравнить с каким-нибудь обыденным предметом. В ней можно различить более массивную часть, обращенную в сторону ладони, и более тонкую, как бы отросток, направленный к тыльной стороне кисти. На верхней, нижней и внутренней сторонах она имеет суставные площадки для соседних костей; ладонная ее сторона характеризуется высоким отростком, имеющим вид валика, — *t u b e r c u l u m o s s i s m u l t a n g u l i m a j o r i s*.

O s m u l t a n g u l u m m i n u s напоминает формой предыдущую, но лежит обратно, т. е. более массивная ее часть расположена на тыльной стороне запястья, а вытянутая тонкая обращена на ладонь. Суставных площадок имеет четыре: верхнюю — для ладьевидной, нижнюю — для пястной кости указательного пальца, наружную — для большой многогранной и внутреннюю — для головчатой кости.

O s c a p i t a t u m имеет трехгранное основание, обращенное вниз, к костям пясти, и круглую головку, которая обращена вверх и охвачена костями первого ряда запястья; снизу с ней сочленяется пястная кость среднего пальца, с наружной стороны — малая многогранная, снутри — крючковатая, головка же, выступающая кверху, соприкасается с ладьевидной и полулунной костями. Всюду в местах соприкосновения с соседними костями находятся суставные поверхности, ладонная же и тыльная стороны шероховаты, причем первая несколько вышукла и последняя, напротив, вогнута.

O s h a m a t u m состоит из тела, которое формой напоминает лежащую над ней трехгранную кость, т. е. представляет пирамиду, на ладонной стороне которой имеется отросток — *h a m u l u s o s s i s h a m a t i*, названный так по своей крючковатой форме; отсюда же название всей кости. Тело с нижней стороны, представляющей основание пирамиды, имеет обширную суставную площадку для сочленения с двумя пястными костями (IV и V пальцев); на наружной (по отношению к средней линии кисти) покатой поверхности находится другая суставная площадка для сочленения с трехгранной костью; на внутренней поверхности — третья суставная площадка, прилегающая к головчатой кости во всю ее высоту.

Все кости запястья, сочлененные между собой, образуют нечто подобное своду, вышуклому на тыльной стороне и вогнутому на ладонной, что, конечно, зависит от их несколько клинообразной формы, которая на каждой отдельной кости не заметна. Вогнутость ладони еще увеличивается вследствие того, что на стороне мизинца по краю запястья сильно выдаются на ладонную сторону гороховидная кость и крючок крючковатой кости; на противоположной стороне (у большого пальца) подобное возвышение на краю ладони образуется выступанием бугорков ладьевидной и большой многогранной костей.

Кости пясти (*ossa metacarpi*)

Числом пять, эти кости принадлежат по форме к длинным. Все они имеют почти одинаковую форму и отличаются друг от друга главным образом длиной: самую длинную является кость указательного пальца, за ней следуют кости III, IV и V пальцев: самую короткую пястную кость имеет I (большой) палец. Диафизы их неправильно трехгранной формы расположены таким образом,

что одна грань обращена на ладонь, а две другие в стороны, так что тыльная сторона костей плоска. Трехгранная форма диафиза резче выражена у пястных костей указательного и среднего пальцев; у остальных грани скруглены; кость большого пальца шире остальных и как бы сдавлена спереди назад. Концы костей неодинаковой формы: верхние — так называемые основания, неправильно многоугольны, имеют различное число суставных площадок, сообразно своему положению: кости III и IV пальцев имеют по три площадки, так как сочленяются с костями запястья и с двумя соседними пястными; кости II и V пальцев имеют только по две площадки, так как сочленяются с соответствующими костями запястья и только с одной пястной (они лежат на конце ряда пястных костей). Наконец, пястная кость I пальца имеет на основании только одну суставную площадку — для сочленения с большою многогранною костью. Основание пястной кости III пальца отличается еще существованием на нем конического отростка, направленного вверх и внедряющегося на тыльной стороне запястья между головчатой и малой многогранной костями. Этот отросток может отделяться и представлять добавочную кость запястья. Нижние концы пястных костей образуют округленные суставные головки для подвижных сочленений пальцев; головка пястной кости I пальца больше других; у краев суставных головок на костях заметны шероховатости, служащие для прикрепления связок.

Фаланги пальцев (phalanges digitorum)

Первый палец имеет две фаланги; остальные — по три. Обозначают фаланги рядами, нумеруя их от основания к концам пальцев: первая, вторая, третья фаланга. Но так как эта нумерация несколько сбивчива, то лучше, по предложению Henle, называть их: основная, средняя и ногтевая фаланги.

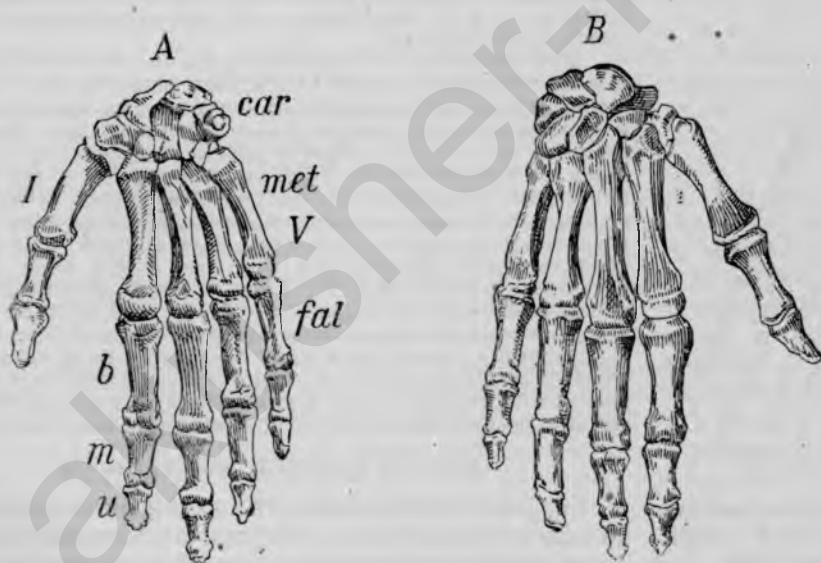


Рис. 61. Скелет правой кисти А — ладонная сторона, В — тыльная. *car* — carpus (запястье); *met* — metacarpus (пясть); *fal* — фаланги; *b* — основная (или первая); *m* — средняя (или вторая); *u* — ногтевая (или третья).

Кости основной фаланги всех пальцев и средней — II, III, IV и V пальцев имеют совершенно одинаковую форму, отличаясь друг от друга только длиной и толщиной. Диафизы их представляются полуцилиндрическими: выпуклая сторона их обращена на тыл, а плоская — на ладонную сторону пальцев. По краям ладонной поверхности фаланг заметны шероховатые линии для прикрепления фиброзных пластинок, которые придерживают на пальцах сухожилия сгибатель-

ных мускулов. Верхние концы, или основания фаланг, массивнее нижних концов и представляют выпуклые суставные площадки — суставные впадины. Нижние концы представляют суставные головки с цилиндрическими поверхностями. Самую длинную из описываемых девяти костей является основная фаланга III пальца, затем в описанном ряду самая короткая и более толстая фаланга — у I пальца; в среднем ряду самая длинная фаланга опять у III пальца и самая короткая — у V.

Погтевые фаланги имеются у всех пальцев. Тело их представляет также полуполицидрическую форму, но очень коротко; основание довольно массивно и устроено так же, как у фаланг других рядов. Свободный же конец погтевых фаланг имеет совершенно своеобразную форму: он несет на себе шероховатую пластинку в форме полумесяца, которая лежит на ладонной стороне косточки, с тыльной же стороны виден только ее шероховатый край. Размеры погтевых фаланг разных пальцев не одинаковы; впрочем, длина мало различается, — только у V пальца фаланга короче. Главное отличие в толщине: у I пальца погтевая фаланга всех толще, у V — всех тоньше.

Кроме описанных костей скелета ручной кисти, в толще связок, соединяющих кости, заложены так называемые сесамовидные кости (*ossa sesamoidea*). На верхней конечности постоянно встречаются две такие кости, лежащие на ладонной стороне пястно-фалангового сустава большого пальца и почти постоянно одна такая косточка на пястно-фаланговом суставе указательного пальца. Иногда встречаются такие косточки на пястно-фаланговых суставах других пальцев. Форма этих косточек — сплюснутый эллипсоид: величина — 3 — 4 миллиметра. Одни анатомы считают их принадлежностью связочного аппарата (окостенением связок), другие — как самостоятельные части скелета. В пользу последнего мнения свидетельствуют наблюдения Tilenus, Pfitzner которые видели их у зародышей преформированными из хряща и в числе гораздо большем, чем у взрослого, — по два на каждом из пястно-фаланговых суставов.

Как аномалия в составе запястья встречаются прибавочные косточки (небольшой величины и разнообразной формы). Помещаются они в различных местах. Так казалось, пока все существующие литературные данные об этих прибавочных костях не были собраны вместе и дополнены собственными наблюдениями Pfitzner. Отметив на одном рисунке все описанные и виденные им прибавочные кости, Pfitzner насчитывал до десяти, а позднее еще больше — до 20. Они располагаются (на свободном рисунке) в два ряда, которые помещаются один между I и II рядом костей запястья, другой — между запястьем и основанием костей пясти. Pfitzner считает это доказательством в пользу предположения о том, что первоначально у животных в запястье было 4 ряда костей (Albrecht), а затем два из них выпали. Существование добавочных костей в настоящее время поэтому следует рассматривать как частное восстановление этого примитивного скелета запястья.

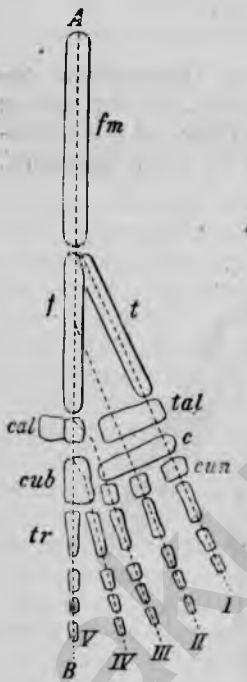


Рис. 62. Схема скелета правой нижней конечности человека. АВ — главный луч; I, II, III, IV — боковые лучи; *fm* — бедро; *f* — малая берцовая кость; *t* — большая берцовая кость; *cal* — пяточная; *tal* — надпяточная; *c* — центральная, или ладьевидная; *cub* — кубовидная; *eun* — клиновидные; *tr* — плюсневые кости и за ними фаланги пальцев.

СКЕЛЕТ НИЖНЕЙ КОНЕЧНОСТИ

• Скелет нижней конечности у всех животных, несмотря на разницу назначения, построен по тому же плану, что и верхний; только изменения типа несколько иные. У человека главный луч в нижней конечности лежит не по внутренней стороне, как в верхней конечности, а по наружной, и расчленяется по длине на бедро, малую берцовую кость, две кости предплюсны, одну плюсовую кость и три фаланги V пальца. Боковых лучей столько же, т. е. четыре; в состав первого (самого длинного) входят большая берцовая кость, внутренние кости предплюсны, пястная кость и фаланги большого пальца. Остальные лучи состоят из костей предплюсны, плюсны и фаланг трех средних пальцев, как показано на схеме (рис. 62).

Состав предплюсны отличается от состава запястья в следующем: во-первых, вместо четырех костей первого ряда, как в запястье, в предплюсне этот ряд содержит только две кости — п я т о ч н у ю и п я т о ч н у ю. Пяточная кость, однако, довольно долго состоит из двух частей, из которых большая есть, несомненно, типическая, а меньшая, так называемый пяточный отросток (*calc*), считается прибавочной, стало быть, гомологична гороховидной кости верхней конечности; она и помещается так же, как та, в конце сухожилия. Надпяточная кость считается сложной, состоящей из двух слившихся типических костей первого ряда и в аномальных случаях (по Stieda, 6 раз из ста) состоит, действительно, из двух частей. Во втором ряду число костей то же, что и в верхней конечности, т. е. их четыре, причем одна из них, ближайшая к стороне главного луча, сложная, так как соответствует также двум пальцам. Но главное отличие предплюсны от запястья состоит в присутствии центральной кости, называемой у человека и близких к нему животных л а д ь е в и д п о й. Она заложена между двумя рядами костей предплюсны и одним своим концом выдвинута до внутреннего края стопы. Наконец, последнюю особенность скелета нижней конечности составляет надколенная кость (*patella*), лежащая перед коленным суставом. Эта кость — прибавочная, подобная гороховидной или сесамовидной костям сочленений пальцев.

Бедро (*femur*)

Самая длинная кость всего скелета равняется у взрослого приблизительно $\frac{1}{4}$ всего роста. Тело кости круглое (цилиндрическое), изогнутое по оси таким образом, что выпуклость обращена вперед. Степень изгиба диафиза бедра весьма разнообразна у различных людей; вообще она меньше у людей мускулистых и сильных. Поверхность диафиза очень гладка спереди и на боковых сторонах; но сзади, где сосредоточены прикрепления большинства мышц бедра, во всю длину тянется шероховатая дорожка — *linea aspera femoris*, состоящая собственно из двух линий, которые на середине длины сближаются между собой настолько, что почти сливаются, к концам же они расходятся под углом. Концы бедренной кости очень массивны; верхний представляется изогнутым под углом по направлению внутрь (к средней линии тела) и на конце своем имеет шаровидную суставную головку, *capitulum s. capit* [BNA] *femoris*, которая сочленяется с *acetabulum* безымянной кости. На самом полюсе шаровидной головки, обращенном ко дну *acetabuli*, находится неправильной формы углубление — *fovea capitis femoris*, служащее местом прикрепления круглой связки (другой конец этой связки прикреплен к ямке *acetabuli*). Тотчас за головкой следует более тонкая и шероховатая на поверхности шейка бедра, *collum femoris*, мало-помалу утолщающаяся к месту соединения с диафизом бедра. На верхушке угла, образуемого шейкой и телом бедра, стало быть, на наружной стороне кости, находится чрезвычайно большой, с шероховатой поверхностью мышечный бугор, так называемый б о л ь ш о й в е р т е л, *trochanter major*, внутренняя сторона которого представляет значительное углубление — *fossa trochanterica*. На внутренней стороне угла, образуемого шейкой и телом кости, находится другой мышечный бугор, м а л ы й в е р т е л, *trochanter minor*. Между обоими вертелами по задней и передней поверхностям тянутся шероховатые линии, назначенные, как и вертелы, для прикрепления мышц; задняя — *linea intertrochanterica posterior s. crista trochanterica* [BNA] — выражена очень резко, имеет вид вала с шероховатой поверхностью; передняя — *linea intertrochanterica anterior* — гораздо слабее, часто едва заметна.

Нижний конец бедра очень широк, раздвоен на два мыщелка, между которыми находится глубокая вырезка — *incisura s. fossa* [BNA] *intercondyloidea*. Каждый из мыщелков еще загнут назад, отчего кость, положенная на стол, касается его только мыщелками (и верхним концом). Нижняя и задняя стороны обоих мыщелков припоровлены для сочленения с большой берцовой костью, т. е. представляют суставные поверхности; на передней стороне бедра

суставные поверхности переходят одна в другую дугообразно, отчето дно неглубокой здесь *fossae intercondyloideae* также представляет суставную площадь, назначенную для сочленения с надколенником (*patella*). На боковых сторонах обоих мыщелков находятся холмообразные возвышения — *epicondyl* — места прикрепления связок и сухожилий.

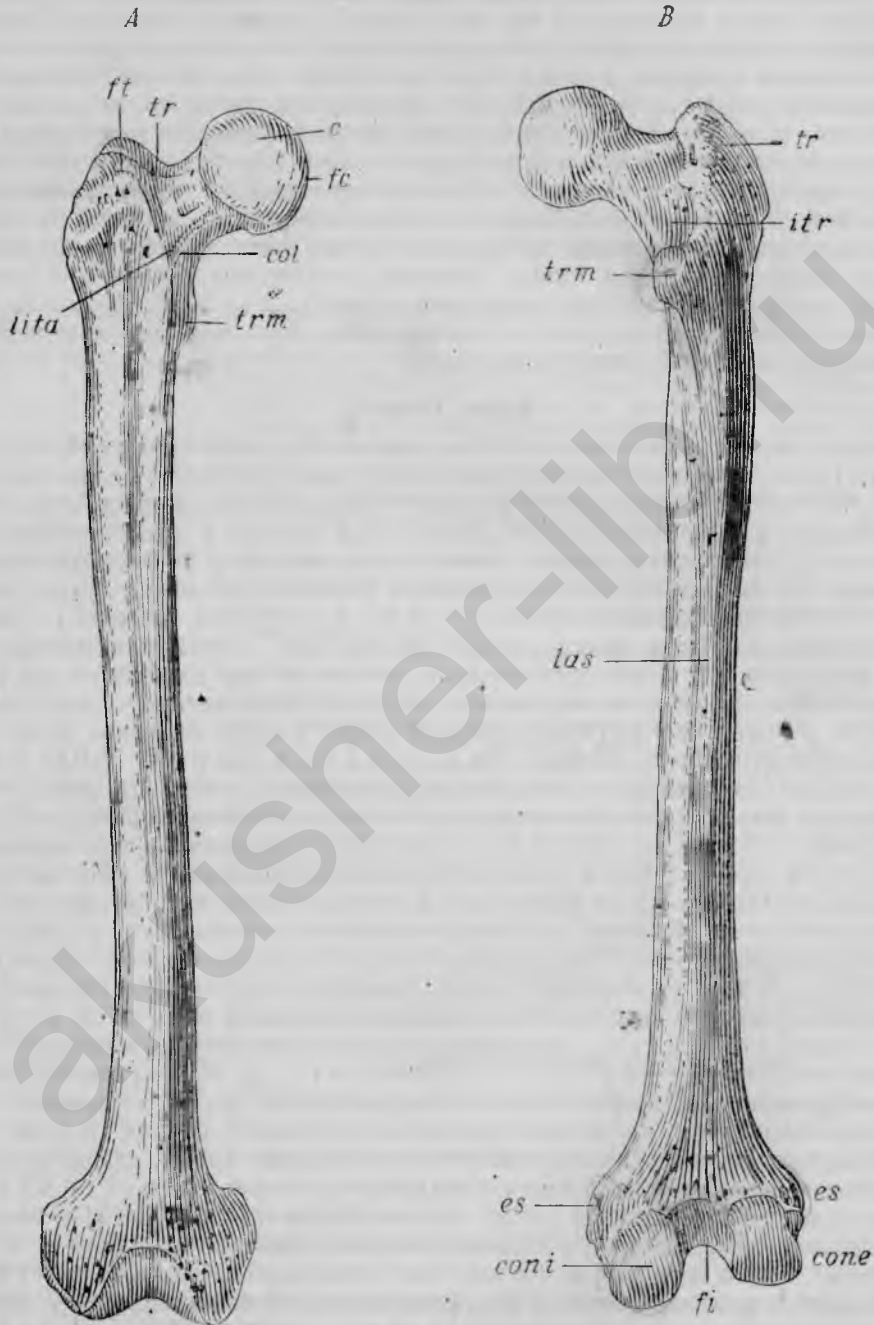


Рис. 63. Правое бедро А — спереди, В — сзади.

c — capitulum femoris; *fc* — fovea capituli; *col* — collum fem.; *tr* — trochanter major; *trn* — trochanter minor; *lita* — linea intertrochanterica anterior; *itr* — linea intertrochanterica posterior; *las* — linea aspera; *cone* — condylus externus; *coni* — condylus internus; *fi* — fossa intercondyloidea; *es* — epicondyl.

Степень выстояния мышцелков книзу или просто длина их кажется неравною, если держать кость вертикально; при этом внутренний мышцелок оказывается длиннее. Но на самом деле при нормальном положении бедра в скелете этой разницы нет, потому что бедро стоит не вертикально, а наклонно нижним концом внутрь. При этом нижние концы обоих мышцелков лежат на одной горизонтальной плоскости, а головка бедра находится над серединой коленного сустава, что, разумеется, выгодно для механизма стояния.

Главные индивидуальные видоизменения формы бедра, кроме различной длины и степени изгиба диафиза, заключаются в различном положении шейки бедра по отношению к нижним мышцелкам или, вернее, по отношению к поперечной оси вращения коленного сустава, проходящей через центр нижних мышцелков бедра. Эти индивидуальные различия достигают значительной степени, как показали тщательные исследования Mikulicz и не должны оставаться без влияния на положение нижних конечностей и таза. У некоторых особей ось шейки бедра лежит в одной плоскости с осью мышцелков, что всего лучше можно видеть, положив бедро на плоскость (на стол) так, чтобы задние выпуклости мышцелков касались ее: тогда шейка бедра, хотя и не будет касаться стола по причине сильного выстояния назад обоих вертелов и головки, но ось ее будет параллельна плоскости стола. Но такая форма бедра встречается сравнительно редко; в большинстве случаев ось шейки окажется не параллельной столу, а будет образовывать с нею угол, открытый или вперед, или назад. В первом случае стола будет касаться только задний край большого вертела, шейка же и сидящая на ней головка будет направлена более или менее кверху; во втором случае (т. е. если ось шейки образует с плоскостью стола угол, открытый кнаружи) стола будет касаться только головка бедра, вертел же будет приподнят над ним. Все явление указывает на то, что тело бедра в разных случаях скручено в разной степени, отчего Mikulicz угол, образуемый шейкой бедра и осью мышцелков, называет углом скручивания бедра. Колебания величины его совершаются в очень широких границах. По измерениям Mikulicz он может достигать величины 37° при повороте шейки вперед и 25° при повороте шейки назад, так что пределы индивидуальных колебаний величины этого угла обнимают 62° ($37+25$).

Угол, образуемый осью шейки бедра с продольною осью диафиза его, также подлежит колебаниям; средняя его величина $=126^\circ$, колебания совершаются в пределах 22° . Указывали на то, что у женщин этот угол меньше, отчего расстояние между большими вертелами больше (так как шейка бедра лежит при этом более горизонтально, чем между прочим обуславливается большая ширина тазовой области женщин). Но измерения Mikulicz не подтвердили этого мнения: колебания величины этого угла у обоих полов оказались равными.

Большая берцовая кость (tibia)

Большеберцовая кость принадлежит, как и бедро, к самым крупным костям скелета: она только на $\frac{1}{6}$ короче бедра. Диафиз ее резко трехгранный, причем толщина его не одинакова в разных частях; кверху он значительно толще, книзу истончается, и грани его несколько скругляются. Одна из граней, самая высокая, направлена вперед, это — гребешок большой берцовой кости, *crista anterior* [BNA] *tibiae*, который во всю длину голени прощупывается под кожей и, благодаря своему мало защищенному положению, подвергается ушибам особенно часто. *Crista anterior* не прямолинейна, а изогнута по длине в виде отлогого S; нижний его конец изглаживается вблизи нижнего конца кости, и верхний вблизи верхнего конца *tibiae* переходит в очень большой бугор, *tuberositas tibiae*, который служит для прикрепления так называемой собственной связки надколенника. Две другие грани диафиза обращены в стороны; наружная, острая, но мало выдающаяся, служит для прикрепления межкостной перепонки, соединяющей *tibia* с *fibula*. Внутренняя грань тупее всех, а близ нижнего конца совсем изглаживается. Три поверхности диафиза не одинакового вида;

внутренняя, как и соседняя с нею передняя грань, обложена от мышц, покрыта только кожей и потому легко прощупывается на всем протяжении; она совершенно гладка. Внутренняя поверхность уже наружной, также гладка и на средней длине представляет отлогий жолоб — след давления соседних с нею мышц. Задняя поверхность в нижней своей половине также гладка; в верхней же, где она шире, представляет резкую шероховатость в виде линии, идущей наискось

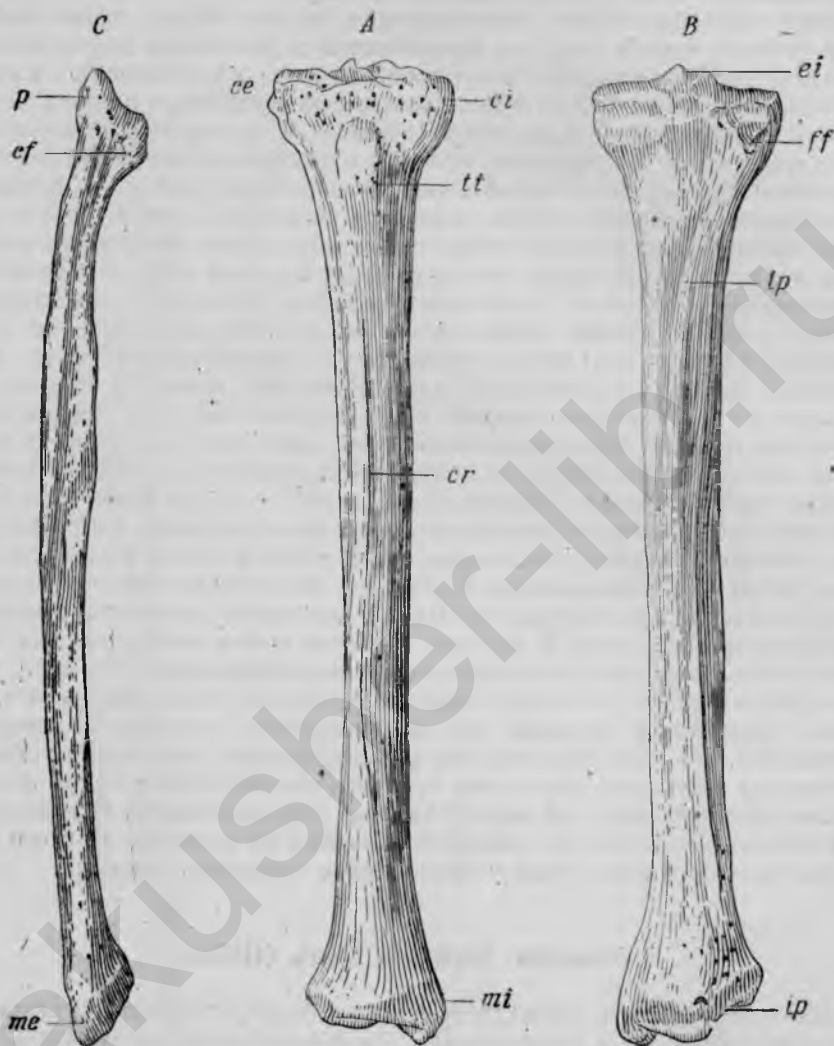


Рис. 64. А — правая большеберцовая кость спереди; В — та же кость сзади; С — малоберцовая кость спереди.

ci — condylus internus; *ce* — condylus externus; *ei* — eminentia intercondyloidea; *tt* — tuberositas tibiae; *cr* — crista tibiae; *mi* — malleolus internus; *ff* — суставная площадка для головки fibulae; *lp* — linea poplitea; *ip* — incisura peronea; *cf* — capitulum fibulae; *p* — processus peroneus; *me* — нижний конец fibulae, образующий и наружную лодыжку.

от внутренней к наружной стороне кости, это — *l i n e a p o p l i t e a*, которая служит местом прикрепления соименной мышцы. Между этой линией и внутренней гранью кости находится весьма настоящее отверстие, идущее наискось внутрь кости, *f o r a m e n n u t r i t i u m*, которое служит для прохождения довольно крупной артерии. Верхний конец кости утолщен наподобие раструба музыкальной трубы и разделен на две половины — *м ы ш ц е л к и*, *s o n d u l i*.

Верхние поверхности мыщелков представляют суставные площадки, несколько углубленные и приподнятые для восприятия выпуклых мыщелков бедренной кости. По середине между двумя суставными площадками находится неправильное возвышение — *eminentia intercondyloidea*, впереди и сзади которого кость представляет две ямки с шероховатым дном, служащие для прикрепления крестообразных связок коленного сустава.

Наружная поверхность мыщелков имеет цилиндрическую форму, шероховата и покрыта множеством крупных сосудистых отверстий. Так как мыщелки значительно шире верхнего конца диафиза, то у них можно различать еще нижнюю поверхность, покато переходящую в поверхность диафиза. На нижней поверхности наружного мыщелка, у самого его края, находится небольшая круглая суставная площадка для сочленения с головкой малой берцовой кости. Нижний конец *tibiae* также имеет форму раструба, но размерами меньше верхнего и притом асимметричен: на внутреннем его крае отходит книзу массивный отросток — внутренняя лодыжка — *malleolus internus s. medialis* [BNA]; на противоположном, наружном крае отростка нет, а, напротив, — вырезка, пазпаченная для восприятия нижнего конца малоберцовой кости — *incisura peronea s. fibularis* [BNA]; дно этой вырезки шероховато, так как сочленение, соединяющее эти кости, относится к низшим формам сочленений, именно к синдесмозам. Нижняя поверхность расширенного конца *tibiae* представляет гладкую суставную площадку которая распространяется и на поверхность отростка — внутренней лодыжки. Площадка эта назначена для образования истинного сустава с подпяточной костью.

Главные индивидуальные отклонения формы *tibiae*, на которые до сих пор обращено внимание, заключаются в изменении формы сечения диафиза и в различной степени скручивания его по длине, отчего изменяется относительное положение поперечных осей коленного и голеностопного суставов, изменяющееся, без сомнения, механизм стояния у различных субъектов. В большинстве случаев диафиз *tibiae* представляет сечение в форме треугольника, стороны которого почти равны. Но в некоторых случаях диафиз как бы сплющивается с боков, отчего задняя сторона его становится очень узкой, а *crista tibiae* сильнее выдается вперед; сечение такой *tibiae* не имеет формы треугольника, а напоминает узкий, несколько изогнутый ланцетовидный лист. Такая форма диафиза *tibiae* названа антропологами с а б л е в и д н о ю и подмечена ими на скелетах, извлеченных из древних могил, но она встречается и теперь. Различная степень скручивания *tibiae* по продольной оси кости констатирована Mikulicz. В одних случаях поперечные оси коленного и голеностопного суставов параллельны и лежат в одной плоскости; в других — ось голеностопного сустава повернута кнаружи (т. е. внутренним концом вперед, а наружным назад), так что образует с осью коленного сустава угол, который может достигать 45°.

Малая берцовая кость (*fibula*)

Расположена параллельно *tibiae* по наружной ее стороне. Длина ее равна большеберцовой кости, но лежит она так, что нижний конец ее выдается за нижний конец *tibiae*, а верхний не доходит до верхнего конца последней. Диафиз *fibulae* изогнут дугообразно, так что выпуклость дуги обращена назад и кнаружи, а вогнутость вперед внутрь. Форма его неправильно трехгранная; особенно резко выдается внутренняя грань, обращенная в сторону *tibiae* и служащая для прикрепления межкостной перепонки. Другие две грани, которые по положению можно назвать передней и задней, выражены меньше: из них задняя даже не существует на нижней трети кости. Три поверхности диафиза *fibulae* — неравной ширины: передняя и задняя шире и вогнуты в форме жолоба; наружная — уже всех и плоска. Концы *fibulae* утолщены; верхний из них носит название головки — *capitulum fibulae*, неправильно округл и на верхней стороне имеет невысокий отросток — *processus peroneus s. apex capitulae*

[BNA] (этот отросток считается гомологом *procc. olecranon* локтевой кости); при основании отростка находится круглая плоская суставная площадка для сочленения с большеберцовой костью. Нижний конец *fibulae* также представляет пещу вроде головки, но сплюснен снаружи внутрь; он выдается за край *incisurae fibularis tibiae* и образует на р у ж н у ю л о д ы ж к у голени (ко дну *incis. fibul.* прилегает нижний конец диафиза, имеющий, как и вырезка, шероховатую поверхность). Внутренняя сторона наружной лодыжки имеет на себе небольшую суставную площадку, так как она участвует в образовании суставной впадины для надпяточной кости.

Надколенник (*patella*)

Принадлежит по своему морфологическому значению к прибавочным костям скелета; он заложен в массе сухожилия мускулов, разгибающих колено, но так, что его задняя поверхность обнажена и непосредственно прилежит к передней поверхности мышечков бедра. Форму этой небольшой кости можно сравнить с формой чечевицы, верхний и нижний края которой несколько вытянуты наподобие мыса (нижний больше верхнего). Передняя поверхность *patellae* шероховата и имеет на себе много сосудистых отверстий; задняя представляет суставную площадку и разделена на две не совсем равные половины (наружная больше), стоящие друг к другу под углом, так что между ними образуется выдающийся гребень, прировненный к форме *fossae intercondyloideae femoris*.

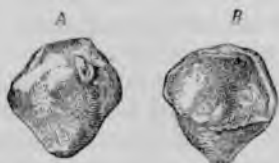

Рис. 65. Надколенник.
А — спереди, В — сзади.

Кости предплюсны (*ossa tarsi*)

Предплюсна, гомологичная запястью верхней конечности, состоит, как это выяснено уже выше, из двух рядов костей, соответствующих двум рядам запястья с прибавкой лодьевидной (центральной) кости, которая заложена между рядами. Первый, или задний, ряд предплюсны представлен двумя костями: на д п я т о ч н о й, *talus*, и п я т о ч н о й, *calcaneus*. Обе они считаются сравнительной анатомией сложными, т. е. состоящими из двух слившихся костей. Для пяточной кости эта квалификация подтверждается способом ее развития у человека, так как она долгое время состоит из двух отдельных костей, сливающихся только во время полной физической зрелости.

На д п я т о ч н а я к о с т ь, *talus*, лежит выше всех остальных костей стопы — она образует верхушку сводаобразного строения, которое представляет собой скелет стопы; в этом причина, почему одна только эта кость участвует в образовании сочленения с костями голени. Форму надпяточной кости при всей ее неправильности можно сравнить с кубом, к которому с одной стороны, именно передней, приставлена почти цилиндрическая шейка с головкой на конце. Кубическая часть кости есть ее тело (*corpus*), своей верхней и боковыми сторонами сочленяется с костями голени и соответственно этому представляет три суставные площадки: верхняя из них имеет форму полуполюидра, лежащего поперек (почти). Суставные площадки на боковых поверхностях, назначенные для соприкосновения с лодыжками костей голени, не одинаковы по величине и форме: внутренняя меньше, плоска и представляет приблизительно четверть круга; наружная значительно больше, вогнута и имеет треугольное очертание. Ее вогнутость зависит от того, что она распространяется на поверхность массивного отростка, *processus lateralis tali*, находящегося на наружной стороне тела кости. Нижняя поверхность надпяточной кости представляет также суставную площадку, сильно вогнутую, которая назначена для сочленения с телом пяточной кости. Задний конец этой площадки распространяется на отросток, отходящий от тела *tali* назад, — *processus posterior tali*. У внутрен-

ней стороны *processus posterioris* заметен глубокий жолоб для помещения сухожилия мускула, сгибающего большой палец. К передней стороне тела *tali* прикреплена неправильно цилиндрическая шейка, *collum tali*, которая оканчивается шаровидно-выпуклой головкой *caput tali*, несущей на себе суставную поверхность для сочленения с ладьевидной костью. Нижняя поверхность шейки, при самом ее отхождении от тела, представляет глубокий, поперечно лежащий жолоб, *sulcus tali*, с очень шероховатым дном; остальная часть нижней поверхности шейки, ближайшая к головке, представляет четвертую на этой кости суставную площадку, назначенную для сочленения с так наз. *sustentaculum tali* — отростком пяточной кости. Форма у этой суставной площадки бывает различна у разных субъектов: иногда она просто овальна и слегка выпукла, иногда же разделена на две части или шероховатой бороздой, или выпадающим гладким гребнем. Лежит надпяточная кость несколько на-

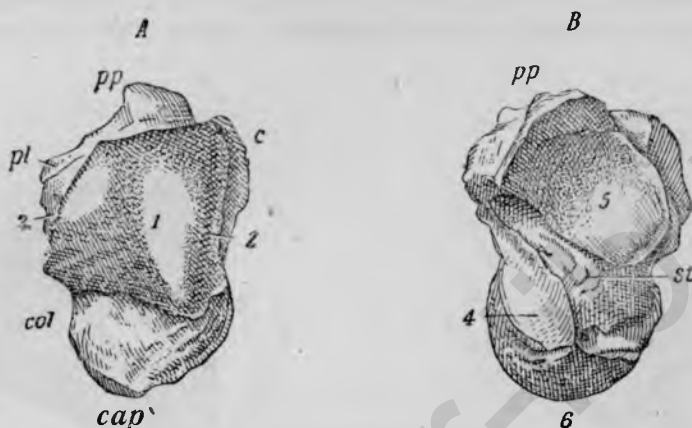


Рис. 66. Надпяточная кость (правая). А — сверху, В — снизу.
c — corpus; *col* — collum; *cap* — capitulum; *pl* — processus lateralis; *pp* — processus posterior tali; 1 — суставная площадка для конца tibiae; 2 — суставная площадка для внутренней лодыжки; 3 — суставная площадка для наружной лодыжки; 4 — суставная площадка для sustentaculum tali; 5 — суставная площадка для тела пяточной кости; 6 — суставная площадка для ладьевидной кости; *st* — sulcus tali.

искось так, что та поверхность ее тела, которую мы называли до сих пор для простоты передней, и шейка *tali* обращены вперёд и внутрь.

Упомянутый процесс *posterioris tali* иногда отделяется от надпяточной кости и тогда получает название *os trigonum* (Vardleben). Эта косточка, по большинству авторов, и есть средний элемент первого ряда костей предплюсны и гомологичен полулунной кости запястья.

Пяточная кость, *calcaneus*, представляет продолговатое неправильное тело, передняя треть которого значительно толще задних двух третей. Задняя, толстая, часть кости имеет форму сдавленного сбоков цилиндра, лежащего почти горизонтально спереди назад. На верхней ее стороне заметна выпуклая суставная площадка, назначенная для сочленения с нижней поверхностью надпяточной кости; около внутреннего края этой площадки от массы кости отходит отросток, имеющий вид маленького балкона, *sustentaculum tali*, название которого показывает его назначение: он поддерживает шейку и головку *tali*. Верхняя его поверхность устроена наподобие нижней поверхности шейки *tali*, которую поддерживает, т. е. на месте отхождения от тела он представляет глубокий жолоб, *sulcus calcanei*, который, дополняя такой же жолоб *tali*, образует вместе с ним канал, проходящий между обеими костями, *sinus tarsi*; канал этот заполняется связками, соединяющими кости. Спереди от *sulcus calcanei* вся поверхность *sustentaculi tali* покрыта вогнутой суставной площадкой, очертание которой так же, как и соответствующая ей нижняя су-

ставная площадка шейки *tali*, индивидуально изменяется: она бывает или цельною, или разделенною на две неровные части. Нижняя поверхность *sustentaculi tali* сильно вогнута наподобие жолоба; она служит в качестве блока, около которого обогнуто сухожилие мышцы, сгибающей большой палец, отчего дно этого жолоба очень гладко, наподобие суставной поверхности. Задний конец толстой части пяточной кости более шероховат, чем остальные, не занятые суставами поверхности; нижний его край как бы папывает на нижнюю поверхность кости и служит задней точкой опоры сводобразной стопы. Весь этот задний конец кости носит название пяточного отростка, *salx z. tuber calcanei* [BNA], от-то и есть приращенная к телу *calcanei* вторая составная ее часть, считаемая гомологом гороховидной кости верхней конечности. Передняя, более тонкая часть пяточной кости шероховата на всех сторонах, за исключением передней, где находится седловидная суставная площадка, сочлененная с кубовидной костью (второго ряда предплюсны). Лежит пяточная кость так, что наиболее длинный диаметр направлен прямо сзади наперед.

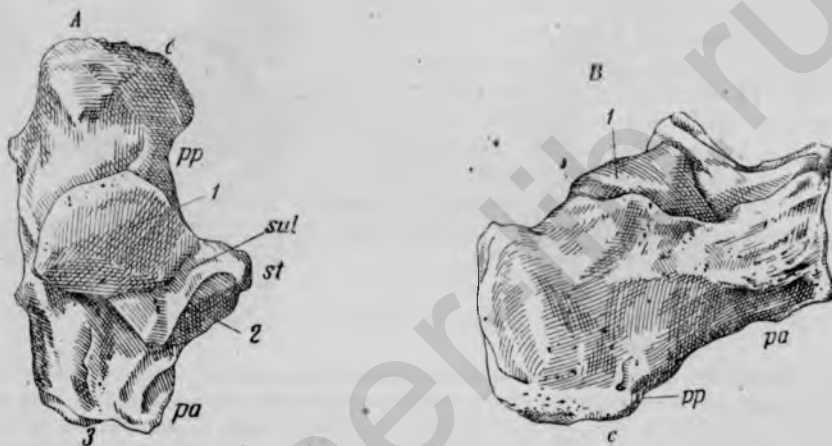


Рис. 67. Пяточная кость (правая). А — сверху, В — с наружной стороны. *pp* — задняя толстая часть кости, *pa* — передняя тонкая часть; *c* — *salx*; *st* — *sustentaculum tali*; *sul* — *sulcus calcanei*; 1 — суставная площадка для тела *tali*; 2 — суставная площадка для головки *tali*; 3 — суставная площадка для кубовидной кости.

Ладьевидная кость, *os naviculare*, расположена между внутренними концами первого и второго ряда костей предплюсны, т. е. между надпяточной с одной стороны и тремя клиновидными — с другой. Как сказано выше, сравнительная анатомия считает ладьевидную кость гомологом центральной кости запястья амфибий и обезьян. Форма ее оправдывает данное ей название: она действительно напоминает лодку, вогнутость которой обращена назад и охватывает головку надпяточной кости, почему и покрыта суставной площадкой. Выпуклая передняя сторона также представляет суставную площадку, подразделенную явственно выдающимися гребнями на три неравные части для сочленений с тремя клиновидными костями. Верхняя и нижняя поверхности кости шероховаты, как все несуставные поверхности костей предплюсны. Внутренний конец кости, несколько заостренный наподобие носа у лодки, сильно выдается на внутреннем крае стопы и получил название бугорка ладьевидной кости, *tuberositas ossis navicularis*. Самый длинный диаметр кости расположен поперек стопы и притом так, что его внутренний конец наклонен вниз, а наружный — вверх, на тыл стопы.

Второй ряд костей запястья содержит четыре кости и тянется во всю ширину стопы от внутреннего до наружного ее края. Начиная от внутреннего кон-

да ряда, т. е. со стороны большого пальца, расположены одна около другой три клиновидные кости; на паружном конце ряда (на стороне мизинца) расположена кубовидная кость.

Перечисленные кости второго ряда, сочленяясь друг с другом, образуют очень крутой дугообразный свод, что всего лучше заметно, если рассматривать его спереди, отняв соединенные с ними плюсневые кости (рис. 68, B).

Клиновидные кости, *ossa cuneiformia*. Все три клиновидные кости имеют явственно форму клина и отличаются друг от друга только величиной и положением.

I клиновидная кость, *os entocuneiforme s. primum* [BNA], больше всех, лежит на внутреннем конце ряда таким образом, что ее толстая часть, основание клина, обращена вниз, острее же клина, срезанное наискось (назад), направлено вверх на тыл стопы. На задней стороне ее находится слегка вдавленная суставная площадка для сочленения с ладьевидной костью; на передней стороне — большая по размерам, плоская суставная площадка для со-

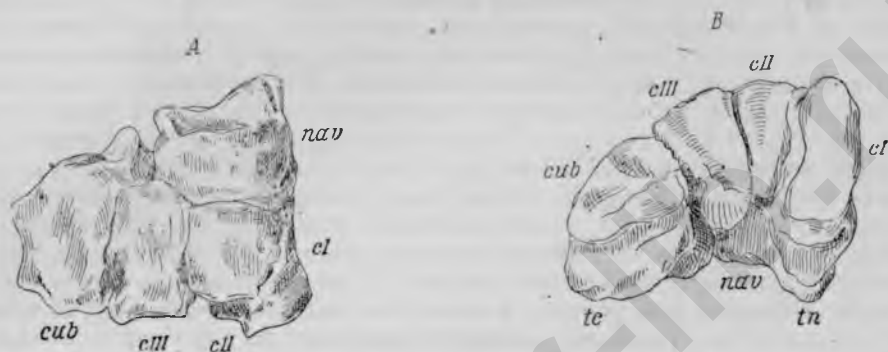


Рис. 68. Второй ряд костей предплюсны вместе с ладьевидной костью

A — сверху, B — спереди.
nav — *os naviculare*; *tn* — *tuberositas ossis navicularis*; *cI* — *os entocuneiforme*; *cII* — *os mesocuneiforme*; *cIII* — *os ectocuneiforme*; *cub* — *os cuboideum*; *tc* — *tuberositas ossis cuboidei*.

членения с плюсневой костью большого пальца. На паружной стороне, обращенной к соседней клиновидной кости, имеется для сочленения с последней еще небольшая суставная площадка, помещающаяся около самого верхнего края кости. Остальные поверхности шероховаты.

II клиновидная кость, *os mesocuneiforme s. secundum* [BNA], меньше двух других во всех размерах. Клиновидная форма ее правильнее, чем у других; расположена обратно первой, т. е. ее основание обращено на тыл стопы, а верхушка на подошву; по заднему краю, обращенному к ладьевидной кости, основание ее несколько шире, чем по переднему. Задняя и передняя поверхности кости на всем своем протяжении покрыты суставными площадками: первая — для сочленения с ладьевидной, вторая — с плюсневой костью второго пальца. На паружной и внутренней поверхности также находятся суставные площадки для сочленения с соседними клиновидными костями; из этих площадок внутренняя помещается близ верхнего края кости, паружная — около заднего края; та и другая занимают только часть соответствующих поверхностей. По причине меньшей величины II клиновидная кость помещается в ряду соседних с ней так, что ее передний конец далеко не достигает передних концов I и III клиновидных костей, отчего между ними образуется довольно глубокая бухта, в которую вдряется основание второй плюсневой кости — обстоятельство, очень затрудняющее производство ампутации плюсневых костей с костями предплюсны.

III клиновидная кость, *os ectocuneiforme s. tertium* [BNA], по величине занимает середину между первой и второй. Форма, как у второй, правильно клиновидная, положение тоже сходно, т. е. основание кли-

на обращено вверх, а верхушка вниз на подошву; на передней и задней поверхности — суставные площадки, из которых последняя, предназначенная для ладьевидной кости, стоит несколько наискось, сообразно вышуклости передней стороны *ossis navicularis*. На внутренней поверхности — две суставные площадки: задняя назначена для сочленения со второй клиновидной костью; передняя, очень маленькая, прикасается к боковой стороне второй плюсневой кости. На наружной стороне *ossis cuneiformis tertii* находятся также две суставные площадки, из которых задняя назначена для сочленения с соседней кубовидной костью, передняя же, меньшая, касается боковой стороны четвертой плюсневой кости, так как *os ectocuneiforme* несколько длиннее кубовидной и выдается вперед из-за переднего конца последней.

Кубовидная кость, os cuboideum, своей формой не оправдывает названия. Скорее это трехгранная призма, ось которой лежит вдоль стопы, стороны же расположены так, что одна обращена на тыл, другая — на подошву, а третья — к соседней клиновидной кости (т. е. внутрь). Одно из ребер призмы, самое тупое, участвует в образовании наружного края стопы. Внутренняя сторона имеет на своей середине относительно небольшую суставную площадку для сочленения с третьей клиновидной костью; на остальном протяжении она шероховата. Нижняя (подошвенная) поверхность также резко шероховата и на середине представляет валик, идущий поперек поверхности, это — бугорок кубовидной кости, *tuberositas ossis cuboidei*. Передний скат его гладок, наподобие суставной площадки, оттого, что здесь проходит сухожилье сильного сгибателя стопы — *m. peronei longi*, которое огибается вокруг наружного края кубовидной кости, как около блока. Задняя и передняя поверхности кубовидной кости (сечения призмы) покрыты суставными площадками. Задняя, назначенная для сочленения с пяточной костью, стоит наискось и имеет седловидный изгиб. Передняя поверхность, назначенная для сочленения с двумя костями плюсны — 4-ю и 5-ю, разделена соответственно этому на два участка слегка выдающимися гребнем.

В составе скелета предплюсны, подобно запястью, встречаются добавочные косточки (в обоих рядах), а также раздвоение нормальных костей. Но эти аномалии не были предметом такого тщательного изучения, каковому Pfitzner подверг аномалии запястья.

Плюсна (*metatarsus*)

Плюсна, гомологичная пяти верхней конечности, состоит, подобно ей, из пяти небольших костей, принадлежащих по форме к группе длинных. В них различают диафизы, основания, т. е. задние концы, и головки, т. е. передние концы. Длина костей неодинакова: самой короткой является плюсневая кость большого пальца — иначе и е р в а я. Самой длинной — кость второго пальца (2-я); за ней следует пятая, потом третья и, наконец, четвертая. Толщиной первая кость превосходит все остальные, приблизительно одинаковые в этом отношении. Первая плюсневая кость имеет трехгранный диафиз, одна грань которого обращена на тыл стопы, другая — на подошву и третья — внутрь; основание представляет очень значительное утолщение с суставной площадкой бобовидного очертания, назначенной для сочленения с I клиновидной костью. Суставная головка (передний конец) в верхней своей части гладка и имеет шаровую поверхность; в нижней, обращенной на подошву, представляет два глубоких жолоба, лежащие между тремя гранями. Эти жолобы представляют отпечатки двух с е с а м о в и д н ы х косточек, заложенных в толщу сумочной связки сустава большого пальца (наподобие *patellae* колена). Диафизы всех остальных плюсневых костей также трехгранны; у 2-й, 3-й и 4-й расположены так, что одна из граней обращена на подошву, а две другие в стороны, отчего тыльная сторона плюсны гладка. Диафиз 5-й расположен опять, как у 1-й, т. е. одна грань — на тыл, другая — на подошву, а третья — наружу, образуя край стопы. Основания у средних трех плюсневых костей неправильно клиновидны и снабжены треугольными суставными площадками для сочленения с соответствующими костями предплюсны

(т. е. 2-я — со 2-й клиновидной, — 3-я — с 3-й клиновидной и 4-я — с кубовидной); широкая сторона оснований обращена вверх и острие книзу. На боковых поверхностях утолщенных задних концов описываемых трех костей имеется по одной или по две малепьких суставных площадки для сочленения друг с другом; впрочем, у второй плюсневой кости эти боковые суставные площадки прилежат не к плюсневым костям, а к 1-й и 3-й клиновидным, между которыми она довольно далеко вдвинута. Основание 5-й плюсневой кости также трехгранно (или клиновидно), но отличается тем, что суставная площадка, назначенная для сочленения

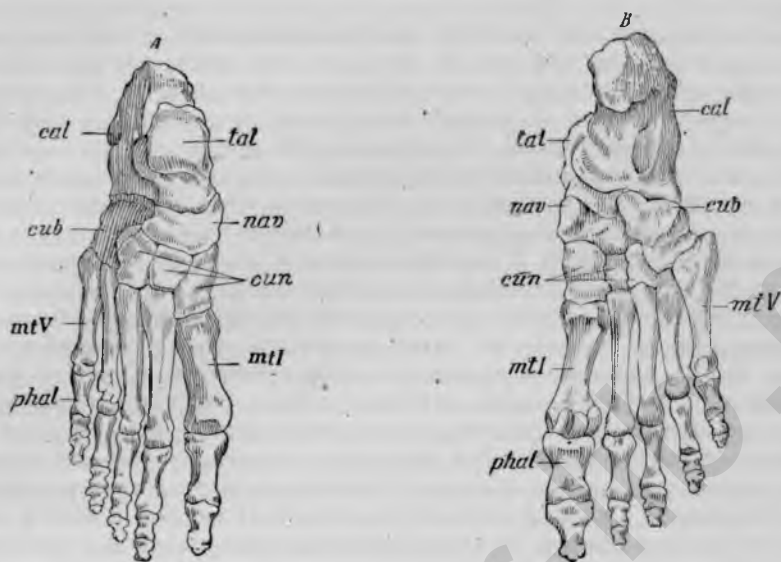


Рис. 69. Стопа. А — с тыльной стороны, В — с подошвенной стороны. *cal* — calcaneus; *tal* — talus; *nav* — os naviculare, *cub* — os cuboideum; *cun* — ossa cuneiformia; *mtI* — *mtV* — ossa metatarsi; *phal* — phalanges.

с кубовидной костью, стоит наискось, а у наружного угла ее кость имеет массивный конический отросток, *tuberositas os. metatarsi quinti*, который выдается на наружном краю стопы так значительно, что легко прощупывается под кожей. Головки всех четырех (исключая 1-й) плюсневых костей одинаковы — они выпуклы и приурочены для сочленения с основаниями фаланг.

Фаланги (phalanges)

Число фаланг на пальцах нижней конечности то же, что и в верхней, т. е. в первом пальце две, в остальных по три. Форма их у большого пальца совершенно такая же, как в верхней конечности, только они значительно массивнее. Диафизы фаланг остальных пальцев на нижней конечности тоньше, чем в верхней, и цилиндрические, между тем как там они имеют форму полуцилиндра. Очень часто две последние фаланги V и IV пальцев бывают сращены между собой вследствие постоянного давления обувью и полной неподвижности.

На стопе, как на кисти, постоянно существуют сесамовидные косточки на плюсно-фаланговом суставе большого пальца и почти постоянно на фаланговом суставе большого пальца и плюсно-фаланговом мизинца. Форма их та же, что в верхней конечности; размеры у большого пальца несколько больше.

СРАВНЕНИЕ СКЕЛЕТА ВЕРХНЕЙ И НИЖНЕЙ КОНЕЧНОСТЕЙ

Сравнение скелета верхней и нижней конечностей отчасти уже сделано как в общем, так и в частном описании костей их. Разница, кроме величины и подробностей формы, сводится на:

1) присутствие в нижней конечности надколенника (*patella*), которому нет гомолога в верхней конечности [иногда встречается в нижнем сухожилии *m. tricipitis brachii* маленькая сесамовидная кость, которая является гомологичной надколеннику (*Albrecht*)];

2) слитие четырех костей первого ряда предплюсны в две кости (*talus, calcaneus*), между тем как в верхней конечности они существуют в отдельности;

3) существование в скелете нижней конечности центральной кости или *ладьеvidной*, не имеющей себе гомолога в верхней конечности взрослого человека;

4) наиболее существенное различие скелета конечностей, о котором еще не было говорено подробно, заключается в разнице положения главного луча по отношению к средней линии тела. В верхней конечности главный луч проходит по внутренней стороне (ближе к средней линии тела), а первый боковой луч — по наружной, отчего большой палец, представляющий копец этого луча, при параллельном положении костей предплечья, обращен наружу (большой палец может быть повернут на внутреннюю сторону движением, которое носит название пронации, но это свойственно только человеку и обезьянам и сопровождается передвижением предплечевых костей). В нижней конечности главный луч проходит по наружной стороне (через малоберцовую кость и мизинец), а главный боковой луч с большим пальцем на конце лежит на внутренней стороне, притом неподвижно, т. е. движения пронации не существует. Такая разница верхней и нижней конечности существует, однако, только у человека и высших животных, между тем как у низших, например, амфибий, гадюк, ее нет: у них и передняя конечность имеет первый боковой луч, а следовательно, и большой палец, на внутренней стороне подобно нижней конечности. Эту разницу удовлетворительно объясняет предположение, первоначально высказанное *Ch. Martin* и впоследствии развитое между прочим *Gegenbaug*. Сравнивая форму бедренной и плечевой костей у человека, он указал, что главная разница их заключается в неодинаковом положении нижнего конца: у бедренной кости нижний копец загнут назад, у плечевой, напротив, — вперед, так что, если перепилить плечевую кость по середине диафиза и повернуть нижний ее копец на полкруга, сходство ее с бедром значительно увеличится, так как нижний ее копец будет загнут также назад и *eminentia caritata*, назначенная для сочленения с лучевой костью, будет находиться на внутренней стороне. Такая форма плечевой кости, образуемая у человека искусственно — поворотом нижнего конца — у низших животных, именно амфибий, встречается как норма, и вот причина, почему у них лучевая кость, а с нею и большой палец, у передней конечности находится на внутренней стороне. Таким образом указанная выше разница верхней и нижней конечностей человека по отношению к положению первого бокового луча, в состав которого входит большой палец, объясняется иным положением — поворотом — нижнего конца плечевой кости на целые полкруга (или на два прямых угла). Сравнивая положение верхнего и нижнего конца плечевой кости у различных животных, занимающих по своей организации промежуток между амфибиями и человеком, *Gegenbaug* убедился, что поворот нижнего конца плечевой кости или, иначе выражаясь, скручивание ее диафиза наружу, совершается в ряду животных с заметной постепенностью: у птиц и хищных животных этот поворот, имеющий следствием перемещение лучевой кости и большого пальца, хотя уже совершился, но в размере меньшем, чем у человека; у обезьян он больше, чем у хищных, но меньше, чем у человека, где он достигает своего *maximum*. Однако точные наблюдения над относительным положением оси анатомической шейки плечевой кости и оси, проведенной через нижние мышечки этой кости (величина этого угла и выражает степень скручивания диафиза плечевой кости наружу), показывают, что и у человека он не всегда постоянен — степень скручивания плечевой кости индивидуально изменяется в довольно широких пределах. По наблюдениям *Gegenbaug*, в одних случаях указанные оси лежат почти в одной плоскости, именно образуют угол только в 2° , т. е. поворот нижнего конца плечевой кости совершился почти на целую половину окружности. В других — оси эти образуют угол в 32° (откры-

тый кнаружи), т. е. поворот совершился только на $\frac{5}{12}$ окружности. Еще большая разница получается при сравнении плечевой кости взрослого человека с этой костью у зародыша и новорожденного ребенка. Измерив угол, образуемый осями плечевой кости, в этом возрасте, в 19 случаях, Segelbaum получил в среднем 42° , следовательно, скручивание плечевой кости кнаружи совершается даже во время роста человека.

Колебания степени скручивания кости наблюдаются также и на бедре, как это было указано выше.

Различное положение большого пальца на верхней и нижней конечностях имеет еще и другое объяснение, принадлежащее Kollker. Он отмечает, во-первых, что в ранний период зародышней жизни большие пальцы верхней и нижней конечности обращены одинаково вперед. Разница появляется только позже, причем скручиваются обе конечности: верхняя — кнаружи на 90° , и нижняя — пастольно же кнутри. Наконец, в последнее время Stieda, отрицая скручивание плечевой кости, дает следующее объяснение разнице положения гомологичных костей предплечья и голени (а с ними и разнице положения кисти и стопы): первоначально у зародыша, когда конечности лежат перпендикулярно к продольной оси туловища, луч, большая берцовая кость, а также большие пальцы обеих конечностей обращены в сторону головы. Позднее (но раньше развития сочленений) предплечье с кистью (а не плечевая кость) совершает движение супинации, причем луч помещается на наружной стороне; голень со стопой (а не бедренная кость) в то же время совершает противоположное движение, т. е. пронацию, даже гиперпронацию, по выражению Stieda, отчего tibia перемещается на внутреннюю сторону. В этом положении она остается неподвижной. В верхней же конечности при развитии сустав в луч получает подвижность — способность перемещаться своим нижним концом на внутреннюю сторону конечности, т. е. совершать пронацию.

ОКОСТЕНЕНИЕ СКЕЛЕТА

Ту форму и физические свойства, которые кости имеют у взрослого человека, они приобретают не сразу, а в течение длинного периода, начиная с 5-й недели утробной жизни и оканчивая 21—25 годами внеутробной. Вначале же весь скелет заложен из иной ткани, именно из хрящевой и соединительной. Большинство костей, а именно все кости туловища, конечностей и основания черепа предвременно состоят из хрящевой ткани во всю свою толщину (т. е. они не имеют мозговых каналов и полостей); при этом по форме части хрящевого скелета довольно близки к формам костей у взрослого. Кости черепного свода и большинство лицевых представляют исключение из этого общего правила: они хрящевыми никогда не бывают, а на месте будущих костей расположены пластинки волокнистой соединительной ткани—клетчатки. Эта же ткань встречается и на хрящевых частях скелета в виде надкостницы или, правильнее, надхрящницы (perichondrium), покрывающей поверхности хрящевых еще костей, как впоследствии она покрывает поверхность костей окостеневших.

В процессе окостенения различают два момента: окостенение первичное и вторичное. Первое есть временное, и притом весьма ограниченное, превращение хрящевой ткани в костную или, вернее, отложение минеральных солей в промежуточное вещество хряща. Вторичное окостенение есть замещение хрящевой ткани продуктом надкостницы (или надхрящницы), причем хрящевая ткань исчезает (рассасывается).

Это замещение одной ткани другой начинается в определенных и постоянных пунктах костей и имеет для невооруженного глаза вид образования островков в костной ткани в массе или на поверхности хряща; потому этим зачаткам костяного скелета и дано истари название островков окостенения.

Образование островков окостенения происходит у длинных костей одновременно на поверхности, между хрящом и надхрящницей и в массе хряща; у костей же иной формы — только в массе хрящевого их тела. На костях длинных, в различное время у разных костей, между покрывающей их надхрящницей и массой хряща, образуется из клетчатки надхрящницы слой очень нежной ткани, совершенно своеобразного гистологического строения; слой этот вскоре превращается в твердую костяную ткань, которая и образует на теле (диафизе) кости трубку или костный чехол, обнимающий сначала только середину диафиза, а впоследствии всю его длину, так что остаются непокрытыми этим костным чехлом только концы длинной кости — будущие эпифизы ее. Одновременно с образованием костяного чехла на поверхности диафиза длинной кости в массе хрящевого тела происходит следующее. Приблизительно в середине длины, вероятно, в том месте, где впоследствии у взрослой кости мы находим самое большое питательное отверстие (foramen nutritium), та мягкая ткань, которая служит для развития костного вещества на поверхности, начинает вращать в хрящевую массу тела кости в форме толстого, солидного отростка, который на пути своем уничтожает хрящевую ткань (рис. 70, А, m). Дойдя до оси диафиза кости, верхушка этого отростка раздваивается (Ураносов) и начинает разрастаться в две противоположные стороны по оси

кости, продолжая уничтожать на своем пути хрящевую ткань. Таким образом, в массе хрящевого диафиза развивается канал, наполненный зародышевым костным мозгом, в котором очень скоро появляются кровеносные сосуды. Затем на концах этого канала, из наполняющей его ткани зародышевого костного мозга начинает развиваться губчатое костное вещество. Образование *substantiae spongiosae* распространяется постепенно к концам диафиза, но в то же время очень скоро наступает и всасывание (исчезновение) губчатого вещества на месте его первоначального образования, близ середины кости, так что одновременно близ концов диафиза парастает все новое и новое количество губчатого костного вещества, а близ середины диафиза оно исчезает, и на месте его остается только

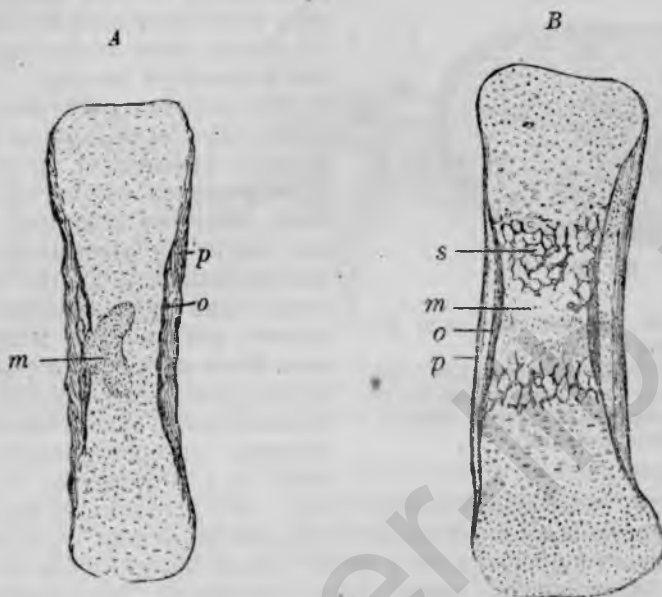


Рис. 70. Развитие костной ткани в длинных костях.

А — первый период; под надкостницей (*p*) образовался костный чехол (*o*) на диафизе; внутрь же кости направляется отросток (*m*) измененной надкостницы, который, достигнув оси кости, раздвоился (с препарата д-ра Ураносова). В — второй период развития; начало развития губчатого костного вещества в костномозговом канале; *p* — надкостница; *o* — костный чехол диафиза; *m* — костный мозг; *s* — губчатое костное вещество (Toldt).

костный мозг. Такой двойной процесс образования костного вещества, с одной стороны, на поверхности, непосредственно от надкостницы и, с другой, — от костного мозга внутри кости, тянется до самого конца развития скелета в 21—25 лет.

Окостенение эпифизов длинных костей происходит независимо от диафизов; впрочем, процесс образования костной ткани совершается тем же путем, которым образуется *substantia spongiosa* диафизов, почему эпифизы всегда и на поверхности имеют губчатое строение. Вростание в хрящевой эпифиз ткани, образующей кость, происходит в эпифизах, однако, не на одном каком-нибудь пункте, как в диафизах, а со многих точек поверхности к центру. Когда отростки встретятся в центре хрящевой массы, на их концах начинается образование губчатого костного вещества, из которого единственно и состоит островки окостенения эпифизов.

По окончании развития эпифизы без следа срастаются с диафизами (в различные сроки у разных костей).

Окостенение костей сложной формы, как, например, позвонков, происходит в телах по типу эпифизов, т. е. вростание ткани, дающей кость, начинается со многих пунктов поверхности. Рисунок 71 представляет начало око-

стенения одного из шейных позвонков человека; в других же частях сложных костей, вероятно, по типу длинных костей.

Развитие костной ткани в костях, которые у зародыша состоят из соединительной ткани, каковы кости черепной крыши, происходит просто в массе слоя клетчатки, с предварительным переходом ее в такую же дающую кость ткань, какая образуется на поверхности и в массе хрящевых костей. Островки окостенения черепных костей, как в эпифизах и толстых костях, состоят первоначально из губчатого же вещества, только палочки этого вещества расположены в одной плоскости и от одного центрального пункта расходятся в стороны в форме лучей, соединенных друг с другом поперечными перемычками, отчего островок окостенения, освобожденный мацерацией от другой ткани, имеет очень характерный вид, напоминающий звезду.

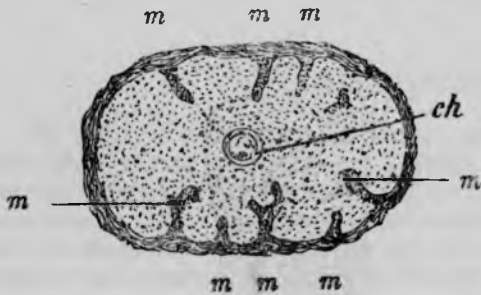


Рис. 71. Начало окостенения тела позвонка (с натуры).
m, m, m,... отростки надкостницы, проницающие в массу хряща с разных сторон; *ch* — поперечный разрез хорды (chorda dorsalis).

Что касается роста костей и одновременно с ним изменения их формы, то этот процесс происходит при помощи продолжающегося отложения новых количеств костного вещества в одних местах кости и всасывания раньше образованного в других местах. Этими процессами удовлетворительно объясняются все явления изменения формы костей во время роста (Kolliker, Lieberkühn u. Bergmann), так что нет основания предполагать существование так называемого интерстициального роста костей, т. е. отложения нового костного

вещества между частичками старого, как это делали некоторые анатомы. Появление островков окостенения совершается всегда на определенных местах костей. Время появления их и время слития между собой, если кость имеет несколько таких островков, также весьма постоянно, что в практическом отношении имеет многостороннее значение, а потому мы войдем в некоторые подробности процесса а окостенения каждой кости скелета в отдельности.

ОКОСТЕНЕНИЕ КОСТЕЙ ТУЛОВИЩА

Позвонок. В каждом позвонке появляются последовательно восемь островков окостенения: один — в центре тела, два — на верхней и нижней поверхности тела, далее по одному в каждой половине дуги и также по одному на концах остистого и двух поперечных отростков. Островки в центре тела и в дугах появляются у шейных позвонков очень рано, именно на 7—8-й неделе (т. е. на 2-м месяце) утробной жизни; за ними следует появление таких же островков в грудных, потом в поясничных и, наконец, в крестцовых позвонках. У последних островки появляются только на 8-м месяце беременности, так что во весь период между концом 2-го и концом 8-го месяцев островки возникают в позвонках последовательно, начиная сверху вниз. Вначале островки тел имеют форму шариков, заложенных в центр хрящевой массы; островки дуги имеют форму палочек, заложенных в середине длины каждой половины дуги. Долгое время эти островки остаются в позвонках единственными, разрастаются, сливаются между собой, а именно две половины дуг сливаются между собой на первом году после рождения, а с телом — на третьем году. На 14—15-м году появляются в позвонках новые точки окостенения, так называемые эпифизы тел, в форме тонких пластинок, образующих верхнюю и нижнюю поверхность тел. На 18-м году появляются островки окостенения в концах отростков — эпифизы отростков, образующие утолщенные концы, которыми отличаются поперечные и остистый отростки взрослого чело-

века. Соединение всех этих эпифизов (тел и отростков) с массой позвонка совершается очень поздно — около 25-го года жизни или еще позже.

Атлант отличается от остальных позвонков тем, что части, представляющие остаток тела, т. е. *massae laterales* и передняя дуга, вместо одной центральной точки окостенения и двух эпифизов, получают ч е т ы р е островка — по одному в каждой боковой массе и два в передней дуге, расположенные симметрично в двух ее половинах. Кроме того, он имеет два островка в задней дуге, как и все по-

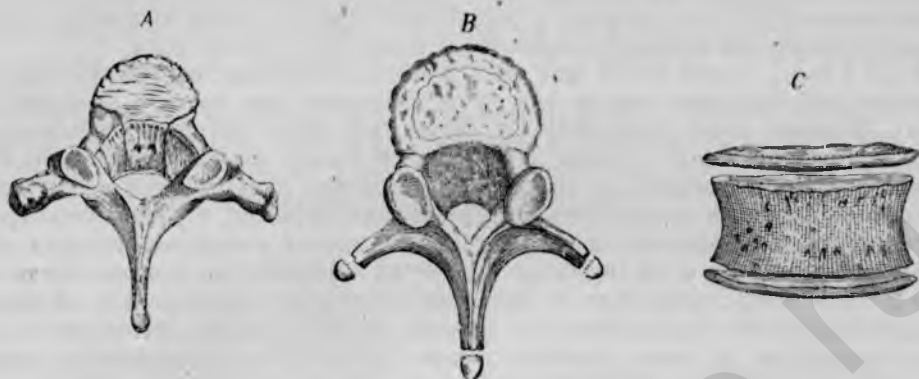


Рис. 72. А — грудной позвонок 2-летнего ребенка. Дуга еще не сращена с телом. В — эпифизы отростков; грудной позвонок человека 17—18 лет. С — эпифизы тела позвонка; поясничный позвонок человека 16—17 лет.

звонки. Первыми появляются, в конце 2-го месяца утробной жизни, островки задней дуги, за ними, на 8-м месяце, — островки боковых масс, и только на первом году после рождения — островки передней дуги. Вскоре, именно на 3-м году от рождения, начинается слитие образовавшихся кусков — сначала двух половинок задней дуги, а потом, на 4-м году, остальных частей атланта. Центральная

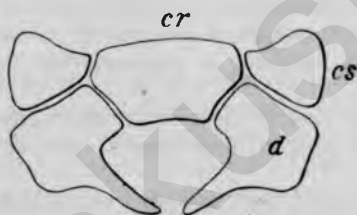


Рис. 73. Части крестцового позвонка, окостеневающие отдельными островками. *cr* — тело; *d* — две половины дуги; *cs* — ребра крестцового позвонка (схематически).

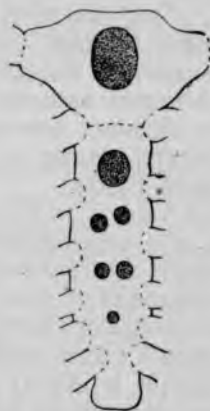

Рис. 74. Островки окостенения в хрящевой массе грудины.

точка окостенения тела атланта, однако, существует, но отделяется от него в виде зубовидного отростка второго шейного позвонка. Таким образом *epistropheus* получает новую точку окостенения (но зато он не имеет верхнего эпифиза тела). Кроме этого, он отличается от других позвонков еще более поздним появлением точки окостенения в массе тела: она появляется, вместо 2-го месяца утробной жизни, как у соседнего III позвонка, на шестом; в это же время начинает окостеневать и *processus odontoideus*. Срастается зубовидный отросток с телом на 3-м году жизни.

Крестцовые позвонки получают свои первичные точки окостенения, как сказано, последними из позвонков — на 8-м месяце беременности. Несколько позже появляются островки окостенения в боковых массах (представляющих видоизмененные ребра). Затем срастание крестцовых позвонков происходит на 14-м и 15-м годах жизни постепенно, начиная с нижнего.

Р е б р а. Ребра начинают окостевать с середины тела (*corpus costae*) из одной точки (как диафизы длинных костей); появляются эти точки очень рано — на 3-м месяце утробной жизни. Впоследствии, в течение 16—19 годов жизни, на ребрах появляются еще эпифизы в форме пластинок, на конце головки и на верхушке бугорка; эти эпифизы сливаются с телом около 25-го года.

Г р у д и н а имеет шесть или семь точек окостенения, смотря по тому, существует ли 5-й отрезок тела ее или он редуцирован (см. выше — описание грудины). Каждая точка появляется в форме круглого островка, занимающего центр соответствующего отрезка; в нижних отрезках, иногда, вместо одной парной точки, появляются две парные, впоследствии сливающиеся между собой. Время появления их распределяется следующим образом: в рукоятке островок окостенения появляется на 6-м месяце утробной жизни, в верхнем отрезке тела — на 7-м месяце, во 2-м и 3-м отрезках тела — на 9-м месяце, в 4-м отрезке тела — на 1-м году после рождения; в мечевидном отростке окостенение начинается только около 25-го года (различно у разных особей). Соединение отростков грудины происходит в таком порядке: около 15—16-го года срастаются нижние отрезки (за исключением мечевидного отростка), около 21—25-го года — верхние отрезки за исключением рукоятки. Срастание мечевидного отростка и рукоятки происходит только на второй половине жизни (после 25-го года), притом *prosc. xiphoides* прирастает раньше рукоятки.

ОКОСТЕНЕНИЕ ЧЕРЕПНЫХ КОСТЕЙ

Кости черепа, как сказано выше, распадаются на две группы: одни из них, а именно части костей, входящие в состав основания, сначала развиваются, как хрящевые образования; те же части их или целые кости, которые входят в состав крышки, у зародыша до окостенения состоят из соединительнотканых перепонок. Таким образом, например, затылочная кость в нижней своей части, до затылочного бугра бывает хрящевой, а в верхней — нет; то же самое и у других костей, которые принимают участие в составе той и другой области черепа. Большинство лицевых костей, за исключением носовой раковины и лабиринта решетчатой кости, также не имеет хрящевой основы, а развивается прямо из соединительной ткани.

З а т ы л о ч н а я кость в хрящевой своей части получает пять точек окостенения, а в перепончатой, как показал Hagen, еще шесть, так что общее число островков окостенения ее достигает 11.

Время появления их относится к 3-му и началу 4-го месяцев утробной жизни, причем они возникают быстро одни за другими. Из числа 5 островков хрящевой части затылочной кости один залегает в основной, два в суставных частях (*pars basilaris et partes laterales*) и два расположены симметрично в хрящевой части чешуи, позади затылочной дыры (первая пара островков чешуи); эти 5 островков возникают первыми к началу 3-го месяца. За ними появляются два островка в перепончатой части чешуи, над верхними полукруглыми линиями (вторая пара островков чешуи). Все это происходит в течение 3-го месяца. В начале 4-го месяца появляется еще пара симметрически расположенных островков в верхнем углу чешуи (3-я пара островков чешуи) близ средней линии и почти в то же время последняя, четвертая, пара островков чешуи, тоже близ верхнего края, но снаружки от третьей пары.

Hannover и Stieda вопреки Hagen считают существование такого большого количества островков в черепе затылочной кости явлением непостоянным. Они признают нормальным появление островков только в двух пунктах — в верхней и в нижней половине чешуи, причем Stieda считает их парными, а Hannover — непарными.

Островки чешуи сливаются между собой так же быстро, как возникают, именно на том же 4-м месяце; по слиянию происходит не совсем полное, именно швы между первой парой островков чешуи и второй остаются открытыми в наружном своем конце, иногда до рождения на свет (это так называемые *suturac mendasae*). Точно так же иногда очень долго остается шов между двумя островками третьей пары, расщепляющий верхний угол чешуи по средней линии. Островки же основной и суставных частей остаются отделенными друг от друга и от чешуи сравнительно очень долго, до 1-го и начала 2-го года внеутробной жизни, что и подало повод разделять соответствующим образом затылочную кость взрослого. (О зависимости образования непорочно разделенной чешуи затылочной кости от способа окостенения см. параграф о так называемой *os. Incae*).

Основная кость. Эта кость вся заложена вначале как хрящевая. Процесс ее окостенения идет таким образом, что оправдывает разделение ее на две части, принадлежащие двум различным частям черепа — *pars vertebralis et pars evertebralis*; именно задняя часть ее тела (до *tuberculum sellae*) с больши-

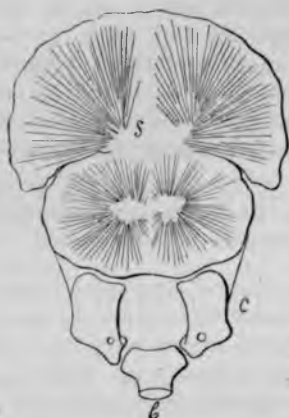

Рис. 75. Островки окостенения затылочной кости.
s — чешуя (с 4 главными островками); c — *pars lateralis*; b — *pars basilaris* (схематически).

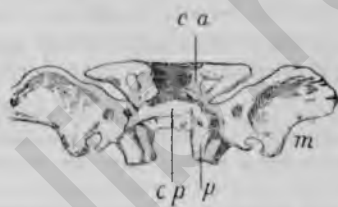

Рис. 76. Основная кость утробного младенца (около 4 месяцев).
ca — передняя часть тела и рядом малое крыло; cp — задняя часть тела; m — большое крыло с наружной пластинкой крыловидного отростка; p — внутренняя пластинка крыловидного отростка.

ми крыльями и крыловидными отростками окостеневают отдельно и долго остается не соединенною с передней половиной тела; последняя, соединившись с малыми крыльями, представляет часть лобного позвонка теории Гёте-Окепа. В заднем отделе в течение 3-го месяца утробной жизни возникают следующие островки окостенения: прежде всех — одна пара в больших крыльях; от этих точек окостеневают, кроме больших крыльев, еще паружные пластинки крыловидных отростков. Вслед за этими возникает пара островков на дне турецкого седла, около средней линии, а потом — еще пара островков в боковой части тела основной кости. После всех появляются еще островки во внутренних пластинках крыловидных отростков.

Одновременно, т. е. в течение того же 3-го месяца, появляются островки окостенения и в передней половине основной кости в количестве двух пар: одна пара в теле — у внутреннего края зрительных отверстий и другая — в малых крыльях на половине их протяжения. Гораздо позже, именно на 5—6-м месяцах, появляется еще пара островков на передней поверхности тела, образующая так называемую *ossicula Bertinii*.

Соединение перечисленных 14 (7 пар) островков¹ идет в таком порядке. В тече-

¹ Hannover¹ наблюдал появление еще нескольких добавочных островков на 4—5 месяце; между ними особые островки в обоих *hamuli pterygoidei*.

ние 6—7-го месяца утробной жизни сливаются: 4 островка задней половины тела, две пары островков, образующих передний отдел кости, и островки больших крыльев с островками внутренних пластинок крыловидных отростков. Таким образом на 8-м месяце основная кость состоит из четырех кусков: двух непарных (тело) и двух парных (большие крылья плюс *proc. pterygoidei*). Вслед за тем в течение 8-го месяца задняя часть тела сливается с большими крыльями, так что на 9-м месяце основная кость состоит только из двух отделов, переднего и заднего, соответствующих двум различным частям черепа. Эти части срастаются между собой уже в течение первого года внеутробной жизни, а на третьем году от рождения появляются первые признаки основных пазух. Наконец, в промежуток между 18 и 20 годами тело *ossis sphenoides* срастается с основной частью затылочной кости.

Лобная кость окостеневаает только из двух островков, появляющихся в конце второго месяца (7—8-я неделя) беременности, симметрично на месте будущих лобных бугров. Они долго сохраняют характерную для островков плоских костей звездообразную форму; нижние их края разрастаются в глазничную часть лобной кости. Между собой они соединяются швом, но до конца второго года края их расходятся в верхней части и образуют передний угол лобного родничка. После заращения родничка шов между островками лобной кости еще существует до 5-го года жизни, когда он окончательно срастается, оставляя след на кости взрослого, известный под именем *sutura frontalis*. Иногда же, как сказано при описании этой кости, шов остается несращенным на всю жизнь.

Jehring описал несколько прибавочных островков окостенения в лобной кости, помещающихся у основания *spinae nasalis*, на месте *fossa trochlearis* и близ скулового отростка лобной кости. Все они сливаются с главным до рождения.

Теменная кость окостеневаает из одного островка, появляющегося на 3-м месяце утробной жизни в центре ее, на месте теменного бугра. Ко времени рождения окостенение не окончено, именно углы кости еще не существуют, и это есть главная причина существования всех родничков черепа. Окончание процесса окостенения теменной кости и других, соседних с ней, принимающих участие в образовании родничков, падает в нормальных случаях, как уже сказано не раз, на конец второго года жизни.

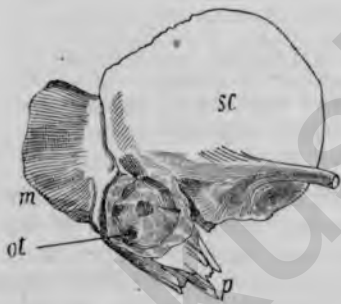


Рис. 77. Височная кость новорожденного ребенка. *sc* — чешуя; *m* — сосцевидная часть и пирамида, (*p*), слитые между собой; *ot* — *os tympanicum*.

Решетчатая кость, будучи заложена хрящевой, опаздывает окостенением сравнительно с другими черепными костями. На 4—5-м месяце утробной жизни появляются островки в бумажных пластинках (по одному в каждой). От этих островков окостеневают и лабиринты. На 1-м году жизни возникает островок в перпендикулярной пластинке и другой в петушьем гребешке. На 6—7-м году вся кость окостенела, и части ее слились.

Височная кость имеет всего 6 островков окостенения. Один появляется на 3-м месяце утробной жизни в центре чешуи; от него образуется и скуловой отросток; другой появляется в то же время и образует так наз. *os tympanicum* поворожденного младенца, т. е. тоненькое незамкнутое костяное кольцо, в котором растянута барабанная перепонка уха. Позже, на 5—6-м месяце, появляются четыре (Huxley, Sutton) островка окостенения в хрящевой массе пирамиды (чешуя и *os tympanicum* хрящевыми не бывают). Во второй половине беременности последние островки сливаются между собой, и ко времени рождения височная кость состоит только из трех частей: 1) чешуи с зачатком скулового отростка, 2) *os tympanicum* и 3) пирамиды с зачатком сосцевидной части. В течение первого года жизни эти три части срастаются между собой, и впоследствии *os tym-*

раписит, разрастаясь снаружки, превращается из кольца в трубку — костяной слуховой проход, нижне-передняя стенка которого остается свободной и известна у взрослого под именем *planum tympanicum*. Пирамида височной кости, разрастаясь снаружки, образует так называемую сосцевидную часть с одноименным отростком. Шиловидный отросток имеет свою особую точку окостенения или даже несколько; время появления их хорошо не определено, но во всяком случае они появляются поздно.

Подробное описание развития височной кости см. у Rüdinger.

Верхняя и нижняя челюсти отличаются от всех костей черепа и лица ранним началом окостенения: они начинают окостеневать первыми, именно в первой половине 2-го месяца утробной жизни (на 6-й неделе). В верхней челюсти появляются сразу несколько островков (сколько, не определено), которые, рано сливаясь, дают ее тело и три отростка] — носовой, скуловой и небный; только два островка, которые, слившись между собой, дают так называемую резцовую часть (р. *incisiva*) верхней челюсти, остаются долго, иногда до 20 лет, отчасти несросшимися с остальной массой кости. У новорожденного ребенка верхняя челюсть не имеет зубного отростка, который образуется только по мере вырастания зубов, так что вполне развивается только к концу 2-го или началу 3-го года.

Нижняя челюсть развивается только из двух точек окостенения, образующих две ее половины, у поворожденного ребенка, разделенные на подбородке. Зубного края в это время она, как и верхняя челюсть, не имеет. Соединение двух половин происходит на первом году, а образование зубных ячеек сопровождается прорезыванием зубов.

J. Mies описал (*Anat. Anz.*, 93, № 10 и 11) 2—4 косточки (*ossicula mentalia*) или, вернее, дополнительные островки в нижнем конце шва между двумя половинами нижней челюсти.

Скуловая, небная, слезная и носовая кости имеют по одному островку окостенения, появляющемуся в центре (у небной кости в углу между горизонтальной и вертикальной частями) в конце 2-го месяца беременности.

Сошник имеет две точки на середине двух пластинок, из которых он впоследствии состоит; появляются они также в конце 2-го месяца утробной жизни.

Носовая раковина окостеневает из одной точки, появляющейся сравнительно поздно, на 5-м месяце утробной жизни.

Подъязычная кость имеет 5 точек окостенения: одна — в теле (*basis*), две — в больших рожах и две — в малых. Первые три появляются на 8-м месяце утробной жизни, а последние две на 1-м году после рождения. Слитие образовавшихся частей кости происходит только во второй половине жизни.

ОКОСТЕНЕНИЕ ПОЯСОВ

Лопатка. Как известно, лопатка человека соответствует трем сросшимся между собой звеньям типического плечевого пояса, — *scapulae*, *oss. suprascapularis* и *oss. coracoidei*. Соответственно этому она имеет три главных островка окостенения, именно: один в центре ее тела, появляющийся на 2-м месяце утробной жизни; от него же окостеневает и *spina scapulae*. Другой островок появляется на 1-м году жизни в клювовидном отростке и долго, до 13—15-го года жизни не соединяется с телом, что представляет один из поводов определять клювовидный отросток человека как недоразвитую *os coracoideum* других животных. Третий, важный в морфологическом отношении островок, или, вернее, несколько островков, расположенных в один ряд и скоро сливающихся между собой в один, появляются в нижнем углу и нижней части внутреннего края лопатки; возникают эти островки на 16-м году жизни. Угол лопатки, образующийся из этих островков, есть, может быть, гомолог *oss. suprascapularis* животных; он сростается

с телом в очень поздний период жизни — на 21—25-м году. Кроме этих типических островков, лопатка получает еще добавочные островки (один или несколько) в плечевой верхушке (process. acromion), как это часто наблюдается в больших мышечных отростках костей. Начало окостенения pr. acromion относится к 13—15-му годам, а копец, т. е. слитие с spina scap. — к 22—25-му году.

Ключица, как длинная кость, окостеневает с середины тела. Этот пункт окостенения замечателен тем, что появляется первым во всем скелете, на 6-й неделе беременности (в первой половине второго месяца), даже раньше челюстей, окостенение которых начинается только вслед за ключицей. Присутствие островка окостенения в ключице считается очень важным признаком в судебной медицине для определения возраста плода. От многих длинных костей ключица отличается тем, что имеет эпифиз только на одном конце, именно на внутреннем (грудном); эпифиз этот, имеющий форму пластинки,

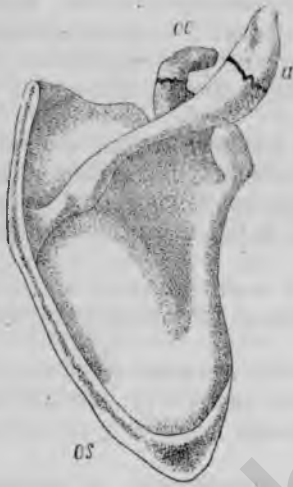

Рис. 78. Островки окостенения лопатки. По середине островок тела и гребня. *ос* — клювовидный отросток; *ос* — добавочные островки нижнего угла и внутреннего края; *а* — островок акромиального отростка (полусхематически).

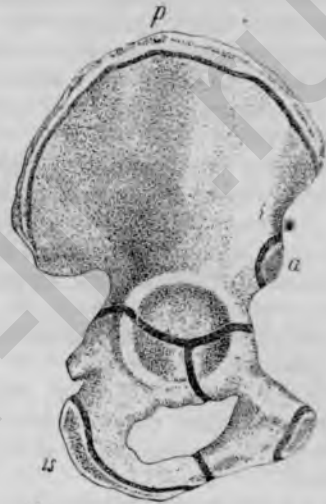

Рис. 79. Островки окостенения безымянной кости (полусхематически). *р* — эпифиз *cristae oss. ilei*; *is* — эпифиз седалищного бугра; *а* — эпифиз *spinæ anterior inferior* (непостоянный).

появляется в промежутке между 18-м и 20-м годами, а на 25-м срастается с диафизом.

Безымянная кость таза, согласно своему составу, развивается из трех отдельных островков: один, принадлежащий подвздошной кости, появляется в пластинке вблизи *lineae arcuatae int.* на втором месяце утробной жизни; другой на середине тела седалищной кости — на третьем месяце и третий в теле лобковой кости — на четвертом месяце. Ко времени рождения на свет эти островки разрастаются так, что почти касаются друг друга, но сращение их начинается гораздо позже, именно на 5—6-м году (ко времени начала смены зубов) срастаются нисходящая ветвь лобковой и восходящая седалищной костей. Слитие паружных концов этих костей между собой и с подвздошной костью, иначе — окончание окостенения *acetabuli*, относится к 16—17 годам. Но раньше появляются еще добавочные пункты окостенения; один на дне *acetabuli*, — этот иногда долго не сливается с остальными и образует так называемую *os acetabuli* (см. описание тазовых костей); далее несколько пунктов окостенения вдоль верхнего края *ossis ilei* и на месте будущего седалищного бугра. Эти так наз. эпифизы подвздошной и седалищной костей начинают образовываться на 13—

14-году, получают вид желобов, обнимающих указанные части костей, и сливаются с ними после 25-го года жизни

Uffelmann описал, кроме указанных выше, еще несколько добавочных пунктов окостенения, появляющихся в поздние годы жизни на вершине гребня лопатки, на вершухах обоих отростков и вдоль заднего края лопатки.

ОКОСТЕНЕНИЕ КОСТЕЙ КОНЕЧНОСТЕЙ

Плечевая кость, как свойственно длинным костям, имеет островки в диафизе и эпифизах; по способ окостенения эпифизов представляет некоторые особенности, а именно верхний конец имеет, вместо одного, три пункта окостенения: один есть собственно эпифиз, в головке, два другие — в большом и малом буграх — представляют так наз. апофизы. В нижнем конце четыре пункта окостенения: два образуют эпифиз, это — островок в *trochlea* и другой в *eminentia capitata*; два другие пункта служат для окостенения апофизов — внутреннего и наружного мыщелков плечевой кости. Появляются перечисленные пункты в такой последовательности (Uffelmann): на 2-м месяце утробной жизни — в диафизе, на 1-м году — *eminentia capitata*, на 2-м году — в головке, на 3-м — в большом бугре, на 5-м году — в малом бугре, на 8-м — в обоих мыщелках, на 12-м году — в блоке. Слитие образовавшихся частей происходит также в очень своеобразном порядке. Во-первых, на 5-м году соединяются головка и большой бугор и тотчас же образующийся в этом году малый бугор. На 11-м году сливаются наружный мыщелок и *eminentia capitata*, на 16—17-м году — *trochlea* и *eminentia capitata*, на 18-м году прирастает к ним внутренний мыщелок и в то же время они сливаются с телом кости. Наконец, на 20-м году сливается с диафизом верхний эпифиз.

Локтевая и лучевая кости окостеневают правильно по типу длинных костей, т. е. имеют по одному островку окостенения в диафизах, который появляется одновременно в той и другой кости, именно в конце второго месяца и по два островка в эпифизах, где окостенение появляется в разное время таким образом: на 2-м году — в нижнем эпифизе луча, на 5-м — в головке луча, на 5—6-м годах — в нижнем конце локтя и на 19-м году — в верхнем конце его, т. е. в прос. olecranon.

В это же время, по Uffelmann, появляется добавочный пункт окостенения на наружной поверхности локтевого отростка.

Слитие этих эпифизов с телами происходит в обратном порядке: раньше срастаются верхние, именно у локтя — на 14-м году, у луча — на 18—19-м; нижние эпифизы обеих костей прирастают только на 21-м году.

Бедро. Способ окостенения его отличается от гомологичного ему плеча числом пунктов окостенения в нижнем конце: в то время как у плечевой кости в нижнем конце 4 пункта, бедро имеет только один. Окостенение верхнего конца бедра вполне аналогично способу окостенения плеча, т. е. имеет 3 пункта. Диафиз бедра получает, как свойственно длинным костям, один островок окостене-

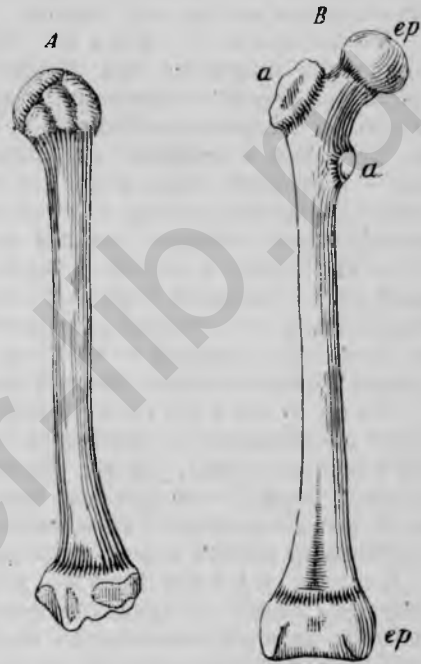


Рис. 80. Островки окостенения: А — плечевой кости, В — бедренной кости. ep — эпифизы головки и мыщелков; а — апофизы большого и малого вертелов (полусхематически).

ния на 2-м месяце, от него окостеневают и шейка бедра. Вслед за тем на 9-м месяце появляется единственный островок окостенения в нижнем конце, залегающий в центре хрящевой массы на середине между обоими мышечками: к концу этого месяца островок, имеющий форму шара, достигает 0,75 см в диаметре. Явление это так постоянно, что в судебной медицине принято за положение признавать ребенка доношенным, если островок окостенения нижнего эпифиза бедра имеет указанные размеры. Третьим по порядку появляется на 1-м году жизни пункт окостенения головки бедра; на 4-м году возникает островок в большом вертеле и, наконец, на 14—15-м году — в малом вертеле. Эти последние островки (апофизы), возникая последними, прирастают, наоборот, первыми на 17—18-м годах; на 19-м году срастается эпифиз головки и, наконец, на 20-м возникший первым эпифиз нижнего конца бедра.

Надколенник развивается из одного центрального островка, появляющегося на 3-м году жизни.

Большая и малая берцовая кости аналогично костям предплечья имеют по три пункта окостенения — в диафизах и двух концах. Время появления окостенения в диафизах тождественно с перечисленными уже длинными костями конечностей, т. е. вторая половина 2-го месяца утробной жизни. Островки в эпифизах появляются в таком порядке: около времени рождения — в верхнем конце *tibiae* (от этого эпифиза при конце его развития окостеневают *tuberositas tibiae*, которая образует сильно выдающийся вниз мыс у переднего края эпифиза); на 2-м году начинают окостеневать нижние эпифизы *tibiae et fibulae*, а на 3-м — верхний конец *fibulae*. Соединение эпифизов с телами идет у большой берцовой кости, как в других длинных костях, в обратном порядке, т. е. сперва сливаются эпифизы, позже образовавшиеся: нижний — на 18-м году, верхний — на 21-м; у малой берцовой кости раньше срастаются: прежде образовавшийся нижний эпифиз — на 20-м году, верхний — на 21-м.

Кости запястья верхней конечности каждая имеет по одному островку окостенения (и крюковатая также, несмотря на то, что она морфологически сложная кость). Время появления окостенения в них обнимает довольно длинный период — от 1-го года внеутробной жизни до 12-го; начинается с головчатой и оканчивается в гороховидной. Время появления островков окостенения в остальных костях лежит в промежутке и идет без заметного порядка.

Кости предплюсны нижней конечности также все, за исключением пяточной, имеют по одному пункту окостенения. Пяточная имеет их два, один главный, дающий окостенение всей кости, за исключением конца пяточного отростка, другой придаточный, из которого развивается собственно так наз. *calc.*; при полном развитии, но до сращения с телом кости этот эпифиз имеет форму неглубокой чашки, надетой на пяточную кость *scadp.* *Os trigonum*, входившая в состав *tali* по крайней мере в аномальных случаях, также окостеневают отдельно. Время появления островков окостенения предплюсны обнимает период от 6-го месяца утробной жизни, когда появляется главный пункт пяточной кости, и оканчивается 10-м годом внеутробной жизни, когда появляется островок окостенения в эпифизе пяточной кости (этот эпифиз считается, как известно, гомологом гороховидной кости; нельзя не отметить, что он, как и его гомолог, окостеневают позже всех остальных костей этого отдела и притом спустя значительный промежуток времени после последней из них).

Кости пясти, плюсны и фаланги обеих конечностей. Как длинные кости, они получают на 2—3-м месяце утробной жизни окостенение в диафизах по общему типу костей этой формы. Но в окостенении концов отличаются от длинных костей тем, что имеют только по одному эпифизу. Еще замечательнее то, что эпифизы эти у пястных и плюсных костей от 2-го до 5-го появляются на передних концах (в головках), а у всех фаланг и первых костей пясти и плюсны — в основаниях¹. Та-

¹ Пользуясь лучами Рентгена и разрезами, Baileul нашел в первой пястной и плюсневой костях островки окостенения в обоих концах (*Bull. Mem. Soc. anat. Année, 86*).

ким образом, 1-я пястная и 1-я плюсневая кости по способу окостенения сходны с фалангами и, при существовании в больших пальцах только двух фаланг, могут быть на основании этого признака квалифицированы как фаланги. Против такой квалификации, однако, свидетельствуют другие признаки, именно отношение к мускулам (Welcker). Время появления окостенения в эпифизах всех этих костей лежит между 3-м и 10-м годами. Время слития с телами — между 18-м и 21-м годами.

Обыкновенно в руководствах анатомии сведения о способе и времени окостенения излагаются при описании каждой кости. При этой разбросанности факты, касающиеся развития костей, очень однообразные, легко ускользают от внимания учащихся. Между тем интересные сами по себе, они имеют чрезвычайно разнообразные приложения в других медицинских и естественных науках, а в практической медицине иногда совершенно неожиданные приложения. Поэтому я предпочел сгруппировать их в отдельную главу.

akusher-lib.ru

УЧЕНИЕ О СОЧЛЕНЕНИИ КОСТЕЙ

СИНДЕСМОЛОГИЯ

ВИДЫ СОЧЛЕНЕНИЙ

Кости скелета соединяются между собой в различных местах различными механизмами. Наиболее простое по своему устройству соединение есть так называемый шов (*sutura*), встречающееся исключительно между костями головы. Свойство, отличающее это соединение от других, есть полная неподвижность его, обусловленная анатомическим его устройством. В сущности все швы устроены одинаково, но по внешнему виду различают их два типа — **зубчатый шов** (*sutura dentata*) и **чешуйчатый шов** (*sutura squamosa*). Первый тип характеризуется тем, что края соединяющихся костей представляют зубцы большей или меньшей величины, которые входят в промежутки между такими же зубцами противолежащей кости и плотно между ними ущемляются. Второй тип — **чешуйчатый шов** — отличается от предыдущего тем, что края соединенных между собой костей истончены и паложены один на другой наподобие чешуек рыбьей кожи: соприкасающиеся поверхности костей представляют шероховатость, состоящую из параллельных бороздок.

В той и другой форме шва между соприкасающимися краями костей положен очень тонкий слой плотной клетчатки — остаток той ткани, из которой развились сами кости, и затем на поверхности надкостница одной кости непосредственно переходит в надкостницу другой, чем соединение костей упрочивается.

Как замечено выше, швы встречаются только между костями головы. Более распространена первая форма — зубчатый шов с зубцами самой разнообразной величины и формы (швы с малыми зубцами называют еще *sut. serrata*, *limbosa*, по это подразделение излишне). Второй вид, чешуйчатый шов, в хорошо развитой форме имеется только по периферии чешуи височной кости.

Кости туловища, конечностей, а также нижняя челюсть соединены между собой иным способом, — они сочленены, т. е. соединены более или менее подвижно.

По анатомическому устройству и степени подвижности можно различить три вида сочленений:

1) **синхондроз** (*synchondrosis*) и его видоизменение — **синдесмоз** (*syndesmosis*);

2) **полусустав** (*hemiartrosis*);

3) **истинный, или настоящий, сустав**¹ (*sinartrosis, artrosis*).

По отношению к подвижности эти виды сочленений представляют очень большую разницу. Синхондрозы, синдесмозы и полусуставы мало подвижны, истинные суставы допускают большую подвижность костей, различную, смотря по особенностям данного сустава. Распределение в теле различных видов сочленения соответствует этим свойствам: менее подвижные сочленения встречаются по пре-

¹ Для обозначения этого вида соединения костей мы употребляем термин **сустав**, сохраняя термин **сочленение** для обозначения родового, т. е. всех видов подвижного соединения костей без различия. Оговорку эту мы считаем необходимой ввиду отсутствия твердо установленной номенклатуры на русском языке.

имуществу на туловище и тазе; более подвижные — на конечностях, плечевом поясе и нижней челюсти.

По отношению к анатомическому устройству названные три вида сочленений представляют явственную постепенность в смысле усложнения; синхондроз и синдесмоз представляются наиболее простыми по устройству сочленениями; полусустав и истинный сустав обнаруживают в своем устройстве признаки дальнейшего развития и усложнения. В действительности во время эмбрионального развития и роста тела это постепенное усложнение и происходит.

Синхондроз — сращение при посредстве хряща — характеризуется присутствием между соединенными костями более или менее толстой хрящевой пластинки, которая плотно сращена с поверхностями обеих костей, в месте соединения с хрящом, обыкновенно шероховатыми. Хрящ, служащий, таким образом, для соединения костей, обыкновенно имеет в своей ткани еще и волокна соединительной ткани (отчего хрящ называется волокнистым), которые, пронизывая хрящевую пластинку, своими концами срастаются с костями. Такие волокна иногда заложены во всем протяжении хрящевой пластинки синхондроза, иногда же часть ее остается свободной от волокон, сохраняя свойства так называемого стекловидного хряща, как это замечается, например, в центре синхондрозов тел позвонков. Прочность соединения костей в синхондрозе еще увеличивается тем обстоятельством, что надкостница с одной кости без перерыва переходит на хрящ и затем на другую кость; в большинстве случаев periosteum над синхондрозом еще оказывается утолщенным, образует крепкие волокнистые пучки или ленты, которые и получают название с я з о к, укрепляющих синхондроз. Подвижность в различных синхондрозах очень разнообразна, но вообще невелика и обуславливается большей или меньшей толщиной хряща и степенью его податливости: чем толще и мягче хрящ, тем подвижность синхондроза больше, и наоборот.

Синдесмоз — соединение костей при помощи волокнистой ткани или связок. Он отличается от синхондроза тем, что между соединенными костями нет прослойки хрящевой ткани и вместо нее между соприкасающимися частями проложен слой клетчатки. Но механическое значение этой пластинки соединительной ткани невелико — она по своей малой крепости не может одна достаточно скреплять кость. Главная роль в скреплении костей принадлежит связкам, расположенным, как и в синхондрозах, на поверхности соединенных костей и представляющих в сущности утолщение надкостницы последних. Иногда, как, например, при синдесмозе нижних концов больших и малых берцовых костей, эти связки достигают чрезвычайно сильного развития. Подвижность в синдесмозах так же мала, как и в синхондрозах.

Полусустав (hemiarthrosis) — форма сочленения, открытая в сравнительно недавнее время Luschka. Она, несомненно, представляет переход от синхондроза к истинному суставу. Отличается от синхондроза тем, что в массе хрящевой пластинки, заложеной между соединенными костями, появляется полость или, вернее, щель, наполненная клейкой жидкостью. Щель эта может занимать большую или меньшую часть протяжения хрящевой пластинки, не только в разных сочленениях, но даже в одном и том же, но у различных субъектов. Что полусустав есть видоизмененный синхондроз, доказывается случаями появления этой формы сочленения у некоторых субъектов в таких местах, где у других встречается простой синхондроз, как это бывает, например, в сочленении лобковых костей. Надо думать, что подвижность в полусуставах несколько больше, чем в синхондрозах, хотя в этом направлении не сделано прямых наблюдений. Распространение полусуставов на теле очень незначительно.

Истинный сустав (arthrosis). Устройство этого рода сочленений наиболее сложно. Здесь между сочлененными концами костей мы встречаем уже не одну хрящевую пластинку, а две, которые плотно приращены к сочлеповым концам или площадкам костей. Толщина этих пластинок весьма незначительна: ткань их отличается от ткани хрящей синхондрозов отсутствием волокон; это — хрящ стекловидный, напоминающий своим видом так наз. молочное стекло. Плотность и упругость суставных хрящевых пластинок очень значительна. Свобод-

ная поверхность их (обращенная друг к другу) совершенно гладка и скользкая от присутствия на ней особого рода смазки, так называемой синовиальной жидкости, о происхождении которой будет сказано ниже. Таким образом, здесь хрящ уже не соединяет кости, как в синхондрозе или полусуставе, а, расщепившись на две отдельные пластинки, напротив, отделяет их одну от другой. Соединение костей выполняется здесь сполна аппаратом связок, прикрепленных по периферии суставных поверхностей костей. Все без исключения истинные суставы обладают, во-первых, сумочной связкой или фиброзной капсулой (*ligamentum capsulare s. capsula fibrosa*), которая представляет более или менее плотную пластинку соединительной ткани. Пластинка эта, будучи непосредственным продолжением надкостницы обеих костей, переходит с одной кости на другую в виде трубы или чехла и обнимает, таким образом, место соединения костей, образуя сомкнутую со всех сторон полость сустава. Внутренняя поверхность сумочной связки покрыта чрезвычайно тонкой, полупрозрачной, плотной оболочкой, называемой синовиальной оболочкой (*membrana synovialis*), свободная сторона которой гладка и влажна вследствие того, что оболочка эта имеет свойство выделять из себя клейкую, слегка желтоватую жидкость, синовию. Последняя наполняет все небольшое свободное пространство внутри полости сустава и играет ту роль, какую выполняет в механизмах смазка, т. е. уменьшает трение между поверхностями хрящей и предотвращает снашивание их. Синовиальная оболочка покрывает только сумочную связку и иногда часть поверхности кости, не покрытую хрящом, но оканчивается там, где начинается хрящевая пластинка, покрывающая суставные концы костей. Большею частью синовиальная оболочка лежит вгладь, но в некоторых суставах, как, например, в коленном, она образует по местам складки, наполненные жиром, которые в старину назывались говерсовыми железами, потому что им только приписывалась способность выделять синовию. В тех случаях, когда эти складки или отростки синовиальной оболочки не содержат жира и имеют незначительную величину, их называют синовиальными ворсинками; такая форма складок встречается преимущественно в маленьких суставах (например, в суставах позвонков, ключицы) и лучше заметна, когда вскрывают сустав под водой. Замечательны они потому, что, увеличиваясь в патологических случаях, образуют как бы инородные тела в полости суставов. В некоторых суставах, каковы тазобедренный, плечевой, синовиальная оболочка выворачивается из полости сумочной связки через небольшие отверстия в последней и образует в соседстве суставов довольно обширные синовиальные сумки, также наполненные жидкостью и служащие мягкой подкладкой для мускулов в тех местах, где последние перегибаются через выдающиеся части костей.

Сумочная связка с синовиальной оболочкой играет роль органа, как бы защищающего сустав, но удерживать кости в постоянном соприкосновении, по своей слабости и растяжимости, они не могут. Эта последняя цель достигается вспомогательными, или удерживающими, связками, которые имеют вид плотных, крепко натянутых фиброзных пучков или тяжей, прикрепленных к обеим костям, обыкновенно на пунктах более или менее выдающихся, например, на мышелках. Такие связки помещаются в большинстве вне полости сустава и в этих случаях сращены с сумочной связкой, даже прямо в нее вотканы, составляют ее часть, отделяемую только искусственно. Их и рассматривают как органы самостоятельные, отдельные от сумочной связки, только условно, на том основании, что они плотнее сумочной связки и играют механическую роль, не свойственную последней. Впрочем, такое тесное соединение вспомогательных связок с сумочной не есть общее правило; по местам встречаются такие связки, совершенно не соединенные с фиброзной капсулой сустава.

Таким образом, выделенные вспомогательные связки могут помещаться и внутри полости сустава, прикрепляясь своими концами к местам суставных поверхностей костей, не покрытым хрящом, как, например, в коленном суставе. Далее, внутри полостей суставов встречаются еще приспособления, отчасти играющие роль в механизме движений, отчасти защищающие кости от слишком сильных

внешних толчков: это — в н у т р и с у с т а в н ы е хрящи (*cartilagine interarticularae*), пластинки волокнистого хряща той или другой формы, проложенные между суставными концами костей. Своим краем междусуставные хрящевые пластинки обыкновенно сращены с сумочной связкой сустава, так что разделяют полость его на две камеры или совершенно отдельные друг от друга, как, например, в суставе нижней челюсти и грудино-ключичном, или сообщающиеся друг с другом при посредстве отверстия в середине междусуставного хряща, как в суставе колена.

Наконец, еще одно приспособление, встречаемое в некоторых суставах и стоящее, видимо, в связи с механическими условиями, в которых находится данный сустав. Это — с е с а м о в и д н ы е к о с т и (*ossa sesamoidea*), заложенные в толще сумочной связки с той стороны, которая подвергается наибольшему внешнему давлению, как, например, в коленном суставе — спереди (надколенник, *patella*), в суставах больших пальцев руки и ноги с головками льястной и плюсневой кости — на ладонной и подошвенной сторонах. Кости эти все похожи формой на надколенник, только меньше размерами и, подобно надколеннику, смотрят одной своей стороной в полость сустава; эта поверхность их так же, как у *patella*, покрыта слоем хряща. Другая их сторона оплетена волокнами фиброзной сумки, отчего сесамовидные кости снаружи мало заметны.

ФОРМА И ВЕЛИЧИНА СУСТАВНЫХ ПОВЕРХНОСТЕЙ И СВЯЗЬ ИХ С МЕХАНИЗМОМ ДВИЖЕНИЙ

Так как цель изучения анатомии суставов есть выяснение их функций, т. е. механизма происходящих в них движений, а также механизма происхождения вывихов и их вправления, то по необходимости вместе с анатомией связок должна быть изучаема форма и величина суставных поверхностей костей как моментов, определяющих объем и форму движений.

Главный момент, определяющий объем движения в истинном суставе, есть разность величины суставных поверхностей двух сочленяющихся костей.

Это обстоятельство лучше всего разъясняется на примере; суставная головка нижнего конца плечевой кости представляет почти целую окружность цилиндра по крайней мере в той части, которая назначена для сочленения с локтевой костью; соответствующая ей вырезка локтя (*incisura sigmoidea major*) представляет вогнутую поверхность, равную половине окружности цилиндра. При полном разгибании *processus olecranon* упирается в дно задней надблоковой ямки (*fossa supratrochlearis post.*). Начиная с этого положения, движение сгибания предплечья будет продолжаться до тех пор, пока *processus coronoideus ulnae* упрется в дно передней надблоковой ямки. При этом каждая точка суставной поверхности локтевой кости и, стало быть, всего предплечья сделает движение, почти равное половине круга, т. е. ровно столько, насколько суставная впадина *ulnae* меньше соответствующей суставной поверхности плечевой кости.

Рис. 81. Разрез локтевого сустава.

А — положение полного разгибания; А' — положение сгибания по совершении полной экскурсии, определяемой разностью протяжения суставной головки и суставной впадины; с — точка, где проходит поперечная ось блоковидной головки сустава.

Но это правило не без исключений: в некоторых суставах зависимость объема движения от относительной величины суставных поверхностей не так строга. В суставе основных фаланг пальцев верхней конечности с головками пястных костей объем движений меньше разности протяжения суставных поверхностей по причине существования особенностей в прикреплении боковых вспомогательных связок. Разность между сечением головки пястной кости и сечением суставной впадины фаланги больше четверти окружности; между тем движение, т. е. сгибание и разгибание пальцев, совершается только в размере четверти окружности, или одного прямого угла. Это зависит от того, что точки прикрепления боковых связок лежат не на оси движения, а в стороне от нее, именно ближе к тыльной стороне пястной головки; от этого при разогнутом состоянии пальцев расстояние между точками прикрепления боковых связок (к пястной кости и к фаланге) меньше, чем в тот момент, когда фаланги согнуты. В этом последнем положении боковые связки оказываются натянутыми настолько, что они задерживают дальнейшее сгибание.

Отсюда название связок, таким образом ограничивающих движение, — *з а д е р ж и в а ю щ и е с в я з к и*. Наоборот, существуют случаи, где объем движения больше разности размеров суставных поверхностей. Так, например, суставные поверхности косых отростков позвонков почти равны между собой — если есть разность, то она весьма незначительна. Между тем движение некоторых из этих суставов, например, в суставе атланта со вторым позвонком, довольно объемисто и определяется исключительно степенью натяжения окружающих связок, суставные же поверхности при движении соскальзывают одна с другой, чего в локте никогда не бывает.

Форма движения в суставах, или, иначе говоря, фигура кривых, описываемых точками движущейся части тела в пространстве, зависит от формы суставных поверхностей. Точнее говоря, кривые линии, описываемые в пространстве точками движущейся части тела, представляют линии, подобные и параллельные сечениям суставной головки и впадины, проведенным в том направлении, в котором происходит данное движение. Эта тесная зависимость формы движений от формы суставных поверхностей очень понятна без дальнейших объяснений при непремennom условии плотного и постоянного соприкосновения поверхностей сочленяющихся костей, что в действительности и бывает в большинстве случаев. Но мог бы возникнуть вопрос: почему сочленовные поверхности не расходятся и почему движения не могут разнообразиться, становясь вне зависимости от формы суставных поверхностей? Этому есть несколько причин, действующих в различной мере в различных суставах и при разных обстоятельствах. Прежде всего расхождению суставных поверхностей при движении препятствует прилипание одной поверхности к другой, обусловленное частью молекулярным притяжением плотно прилегающих поверхностей хряща, частью клейкостью синовиальной жидкости, которой они покрыты. Но эта сила не может действовать очень значительно, потому что суставные поверхности костей, как видно будет ниже, часто не вполне подобны, а потому не могут прилегать одна к другой так плотно, чтобы молекулярное притяжение обнаружилось между ними в значительной мере. Вторая причина, препятствующая расхождению суставных поверхностей, есть натяжение вспомогательных связок, и это есть, без сомнения, самая главная из сил, удерживающих кости. Значение ее выясняется тем фактом, что суставы, не имеющие вспомогательных связок, а только одну сумочную, каков, например, плечевой сустав, подвергаются вывихам чаще тех, которые имеют вспомогательные связки. В том же смысле и почти так же энергично удерживаются кости окружающими их мускулами, находящимися при жизни в постоянном, так называемом тоническом сокращении. Наконец, есть еще одна сила, которой некоторые авторы и в настоящее время приписывают сплошь все влияние на удержание костей от расхождения, игнорируя другие моменты: это атмосферное давление. Сустав, замкнутый герметически сумочной связкой, рассматривают, как магдебургские полушария в известном физическом опыте, употребляемом для доказательства существования воздушного давления, или с цилиндром, замкнутым с одного конца, в который вдвинут до самого дна плотно притертый поршень. Но это сравнение, конечно, неправильно, потому что магдебургские полушария имеют внутри или пустоту, или во всяком случае пониженное напряжение воздуха и удерживаются разностью внутреннего и наружного давления атмосферы, а поршень, вдвинутый в цилиндр, удерживается воздушным давлением только при попытке его оттянуть от дна, т. е. образовать под ним пустоту; в спокойном положении или даже при вращательных движениях, когда он остается в плотном соприкосновении со стенками и дном цилиндра, он относится к атмосферному давлению, как всякое солидное тело, испытывающее давление атмосферы со всех сторон, причем давления, действующие в противоположных направлениях, друг друга уничтожают. То же самое и в суставе до тех пор, пока он находится в условиях обыкновенных для жизни, так как в нем нет пустоты, вся полость его выполнена, и нет условий, которые стремились бы образовать ее. Учение о влиянии атмосферного давления на удержание сочленяющихся костей

обязано своим происхождением опытам братьев Weber (в сороковых годах XIX века); эти опыты состояли в следующем: они отрезали у трупа нижнюю конечность вместе с половиною таза, обрезали вокруг тазобедренного сустава все мягкие части, за исключением связок, и подвешивали конечность, укрепляя ее за таз. При этом, несмотря на значительную тяжесть висящей конечности, головка бедра не выходила из суставной впадины; но, как скоро дно acetabuli просверливали, т. е. давали доступ воздуху внутрь полости сустава, воздух входил туда со свистом, и одновременно с этим головка бедра выскальзывала из суставной впадины. Отсюда и заключали, что пока сустав герметически замкнут, внешнее давление атмосферы прижимает кости друг к другу. Заключение это было совершенно правильно по отношению к условиям, в которых находится тазобедренный сустав в опыте братьев Weber. Но условия эти были совершенно невозможны для живого существа: все мышцы были отрезаны и не могли влиять на кости, а связки хотя и не были перерезаны, но на трупе, конечно, не имели той упругости, какую они имеют при жизни. Вследствие этого значительная тяжесть конечности, без сомнения, стремилась удалить кости одну от другой или по крайней мере уменьшала напряжение жидкости внутри полости сустава — являлись, стало быть, условия, тождественные с условиями магдебургских полшарий, и наружное атмосферное давление, конечно, обнаруживало свое влияние. Но при жизни условий опыта братьев Weber никогда не бывает. Сила тонического сокращения мускулов так велика, что ее с избытком достаточно для противодействия не только тяжести висящей конечности, но даже для сопротивления значительному внешнему давлению, как это доказал точным вычислением Büchner для тазобедренного сустава. Правда, в некоторых суставах при движениях, вследствие неполной правильности суставных поверхностей, необходимо должно происходить некоторое расхождение их, но пустоты между ними образоваться не может, потому что для выполнения образующегося свободного пространства в полости сустава всегда имеется синовиальная жидкость и мягкие подвижные образования (жирные складки синовиальной оболочки и пр.). Приведенные соображения против учения братьев Weber получили в недавнее время полное подтверждение экспериментальным путем в опытах Геркена, который произвел непосредственное измерение давления синовиальной жидкости в коленном суставе живой собаки и нашел, что оно не только не ниже и не равно атмосферному, как можно было бы ожидать, но превосходит его в среднем (в нескольких наблюдениях) на 6 mm ртутного столба. Несмотря на это, спор об участии атмосферного давления в укреплении суставов продолжается (см. R. Fick, Handb. d. Anat. u. Mechan. der Gelenke, 1911; статьи Christen и R. Fick. Anat. Hefte, Bd. 43, H. 2, 1911).

Для ближайшего знакомства с формой движений, возможных в суставах, весьма естественно, наряду с анатомией связок, изучать и форму суставных поверхностей. Подробное исследование, произведенное в последние десятилетия, показало, что все суставные поверхности имеют приблизительно форму геометрически правильных тел вращения или плоскостей. Приравнивая суставы к геометрическим фигурам, можно различить следующие виды их:

1. Плоские суставы, или амфиартрозы. Суставные площадки на обеих сочленяющихся костях в таких суставах обыкновенно невелики, равны между собой и приблизительно плоски. Движения, допускаемые такой формой суставных поверхностей, есть соскальзывание одной кости в ту или другую сторону, смотря по устройству и растяжимости связок. Размеры движения обыкновенно невелики, экскурсия, совершаемая каждой точкой движущейся кости, есть прямая линия. Примером амфиартрозов могут служить суставы запястья и предплюсны между собой.

2. Цилиндрические суставы, или гинглы. Эта форма суставов представляет два видоизменения: а) правильный цилиндрический сустав и б) блоковидный. Правильные цилиндрические суставы характеризуются тем, что суставная головка (т. е. выпуклая суставная поверхность) и впадина, совершенно подобные друг другу, представляют части поверхности

одного цилиндра, ось которого проходит в кости, несущей на себе выпуклую суставную площадку. Обыкновенно она приблизительно параллельна оси тела этой кости или совпадает с ней. Движение в таких суставах есть вращение той или другой кости вокруг оси цилиндрической головки. Но, кроме того, возможно еще продвижение одной из костей вдоль оси вращения, что в действительности и совершается в некоторых правильных цилиндрических суставах. Г и н г л и м ы, или б л о к о в и д н ы е суставы, как показывает уже самое название, имеют суставные головки, представляющие большую или меньшую часть поверхности блока, т. е. цилиндра, на котором, более или менее совпадая с сечением его, проходит канавка. Впадина имеет такую же кривизну, только вместо канавки по ней проходит валок, своей формой соответствующий форме канавки суставной головки. Размером впадина обыкновенно меньше головки, т. е. представляет меньшую долю окружности блока. Ось блоковидной фигуры проходит, естественно, в той кости, которая имеет головку, и обыкновенно перпендикулярна к оси тела кости. Движение в блоковидных суставах есть также вращение вокруг оси суставной головки, но продвижение вдоль оси, как в правильных цилиндрических суставах, здесь невозможно, потому что этому препятствует существование канавки на суставной головке и валика на впадине.

Правильные цилиндрические суставы и гинглимы допускают наименее разнообразные движения, так как они имеют только одну ось, почему называются по этому признаку о д н о о с н ы м и.

Правильные цилиндрические суставы встречаются между локтевой и лучевой костями, а также в сочленении зубовидного отростка с дугой атланта. Гинглимы довольно распространены и встречаются в локте и суставах фаланг между собой.

3. А р т р о д и и, или ш а р о в и д н ы е суставы. Головка таких суставов представляет отрезок приблизительно правильного шара. Впадина есть часть той же шаровой фигуры, только вогнутая; размером она обыкновенно значительно меньше головки, т. е. представляет меньшую долю шаровой поверхности. Подвижность костей в суставах этого рода весьма разнообразна и совершается вокруг множества осей или, все равно, вокруг одной точки, в которой все оси сустава пересекаются — это центр суставной головки. Движение может совершаться: а) по меридианам шаровой головки, б) по параллельным кругам ее и, наконец, в) каждая кость может вращаться вокруг своей продольной оси. В отличие от цилиндрических суставов артродии называются еще м н о г о о с н ы м и. Артродии встречаются в плечевом и тазобедренном суставах.

4. Я й ц е в и д н ы е суставы. Головка и впадина подобных суставов представляют части поверхности тела вращения, которое образуется от в р а щ е н и я д у г и вокруг своей хорды, причем получается фигура, похожая на яйцо, откуда и происходит название этих суставов. Движение в них может совершаться в двух направлениях и около двух осей: а) в одном случае движущаяся кость вращается вокруг той оси, около которой вращалась дуга, описывавшая яйцевидную фигуру (линия *ab*, рис. 82); б) в другом — кость движется вокруг оси, проходящей через центр того круга, от которого отрезана дуга, описавшая яйцевидную фигуру, в направлении, перпендикулярном к первой оси (на рис. отвесно к плоскости бумаги), отчего и направление этих двух движений перпендикулярно друг другу. Дуги, которые описывает движущаяся кость в пространстве, в первом случае будут иметь более короткий радиус, так как ось движения лежит ближе к поверхности суставной головки; во втором — эти дуги имеют более длинный радиус, так как ось движения лежит дальше от суставной поверхности. Особность этой формы суставов заключается в том, что при движении вокруг оси, проходящей через центр круга (второй случай, под буквой *b*), суставная впадина, сдвинувшись с середины головки, перестает плотно касаться ее, потому что поверхность боковой части яйцевидной головки не подобна поверхности впадины.

В теле человека существует только один, несомненно, яйцевидный сустав, да и то разделенный на две части, — это сочленение между затылочной костью и атлантом.

5. **Седловидные суставы.** Отличаются от других суставов тем, что в них нельзя различить ни головки, ни впадины: обе кости имеют совершенно одинаковые и по форме кривизны, и по величине суставные поверхности, которые представляют как бы два седла, опрокинутые одно поперек другого. Сравнивая седловидные поверхности с геометрическим телом, мы должны их представлять себе как часть поверхности, образовавшейся от движения дуги вокруг линии, лежащей вне того круга, от которого дуга отрезана (рис. 82). Если из такой поверхности со стороны, обращенной к оси, вырезать две части в виде четырехугольников или овалов и опрокинуть одну поперек другой, то мы получим ту форму и отношения поверхностей, которые имеются в седловидном суставе. Такие поверхности соприкасаются друг с другом только по двум пересекающимся под прямым углом линиям; на остальном протяжении поверхности несколько отстают одна от другой. Движения, допускаемые подобным суставом, совершаются по двум направлениям, перпендикулярным друг другу, около двух осей, также пересекающихся под прямым углом. Оси эти лежат уже не в одной кости, как в артродиях и яйцевидных суставах, а распределены на обе кости: они проходят через концы костей недалеке от суставных поверхностей. Как пример правильного седловидного сустава, можно указать сочленение между многотрапной и пястной костью большого пальца руки.

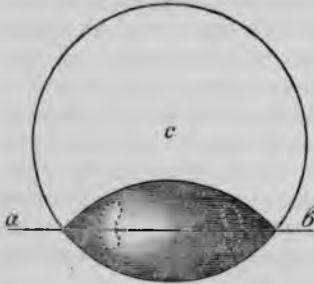


Рис. 82. Яйцевидная фигура, образуемая от вращения дуги вокруг своей хорды *ab*. Единственный в теле правильный яйцевидный сустав — сочленение суставных отростков затылочной кости с боковыми массами атланта, представляет две части одной яйцевидной фигуры, вырезанной из ее поверхности так, как это обозначено на рисунке пунктиром.

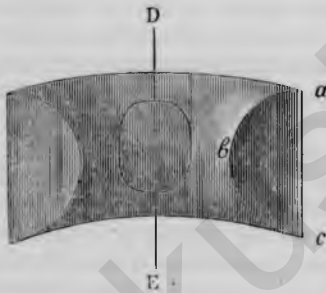


Рис. 83. Поверхность, образовавшаяся от движения дуги *abc* вокруг оси *ED*, лежащей вне круга. Пунктиром обозначена часть этой поверхности, представляемая седловидными суставами.

Сложная кривизна, полученная от такого двойного движения дуги, и будет представлять то, что мы встречаем в гинглимо-артродиях (рис. 84). Но на самом деле головки гинглимо-артродий никогда не имеют только две оси, а обыкновенно больше. Суставные впадины таких суставов, как сказано, несравненно меньше головок и подобны только какой-нибудь одной части кривизны головки, поэтому при движении в некоторые моменты неплотно прилегают к головке. Движение в гинглимо-артродиях есть последовательное вращение той или другой кости вокруг целого ряда параллельных осей, которые лежат в головке поперечно к продольной оси кости. Кроме того, в тот момент, когда впадина находится на шаровидной части головки, возможны все движения, свойственные ар-

6. **Гинглимо-артродии.** Эти суставы сходны с артродиями в том отношении, что имеют ясно выраженную суставную головку с несколькими осями движения и впадину, причем последняя, как в артродиях, гораздо меньше головки. С блоковидными суставами эта форма имеет сходство по направлению осей движения — перпендикулярно к оси тела кости (обыкновенно длинной). Кривизну суставной поверхности головки гинглимо-артродия нужно представлять себе образовавшейся от вращения дуги вокруг нескольких осей последовательно, причем расстояние осей от дуги изменяется. Наиболее простой подобный случай будет следующий: пусть сначала дуга движется на полукружности вокруг своего диаметра — она опишет при этом половину правильной шаровой фигуры; в следующий момент движение дуги совершается на четверть окружности около оси, лежащей от нее дальше, чем диаметр, — дуга опишет при этом кривую поверхность, которую представляет наружная сторона круглого кольца.

тродиям. Надо заметить, однако, что такие суставы представляют еще предмет спора. Два автора, больше других разработавшие учение о форме суставных поверхностей, Меуер и Ненке, не согласны относительно их распространения. Меуер считает их очень распространенными, Ненке — напротив. Как пример подобного сустава, можно указать коленное сочленение.

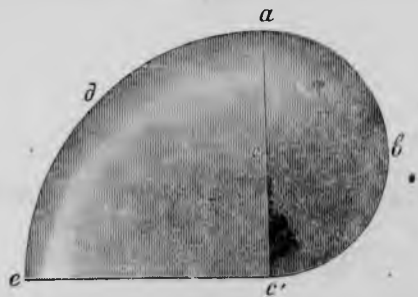


Рис. 84. Схема поверхности гинглимо-артродия. Часть, лежащая направо от линии acc' , шаровидна; часть, лежащая налево от этой линии, образовалась от движения той же дуги около оси, лежащей далее центра (в точке c').

Группируя таким образом суставы по сходству их поверхности с геометрическими фигурами и перенося свойства последних на суставы, нужно, однако, помнить, что сходство их только приблизительное; кривизны, существующие в действительности, никогда не бывают строго правильными. Так, нет ни одной совершенно плоской суставной площадки, и нет ни одной совершенно правильной шаровидной головки. Некоторые же суставные поверхности так неправильны, что их до сих пор не удалось подвести под какую-нибудь категорию; таков, например, сустав между первым и вторым рядом костей запястья.

СПЕЦИАЛЬНАЯ АНАТОМИЯ СОЧЛЕНЕНИЙ

СОЧЛЕНЕНИЯ ПОЗВОНКОВ

Каждые два соседние позвонка в шейном, грудном и поясничном отделах позвоночника соединены друг с другом тремя сочленениями и массой связок, расположенных в стороне от сочленений и независимо от них. Одно из сочленений позвонков, главное в механическом отношении, есть синхондроз, это — сочленение между телами; два другие — между косыми отростками — суть постоянные суставы.

Синхондроз тел позвонков отличается особыми свойствами хрящевой пластинки, его образующей (fibro-cartilago intervertebralis). Периферическая часть

ее состоит из волокнистого хряща, причем волокна, пронизывающие хрящевую пластинку сверху вниз, расположены концентрическими рядами, так что на горизонтальном разрезе, которым все эти волокна перерезываются поперек, получается своеобразная картина: концентрические яркobelые линии (разрезы слоев волокон) чередуются со слоями опаловидной хрящевой ткани. Но это только на периферии, около края; в центре же хряща волокон совсем нет, масса его стекловидна и чрезвычайно мягка — студениста и обладает свойством выбухать над поверхностью разреза в форме холмика — явление, которое указывает, что эта студенистая хрящевая масса сдавлена в центре синхондроза за пределы своей нормальной упругости. Фиброзные волокна, пронизывающие сверху вниз периферическую часть межпозвоночного хряща, кроме расположения рядами, представляют еще одну замечательную черту; они протянуты не вертикально, а наискось, в одном ряду справа налево, в следующем ряду слева направо, далее опять справа налево и т. д. перекрестно. В этом расположении волокон нельзя не видеть приспособления для придания позвоночнику большей крепости, рассчитанного на ограничение сгибания позвоночника в стороны. Описанные свойства присущи всем межпозвоночным хрящам. Отличаются они друг от друга только толщиной: наиболее толстые хрящи встречаются в поясничном отделе позвоночника и между нижними грудными позвонками, затем следуют шейные,

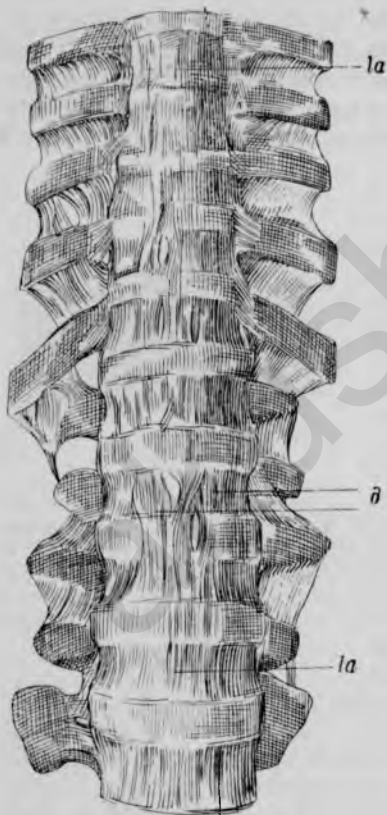

Рис. 85. Сочленение позвонков.
la — передняя общая связка тел позвонков. *d* — ножки диафрагмы, стоящие в связи с этой связкой.

наконеч, самые тонкие грудные (в особенности между средними позвонками). На поверхности тел позвонков и межпозвоночных хрящей всюду расположена надкостница; но на передней и задней сторонах из массы надкостницы выделяются особенно плотные фиброзные тесмы, которые носят название общих связок тел позвонков. Передняя — *ligamentum longitudinale vertebrae anterius* — имеет значительную ширину, в особенности внизу

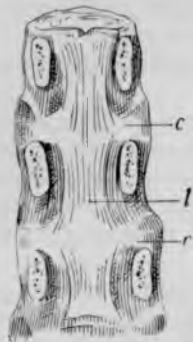


Рис. 86. *l* — задняя продольная связка тел позвонков (*lig. longitudinale post.*); *c, c* — межпозвоночные хрящи.

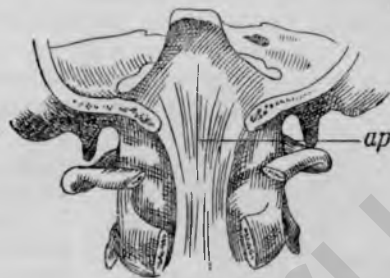

Рис. 87. *ap* — apparatus ligamentosus, т. е. верхний конец общей задней связки позвонков на протяжении между телом 2-го шейного позвонка и *pars basilaris ossis occipitis*.

(до 2 см), начинается нижним концом из надкостницы передней поверхности крестца и затем, постепенно суживаясь, восходит кверху до передней дуги атланта, где и оканчивается. По пути эта связка относится различно к телам позвонков и межпозвоночным хрящам; с последними она плотно сращена, так что отделить ее от хряща можно только ножом; над вогнутыми поверхностями тел

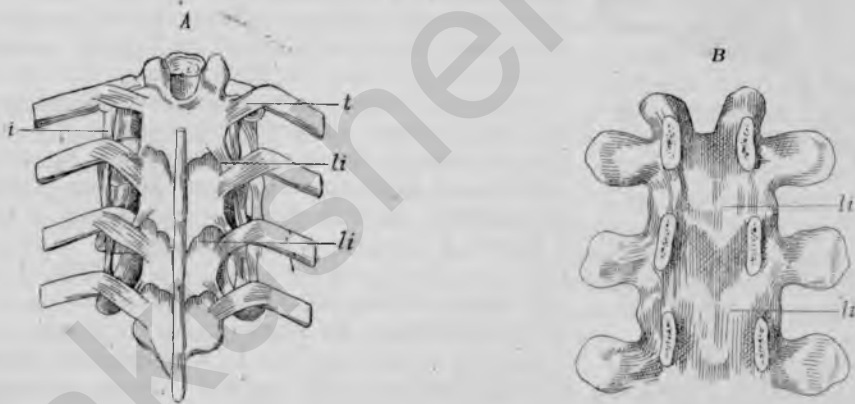


Рис. 88. *A* — несколько грудных позвонков сзади; *B* — дуги позвонков изнутри. *li* — *ligg. interspinalia* в связи с сумочными связками суставов косых отростков позвонков; *t* — *lig. tuberculi costae*; *i* — *lig. intertransversale*.

позвонков она натянута в виде мостиков и соединена слабой клетчаткой, так что между костью и связкой можно провести тупой инструмент без особого усилия; боковыми краями она сливается с надкостницей тел позвонков. Задняя общая связка позвонков — *lig. longitudinale vertebrae posterius*, которую можно видеть, только спяв дуги позвонков, значительно уже и слабее передней, она также сращена плотно с межпозвоночными хрящами и слабо с телами позвонков, даже слабее, чем передняя. Особенность формы ее состоит в том, что на местах сращения с хрящами она расширяется, а над позвонками су-

живается, отчего получает форму двусторонней узкой пилы. В противоположность передней, она сверху шире, чем внизу. Ее концы прикреплены там же на крестце и затылочной кости, но принято считать ее верхним концом прикрепление к телу второго шейного позвонка; верхнюю же часть, от тела *epistrophei* до *pars basilaris* затылочной кости, именовать особым термином — *aparat us ligamentosus s. membrana tectoria* [BNA] на том основании, что этот отрезок общей связки позвонков к подлежащему зубовидному отростку и дуге атланта совсем не прикреплен, а покрывает собой целый аппарат иных связок, принадлежащих суставу атланта с зубовидным отростком и соединяющих последний с затылочной костью.

Суставы косых отростков позвонков. Это истинные суставы, обладающие короткой сумочной связкой, которая допускает незначительные движения. По форме суставных поверхностей они относятся у шейных и грудных позвонков к амфиартрозам (плоским суставам), а у поясничных — к правильным цилиндрическим.

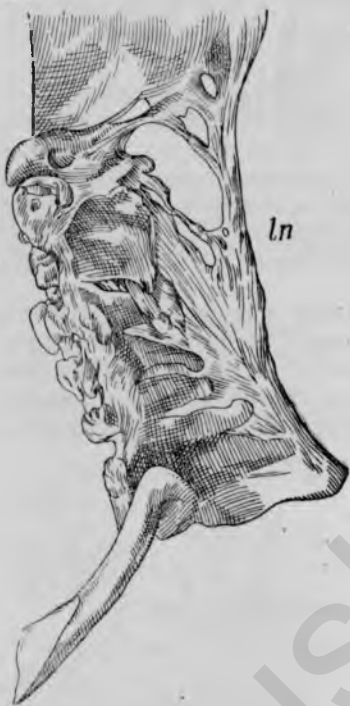

Рис. 89. *ln* — выйная связка — *lig. nuchae*.

Промежутки между дугами соседних позвонков на всем протяжении, за исключением межпозвонковых отверстий, затянуты плотными перепонками, достигающими у поясничных позвонков чрезвычайной крепости. Это — *ligamenta flava*. Название — желтые (*flava*) — дано им благодаря довольно насыщенному желтому цвету, им свойственному и обусловленному большой примесью так называемой упругой ткани (одно из видоизменений соединительной ткани), которая в других связках встречается в малом количестве.

Промежутки между остистыми отростками также затянуты перепонками — *ligamenta interspinalia*, по в противоположность желтым связкам, очень слабыми и часто продырявленными, которые поэтому не играют важной механической роли. Но эта роль, без сомнения, принадлежит крепкому, круглому канатику, который образуется на свободном краю междуостистых связок, между верхушками остистых отростков и, охватывая последние, тянется во всю длину позвоночника, почему носит название — *ligamentum apicum processuum spinosorum s. lig. supraspinale* [BNA]. В шейной части позвоночника и междуостистые связки, и составляющая их край связка верхушек развиты

особенным образом: *ligamenta interspinalia* выступают далеко за концы остистых отростков, образуя позади всей шейной части позвоночника сагиттально стоящую пластинку в форме треугольника — *ligamentum nuchae*, выйная связка, одна сторона которой соединена с остистыми отростками и особенно междуостистыми связками, другая приращена к гребню бугроватости затылочной кости, начиная от затылочной дыры до затылочного бугра; третья сторона треугольной связки свободна и представляется утолщенной в виде трехгранного канатика — продолжение *lig. apicum proc. spinosorum*. *Lig. nuchae* вместе с затылочными мышцами удерживает в равновесии голову, которая по причине нахождения ее центра тяжести впереди сочленения головы с атлантом стремится наклоняться вперед; на соединение и движение позвонков *lig. nuchae* никакого влияния не имеет.

Кроме перечисленных постоянных связок, некоторые позвонки, именно грудные, соединены между собой еще междуперечными связками — *ligamenta intertransversaria*. Связки эти слабы, имеют вид тоненьких

фиброзных шнурков и расположены между верхушками двух соседних поперечных отростков. Очень часто они отсутствуют у некоторых грудных позвонков.

Суставы затылочной кости с атлантом и атланта со вторым позвонком. Эти суставы значительно отличаются от сочленения других позвонков, а потому должны быть описаны отдельно. Первое отличие состоит в отсутствии синхондрозов между затылочной костью, атлантом и вторым позвонком; они соединены исключительно истинными суставами и целым аппаратом особых связок, не свойственных другим позвонкам.

Общая задняя связка позвонков, как сказано выше, начиная от тела второго позвонка, к которому она прикреплена, тянется до ската затылочной кости (*clivus Blumenbachii*) под именем *apparatus ligamentosus*. По снятии его открываются связки, удерживающие зубовидный отросток в плотном соприкосновении с передней дугой атланта; они имеют форму креста, поперечная часть которого — *ligamentum transversum atlantis*; более плотная, растянута поперек отверстия атланта, прикрепляясь своими концами к боковым его массам. Из двух отверстий, которые получаются таким образом внутри атланта, заднее есть собственно *foramen vertebrale* и назначено для помещения спинного мозга, а переднее вмещает зубовидный отросток, который, опираясь сзади на *lig. transversum*, плотно прижимается к передней дуге атланта. На середине *lig. transv. atlantis* вверх и вниз отходят два отростка, из которых верхний тянется к переднему краю затылочной дыры, а нижний — к телу *epistrophei*. Эти два отростка носят название *lig. cruciatum*. По снятии верхнего отрезка *lig. cruciatum* открываются еще связки, которые соединяют верхушку зубовидного отростка с затылочной костью, это — *lig. suspensorium s. apicis dentis* [BNA], слабая связка в форме круглого шнурка, которая от верхушки *proc. odontoidei* тянется к переднему краю затылочной дыры, где и прикрепляется под *lig. cruciatum*; две другие связки — *lig. alaria*, плотные фиброзные тесмы, начинаются также от верхнего конца зубовидного отростка по сторонам *lig. suspensor.*, направляются вверх и наружу, прикрепляясь на краях затылочной дыры, около суставных отростков затылочной кости. *Lig. suspensorium*, по своей слабости, едва ли оправдывает свое название (поддерживать зубовидный отросток), а на движение его не может иметь влияния, так как лежит на продолжении оси, около которой *process. odontoideus* вращается. Не то — крыльчатые связки; они плотны, туго натянуты и, лежа в стороне оси движения, способны сильно ограничивать движения в сочленении атланта с зубовидным отростком. Промежутки между обоими дугами атланта и краями затылочной дыры затянуты перепонками, получившими особые названия — *membrana obturatoria s. atlanto-occipitalis* [BNA] *anterior* et *membrana obturatoria posterior*, хотя последнее есть не что иное, как *lig. intercrurale* других позвонков. Все сочленения затылочной кости с атлантом и последнего со вторым позвонком суть истинные суставы и как таковые имеют сумочные связки, довольно слабые. По форме суставных поверхностей эти суставы принадлежат к различным видам. Два сустава между отростками затылочной кости и боковыми массами атланта в механическом смысле представляют собственно один сустав (или, как еще называют, сочетанный сустав), так как движение в них может совершаться не иначе, как одновременно. Сообразно с этим выпуклые суставные поверхности отростков затылочной кости и вогнутые площадки боковых масс атланта представляют два участка поверхности одной яйцевидной фигуры, лежащей своей продольной осью

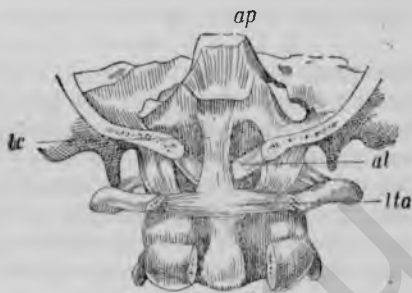


Рис. 90. Связки суставов затылочной кости с двумя первыми шейными позвонками: *ap* — перерезанная и отогнутая кверху часть *apparatus ligamentosus*; *lc* — *lig. cruciatum*; *al* — *lig. alaria*; *lta* — *lig. transversum atlantis*.

поперек (о движениях в этом суставе см. ниже). Сустав передней дуги атланта с зубовидным отростком по форме суставной поверхности принадлежит к п р а в и л ь н ы м ц и л и н д р и ч е с к и м; ось его стоит вертикально и проходит в толще processus odontoidei. Суставы боковых масс атланта с телом epistrophæi по форме поверхностей ближе подходят к а м ф и а р т р о з а м, т. е. плоским суставам, но отличаются неправильностью суставных площадок, которые представляют небольшую выпуклость в форме двускатной крыши: гребень выпуклости их идет поперек, а скаты — один назад, другой — вперед. Вследствие этого в среднем положении суставные поверхности соприкасаются только выпуклыми гребнями, края же их несколько отстают друг от друга.

Д в и ж е н и я п о з в о н о ч н и к а. Устройство сочленений между позвонками неблагоприятно для объемистых движений: во-первых, каждые два соседние позвонка соединены друг с другом тремя сочленениями, лежащими не на одной линии и оттого способными ограничивать движения друг друга. Сочленения эти по своему анатомическому устройству мало подвижны (главный есть синхондроз, в котором движения возможны только в пределах уступчивости хряща; два другие у большинства позвонков маленькие амфиартрозы с довольно короткими сумочными связками). Вторым моментом, стесняющим движения позвоночника является масса связок, расположенных вдалеке от сочленений (между дугами и отростками), отчего их задерживающее влияние значительно увеличивается, так как они действуют длинными рычагами. Несмотря, однако, на эти неблагоприятные условия, каждый позвонок несколько подвижен, и из суммы движений всех позвонков складывается некоторая подвижность целого позвоночника во все стороны, т. е. к р у ч е н и е около вертикальной оси и к а ч а н и е стороны, вперед и назад.

По наблюдениям L. Weber, кручение шейной части позвоночника равно в среднем 79° , причем бóльшая доля этого объема приходится на движения атланта. Кручение грудной и поясничной части достигает 28° , или $\frac{1}{13}$ окружности. Величина эта, естественно, распределяется между 17 позвонками (5 поясничных, 12 грудных), так что на каждый позвонок приходится подвижность в $1,5^\circ$ с небольшим. В действительности, однако, распределение подвижности между позвонками неравномерно; но которые из позвонков подвижнее и которые менее подвижны — этот вопрос за невозможностью производить точные наблюдения над отдельными позвонками у живого человека решается авторами различно. Meurer, принимая в расчет различное положение суставных поверхностей косых отростков у различных позвонков, считает шейные позвонки наиболее подвижными, потому что у них суставные поверхности названных отростков лежат почти горизонтально и не должны стеснять движения позвонка вокруг вертикальной оси синхондроза тела. У верхних грудных позвонков суставные поверхности стоят почти вертикально, но обращены в разные стороны; они составляют части одной приблизительно правильной шаровидной поверхности и потому также допускают вращение позвонков. Но у поясничных позвонков положение косых отростков неблагоприятно для вращения; у них верхняя пара отростков нижележащего позвонка охватывает нижнюю пару вышележащего позвонка с боков. То же отчасти замечается и у нижних грудных позвонков. Поэтому Meurer нижние грудные и поясничные позвонки считает наименее подвижными, несмотря на то, что межпозвоночные хрящи их толще, чем в верхних отделах. Henke на основании опытов над свежими препаратами утверждает, что при вращении подвижны также и верхние поясничные позвонки. Неблагоприятное расположение суставных отростков у поясничных позвонков он не считает препятствием для движения, так как их суставные поверхности соприкасаются неплотно (это справедливо). Опыт над препаратом, разумеется, может быть повторен каждым, и надо заметить, что он говорит в пользу мнения Henke. Но, по нашему мнению, решающего значения такой опыт иметь не может, потому что он не может воспроизвести всех условий вращения позвоночника у живого человека, и вот почему: при опыте сила прилагается к позвоночнику в каком-нибудь одном месте, у живого она действует на позвонки во множестве пунктов и непосредственно на них,

и при посредстве ребер, так как прикрепления вращающих мышц чрезвычайно многочисленны. Поэтому, без сомнения, результат, получаемый при опыте, мало сходен с действительностью. При наклонении позвоночника вперед движения также распределяются между многими позвонками и также неравномерно. Наиболее подвижны шейные позвонки, так как межпозвоночные хрящи их мягче, а нижняя и верхняя поверхности тела седлообразны и приурочены к такого рода движениям. Сгибание шейного отдела позвоночника увеличивает подвижность головы; ее собственные суставы — с атлантом и вторым шейным позвонком — не могли бы дать голове той подвижности, которую она имеет. За шейными по подвижности следуют поясничные позвонки, и менее всех подвижны грудные, так как они имеют тонкие хрящи и связаны с грудной клеткой.

При наклонении позвоночника вперед и назад движение каждого позвонка совершается вокруг поперечной оси, идущей через центр синхондроза; суставы косых отростков также движутся, причем при наклонении вперед суставные поверхности соскальзывают одна с другой, а при наклонении назад — надвигаются одна на другую, но вскоре верхушки отростков упираются в дуги соседних позвонков, отчего дальнейшее движение становится невозможным. При наклонении в стороны позвонки движутся вокруг осей, идущих спереди назад, но не горизонтально, а наклонно, передним концом вниз (Henke). Причина наклонного положения оси движения в этом случае лежит в том, что эта линия должна соединять центр синхондроза позвонка с серединой линии, проведенной между центрами суставов косых отростков; так как косые отростки (верхняя пара) лежат выше синхондроза, то задний конец оси движения должен быть приподнят. Этим положением оси Henke объясняет поворот тел позвонков в сторону вогнутости, замечаемый при боковых искривлениях позвоночника (сколиоз).

Объем наклонения позвоночника вперед, назад и в стороны индивидуально различен, но вообще незначителен, так как это движение стесняется всеми связками позвонков и столкновением остистых отростков (при движении назад).

Движение головы в ее суставах с атлантом и зубовидным отростком. Суставы отростков затылочной кости с боковыми массами атланта представляют в механическом смысле один сустав, так как оба находятся на одной кости и отдельно один от другого движения иметь не могут. По форме суставных поверхностей, как сказано выше, он представляется яйцевидным (т. е. обе суставные головки и обе суставные впадины представляют части одной яйцевидной фигуры); следовательно, он должен иметь две оси движения: одну — поперечную, около которой совершается наклонение головы вперед и назад, другую — сагиттальную, около которой голова движется в стороны. Последняя ось, по замечанию Henke, лежит не горизонтально, а наклонно, задним концом вниз, чем объясняется поворот лица в сторону и вверх при врожденной короткости одного из грудино-ключичных мышц (*torticollis*). Впрочем, подвижность сустава, о котором идет речь, невелика, так как края суставных впадин атланта скоро упираются в нижнюю поверхность затылочной кости, и движение останавливается; оно дополняется гибкостью шейной части позвоночника.

Сустав передней дуги атланта с зубовидным отростком 2-го позвонка по форме поверхностей принадлежит к цилиндрическим и допускает вращение головы вместе с атлантом вокруг вертикальной оси, идущей через массу *proc. odontoides*. Но так как на тех же костях находятся еще суставы между телами позвонков, то одновременно с вращением в суставе зубовидного отростка происходит движение и в первых, отчего вращение головы несколько усложняется. Амфиартрозы между боковыми массами атланта и телом *epistrophei* имеют не совсем плоские поверхности, а несколько выпуклые на середине, так что при среднем положении головы (лицом вперед) суставные поверхности соприкасаются только выпуклостями; при повороте в ту или другую сторону суставные поверхности боковых масс атланта соскальзывают с покатостей суставных площадок *epistrophei*, и атлант, вместе с лежащей на нем головой, опускается вниз. Стало быть, в суставе зубовидного отростка, кроме вращения в о к р у г вертикальной оси, должно

происходить движение в д о л ь этой оси, и каждая точка движущейся головы должна описать в пространстве не круг, а винтовую линию. Объем движения в суставах атланта и II позвонка незначителен, потому что оно стесняется натяжением крыльчатых связок зубовидного отростка.

СОЧЛЕПЕНИЯ РЕБЕР

Каждое из десяти верхних ребер имеет три сочленения: а) с телами позвонков, б) с поперечным отростком соответствующего позвонка, в) с грудной или соседним ребром (ложные ребра); XI и XII — имеют только по одному сочленению — с телом соответствующего позвонка. Задние сочленения суть настоящие суставы; переднее — или также настоящий сустав, или синдесмоз.

Суставные впадины для головок ребер образуются, как известно, различно: для I, XI и XII ребер они образуются телом одного соответствующего позвонка; головка этих ребер не имеет гребня и несет почти плоскую суставную площадку. Такую же форму имеет и впадина; стало быть, суставы относятся к числу амфиартрозов. Они окружены особой сумочной связкой, которая спереди укреплена волокнистыми в нее крепкими фиброзными волокнами, расходящимися от края головки к телу позвонка лучеобразно, почему эти волокна получают название — *ligamenta radiata costae*.

В суставах тех ребер, которые имеют на головке гребень, суставная впадина образуется двумя соседними позвонками и лежащим между ними межпозвоночным хрящом. Кроме сумочной связки и радиарных укрепляющих ее связок, эти суставы имеют еще связку внутри своей полости, которая натянута в виде горизонтальной пластинки между гребешком головки ребра и краем межпозвоночного хряща; связка эта — *lig. interarticulare* —

разделяет полость сустава на два этажа. Плоские суставные поверхности этих двух этажей лежат друг к другу под углом. Сустав между бугорком ребра и поперечным отростком по форме суставных поверхностей относится также к амфиартрозам. Он имеет также слабую сумочную связку, укрепленную с одной стороны плотно соединенным с ней фиброзным пучком, натянутым на задней стороне ребра, между краем бугорка и верхушкой поперечного отростка, это — *ligamentum costotransversarium posterius*.

Кроме названных уже связок, укрепляющих суставы ребер с позвонками и соединенных с сумочными их связками здесь, имеются еще связки, лежащие в стороне от суставов: это — *ligamentum colli costae anterioris et lig. colli costae posterioris*. Первая — очень крепкая и широкая связка начинается от верхнего края шейки ребра, тянется кверху и оканчивается на нижнем крае поперечного отростка вышележащего позвонка. Вторая — очень слабая перепонка — расположена между задней стороной шейки ребра и поперечным отростком того позвонка, которому ребро соответствует. Связки эти, как расположенные близ оси движения

ребра (о ней ниже), мало стесняют движения.

Передние концы ребер, т. е. их хрящи, сочленяются с вырезками грудины различно у разных ребер и у разных субъектов. Хрящ первого ребра чаще переходит без сочленения в костное вещество рукоятки грудины. Хрящ второго реб-

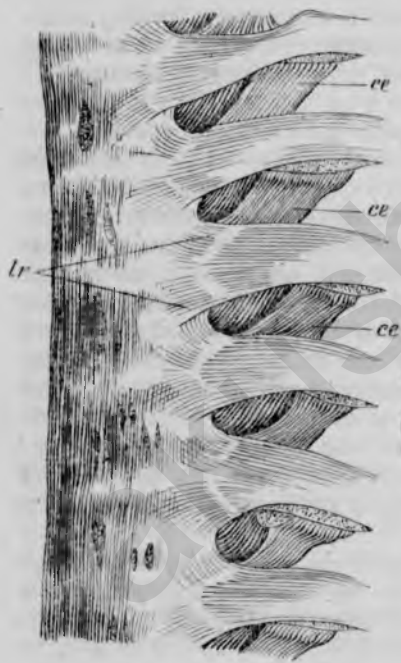


Рис. 91. Связки ребер с позвонками. *lr.* — *ligg. radiata*; *ce, ce* — *ligg. colli costae anteriora*.

ра, напротив, чаще соединен с вырезкою грудины истинным суставом, устроенным наподобие сустава большинства головок, т. е. имеет внутри связку (*lig. interarticulare*), которая соединяет хрящ ребра с волокнисто-хрящевой массой, заложеной в шве между рукояткой грудины и ее телом. Связка эта делит, как и там, полость сустава на два этажа, плоские суставные поверхности которых стоят друг к другу под углом. Сочленения остальных ребер (от III и VII с грудной в большинстве случаев суть синдесмозы, т. е. между обращенными друг к другу поверхностями хряща и кости натянуты короткие фиброзные волокна; но иногда эта связочная масса уступает место суставной полости — образуется маленький плоский сустав. Иногда у 3-го и 4-го хрящей сустав также разделен на две части внутрисуставной связкой (Чаусов). Вообще суставы чаще встречаются у верхних и реже у нижних ребер. Все сочленения, каковы бы они ни были, укрепляются с передней и задней сторон надхрящницей (*perichondrium*) хрящей, переходящей без перерыва в надкостницу грудины. На передней стороне в надкостнице заметны плотные блестящие волокна, которые от каждого реберного хряща расходятся по поверхности грудины лучеобразно, почему назва-



Рис. 92. А — связка реберных хрящей с грудной. *r, r* — *ligg. radiata*.
В — сочленения реберных хрящей с грудной разрезаны фронтально.

ны — *lig. sternocostalia radiata*. Внизу, над местом соединения тела грудины с мечевидным отростком, эти связки переплетаются с пучками волокон, идущих от нижних реберных хрящей на переднюю поверхность мечевидного отростка; пучки эти носят название — *lig. costoxiphoides*. Хрящи ложных ребер соединяются между собой и с хрящом VII ребра при помощи синдесмозов.

Между хрящами V и VI, VI и VII ребер межреберные промежутки затянуты обыкновенно плотными перепонками, которые носят название — *lig. intercostalia*.

Движение ребер и связанной с ними грудины происходит при дыхании, причем грудная клетка попеременно увеличивается и уменьшается во всех своих размерах. Зависимость увеличения размеров груди от поднятия ребер может быть выяснена анализом механизма движений одного ребра во всех его сочленениях. Впрочем, главную роль в определении формы движений ребра играют задние суставы — с позвоноком. Оба эти сустава суть амфиартрозы и по своей форме допускали бы разнообразные движения; но лежа на одной кости, стесняют друг друга, и в результате возможно только одно движение в обоих суставах одновременно около одной общей оси. Ось эта, по определению Меуер, проходит через центры обоих амфиартрозов; а так как сустав бугорка ребра с поперечным отростком помещается значительно кзади от сустава головки с телом, то ось, соединяющая центры суставов, лежит не поперечно, а наискось — спереди направо и назад. Уклонение ее наружного конца назад различно у разных позвонков; у верхних позвонков оно меньше, у нижних — больше, в зависимости от различного положения поперечных отростков. Кроме того, у верхних ребер ось движения уклоняется также от горизонта, именно наружный (или задний) конец ее лежит несколько выше переднего (или внутреннего). Чтобы

представить себе результат вращения ребра около такой оси, лучше разложить движение на два момента, допустив, что ребро движется последовательно около двух осей — фронтальной и сагиттальной. Такой прием анализа вполне позволителен, потому что действительно существующая ось суставов ребра имеет направление среднее между фронтальным и сагиттальным; стало быть, движение

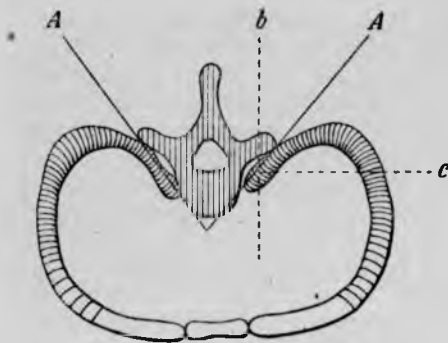


Рис. 93. Оси движения ребер.
 АА — действительно существующие оси обоих суставов ребер; *b* и *c* — сагиттальная и поперечная оси, около которых предполагается движение для объяснения результатов поднятия ребер.

около этой оси совмещает в себе результаты движения около двух перпендикулярных друг другу осей. Движение около сагиттальной оси будет иметь последствием поднятие кверху средней части тела ребра (а задний и передний концы его, как лежащие на оси, не переместятся). Так как средняя часть тела ребра лежит ниже заднего конца, то, вследствие приподнятия ее, поперечный размер, грудной клетки увеличится (при поднятии всех ребер). Допускаем затем, что вращение ребра вокруг сагиттальной оси прекратилось, и начинается второй момент движения ребра — около поперечной оси. Результатом получается поднятие переднего конца по преимуществу, хотя и другие точки тела ребра тоже поднимутся. Опять, вследствие того, что

при поднятии их передне-задний размер грудной клетки увеличится. Оба отмеченных результата, т. е. увеличение поперечного и сагиттального размеров грудной клетки, достигаются одновременно при движении около действительно существующей оси. Этот результат есть единственная цель поднятия ребер, так как им выполняются условия, необходимые для вдыхания. Но, как замечено выше, у верхних ребер ось движения наклонена еще относительно горизонта (Ненке). Чтобы представить себе влияние этого обстоятельства на движение ребер, стоит прибавить к вышеописанному теоретическому движению около поперечной и сагиттальной осей еще третий момент — движение около вертикальной оси. Вращение ребра около вертикальной оси наружу будет иметь результатом расхождение ребер в стороны и, следовательно, увеличение поперечного размера грудной клетки. Такой результат, несомненно, и свойствен движению около истинных осей у тех ребер, оси которых лежат негоризонтально.

Нижние ребра также имеют возможность двигаться наружу и тем увеличивать еще больше поперечный размер клетки. Но там это явление зависит от другой причины, именно от косвенного положения суставных площадок поперечных отростков, почти на верхнем краю их, так что бугорки их ребер могут просто двигаться назад.

Обратное движение ребер около тех же осей, т. е. опускание их, будет иметь для размеров грудной клетки обратные последствия.

Вертикальный размер грудной клетки при вдыхании также увеличивается, но это уже не зависит от поднятия ребер, а от повышения диафрагмы.

Так как ребра соединены с грудиной при помощи хрящей, то, естественно, при поднятии ребер и грудина увлекается в движение. При этом она поднимается вверх и удаляется от позвоночника, но нижняя ее часть удаляется от

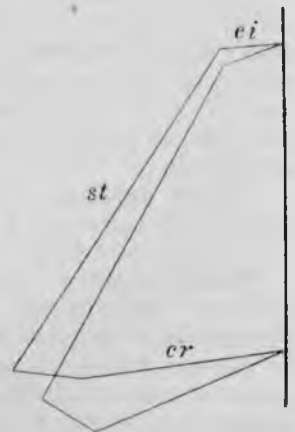


Рис. 94. Схема движения грудины в зависимости от поднятия ребер. *ci* — первое ребро; *cr* — седьмое ребро с его хрящом; *st* — грудина.

позвоночника больше, чем верхняя, или, иначе говоря, грудина при движении не остается параллельной себе, а становится в приподнятом положении, под углом к тому положению, которое имела до поднятия. Это явление объясняется различной длиной ребер, соединенных с ее верхним и нижним концом. Если мы допустим, что ребра при движении откладывают равные углы, то более длинные ребра опишут в пространстве более длинные дуги и оттолкнут нижний конец грудины вперед больше, чем короткие верхние ребра. Это влияние длинных ребер на грудину еще увеличивается тем обстоятельством, что углы между хрящами и телами нижних ребер при вдыхании разгибаются, отчего длина нижних ребер еще увеличивается.

До сих пор, говоря о движении ребер при дыхании, мы предполагали, что все они поднимаются и опускаются в равной мере, т. е. откладывают равные углы. Но это случается редко; обыкновенно или верхние, или нижние ребра движутся больше, отчего и получаются два крайние типа дыхания, между которыми существуют переходы. Один тип, с преобладанием поднятия нижних ребер, — мужской; он также называется брюшным, потому что сопровождается выбуханием вперед брюшных стенок. Другой тип, с преобладанием поднятия верхних ребер — жепский. Отчего зависит эта разница — не решено.

Чаусов, производивший наблюдения над типом дыхания у детей, взрослых мужчин и женщин при помощи пишущего аппарата, отрицает связь указанных типов с полом субъектов.

СУСТАВ НИЖНЕЙ ЧЕЛЮСТИ

Единственное подвижное сочленение головы образуется суставным отростком нижней челюсти и суставной впадиной височной кости.

Как истинный сустав это сочленение обладает сумочной связкой, которая имеет одну особенность сравнительно с подобными связками других суставов; ее задняя часть очень толста, рыхла и занимает своим прикреплением всю зад-

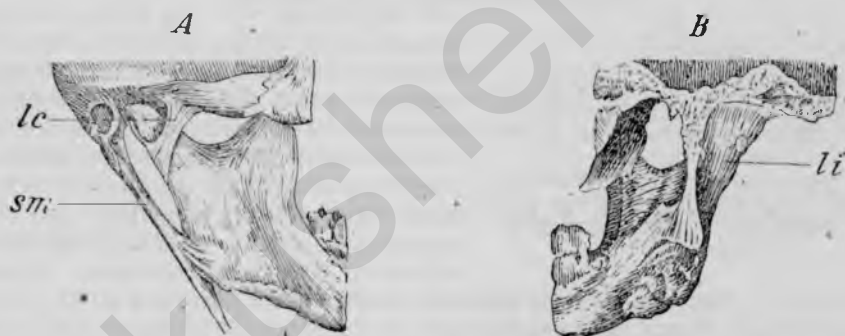

Рис. 95. Связки сустава нижней челюсти.

A — снаружи: *lc* — *lig. laterale externum*; *sm* — *lig. stylo-maxillare*; B — внутри: *li* — *lig. laterale internum*.

нюю половину дна суставной впадины до *fissura Glaseri*. Эта часть дна суставной впадины не покрыта хрящом, и когда головка суставного отростка помещается во впадине, задняя стенка сумочной связки образует для нее подстилку. Передняя часть сумочной связки прикреплена к скуловому отростку височной кости около края суставной поверхности *tuberculi articularis*. Нижний край сумки, охватив головку суставного отростка *mandibulae*, прикрепляется к его шейке. Полость сустава разделена на два этажа хрящевой пластинкой, имеющей форму двояковогнутого стекла. Своими краями хрящевая пластинка всюду сращена с сумочной связкой, так что образуются два этажа или два отдельных сустава — один между челюстью и хрящом, другой — между хрящом и височной костью.

Вспомогательная связка у этого сустава только одна, это — *lig. laterale externum s. temporo-mandibulare* [BNA], представляющая

толстый и напряженный пучок, вотканный в наружную стенку сумочной связки. Верхний конец этой связки прикреплен к скуловому отростку над *tuberculum articulare*; отсюда она тянется наискось вниз и назад и нижним концом прикрепляется к шейке суставного отростка нижней челюсти, вместе с сумочной связкой. Обыкновенно описывают еще другую вспомогательную связку сустава нижней челюсти — *lig. laterale internum s. sphenomandibulare* [BNA], которая имеет форму тесьмы и, не соединяясь с сумкой сустава, прикреплена верхним концом к *spina angularem* основной кости, а нижним — к *lingulam* на внутренней поверхности нижней челюсти. Но связка эта, несомненно, искусственный продукт, который анатомы готовят из фасций окружающих мышц. Она так слаба, что на препаратах обыкновенно провисает и никоим образом не может содействовать прочности сустава нижней челюсти.

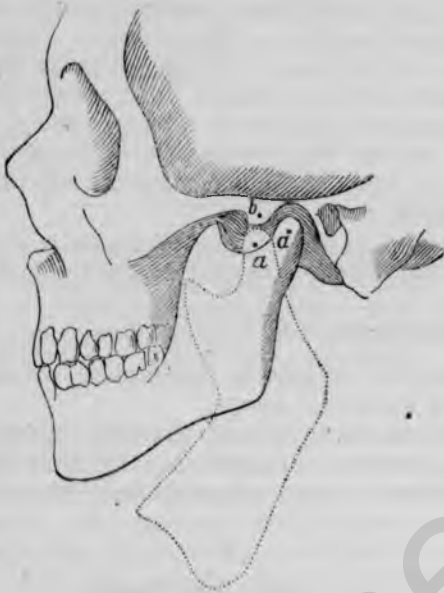

Рис. 96. Движение нижней челюсти, сопровождаемое перемещением головки ее суставного отростка на бугорок височной кости.

a — место выхождения оси суставной головки при закрытом и открытом рте; *b* — место выхождения оси суставного бугорка.

являет выпуклость, так называемую *tuberculum articulare* височной кости. Форма *tuberculi articularis* также цилиндрическая, но эта выпуклость имеет особую ось, которая проходит через массу скулового отростка также поперек. Такая множественность осей у других цилиндрических суставов нигде не встречается — и она весьма затрудняла бы движение, если бы сочленяющиеся кости соприкасались непосредственно, но они отделены друг от друга междусуставным хрящом, который, будучи гибок, приравливается к суставным поверхностям костей, не соответствующим друг другу по форме.

Движение в суставе нижней челюсти происходит в двух направлениях: а) опускание и поднимание челюсти и б) движение в стороны. Из сочетаний этих движений получается движение жевания. Первое движение — опускание челюсти, — происходит таким образом: челюсть начинает опускаться, вращаясь в суставе суставной головки с нижней поверхностью междусуставного хряща: последний при начале движения, т. е. при закрытом рте, лежит на дне впадины височной кости. Одновременно с началом движения в нижнем суставе пачинается движение в верхнем, причем хрящ с лежащей под ним головкой челюсти выходит из суставной впадины и, двигаясь вперед, перемещается на выпуклость *tuberculi articularis* скулового отростка. Так эти два движения —

По форме суставных поверхностей сустав нижней челюсти принадлежит к цилиндрическим, но некоторыми обстоятельствами весьма усложнен. Суставная поверхность отростка нижней челюсти представляет часть поверхности цилиндра, ось которого лежит не совсем поперек, а несколько наискось: внутренним концом назад, наружным вперед, отчего оси правой и левой суставных головок не совпадают, а перекрещиваются под тупым углом. Впрочем, правильность цилиндрической головки нижней челюсти нарушена тем, что концы цилиндра несколько срезаны, отчего поверхность головки получает сходство с поверхностью боченка. Суставная поверхность височной кости состоит из двух частей: задняя половина — собственно впадина — представляет также часть цилиндрической фигуры, ось которой приблизительно совпадает с осью головки нижней челюсти; передняя половина представ-

вращение головки нижней челюсти в нижнем этаже сустава и движение между-суставного хряща вперед в верхнем этаже — продолжают совершаться одновременно до конца движения. Последнее оканчивается тогда, когда, вследствие перемещения хряща с головкой челюсти на вершину суставного бугорка височной кости, расстояние между точками прикрепления наружной боковой связки сустава увеличится, и связка натянется до максимума.

При закрытии рта происходит обратное перемещение головки челюсти и лежащего на ней хряща в суставную впадину.

Какие линии описывают в пространстве точки движущейся челюсти? Это во всяком случае не дуги, так как челюсть движется сразу около двух осей (ось головки суставного отростка и ось суставного бугорка височной кости). Но какая именно эта линия, ответа еще не дано.

Значение существования такого сложного движения челюсти, которым она одновременно опускается вниз и подвигается по дуге вперед, выясняется очень простым опытом. Если двигать челюсть на связочном препарате только во впадине, не позволяя ей выходить из нее, то очень скоро задний край челюсти упирается в переднюю стенку слухового прохода, — и открывание рта не может достигнуть нормального размера; подвигаясь же вперед при опускании, челюсть избегает упомянутого столкновения, и таким образом экскурсия ее при открывании рта значительно увеличивается.

Кроме опускания и поднятия (т. е. открытия и закрытия рта), челюсть может двигаться в стороны во всяком положении, причем ее суставные головки продвигаются вдоль осей своих суставных поверхностей. Правда, эти оси не совпадают, как это уже замечено выше, и это обстоятельство должно бы препятствовать одновременному движению обоих суставных отростков, но в этом случае внутрисуставной хрящ, заменяющий суставную впадину для головки нижней челюсти, своей податливостью исправляет неправильность костных суставных поверхностей.

СВЯЗКИ ПОДЪЯЗЫЧНОЙ КОСТИ

Подъязычная кость соединена с черепом только посредственно — при помощи длинных связок. Последние начинаются от шиловидного отростка височной кости, направляются среди мягких частей шеи вниз и несколько вперед; на пути, вблизи угла нижней челюсти, связка эта разделяется на две ветви, из которых одна, имеющая вид тесьмы, прикрепляется к углу челюсти — это *lig. stylo-maxillare s. stylo-mandibulare* [BNA]. Другая ветвь — *lig. stylo-hyoideum* — направляется далее вниз и оканчивается на малом рожке подъязычной кости.

СОЧЛЕНЕНИЯ ПЛЕЧЕВОГО ПОЯСА

Грудно-ключичный сустав. Как свойственно истинным суставам, он обладает сумочной связкой, приращенной к сочлененным костям около края их суставных поверхностей. Полость сумки, как в суставе нижней челюсти, разделена на две части внутрисуставным хрящом, в данном случае очень толстым¹. Своими краями *fibro-cartilago interarticularis s. discus articularis* [BNA] приращен не только к сумке, но частью и к костям: верхний его край плотно соединен с верхним краем суставной поверхности ключицы; нижний — также крепко соединен с краем *incisurae clavicularis sterni*. Эти сращения, как увидим ниже, дают возможность хрящу играть роль задерживающей связи при некоторых движениях ключицы. Поверх сумочной связки расположены две очень крепкие вспомогательные: *lig. costo-clavicularis* — очень широкая и крепкая связка — расположена между нижней поверхностью грудного конца ключицы и верхним краем хряща первого реб-

¹ Припомним морфологическое значение этого хряща: это есть часть так называемого надгрудного аппарата или кости (см. Остеологию, описание грудины).

ра; *lig. interclaviculare*¹ — более слабая связка — соединяет обе ключицы между собой, проходя над вырезкой рукоятки грудины; ее концы слиты с сумочными связками обоих суставов, середина же представляет обособленный пучок, который соединен с надкостницей рукоятки грудины только рыхлой клетчаткой.

Форма суставных поверхностей ключицы и грудины не одинакова, и без помощи хрящевой пластинки они не могут плотно соприкаться. Суставная площадка ключицы представляет часть очень большого цилиндра, ось которого лежит горизонтально в сагиттальном направлении (спереди назад). Суставная площадка грудины представляет неправильную седловидную кривизну.

Движения в грудино-ключичном суставе мало зависят от формы суставных поверхностей по той же причине, как и в суставе нижней челюсти, т. е. потому, что уступчивость внутри суставного хряща допускает более разнообразные движения, чем те, которые допускались бы формой суставных площадок костей, если бы они соприкасались. Присутствие мягкого хряща внутри сустава дает возможность ключице двигаться в ее суставе с грудиной почти так же разнообразно, как в шаровом суставе, т. е. она может наклоняться во все стороны и даже вращаться несколько вокруг своей продольной оси; только все эти движения имеют незначительный объем благодаря присутствию вокруг сустава крепких вспомогательных связок. К числу их должен быть отнесен и внутрисуставной хрящ, так как он при опускании наружного конца ключицы может задерживать движение. Это движение вначале совершается свободно, причем ключица вращается вокруг оси, идущей спереди назад через ее грудинный конец; по

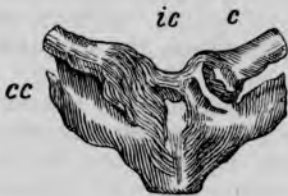

Рис. 97. Связки грудино-ключичного сустава спереди; левый сустав вскрыт. *c* — cartilago interarticularis; *ic* — lig. interclaviculare; *cc* — lig. costoclaviculare.

вскоре ее нижняя поверхность упирается в верхний край первого ребра, и она превращается в дву-плечный рычаг с точкой опоры на ребре. Ее наружный конец продолжает опускаться, внутренний же начинает подниматься кверху и должен бы выйти из суставной впадины, если бы не был удерживаем внутрисуставным хрящом, который натянут между верхним краем суставной впадины ключицы и нижним — суставной впадины грудины, как раз в направлении движения внутреннего конца *claviculae*. В этом же смысле, т. е. задерживая опускание наружного конца ключицы (например, при ношении тяжести на плече), действует и *lig. interclaviculare*. Обратное движение ключицы, т. е. поднятие ее наружного конца, задерживается натяжением *lig. costo-claviculare*. Движения наружного конца ключицы вперед и назад и все средние между ними и вышеописанным также не объемисты; но это зависит уже не от натяжения вспомогательных связок, а больше от связи ключицы с лопаткой, которая, помещаясь на другой стороне туловища и будучи укреплена мускулами, стесняет ключицу в ее подвижности.

Мне не раз приходилось наблюдать развитие истинного сустава (с полостью) в том пункте, где ключица при опускании плеча опирается на ребро. На обеих костях появляются довольно обширные суставные площадки с приподнятыми над поверхностью кости краями; поверхность их была обыкновенно не совсем гладка и покрыта не стекловидным хрящом, а волокнистой тканью. Роль сумочной связки этого новообразованного сустава играла *lig. costo-claviculare*.

Сочленение ключицы с акромияльным отростком лопатки по своему характеру ближе всего подходит к полусуставам (*hemiarthrosis*). Соответствующие друг другу концы костей соединены чрезвычайно толстой волокнисто-хрящевой массой, которая носит название *lig. acromio-claviculare*. В этой массе связок находится небольшая полость в форме вертикально стоящей щели, которая помещается, однако, эксцентрически — ближе к нижней поверхности связочной массы. По Henle, этих щелей может быть даже две, так

¹ Эта связка также есть часть надгрудинного аппарата.

что связочная масса образует нечто в роде прослойки между костями, подобно тому, что мы видим в грудино-ключичном суставе. Вследствие существования этой щели концы ключицы и акромиального отростка имеют на себе маленькие плоские суставные площадки.

Кроме этого сочленения, ключица и лопатка соединены в другом пункте при помощи очень крепкой связки — *lig. coraco-claviculare*. Связка эта начинается от шероховатости на нижней поверхности акромиального конца ключицы и прикрепляется к основанию клювовидного отростка с верхней его стороны. Так как она состоит из двух плоских кусков, стоящих один к другому под углом, то ее принято (без всякой надобности) разделять на две части: *lig. conicum* — часть, лежащую ближе к средней линии тела, и *lig. trapezoides* — часть, лежащую кнаружи.

Здесь же должны быть описаны еще две связки, которые не имеют никакого отношения к сочленению ключицы с лопаткой и соединяют неподвижные пункты лопатки. Это — *lig. transversum scapulae*, растянутая над *incisura scapulae*; окостеневая у некоторых особей, эта связка превращает вырезку в костяное отверстие. Другая связка, помещенная также между неподвижными пунктами, есть *lig. coraco-acromiale* — крепкая и широкая связочная тесьма, растянутая над плечевым суставом, прикрепляется своими концами к акромиальному и клювовидному отростку лопатки. Она играет очень важную роль в механизме движений плечевого сустава.

Движения лопатки, совершающиеся в сочленении ее акромиального отростка с ключицей, представляются по преимуществу сгибание одной кости относительно другой как бы в шарнире. Ось этого движения проходит через сочленение спереди назад. Движение не объемисто, потому что стесняется соседством ключицы с клювовидным отростком, в который ключица скоро упирается при сближении костей. Противоположное движение, при котором ключица и клювовидный отросток удаляются друг от друга, ограничивается натяжением *lig. coraco-claviculare*. Впрочем, в этом сочленении возможны и другие движения, потому что связки его относительно длинны (Lewinsky) и слабо натянуты.

Движения всего плечевого пояса, т. е. лопатки и ключицы вместе, довольно разнообразны, но обуславливаются не свойством сочленений его, а расположением мускулов, дающих поясу подвижность; поэтому анализ этих движений будет сделан в миологии.

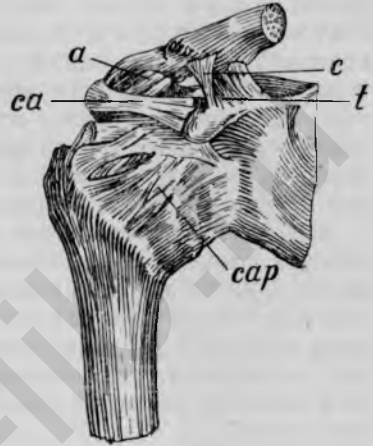


Рис. 98. Связки наружного конца ключицы и плечевого сустава. *t* — *lig. conicum*; *c* — *lig. trapezoides* вместе *lig. coraco-claviculare*; *a* — *lig. acromio-claviculare*; *ca* — *lig. coraco-acromiale*; *cap* — *lig. capsulare* плечевого сустава.

СОЧЛЕНЕНИЯ ВЕРХНЕЙ КОНЕЧНОСТИ

Плечевой сустав принадлежит по форме суставных поверхностей к артродиям. Головка плечевой кости, представляющая довольно правильное полушарие, протяжением своей суставной поверхности значительно больше суставной впадины лопатки. Впрочем, последняя больше в свежем суставе, чем на скелетированной лопатке, потому что по краю ее прикреплена волокнисто-хрящевая пластинка — *limbus cartilagineus s. labrum glenoidale* [BNA]. Однако и с прибавкой хрящевого края суставная впадина все-таки меньше головки, именно в поперечном направлении она равняется половине поверхности головки, а в вертикальном направлении — трем четвертям. Сумочная связка сустава, очень свободная, прикрепляется к шейке лопатки, позади

limbus cartilagineus; на плечевой кости ее край прикреплен к анатомической шейке последней, также немного отступя от края суставной поверхности головки. Над *sulcus intertubercularis humeri* сумочная связка перекинута мостом с одного берега на другой, не прикрепляясь ко дну жолоба; вследствие этого в сумке образуется отверстие, через которое в полость сустава вступает сухожилие двухглавого мускула плеча. Перегнувшись затем через головку плечевой кости, это сухожилие прикрепляется к верхнему краю суставной впадины, сливаясь с *limbus cartilagineus*. Здесь мы видим единственный случай во всем теле, где сухожилие проникает внутрь полости сустава; но таким вступлением сухожилия герметизм сустава не нарушается, потому что синовиальная оболочка с краев отверстия сумки переходит на сухожилие и покрывает его на значительном протяжении вниз (до прикрепления большой грудной и широкой спинной мышц) в форме чехла. Этот отросток синовиальной оболочки Henle называет *bursa intertubercularis*, представляя его в виде выворота синовиальной оболочки наружу. Другой выворот синовиальной оболочки обыкновенно находится на передней стороне сустава, где вблизи корня клювовидного отростка сумочная связка представляет щель. Синовиальная оболочка выходит через эту щель и располагается в виде замкнутой сумки между надкостницей передней поверхности шейки лопатки и проходящим здесь подлопаточным мускулом. Сумка эта носит название — *bursa subscapularis*.

Вспомогательных связок, которые могли бы удерживать плечевую кость и лопатку в плотном соприкосновении без помощи других сил, плечевой сустав не имеет. Многие авторы описывают, как таковую связку, под именем *lig. coraco-humerale*, более плотный пучок волокон сумочной связки, идущий от верхнего края суставной впадины лопатки к наружной поверхности шейки плечевой кости. Но пучок этот в большинстве случаев так слабо выделяется из состава сумки и так мало влияет на удержание костей, что можно и не признавать его за особую связку.

Роль связок, удерживающих кости, играют в плечевом суставе исключительно окружающие мышцы, которые, проходя над суставом, срастаются с его сумкой и прикрепляются к большому и малому буграм плечевой кости, окружая сустав своими массивными сухожилиями со всех сторон. Эти мышцы, находясь при жизни в постоянном тоническом сокращении, удерживают кости от расхождения и, кроме того, будучи сращены с сумочной связкой, не позволяют ей складываться в складки и ущемляться между костями, как это часто замечается на анатомических препаратах, где мышцы удалены. Однако, несмотря на большую силу мышц, заменяющих плечевому суставу вспомогательные связки, отсутствие последних отражается на частоте вывихов плеча: число случаев вывиха этого сустава, как показала медицинская статистика, превышает число вывихов всех остальных частей тела, взятых вместе.

Плечевой сустав есть типический артродий (шаровидный), имеющий даже среди других подобных суставов наиболее обширные и разнообразные движения. Форма суставной головки плеча почти правильно шаровидная, причем она представляет приблизительно половину шара (у некоторых особей меньше половины). Суставная впадина лопатки имеет ту же кривизну и плотно прилежит к головке. Как это свойственно артродиям, плечевая кость может вращаться около множества осей, пересекающихся в центре головки плеча. Объем движений весьма велик и определяется в большинстве из движений столкновением конечности с туловищем. Только некоторые, а именно так называемое отведение или поднимание конечности кверху в фронтальной плоскости и вращение около продольной оси плечевой кости, ограничиваются иными обстоятельствами. Отведение совершается вполне свободно и не встречая препятствий в анатомических свойствах сустава до тех пор, пока конечность не пришла в горизонтальное положение; в этот момент большой и малый бугры плечевой кости упираются в край *l.g. coraco-acromialis* и частью в акромиальный отросток, отчего дальнейшее движение в суставе становится невозможным. Правда, конечность может быть приподнята вверх до вертикального положения, но это дополнительное

движение совершается уже на счет подвижности в суставе ключицы с грудной, причем конечность и пояс движутся вместе как цельная система. Вращение около продольной оси плеча совершается свободно только в небольшом размахе — около четверти круга. Такой объем движения определяется способом прикрепления мышц, производящих движение, и скручиванием сумочной связки сустава.

Локтевой сустав. Локтевой сустав есть сложный механизм, состоящий из трех отдельных суставов различной формы, которые могут функционировать или вместе, или сочетаясь попарно. Более обширный сустав, входящий в состав локтевого, есть *articulatio humero-ulnaris* — по форме своей сочленовной поверхности представляет типический гинглим (блоковидный); второй по величине — *articulatio humero-radialis* — шаровидный сустав (артродий); третий, самый малый, есть *articulatio radio-ulnaris* — правильно цилиндрический сустав. Впрочем, последний в механическом смысле есть только часть целого сустава. Другая его половина, сочтанный с ним сустав, находится между нижними концами локтевой и лучевой костей.

Все три сустава, образующие локтевой, имеют, однако, одну общую суставную полость — охвачены одной сумочной связкой, которая прикреплена на плечевой кости во многих местах, более или менее отступая от краев суставной поверхности. Особенно велико расстояние между краями суставной поверхности и линией прикрепления сумочной связки на месте нахождения надблоковых ям, *fossa olecrani et coronoidae* [BNA]; здесь сумка прикреплена по верхним краям ямок, образуя мешки для помещения венечного и локтевого отростков при согнутом или разогнутом положении предплечья. В области мыщелков сумочная связка прикреплена почти у самой верхушки этих костных бугров. Огибая шейку лучевой кости, *lig. capsulare* совсем не прикрепляется к кости. Синовиальная оболочка, выстилающая, как во всех суставах, внутреннюю поверхность сумочной связки, на местах прикрепления последней к кости образует складки, содержащие жир, а там, где сумка натянута над *fossa olecrani et coronoidae*, скопление жира под синовиальной оболочкой образует целые подушки, которые при выходе венечного и локтевого отростков из этих ямок занимают их место. Там, где фиброзная капсула отступает своим прикреплением от краев суставных поверхностей, синовиальная оболочка переходит на поверхность кости, покрытую надкостницей; таким образом она покрывает дно обеих надблоковых ямок. Около шейки луча, где фиброзная сумка к кости не прикреплена, синовиальная оболочка также переходит на кость и с нею срастается; этим она выполняет условие герметического закрытия суставной полости. На анатомических препаратах, где сняты все мышцы, окружающие локтевой сустав, сумочная связка его кажется очень слабой в передней и задней своих частях, и при движениях образует складки. Но у живого человека подобных складок она, без сомнения, не образует, во-первых, потому, что она не потеряла своей упругости, как на труне, а во-вторых, потому, что она натягивается мышцами, которые, проходя через сустав, частью прикрепляются и к ней (это — *musculi triceps et brachialis internus*).

Вспомогательные связки у локтевого сустава вотканы в сумочную, составляют нераздельные ее части. Помещены они на боковых сторонах, т. е. в месте наименее подвижном, так как здесь проходит ось главного из суставов — *articulationis humero-ulnaris*. Одна из этих связок — *lig. laterale internum*

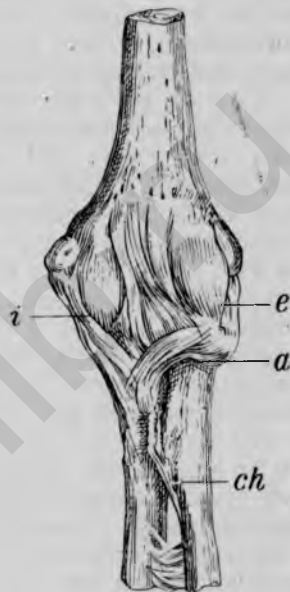

Рис. 99. Связки локтевого сустава спереди.

i — *lig. laterale internum*;
e — *lig. laterale externum*;
a — *lig. annulare*; *ch* —
chorda transversalis.

s. collaterale ulnare [BNA] — внутренняя боковая связка — прикреплена верхним концом к нижнему краю внутреннего мышцелка плечевой кости, нижним — к локтевой кости у края *incisurae sigmoideae majoris*. Другая — *lig. laterale externum s. collaterale radiale* [BNA] — наружная боковая связка — начинается от наружного мышцелка плеча, но, спустившись вниз до шейки лучевой кости, здесь не прикрепляется, а расщепляется на две ветки. Составляя край отверстия, которым сумка охватывает *collum radii*, две ветви *lig. lateralis externi* огибают с обеих сторон луч и прикрепляются к локтю у краев *incisurae sigmoideae minoris* его. Эти-то две ножки наружной боковой связки получают особое название — *lig. annulare radii*. Все три вспомогательные связки так тесно вплетены в сумочную, что глазом почти не отличимы и определяются больше наощупь по своей толщине и большей напряженности. Напряжение их чрезвычайно значительно, отчего кости в локтевом суставе соприкасаются очень плотно и даже значительная внешняя сила не может заставить их отстать одну от другой.

Соединение костей предплечья по длине. В верхней части локтевая и лучевая кости соединены при помощи круглой связки — *synchondra transversalis s. obliqua* [BNA], которая верхним концом прикреплена к шероховатости венечного отростка локтя, идет паискошь вниз через межкостное пространство и оканчивается на луче тотчас ниже его бугорка. Около этой же точки начинается от луча межкостная перепонка — *membrana interossea*, которая занимает большую часть межкостного промежутка, прикрепляясь к гребням лучевой и локтевой костей. Перепонка эта оставляет в верхнем и нижнем концах межкостного пространства значительной величины отверстия, из которых особенно большое, верхнее, служит для прохождения сосудов. В нижней трети перепонки находится поперечная щель, также служащая для прохода сосуда.

Сочленение нижних концов лучевой и локтевой костей. Здесь, между нижними концами луча и локтя, помещается истинный сустав, образуемый, с одной стороны, нижней головкой локтевой кости, которая имеет суставные площадки на нижней поверхности (почти плоская) и наружной стороне (выпуклая, цилиндрической формы); с другой — играя роль суставной впадины, в образовании сустава участвует вырезка на внутренней стороне нижнего конца лучевой кости и так называемый треугольный хрящ, подложенный под нижний конец локтя и дополняющий собой его длину (когда кости предплечья сочленены, то локоть оказывается несколько короче луча). Упомянутый хрящ — *cartilago triangularis s. discus articularis* [BNA] — представляет пластинку в форме треугольника с несколькими выпуклыми сторонами. Одна из его сторон приращена к суставной вырезке лучевой кости у нижнего ее края; верхушка его при помощи толстой и короткой связки — *lig. subcruentum* — соединена с шиловидным отростком локтя. Сустав окружен тонкой сумочной связкой, которая прикрепляется по краям суставных поверхностей костей и к двум свободным сторонам треугольного хряща. Таким образом, полость этого маленького сустава замкнута со всех сторон и совершенно отделена от полости нижележащего сустава кисти с предплечьем.

Движения во всех суставах предплечья (их четыре: три соединены в локтевом суставе, и четвертый образуется нижними концами костей предплечья) представляют один целый и довольно сложный механизм. Форма движений и объем стоят в строгой зависимости от формы суставных поверхностей и других анатомических моментов.

Нижняя суставная головка плечевой кости распадается на две части, резко отличающиеся своей формой: та часть ее, которая назначена для сочленения с локтевой костью — *trochlea* — представляет блоковидную кривизну, т. е. поверхность цилиндра, по середине которого идет канавка. Эта суставная поверхность представляет лучший случай, доказывающий, что все суставы только приближаются к правильным геометрическим фигурам. Точные ин-

струментальные исследования ее кривизны, сделанные различными авторами (Me yer, Lan ger, Hen ke, Braune u. Kyrklund), дали очень разнообразные результаты; но это обстоятельство не может существенно изменить наших понятий о суставе — он все-таки остается для нас п р и б л и з и т е л ь н о правильным блоком. Ось его лежит поперек, так что концы ее проходят под мышелками, там, где прикрепляются к ним верхние концы боковых связок; но она не перпендикулярна к оси тела плечевой кости, а образует в ней угол, который с наружной стороны равен 83° (стало быть, с внутренней $=97^\circ$). Суставная впадина локтевой кости имеет ту же кривизну, как и головка, но вместо канавки на шей имеет валик, идущий от верхушки локтевого отростка к верхушке конечного и выполняющий канавку блока. По замечанию Braune-Kyrklund, она не вполне подобна кривизне блока и с ним соприкасается неплотно, чем и объясняется движение локтевой кости в стороны (качание) при пронации и супинации (см. ниже). Ось суставной впадины почти совпадает с осью блока; с продольною осью локтевой кости она также не перпендикулярна, а образует угол (с наружной стороны) в 83° . Вследствие такого отношения оси блока к продольным осям плечевой и локтевой костей эти кости наклонены одна к другой и при разогнутом состоянии конечности образуют угол приблизительно в 166° , открытый наружи. Величина суставных поверхностей блока и впадины локтевой кости неодинакова; блок представляет почти полную окружность, так как передний и задний края суставной поверхности отделены только тонким дном надблоковых ямок. Протяжение суставной впадины равно, приблизительно, половине окружности.

Другая часть нижней суставной головки плечевой кости, назначенная для сочленения с лучом, — *eminentia capitata* — представляет шаровидную кривизну, обнимающую около половины шаровой поверхности. Соответствующая ей впадина луча имеет ту же кривизну, но протяжением меньше — около четверти шара. Шаровая фигура, часть которой представляет этот сустав, поставлена так, что ее центр находится на продолжении оси блока, так что одна из ее многочисленных осей совпадает с осью блоковидного сустава. Такое совпадение осей двух частей сустава и есть причина, почему одно движение, именно сгибание и разгибание предплечья, может совершаться в них одновременно, несмотря на разницу кривизн. Это движение и есть единственное, допускаемое формой блоковой части сустава. Объем его равняется почти двум прямым углам, так как он определяется разностью протяжения суставных поверхностей головки и впадины блока. При полном разгибании *procc. olecranon* упирается в дно задней надблоковой ямки, при полном сгибании *procc. coronoideus* помещается в переднюю надблоковую ямку. Боковые движения, вдоль оси блоковидной головки, невозможны по причине существования канавки на головке и валика на впадине, а также по причине крепости боковых связок сустава.

У некоторых людей объем разгибания несколько уменьшается вследствие того, что *procc. olecranon* имеет несколько большую ширину, чем *fossa olecrani*, и потому верхушка его не упирается при полном разгибании в дно ямки, а остановка движения происходит вследствие ущемления отростка между краями ямки. Сгибание также иногда может уменьшаться по причине сильного развития передней мускулатуры плеча (*m. biceps et brachialis internus*, которые, сталкиваясь с предплечьем, не допускают его сделать сгибание до конца).

В шаровидной части локтевого сустава, т. е. сочленении луча и *eminentiae capitatae*, кроме сгибания и разгибания, совершаемых совместно с блоковой частью сустава, возможно еще другое движение — вращение луча вокруг его продольной оси. При этом происходит еще движение в обоих суставах между лучом и локтем. Эти два сустава, помещенные на противоположных концах костей, в механическом смысле представляют один сочланный сустав. Выпуклые суставные поверхности (суставные головки) помещены на разных костях — у верхнего она находится на луче, у нижнего на локте — и обращены в противоположные стороны. Эти выпуклости и соответствующие им суставные впадины представляют части одной цилиндрической поверхности, вырезанные с двух противо-

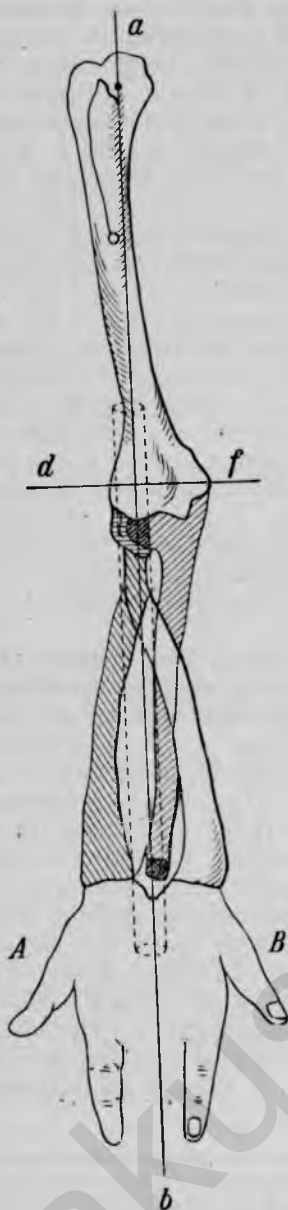


Рис. 100. Положение осей локтевого сустава и сочленений костей предплечья. *ab* — продольная ось, около которой вращается плечо в плечевом суставе и луч в двух своих суставах с локтевой костью и в суставе с плечевой костью; точками на оси *ab* обозначены: центр шаровидной головки плеча и центр *eminentiae capitatae* плеча; *df* — поперечная ось локтевого сустава.

Пунктиром нанесены очертания цилиндра, части поверхности которого представлены суставными площадками луча и локтя. Темные места указывают суставные поверхности головок локтевой и лучевой кости, как бы вырезанные из поверхности означенного цилиндра.

положных сторон. Ось цилиндра проходит через центр *eminentiae capitatae humeri*, через головку луча, далее — наискось через межкостное пространство и оканчивается в центре нижней суставной площадки конца локтевой кости (сочлененной с треугольным хрящом). Эта последняя представляет уже не поверхность, а сечение цилиндра). Та же ось, продолженная из *eminentiae capitatae* вверх, оканчивается в центре верхней плечевой головки (плечевого сустава, рис. 100). Таким образом, четыре сустава (плечевой, *articul. brachio-radialis*, *radio-ulnaris superior et radio-ulnaris inferior*) имеют одну общую ось. Движение около этой оси состоит, во-первых, во вращении луча, причем его головка не перемещается, а только вращается в своих двух суставах (с плечевой и локтевой костями); нижний же конец луча, напротив, перемещается, описывая дугу вокруг нижнего конца локтевой кости. А так как с лучевой костью исключительно соединена ручная кисть, то и она изменяет свое положение. При параллельном положении костей предплечья, которое мы возьмем за исходное при анализе движений, луч находится на наружной стороне, а сочлененная с ним кисть обращена ладонью вперед (или вверх, если мы представим себе руку, протянутую вперед). При вращении луча вокруг вышеописанной оси его нижний конец совершит экскурсию вокруг нижнего конца локтя в размере полуокружности и остановится тогда, когда его диафиз, поместясь накрест с телом локтя, упрется в последнее. Ручная кисть совершит при этом поворот также на величину полуокружности, а ладонь ее обратится назад (или вниз при протянутой конечности). Это движение в предплечье получило название *пронации*, или *нижкового движения*. Противоположное движение, причем луч опять возвратится на наружную сторону предплечья, а ладонь поворотится опять вперед (или вверх), носит название *супинации*, или *павзничкового движения*. Оно прекращается вследствие натяжения *chordae transversalis* и межкостной связки.

Таковым представляется это движение, если его воспроизводить на препарате; на живом же человеке, произвольно, это движение, по справедливому замечанию Duchenne, осложняется участием в нем локтевой кости, которая, качаясь в своем суставе с плечом (вследствие неполного подобия суставных поверхностей), движется в сторону, противоположную лучу (при *пронации* — снаружи кнаружи, при *супинации* — снаружи кнутри), описывая своим нижним концом около четверти окружности.

Объем движения при *пронации*, как уже замечено выше, равен двум прямым углам или полуокружности.

сти, если движение совершается только костями предплечья. Но оно может быть увеличено еще на один прямой угол, именно ладонь из положения назад может быть повернута кнаружи. Это дополнительное движение совершается уже в плечевом суставе и возможно благодаря тому, что ось суставов луча есть вместе с тем одна из осей плечевого сустава. Однако описанная дополнительная пронация в плечевом суставе возможна только при вытянутой конечности; в согнутом положении, когда оси предплечья и плеча не совпадают, а образуют между собой угол, оно невозможно.

Вследствие аномальной причины, т. е. нарушения правильного положения продольной оси суставов лучевой кости, пронация и супинация невозможны при переломе той или другой кости предплечья или обеих вместе.

При описанном выше механизме пронации и супинации в суставах предплечья плечевая и локтевая кости остаются фиксированными одна к другой, движется луч и укрепленная к нему кисть. Но возможен и обратный случай, когда остаются неподвижными луч и кисть (например, когда рукой охватывают какой-нибудь неподвижный предмет), а локтевая и плечевая кости, фиксированные друг к другу в *articulatio humero-ulnaris*, вращаются вокруг общей продольной оси (Welcker). Но случай этот совершенно исключительный, и движение в такой форме несомненно, вероятно, вследствие непривычки к нему.

Сочленения ручной кисти

Лучезапястный сустав. Кисть, как сказано выше, сочленяется только с лучом и потому следует за его движениями. Причина, почему локтевая кость не принимает участия в образовании сустава с костями запястья, лежит в том, что нижний конец ее отделен от запястья треугольным хрящом (*cartilago triangu-*

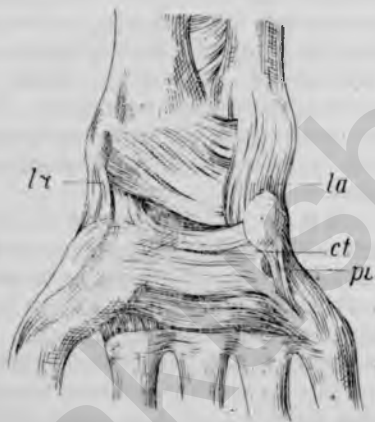


Рис. 101. Связки лучезапястного сустава и кисти.

lr — lig. laterale radiale; *la* — lig. laterale ulnare; *ct* — lig. carpi volare proprium s. lig. transversum; *pu* — lig. piso-uncinatum.

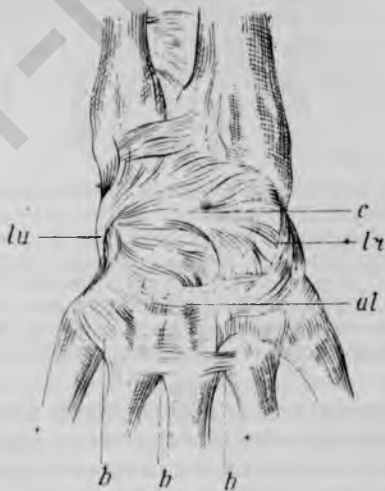

Рис. 102. Задняя сторона лучезапястного и запястного суставов.

c — lig. capsulae лучезапястного сустава; *lr* — lig. laterale radiale; *lu* — lig. laterale ulnare; *al* — apparatus ligamentosus dorsalis запястного сустава; *b, b, b* — ligg. dorsalia basium os. metacarpi.

laris). Таким образом впадина лучезапястного сустава образуется этим хрящом и нижним концом луча, на суставной поверхности которого заметен отпечаток форм прилежащих к ней ладьевидной и полулунной костей; она разделена на два участка небольшим гребешком. Головка сустава образуется тремя костями запястья — *os naviculare*, *lunatum* et *triquetrum*, промежутки между которыми до уровня суставных поверхностей выполнены связками, так что получается почти гладкая

головка. Сустав окружен плотной, по довольно слабо натянутой сумочной связкой, которая прикреплена с одной стороны к лучу и краям треугольного хряща, с другой — к трем костям первого ряда запястья. На боковых сторонах, соответственно положению шиловидных отростков луча и локтя, сумочная связка короче и плотнее, чем на ладонной и тыльной поверхностях, потому что здесь в нее втекают более толстые пучки волокон, которые играют роль вспомогательных связок и названы: наружная — *lig. collaterale radiale*, внутренняя — *lig. col-laterale ulnare*. Связки эти настолько крепки, что совершенно плотно прижимают сочленяющиеся кости одни к другим.

По форме суставной головки и впадины лучезапястный сустав относится к яйцевидным и должен иметь две оси движения, перекрещивающиеся под прямым углом. По Ненке, поперечная ось лежит несколько наискось — так, что лучевой ее конец выходит на тыльной,

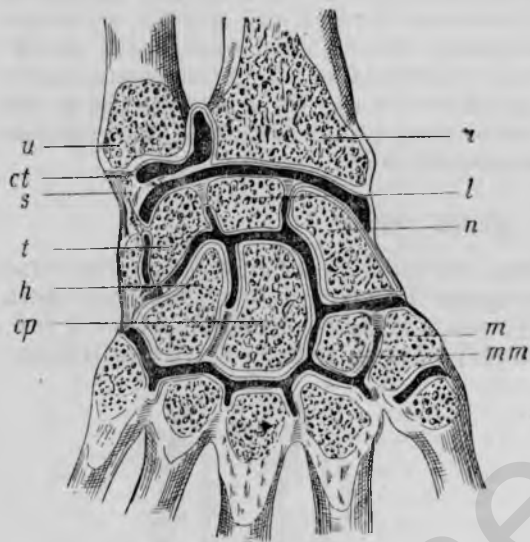


Рис. 103. Разрез через все суставы запястья. *r* — луч; *u* — локтевая кость; *ct* — *cartilago triangularis* лучезапястного сустава; *s* — *lig. subscapularis*; *p* — ладьевидная кость; *l* — полулунная кость; *t* — трехгранная кость, *m* — большая многогранная кость; *mm* — малая многогранная кость; *cp* — головчатая кость; *h* — крючковатая кость.

соединены между собою частью синдесмозами, частью истинными суставами, что заметно на скелетированных экземплярах по присутствию или отсутствию суставных площадок на тех сторонах их, которые обращены к соседним костям того же ряда. У костей первого ряда синдесмозы лежат близ самого верхнего края (отчего полость лучезапястного сустава не имеет бухт, которые пропикали бы между запястными костями); истинные суставы между этими костями лежат у нижних их краев. Между костями второго ряда синдесмозы расположены не так правильно, именно: между большой и малой многогранными связки находятся у верхнего края (рис. 103), между головчатой и крючковатой — у нижнего; между малой многогранной и головчатой синдесмоза пет — они соединены истинным суставом на всем протяжении обращенных друг к другу поверхностей. Истинные суставы между костями одного ряда принадлежат по форме к амфиартрозам и допускают очень ограниченные движения одной кости относительно другой, главным образом потому, что, наряду с ними, между костями находятся еще синдесмозы с очень короткими связками. Вследствие этого каждый ряд костей запястья, соединенный в себе, в анализе движений целой кости без большой ошибки может быть рассматриваем как цельное звено, неподвижное в своих частях.

а локтевой на ладонной стороне кисти (от *proc. styloideus radii* к *os pisiforme* — рис. 104, *ab*). Но это косвенное положение оси не отражается на сгибании и разгибании всей кисти, потому что они совершаются не в одном лучезапястном суставе, но одновременно и в следующем — запястном. Объяснение этому будет дано ниже. Другая ось идет перпендикулярно к первой с ладонной стороны кисти на тыльную и находится от сустава на значительном расстоянии [приблизительно у основания третьей пястной кости (рис. 104, *e*)], так как она, по свойству яйцевидных суставов, должна проходить через центр, часть которого представляет поперечное сечение суставной головки — круга довольно значительной величины. Движение около этой оси есть наклонение ручной кисти в лучевую и локтевую стороны.

Запястный сустав. Этим именем называется сочленение между костями первого и второго ряда запястья. Запястные кости в каждом ряду

Сочленение между двумя рядами костей запястья есть истинный сустав, и ему-то присваивается термин — **з а п я с т н ы й с у с т а в**. Сочленовные поверхности, участвующие в образовании его у того и другого ряда костей, чрезвычайно сложны по своей форме, так что здесь нельзя различить ни головки, ни впадины, как в других суставах. Суставная поверхность верхнего ряда слагается из трех частей, принадлежащих ладьевидной, полулунной и трехгранной костям; суставная поверхность второго ряда слагается из площадок всех четырех костей. В общем та и другая из этих поверхностей представляет S-образный изгиб. Суставная полость между ними на фронтальном разрезе представляется в форме щели с двумя изгибами (рис. 103) и отростками (бухтами), проникающими между отдельными костями обоих рядов. С ладонной и тыльной поверхностей сустав закрыт сумочной связкой, содержащей множество коротких и крепких пучков, разнообразно перекрещенных между собой. Многие авторы, в особенности французской школы, отмечали каждый из этих пучков особым термином, пользуясь названиями костей, к которым пучки прикрепляются. Но так как они, каждый в отдельности, значения не имеют, а играют механическую роль только все вместе, как дельный аппарат, то совершенно достаточно рассматривать их все вместе, как *apparatus ligamentosus carpi dorsalis et volaris*. Эта аппаратура, несмотря на свою относительную крепость, допускают, однако, подвижность в сочленении запястья. Какого рода эта подвижность, более других определенные указания дает Henke. Он утверждает, что в суставе запястья, несмотря на сложность и неправильности формы суставных поверхностей, возможно движение около одной поперечной оси наподобие гипглима. Ось эта, однако, не вполне поперечна, а идет наискось, так что ее наружный (лучевой) конец выходит из ладонной стороны кисти (на буторке *os navicularis*), а локтевой — из тыльной стороны (рис. 104, *cd*) ее (на тыльной стороне *os hamati*).

Движения около этой оси сходны с движениями лучезапястного сустава, т. е. это или сгибание, или разгибание кисти в ладонную и тыльную стороны, но не совсем прямые, так как ось лежит наискось. Однако этой неправильности незаметно вследствие того, что одновременно с движением в суставе запястья всегда совершается движение в лучезапястном сочленении, имеющем ось, также косвенно расположенную, но в смысле противоположном. Henke рассматривает оба эти сустава, как один механизм, функционирующий всегда в полном составе. Он отрицает в лучезапястном суставе возможность движений около сагиттальной оси, т. е. сгибание кости в лучевую и локтевую стороны, вследствие короткости боковых связок этого сустава; возможно, по его мнению, только одно движение — около поперечной оси, т. е. сгибание в ладонную сторону и разгибание в тыльную. Ось, около которой совершается это движение, как тотчас было указано, не вполне поперечна, а, подобно запястному суставу, косвенна, но в противоположном направлении. Все движения, совершаемые кистью, представляют сочетания движений в обоих суставах, но в различных случаях эти сочетания изменяются. При сгибании в ладонную сторону в обоих суставах происходит движение в одном направлении, причем происходящая от косвенного положения осей неправильность уравнивается, так как она в одном суставе направлена в одну сторону, в другом — в противоположную. То же самое происходит при разгибании в тыльную сторону. При сгибании же кисти в лучевую и локтевую стороны в лучезапястном и запястном суставах происходят противоположные движения, а именно: сгибание лучезапястного сустава и одновременное разгибание запястного имеют результатом поворот кисти в лучевую сторону; наоборот — разгибание лучезапястного и одновременное сгибание запястного сустава дают поворот кисти в локтевую сторону. Надо заметить, что при тех и других движениях пястные кости и пальцы следуют за движениями второго ряда костей запястья. Констатировать справедливость изложенного взгляда Henke на препарате очень легко; следует вставить в тыльную сторону обоих рядов костей запястья указатели (т. е. длинные металлические спицы) и производить движение кисти искусственно; указатель, вставленный в кости первого ряда, покажет движения лучезапястного

сустава; указатель, вставленный во второй ряд, — движения запястного сустава. Но в недавнее время Zuckerkandl, пользуясь лучами Рентгена, констатировал участие в движениях кисти в лучевую и локтевую стороны еще вращения обоих рядов костей запястья вокруг осей, идущих перпендикулярно с ладони на тыл кисти. Проверка, произведенная нами при помощи указателей, вставленных в тыльные стороны и концы рядов костей, показала, что движения кисти в лучевую и локтевую стороны сложнее, чем полагал Henke: они, действительно, слагаются из сгибательных и разгибательных движений лучезапястного и запястного суставов в смысле Henke и еще из наклопления обоих рядов костей запястья или в лучевую, или в локтевую сторону¹.

Сустав гороховидной и трехгранной костей принадлежит к амфиартрозам, так как суставные поверхности довольно правильно плоски. Он окружен сумочной связкой, замыкающей его полость со всех сторон (без

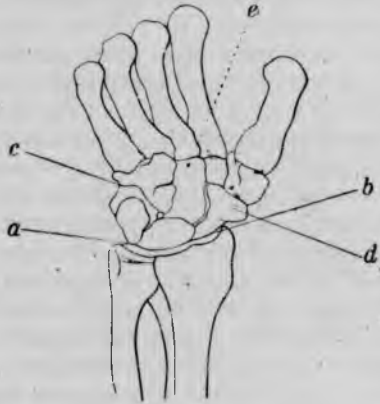


Рис. 104. Оси лучезапястного и запястного суставов.

ab — косвенная ось лучезапястного сустава; *c* — приблизительное место прохождения ладонно-тыльной его оси; *cd* — косвенная ось запястного сустава.

сообщений с соседними суставами). Подвижность в нем ограничена двумя связками, которые соединяют верхушку гороховидной кости с другими костями, лежащими впереди. Это — *lig. pisoulnatum s. pisohamatum* [BNA], расположенная между гороховидной и крючком *osiss hamati*, и *lig. pisometacarpium*, идущая также от верхушки гороховидной кости к основанию 4-й и 5-й пястных костей.

Ligamentum carpi volare proprium s. transversum. Возвышения, находящиеся на ладонной стороне костей запястья у лучевого и локтевого краев и превращающие ладонь в жолоб (т. е. *os. pisiforme* и *uncus ossis hamati*, с одной стороны, и бугорки ладьевидной и большой многогранной костей — с другой), соединены между собой чрезвычайно плотной связкой, имеющей вид тесьмы. Это *lig. carpi volare proprium* (рис. 101, *el*); она перекинута над углублением ладони в виде моста и превращает ее в трубку, служащую для помещения многочисленных сухожилий, сосудов и нервов. Концы этой

связки плотно переплетаются со связками гороховидной кости и связочным аппаратом запястья.

Суставы костей запястья и пясти. Четыре кости второго ряда запястья, с одной стороны, и пять костей пясти — с другой, образуют только два сустава. Один находится между большой многогранной и основанием 1-й пястной кости. Другой сустав образуется остальными костями (т. е. тремя запястными и четырьмя пястными). Последнее сочленение есть ряд амфиартрозов, суставные поверхности которых стоят друг к другу под углами, так что полость сустава на разрезе представляет слегка ломаную линию. Подобно запястному суставу, полость сустава костей пясти проникает в виде бухт между костями в ту и другую сторону. В сторону костей запястья она проникает между большой и малой многогранными костями до связок, соединяющих эти кости вблизи их верхней поверхности; между малой многогранной и головчатой костью полость проникает насквозь до запястного сустава, так как между этими костями нет синдесмоза. Между головчатой и крючковатой костью совсем нет бухты, так как связки, соединяющие их, доходят до их нижней поверхности. В сторону костей пясти полость пястного сустава дает три бухты — между всеми четырьмя костями этой категории, принимающими участие в образовании сустава. Сумочная связ-

¹ Bühler (Anat. Anz., № 3 и 4, 1899) и Fick (Ueber die Bewegungen in den Handgelenken, 1901, брошюра), исследуя движение кисти также лучами Рентгена, пришли к еще иным выводам, но, по правде, довольно туманным.

ка, которая окружает сустав пястных костей, очень крепка и представляет непосредственное продолжение связочного аппарата запястья. В ней принято различать поперечные пучки, соединяющие основания костей пясти между собой на тыльной и ладонной поверхностях под именем *ligamenta basium ossium metacarpi dorsalia et volaria*. Движения в этом суставе незначительны и дают качания костей пясти в разные стороны (может быть, при этом участвуют и отдельные кости второго ряда запястья). Раскачивая внешней силой отдельные пястные кости, можно заметить различную их подвижность. Наименее подвижной является кость среднего пальца; несколько более подвижны кости II и IV пальцев, всех более подвижна 5-я пястная кость.

Головки пястных костей друг друга не касаются, но соединены между собой слабыми поперечными связками, натянутыми ближе к ладонной поверхности, так наз. *ligg. caritulum ossium metacarpi transversalia*. Эти связки по своей растяжимости не препятствуют описанным выше качаниям пястных костей.

Сочленение пястной кости большого пальца (I) с большой многогранной. Это сочленение имеет отдельную полость, не соединенную с полостью сустава остальных пястных костей. Оно окружено особой сумочной связкой, в которой нет вспомогательных. Этим объясняется наклонность сустава к вывихам и способность щелкать при насильственном растягивании, причем суставные поверхности, вероятно, расходятся. По форме суставных поверхностей он представляется седловидным и обладает всеми свойствами, определяемыми такой формой (см. Общую часть анатомологии). Надо заметить, что это единственный правильно седловидный сустав в теле человека. Движения в нем совершаются около двух осей, перекрещивающихся под прямым углом, это — приведение и отведение (около оси, идущей с ладонной стороны к тыльной) и противоположное (около оси, идущей почти поперек запястья), причем ладонная поверхность большого пальца противопоставляется такой же поверхности (стальных пальцев). Это движение мы делаем, например, при обхватывании рукой какого-нибудь предмета.

Некоторые авторы указывают на возможность в этом суставе круговых движений, как в артрдии. Действительно, большой палец может описывать как будто круги, но внимательное наблюдение убеждает, что круги эти только кажущиеся. Очень простой опыт черчения карандашом, привязанным к пальцу, обнаруживает, что палец описывает периметр четырехугольника с закругленными углами; это кажущееся круговое движение складывается из следующих отдельных движений: 1) в состоянии полного отведения палец делает противоположное (оррозитю), 2) в состоянии полного противоположения делает приведение, 3) в состоянии приведения делает движение, противоположное оппозиции (назовем его разгибанием), и 4) в разогнутом состоянии делает отведение, причем палец приходит в то положение, с которого началось движение, обозначенное № 1. Особенно доказателен опыт черчения карандашом, привязанным к пальцу, тогда, когда мы постараемся сделать самое объемистое движение пальцем. При меньшем объеме полученные фигуры похожи на круг вследствие сближения округленных углов четырехугольника.

Суставы фаланг с головками пястных костей. Сочленения эти устроены у всех пяти пальцев одинаково. Они окружены сумочными связками, которые на тыльной стороне очень слабы, на ладонной же, напротив, очень плотны и стоят в тесной связи со стенкой сухожильных влагалищ для проходящих здесь сухожилий сгибающих пальцы мышц. Эта плотность ладонной стороны сумочной связки влияет, как увидим ниже, на движения пальцев: сумка играет роль задерживающей связки. Уплотненная часть сумочной связки сустава основной фаланги большого пальца содержит в себе постоянно две сесамовидные кости (*ossa sesamoidea*). Кости эти по своей форме и способу помещения в массу сумочной связки очень похожи на *patella*. Они также представляют чечевицеобразную форму: внешняя сторона их шероховата и охватена тканью сумки; внутренняя представляет плоскую суставную площадку, покры-

тую хрящом и обращенную свободно в полость сустава. Изредка подобные кости встречаются и в суставах других пальцев, а именно второго и пятого. Кроме сумочной связки, в суставах головок пястных костей имеются еще боковые — *lig. collateralia* — крепкие фиброзные пучки, вотканные в сумку по бокам сустава.

Форма суставных поверхностей этих суставов определяется авторами различно. Меуер относит их к гинглимо-артродиям, полагая, что передняя часть головки пястной кости, имеющая кривизну меньшего радиуса, есть часть шара; другая же половина суставной поверхности головки, лежащая ближе к ладонной стороне кости, имеет кривизну, которая описана той же дугой, что и шаровидная часть, но двигавшейся около оси, лежащей дальше, чем диаметр (см. общую часть синдесмологии). Суставную впадину основания фаланги Меуер считает шаровидной. Представляя себе сустав таковым, он дает следующее объяснение движениям, возможным в суставе: сгибание совершается в размере одного прямого угла и останавливается тогда, когда край суставной впадины упирается в ладонную поверхность диафиза пястной кости; разгибание прекращается вследствие натяжения ладонной стороны сумочной связки, которая по своей плотности способна играть роль задерживающей связки. Кроме этого движения, возможны еще при разогнутом состоянии пальцев движения во все стороны, как в шаровидном суставе, и вращение фаланги вокруг продольной оси ее. При согнутом состоянии пальцев эти движения становятся невозможными. Последнее явление Меуер объясняет тем, что при разогнутом состоянии пальцев сравнительно небольшая суставная впадина фаланги помещается на шаровидной части головки, — тогда сустав обладает свойствами артродия, т. е. возможны разнообразные движения. При сгибании суставная впадина переходит на более пологую часть головки (Меуер ее называет гинглиматозною); тогда, как это свойственно гинглимам, становится возможным только одно движение — сгибание. Ненке иначе смотрит на кривизну головки пястной кости и иначе объясняет ограничение подвижности пальцев при сгибании. Он считает головку пястной кости частью шаровой поверхности, но вырезанной в форме овала; суставная впадина есть часть той же шаровой фигуры, но вырезанная в виде кружка. Стало быть, сустав есть настоящий артродий, и в нем при разогнутом состоянии пальцев обнаруживаются свойства артродия. Но при согнутом состоянии часть движений исчезает, потому что боковые связки натягиваются более и более по мере приближения движения к концу. Зависит неравномерное натяжение боковых связок при разном положении пальцев от того, что точки их прикрепления к пястным костям лежат ближе к переднему концу, чем к ладонной поверхности суставной головки; вследствие этого по мере сгибания пальцев расстояние между пястной и фаланговой точками прикрепления связки увеличивается, и связка натягивается.

Переисследованием вопроса о форме суставных поверхностей пястно-фалангового сустава никто не занимался. Нам же удалось сделать только косвенную проверку взглядов Меуер и Ненке — при помощи исследования линии, которую описывают пальцы при сгибании в пястно-фаланговом суставе (опыт был сделан на самом себе). Это исследование показало, что пальцы описывают правильную дугу, что говорит в пользу мнения Ненке. Если бы сустав был не шаровидный, а гинглимо-артродий, как думает Меуер, то пальцы должны бы описывать сложную кривую, состоящую по крайней мере из двух дуг различных радиусов.

Суставы фаланг между собой. Эти суставы устроены все совершенно одинаково и по форме суставных поверхностей принадлежат к одному типу — гинглимов (блоковидных). Головка в каждом из них принадлежит той из фаланг, которая ближе к основанию пальца, впадина — следующей за ней фаланге. Сумочная связка, окружающая сустав, на тыльной стороне слаба, полупрозрачна, на ладонной же значительно плотнее вследствие связи с влагалищем проходящего по пальцу сухожилия. По сторонам в нее вотканы боковые связки, *lig. collateralia*, натянутые чрезвычайно крепко и не допускающие ни малейшего расхождения костей. Так как суставные поверхности представляют части попережно лежащего цилиндра, превращенного в блок канавкой на головке (и валиком на суставной впадине), то движения возможно

только около одной поперечной оси, это — сгибание и разгибание, совершающиеся в размере одного прямого угла. Разгибание останавливается в выпрямленном положении пальцев, потому что передняя часть сумочной связки и лежащие на ней сухожилия влияют как задерживающий аппарат. Движение вдоль оси, т. е. скольжение фаланг в стороны, невозможно, как это и свойственно блоковидным суставам.

СОЧЛЕНЕНИЯ ТАЗА

Три кости, составляющие таз, соединены сочленениями, которые прежде рассматривали как синхондрозы и по причине их крепости называли даже сращениями (*symphyses*). Luschka обратил внимание на неправильность такого взгляда, и мы знаем теперь, что крестцово-подвздошные сочленения являются постоянно полусуставами (*hemiarthroses*), а лобковое сочленение подлежит индивидуальным изменениям; в одних случаях это также полусустав, в других — синхондроз.

Крестцово-подвздошное сочленение, *articulatio sacro-iliaca*. Ушковидные поверхности крестца и подвздошной кости — неравной величины: на подвздошной кости эта поверхность несколько шире в верхней своей части. Форма их очень сложная: часть ушковидной поверхности крестца, соответствующая I крестцовому позвонку, наклонена кнаружи, отчего этот позвонок имеет форму клина; часть, соответствующая II позвонку, гладка и параллельна такой же части на другой стороне;

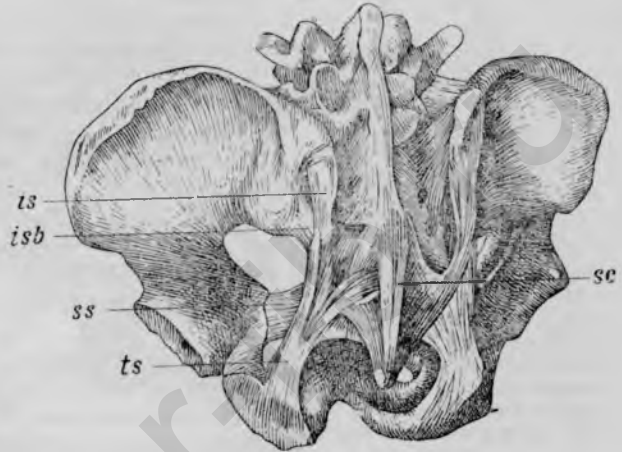


Рис. 105. Задние связки таза.
is — lig. ilio-sacrum longum; *isb* — lig. ilio-sacrum breve; *ss* — ligamentum sacro-spinosum; *ts* — lig. sacro-tuberosum; *sc* — lig. sacro-coccygea.

часть, соответствующая III крестцовому позвонку, бугровата. Superf. auric. подвздошной кости имеет такую же форму. Обе они покрыты хрящевыми пластинками; плотно прилежат одна к другой, но допускают некоторую подвижность крестца, как доказал это Meyer. Сочленение окружено чрезвычайно крепкой и короткой сумочной связкой. На задней стороне можно различить вспомогательные связки, независимые от сумочной, — *ligg. sacro-iliaca posteriora*. Одна из этих связок — *ligamentum sacro-iliacum longum* — начинается от *spina ossis illii posterior superior* и, направляясь прямо вниз, прикрепляется на *crista sacralis lateralis*; другая — *lig. sacro-iliaca breve* — начинается под предыдущей от *sp. os. il.* и, идя наискось внутрь, теряется в надкостнице задней поверхности крестца. В качестве связки этого сочленения должна быть поставлена еще *lig. iliolum bale* — толстая тесьмообразная связка, начинающаяся на поперечном отростке последнего поясничного позвонка; она расщепляется затем на две ветви, из которых одна идет горизонтально *ad tuberositatem ossis ilei*, другая спускается вниз и прикрепляется *ad massam lateralem sacri*.

Нижний конец крестца притянут к седалищной кости двумя чрезвычайно крепкими связками, которые начинаются от свободных краев крестца (IV и V позвонков) одна над другою. Ближе к задней стороне (поверхности) начинается *lig. sacro-tuberosum* [BNA], которая направляется вниз и вперед к седалищному бугру, где и прикрепляется, расширившись веерообразно; передний край этой связки отпускает от себя серповидный отросток (*processus falciformis*),

который продолжается вперед по нижнему краю восходящей ветви седалищной кости, образуя с внутренней поверхностью последней небольшой желоб. Другая связка — *lig. sacro-spinosum* [BNA] — начинается от крестца под предыдущей (ближе к передней поверхности крестца), затем выходит из-под верхнего края *lig. sacro-tuberosi*, направляясь горизонтально наружу, к седалищной ости, где она прикрепляется. Обе эти связки дополняют собой образование стенок малого таза и краев его выхода; вместе с тем они превращают вырезки седалищной кости (*incisurae ischiadica major et minor*) в отверстия — *foramina ischiadica major et minor*.

Связки крестца и копчика. Позвонок копчика у взрослого большей частью сращены между собой. Но с крестцом копчик в большинстве соединен синхондрозом по типу тел истинных позвонков. Это соединение подкрепляется на передней стороне надкостницей; на задней же стороне, кроме того,

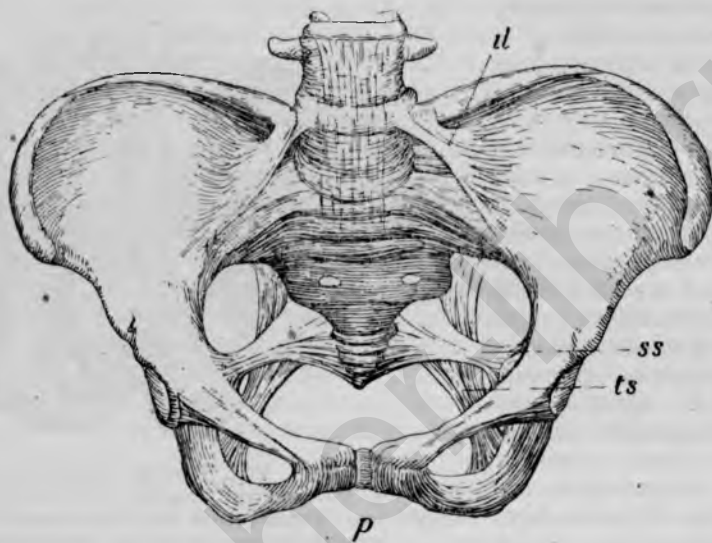


Рис. 106. Связки таза спереди.

il — *lig. ilio-lumbale*; *ss* — *lig. sacro-spinosum*; *ts* — *lig. sacro-tuberosum*; *p* — лобковый полусустав.

существуют одна или две пары связок, расположенных вертикально между *cognua sacralia et cognua coccygea*. Связки эти называются по точкам прикрепления — *lig. sacro-coccygea posteriora*. Они находятся в непосредственной связи с перепонкой, закрывающей нижнее отверстие крестцового канала.

Лобковое сочленение — *articulatio ossium pubis*. Это сочленение не всегда представляет полусустав, что заметил и сам Luschka, описавший его как таковой. Иногда это — синхондроз, состоящий из волокнистого хряща. В тех же случаях, когда образовался полусустав, полость в нем может иметь различную величину. Укреплено сочленение плотной надкостницей, переходящей с одной лобковой кости на другую. На нижнем краю сочленения в этой надкостнице воткан толстый пучок фиброзной ткани, названный *lig. arcuatum inferius*; на верхнем краю сочленения также обозначают связку *lig. arcuatum superius* (*s. pubicum sup.* [BNA]), хотя здесь нет такого явственного пучка, как на нижнем.

Ligamentum s. membrana obturatoria pelvis — запирательная перепонка таза — закрывает овальное отверстие, образуемое седалищной и лобковой костями; в верхней ее части имеется постоянное отверстие, 1,5 см в диаметре, служащее для образования так называемого запирательного канала (*canalis obturatorius*), где проходят сосуды и нерв.

Движение тазовых костей. Существует ли это движение? На этот вопрос дает положительный ответ только Меуер в одном из последних своих трудов. Движение это он представляет следующим образом: при наклонном положении таза крестец так же сильно наклонен вперед. Отягощенный при стоячем положении тяжестью тела, передающейся ему через позвоночник, крестец вращается около поперечной оси, которая проходит через ту часть *superficies auricularis*, которая принадлежит второму позвонку и параллельна на обеих сторонах крестца. При этом основание крестца продвигается более или менее вперед (до 2,1 см, Klein). Нижняя часть крестца при этом подается несколько назад. Дальнейший поворот крестца становится невозможным, потому что задние его связки — *ligg. sacro-iliaca posteriora*, — натягиваются, сближают подвздошные кости, отчего крестец ущемляется между ними. Кроме того, движению крестца препятствует шероховатость нижних отрезков ушковидных поверхностей и натяжение связок, соединяющих его с седалищной костью (*ligg. sacro-tuberosum et sacro-spinosum*). При таком движении крестца (в момент перехода тела из лежачего в стоячее положение) безыменные кости также несколько двигаются: задние их края, увлекаемые натяжением *ligg. ilio-sacralium*, стремятся сближаться; а так как ушковидные поверхности опираются на крестец, то безыменные кости превращаются в двухплечные рычаги, и вследствие этого лобковые кости стремятся разойтись в стороны. Этим постоянным растягиванием лобкового сочленения объясняется, может быть, развитие в нем полости (полусустава).

Такой взгляд на подвижность костей таза объясняет очень хорошо, почему иногда, при врожденном отсутствии лобкового сочленения и недоразвитии лобковых костей, таз спереди замыкается только поперечной связкой, причем крепость таза несколько не страдает. Такая связка совершенно достаточна, чтобы удерживать лобковые кости от расхождения в стороны.

С этой же точки зрения становятся понятными изменения, претерпеваемые тазом при рахите. Мягкие при этой болезни кости изменяют свою форму под влиянием тяжести туловища следующим образом: верхняя часть крестца подается вперед, по это движение, вследствие мягкости кости, не передается нижнему его концу, притянутому вперед связками, соединяющими его с седалищной костью, и крестец сгибается больше, чем в нормальном состоянии. Безыменные кости, увлекаемые крестцом, сближаются задними краями, но это движение не передается лобковым костям — опять по причине уступчивости костей; *ossa innominata* только изгибаются в своей средней части. В результате получается увеличение поперечного размера входа в малый таз и, напротив, уменьшение продольного, частью вследствие изгибаания безыменных костей, частью от продвижения основания крестца вперед.

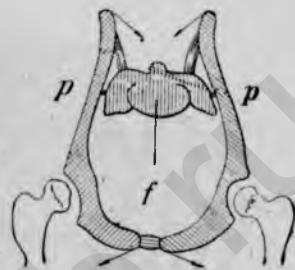

Рис. 107. Схематическое изображение фронтального сечения таза, опирающегося на бедра, на котором стрелками представлено направление движения крестца и безыменных костей под влиянием тяжести.

f, p, p — точки опоры безыменных костей.

СОЧЛЕНЕНИЯ НИЖНЕЙ КОНЕЧНОСТИ

Тазобедренный сустав — *articulatio coxae*. Этот истинный сустав образуется суставной впадиной безыменной кости (*acetabulum*) и головкой бедра. Дно *acetabuli* покрыто стекловидным хрящом не на всем протяжении, а только в задней, верхней и передней частях; нижняя часть, около *incisura acetabuli*, и центральная часть дна хрящом не покрыты и служат местом прикрепления круглой связки. Протяжение суставной поверхности *acetabuli* увеличено наподобие плечевого сустава прикрепленной к краю ее волокнистохрящевой пластинкой — *labrum cartilagineum acetabulis lig. glenoidale* [BNA]. Над *incisura acetabuli* эта пластинка не прерывается, а перекинута

через нее мостиком; эта часть хрящевой пластинки носит название *lig. transversum acetabuli*. Пространство между этой связкой и краем *incisurae acetabuli* выполнено клетчаткой, составляющей начало круглой связки; этим целость *acetabuli* дополняется. Головка бедренной кости покрыта хрящом также не на всем протяжении: ее *fossa* не имеет хрящевого покрова и пазначена для прикрепления верхушки той же круглой связки. Сумочная связка тазобедренного сустава прикреплена одним краем позади *labrum cartilagineum acetabuli*, отчего последний смотрит свободно в полость сустава. Другой край сумочной связки прикреплен к бедренной кости, но значительно отступая от края суставной поверхности головки, именно к наружному концу шейки, вблизи межвертельных линий

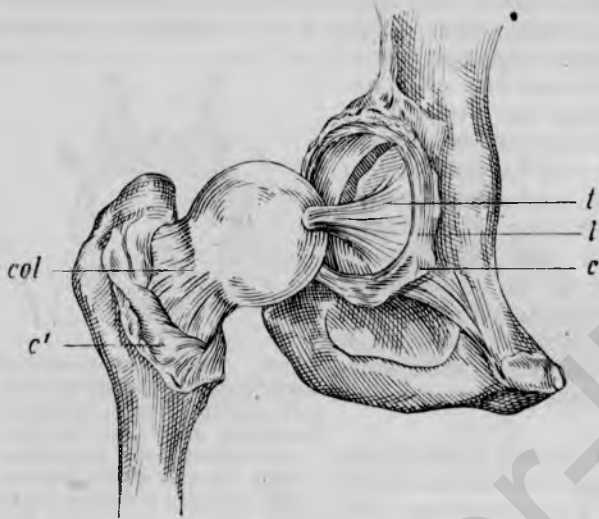


Рис. 108. Вскрытый тазобедренный сустав спереди. *l* — *labrum cartilagineum acetabuli*; *c* — остатки сумочной связки, прикрепленной позади края *acetabuli*; *t* — *lig. teres*; *c'* — остатки сумочной связки, прикрепленной к межвертельным линиям бедра; *col* — часть шейки бедра, помещенная внутри полости суставной сумки и покрытая синовиальной оболочкой.

довольно правильно коническая и обнаруживается, если выпнуть головку из суставной впадины, когда эта связка натягивается; при замкнутом суставе *lig. teres* смята и лежит в качестве мягкой подстилки под головкой бедра в ямке впадины (*fossa acetabuli*) и ее вырезке. Широкое основание *lig. teretis* прикреплено ко дну *fossae acetabuli*, а также к сумочной связке на пространстве между краем вырезки (*incisura acetabuli*) и *lig. transversum*; заостренная верхушка круглой связки прикреплена ко дну *foveae capituli femoris*. Длина связки так значительна, что по разрезе сумочной связки можно оттянуть головку от впадины пальца на полтора (рис. 108). Свойство ткани, расслабленное положение внутри сустава, а также случаи полного ее отсутствия, причем несколько не нарушается механизм сустава, указывают на то, что *lig. teres* не есть связка в обыкновенном смысле и никакой механической роли в суставе не играет.

Круглая связка совсем не существует у некоторых животных. У человека такое явление довольно редко, но все-таки встречается, и наш музей обладает одним таким экземпляром.

Все вспомогательные связки тазобедренного сустава входят в сумочную связку и составляют ее нераздельные части. Описание этих связок не у всех авторов одинаково, а проверка показывает, что тут допущены некоторые натяжки. Большинство анатомов признают две связки: а) *lig. ilio-femorale s. Bertinii* и б) *zona orbicularis*. Welcker описал еще две: *lig. pubo-femorale* и *lig. ischio-femorale*. Первая из этих связок — *lig.*

(*lineae intertrochantericae ant. et post.*), так что шейка бедра, по крайней мере двумя третями своей длины, лежит внутри суставной полости. Ее поверхность покрыта надкостницей и синовиальной оболочкой, отчего представляется гладкой и влажной. На передней стороне, вблизи прикрепления к тазу, сумочная связка обыкновенно представляет отверстие значительной величины, через которое синовиальная оболочка выворачивается и образует на горизонтальной ветви лобковой кости слизистую сумку, проложенную между костью и огибающим ее *musculus iliopsoas*.

Внутри сустава расположена так называемая круглая связка — *lig. teres*, состоящая из рыхлой соединительной ткани. Форма этой связки

ilio-femorale s. Bertinii, важнее всех остальных в механизме сустава, существует всегда, но не всегда развита в одинаковой степени, а отсюда некоторая разница в ее описании. Связка эта представляет чрезвычайно плотный пучок фиброзной ткани, заложенный в переднюю стенку сумочной связки. Верхний конец ее начинается на подвздошной кости у подошвы *spinae os. ilei ant. inferioris*, затем связка спускается наискось вниз и кнаружи через шейку бедра и прикрепляется ad *lineam intertrochantericam anteriorem*; при сильном развитии ее ширже прикрепление занимает очень значительное пространство, начиная от самого большого вертела внутрь, более чем на половине протяжения *lin. intertrochantericae*. При более слабом развитии ее прикрепление ограничивается серединой линии. Случаи сильного развития *lig. Bertinii*, вероятно, и подали Welcker повод описывать две части этой связки — *lig. ilio-femorale superius*, которая оканчивается у большого вертела, и *lig. ilio-femorale anterius*, прикрепляющийся на *lin. intertrochanterica*.

Zona orbicularis также многими описывается и изображается очень разнообразно. Ее представляют как кольцевидный пучок волокон, вотканный в сумочную связку и имеющий назначение прижимать сумку к головке бедра. Одни изображают ее не зависящей от *lig. ilio-femorale*, другие — как разветвление последней; наконец, третьи (Welcker) — стоящей в связи со всеми продольными связками, им описанными. Истина в том, что круговые волокна в суставе сумки существуют, но не составляют обособленного пучка, который выдавался бы наподобие других связок своею плотностью или явственным механическим значением. Найти эти волокна довольно трудно; нужно копаться в сумочной связке и не без умения, чтобы, наконец, их увидеть, по крайней мере в большинстве случаев. Чтобы признать ее за особую связку, нужно немало анатомического педантизма.

Lig. pubo-femorale (s. *pubo-capsulare* [BNA]) и *lig. ischio-femorale* Welckeri (s. *ischio-capsulare* [BNA]) представляют пучки волокон, вотканные в сумочную связку совершенно так, как *lig. Bertinii*. Первая начинается от передней грани горизонтальной ветки лобковой кости, направляется прямо кнаружи и прикрепляется к нижней и отчасти к задней стороне шейки бедра при ее основании. Вторая — *lig. ischio-femorale*, начинаясь от нисходящей ветви седалищной кости между *spina ischiadica* и седалищным бугром, тянется вверх и кнаружи через заднюю поверхность шейки бедра и прикрепляется к заднему краю большого вертела. Связки эти, по нашим наблюдениям, действительно существуют и довольно резко выдаются при натягивании, но только не у всех особей. Таким образом, тазобедренный сустав имеет всегда только одну вспомогательную связку — *lig. ilio-femorale*, которая для его механизма имеет огромное значение, как задерживающий механизм, превращая этот шаровидный и, стало быть, очень подвижный сустав в сочленение с довольно ограниченными движениями. Остальные связки, описанные в составе сумочной, ничего не могут прибавить к функции бертиниевой связки.

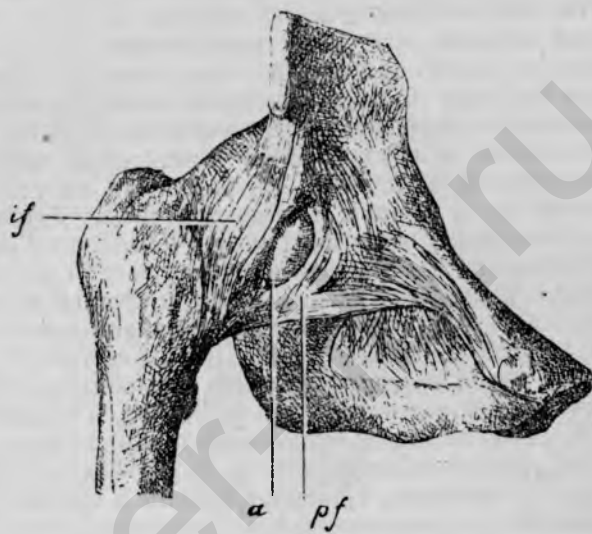


Рис. 109. Тазобедренный сустав спереди.
if — *lig. ilio-femorale* s. Bertinii; *pf* — *lig. pubo-femorale*; *a* — отверстие в сумочной связке, ведущее в синовиальную сумку.

Головка бедра и впадина безымянной кости имеют шаровидную форму. Суставная поверхность представляет протяжение около двух третей шаровой поверхности; впадина — несколько меньше. Однако правильность суставных поверхностей только кажущаяся. Инструментальные исследования Верюжского и Гельвига показали, что она состоит из четырех (по Верюжскому) и из восьми (по Гельвигу) кривизн разных радиусов, причем в одних случаях эти кривизны представляют части шара, в других — эллипсоида (Гельвиг). Разница длины радиусов незначительна, но, как увидим ниже, не остается без значения для механизма сустава. Самый меньший радиус (т. е. наибольшую выпуклость) имеет часть головки, обращенная кверху. За ней следует задняя часть поверхности; потом передняя и, наконец, самый большой радиус и, стало быть, самую малую выпуклость имеет верхняя часть поверхности головки, которая принимает на себя тяжесть туловища при стоянии. Поверхность впадины имеет такую же сложную кривизну (за исключением нижнего отрезка, который у впадины не покрыт хрящом). Таким образом, суставные поверхности подобны, но плотно соприкасаются только в одном положении — при стоянии. При всяком другом положении бедра приходят в соприкосновение части суставных поверхностей, имеющие неодинаковую кривизну, а, следовательно, головка и впадина должны несколько расходиться, а образующееся между ними пространство должно наполняться синовиальной жидкостью. Жидкость эта имеется в значительном количестве в полости сумки сустава, обнимающей шейку бедра, откуда она может проникать в суставную яму через щель между *labrum cartilagineum* и головкой бедра. Если затем головка бедра опять возвратится в то положение, которое она имеет при стоянии (полное разгибание бедра), и суставные поверхности вновь получат возможность плотно соприкасаться, то синовиальная жидкость должна быть вытеснена обратно в полость сумки. При движениях бедра, например, при хождении, по всей вероятности, происходит попеременный приток и отток синовиальной жидкости в полость *acetabuli* и обратно, в зависимости от образования и уничтожения щели между суставными поверхностями, чем производится постоянная смазка трущихся поверхностей. В уничтожении пустоты внутри суставной полости, без сомнения, принимает участие и мягкая ткань круглой связки, которая может быстро увеличиваться в объеме вследствие увеличения количества крови (застоя) в ее кровеносных сосудах (Геркен). В этом процессе может участвовать главным образом ее широкое и нежное основание (круглой связки), прикрепленное к сумочной связке на месте вырезки костяной суставной впадины. Предполагая выполнение образующейся в суставе щели синовиальной жидкостью и мягкими образованиями, должно иметь в виду очень малые размеры щели, а стало быть, очень небольшое количество жидкости, необходимой для ее наполнения.

Движения в тазобедренном суставе, как в артродии, были бы весьма разнообразны и объемисты, если бы не существовало задерживающего аппарата в виде *lig. ilio-femorale* и однозначащих с ней *ligg. pubo- et ischio-femoralia*. Главное движение бедра — сгибание и разгибание, т. е. вращение около поперечной оси, проходящей через центр головки и общей для правого и левого сустава, совершается в размере 135° , т. е. около $1\frac{1}{2}$ прямого угла. Сгибание оканчивается при встрече передней поверхности бедра со стенкой живота. В полной мере оно возможно только при одновременном сгибании колена: иначе задние мышцы бедра, натягиваясь, уменьшают объем сгибания. Разгибание оканчивается при полном натяжении *lig. ilio-femorale*, которая лежит впереди оси вращения и вследствие того, достигнув наибольшего натяжения, делает дальнейшее разгибание абсолютно невозможным. Это наибольшее разгибание соответствует тому положению бедра, которое оно имеет при стоянии, причем продольная ось диафиза его наклонена вперед и образует с вертикальной линией угол около 7° . Связанный с бедром таз при этом положении наклонен вперед таким образом, что *conjugata* входа в малый таз образует с вертикалем угол около $30-40^\circ$. Дальнейшее движение одного из бедер назад, возможное при стоянии на другой ноге, совершается уже не в тазобедренном суставе, а на счет сгибания поясничной части позвоноч-

ника, причем таз следует за движением бедра и наклоняется вперед еще больше. В ограничении разгибания вместе с *lig. ilio-femorale* принимает участие *ligg. pubo-et ischio-femorale*, потому что они расположены так, что их точки прикрепления удаляются при этом движении; все три связки, по выражению *Welcker*, при разогнутом состоянии обвивают шейку бедра по спиральным линиям и, кроме останков движения, еще прижимают своей упругостью одну кость к другой. Другие движения, возможные в тазобедренном суставе: приведение, отведение, т. е. вращение около сагиттальной оси, и вращение вокруг вертикальной оси бедра — еще больше стеснены описанными связками. Так, отведение всего больше стесняется натяжением *lig. pubo-femorale* и отчасти *lig. ilio-femorale*, приведение оканчивается с упиранием шейки бедра в выдающийся край *acetabuli*. То и другое движение вместе совершается в размере приблизительно одного прямого угла. Вращение бедра около вертикальной оси может быть совершаемо в различной мере в разных положениях сгибания. При полной экстензии, когда вспомогательные связки сустава натянуты до максимума, вращение наружу очень ограничено, потому что оно удаляет точки прикрепления передних связок, а следовательно, вызывает еще большее натяжение последних; вращение внутрь возможно при стоянии, но также невелико, потому что оно стесняется натянутой *lig. ischio-femorale*. При сгибании бедра, по мере ослабления укрепляющих связок, вращение становится свободнее; всего объемистее это движение при полусогнутом и несколько отведенном бедре. В этом положении оно может совершаться в размере приблизительно одного прямого угла. Наибольшее ослабление вспомогательных связок при полусогнутом положении бедра есть причина, почему больные при поражении тазобедренного сустава избирают его для уменьшения давления одной кости на другую.

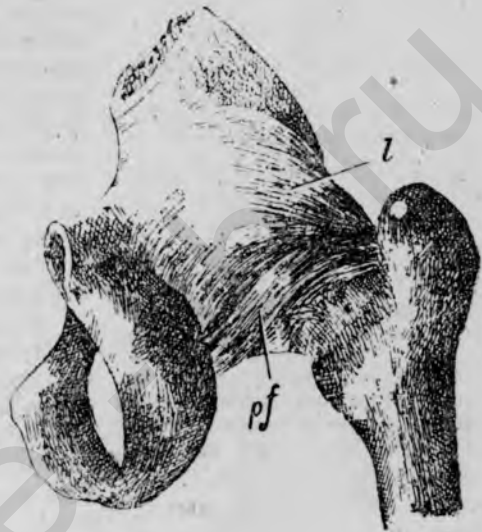

Рис. 110. Тазобедренный сустав сверху. *l*—сумочная связка; *pf*—*lig. ischio-femorale*.

Существование задерживающих связок у тазобедренного сустава влияет не только на движение бедра, но и на другие части скелета. Наклонение таза, а также изгиб позвоночника в поясничной части суть результаты механизма тазобедренного сустава. Полное и совершенно естественное разъяснение этой зависимости принадлежит *Баладину*.

Как известно, позвоночник новорожденного ребенка имеет только одну кривизну — грудную. Шейная и поясничная кривизны появляются только впоследствии. Шейная — около того времени, когда ребенок научается держать голову прямо, т. е. около шести недель. Сначала эта кривизна преходящая и исчезает, как скоро перестают сокращаться задние шейные мышцы, ее обуславливающие, но впоследствии, вероятно, по причине изменения формы тел позвонков и межпозвоночных хрящей, она превращается в постоянную неисправляющуюся. Поясничная кривизна появляется позже, в то время, когда ребенок начинает ходить, и точно так же сначала исправляется при лежащем положении. Ее-то появление и стоит в зависимости от механизма тазобедренного сустава. По причине отсутствия поясничной кривизны, таз, стоящий в неподвижной связи с позвоночником, у новорожденного ребенка наклонен вперед гораздо меньше, чем у взрослого; а так как *lig. ilio-femorale* тазобедренного сустава допускает разгибание бедра в той же мере, как и у взрослого (по *Баладину*, даже несколько меньше), то, следовательно, бедро не может быть разогнуто у ребенка настолько, чтобы лежать на одной прямой линии с туловищем (этому препятствует малое наклонение та-

за). Действительно, поворожденные дети, если они предоставлены сами себе, никогда не вытягивают ног в лежачем положении, как взрослые, а держат бедра (и голени) в полусогнутом положении. Насильственное разгибание бедер в то по-

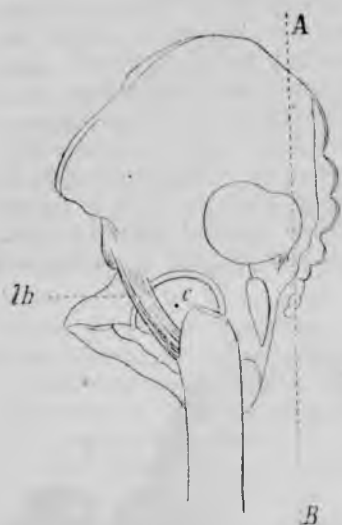

Рис. 111. Таз и бедро, укрепленные друг к другу при стоянии натянутой *lig. ilio-femorale* (*Ab*).

AB — равнодействующая тяжести туловища, проходящая значительно позади оси тазобедренного сустава, которая идет через *c* — центр головки сустава.

без участия мышц). Это возможно потому, что равнодействующая тяжести туловища (вертикальная линия, проведенная вниз из центра тяжести туловища плюс голова и верхние конечности, который (центр) лежит впереди X грудного позвонка) проходит позади поперечной оси вращения тазобедренных суставов, стало быть, туловище стремится упасть назад, иначе говоря, сделать движение разгибания в этом суставе; но натянутые при стоянии до maximum связки не допускают этого — они своей упругостью уравнивают тяжесть туловища, и сустав остается неподвижным.

Коленный сустав (*articulatio genu*)

Коленный сустав по своему анатомическому устройству и механизму принадлежит к наиболее сложным сочленениям тела. Он образуется мышечками бедра и большой берцовой кости, а также надколенником, который при стоянии на колене как бы заменяет собою большую берцовую кость, передвигаясь по поверхности мышечков бедра и становясь на место голени. Между сочлеповыми поверхностями бедра и большой берцовой кости проложены два хряща — *fibrocartilagine semilunares s. meniscus lateralis et medialis* [BNA]; форма каждого из этих хрящей может быть правильно сравнена с трехгранной призмой, изогнутой подковообразно по краю суставной площадки мышелка *tibiae* и лежащей таким образом, что одна сторона ее обращена вниз и касается большой берцовой кости, другая — обращена вверх и прилежит к мышелку бедра, а третья — обращена наружу и сращена с сумочной связкой сустава. Из трех граней самая острая обращена внутрь, две другие — вверх и

вниз. Лежа по краю мыщелка *tibiae*, полулунный хрящ увеличивает вогнутость его суставной поверхности; без этого (на скелетированных костях, например) суставные поверхности большой берцовой кости, плоские в периферической своей части, не могут плотно касаться выпуклых поверхностей мыщелков бедра. Хрящи внутреннего и наружного мыщелков изогнуты неодинаково: внутренний изогнут меньше — образует полуокружность, наружный согнут круче и образует больше полуокружности. Внутренние концы полулунных хрящей при помощи массивных фиброзных связок соединены с верхушкой *eminentiae intercondyloideae tibiae*. Между собой непосредственно хрящи соединены при помощи так наз. *lig. transversum*, которая от переднего края одного хряща тянется к такому же пункту другого, лежа впереди *eminentiae intercondyloideae tibiae*. Соединение хрящей с сумочной связкой, с *eminentia intercondyloidea*, и между собой не мешает, однако, их подвижности; будучи несколько меньше суставной поверхности мыщелков большой берцовой кости, они могут передвигаться по ним взад и вперед при сгибании и разгибании колена.

Кроме тотчас описанных полулунных хрящей, внутри полости коленного сустава заложен очень важный в механическом отношении аппарат вспомогательных и вместе задерживающих связок. Это *lig. cruciata*, крестообразные связки. Передняя из них — *lig. cruciatum anterius*, имеющая вид плоской очень крепкой тесьмы, в палец шириной, начинается несколько расширенным концом от ямки впереди *eminentia intercondyloidea tibiae* и позади *ligamentum transversum* полулунных хрящей, тянется сильно наискось кнаружи и вверх и прикрепляется верхним концом к внутренней поверхности наружного мыщелка бедра в глубине *incisurae intercondyl. fem.* Задняя — *lig. cruciatum posterius* — лежит более вертикально; она нижним концом прикреплена ко дугамы позади *emin. intercondyl. tibiae* и к заднему краю *tibiae* и, идя вверх почти прямо, соединяется в дном *incisurae intercondyloideae femoris* и прилежащей поверхностью внутреннего мыщелка. Обе связки играют по своей крепости и сильной степени натяжения очень важную роль в механизме сустава.

Сумочная связка коленного сустава

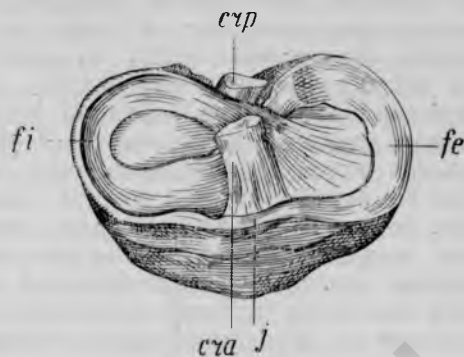


Рис. 112. Мыщелки большой берцовой кости сверху.

fi — полулунный хрящ внутреннего мыщелка; *fe* — такой же хрящ наружного мыщелка; *j* — *lig. transversum*; *cra* — начало передней крестообразной связки; *cpr* — начало задней крестообразной связки.

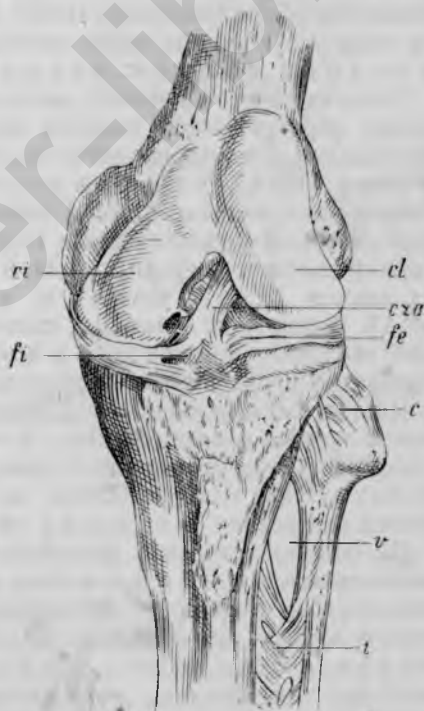


Рис. 113. Коленный сустав, вскрытый спереди (сумочная связка снята совсем). *cl* — наружный мыщелок бедра; *ci* — внутренний мыщелок бедра; *fe* — наружный полулунный хрящ; *fi* — внутренний полулунный хрящ; *cra* — передняя крестообразная связка; *c* — сумочная связка сустава головки *fibulae* и наружного мыщелка *tibiae*; *i* — межкостная связка; *v* — отверстие в ней для прохождения сосудов.

очень слаба. Нижним краем она прикрепляется к шероховатой наружной поверхности мыщелков *tibiae*, тотчас у края суставных площадок. Верхний ее край на задней стороне прикреплен к бедренной кости так же близко к хрящевой поверхности мыщелков; но на боковой стороне мыщелков она значительно отступает от края их суставных поверхностей, почти до подножия бугров (*epicondylī*); на передней стороне бедра линия прикрепления ее отступает кверху еще больше, отчего значительный участок передней и боковой поверхностей бедренной кости лежит внутри полости сустава и покрыт поверх надколенника синовиальной оболочкой. Вследствие значительного отступления линии прикрепления сумки, на передней поверхности бедра образуется как бы бухта суставной полости, называемая *bursa subcruralis*, так как поверх ее лежит сухожилие *musculi extensoris cruris quadricipitis*. Бухта эта, содержащая некоторое количество синовиальной жидкости, служит при согнутом колене мягкой подкладкой названному сухожилию, перегибающемуся при этом через передний конец бедра: при разгибании колена *bursa subcruralis* служит для помещения надколенника, который восходит на переднюю поверхность бедренной кости.

В переднюю часть сумки коленного сустава воткан надколенник (*patella*) таким образом, что его задняя, суставная, поверхность обращена в полость сустава; передняя же его сторона совершенно укрыта сухожилием *musculi extensoris cruris quadricipitis*, которое, подойдя к надколеннику, расширяется, охватывает его переднюю сторону и в то же время сливается у его краев с сумочной связкой. Ниже надколенника сухожилие это вновь отделяется от сумки и в виде широкой тесьмы тянется до *tuberositas tibiae*, где окончательно прикрепляется. В этом нижнем отделе сухожилие носит название *lig. patellae propriae*, собственной связки надколенника.

Синовиальная оболочка, выстилающая внутреннюю поверхность сумочной связки, образует вдоль нижних краев надколенника две большие, содержащие жир складки, которые сходятся под углом у его нижнего заострения, — *plicae alares* [BNA], крыльчатые связки. В верхушке угла, образуемого слитием этих складок, отходит тоненький фиброзный пучок, не содержащий уже жира, который направляется в глубину *incisurae intercondyloideae femoris*, где и прикрепляется впереди передней крестообразной связки. Этот пучок известен под именем *lig. mucosum s. plicae synovialis patellaris* [BNA]. Назначение крыльчатых связок, повидимому, состоит в том, что они выполняют свободное пространство в полости сустава, которое образуется вследствие объемистых передвижений надколенника вверх при разгибании колена.

Иногда синовиальная оболочка коленного сустава сливается с такою же оболочкой сустава головки *fibulae*. В этих случаях сумочная связка колена над головкой *fibulae* не прирастает к краю мыщелка *tibiae*, а непосредственно переходит в сумку сустава *tibiae et fibulae*; вследствие этого полости обоих суставов соединяются отверстием — щелью в 1 см длиной.

На боковых сторонах коленного сустава, подобно всем истинным суставам, расположены боковые вспомогательные связки, представляющие в своем устройстве некоторую особенность: они не так тесно вотканы в сумочную связку, как подобные связки других суставов. Наружная — *lig. laterale externum s. collaterale fibulare* [BNA] — представляет круглый шнурок, резко выдающийся над поверхностью сумочной связки с которой он соединен только рыхлой клетчаткой. Верхний ее конец прикреплен к *epicondylum externum*, а нижний — к головке *fibulae*. В некоторых случаях тотчас позади описанной связки заметен в составе сумки еще фиброзный пучок, но мало выдающийся над поверхностью; эту вторую связку называют наружной короткой — *lig. laterale externum breve*; она и вверх, и вниз, действительно, короче первой. Внутренняя боковая связка — *lig. laterale internum s. collaterale tibiale* [BNA], начинающаяся вверху от *epicondylus internus femoris*, в верхней своей части теснее наружной воткана в сумочную связку и над поверхностью ее не

выдается. Только пройдя край внутреннего мыщелка *tibiae*, где уже окончилась сумка, *lig. lat. internum* обособляется в виде тесьмы, слабо соединенной с подлежащей костью. Нижний конец этой связки прикреплен к внутренней поверхности диафиза *tibiae*, ниже бугра (*tuberositas tibiae*).

Боковые и главным образом сумочная связка коленного сустава стоят в связи с сухожилиями всех мускулов, окружающих колено (особенно тесна связь с сухожилием четырехглавого разгибателя бедра; об этом сказано выше).

Движения в коленном суставе изучены хорошо — это: а) разгибание голени и б) вращение голени вдоль вертикальной оси кнаружи и кнутри. Что же касается механизма этих движений и формы суставных поверхностей кости, то тут мы

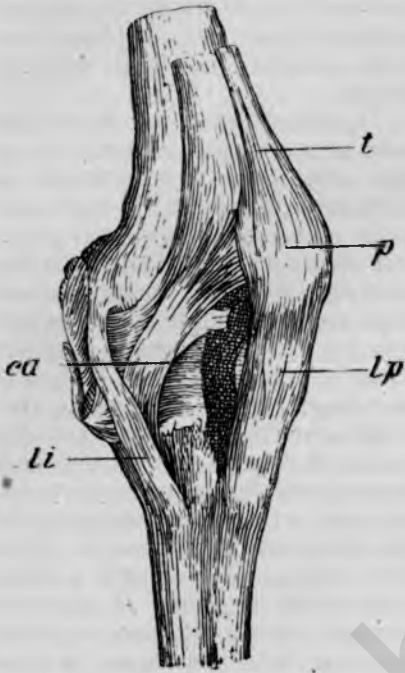


Рис. 114. Коленный сустав спереди.

p — patella; *t* — сухожилие разгибательных мускулов; *lp* — *lig. patellae proprium*; *ca* — сумочная связка; *li* — *lig. laterale internum*.

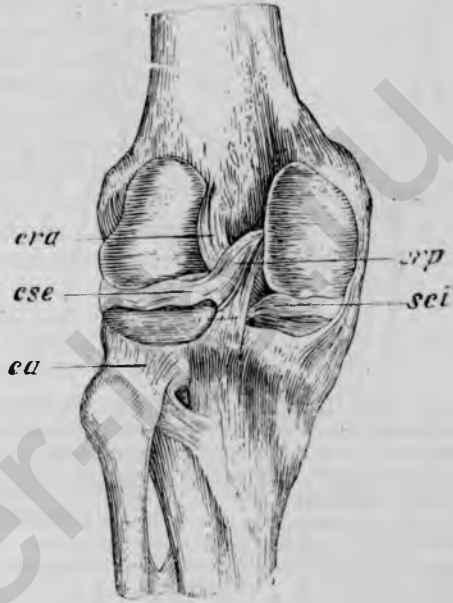


Рис. 115. Коленный сустав сзади; сумочная связка снята.

crp — *lig. cruciatum posterius*; *cra* — *lig. cruciatum anterius*; *sci* — *cartilago semilunaris interna*; *cse* — *cartilago semilunaris externa*; *ca* — сумочная связка сустава головки малой берцовой кости.

встречаемся с противоречиями различных авторов. Все, однако, согласны с тем, что коленный сустав в механическом отношении распадается на два сустава, из которых верхний образуется мыщелками бедра и полулунными хрящами; в этом суставе происходит сгибание и разгибание, причем хрящи движутся вместе с большой берцовой костью, как одно целое. Другой сустав — нижний — образуется между полулунными хрящами и мыщелками большой берцовой кости; в этом суставе происходит вращение голени вокруг вертикальной оси, причем хрящи составляют одно целое с бедром, а *tibia* скользит по их нижней поверхности.

Суставная поверхность каждого из мыщелков бедра распадается на две части, разделенные явственным переломом хрящевого покрова; из них задняя назначена для сочленения с полулунными хрящами, а передняя — с надколенником. Кривизны этих частей не одинаковы. Передняя часть исследована мало, так как, соприкасаясь только с надколенником, не влияет на движение голени. Кривизна задней части мыщелков Meuer рассматривается как гиригло-артродий, т. е. как поверхность, образовавшаяся от движения дуги (поперечное сечение мыщелка)

последовательно вокруг нескольких осей, параллельных между собой и лежащих на различных расстояниях от дуги. Суставная впадина, образуемая верхней поверхностью полукруглых хрящей, благодаря гибкости последних, может приравниваться к различной кривизне мыщелков в различных их частях. Таким образом, движение сгибания имеет не одну ось, а целый ряд поперечных осей, и голень при этом движении описывает не простую дугу, а кривую, состоящую из целого ряда дуг различных радиусов. Henke рассматривает кривизну мыщелков бедра как часть шаровой поверхности и признает только одну ось при сгибании. Проверка этих мнений точным геометрическим исследованием кривой, описываемой голенью при сгибании, привела нас к убеждению, что истина на стороне

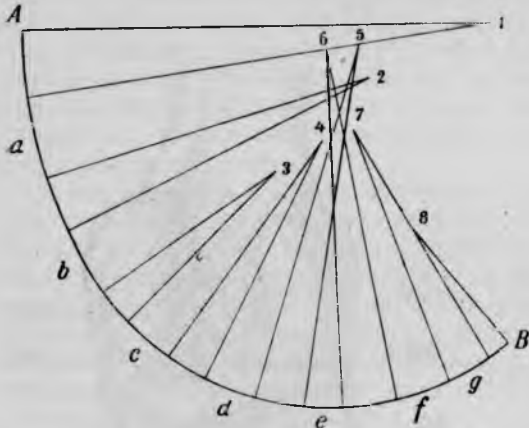


Рис. 116. Кривая, описанная голенью при сгибании колена. Геометрическим построением найдено, что она распадается на шесть отрезков дуг, имеющих радиусы различной длины. Центры кругов, от которых отрезаны эти дуги, иначе оси, около которых происходит движение, помещаются относительно кривой очень разнообразно. Арабские цифры на чертеже (1, 2, 3 и т. д.) указывают их расположение в той же последовательности, в какой изменяется кривизна линии AB. Буквами a, b, c и т. д. указаны приблизительно пункты соединения разных кривизн. Точка A соответствует разогнутому положению колена; точка B — полному сгибанию.

Meuser: кривая оказалась сложной, состоящей из шести дуг различных радиусов (рис. 116). Впрочем, разница длины радиусов незначительна.

При сгибании и разгибании колена надколенник делает объемистые движения, перемещаясь по суставной поверхности мыщелков бедра. При согнутом положении он помещается в глубине *incisurae intercondyloideae femoris*; вследствие этого колено получает округлую форму — раздвоение нижнего конца бедренной кости, обращенное теперь вперед, не заметно. При разгибании надколенник выходит из ямы и помещается на передней поверхности бедра, касаясь только передней седловидной части суставной площадки мыщелков, а *plicae alares* занимают его место в межмышцелковой вырезке. В этом положении *patella* сильно выдается на передней стороне бедра, и колено получает совершенно иную внешнюю форму, как бы заостряется вперед.

Объем движения сгибания различен, смотря по тому, какой сильно

оно производится. При сгибании действием мышц оно равняется приблизительно 140° (около $1\frac{1}{2}$ прямых углов); движение оканчивается при положении голени и бедра под острым углом вследствие натяжения передней крестообразной связки и *lig. patellae proprium*. Если затем будет действовать какая-нибудь внешняя сила, например, тяжесть туловища, то сгибание может быть продолжено без расхождения суставных поверхностей (Risk) до соприкосновения пятки с седалищным бугром. Разгибание голени совершается до полного натяжения боковых связок и задней крестообразной, причем голень образует с бедром тупой угол, открытый вперед и индивидуально различный по величине. В этом положении колено находится при стоянии и укрепляется неподвижно; но механизм этого укрепления, надо думать, различен у разных субъектов. Большинство авторов, анализировавших механизм суставов при стоянии, допускает участие мышц в укреплении коленного сустава на следующих основаниях. Равнодействующая, проведенная из центра тяжести туловища с головою, верхними конечностями и бедрами (центр этот лежит перед XI—XII грудным позвонком), проходит позади поперечной оси вращения колена; следовательно, тяжесть тела стремится согнуть колено назад, как и тазобедренный сустав. Но здесь нет задерживающих связок, которые могли бы,

Подобно *lig. ilio-femorale*, уравновесить своим натяжением действие тяжести — для этого необходимо деятельное участие мышц, именно разгибателей колена, сухожилие которых охватывает *patellam*. Действительно, у многих лиц можно наблюдать при стоянии сокращение этих мускулов, обнаруживаемое всего лучше полной неподвижностью надколенника. Однако встречаются лица, и притом нередко, у которых надколенник при стоянии оказывается не укрепленным и легко подвижным во все стороны. Это явление указывает на то, что разгибатели колена в этих случаях не участвуют в укреплении колена, и оно совершается иным способом. Наблюдая форму нижних конечностей таких субъектов, нам удалось заметить, что у них угол, образуемый бедром и голенью, при стоянии значительно меньше. Между тем у лиц, имеющих при стоянии надколенник укрепленным, угол этот едва заметен — бедро и голень лежат почти на одной прямой; у субъектов, имеющих надколенник подвижным, колени прогнуты значительно назад. Такое более значительное разгибание колена (или прогиб их назад) обуславливается индивидуально большей растяжимостью связок вообще (это явление наблюдается очень легко, например, при пожатии руки по большей или меньшей подвижности костей кисти) и ведет к изменению положения оси вращения колена относительно равнодействующей тяжести туловища. Линия эта проходит у этих субъектов впереди оси вращения мышечков бедра. При этом роль связок изменяется: позади оси оказывается теперь задняя крестообразная связка и задняя плотная часть сумочной связки (которую иногда описывают как особую вспомогательную связку колена под именем *lig. popliteum*). Эти связки могут по своей крепости и благоприятному положению функционировать так же, как *lig. ilio-femorale* и другие связки тазобедренного сустава, т. е. уравновешивать действие тяжести и укреплять коленный сустав в неподвижном положении без участия мышц¹.

Другое движение, допускаемое устройством коленного сустава, есть вращение голени вокруг вертикальной оси, совпадающей с продольной осью большой берцовой кости. Оно происходит в сочленении между полукруглыми хрящами и мышечками *tibiae*. Форма суставных поверхностей мышечков большой берцовой кости благоприятна для этого движения; они почти плоски, за исключением части вблизи *eminentia intercondyloidea*; эта часть представляет как бы поверхность низкого конуса, ось которого и есть ось движения. Вращение голени возможно, однако, не при всех положениях колена: при полном разгибании оно совершенно невозможно по причине максимального натяжения боковых связок. По мере сгибания вращение становится свободнее и достигает наибольшего объема при согнутом под прямым углом колене. Объяснение этому явлению находим в способе прикрепления боковых связок, аналогичном с суставами ластычных костей, и основных фаланг. И здесь верхние концы боковых связок прикреплены ближе к задней, чем к нижней стороне мышечков, отчего расстояние между точками прикрепления их при разогнутом положении больше, при сгибании же — умень-

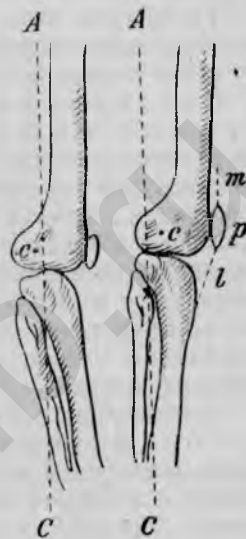


Рис. 117. Отношение равнодействующей тяжести туловища (линия AC) к оси вращения коленного сустава (c) при различной растяжимости коленных связок.

¹ Du Bois-Reymond в заметке, помещенной в *Arch. f. Anat. u. Physiol*, 1900, Supplement Band, высказывает взгляд на причину неподвижности коленного сустава при стоянии, очень сходный с изложенным, которого я держусь уже много лет (см. первое издание моего руководства, 1890 г.). Он отрицает участие разгибателей колена в укреплении этого сустава при стоянии, а прохождение равнодействующей тяжести туловища впереди оси вращения колена считает правилом, с чем, однако, я согласиться не могу. Несомненно, существуют люди, у которых при стоянии передние мышцы бедра (разгибатели колена) напряжены, а надколенник, вследствие этого, крепко фиксирован.

шается. Наибольший объем вращения незначителен — около 40° , причем внутренняя голень может вращаться только на 10° , наружу — на 30° . Причина этого неравенства лежит в способе прикрепления передней крестообразной связки, расположенной наискось снизу и снаружи и вверх, впереди оси вращения; при движении внутрь точки ее прикрепления удаляются одна от другой, и она вместе с тем обвивается вокруг задней крестообразной связки. Напротив, при вращении наружу нижняя точка прикрепления приближается к наружному мыщелку бедра (верхнему прикреплению связки), и, следовательно, связка движению не препятствует. Задняя крестообразная связка ни в том, ни в другом случае значительно влиять на объем движения не может, потому что она лежит почти вертикально и только крутится при вращении голени.

Упомянутое выше ослабление боковых связок при сгибании колена, как и в тазобедренном суставе, заставляет больших при поражении колена искать именно этого положения для уменьшения боли.

Сочленение головки малой берцовой кости с наружным мыщелком большой берцовой. Маленький амфиартроз (плоский сустав) большой и малой берцовых костей окружен довольно крепко натянутой сумочной связкой, полость которой, как уже сказано выше, часто сообщается с полостью коленного сустава отверстием, лежащим у верхнего края суставных площадок амфиартроза. Оно образуется оттого, что сумочная связка колена, не прирастая на некотором протяжении к краю полулунного хряща, не соединяется также с краем мыщелка *tibiae*, а прямо переходит на головку *fibulae*, образуя сумку ее суставов. Укрепляющей связкой является здесь *lig. laterale externum* колена, так как она нижним кошмом прикреплена к головке малой берцовой кости.

О движениях в этом суставе см. ниже.

Соединение костей голени по длине происходит при помощи межкостной перепонки (*membrana interossea*), устроенной совершенно одинаково с подобной перепонкой предплечья. Она прикреплена к гребням обеих костей, обращенным друг к другу, и вверх образует значительной величины отверстие для прохождения артерии и сопровождающих ее вен.

Сочленение нижних концов костей голени есть типический синдесмоз, который, однако, иногда может переходить и в истинный сустав. Обращенные друг к другу поверхности костей, т. е. дно *incisurae pedis tibiae* и нижняя шейка *fibulae*, шероховаты и суставных поверхностей не имеют. Между ними расположен незначительной толщины слой клетчатки, которая не могла бы удерживать кости, если бы они не были соединены чрезвычайно плотными связками — *ligg. tibio-fibularia anteriora et posteriora s. ligg. malleoli lateralis ant. et post.* [BNA], расположенными на передней и задней поверхностях сочленения. Те и другие начинаются на утолщенном нижнем конце *tibiae* и направляются несколько наискось вниз и наружу, чтобы окончиться на краях *malleoli externi fibulae*. Подвижность в этом сочленении есть, и о ней будет сказано ниже при анализе движений голеностопного сустава, для которого нижние концы *tibiae et fibulae* образуют суставную впадину.

Голеностопный сустав (*articulatio pedis s. talo-cruralis* [BNA])

Соответствуя лучезапястному суставу, отличается от последнего тем, что в нем обе кости голени участвуют в образовании суставной впадины (в верхней конечности локтевая кость устроена из сустава, видимо, по причине существования в предплечье движений пронации и супинации, которых голень не имеет). *Tibia* образует дно и внутреннюю боковую стенку суставной впадины (при помощи внутренней лодыжки); *fibula* своим нижним концом образует наружную стенку впадины. Головка сустава принадлежит одной надпяточной кости, имеющей суставные площадки на верхней и боковых сторонах своего тела. Сумочная связка, окружающая сустав, чрезвычайно слаба, — слабее, чем в каком-нибудь другом суставе, — в своей задней и передней частях. Но в

боковых сторонах, там, где лежат лодыжки (*malleoli*), она имеет в своем составе, напротив, очень крепкие вспомогательные связки. На наружной стороне вспомогательных связок постоянно имеется три: *lig. calcaneo-fibulare* соединяет заостренный конец наружной лодыжки с наружной поверхностью пяточной кости; эта связка лежит совершенно вертикально. *Lig. talo-fibulare anticum* et *lig. talo-fibulare posticum* начинаются от переднего и заднего краев наружной лодыжки, и, направляясь горизонтально, передняя прикрепляется к передней поверхности тела *tali*, тотчас у края ее суставной поверхности, задняя — к задней поверхности надпяточной кости. На внутренней стороне в большинстве случаев можно различить только одну вспомогательную связку, имеющую форму треугольника, — *lig. deltoides*;

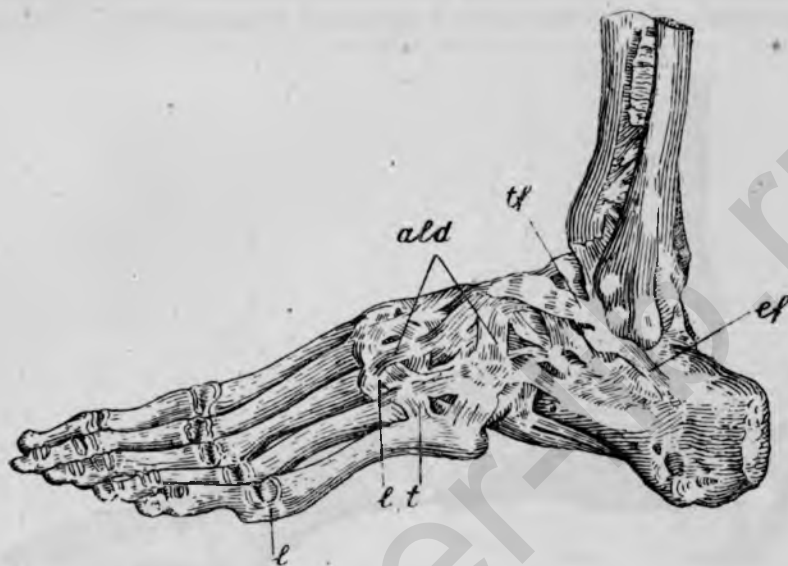


Рис. 118. Связки стопы — наружная сторона.

tf — *lig. talo-fibulare anticum*; *ef* — *lig. calcaneo-fibulare*; *ald* — *apparatus ligamentosus dorsalis*; *lt* — *ligg. transversalia basium ossium metatarsi dorsalia*; *l* — *lig. laterale* сустава V плюсневой и основной фаланги мизинца.

ее верхний узкий конец прикреплен к концу *malleoli interni*, а расширенный, нижний — к внутренней поверхности пяточной кости и краю ее *sustentaculi tali*. Ненке описывает еще два пучка вспомогательных связок, составляющих как бы расширение *lig. deltoides* вперед и назад, — *lig. tibio-naviculare* и *lig. talo-tibiale*; их верхние концы начинаются от краев внутренней лодыжки, нижние: у одной прикреплен к ладьевидной кости, у другой — к телу надпяточной. Но связки эти не всегда хорошо выражены. Описанные вспомогательные связки, расположенные на концах оси вращения сустава, удерживая кости в постоянном плотном соприкосновении, несколько не стесняют движений сгибания и разгибания стопы. Объем движений в голеностопном суставе, как в локтевом, сполна определяется разностью величины суставной головки и впадины. Движение в ту и другую сторону прекращается вследствие столкновения краев суставной впадины и тела надпяточной кости.

Голеностопный сустав по форме суставных поверхностей есть почти правильный цилиндрический. Головка *tali* представляет поверхность поперечно лежащего цилиндра, ось которого направлена таким образом, что с поперечной линией образует угол до 30° (*Mikulicz* замечены индивидуальные колебания от 0° , т. е. полного совпадения с поперечной линией, до 30°), причем ее внутренний конец обращен вперед, а наружный — назад. Вследствие этого стопы при стоянии обращены своими передними концами кнаружи (рис. 120). Правильность цилиндри-

ческой поверхности несколько нарушается неглубокой канавкой с пологими краями, идущей спереди назад, что приближает сустав к блоковидным (гинглимам). Дно суставной впадины на большой берцовой кости имеет ту же кривизну (только вогнутую), а вместо канавки на ней заметен пологий валик. Боковые стороны головки *t* и *l* также имеют суставные площадки, стоящие почти вертикально и назначенные для сочленения с лодыжками. Эти площадки, однако, не параллельны друг другу, а расходятся впереди под углом, отчего головка в передней своей части несколько шире, чем в задней.

Движения в суставе, как это свойственно цилиндрическим суставам, сравнительно ограничены. В нем возможно только вращение около описанной выше поперечной оси, т. е. сгибание и разгибание (мы употребляем эти термины в том же смысле, в каком они употребляются для движения кисти; это вполне последовательно, во-первых, по причине полной аналогии движений кисти и стопы, а во-

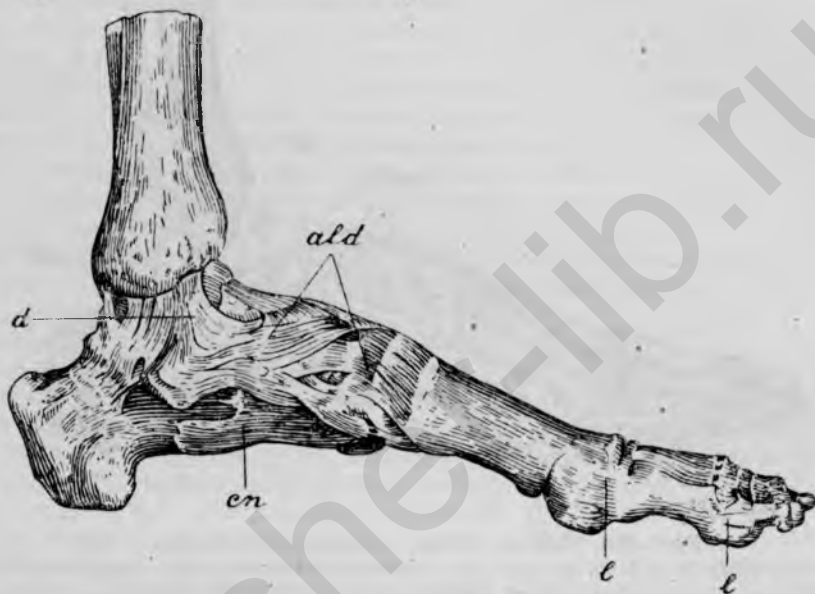


Рис. 119. Связки стопы — внутренняя сторона.

d — *ligg. deltoides* голеностопного сустава; *ald* — *apparatus ligamentosus dorsalis*; *cn* — *lig. calcaneo-naviculare*; *l, l*, — *ligg. lateralia* суставов фаланг.

вторых, потому, что передние мускулы голени принято называть разгибателями [*m. extensor digitorum communis*, *m. extensor hallucis*], а задние — сгибателями [*m. flexor digitorum et flexor hallucis*]). Все движение имеет объем около прямого угла и распределяется поровну на сгибание и разгибание. Оканчивается то и другое, как сказано, столкновением краев суставной впадины и тела надпяточной кости. Связки, расходящиеся от лодыжек впереди и сзади, движений не задерживают, а только смягчают удар костей одной о другую, натягиваясь при кошке движения.

Кроме сгибания и разгибания, этому суставу приписывают (Weber, Meyer) и другое движение, именно вращение стопы вокруг вертикальной оси, проходящей сверху вниз. Движение весьма незначительно и возможно только в положении сгибания, когда в суставной впадине лежит задняя узкая часть головки, и кости неплотно соприкасаются. В положении разгибания, когда в суставной впадине помещается передняя широкая часть головки, это вращение невозможно вследствие ущемления головки между лодыжками. Henke, как кажется, вполне основательно отрицает возможность этого движения в голеностопном суставе. Он утверждает, что полное соприкосновение впадины и головки ни в каком положении сгибания или разгибания не изменяется; но только при разгибании, когда во впа-

дину вдвигается широкая часть суставной головки, *tibia et fibula* несколько расходятся, что вполне возможно по причине существования между нижними их концами синдесмоза. При сгибании, наоборот, вследствие упругости связок синдесмоза, кости, образуящие впадину, сближаются и также плотно охватывают головку. Вращение же стопы, которое, действительно, возможно, по Henke, происходит не в голеностопном суставе, а в нижнем и верхнем сочленениях *tibiae et fibulae*; кости эти, увлекаемые стопой, могут несколько крутиться одна около другой, двигаясь в своих сочленениях. Это, действительно, единственное движение, которое объясняет самое существование подвижных сочленений между большой и малой берцовыми костями.

Неподвижное укрепление голеностопного сустава при стоянии происходит благодаря двум моментам. Во-первых это — действие задних мускулов голени, которые своим сокращением не позволяют суставу разгибаться. К этому движению голеностопный сустав побуждается тем обстоятельством, что равнодействию—

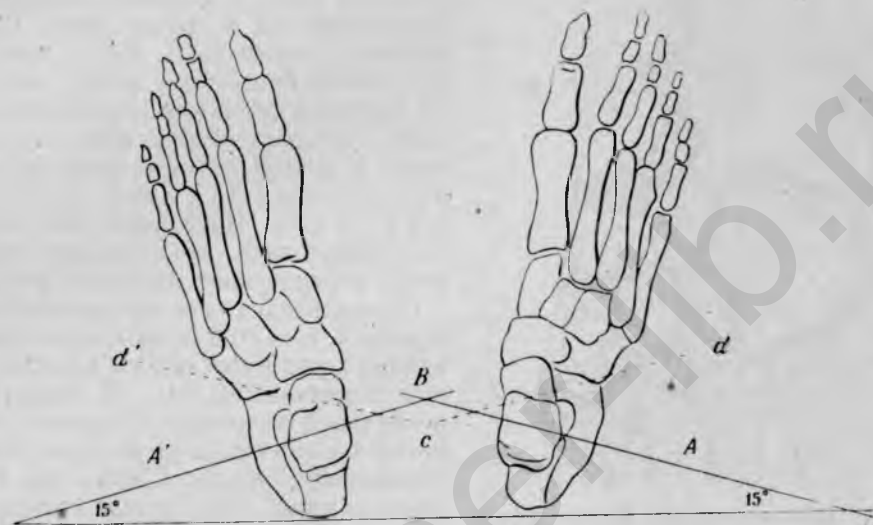


Рис. 120. Положение осей голеностопных и подтаранных суставов. Представлен случай где оси голеностопных суставов (*AB* и *A'B*) образуют с поперечной линией угол в 15° т. е. средний между возможными индивидуальными колебаниями (от 0 до 30°), *cd* и *cd* — оси подтаранных суставов.

ющая тяжести туловища (плюс нижние конечности) проходит впереди его поперечной оси вращения и, следовательно, туловище стремится упасть вперед. Другой момент, способствующий укреплению голеностопного сустава, есть косвенное положение его оси. Как сказано выше, ось вращения его образует в огромном большинстве случаев с поперечной линией угол, величина которого доходит до 30° , так что оси обоих голеностопных суставов пересекаются на средней линии тела впереди суставов под углом до 120° . Вследствие этого одновременное разгибание в обоих голеностопных суставах, которое должно бы произойти под действием тяжести туловища, имело бы следствием расхождение верхних концов голени (колен) в разные стороны (как мы это делаем, приседая на корточках). Но это движение возможно только при одновременном сгибании коленного и тазобедренного суставов; а так как последние укреплены при стоянии неподвижно, то движения в голеностопных суставах становятся невозможными или по крайней мере сильно затрудняются.

Сочленения стопы

Сочленения между костями предплюсны носят тот же характер, как и соответствующие им сочленения между костями запястья, т. е. это частью небольшие истинные суставы, изолированные друг от друга или сое-

диненные по несколько вместе (имеющие одну общую суставную полость), частью синдесмозы.

Между надпяточной (таранной) и пяточной костями имеются два отдельные друг от друга истинные сустава и между ними синдесмоз. Все эти сочленения вместе называются подтаранным сочленением. Один сустав находится между телами этих костей: в нем головка (т. е. вышуклая суставная поверхность) принадлежит пяточной кости, а впадина — надпяточной. Другой истинный сустав образуется между нижней поверхностью головки tali, которая представляет

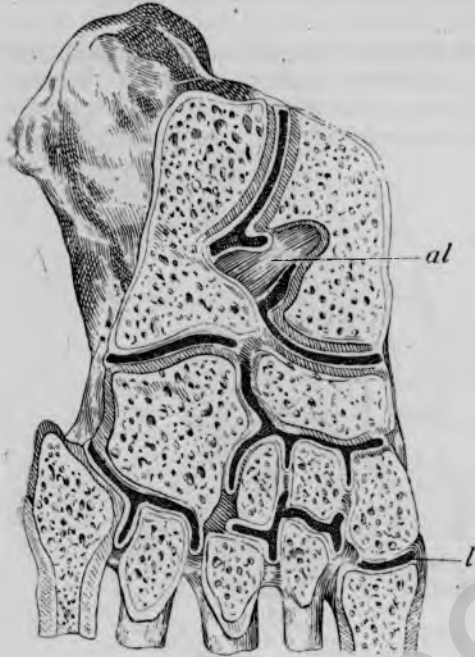

Рис. 121. Горизонтальный разрез через все сочленения предплюсны, на которых видны места существования истинных суставов и синдесмозов: *al*—аппаратус лигаментосус синус тарси; *l*—связка, соединяющая 1-ю клиновидную кость с основанием 2-й плюсневой.

вышуклость, и sustentaculum tali пяточной кости, который имеет на себе суставную впадину; полость его спереди не замкнута и соединяется с полостью сустава между головкой tali и ладьевидной костью. Позади этого сустава проходит sinus tarsi, т. е. канал, образуемый жолобками той и другой кости (sulcus calcanei et sulcus tali). Канал этот служит местом синдесмоза между костями: он наполнен крепкими связочными пучками, идущими сверху вниз от одной кости к другой, которые носят название apparatus ligamentosus sinus tarsi. Натяжение этих связок так значительно, что позволяет только очень ограниченное движение костей.

Сустав между головкой таранной кости и задней вогнутой поверхностью ладьевидной кости имеет общую полость с суставом sustentaculi tali. Он замкнут синовиальной оболочкой и укреплен вспомогательными связками на тыльной и подошвенной сторонах. Связки эти будут описаны ниже. Ладьевидная кость соединена, кроме того, с пяточной и кубовидной костями синдесмозом, т. е. массой связок, натянутых между поверхностями, обращенными друг к другу (видны только на горизонтальном распиле костей предплюсны, рис. 121).

Суставы между передней поверхностью ладьевидной кости и тремя клиновидными представляют как бы три амфиартроза, так как суставная поверхность ладьевидной кости представляет три плоские фасетки, отделенные друг от друга гребнями; задние стороны клиновидных костей представляют суставные площадки, также плоские и по величине вполне соответствующие фасеткам ладьевидной кости. Полости этих амфиартрозов не разделены друг от друга; кроме того, эта полость проникает еще между всеми клиновидными костями, а также между наружной клиновидной и кубовидной костями приблизительно до половины их длины. Иначе говоря, амфиартрозы между названными костями представляют бухты сустава ладьевидной кости. Три клиновидные и кубовидные кости в передних своих частях соединены синдесмозами, что обнаруживается только на горизонтальных распилах стопы (рис. 121).

Отдельную полость имеет сустав между пяточной и кубовидной костями. Суставные поверхности, его образующие, равны по величине и имеют сложную кривизну, похожую на седло (точно их кривизна не исследована).

Суставы костей предплюсны с плюсневыми костями (articulationes tarso-metatarsae) представляют также ряд амфиартрозов наподобие соответствующих сочленений руки. Но здесь полость этих суставов не общая,

как на руке, а разделена на три отдельные камеры. Одна камера принадлежит суставу внутренней клиновидной и первой плюсневой костей. Другая, средняя камера, принадлежит суставам 2-й и 3-й клиновидных костей с соответствующими плюсневыми. Эта полость проникает несколько между основаниями 2-й и 3-й плюсневых костей, а также между клиновидными костями. От предыдущей камеры она отделена толстой связкой, протянутой между выдающейся вперед 1-й клиновидной костью и выступающей назад 2-й плюсневой. Эта связка, расположенная поперечно, важна потому, что представляет значительное препятствие при ампутации костей предплюсны и перерезывается особым приемом, именно воззанием ножа между *os cuneiforme I* и *os metatarsi II*. Третья камера принадлежит суставу между кубовидной и двумя (4-й и 5-й) плюсневыми; она проникает на значительное расстояние между основаниями 3-й, 4-й и 5-й плюсневых костей.

Все перечисленные суставы укреплены массой плотных связок, расположенных на тыльной и подошвенной сторонах стопы, которые представляют такой же сложный аппарат, как и на кисти руки. Связки эти соединяют обыкновенно соседние кости и имеют большей частью продольное или слегка косвенное направление. Названия свои получают от точек прикрепления или все вместе носят имя — *apparatus ligamentosus dorsalis et plantaris*. Совершенно поперечное направление имеют только короткие пучки, соединяющие основания плюсневых костей между собою, это — *ligg. basium ossium metatarsi dorsalia et plantaria*. На тыле стопы все связки одинаковы; но на подошве некоторые выдаются своей чрезвычайной толщиной. Так, во всю длину предплюсны, близ наружного ее края, расположена чрезвычайно толстая связка — *lig. plantare longum*, которая задним концом прикреплена ко всей нижней поверхности пяточной кости. Передний, расширенный ее конец, распадается на два слоя, из которых глубокий прикрепляется к бугру кубовидной кости, поверхностный же, перекидываясь в форме моста над желобком кубовидной кости, прикрепляется отдельными пучками к основаниям 3-й и 4-й плюсневых костей. Под этим слоем связки, в желобке кубовидной кости, проходит поперек через стопу сухожилие длинной малоберцовой мышцы. Описанная связка играет главную механическую роль в подошвенном связочном аппарате, представляя собой род тетивы, соединяющей пяты (концы свода, который представляет собой стопу. По внутреннему краю стопы тянется другая подобная связка, которая задним концом прикреплена к краю *sustentaculi tali* (*calcanei*), прирастает к бугорку ладьевидной кости и затем, расширяясь, оканчивается на клиновидных костях. Эту связку в задней половине по точкам прикрепления называют *lig. calcaneo-naviculare*, в передней — *lig. naviculare-cuneiforme*.

Все эти связки придают стопе такую крепость, что она, выдерживая тяжесть туловища при стоянии, почти не изменяет своей сводаобразной формы; подвижность отдельных костей очень ограничена и мало изучена, в частности, для каждой

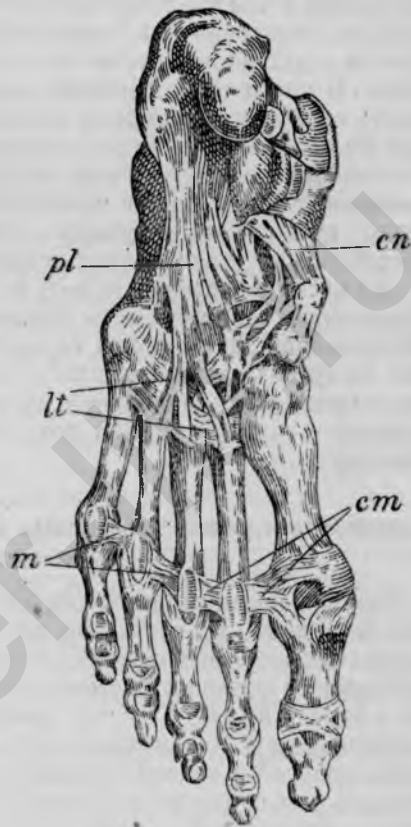


Рис. 122. Связки стопы на подошвенной стороне.

pl — *lig. plantare longum*; *cn* — *lig. calcaneo-naviculare*; *lt* — *ligg. transversalia basium ossium metatarsi*; *m*, *cm* — *ligg. capitulorum ossium metatarsi transversalia*.

кости. Наибольшая подвижность свойственна суставу между надпяточной и пяточной костями (подтаранному), который, по исследованиям Charput, имеет ось, идущую по направлению *sinus tarsi*, т. е. снутри кнаружи и впереди (стало быть, эта ось перекрещивает под углом ось вращения голеностопного сустава, рис. 120). Результатом вращения стопы около этой оси является приведение (или, как некоторые называют, супинация), причем подошва поворачивается внутрь и вперед, и отведение (или пронация), причем подошва поворачивается кнаружи и назад. Эти два движения присоединяются к движениям в голеностопном суставе при конце последних и тем увеличивают их объем. Приведение присоединяется в конце разгибания, отведение — в конце сгибания. В таком сочетании движений голеностопного и подтаранного суставов нельзя не видеть аналогии с движениями в суставах кисти. И там, и здесь движение сгибания и разгибания совершается одновременно в двух суставах, оси которых перекрещиваются между собой, отчего одно движение как бы исправляет неправильность другого, и в результате получается правильное сгибание или разгибание в сагитальном направлении. Без сомнения, в этих движениях стопы, кроме подтаранного, принимают участие и другие сочленения стопы; но выяснить их участие и привести в связь с формой их суставных поверхностей еще не удалось, хотя попытки к этому были сделаны (Henke и Н. Meyer).

Из числа плюсовых костей меньше всех подвижна третья; ее головка, по исследованиям Н. Meyer, есть главная точка опоры переднего конца стопы при стоянии (задний конец стопы опирается пяточным отростком). Остальные плюсовые кости подвижнее средней, в особенности две крайние (1-я и 5-я); при стоянии их головки также опираются на землю, но в меньшей мере, чем головка средней плюсовой кости, и играют роль боковых контрфорсов, помогающих сохранению равновесия.

Сочленения головок плюсовых костей с основными фалангами (*articulationes metatarso-phalangeae*)

Эти сочленения по устройству связочного аппарата вполне тождественны с гомологичными им суставами верхней конечности. Они также обладают сумочными связками, подошвенная сторона которых значительно отолстела. В суставе большого пальца отолстевшая часть сумки содержит (как и на руке) две с с а м о в и д н ы е кости, размерами значительно превосходящие ручные. Внутренняя суставная поверхность этих косточек не плоска, как на руке, а изогнута наподобие задней поверхности *patellae*; выдаваясь, таким образом, внутрь сустава, они образуют на нижней стороне головки 1-й плюсовой кости две канавки значительной глубины. Укрепляющие связки этих суставов помещены также по бокам (*ligg. collateralia*).

Между собою головки плюсовых костей, так же как и на руке, соединены поперечными связками — *ligg. capitulum ossium metatarsi dorsalia et volaria*, стоящими в связи с сумочными связками суставов. Число этих связок на одну единицу больше, чем на руке, так как в стопе плюсовая кость большого пальца тоже соединена с соседней, тогда как на руке соответствующая кость подвижна.

Форма суставных поверхностей головки и впадины, а также влияние боковых связок на движение, тождественны с пястно-фаланговыми суставами верхней конечности. Единственное отличие состоит в том, что на ноге разгибание пальцев может совершаться несколько больше, чем на руке; но зато сгибание несколько уменьшено, так что объем движения пальцев остается тот же. Причина этой разницы лежит в необходимости больше разгибать пальцы при хождении — в тот момент, когда, отслоив подошву, стопа вращается на головках плюсовых костей, опирающихся на землю.

Суставы фаланг пальцев в нижней конечности одинаковы с такими же суставами верхней конечности по отношению к устройству связочного аппарата и по форме суставных поверхностей.

ОБЩИЙ ОБЗОР

МЫШЕЧНАЯ ТКАНЬ

Мышечная ткань (мясо) характеризуется присущей ей способностью **с о к р а щ а т ь с я** — становиться короче в одном направлении, увеличиваясь в то же время в другом, перпендикулярном к первому, направлению, или, как привыкли выражаться, — **у т о л щ а т ь с я**. Будучи заложена среди других тканей или органов и соединена с ними более или менее плотно, мышечная ткань при сокращении увлекает эти органы, **д в и ж е т и х**.

По условиям, при которых в мышечной ткани возникает сокращение и, следовательно, движение соединенных с ней органов, можно различить мышечную ткань или мышцы **п р о и з в о л ь н ы е** и **н е п р о и з в о л ь н ы е**. В первых сокращение может возникнуть по произволу животного или человека (хотя иногда происходит и без влияния воли); во вторых сокращение по произволу животного возникать не может и совершается при посредстве механизма, от воли не зависящего. В том и другом случае, однако, ближайшая причина возникновения сокращения есть толчок со стороны нервной системы — нерва, оканчивающегося в каждой мышце (толчок этот по его характеру можно сравнить с разрядом электричества). Функциональная разница между **п р о и з в о л ь н ы м и** и **н е п р о и з в о л ь н ы м и** мышцами, таким образом, сводится на различный способ возникновения первого толчка (импульса); у непроизвольных мышц он возникает всегда под влиянием раздражения нервной системы извне, так наз. рефлексорным путем. У произвольных мышц он может возникать двояко: или под влиянием воли, или рефлексорно. Это, однако, не единственная разница между названными двумя родами мышечной ткани: они различаются еще с анатомической стороны. Произвольные мышцы расположены по преимуществу на скелете, иначе говоря — в стенках животной и растительной трубок и в их придатках — конечностях; только немногие органы, составляющие содержимое растительной трубки, имеют в своем составе произвольные мышцы. Непроизвольные мышцы и **с к л ю ч и т е л ь н о** принадлежат содержимому трубок и встречаются на органах питания и кровообращения. Анатомическая разница тех или других мышц простирается и на их строение. Те или другие мышцы состоят из волокон, лежащих параллельно. Под микроскопом волокна произвольных мышц оказываются цилиндрическими телами, исчерченными поперечными полосками; волокна эти могут достигать весьма значительной длины. Волокна непроизвольных мышц, напротив, очень коротки, имеют форму веретена и поперечной полосатости не представляют. Отсюда еще и другие названия той и другой мышечной ткани: **мышцы поперечнополосатые** и **мышцы гладкие**. Цвет тех и других волокон, если они скоплены в значительном количестве, также резко различен: **мышцы поперечнополосатые** (произвольные) всегда темнокрасны; **мышцы гладкие** (непроизвольные) даже в большом скоплении (например, на стенках мочевого пузыря) имеют бледнорозовый цвет, а при меньшей толщине — только желтоватый.

Так как произвольные, или гладкие, мышцы составляют принадлежность органов питания, то ближайшее их описание будет сделано в соответствующих отделах. Здесь же, в м и о л о г и и, будет речь исключительно о произвольных, или поперечнополосатых, мышцах.

Каждое волокно произвольной мышечной ткани представляет трубку из тонкой оболочки — сарколеммы, наполненной веществом, способным сокращаться. Толщина этого волокна настолько мала, что невооруженным глазом оно не видно, и те волокна мышц, которые мы видим простым глазом (например, в вареном мясе), суть целые массы первичных волокон, склеенных между собой. Длина волокон различна и иногда, как сказано выше, очень значительна. Волокна мышц скелета никогда не ветвятся и не соединяются между собой апостомозами. Оба конца каждого волокна заостряются и, изменяясь в строении, превращаются в с у х о ж и л ь н ы е волокна, очень похожие на волокна соединительной ткани. Сухожильные волокна, пройдя то или другое расстояние, вплетаются в надкостницу костей или в ткань других органов (в перихондрий хрящей, в кожу и пр.) и служат для прикрепления мышечных волокон к органам, приводимым ими в движение.

Первичные мышечные волокна соединяются при помощи нежной соединительной ткани в пучки, уже доступные простому глазу и обуславливающие продольную полосатость мышц. Эти пучки, в свою очередь связанные той же тканью, образуют большие массы — м ы ш ц ы, мускулы, одетые с поверхности более или менее плотными перепонками из соединительной ткани. Перепонки эти, образующие чехлы или в л а г а л и щ а для отдельных мышц, носят различные названия, смотря по толщине: более тонкие называются п е р и м и з и е м (perimysium), более толстые — ф а с ц и я м и (fascia). По местам влагалища для мышц образуются не самостоятельными листками соединительной ткани, а сухожильными пластинками, происходящими от соседних мышц. Такие пластинки носят название а п о н е в р о з о в (aponeurosis) или а п о н е в р о т и ч е с к и х р а с т я ж е н и й.

Мышечные массы или отдельные мышцы принимают весьма разнообразные формы в зависимости от расположения их мышечных и сухожильных волокон. Так, можно различать: а) п л о с к и е мышцы, волокна которых расположены параллельно друг другу широким тонким слоем; эти мышцы по преимуществу и образуют на двух своих краях, соответствующих концам их волокон, тотчас упомянутые а п о п е в р о з ы; б) в е р е т е н о о б р а з н ы е мышцы; мышечное тело или, как принято называть, брюшко таких мышц имеет вид веретена, круглого или сдавленного; на концах образуется с у х о ж и л ь н ы е мышцы (tendo — тяж), принимающее также разнообразные формы: шнурков круглых или плоских, лент и пр.); в) в е е р о о б р а з н ы е мышцы, волокна которых расходятся лучеобразно из одного пункта. У этих мышц в том пункте, где волокна сходятся, образуется более или менее длинный сухожильный тяж; на другом же конце сухожильные волокна очень коротки и в тяжи не группируются; г) п е р и с т ы е мышцы имеют сухожильный тяж посередине, а мышечные волокна по сторонам подходят к этому тяжу под углом; д) п о л у п е р и с т ы е мышцы имеют сухожилие на одном краю, а мышечные волокна расположены к нему под углом по одной его стороне.

Сухожильные волокна не всегда образуют на концах мышцы тяжи или апоневрозы. Во многих местах они так коротки и так быстро по образованию из мышечных волокон вплетаются в ткань тех органов, к которым мышцы прикрепляются, что для невооруженного глаза не заметны, и можно говорить о н е п о с р е д с т в е н н о м (т. е. без посредства сухожилия) прикреплении мышц, как это и принято в анатомии.

Влагалища, образуемые фасциями, для мышц и их сухожилий в местах, где сухожилия очень подвижны и трутся о кости или крепкие связки, как, например, на кисти руки или стопе, приобретают на внутренней своей поверхности свойства синовиальных оболочек: они влажны вследствие выделения на их поверхность клейкой жидкости, что, разумеется, уменьшает потерю силы мышцы на

преодоление трения; такие приспособления называются *слизистыми влагалищами*. Впрочем, приспособления для предотвращения трения мышц не ограничиваются этим: сюда же принадлежат *синовиальные сумки*, описанные в синдесмологии, около некоторых суставов и представляющие вывороты их синовиальных оболочек. По местам такие же слизистые сумки образуются и независимо от суставов, просто в массе соединительной ткани, окружающей мышцы.

Каждое мышечное волокно есть место окончания первого волокна, действительность которого (разряд) и вызывает сокращение в мышечном. Поэтому в каждую мышечную массу — мышцу — входит пучок нервных волокон — *нервный ствол* или просто нерв. Место вхождения таких нервов в мышцы, как доказал это Schwalbe, всегда определенное, именно около середины длины волокон, составляющих тело мышцы. Если мышца не длиннее 3,5 см и состоит из волокон равной длины, то в нее входит один нервный ствол приблизительно в середине длины мышечного брюшка. Если мышца длинна (как *sartorius* на бедре) и состоит из волокон, идущих не во всю длину, то в нее входят несколько нервных стволов; места входа которых расположены вдоль мышцы, причем места входа крайних нервов отстоят равно от концов мышцы. Если мышца широкая, то линия входа нервов расположена параллельно прикреплениям ее краев и повторяет изгибы этих краев. В перистых мышцах то же самое. В всеобразных встречается отступление от этого правила, именно место входа нерва лежит ближе к узкому концу мышцы (в редких случаях встречаются отступления от изложенного правила).

В каждой мышце различают *начало и прикрепление*, или *конец*. Началом называют то из прикреплений мышцы, которое неподвижно или менее другого подвижно (*punctum fixum*), прикреплением — противоположный конец. Впрочем, очень часто нельзя с точностью определить, которое из прикреплений данной мышцы подвижнее, или даже степень подвижности изменяется под влиянием других мышц, действующих на ту же кость, и, вследствие этого, *punctum fixum* данной мышцы может быть то на том, то на другом конце ее. В таких случаях началом мышцы считается конец ее, лежащий ближе к средней линии тела.

МЫШЦЫ СКЕЛЕТА И КОЖИ

Выше, в учении о костях, было выяснено, что скелет распадается на две почти независимые друг от друга системы: а) скелет туловища с головою и б) скелет конечностей и их поясов. Затем, в общем обзоре плана, которого держится устройство тела всех позвоночных животных, было отмечено, что кожа по праву называется также скелетом (наружным), так как она, подобно костям, служит во многих местах для прикрепления мышц и движется ими так же, как кости. Во всем классе позвоночных и мышечную массу можно явственно разделить по принадлежности к этим трем отделам скелета на три группы или системы: 1) систему мышц туловища и головы, 2) систему мышц конечностей и их поясов, 3) систему кожных мышц.

Раньше всех появляется в ряду позвоночных животных и постоянное в своем развитии первая система — мышцы туловища и головы. Вторая система, мышцы конечностей и их поясов, может совсем не появляться, если животное не имеет конечностей (змеи) или развивается слабо при мало развитых конечностях (рыбы, некоторые амфибии), или, наконец, развивается так сильно, что своей массой преобладает над мышцами туловища (птицы). У млекопитающих и человека эта система хотя и развита в значительной мере, но преобладающего значения, как у птиц, не имеет. Третья система кожных мышц также весьма непостоянна: она появляется сколько-нибудь значительно развитой у пресмыкающихся, где она стоит в связи с чешуей; сильнее развита у птиц, обуславливая подвижность перьев. Наибольшего развития она достигает у некоторых млекопитающих, затем у обезьян и человека вновь подвергается редукции.

В системе мышц туловища, как и в скелете, на котором она расположена, ясно усматривается общий план расположения частей туловища, свойственный

всем позвоночным, т. е., во-первых, распадение по длине на две категории, принадлежащие двум трубкам туловища, животной и растительной, и, во-вторых, сегментация, т. е. распадение на этажи или слои в поперечном направлении. В наиболее простом и явственном виде это явление наблюдается у рыб и всего лучше у самых низших, например, у того *amphioxus lanceolatus*, которого мы брали как пример наиболее простого устройства туловища. На поперечном разрезе (рис. 123) видно, что с обеих сторон животной трубки (*a*) расположены две мышечные массы, так наз. спинные боковые мышцы (*ms*); по обеим сторонам просвета растительной трубки (*v*) расположены другие две мышечные массы, так наз. брюшные боковые мышцы (*mv*). Каждая из двух трубок туловища обладает, таким образом, своей отдельной системой мускулов, расположенных симметрично по обеим сторонам средней линии. Такое расположение сохраняется решительно во всем ряде позвоночных животных, так что, если мы возьмем поперечный разрез туловища

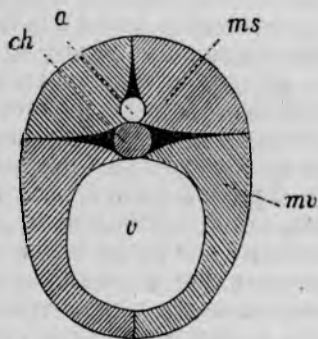


Рис. 123. Схематический поперечный разрез мышц *amphioxus*. *a* — просвет животной трубки; *v* — просвет растительной трубки; *ch* — хорда; *ms* — спинные боковые мышцы; *mv* — брюшные боковые мышцы.

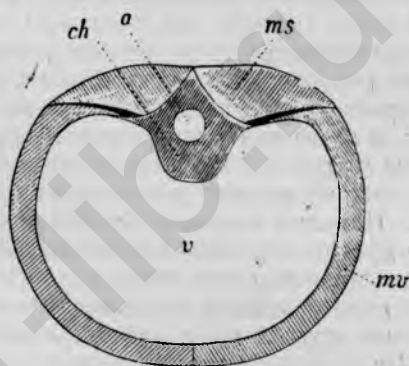


Рис. 124. Схематический поперечный разрез мышц человеческого туловища. *a* — просвет позвоночного канала; *v* — просвет брюшной полости; *ms* — спинные продольные мышцы; *mv* — широкие брюшные мышцы.

человека, самого высшего из позвоночных, мы увидим совершенно ту же картину (если не принимать в расчет других систем мышц, конечностей и кожи; о них речь будет ниже), изменившуюся только в относительных размерах частей. Здесь (рис. 124) мы видим также спинные (*ms*) и брюшные (*mv*) мышечные массы, расположенные симметрично по сторонам просвета животной (*a*) и растительной трубок (*v*). Правда, эта правильность расположения туловищных мышц у *amphioxus*, сохраняющаяся по всему протяжению туловища, у человека нарушается в нижнем конце туловища, на шее и голове. У нижнего конца крестца спинные мышечные массы сильно редуцированы и замещены сухожилиями; брюшные мышцы совсем отсутствуют здесь, потому что крестец соединен с костями тазового пояса, которые становятся на место висцеральных дуг (ребер, в крестцовом отделе недоразвитых и сращенных с ним). На шее спинные массы имеют вполне характерное развитие, брюшные также существуют, но видоизменены в способе расположения отдельных пучков; особенность этого отдела туловища состоит в появлении мышц на передней стороне позвоночника (так называемые глубокие шейные мышцы), чего в других отделах туловища нет. На голове спинных мышц совсем нет, вероятно, вследствие полного сращения метамер, образующих череп; брюшные мышцы представлены несколькими отдельными пучками (жевательные мышцы).

Распадение мышц туловища на сегменты (миомеры) вполне ясно также у рыб. По всему протяжению тела спинные и брюшные мышечные массы распадаются в поперечном направлении на слои, соответствующие сегментам скелета (метамерам) и отделенные друг от друга у *amphioxus* прослойками соединительной ткани.

У высших рыб в этих прослойках брюшных мышц помещаются ребра. То же самое замечается и у высших животных, а также у человека: между отдельными миомерами мышц растительной трубки помещены ребра, поскольку они развиты; в тех же отделах, где ребра не развиты, находятся сухожильные перемычки (редко)*, или миомеры сливаются между собой без следа, и признаки сегментации исчезают. У человека сегментация мышечных масс резко заметна только в грудном отделе брюшных мышечных масс и отчасти в мышцах спины; на животе же, шее и голове миомеры слиты между собой — признаки сегментации исчезли.

Вторая система мышц, свойственная позвоночным, мышцы конечностей и их поясов, помещается на костях конечностей и отчасти на туловище всегда поверх собственно туловищных мышц. У человека эта система развита весьма значительно: мышцы плечевого пояса образуют толстый слой, лежащий на передней и задней поверхности туловища; мышцы тазового пояса окружают кости таза с наружной и внутренней стороны (брюшных мышц туловища здесь совсем нет, а спинные редуцированы и занимают только заднюю поверхность крестца).

Третья система мышц, кожный слой, развит у человека незначительно; он ограничивается: а) головой и лицом, где он распадается на несколько пучков, сгруппированных вокруг отверстий ушей, глаз, носа и рта, б) шеей, где он представляет широкую и тонкую мышечную пластинку, занимающую переднюю и боковые стороны ее (*m. platysma*), и в) область заднего прохода, где кожный слой образует наружный запирающий заднепроходного отверстия (*sphincter ani externus*). К тому же слою можно причислить небольшую мышцу, лежащую под кожей ладони близ локтевого ее края, так называемой *m. palmaris brevis*. На остальном протяжении тела человека кожный слой мышц не развит и только изредка как аномалия встречается на других частях тела, например, в подмышечной яме.

МЫШЦЫ ЧЕРЕПА

Разделив все мышцы человеческого тела на три независимые системы, указанные сравнительной анатомией, было бы естественно и частное описание вести в порядке этих систем. Но чисто практические соображения, именно удобство пользования руководством при практических занятиях, принуждают в этом отделе держаться другого порядка, т. е. в том порядке, какого топографического — описывать мышцы отдельных областей тела, т. е. в том порядке, какого приходится держаться при препарировании. Но в то же время мы не будем забывать указания на сравнительно-анатомическую классификацию мышц, чтобы постоянно поддерживать представление об общем плане их расположения.

МЫШЦЫ ГОЛОВЫ И ЛИЦА

В этой области мы встречаемся с очень сложной мускулатурой, части которой принадлежат к трем различным системам. Во-первых, на голове и лице весьма значительно развит слой кожных мышц, который, благодаря присутствию здесь многочисленных отверстий, именно рта, носа, глазных щелей, наружных слуховых проходов, не представляет непрерывного слоя, как, например, на шее, а разбит на многочисленные пучки или, как привыкли называть, отдельные мышцы, сгруппированные по преимуществу вокруг перечисленных отверстий и во многих местах переплетенные друг с другом. Мышцы эти частью прикрепляются только к коже, не касаясь костей, частью же прикреплены к коже одним концом, а другим — к костям. Имея на костях неподвижные точки прикрепления (*puncta fixa*), эти мышцы движут исключительно различные участки кожи лица и головы. Вторая группа мышц лица находится в теснейшем отношении к слизистой оболочке рта и может быть рассматриваема как часть мышечной оболочки пищеварительной трубки. Наконец, третья группа мышц лица, стоящая в связи с челюстями, так называемые жевательные мышцы, должна быть рассматриваема как видоизмененный брюшной (висцеральный) отдел туловищных мышц.

МЫШЦЫ ЧЕРЕПНОЙ КРЫШИ

Вся поверхность черепной крыши до самой линии, отделяющей ее от основания черепа, покрыта собственно одной мышцей, как шапкой, это — *m. erisganius* (Hensle). Середина этого мускула представляет сухожильную пластинку; а края состоят из мускульных волокон; сухожильная часть мышцы, *galea aroneurotica*, покрывает середину черепной крыши, срастается очень слабо с надкостницей костей, а с волосистой частью кожи головы, напротив, очень плотно. Край *m. erisgani*, как сказано, состоит из мышечной ткани, но не представляет непрерывной пластинки, а разбит на несколько пучков, рассматриваемых как отдельные мускулы. В промежутках между этими мускулами мышечной ткани нет, и *galea aroneurotica* постепенно сверху вниз принимает строение рыхлой клетчатой пластинки; в особенности это резко на виске, где край *m. li erisgani* лежит на плотной фиброзной фасции, покрывающей височный

мускул (из числа жевательных). Отдельные пучки, составляющие мышечный край *m-li erisani*, пазваы следующими именами: два широкие пучка, лежащие на выпуклости лба, носят название лобных мускулов, *m-li frontales*; верхними краями они близ края волосистой части кожи головы переходят *in galeam aponeuroticam*, как в сухожилие; нижние их края прикрепляются к коже лба над бровями. Несколько пучков, из числа лежащих на *glabella*, спускаются на спинку носа, где и оканчиваются в коже; пучки эти получили особое название — мускула гордецов, *m. procerus*.

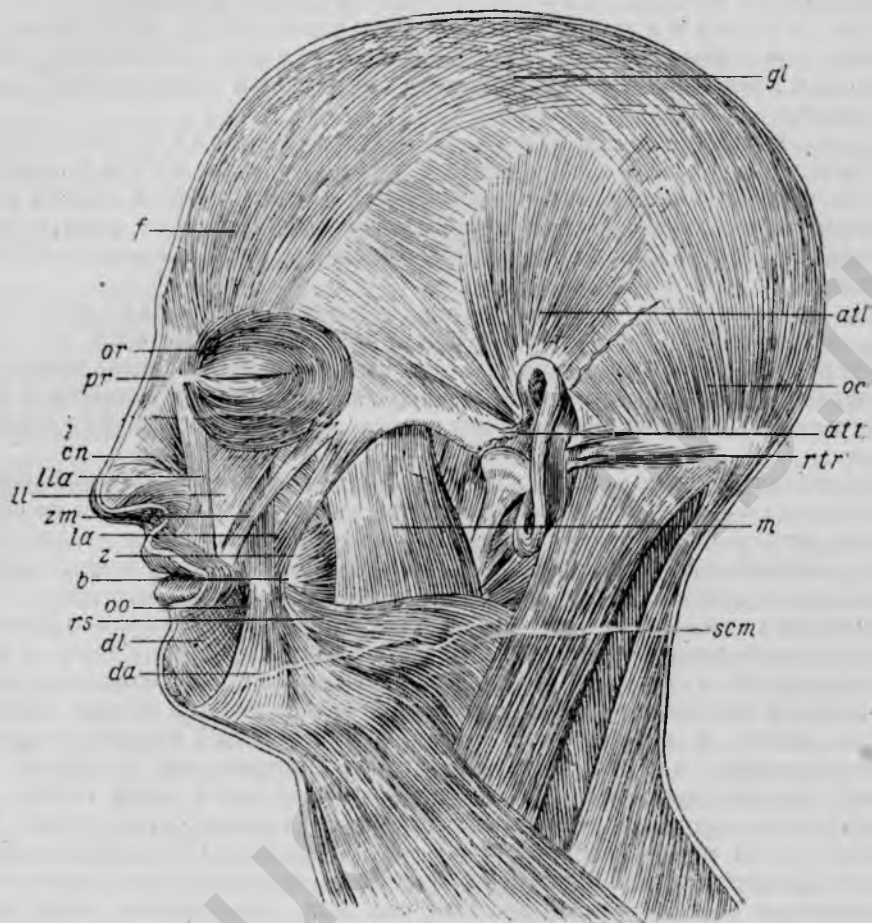


Рис. 125. *gl* — galea aponeurotica черепа; *f* — *m. frontalis*; *oc* — *m. occipitalis*; *atl* — *m. attolens*; *att* — *m. attrahens*; *rtr* — *m. retrahens auriculae*; *or* — *m. orbicularis oculi*; *pr* — *m. procerus*; *cn* — *m. compressor nasi*; *lla* — *m. levator labii superioris alaeque nasi*; *ll* — *m. levator labii superioris proprius*; *zm* — *m. zygomaticus minor*; *la* — *m. levator anguli oris*; *z* — *m. zygomaticus major*; *b* — *m. buccinator*; *oo* — *m. orbicularis oris*; *dl* — *m. depressor labii inferioris*; *da* — *m. depressor anguli oris*; *rs* — *m. risorius Santorini*; *m* — *m. masseter*; *scm* — *m. sterno-cleido-mastoideus*.

Существование мускула гордецов или, как его еще называют, пирамидального, некоторыми авторами (например, Cruveilhier, Henle) отрицается. Но Duchenne на основании исследований с местным раздражением мышц при помощи индуктивного тока положительно утверждает, что продолжение *m. frontalis* на нос есть отдельная мышца (*m-lus pyramidalis nasi*), которая иногда даже отделена от *m. frontalis* сухожильной перемычкой и в этом месте сращена с кожей надпереносья, а неподвижной точкой прикрепления ее он считает нижний конец, где она соединена с носовыми костями.

Противоположно лобным мускулам на затылке расположены другие две мышцы — затылочные, *m. occipitales*, волокна которых идут не вертикально, как у лобных, а несколько паискось кнаружи. Верхние края их, как у лобных, слиты с *galea*, а нижние — прикреплены к верхним полукруглым линиям затылочной кости. Мускулы эти короче и уже лобных. На боковых сторонах головы, около ушной раковины, встречаемся с новыми мышечными пучками, расположенными в форме веера вокруг наружного слухового прохода. Пучков этих или мышц можно различать три:

1) *m. attolens auriculae s. auricularis superior* [BNA], мышца, поднимающая ушную раковину, имеет форму треугольника; она широким основанием сливается с *galea aroneurotica*, приблизительно над *linea arcuata* теменной кости, а верхушкой прикреплена к хрящу ушной раковины сверху;

2) *m. retrahens auriculae s. auricularis posterior* [BNA], мышца, оттягивающая ушную раковину, представляет незначительный пучок, также треугольной формы, который задним расширенным концом теряется в фасции, покрывающей верхние концы шейных мускулов, а передним, узким концом прикреплен к задней выпуклой поверхности ушной раковины;

3) *m. attrahens auriculae s. auricularis anterior* [BNA], мышца притягивающая ушную раковину, редко бывает хорошо развита: она лежит впереди уха и представляет очень тонкий слой горизонтальных мышечных волокон, передние концы которых теряются в височной части *galeae*, а задние прикреплены к хрящевой стенке наружного слухового прохода.

Перечисленные мышцы ушной раковины, а также затылочные у большинства людей развиты очень слабо, и действие их на кожу при сокращении не обнаруживается; только немногие лица обладают способностью делать довольно объемистые движения ушными раковинами. Всех сильнее из числа мышц головы — лобные; их сокращения у каждого человека обнаруживаются явственно в передвижении кожи головы и лба. Так как эти мускулы не имеют абсолютно неподвижной точки прикрепления, а нижний и верхний концы их прикреплены к частям подвижным (*galea* и кожа лба), то при сокращении их обнаруживается одновременно двойное движение в направлениях противоположных, именно *galea aroneurotica*, вместе с плотно прикрепленной к ней кожей головы (волосистой) подвигается вперед, а кожа лба, складываясь поперечными складками (морщинами), поднимается кверху. Передвижение волокнистой кожи головы менее объемисто, чем кожи лба, потому что клетчатка, соединяющая *galeam* с надкостницей костей черепа, растяжима менее, чем подкожный жировой слой лба. Кожа лба движется в различных своих частях также неодинаково: более объемистые движения замечаются над бровями, так как здесь нижние края лобных мускулов прикреплены исключительно к коже: над переносьем кожа движется меньше, потому что здесь мышечные волокна прикреплены к коже слабее, и она, вероятно, только увлекается в движение соседними, надбровными, участками. Эта неравномерность движения кожи и есть причина, почему морщины на лбу у стариков, не исправляющиеся вследствие потери кожей упругости, представляют тройной изгиб: над бровями они изогнуты выпуклостью кверху, а над переносьем — выпуклостью книзу (у молодых субъектов это явление менее резко).

МЫШЦЫ ГЛАЗНОЙ ЩЕЛИ

Вокруг глазной щели, в толще век и под кожей, покрывающей края глазницы, расположен

Musculus orbicularis oculi, имеющий вид широкой мускульной тесьмы, которая лежит в виде кольца под кожей указанного места. Волокна, составляющие его наружную часть, которая, покрывая края глазницы, несколько заходит на лоб, висок и щеку, начинаются от носового отростка верхнечелюстной

кости, на уровне внутреннего угла век, обходят вокруг глаза полный круг, соединяясь только с лежащей на них кожей, и прикрепляются к кости опять на точке исхода. Эту часть мышцы, главным образом потому, что она может сокращаться независимо от внутренней части волокон, называют отдельным именем — *m. orbicularis orbitae*. Волокна, составляющие внутреннюю часть мышцы, которая лежит на самых веках, полного круга не образуют, а на каждом веке отдельно лежат в виде полукруга, прикрепляясь своими концами к так наз. связкам век — волокнистым пучкам, которыми наружный и внутренний углы хрящей век притянуты к костям. Эту часть мышцы в отличие от наружной называют *m. ciliaris*.

Некоторые волокна *m. orbicularis oculi* близ места прикрепления к кости и внутренней связке век прикрывают спереди так наз. слезный мешок, лежащий в слезном канале, другая часть мышечных пучков обходит позади этого мешка и прикрепляется *ad cristam lacrymalem* слезной кости. Эти пучки, влияющие при сокращении на проведение слез из-под век в слезный мешок, известны под именем *m. Horneri s. lacrymalis* [BNA].

Действие *m. orbicularis oculi* при сокращении различно, смотря по тому, сокращается ли вся мышца целиком или только одна из ее частей (наружная — *m. orbic. orbitae* и внутренняя — *m. ciliaris*). При сокращении *m. ciliaris* происходит сближение век, какое мы делаем, слегка закрывая глаза. При сокращении одного *m. orbicularis orbitae* происходит **п р и щ у р и в а н и е** век, причем кожа, покрывающая эту мышцу, несколько сдвигается по направлению к внутреннему углу глазницы (*punctum fixum* мышцы), образуя у наружного угла глаза лучеобразные морщины, которые у стариков делаются постоянными и получили название гусиной лапки. При одновременном сокращении обеих частей указанные движения век и кожи, их окружающей, комбинируются, — происходит крепкое **з а ж м у р и в а н и е** глаз. Duchenne допускает возможность независимого сокращения еще каждой из половин обеих частей *m. orbicularis oculi*. Так, например, нижние половины обеих частей могут значительно приподнимать нижнее веко при полной неподвижности верхнего. Этому же мускулу нужно приписать и мигательные движения, которые некоторыми авторами (например, Sappey) рассматриваются только как результат временного преобладания тонуса *m. orbicularis oculi* над сокращением мышцы, поднимающей верхнее веко. Сокращение *m. orbicularis oculi* влияет также на слезный мешок, расширяя его. Волокна мышцы, обходя этот мешок спереди и сзади (*m. Horneri*), срастаются с его стенками; при сокращении они оттягивают стенки мешка одну от другой и способствуют присасыванию в него слез из-под век через посредство слезных канальцев. Поэтому мы, желая удалить накопившиеся под веками слезы, делаем подряд несколько сильных мигательных движений.

Что касается закрытия век во время сна, то его нельзя считать за акт мышечный, так как нельзя предположить, чтобы *m. orbicularis* находился во сне в постоянном сокращении. Duchenne рассматривает его как результат упругости самих век (т. е. их хрящей, связок, мышц и кожи).

Открывание глаза, т. е. приподнятие верхнего и опускание нижнего века, есть только отчасти мышечный акт, именно верхнее веко поднимается особым мускулом, залеженным в глазнице — *musculus levator palpebrae superioris*, который будет описан при глазе; опускание нижнего века — движение очень незначительное, производится, повидному, просто тяжестью его.

Глубже *m. orbicularis orbitae* на самой лобной кости, параллельно внутреннему отрезку верхне-глазничного края, лежит еще коротенькая мышца, *m. corrugator supercillii*, мышца, сморщивающая брови. Эта коротенькая мышца своим внутренним концом прикреплена к лобной кости близ носового шва, а наружный ее конец, распадаясь на отдельные пучки, вызывает покрывающую его круговую мышцу глаза и прикрепляется к коже брови почти на середине длины последней.

Сокращение мышц, сморщивающих брови, на обеих сторонах имеет результатом движение кожи, которое дало название самим мышцам: так как неподвиж-

ные точки прикрепления мышц находятся над носом, то кожа бровей двигается по направлению к средней линии и над носом образует одну или несколько вертикальных складок.

МЫШЦЫ, ОКРУЖАЮЩИЕ ОТВЕРСТИЕ РТА

Эта группа самая многочисленная по количеству отдельных пучков. В ней можно различать два отдела, стоящие по действию на губы в антагонизме: 1) мышцы, расширяющие рот и расходящиеся от него лучеобразно в стороны, и 2) мышцы, суживающие рот и расположенные в толще губ в форме кольца.

Мышцы, расширяющие рот, расположены в массе подкожного жирового слоя на разной глубине и отчасти прикрывают друг друга, но целых слоев не образуют (поэтому послышная группировка их, принятая Henle, неудобна).

Из числа мышц ближе к коже расположены, начиная от носа, следующие:

Musculus levator labii superioris alaeque nasi, довольно широкая мышца, часто распадающаяся на несколько пучков, верхним концом прикреплена к носовому отростку верхнечелюстной кости по всему протяжению, где этот отросток образует внутренний и частью нижний край глазницы; спускаясь вертикально вниз, мышца теряется частью в коже крыла носа, частью прикреплена к коже верхней губы, вдоль так называемой *plica naso-labialis*, т. е. по углубленной складке, которая тянется от крыла носа к углу рта.

Musculus levator labii superioris proprius составляет как бы продолжение предыдущей мышцы кнаружи, имеет четырехугольную форму; верхний его край прикреплен к поверхности тела верхнечелюстной кости ниже глазничного края, между последним и *foramen infraorbitale*; нижний край, как у предыдущего мускула, теряется в коже на *plica naso-labialis*, по середине ее протяжения.

Musculus zygomaticus minor, узкий мышечный пучок, начинающийся от выпуклости тела скуловой кости, идет наискось вниз и внутрь и прикрепляется также к коже на *plica naso-labialis*, близ угла рта.

Henle и Henke соединяют перечисленные три мышцы в одну под именем *m. quadratus labii superioris*.

Еще более кнаружи и ближе к коже (поверхностнее) лежат два мышечных пучка, хорошо развитые только у очень мускулистых субъектов, это:

Musculus zygomaticus major начинается от скуловой дуги впереди ее пива и тянется в виде узкой тесьмы наискось вперед к углу рта, где и прикреплен к коже на самом конце *plicae naso-labialis*.

Musculus risorius Santorini, когда хорошо развит (что бывает редко), имеет веерообразную форму; широкое основание его сростается с фасцией, покрывающей жевательный мускул (*m. masseter*), а узкая верхушка прикреплена к коже у самого угла рта.

Под *m. levator labii sup. proprius* и *m. zygomaticus minor*, в массе лежащего здесь жира, заложена еще мышца, действующая на верхнюю губу:

Musculus levator anguli oris s. caninus [BNA], имеет треугольную форму; основание треугольника прикреплено ко дну *fossae caninae* под *foramen infraorbitale*; верхушка направлена кнаружи, к углу рта, где мышечные волокна отчасти прикрепляются к коже вместе с волокнами *m. zygomatici majoris*, частью переходят в толщу нижней губы, где, продолжаясь на противоположную сторону, образуют поверхностный слой мышцы, сжимающей рот (*m. orbicularis oris*).

В непосредственном соседстве мышц верхней губы лежат еще две мышцы, принадлежащие специально носу. О них см. ниже.

Нижняя губа имеет мускулатуру менее сложную, но по силе равную верхней.

Поверхностно расположен:

Musculus depressor anguli oris s. triangularis labii inf. Как предыдущий мускул, которому он служит антагонистом, имеет треугольную форму: начинается широким основанием от края нижней челюсти, от подбо-

родка до второго малого коренного зуба; верхушка его, направленная к углу рта, расщепляется на две части, из которых одна прикреплена к коже угла рта, другая переходит в толщу верхней губы и образует в ней поверхностный слой *m-li orbicularis oris*.

Треугольные мышцы обеих губ (*m. lev. ang. oris et m. depressor ang. oris*), как сказано, отпускают волокна в толщу губ, причем у угла рта эти волокна перекрещиваются. Пройдя под кожей губ на противоположную сторону, эти волокна входят в состав соименных мышц противоположной стороны. Таким образом, треугольные мышцы образуют в губах две перекрещенные мышечные петли, концы которых прикреплены неподвижно к костям (Henke).

Musculus depressor labii inferioris s. quadratus lab. inf. Мышца четырехугольная; волокна ее идут несколько наискось снаружи внутрь. Лежит эта мышца глубже предыдущей и ею отчасти прикрыта таким образом, что из-под треугольной видны задне-нижний и передне-верхний углы квадратной мышцы. Нижний край ее прикреплен к краю нижней челюсти от *foramen mentale* почти до угла нижней челюсти. Верхние концы мышечных волокон его прикреплены к коже нижней губы на треугольном пространстве, обозначенном у мужчины отсутствием бороды, и частью у самого угла рта.

Musculus levator menti занимает треугольное пространство на передней поверхности нижней челюсти, остающееся свободным между краями четырехугольных мускулов нижней губы правой и левой стороны. Состоит из очень коротких мышечных пучков, которые начинаются от челюсти под резцовыми зубами, спускаются несколько книзу и прикрепляются к коже подбородка на всем его протяжении.

Все описанные до сих пор мышцы головы и лица принадлежат к системе кожных мускулов. Тотчас под ними лежат мускулы, которые, по многим соображениям, должны быть рассматриваемы как части мышечной оболочки пищеварительной трубки и лежат в непосредственном соседстве с слизистой оболочкой полости рта. Только принимая в расчет практические надобности учащегося, мы опишем их здесь, тогда как правильнее было бы, по нашему мнению, описать их в учении о внутренностях. Мышцы эти следующие:

Musculus buccinator — мускул трубачей, щечный мускул — составляет боковую стенку рта и с внутренней стороны покрыт слизистой оболочкой, снаружи же — слоем жира, более или менее толстым, смотря по состоянию питания субъекта, придающим щеке округлость (исчезание этого жира у очень похудавших людей есть причина провалившихся щек, как выражаются). Волокна *m. buccinatoris* начинаются от обеих челюстей на уровне дна ячеек коренных зубов (отчего зубные края челюстей и оказываются внутри полости рта). Те из этих волокон, которые начинаются от верхней челюсти, в составе мышцы идут наискось книзу; другая часть волокон, начинающаяся от нижней челюсти, направляется также наискось кверху и на пути (в передней половине *m. buccinatoris*) перекрещивается с первыми. Третья часть волокон этой мышцы имеет начало не на кости, а на переднем крае, кроме стенки глотки (соответно, от так называемой *fascia bucco-pharyngea*, которая покрывает и самый *m-lus buccinator* и прилежащую к заднему краю его стенку глотки). Волокна этой третьей части идут прямо вперед и переплетаются с первыми двумя частями. Передние концы волокон отчасти прикрепляются к слизистой оболочке у угла рта, но большинство их, не прикрепляясь, переходит в состав следующего мускула.

Musculus orbicularis oris, круговая мышца рта, представляет плоское мышечное кольцо, расположенное в толще губ и укрепленное между кожей и слизистой оболочкой плотными фиброзными пучками, пронизывающими спереди назад толщу мышцы (отчего отпрепарировать чисто эту мышцу нелегко). Мышечные волокна, образующие *m. orbicularis oris*, — различного происхождения: более поверхностные и лежащие ближе к краям губ представляют продолжение *m. levatoris anguli oris* и *depressoris anguli oris*; более глубокие, которых в мышце большинство, представляют продолжение тех частей мускула трубачей (*m. buccinator*), которые начинаются от зубных краев

челюстей, перекрещиваются друг с другом у угла рта — и часть, происходящая от верхней челюсти, переходит в толщу нижней губы, а часть нижней челюсти — в толщу верхней губы. На средней линии губ волокна противоположных сторон встречаются и сливаются друг с другом. Таким образом получаются, как и от продолжения в губы волокон депрессоров (описаны выше), две перекрещивающиеся мышечные петли, концы которых имеют *puncta fixa* на костях, а именно на челюстях.

Musculi incisivi labii superioris et labii inferioris, реэцовые мышцы. Эти мышцы представляют тонкие мышечные пучки, которые начинаются от поверхности нижней и верхней челюстей против ячеек наружных реэцов и тотчас влетают в состав *m. orbicularis oris*.

Перечисленные мышцы (*buccinator, orbicularis oris et incisivi*), как уже замечено выше, могут быть причислены к тем мускулам, которые составляют мышечную оболочку кишечного канала и на частях, близких к полости рта, каковы глотка и мягкое небо, носят тот же характер, т. е. состоят из произвольных волокон и распадаются на отдельные пучки — мышцы, а не образуют непрерывной оболочки, как, например, на пищеводе.

МЫШЦЫ НОСА

Нос обладает наименьшим количеством мышц из всех отверстий лица и соответственно этому менее всех подвижен. Притом большинство мышц, приводящих в движение различные части его, не самостоятельны, а представляют пучки или части соседних мускулов, частью кожных, частью тех, которые мы причислили к составу мышечной оболочки полости рта.

Musculus procerus nasi есть пучок *m. frontalis*, спускающийся со лба на спинку носа и прикрепленный к ее коже. Об этом мускуле уже упомянуто при описании лобных мышц.

Musculus levator alae nasi — часть *m. levatoris labii superioris alaeque nasi*, прикрепленная нижним концом к коже и хрящу крыла носа. Мышца эта также описана выше.

Musculus depressor septi mobilis nares представляет пучок волокон, отделяющийся от верхнего края *m. orbicularis oris*, который прикреплен к хрящу носовой перегородки. Нелле предполагает, что эта мышца скорее имеет обратное действие, т. е. не опускает носовой перегородки, а, имея на этой перегородке *punctum fixum*, тянет углы рта внутрь. Самостоятельной мышцей носа является только:

Musculus compressor nasi, у которого различают две части, наружную и внутреннюю. Обе они начинаются от передней поверхности верхней челюстной кости над ячейками реэцовых зубов, глубже всех мышц верхней губы; затем идут вверх мимо краев этих мышц, и внутренняя, расширившись, прикрепляется к краю хряща крыла носа вдоль задней периферии ноздри; наружная часть восходит по наружной поверхности крыла носа, до его спинки, где, расширившись и превратившись в сухожильную пластинку, сливается с такой же мышцей противоположной стороны.

Duchenne изображает на рисунке своей книги еще мышцу, расширяющую ноздри, в виде волокон, лежащих на наружной поверхности крыла носа. Однако он замечает сам, что анатомически существование такого *dilatatoris nasi* не доказано, и он парисовал его только гадательно на том основании, что мышца, расширяющая ноздри, должна существовать. Нельзя не признать справедливости упрека анатомии, сделанного Duchenne: движение расширения ноздрей всякому известно, но никто не озаботился отыскать мышцу, производящую его.

Движения, производимые мышцами, окружающими рот и нос, в сущности очень просты и характеризуются названиями мускулов. Все мышцы верхней губы прикреплены своими подвижными концами к коже вдоль *plica naso-labi-*

alis. Даже в спокойном состоянии эти мышцы одним своим тонусом (прижизненной упругостью) несколько втягивают кожу вглубь и обуславливают существование названной складки у верхнего края губы; при сокращении мышцы усиливают эту складку и, наконец, поднимают губу. Мышцы, прикрепления которых сгруппированы у угла рта, в спокойном состоянии своей упругостью оттягивают спайку губ кнаружи и обуславливают продолговатую форму рта. При сокращении это их влияние усиливается и угол рта отодвигается еще более кнаружи.

Сокращение *m. orbicularis oris* (и оно, повидимому, может происходить независимо от мышц, продолжение которых он представляет) придает рту круглую форму. *Musculi incisivi* прижимают губы к зубам. *Musculus mentalis* приподнимает кожу подбородка, образуя на ней сеть неправильных складок.

Функция мышц носа не требует особых разъяснений; она достаточно характеризуется их названиями. Сочетание различных движений кожи и лица составляет всю суть мимики или выражения лица. Разнообразие этих выражений при различных душевных движениях обуславливается как разнообразием самых сочетаний, так и различной степенью сокращения мышц и зависящей от того различной меры передвижений тех участков кожи, на которых сосредоточены прикрепления лицевых мускулов.

ЖЕВАТЕЛЬНЫЕ МЫШЦЫ

Выше было указано, что эти мышцы представляют видоизмененный слой мышц туловища (висцеральный); их четыре:

Musculus masseter, собственно жевательная мышца, представляет толстое, почти цилиндрическое мышечное тело, лежащее на углу нижней челюсти. Масса мышцы ясно распадается на две части, направление волокон которых не одинаково: поверхностная часть мышцы состоит из волокон, начинающихся на нижнем крае скуловой кости, в начале сухожилия, идет вниз и несколько назад к углу нижней челюсти, где прикрепляется на шероховатости этой кости; глубокая часть мышцы начинается на внутренней поверхности скуловой дуги, спускается вертикально вниз и прикрепляется под предыдущей, также к наружной поверхности нижней челюсти, над ее углом. В нижней половине поверхностная часть совершенно покрывает глубокую; вверху же глубокая часть значительно выдается из-за заднего края поверхностной части, отчего и без надреза видно перекрестное направление волокон обеих частей.

Наружная поверхность *m. masseteris* покрыта довольно плотной фасцией, которая близ заднего края мускула расщепляется на два листка и охватывает околоушную слюнную железу (*gland. parotis*), лежащую в углублении позади ветви нижней челюсти; отсюда название этой фасции — *fascia parotideo-masseterica*.

Musculus temporalis, височная мышца, имеет веерообразную форму, выполняет всю височную яму черепа до самой скуловой дуги, перекинутой через эту яму. Волокна *m. temporalis* начинаются от всего дна височной ямы, отчасти от фасции, покрывающей мышцу, и сходятся затем по радиусам книзу, где, превратившись в сухожильные, образуют крепкое сухожилие в форме тесьмы, которое подходит под скуловую дугу и тотчас прикрепляется к верхушке вечноного отростка нижней челюсти. Поверхность этой мышцы покрыта плотной фиброзной пластинкой — *fascia temporalis*, прикрепленной краями несколько выше *lineae asperae* черепа и к краю скуловой дуги.

Musculus pterygoideus internus, внутренняя крыловидная мышца, и *m. pterygoideus externus*, наружная крыловидная, лежат на внутренней стороне ветвей нижней челюсти, между ней и основанием черепа. Свои названия они получили от прикрепления к крыловидному отростку основной кости (*processus pterygoideus ossis sph.*).

Musculus pterygoideus internus, или, лучше, *major*, по форме сходен с жевательной (*m. masseter*) и расположен на внутренней стороне нижней челюсти почти так же, как тот на наружной. Он начинается от кры-

ловидного отростка в ямке, образуемой его двумя пластинками (*fossa pterygoidea*), спускается отсюда вниз и кнаружи, чтобы окончиться на шероховатости внутренней поверхности угла нижней челюсти.

Musculus pterygoideus externus, или *minor*, лежит выше предыдущего, начинаясь от наружной поверхности крыловидного отростка и нижней поверхности большого крыла основной кости; сузившись, он идет горизонтально кнаружи и несколько назад по направлению к суставному отростку нижней челюсти, где и прикрепляется частью к шейке этого отростка, частью к сумочной связке сустава нижней челюсти.

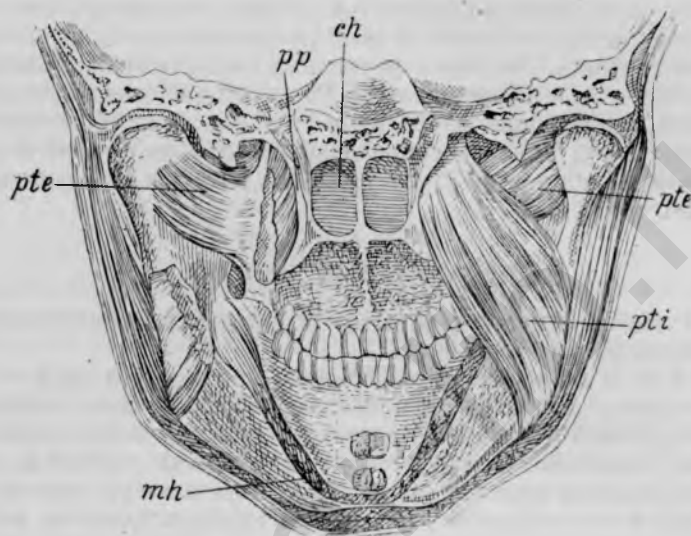


Рис. 126. Внутренние мышцы нижней челюсти.
pti — *m. pterygoideus internus*; *pte* — *m. pterygoideus externus*; *mh* — прикрепление *m. mylo-hyoidei*; *pp* — *processus pterygoideus* основной кости *ch*— *choanae*.

Крыловидные мышцы покрыты со стороны, обращенной к нижней челюсти, рыхлой клетчаткой, содержащей жир; с внутренней поверхности на них расположена довольно плотная фасция, из которой обыкновенно выкраивают так называемые *lig. laterale internum* сустава нижней челюсти и *lig. stylo-maxillare*.

Движения, производимые сокращением жевательных мышц, понятны из их расположения:

Musculi temporalis и *masseter* могут, без сомнения, только приподнимать опущенную нижнюю челюсть и выполнять, таким образом, самое главное в движении жевания. В этом движении может участвовать и большой (внутренний) крыловидный мускул, так как его *punctum fixum* лежит значительно выше прикрепления к нижней челюсти. Но благодаря тому обстоятельству, что его нижнечелюстное прикрепление лежит кзади, он может, сокращаясь на обеих сторонах одновременно, подвигать челюсть кпереди. То же движение кпереди, но гораздо энергичнее, производит сокращение малых крыловидных мускулов (обеих сторон), волокна которых лежат почти совсем горизонтально и значительно уклонены назад. При сокращении крыловидных мускулов на одной стороне, они двигают нижнюю челюсть в сторону, именно в сторону, противоположную сокращающейся мышце. Из попеременных движений челюсти кверху, вперед и в стороны и складывается процесс жевания. Опускание нижней челюсти (открытие рта) производится частью ее собственной тяжестью, частью сокращением мускулов, лежащих на шее.

МЫШЦЫ ШЕИ

Выше, в общем обзоре мышц, было упомянуто о том, какие системы имеются налицо в области шеи и какие особенности имеет эта часть тела. Здесь мы встречаемся, во-первых, с представителями мышечных масс животной трубки: они являются в виде мускулов, лежащих непосредственно на позвоночнике не только с задней, но и с передней стороны; далее — мышцы висцеральной трубки, которые облегают спереди лежащие на шее внутренности, именно глотку, дыхательное горло и сопровождающие их большие кровеносные сосуды и нервы. Из системы мышц конечностей на шее мы встречаем широкую мышцу (*m. cucullaris s. trapezius*), которая со спины распространяется на шею до самого затылка и укрывает задние мышцы позвоночника. Третья система, мышц кожных, представлена на шее очень полно: по всей передней и боковой сторонам ее, тотчас под кожей, разостлана тонкая мышечная пластинка — *m. subcutaneus colli*. Словом, на шее мы встречаем не только все три из числа мышечных систем, но еще и осложнение в виде мускулов, лежащих непосредственно на передней поверхности позвоночника, какие в других участках туловища не встречаются.

В анатомии человека принято описывать под именем мышц шеи не все перечисленные тотчас системы, а только те, которые лежат впереди от позвоночника, т. е. кожный слой, висцеральные мышцы и мышцы позвоночника, лежащие на передней его стороне. Те же мышцы, которые лежат на задней стороне позвоночника, описываются вместе с мышцами спины, непосредственное продолжение которых они представляют. Основанием для такого неправильного с теоретической точки зрения деления является простая практическая причина, именно удобство препарирования; то, что называется условно шейными мышцами, доступно спереди и может быть открыто послойно, не поворачивая трупа. Задние шейные мышцы препарируются только со спины и вместе со спинными.

СИСТЕМА КОЖНЫХ МЫШЦ

На шее она представлена *m. subcutaneus colli s. platysma* [BNA], широкой мышцей шеи. Эта тонкая и широкая мышца, хорошо развитая только у очень мускулистых людей, заложена в толще подкожной клетчатки, которая поверх мышц часто содержит жир, а под мышцей образует тонкий безжировой слой, называемый поверхностной фасцией — *fascia colli superficialis*. *Platysma* в большинстве случаев так тонка, что просвечивает, а у многих субъектов даже распадается на отдельные пучки, не соединенные между собой. Мышечные волокна ее параллельны между собой, начинаются внизу, на груди, в области II ребра, от грудной фасции, покрывающей большой грудной и дельтовидный мускулы, а также и от кожи этой части тела; отсюда мышца восходит вверх, перегибается через ключицу, не закрывая однако ее грудинного конца. На шее *platysma* направляется вверх и внутрь, покрывая боковую и часть передней ее поверхности. Выше подъязычной кости края правой и левой мышц встречаются между собой. Наружный край широкой шейной мышцы покрывает отчасти край *m. cucullaris* и получает от фасции этой мышцы несколько подкрепляющих

пучков, отчего этот край не может быть так чисто отпрепарирован, как внутренний, обозначающийся весьма резко. Верхний конец *m. platysma* доходит до края нижней челюсти и перегибается через него на всем протяжении от средней линии до угла *mandibulae*. После этого некоторые волокна оканчиваются на кости, большинство же теряется в массе лицевых мышц и коже нижней челюсти.

Хотя *platysma* и лежит прямо под кожей, но непосредственно видеть ее сокращение удастся очень редко по причине ее слабого развития и совместного сокращения других шейных мышц, так что о ее физиологическом значении мы больше догадываемся, чем что-нибудь знаем. Некоторые ее авторы считают в числе мышц, опускающих нижнюю челюсть; но это едва ли верно, так как она слабо соедине-

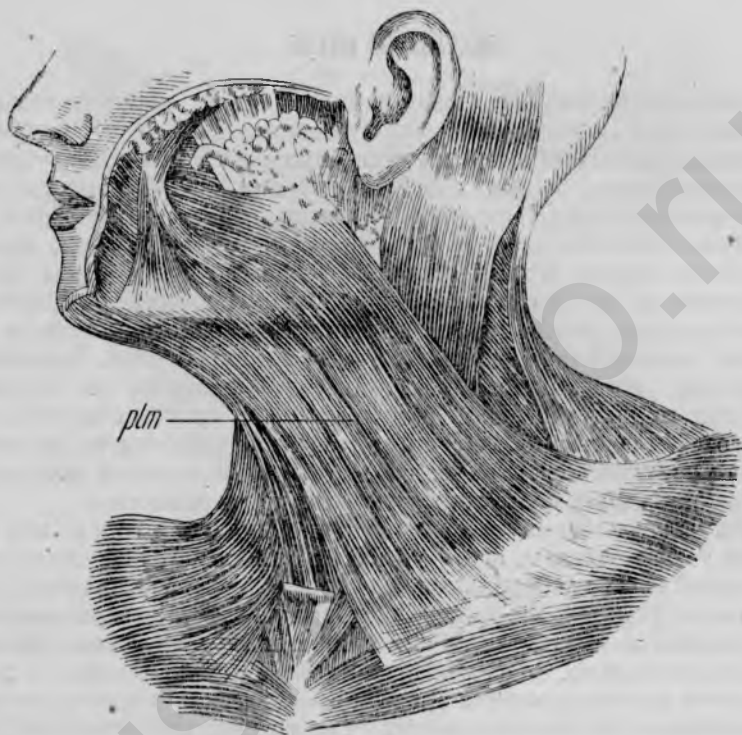


Рис. 127. Мышца кожного слоя на шее.
plm — *m. platysma*.

на с этой костью. Вероятно, что сокращение этой мышцы имеет значение в момент вдыхания, поднимая кожу и предохраняя лежащие глубже важные органы и кровеносные сосуды от влияния атмосферного давления (которое при вдыхании превышает внутреннее напряжение в грудной полости и стремится вдвинуть в полость груди мягкие части, лежащие близ ее отверстий — верхнего и нижнего). Такое значение в механизме дыхания свойственно не одной *platysma*, а всем поверхностным шейным мускулам.

СЛОЙ ВИСЦЕРАЛЬНЫХ ИЛИ ПОВЕРХНОСТНЫХ МЫШЦ ШЕИ

Мышцы эти лежат глубже тотчас описанной подкожной и отделены от нее двумя листками фасции: 1) так называемой *fascia superficialis*, о которой упомянуто выше, представляющей очень тонкий слой рыхлой клетчатки, продолженной под *m. platysma*; 2) средней фиброзной фасцией шеи, более плотной пластинкой соединительной ткани, одевающей как бы чехлом всю шею.

Описываемый слой мышц представляет, несомненно, принадлежность растительной (висцеральной) трубки туловища, какой мы встретим в грудном и брюшном отделах его в форме широких мышечных пластов, посящих на себе признаки сегментации. На шее этот слой не представляет широких пластов и не распадается на сегменты (миомеры), а разбит на несколько длинных пучков, проходящих большей частью только половину протяжения шеи, прикрепляясь одним концом к какой-нибудь кости вверху или внизу области шеи, а другим концом — к подъязычной кости или соединенным с нею хрящам дыхательного горла. Таким об-

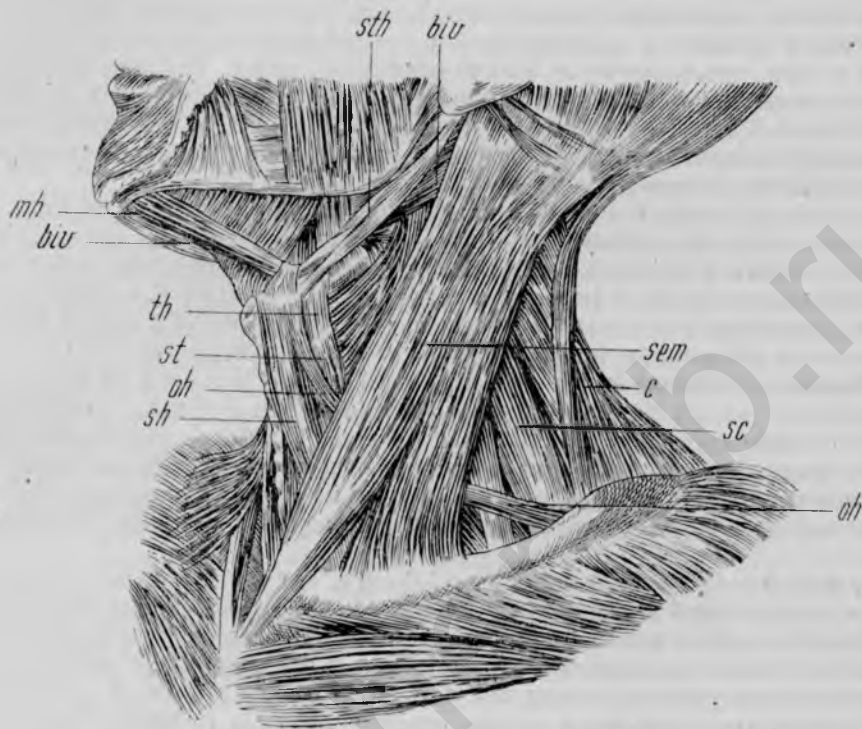


Рис. 128. Мышцы висцерального или поверхностного слоя на шее.

mh—m. mylohyoideus; *biv, biv*—m. biventer max. inf.; *sth*—m. stylo-hyoideus; *sem*—m. sterno-cleido-mastoideus; *sh*—m. sterno-hyoideus; *st*—m. sterno-thyreoideus; *th*—m. thyreo-hyoideus; *oh, oh*—m. omo-hyoideus; *c*—m. cucullaris; *sc*—mm. scaleni.

разом, всю группу поверхностных шейных мышц при помощи подъязычной кости, можно разделить на мышцы, лежащие выше подъязычной кости, между нею и основанием черепа, и мышцы, лежащие ниже подъязычной кости, между последней с одной стороны и грудиной, ключицей и лопаткой — с другой. Только одна из мышц шеи проходит обе эти области, прикрепляясь одним концом к грудины и ключице, а другим — к основанию черепа, это:

Musculus sterno-cleido-mastoideus, грудно-ключично-сосцевидная мышца; она представляет толстый мышечный тяж, который на нижнем конце расщепляется на две ножки, расходящиеся под углом; одна из этих ножек прикреплена к передней поверхности рукоятки грудины около самой ключичной вырезки; другая прикрепляется, отступя кнаружи приблизительно на палец, к грудничному концу ключицы. От этого прикрепления мышца восходит через шею кверху и назад к наружному слуховому проходу, позади которого и прикрепляется к сосцевидному отростку височной кости и прилежащей *linea semicircularis super. ossis occipitis* плоским и коротким сухожилием.

Грудино-ключично-сосковые мышцы у людей худощавых резко видны под кожей, в особенности при вытянутой шее, в виде двух валов, расходящихся от рукоятки грудины вверх и назад; поэтому в топографической анатомии ими пользуются для определения положения важных органов шеи.

Действие описанной мышцы весьма разнообразно при разных обстоятельствах. Но главное ее действие есть, без сомнения, наклонение головы вперед при условии сокращения обеих мышц зараз. При сокращении одной из грудино-ключично-сосковых мышц получается наклонение головы в сторону сокращенной мышцы, причем лицо обращается несколько вверх и в противоположную сторону, — обстоятельство, зависящее от косвенного положения оси сустава между затылочной костью и атлантом и разъясненное в соответствующем месте синдесмологии.

При голове, предварительно сильно откинутой назад, грудино-ключично-сосковые мышцы могут продолжать это движение, т. е. действовать совершенно обратно главной своей функции вследствие того, что в этом положении верхние точки прикрепления мышц располагаются значительно сзади от позвоночника, на счет гибкости которого голова наклоняется назад.

В том случае, когда голова укреплена неподвижно другими мышцами, действие грудино-ключично-сосковых мышц может извращаться, т. е. подвижной точкой прикрепления мышц может являться грудина. Это извращение действия грудино-ключично-сосковых мышц происходит, однако, только в исключительных случаях, например, при сильно затрудненном дыхании, когда больной старается пустить в ход все мышцы, могущие приподнять грудную клетку.

а) Мышцы, лежащие ниже подъязычной кости. *Musculus sternohyoideus*, грудино-подъязычная мышца, представляет довольно тонкую мышечную ленту, лежащую около самой средней линии на дыхательном горле, так что внутренние края правой и левой соименных мышц почти соприкасаются; концы мышцы, как показывает и название, прикреплены: нижний — к задней поверхности рукоятки грудины, верхний — к телу подъязычной кости.

Musculus sternothyroideus, грудино-щитовидная мышца, имеет такой же вид, как предыдущая, и лежит непосредственно под ней. Нижний ее конец прикреплен также к задней поверхности *manubrii sterni*, верхний не доходит до подъязычной кости, как у предыдущей, а прикрепляется ниже — на передней поверхности так называемого хряща (*cartilago thyroidea*), входящего в состав скелета гортани (верхняя часть дыхательного горла).

Musculus thyrohyoideus, щитовидно-подъязычная мышца, представляет собственно продолжение предыдущей на протяжении между щитовидным хрящом и телом подъязычной кости. Вместе с *m. sternothyroideus* она представляет повторение выше лежащей грудино-подъязычной мышцы с тем различием, что на пути глубокой мышцы имеется промежуточное прикрепление к щитовидному хрящу.

Musculus omohyoideus, лопаточно-подъязычная мышца, имеет вид узкой ленты, расположенной наискось через шею тотчас под *m. sterno-cleido-mastoideus*, но в направлении противоположном: она нижним концом начинается от верхнего края лопатки около края *incisurae scapulae*, идет вверх и внутрь, на середине шеи перекрещивается с грудино-ключично-сосковой мышцей и верхним концом прикрепляется к телу подъязычной кости у его края. На половине протяжения мышца прервана сухожильной перемычкой (*inscriptio tendinea*). В этом месте от нее отщепляются несколько сухожильных волокон, которые, влетаясь в фасцию, покрывающую снизу *m. sterno-cleido-mastoideum*, направляются вниз к ключице, где они прикрепляются. Это побочное сухожилие *m. omohyoidei* притягивает середину его несколько книзу, отчего мышца в середине прогибается книзу. По наблюдениям *Bardleben*, этот побочный пучок не всегда сухожильен, а иногда содержит мышечные волокна. Развиваясь сильнее, он представляет уже аномальную мышцу, которая верхней своей половиной сливается с *m. omohyoideus*, а нижний отходит от нее и самостоятельно

прикрепляется к ключице. Такую аномальную мышцу, довольно часто встречающуюся, называют *m. cleido-hyoideus*.

Bardleben все мышцы ниже подъязычной области, описанные выше, включая и *m. cleido-hyoideus*, рассматривает как части одной мышцы, которая у гадов имеет вид широкого треугольника, прикрепленного нижним краем к костям плечевого пояса, а верхушкой — к подъязычной кости. То же наблюдается у зародышей высших животных.

Действие всех мышц ниже подъязычной области почти одинаково: они опускают подъязычную кость и соединенную с ней гортань книзу, движение, происходящее при акте глотания и резче всего — при произношении низких звуков. Им приписывают также способность давить на щитовидную железу, что для функции этой железы может иметь значение.

б) Мышцы, лежащие выше подъязычной кости. *Musculus biventer maxillae inferioris*, двубрюшная мышца нижней челюсти, состоит из двух конусообразных тонких мышечных частей или брюшков, соединенных сухожильным шнурком. Расположен этот мускул дугой, причем один конец дуги — основание заднего брюшка — прикреплен на дне *incisurae mastoideae* височной кости, передний конец — основание переднего мышечного брюшка — прирастает *ad spinam mentalem internam*, середина же дуги, состоящая из сухожилия, лежит вблизи подъязычной кости и притянута к ее телу фиброзной петлей, в которой сухожилие *m. biventris* движется как на блоке. Заднее брюшко *m. biventris* в большинстве случаев прободает на пути от височной кости к подъязычной тело соседнего с ним *m. stylo-hyoidei* (см. ниже). Переднее брюшко *m. biventris* располагается между подъязычной костью и подбородком плотно около такого же брюшка соименной мышцы другой стороны.

Musculus stylo-hyoideus, шило-подъязычная мышца, представляет длинный и узкий мышечный пучок, который начинается от основания шиловидного отростка височной кости (вместе с другими двумя похожими на него мускулами — *m. stylo-glossus* et *m. stylo-pharyngeus*, которые будут описаны в спланхнологии как принадлежность пищеварительного канала). Начавшись описанным способом, *m. stylo-hyoideus* тянется вперед и вниз к подъязычной кости и лежит при этом над задним брюшком *m. biventris*; в нижней трети своей длины *m. stylo-hyoideus* расщепляется на две мясистые ножки, которые, охватив сухожилие *m. biventris*, переходят на нижнюю его сторону и вскоре прикрепляются к телу подъязычной кости против окончания лопаточно-подъязычной мышцы.

Musculus mylo-hyoideus, s. diaphragma oris представляет собственно непарную мышцу, имеющую на средней линии тела сухожильную перемычку; она в виде пластинки растянута в дуге нижней челюсти и образует дно полости рта, откуда ее образное название — *д и а ф р а г м а р т а*. Мышца эта в общем представляет треугольник, основание которого обращено назад, а верхушка — вперед к подбородку. Мышца, однако, не лежит горизонтально, а провисает своей серединой вниз, в особенности на трупе. Волокна в мышце расположены поперек, начинаясь по всей длине *lineae mylo-hyoideae* внутренней поверхности нижней челюсти (стало быть, значительно отступя от края *mandibulae*, отчего под этой мышцей остается место для подчелюстной слюнной железы). На средней линии все они прерываются сухожильными перемычками, отчего *diaphragma oris* как бы распадается на две симметричные части; этим-то частям и присвоено название *m. mylo-hyoideus*, между тем как термин *diaphragma oris* подразумевает обе половины вместе. Задний свободный край *diaphragmatis oris* своей серединой (где оканчивается сухожильная перемычка) прикреплен к телу подъязычной кости. От этого на трупе, когда для препарирования мышц шеи запрокидывают голову назад, середина диафрагмы рта оказывается сильно оттянутой вниз.

Musculus genio-hyoideus, подбородочно-подъязычный мускул, лежит выше диафрагмы рта около средней линии и рядом с своей парой. Мускул начинается узким сухожилием от *spina mentalis interna*, кзади

несколько расширяется в форме мышечного тяжа и прикрепляется к телу подъязычной кости.

Глубже описанных, выше подъязычной области, лежат еще несколько мускулов, а именно: *mm. genio-glossus, hyo-glossus, stylo-glossus et stylo-pharyngeus*. Но так как эти мышцы имеют ближайшее отношение к языку и глотке и составляют, несомненно, части мышечной оболочки полости рта и глотки, то они и будут описаны в спланхнологии с этими органами.

Описанные мышцы выше, подъязычной области имеют одну общую им функцию: поднимать подъязычную кость и, следовательно, все связанные с нею части, как гортань и дыхательное горло, язык, глотку, и являясь, таким образом, антагонистами мышцам ниже подъязычной области. Движение это происходит, между прочим, при глотании. Далее, двубрюшному мускулу приписывают специальное назначение — опускать нижнюю челюсть, т. е. открывать рот. Что этот мускул имеет возможность действовать таким образом, в этом не может быть сомнения, так как его задняя точка прикрепления на основании черепа достаточно неподвижна и, будучи перегнут под углом, он действует на челюсть по направлению своего переднего брюшка, т. е. спереди назад. Но такое же действие на челюсть могут обнаруживать другие мускулы этой области, прикрепленные к ней и подъязычной кости, в особенности *m. genio-hyoideus*, расположенный совершенно так же, как переднее брюшко двубрюшной. Разумеется, для этого подъязычная кость должна быть укреплена более или менее неподвижно другими мускулами, в большом числе к ней прикрепленными.

Выше, при изложении физиологического значения *m. platysma*, было указано, что она при вдыхании противодействует атмосферному давлению, подпирая кожу. По наблюдениям Брауне и Classen это действие свойственно не только широкой мышце шеи, но и всем описанным выше поверхностным шейным мускулам, покрывающим дыхательное горло и другие внутренности шеи и закрывающим, таким образом, верхнее отверстие грудной клетки.

Позади мышц ниже подъязычной области лежат, окруженные рыхлой клетчаткой, шейные внутренности и кровеносные сосуды, именно: дыхательное горло (*trachea*) с гортанью (*larynx*) на верхнем конце и глотка (*pharynx*), переходящая на уровне VI шейного позвонка в пищевод (*oesophagus*); по сторонам этих органов расположены общие сонные артерии (*a. carotides communes*) с лежащими по наружной их стороне яремными венами (*vv. jugulares*) и блуждающими нервами (*nn. vagi*). По снятии этих органов открывается так наз. глубокий слой передних шейных мускулов, которые морфологически принадлежат к двум различным группам, а именно частью к мышцам висцеральной трубки (т. е. к той же группе, куда мы отнесли и поверхностные шейные мышцы), частью к группе мышц животной трубки (или, все равно, позвоночника).

ГЛУБОКИЕ ШЕЙНЫЕ МЫШЦЫ

а) Висцеральная группа. *Musculus scalenus anticus*, передняя лестничная мышца, представляет небольшой мышечный тяж, шириной в палец, который на верхнем конце расщепляется на 3 или 4 зубца, прикрепленные к передним рожкам поперечных отростков (т. е. к шейным ребрам) трех или четырех нижних шейных позвонков. Нижний конец мускула прикреплен к верхней поверхности первого ребра на пространстве между *tuberculum Lüsfranci* и реберным хрящом.

Musculus scalenus medius, средняя лестничная мышца, лежит кзади от предыдущей, шире ее, в особенности в верхнем конце; последний, расщепляясь на 7 зубцов, прикреплен к поперечным отросткам всех шейных позвонков. Нижний конец мускула прикрепляется так же, как у переднего лестничного мускула к первому ребру, но отступя несколько кзади, так что между ними остается широкая щель, через которую выходит подключичная артерия и плечевое нервное сплетение.

Почти в половине случаев (Zuckerkindl) встречается так называемый *m. scalenus minimus*, который начинается сверху от поперечных отростков VI и VII шейных позвонков, а нижним концом прикрепляется к плевре, одевающей заднюю поверхность *m. scaleni antici*. Мышцу эту имеет толщину карандаша и разделяет щель между *m. scalenus anticus et medius* на две части, из которых передняя служит для прохождения артерии, задняя — для нервов плечевого нервного сплетения.

Musculus scalenus posticus, задний лестничный мускул, начинается тремя зубцами от поперечных отростков тех же позвонков, к которым прикреплен передний, именно трех нижних, а нижним — оканчивается на наружной поверхности II ребра. Передний край этого мускула прилежит плотно к заднему краю среднего лестничного мускула, не образуя никакой щели, так что было бы естественнее рассматривать оба последние мускула как один.

По функции лестничные мышцы относятся, несомненно, к дыхательному аппарату: они приподнимают ребра и, следовательно, производят движение дыхания. Подробнее об этом их значении будет сказано ниже, при описании всего дыхательного аппарата. Весьма возможно, что лестничные мускулы могут сгибать позвоночный столб вперед, если сокращаются на обеих сторонах, или поворачивать его в противоположную сторону, если действуют на одной стороне. В этом случае ребра должны быть укреплены неподвижно другими мускулами и представлять для лестничных мускулов *punctum fixum*.

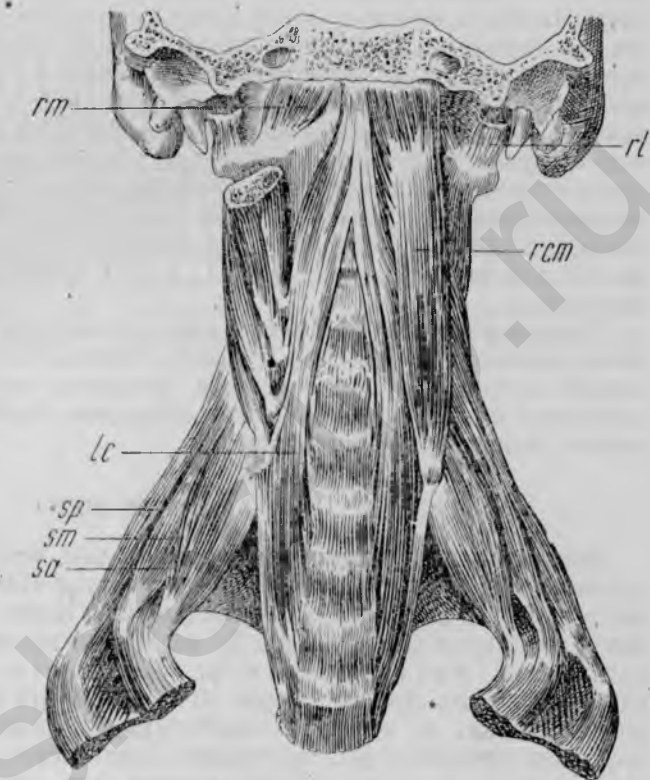


Рис. 129. Глубокие мышцы шеи.
rcm — *m. rectus capitis anticus major*; *rm* — *m. rectus capitis anticus minor*; *rl* — *m. rectus capitis lateralis*; *lc* — *m. longus colli*; *sa* — *m. scalenus anticus*; *sm* — *m. scalenus medius*; *sp* — *m. scalenus posticus*.

б) Мышцы позвоночника — передние (представляющие особенность данной области позвоночного столба и не встречающиеся в других его отделах):

Musculus rectus capitis anticus major, передняя прямая мышца головы, начинается широким концом на нижней поверхности основной части затылочной кости и, спустившись вниз по передней поверхности поперечных отростков позвонков, оканчивается отдельными зубцами на передних рожах поперечных отростков тех же позвонков, к которым прикреплен *m. scalenus anticus* (от IV до VII).

Musculus rectus capitis anticus minor, малый прямой мускул головы, лежит под предыдущим и начинается вместе с ним на основной части затылочной кости; затем, пройдя наискось промежутков до атланта, прикрепляется к его передней дуге.

Musculus rectus capitis lateralis, боковой мускул головы, такой же маленький, как предыдущий, растянут между нижней поверхностью суставной части затылочной кости и поперечным отростком атланта.

Musculus longus colli, длинная мышца шеи, представляет длинный и узкий мышечный треугольник, один острый угол которого находится на бугорке передней дуги атланта; противоположный, нижний, — на теле III грудного позвонка, а тупая вершина — на поперечном отростке VI шейного позвонка. Длинное основание этого треугольника (внутренний край мышцы) растянуто по передней поверхности шейных и грудных позвонков, очень близко от средней линии, так что между внутренними краями правой и левой длинных мышц остается только узкая полоса поверхности тел позвонков, не покрытая мышцами. Мышечные пучки, составляющие массу мышцы, по концам превращаются в сухожильные и расположены в трех различных направлениях: а) более длинные, начавшись от тел верхних шейных позвонков, спускаются вертикально вниз и прикрепляются также к передней поверхности тел нижних шейных и верхних грудных позвонков; б) верхние косые пучки начинаются на бугорке атланта и, спустившись наискось вниз и кнаружи, распределяют свои прикрепления на поперечных отростках от III до VI шейных позвонков; в) нижние косые пучки начинаются на телах верхних грудных позвонков и оканчиваются на поперечных отростках VI и VII шейных, пройдя косвенно вверх и кнаружи.

Перечисленные мышцы могут иметь только одно назначение: сгибать шейную часть позвоночника, а с ним и голову, вперед. Могут ли они вращать шею, как думают некоторые, представляется вопросом, так как наклонение косвенных мышечных пучков в сторону (что необходимо, чтобы мышца могла вращать позвонки) слишком незначительно.

ФАЦИИ ШЕИ¹

Все мышцы шеи, а также и другие органы, здесь лежащие, отделены друг от друга прослойками клетчатки; но не все слои этой ткани одинаково плотны, а потому не все получают название фасций. Более плотных листков клетчатки, или фиброзных фасций, различают на шее три: 1) *fascia superficialis colli propria*, 2) *fascia profunda colli* или глубокий листок шейной фасции, 3) *fascia praevertebralis*. Два передних листка, т. е. *fascia superficialis et profunda colli*, в естественном своем состоянии представляют, собственно, один листок, который по местам раздваивается; но и там, где он не раздвоен, его можно искусственно разделить на два; вот причина, почему принято различать эти два листка как два самостоятельные слоя. *Fascia superficialis colli propria* лежит под *m. platysma* и отделена от него чрезвычайно тонким слоем клетчатки, который иногда называют поверхностной клетчаткой (а не фиброзной) фасцией. Занимающая нас фиброзная фасция представляет довольно плотный листок, который покрывает собой спереди все мышцы и другие органы шеи (исключая *m. platysma*) спереди; задние края этой фасции прирастают к краям *m. cucullaris* той и другой стороны (одна из мышц спины). Нижний край шейной фасции, перегибаясь через ключицу и рукоятку грудины, переходит в фасцию груди или, иначе выражаясь, прикрепляется к передней поверхности этих костей. Верхний край фасции прикрепляется к краю нижней челюсти, *ligamentum stylo-maxillare* (которая есть не что иное, как плотный край этой фасции) и шиловидному отростку. На середине шеи фасция прикреплена к подъязычной кости, и потому ее разделяют на *pars supra-hyoidea et pars infra-hyoidea*.

¹ Здесь и вообще в миологии я делаю только общий обзор фасций данной области; подробное же описание считаю уместным только в топографической анатомии, изучение которой предполагает учащегося уже знакомым со всеми органами (а не только с костями и мышцами).

Под этим поверхностным листком лежит *fascia profunda colli*, охватывающая сзади обе грудно-ключично-сосковые мышцы и, стало быть, отделенная на всем протяжении этих мускулов от поверхностного листка. Другая область, где эти два листка разделены, есть узкая полоса над ключицами и рукояткой грудины, где глубокая фасция отстает от поверхностной и прикрепляется к задней поверхности этих костей, так что между фасциями образуется как бы канал треугольного сечения, наполненный жиром и венами. На всем остальном протяжении шеи поверхностная и глубокая фасции сращены между собой и разделяются только искусственно. От задней поверхности глубокой фасции отходит многочисленные отростки в форме пластинок, охватывающие каждую мышцу и каждый орган; из этих отростков отличаются своей толщиной два — идущие вертикально спереди назад по направлению шейных сосудов и окутывающие своей массой эти сосуды и сопровождающие их нервы. Обыкновенно говорят, что эти отростки образуют в л а г а л и щ е для сосудов (выражение недостаточно образное для незнакомых с анатомией).

Fascia praevertebralis есть самый глубокий из трех листков шеи и лежит позади глотки, покрывая собой все так называемые глубокие шейные мышцы, т. е. *m. rectum cap. ant. majorem, minorem, lateralem et m. scaleni*. Вверху *fascia praevertebralis* прикрепляется к основанию черепа, по сторонам — к поперечным отросткам, а нижним краем переходит в отверстие грудной клетки в фасцию, покрывающую последнюю изнутри — *fascia endothoracica*; та же часть ее, которая, обогнув передний край лестничных мускулов, покрывает наружную поверхность их, своим нижним краем переходит в паружную фасцию грудной клетки¹.

¹ Как вообще, в описании фасций у различных авторов и в представлениях о фасции шеи есть много индивидуального. Весьма правдивое и близко подходящее к приведенному дал Merkel (*Anatomische Hefte*, hgg. v. Merkel, 1891).

МЫШЦЫ ГРУДИ И ЖИВОТА

На передней, боковых, а отчасти и на задней поверхности груди и живота мы встречаем вполне и характерно развитой висцеральный слой мышц в форме широких мясистых пластов. На груди эти пласты разделены на участки, соответствующие каждому сегменту туловища (миомеры), вращенными в мышцы ребрами. На животе, где ребра у человека недоразвиты, эти мышцы представляют непрерывные мясистые слои, но тем не менее распадение их на миомеры ясно заметно по способу распределения в них кровеносных сосудов и главным образом нервов: последние, как и в грудной части, идут в мышцах параллельными ребрам кругами и по числу соответствуют числу сегментов скелета. Висцеральный слой мышц развит вполне на передней и боковых поверхностях груди, на задней же истончается вблизи позвоночника и отчасти вытесняется мышцами животной трубки или, как их называют, длинными спинными мускулами. Поверх висцерального слоя на груди расположен слой мышц иной системы, именно мускулов плечевого пояса и верхней конечности, которые по своей массе даже преобладают над висцеральными. На животе эти мышцы отсутствуют, и мы будем иметь дело только с одной системой висцеральных мышц.

МЫШЦЫ ГРУДИ, ПРИНАДЛЕЖАЩИЕ ПЛЕЧЕВОМУ ПОЯСУ И ВЕРХНЕЙ КОНЕЧНОСТИ

Тотчас под кожей и фасцией груди расположен:

Musculus pectoralis major, большой грудной мускул, имеющий форму треугольника, выпуклое основание которого тянется от середины ключицы по ее грудному концу, по рукоятке грудины и ее телу до самых ложных ребер; вершина треугольника лежит на плечевой кости. Волокна, составляющие большую грудную мышцу, распадаются на два толстых пучка, отделенные друг от друга довольно широкой щелью, которая выполнена клетчаткой; одна группа мышечных пучков начинается на внутренней половине ключицы, затем направляется в сторону и несколько вниз к плечевой кости, это — ключичная часть мышцы — *portio clavicularis*; другая, более объемистая группа волокон имеет начало на передней поверхности грудины и верхних шести реберных хрящей и тянется отсюда кнаружи, к месту прикрепления мышцы на плечевой кости, причем нижние мышечные пучки восходят несколько кверху. Эта часть мышцы носит название грудно-реберной — *portio sternocostalis*. Дойдя до подмышки, обе части соединяются между собой, причем нижние пучки как бы подворачиваются под верхние, отчего мышца становится уже и толще. Здесь *m. pector. major*, образуя переднюю стенку подмышечной ямы, превращается в толстое плоское сухожилие, которое прикрепляется к *spina tuberculi majoris* плечевой кости. У субъектов очень мускулистых к описанным двум частям большой грудной мышцы прибавляется еще третья — *portio abdominalis*, в виде небольшого плоского пучка, который начинается от сухожильного влагалища прямой брюшной мышцы и присоединяется к грудно-реберной части у нижнего ее края.

Физиологическое значение большой грудной мышцы легко понять исходя из положения ее прикреплений. При опущенной кисти верхней конечности подвижной точкой прикрепления мышцы будет, разумеется, плечевая кость; так как сухожилие большой грудной мышцы прикрепляется на передней поверхности кости впереди ее вертикальной оси (оси ее вращения), то естественно, что мышца будет вращать плечевую кость, а стало быть, и всю конечность, внутрь (проприровать) и в то же время приближать руку к туловищу, так что в конце действия мышцы верхняя конечность будет прижата к передней поверхности груди с кистью, повороченной ладонью наружу. Duchenne, на основании патологических наблюдений и опытов с местной фарадизацией мышц, утверждает, что описанное движение может производиться и каждой из двух частей большой грудной мышцы в отдельности, причем получается некоторая особенность в движении: при сокращении *portio claviculæ*¹ конечность пропривирована и прижимается к туловищу, но вместе с тем плечевой сустав поднимается вверх, потому что *portio sternocostalis* натягивается, как тетива в дуге, образуемой ключицей и плечевой костью. При сокращении *portio sternocostalis* вращение и приведение конечности совершается так же, но она несколько опускается книзу, потому что большая часть волокон этой части подходит к плечевой кости снизу. По словам Duchenne, сокращение двух частей большой грудной мышцы так мало зависят друг от друга, что их прямо можно считать за две различные мышцы.

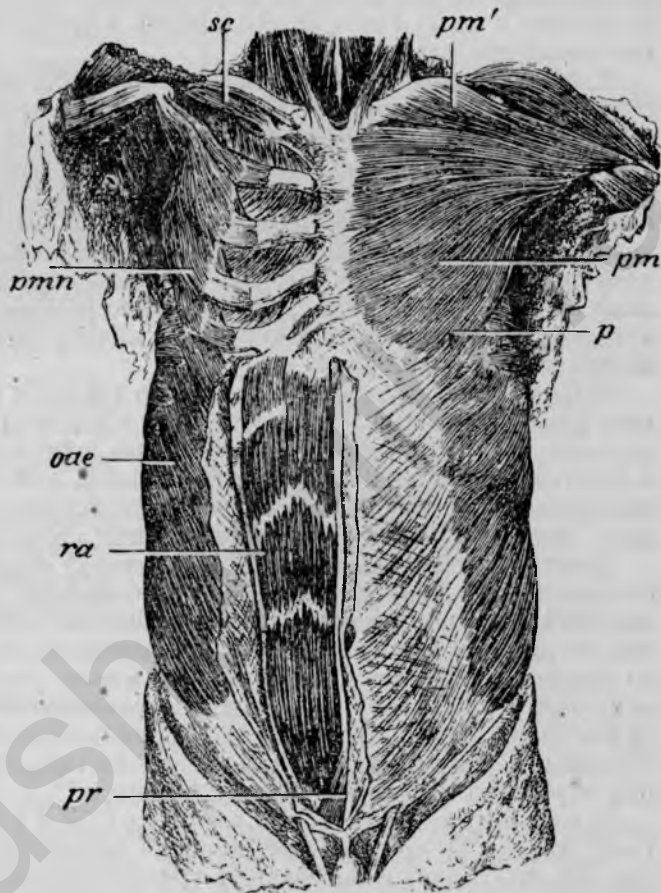


Рис. 130. Поверхностные мышцы груди и живота.
pm' — *portio claviculæ* musculi *pectoralis majoris*; *pm* — *portio sternocostalis* musculi *pectoralis majoris*; *p* — *portio abdominalis* той же мышцы; *pmn* — *m. pectoralis minor*; *sc* — *m. subclavius*; *oae* — *m. obliquus abdominis externus*; *ra* — *m. rectus abdominis*; *pr* — *m. pyramidalis*.

При конечности, приподнятой предварительно вверх, действие *m. pectoralis majoris* изменяется; так как *punctum mobile* лежит теперь значительно выше грудного прикрепления, то мышца с силой опускает руку (как, например, при ударе молотом), причем сила ее увеличивается тяжестью падающей конечности. В случаях затруднения дыхания *m. pectoralis major* может искусственно превращаться в мышцу вдыхательную. Для этого больные приподнимают плечи,

¹ В состав этой части Duchenne относит еще пучок, начинающийся от рукоятки грудины.

хватаясь руками за края постели, отчего более подвижной точкой становится грудное прикрепление *portionis sterno-costalis*, и сокращение ее может приподнимать ребра.

Тотчас глубже большой грудной мышцы, составляя второй слой этой группы, лежат:

Musculus pectoralis minor, малая грудная мышца, имеющая также форму треугольника, зубчатое основание которого лежит на ребрах, а верхушка на клювовидном отростке лопатки.

Начинается мышца тремя или четырьмя зубцами от передней поверхности II до V или III до V ребер; зубцы тотчас сливаются в одно тело, которое, утолщаясь к верхушке и превратившись в сухожилие, оканчивается на *processus coracoideus scapulae*.

Действие малой грудной мышцы непосредственно наблюдать нельзя, а потому остается выводить его из соображения его прикреплений. Надо думать, что в большинстве случаев более подвижным является лопаточное прикрепление мышцы, и, следовательно, она опускает книзу плечо (когда мы желаем поднять что-нибудь не нагибаясь или нагибаясь слегка). Обратное действие, т. е. поднятие ребер, надо считать возможным в упомянутых выше исключительных условиях, которые создаются исключительно большими, страдающими затруднением дыхания. Для подобного действия расположение малого грудного мускула даже более благоприятно, чем грудино-реберной части большого грудного мускула, так как направление волокон малого грудного мускула более приближается к вертикальному.

Musculus subclavius, подключичный мускул, занимает узкий промежуток между ключицей и первым ребром; он имеет полуперистое строение, т. е. сухожилие его тянется во всю длину мышцы по нижней его стороне, а короткие, наискось расположенные волокна составляют верхний край мышцы, прикрепляясь одним концом к нижней поверхности ключицы, другим — к сухожилию. Внутренний конец сухожилия мышцы прикреплен к хрящу первого ребра.

Действие этой мышцы так же, как и малой грудной, нельзя наблюдать непосредственно, по причине ее глубокого положения, а потому о физиологическом значении ее можно заключать только из анатомических данных. Принимая в расчет, что линия действия силы мышцы совершенно параллельна оси ключицы, надо думать, что двигать ключицу она не может, а только прижимает ее внутренний конец к суставной ямке грудино-ключичного сустава и, стало быть, действует как укрепляющая связка. Необходимость этого становится понятна, если мы вспомним механизм грудино-ключичного сустава, подвергающегося растяжению при опускании наружного конца ключицы.

Musculus serratus anticus major, передняя зубчатая мышца, представляет широкий мышечный пласт, выстилающий боковую и частью заднюю поверхность грудной клетки. Его передний край состоит из восьми или девяти отдельных пучков, прикрепленных к наружной поверхности верхних (8 или 9) ребер, отчего этот край и имеет зубчатую форму. Верхние 5 зубцов начинаются на передней стороне грудной клетки и прикрыты большим и малым грудными мускулами; начиная с 6-го, зубцы своими прикреплениями к ребрам отступают все более и более назад, так что последний зубец начинается от наружной поверхности IX ребра уже почти на задней стороне грудной клетки. Эти четыре зубца покрыты только фасцией и кожей, и поэтому у живого человека явственно видны на боковой стороне груди (разумеется, если рельеф мускулов не затемнен сильно развитым жировым слоем). Отдельные пучки, составляющие *m. serratum ant.*, собственно не сливаются и могут быть легко стипренированы на всем протяжении; но неотстипренированные, они все вместе в виде цельного слоя обгибают грудную клетку, проходят между ребрами и лопаткой и, дойдя до внутреннего края ее, прикрепляются к ней, причем распределяются следующим образом: 1-й пучок (сверху) прикрепляется к внутреннему углу лопатки; 2-й и 3-й, расширяясь кзади, занимают прикреплением всю длину края лопатки; остальные сосредоточиваются у нижнего угла лопатки.

Наши сведения относительно действия *musculi serrati* на лопатку весьма сбивчивы: так, Duchenne раздражая мышцу в той ее части, которая не покрыта другими мускулами, прерывистым током и вызывая сокращения в отдельных ее частях или во всех зараз, пришел к заключению, что *m. serratus* поворачивает лопатку кнаружи около оси, идущей спереди назад через ее внутренний угол, причем наружный угол поднимается кверху, а нижний отходит кнаружи и кверху, т. е. он приписывает ей приблизительно то движение, которое обыкновенно считается результатом сокращения *musculi cucullaris* (лежащего на спине). Нисколько не отрицая верности наблюдения Duchenne, нельзя, однако, согласиться, что то неестественное движение, которое представлено на рисунке Duchenne, есть единственное, к которому мышца способна. Описанное Duchenne движение, несомненно, есть продукт искусственной изоляции *musculi serrati* из целого аппарата мышц, часть которого она составляет. При произвольных, нормальных движениях лопатки, без сомнения, принимают участие несколько мышц, прикрепленных к ней; роль же *m. serrati* при этом, кажется, всего удачнее разгадала Henke. Он полагает, что *m. serratus* сокращается совместно с двумя другими мышцами, лежащими на спине, именно с *mm. cucullare et rhomboideo*. *M. cucullaris* вращает лопатку, а *mm. serratus et rhomboideus* прижимают ее к ребрам, отчего она скользит по грудной клетке, не отставая от нее.

Группа мышц верхней конечности (и ее пояса) дополняется еще несколькими мускулами, лежащими на спине. Эти последние и будут описаны вместе с другими мышцами спины.

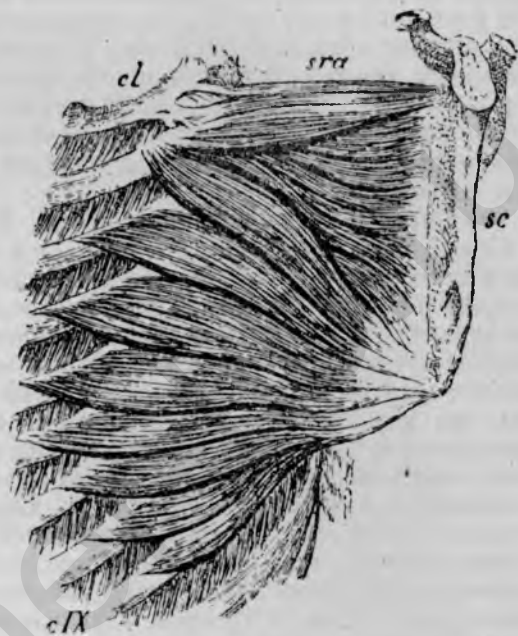


Рис. 131. *sra* — *m. serratus anticus*; *sc* — лопатка, оттянутая от туловища; *cl* — первое ребро; *c IX* — девятое ребро.

ВИСЦЕРАЛЬНЫЙ СЛОЙ МЫШЦ ГРУДИ И ЖИВОТА

Вторая группа мускулов груди и живота это как, уже сказано, мышцы висцеральной трубки туловища собственно. Они представляют мышечные пласты, которые граничат вверху с первыми ребрами, внизу — с краями таза, а сзади — с позвоночником. Спереди во всю длину мышечная стенка туловища разделена на две симметричные половины: вверху — грудной костью, внизу — фиброзным тяжом, посящим название белой линии, *linea alba*, которая, продолжая собой грудницу, тянется от мечевидного отростка до лобкового сочленения.

В составе мышечной стенки туловища имеются две системы мышц, которые отличаются друг от друга направлением волокон: а) тотчас около средней линии, спереди, расположена система *продольных* мышц, которая вполне развита только у некоторых животных, у человека же — обыкновенно только на животе. Она представлена *прямыми*, *m. rectus abdominis*, и *пирамидальными* мускулами, *m. pyramidalis*. В исключительных случаях и на груди у человека имеется прямая мышца, как у некоторых животных (*Sternalis s. praesternalis*); б) около наружного края продольных мышц начинается система *косых* мускулов, которые расположены в три слоя и занимают все остальное протяжение стенок туловища. В грудном отделе туловища эти слои мышц показывают явственно сегментацию, т. е. разделяются на отрезки, соот-

ветствующие каждому сегменту, заложенными в их массу ребрами, а также сосудами и нервами. Таким образом, мышцы занимают здесь только межреберные промежутки, почему и называются межреберными, *m. m. intercostales*. На животе ребра отсутствуют у человека, а потому сегментация мышц менее бросается в глаза; мышцы представляют непрерывные слои, и признаки сегментации можно заметить только в способе расположения сосудов и нервов. Три слоя косых мышц туловища развиты неравномерно: наружный и средний существуют на всем протяжении. Они-то разделены ребрами на отдельные миомеры и называются на груди наружными и внутренними межреберными мускулами, на животе же носят название наружного и внутреннего косых мускулов. Третий, самый глубокий, слой развит вполне только в брюшном отделе туловища, где известен под именем поперечного мускула: на груди же он недоразвит и в большинстве случаев представлен только несколькими пучками, лежащими на задней поверхности реберных хрящей, известными под именем треугольного мускула грудины. У некоторых особей остаток этого третьего слоя висцеральных мускулов является в виде нескольких пучков, лежащих на внутренней стороне задних концов ребер, и известен под именем поперечного мускула груди (Henle).

а) Система косых мышц туловища. *Musculi intercostales externi*, наружные межреберные мускулы, состоят из параллельных пучков, наполовину мышечных, наполовину же сухожильных, которые начинаются от нижнего края каждого ребра и, спустившись наискось вниз и внутрь до верхнего края следующего ребра, прикрепляются к нему. Наружные межреберные мускулы отступают в тех частях межреберных промежутков, которые соответствуют реберным хрящам; здесь они заменены сухожильными пластинками, так называемыми *ligamenta corruscantia*, фибры которых, имеющие серебристый цвет, расположены в таком же точно направлении (косом), как мышечные волокна межреберных мускулов. Пространство, на котором *lig. corruscantia* заменяют собой мышцы, индивидуально изменяется в величине — и здесь представляется весьма удобный случай наблюдать, как сухожильные волокна могут заместить мышечные, и наоборот. В задней части межреберных промежутков *musculi intercostales* распространяются до самого позвоночника, и некоторые из пучков, соседние с позвонками, своими верхними концами прикрепляются не к ребрам, а к поперечным отросткам. Эти-то пучки, отделяемые искусственно, описываются на спине как короткие *musculi levatores costarum*. Мышцы эти, несомненно, представляют части межреберных и поднимать ребер никоим образом не могут, потому что направление их волокон почти в точности совпадает с направлением самих ребер.

Musculi intercostales interni, внутренние межреберные мышцы, лежат под предыдущими и устроены точно так же из параллельных мышечных пучков, но отличаются от наружных направлением волокон. Пучки их начинаются на внутренней губе реберного жолоба каждого ребра и, спустившись наискось вниз и назад (пересекая, таким образом, под углом направления наружных межреберных мышц) прикрепляются на внутренней поверхности ниже лежащего ребра. *Musculi intercostales interni* развиты на всем протяжении межреберных промежутков, от края грудины до позвоночника.

Musculus triangularis sterni transversus thoracis [BNA], треугольный мускул грудины, в большинстве случаев единственный остаток системы поперечного слоя на груди, представляет несколько плоских, наполовину сухожильных пучков, которые растянуты между нижними краями хрящей III, IV, V и VI ребер и краем грудины и мечевидного отростка; верхние пучки лежат наискось — внутренними концами ниже наружных, нижние приближаются более к горизонтальному положению, а последний сливается с поперечным мускулом живота, принадлежащим к третьему слою висцеральных мускулов в этой области.

Musculus transversus thoracis Henle s. *musculi subcostales* [BNA], поперечная мышца груди, непостоянна. Когда она существует, то представляет, как и *m. triangularis sterni*, ряд наискось направленных пучков, которые лежат на внутренней поверхности ребер, близ задних их концов (несколько отступя от позвоночника); нижние концы их прикреплены к нижним краям ребер от XII до III; верхние, пройдя одно или два ребра вверх и кнаружи, прикре-

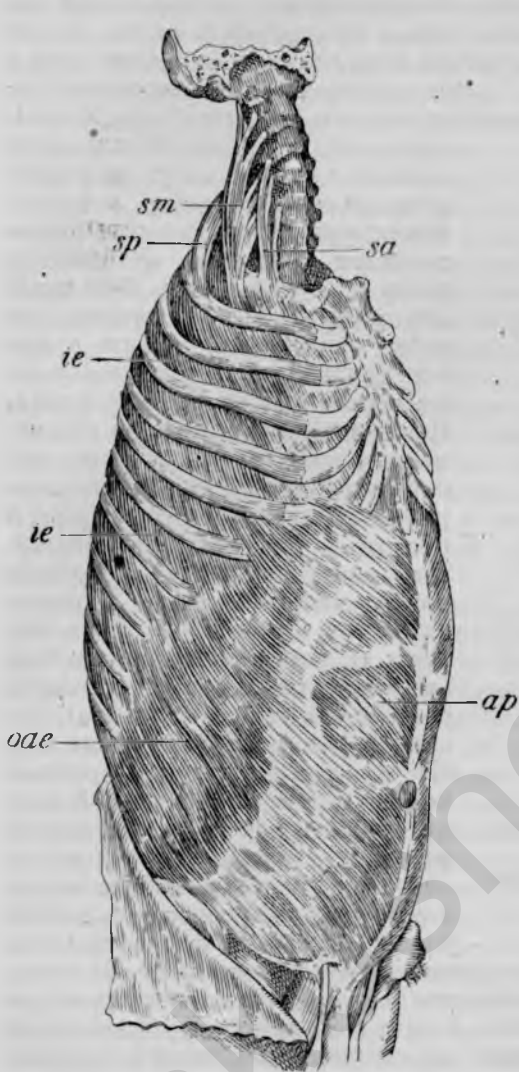


Рис. 132. Система наружных костных мышц туловища.

sa — *m. scalenus anticus*; *sm* — *m. scalenus medius*; *sp* — *m. scalenus posticus*; *ie, ie* — *mm. intercostales externi*; *oae* — *m. obliquus abdominis externus*; *ap* — апоневроз, образующий влагалище прямой брюшной мышцы.

пляются к верхним краям выше лежащих ребер, от X до II. Мышцу эту, при слабом развитии, легко смешать с пучками внутренних межреберных мускулов, направление пучков которых то же самое (но последние никогда не перекидываются через два ребра).

Вопросу о физиологическом действии межреберных мускулов особенно посчастливилось в анатомической литературе. Начиная с самого Галена, взгляды на их значение в механизме дыхания менялись и до сих пор продолжают колебаться;

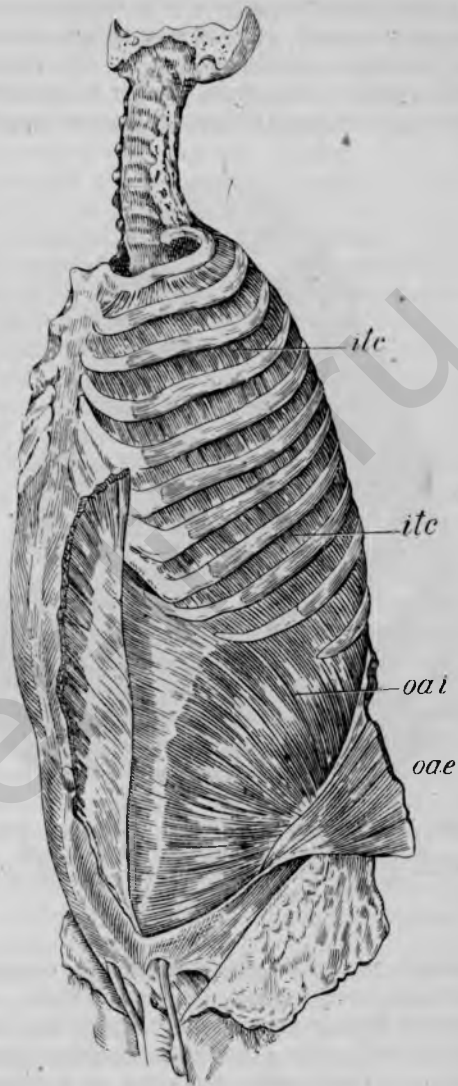


Рис. 133. Система внутренних косых мышц туловища.

itc, itc — *mm. intercostales interni*; *oai* — *m. obliquus abdominis internus*; *oae* — *m. obliquus abdominis externus*, отвороченный в сторону.

не проходит года, чтобы по поводу их функции не появилось одной или нескольких статей, так что собрание их составило бы обширный том. Здесь не место входить в подробности этих споров, и я отсылаю интересующихся к сочинению Денке. Сущность спора заключается в том, что одни приписывают поднимание ребер и, следовательно, дыхательную функцию, одному слою или обоим сразу, другие рассматривают оба слоя как мышцы выдыхательные или один слой как выдыхательный, другой как выдыхательный. Самая бесконечность спора, по моему мнению, указывает на то, что исследователи едва ли стоят на правом пути и что истина, вероятно, лежит посредине. В этом смысле впервые высказался Henle и его мнение подтверждено экспериментальным путем Landerer. Henle (Muskellehre, p.102) полагает, что *mm. intercostales* сами не могут ни поднимать, ни опускать ребер, а только фиксируют ребра одно к другому и передают движение от крайних ребер всем остальным, если крайние ребра (первое и второе, или ребра, образующие нижнее отверстие грудной клетки) приводятся в движение другими мускулами. Кроме того, напрягаясь в оба момента дыхания, межреберные мускулы придают мягким частям межреберных пространств подлежащую крепость, чтобы противодействовать давлению воздуха, которое при вдыхании стремится прогнуть их внутрь, а при выдыхании — наружу (в этом функция межреберных мускулов сходна с функцией поверхностных шейных мышц). Таким образом, согласно взгляду Henle, главная масса грудных мышц устраняется от прямой дыхательной или выдыхательной функции. Способность поднимать ребра оставляется за весьма немногими мускулами, именно за лестничными (*scaleni*), а движение ребер

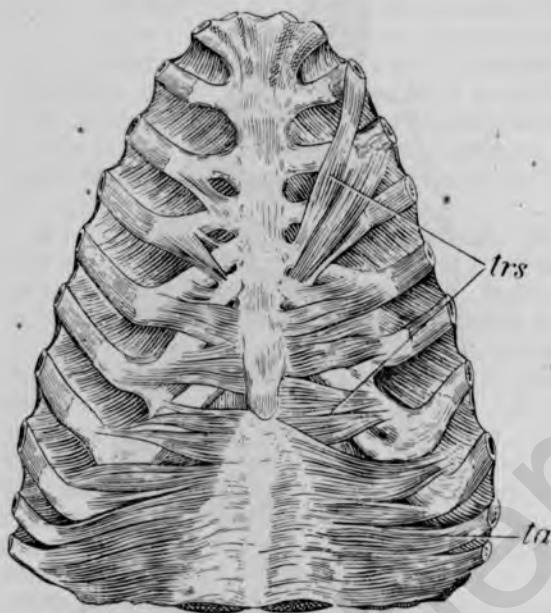

Рис. 134. Задняя сторона грудины и реберных хрящей, на которых виден: *trs* — *m. triangularis sterni*, *ta* — *m. transversus abdominis* (часть).

книзу должно быть приписано отчасти брюшным мускулам. Такое незначительное количество (и, стало быть, небольшая сила) дыхательных мышц не может быть согласовано с представлением о механизме дыхания тех физиологов (Helmholz и др.), которые считают вдыхание за акт чисто мышечный (а выдыхание — за акт чисто упругий, т. е. производимый одними упругими силами грудной клетки и легкого). Но я лично¹ и в последнее время некоторые другие², по отношению к механизму дыхания примыкаем к мнению, высказанному еще очень давно, в XVIII столетии, английским врачом I. Maouow³ и впоследствии экспериментально подтверждаемому Henke⁴ Согласно этому взгляду, оба дыхательные движения ребер, т. е. поднимание (вдыхание) и опускание (выдыхание) совершаются главным образом упругими силами грудной клетки и легкого; мы-

¹ Д. З е р н о в, Роль упругих сил грудной клетки в акте дыхания (Медицинское обозрение 1880).

² L a n d e r e r, Ueber die Athembewegungen der Thorax, Arch. f. Anat. u. Physiologie. N. IV и V, 1881.

³ M a u o w, первоначально — Tractatus quinque medicophysici, 1764; впоследствии французский перевод — Traduction des oeuvres chimiques et physiologiques de I. M a u o w par Lédru et Goubert. Paris, 1840.

⁴ H e n k e, Handbuch der Anatomie u. Mechanik der Gelenke, 1863.

печная же сила, употребляемая на это, весьма незначительна, для чего вполне достаточно, с одной стороны, сокращения лестничных мышц, с другой — некоторых брюшных мускулов. Этот взгляд, с одной стороны, гораздо лучше объясняет отсутствие мышечной усталости при постоянном дыхании, с другой — многие патологические явления в процессе дыхания.

Musculus obliquus abdominis externus s. descendens, наружная косая мышца живота, представляет продолжение на живот той системы волокон, которая на груди носит название наружных межреберных мускулов. Взятая отдельно, она представляет мышечный пласт неправильной четырехугольной формы, верхний край которого представляется зубчатым и прикрепляется к наружной поверхности ребер, от V до XII, отдельными пучками или зубцами; верхний зубец лежит у переднего конца V ребра, следующий отступает несколько кзади, следующий еще, и т. д.; зубчатая линия прикрепления этого мускула направляется назад и вниз. Зубцы *m. obliqui* у места прикрепления входят в промежутки между зубцами *m. musculi serrati antici* и *latissimi dorsi*; вследствие этого по линии прикрепления названных мускулов к ребрам образуется зигзагообразная канавка с возвышенными берегами, которая резко обозначается под кожей на боковой стороне грудной клетки у худощавых людей. Задний край *m. obliqui abd.*, очень короткий, на пространстве между XII ребром и гребешком подвздошной кости соединен клетчаткой с передней поверхностью плоского сухожилия широкой спинной мышцы (так называемой *fascia lumbo-dorsalis*). Эти два прикрепления есть место происхождения волокон, составляющих мышцу. Отсюда волокна, составляя один нераздельный пласт, спускаются вниз и внутрь, и часть из них, именно задние, оканчивается на подвздошной кости по наружной губе ее гребешка. Волокна средней части мышцы, которые начинаются от V до X ребер, спускаясь наискось вперед и вниз, минуя гребешок подвздошной кости и потому к ней не прикрепляются. Эта часть *m. obliqui* на передней поверхности живота превращается в сухожильное растяжение (апоневроз), причем край мышечной части (начало апоневроза) образует кривую линию, которая спускается вертикально от конца 10-го реберного хряща, потом заворачивает дугообразно кнаружи и направляется *ad spina ant. superiorem os. ilium* (рис. 132). Волокна, образующие апоневроз, сохраняя то же косвенное направление, какое имеют волокна мышцы, направляются к средней линии живота в состав так называемой *linea alba* его. По пути к белой линии апоневроз проходит по передней поверхности прямой мышцы живота, образуя стенку ее влагалища. Нижний край описанного апоневроза, на пространстве между *spina ossis ilium ant. superior* и лобковым сочленением, к костям таза совсем не прикреплен, а подогнут внутрь и в этом месте резко утолщен. Впрочем, этот подогнутый край апоневроза косой мышцы становится хорошо заметен только после отделения фасции бедра (*fascia lata*), которая сращена с ним. Этот-то подогнутый и утолщенный край сухожилия, искусственно отрезаемый, выдают за особую связку, так называемую *puartov* — *lig. Poupartii s. inguinale* [BNA]. Причина, подавшая повод, таким образом искусственно отделять часть апоневроза под особый термин, лежит в том, что она принимает участие в образовании пахового канала (*canalis inguinalis*), служащего для прохода сквозь брюшную стенку семенного канатика у мужчин и круглой связки матки у женщин. Другой повод к тому состоит в том, что под *lig. Poupartii* проходят важные кровеносные сосуды из таза на бедро, положение которых у живого человека возможно определить, ориентируясь так называемой паховой складкой, отделяющей переднюю поверхность живота от такой же поверхности бедра и соответствующей по положению пупартовой связке. Тотчас выше *lig. Poupartii*, вблизи лобкового сочленения, апоневроз *m. obliqui abd. ext.* представляет отверстие овальной формы, продольный диаметр которого расположен наискось параллельно паховой складке. Это — наружное паховое кольцо или отверстие пахового канала; оно образуется расхождением сухожильных волокон апоневроза; нижний из пучков, образующих щель, прикрепляется к *tub. pubicum*, верхний — к лобковому сочленению.

*Musculus obliquus abdominis internus s. ascenden*s, внутренняя косая мышца, представляет на животе второй слой косых висцеральных мышц и, следовательно, продолжение внутренних межреберных мускулов груди, с которыми она и сливается в нижних двух межреберных промежутках. Выделяемая искусственно как самостоятельная мышца, она имеет следующий вид: подобно наружной косой, она представляет мышечный пласт, занимающий все пространство между нижними четырьмя ребрами и краем подвздошной кости, имеет форму трапеции, в которой мышечные волокна расположены веерообразно (рис. 133). Они начинаются от передней стороны сухожильного растяжения широкой спинной мышцы (*fascia lumbo-dorsalis*), от средней губы гребешка подвздошной кости и от *spina ant. superior ossis ilium*. Те из волокон, которые начинаются от *fascia lumbo-dorsalis* и задней части гребешка *os. ilei*, восходят косвенно кверху и вперед и прикрепляются к последним 4 ребрам; волокна, которые начинаются на передней половине гребешка и *spina ant. sup.*, расходятся веерообразно, так, что верхние направлены косвенно вверх, средние — горизонтально, а нижние — косвенно вниз и вперед, параллельно пупартовой связке. Приблизившись к краю прямой брюшной мышцы, все волокна этой второй категории превращаются в сухожильные, из которых, подобно предыдущей мышце, образуется сухожильное растяжение, идущее в состав влагалища *m. recti abdominis*, а оттуда в состав белой линии. Волокна, образующие нижний край *m. obliqui interni* и сохраняющие свое мышечное строение почти на всем протяжении между *spina ant. sup. os. ilei* и лобковым сочленением, где они прикрепляются, лежат в жолобе пупартовой связки, перекинутые наискось (спереди назад) через заложенный по самому дну этого жолоба семенной канатик. Несколько пучков этого края мышцы выходят через наружное паховое отверстие вместе с семенным канатиком и, лежа на его передней поверхности, спускаются по нему вниз до самого яичка, затем загибаются на поверхности последнего в виде петли и возвращаются вновь кверху, к паховому отверстию. Войдя в него, они оканчиваются на лобковой кости близ сочленения, превратившись в тоненькое сухожилие. Оттянутый, таким образом, вниз пучок внутреннего косого мускула получил особое название — *м у с к у л а , п о д и м а ю щ е г о я и ч к о , — m. cremaster*.

Так описывается *m. cremaster* обыкновенно. Но Toldt (*Verhandl. d. anat. Gesellschaft, 1892*) утверждает, что мышечные пучки на яичке не переходят один в другой, а рассыпаются веерообразно, а потому *m. cremaster* нельзя представлять себе в виде оттянутой книзу петли.

Musculus transversus abdominis, поперечная мышца живота, есть представитель на животе того глубокого слоя, который в грудном отделе туловища мы видели недоразвитым и представленным только слабым треугольным мускулом грудины (*m. triangulare sterni*) и поперечным груди (*m. transversus thoracis*), существующим только изредка. Здесь на животе, как и первые два слоя, занимающий нас третий представляет непрерывную мышечно-сухожильную пластинку, которая выполняет все пространство между нижним краем грудной клетки и тазом. *Musculus transversus abdominis* состоит из волокон, идущих прямо поперек туловища, что и дало ему название. Волокна эти начинаются от внутренней поверхности хрящей шести нижних ребер, значительно отступая от их передних концов, отдельными пучками, ниже — от *ligamentum lumbo-costale* (т. е. от фиброзной пластинки, отделяющей глубокие мышцы спины от *m. quadratus lumborum*) и через ее посредство от поперечных отростков поясничных позвонков, — наконец, от внутренней губы гребешка подвздошной кости. Затем все волокна идут горизонтально, составляя непрерывный мышечный пласт, верхний край которого сливается с *m. triangulare sterni* (рис. 134). Невдалеке от прямой брюшной мышцы *m. transversus* превращается в сухожильное растяжение, принимающее участие в образовании задней стенки влагалища *m. recti abdominis* и белой линии, подобно сухожилиям косых мускулов. Линия, на которой совершается превращение мышечных волокон в сухожильные у *m. transversus*, образует кривую, выпуклостью обращенную наружу.

linea semicircularis Spigelii (рис. 135); верхний ее конец лежит у мечевидного отростка, нижний — почти у лобкового сочленения, а выпуклая середина отходит наружу за край прямого мускула. Вследствие этого в верхнем конце не только сухожилие, но и часть мышечных волокон поперечного мускула входит в состав задней стенки влагалища прямой мышцы. Нижний край поперечной мышцы, на протяжении между *spina os. il. ant. sup.* и *tuberculum pubicum*, подобно внутренней косой, не прикреплен к костям и точно так же, как у *m. obliq. internus*, лежит в углублении пупартовой связки, перекидываясь через семенной канатик.

б) Система прямых мышц туловища. *Musculus rectus abdominis*, прямая мышца живота (рис. 130, *ra*), представляет мышечную тесьму, широкой и толщиной приблизительно в ладонь, книзу суженную почти в острие. Мышца лежит тотчас около средней линии живота, заключенная в плотное сухожильное влагалище, образуемое апоневрозами обеих косых и поперечной мышц живота. Верхний, широкий конец *m. recti* начинается от тела и хряща V ребра и от хрящей VI и VII ребер более узкими пучками, лежащими около самого прикрепления названных хрящей к груди. Волокна мышцы идут параллельно, но на пути несколько раз прерываются сухожильными перемычками, отчего весь мускул как бы распадается по длине на несколько отрезков, отделенных друг от друга поперечными сухожильными полосками — *inscriptiones tendineae*. Таких перемычек большей частью бывает три, иногда четыре. Во всяком случае три перемычки помещаются в верхней половине мышцы: две выше пупка и одна на уровне пупка; если существует четвертая, то она помещается ниже пупка; последняя занимает иногда не всю ширину мышцы. В нижней половине *m. rectus* начинает суживаться и, наконец, прикрепляется к верхнему краю лобковой кости, между *tuberc. pubicum* и сочленением, толстым сухожилием.

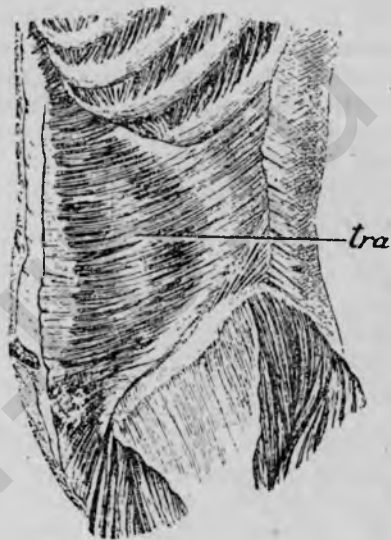


Рис. 135. *tra* — *musculus transversus abdominis* левой стороны.

По всей длине *m. rectus* одет сухожильным влагалищем, настолько плотным, что оно в этом отношении представляет единственным во всем теле. *Vagina m. recti* образуется, как это уже не раз сказано выше, плоскими сухожилиями (апоневрозами) косых и поперечной мышц живота: сухожилие *m. obliqui abdom. externi* все без остатка идет в состав передней стенки этого влагалища. Сухожилие *m. obliqui interni* в верхних своих двух третях расщепляется на две пластинки, из которых передняя идет в состав передней стенки влагалища, а задняя — в состав задней стенки; в нижней трети такого расщепления сухожилия *m. obl. interni* не замечается и оно все входит в состав передней стенки *vaginae m. recti*. Апоневроз *m. transversi abdominis* разделяется между передней и задней стенкой влагалища иначе: верхние две трети целиком идут в состав задней стенки влагалища, нижняя треть также целиком — в состав передней стенки влагалища. Вследствие этого неравномерного распределения сухожилий между стенками влагалища *m. recti* получается следующее явление: нижняя часть передней стенки влагалища особенно плотна, а нижняя часть задней стенки, напротив, особенно слаба, так как здесь в ее состав не входят совсем сухожилия, и она образуется только слоем рыхлой клетчатки. Слабая часть задней стенки влагалища *m. recti* отделяется от более плотной верхней резко обозначенным нижним краем последней, так наз. *linea semicircularis Douglasii*.

Описанное выше распределение апоневрозов в передней и задней стенках влагалища прямой мышцы живота ясно видно на свежих препаратах

благодаря различному направлению сухожильных волокон у всех трех апоневрозов.

Мышечные волокна прямой брюшной мышцы соединены со стенками влагалища очень растяжимой клетчаткой, как и все мышцы; но сухожильные перемычки сращены с передней стенкой так плотно, что их почти нельзя разделить ножом, не повредив или влагалища, или сухожилия, отчего при сокращениях *m. recti* у худощавых людей *inscriptiones tendineae* ясно обозначаются на коже поперечными углублениями.

После образования влагалища для прямой мышцы все сухожилия широких мускулов сходятся вновь на средней линии и встречаются здесь с такими же сухожилиями противоположной стороны. Вследствие этого на средней линии брюшной стенки образуется полоса шириной в полпальца, которая во всю толщину не содержит ничего, кроме сухожильных волокон, крестообразно пересекающихся друг с другом, и очень малого количества сосудов и нервов. Это — так называемая белая линия, *linea alba*, идущая через весь живот от мечевидного отростка до локтевого сочленения. На середине протяжения эта линия несколько расширяется и обходит с обеих сторон пупок, *umbilicus*, т. е. рубец, образовавшийся вследствие отделения и зарастания пупочных кровеносных сосудов, соединяющих младенца с последом и стенкой матки во время утробной жизни. По причине малого количества сосудов и нервов линия эта избирается хирургами для вскрытия живота при операциях, если только цель операции допускает выбор этого места для разреза.

Musculus pyramidalis, пирамидальная мышца, лежит в одном влагалище с прямой и имеет вид небольшого мускулистого треугольника, одна сторона которого прикреплена к локтевой кости впереди сухожилия прямой мышцы, другая сторона соединяется с белой линией, третья — свободна. Волокна мышцы идут косвенно сверху вниз от белой линии к локтевой кости.

☚ *Musculus praesternalis* s. *sternalis* (*brutorum*), грудинный мускул. Этот нередко встречающийся у человека мускул я описываю, наряду с нормальными, только для проведения параллели между мышцами груди и живота. Встречается он не всегда в одинаковом виде, но здесь будет описана, если можно так выразиться, его типическая форма; за описаниями же вариаций отсылаю к специальному сочинению о мышечных аномалиях L. Testut и статьям Bardeleben об этом аномальном мускуле. В типической своей форме *m. sternalis* представляет мясистый пучок с двумя сухожилиями по концам, расположенный вдоль края грудины (с обеих сторон). Верхний конец мускула прикрепляется к краю рукоятки грудины и сливается с грудинной ножкой *m. sternocleido-mastoidei*; нижнее сухожилие *m. sternalis* стоит в связи с передней стенкой влагалища прямой брюшной мышцы.

В литературе высказывались многие, между прочим Testut, за то, что *m. sternalis* не принадлежит к той системе мускулов туловища, куда относится *m. rectus abdominis*. Bardeleben в последней своей статье, взвесив все доводы *pro* и *contra*, решительно возвращается к прежде распространенному мнению, что *m. sternalis* есть представитель той же продольной системы, что и *m. rectus abdominis*. Что касается частоты существования этого мускула, то Pichler (*Anat. Anz.*, 1911), наблюдавший его не только на трупах, но и на живых, всего в 182 случаях, определяет частоту его существования в 1—2%.

Физиологическое действие брюшных мышц довольно разнообразно. 1. Они представляют часть механизма, называемого брюшным прессом — *praelimum abdominale*, который слагается из всех мышц, окружающих полость живота, каковы сейчас описанные мышцы брюшной стенки, диафрагма и мускулы, образующие дно малого таза (*diaphragma pelvis*). Окружая содержащиеся в брюшной и тазовой полости органы в виде мешка и сокращаясь одновременно, все перечисленные мышцы сдавливают эти органы и способствуют выведению наружу их содержимого через естественные отверстия, как это бывает при испражнении, мочеиспускании, рвоте и родах. 2. Прямые брюшные мышцы, прикрепляясь к тазу и грудной клетке, могут сгибать туловище кпере-

ди, как, например, при вставании из лежачего положения, причем они действуют вместе с другими мускулами, лежащими непосредственно на позвоночнике (*m. psoas major*) и внутренней поверхности подвздошной кости (*m. iliacus internus*).

3. Косые мышцы живота, по крайней мере те их волокна, которые прикрепляются одним концом к ребрам, другим к подвздошной кости, способны вращать туловище вокруг вертикальной оси позвоночника; для этого движения они расположены очень благоприятно, так как могут действовать на позвоночник через посредство длинных рычагов, представляемых ребрами. При вращении туловища одновременно сокращаются парные косые мускулы, а именно вращение налево производят правый наружный косой и левый внутренний косой; вращение направо, наоборот, — левый наружный и правый внутренний косые мускулы.

4. Все мышцы брюшной стенки суть до некоторой степени выдыхательные, т. е. и при спокойном дыхании они способствуют спадению грудной клетки своей тяжестью и упругостью; при сильном же выдыхании, в особенности при существовании препятствия выдыханию, как, например, при кашле, брюшные мускулы энергично сокращаются.

ФАЦИИ ГРУДИ И ЖИВОТА

Общая отличительная черта фасций этих областей, это — их рыхлость, так что им не следовало бы и присваивать название фасций. Только по местам, а именно вблизи подмышечной ямы и паховой складки, фасции груди и живота приобретают характер фиброзных пластинок и принимают участие в защите кровеносных сосудов и иных органов. На груди передняя поверхность *m. pectoralis majoris* покрыта тонкой пластинкой соединительной ткани — *fascia superficialis*; переходя на боковую поверхность груди, где эта пластинка покрывает поверхность *m. serrati anterioris majoris*, она становится несколько плотнее, в особенности в верхней части, ближе к подмышке. Спускаясь на живот, где она покрывает *m. obliquum externum* и сухожильное влагалище прямой брюшной мышцы, грудная поверхностная фасция еще более истончается, в особенности на прямом брюшном мускуле. Только оканчиваясь у паховой складки, она несколько уплотняется и крепко срастается с дупартовой связкой. У края наружного пахового кольца *fascia superficialis* переходит на семенной канатик и образует для него и висящего на нем яичка рыхлую оболочку.

Позади большого грудного мускула, между ним и малой грудной мышцей, слой клетчатки гораздо толще и вблизи прикрепления *m. pectoralis majoris* получает характер фиброзной фасции. Эта пластинка носит название глубокой грудной фасции; переходя в область подмышки, она сливается у края *m. pectoralis majoris* с поверхностным листком, чтобы распространиться на подмышечную яму уже в виде настоящей фиброзной фасции.

Еще глубже, на наружной поверхности межреберных мускулов, встречается вновь слой пещной клетчатки, который не переходит в *ligg. intercostalia* реберных хрящей, а покрывает их поверхности. *Ligg. intercostalia s. corruscantia*, заменяющие между реберными хрящами наружные межреберные мышцы, суть, несомненно, образования другого порядка, именно принадлежат мышечному слою и, как это было упомянуто в своем месте, могут заменять мышцы то на большем, то на меньшем протяжении.

Слой ткани, отделяющий наружные и внутренние мышцы (*musculi intercostales ext. et int.*) и содержащий в своей массе межреберные сосуды и нервы, обыкновенно в числе фасций не упоминается.

В сущности не более толстый слой, одевающий внутреннюю поверхность межреберных мышц и ребер и соединяющий их с серозной оболочкой грудной полости — плеврой, получает название *fascia endothoracica*.

На животе, кроме описанной выше *fascia superficialis*, различают как фасцию только тот слой клетчатки, который покрывает внутреннюю поверхность поперечной мышцы (*m. transversus abdom.*) и называют ее поперечной фасцией, *fascia transversa Cooperi*. Прослойки же клетчат-

ки, отделяющие плоские мышцы живота друг от друга, рыхлы, тонки, а потому особых названий им не присвоено.

Fascia transversa Cooperi также не очень плотна и получает свойства фиброзной пластинки только внизу, вблизи нижнего края мышцы, где в нее вплетаются несколько плотных фиброзных пучков. Этот укрепленный край поперечной фасции, на протяжении между *spina ant. sup. ossis ilium* и лобковым бугорком, встречает подогнутый внутрь край сухожилия наружной косой мышцы или так называемую пупартову связку, с которой и срастается, образуя заднюю стенку пахового канала. Здесь же она срастается с подходящей к ней сзади *fascia iliaca*, т. е. с фасцией, покрывающей *musculus iliacus internus* таза. Пальца на два (4—5 см) внаружи от наружного пахового кольца (см. апоневроз *musculi obliqui abd. ext.*) *fascia transversa* образует отверстие круглой формы для вхождения семенного канатика внутрь пахового канала, это — внутреннее паховое кольцо. Края его только снизу и снутри значительно уплотнены фиброзными пучками, вотканными в поперечную фасцию; верхний же и наружный края этого отверстия мягки и обозначаются не резко. Впрочем, фасция не оканчивается у краев этого отверстия, а продолжается в виде чехла на семенной канатик и яичко в виде так называемой *tunica vaginalis scroti et testis* и *funiculi spermatici*. Это — вторая их оболочка; первая — от поверхностной фасции (см. выше).

МЫШЦЫ СПИНЫ И ЗАДНЕЙ СТОРОНЫ ШЕИ

Мышцы спины и задней стороны шеи нельзя иначе и описывать, как вместе, так как одни и те же мускулы без перерыва переходят с одной области на другую.

Здесь, как на груди, мы встречаемся с двумя группами мускулов, принадлежащими двум различным системам: поверхностно в два слоя расположены мышцы, принадлежащие плечевому поясу и верхней конечности, но на спине они занимают гораздо более обширную площадь. Ограничиваясь на груди ключицей и нижним краем грудной клетки, на спине эта группа мышц занимает все пространство, начиная от верхних полукруглых линий затылочной кости до крестца и гребешков подвздошных костей. Под этими мышцами лежат мускулы, принадлежащие туловищу, именно животной трубке его, и гомологичные задней продольной мышце более простых животных (рыб — см. схему мышц). Они у человека выполняют углубление, образуемое на скелете выступающими назад дугами и остистыми отростками позвонков, с одной стороны, и углами ребер — с другой. Их называют длинными или глубокими мышцами спины в противоположность широким, поверхностным мышцам, принадлежащим плечевому поясу. Под длинными мышцами спины расположены еще межреберные мускулы, которые принадлежат, как это выяснено выше, к системе мышц висцеральной трубки.

ГРУППА МЫШЦ ПЛЕЧЕВОГО ПОЯСА НА СПИНЕ

Первый слой. *Musculus cucullaris s. trapezius* — трапециевидная мышца. Форму трапеции представляют собственно обе мышцы (правая и левая). Взятая же отдельно, каждая имеет вид треугольника, основание которого расположено на средней линии, от затылочного бугра до остистого отростка XII грудного позвонка, а верхушка лежит на плече (на прос. асготион лопатки). Мышца представляет широкий мускулистый пласт, близ прикрепления к костям превращающийся в плоские сухожильные растяжения; эти сухожилия большей частью представляют узкую кайму у краев мышцы, но в двух пунктах, близ остистых отростков нижних шейных и верхних грудных позвонков и вблизи прикрепления мышцы к внутреннему концу лопаточной ости, они широки и вдаются в тело мышцы мысами (рис. 136). Волокна, составляющие тело мышцы, начинаются от многих точек скелета, а именно верхние — от верхней полукруглой линии затылочной кости, следующие за ними — от края выйной связки (*lig. nuchae*), далее, начиная с VII шейного позвонка — от верхушек остистых отростков всех грудных позвонков и связок, их соединяющих. Направление волокон разнообразно, как их начало: верхние, начинающиеся на затылке и шее, направляются вниз, обгибают шею сбоку, переходят на ее переднюю сторону и оканчиваются на наружной трети ключицы; средние волокна, начинающиеся от остистых отростков нижних шейных и верхних грудных позвонков, идут наружу горизонтально и оканчиваются на переднем крае акромиального отростка лопатки и верхнем крае *scapulae*, на всем ее протяжении; нижние волокна, начинающиеся от остистых отростков нижних грудных по-

звонков, направляются в верх и оканчиваются на внутреннем конце и нижнем краю *spinae scapulae*, близ конца ее.

Физиологическое действие мышцы объясняется способом прикрепления и направлением ее волокон. Верхняя группа волокон из перечисленных выше трех, имея *punctum fixum* на затылке и *lig. puchae*, не может производить иного движения, кроме поднятия кверху наружного конца ключицы и соединенного с ним наружного угла лопатки. Средние волокна, идущие горизонтально, могут производить только одно движение — притягивать лопатку во всяком ее положении к средней линии тела. Нижняя группа волокон, идущая снизу вверх, может опускать свою лопаточную точку прикрепления, т. е. внутренний конец *spinae scap.* Если все три группы волокон, составляющие *musculum cucullarem*, сократятся одновременно, то все три упомянутые движения лопатки должны произойти одновременно; это и действительно возможно, причем лопатка повернется таким образом, что ее наружный угол приподнимается кверху, внутренний опустится книзу, а нижний отойдет кнаружи; словом, лопатка повернется вокруг горизонтальной оси, проходящей через ее гребень спереди назад в том месте, где граничат прикрепления средней и нижней групп волокон. Результатом этого движения будет приподняtie плечевого сустава и всей конечности. Это движение мы делаем каждый раз, когда поднимаем руку выше горизонтального положения.

Но одного сокращения *musculi cucullaris* для правильного движения лопатки при этом недостаточно. Как показывают случаи паралича *musculi serrati antici majoris* или *musculi rhomboidei* (тотчас будет описан), без участия сокращения этих двух мускулов лопатка при поднимании руки кверху под влиянием тяжести конечности отстает от грудной клетки и неправильно колеблется, отчего и конечность качается взад и вперед. Сокращение же названных мышц, одновременное с сокращением *m. cucullaris* (обе мышцы прикреплены по внутреннему краю лопатки), прижимает лопатку к грудной клетке и, не стесняя ее движения, дает ей возможность правильно скользить по поверхности ребер.

Musculus latissimus dorsi, широкая спинная мышца. Так же, как предыдущая, имеет форму треугольника, настолько большого, что покрывает всю заднюю и частью боковую поверхность туловища, от нижнего угла лопатки до самого копчика. Ее часть, ближайшая к позвоночнику (начало мышцы), представляет сухожильное растяжение, образующее заднюю стенку влагалища глубоких или длинных мышц спины; в области поясницы эта сухожильная пластинка носит название *fascia¹ lumbo-dorsalis*. Сухожильные волокна ее, превращающиеся потом в мышечные, начинаются от следующего рода костных точек: от остистых отростков 4 нижних грудных позвонков (в этом месте начало *musculi latissimi* покрыто нижним углом *musculi cucullaris*), от остистых отростков всех поясничных позвонков, всех крестцовых позвонков (*crista sacralis media*), и от задней трети гребешка подвздошной кости. На линии, которую можно провести от VIII грудного позвонка наискось вниз к концу задней трети *cristae os. ilei*, *fascia lumbo-dorsalis* превращается в мясистую часть мышцы (рис. 136) которая, покрывая заднюю сторону грудной клетки до угла лопатки, направляется кнаружи и вверх и на пути получает еще несколько вспомогательных пучков от костей, которые она покрывает, а именно: от 4 последних ребер и лопатки. Пучки, начинающиеся от ребер, имеют вид зубцов, которые лежат в промежутках между задними зубцами *m. obliqui abdominis externi*; они присоединяются к нижнему краю *m. latissimi*. Лопаточный вспомогательный пучок гораздо толще реберных; он начинается от задней поверхности лопатки около ее нижнего угла, ложится вдоль верхнего края *m. latissimi*, но соединяется с ним слабо, так что многие рассматривают этот пучок как самостоятельную мышцу и называют ее большим круглым мускулом, *musculus teres major*. Однако полное слитие сухожилия этого пучка с конечным сухожилием *m. latissimi dorsi* вблизи прикрепления к плечевой кости дает достаточное право рассматривать его как вспомогательный пучок. Мышечное тело

¹ Правильнее — *aponeurosis*.

musculi latissimi по принятии подкрепляющих пучков суживается и делается толще, восходит по ребрам кверху и кнаружи и, образовав затем заднюю стенку подмышечной впадины, превращается в плоское сухожилие, шириной пальца в три (в котором исчезает и конец *m. teretis majoris*). Это сухожилие, обогнув спереди плечевую кость, прикрепляется на шероховатости *spinae tuberculi minoris* плечевой кости.

Расположение и способ прикрепления *m. latissimi* очень близко напоминает расположение *m. pectoralis majoris*, отчего и действие их на плечевую кость также

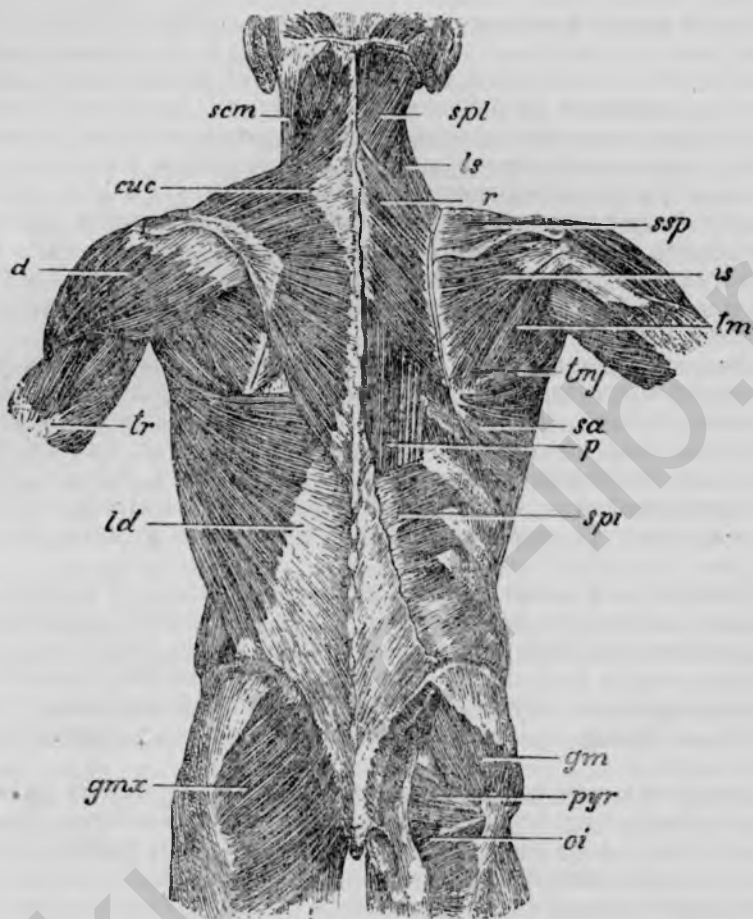


Рис. 136. Поверхностные мышцы спины: на левой стороне первый, на правой второй слой, а также некоторые мышцы других групп.

cuc — *m. cucullaris*; *ld* — *m. latissimus dorsi*; *ls* — *m. levator anguli scapulae*; *r* — *m. rhomboides*; *spl* — *m. splenius capitis et colli*; *spi* — *m. serratus posticus inferior* (верхний, *m. serratus post. super.*, скрыт под ромбовидным мускулом); *scm* — *m. sternocleido-mastoideus*; *d* — *m. deltoideus*; *tr* — *m. triceps brachii*; *ssp* — *m. supraspinatus*; *is* — *m. infraspinatus*; *tm* — *m. teres minor*; *tmj* — *m. teres major*; *sa* — *m. serratus anticus*; *p* — глубокие мышцы спины; *gmx* — *m. glutaeus maximus*; *gm* — *m. glutaeus medius*; *pyr* — *m. pyri formis*; *oi* — *m. obturator internus*.

сходно. Сокращаясь в целом составе, *m. latissimus dorsi* закладывает верхнюю конечность за спину, если предварительно конечность висела свободно вниз, причем она совершает поворот вокруг продольной оси плечевой кости ладонью назад (пропирует). Этот поворот происходит оттого, что конечное сухожилие *m. latissimi* прикреплено к плечевой кости не на самой оси диафиза, а кпереди от нее, на передней поверхности кости. Пронирующее действие *m. latissimi* общее с большой грудной мышцей и может обнаруживаться при всяком положении руки. Если

предварительно рука была приподнята, то сокращение *latissimi* опускает руку силой — это действие также общее с большой грудной мышцей. При умеренном сокращении обеих широких мускулов спины и укрепленных в плечевых суставах конечностях двигаются (посредственно) лопатки, приближаясь к позвоночнику, причем плечи отодвигаются назад и несколько вниз, а туловище выпрямляется; словом, происходит то движение, которое делают, становясь во фронт. В случаях укрепления верхней конечности (в какой-нибудь неподвижной опоре) сокращением *m. latissimi* туловище приближается к конечности, т. е. действие мышцы извращается.

Второй слой мышц плечевого пояса на спине. *Musculus rhomboideus major et minor*, ромбовидная мышца, искусственно разделяемая на две — малую и большую, лежит под *m. cucullaris* и действительно имеет вид правильной ромбоидальной пластинки, две стороны которой прикреплены к костям (лопатке и позвонкам), а две другие свободны. Волокна мышцы начинаются от остистых отростков двух нижних шейных и четырех верхних грудных позвонков, проходят в мышце параллельно друг другу в сторону и несколько вниз и оканчиваются вдоль всего заднего края лопатки. Та часть мышцы, которая состоит из волокон, начинающихся от двух шейных позвонков, легко может быть отделена от остальной, большей части и известна под именем *м а л о й р о м б о в и д н о й* мышцы; большая часть, волокна которой идут от грудных позвонков, именуется *б о л ь ш о й р о м б о в и д н о й* мышцей.

Изолированное сокращение *m. rhomboidei* приближает лопатку к позвоночнику и несколько ее приподнимает. При этом нижний угол лопатки приближается к позвоночнику больше, чем верхний (Duchenne). Но изолированное действие мышцы, которое Duchenne вызывал местной фарадизацией, едва ли совершается часто при естественных движениях. Важнее сокращение *m. rhomboidei*, комбинируемое с сокращением *m. serrati antici majoris* и *m. cucullaris*, результат которого изложен выше, при описании функции последнего из мускулов (*m. cucullaris*).

Musculus levator anguli scapulae, мышца, поднимающая лопатку, представляет довольно толстую мышечную тесьму, вверху разделенную на четыре отдельные пучка. Пучки эти прикреплены к поперечным отросткам 4 верхних шейных позвонков; нижний, неразделенный конец мышцы прикреплен к внутреннему углу лопатки и близлежащей части внутреннего края ее. Мышца на всем протяжении лежит под передним краем *m. cucullaris*.

Физиологическое действие этой мышцы, отдельно от других мышц, удалось наблюдать Duchenne при атрофии покрывающего ее *cucullaris*. Изолированное сокращение *levatoris ang. scap.* приподнимает сначала внутренний угол лопатки, заставляя при этом нижний угол несколько приблизиться к позвоночнику; затем тотчас следует приподнятие кверху всей лопатки. Таким образом, наблюдение при помощи фарадизации подтвердило заключение, сделанное раньше на основании соображения прикреплений мышцы и выраженное в названии, данному мышце. Но как участвует *m. lev. scap.* в естественных комбинируемых движениях, мы не знаем.

МЫШЦЫ СПИНЫ, ПРИНАДЛЕЖАЩИЕ ПОЗВОНОЧНИКУ (ГЛУБОКИЕ ИЛИ ДЛИННЫЕ СПИННЫЕ)

В этой группе мышц можно различать два слоя: поверхностный слой представляет несколько плоских мышц, напоминающих своей формой только что описанные мышцы плечевого пояса, это — более или менее широкие мышечные пластинки. Таких мускулов немного, именно три.

Глубокий слой состоит из массы веретенообразных мышечных пучков, занимающих углубление между остистыми отростками позвонков и ребрами, расположенных вдоль позвоночника. Этому слою присваивают еще название *д л и н н ы х* мышц спины.

Первый слой. *Musculus serratus posticus superior*, зубчатый верхний мускул спины, — тонкая мышечная пластинка с сухожильным растяжением на одном краю напоминает формой *m. rhomboideum*, под которым она лежит. Ее параллельные друг другу волокна начинаются сухожильно от остистых отростков двух нижних шейных и двух верхних грудных позвонков; затем тянутся наискось вниз и наружу, превращаются в мышечные и, почти не образуя другого сухожилия, прикрепляются четырьмя отдельными зубцами к задней поверхности II, III, IV и VI ребер около их углов, что и дало мышце название зубчатой. Этой мышце приписывали дыхательное действие, т. е. способность приподнимать верхние ребра; но, принимая в расчет, что направление ее волокон почти совпадает с направлением самих ребер, которые направляются также кнаружи и вниз, трудно этому поверить.

Musculus serratus posticus inferior, зубчатая нижняя мышца спины, представляет как бы повторение предыдущего мускула на нижней части грудной клетки; она также имеет форму ромба с одним зубчатым краем, но волокна лежат наискось в противоположном направлении, т. е. идут снизу вверх и кнаружи. Внутренний край мышцы, как и у верхнего зубчатого, представляет сухожильную пластинку, которая начинается, однако, не непосредственно от позвонков, как там, а от нижней поверхности *fasciae lumbodorsalis* (сухожилие *m. latissimi dorsi*) в поясничной ее части. Затем мышца направляется вверх и кнаружи, прикрепляется четырьмя зубцами к нижним краям четырех нижних ребер (верхний из зубцов обыкновенно очень сильно развит).

Нижней зубчатой мышце приписывают дыхательное значение, т. е. способность опускать нижние ребра или по крайней мере фиксировать их и тем противодействовать влиянию на них диафрагмы, которая, прикрепляясь к ним снизу, при вдыхании тянет их вверх. Это мнение весьма вероятно, потому что волокна подходят к ребрам снизу почти под прямым углом и, стало быть, находятся в наилучшем положении для такого действия. Но Landerer, принимая в расчет, что угол, который образуют волокна с ребрами, подходя к ним сзади (угол в горизонтальной плоскости), будто бы больше того, который они образуют, подходя к ним снизу (угол в вертикальной плоскости), высказывается, напротив, за дыхательное действие мышцы, причем она не поднимает ребер, а отводит их кнаружи.

*Musculus splenius capitis et colli*¹ в нижней своей части покрыт верхним зубчатым мускулом, отчего некоторые авторы выделяют его в особый слой. Имеет форму неправильного четырехугольника, две непараллельные стороны которого прикреплены — одна к затылочной кости, другая к остистым отросткам шейных и грудных позвонков, а две параллельные стороны свободны. Волокна, составляющие тело мышцы, лежат параллельно друг другу, начинаются сухожильно от остистых отростков 5 нижних шейных и 4 верхних грудных позвонков. Те из них, которые идут от шейных позвонков, верхними концами прикреплены к наружному концу верхней полукружной линии затылочной кости (под *m. cucullaris*), а те, которые начинаются от грудных позвонков, прикрепляются к поперечным отросткам средних шейных позвонков, обогнув предварительно видообразно глубже лежащие длинные шейные мышцы.

Так как мышца расположена наискось между подвижной головой и малоподвижными позвонками, то естественно, что главное действие мышцы обнаруживается на голове: она поворачивает голову в свою сторону, а при одновременном сокращении на обеих сторонах и вместе с другими глубже лежащими шейными мускулами наклоняет голову назад или фиксирует ее в вертикальном положении.

Второй слой. *Продольные, или глубокие, мышцы спины и шеи.*

¹ Название *splenius*, вероятно, происходит от слова *splenium* — пластырь. Мускул, действительно, похож на большой кусок пластыря, приклеенного на заднюю сторону шеи, как это любили делать в старину при болезнях головы. Переведенное на русский язык, это название звучит как-то тяжело, а потому оставляем мускул при одном латинском имени.

Эти мышцы, как сказано, выполняют во всю длину спины и шеи углубление, образуемое выдающимися пазад частями позвонков и ребрами. Характеризуются более или менее продольным направлением своих волокон и тем еще, что волокна не образуют больших масс, как в других мускулах, а сравнительно небольшие веретенообразные пучки, почти не зависимые один от другого.

Группы этих пучков, имеющих те или другие общие анатомические признаки, мы и соединяем под один термин; таким образом, здесь под именем одной мышцы мы разумеем целый ряд маленьких мышц, до известной степени сходных между собой. Точками прикрепления для мускулов служат все кости, образующие дно и бока указанного углубления на скелете, т. е. дуги, поперечные и остистые отростки позвонков и крестца, чешуя затылочной кости, рассматриваемая, как известно, как гомолог позвоночной дуги, ребра и внизу край подвздошной кости. Пучки волокон этих мышц никогда не идут во всю длину спины и шеи, а, пройдя несколько сегментов, прикрепляются или к точкам одноименным с точкой исхода (например, от остистых отростков одних позвонков к остистым других) или, лежа несколько наискось, оканчиваются на пунктах разноименных (например, начавшись на поперечных отростках, оканчиваются на остистых отростках вышележащих позвонков).

Всю массу этих мышц по способу прикрепления составляющих их пучков можно разделить на четыре системы¹, именно: 1) система длинных мышц, *m. sacro-spinalis*, пучки которого начинаются, а отчасти и оканчиваются на очень различных пунктах скелета и проходят 5—12 сегментов, лежа почти правильно вдоль туловища: эта система расположена поверхностно, точас под фасцией, отделяющей продольные мышцы от широких; 2) система остистых мышц, *m. spinalis*, пучки которой начинаются и оканчиваются исключительно на остистых отростках; эта система лежит так же поверхностно, как предыдущая, но ближе к средней линии, около самых остистых отростков; 3) система мышц поперечно-остистых, *m. transverso-spinales*, характеризуется более глубоким положением и прикреплением одним концом пучков к поперечным отросткам, а другим к остистым; 4) четвертая система слагается искусственно из маленьких мышц, способ прикрепления которых не позволяет присоединить их ни к одной из первых трех систем. Лежат эти мышцы глубже всех, непосредственно на костях.

I. Первая система продольных мышц спины. *Musculus sacro-spinalis* есть самая длинная и самая массивная из продольных мышц. Начинается от всей задней поверхности крестца и выдающейся кзади части подвздошной кости. На поверхности начало мышцы сухожилие, в глубине же мясистое. Толстое, почти цилиндрическое тело мышцы восходит затем вверх, лежа рядом с остистыми отростками поясничных позвонков, от верхушек которых в его состав идут еще несколько подкрепляющих пучков, вначале также сухожильных. Несколько ниже XII ребра масса *m. sacro-spinalis* расщепляется на два слоя, поверхностный и глубокий, или, как выражаются, мышца образует две головки, идущие дальше вверх уже независимо одна от другой и имеющие каждая свои особые прикрепления, почему отсюда они получают и особые названия. Поверхностный слой, образовавшийся из тех волокон, которые в крестцовой яме были сухожилиями, носит название *m. iliocostalis*; он восходит кверху, лежа около самых углов ребер (кнутри от них). Глубокий слой, так называемый *m. longissimus dorsi*, ложится в дальнейшем пути ближе к остистым отросткам. *Musculus iliocostalis*, вступив на ребра, начинает отдавать к каждому из них особый пучок, который прикрепляется к нижнему краю ребра около его угла; верхний конец мышцы, пройдя все ребра, продолжается на шею, где он разделяется на три пучка, прикрепленные к поперечным отросткам двух нижних шейных позвонков. Описанные пучки к

¹ Группировка пучков спинных продольных мускулов в отдельные мышцы и номенклатура у разных авторов весьма разнообразны. Здесь принято разделение и номенклатура, предложенные Henle как наиболее рациональные и простые. Она принята и в базельской номенклатуре [BNA].

ребрам отходят от наружного края мышцы, и, вследствие их отхождения тело мышцы мало-помалу истончается, пока последний запас волокон не истрачивается окончательно на прикрепления к шейным позвонкам. Это истощение запаса волокон в теле мышцы произошло бы еще раньше, если бы она не получала по пути подкреплений. Отворотив мышцу кнаружи, можно видеть, что к вну-

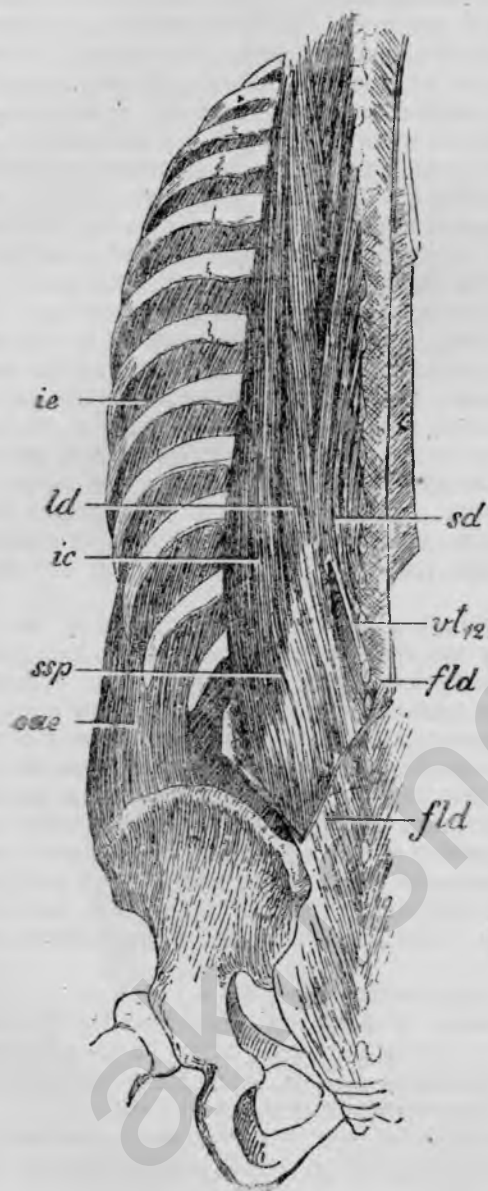


Рис. 137. Продольные мышцы спины. *ssp* — m. sacro-spinalis; выше его две головки: *ic* — m. ilio-costalis и *ld* — m. longissimus dorsi; *sd* — m. spinalis dorsi; *vt₁₂* — остистый отросток последнего грудного позвонка; *fld*, *fld* — fascia lumbodorsalis; *ic* — musculi intercostales externi; *oae* — m. obliquus abdominis externus.

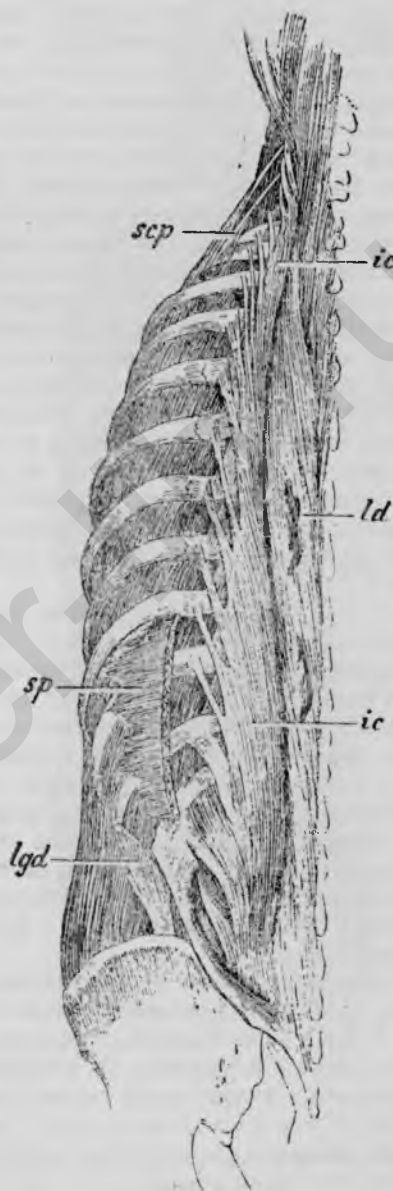


Рис. 138. Длинные мышцы спины. *ic*, *ic* — m. ilio-costalis, отвороченный кнутри так, что видны его прикрепления к ребрам и поперечным отросткам позвонков, которые при нормальном положении мускула скрыты под его телом; *ld* — m. longissimus dorsi; *scp* — m. scalenus posterior; *sp* — остаток отрезанного m. serrati posterioris inferioris; *lga* — остаток отрезанного m. latissimi dorsi.

тренией поверхности ее тела подходит ряд подкрепляющих пучков, которые начинаются от верхнего края каждого ребра и затем входят в состав *m. ilio-costalis*. Запас волокон, принесенных мышцей от крестца, истрачивается на образование семи нижних реберных прикреплений; вся же часть тела мышцы, лежащая выше, стало быть, пять верхних реберных прикреплений и три шейные, образуются из волокон, проходящих в мышцу в виде подкрепляющих пучков от ребер¹. Глубокий слой *m. sacro-spinalis* или так называемый *m. longissimus dorsi* длиннее предыдущей мышцы и достигает верхним концом затылка. Он, выйдя из глубины на уровне последнего ребра, ложится, как сказано, кнутри от *m. ilio-costalis*, между ним и остистыми отростками. Подобно предыдущему мускулу, пройдя поясничную область и достигнув ребер, он отдает от наружной стороны пучки, прикрепляющиеся к нижним краям всех ребер и вблизи их бугорков. Выше, на шее, такие же пучки, исходящие от мышцы, прикрепляются к поперечным отросткам шейных позвонков и, наконец, достигнув головы, *m. longiss. dorsi* оканчивается довольно толстым мускулистым тяжем на затылочной кости между ее шероховатыми линиями, тотчас позади прилегающего к ней соседнего отростка височной кости. В этой мышце, совершенно так же, как в *m. ilio-costalis*, запас волокон, начавшихся от крестца, был бы недостаточен для образования многочисленных ее прикреплений, и мышца не достигла бы шеи и затылка, если бы по пути не получила подкрепляющих пучков. Эти подкрепляющие пучки появляются еще в области поясницы, где они отходят от верхушек остистых отростков поясничных позвонков (они при начале сухожилия) и, направляясь вверх, присоединяются к телу *m. longiss. dorsi*. В области груди такие подкрепляющие пучки отходят от дуг нижних грудных позвонков; еще выше — от поперечных отростков верхних грудных и нижних шейных позвонков. Все эти многочисленные подкрепляющие пучки одинаковым образом восходят кверху и сливаются с телом мышцы на внутренней (обращенной к позвонкам) его стороне².

II. Вторая система продольных мышц спины получила название *m. spinales*, потому что состоит из пучков, начинающихся и оканчивающихся исключительно на остистых отростках. Постоянно существуют такие пучки на спине, где они и называются *m. spinalis dorsi*. Этот мускул (рис. 137) начинается двумя пучками, в начале сухожильными, от верхушек остистых отростков XII и XI грудных позвонков. Обойдя без прикрепления X и IX позвонки, мышца распадается на несколько пучков (до 6), которые последовательно направляются к каждому из выше лежащих остистых отростков до III грудного. *Musculus spinalis dorsi* лежит между остистыми отростками и *m. longissimus dorsi*: с последним он обыкновенно соединяется перемычкой наполовину сухожильной, которая отходит от наружного края *m. spinalis* и, восходя кверху, теряется в теле *m. longiss. dorsi* в качестве прикрепляющего пучка.

На шее также во многих случаях существует *m. spinalis cervicis* (рис. 140), начинающийся пятью пучками от остистых отростков I и II грудных и VII, VI и V шейных позвонков, и, пройдя кверху мимо IV-го, оканчивается двумя головками на остистых отростках III и II шейных позвонков. Этот мускул лежит также около самых верхушек остистых отростков.

III. Третья система продольных мышц спины носит общее название *m. transversospinales* и затем подразделяется на

¹ Та часть мышцы, которая образуется из пяти верхних подкрепляющих пучков и оканчивается на поперечных отростках шейных позвонков, другими авторами описывается как отдельная мышца — *m. cervicalis ascendens*.

² Та часть *m. longiss. dorsi*, которая слагается из пучков, происходящих от дуг и поперечных отростков верхних грудных позвонков, и прикрепляется к поперечным отросткам шейных позвонков, другими авторами описывается как отдельная мышца под именем *m. transversus cervicis*. Та часть, которая слагается из пучков происходящих от поперечных отростков шейных позвонков, и прикрепляется к затылочной кости, также описывается как отдельная мышца под именем *m. trachelomastoides*.

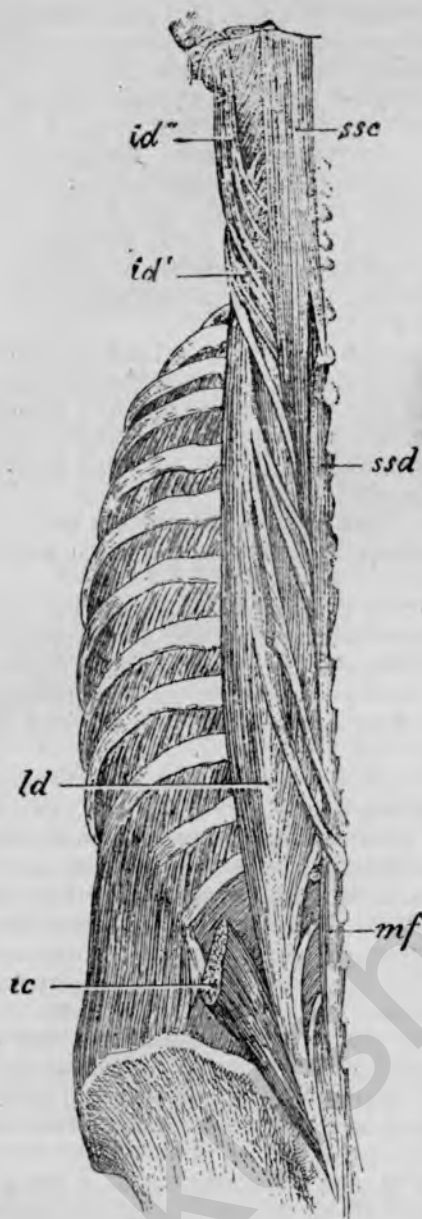


Рис. 139. Тот же слой мышц, что на предыдущем рис., но иначе отпрепарированный, именно *m. ilio-costalis* снят, и от него осталась только нижняя часть — *ic*; снят также *m. spinalis dorsi*. *M. lvs longissimus dorsi* оттянут кнаружи, чтобы показать подкрепляющие пучки, идущие в его состав от остистых отростков, дуг и поперечных отростков позвонков; *dl* — спинная часть *m. longissimi dorsi*; *id'* — шейная часть (так называемый *m. transversus cervicis*); *id''* — головная часть *m. longissimi* (так называемый *m. trachelo-mastoideus*); *ssd* — *m. semispinalis dorsi*; *ssc* — *m. semispinalis capitis* (или *musculi biventer et complexus*); *mf* — *m. multifidus* (виден здесь только в поясничной области).

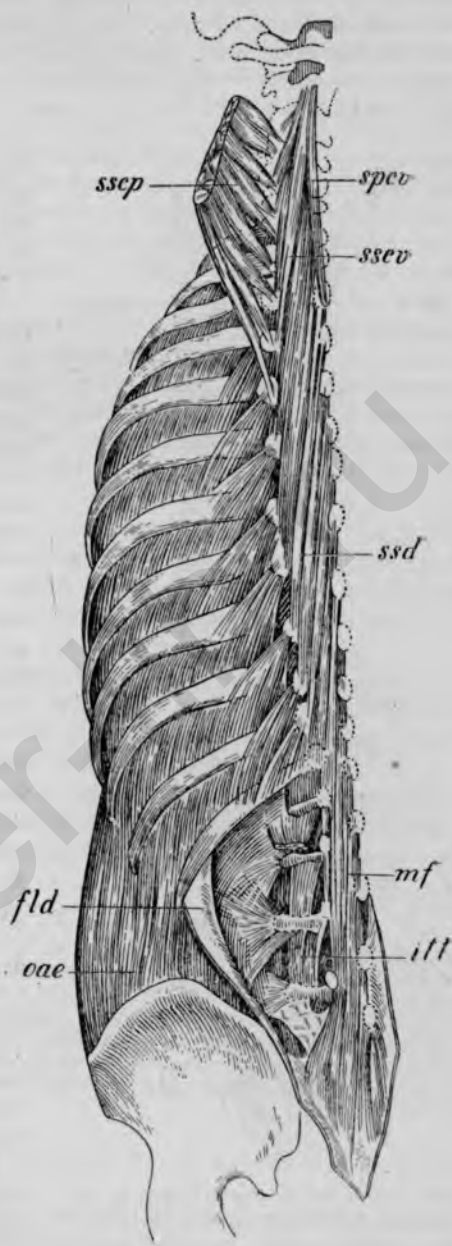

Рис. 140. Третья система глубоких мышц спины.

*ssc*р — *m. semispinalis capitis*, отрезанный от прикрепления к затылочной кости и отвороченный в сторону, чтобы открыть лежащий под ним *ssc*в — *m. semispinalis cervicis*; *ss*д — *m. semispinalis dorsi*; *mf* — *m. multifidus*; *itt* — *musculi intertransversales*; *sp*cv — *m. spinalis cervicis*; *fl*д — *fascia lumbodorsalis*, отвороченная в сторону; *o*ae — *m. obliquus abdominis externus*.

несколько слоев, пучки которых отличаются только длиной. Эти слои рассматриваются как обособленные мышцы, хотя и состоит каждая из множества в сущности независимых пучков. Самый поверхностный слой, лежащий тотчас под *m. longissimus dorsi* и *m. spinalis*, состоит из наиболее длинных пучков и носит название на спине — *m. semispinalis dorsi*, на шее — *m. semispinalis capitis et cervicis*. Следующий слой, состоящий из пучков более коротких, носит по всей длине позвоночника название *m. multifidus*; наконец, самый глубокий слой, лежащий прямо на позвонках и состоящий из пучков еще более коротких, называется *musculi rotatores dorsi*.

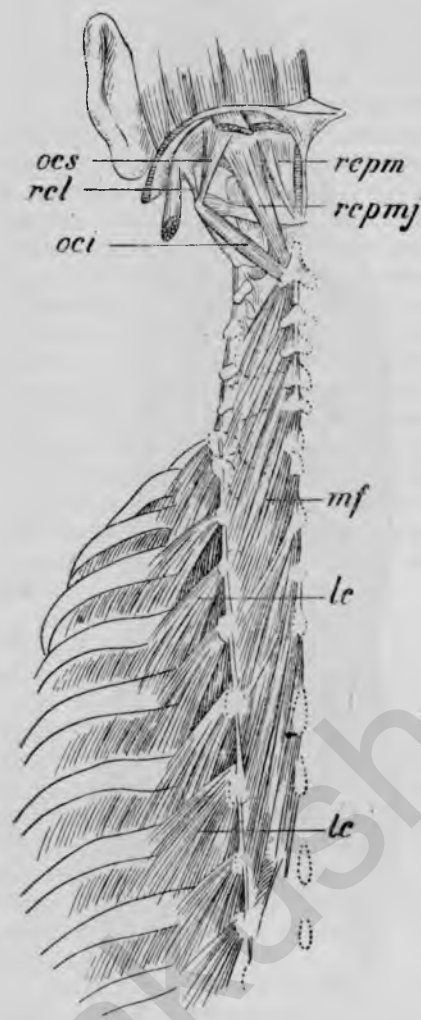


Рис. 141. *mf*—*m. multifidus*; *lc, lc*—так наз. *levatores costarum*; *rcpm*—*m. rectus capitis posterior minor*; *rcpmj*—*m. rectus capitis posterior major*; *rcl*—*m. rectus capitis lateralis*; *ocs*—*m. obliquus capitis superior*; *oci*—*m. obliquus capitis inferior*.

Musculus semispinalis dorsi состоит из длинных веретенообразных пучков, по концам несколько сухожильных, которые, пачавшись от поперечных отростков шести нижних грудных позвонков, восходят паискось вверх и внутрь, каждый через семь позвонков, и прикрепляются к остистым отросткам пяти верхних грудных и седьмого шейного позвонка.

Musculus semispinalis capitis состоит из двух частей; пучки волокон, его составляющие, соединены друг с другом гораздо плотнее, чем в других подобных мышцах, отчего тело его несравненно компактнее.

Внутренняя часть, или головка, иначе называемая *m. biventer*, имеет на середине протяжения сухожильную перемычку (неполную), состоит из волокон, идущих вертикально от поперечных отростков верхних (от II до V) грудных позвонков. К ним на пути присоединяются еще вспомогательные пучки, начинающиеся от остистых отростков I грудного и VII шейного позвонков (это составляет уклонение от общего для всех *mm. transverso-spinales* способа происхождения). Верхний конец этой головки прикреплен к затылочной кости тотчас ниже затылочного бугра. Наружная головка *m. semispinalis capitis*, иначе называемая *m. complexus*, состоит из волокон, идущих паискось снизу вверх и кнутри. Они начинаются от поперечных отростков трех верхних грудных и четырех нижних шейных позвонков, направляются затем под внутреннюю головку и плотно с ней сплетаются. Верхний конец этой головки прикреплен также к затылочной кости, но ниже верхней — в промежутке между полукруглыми линиями ее.

Musculus semispinalis cervicis имеет совершенно такой же вид, как *m. semispinalis dorsi*, но содержит не шесть, а только пять пучков, которые нижними концами начинаются от поперечных отростков пяти верхних грудных позвонков; пройдя кверху пять сегментов, каждый из пучков прикрепляется к остистому отростку соответствующего по месту шейного позвонка, именно: верхний пучок к отростку II, следующие — к остистым отросткам III, IV, V и VI.

Почти на всем своем протяжении *m. semispinalis cervicis* прикрыт *m. semispinalis capitis*.

Как видно из приведенного описания полуостистых мышц (*m. semispinales*), они существуют не на всем протяжении позвоночника: начинаясь от затылочной кости, они распространяются только до XII грудного позвонка: в поясничной области их нет.

Musculus multifidus, многораздельная мышца, представляет более глубокий слой поперечноостистых мускулов. Он распространен уже по всему протяжении позвоночника, от крестца до II шейного позвонка, состоит из мышечных пучков, довольно плотно слитых между собой. Все они начинаются на поперечных отростках (на крестце от задней его поверхности), проходят наискось вверх и внутрь 3—4 сегмента и прикрепляются к остистым отросткам.

Musculi rotatores dorsi представляют самый глубокий слой поперечноостистых мускулов, лежащий под предыдущим, на самых позвонках, и состоящий из коротких и не сплоченных между собой пучков. Все они начинаются также от поперечных отростков и, пройдя два или даже один промежуток между позвонками, прикрепляются к основанию остистых отростков. Эти мышцы существуют опять не на всем протяжении позвоночника, а только на грудной его части.

IV. Четвертая система продольных мышц спины составлена без строгого анатомического основания. Сюда относятся все короткие мускулы, проходящие один и не более двух промежутков между позвонками, но по способу прикрепления отличающиеся от поперечноостистых мускулов, с которыми они лежат рядом.

Musculi interspinales — маленькие, у многих субъектов даже несуществующие пучки, расположенные между соседними остистыми отростками на боковых поверхностях междуостистых связок. Они встречаются по всему протяжении позвоночника, но лучше развиты на шее.

Musculi intertransversarii — такие же короткие мышечные пучки, расположенные в шейном и поясничном отделах позвоночника, между соседними поперечными отростками. В грудном отделе эти мышцы заменены соединительными связками (*lig. intertransversaria*).

К этой же системе относят так называемые *levatoros costarum* (рис. 141), веерообразные мышцы, которые начинаются от верхушек поперечных отростков; расширяясь и направляясь книзу, они прикрепляются к верхнему краю соседнего или следующего книзу ребра. При описании наружных межреберных мускулов уже было сказано, что эти мышцы есть, несомненно, части межреберных, только прикрепленные верхними концами не к ребрам, а к соседним с ними поперечным отросткам. Поднимать ребра, на что указывает их название, они не могут, потому что направление волокон их почти совпадает с направлением осей ребер, в задней своей части сильно наклоненных книзу.

Мышцы между затылочной костью и первыми двумя шейными позвонками:

Musculus rectus capitis posterior major, небольшая мышца, нижним узким концом прикреплена к остистому отростку II шейного позвонка, а верхним широким — к нижней полукруглой линии затылочной кости.

Musculus rectus capitis posterior minor имеет еще меньший размер, чем предыдущая, так как проходит только один промежуток — именно между атлантом и затылочной костью. Прикрепляясь одним концом к бугорку задней дуги атланта и нижней полукруглой линии затылка, она лежит внутри от предыдущей и несколько глубже.

Musculus obliquus capitis superior так же, как малая прямая, расположен между атлантом и затылочной костью, прикрепляясь верхним концом к наружному концу нижней полукруглой линии затылочной кости, а суженным нижним — к поперечному отростку атланта.

Musculus rectus capitis lateralis совершенно покрыт предыдущим. Это очень короткий мышечный пучок, расположенный между так называемым *processus jugularis* затылочной кости и боковой массой атланта.

Musculus obliquus capitis inferior, цилиндрическая маленькая мышца, расположена поперек между остистым отростком II шейного позвонка и поперечным отростком атланта.

Физиологическое значение длинных мышц спины достаточно ясно из расположения и способа прикрепления к костям: это главным образом разгибатели позвоночника. Те же из них, которые расположены вкось, например, *semispinales*, *multifidus*, *rotatores*, сокращаясь на одной стороне, могут, без сомнения, вращать позвонки вокруг вертикальной оси в размере очень незначительном, так как самая подвижность позвонков в этом направлении весьма ограничена.

ФАСЦИЯ СПИНЫ

Поверхность широких мускулов спины покрыта слоем клетчатки, которая в большинстве случаев не имеет такой плотности, какую встречают в других местах в настоящих фасциях, так что спинной поверхностной фасции не различают. Точно так же и друг от друга широкие мускулы спины отделены рыхлой клетчаткой. Продольные же мускулы спины заключены в настоящее влагалище, стенки которого состоят из настоящего апоневроза, т. е. сухожильного растяжения подобно влагалищу прямого брюшного мускула.

Задняя стенка этого влагалища, так называемая *fascia lumbodorsalis* (следовало бы назвать *aponeurosis lumbodorsalis*), есть в то же время сухожилие *m. latissimi dorsi*, которым эта мышца начинается от остистых отростков грудных, поясничных и крестцовых позвонков и края подвздошной кости. Эта фасция служит также как начало для внутренней косой мышцы живота и нижней зубчатой мышцы спины. От верхнего края *m. latissimi dorsi fascia s. aponeurosis lumbodorsalis* идет вверх уже в виде фиброзной пластинки до шеи, отделяя широкие мышцы от продольных, причем своими краями прикрепляется с одной стороны к остистым отросткам, а с другой — к углам ребер. Впрочем, и на этом протяжении описанный листок есть, несомненно, настоящий апоневроз, так как он сливается с сухожилием *m. serrati posterioris superioris*, а на шее переходит иногда опять в тонкую мышцу (*m. subcutaneus nuchae Krause*). Обыкновенно же на шее он истончается так, что его нельзя отличить от клетчатки, покрывающей все длинные мускулы. Передняя стенка влагалища продольных мышц спины в виде плотного фиброзного листка существует только там, где под ними нет ребер, т. е. в поясничной области. Здесь расположена пластинка, носящая название *ligamentum lumbocostale*, прикрепленная нижним краем к гребешку подвздошной кости, верхним — к XI и XII ребрам, внутренним — к поперечным отросткам поясничных позвонков. Наружный край этой пластинки срастается с *fascia lumbodorsalis* и в то же время дает начало нижней части поперечного мускула живота. Это последнее обстоятельство дает право и *lig. lumbocostale* причислить также к апоневрозам и провести, таким образом, полную аналогию между влагалищем продольных мышц спины в поясничной части и влагалищем прямого брюшного мускула.

ДИАФРАГМА ИЛИ ГРУДОБРЮШНАЯ ПРЕГРАДА (DIAPHRAGMA)

Грудобрюшная преграда есть плоская мышца, отделяющая полость груди от полости живота и потому прикрепленная своими краями к краям нижнего отверстия грудной клетки. Эта мышца не есть общая принадлежность всех позвоночных животных. Вполне развитой она является только у млекопитающих животных

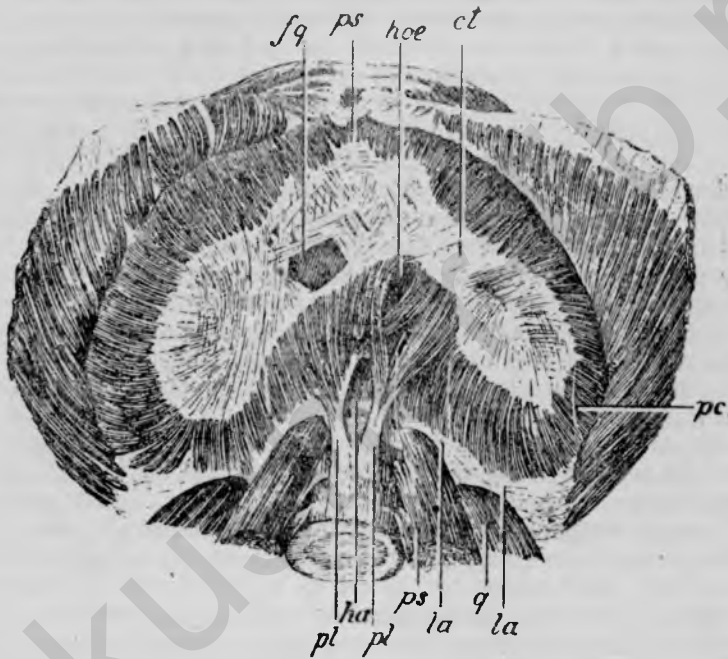


Рис. 142. Диафрагма с нижней стороны.

ct — centrum tendineum (s. pars tend.); *pl* — внутренние ножки поясничной части диафрагмы; *la, la* — фиброзные дуги (lig. arcuata Halleri), к которым прикреплен край диафрагмы при прохождении над *m. psoas* (*ps*) и *m. quadratus lumborum* (*q*); *pc* — pars costalis diaphragmatis; *ps* — pars sternalis diaphragmatis; *ha* — hiatus aorticus; *hoe* — hiatus oesophageus; *fq* — foramen quadrilaterum.

и человека, у птиц и гадов она встречается в зачаточном состоянии, а у рыб совсем отсутствует.

Диафрагма, прикрепляясь к краям нижнего отверстия грудной клетки, расположена, однако, не горизонтально, а выгнута в форме купола, вдающегося высоко в полость груди. Края диафрагмы на значительное расстояние от прикреплений состоят из мышечных волокон, расположенных в общем по радиусам (т. е. направлены от края к центру): это мышечная часть — *pars muscularis diaphragmatis*. Середина же диафрагмы состоит исключительно из сухо-

жильных волокон: это сухожильная ее часть — *pars tendinea*. Так как из грудной в брюшную полость проходят многие органы, то диафрагма представляет несколько отверстий, что, однако, не нарушает полноты изоляции полостей, так как органы эти (пищевод, аорта, вены, нервы) плотно сращены с краями отверстий.

Мышечный край диафрагмы по точкам прикрепления к костям разделяется на несколько частей, а именно: та часть, которая начинается от позвоночника, носит название поясничной, *pars lumbalis*; та, которая прикреплена к нижним ребрам — реберной, *pars costalis* наконец, несколько пучков, которые иногда начинаются от задней поверхности мечевидного отростка, получают название грудной части, *pars sternalis*.

Pars lumbalis diaphragmatis в общем представляет мышечный чехол, покрывающий спереди верхние поясничные позвонки. Она состоит из нескольких пучков веерообразной формы, которые своими узкими, более или менее сухожильными концами, прикреплены к позвонкам, а широкими, мышечными направлены вверх к середине диафрагмы. Число и разделение друг от друга этих пучков или, как их называют, ножек не совсем постоянно, потому описание их у разных авторов не одинаково. Большей частью можно различать с каждой стороны три пучка; стало быть, на обеих сторонах вместе три пары пучков. Из них постояннее по форме и отграничению от соседних — средняя пара; эти самые длинные и толстые пучки лежат на передней поверхности поясничных позвонков, начинаясь сухожильными пластинками от *lig. vertebrale anterius*, правая — на уровне III и IV позвонка, а левая — на один позвонок выше (стало быть, она короче правой). Кроме того, левая ножка несколько уже. От точек прикрепления обе средние ножки восходят кверху на некотором расстоянии друг от друга; на уровне I поясничного позвонка правая ножка отдает часть своих волокон левой¹, отчего щель, образуемая ножками, замыкается сверху как бы стрельчатым сводом. Щель эта служит для прохождения из полости груди главного артериального ствола — аорты, почему и носит название — *hiatus aorticus*. Несколько выше *hiatus aortici*, вследствие отдачи правой ножкой пучка волокон в состав левой, образуется другая щель, над верхним концом которой, наконец, обе ножки соединяются, перекрещивая свои волокна. Эта вторая щель более короткая, чем *hiatus aorticus*, назначена для прохождения пищевода и известна под именем *hiatus oesophageus*. Вторая пара ножек *pars lumbalis diaphragmatis* начинается заостренными концами от боковой поверхности тела II поясничного позвонка и, быстро расширяясь кверху, входит в состав мышечного края диафрагмы. От соседних, средних, ножек они отделяются очень узкой щелью, назначенной для прохождения нервов и вен. Третья пара или наружные ножки еще короче; они имеют расщепленные на несколько пучков верхушки, которые начинаются от боковой поверхности I поясничного позвонка и от фиброзной дуги, перекинутой от тела этого позвонка к концу поперечного отростка II поясничного позвонка через начало *m. psoatis* (поясничный мускул, см. ниже). От второй пары эти наружные ножки отделены неясно и отличаются только по своей меньшей длине кверху. *Pars costalis diaphragmatis* представляет непрерывный слой мышечных волокон, начинающихся, во-первых, от фасции, покрывающей переднюю поверхность квадратного мускула поясницы (см. ниже, одна из мышц таза). На месте соединения диафрагмы с этой фасцией последняя утолщена вогнутыми в нее фиброзными волокнами, которые протянуты от поперечного отростка II поясничного позвонка к концу XII ребра (а когда это ребро очень коротко, то к концу XI). Эта укрепленная часть фасции, а также упомянутая выше перекинутая через *m. psoas*, носит название *lig. arcuata Halleri*. Начиная от конца XII ребра, мышечные волокна диафрагмы прикрепляются уже непосредственно к внутренней поверхности ребра, причем место их прикрепления обозначается узкой волнообразной сухожильной полоской. Таким образом,

¹ Иногда ножки обмениваются пучками, как представлено на рис. 142

прикрепление *partis costalis d.* тянется до середины хряща VII ребра. Здесь *pars costalis* оканчивается щелью, отделяющей ее от грудной части (*pars sternalis*); впрочем, эта щель в мышечном крае диафрагмы закрыта клетчаткой. *Pars sternalis diaphragmatis* существует не всегда. Если она налицо, то она представляет два или более мышечных пучка, которые начинаются от задней поверхности мечевидного отростка и, идя назад, оканчиваются в сухожильной середине диафрагмы. Очень часто *pars sternalis* отсутствует как мышечная, а заменяется сухожильными пучками.

Pars s. centrum tendineum diaphragmatis, сухожильный центр диафрагмы, занимает середину ее и, повторяя форму нижнего отверстия грудной клетки, представляет очертание, похожее на карточное сердце: передний край его выпукл вперед или заострен, а задний представляет вырезку, соответствующую выступающему вперед позвоночнику. *Centrum tendineum* состоит из белых блестящих сухожильных пучков, представляющих продолжение мышечных волокон диафрагмы и переплетенных в самых разнообразных направлениях. Несколько вправо от средней линии волокна сухожильного центра расступаются и образуют большое отверстие почти четырехугольной формы (с закругленными углами), назначенное для прохождения восходящей полой вены — *foramen pro vena cava* или по форме *foramen quadrilaterum*.

Иногда в составе *centri tendinei*, кроме сухожильных пучков, существуют и мышечные — еще случай, указывающий, что сухожильные и мышечные пучки в морфологическом смысле эквивалентны (см. наружные межреберные мышцы и *ligg. costusantia*).

Выше было уже сказано, что диафрагма представляет купол, сильно приподнятый в полость груди. Нижние мышечные края ее плотно прилегают на некотором протяжении к внутренней поверхности ребер и позвоночнику; затем, постепенно отходя от стенок, мышечный край переходит в сухожильный центр, который и образует вершину купола. Купол этот, однако, асимметричен, именно, правая часть его приподнята более левой, а середина продавлена книзу; задний скат несколько круче переднего. На правой стороне купол диафрагмы при полном выдыхании доходит до уровня переднего конца V и даже IV ребра; на левой стороне он восходит только до VI или V ребра. Причина такого несимметричного расположения диафрагмы лежит в неодинаковой величине расположенных под ней органов живота: в правом подреберье лежит массивная печень, в левом же селезенка и дно желудка — органы сравнительно меньшего объема. Прогиб вблизи середины диафрагмы обусловлен расположением на ней сердца, занимающего почти середину грудной полости (сердце расположено асимметрично — более влево).

Вышеуказанное положение купола диафрагмы верно только для момента наибольшего выдыхания, когда сокращенная диафрагма давлением брюшных внутренностей выворачивается в полость груди до максимума. При вдыхании мышечные края диафрагмы сокращаются и притягивают ее купол вниз в различной мере, смотря по силе сокращения (большей или меньшей глубине вдоха), причем диафрагма, сдавливая брюшные внутренности сверху, заставляет их перемещаться по преимуществу вперед, где брюшные стенки уступчивы и растягиваются под давлением содержимого живота.

В движении книзу во время вдыхания принимают участие по преимуществу правая и левая выпуклость диафрагмы, между тем как середина диафрагмы, на которой расположено сердце, остается почти неподвижной, потому что она укреплена в своем положении особым связочным аппаратом, на который обращено внимание только в последнее время Teutleben. Это — так называемые *ligamenta suspensoria diaphragmatis* — пучки фиброзных волокон, которые вотканы в сумку сердца и клетчатку, одевающую большие сосуды, которые выходят из основания (верхней стороны) сердца; волокна эти нижними концами плотно сращены с сухожильным центром диафрагмы по сторонам сердца, затем направляются кверху, выходят вместе с шейными сосудами из

полости груди через верхнее ее отверстие и прикрепляются к поперечным отросткам нижних шейных позвонков, а до выхода из полости груди — к верхним грудным позвонкам. Связки эти, протянутые почти вертикально от малоподвижной точки позвоночника до диафрагмы, действительно могут препятствовать движению середины диафрагмы вниз, принимая на себя вместе с тем всю тяжесть сердца.

Выше, при изложении функции брюшных мускулов, было указано на случай совместного сокращения этих мускулов и диафрагмы при действии так называемого брюшного пресса (*praelum abdominale*).

Диафрагма не имеет фасции ни сверху, ни снизу: она покрыта с обеих сторон тонким слоем рыхлой клетчатки, которая соединяет с ней, на верхней поверхности, серозные оболочки грудной полости — правую и левую плевры, а по середине серозный мешок сердца — *pericardium*. С нижней стороны клетчатка соединяет диафрагму с серозной оболочкой брюшной полости — брюшиной (*peritoneum*) и некоторыми брюшными органами.

akusher-lib.ru

МЫШЦЫ ПОЯСОВ И КОНЕЧНОСТЕЙ

ТАЗОВЫЙ ПОЯС

В общем обзоре и частном описании мышц туловища мы видели, что часть мышц конечностей, именно верхних конечностей, перенесена на туловище, это первые два слоя на груди и спине — *m. pectoralis major, minor, subclavius, serratus ant., cucullaris, latissimus dorsi, rhomboideus et levator scapulae*. То же самое отчасти замечается и у нижней конечности, именно часть мышц ее пояса и самой конечности имеют прикрепления на туловище и частью лежат на нем. Впрочем, у нижней конечности таких мышц только две: они расположены на задней стенке полости живота, и так как препарировать их удобнее вместе с диафрагмой, то мы начнем описание мышц конечностей именно с них.

Musculus ilio-psoas, подвздошно-поясничная мышца. Эта мышца состоит из двух головок (частей), которые иногда рассматриваются как две независимые мышцы. Только одна из них, именно *m. psoas major*, поясничная мышца, имеет начало на туловище, другая же — *m. iliacus internus*, подвздошная мышца, сполна принадлежит тазу: она начинается на подвздошной кости. Так как эти две мышцы имеют одно общее прикрепление на бедренной кости, то удобнее их рассматривать как одну двуглавую. Длинная или

внутренняя головка — *m. psoas major* — имеет цилиндрическое тело, заостренное вверху и внизу, лежит с боку поясничных позвонков. Верхний конец мускула слагается посте-

пенно из пучков волокон, происходящих от боковой поверхности XII грудного и четырех верхних поясничных позвонков, а также от их поперечных отростков. Так как верхний конец мышцы лежит выше края диафрагмы, то последняя и перегибается через него своим задним краем (см. выше: прикрепление диафрагмы). Масса мускула выполняет углубление между выдающимися вперед телами пояс-

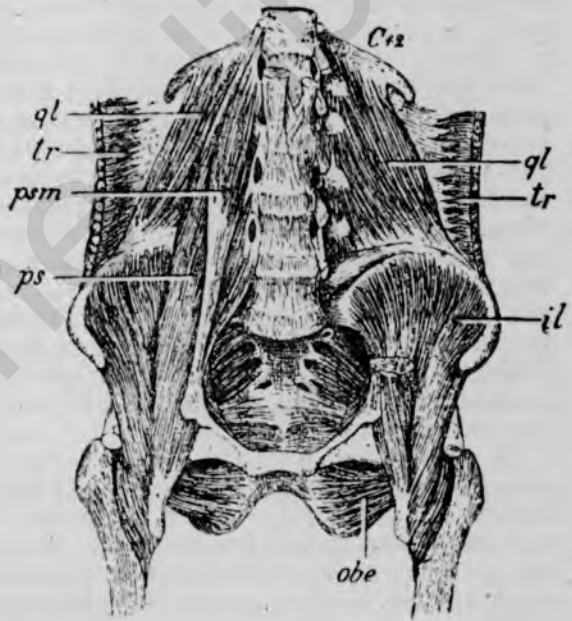


Рис. 143. Внутренние мышцы большого таза: *psm* — *m. psoas minor*; *ps* — *m. psoas major*; *ql, ql* — *m. quadratus lumborum*; *C₁₂* — последнее ребро; *il* — *m. iliacus internus*; *obe* — *m. obturator externus*; *tr, tr* — *m. transversus abdominis*.

ничных позвонков и поперечными отростками, закрывая совершенно межпозвоночные отверстия и выходящие из них поясничные нервы. Из поясничной области *m. psoas* спускается в большой таз, где ложится над *linea innominata* его. На уровне горизонтальной ветви лобковой кости *m. psoas* начинает превращаться в сухожилие, по преимуществу на паружной и пилжней стороне. К этому сухожилию прирастают подходящие снаружи пучки волокон короткой головки (*m. iliacus internus*), и затем обе головки, перегнувшись через *ramus horizontalis ossis pubis* (кнаружи от *tuberc. ilio-pubicum*), вместе прикрепляются к малому вертелу бедренной кости. Короткая или наружная головка — *m. iliacus internus* — имеет веерообразное строение и занимает всю внутреннюю поверхность подвздошной кости, так называемой *fossam iliacam*, от дна которой волокна мышцы начинаются по всему ее протяжению; затем все они направляются вперед, и задние начинают прикрепляться к сухожилию *m. psoatis*, еще не доходя до лобковой кости, передние же прикрепляются к тому же сухожилию, предварительно перегнувшись через *ram. horiz. os. pubis*.

Действие *m. ilio-psoatis* может обнаруживаться на обеих его точках прикрепления: или порознь, если одна из них почему-нибудь неподвижна, или на обеих зараз, если обе подвижны одинаково. Так, например, когда туловище укреплено неподвижно на одной ноге, *m. ilio-psoas*, сокращаясь на другой стороне, сгибает другое бедро в тазобедренном суставе вперед и несколько поворачивает его кнаружи, так как нижняя точка прикрепления лежит кнутри от вертикальной оси вращения бедра. При стоянии на обеих ногах *m. ilio-psoas* (сокращаясь на обеих сторонах) может сгибать туловище вперед; но в его сокращении имеется надобность только в первый момент движения, пока равнодействующая тяжести туловища не перейдет вперед оси вращения тазобедренных суставов. После этого туловище нагибается от тяжести, и, наоборот, для удержания его от падения вперед необходимо сокращение задних мускулов бедра, удерживающих таз. При лежачем положении, когда и туловище, и бедро одинаково подвижны, действие подвздошно-поясничных мускулов приводит в движение ту из этих частей, которая легче у данного субъекта (при большей длине ног и, следовательно, большей их тяжести приподнимается туловище; при меньшей длине конечностей, наоборот, приподнимаются бедра, и эти субъекты не могут встать без помощи верхних конечностей). Бывают также субъекты, у которых туловище и бедро представляют одинаковую тяжесть, вследствие чего сокращение поясничных мускулов имеет результатом движение обеих точек прикрепления в равной мере (т. е. туловище и конечности приподнимаются зараз, но субъект не может встать без помощи рук, потому что тело в этом полусогнутом положении, опираясь только на седалищные бугры, находится в неустойчивом равновесии и вследствие того вскоре падает).

Musculus psoas minor, малая поясничная мышца, непостоянная настолько, что Testut предлагает совсем опускать ее описание как нормальной мышцей человека и, напротив, случай ее присутствия (менее $\frac{1}{3}$ всех) считать аномальными. Но так как это предположение, совершенно основательное, еще не принято, то я описываю ее, в уважение к старым традициям, наряду с нормальными. Если *m. psoas minor* существует, то имеет веретенообразное мышечное брюшко длиной пальца в 3—4. Его верхний конец начинается от тела XII грудного позвонка, как и *psoas major*, выходит из-под края диафрагмы и, лежа на передне-внутренней стороне большого поясничного мускула, спускается вниз; вскоре он превращается в плоское сухожилие, которое, будучи воткано в фасцию *m. psoatis majoris*, направляется по внутренней стороне последнего до *linea innominata* таза, где сливается с фасцией малого таза (*fascia pelvis*).

Musculus quadratus lumborum, квадратная мышца поясницы, по способу своего прикрепления почитается гомологом мышце, поднимающей угол лопатки (*m. levator anguli scapulae*). Она лежит в поясничной области тотчас позади *m. psoatis majoris*, отчасти им прикрытая. Упомянутой выше (при описании фасций спины) *lig. lumbo-costale* она отделена от глубоких спинных мускулов. Мышца эта плоская и имеет, действительно, почти

квадратную форму; волокна ее, идущие несколько наискось сверху вниз и кнаружи, начинаются частью от XII ребра, частью отдельными пучками от поперечных отростков поясничных позвонков. Нижний край мышцы прикрепляется к lig. ilio-lumbale и гребешку подвздошной кости.

Действие этой мышцы состоит, по Duchenne, в наклонении позвоночника в сторону; много и быть не может, судя по способу прикрепления ее.

Все мышцы, начинающиеся на наружной и внутренней сторонах таза (кроме описанного тотчас *m. iliacus int.*), имеют подвижные точки прикрепления на бедре и притом около одной области — именно большого вертела бедра. Исключение составляют мышцы, образующие дно малого таза, или мышцы промежности, которые приводят в движение уже не кости, а внутренности, почему и не будут описаны в этом отделе (миологии). Они отнесены, подобно мышцам языка и мягкого неба, в отдел сплалхпологин, так как понимание их положения становится возможным только после знакомства с внутренностями.

Мышцы таза собственно удобно разделяются на две группы: а) внутренние, лежащие на стенках малого таза внутри, и б) наружные, занимающие паружную поверхность костей таза сверху донизу и образующие возвышение ягодич.

а) Мышцы, лежащие внутри малого таза.

Musculus pyriformis, грушевидная мышца, представляет треугольный веерообразный мускул, волокна которого начинаются на передней поверхности крестца, кнаружи от передних крестцовых отверстий, занимая своими прикреплениями пространство между 2-м и 4-м из названных отверстий. Суживаясь и становясь вследствие этого толще, мышца выходит из малого таза через большое седалищное отверстие (*foram. ischiad. majus*), которое эта мышца почти закрывает; только сверху и снизу ее остаются щели для прохождения сосудов и нервов. По выходе наружу из таза мышца образует круглое, короткое сухожилие, прикрепленное к заднему краю большого вертела бедра.

Musculus obturator internus, внутренняя запирающая мышца, как предыдущая, плоская, веерообразного строения мышца занимает внутреннюю сторону запирающей перепонки, начинаясь от краев овального отверстия, главным образом от нисходящей ветви лобковой кости, от самой *membrana obturatoria*. Волокна ее направляются затем, сходясь друг с другом, кнаружи и вниз, к малому седалищному отверстию, через которое мышца выходит из таза. Верхний край ее, параллельный горизонтальной ветви лобковой кости, к последней не прилегает, образуя под нею щель, соответствующую отверстию к запирающей перепонке. Щель, образуемая внутренней запирающей мышцей, отверстие в перепонке и, наконец, щель в мышце, лежащей снаружи перепонки (*m. obturator externus* будет описан ниже), составляют так называемый запирающий канал (*canalis obturatoricus*), служащий, как и щели около грушевидной мышцы, для прохождения сосудов и нервов. По выходе через малое седалищное отверстие *m. obturator internus* обгибает нисходящую ветвь седалищной кости и направляется вперед,

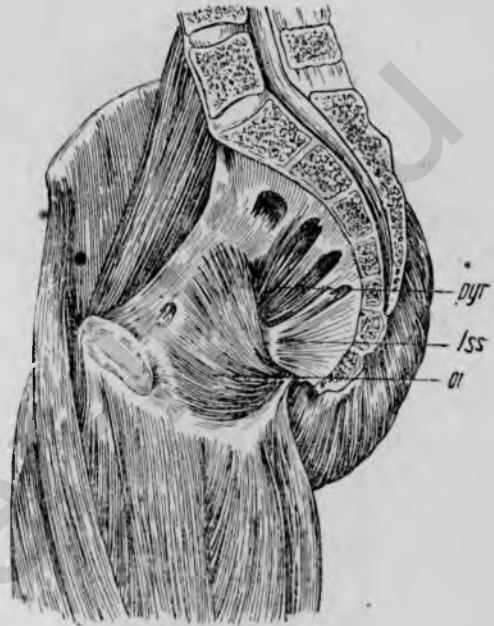

Рис. 144. Внутренние мышцы малого таза.

pyr — *m. pyriformis*; *oi* — *m. obturator internus*; *lss* — *lig. sacro-spinosum*.

образуя плоское сухожилие, которое оканчивается на дне fossae trochantericae бедра. На всем пути от малой седалищной дыры до прикрепления на бедре к этому сухожилию по сторонам (сверху и снизу) прикрепляются еще вспомогательные пучки запирающей мышцы, так называемые *musculi gemelli superior et inferior*, которые начинаются от краев малой седалищной вырезки, один — выше места выхода сухожилия *m. obturatoris*, другой — ниже.

б) Мышцы, лежащие на наружной поверхности таза и образующие ягодицу: *Musculus gluteus maximus*, большая ягодичная или седалищная мышца, самая поверхностная из всех мышц этой группы, лежит на задней поверхности таза, имеет ромбовидную форму и, глав-

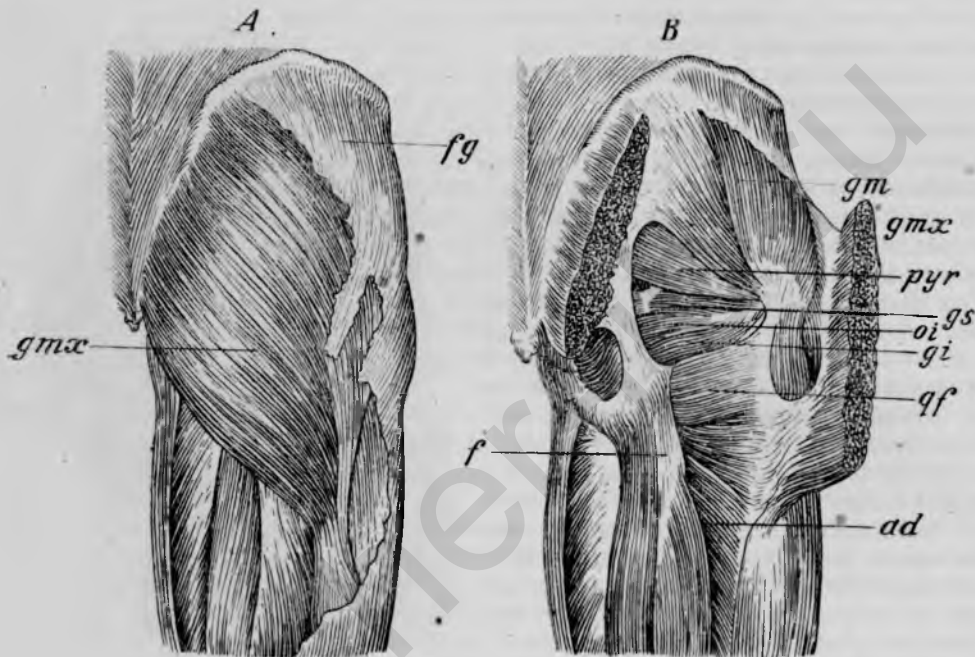


Рис. 145. Ягодичные мышцы.

А — первый слой: *gmx* — *m. gluteus maximus*; *fg* — fascia glutea (покрывающая среднюю ягодичную мышцу). В — второй слой: *gm* — *m. gluteus medius*; *gmx* — *m. gluteus maximus*, перерезанный и отвороченный в сторону; *pyr* — *m. piriformis*; *oi* — *m. obturator internus*; *gs*, *gi* — *m. gemelli superior et inferior*; *qf* — *m. quadratus femoris*; *f* — начало задних мышц бедра; *ad* — *m. adductor fem. magnus*.

ным образом благодаря своей весьма значительной толщине, дает форму ягодице. Толстые мышечные пучки, из которых слагается масса ее, начинаются сухожилиейми концами от задней поверхности крестца, копчика и от гребешка подвздошной кости в задней его трети; спускаясь затем книзу и наружи, мышца покрывает седалищную кость с ее бугром и тазобедренный сустав сзади. Достигнув наружной стороны бедра, *m. gluteus* образует сухожильный край, который в нижней своей половине прикрепляется к наружной губе шероховатой линии бедра ниже большого вертела. Верхняя половина сухожилия *m. glutei* сливается с *fascia lata*, широкой фасцией, покрывающей все мышцы бедра. Эта часть сухожилия *m. glutei* огибает с наружной стороны большой вертел бедренной кости, но отделена от него слизистой сумкой, позволяющей сухожилию при сокращении мышцы скользить по шероховатой кости.

Musculus gluteus medius, средний ягодичный мускул, лежит на наружной поверхности подвздошной кости, имеет веерообразную форму; задняя половина его прикрыта предыдущей мышцей, передняя

же покрывается только плотной фиброзной фасцией и кожей. Волокна мышцы начинаются на наружной поверхности *ossis ilei*, занимая всю серповидную площадку, ограниченную сверху гребешком ее, а снизу полукруглой шероховатой линией (*linea arcuata externa*); кроме того, часть волокон начинается от фасции, покрывающей переднюю половину мускула, так что по снятии этой фасции часть волокон оказывается без прикреплений, а поверхность мышцы вследствие этого становится шероховатой. Книзу мышца суживается и, направляясь к большому вертелу бедра, превращается в плоское и широкое сухожилие, прикрепляющееся к верхушке и заднему краю *trochanteris majoris*, охватывая его слутри и спаружи.

Musculus glutaеus minimus, малая ягодичная мышца, имеет такую же форму, как и предыдущая, и лежит под ней также на наружной стороне подвздошной кости. Своим прикреплением эта мышца занимает всю поверхность *ossis ilei* ниже *lineae arcuatae externae*; суживаясь книзу, покрывает сверху тазобедренный сустав, причем срастается с его сумкой. Плоское сухожилие, которым оканчивается мышца, прикреплено на переднем крае большого вертела бедренной кости.

Тотчас около задних краев среднего и малого ягодичных мускулов по снятии большого ягодичного становятся видны описанные выше *m. pyriformis*, направляющийся из большой седалищной дыры к вертелу бедра, и сухожилие *m. obturatoris interni*, сопровождаемое обеими вспомогательными головками (*m. gemelli*). Накопец, у нижнего края *m. gemelli inferioris* лежит:

Musculus quadratus femoris, квадратная мышца бедра — короткая и довольно широкая мышечная лепта, прикрепленная одним концом к седалищному бугру, а другим — к заднему краю *trochanteris majoris* ниже прикрепления *m. glutaеi medii*.

Описанные мышцы покрывают тазобедренный сустав сверху и сзади. Спереди он покрыт верхними концами бедренных мышц, а глубже их на самой сумке сустава лежит:

Musculus obturator externus, наружная запирательная мышца, которая, подобно внутренней (*m. obturator internus*), начинается от краев овальной дыры таза и *membrana obturatoria*, направляется кнаружи, несколько суживаясь, подходит под шейку бедра и, обогнув ее снизу, оканчивается на дне *fossae trochantericae*.

Действие седалищных и глубже лежащих мышц малого таза совершенно ясно из способа их прикрепления к костям. Большая ягодичная мышца, лежащая позади тазобедренного сустава, есть единственный его разгибатель. Так как волокна мышцы оканчиваются на наружной стороне бедренной кости и в паружную

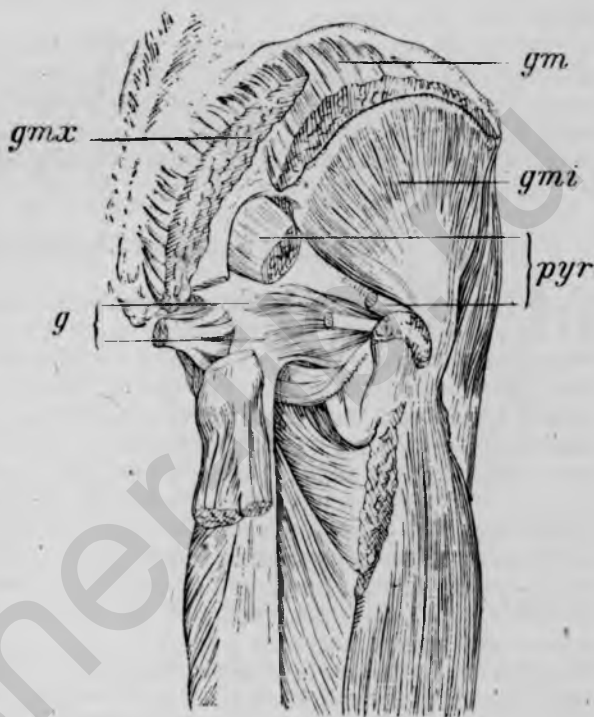


Рис. 146. Третий слой мышц ягодичной области. *gmi* — *m. glutaеus minimus*; *gmx* — остаток снятого *m. glutaеi max.*; *gm* — остаток снятого *m. glutaеi medii*; *pyr* — *m. pyriformis*, средняя часть которого вырезана; *g* — *m. gemelli*.

часть *fasciae latae*, стало быть, значительно в стороне от вертикальной оси вращения бедра, то при сокращении *m. gluteus maximus*, кроме разгибания в тазобедренном суставе, может еще вращать бедро кнаружи. Но обыкновенно это движение не обнаруживается, потому что в большинстве случаев бедро во время действия *m. glutei maximi* бывает неспособно вращаться. В большинстве случаев *m. gluteus maximus* сокращается на обеих сторонах зараз, когда при стоянии на ногах туловище нагнуто предварительно вперед. Сила, развиваемая сокращением обоих больших ягодичных мускулов, слагается по закону параллелограмма в одну равнодействующую, направленную вертикально (эта линия делит пополам угол, образуемый правой и левой мышцами). Результатом этого получается разгибание в тазобедренных суставах, т. е. поднятие туловища в вертикальное положение.

Остальные мышцы описанной группы расположены как лучи, исходящие из одной точки — большого вертела бедра. При сокращении те из них, которые отходят от вертела кверху, как *gluteus medius et minimus*, отводят бедро кнаружи; те, которые отходят назад, как *pyriformis, obturator internus, quadratus femoris et obturator externus*, поворачивают бедро кнаружи.

ФАСЦИИ ТАЗА, ВНУТРЕННЯЯ И НАРУЖНАЯ

а) Внутренняя фасция, покрывающая *m. ilio-psoatem*, так называемая *fascia iliaca*, представляет слой довольно рыхлой клетчатки, который становится плотнее только в нижней своей части, а именно в двух местах: во-первых, над *linea innominata*, где фасция прикреплена к выдающемуся костяному краю и где в ней оканчивается сухожилие *m. psoatis minoris* (когда этот мускул имеется); во-вторых, на нижней половине *m. iliaci interni*, где в нее вотканы плотные фиброзные волокна, образующие дугу, вогнутая сторона которой обращена вверх. Эта часть фасции часто отстает от поверхности покрываемого ею мускула, отчего под нею образуется неглубокий полулунный кармашек, *fossa Hesselbachii*, служащая для поддержания слепой кишки (в правой подвздошной яме). Нижний край *fasciae iliacaе*, проходя под пупартовой связку, чтобы вместе с мышцей выйти на бедро, сростается с поперечной фасцией (*fascia transversa*, которая, как это объяснено выше, соединена здесь с пупартовой связкой). Перегибаясь через *linea innominata*, *fascia iliaca* опускается в малый таз по его стенкам и здесь носит название тазовой фасции, *fascia pelvis*. При этом на стенках малого таза эта фасция покрывает лежащие здесь мускулы, т. е. *m. pyriformis et m. obturator internus* (этот участок иногда называют *fascia obturatoria*). Достигнув дна полости малого таза, образуемого мышцей, поднимающей задний проход (*m. levator ani*), и копчиковой мышцей (*m. coccygeus* — они будут описаны в спланхнологии), *fascia pelvis* выстилает их верхнюю, обращенную в таз поверхность, образуя вместе с этими мышцами то, что называют *diaphragma pelvis*, т. е. нижнюю стенку малого таза.

б) Наружная фасция таза. На поверхности большого ягодичного мускула (*m. gluteus maximus*) фасция имеет свойство так называемой клетчатой, т. е. состоит из рыхлой клетчатки; отличительная ее черта состоит в том, что она пускает от себя в массу мускула множество пластинчатых отростков, которые, внедряясь между мышечными пучками *m. glutei max.*, отделяют их друг от друга (как бы самостоятельные мышцы). Вследствие этого после чистой отпрепаровки поверхность *m. glut. max.* оказывается как бы разделенной на множество параллельных тоненьких мышц. Начиная от переднего края *m. glutei maximi*, фасция переходит на поверхность *m. glutei medii* и здесь становится очень плотной, фиброзной, служа местом происхождения некоторых волокон покрываемого ею мускула. У большого вертела эта фасция без перерыва переходит в широкую фасцию бедра (*fascia lata*).

Между мускулами, лежащими на наружной поверхности таза, клетчатка так рыхла, что слой ее не принято называть фасциями.

МЫШЦЫ ЛОПАТКИ

Все мышцы, окружающие лопатку, подобно тазовым, только начинаются на ней, как на *punctum fixum*, имея своим подвижным прикреплением плечевую кость. Сама же лопатка приводится в движение исключительно мускулами поверхностных слоев спины и отчасти груди, которые описаны в своем месте. Отделенная от этих мышц лопатка оказывается все-таки укрытой мускулами настолько, что обнаженными остаются только ее гребень с акромиальным отростком и задний край.

Поверх всех расположен, закрывая плечевой сустав и клювовидный отросток и придавая плечу округлость, *m. deltoideus*, дельтовидная мышца; очень толстый мясистый мускул представляет собой треугольник, верхушка которого обращена вниз, на плечевую кость, а изогнутое основание располагается на лопатке и ключице. Часть его крупных мышечных пучков начинается на ключице от самого наружного конца до половины длины этой кости, это — *portio clavicularis*; другая часть волокон начинается от наружного края акромиального отростка лопатки, это — *portio acromialis*, и, наконец, третья — *portio scapularis* — от нижнего края гребня лопатки на всем его протяжении. Последние две части дельтовидной мышцы не отделяются друг от друга или отделяются очень редко; но первая, т. е. ключичная, часть постоянно отделена от соседней акромиальной довольно широкой треугольной щелью. Толстые пучки, составляющие тело мышцы, направляясь вниз к верхушке треугольника, особым образом переплетаются друг с другом, исчезая в глубину и появляясь вновь, что придает мышце своеобразный вид. Верхушка мышцы, образуя едва заметное, по своей короткости, сухожилие, прикрепляется на наружной поверхности плечевой кости близ ее середины к особой шероховатости, отмечаемой в остеологии, как пункт прикрепления *m. deltoidei*.

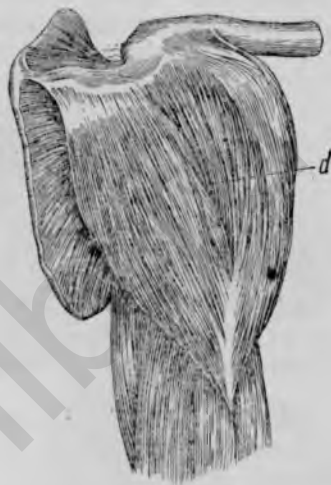

Рис. 147. *d*—*m. deltoideus* верхнего плеча.

Действие дельтовидной мышцы на плечевую кость ограничивается поднятием ее только до горизонтального положения, причем, по наблюдениям Duchenne, более действуют передние части мышцы. Так, при изолированном раздражении ее передних частей плечо может быть приподнято из вертикального в горизонтальное положение; при раздражении же одних задних частей мышцы плечо приподнимается только до половины пути, т. е. образует с вертикальной линией угол в 45° .

Musculus supraspinatus, лопаточный мускул, совершенно выполняет соименную ямку лопатки и имеет вследствие этого форму лежащего конуса. Волокна его начинаются повсюду от стенок *fossae supraspinatae* и, направляясь наружу, подходят под акромиальный отросток; там образуют короткое сухожилие в форме тесьмы, которое, перегнувшись через головку и анатомическую шейку плечевой кости, прикрепляется к самой высшей точке большого бугра на так называемой верхней фасетке его.

Мышца поднимает плечо и в то же время несколько поворачивает его внутрь. Но движение это не может быть энергично по причине короткости рычага, которым действует мышца (расстояние точки прикрепления сухожилия от центра плечевой головки). При неукрепленной лопатке *m. supraspinatus*, действуя изолированно, может поворачивать и ее, опуская наружный угол книзу. Однако главное значение этой мышцы, вероятно, не в движении плеча или лопатки, которое она производит в незначительной мере, а в укреплении плечевого сустава (вместе с другими мышцами, которые будут тотчас описаны).

Musculus infraspinatus, подостистый мускул, занимает всю заднюю поверхность лопатки ниже гребня, за исключением узкой полосы у наружного края ее, где он дает место прикреплению двух так называемых круглых мускулов. *Musculus infraspinatus* имеет форму треугольника, основание которого тянется по внутреннему (заднему) краю лопатки, а верхушка исчезает под задним краем *m. deltoidei*. Волокна мышцы начинаются от всей задней поверхности лопатки и нижней стороны ее гребня; сходясь к верхушке, образуют короткое сухожилие, прикрепленное к большому бугру плечевой кости, кзади от места прикрепления предыдущей мышцы.

Musculus teres minor, малая круглая мышца, составляет в сущности часть *m. infraspinati*. Она имеет вид круглого мышечного тяжа, нижний конец которого прикреплен к наружному краю лопатки в верхней его части, а верхний — к большому бугру плечевой кости, тотчас ниже предыдущей мышцы. По всей длине *m. teres min.* плотно соединен с наружным

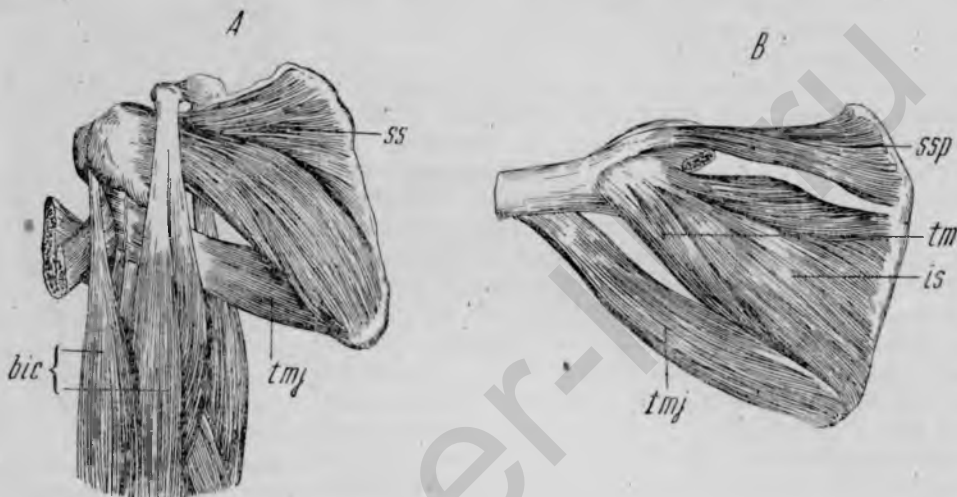


Рис. 148. А — мышцы передней стороны лопатки; В — мышцы задней стороны лопатки. *ssp* — *m. supraspinatus*; *is* — *m. infraspinatus*; *tm* — *m. teres minor*; *ss* — *m. subscapularis*; *tmj* — *m. teres major*; *bic* — *m. biceps brachii*.

краем *m. infraspinati*, с которым, по опытам Duchenne, имеет одинаковую функцию; оба они поворачивают плечо вокруг его продольной оси кнаружи, т. е. до-полняют движение супинации.

Musculus subscapularis, подлопаточная мышца, занимает всю переднюю поверхность лопатки и сообразно очертанию кости имеет треугольную форму. Передняя поверхность мышцы касается зубчатого большого мускула (*m. serratus ant. maj.*), с которым она соединена особенно рыхлой растяжимой клетчаткой, позволяющей лопатке обширные движения. *Musculus subscapularis* начинается от всей поверхности лопатки как бы несколькими частями, отделенными сухожильными прослойками, которые соответствуют шероховатым линиям лопатки (*costae scapulares*). К наружному углу лопатки мышца становится толще и, образовав плоское сухожилие, переходит через сустав на плечо, где и прикрепляется к малому бугру плечевой кости.

Наблюдать изолированное действие этой мышцы по причине ее глубокого положения очень трудно. Duchenne, однако, удалось при параличе других мышц, окружающих лопатку, подвести под лопатку электроды и вызвать однопочное сокращение этой мышцы, причем получилось вращение плеча вокруг продольной оси вперед, т. е. пронация. Впрочем, и без этого опыта, по одному положению мышцы впереди плечевого сустава, можно с достоверностью предсказать результат опыта.

Все описанные выше мышцы — *mm. supraspinatus, infraspinatus, teres mi-*

por et subscapularis, окружая своими сухожилиями плечевой сустав почти со всех сторон и находясь при жизни в постоянном тоническом напряжении, играют роль аппарата, укрепляющего плечевой сустав, и заменяют отсутствующие в нем вспомогательные связки.

К числу мышц лопатки иногда причисляют большой круглый мускул (*m. teres major*), начинающийся от задней поверхности лопатки близ наружного края и нижнего угла ее и оканчивающийся на плечевой кости вместе с широким спинным. Этот мускул уже описан выше, как правочная головка *m. latissimi dorsi*.

МЫШЦЫ КОНЕЧНОСТЕЙ

1. Верхняя конечность

Все движения, которые могут совершаться в плечевом суставе, выполняются мышцами плечевого пояса, лежащими или на лопатке, или на туловище; поэтому на плече встречаются мышцы, приводящие в движение исключительно предплечье в локтевом суставе; а так как это гинглим, т. е. сустав с одной поперечной осью, допускающий только два движения, сгибание и разгибание, то и мышцы на плече распадаются только на две группы, которые являются друг другу антагонистами и расположены на двух противоположных сторонах. Одна группа — сгибатели предплечья — расположена на передней стороне кости, другая — разгибатели — на задней. Будучи помещены таким образом, мышцы; естественно, не укрывают кости вполне, и она ясно прощупывается по длине наружной и внутренней поверхностей, где мышцы образуют между собой так называемые двуглавые жолобы, *sulci bicipitales externus et internus* (название *bicipitalis* происходит от имени одной из мышц сгибательной группы).

Группа сгибателей предплечья. *Musculus biceps*, двуглавая мышца, расположена на передней стороне плеча; своей формой, в сокращенном состоянии похожей на тело мыши (*mus*), она дала самое слово мышца (*musculus*). Иначе форму тела этой мышцы можно сравнить с длинным овоидом, разрезанным по оси и положенным выпуклой стороной вперед. Верхний конец мышцы, скрытый под краями *m. deltoidei* et *m. pectoralis majoris*, расщеплен на две части — головки; одна из них, наружная близ нижнего конца хирургической шейки плечевой кости, превращается в сухожилие, имеющее вид плоского шнура, которое ложится в *sulcus intertubercularis* кости, затем проникает сквозь отверстие суставной сумки в полость плечевого сустава и там прикрепляется к верхнему краю суставной ямки лопатки, сливаясь с *limbus cartilagineus*. При входе в полость сумки сухожилие приходит в связь с синовиальной оболочкой сумки, описанной выше в главе о плечевом суставе. Другая головка двуглавой мышцы, лежащая внутри от предыдущей (стало быть, внутренняя)¹, сохраняет свое мышечное строение гораздо выше и только, приближаясь к лопатке, постепенно превращается в круглое сухожилие, которое прикрепляется к клювовидному отростку лопатки. Нижний конец мышцы над самым локтевым суставом быстро суживается и образует плоское сухожилие, которое, пройдя на предплечье, оканчивается на бугорке луча. При самом начале своем это сухожилие отделяет от себя часть волокон в форме тонкой ленты, так называемое вспомогательное сухожилие *m. bicipitus* или *lacertus fibrosus m. bicipitis*, которое вплетается в фасцию, покрывающую мускул, и, идя в составе ее через локтевую складку, исчезает из виду у внутреннего края предплечья.

Действие двуглавой мышцы, несмотря на то, что она проходит через два сустава, плечевой и локтевой, может энергично обнаруживаться почти исключительно в движениях последнего. Это есть главный сгибатель предплечья. Однако

¹ Я употребляю названия этих головок **наружная и внутренняя** вопреки обычаю называть первую длинной, а вторую — короткой, потому что эти названия не соответствуют действительности: обе головки равной длины.

при некоторых условиях *m. biceps* действует еще как энергичный супинатор, выворачивая луч и кисть наружу. Причина этого лежит в том, что главное сухожилие *m. bicipitis*, спускаясь к точке своего прикрепления, предварительно огибает спирально шейку луча, так как бугорок его, даже при параллельном положении костей (полная супинация), обращен в сторону локтевой кости (т. е. внутрь). При перекрещенном же положении костей предплечья (полная про-

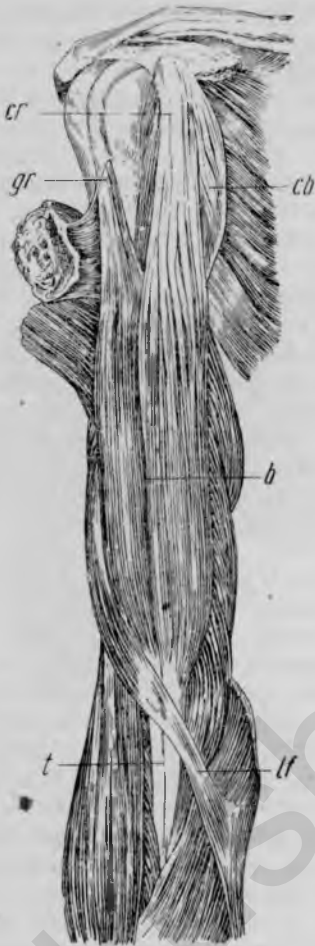

Рис. 149. Мышцы передней стороны среднего плеча.

b — *m. biceps brachii*; *gr* — его головка, начинающаяся от суставной впадины лопатки (*gleno-radialis*); *cr* — другая головка *m. bicipitis*, начинающаяся от клювовидного отростка (*coraco-radialis*); *cb* — *m. coraco-brachialis*; *t* — главное сухожилие *m. bicipitis*; *lf* — *lacertus fibrosus ero*.

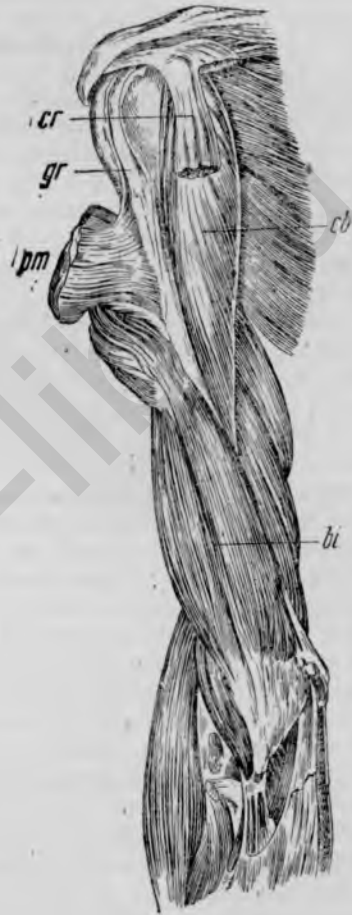

Рис. 150. Второй слой мышц передней стороны плеча:

bi — *m. brachialis intrinsus*; *cb* — *m. coraco-brachialis*; *pm* — сухожилие *m. pectoralis majoris*; *cr* и *gr* — обрезанные головки *m. bicipitis*.

падия) *tuberculum radii* обращен почти совсем назад, и сухожилие *m. bicipitis* еще более огибает *collum radii*. Если при начале сокращения *m. bicipitis* предплечье находится в положении пронации и кости предплечья не фиксированы в этом положении сокращением специально назначенных для того мышц, то первый момент действия *m. bicipitis* будет полная супинация, и затем уже начинается сгибание. Но если луч укреплен в положении пронации, то сгибание при сокращении *m. bicipitis* может совершаться и без предварительной супинации. В плечевом суставе *m. biceps* движения не производит, без сомнения, потому, что рас-

положен близко к центру суставной головки и мог бы действовать слишком коротким рычагом. Но зато, действуя вдоль оси плечевой кости, он прижимает ее к суставной впадине, т. е. укрепляет сустав, лишенный вспомогательных связок.

Musculus coraco-brachialis, клювовидно-плечевая мышца, составляет как бы придаток внутренней головки *m-li bicipitis*. Начинаясь на клювовидном отростке вместе с внутренней головкой двуглавой мышцы, *m. coraco-brachialis* спускается вниз, плотно сращенный с краем этой мышцы; у конца хирургической шейки плечевой кости он начинает отделяться от двуглавой мышцы и тотчас же, на половине плеча, оканчивается на нижнем конце *spinae tuberculi minoris*. Перекинутый только через плечевой сустав, *m. coraco-brachialis*, конечно, не есть сгибатель локтя. На плечевой же сустав по причине своего положения по отношению к нему, сходном с положением двуглавой мышцы, значительного действия оказывать не может и функционирует только в смысле укрепления сустава.

Musculus brachialis internus, внутренняя плечевая мышца, лежит на плечевой кости под нижней половиной *m. bicipitis*, выдаваясь по сторонам из-под нее, так как она несколько шире двуглавой. Верхний конец мышцы образует два зубца, которые начинаются от внутренней и наружной поверхностей плечевой кости под прикреплением *m. deltoidei* и *m. coraco-brachialis*. Нижняя часть мышцы покрывает всю переднюю поверхность локтевого сустава за исключением мыщелков плечевой кости, срастается с сумкой сустава и, пройдя его, быстро суживается к месту своего прикрепления на шероховатости венечного отростка (*proc. coronoideus*) локтевой кости.

Действие мышцы ясно из способа ее прикрепления: это есть чисто сгибатель предплечья, не могущий производить никакого иного движения.

Группа разгибателей предплечья. *Musculus triceps brachii s. anconaeus magnus*, трехглавая мышца плеча, или локтевая большая, — толстая полуцилиндрическая мышца, занимающая всю заднюю сторону плеча. Ее верхний конец расщепляется на три головки, из которых средняя, самая длинная, состоит из параллельных волокон, а две боковые — полуперисты. Средняя головка, направляясь вверх, проходит между малой и большой круглыми мышцами и, превратившись в сухожилие, прикрепляется к шероховатости на краю лопатки, тотчас под суставной впадиной ее. Наружная головка, по своей длине занимающая среднее место, начинается от наружной поверхности плечевой кости на всем ее протяжении, от самого большого бугра и почти до наружного мыщелка. Волокна ее тянутся наискось вниз и внутрь и на половине плеча сливаются с массой волокон средней головки. Внутренняя головка короче всех; ее верхний конец лежит у прикрепления *m. teretis majoris*. Волокна ее начинаются по всей длине внутренней поверхности плечевой кости и, пройдя наискось вниз и наружу, в нижней трети плеча сливаются с массой средней головки. На поверхности мышцы (задней) уже в середине ее протяжения начинает образовываться плоское сухожилие, которое, расширяясь мало-помалу книзу, покрывает всю мышцу. Над локтевым отростком вся масса мышцы превращается в сухожилие, которое и оканчивается на этом отростке (*proc. olecranon*) локтя.

Musculus triceps разгибает предплечье, причем в этом движении, по наблюдению Duchenne, выполняют большую часть работы две боковые головки.

Musculus anconaeus parvus, малая локтевая мышца, очень маленькая и плоская треугольная мышца, лежащая большей своей частью уже на задней стороне предплечья, причисляется к мышцам плеча только по своей функции, сходной с предыдущей мышцей. Верхний угол мышцы сухожилен и прикреплен к верхушке наружного мыщелка плечевой кости. Расширяясь книзу, мышца огибает сзади локтевой сустав и прикрепляется (одной стороной треугольника) к заднему гребню локтевой кости, начиная от локтевого отростка пальца на три книзу.

Musculus anconaeus parvus, по Duchenne, оказался весьма сильным разгибателем предплечья.

Мышцы предплечья

Мышцы, окружая две кости предплечья, придают ему характерную его форму, которую можно сравнить с усеченным конусом. Причиной этого лежит в том, что большинство мышц имеет свои мясистые части (брюшки) вверху, а книзу, истончаясь, образует сравнительно тонкие сухожилия, отчего округлость члена внизу [значительно меньше, чем в верхней части, и кости укрыты внизу менее совершенно. Но и в верхней части, где сгруппированы мясистые части мускулов, одна сторона локтевой кости, именно задняя, мышцами не покрыта и прощупывается под кожей на всем протяжении предплечья.

По функции мышцы предплечья большей частью суть двигатели кисти или пальцев и только немногие назначены для вращения луча (вместе с кистью), т. е. для пронации и супинации.

По положению и способу происхождения от костей мышцы предплечья могут быть разделены на две группы, а именно: а) мышцы, начинающиеся от внутреннего мыщелка плечевой кости и прилегающих частей, б) мышцы, начинающиеся от наружного мыщелка плечевой кости и прилегающих частей. Первая группа состоит из сгибателей кисти, пальцев и мышц, вращающих луч внутрь (пронаторов); вторая состоит из мышц, вращающих луч наружу (супинаторы), и разгибателей кисти и пальцев. Обе эти группы мышц, начавшись от мыщелков плечевой кости, огибают верхние концы луча и локтя и, лежа по сторонам нижних концов *mm. bicipitis et brachialis interni*, образуют на передней стороне конечности так называемую локтевую складку (*plica cubiti*), V-образную канавку, соответствующую передней стороне локтевого сустава и дающую помещение крупным сосудам и нервам верхней конечности.

а) **Мышцы внутреннего мыщелка.** Эту группу мышц можно подразделить на четыре слоя, лежащие друг на друге.

Первый слой (рис. 152, А). *Musculus pronator teres*, круглый пронатор предплечья, имеет почти цилиндрическое тело, состоящее из параллельных волокон. Его верхний копец (начало) прикреплен к верхушке внутреннего мыщелка плеча и на некотором протяжении (различном у разных субъектов) к острому краю плечевой кости выше мыщелка. Начиная отсюда, мышца опускается наискось через предплечье, пересекает сухожилие *m. bicipitis*, затем исчезает под мышцы противоположной стороны (наружного мыщелка) и, образовав плоское сухожилие, огибает середину луча спираль-

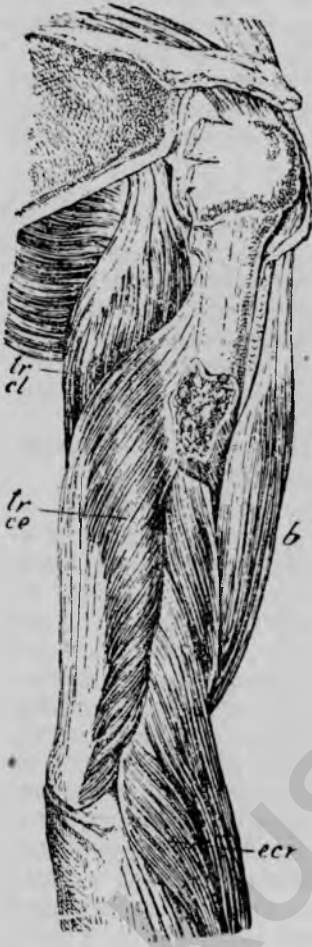

Рис. 151. Наружная сторона плеча.

tr, cl — длинная головка *m. tricipitis*; *tr, ce* — наружная головка *m. tricipitis* (внутренняя головка трехглавой мышцы не видна); *b* — *m. biceps*; *ecr* — *m. extensor carpi radialis*.

по; на стороне *radii*, обращенной наружу, сухожилие это прикрепляется к нему.

Действие мышцы на луч понятно из ее положения; имея *punctum fixum* на мыщелке плеча, мышца обвивает луч спереди назад. Вследствие этого при сокращении она вращает луч около продольной оси двух цилиндрических суставов его локтевой костью по направлению внутрь, т. е. проприводит, причем за лучом следует соединенная с ним кисть.

Musculus flexor carpi radialis, лучевой сгибатель кисти, имеет веретенообразное мышечное брюшко, равное по длине половине предплечья; лежит внутри от предыдущего. Верхний конец, начинающийся от верхушки внутреннего мышечка, плотно срашен с началом *m. pronatoris teretis*. От места происхождения мышца идет так же, как и пронатор, косвенно через предплечье; на середине протяжения она образует сухожилие в форме плоского шнура, которое тянется вниз к поперечной связке ладони (*lig. carpi transv.*),

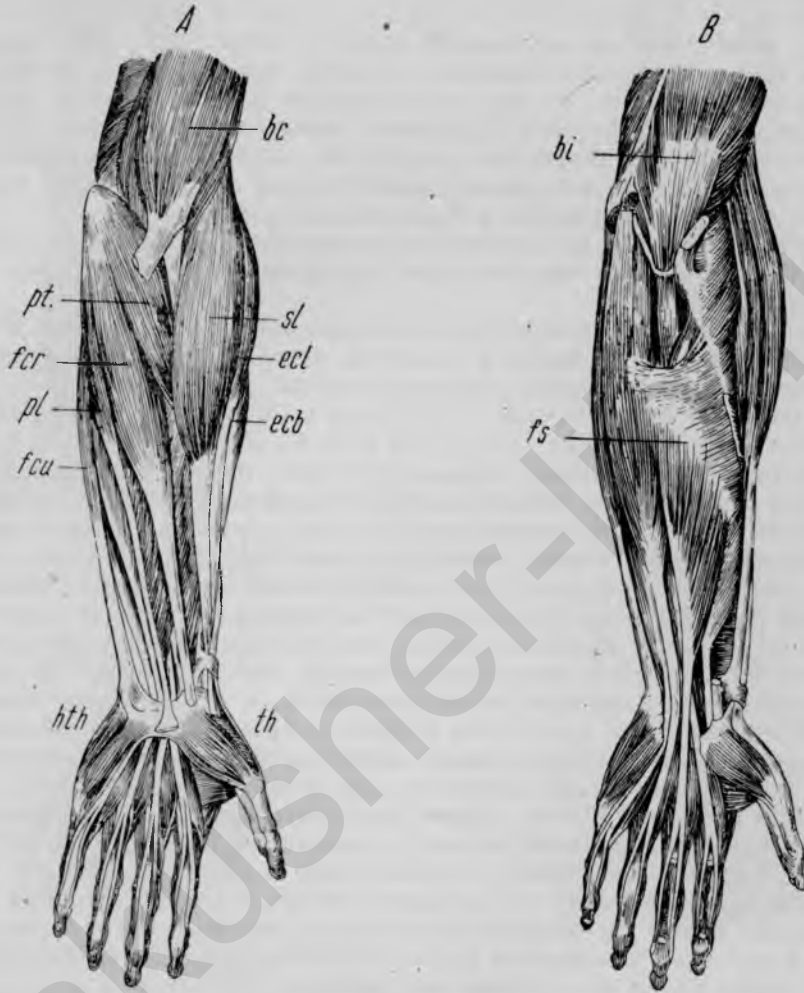


Рис. 152. Мышцы ладонной стороны предплечья.

A — первый слой; *B* — второй слой. *pt* — *m. pronator teres*; *fer* — *m. flexor carpi radialis*; *pl* — *m. palmaris longus*; *fcu* — *m. flexor carpi ulnaris*; на рис. *B*: *fs* — *m. flexor digitorum communis superficialis*. Из мышц других групп видны на рис. *A*: *bc* — *m. biceps brachii*, которого *lacertus fibrosus* перерезан, так как фасция предплечья снята; *sl* — *m. supinator longus*; *ecl* — *m. extensor carpi radialis longus*; *ecb* — *m. extensor carpi rad. brevis*; *th* — мышцы *eminentiae thenar*; *hth* — мышцы *eminentiae hipotenar*; на рис. *B*: *bi* — *m. brachialis internus*.

прободает ее и, достигнув глубины ладони, прикрепляется к основанию II пястной кости.

Действие этой мышцы определено ее названием: она сгибает кисть, а при максимальном сокращении, кроме того, несколько проирирует ее.

Musculus palmaris longus, длинная ладонная мышца, лежит еще более внутри; имеет также веретенообразное мышечное

брюшко, но очень маленькое, занимающее не более одной трети предплечья, иногда и меньше. Сухожилие мышцы сравнительно очень длинно и имеет вид узкой тесемки. Начало *m. palmaris longi* там же, где и предыдущих, т. е. на вершечке внутреннего мыщелка. Нижний конец его сухожилия переходит на ладонь по поверхности *lig. carpi transversi* и, расширяясь, теряется в ладонном апоневрозе (см. главу — Фасции верхней конечности).

Musculus palmaris longus довольно часто совсем отсутствует. Действие мышцы чисто сгибательное.

Musculus flexor carpi ulnaris, локтевой сгибатель кисти, расположен вдоль локтевой кости у внутреннего края предплечья; имеет плоское полуперистое брюшко, которого волокна вверху начинаются от мыщелка плечевой кости, от края *proc. olecranon* и от двух третей протяжения заднего гребня локтевой кости. Сухожилие, имеющее вид плоского шнурка, слагается мало-помалу на паружном крае мышцы, окончательно образуется из мышечного брюшка только над самым нижним концом локтевой кости; тянется затем на ладонь, где прикреплено к гороховидной кости.

Действие мышцы при изолированном сокращении есть сгибание кисти, причем под конец действия она несколько поворачивает кисть ладонью паружу (супинация).

Уже на середине предплечья, где описанные тотчас мышцы первого слоя начинают образовывать сухожилия и вследствие этого суживаются, в промежутках между ними виден следующий слой этой группы.

Второй слой (рис. 152, В). *Musculus flexor digitorum communis sublimis*, поверхностный сгибатель пальцев, состоящий из четырех отдельных пучков, плотно соединенных только вверху, при начале. Общее начало мышечного брюшка расположено по изогнутой узкой полосе, идущей от основания внутреннего мыщелка плечевой кости вниз по внутренней боковой связке локтевого сустава, внутренней стороне венечного отростка локтя, затем поперек через локтевую кость и межкостное пространство на переднюю поверхность луча, который она пересекает также наискось от его бугорка вниз почти до половины длины. На конце первой трети предплечья отдельные головки, составляющие брюшко мышцы, отделяются друг от друга толстыми прослойками клетчатки, но не расходятся, а лежат плотно одна около другой. В нижней трети предплечья начинают образовываться сухожилия, отдельно у каждой из четырех головок. Лежа плотно одно около другого, они проходят над лучезапястным суставом, проникают под поперечную связку ладони в канал, образуемый ею, и затем расходятся лучеобразно к основанию II, III, IV и V пальцев. Вступив на ладонную поверхность основных фаланг, сухожилия каждого пальца расщепляются вилообразно и образуют щель для прохода из глубины сухожилий другого, глубокого сгибателя пальцев. Пройдя на среднюю фалангу, концы расщепленного сухожилия расширяются и, прикрепляясь к краям и ладонной поверхности фаланг, перекрещиваются своими волокнами, образуя гладкое ложе для сухожилия глубокого сгибателя.

Третий слой (рис. 153). *Musculus flexor digitorum communis profundus*, глубокий сгибатель пальцев — мышца, состоящая из большого числа легко отделяющихся друг от друга пучков, которые, как у предыдущей, плотно соединены только вверху. Начало этой сложной мышцы занимает очень обширную площадь на передней поверхности локтевой кости и межкостной связки на протяжении двух верхних третей их. Нижний конец мускула распадается на много пучков (число их непостоянно), которые образуют в нижней трети предплечья тоненькие сухожилия. Эти сухожилия постепенно группируются на четыре пучка и, пройдя под *lig. carpi transversum* на ладонь, образуют там уже плотные шнуры, лежащие как раз под сухожилиями поверхностного сгибателя и расходящиеся также к основанию четырех пальцев (исключая первый). Миновав первый сустав фаланг, сухожилия глубокого сгибателя проходят сквозь щели, образуемые сухожилиями *m. flexoris sublimis*, и становятся поверхностными.

В этом положении они проходят второй сустав, среднюю фалангу и третий сустав; достигнув ногтевых фаланг, они прикрепляются на их ладонной поверхности.

Сухожилия поверхностного и глубокого сгибателей пальцев, начиная от самого пястно-фалангового сустава и до конца пальцев, удерживаются в своем положении на ладонной поверхности фаланг при помощи плотной фиброзной пла-

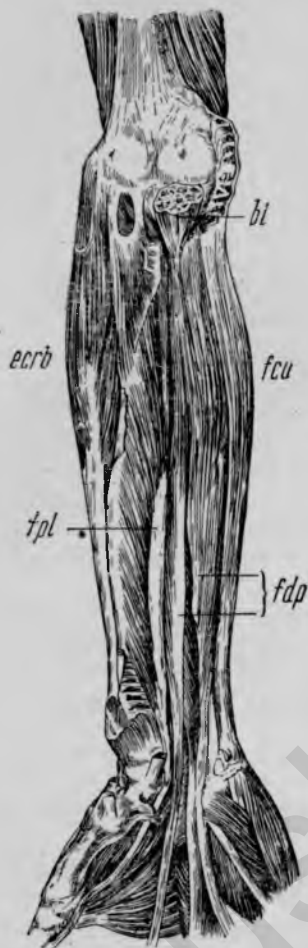

Рис. 153. Третий слой мышц ладонной стороны предплечья.

fdp—*m. flexor digitorum communis profundus*; *fpl*—*m. flexor pollicis longus*; кроме того, видны: *bi*—отрезанный конец *m. brachialis interni*; *fcp*—*m. flexor carpi ulnaris*; *ecrb*—*m. extensor carpi radialis brevis*.



Рис. 154. Четвертый слой мышц ладонной стороны предплечья.

pq—*m. pronator quadratus*; кроме того, видны: *sb*—*m. supinator brevis*; *ff*—начало сгибательных мышц.

стинки, прикрепленной к краям кости и перекинутой через сухожилия в форме свода. Внутренняя поверхность этой пластинки имеет свойства синовиальной оболочки, т. е. совершенно гладка и влажна, чем уменьшается трение сухожилий о стенку влагалища. Существование таких фиброзных влагалищ на сухожилиях не позволяет им отставать от поверхности костей при согнутом положении пальцев.

Функция двух описанных выше мускулов слишком понятна из их анатомических свойств: они сгибают пальцы, притом поверхностная сгибает среднюю фа-

лангу, не действуя на ногтевую; глубокая мышца сгибает непосредственно ногтевую фалангу, но посредственно и среднюю (только немощные люди обладают искусством сгибать одну ногтевую фалангу, оставляя основную и среднюю в вытянутом положении); что касается основной фаланги, то описанные мышцы могут, по Duchenne, сгибать и ее, хотя к ней и не прикрепляются. Это влияние обнаруживается, однако, слабо и только при конце сокращения.

Musculus flexor pollicis longus, длинный сгибатель большого пальца, лежит рядом с глубоким сгибателем остальных пальцев на передней поверхности луча, от которого и начинаются волокна мускула; место происхождения их от луча занимает две средние четверти его протяжения. В нижней четверти предплечья *m. flexor pollicis* образует собою сухожилие, которое проходит вместе с сухожилиями соседнего *m. flexoris digit. post.* под поперечную связку ладони и ложится между двумя головками короткого сгибателя большого пальца (лежит на ладони); затем сухожилие проходит на фаланги большого пальца и прикрепляется к последней из них (ногтевой).

Описанный мускул есть главным образом сгибатель ногтевой фаланги большого пальца; основную фалангу он может сгибать, но только при конце сокращения и то весьма слабо.

Четвертый слой (рис. 154). Он представлен только одной маленькой мышцей, занимающей нижнюю четверть передней поверхности предплечья, это — *m. pronator quadratus*, квадратный пронатор, отличается от всех остальных мышц своей группы совершенно поперечным направлением волокон. Мускул представляет правильную четырехугольную пластинку с равными сторонами, которая лежит на нижних концах обеих костей предплечья и межкостной связки. Волокна ее начинаются на задней и внутренней стороне локтевой кости, огибают ее и, пройдя поперек через межкостное пространство, оканчиваются на ладонной поверхности луча.

По Duchenne, этот мускул энергически поворачивает (пропирует) луч. Об этом, впрочем, можно заключить и без физиологических опытов по образованию многочисленных складок на отпрепарированном мускуле при производстве пронации.

б) Мышцы, начинающиеся от наружного мыщелка и прилегающих частей, расположены в два слоя.

Первый слой (рис. 155). *Musculus supinator longus s. brachio-radialis [BNA]*, длинный супинатор предплечья. Длинная и узкая мышца, начинающаяся гораздо выше наружного мыщелка от наружного края плечевой кости в нижней ее трети и отчасти от фиброзной перегородки, разделяющей на плече мышцы сгибательной и разгибательной сторон (так называемый *processus intermuscularis externus*). Отсюда мышца спускается через локтевой сустав, огибая его виллообразно, на ладонную поверхность предплечья, где она образует один из берегов локтевой складки. Ниже *plica cubiti m. supinator long.* принимает нисходящее направление, при этом суживается и образует собою узкое и плоское сухожилие, которое спускается вниз по наружной поверхности луча до его шиловидного отростка, к основанию которого оно и прикреплено.

Название описанной мышцы — *supinator longus* — выражает функцию этой мышцы только отчасти. Как это и предполагалось раньше, а теперь доказано Duchenne и Welcker, этот мускул может, во-первых, сгибать руку в локте (Duchenne); далее, он движет лучевую кость (и кисть) вокруг продольной оси ее суставов в двух направлениях: 1) из крайней пронации он доводит его до середины супинации, т. е. до положения нижнего конца луча над головкой локтевой кости (причем кисть обращена ладонью внутрь, а тылом наружу); 2) из крайней супинации длинный супинатор может приводить луч в то же среднее положение, т. е. совершать половину пронации. Таким образом, мышца есть вместе и пронатор, и супинатор, почему Welcker и называет ее *m. regulator radii*.

Musculus extensor carpi radialis longus, лучевой длинный разгибатель кисти, лежит рядом с предыдущим кнару-

жи от него; начинается также от наружного края плечевой кости, на пространстве между нижним краем *supinatoris longi* и верхушкой наружного мыщелка плечевой кости; затем, имея также форму узкой ленты, огибает спиральную головку луча и, лежа на наружной поверхности этой кости, спускается вниз; немного ниже середины предплечья превращается в плоское и сначала довольно широкое сухожилие, которое потом суживается, и, пройдя на тыльную сторону кисти под сухожилиями мышц, разгибающих пальцы, прикрепляется к основанию II пястной кости.

Musculus extensor carpi radialis brevis, лучевой короткий разгибатель кисти, лежит еще более кнаружи, отчасти уже на тыльной стороне предплечья, слегка прикрытый предыдущим. Начинается он, сросшись с предыдущим, от верхушки *condyli externi ossis humeri* и от наружной стороны сумочной связки локтевого сустава. Имея форму, одинаковую с предыдущей мышцей, также спускается по наружной поверхности луча, огибая его слегка спирально: на одинаковой высоте с предыдущей превращается в сухожилие, которое на кисти прикреплено к основанию III пястной кости.

Musculus extensor digitorum communis, общий разгибатель пальцев, лежит сполна на тыльной стороне предплечья, представляет такую же широкую многоглавую мышцу, как сгибатели пальцев. Верхнее прикрепление этого мускула, сращенное с предыдущей мышцей, находится на верхушке, нижнем крае наружного мыщелка плечевой кости и сумочной связке локтевого сустава; около середины предплечья общее брюшко этой мышцы разделяется на четыре головки, которые, заостряясь книзу, вскоре образуют плоские сухожилия, проходящие одним пучком на тыл кисти, где они расходятся лучеобразно к четырем наружным (II, III, IV и V) пальцам. Приближаясь к пястно-фаланговому сочленению, эти сухожилия делаются шире и нередко расщепляются на некотором протяжении; сухожилия III, IV и V пальцев не遠далеке от сочленений пальцев соединяются перемычками, чем объясняют затруднительность разгибания одного IV (безымянного) пальца при согнутых II и V. Проходя над головками пястных костей, сухожилия плотно срастаются с сумками пястно-фаланговых суставов и затем на тыле основных фаланг превращаются в широкое сухожильное растяжение (тыльное растяжение пальцев), средняя часть которого прикреплена на задней поверхности средней фаланги, а боковые пучки, обойдя с боков третий сустав пальцев, прикрепляются к боковым краям ногтевых фаланг.

Musculus extensor digiti minimi, разгибатель мизинца, составляет собственно пятое брюшко общего разгибателя пальцев, резче других отделяющееся (впрочем, не всегда; иногда оно совсем не отделяется в мясистой своей части, а только в сухожильной и тогда говорят об отсутствии собственного разгибателя мизинца). Его сухожилие, образующееся на одном уровне с сухожилиями *m. extensoris communis*, идет отдельно от 4-го сухожилия последнего и только близ пястно-фалангового сустава приближается и сливается с ним при образовании тыльного апоневроза мизинца. Иногда это сухожилие расщепляется еще над лучезапястным суставом, и другой его пучок идет к IV пальцу.

Musculus extensor carpi ulnaris, локтевой разгибатель кисти, расположен вплоть около заднего гребня локтевой кости, отделяясь им от соседнего локтевого сгибателя *m. (fl. carpi ulnaris* ладонной стороны предплечья). Веретенообразное мышечное брюшко его, отчасти полуперистого строения, начинается от наружного мыщелка, от покрывающей мускул фасции, а ниже — от диафиза локтевой кости, около самого гребня, на протяжении средней трети кости. Сухожилие его слагается постепенно на свободной поверхности мышцы; вполне оно слагается только у нижнего конца предплечья, переходит затем на тыл кисти и прикрепляется к основанию пятой пястной кости.

Физиологическое действие сейчас описанных мышц (*m. extens. carpi rad. longi et brevis, extens. digit. comm. et digiti minimi, extens. carpi ulnaris*) хорошо объясняется самими их названиями. Но эксперименты Duchenne указали некоторые новые

стороны в их функции, о которых заключить из одних анатомических фактов нельзя. *M. extensor carpi rad. longus* разгибает кисть, несколько отводя ее в лучевую сторону. *M. extensor carpi ulnaris* разгибает кисть, несколько приводя ее в локтевую сторону. Если бы мускулы были единственными разгибателями кисти то при совместном сокращении для прямого разгибания кисти они действовали бы отчасти как антагонисты и уничтожили бы часть силы друг у друга. Но, по мне-

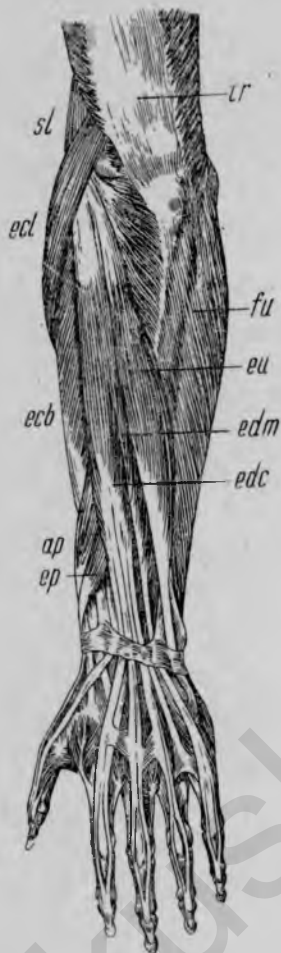


Рис. 155. Мышцы тыльной стороны предплечья, первый слой.

st — *m. supinator longus*; *ecl* — *m. extensor carpi radialis longus*; *ecb* — *m. extensor carpi radialis brevis*; *edc* — *m. extensor digitorum communis*; *edm* — *m. extensor digiti minimi*; *eu* — *m. extensor carpi ulnaris*. Из мышц второго слоя видны: *ap* — *m. abductor pollicis longus*; *ep* — *m. extensor pollicis longus*. Из мышц других групп: *tr* — *m. triceps brachii*; *fu* — *m. flexor carpi ulnaris*.

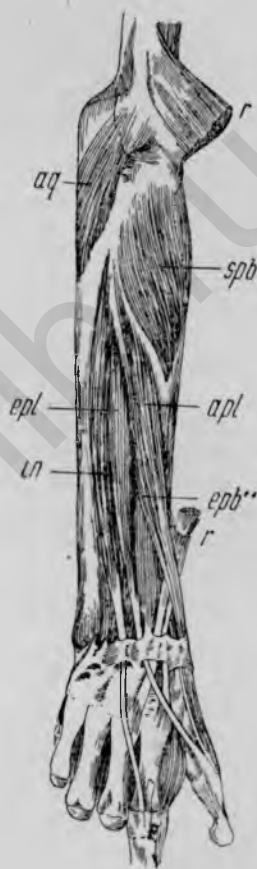

Рис. 156. Глубокий слой тыльной стороны предплечья.

spb — *m. supinator brevis*; *apl* — *m. abductor pollicis longus*; *epb* — *m. extensor pollicis brevis*; *epl* — *m. extensor pollicis longus*; *in* — *m. indicator*. Кроме того, видны: *aq* — *m. anconeus parvus*; *r, r* — остатки отрезанных *mm. extensorum carpi radialis*.

нию Duchenne, в совместном сокращении их нет надобности, так как существует особая мышца для прямого разгибания кисти, это — *m. extensor carpi radialis brevis*. Такое приспособление для каждого движения, по справедливому замечанию Duchenne, выгодно для ловкости рук.

M. extensor digitorum communis et *m. extensor digiti minimi* разгибают по преимуществу основную фалангу, а на среднюю и ногтевую действуют слабее. Кроме

того, эти мышцы могут разгибать и всю кисть. Всего лучше физиологическое действие этих мышц выясняется при раздражении индуктивным током на руке, согнутой предварительно в кулак. Действие пачиается с разгибания средней и пятевой фаланг, затем разгибается основная фаланга, далее — кисть, прямо назад (без приведения или отведения). Но чем далее разгибается кисть, тем более и более сгибаются опять средняя и пятевая фаланги вследствие сопротивления их общих сгибателей, которого *m. extensor digitorum comm.* не в состоянии победить. При произвольном сокращении *m. extensor digitorum comm.* мы не можем поэтому вполне разогнуть пальцы, если кисть предварительно разогнута до максимума. По этой же причине при контрактурах *m. extensor digitorum comm.* пальцы согнуты наподобие когтей. Если сосредоточить раздражение на отдельных головках разгибателя, то оказывается, что три из них, кроме разгибания соответствующих пальцев, еще отводят их в сторону, а именно: головка указательного пальца отводит его от среднего; головки безымянного и мизинца также отводят их от среднего пальца; головка среднего пальца этого действия не показывает, а разгибает палец прямо назад. Вот почему при разгибании пальцев мы повольно еще разводим их в стороны.

Второй слой (рис. 156). *M. supinator brevis*, короткий супинатор, лежит на костях, прикрытый началом *m. supinatoris longi, extensoris carpi rad. longi et brevis*. Он имеет форму треугольной пластинки с волокнами, расположенными почти веерообразно. Начинается от нижнего края *condyli ext. humeri*, сумочной связки и от заднего гребня *ulnae*, тотчас ниже olecranon, огибает затем верхний конец лучевой кости, покрывая ее головку и шейку сзади и снаружи; на передней поверхности луча он прикрепляется по всему протяжению верхней трети кости, оставляя непокрытым только *tuberculum radii* (где окапчивается *m. biceps brachii*). Мышцу эту на трупе можно хорошо осмотреть, только приведи предплечье в положение пронации, причем она натягивается на подлежащих костях; при супинаторном же положении она образует большие складки (при жизни, разумеется, их нет, так как мышца не потеряла еще своей упругости, как на трупе). Образование складок на мышце при супинаторном положении луча и указывает физиологическое действие ее: это значит, что при супинации точки прикрепления мышцы лежат ближе, чем при пронации, повороте луча, когда мышца натянута, а следовательно, она производит движение супинации, т. е. приближает сокращением свои точки прикрепления.

Следующие мышцы лежат под общим разгибателем пальцев и разгибателем кисти локтевым, на задней поверхности межкостной связки.

Musculus abductor pollicis longus, мускул, отводящий большой палец длинный (название длинный дано этому мускулу потому, что на кисти имеется другой отводящий короткий мускул). *M. abd. pol. long.* имеет копическое узкое и длинное брюшко; верхний конец мышцы (основание) пачиается сверху межкостного пространства от межкостной связки и обеих костей предплечья. Спускаясь вниз, мышца постепенно огибает луч в виде отлогой спирали и, пройдя над шиловидным отростком его на паружную поверхность, превращается в сухожилие, которое ложится поверх сухожилий обеих лучевых разгибателей кисти; затем переходит на кисть, где прикрепляется к основанию пястной кости большого пальца. Единственное физиологическое действие этой мышцы есть отведение большого пальца от указательного движением в суставе его пястной и большой многогранной костей.

Musculus extensor pollicis brevis, короткий разгибатель большого пальца, — очень тоненькая веретенообразная мышца, которая начинается сверху от межкостной связки, ниже предыдущей: лежа плотно у локтевого края *m. abduct. pollicis*, вместе с ней огибает спирально лучи, превратившись в сухожилие, также вместе с отводящей пересекает сухожилия разгибателей кисти. После этого она несколько отделяется от абдуктора и, придерживаясь паружного края кисти, тянется к основной фаланге большого пальца, где прикрепляется (или превращается в тыльное апофизическое растяжение).

Musculus extensor pollicis longus, длинный разгибатель большого пальца, по величине и форме мышечного брюшка сходен с длинным отводящим; лежит вертикально сверху вниз на межкостной связке, от которой сверху и начинается. Кнзизу истончается и над лучезапястным суставом превращается в узкое сухожилие, которое на запястье принимает косвенное направление кнаружи, пересекает сухожилие *m. longum extensorum carpi rad.* и направляется к основной фаланге, на тыле которой прикрепляется к апоневротическому растяжению.

Названия последних двух мускулов характеризуют их действие, но они разгибают большой палец неодинаково: короткий разгибатель движет только одну основную фалангу в ее суставе с пястной костью; длинный разгибает обе фаланги вместе (посредственно) и пястную кость в ее суставе с большой многогранной.

Musculus extensor indicis s. indicator, мышца, разгибающая указательный палец, сходна с предыдущей по форме; лежит между ней и локтевой костью, от наружной поверхности которой она начинается. Сухожилие этой мышцы, пройдя на кисть, направляется к указательному пальцу, ложась рядом (по локтевой стороне) с сухожилием, идущим к этому пальцу от общего разгибателя. На тыле основной фаланги оно сливается с сухожильным растяжением общего разгибателя пальца.

По наблюдениям Duchenn эта мышца, разгибая указательный палец, в то же время приводит его к среднему (противоположно общему разгибателю, который отводит указательный палец).

Сухожилия тыльной стороны предплечья при сокращении мышц и последующем затем разгибании кисти могли бы отставать от костей и, приподнимаясь, натягиваться в виде хорд между точками прикрепления мышц. Но этого не происходит благодаря почти такому же приспособлению, каким является на ладонной стороне *lig. carpi transversum*. Здесь, на тыле, роль аппарата, удерживающего сухожилия на месте, играет уплотненный участок фасции, покрывающей мышцы — *lig. carpi dorsale*. Эта так называемая связка лежит поперек предплечья в виде ленты, шириной с палец и образуется затканными в фасцию поперечными волокнами, которые одним концом прикреплены к шиловидному отростку луча, а другим — к трехгранной и гороховидной костям. Эта уплотненная полоса составляет нераздельную часть всей фасции предплечья, подобно *lacertus fibrosus* двуглавой мышцы, и, только искусственно вырезанная, имеет вид отдельной связки, отчего и получила название, указанное выше.

Мышцы ручной кисти

На ручной кисти мускулы занимают ладонную поверхность и межкостные пространства. На тыльной стороне нет мышц, а лежат только сухожилия мышц предплечья, разгибающих пальцы и кисть. Мышцы ладонной поверхности совершенно естественно распадаются на три группы: а) группу мышц, движущих большой палец и сосредоточенных вокруг его пястной кости: они образуют наружное возвышение ладони — *eminentia thenar*; б) группу мышц мизинца, которые расположены на локтевой и ладонной поверхности V пястной кости и образующих внутренний возвышенный край ладони — *eminentia hypothenar s. antithenar*; в) группу мышц, занимающих вместе с сухожилиями длинных сгибателей пальцев середину ладони.

б) **Мышцы большого пальца (*eminentia thenar*)** (рис. 157). *Musculus abductor pollicis brevis*, короткая отводящая большой палец мышца, лежит поверх остальных мышц *eminentiae thenar* в виде плоского веретенообразного пучка, который начинается от поперечной связки ладони и оканчивается на сумочной связке первого сустава большого пальца в том пункте, где в этой связке заложена наружная сесамовидная косточка; некоторые волокна его сухожилия загибаются на тыльную сторону и тянутся на фаланги большого пальца.

Musculus opponens pollicis, мышца противопологающая (ладонную поверхность большого пальца ладонной поверхностью остальных). Эта мышца лежит под предыдущей, шире ее и имеет почти поперечное направление. Она начинается также от *lig. carpi transversum*, как и предыдущие, только от более глубоких слоев этой связки; оканчиваются волокна противопологающей мышцы по всей длине диафиза пястной кости большого пальца.

Musculus flexor pollicis brevis, короткий сгибатель большого пальца, состоит из двух головок: поверхностной и глубокой. Поверхностная лежит тотчас глубже *m. opponens*, выступая несколько из-под нее своим краем, обращенным к середине ладони. Она также начинается от глубоких фиброзных волокон поперечной связки ладони и прикрепляется вместе с отводящей мышцей к наружной сесамовидной косточке основного сустава большого пальца. Глубокая головка лежит значительно глубже поверхностной, отделенная от последней сухожилием длинного сгибателя большого пальца, приходящим на ладонь из-под *lig. carpi transversum*. Форма этой головки треугольная, и расположение волокон слегка веерообразно; широкое основание мышцы начинается от костей второго ряда запястья, а узкая верхушка прикрепляется к сумочной связке основного сустава большого пальца под внутренней сесамовидной косточкой. Подобно отводящему мускулу, и эта головка сгибателя отпускает несколько сухожильных волокон, которые переходят на тыл фаланг.

Musculus adductor pollicis, мышца, приводящая большой палец, правильно треугольной формы с волокнами, расположенными поперек ладони; лежит на одной глубине с глубокой головкой сгибателя, т. е. непосредственно на костях (пястных), соединяясь с этой мышцей своим краем и как бы представляя ее продолжение. Основание мышцы начинается от диафиза III пястной кости по всей ее длине. Отсюда мышечные пучки идут поперек ладони, сближаясь между собой к верхушке мышцы, которая прикрепляется, как и глубокая головка сгибателя, к внутренней сесамовидной кости пястно-фалангового сустава большого пальца.

Тотчас изложенное разделение мышц *eminentiae thenar* до некоторой степени искусственно. На самом деле они так плотно слиты между собой, что образуют как бы одну мышечную массу, в состав которой входят многочисленные мышечные пучки, образующие один конус, прорезаемый сухожилием длинного сгибателя большого пальца. Трудность разделить их правильно обуславливает неполное сходство описания отдельных мускулов у разных авторов. Для более рационального разделения остается прибегнуть к физиологическому эксперименту, как и сделал Duchenne. Он на основании фарадических опытов делит всю массу мышечных пучков только на три группы: 1) мышцы, прикрепленные к наружной сесамовидной кости (сюда входят *m. abductor* и поверхностная головка *m. flexoris pollicis brevis* вышеизложенного деления); 2) мышцы, прикрепленные к внутренней сесамовидной кости (сюда входят глубокая головка *m. flexoris pollicis brevis* и *m. adductor pollicis*); 3) мышечные пучки, прикрепленные к диафизу пястной кости (*m. opponens*).

Каждая группа мышц производит не одно, а целую группу движений известного характера, и разница движений, производимых каждой группой, зависит от разницы положения большого пальца и пястной кости его, в котором застало их сокращение данной группы. Первая группа Duchenne производит движение с характером отведения и противоположения (поворачивая фаланги пальца около продольной их оси), несколько сгибает основную фалангу большого пальца и в то же время разгибает ногтевую. Вторая группа мускулов производит движение с характером приведения, также несколько сгибает основную фалангу и разгибает вторую. Причина, почему является одновременно сгибание первой и разгибание второй фаланги, лежит в том, что *m. abductor poll. brevis* и глубокая головка *m. flexoris poll. brevis* дают пучки сухожильных волокон, которые тянутся на тыльную сторону фаланг. Третья группа, т. е. *m. opponens pollicis*, движет пястную кость большого пальца в локтевую сторону и отводит ее от второй пястной кости. Таким образом, название этой мышцы не оправдывается.

Погтевая фаланга большого пальца сгибается действием *m. flexoris pollicis longi*, который, подобно глубокому сгибателю остальных пальцев, действует и на основную фалангу, но в конце сокращения и слабо.

б) Мышцы мизинца (*eminentia hypothenar*). Поверх всех мышц, образующих *eminentiam hypothenar*, в подкожном жировом слое расположена небольшая мышца, не имеющая точек прикрепления на костях; эта так называемая *m. palmaris brevis*, короткая ладонная мышца, состоит из немногих мышечных пучков, лежащих в поперечном направлении, близ основания *eminentiae hypothenar*. Концы этих пучков, большей частью не сплоченных между собой, прикрепляются с одной стороны к краю ладонного сухожильного растяжения (*aponeurosis palmaris*), с другой — к коже на локтевом краю ладони.

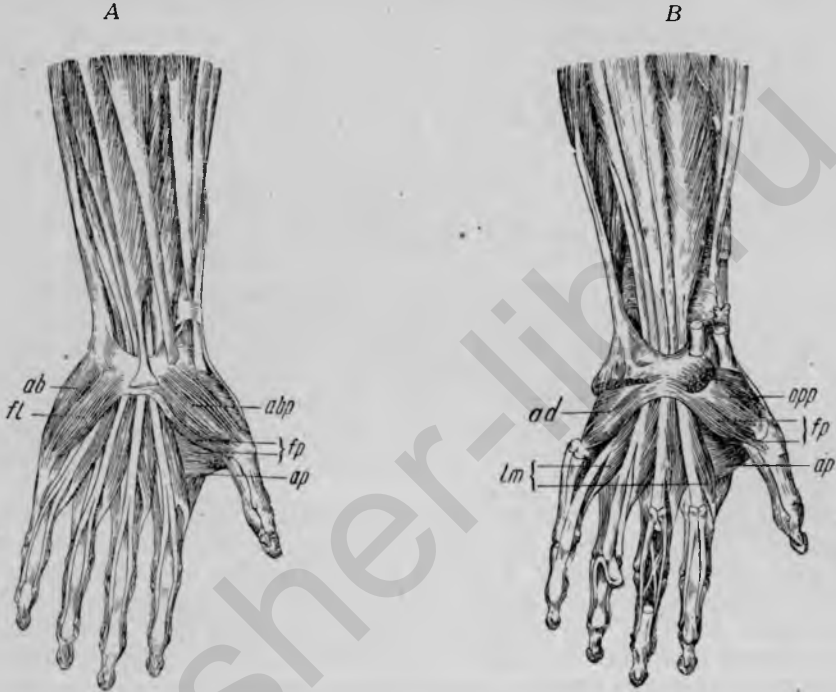


Рис. 157. Мышцы ладони.

А — поверхностные; В — более глубокие. На рис. А: *abp* — *m. abductor pollicis brevis*; *fp* — обе головки *m. flexoris pollicis brevis*; *ap* — *m. abductor pollicis*; *ab* — *m. abductor digiti minimi*; *fl* — *m. flexor digiti minimi*. На рис. В сняты: *m. abductor pollicis brevis*, *abductor et flexor digiti minimi*; видны: *opp* — *m. opponens pollicis*; *fp* — обе головки *m. flexoris pollicis*; *ap* — *m. abductor pollicis*; *ad* — *m. adductor s. opponens digiti minimi*; *lm* — все четыре *mm. lumbricales*.

Этой мышце приписывают способность образовывать морщины на коже *eminentiae hypothenar* при сильном сжатии руки в кулак.

Musculus abductor digiti minimi, мышца, отводящая мизинец, — маленький веретенообразный мускул, лежащий по локтевому краю ладони. Начало этой мышцы находится на гороховидной кости, окончание — на локтевом краю основной фаланги мизинца. Некоторые сухожильные волокна, образующиеся из этого мускула, заходят на тыльную сторону пальца и там сливаются с разгибательным сухожильным растяжением.

Musculus flexor digiti minimi brevis, короткий сгибатель мизинца, лежит рядом с предыдущим, имеет такую же удлиненную форму. Начинается на крючке *ossis hamati* и поперечной связке ладони и, пройдя вниз, прикрепляется отчасти вместе с отводящим к основанию первой фаланги, отчасти к влагалищу сухожилий длинных сгибателей.

Musculus opponens digiti minimi, мышца, проти-

вополагающая мизинец, лежит глубже предыдущей, отчасти ею прикрытая. Начинается также от *hamulus ossis hamati* и *lig. carpi transversum*, оканчивается на локтевой стороне диафиза и ладонной поверхности головки V пястной кости. Физиологическое действие мышц мизинца достаточно определяется их названиями, и к этому нечего прибавить.

в) Группа мышц, занимающих середину ладони (рис. 157, В и 158). Сюда относятся только так называемые:

Musculi lumbricales, червеобразные мышцы, которые можно рассматривать как прибавочные головки глубокого общего сгибателя пальцев, потому что они имеют начало на сухожилиях этого мускула. Название этим мышцам дано по сходству их с красными земляными червями; они представляют длинные мышечные шнурки, лежащие с лучевой стороны всех четырех сухожилий *m. flexoris digitorum profundus*. Начинаясь от этих сухожилий в том месте, где последние выходят из-под *lig. carpi transversum*, *m. lumbricales* тянут-

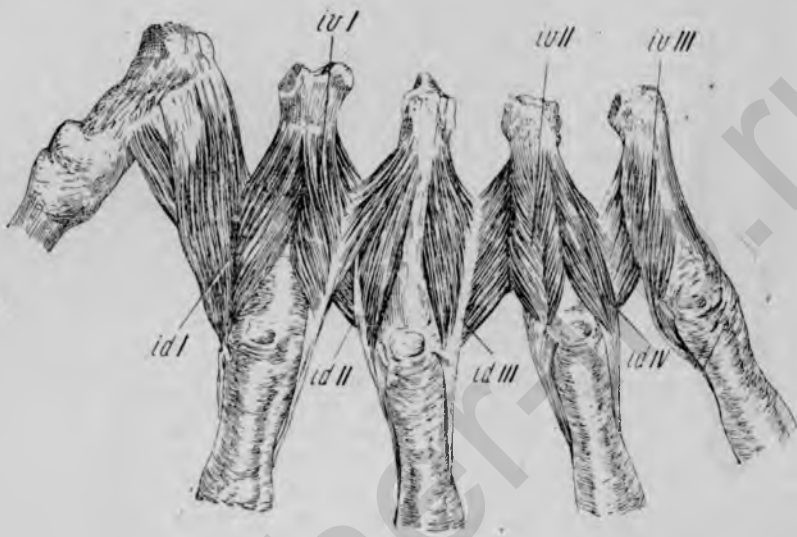


Рис. 158. Пястные кости правой руки отделены от запястья и раздвинуты; между ними видны *iv I*, *iv II*, *iv III* — *m-li interossei volares*, из них I имеет аномальную вторую головку, начинающуюся от пястной кости среднего пальца; *id I*, *id II*, *id III*, *id IV* — *m-li interossei externi* — все двуглавые.

ся вперед, близ головок пястных костей несколько отходят от сухожилий глубокого сгибателя, проникают в промежутки между пальцами; обогнув основные фаланги, оканчиваются в тыльное сухожильное растяжение у лучевого края пальцев (II, III, IV и V).

Впрочем, 3-я червеобразная мышца по отношению к способу прикрепления на пальце часто представляет отклонение от изложенного. Она почти в каждом третьем случае разделяется на две головки, из которых одна прикрепляется, как сказано, на лучевой стороне IV пальца, а другая на локтевой стороне III пальца. Изредка она прикрепляется исключительно к III пальцу. В этих случаях, стало быть, III палец имеет две червеобразные мышцы (Kopsch, Reinhardt).

Мышцы, выполняющие межкостные пространства:

Эти мышцы, совершенно выполняющие промежутки между пястными костями, состоят из плотно перепутанных мышечных пучков, так что разделение их на отдельные мускулы, которые тотчас будут описаны, до известной степени произвольно и при препарировании требует некоторого насилия. Это обстоятельство и есть причина, почему описание их не всегда сходно у авторов. Здесь мы придерживемся разделения Нуртл, на наш взгляд, более простого и естественного.

Различают два слоя межкостных мускулов: *musculi interossei volares et musculi interossei dorsales*.

Musculi interossei volares s. interni, ладонные межкостные мышцы, числом три, имеются у указательного пальца, безымянного и мизинца. Все они веретенообразны; первая начинается от локтевой стороны пястной кости указательного пальца близ ее основания, тянется вдоль этой кости, лежа около ладонного гребня диафиза и, дойдя до основной фаланги этого пальца, оканчивается в тыльном сухожильном растяжении его.

Вторая и третья ладонные межкостные мышцы начинаются и прикрепляются точно так же у III и V пальцев, но лежат на лучевой стороне их пястных костей.

Musculi interossei dorsales s. externi, тыльные или наружные межкостные мышцы. Их названия — тыльные или наружные — не соответствуют их положению, так как они, занимая межкостные пространства, на тыльную сторону костей пясти не заходят, а лежат на одном уровне с их плоской задней стороной. Мышц этих четыре, по числу межкостных промежутков; все они — двуглавы, начинаясь от обращенных друг к другу поверхностей пястных костей. Первая межкостная мышца, лежащая между I и II пястными костями, имеет две головки, отделенные друг от друга по всей их длине и соединяющиеся в одно сухожилие только своими нижними концами, остальные три мышцы собственно не двуглавы, а перистые, т. е. волокна, начинаясь от костей, идут вниз и к середине межкостного пространства, где оканчиваются с обеих сторон в одно общее сухожилие. Сухожилия этих мускулов прикрепляются так же, как у ладонных, к тыльным сухожильным растяжениям пальцев в следующем порядке: первая межкостная мышца прикрепляется на лучевом крае указательного пальца, вторая и третья — с обеих сторон основной фаланги среднего пальца, четвертая — к локтевому краю основной фаланги безымянного пальца.

Физиологическое действие межкостных и червеобразных мышц, по опытам Duchenne, состоит в следующем: они сгибают основную фалангу пальцев, на которую длинные сгибатели не действуют

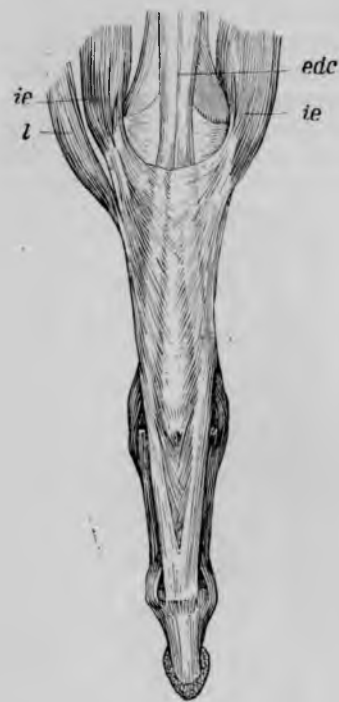

Рис. 159. Тыльное сухожильное растяжение пальца (III) и прикрепленные к нему мышцы.

edc — сухожилие *m. extensoris digitorum longi*; *ie, ie* — *mm. interossei externi*; *l* — *m. lumbricalis*.

или действуют очень слабо; в то же время они разгибают среднюю и погтевую фаланги, словом, производят то движение, которое мы делаем указательным и средним пальцем, проводя пером или карандашом штрих по направлению кверху. Кроме того, *m. interossei*, сокращаясь отдельно, двигают пальцы в стороны, и в этом случае к ним присоединяются специальные *abductores et adductores* большого пальца и мизинца.

Фасции верхней конечности

Фиброзная фасция, покрывающая верхнюю конечность, отличается неравномерной плотностью в различных местах. Та часть ее, которая покрывает мускулы лопатки — *mm. supraspinatus, infraspinatus et teres minor*, довольно плотна и срастается с краями лопатки и ее гребнем. Но *fascia infraspinata* у края *m. deltoidei* вдруг делается слабее, так что листок, отделяющий *m. infraspinatum* от покрывающего его отчасти *m. deltoidei*, носит характер клетчатой фасции. Фасция, покрывающая *m. subscapularum*, имеет весьма неравномерную плотность в разных местах; рыхлая клетчатка соединяет его с подлежащим *m. serratus ant.*

major. Фасция, покрывающая дельтовидный мускул в передней части, где она переходит в фасцию большого грудного мускула, очень слаба; в заднем отделе, где она, у края *m. deltoidei*, сливается с *fascia infraspinata*, она плотнее.

На плече большей плотностью отличается подмышечная фасция (*fascia axillaris*) и тыльная, покрывающая трехглавый мускул. Внизу эта фасция плотно срастается с сухожилием *m. tricipitis* и *processus olecranon* локтевой кости. Передняя часть плечевой фасции, покрывающая сгибательную группу мускулов, слаба и только у краев *m. bicipitis*, где от нее отходят вглубь отростки, она становится несколько плотнее. Отростки плечевой фасции, так называемый *processus intermusculares internus et externus*, представляют вертикально стоящие листки, которые, начинаясь от внутренней стороны фасции вдоль *sulcus bicipitalis internus et externus*, проникают вглубь между группой сгибателей и разгибателей до кости, где прикрепляются по краям ее до самых мышечков. *Processus intermuscularis externus* в нижней трети плеча служит точкой прикрепления нескольких пучков, входящих в состав длинного супинатора и лучевого разгибателя кисти. *Processus intermuscularis internus* стоит в очень важном топографическом отношении к сосудам и нервам плеча, о котором будет сказано в своем месте. Кроме этих вертикально стоящих отростков фасции, между мышцами плеча расположены еще и горизонтальные прослойки клетчатки, клетчатые фасции: одна — между *mm. biceps* и *brachialis internus*, другая — между *m. deltoideus* и верхним концом *m. bicipitis* с *m. coracobrachiale*.

Фасция предплечья на всем протяжении значительно плотнее плечевой. Впрочем, и здесь плотность ее неравномерна: на тыльной стороне она значительно плотнее, в особенности вверху, где служит точкой прикрепления многим мышечным пучкам разгибательных мускулов, и внизу, над лучезапястным суставом, где фасция образует аппарат, удерживающий сухожилия разгибательных мускулов, так называемый *lig. carpi dorsale* (смотри описание мышц задней стороны предплечья). На ладонной стороне фасция вообще слабее, чем на тыльной, но также имеет более плотные участки, именно вверху, где в нее втканы волокна второго сухожилия *m. bicipitis*, так называемый *l. a c e r t u s f i b r o s u s*, и внизу, на нижней четверти предплечья, где фасция покрывает сухожилия сгибателей кисти и пальцев. Межмышечные перегородки или отростки, которые отходят от внутренней стороны фасции предплечья и углубляются между мускулами, также неравномерной плотности. На тыльной стороне они плотны между брюшками разгибательных мышц, служа там для прикрепления волокон (как и поверхностная фасция), и внизу, под *lig. carpi dorsale*, где они образуют влагалища для сухожилий мышц. На ладонной стороне большей плотностью отличаются отростки, проникающие между *m. supinator longus* и сгибательными мышцами (по направлению хода *arteriae radialis*), и другой — между *m. flexor digitorum communis sublimis* и *m. flexor carpi ulnaris* (по направлению *a. ulnaris*). Из числа горизонтальных прослоек между мышцами предплечья большей плотностью отличается листок, отделяющий поверхностный сгибатель пальцев от глубокого; этот листок иногда называют глубокой фасцией предплечья. Остальные прослойки, существующие между всеми мускулами, слабы и не носят имени фасций.

Фасция кисти на тыльной стороне очень слаба и срастается с проходящими здесь сухожилиями; но под сухожилиями, на межкостных мускулах, расположена вторая, глубокая фасция кисти, которая ясно видна в межкостных промежутках, где она покрывает *m. interossei*; на костях же она плотно сращена с их надкостницей.

На ладонной стороне различают также две фасции — поверхностную и глубокую. Поверхностная фасция ладони над мышцами *eminentiae thenar et hypothenar* тонка, как на тыле кисти; но на середине ладони, где она покрывает сухожилия мышц, сгибающих пальцы, она получает выдающуюся плотность, почему не называется фасцией, а получает название ладонного сухожильного растяжения — *aponeurosis palmaris*. Сообразно очертанию того участка ладони, который покрыт этим апоневрозом,

оно имеет фигуру треугольника, обращенного основанием вниз, т. е. к пальцам, а верхушкой вверх к поперечной связке ладони, с которой *aponeurosis palmaris* срастается. Плотность этого сухожильного растяжения зависит отчасти от того, что в состав его входят все волокна сухожилия *m. palmaris longi*, расходящиеся от края поперечной связки ладони веерообразно; у основания пальцев эти волокна группируются в пучки, направляющиеся на ладонную сторону их для образования там влагалищ сухожилий (*ligamenta vaginalia*). Кроме этих продольных волокон, в составе *aponeurosis palmaris* существуют еще плотные поперечные волокна, особенно заметные в междупальцевых промежутках, где они поддерживают междупальцевые складки кожи ладони. *Aponeurosis palmaris* отличается от других фасций еще способом соединения с кожей ладони, с которой он сращен чрезвычайно плотными листками клетчатки, переплетенными друг с другом и образующими отдельные камеры, которые наполнены кусками жира.

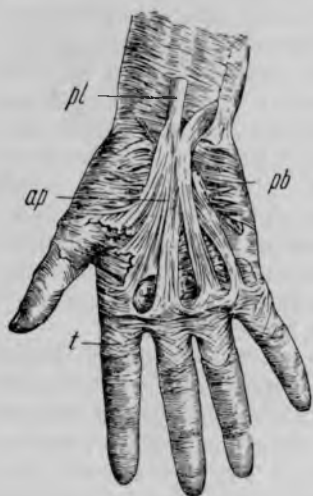


Рис. 160. *ap* — ладонный апоневроз; *pl* — соединенное с ним сухожилие *m. palmaris longi*; *pb* — *m. palmaris brevis*; *t* — сухожильное растяжение пальцев.

Пучки продольных волокон, выделившись у основания пальцев из *aponeurosis palmaris*, продолжают по поверхности сухожилий пальцев и, сплетаясь с поперечными волокнами, прикрепленными к краям фаланг, образуют очень плотные влагалища для сухожилий, так называемые *ligamenta vaginalia*, выстланные внутри синовиальной оболочкой (поверхность сухожилий также покрыта синовиальной оболочкой).

Глубокой фасцией ладони называют рыхлый листок, покрывающий межкостные мышцы. В пространстве между *aponeurosis palmaris* и глубокой фасцией лежат сухожилия, сосуды и нервы, соединенные между собой рыхлой клетчаткой, которая образует для сухожилий два мешка или влагалища, выстланные изнутри, как и влагалища на пальцах, синовиальной оболочкой.

Таких влагалищ на ладони два: одно, большое, лежит на середине ладони, оканчивается слепо у основания пальцев. Суживаясь вверху, оно проходит под *lig. carpi transversum* на предплечье, где оканчивается также слепо, на 4 см от верхнего края поперечной связки; это влагалище охватывает все сухожилия, за исключением сухожилия *m. flexoris pollicis longi*. Другое узкое влагалище охватывает только сухожилие этого последнего мускула (*m. flexor pollicis longus*); оно начинается также еще на предплечье выше *lig. carpi transv.* и оканчивается у второй фаланги большого пальца.

2. Нижняя конечность

Мышцы бедра

Мышцы бедра покрывают бедренную кость со всех сторон, оставляя непокрытыми только большой вертел и мыщелки нижнего конца кости. Все массу их по функции и по анатомическому положению можно разделить на три группы: а) передние, или разгибатели колена, б) задние, или сгибатели колена, в) внутренние, или приводящие бедро мышцы. Передние мышцы (функция которых разгибать голень не есть, впрочем, единственная, а только главная) охватывают бедренную кость со всех сторон, занимая своими прикреплениями к ней всю поверхность ее диафиза, за исключением узкой полосы на задней стороне, лежащей между двумя губами шероховатой линии бедра (*linea aspera femoris*). Эта полоса поверхности кости, как известно, кверху и книзу расширяется вследствие расхождения губ шероховатой линии вверху к вертелам и книзу к мыщелкам. Задние мышцы, немногочисленные (их только три), имеют очень мало точек прикреп-

вления на бедре: один из их пучков прикрепляется к средней части *linea asperae*; остальные же пачищаются на костях таза и оканчиваются на голени. Тела этих мышц только приложены к бедру сзади в виде цилиндрической массы. Внутренние, приводящие, мышцы довольно многочисленные, образуют толстую мясистую пластинку треугольной формы, которая одним своим краем вдвинута между передними и задними мышцами и прикреплена по всей длине к внутренней губе шероховатой линии; другой ее край прикреплен к тазу; третий — свободен и обращен к коже внутренней стороны бедра. В общем все мышцы бедра вместе с костью образуют довольно правильную форму усеченного конуса, вершиной обращенного вниз. В их массе имеются два дефекта, две ямы, не занятые мышцами, а выполненные другими тканями и органами: это, во-первых, вверху на передне-внутренней стороне бедра, где приводящие и разгибающие мышцы расходятся, образуя треугольное углубление, — *fossa subinguinalis*, подпаховая яма (так как она лежит тотчас ниже паховой складки). Другая яма находится на задней стороне бедра внизу, над мышечками, где мышцы сгибательной группы разделяются на две части, оставляя кость совершенно непокрытой, — это верхняя половина так называемой подколенной ямы, *fossa poplitea*. Обе ямы выполнены жиром, сосудами, нервами и лимфатическими железами.

а) Группа передних мускулов (рис. 161).

Musculus tensor fasciae latae, мышца, натягивающая широкую фасцию бедра, небольшая плоская мышца, начинается от гребешка подвздошной кости около *spina os. il. anterior superior*, направляется вниз и кнаружи; впереди большого вертела, становясь сухожильной, сливается с широкой фасцией. Все тело этой мышцы заложено в расслоенную на два листка фасцию, которая сзади от него покрывает *m. gluteum medium*, а впереди — передние мышцы бедра.

Действие этой мышцы на нижнюю конечность довольно темно. Duchenne при сильной фарадизации мышцы получал небольшое отведение бедра вперед и кнаружи. Но этот результат искусственного раздражения не помешал Duchenne в общем механизме движений бедра приписать мышце как раз противоположную функцию: поворачивать бедро кнутри в то время, когда оно сгибается вперед сокращением *m. ilio-psoatis*, и умерять тем, вращение конечности кнаружи, производимое этим мускулом совместно со сгибанием.

Musculus sartorius, мышца портных, представляет узкую и очень длинную мышечную ленту, волокна которой, лежащие параллельно друг другу, достигают такой длины, какая не встречается в других мышцах тела. Ее верхний конец прикреплен к верхне-передней ости подвздошной кости (*spina os. il. ant. super.*). Отсюда *m. sartorius* спускается вниз и внутрь и, огибая бедро вилтообразно, достигает внутреннего мышечка, становится здесь сухожильным, обходит сзади мышцелок бедра и лежащий под ним внутренний мышцелок большой берцовой кости. После этого плоское сухожилие *m. sartorii* расширяется, и часть его волокон идет вперед к бугру *tibiae*, часть — вниз, вилетаясь в фасцию голени. Между сухожилием *m. sartorii* и поверхностью *tibiae* расположена в слое рыхлой клетчатки слизистая сумка.

Своеобразное название этого мускула — мышца портных — происходит от представления о действии ее, которое составили себе старые анатомы. Они полагали, что *m. sartorius* приводит нижнюю конечность в то положение, которое придавали ей в старину портные, сидя на своем рабочем столе (скрестив голени). Это представление, однако, давно оставлено, потому что такое сложное движение, какое нужно сделать, чтобы придать конечностям указанное положение, производится не одним, а несколькими мускулами. Такое предположение подтвердилось наблюдениями Duchenne: даже при наиболее сильном сокращении *m. sartorii* (без участия других мышц) происходит сгибание голени в колене и бедра в тазобедренном суставе, и только под конец — очень слабый поворот бедра кнаружи, причем конечность далеко не достигает того сильно отведенного положения, какое она имеет при упомянутом положении со скрещенными голеними. Таким образом, главная функция *m. sartorii*, по Duchenne, есть сгиба-

ние голени и бедра; оно и происходит при сокращении *m. sartorii* вместе с другими мускулами, способными производить подобное движение при хождении, именно в тот момент, когда копечность, оставшаяся позади, отделяется от земли и сгибается в верхних двух суставах.

Musculus extensor cruris quadriceps, четырехглавый разгибатель голени, занимает всю переднюю поверхность бедра и представляет мышечную массу, которая, строго говоря, распадается

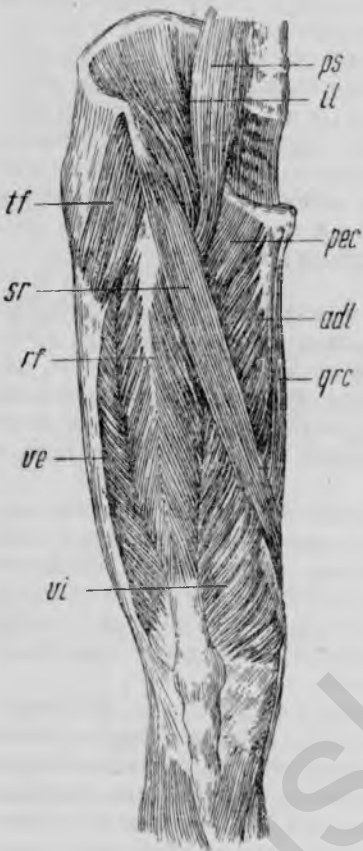


Рис. 161. Передние мышцы бедра.

tf — *m. tensor fasciae latae*; *sr* — *m. sartorius*; *rf* — *m. rectus cruris*; *ve* — *m. vastus externus*; *vi* — *m. vastus internus*. Из мышц таза видны: *il* — *m. iliacus internus*; *ps* — *m. psoas*. Из мышц внутренней стороны видны: *pec* — *m. pectineus*; *adl* — *m. adductor longus*; *grc* — *m. gracilis*.

только на две части или головки, имеющие одно общее копечное сухожилие; глубокая из этих головок содержит волокна различного направления — и это дало повод подразделять ее еще на три головки, так что всего в мышце насчитывают четыре головки. Поверхностная головка, *m. rectus cruris s. femoris*, представляет плоское веретенообразное тело: в оба конца его вдаются клинообразно сухожилия, к которым и прикреплены по сторонам мышечные волокна, составляющие середину брюшка мышцы. Верхний конец *m. recti cruris* прикреплен к нижней-передней ости подвздошной кости (*spina os. il. ant. inferior*); нижний, превратившись в широкую и толстую сухожильную тесьму, направляется на переднюю сторону коленного сустава и, срастаясь там с сумочной связкой его, охватывает в то же время надколенник. Ниже надколенника это сухожилие вновь выделяется из состава сумочной связки и под именем *ligamentum patellae proprium* (см. Синдесмологию) тянется до *tuberositas tibiae*, где и прикрепляется.

Глубокая часть *m. extensoris cruris* представляет непрерывный мышечный слой, который почти со всех сторон одевает диафиз бедренной кости. В нем, как сказано, по направлению волокон различают три части, получившие название широких мускулов.

Musculus vastus medius s. intermedius [BNA], средний широкий мускул, лежащий на передней стороне кости, имеет волокна, которые идут вертикально и начинаются от *linea intertrochanterica anterior* и передней поверхности диафиза кости; в нижней трети бедра эти волокна начинают образовывать на поверхности мышцы плоское сухожилие, которое над самым коленом сливается с сухожилием *m. recti cruris*.

Musculus vastus internus s. medialis [BNA], внутренний широкий мускул, состоит из волокон, идущих

наискось сверху вниз и спутри снаружки; волокна эти начинаются от внутренней губы *lineae asperae femoris* (в верхних двух третях) и, обогнув кость впитообразно с внутренней стороны, оканчиваются на сухожилии среднего широкого мускула вдоль его внутреннего края и в сумочную связку коленного сустава.

Musculus vastus externus s. lateralis [BNA], наружный широкий мускул, как внутренний, состоит из косых волокон, идущих сверху вниз и снаружки внутрь. Они начинаются от наружной губы *li-*

peae asperae femoris (в верхней половине) и, обогнув наружную поверхность кости, оканчиваются в паружный край сухожилия среднего широкого мускула и сумочную связку коленного сустава. Масса паружного широкого мускула несколько прикрывает среднюю широкую и отделена от него прослойкой клетчатки, так что на некотором протяжении (именно в верхней половине) их можно разделить и приготовить как бы отдельные мускулы.

Функция *m. extensoris cruris* определяется его названием и не требует дальнейших разъяснений.

Под *m. vastus medius*, в нижней трети бедра, всегда можно найти пучок вертикально идущих мышечных волокон, отличающийся от остальной массы среднего широкого мускула более светлым цветом. Верхний конец его без сухожилия прикреплен к диафизу бедренной кости, а нижний — к стенке так наз. *bursae subcruralis*, т. е. к вывороту синовиальной оболочки коленного сустава. Этот пучок описывается как особый мускул, *m. subcruralis*, имеющий назначение предотвращать ущемление стенки *bursae subcruralis* при передвижениях надколенника. Кулевский исследуя детские трупы, заметил, что в этом возрасте *bursa subcruralis* еще не развита, и все волокна *m. vasti medii* прикреплены к общему сухожилию разгибателя. Впоследствии, с развитием этой сумки, часть волокон широкого мускула, именно самые глубокие, отсоединяются от сухожилия и, оставаясь в соединении только со стенкой сумки (очень слабо), просто теряют свою функцию и вследствие того подвергаются жирному перерождению. Это перерождение и есть причина более светлого цвета, которым обыкновенно отличается эта мышца.

б) Мышцы задней стороны бедра или сгибатели (рис. 162).

Musculus biceps femoris, двуглавая мышца бедра. Главная или длинная ее головка имеет веретенообразную форму; верхним концом слитая с другими мышцами этой группы, начинается от седящического бугра частью сухожильно, частью прямо мышечными волокнами и затем спускается по задней стороне бедра несколько наискось кнаружи. В нижней трети бедра начинает образовывать из себя сухожилие. Здесь же присоединяется к ней вспомогательный пучок, так называемая короткая головка, которой верхний конец начинается от *linea aspera femoris* в нижней ее половине. Над паружным мышцелком бедра обе головки уже перешли в одно общее сухожилие, которое, обойдя наружный мышцелок колена, прикрепляется к головке малоберцовой кости.

Musculus semitendinosus, полусухожильная мышца, имеет такое же веретенообразное брюшко, как и предыдущая. Вверху оно начинается от седящического бугра, несколько прикрытое началом *m. bicipitis*, идет прямо вниз и уже при начале нижней трети бедра, быстро заостряясь, образует тонкое сухожилие в форме шнура. Последнее направляется позади внутреннего мышцелка колена и, обойдя его, поворачивает вперед к бугру *tibiae*, где оканчивается, прикрытое расширенным сухожилием *m. sartorii*.

Musculus semimembranosus, полуперепончатая мышца, лежит глубже предыдущей. Она имеет своеобразную форму, а именно: верхнее ее сухожилие, начинающееся также от седящического бугра под двумя предыдущими мышцами, представляет пластинку, книзу расширенную; нижний край ее, направленный наискось, постепенно переходит в мышечное брюшко, толстое и веретенообразное, состоящее из коротких мышечных волокон, расположенных одни ниже других. Около половины бедра на внутренней стороне мышцы начинает выделяться нижнее сухожилие, к которому до самого колена продолжают подходить снаружи мышечные волокна. Над самым внутренним мышцелком бедра сухожилие, образовавшись окончательно, круто огибает внутреннюю сторону колена и, расщепляясь на несколько пучков, оканчивается частью в сумку коленного сустава, частью направляется на переднюю поверхность *tibiae*, отделенное от кости слизистой сумкой. Прикрепляется эта часть сухожилия под внутренним мышцелком *tibiae* выше сухожилия *m. semitendinosi*.

В верхних двух третях бедра описанные три мышцы плотно соприкасаются и образуют одну почти цилиндрическую массу. В нижней трети *biceps*, с одной стороны, *semitendinosus* et *semimembranosus* — с другой, расходятся, оставляя между собой яму, *fossa poplitea*, выполненную жиром, сосудами и нервами.

Все три мышцы задней стороны бедра действуют как сгибатели на коленный и как разгибатели на тазобедренный суставы. Их действие ясно обнаруживается при хождении на стоящей ноге: в тот момент, когда передняя нога залесена вперед и поставлена на землю, а туловище, опираясь на эту ногу, двигается вперед, задние мускулы бедра разгибают тазобедренный сустав. Вслед за тем, когда эта нога, оставшись позади туловища, начинает отслаивать подошву от земли, эти мышцы, разогнув вполне тазобедренный, начинают сгибать коленный сустав и держат его в этом положении во время качания ноги вперед до новой по-

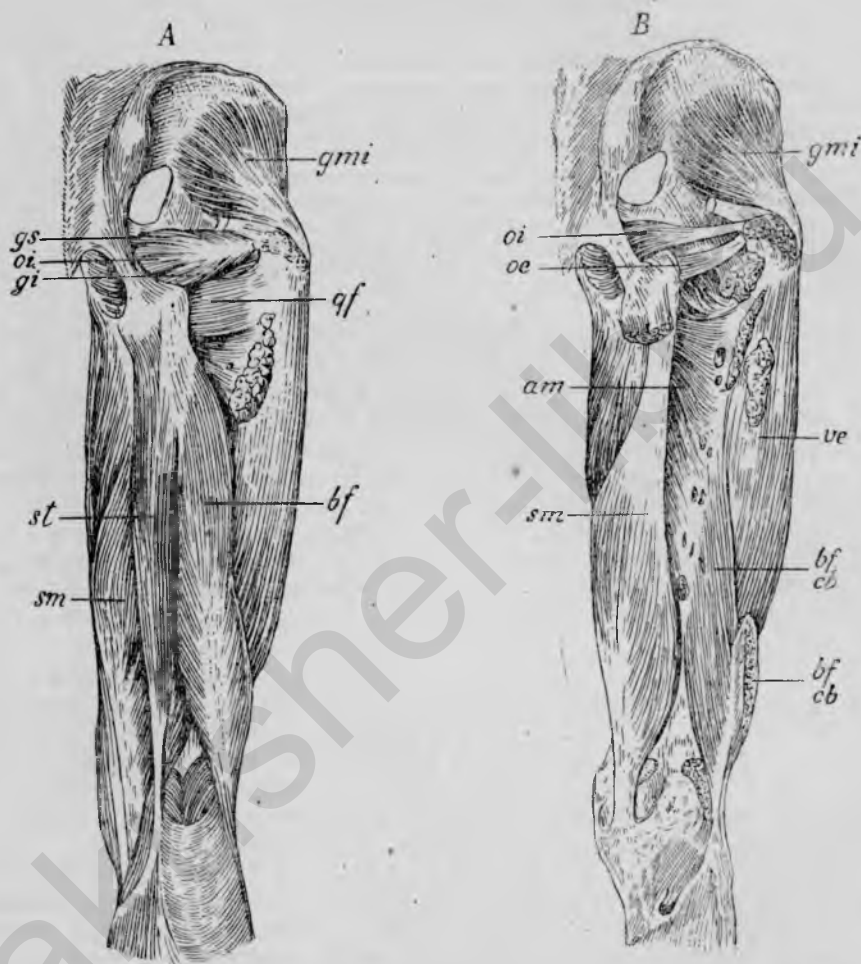


Рис. 162. Мышцы задней стороны бедра: А — первый слой; В — второй слой. *bf* — *m. biceps femoris*; *bf, cb* — короткая головка *m. bicipitis*; *st* — *m. semitendinosus*; *sm* — *m. semimembranosus*; *bf, cb* (на рис. В) — отрезанная длинная головка *m. bicipitis*. Из мышц других групп видны: *gmi* — *m. gluteus minimus*; *oi* — *m. obturator internus*; *gs, gi* — *mm. gemelli*; *qf* — *m. quadratus femoris*; *ve* — *m. vastus externus*.

становки ее на землю. Кроме того, эти мышцы могут несколько вращать голень около ее вертикальной оси: *biceps* — кнаружи, *semitendinosus et semimembranosus* — кнутри.

в) Мышцы внутренней стороны бедра или приводящие (рис. 163 и 164).

Musculus gracilis, нежный мускул, наподобие *m. lus sartorii*, представляет собственно сгибатель голени, вынесенный из группы сродных ему по функции мышц на внутреннюю поверхность бедра. По форме тела он также похож на *m. sartorius*, представляя узкую и длинную мышечную ленту,

которая начинается широким сухожильным краем от передней поверхности лобковой кости там, где она образует локтевое сочленение, спускается вниз, приложенная плашмя к внутренней поверхности бедра, тотчас под поверхностной фасцией; у внутреннего мыщелка бедренной кости превращается в тонкое круглое сухожилие, которое, обогнув коленный сустав сзади, вместе с сухожилиями *mm. semimembranosi et semitendinosi*, поворачивает вперед и оканчивается на передней поверхности *tibiae* между названными тотчас мышцами, прикрытое расширенным сухожилием *m. sartorii*.

Musculus gracilis есть только отчасти приводящая мышца, так как она лежит на внутренней поверхности и при изолированном искусственном раздражении (*Duchenne*) приводит бедро. Главным же образом это есть сгибатель голени, действие которого комбинируется с действием всех мышц, вместе с ним прикрепленных к голени (*mm. semitendinosus, semimembranosus et sartorius*): Подобно им, сухожилие *m. gracilis* в нижнем конце огибает *tibiae* сзади наперед, потому и он может вращать голень внутрь, насколько это движение допускается натяжением передней крестообразной связки коленного сустава.

Собственно приводящих мускулов четыре. Они представляют плоские треугольные мышцы, которые, лежа слоями одни впереди других, прикреплены одной стороной (короткой) к тазу, другой — к бедру, третью сторону имеют свободную, обращенную на внутреннюю поверхность бедра.

Передний слой:

Musculus pectineus, гребешковая мышца, широкая и короткая пластинка треугольной формы, начинается от гребешка горизонтальной ветви лобковой кости (*pecten pubis*) и оканчивается на внутренней губе *lineae asperae femoris*, на некотором протяжении вниз от малого вертела.

Musculus adductor longus, длинная приводящая мышца, верхним, узким, слегка сухожильным концом прикреплена к лобковой кости под *tuberculum pubicum*; расширенным нижним концом, превращенным в плоское сухожильное растяжение, прикрепляется на середине протяжения *lineae asperae femoris*.

Второй слой:

Musculus adductor brevis, короткая приводящая мышца, лежит позади *m. pectinei* и *m. adductoris longi*, совершенно скрытая ими. Мышца эта имеет незначительную длину, но очень большую толщину. Ее верхнее довольно широкое прикрепление находится на нисходящей ветви лобковой кости, позади прикрепления длинной приводящей, и занимает протяжении от *tub. pubicum* до соединения ее с восходящей ветвью седалищной кости. Нижнее прикрепление

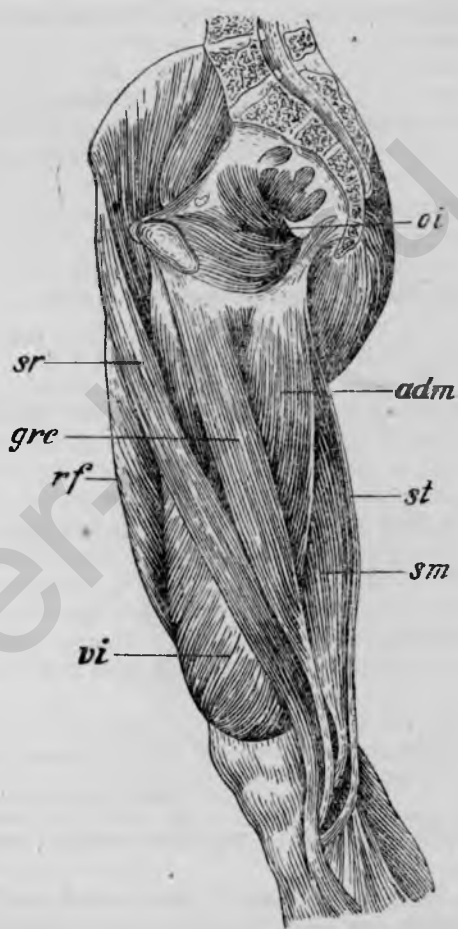


Рис. 163. Внутренняя сторона бедра.

Из мышц этой стороны видны: *grc* — *m. gracilis*; *adm* — *m. adductor magnus*. Из числа мышц других групп видны: *sr* — *m. sartorius*; *rf* — *m. rectus cruris*; *vi* — *m. vastus internus*; *st* — *m. semitendinosus*; *sm* — *m. semimembranosus*; *oi* — *m. obturator internus*.

занимает верхнюю треть *lineae asperae femoris*, причем верхний ее край заходит за край *m. pectinei*, а нижний — за верхний край *m. adductori longi*, так что закрывает существующую между ними щель.

Musculus adductor magnus, большая приводящая мышца. Плоский и очень толстый треугольный мускул начинается частью мышечными, частью сухожильными волокнами на седалищном бугре и на протяжении восходящей ветви седалищной кости. Отсюда волокна расходятся веерообразно: одни, составляющие верхний край мышцы, идут горизонтально кнаружи, причем граничат с нижним краем *m. quadrati femoris* и прикрепляются к верхней части *lin. asperae femoris* (эта часть мышцы описывается некоторыми авторами, между прочим, Henle, как особый мускул — *m. adductor minimus*). Следующие затем книзу волокна идут наискось кнаружи и вниз, и, наконец,

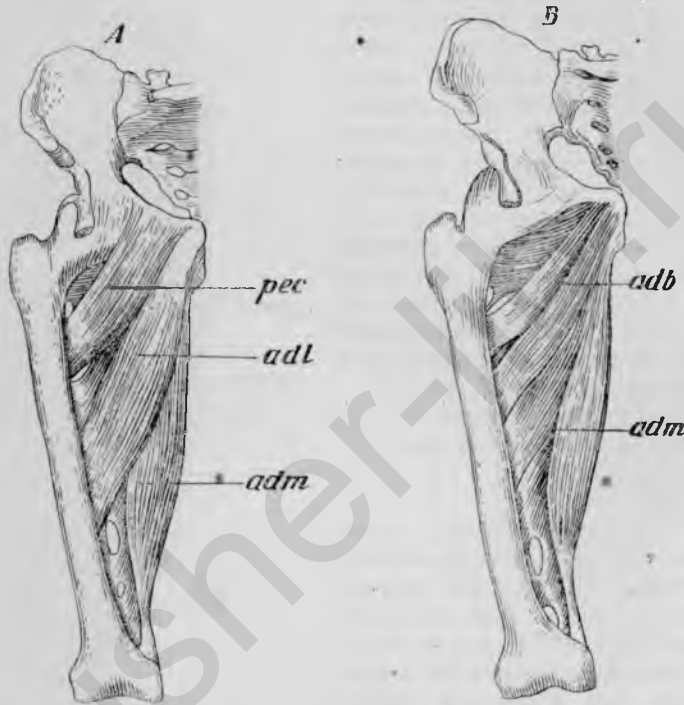


Рис. 164. Приводящие мышцы бедра: А — первый слой; В — второй и третий слои. *pec* — *m. pectineus*; *adl* — *m. adductor longus*; *adm* — *m. adductor magnus*; *adb* — *m. adductor brevis*.

волокна, образующие внутренний край мышцы, спускаются прямо вертикально. Окончания всех волокон находятся на шероховатой линии бедра по всей ее длине, до самого *epicondylus internus*. В верхних двух третях волокна почти не образуют сухожилия перед прикреплением; в нижней трети *m. adductor magnus*, еще задолго до окончания на *lin. aspera*, образует плотное сухожильное растяжение, передняя поверхность которого сливается с таким же растяжением длинного приводящего мускула. Оба эти сухожилия, слившись вместе, образуют при начале нижней трети бедра большое овальное отверстие, лежащее около самой бедренной кости. Отверстие это служит для прохождения артерии бедра и сопровождающей ее вены с передней на заднюю сторону конечности.

Единственная функция всех мускулов внутренней группы бедра, за исключением *m. gracilis*, есть приведение отведенного раньше бедра. *Musculus gracilis*, как сказано выше, принадлежит к сгибателям, но может в известной мере служить и приводящим, если главное его действие в данный момент невозможно.

Мышцы голени

Мышцы укрывают кости голени не в такой мере, как на бедре; они лежат только с трех сторон: передней, наружной и задней, между тем как с внутренней стороны вся соответствующая поверхность большой берцовой кости совершенно обнажена от мышц и ее гребень (*crista tibiae*) выдается прямо вперед. Обнажены от мышц также утолщенные концы костей, как всюду на конечностях: мышцелки *tibiae*, головка *fibulae*, внутренняя и наружная лодыжки свободно прощупываются под кожей.

По анатомическому положению все мышцы голени могут быть разделены на три группы соответственно сторонам (передние, наружные и задние), но по функции они распадаются только на две группы, сгибателей и разгибателей, сообразно свойству суставов, на которые они действуют, а именно — коленного, голеностопного и суставов пальцев. Все эти суставы более или менее правильные гинглимы, т. е. обладают одной поперечной осью и, следовательно, двумя движениями — сгибанием и разгибанием. К группе сгибателей принадлежат задние (более многочисленные) и наружные мышцы. К группе разгибателей — передние три мышцы.

а) Мышцы передней стороны голени, разгибатели (рис. 165). Они занимают углубление, образуемое диафизами *tibiae et fibulae* и соединяющей их межкостной связкой; с поверхности покрыты очень плотной фасцией, так что лежат как бы в трубчатом влагалище. Свои длинные, тесьмовидные сухожилия они посылают на стопу.

Musculus tibialis anticus, передняя большеберцовая мышца, расположена тотчас около гребня *tibiae*. Тело этой мышцы имеет форму трехгранной пирамиды, обращенной верхушкой вниз. Волокна в брюшке расположены продольно. Начинается она от нижней поверхности наружного мышцелка и наружной поверхности *tibiae* до половины ее протяжения, от прилежащей части межкостной перепонки и вверху от фасции, покрывающей мышцу спереди (отчего по отделении фасции верхняя часть мышцы становится шероховатой). При начале нижней трети голени мышца, заостряясь, переходит в узкое тесьмовидное сухожилие, которое, продолжая лежать вплоть около гребешка *tibiae*, спускается на голеностопный сустав и, перекрещивая его наискось внутрь, направляется к внутренней стороне стопы. Здесь сухожилие *m. tibialis ant.* оканчивается на внутренней клиновидной кости и на основании I плюсневой.

При изолированном сокращении *m. tibialis antici* стопа разгибается и несколько поворачивается своим внутренним краем вверх, словом, совершает то движение в своих многочисленных суставах, которое называют супинацией ее (см. Синдесмологию).

При комбинации сокращения *m. tibialis antici* с другими мышцами этой группы получается иной результат, о котором ниже.

Musculus extensor hallucis, мышца, разгибающая большой палец стопы, лежит рядом с предыдущей, но глубже, скрытая на большей части протяжения между сдвинутыми краями *m.-li tibialis antici* и третьего мускула этой группы — *m. extensoris digitorum*. Форму брюшка этого мускула можно сравнить со сплюснутым веретеном, один край которого обращен назад, другой — вперед. Волокна в мышце расположены полуперисто: начинаясь от внутренней поверхности малоберцовой кости по протяжению нижних двух третей (на верхнюю треть голени мышца не простирается), идут наискось вниз и вперед и прикрепляются к сухожилию, которое занимает передний край мускула, начиная от половины голени. Над самым голеностопным суставом мышечное брюшко оканчивается, и дальше на стопу проходит одно сухожилие. Пройдя рядом с сухожилием *m. tibialis* через сустав, оно ложится по гребню стопы, затем на I плюсневую кость, а потом на тыльную сторону фаланг большого пальца. На погтевой фаланге сухожилие *m. extensoris* оканчивается, предварительно расширившись и соединившись с сухожилием короткого разгибателя. Это су-

хожилие очень часто отщепляет от себя часть, которая прикрепляется к основной фаланге.

Musculus extensor digitorum communis longus, общий разгибатель пальцев, длинный. По форме и положению напоминает *m. tibialem ant.*, с которым в верхней части плотно соприкасается. Мышечные волокна расположены полуперисто, как в предыдущем. Они начинаются от передней поверхности головки и диафиза *fibulae* на протяжении верхних двух третей, вверху от прилежащей части межкостной связки и от фасции, покрывающей мышцу. Нижнее сухожилие образуется с половины длины голени и еще выше голеностопного сустава распадается сразу или постепенно на пять тонких сухожилий, которые на пути к суставу продолжают принимать на себя с задней стороны мышечные волокна, происходящие от нижних точек *fibulae* и *lig. interossei*. Пройдя сустав, эти сухожилия расходятся лучеобразно по тылу стопы, распределяясь таким образом: самое внутреннее из них направляется ко II пальцу (I, как мы видели выше, имеет собственную разгибающую мышцу), следующее — к III пальцу и т. д. до V пальца. На тыле фаланг эти сухожилия, расширившись в растяжение, оканчиваются. Последнее, пятое, сухожилие *m. extensoris digitorum*, прикрепляется к телу V плюсневой кости на наружном ее крае. Это последнее сухожилие очень часто бывает развито сильнее других, и тогда соответствующая ему часть мышечного брюшка отделяется от остальной массы мышцы на значительном протяжении, представляя тогда самостоятельную мышцу, *m. peroneus tertius*.

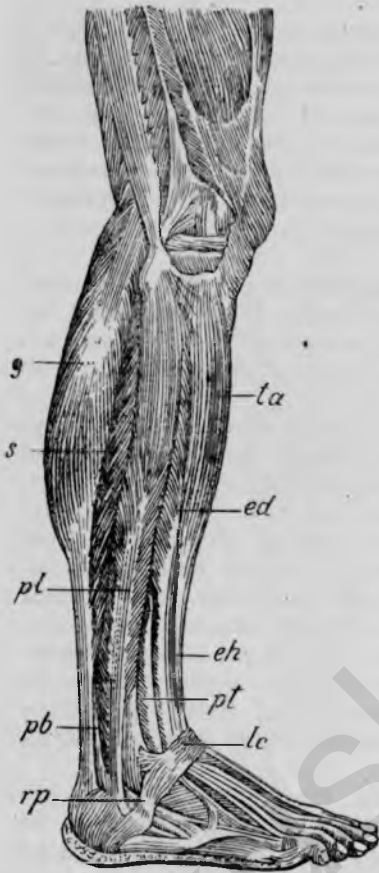

Рис. 165. Мышцы передней и наружной стороны голени. *ta* — *m. tibialis anticus*; *ed* — *m. extensor digitorum communis longus*; *eh* — *m. extensor hallucis*; *pl* — *m. peroneus longus*; *pb* — *m. peroneus brevis*; *rp* — *retinaculum peroneorum*; *lc* — *lig. cruciatum*. Из мышц задней стороны видны: *g* — *m. gastrocnemius*; — *s. m. soleus*.

Сухожилия всех трех мышц передней группы голени на месте прохождения через переднюю сторону голеностопного сустава прижаты к костям так называемой крестообразной связкой, *lig. cruciatum*, образованием не самостоятельным, каким она описывается и кажется после искусственного отделения от окружающих частей. *Lig. cruciatum* есть не что иное, как более плотная часть фасции, покрывающей описанные мышцы на голени и их сухожилия на стопе. Большая плотность придается фасции в этом месте вотканными в нее фиброзными волокнами, которые идут в виде ленты, шириной с палец, от наружной поверхности пяточной кости паискошь вверх и кнутри через сустав; на середине сустава этот пучок фиброзных волокон разделяется на две части, из которых верхняя оканчивается на внутренней лодыжке, а нижняя — на ладьевидной кости. Начиная от этой связки и дальше на стопе, сухожилия всех мышц заложены в особые влагалища, вырытые в клетчатке: стенки их выстланы тонкой синовиальной оболочкой, что уменьшает трение сухожилий о стенки влагалищ при движении.

Функция описанных мышц определяется их названиями: *m. extensor hallucis* разгибает большой палец, но, будучи прикреплен на внутренней стороне стопы,

несколько ее сублимирует, как *m. tibialis anticus* (Duchenne). *M. extensor digitorum*, разгибая четыре паружные пальца, в то же время поворачивает стопу таким образом, что наружный край ее приподнимается, а внутренний опускается (пронация стопы). Это последнее движение, без сомнения, производится той головкой его, которая оканчивается на плюсневой кости и при большом развитии носит название *m. peroneus tertius*.

Описанные движения стопы происходят при изолированном сокращении каждой из трех мышц; совместное же сокращение их имеет результатом прямое разгибание стопы без поворота в ту или другую сторону и в то же время разгибание пальцев.

б) Мышцы задней стороны голени, сгибатели (рис. 166). Эти мускулы выпоняют то небольшое углубление, которое образуется на задней стороне обеими костями голени и соединяющей их межкостной перепонкой и, выдаваясь над ее краями объемистым бугром, образуют на задней стороне голени так называемую и к р у. Глубокие из этих мышц многими анатомическими чертами соответствуют передним, тотчас описанным, а в физиологическом смысле являются антагонистами их. Поверхностные мышцы задней группы не имеют себе соответствующих спереди и назначены специально для сгибания цельной стопы, действуя на нее при помощи пяточного отростка, а также отчасти для сгибания коленного сустава, так как большинство верхних точек прикрепления их находится на бедре.

Поверхностный слой:

Musculus triceps surae, трехглавая мышца икры, образует своими тремя головками главную массу возвышения икры. Она состоит из двух поверхностных и одной глубокой головки; все они ввиду имеют одно общее сухожилие.

Две поверхностные головки носят название *musculus gastrocnemii*. — Он представляет два массивные мышечные брюшка, которые верхними, узкими концами начинаются от задней стороны обоих мыщелков бедра и, сходясь книзу под острым углом, образуют нижнюю часть ромбовидной подколенной впадины. Несколько ниже коленного сустава они сливаются в одно мышечное тело овальной формы, занимающее всю ширину голени. В конце средней трети голени мускул суживается и образует мощное сухожилие, так называемое ахиллово сухожилие, *tendo Achillis calcaneus* [BNA], направляющееся к пяточному отростку *ossis calcanei*.

Глубокая головка *m. tricipitis surae* получает название *m. soleus*¹. Он представляет широкую и толстую мышечную пластинку, занимающую, как и поверхностные две головки, всю ширину голени. Его верхний край прикреплен *ad lineam popliteam tibiae*, к головке и верхнему концу *fibulae*, а также отчасти к межкостной связке; нижний, несколько суженный, конец *m. solei* сливается с *m. gastrocnemio*, чтобы вместе дать начало ахиллову сухожилию. Это сухожилие, самое толстое во всем теле, представляет плоскую тесьму, которая натянута между концом *m. tricipitis* и пяточным отростком, не прилегая к костям, отчего кожа, покрывающая его, несколько вваливается по сторонам, и форма сухожилия обозначается на задней стороне голени выше пятки.

Musculus plantaris, мышца, имеющая очень коротенькое веретенообразное брюшко и несоразмерно длинное, тонкое сухожилие. Брюшко мышцы начинается от задней стороны наружного мыщелка бедра, под головкой *m. gastrocnemii*. Лежит это брюшко несколько наискось внутрь, прикрытое краем наружной головки *gastrocnemii*. На уровне соединения обеих головок *gastrocnemii* *m. plantaris* переходит в узкое плоское сухожилие, которое направляется вниз между *m. gastrocnemius et m. soleus* и, уклоняясь постепенно внутрь, до-

¹ Это название, по Hyrtl (*Onomatologia anatomica*, Wien, 1880), происходит от латинского названия рыбы «камбала» — *solea vulgaris*, которую мышцы напоминают своей формой.

стигает внутреннего края ахиллова сухожилия; соединяясь с ним рыхлой клетчаткой, сухожилие *m. plantaris* тянется до пятки, где оно и прикрепляется.

Musculus popliteus, подколенный мускул. Небольшая плоская треугольная мышца, лежащая паискоь на задней поверхности коленного сустава. Ее узкий верхний конец прикреплен к задней стороне наружного мыщелка бедра ниже прикрепления *m. gastrocnemii* и *plantaris*; отсюда волокна

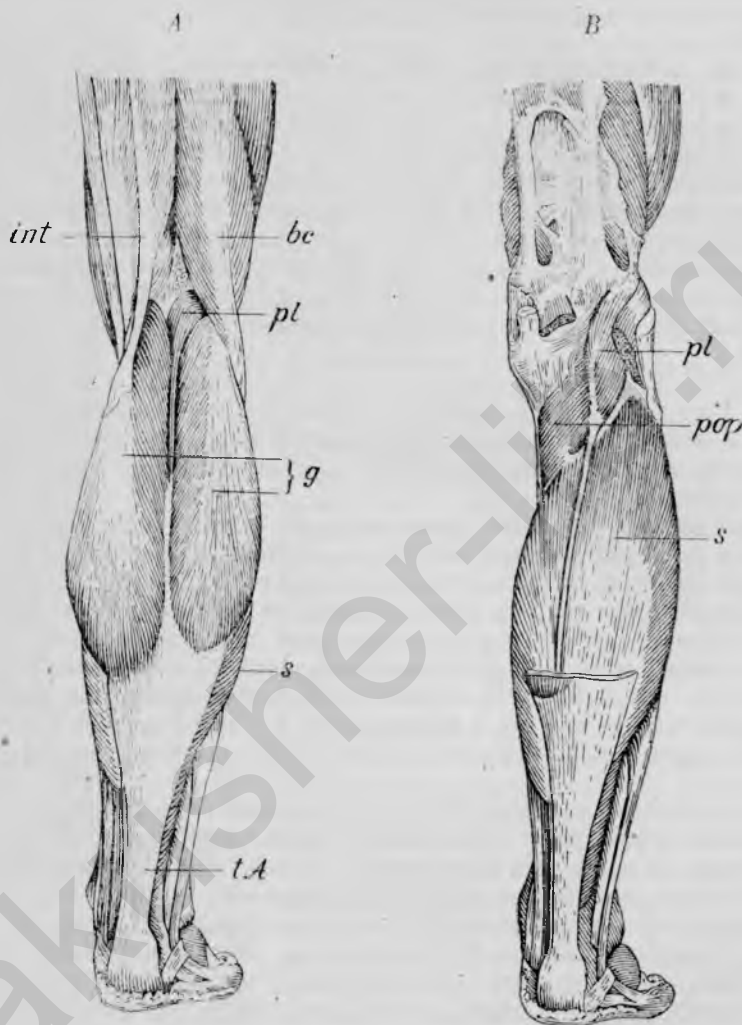


Рис. 166. Мышцы задней стороны голени. А — первый слой; В — второй слой. *g* — *m. gastrocnemius*; *tA* — *tendo Achillis*; *s* — *m. soleus*; *pl* — *m. plantaris*; *pop* — *m. popliteus*. Из мышц других групп видны: *int* — нижние концы *mm. semitendinosi, semimembranosi, gracilis et sartorii*; *bc* — нижний конец *m. bicipitis femoris*.

направляются паискоь вниз и внутрь, выстилая сумочную связку сустава. Нижний, расширенный конец мышцы прикреплен к внутреннему краю *tibiae*, между концом *lin. popl.* и внутренним мыщелком.

Физиологическое значение описанных мускулов ограничивается сгибанием голеностопного и коленного суставов. *M. triceps surae* главным образом сгибает стопу, по в то же время до некоторой степени и колено, так как две из его головок (*m. gastrocnemius*) прикреплены к мыщелкам бедренной кости. Это двоякое действие *m. tricipitis* обнаруживается при хождении, во время отслаивания по-

дошвы оставшейся сзади ноги. *M. popliteus* также сгибает колено и в то же время несколько поворачивает голень внутрь. Впрочем, ни *gastrocnemius*, ни *popliteus* не могут быть энергичными сгибателями колена, так как лежат очень близко к оси вращения сустава и, следовательно, действуют малым рычагом.

Глубокий слой.

Три мышцы этого слоя помещены точно так же, как и передние, как бы во влагалище, передняя стенка которого образуется межкостной перепонкой, боковые — костями голени, а задняя стенка — плотной фасцией, прикрепленной к краям костей и отделяющей глубокие мышцы от поверхностных (*fascia surae profunda*).

Musculus flexor digitorum communis longus, общий длинный сгибатель пальцев (длинным называется потому, что на подошве существует еще другой, короткий общий сгибатель пальцев). Мышца этот занимает заднюю поверхность большой берцовой кости, от которой все волокна его и происходят; в верхней части волокна параллельны и идут сверху вниз; в нижней имеют полуперистое расположение по отношению к сухожилию, которое начинает выделяться на задней стороне мускула с половины его длины. Над внутренней лодыжкой мышечное брюшко оканчивается, и вполне образовавшееся плоское сухожилие спускается на подошву, огибая внутреннюю лодыжку сзади. На середине подошвы это сухожилие, соединившись предварительно с вспомогательным пучком от проходящего через него сухожилия *m. flexoris hallucis longi* (см. ниже), разделяется на четыре отдельных пучка, которые направляются к пальцам, начиная со II до V (I палец имеет собственный, упомянутый сейчас сгибатель). Точно так же, как на верхней конечности, эти сухожилия прободают на уровне основных фаланг сухожилие короткого сгибателя и оканчиваются на поперечных фалангах пальцев.

На подошве к сухожилию *m. flexoris dig. comm. longi*, у места его расщепления на два пучка, прирастает маленькая вспомогательная мышца, так называемая *caro quadrata Sylvii*. Эту мышцу, лежащую сплошью на кости (она там и будет описана), иногда рассматривают как вторую головку *m. flexoris dig. comm. longi*.

Пучки сухожилия, назначенные для пальцев, тотчас после отделения от общего сухожилия, служат начальными точками прикрепления для четырех червеобразных мускулов (*m. lumbricales*, см. ниже).

Musculus tibialis posterior, задняя большеберцовая мышца, лежит по середине межкостного пространства; имеет неправильное перистое расположение мышечных волокон. Последние начинаются от межкостной перепонки и обеих костей голени, проходят наискось вниз и к средней линии голени, где оканчиваются на сухожилии. Последнее начинает слагаться еще близ верхнего конца мускула. Вблизи внутренней лодыжки мышечное брюшко оканчивается, и образовавшееся из него круглое сухожилие подходит под сухожилие *m. flexoris digitorum*, перекрещивает его по направлению внутрь и, обогнув лодыжку, расширяется, распределяя свои волокна на несколько ко-

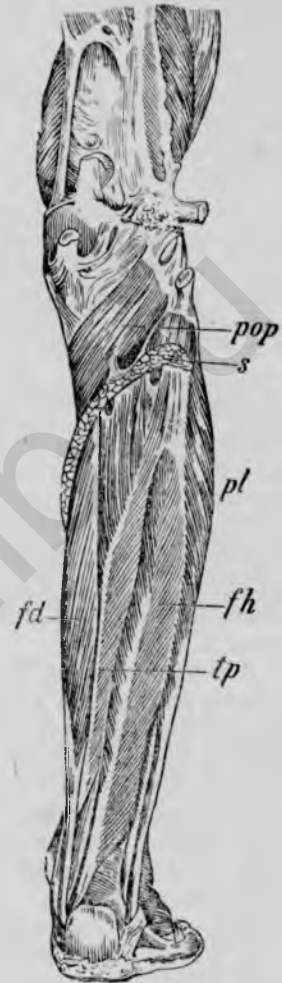

Рис. 167. Глубокий слой задних мышц голени.
fh — *m. flexor hallucis longus*; *tp* — *m. tibialis posterior*; *fd* — *m. flexor digitorum communis*; *pop* — *m. popliteus*; *s* — отрезанный *m. soleus*; *pl* — *m. peroneus longus*.

стей, а именно: большая часть их прикрепляется к бугорку ладьевидной кости, другие направляются к костям второго ряда предплюсны, к I и II, а иногда и к остальным костям плюсны.

Musculus flexor hallucis longus, мышца, сгибающая большой палец, самая сильная из всех трех. Она лежит на задней стороне малой берцовой кости, занимая нижние две трети ее. Брюшко ее имеет полуперистое строение и состоит из коротких волокон, начинающихся от задней поверхности *fibulae*. Сухожилие, в которое оканчиваются волокна, начинает слагаться приблизительно на половине длины мышцы. Брюшко этой мышцы, заостряясь книзу, спускается до самого голеностопного сустава и только здесь образует окончательно круглое сухожилие, которое, подобно сухожилиям предыдущих мускулов, огибает внутреннюю лодыжку, отступя значительно кзади от нее, затем проходит под *sustentaculum tali*. На подошве оно направляется к внутреннему краю и перекрещивает сухожилие общего сгибателя пальцев (которое идет снаружи кнаружи), причем отдает в его состав значительную часть (около половины) своих волокон. Эти волокна направляются в сухожилия II и III пальцев, словом, тех пальцев, которые при хождении, вместе с большим, служат опорой стопе во время ее отслаивания от земли. Та часть сухожилия, которая назначена для большого пальца, оканчивается на ногтевой фаланге его.

Сухожилия всех трех сейчас описанных мускулов в том месте, где они огибают внутреннюю лодыжку, придерживаются к кости утолщенной в этом месте фасцией, которая пускает между ними к кости отростки или перегородки, образуя фиброзные влагалища сухожилий. Внутренняя поверхность этих влагалищ выстлана синовиальной оболочкой, уменьшающей трение сухожилий о кость. Здесь особенно значительное, так как они огибают выдающиеся кости. Описанная тотчас уплотненная полоска фасции между внутренней лодыжкой и пяточным отростком, отрезанная искусственно от фасции, которой часть она составляет, описывается как особая связка, под именем *ligamentum laciniatum*.

Физиологическая функция *m. flexoris digitorum communis* et *m. flexoris hallucis* достаточно характеризуется их названиями. Прикрепляясь к ногтевым фалангам, они, естественно, больше действуют именно на эти фаланги. *M. tibialis posticus*, по Duchenne, есть главным образом мышца, поворачивающая стопу внутрь. Сгибать ее она может, но незначительно.

в) Мышцы наружной стороны голени. Этим мышцам только две; они покрывают своей массой диафиз малоберцовой кости во всю его длину, оставляя непокрытыми и выдающимися под кожей только утолщенные ее концы, т. е. *capitulum fibulae* и *malleolum externum*. По функции они примыкают к задним мышцам голени, т. е. сгибателям стопы.

Musculus peroneus longus, длинная малоберцовая мышца, имеет перистое строение и охватывает *fibulam* в верхней половине ее длины с наружной и передней сторон. Сухожилие этой мышцы, начинающееся очень высоко, идет по наружной стороне *fibulae*; мышечные волокна подходят к нему наискось спереди и сзади, образуя как бы две головки, отделенные в глубине, у самой кости, проходящим там нервом (*nervus peroneus superficialis*). Волокна передней головки начинаются от наружного мыщелка *tibiae*, от головки и передней поверхности *fibulae* в верхней ее трети, а также от фасции, отделяющей этот мускул от соседнего *m. extensor digitorum communis*. Задняя головка состоит из волокон, имеющих начало на задней и наружной поверхностях *fibulae*, в верхней половине ее протяжения. Брюшко мышцы оканчивается, и сухожилие вполне слагается на границе средней трети голени с нижней. Отсюда сухожилие *m. peronei longi* спускается вниз к наружной лодыжке, огибает ее сзади и, переходя на подошву, ложится в бороздку кубовидной кости (*sulcus ossis cuboidei*). Обогнув здесь наружный край стопы, сухожилие тянется наискось через подошву по направлению к внутреннему ее краю, причем лежит под всеми находящимися здесь мускулами и сухожилиями и даже

расслаивает длинную связку подошвы (*lig. plantare longum*) на две пластинки (см. Синдесмологию). Достигнув внутреннего края стопы, сухожилие *m. peronei longi* расширяется и прикрепляется главным образом к основанию первой плюсневой кости, а также к соседним — I клиновидной и II плюсневой. На всем длинном пути, от места перегиба через наружную лодыжку до прикрепления, это сухожилие одето влагалищем, которое образуется окружающими фасциями и клетчаткой. Внутренняя поверхность этого влагалища выстлана по обыкновению синовиальной оболочкой. У места перегиба через кубовидную кость сухожилие особенно плотно и содержит в себе хрящевую ткань.

Musculus peroneus brevis, короткая малоберцовая мышца, лежит на малоберцовой кости ниже предыдущей и отчасти ею прикрыта. Брюшко ее имеет веретенообразную форму и состоит из параллельных волокон, имеющих начало от наружной поверхности *fibulae* на протяжении нижних двух третей ее; верхний заостренный конец мышечного брюшка проникает между костью и двумя брюшками длинного малоберцового мускула; нижний, также заостренный, конец брюшка лежит тотчас над наружной лодыжкой и выпускает из себя круглое сухожилие, которое, направляясь рядом с сухожилием *peron. longi*, огibtает *alleolum externum*; затем по наружному краю стопы достигает бугорка пятой плюсневой кости, где и прикрепляется. Сухожилие это тоже имеет влагалище.

У места перегиба около лодыжки оба сухожилия малоберцовых мускулов подобно другим сухожилиям этой области, придерживаются к кости уплотненной полоской фасции, которая носит название *retinaculum peroneorum*.

Оба малоберцовые мускула при изолированном сокращении сгибают стопу, несколько поворачивая подошву наружу и приподнимая наружный край ее. Это поворачивание стопы исчезает, как скоро они сокращаются совместно с другими сгибателями, в особенности с задним большеберцовым (*m. tibialis posticus*), который производит противоположный поворот стопы.

Мышцы стопы

На стопе, подобно ручной кисти, мышцы сосредоточены на подошвенной стороне, но не исключительно, как там. Тыльная сторона стопы снабжена одной мышцей, не имеющей себе гомолога на верхней конечности, именно коротким разгибателем пальцев. Что касается мышц подошвы, то многие из них вполне гомологичны мышцам ладони. Разница, замечаемая в мышцах верхней и нижней конечности, состоит, во-первых, в том, что в связи с меньшей подвижностью большого пальца и мизинца на ноге эти пальцы имеют каждый одной мышцей меньше: им недостает противопологающих мускулов. Далее, на подошве имеются две мышцы, не существующие на ладони, это: а) короткий сгибатель пальцев, аналогичный по способу прикрепления сухожилий поверхностному сгибателю пальцев руки, б) так называемая *sagittata Sylvii* — короткая вспомогательная головка длинного сгибателя пальцев, лежащего на задней стороне голени.

Тыльная сторона:

Musculus extensor digitorum communis brevis. Мышца, разгибающая пальцы, короткая. Плоская, треугольной формы мышца начинается на наружной поверхности пяточной кости около отверстия *sinus tarsi* и, расширяясь, идет вперед и внутрь, проникает под сухожилия длинного разгибателя пальцев, на основании плюсневых костей распадается на четыре ланцетовидные головки неравной величины (внутренняя — самая широкая, наружная — самая малая), которые на половине плюсневых костей оканчиваются в узенькие плоские сухожилия, назначенные для I, II III и IV пальцев. Эти сухожилия при основании пальцев подходят с наружной стороны к сухожилиям длинного разгибателя и, соединившись с ними, образуют так называемое тыльное сухожильное растяжение пальцев; волокна

последнего прикрепляются к средним и ногтевым фалангам, так что мускулы разгибают непосредственно именно эти фаланги, основную же — только посредственно и с меньшей силой.

Подошвенная сторона:

Здесь мышцы распадаются на четыре группы: 1) мышцы большого пальца, 2) мышцы мизинца, 3) средняя группа, занимающая середину подошвы, и 4) межкостные мышцы, лежащие между плюсневыми костями.

По спятии кожи и толстой подкожной клетчатки на подошве прежде всего бросается в глаза подошвенное сухожильное растяжение (aponeurosis plantaris), совершенно подобное апоневрозу ладони. Подробнее оно будет описано при фасциях нижней конечности.

Тотчас под ним и плотно сросшись с ним, лежит:

Musculus flexor digitorum communis brevis, короткий сгибатель пальцев, о котором говорено выше в общем обзоре

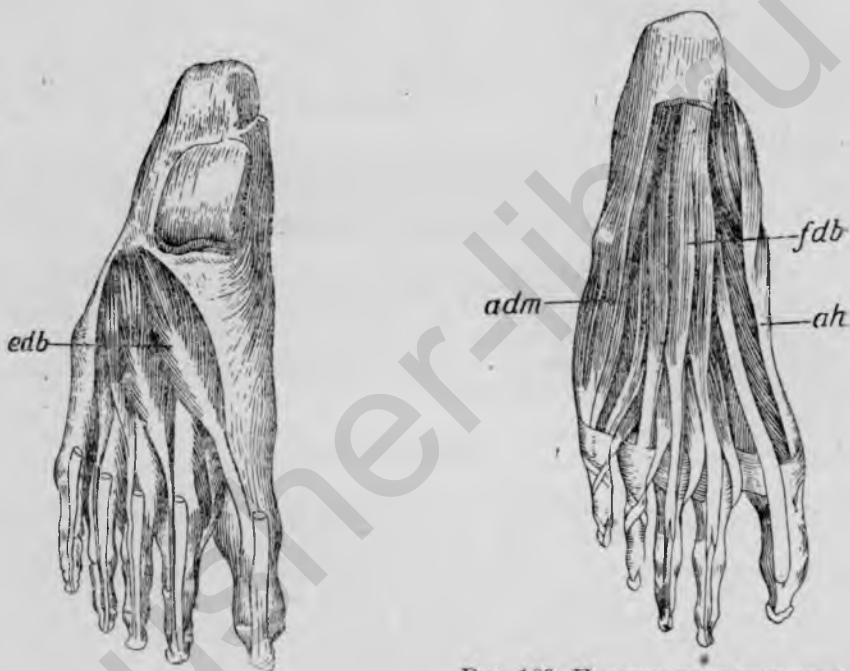


Рис. 168. Тыльная сторона стопы.
edb — *m. extensor digitorum communis*.

Рис. 169. Подошвенная сторона стопы.
fdb — *m. flexor digitorum communis brevis*; *ah* — *m. abductor hallucis*;
adm — *m. abductor digiti minimi*.

мышц стопы. Мускул этот имеет продолговатую форму, занимает всю середину подошвы между группой мышц большого и малого пальцев и покрывает собой все остальные мышцы и сухожилия средней группы. Задний его конец прикреплен к пяточному отростку, передний распадается на четыре заостренные головки, которые на половине плюсневых костей исходят из сухожилия. Последние, лежа над сухожилиями длинного сгибателя, направляются ко II, III, IV и V пальцам; на основных фалангах эти тоненькие сухожилия, подобно сухожилиям поверхностного сгибателя на руке, расщепляются на две пожки, расходящиеся под углом и, перейдя сустав, прикрепляются к боковым сторонам средних фаланг. В щель, образуемую от расхождения пожек сухожилий короткого сгибателя, выходят из глубины сухожилия длинного сгибателя, чтобы достигнуть ногтевых фаланг.

Тотчас под коротким сгибателем пальцев проходит наискось, от внутренней лодыжки к середине подошвы, сухожилие *m. flexoris digitorum longi*; на одном уровне с ним лежит:

Caro quadrata Sylvii s. m. quadratus plantae [BNA], вспомогательная мышечная головка длинного сгибателя пальцев. Эта плоская неправильно четырехугольная мышца состоит из параллельных волокон, которые начинаются на пяточном отростке, глубже короткого сгибателя, и оканчиваются на сухожилии длинного сгибателя, у места его деления на пучки.

На этом же уровне и также в соединении с сухожилиями длинного сгибателя пальцев лежат:

Musculus lumbricales, червеобразные мышцы. Число (четыре) и расположение их совершенно одинаково с ладонными червеобразными мускулами. Они начинаются от пальцевых сухожилий *flexoris digit. longi*, в углах, образуемых их расхождением, направляются по внутренней сто-

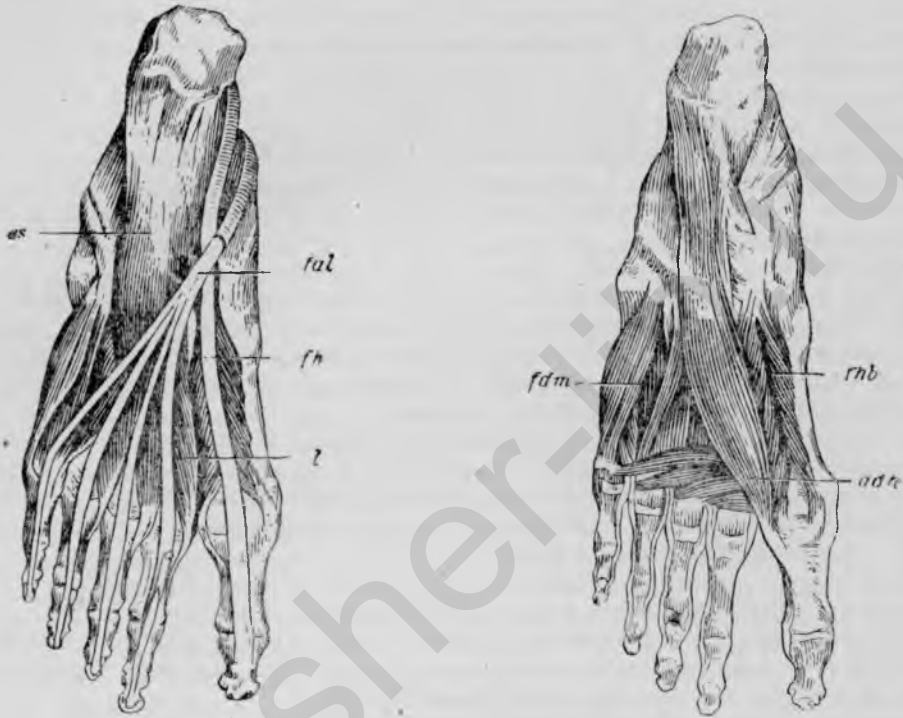


Рис. 170. Второй слой подошвенных мышц.

fal — сухожилие *m. flexoris digitorum communis longi*; *cs* — *caro quadrata Sylvii*; *l* — *m. lumbricales*; *fh* — сухожилие *m. flexor hallucis*.

Рис. 171. Третий слой подошвенных мышц.

fhb — *m. flexor hallucis brevis*; *adh* — *m. adductor hallucis*; *fdm* — *m. flexor digiti minimi*.

роне каждого из них (нужно помнить, что *tibia* гомологична лучу предплечья, и, стало быть, внутренняя сторона стопы соответствует лучевой стороне кисти, где располагаются *m. lumbricales* верхней конечности). Оканчиваются *m. lumbricales* ноги так же, как на руке, т. е. в тыльное сухожильное растяжение пальцев.

Мышцы большого пальца:

Musculus abductor hallucis, мышца, отводящая большой палец, самая сильная в этой группе, имеет веретенообразную форму; задние концы ее волокон начинаются от внутренней поверхности пяточной кости; передний конец мышцы, образовав плоское сухожилие, прикрепляется к наружной сесамовидной кости, заложеной к сумке основного сустава большого пальца.

Musculus flexor hallucis brevis, мышца, сгибающая большой палец короткая, лежит на нижней поверхности

I плюсневой кости и отчасти прикрыта предыдущей. Начинается несколькими пучками от I клиновидной кости и ближайших связок; идя вперед, тело мышцы распадается на две веретенообразные головки, облегающие с боков диафиз плюсневой кости большого пальца. Внутренняя из двух этих головок прирастает к сухожилию *m. abductor hallucis* и вместе с ним оканчивается на внутренней сесамовидной кости: наружная оканчивается самостоятельно на наружной сесамовидной кости. Между двумя головками короткого сгибателя большого пальца расположено сухожилие *m. flexoris hallucis longi*.

Musculus adductor hallucis, мышца, приводящая большой палец, расположена на одной глубине с предыдущей, но нижней поверхности плюневых костей, и прикрыта сухожилиями длинного сгибателя пальцев. Она имеет две части (или головки), соединенные только передними концами у точки прикрепления. Задняя часть имеет веретенообразную форму, начинается от кубовидной, II и III клиновидных костей, а также от *lig. calcaneo-cuboideum*, и тянется несколько паискошь, через стопу к головке первой плюсневой кости. Передняя часть состоит из трех слабых пучков, начинающихся на головках V, IV, и III плюневых костей, от сумочных связок, их охватывающих; направляясь к головке I плюсневой кости, часть эта лежит прямо поперек подошвы. У основного сустава большого пальца обе части соединяются в одно сухожилие, прикрепленное к внутренней сесамовидной кости этого сочленения.

Мышцы мизинца:

Musculus abductor digiti minimi, мышца, отводящая мизинец, сравнительно слабый веретенообразный мускул, занимает наружную сторону стопы. Его задний конец начинается от нижней поверхности пяточной кости и края *aponeurosis plantaris*; передний прикрепляется к наружному краю основной фаланги мизинца.

Musculus flexor digiti minimi, мышца, сгибающая мизинец, лежит на нижней поверхности V плюсневой кости, отчасти прикрытая предыдущим мускулом и сухожилием длинного сгибателя пальцев. Она начинается от основания V плюсневой кости и оканчивается на нижней поверхности основной фаланги мизинца.

Мышцы, занимающие межкостные пространства:

Musculi interossei plantares et dorsales, межкостные подошвенные и тыльные мышцы, обособлены друг от друга и от соседних мышц менее резко, чем на руке, и потому в описании их у разных авторов встречается некоторая разница.

Всего удобнее рассматривать здесь три подошвенные и четыре тыльные. Первые (подошвенные) одноглавы, лежат во 2-м, 3-м и 4-м межкостных пространствах, на внутренней стороне III, IV и V плюневых костей. Начинаются от основания и диафизов этих костей, и, превратившись в тоненькие и плоские сухожилия, прикрепляются к внутренней стороне основных фаланг соответствующих пальцев, т. е. III, IV и V.

Тыльные мышцы, *m. interossei dorsales*, в числе четырех, занимают все межкостные промежутки, двуглавы, как и на руке, причем волокна по отношению к сухожилию расположены в перистом порядке. Обе головки начинаются от обращенных друг к другу сторон плюневых костей (у 1-й внутренняя головка начинается от первой клиновидной кости). Тоненькие сухожилия, на которых оканчиваются по сторонам обе головки, направляются к основным фалангам пальцев в таком порядке: сухожилия 1-й и 2-й мышц прикрепляются к внутреннему и наружному краям II пальца, сухожилия 3-й мышцы — к фаланге III пальца и сухожилия 4-й мышцы — к фаланге IV пальца. Мизинец и большой палец таких мышц не имеют.

Что касается функции мышц стопы, то для большинства она в достаточной мере определяется их названиями. Одни межкостные и червеобразные требуют некоторого пояснения. Из них *interossei plantares* приводят III, IV и V пальцы ко второму, так как расположены на внутренней их стороне. *M. interossei dor-*

sales не одинаковы по функции: 1-я приводит II палец к большому; 2-я, 3-я и 4-я отводят соответствующие пальцы кнаружи. По Duchenne, межкостные мышцы могут еще сгибать основные фаланги пальцев. Червеобразные мышцы, по тому же автору, представляют собой, напротив, разгибателей средней и пятой фаланг пальцев.

Фасции нижней конечности

Ф а с ц и и б е д р а. Фиброзная пластинка, покрывающая с поверхности все мышцы бедра, носит название широкой — *fascia lata*. Вверху, на пространстве между *spina os. ilei ant. sup.* и *tuberc. pubicum*, она начинается от сухожилия *m. obliqui abdominis externi* (т. е. от *lig. Poupartii*); на пространстве между *spina os. ilei* и передним краем *m. glutaei maximi* она представляет непосредственное продолжение фасции, покрывающей *m. glutaem medium*; на всем остальном протяжении периферии бедра (т. е. на задней его поверхности) она представляет продолжение фасции, покрывающей большую седалищную мышцу¹. Внизу *fascia lata* плотно срастается с передней частью сумочной связки коленного сустава, а позади колена, образовав покрывку подколенной ямы, туго натянутую между концами сгибаемых мышц, переходит без перерыва в фасцию задней стороны голени.

Fascia lata в разных частях бедра имеет неодинаковую плотность: на передней и наружной сторонах бедра она гораздо плотнее, чем на задней и внутренней. Причина этого лежит в том, что в передне-боковую часть широкой фасции вплетаются сухожильные волокна *m. tensoris fasciae latae* и верхней части *m. glutaei maximi* (см. описание этих мускулов). На задней стороне бедра, там, где *fascia lata* натянута над подколенной впадиной, она плотнее, чем вверху.

От внутренней стороны *fasciae latae* отходят отростки в форме пластинок, проникающие между некоторыми мускулами бедра. Один такой отросток отделяет группу приводящих мышц от внутреннего широкого мускула и носит название *processus intermuscularis internus*; задний край этого отростка прикрепляется в глубине к внутренней губе *lineae asperae femoris*. Другой подобный отросток, *processus intermuscularis externus*, проникает до кости между наружным широким и двуглавым мускулами: его задний край прикрепляется к наружной губе *lineae asperae femoris*. Кроме этих двух отростков, весьма плотные пластинки, отделившись у краев *m. tensoris fasciae latae* и *m. sartorii*, охватывают эти мышцы снизу и у другого края их сливаются опять с широкой фасцией, так что эти два мускула оказываются заключенными по всей своей длине в довольно плотные влагалища.

Такое же удвоение *fasciae latae* замечается еще над *fossa subinguinalis*, т. е. ямкой, образуемой ниже паховой складки расхождением приводящих и разгибающих (передних) мышц бедра: широкая фасция, образовав влагалище *m. sartorii* у внутреннего края верхней трети его, вновь разделяется на два листка. Глубокий из этих листков спускается на дно *fossae subinguinalis*, покрывает там нижний конец *m. ileo-psoatis* в той части его, которая по выходе из-под пупартовой связки образует наружную стенку *fossae subinguinalis* (этот участок фасции называется *fascia ileo-pectinea*); далее, коснувшись горизонтальной ветви локтовой кости и сумки тазобедренного сустава, фасция восходит по передней поверхности *m. pectinei*, образуящего внутреннюю стенку ямы, и у внутреннего края ее вновь сливается с поверхностным листком *fasciae latae*. Поверхностный листок расщепленной таким образом фасции натянут над *fossa subinguinalis* в виде покрывки от одного края до другого. Этот листок не на всем протяжении имеет одинаковую плотность, а распадается на два участка: наружный — более плотный и внутренний — рыхлый, по строению своему более подходящий к клетчатым фасциям и потому называемый *fascia cribrosa*. Граница между этими двумя участками обозначается очень резко в виде фиброз-

¹ Фасции таза описаны выше.

ной дуги, идущей от пупартовой связки вниз и выпуклой наружу. По сходству этот край плотного участка поверхностной фасции назван *серповидной пластинкой* (отростком) — *processus falciformis*. Как раз около него, сантиметров на пять ниже пупартовой связки, слабая часть фасции (*fascia cribrosa*) представляет большое овальное отверстие — *foramen s. fossa ovalis*, через которое проходит в глубину подкожная вена бедра — *vena saphena magna*. Кроме этого отверстия, *fascia cribrosa* представляет и еще несколько отверстий, назначенных для прохождения лимфатических сосудов и для помещения маленьких лимфатических желез; это-то обстоятельство и дало ей название *решетчатой фасции* — *fascia cribrosa*. Отверстие, назначенное для прохождения *venae saphenae*, в топографической анатомии носит название *наружного отверстия бедренного канала*, т. е. пути, по которому проходят под кожу брюшные внутренности (например, кишки), образуя так называемые *бедренные грыжи*. Внутренним отверстием этого канала называется *щель*, находящаяся между пупартовой связкой, горизонтальной ветвью лобковой кости и бедренными сосудами, проходящими между ними. (NB. Более подробное описание бедренного канала есть дело топографической анатомии и становится понятным в связи с механизмом происхождения грыж, а также с техникой операции грыжесечения.)

Кроме перечисленных плотных фасций бедра, т. е. собственно *fasciae latae*, внутреннего и наружного межмышечных отростков, отделяющих разгибательную группу мышц бедра от других, и так называемого глубокого листка бедренной фасции, т. е. той пластинки, которая образует задние стенки влагалища *m. tensoris fasciae latae et sartorii* и выстилает стенки *fossae subinguinalis*, все остальные листки клетчатки, разделяющие другие мускулы друг от друга, слабы и названия фасций не заслуживают.

Фасция голени, подобно широкой фасции бедра, одевает весь член в форме трубки, прирастая по всей длине к обнаженным от мышц частям большой и малой берцовых костей, а именно к внутренней поверхности *tibiae*, к головке *fibulae* и ее наружной лодыжке, а также к сумке коленного сустава на передней и боковых ее сторонах. Задняя половина, покрывающая мышцы икры, носит отдельное название — *fascia surae*. Эта пластинка представляет непосредственное продолжение той части фасции бедра, которая покрывает подколенную впадину. Глубже, между поверхностным слоем мышц икры и глубоким (*mm. flexor digit. comm., flexor hallucis et tibialis post.*), расположен другой листок фасции, *fascia surae profunda*, чрезвычайно плотная фиброзная пластинка, туго натянутая между задними гребнями *tibiae* и *fibulae* и образующая вместе с межкостной перепонкой и костями тесное влагалище для глубоких мышц голени. Передняя половина фасции голени, покрывающая переднюю (*mm. tib. ant., ext. digit. et ext. hall.*) и наружную группу (*mm. peroneus longus et brevis*) мышц, плотнее задней и служит в верхней своей части местом происхождения поверхностных пучков мышц. На границе между *m. extensor digitorum* и *m. peroneus longus* от фасции отходит вглубь довольно плотная пластинка — *processus intermuscularis peroneus*, которая отделяет названные мышцы друг от друга и задним краем прикрепляется по всей длине *fibulae*. В нижней части голени, где фасция переходит через голеностопный сустав на стопу, она, как это описано при мускулах, уплотняется вотканными в нее поперечными волокнами и, прикрепляясь к лодыжкам и пяточной кости, образует аппараты, удерживающие сухожилия мускулов от соскальзывания с костей. Эти участки фасции носят следующие названия: передняя — *ligamentum cruciatum*, наружная — *retinaculum peroneorum* и внутренняя — *ligamentum laciniatum*.

Между остальными мускулами (за исключением упомянутых выше *fascia surae profunda* и *proces. intermuscul. peroneus*) прослойки соединительной ткани слабы, как и на бедре.

Фасция стопы на тыльной стороне относительно слаба, прикрепляется по краям стопы к костям и опускает от себя вглубь между проходящими здесь су-

хожилиями и *m. extensor digit. brevis*, а также под последний слабые листки перимизия. На подошве, напротив, фасция стопы имеет вид сухожильного растяжения, апоневроза, впрочем, не на всем протяжении. Особенно плотна ее средняя часть, покрывающая *m. flexorem digit. brevis*; эта часть имеет вид треугольника, своей вершиной обращенного назад и прикрепленного к пяточному отростку. Основание этого треугольника обращено вперед, расщепляется на отдельные пучки, которые сливаются на основании пальцев с влагалищами сухожилий. Эта плотная часть фасции стопы носит название подошвенного апоневроза, *aponeurosis plantaris*. По сторонам его, над мышцами большого пальца и мизинца, фасция становится значительно слабее, отчего края тотчас описанного апоневроза явственно обозначаются. Между мышцами подошвы расположены слои рыхлого перимизия.

СРАВНЕНИЕ МЫШЦ ВЕРХНЕЙ И НИЖНЕЙ КОНЕЧНОСТИ

Попытки провести гомологию между мышцами верхней и нижней конечности были сделаны много раз, но вполне удачными их нельзя было признать. Каждый раз можно было указать какой-нибудь анатомический факт или факты, которые не укладывались в предложенный теоретический план. Только появившийся в 1897 г. труд проф. Stieda, по моему мнению, обещает разрешить этот вопрос удовлетворительно. Автор при сравнении мягких частей конечностей начинает с того раннего периода развития их, когда они у зародыша имеют вид пластинок, отходящих от боковой поверхности туловища, и расположены так, что одна из поверхностей их обращена в сторону живота (вентрально), другая — в сторону спины (дорзально). Мягкие ткани, лежащие на этих сторонах, конечно, гомологичны друг другу. Из этих-то тканей вентральной и дорзальной сторон зародышевых конечностей и развивается впоследствии мускулатура (и кожа) конечностей. Порядок развития и указывает гомологию мышц. На верхней конечности ткань вентральной стороны служит местом развития сгибательной группы мышц плеча (*mm. biceps, brachialis internus* и пр.) и всей мускулатуры ладонной стороны предплечья и ладони. Ткань дорзальной стороны верхней конечности зародыша развивает из себя мышцы задней стороны плеча (*m. triceps*) и тыльной (разгибательной) стороны предплечья и кисти. На нижней конечности ткань вентральной стороны на бедре дает все мышцы передней поверхности (т. е. *mm. extensor cruris quadriceps et sartorius*), а ткань дорзальной стороны служит источником развития мышц задней стороны бедра (*mm. biceps, semitendinosus, semimembranosus*). На голени же, вследствие пронаторного поворота, который совершает эта часть конечности (см. Osteологию, гл. «Сравнение скелета верхней и нижней конечности»), вентральная группа мышц переходит на заднюю сторону и подошву и представлена *m. gastrocnemio, soleo, flex. digitorum* и пр. Эта группа, как и на верхней конечности, имеет значение сгибателей. Дорзальные же мышцы голени, вследствие того же поворота, перемещаются на переднюю сторону. Это — разгибательная группа, как и на предплечье. Она состоит из *m. tibialis ant., extensor. digit. comm. et ext. hallucis*. Таково соответствие мышечных групп. Единственное возражение против такого воззрения может состоять в указании на различную функцию гомологичных мышц плеча и бедра: вентральная группа на плече это — сгибатели, на бедре — разгибатели; дорзальная группа на плече представлена разгибателями, а на бедре сгибателями. Но Stieda предвидит это возражение и обстоятельно его опровергает. Это несоответствие, по Stieda, есть явление вторичное и стоит в связи с различным развитием, несомненно, гомологичных суставов — локтевого и коленного¹, которое в свою очередь есть результат различного назначения конечности. Локтевой сустав сформирован так, что он может сгибаться только в вентральную сторону, а коленный — только в дорзальную. Разница движений в суставах, несомненно, тождественных, вообще

¹ А не скручивания плеча, как это предполагали.

возможна, и как другой подобный пример Stieda приводит пястно-фаланговые суставы человека и кошки. У человека эти суставы допускают объемистое сгибание в ладонную сторону и очень малое разгибание в тыльную. У кошки, наоборот, суставы эти позволяют очень объемистое разгибание в тыльную сторону и очень малое сгибание в ладонную.

Что касается гомологии отдельных мускулов, то Stieda берет как признак для сравнения одинаковое положение и прикрепление к гомологичным костям. Вопрос же о гомологах мышцам, которым нельзя указать сходных на основании этих признаков, автор оставляет без ответа в ожидании дальнейших эмбриологических и сравнительно-анатомических исследований. Теперь же на основании сходства положения и прикрепления Stieda устанавливает гомологию следующих мышц:

Верхняя конечность	Нижняя конечность
Плечо	Бедро
Вентральная сторона	
M. biceps brachii	M. extensor cruris quadriceps
Дорзальная сторона	
M. triceps brachii	M. biceps femoris
Предплечье	Голень
Вентральная группа	
M. palmaris longus	M. plantaris
M. flex. dig. comm. sublimis	M. flex. digit. comm.
M. flex. dig. comm. profund.	M. flexor hallucis
M. flex. carpi radialis	M. tibialis posticus
M. flex. carpi ulnaris	M. peroneus longus et brevis
Дорзальная группа	
M. extensor carpi radialis longus	} M. tibialis anticus
M. ext. carpi rad. brevis	
M. extensor carpi ulnaris	
M. extensor digit. comm.	
M. extensor indicis	
M. extensor digiti minimi	} M. extensor digit. comm. brevis
M. m. extensor pollicis long. et brevis	

ВАРИАЦИИ МЫШЦ

Мышечные аномалии

Система мышц у человека подлежит вариациям или аномалиям в очень значительной степени, гораздо больше костей и нервов, и только сосудистая система в некоторых своих частях может равняться в этом отношении с мышечной. Частота аномалий так велика, что мы вправе рассматривать то устройство мышц, которое считается нормальным и обыкновенно описывается в руководствах как нечто подобное схеме, к которой мышечная система каждой отдельной особи приближается более или менее.

Ввиду малого практического значения, которое имеют большинство мышечных аномалий, они изучались большей частью случайно, мимоходом. Тем не менее за последнее время накопилась уже значительная масса отдельных наблюдений, так что явилась возможность систематизировать их и вывести некоторые заключения о законности этих явлений. Этот тяжелый труд взял на себя Testut и позднее Le Double, Eisler и вот к каким выводам они пришли: аномалии мышечной системы встречаются не во всех областях тела равномерно — в некоторых чаще, чем в других, у мужчин чаще, чем у женщин; большинство аномалий бывает только на одной стороне. Аномалии могут выражаться или а) в появлении лишних мускулов, или б) в изменении формы существующих.

В том и в другом случае по крайней мере огромное большинство мышечных аномалий представляет явление атавизма, возврата к устройству тех или других мышц у низших животных. Это — аномалии регрессивные.

Некоторые формы мышечных аномалий можно рассматривать как прогрессивные. Сюда принадлежат известные всем случаи исчезания некоторых мускулов, особенно к этому склопных, каковы: *m. palmaris longus* предплечья, *m. psoas minor*, *m. pyramidalis* живота. Эти мышцы, развитые хорошо у низших животных, являются у человека, вероятно, излишними, как бы назначенными к уничтожению, а потому и склопными особенно часто совсем не появляться или заменяться сухожильными тяжами.

Testut рассматривает сухожильные образования как атрофированные мышцы. К этому выводу он пришел на основании наблюдений над аномалиями. К этому же заключению, как это мы видели выше, приводят и сравнительно-анатомические наблюдения над мышечной системой.

Le Double прибавляет еще третью категорию мышечных аномалий: чудовищные (*monstrosités*), к которым он относит довольно произвольно некоторые формы из двух предыдущих категорий.

Прогрессивные формы аномалий очень немногочисленны, а потому регрессивные, или атавистические, выдвигаются на первый план. Для них-то Testut и предлагает следующую классификацию.

Эти аномалии могут быть разделены, как сказано уже выше, на два класса: 1) появление лишних мышц; 2) изменение формы существующих у человека мышц.

Лишние мышцы суть органы, вполне типические для каких-нибудь низших животных, которые у человека при нормальном развитии совсем исчезли или, развившись слабо, слились с каким-нибудь соседним мускулом. При аномальном развитии эти мускулы вновь отделяются.

Нормальные мышцы человека могут быть изменены: 1) в форме, 2) в устройстве частей, 3) в способе прикрепления и 4) в топографических отношениях к соседним мускулам.

1. Аномалии формы. Этот класс аномалий включает в себе самые разнообразные изменения. Так, например, *m. pronator quadratus* предплечья может иметь форму правильного четырехугольника, трапеции и треугольника. *M. palmaris brevis* может иметь веретенообразную форму, форму ленты или же представляться двубрюшным.

2. Аномалии устройства частей мышц:

а) Мышца может удваиваться или во всю длину, или отчасти. Таковы случаи *m. pectoralis majoris*, разделенного на две совершенно независимые части — *pars sterno-costalis et pars clavicularis*, или разделение *m. sterno-cleido-mastoidei*. причем грудинная головка отделяется от ключичной или на всем протяжении мускула, или только отчасти, т. е. несколько дальше нормального разделения.

б) Наоборот, две части мускула, обыкновенно отделенные, могут сливаться таким образом, что вместо двух точек прикрепления получается одна. Так, например, тот же *m. sterno-cleido-mastoideus* может иметь нижний конец совсем неразделенным.

в) Нормальная мышца может получить лишний пучок. Этот прибавочный пучок может быть изолирован на некотором протяжении или сливаться с массой мышц от самого начала. В первом случае говорят о новой головке мускула (например, третья головка *m. biceps brachii*, обыкновенно начинающаяся от плечевой кости); во втором случае получается расширение точки прикрепления мускула (например, прикрепление *m. pectoralis minoris* ко II и VI ребрам).

г) Нормальный мускул может, напротив, терять часть своих пучков, причем получается или просто сужение мускула (например, *m. pectoralis minor*, начинающийся только от III и IV ребер), или переформирование двуглавого мускула в одноглавый [например, *m. biceps brachii*, редуцированный таким образом, что остается только его головка, начинающаяся от *proc. coracoideus* (*m. coraco-radialis*), а другая головка (*m. gleno-radialis*) исчезает].

д) При дальнейшей редукции мускул может потерять все свои мышечные пучки и исчезать совсем или являться в виде сухожильного пучка. *M. pectoraeus tertius* и *m. palmaris longus* часто представляют эти два видоизменения.

е) Сухожильные перемычки мускулов, эти последние признаки сегментации туловища в мышечной системе, могут также давать новые виды аномалий; вообще эти аномалии довольно разнообразны, но все-таки могут быть сведены к следующим двум формам: 1) исчезание сухожильной перемычки и 2) появление новой — ненормальной. К первой форме относится исчезание сухожильной перемычки на *m. rectus abdominis* или *m. omohyoideus*; ко второй относятся случаи появления сухожильных перемычек на *mm. obliquus abdominis externus et internus*.

ж) Наконец, к этому же классу аномалий относятся случаи перемещения мышечного брюшка на место сухожилия и сухожилия на место брюшка — случаи, чаще всего наблюдаемые на *m. palmaris longus*.

3. Аномалии топографических отношений мускулов:

а) Мускул, обыкновенно соединенный с соседним, может отделяться от него. Таким образом, малоберцовый мускул мизинца (*m. peronier du V orteil*), нормальный для некоторых хищных животных, начинающийся от *fibula* на уровне *m. peronaei brevis* и несколько позади от него и прикрепленный к основанию первой фаланги мизинца, обыкновенно слитый с малоберцовым коротким, отделяется от него до самого верхнего конца. Такой же процесс может постигнуть и отдельные головки сложных мускулов, каковы сгибатели и разгибатели пальцев.

б) Противоположным процессом два мускула, обыкновенно отделенные,

могут в аномальных случаях сливаться между собой. Это слияние может быть полное или частичное и являться или в мышечной, или в сухожильной части мускула. Последняя форма аномалии является иногда в виде анастомотических пучков, мышечных или сухожильных, которые отходят от одного мускула и присоединяются к другому. Такая аномалия чаще всего встречается на двух лучевых разгибателях кисти (*mm. extensor carpi radialis longus et brevis*).

4. А н о м а л и и п р и к р е п л е н и й м ы ш ц. Уклонения прикреплений одинаково встречаются как на неподвижных точках (начало), так и на подвижных точках прикрепления; в том и в другом случае получается несколько разновидностей:

а) Кроме обыкновенного прикрепления, является прибавочное. Таковы: челюстно-грудинный пучок *m. sterno-cleido-mastoidei*, сухожильный пучок от *m. extensor indicis* к среднему пальцу и пр. Эти прибавочные прикрепления могут встречаться во множественном числе.

б) Нормальное прикрепление может быть увеличено или уменьшено по протяжению. Примеры уменьшенного протяжения: прикрепление *m. scaleni potistici* к одному только I ребру, прикрепление малого грудного мускула только к двум ребрам. Примеры увеличенного протяжения прикреплений: распространение верхнего конца прямого брюшного мускула на IV и V ребра.

в) Прикрепление мускула может быть смещено. Так, например, верхнее прикрепление *m. pectoralis minoris*, обыкновенно находящееся на вершине клювовидного отростка, может перемещаться на *proc. acromion* или на плечевую кость; таково же перемещение прикрепления *m. omohyoidei* с края лопатки на клювовидный отросток и на ключицу.

г) Наконец, мускул может быть недоразвит и вместо того, чтобы достигнуть обыкновенной точки прикрепления, он оканчивается где-нибудь по пути на апоневрозе, на фасции или даже просто в массе клетчатки. Такое явление очень редко наблюдается на нормальных мышцах, но зато очень часто у аномальных, лишних мышц, развитие которых часто очень несовершенно. К этой категории относятся все лишние мышцы, появляющиеся на конечностях и известные в литературе аномалий как *tensores* апоневрозов.

Мы привели эту классификацию, предложенную Testut, несмотря на ее явные недостатки, как единственное средство сколько-нибудь характеризовать огромную область мышечных аномалий. Описание отдельных форм решительно невозможно для учебника уже по одному числу этих форм. Testut в своем сочинении собрал до 700 различных форм мышечных аномалий. Несовершенство же его классификации заключается в излишней сложности и формальности ее, затемняющей сущность явлений.

УЧЕНИЕ О ВНУТРЕННОСТЯХ СПЛАНХНОЛОГИЯ

Первые отделы описательной анатомии — остеология, синдесмология и миология — составлены строго на основании функционального тождества органов — в них сгруппированы органы, однородные с физиологической стороны. В спланхнологии этот принцип не выдержан, и при группировке органов принимаются в расчет больше их анатомические свойства, именно положение внутри полостей растительной трубки туловища, откуда и самое название — внутренность. С функциональной же стороны внутренности, подлежащие описанию в этом отделе, распадаются на две группы. (Некоторые органы, лежащие также внутри полости туловища, например, сердце, стало быть, также внутренность, в спланхнологии не описываются.) Первую группу составляют органы питания, т. е. пищеварительный канал со всеми железами, стоящими с ним в функциональной или только анатомической связи (селезенка), дыхательные и выделительные органы. Другую группу составляют органы половые, которые по своей функции имеют связь с питанием, по второстепенную — они назначены главным образом для поддержания вида.

Из практических соображений сюда же отнесены некоторые группы мускулов скелета, стоящих в тесной связи с внутренностями, например, мускулы выхода таза и области промежности.

ПИЩЕВАРИТЕЛЬНЫЙ АППАРАТ

ОБЩИЙ ОБЗОР

Во всем ряду позвоночных животных этот аппарат представляет трубку, которая в свою очередь заложена в полости растительной трубки туловища и открывается наружу двумя своими концами: входным — отверстием рта (os) и выходным — заднепроходным (anus).

По отношению к устройству этой трубки у всех животных существует такая же строгая общность основного плана и такая же изменяемость в деталях, приуроченных к потребностям данного животного, какие замечаются в костной и мышечной системах.

У самого низшего из позвоночных животных — *amphioxus lanceolatus* — кишечная трубка представляется почти совершенно прямой, но разделена по длине на три отдела: переднюю, среднюю и заднюю кишки, которые имеют неравную длину, ширину и неодинаковое назначение. Такое тройственное деление кишечника сохраняется решительно во всем ряду позвоночных животных; разграничение их даже становится резче у животных, организованных выше, — на границах появляются затворы или клапаны, способные временно отделять одну часть кишки от другой. Специализация их функций не только сохраняется, но выражается резче и усложняется, а вместе с этим усложняется и форма этих трех основных отделов кишечника. Они, во-первых, удлиняются, причем удлинение происходит то в том, то в другом отделе. Они распадаются на несколько второстепенных отрезков, имеющих каждый свое особое назначение и сообразно с этим особую форму и детальные приспособления.

Во всю свою длину пищеварительная трубка позвоночных состоит из двух существенно важных оболочек, лежащих одна на другой. Внутренняя из этих оболочек носит название *слизистой* — *membra mucosa* и в свою очередь распадается на два слоя различного строения, функции и происхождения (у зародыша). Внутренний слой, *эпителиальный*, снабжен способностью выделять в полость трубки жидкости различного (в разных местах) состава, которые действуют на пищу химически или механически. Этот же слой имеет способность всасывать питательные растворы, приготовленные из пищи выделенными им соками. Второй слой состоит из *соединительной ткани* и содержит кровеносные сосуды, нервы, а также особые каналы, служащие для проведения восанных растворов.

Слизистая оболочка у зародыша дает начало целому ряду придатков кишечного канала, которые вырастают как мешкообразные вывороты его стенок, и, впоследствии принимая различное строение, служат или непосредственно процессу пищеварения, или вообще питанию.

Вторая, средняя, из оболочек кишечного канала представляет два слоя мышечных волокон: а) кольцевидных и б) продольных. Местами эти волокна принадлежат к поперечнополосатым (произвольным), большей же частью относятся к так называемым гладким (непроизвольным). На концах кишечного канала мышечный слой развит чрезвычайно сильно и представляет целые мышечные массы, подразделенные, как мышечные массы скелета, на отдельные пучки — мускулы. Назначение мышечной оболочки двоякое: передвигать принятую пищу по длине канала, перемешивая ее; приводить пищевые вещества в более частое соприкосновение со стенками кишечника, эпителиальный слой которых выделяет из себя пищеварительные соки и всасывает пищу, б) выводить через заднепроходное отверстие ту часть пищевых веществ, которая почему-нибудь не была переварена и всосана.

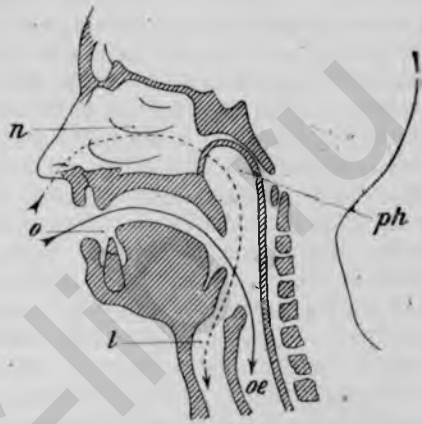


Рис. 172. Сагитальный разрез голодной кишки человека (схематизированный рисунок). Стрелки указывают пищевой и воздушный пути. *o* — полость рта; *n* — полость носа; *ph* — глотка; *l* — гортань и дыхательное горло; *oe* — пищевод.

Поверх этих, более важных для функции пищеварительной трубки оболочек расположен слой клетчатки (соединительной ткани), которая местами служит просто для подвешивания трубки к окружающим органам, местами же, именно в полости живота, организована совершеннее — образует настоящую оболочку, так называемую *серозную* или *брюшину*. Эта третья оболочка пищеварительной трубки не соединяет ее с окружающими частями, а, напротив, отделяясь от них щелевидным пространством, наполненным серозной жидкостью, обуславливает большую подвижность брюшной части пищеварительного канала.

Передняя кишка у всех животных, кроме пищеварительного акта, приспособлена еще для акта дыхания: у рыб она недалеко от отверстия рта имеет еще боковые отверстия — *жаберные щели*, которые служат для выхода паружу забранной в рот воды. Последняя, вытекающая через щели, омывает расположенные там дыхательные органы — *жабры*. У животных, дышащих воздухом, эти щели существуют также, но только в зародышевой жизни; впоследствии они зарастают, и в качестве дыхательного аппарата выступает новый орган, вырастающий из стенки передней кишки как выворот, это — *легкие*. Орган этот появляется в наиболее простой форме, в виде неподразделенного мешка еще у рыб, но приспособлен у них для других целей: он представляет плавательный аппарат, *плавательный пузырь*. Будучи при-

способен у животных, живущих на воздухе, как дыхательный аппарат, он усложняется и представляет конгломерат множества мешочков очень малого размера, обладающих, однако, одним общим входным каналом — дыхательным горлом. Дыхательное горло, начинаясь от передней стенки кишки, получает воздух у низших животных через рот, а у организованных выше — через особый путь, отделенный от полости рта перегородкой (небом) и имеющий особое отверстие наружу, это — отверстие носа.

Помимо приспособлений для дыхания, передняя кишка служит для выполнения пищеварительных актов и распадается у высших животных и человека на несколько отрезков, между которыми распределены различные роли в акте пищеварения. Первым отрезком ее является полость рта (*cavum oris*) или головная кишка, в которой сосредоточены аппараты вкуса (сосочки языка), жевательный аппарат (зубы) и слюнной (слюнные железы). Отделяемое их — слюна — служит отчасти для химического изменения пищи, главным же образом для механического смачивания и растворения ее составных частей. Второй отрезок носит название глотки (*pharynx*) (рис. 172. *ph*). Он имеет форму широкой, сдавленной спереди назад трубки, которая лежит вертикально впереди позвоночника, начиная от основания черепа до VI шейного позвонка. Этот отрезок, служащий в процессе пищеварения только для проведения пережеванной и смоченной слюной пищи, служит вместе с тем и каналом для прохождения воздуха в дыхательные органы, так как в верхней части его находятся задние отверстия полости носа (*choanae*), а в нижней — отверстие гортани (верхняя часть дыхательного горла). Третий отрезок пищевой трубки, имеющий форму узкого канала (рис. 173, *e*), начинается из нижнего конца глотки на уровне VI шейного позвонка и тянется через всю грудную полость до диафрагмы, пройдя которую, впадает в желудок. Значение пищевода в процессе пищеварения у человека то же, что и глотки: пища не останавливается в нем и не подвергается никаким изменениям, но у птиц и жвачных животных он образует расширение (зоб птиц и рубец жвачных), в которых пища сохраняется некоторое время. Четвертый отрезок пищевой трубки есть желудок (*ventriculus, gaster*), у некоторых животных не ясно отделенный от соседнего пищевода, у человека имеет совершенно ясную границу (называемую входом, *cardia*) и представляет мешкообразное расширение пищеварительного канала, в котором раз принятая пища задерживается на довольно продолжительное время особым затвором или заслонкой (*valvula pylorica*), помещенной при выходе. Слизистая оболочка желудка снабжена способностью выделять на свою поверхность особого состава сок (желудочный сок), который своими составными веществами (хлористоводородная кислота и пепсин)¹ изменяет химически поступившую в желудок пищу более энергично, чем где-нибудь по длине кишечника. Видимо, в связи с этим значением желудка он представляет самую изменчивую по отношению к форме и величине часть передней кишки. Не обособленный от соседних частей у *amphioxus*, он уже у ближайших рыб начинает ясно обозначаться в форме веретенообразного утолщения кишечника (рис. 173, *A, v*). Принимая чрезвычайно разнообразные формы и положение у разных животных, он достигает наиболее сложной формы у травоядных млекопитающих, где желудок представляет три мешка, через которые последовательно проходит пища. У плотоядных животных, а также и у человека он принимает опять более простую форму удлиненного мешка, лежащего поперек полости живота.

Придатками передней кишки, развивающимися в виде выворотов ее стенок, являются: 1) слюнные железы, 2) упомянутые выше дыхательное горло и легкие (или плавательный пузырь), 3) щитовидная железа (*glandula thyreoidea*), расположенная на передней поверхности шеи, и 4) зобная железа (*gland. thymus*), расположенная позади грудины, в полости груди. Два последние органа только своим происхождением связаны со стенками передней кишки; впоследствии они отщуровываются от ее стенки, лишаются анатомической и физиологической

¹ У детей еще сычужный фермент

связи с ней, так как у высших животных приспособлены, видимо, для других целей, стоящих в связи с жизнью крови.

Средняя кишка, иначе называемая тонкой, у всех животных и человека представляет трубку, имеющую по всей длине приблизительно один диаметр. Длина ее чрезвычайно изменчива: у некоторых низших животных она очень коротка и пряма, но большей частью достигает значительной длины и лежит изгибами в полости живота, подвешенная так называемой брыжейкой к ее задней стенке. Вообще у животных травоядных она длиннее, чем у плотоядных. Придатками ее, развивающимися из ее стенки, являются печень и поджелудочная железа, изливающие свое отделяемое в полость кишки при самом ее начале. Печень в первичной своей форме, у *amphioxus*, представляет просто мешкообразное расширение в стенке средней кишки, выстланное эпителием зеленоватого цвета. Но уже у высших рыб, а также и у остальных животных ее строение и форма усложняются. Сolidные (неполые) выросты эпителия кишки, переплетаясь с соединительной тканью и кровеносными сосудами, образуют очень сложный по тончайшему строению и объемистый паренхиматозный орган, который функционирует одновременно как железа, выделяющая пищеварительный сок — желчь, и как орган, играющий роль в химизме крови.

У человека и высших животных принято разделять среднюю или тонкую кишку на три отдела — двенадцатиперстную (*intestinum duodenum*), тонкую (*intest. jejunum*) и подвздошную (*intest. ileum*), хотя это деление и не оправдывается ее функциями, одинаковыми по всей длине. Функция тонкой кишки состоит в химическом изменении пищи при посредстве сока, выделяемого самой слизистой оболочкой (кишечный сок), а также и желчи и сока поджелудочной железы. Всасывание пищевых растворов и переход их в кровь, которые начинаются еще в желудке, в тонкой кишке усиливаются; в связи с этим здесь встречаются и особые приспособления для всасывания — кишечные ворсинки. При конце тонкой кишки находится новый затвор — *valvula Bauhinii*, который отделяет ее от следующего отдела кишечного канала.

Задняя кишка, иначе называемая толстой, у низших животных (рыб) обособлена от средней только тем, что диаметр трубки становится несколько

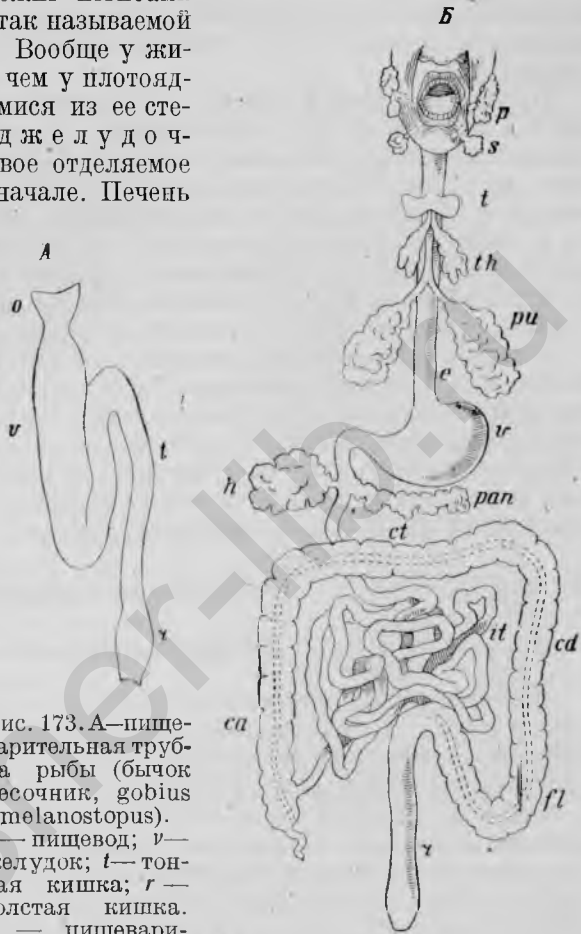

Рис. 173. А — пищеварительная трубка рыбы (бычок песочник, *Gobius melanostopus*). о — пищевод; v — желудок; t — тонкая кишка; r — толстая кишка. Б — пищеварительный канал человека: p и s — слюнные железы; e — пищевод; t — щитовидная железа; th — зобная железа (схематизированный рисунок); pu — легкие и дыхательное горло; v — желудок; h — печень; pan — поджелудочная железа; it — тонкая кишка; ca — восходящая часть толстой кишки; ct — поперечная часть; cd — нисходящая часть; fl — кривизна толстой кишки; r — прямая кишка.

шире. Начиная с амфибий, она выделяется резче, образуя значительное расширение кишечника, и принимает весьма разнообразные формы. Длина этого отдела так же разнообразна, как длина средней кишки. Очень короткий у рыб и амфибий, он достигает у млекопитающих и человека наибольшей длины и разделяется только на основании анатомических признаков на шесть отрезков: 1) с л е п у ю кишку (coecum), 2) в о с х о д я щ у ю о б о д о ч н у ю (colon ascendens [рис. 173, ca]), 3) п о п е р е ч н у ю о б о д о ч н у ю (colon transversum [ct]), 4) н и с х о д я щ у ю о б о д о ч н у ю (colon descendens [cd]), 5) с и г м о в и д н у ю к р и в и з н у (flexura sigmoidea [fl]) и 6) п р я м у ю к и ш к у (rectum [r]).

Придатками задней кишки, развивающимися как вывороты стенки ее, являются мочевой пузырь, существующий у всех млекопитающих и некоторых низших животных (ящерицы, черепахи), и фабрициева сумка — орган неизвестного значения, существующая только у птиц. То и другое образования развиваются на самом нижнем отрезке кишки. Мочевой пузырь, остающийся в связи с кишкой у низших животных, у млекопитающих и человека совершенно отшнуровывается от кишки еще в ранние периоды развития и поступает в состав системы мочевых органов, которые как выделительные принадлежат, однако, к той же группе органов питания.

У низших животных и у высших в ранние периоды утробной жизни нижний конец задней кишки, называемой к л о а к о й, находится в связи с половыми органами (выводящие протоки половых желез открываются в клоаку), хотя эти органы развиваются самостоятельно, независимо от стенки кишки. У низших животных, до птиц включительно, эта связь остается на всю жизнь. У высших и человека кишка отделяется от половых органов, которые остаются в анатомической связи только с мочевым пузырем.

ОТРЕЗКИ ПЕРЕДНЕЙ КИШКИ

Полость рта (cavum oris)

Полость рта подразделяют на две части: а) п р е д д в е р и е р т а, v e s t i b u l u m o r i s, пространство, находящееся между губами и щеками с одной стороны и зубами — с другой; б) с о б с т в е н н о п о л о с т ь ю р т а называют пространство, огражденное спереди и по сторонам зубами, сверху небом (твердым и мягким), снизу — органами, выполняющими кривизну нижней челюсти (мышцы и железы), поверх которых лежит язык. Форму свою оба отдела полости рта изменяют в зависимости от движений мышечных стенок и нижней челюсти, так что можно говорить только о форме их при закрытом рте: та и другая часть полости при этом у н и ч т о ж а ю т с я или имеют вид щелей, так как губы и щеки прилегают к зубам, а язык, выдаваясь сильно в полость рта и выполняя ее, прикасается к небу.

Разрезы, проведенные через полость рта, показывают, что vestibulum oris есть вертикальная щель, огибающая челюсти дугообразно; cavum oris есть горизонтальная щель, огибающая дугообразно язык, начиная от его нижней поверхности впереди и оканчивая надгортанником, где полость рта впадает в полость глотки.

Все стенки полости рта выстланы с л и з и с т о й о б о л о ч к о й, представляющей собой слой плотной клетчатки, богатой кровеносными сосудами и покрытой слоем мягкой роговой ткани — э п и т е л и е м. Название этой оболочки — с л и з и с т о й (mucosa) происходит оттого, что отчасти в массе ее, главным же образом под ней, расположены органы, выделяющие на поверхность оболочки слизь, это — слизистые железы (строение их будет описано ниже). Поверхность соединительнотканного слоя слизистой оболочки покрыта конусообразными выпячиваниями — с о с о ч к а м и (papillae), имеющими, однако, микроскопическую величину и укрытыми в толщине эпителиального слоя. Существованием этих сосочков, желез, а также другими подробностями строения слизистая обо-

лочка очень похожа на кожу, которой продолжение она и составляет: на губах кожа лица, постепенно истончаясь (и несколько изменяясь в строении), переходит в слизистую оболочку рта. Истончение рогового покрова кожи (epidermis) при переходе в такой же покров слизистой оболочки (epithelium), а также и увеличение числа кровеносных сосудов и есть причина розового цвета кожи губ.

О происхождении слизистой оболочки рта от кожи напоминает присутствие в ней саленных железок, свойственных коже. Эти железки найдены на краях губ и на слизистой оболочке щек, впрочем, в небольшом количестве.

Слизистая оболочка, начавшись от кожи у заднего края губ, выстилает их и внутреннюю поверхность *m. buccinatorum* на щеках вгладь, не образуя складок. На уровне дна зубных ячеек в челюстях слизистая оболочка заворачивает на эти кости и, покрывая *processus alveolaris* верхней челюсти и ячеечный край нижней, поверх их надкостницы, получает название десен — *gingivae*. При переходе оболочки с верхней и нижней губ на зубные отростки она образует на средней линии по одной вертикально стоящей складке — так называемые уздечки губ — *frenula labiorum*. Перегибаясь через свободные края зубных отростков, слизистая оболочка собственно углубляется во все зубные ячейки, но это заметно только в очень ранние периоды развития; у взрослого же, когда зубы вполне развиты, слизистая оболочка, выстилающая стенки и дно ячеек, атрофирована, и нам кажется, что она выстилает свободную поверхность альвеолярных краев только в узких промежутках между зубами. Покрыв внутреннюю поверхность альвеолярных отростков, слизистая оболочка переходит у верхней челюсти на небо, а у нижней — на дно полости рта. Последнее образуется подъязычными слюнными железами. Так как слизистая оболочка передает рельеф этих органов, то дно рта имеет перовную, бугроватую поверхность. Затем она уже переходит на язык, покрывая его нижнюю поверхность, насколько она свободна. На средней линии, при переходе оболочки со дна рта на нижнюю сторону языка, образуется такая же вертикальная складка, как позади губ, но большей величины, называемая также уздечкой языка — *frenulum linguae*. Складка эта получает значение только в случае неправильного развития, так называемой короткости, причем она, притягивая язык ко дну полости рта, стесняет движение его. Обогнув края языка, слизистая оболочка выстилает его верхнюю поверхность, где строение ее и внешний вид резко изменяются, так как она приспособлена здесь в качестве органа вкуса.

На твердом небе слизистая оболочка, плотно срастаясь с *periosteum* кости, образует небольшие поперечные валики, которые у человека едва заметны (рис. 174, *pl*), но у хищных животных развиты очень сильно, обладают значительной плотностью и, несомненно, играют роль приспособления для удержания живой добычи. Gegenbauer, сравнив степень развития их у взрослого человека и зародыша, нашел, что у последнего они развиты несравненно резче, так же как

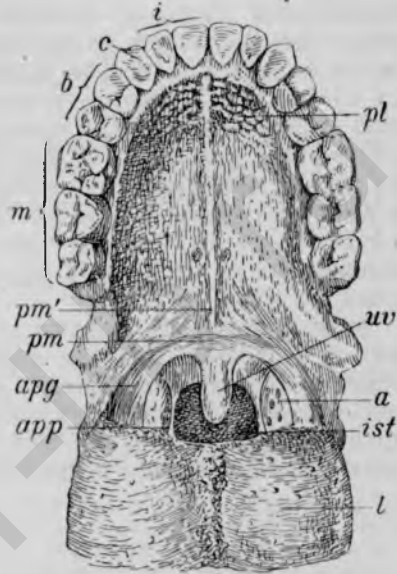


Рис. 174. Твердое и мягкое небо человека и зубы верхней челюсти. Язык (*l*) представленный только отчасти) оттянут книзу.

pl — валики слизистой оболочки твердого неба; *pm'* — граница твердого и мягкого неба; *pm* — мягкое небо; *uv* — uvula; *apq* — arcus palato-glossus; *app* — arcus palatopharyngeus; *a* — миндалевидная железа; *ist* — isthmus faucium; *i* — резцы; *c* — клык; *b* — малые коренные зубы; *m* — большие коренные зубы.

у высших животных — обезьян. Впоследствии складки эти изглаживаются, начиная с задних. От заднего края твердого неба слизистая оболочка переходит на мягкое небо или небную занавеску, *palatum molle*, которое представляет складку, висящую от заднего края твердого неба вниз и назад, в полость глотки и образующую вместе со спинкой языка заднее отверстие полости рта — зев, *faux s. isthmus faucium*. Оно ведет в полость глотки и способно, благодаря подвижности мягкого неба и языка, закрываться. Передний край мягкого неба, как сказано, соединяется с задним краем твердого неба, боковые края приращены к боковым стенкам глотки, а задний край свободен и представляет на середине конусообразный отросток, висящий вниз, так называемый язычок — *uvula* (рис. 174, *uv*). Нижняя сторона *palati molliis*, которую можно видеть через открытый рот, представляет из себя две пары резко выдающихся складок, которые расположены по подобие ребер готического свода: они возникают на средней линии близ корня *uvulae* и расходятся в стороны и вниз дугообразно, почему и названы *дугами* или *дужками* мягкого неба. Передняя пара этих дуг, направляясь от места возникновения вниз и вперед, теряется у краев основания языка, отсюда название этих дуг — *arcus palatoglossus* (*арг*). Задняя пара дуг, возникая у основания *uvulae*, тянется по заднему краю мягкого неба в стороны и теряется нижними концами в боковых стенках глотки, отчего их называют *arcus palatopharyngeus* (*арр*). Складки эти, как и язычок, выражают форму мускулов, заложенных под слизистой оболочкой мягкого неба (мышцы эти будут описаны ниже).

Между нижними концами дуг небной занавески, по обеим сторонам корня языка, слизистая оболочка образует возвышения с бугроватой поверхностью, величиной в небольшой лесной орех. Бугорки эти, обусловленные присутствием под оболочкой скопления желез, носят название *миндалевидных желез* — *amugdalaes. tonsillae* (*а*) (о строении и назначении этих желез см. ниже, в главе о железах слизистой оболочки рта).

Зубы (*dentes*)

На первом месте среди специальных аппаратов в полости рта стоят *зубы*, органы жевания, которые по своему происхождению суть не что иное, как *сосочки слизистой оболочки*, особым образом приспособленные и развитые гигантски по сравнению с прочими сосочками слизистой оболочки.

В течение жизни зубы вырастают два раза; первая смена, так называемые *молочные зубы*, меньшая по числу, вырастая постепенно между 6 месяцами и 2 годами после рождения, существует в полном составе до 7 лет. Начиная с этого возраста, появляется постепенно вторая смена, *постоянные зубы*, своим развитием обуславливающие выпадение молочных зубов.

Число постоянных зубов значительно больше числа молочных. — явление, стоящее в прямой связи с увеличением длины челюстей. У взрослого человека оно равняется 32. Другие млекопитающие животные имеют число зубов или меньшее, или большее, но никогда это число не превосходит 44, — это число считается типическим и встречается только у ископаемых животных (ископаемое копытное животное — *Homalodontotherium*). У существующих млекопитающих животных, а также у человека некоторые из числа типических зубов не развиваются в нормальных случаях, но в аномальных могут появляться, чем и объясняются случаи увеличения числа зубов, наблюдаемые и у человека. Впрочем, это увеличение никогда не бывает значительно; обыкновенно появляется только один или два лишних зуба на каждой челюсти.

В каждом зубе принято различать *коронку* — часть, выстоящую свободно в полость рта, *шейку*, *легкую* перетяжку, охваченную слизистой оболочкой десны, и *корень* (самая большая часть зуба), погруженный в ячейку челюсти. По форме коронок зубы каждой челюсти могут быть разделены на

четыре серии: резцы — *dentēs incisīvi*, клыки — *dentēs canīni*, малые коренные — *dentēs buccales s. bicuspidati s. praemolares*, большие коренные — *dentēs molares*. По этим сериям зубы распределяются у человека в каждой челюсти следующим образом:

$$\text{incis. } 4 + \text{can. } 2 + \text{bucc. } 4 + \text{mol. } 6 = 16$$

или, обозначая зубы каждой челюсти по двум ее сторонам, можно писать:

$$\text{incis. } \frac{2}{2} + \text{can. } \frac{1}{1} + \text{bucc. } \frac{2}{2} + \text{mol. } \frac{3}{3} = 16.$$

В обеих челюстях вместе будет:

$$\text{incis. } \frac{4}{4} + \text{can. } \frac{2}{2} + \text{bucc. } \frac{4}{4} + \text{mol. } \frac{6}{6} = 32.$$

Приведенные ряды цифр употребляются в сравнительной анатомии для обозначения числа зубов у данного животного и называются **зубной формулой**. Зубная формула типической, наиболее полной челюсти представляет следующее:

$$\text{incis. } \frac{6}{6} + \text{can. } \frac{2}{2} + \text{bucc. } \frac{8}{8} + \text{mol. } \frac{6}{6} = 44.$$

Из сравнения этой формулы с зубной формулой человека видно, что у последнего вышали (не развиты) в каждой челюсти два резца (наружные) и четыре малые коренные зуба (задние). Эти-то обыкновенно недоразвитые зубы являются в аномальных случаях как лишние, и этим объясняется, почему никогда не наблюдается лишних клыков и больших коренных зубов.

Впрочем, по отношению к наибольшему числу коренных зубов, возможному у высших животных, анатомы еще не пришли к единству. Zuckerkandl утверждает, что у хищных обезьян и человека встречается 4-й большой коренной зуб. У человека до 20 лет жизни он существует в виде зачатка, лежащего в ямочке челюсти позади 3-го большого коренного зуба. Позднее, с развитием вечногo отростка, и ямочки, и зачаток зуба исчезают.

Форма коронок, положенная в основу разделения зубов на серии, не представляет чего-нибудь обособленного в каждой серии, но постепенно усложняется в ряду зубов, начиная от резцов и оканчиваясь большими коренными.

Коронки резцов имеют форму долота, которое близ шейки несколько сужено и округлено; режущий край зуба (когда он еще не стерт, как это большей частью наблюдается у людей средних лет) представляет три зубчика. Коронка клыка на первый взгляд довольно резко разнится от резцовой и более похожа на пирамиду; но при внимательном разборе оказывается только видоизменением ее; средний из числа трех зубчиков режущего края развит сильнее боковых, господствует над ними своей массой, отчего последние имеют вид двух боковых уступов при основании среднего зубца. Так как этот зубец у клыка развит больше, чем у резцов, то клык выдается над верхушками всех остальных зубов. У животных это преобладание величины среднего зубца клыка над остальными зубами бывает иногда так значительно, что клыки выстоят из полости рта. Кроме этой особенности формы коронки клыков, в них заметно еще другое усложнение: на внутренней¹ стороне близ шейки появляется ясно заметный бугор (у резцов в этом месте также заметно утолщение, но оно не образует выдающегося бугра).

¹ Для описания зубов необходимы термины различных их поверхностей; потому Л. Ноландер предлагает называть наружную сторону **лабиальной** или **букальной**, так как она обращена к губам или щекам, внутреннюю — **язычной**, так как она обращена к языку, переднюю, т. е. обращенную вперед (или к средней линии у резцов), — **медиальной**, заднюю (или наружную) — **дистальной**.

Коронки малых коренных зубов отличаются, во-первых, меньшей высотой и большей толщиной. Форма их верхушки есть, несомненно, производное от формы резцов и клыков, что особенно хорошо заметно при сравнении этих зубов на месте. Наружный, режущий край их коронки имеет, как у резцов и клыка, три зубчика, из которых средний развит больше, чем крайние, но не подавляет их, как у клыка. На внутренней (язычной) стороне коронки в том месте, где у клыка заметен округленный бугорок, замечается развитие второго режущего края в виде одного зубчика у первого и двух (не всегда) у второго мало-

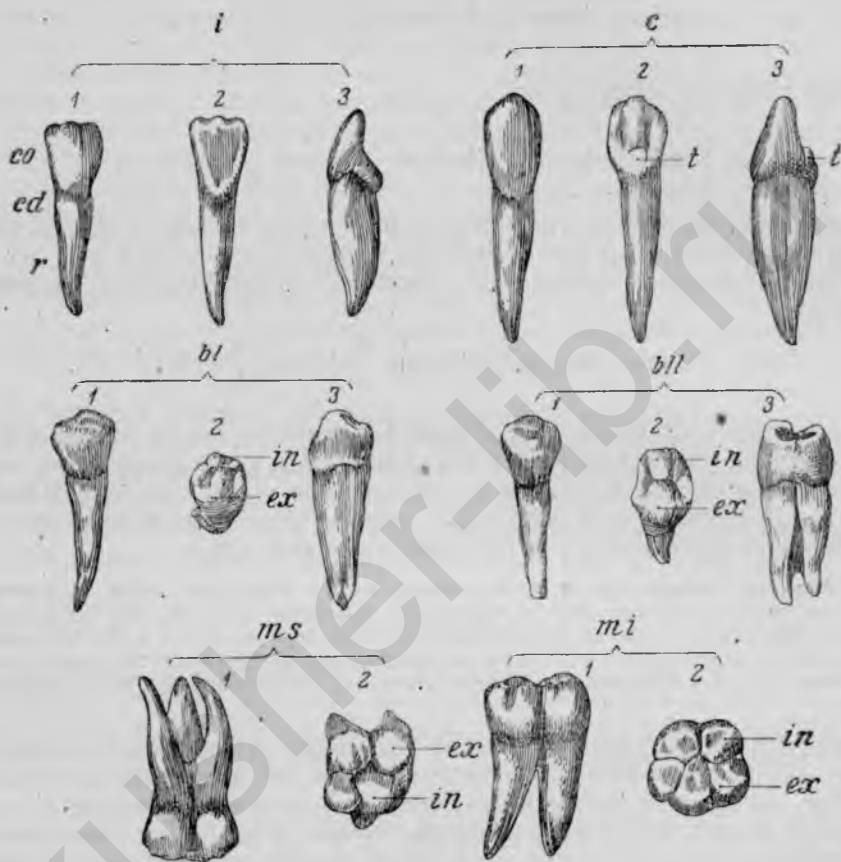


Рис. 175. Зубы различных серий (постоянные): *i* — резец; 1 — снаружи (с лабиальной стороны); *co* — коронка; *cd* — шейка; *r* — корень; 2 — тот же зуб с язычной стороны; 3 — тот же зуб с медиальной стороны; *c* — клык; 1 — снаружи; 2 — с язычной стороны; 3 — с медиальной стороны; *t* — бугорок, представляющий зачаток второго режущего края; *bl* — первый малый коренной зуб; 1 — снаружи (с буккальной стороны); 2 — с жевательной поверхности; *in* — внутренний режущий край; *ex* — наружный режущий край; 3 — тот же зуб с медиальной стороны; *bll* — второй малый коренной зуб (обозначения те же, что у предыдущего); *ms* — большой коренной зуб верхней челюсти (обозначения те же); *mi* — большой коренной зуб нижней челюсти (обозначения те же).

го коренного зуба. Высота этого второго режущего края также указывает на постепенность его образования, так как у второго зуба он обыкновенно выше, чем у первого. Образование второго режущего края и обуславливает главным образом увеличение толщины коронки, отчего она получает форму, которую в просторечии очень удачно сравнивают с бабкой.

Коронки больших коренных зубов представляют дальнейшее развитие и увеличение тех же форм; они еще толще, стало быть, еще больше похожи на бабки. Наружные режущие края имеют у зубов нижней челюсти по три, а у зубов верх-

ней челюсти по два бугорка; внутренние режущие края, развитые массивнее, чем у малых коренных, состоят обыкновенно из двух хорошо развитых бугорков или зубцов.

Описанные формы коронок подлежат индивидуальным неправильностям, зависящим или от неправильного роста, или от изнашивания зубов, так что полную и ясную картину постепенного усложнения форм можно видеть не каждый раз.

Форма корней у различных зубов представляет также ряд постепенных усложнений, начиная от резцов и оканчивая большими коренными зубами. У резцов корни имеют форму более или менее правильного конуса, обращенного вершиной вниз и несколько сдавленного со сторон. Клыки имеют также конусообразный корень, но на боковых его поверхностях появляются неглубокие продольные бороздки. Корни малых коренных зубов представляют эти бороздки уже гораздо резче выраженными, отчего иногда нижний конец корня является расщепленным на два рожка, из которых один находится на щечной (наружной),

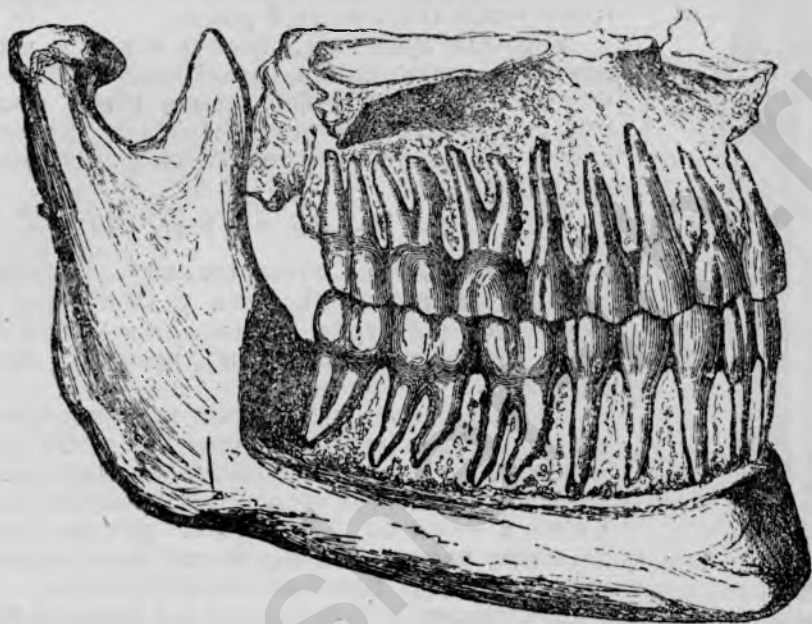


Рис. 176. Корни зубов вскрыты удалением наружных стенок альвеол.

другой — на язычной (внутренней) стороне. Корни больших коренных зубов большей частью расщеплены уже на всем протяжении, но не иначе, чем у малых коренных, и различно на нижней и верхней челюсти. У нижних коренных зубов корень расщепляется снаружи внутрь, так что образуется один передний и один задний корень (в очень редких случаях или один, или оба расщепляются еще раз, отчего получается три или четыре корня). У верхних зубов имеются постоянно по три корня, из которых два расположены, как у нижних (т. е. один позади другого), а третий находится на язычной (внутренней) стороне и сильно отклонен по направлению к небу. Иногда один из наружных корней сливается с внутренним, отчего получаются два корня вместо трех.

Данное описание коронок и корней зубов характеризует их только в общих чертах; между тем многие зубы носят еще свои специальные признаки, которые имеют немаловажное значение для зубной хирургии.

Средние резцы верхней челюсти имеют самые большие коронки, они шире и длиннее коронок наружных резцов. На нижней челюсти наоборот: коронки наружных резцов шире, чем у внутренних. У наружных резцов нижней челюсти корни длиннее, чем у остальных, и на боковых сторонах их представляют про-

дольные бороздки, как у соседних клыков. О разнице коронок первого и второго малых коренных зубов говорено выше. Разница верхних и нижних сходится к меньшей величине последних. Корни их отличаются друг от друга тем, что у первого, по крайней мере в верхней челюсти, чаще наблюдается разделение конца. Коронки больших коренных зубов верхней и нижней челюсти резко отличаются друг от друга. Особенность верхних состоит в том, что у паружного режущего края их не развит третий рубец — их только два; а из двух зубов внутреннего режущего края один очень часто отделен глубокой бороздкой, переходящей на внутреннюю поверхность зуба, где на конце образуется узкая и глубокая ямочка, в которой часто начинается кариозный процесс зуба.

Третьи большие коренные зубы (зубы мудрости) бывают большей частью меньше по величине, чем остальные; в особенности часто это замечается на верхней челюсти. Корни их также чаще, чем у остальных, бывают слиты между собой по всей длине.

Молочные зубы появляются в меньшем числе сравнительно с постоянными. В этой смене не бывает совсем больших коренных зубов, отчетливо общее число зубов в обеих челюстях будет только 20 (1 место 32 в постоянной смене). Зубная формула этой смены для каждой челюсти будет:

$$\text{inc. } 4 + \text{can. } 2 + \text{luss. } 4 = 10.$$

Форма молочных зубов отличается догольно резко от постоянной шейки (которая у постоянных почти не существует) и сильным расхождением корней коренных зубов. Размеры этих зубов, понятно, значительно меньше.

Масса развитого зуба состоит из разнообразных тканей, наложенных друг на друга. Что можно видеть без помощи микроскопа на продольном распиле его. Главная часть массы зуба образуется так называемым дентином — *ebur*, веществом, которое по своему внешнему виду напоминает кость, но по микроскопическому строению резко от нее отличается.

Дентин (рис. 177, *d*) залегает и в коронке, и в корне, образуя по оси зуба канал, который в коронке расширяется и оканчивается слепым концом — зубной полостью, а на конце корня открывается небольшим отверстием. В коренных зубах каждый из корней имеет особый канал, в коронке же они все сливаются и образуют полость, которая повторяет приблизительно внешнюю форму коронки. Зубная полость и канал в свежем и живом зубе содержит нежную ткань — зубную мякоть, *pulpa dentis*, в которую через нижнее отверстие канала проникает нерв, обуславливающий чувствительность зуба, и артерия, несущая кровь для питания зуба, а выходят соответствующая артерия вена и лимфатические сосуды. С поверхности коронка покрыта слоем вещества еще более крепкого, чем дентин, так называемой зубной эмалью, *substantia vitrea s. adamantina (sa)*, которая придает зубным коронкам блестяще белый цвет. Микроскопическое строение ее совершенно своеобразно и отличается его как от дентина, так и от костного вещества. Слой эмали, имеющий значительную толщину на вершине коронки, к шейке истончается и сходится на-пет. Поверхность корня покрыта тонким слоем настоящего костного вещества, *crusta osteoides (co)*, обладающего микроскопическим строением, свойственным кости.

Рис. 177. Распил реза человека (увеличенный).

cd — канал зуба; *d* — дентин; *sa* — эмаль; *co* — костная кора корня.

ную мякоть, *pulpa dentis*, в которую через нижнее отверстие канала проникает нерв, обуславливающий чувствительность зуба, и артерия, несущая кровь для питания зуба, а выходят соответствующая артерия вена и лимфатические сосуды. С поверхности коронка покрыта слоем вещества еще более крепкого, чем дентин, так называемой зубной эмалью, *substantia vitrea s. adamantina (sa)*, которая придает зубным коронкам блестяще белый цвет. Микроскопическое строение ее совершенно своеобразно и отличается его как от дентина, так и от костного вещества. Слой эмали, имеющий значительную толщину на вершине коронки, к шейке истончается и сходится на-пет. Поверхность корня покрыта тонким слоем настоящего костного вещества, *crusta osteoides (co)*, обладающего микроскопическим строением, свойственным кости.

Наружной своей стороной костная кора зуба сращена с надкостницей, выстилающей стенки и дно зубной ячейки.

Вырастание зубов выше поверхности слизистой оболочки, образующей десны, или, как обыкновенно выражаются, *прорезывание зубов*, совершается постепенно и в порядке, довольно строго определенном. Начинается прорезывание молочных зубов около шести месяцев после рождения на свет с появления нижних внутренних резцов (одного вскоре за другим). За ними, через некоторый промежуток времени, появляются один за другим верхние внутренние резцы; потом — наружные нижние резцы, далее — наружные резцы верхней челюсти. После этого происходит на некоторое время приостановка зуборращения. Затем начинается прорезывание первых малых коренных зубов, сначала на нижней, затем на верхней челюсти. Вслед за ними появляются клыки также сначала вверху, потом внизу; наконец, появляются вторые малые коренные зубы (опять прежде на нижней челюсти), чем молочное зуборращение и заканчивается. В нормальных случаях это совпадает с концом 2-го года после рождения. Часто,

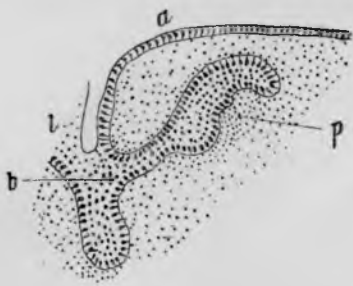


Рис. 178. Вращение зубной палочки в альвеолярный край челюсти и образование зубного сосочка у зародыша.

a — альвеолярный край в поперечном разрезе; *l* — часть губы; *b* — зубная палочка (в поперечном разрезе); *p* — зубной сосочек (Röse).

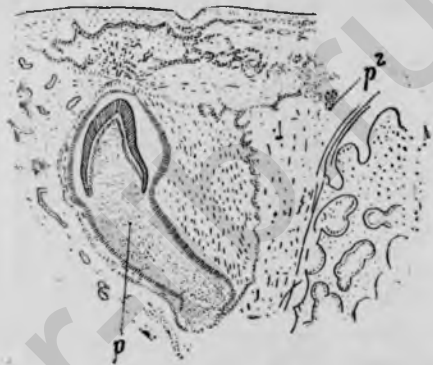

Рис. 179. Появление зачатка постоянного зуба (p^2) впереди молочного (p), еще не прорезавшегося (Röse).

однако, зуборращение затягивается на третий год; гораздо реже оканчивается ранее двух лет. В возрасте около 7 лет прорезываются первые большие коренные зубы, принадлежащие к числу постоянных. В 7 лет начинается замена молочных зубов постоянными в том же порядке, в каком выростали молочные, причем последние выпадают большей частью, уже не имея корня, который атрофируется под давлением вырастающего в глубине челюсти постоянного зуба. Около 12 лет перемена зубов оканчивается. Затем вторые большие коренные зубы вырастают в довольно неопределенные сроки. Третьи большие коренные зубы прорезываются только около 21 года, с окончанием развития организма, отчего и названы истари з у б а м и м у д р о с т и (*dentes sapientiae*).

Издавна известны случаи прорезывания зубов в утробной жизни. Чаще всего наблюдаются прорезавшимися до рождения на свет нижние внутренние резцы, реже — верхние, и еще реже — малые коренные.

Развитие молочных и постоянных зубов из сосочков слизистой оболочки рта начинается в очень ранний период жизни. У человека первые зачатки зубов появляются во втором месяце утробной жизни. В это время по всей длине альвеолярного края на передней стороне образуется как бы гряда из утолщенного эпителия полости рта, которая вырастает в толщу челюсти (рис. 178). В эту гряду эпителия (так называемая зубная палочка) вырастают соединительнотканые сосочки (*p*, рис. 178), которые и составляют зачаток зубной мякоти и дентина, а эпителиальная ткань зубной палочки рядом сложных превращений образует эмаль коронки зуба. Под давлением разрастающегося зуба слизистая оболочка, отделяющая верхушку его от полости рта, атрофируется, и коронка появляется

наружу, так что выражение «зуб прорезывается» вполне выражает сущность явления.

Развитие постоянных зубов совершается тем же порядком и из того же зачатка (зубной палочки), только позже и впереди молочных зубов (рис. 179). Постоянные зубы, не имеющие молочных предшественников (т. е. большие коренные), развиваются точно так же из зубной палочки, которая постепенно удлиняется назад и дает начало прежде всего 1-му большому коренному зубу (5-й месяц жизни), затем 2-му (6-й месяц после рождения) и, наконец, 3-му (5 лет жизни). Зачатки постоянных резцов и клыков появляются на 6-м месяце утробной жизни, а малых коренных — на 7-м (Röse).

Что касается времени прорезывания постоянных зубов, то до последнего времени оно точно определено не было. Только в 1895 г. Dietlein опубликовал выводы из 7 500 наблюдений, сделанных в Германии (Баден) над детьми школьного возраста. Он устанавливает такую последовательность:

mol.	I	прорезывается в	7 лет—мес.	на	нижней челюсти
incis. I	I	»	» 7 » 4 »	»	»
mol. I	I	»	» 7 » 5 »	»	верхней »
incis. I	I	»	» 7 » 10 »	»	»
incis. II	I	»	» 8 » 3 »	»	нижней »
incis. II	II	»	» 8 » 9 »	»	верхней »
bucc. I	I	»	» 10 » 2 »	»	»
can.	I	»	» 10 » 9 »	»	нижней »
bucc. I	I	»	» 10 » 10 »	»	»
bucc. II	I	»	» 11 » 3 »	»	верхней »
bucc. II	II	»	» 11 » 4 »	»	нижней »
can.	I	»	» 11 » 9 »	»	верхней »
mol. II	I	»	» 12 » 4 »	»	нижней »
mol. II	II	»	» 12 » 10 »	»	верхней »
mol. III	I	»	» 26 » — »	»	нижней »
mol. III	II	»	» 24 » — »	»	верхней »

Это — средние цифры. У отдельных детей зубы могут прорезываться и позже, и раньше этих сроков.

В литературе можно встретить описание случаев прорезывания третьих зубов (*dentitio tertia*), причем, разумеется, речь идет о появлении в зрелых годах одного или, много, двух новых зубов взамен утраченных. Ваите, не допуская возможности третьей смены зубов, объясняет эти случаи задержкой надолго (иногда до 50 лет) выпадения одного или двух молочных зубов (обыкновенно клыка или малого коренного), отчего соответствующие постоянные зубы остаются в глубине челюсти, не имея места для прорезывания. После выпадения запоздавшего молочного зуба эти задержанные зубы получают возможность прорезаться и таким образом симулируют третью смену зубов. Другие, как Röse, допускают возможность третьей смены.

Сосочки языка

Слизистая оболочка верхней поверхности языка на протяжении двух передних третей имеет на себе особые сосочки, которых различают четыре вида.



Рис. 180. Группа нитевидных сосочков языка человека (увеличение в 30 раз).

1. Нитевидные сосочки, *papillae filiformes*, встречаются на всем протяжении указанной области языка в таком большом количестве и так близко придвинуты один к другому, что придают слизистой оболочке вид бархата. Высота их сравнительно значительна, она колеблется между 0,4 и 1,5 мм. Форма напоминает конус, но с несколькими верхушками неравной высоты (рис. 180). Эта множественность верхушек зависит от того,

что каждый нитевидный сосочек представляет собственно целую группу примитивных сосочков слизистой оболочки, сильнее обыкновенного развитых и при основании сросшихся. Расположены нитевидные сосочки большей частью без особого порядка, но у некоторых людей они образуют довольно правильные ряды, направляющиеся от средней линии наискось кнаружи и вперед; впрочем, во всяком случае это расположение рядами бывает заметно только в задней части сосочковой области языка.

Строение нитевидных сосочков очень просто: основа их массы состоит из соединительной ткани, содержащей кровеносные сосуды и иногда нервы. С поверхности сосочек одет толстым слоем роговой ткани (эпителия), которая, образуя на многочисленных вершинах сосочка как бы волоски, придает каждому сосочку вид кисточки. Толщина и непрозрачность рогового покрова нитевидных сосочков есть причина беловатого их цвета, которым отличается вся область языка, покрытая этими образованиями.

Отсутствие нервов во многих из этих сосочков и толщина их рогового покрова не позволяет допустить, чтобы *papillae filiformes* функционировали как вкусовые органы. Их значение, по всей вероятности, иное и выясняется устройством

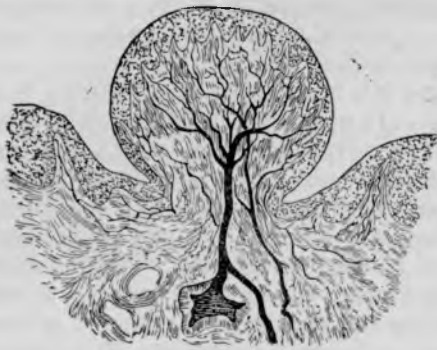

Рис. 181. Разрез грибовидного сосочка человека. В массе видна соединительнотканная основа и в ней кровеносные сосуды и нервы. На поверхности эпителиальный покров и под ним ряд примитивных сосочков (увеличение 65 раз).

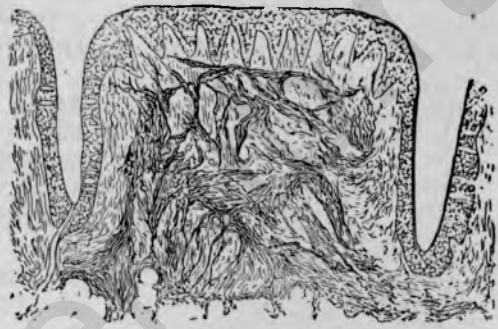

Рис. 182. Разрез *papillae circumvallatae* человека. Видна соединительнотканная основа, образующая на верхней стороне ряд примитивных сосочков, укрытых в толще эпителиального покрова (увеличение 65 раз).

этих сосочков у хищных животных: у тигра, льва и других больших кошек *papillae filiformes* гораздо больше, чем у человека, обладают чрезвычайно толстым роговым покровом, напоминающим ткань ногтей, и имеют форму крючков, обращенных своей чрезвычайно острой верхушкой назад к корню языка. Все это указывает, что сосочки у хищных животных приспособлены как органы, предназначенные для удерживания пищи. У человека же, который не нуждается в таких органах, нитевидные сосочки недоразвиты и почти потеряли свое первоначальное значение и, может быть, играют роль органов осязания.

2. Грибовидные сосочки, *papillae fungiformes*. Эти сосочки встречаются в гораздо меньшем числе, чем нитевидные, и разбросаны среди массы последних без особого порядка. В общем грибовидный сосочек имеет форму более или менее правильного шарика, сидящего на ножке (рис. 181). Высота этих сосочков такая же, как нитевидных, но поперечник значительно больше, так что *papillae fungiformes* видны простым глазом и ясно отличаются от нитевидных (они отличаются еще розовым цветом). Строение их такое же, т. е. они состоят из соединительнотканной основы с сосудами и нервами и рогового покрова. Соединительнотканная основа развита, однако, больше, чем у нитевидных сосочков, и на верхней стороне представляет несколько маленьких сосочков, совершенно напоминающих примитивные сосочки слизистой оболочки рта. Роговой покров

грибовидных сосочков гораздо тоньше, чем у нитевидных, но настолько еще толст, что совершенно скрывает маленькие сосочки на поверхности *papillae fungiformis*, отчего последняя является гладкой. Прозрачность рогового покрова есть причина розового цвета нормальных грибовидных сосочков (т. е. сквозь этот покров просвечивают кровеносные сосуды, наполненные кровью).

По функции грибовидные сосочки, несомненно, относятся к органам вкуса. Это заключение мы должны сделать из ежедневного личного опыта, хотя нам и неизвестны в грибовидных сосочках концевые аппараты вкусовых нервов, какие существуют в сосочках третьего вида, так называемые *papillae circumvallatae*. Чувство вкуса не ограничивается той незначительной областью, где находятся эти сосочки (см. ниже), но распространено по всей поверхности языка, где имеются только нитевидные и грибовидные сосочки. Так как по строению своему нитевидные сосочки не подходят к нашему представлению об органах такого тонкого ощущения, как вкус, то не остается ничего более, как признать за такие органы грибовидные сосочки.

3. Сосочки, окруженные валом, *papillae circumvallatae*. Этот вид сосочков встречается на очень ограниченной области слизистой оболочки языка: они в количестве 14—18 расположены в один ряд на задней границе сосочковой области языка (т. е. на месте перехода средней трети его спинки в заднюю). Ряд, образуемый этими сосочками, не прямой: на середине он делает тупой угол, открытый вперед. В вершине угла, на средней линии языка, помещается обыкновенно самый большой из сосочков, окруженных валом; к концам ряда сосочки уменьшаются. Повод назвать эти сосочки указанным термином (*circumvallatae*) заключается в том, что сосочки эти сидят не на гладкой поверхности слизистой оболочки, как остальные, а на дне круглой ямки, края которой образуют циркулярный валик. Таким образом сосочки окружены, во-первых, циркулярной канавкой, а затем уже валиком. Вследствие такого расположения на дне углубления сосочки мало выдаются над поверхностью слизистой оболочки. При небольшой высоте поперечник этих сосочков весьма значителен — достигает 2, даже 3 мм. По форме они похожи на игральную шашку; канавка, окружающая сосочек, очень узка и довольно глубока, а валик крут со стороны канав-

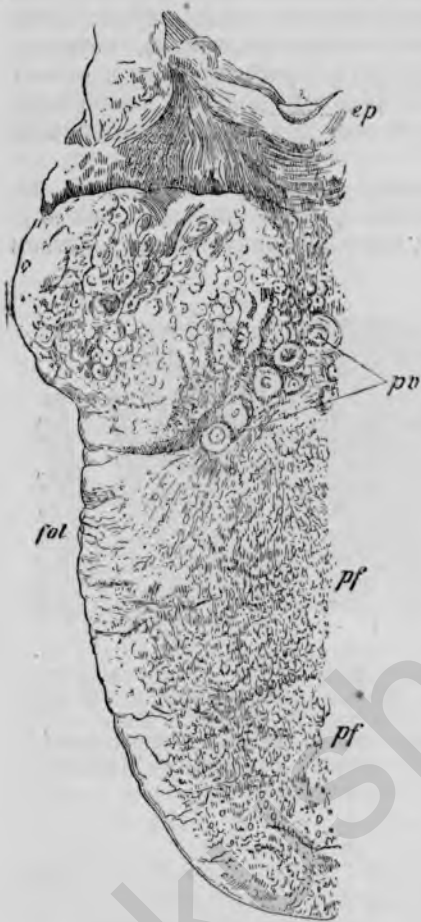

Рис. 183. Верхняя поверхность языка (правая половина). *pv*—*papillae circumvallatae*; *pf*, *pf*—область, занятая нитевидными сосочками, среди которых по местам видны круглые и более крупные грибовидные сосочки; *fol*—*papillae foliatae*; *ep*—*epiglottis* (надгортаник).

ки и полог с наружной стороны. Строение сосочков, окруженных валом, совершенно сходно с грибовидными, т. е. основа сосочка состоит из соединительной ткани, богатой кровеносными сосудами и нервами; на верхней стороне сосочка основа образует маленькие примитивные сосочки, какие имеются у грибовидных. Поверх основы расположен эпителиальный покров, который, так же как у грибовидных, совершенно укрывает примитивные сосочки верхней поверхности, отчего последняя и является гладкой. На боковых сторонах *papillae cir-*

сinnvallatae роговой слой содержит в себе особого рода органы (микроскопической величины и невидимые невооруженным глазом), называемые в кусочками по сходству их строения с древесными почками. Почки эти признаются концевыми аппаратами вкусового нерва.

Такие почки открыты также в мягком небе, слизистой оболочке корня языка и пр., словом, в частях слизистой оболочки рта, не имеющей сосочков. И действительно, эти части обладают способностью ощущать вкус, хотя в слабой степени.

4. Листовидные сосочки, *papillae foliatae*. Под этим именем разумеют ряд вертикальных складок или, вернее, морщин слизистой оболочки на краях языка, которые бывают иногда резко видны, иногда же едва заметны. Образования эти отмечены только потому, что они представляют рудимент подобных образований низших позвоночных животных. У кролика в них найдены вкусовые почки (Heidenhein).

Железы полости рта

Слизистая оболочка рта чрезвычайно богата железами, которые заложены или в ее толще, если эти железы не велики, или, если они велики, помещаются под оболочкой, иногда даже на значительном от нее расстоянии. В этом случае только выносящие протоки этих желез пробивают толщу слизистой оболочки и открываются на ее поверхности в полости рта. В том или другом случае, однако, железы являются принадлежностью слизистой оболочки рта и развиваются у зародыша как вывороты этой оболочки.

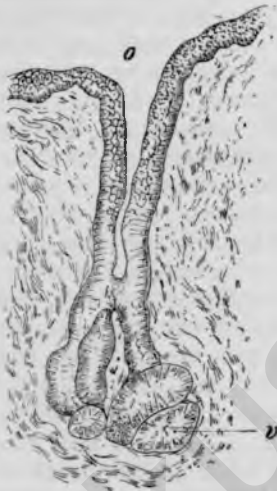

Рис. 184. Маленькая гроздевидная железа, заложённая в толще слизистой оболочки рта.

a — отверстие выносящего протока, открывающееся в полость рта; *v* — железистые пузырьки (увеличение 65 раз).

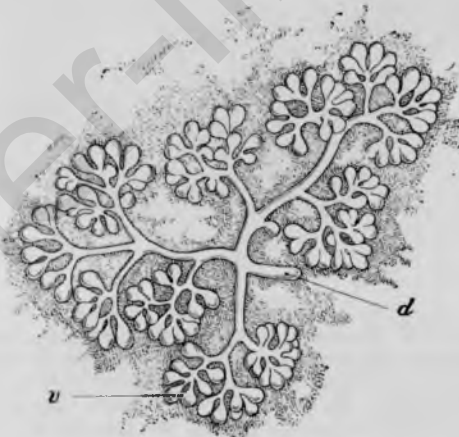

Рис. 185. Долька большой гроздевидной железы (слюнной железы зародыша).

a — выносящий проток; *v* — железистые пузырьки, окруженные эмбриональной соединительной тканью (увел. 45 раз).

По строению, даже грубо анатомическому, можно различать в полости рта два вида желез: 1) *гроздевидные*, или *дольчатые*, и 2) *мешчатые*, или *лептикулярные* железы.

К первому виду принадлежат: а) *слизистые* и *серозные* железы слизистой оболочки губ, языка, неба и щек и б) *слюнные* железы (т. е. околоушная, подчелюстная и подъязычная). Ко второму виду относятся *glandulae lenticulares* корня языка и *миндалевидные* железы (*tonsillae*) мягкого неба.

Гроздевидные железы получили свое название от сходства во внешнему виду (микроскопическому) с гроздьёю винограда. Если эта железа, помещающаяся в

толще слизистой оболочки, мала, то она состоит из выпящающего протока, который открывается на поверхности слизистой оболочки (рис. 184, о), нижний копец его разделяется на несколько веточек, оканчивающихся круглыми мешечками, так называемыми железистыми пузырьками (v). Если железа принадлежит к числу больших, лежащих под слизистой оболочкой или вдали от нее, каковы слюнные железы, то выпящающий проток ее ветвится несравненно больше, и железистые пузырьки, сидящие на каждой конечной веточке, гораздо больше напоминают ягоды винограда, висащие на концах стебельков. Группы железистых пузырьков, отделенные друг от друга слоями клетчатки, невооруженному глазу представляются дольками железы, отчего последние и называются дольчатыми, и л и а ц и н о з ы м и.

По разнице тончайшего, микроскопического строения и химическим свойствам отделяемого железками сока гроздевидные железы еще разделяют на с л и з и с т ы е, отделяемое которых

содержит особое вещество — м у ц и н (мутящийся от уксусной кислоты), и с е р о з н ы е железы, отделяемое которых содержит минеральные соли и небольшое количество белка.

Малые гроздевидные железы распространены по всему протяжении слизистой оболочки, попеременно с большими, лежащими уже под слизистой оболочкой в массе мышц губ, щек, мягкого неба и языка. Железы эти открываются лучше всего сжатием указанных мышц; тогда они представляются небольшими кругловатыми тельцами, бледно-розового цвета, величиной от булавочной головки до небольшой горошины, приращенными к изнанке слизистой оболочки. Местами эти железы сидят гуще, так что можно различать группу их. Таким образом, различают группы желез губных, *glandulae labiales*, расположенных между волокнами *m. orbicularis oris*, желез щечных — *gl. buccales*,

Рис. 186. Околоушная слюнная железа, parotis, и группы губных и щечных слизистых желез. *p* — *gl. parotis*, *m* — *m. masseter*; *dS* — *ductus Stenonianus*; *pa* — *gl. parotis accessoria*; *gl., gl.* — *glandulae labiales et buccales*.

которые погружены в толщу *m. buccinatoris*, группу желез небных — *gl. palatinae*, которые расположены в большом числе в рыхлой подслизистой ткани задней части твердого неба и между мышцами мягкого неба. Все эти железы по свойству своего отделяемого принадлежат к слизистым. Под слизистой оболочкой языка также встречаются подобные железы, но более крупные сосредоточены только в кончике языка; здесь конгломераты таких железок, расположенные симметрично по обеим сторонам *septi linguae* в массе мускулов, носят название *glandula Nuhnii s. lingualis anterior* [BNA] (рис. 188, *gn*). Этот конгломерат имеет вид продолговатого тела, достигающего иногда 1 см длины. На остальном протяжении слизистой оболочки языка гроздевидные железки мелкие и большей частью недоступны невооруженному глазу. Те из них, которые расположены в области сосочков, окруженных валом, принадлежат по свойству своего отделяемого к числу серозных желез (Ebner).

В слизистой оболочке полости рта, кроме слизистых железок, существуют еще сальные железки, свойственные коже (см. Эстеziология), — явление очень понятное, так как слизистая оболочка рта по своему происхождению есть не что иное, как измененная и ввероченная внутрь рта кожа лица.

В эту группу гроздевидных желез относятся больше, так называемые с л ю н ы е ж е л е з ы, которые, развиваясь от слизистой оболочки рта, впоследствии отодвигаются от нее более или менее далеко, но остаются в связи с полостью рта при посредстве своих выносящих протоков. Таких желез различают три пары.

1. Околоушная слюнная железа, *glandula parotis*, представляет желто-розовую дольчатую массу, лежащую под наружным слуховым проходом, в углублении, ограниченном сзади сосцевидным отростком и прикрепляющимся к нему *m. sterno-cleido-mastoideo*, а спереди — задним краем суставного отростка нижней челюсти и лежащим на нем *m. massetere*. *Glandula parotis*, вышута из этого углубления, имеет форму низкого и неправильного конуса; верхушка ее, когда железа находится на своем месте, обращена внутрь и касается шиловидного отростка височной кости, а широкое основание — наружу. Передний край основания железы выдвинут на поверхность *m. masseteris*, который и покрыт железой почти до половины протяжения. Здесь-то, из переднего края железы, выходит ее выносящий проток (слагающийся из ветвей еще в массе железы), так называемый стенопов проток—*ductus Stenonianus s. parotidicus* [BNA], который тянется затем на уровне нижнего края ноздрей поперек *m. masseteris* к переднему его краю. Достигнув этого края, *duct Stenonianus* поворачивает вглубь и, пройдя сквозь массу жира, обра-

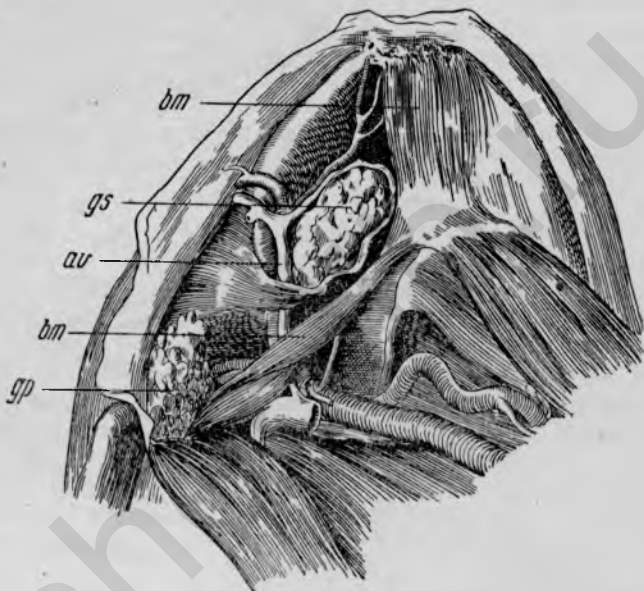


Рис. 187. Подчелюстная слюнная железа, отпрепарированная снизу.

bm — переднее брюшко *m. biventris maxillae inf.*; *gs* — *glandula submaxillaris*; *av* — *arteria et vena maxillares externae*; *bm* — заднее брюшко *m. biventris maxillae inf.*; *gp* — нижний угол околоушной железы.

зующего подкладку кожи щеки, прободает мускул трубочей (*m. buccinator*) и слизистую оболочку рта против второго малого коренного зуба верхней челюсти. Отверстие стенопова протока на слизистой оболочке очень невелико и отыскивается (для зондирования) нелегко. Толщина стенопова протока вместе со стенками достигает 3 мм, причем на просвет приходится не более 1 мм. Очень часто на наружной поверхности *m. masseteris*, выше стенопова протока, лежат несколько отдельных долек железы, так называемой *glandula parotis accessoria*, выносящие протоки которых впадают в стенопова канал сверху.

Околоушная железа укреплена к окружающим ее мускулам очень плотно при помощи фасций этих мускулов; снаружи она также покрыта плотно натянутой фасцией — *fascia parotideo-masseterica*. Сквозь массу железы проходят *a. carotis externa*, *nervus facialis*, а у верхнего края — *ramus auriculo-temporalis nervi trigemini*. Все это вместе делает железу недоступной для вылуцения, а крепость ее приращений к соседним органам есть причина

резких болей при опухании железы. По свойству отделяемого ею сока она принадлежит к серозным железам.

2. Подчелюстная железа, *glandula submaxillaris*, представляет удлиненное яйцевидное тело, состоящее из крупных долек. Лежит железа под нижним краем нижней челюсти в треугольнике, образуемом этим краем и двумя брюшками *m. biventris maxillae inferioris* (рис. 187). Сверху железа растянут *m. mylo-hyoideus* (по задний конец ее выступает за задний край названного мускула). Снизу железа покрыта поверхностной шейной фасцией и *m. platysma myoides*. Выносящий проток, так называемый *ductus Whartonianus s. submaxillaris*, равный по толщине стенонову, выходит из заднего конца железы п. обогнув сзади *m. mylo-hyoideum*, направляется

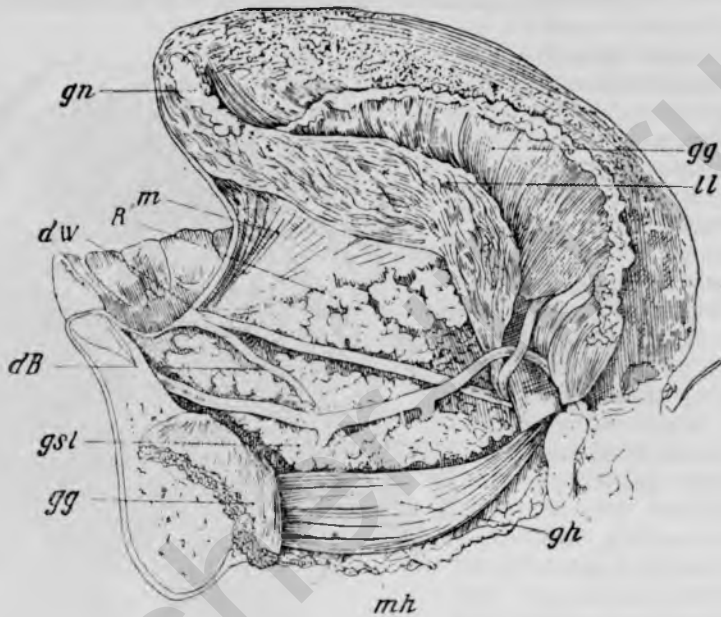


Рис. 188. Правая половина нижней челюсти с мышцами, к ней прикрепляющимися, и половиной языка. Части распрепарированы с внутренней стороны. *gg, gg* — две половины *m. genio-glossi*, перерезанного пополам, отогнутые одна вверх, другая вниз; *gh* — *m. genio-hyoideus*; *mh* — *m. mylo-hyoideus*; *ll* — *m. lingualis longitudinalis*; *m* — слизистая оболочка дна рта; *gsl* — нижняя большая доля подъязычной железы; *dB* — ее выносящий проток, *ductus Bartholinianus*; *R* — верхние маленькие дольки подъязычной железы и их протоки — *ductus Rivini*; *dw* — *ductus Whartonianus* подчелюстной железы; *gn* — *gl. Nuhnii*.

вверх и вперед; пройдя по внутренней стороне подъязычной железы (лежащей на верхней поверхности *m. mylo-hyoidei*), проток открывается на слизистой оболочке дна рта, сбоку уздечки языка (*frenulum linguae*). На месте впадения вартопова протока слизистая оболочка образует возвышение, называемое подъязычным сосочком, *caruncula sublingualis s. salivaris*.

По свойству отделяемого сока и тончайшему строению железистых пузырьков подчелюстная железа представляется смешанной. Частью эта железа слизистая, частью серозная.

3. Подъязычная железа, *glandula sublingualis*, представляет собственно конгломерат многих слизистых желез (отделяемое их содержит муци, как у мелких желез, описанных выше). Железы, составляющие этот конгломерат, довольно легко отделяются друг от друга и в свою очередь распадаются на мелкие дольки. Подъязычная железа, имеющая форму сдавленного с боков овоида, заложена на верхней поверхности *m. mylo-hyoidei* (который

и отделяет ее от подчелюстной железы), в узком пространстве между нижней челюстью и язычными мускулами, берущими начало от *spina mentalis interna*. Верхняя поверхность железы, покрытая только слизистой оболочкой, образует дно полости рта под кончиком и краями языка; ее неровная поверхность видна из полости рта, между корнем языка и зубным краем нижней челюсти. Отдельные железы, составляющие *glandulam sublingualem*, имеют неравную величину и обладают каждая особым выпящим протоком. Самая большая из них образует нижнюю часть *gl. sublingualis*, лежащую непосредственно на *m. mylo-hyoideo*; выносящий проток ее, имеющий до 1 мм толщины (со стенками), начинаясь в заднем конце железы и усиливаясь боковыми ветвями, идет в массе железы вперед и под *caruncula sublingualis* соединяется с протоком подчелюстной железы. Этот проток носит название *Бартолиниева* — *ductus Bartholinianus s. sublingualis major* [BNA]. Меньшие железы, входящие в состав *gl. sublingualis*, образуют верхнюю ее часть, лежащую непосредственно под слизистой оболочкой рта. Выпящие протоки их носят название — *ductus Rivini s. sublinguales minores* [BNA]; в количестве 5—8 они открываются маленькими отверстиями, расположенными в ряд по всей длине рта до уровня заднего коренного зуба.

Deville описал в массе языка, сбоку *m. genio-glossi*, маленькие прибавочные железы, а *Pardi* — одну удлиненную дольку, лежащую вдоль нижней челюсти снаружки от *gl. sublingualis*.

Мешетчатые железы полости рта

Этого рода железы своим микроскопическим строением совершенно отличаются от гроздевидных. Во-первых, эти железы всегда имеют незначительную величину — 2—4 мм; большей величины железа полости рта, относящаяся к этому виду, так называемая *tonsilla*, есть не что иное, как собрание, конгломерат, маленьких мешетчатых желез. Каждая мешетчатая железа представляет мешечек слизистой оболочки, углубленный в подслизистую ткань и имеющий отверстие в полость рта, легко различаемое невооруженным глазом и иногда достигающее значительных размеров, так что в него можно ввести головку зонда.

Вся толща стенки этого мешечка переполнена особого рода клетками, которые по своему виду напоминают клетки лимфатических желез, отчего железа приподнимает покрывающую ее слизистую оболочку в виде бугорка, твердого наощупь и имеющего на вершине упомянутое выше отверстие. Вся железа создает, таким образом, впечатление чечевичного зерна, лежащего под слизистой оболочкой, откуда и происходит название *glandulae lenticularis*.

В полость центрального мешечка железы нередко открываются еще выводные протоки маленьких слизистых желез, лежащих где-нибудь около в подслизистой ткани.

Место, где встречаются во рту мешетчатые железы, очень определено и невелико, это: 1) задняя треть спинки языка, начиная от сосочков, окруженных валом, до надгортанника, и 2) боковые края мягкого неба, где между дугами его, около самых краев языка, заложены конгломераты мешетчатых желез, известные под именем *миндалевидных желез рта*.

Задняя треть спинки языка, имеющая в своей слизистой оболочке *glandulae*

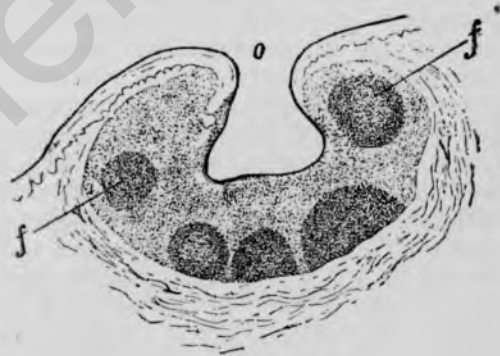

Рис. 189. Разрез мешетчатой железы.
o — отверстие мешочка в полость рта;
f, f — фолликулы, заложённые под слизистой оболочкой.

lenticulares, отличается отсутствием вкусовых сосочков, как это было указано выше, и в отличие от передней области (*regio papillaris*) носит название железистой области, *regio glandularis*. Благодаря множеству мешчатых железок слизистая оболочка этой области представляется бугристой, как бы покрытой бородавками.

В передней части *regionis glandularis*, тотчас позади среднего, самого большого сосочка, окруженного валом, находится в слизистой оболочке ямка, иногда довольно значительной величины (с небольшую горошину), так называемая слепая дыра — *foramen caecum*. Это отверстие не должно смешивать с мешочками рядом лежащих мешчатых желез, так как оно является остатком эмбриональной жизни и стоит в связи с развитием так называемой щитовидной железы (см. дыхательные органы).

Миндалевидные железы, *tonsillae*, представляющие конгломерат мешчатых желез, помещаются между нижними концами дуг мягкого неба. Величина их весьма различна, смотря по индивидуальности. Средний нормальный размер миндалевидной железы не превышает размеров миндалина, на которую она похожа и формой. Поверхность ее несколько бугриста и покрыта отверстиями, ведущими в мешочки отдельных железок, составляющих массу *tonsillae*. В нормальном состоянии она мало выдается над поверхностью и почти не видна у живого человека за выдающейся передней дугой мягкого неба. Но чрезвычайно часто эти железы встречаются в увеличенном (гипертрофированном) состоянии; тогда они сильно выдаются в полость рта и суживают *isthmum faucium* (заднее отверстие рта).

Функция мешчатых желез неизвестна. Существует, однако, весьма вероятное предположение (*Gegenbaur*), что железы эти выделяют клеточные элементы, встречающиеся в слюне.

Мышечная оболочка полости рта

Полость рта в качестве головной части кишечника не лишена мышечной оболочки, свойственной всем остальным отделам пищеварительного канала. Но организация этой оболочки значительно отличает ее от мышечного слоя ниже лежащих отделов: там это — непрерывный слой мышечных волокон, одинаково толстый на всем протяжении данного отдела канала. Здесь (на стенках полости рта) мышечный слой развит неравномерно в различных местах, а в одном пункте, именно на твердом небе, даже отсутствует. Там, где он существует, мышечные волокна не образуют однообразного слоя, а сгруппированы в пучки, совершенно подобные мышцам скелета, с которыми они имеют еще сходство в строении: это — мышцы произвольные, состоящие из поперечных волокон. Кроме того, они, подобно мышцам кожного слоя, часто одним концом прикрепляются к костям. Вот причина, почему некоторые авторы описывают мышцы, несомненно составляющие часть мускульной оболочки рта, в числе мышц скелета.

В состав мышечной оболочки полости рта входят, во-первых, *m. buccinatores* и продолжение их — *m. orbicularis oris*, описанные выше, согласно традиции, в числе мышц лица. Далее — мускулы, составляющие массу языка, и мышцы мягкого неба. Перечисленные группы мускулов облегают слизистую оболочку полости рта со всех сторон, за исключением твердого неба, где, как сказано, в мышечной оболочке имеется дефект.

По форме язык можно сравнить со сплюснутым копусом, который своим широким основанием, так называемым корнем, занимает большую часть дна полости рта, а верхушкой нагнут вперед, к отверстию рта. Масса языка во всю толщину состоит из мышечных волокон, переплетенных друг с другом в различных направлениях, отчего в верхнем слое тело его представляется весьма компактным. На средней линии масса языка разделена волокнистой перегородкой, *septum linguae*, стоящей вертикально. Своим сращением со слизистой оболочкой

спинки языка *septum* образуют канавку по середине последней, заметную, однако, только при сокращении мышц (потому на трупе этой канавки большей частью нет).

В составе языка можно различить две группы мышц: одни, начинаясь от того или другого пункта костного скелета, другим концом входят в массу языка и прикрепляются к язычке его слизистой оболочки; другие мышцы обоими своими концами прикреплены к слизистой оболочке языка и костей не касаются. К первой группе относятся:

Мышца подбородочно-язычная, *m. genio-glossus*. Эта мышца имеет вид толстой веерообразной пластинки, лежащей в сагиттальной плоскости около средней линии, и отделена от своей пары только прослойкой клетчатки. Ее узкая верхушка, или начало, прикреплено к *spina mentalem internam* нижней челюсти выше мускулов, образующих дно рта (*m. mylo-hyoideus* et *m. genio-hyoideus*). Отсюда волокна расходятся веерообразно вверх и назад и, пройдя в корень языка, направляются к спинке его, где они и прикрепляются на всем протяжении под слизистой оболочкой. Действие различных частей этой мышцы на язык должно быть различно, так как направление волокон неодинаково. Впрочем, при общем сокращении всех волокон мышца выдвигает язык вперед, причем кончик языка высовывается из рта.

Мышца подъязычно-язычная, *m. hyo-glossus*, представляет широкую мышечную пластинку с вертикальными волокнами, которая нижним своим краем начинается от конца тела подъязычной кости и по всей длине большого и малого рожков ее направляется вверх и вперед по наружной поверхности *m. genio-glossi*, верхним краем вплетается в массу других мышц языка; там волокна расходятся слегка веерообразно и прикрепляются к слизистой оболочке спинки его. Пучок, начинающийся от малого рожка подъязычной кости, иногда описывают (Hensle) как особый мускул под именем *m. chondro-glossus*. *M. hyo-glossus* осаживает язык книзу, отчего между спинкой и небом образуется полость для помещения, например, пищевого комка.

Мышца шилов-язычная, *m. stylo-glossus*, имеет вид тонкого плоского пучка, который происходит от шиловидного отростка и *lig. stylo-maxillare*, спускается вниз и вперед по боковой стенке глотки, лежа между нею и шило-подъязычной мышцей; расширенным нижним концом входит в край языка и там направляется к средней линии навстречу такой же мышце противоположной стороны, образуя вместе с нею петлю, которая подвешивает язык к основанию черепа. *M. stylo-glossus* есть антагонист *m. genio-glossi*: он втягивает язык обратно в полость рта.

Все перечисленные мускулы, проникнув в язык, переплетаются своими пучками, которые, располагаясь слоями, принимают тройное направление: продольное, поперечное и вертикальное. При этом ни одна из мышц не образует исключительно какую-нибудь одну систему; напротив, каждая из них дает пучок всех трех направлений (Hesse).

Мышцы второй группы, возникающие и кончающиеся в самом языке, в очень малой мере образуют компактные пучки, доступные препарированию; большей

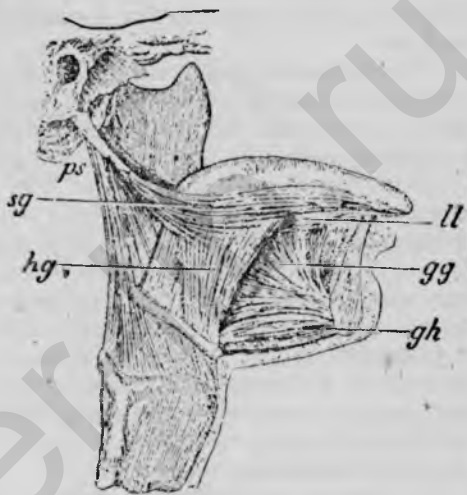


Рис. 190. Мышцы языка.

ll — *m. lingualis longitudinalis*; *gg* — *m. genio-glossus*; *hg* — *m. hyo-glossus*; *sg* — *m. stylo-glossus*; *ps* — *processus styloideus os. tempor.* (от него начинается еще мышца, идущая вниз — *m. stylo-pharyngeus*); *gh* — *m. genio-hyoideus*.

частью их волокна рассеяны в массе языка и наблюдаются только на тонких срезах при помощи лупы или микроскопа. Сюда относятся:

Продольная мышца языка, *m. lingualis longitudinalis*, залегает таким образом, что нижняя ее часть, близ нижней поверхности языка, помещается по наружной стороне *m. genio-glossi* и может быть выделена в виде круглого пучка на середине своего протяжения. Задний и передний концы ее прикрепляются к слизистой оболочке спинки и кончика языка. Верхняя часть, иногда называемая особо *m. ling. longitud. superior*, представляет ряд дугообразных мышечных пучков, которые, прикрепляясь своими концами к слизистой оболочке спинки языка, пронизывают массу его в разбивку и потому могут быть видимы только на микроскопических срезах.

Поперечная мышца языка, *m. lingualis transversus*, как и верхняя продольная, представляет отдельные пучки, которые, начавшись на перегородке языка (*septum linguae*), проходят в разбивку сквозь массу продольных волокон и оканчиваются на слизистой оболочке краев языка.

Существуют также и вертикальные мышечные пучки, которые, помещаясь в краях языка, оканчиваются в слизистой оболочке верхней и нижней поверхности его.

Разнообразно расположенная и переплетенная система мышечных пучков, которая составляет массу языка, дает ему чрезвычайно разнообразную подвижность и изменчивость формы, играющую роль при процессах жевания, глотания и произношения согласных звуков.

Мягкое небо, *palatum molle*, или небная занавеска, содержит между двумя листками слизистой оболочки слой мышечных пучков, которые до некоторой степени переплетены между собой и тем напоминают мышцы языка. Впрочем, некоторые мышечные пучки или, как привыкли называть их, отдельные мышцы выделяются из сплетения на нижнюю поверхность и обуславливают на слизистой оболочке складки, известные под именем дуг мягкого неба. Вместе с мышцами между листками слизистой оболочки мягкого неба заложена горизонтально фиброзная пластинка, которая прикрепляется к заднему краю твердого неба и составляет как бы фиброзный скелет небной занавески. От нее назад по средней линии тянется отросток, который играет роль срединной перегородки в массе мышц мягкого неба.

В составе мышечной системы неба различают следующие отдельные мускулы:

Непарная мышца язычка, *m. azugosuvulae*, представляет действительно непарный пучок, который начинается от сухожилий поперечных мышц (*m. tensores palati molles* — Rüdinger) и тянется по средней линии мягкого неба в язычок, в конце которого срастается со слизистой оболочкой.

Мышца, поднимающая мягкое небо, *m. levator palati molli s. levator veli palatini* [BNA]. Плоская, кверху суживающаяся мышца начинается от нижней поверхности каменистой части височной кости у переднего края *canalis carotici* и от хрящевой части евстахиевой трубы (которая около этого места прирастает к отверстию *canalis tubae Eustachii* височной кости). Спускаясь затем вниз позади внутреннего листка *processus pterygoidei* основной кости и расширяясь, мышца на уровне края твердого неба заворачивает внутрь в толщу небной занавески, где ее волокна рассыпаются веерообразно, сплетаясь с другими мышцами.

Имея *punctum fixum* вверху, этот мускул, действительно, поднимает мягкое небо, насколько позволяют это мышцы, притягивающие его книзу.

Мышца, натягивающая мягкое небо, *m. tensor palati molli s. tensor veli palatini* [BNA]. Лежит снаружи от предыдущей, отделенная от нее прослойкой жира. Верхним концом она начинается от *spina angularis* большого крыла *ossis sphenoidae* и прилежащей части хрящевой евстахиевой трубы, спускается вниз, лежа между внутренним листком *processus pterygoidei* и внутренней поверхностью *m. pterygoidei interni* (который начинается на дне *fossae pterygoidea*, но не выполняет ее совсем, а оставляет канавку у

края lam. int., где и помещается описываемая мышца). Достигнув крючка крыло-видного отростка, m. tensor palati огибает его снизу и направляется к средней линии в толщу мягкого неба, где волокна его расходятся веерообразно и, переплетаясь с волокнами предыдущего мускула, прикрепляются к фиброзной пластинке, заложеной по краю твердого неба. Там, где мышца огибает hamulum pterygoideum, ее поверхность становится сухожильной и отделена от кости маленькой слизистой сумочкой.

Несмотря на то, что мышца пачинается рядом с levatore palati, на основании черепа, направление действия ее силы иное: она, будучи перекинута через hamul. pteryg., как через блок, тянет мягкое небо кнаружи (правая или левая мышцы растягивают фиброзную основу небной занавески в стороны).

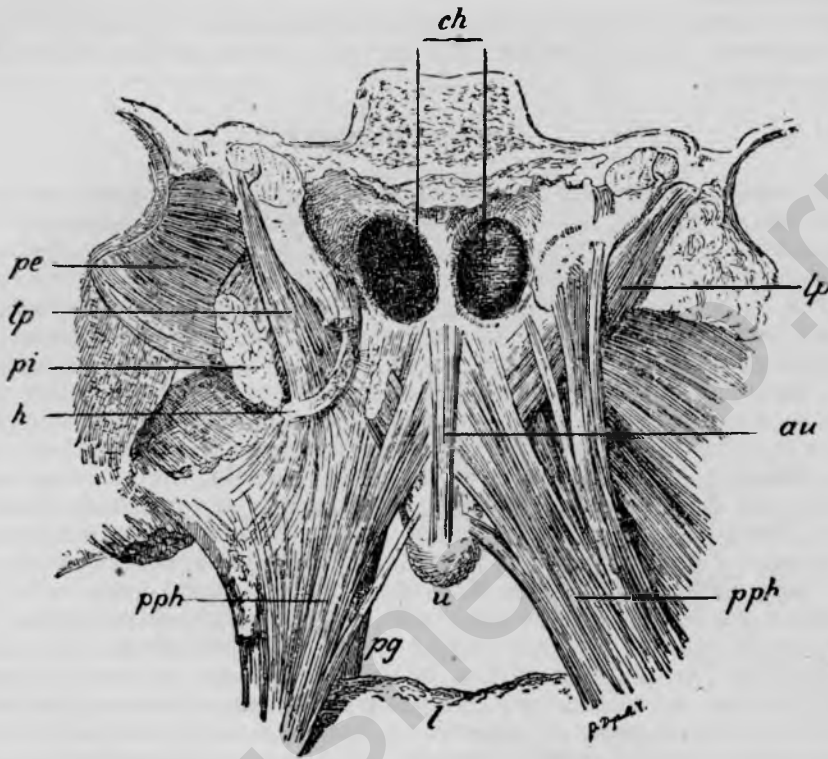


Рис. 191. Мышцы мягкого неба, отпрепарированные с задней его стороны.
ch — хоаны; *u* — uvula мягкого неба; *l* — спинка языка; *au* — m. azygos uvulae;
lp — m. levator palati mollis; на левой стороне этот мускул снят и глубже виден *tp* —
m. tensor palati mollis, перекиннутый нижним концом через *h* — hamulum pterygoideum;
pph, *rph* — m. palato-pharyngei обеих сторон; *pg* — m. palato-glossus (заслонен пре-
дыдущим и виден только отчасти на левой стороне); *pe* — m. pterygoideus externus;
pi — m. pterygoideus internus.

Обе описанные мышцы, имея связь с хрящевой частью евстахиевой трубы, участвуют в мышечном аппарате, открывающем эту трубу в момент дыхания.

Небно-язычная мышца, m. palato-glossus. Тонкий и длинный мышечный пучок начинается в массе мускулов от срединной перегородки неба, выделяется затем в виде калатика на нижней поверхности и, обуславливая собой складку слизистой оболочки, называемую *п е р е д н е й п л о щ а д ь ю* (arcus palato-glossus), тянется кнаружи и вниз. Достигнув края языка, заворачивает в его массу, где на средней линии встречается с такой же мышцей другой стороны. М. palato-glossi обеих сторон образуют вокруг отверстия зева нечто вроде сфинктера — мышечное кольцо, которое, действуя совместно с шилоязычными мускулами, закрывает зев, отделяя полость рта от полости глотки, так

как, вследствие сокращения названных мускулов, одновременно небная занавеска опускается вниз, передние дуги сближаются между собой, а язык приподнимается кверху.

Небно-глоточная мышца, *m. palato-pharyngeus*, представляет такой же тонкий и длинный мышечный пучок, как предыдущая мышца. Верхний конец его в массе мягкого неба начинается от *septum* и фиброзной пластинки. Выделившись из массы других мышц, *m. palato-pharyngeus* тянется у самого заднего края небной занавески назад и вниз, обуславливая собой складку слизистой оболочки, известную под именем задней дуги мягкого неба (*arcus palato-pharyngeus*). Нижний конец мышцы, достигнув боковой стенки глотки на месте перегиба ее в заднюю, вплетается в мышцы, заложенные в нее (*m. sphincter pharyngis superior*).

При сокращении небно-глоточные мышцы выпрямляют задние дуги мягкого неба и сближают их между собой, отделяя (при участии *uvulae*) верхнюю часть глотки от нижней.

Глотка (pharynx)

Глотка, отпрепарированная от окружающих органов и наполненная чем-нибудь (как это делают обыкновенно для препарирования ее мускулов), представляет цилиндрическую трубку, которая у нижнего конца суживается воронкообразно и переходит в пищевод. Но это — форма совершенно искусственная, и, заложенная на своем месте, глотка едва ли когда-нибудь бывает таковой. По отношению к окружающим органам глотка расположена таким образом, что ее верхний конец касается основания черепа, именно основной части затылочной кости (*p. basilaris os. occip.*) и части тела основной кости; задняя стенка касается тех пяти верхних шейных позвонков (переход в пищевод соответствует шестому позвонку), на которых расположены так называемые глубокие шейные мышцы. Боковые стенки касаются больших шейных сосудов. Передняя стенка почти не существует; она вверху занята хоанами, отверстиями, ведущими в полость носа; ниже находится отверстие зева, *isthmus faucium*, которое может закрываться мягким небом, если последнее опущено книзу; в этом случае небная занавеска образует переднюю стенку глотки. Если же она приподнята, то полость *pharyngis*, напротив, разделяется ею на два этажа. Ниже зева переднюю стенку глотки образует спинка языка, опускающаяся в глотку крутым скатом. Еще ниже, на передней стенке глотки, расположено отверстие, ведущее в гортань (*aditus ad laryngem*). Но это отверстие, имеющее продольно-овальную форму, не занимает всей ширины стенки, так что в стороны от него передняя стенка глотки образует заднюю поверхность хрящей гортани, покрытых слизистой оболочкой.

Полость глотки, вне процесса глотания, зияет только в верхней части — выше гортанного отверстия, так как эта часть служит для прохождения воздуха из полости носа в дыхательные пути. Нижняя часть полости уничтожается вследствие того, что задняя и передняя стенки соприкасаются между собой.

Часть полости глотки, лежащая выше мягкого неба, так называемая *cupula pharyngo-nasale*, носоглоточная полость, имеет вид купола и через хоаны соединяется с полостью носа. На боковых ее стенках находятся еще отверстия евстахиевых труб (*ostium pharyngeum tubae Eustachianae*), проводящих воздух из полости глотки в барабанную полость уха. Это отверстие лежит тотчас позади заднего конца нижнего носового прохода (между дном его, т. е. твердым небом, и задним концом нижней раковины), имеет вид воронкообразной ямки овального очертания, с узким отверстием на дне; верхний край ее нависает в виде козырька фуражки (это — край хрящевой части евстахиевой трубы, покрытый слизистой оболочкой). Выше, в задне-верхнем углу купола, боковая стенка глотки представляет глубокую ямку, покрытую морщинистой слизистой оболочкой, — *fossa Rosenmülleri s. recessus pharyngeus* [BNA]. Наконец, на верхней стенке купола, посредине, находится плоское углубление, различной величины в разных случаях и неправильного очертания, —

bursa pharyngea. Она представляет остаток того выворота стенки глотки, который у зародыша дает переднюю долю придатка мозга (*Luschka*).

Нижняя часть глотки, *sacum pharyngo-laryngeum*, имеет более подвижные стенки, чем верхняя, но спадается только в нижней половине; верхняя же половина, имеющая на своей передней стенке отверстие зева и гортани, не спадается, потому что заложенные в ее стенку подъязычная кость и щитовидный хрящ упираются своими задними концами в позвоночник. Как сказано уже, передняя стенка в этом отделе образуется частью спинкой корня языка, частью хрящами гортани, покрытыми слизистой оболочкой. Из них щитовидный хрящ своими пластинками составляет собственно стенку, а надгортанник и черпаловидные хрящи, а также складки слизистой оболочки, протянутые между этими хрящами, образуют вокруг гортанного отверстия нечто вроде циркулярной ограды, сильно выдающейся в полость глотки. По сторонам этой ограды, между нею и боковой стенкой, образуются глубокие впадины, *recessus pharyngo-laryngei*, представляющие два русла, по которым жидкая пища, стекающая со спинки языка, может обходить отверстие гортани, не попадая в него.

Оба отдела полости при закрытом рте соединяются, так как небная занавеска лежит своим свободным краем на спинке языка. При глотании мягкое небо оттягивается назад и, приподнимаясь, касается своим краем задней стенки глотки; вследствие этого носоглоточное пространство отделяется от нижней части глотки. То же самое происходит при рвоте, кашле и произношении некоторых звуков.

Стенки глотки состоят из: 1) слизистой оболочки, 2) мышечного слоя и 3) слоя клетчатки, покрывающей ее в форме фасции и в то же время соединяющей с окружающими органами.

Слизистая оболочка глотки есть продолжение такой же оболочки полости рта и носа. В гортанной, нижней, части она не представляет никаких особенностей сравнительно с слизистой оболочкой специализированных областей рта, например, щек, губ и пр.; она также снабжена слизистыми железами (средней величины), а по местам встречаются мешетчатые. Слизистая оболочка верхнего отдела глотки — носоглоточного пространства — отличается гораздо большим количеством слизистых и мешетчатых желез, разбросанных повсюду; но в одном месте, а именно на задней стенке, при переходе ее в верхнюю, мешетчатые железы представляют конгломерат, напоминающий своим видом миндалевидные железы мягкого неба, а потому называемый глоточной ми-

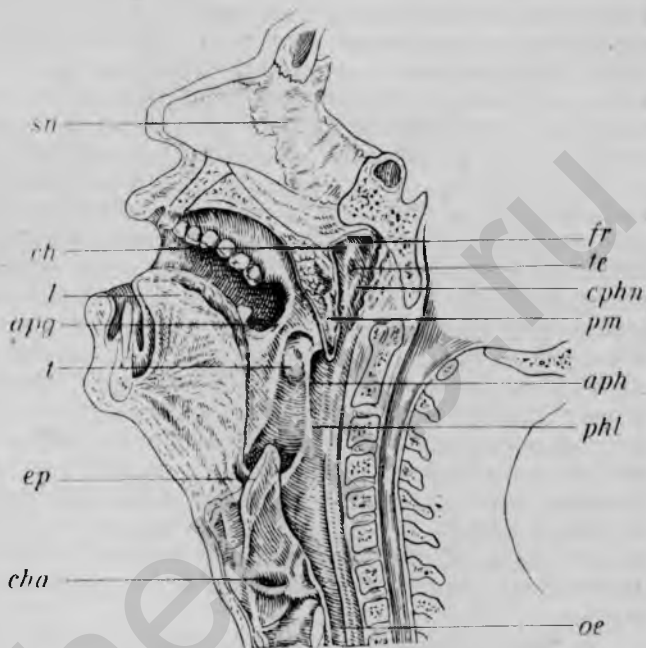


Рис. 192. Сагиттальный разрез по срединной плоскости через полости рта, глотки и гортани.

cphn — cavum pharyngo-nasale; *pht* — cavum pharyngo-laryngeum; *pm* — мягкое небо, их разделяющее; *ch* — choana; *te* — отверстие евстахиевой трубы; *fr* — fossa Rosenmülleri; *t* — миндалевидная железа; *apq* — arcus palato-glossus и *aph* — arcus palato-pharyngeus мягкого неба; *l* — язык; *ep* — надгортанник; *cha* — голосовые связки (истинные и ложные, а между ними *ventriculus Morgagnii*); *oe* — пищевод; *sn* — носовая перегородка.

д а л и н о й, *tonsilla pharyngea*. Железа эта особенно сильно развита у детей до 5—7-летнего возраста и в это время, как и миндалевидные железы, склонна к гипертрофии. Позднее эта железа мало-помалу атрофируется и у взрослого едва заметна. Тончайшее строение этой части слизистой оболочки приближает ее к слизистой оболочке полости носа: она также богата сосудами, отчего цвет ее краснее, чем в нижнем отделе, и покрыта она так называемым мерцательным эпителием, свойственным носовой полости.

Мышечная оболочка глотки отделена от слизистой фиброзным листком, очень плотным вверху и истончающимся книзу, который, подобно фиброзной пластинке мягкого неба, играет роль остова. Мышечный слой глотки состоит из произвольных (поперечнополосатых) волокон, большинство которых расположено поперечно и только немногие — продольно. Мышечные пучки здесь сгруппированы в отдельные мускулы, подобные мышцам полости рта. Система поперечных волокон образует вокруг задней и боковых стенок глотки почти непрерывный слой, в котором, однако, легко различить три отдельные мускула, так называемые сжиматели глотки.

Musculus constrictor pharyngis superior, верхний сжиматель глотки, представляет почти четырехугольную пластинку, которая залегает в стенках носоглоточного пространства. Волокна этой мышцы начинаются отдельными пучками от крючка крыловидного отростка основной кости, от края *m. buccinatoris* через покрывающую оба эти мускула *fascia bucco-pharyngea*, из края языка, причем выходящие отсюда пучки представляют часть *m. lingualis transversi* от внутренней поверхности нижней челюсти у заднего конца *lineae mylo-hyoideae*¹. Вскоре все эти пучки соединяются в одну пластинку, которая, обогнув боковую и половину задней стенки глотки, на средней линии последней встречается с таким же мускулом противоположной стороны, причем между ними залегает крепкая сухожильная перемычка. Верхний край мышцы не достигает основания черепа приблизительно на 3 см, и только назад он поднимается до самого *tuberculum pharyngeum* затылочной кости. Щель, образуемая между мышцей и основанием черепа, затянута упомянутой выше фиброзной пластинкой, которая вверху соединена с костями весьма плотно.

Та часть *m. constrictoris sup.*, пучки которой начинаются от края *m. buccinatoris*, интересна в том отношении, что, обнаженная от покрывающих ее ветвей нижней челюсти, она дает возможность видеть, каким образом мышечная оболочка рта (а именно *m. buccinator*) переходит в такую же оболочку глотки: мышцы в этом месте разделены только узкой фиброзной перемычкой, которая и служит точкой прикрепления волокон *m. constrictoris pharyngis*.

Musculus constrictor pharyngis medius, средний сжиматель глотки, имеет вид треугольной пластинки, лежащей так, что ее широкое основание находится на средней линии задней стенки, а острая верхушка на подъязычной кости. Мышечные пучки ее начинаются двумя отдельными группами от больших и малых рожков подъязычной кости, затем, расходясь веерообразно, тянутся назад по боковой, потом по задней стенке глотки, где верхние из них покрывают собой нижний край верхнего констриктора. На средней линии мышца соединяется с своей парой.

Musculus constrictor pharyngis inferior, нижний сжиматель глотки, имеет также треугольную форму, но гораздо большие размеры. Лежит так же, как предыдущий, т. е. основанием на задней стенке глотки, а верхушкой вперед. Плоские мышечные пучки его начинаются несколькими зубцами на боковой стороне хрящей гортани (*cartilaginee thyreoidea et cricoidea*), перемежаясь с мышцами самой гортани. Слившись в пластинку, эти пучки направляются назад по боковой стенке глотки и расходятся веерообразно

¹ Некоторые авторы каждому из этих пучков дают особое название, например, *m. pterygo-pharyngeus*, *bucco-pharyngeus*, *mylo-pharyngeus* и т. д. Не видя в этом особого преимущества, я не нахожу нужным увеличивать груз анатомической терминологии.

вверх и вниз; на задней стороне pharyngis эта мышца покрывает предыдущую (средний сжиматель) почти до самого верхнего ее края. На средней линии задней стенки мышца встречается со своей парой, как и две верхние.

На месте встречи нижних двух констрикторов образуется, как и у верхнего, сухожильная перемычка в форме узкой дорожки.

Продольные мышцы глотки цельного слоя не образуют и только кой-где вилетены в систему констрикторов.

Musculus stylo-pharyngeus, шило-глоточная мышца, представляет узкую и длинную ленточку, которая начинается от шиловидного отростка (вместе с шилоязычной и шило-подъязычной мышцами) и, спустившись вниз вдоль боковой стенки глотки (но не прилегая к ней плотно), на уровне угла нижней челюсти распадается на несколько пучков, влетающих в систему констрикторов.

В эту же группу можно отнести конец *m. palato-pharyngei*, который также влетает в боковую часть констрикторов глотки.

Наконец, к продольным мускулам относят еще так называемый *m. azugos pharyngis* — несколько продольных пучков, идущих по задней стенке глотки около средней линии. Эти пучки встречаются, впрочем, очень редко.

В обеих системах мышц глотки часто встречаются прибавочные пучки, происходящие от различных частей, в соседстве нормальных точек прикрепления.

Что касается функции мышц глотки, то она не может быть распределена отдельно для каждой из них. Все они вместе способны обуславливать волнообразные сокращения стенок глотки, как это свойственно всем мышечным оболочкам полостных органов.

Поверх мышечного слоя расположена соединительная ткань, которая, сгущаясь у самой поверхности сейчас описанных мускулов, образует на них довольно легко отделяемый слой, так называемую *fascia bucco-pharyngea*.

Это название дано ему потому, что он представляет непосредственное продолжение такой же фасции, покрывающей *m. buccinatorem* (на связь этих мышц выше уже обращено внимание). Поверх *fascia bucco-pharyngea* расположен слой более рыхлой клетчатки, которая подвешивает глотку к окружающим органам, т. е. сзади к глубоким мышцам шеи (покрытым особой фасцией — *fascia praevertebralis*) и сбоку к сосудам шеи (одетым клетчаточным влагалищем).

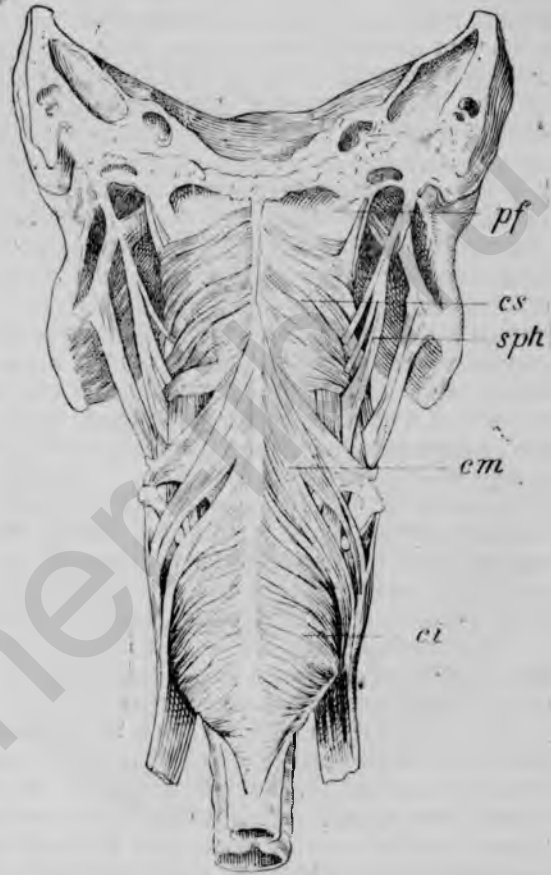

Рис. 193. Мышцы глотки с задней стороны. *pf* — фиброзная пластинка, образующая остов стенки глотки; *cs* — *m. constrictor pharyngis superior*; *cm* — *m. constrictor pharyngis medius*; *ci* — *m. constrictor pharyngis inferior*; *sph* — *m. stylo-pharyngeus*.

Пищевод (oesophagus)

Пищевод начинается из нижнего конца глотки на уровне тела шестого шейного позвонка и тянется отсюда через грудную полость до желудка. Впрочем, точка перехода глотки в пищевод перемещается при наклонении головы до межпозвопочного хряща между VI и VII позвонком, а при откидывании назад поднимается до хряща между VI и V позвонком (Морозов).

В растянутом состоянии (как его готовят на препаратах), он представляет цилиндрическую трубку 2—2,5 см в диаметре; но будучи пуст, он спадается и становится тоньше. На поперечных разрезах, сделанных через груды замороженных трупов (причем органы фиксируются в их естественном положении и форме), пищевод представляет плоский шнур в 1—1,5 см в поперечнике, а просвет полости имеет форму звездообразной щели, так как слизистая оболочка ложится большими продольными складками.

При начале пищевод, сращенный плотно с дыхательным горлом, помещенным непосредственно впереди его, лежит на телах позвонков слегка асимметрично — несколько влево от средней линии; впрочем, эта асимметрия весьма незначительна и подлещит индивидуальным колебаниям. Спускаясь через верхнее отверстие грудной клетки в полость груди, пищевод уже позади рукоятки грудины (на уровне III грудного позвонка) начинает уклоняться вправо и на уровне 1-го межреберного промежутка встречает дугу аорты, которую обходит, лежа уже сплона направо от средней линии. Пройдя дугу аорты, oesophagus вновь поворачивает влево и при этом оставляет позвоночник, где его место занимает нисходящая аорта. Огибая последнюю по очень отлогой винтообразной линии, пищевод мало-помалу занимает положение впереди аорты; впрочем, этого положения он достигает только в нижней части грудной полости. На уровне X—XI грудного позвонка пищевод проходит сквозь диафрагму, пользуясь особым отверстием, назначенным для того, — *foramen oesophageum diaphragmatis*. Пункт этот лежит на 2,5 см влево от средней линии тела. После этого он впадает, несколько расширяясь, в желудок. При этом пищевод делает крутой изгиб справа налево, так что край перегиба образует на левой стороне просвета нечто вроде заслонки, вдающейся в полость oesophagi и препятствующей до известной степени обратному выходу пищи, которая поступила в желудок (Braune, Губарев).

Стенки пищевода довольно толсты и состоят из тех же слоев, какие свойственны всей пищеварительной трубке, т. е. из слизистой оболочки, мышечного слоя и слоя соединительной ткани.

Слизистая оболочка по внешнему виду ничем не отличается от такой же оболочки глотки; она, как сказано, образует крупные продольные складки, заметные даже на вскрытом по длине пищеводе. Складки эти сглаживаются при прохождении пищи. При помощи микроскопа на слизистой оболочке можно видеть сосочки несколько большей величины, чем в верхних отделах пищеварительной трубки, и очень маленькие слизистые железы, заложенные или в самой слизистой оболочке, или тотчас под ней, в подслизистом слое клетчатки.

Мышечная оболочка пищевода имеет значительную толщину и состоит из двух слоев: наружного, волокна которого расположены продольно, и внутреннего, состоящего из поперечных (кольцевидных) волокон. Мышечные пучки этих двух слоев настолько крупны, что направление их видно при простом препарировании. В верхней трети пищевода мышечная оболочка состоит исключительно из произвольных (поперечнополосатых) мышечных волокон, но в средней трети появляется примесь непроизвольных (гладких) мышечных волокон, которые в нижнем отделе уже почти сплона образуют оболочку oesophagi; замена эта отражается на цвете мышечной оболочки, которая, имея сверху интенсивный розовый цвет, книзу бледнеет. По пути мышечная оболочка пищевода дает отростки, которые в виде тяжей подвешивают его к окружающим органам; таких тяжей описано два (Hurtl): один соединяет пищевод с левым бронхом, другой — с мешком левой плевры. В том же месте, где пищевод проходит

сквозь диафрагму, его мышечная оболочка тесно соединена с мышечными пучками диафрагмы; последние образуют вокруг пищевода постоянный круговой мускул — сфинктер, видный, однако, только с верхней стороны диафрагмы (Губарев); в то же время некоторые мышечные пучки диафрагмы присоединяются к стенке пищевода и спускаются вместе с ним ко входу в желудок.

Поверх мышечной оболочки расположена рыхлая клетчатка, которая соединяет пищевод с другими органами, лежащими в задней половине средостения грудной полости; на поверхности пищевода она мало сгущается, так что здесь не различают особой фасции, как на мышечной оболочке глотки.

Желудок (*ventriculus, gaster*)

Желудок представляет мешкообразное расширение пищеварительного канала, лежащее в верхней части полости живота и представляющее главную лабораторию, где пища изменяет под влиянием сока, выделяемого стенками желудка, свой химический и физический состав.

Форму желудка удачно сравнивают с формой химической реторты, широкое дно которой обращено влево, а изогнутое и суженное горло — направо. При этой своеобразной форме желудка в нем различают: вход, *cardia*, — место впадения в него пищевода, выход, *pylorus*, — суженное горло, которым желудок переходит в тонкую кишку.

Расширенная часть желудка, лежащая влево от входа, носит название дна, *fundus ventriculi*. Средняя часть, лежащая между входом и выходом, носит название тела, *corpus*, выпуклая сторона которого, обращенная вниз и вперед, именуется большой кривизной, *curvatura major*; противоположная сторона, обращенная вверх и назад, на протяжении между входом и выходом называется малой кривизной, *curvatura minor*. Место перехода желудка в тонкую кишку, *pylorus*, выход, обозначается снаружи глубокой перетяжкой, которая соответствует месту нахождения выходной заслонки, *valvula pylorica*, помещенной внутри желудка (рис. 194).

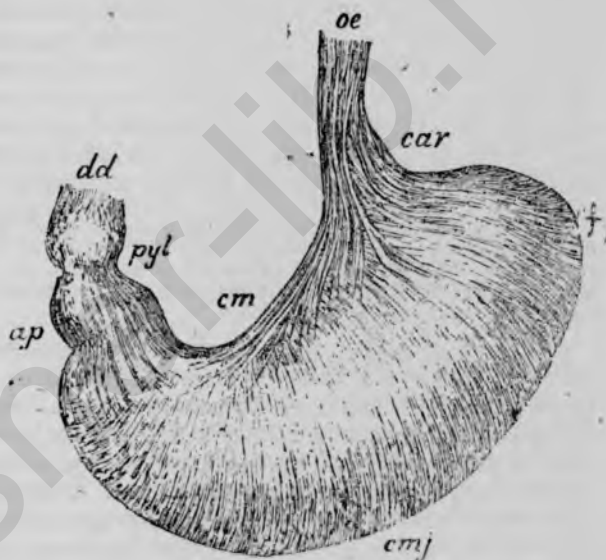


Рис. 194. Желудок, с которого снята его наружная серозная оболочка, отчего мышечные волокна его стенки стали резко видны. *oe* — пищевод; *car* — вход, *cardia*; *f* — дно, *fundus*; *pyl* — выход, *pylorus*; *cmj* — большая кривизна, *curvatura major*; *cm* — *curvatura minor*; *ap* — преддверие выхода, *antrum pyloricum*; *dd* — начало двенадцатиперстной кишки.

Та, более узкая часть тела желудка, которую мы приравняли горлу реторты, носит название выходной части, *pars pylorica ventriculi*. *antrum pyloricum* (преддверие выхода): она отграничена от остальной части желудка довольно глубокой складкой стенки, находящейся на стороне большой кривизны, и небольшим возвышением на малой кривизне.

Величина желудка очень изменчива индивидуально под влиянием привычки принимать большее или меньшее количество пищи и питья. В среднем вместимость желудка у мужчины определяется в 3 кг воды, у женщины — в 2 кг. Но известно, что многие приучают свой желудок к гораздо большей вместимости;

нередко приходится слышать о людях, которые могут выпить зараз полведра, т. е., считая по весу воды, до 6 кг.

Положение желудка в закрытой¹ полости живота должно представлять себе следующим образом: он огibaет выстоящий вперед позвоночник спиралью, расположенной слева и сверху направо и вниз, причем левый конец желудка, т. е. его дно, прилежащее к левому куполу диафрагмы и левой стороне позвоночника и составляющее самую возвышенную часть желудка, находится на уровне IX грудного позвонка, а по отношению к передней грудной стенке — на уровне прикрепления к грудице 5-го и 6-го левых реберных хрящей. Выход расположен против тела I поясничного позвонка, на 1—2 см вправо от средней линии, что соответствует приблизительно концам 8-го и 9-го правых реберных хрящей. Тело желудка несколько скручено по продольной оси, так как *cardia* лежит под *foramen oesophageum* диафрагмы и обращен почти прямо вверх, а *pylorus* направлен прямо назад. Малая кривизна вначале тянется по левой стороне позвоночника сверху вниз, а потом огibaет его наискось слева направо. Большая кривизна обращена вниз и вперед и образует своей правой частью, ближайшей к *partem pyloricam*, самый нижний (глубокий) пункт желудка. Этот пункт, по Luschka, при средней степени наполнения, лежит близ средней линии брюшной стенки на месте соединения 5-й и 6-й долей расстояния между верхним концом грудины и пупком. По отношению к средней плоскости тела желудок расположен так, что в левой половине брюшной полости находится $\frac{5}{6}$ его массы, а в правой — только $\frac{1}{6}$ часть. Когда у живого человека желудок пуст, он значительно сокращается и в таком виде его иногда находят в трупе, но описанное положение его изменяется мало. При сильной степени наполнения он расширяется во все стороны довольно равномерно, при этом *pylorus* подвигается вправо сантиметров на 7 от средней линии (Braune), а большая кривизна может спуститься до пупка (Schüren), что и составляет предел расширения нормального желудка.

Своехотов (Положение желудка, дисс., Киев, 1903) констатировал значительные индивидуальные изменения в положении *cardiae et pylori*. Так, *cardia* может лежать на высоте IX, X и XII грудных позвонков, а *pylorus* — от нижнего края XI грудного до III поясничного. При низком положении он не покрыт печенью и может быть доступен ощупыванию.

Вокруг желудка расположены следующие органы: во-первых, небольшой (в 40 см²) треугольный участок передней поверхности желудка прилежит непосредственно к передней брюшной стенке. Основание этого треугольного участка прилежит к хрящам VIII и IX левых ребер, верхушка обращена направо приблизительно к месту соединения 8-го и 7-го хрящей (правых); верхняя сторона ограничивается передним краем печени, а нижняя образуется большой кривизной самого желудка и граничит с проходящей здесь толстой кишкой. Эта часть поверхности желудка граничит непосредственно с *pars pylorica* его. Вся *pars pylorica* и верхняя половина передней поверхности, прилежащая к малой кривизне, укрыта левой долей печени, которая надвигнута на желудок справа и сверху. Верхняя и передняя стороны дна желудка и большая часть передней поверхности тела касаются диафрагмы, начиная от самого *hiatus oesophageus* до прикрепления ее к хрящам ложных ребер. Задняя поверхность дна желудка касается на значительном протяжении селезенки. Задняя сторона тела прилежит к поджелудочной железе и нижней горизонтальной части двенадцатиперстной кишки, а также к кровеносным сосудам, помещенным на позвоночнике. Наконец, большая кривизна своей средней частью касается поперечной ободочной кишки.

Укреплён желудок среди перечисленных органов главным образом давлением последних. Но отчасти тут играют роль и так называемые связки желудка — продолжения его внешней оболочки, серозной или брюшинной, которые в виде

¹ При вскрытии живота положение всех органов, особенно желудка, изменяется вследствие падения внутрибрюшного давления, так что исследование нормального расположения этих органов дает верные результаты только в таком случае, если производится на замороженных или иначе затвержденных трупах.

пластинок, состоящих из двух сросшихся между собою листов, отходят от желудка на протяжении малой и большой кривизны его (линия отхождения этих пластинок образует вокруг желудка полный круг). Вверху, по обеим сторонам места впадения пищевода, такая пластинка, отойдя от стенки желудка, направляется к прилежащей нижней поверхности диафрагмы, к которой оба серозные листка, составляющие эту пластинку, и прирастают, покрывая ее, один — по направлению вперед, другой — по направлению назад. Эта пластинка, подвешивающая желудок к диафрагме, получает название *ligamentum phrenico-gastricum*. Та же пластинка или, лучше сказать, продолжение той же пластинки в правую сторону, отходя от желудка на протяжении всей малой кривизны, тянется вверх и назад к нижней поверхности прилежащей печени, к которой она и прирастает (как предыдущая к диафрагме). Эта часть пластинки носит название *lig. hepato-gastricum*.

Та же пластинка продолжается еще дальше — с малой кривизны желудка на двенадцатиперстную кишку, которую она соединяет также с печенью; здесь эта пластинка носит уже третье название — *lig. hepato-duodenale*. Обращаем внимание на это несколько сбивчивое деление одной и той же пластинки на три участка, носящие различные названия.

Вдоль всей большой кривизны желудка, начиная от самого входа и до *pylorus*, от желудка отходит такая же пластинка, состоящая из двух сращенных листов его серозной оболочки. На том протяжении, где к желудку прилежит селезенка, пластинка эта другим своим краем прирастает к воротам селезенки (т. е. ее два листка расходятся и покрывают последнюю); поэтому указанная часть серозной пластинки называется *lig. gastro-lienale*. Затем по всему остальному протяжении большой кривизны эта серозная связка, отойдя от желудка, другим краем прикрепляется к поперечной ободочной кишке — *colon*, почему и называется *lig. gastro-colicum*¹. Все эти связки в значительной мере укрепляют желудок на месте, так что и после вскрытия живота, когда внутрибрюшное давление уничтожено, желудок может быть перемещаем сравнительно незначительно.

Стенки желудка состоят из трех слоев, легко отделяемых друг от друга ножом: 1) внутренней, слизистой, оболочки, 2) средней, мышечной, и 3) паружной, серозной, оболочки.

Слизистая оболочка желудка, представляющая непосредственное продолжение такой же оболочки пищевода и в свою очередь переходящая в слизистую оболочку кишки, тем не менее отличается от них и своим внешним видом, и строением. На всем протяжении желудка, за исключением узкой полоски, прилежащей к входному отверстию, слизистая оболочка кажется как бы студенистою, слегка рябою и образует целую сеть складок или валиков. При помощи лупы видно, что неровность поверхности слизистой оболочки обуславливается множеством маленьких отверстий в ней, напоминающих уколы булавкой. Наконец, микроскопическое исследование слизистой оболочки желудка показывает, что почти вся ее толща состоит из особого рода железок, имеющих вид узких мешочков, погруженных вертикально в массу оболочки; отверстия их открываются на свободную поверхность слизистой оболочки, а слепые концы обращены к подслизистой клетчатке. Железки эти, имеющие назначением выделять желудочный сок, который содержит между прочим вещество, называемое пепсином, получили название пепсиновых желез. Вблизи выхода желудка железки его слизистой оболочки несколько изменяются в форме и строении и уже не обладают способностью выделять желудочный сок, а выделяют слизь и потому в отличие от пепсиновых называются слизистыми, хотя удерживают мешчатую форму, какой слизистые железы других областей не имеют.

Кроме стевидных складок, которые слизистая оболочка образует по всему протяжении поверхности желудка, при выходном отверстии она приподнята

¹ Более подробное описание этих связок — в главе о брюшине.

лежащим под пей мышечным слоем в массивную кольцевидную складку или вал, расположенный по краю названного отверстия. Эта складка и есть не раз уже упомянутая *valvula pylorica*, выходная заслонка, способная закрывать выход из желудка вследствие сокращения заложенных в ней мышечных волокон.

Тотчас под слизистой оболочкой расположен слой очень нежной соединительной ткани, так называемый подслизистый слой, который соединяет *membr. mucosam* со второй оболочкой — мышечной, состоящей из плотно сплетенных между собой пучков гладких, произвольных мышечных волокон.

В отделе миологии было указано на разницу между мышцами скелета, или произвольными, и мышцами внутренних органов, или непроизвольными. Между осо-

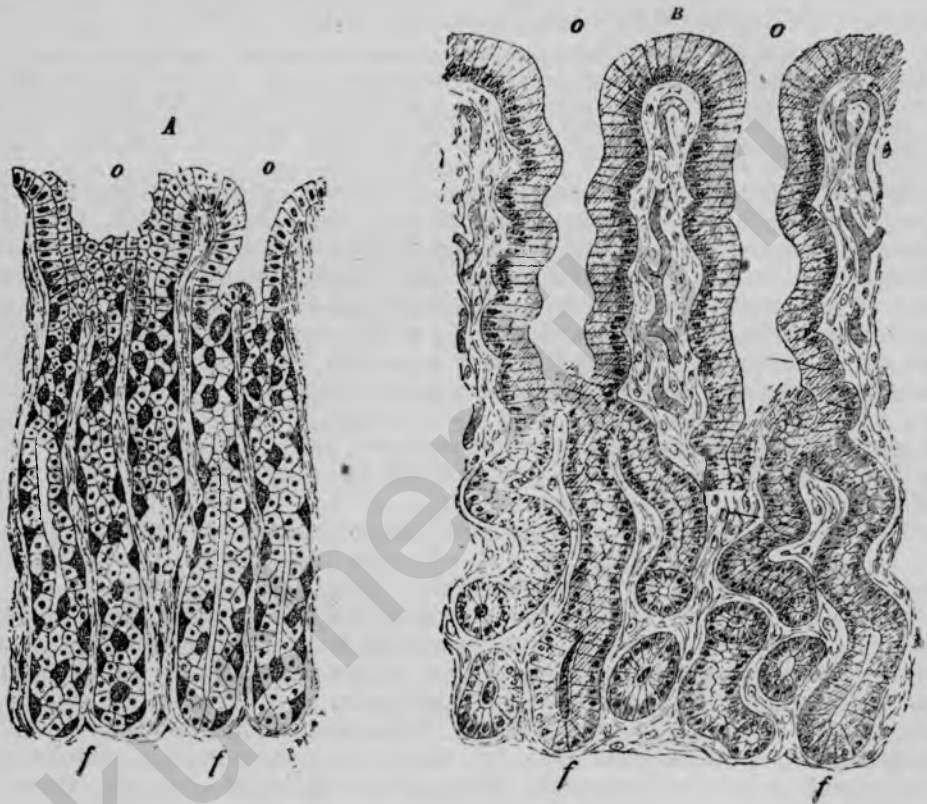


Рис. 195. А — пепсиновые железы желудка (увелич. около 100 раз). *o* — отверстие в полость желудка; *f* — слепые концы. В — слизистые железы, заложенные в слизистой оболочке близ выхода. Обозначения те же. Увеличение то же (Лавдовский).

бешностями последних для невооруженного глаза доступен только более бледный (желто-розовый) цвет их и расположение в форме слоев или оболочек. На желудке по спяти паружной (серозной) оболочки можно прекрасно наблюдать пучки непроизвольных мышечных волокон, расположенных в двух направлениях. Большая их масса расположена поперечно относительно продольной оси желудка, в виде колец. Эти кольцевидные волокна лежат под слизистой оболочкой и образуют непрерывный и равномерный слой по всей протяженности желудка. Только в одном месте, именно вокруг выходного отверстия, эти кольцевидные пучки мышечных волокон скоплены в гораздо большем количестве, так что, выступая своей массой внутрь просвета выходного отверстия, поднимают слизистую оболочку в форме толстой складки или вала; это-то и есть *valvula pylorica*, которая способна закрывать отверстие вследствие

сокращения заложённых в ней кольцевидных мышечных пучков. Своей упругостью, не исчезающей вполне и после смерти, эти мышечные пучки обуславливают перетяжку на поверхности желудка, обозначающую снаружи место выходной заслонки. Поверх кольцевидных волокон расположен слой продольных мышечных пучков. Последний втрое тоньше предыдущего и развит не везде равномерно, так что невооруженному глазу он доступен только на малой кривизне, где пучки его представляют продолжение продольных же пучков пищевода. Точно так же он заметен близ выхода на передней и задней поверхности желудка, где он образует так называемые *ligamenta pylorica* — довольно толстые ленты мышечных пучков, которые своей сравнительной короткостью обуславливают на стенке желудка описанную выше складку, отделяющую *antrum pyloricum* от тела желудка. Rüdinger и Klassner нашли продолжение этих продольных мышц в массу сфинктера выхода. Пронизывая толщу *valvulae pyloricae* в радиальном направлении, они образуют нечто вроде аппарата, расширяющего выход (*dilatator pylori*).

Особенность мышечного слоя желудка сравнительно с таким же слоем остальной части кишечного канала составляют косые мышечные пучки, расположенные в нутри (глубже) от циркулярных и потому лучше наблюдаемые изнутри желудка, по снятии слизистой оболочки. Впрочем, и снаружи они видны на надутом желудке благодаря своей толщине. Эти косые пучки охватывают дугами левую сторону входа (*cardia*) и отсюда своими концами, расходящимися веерообразно, тянутся на переднюю и заднюю поверхность тела, перекрещиваясь с циркулярными волокнами последнего. Вследствие этого перекреста вокруг отверстия входа образуется из мышечных пучков такой механизм, который называют *удавкой* и устраивают у кошечек или сумочек (т. е. две перекрестные петли, действующие в противоположных направлениях).

Третья, наружная, оболочка желудка представляет тонкую полупрозрачную, по довольно плотную пластинку из соединительной ткани, наружная поверхность которой совершенно гладка, постоянно влажна вследствие выделения ею серозной жидкости. Благодаря этому свойству оболочка получила название *серозной* (или *брюшинной*). С мышечным слоем желудка эта оболочка соединена тонкой прослойкой растяжимой клетчатки, так называемой *подсерозной клетчаткой*, наружная же поверхность ее с окружающими органами не сращена, отчего желудок и получает возможность растягиваться и сжиматься при различной степени наполнения и изменять форму при сокращении его мышечной оболочки. Эта-то серозная или брюшинная оболочка образует описанные выше связки его, отходящие вдоль малой и большой кривизн. Как сказано, эти связки образуются вследствие того, что серозные листки, покрывающие заднюю и переднюю поверхности желудка, на кривизнах его встречаются, срастаются вместе и затем отходят от желудка, направляясь к окружающим органам. В том месте, где листки встречаются, между ними проходят кровеносные сосуды желудка (артерии и вены), окруженные жиром. Вследствие этого, после того как связки отрезаны и сосуды с окружающим их жиром удалены, вдоль малой и большой кривизн желудка образуются дорожки, не покрытые серозной оболочкой (где, стало быть, видна прямо мышечная оболочка; эти дорожки очень расширяются, если желудок сильно надут воздухом).

СРЕДНЯЯ, ИЛИ ТОНКАЯ, КИШКА (INTESTINUM TENUE)

Тонкая кишка, начинаясь от выхода желудка, тянется до слепой кишки и представляет по длине самую большую часть кишечного канала, именно $\frac{4}{5}$ части общей длины его. Абсолютная длина тонкой кишки подвержена весьма большим индивидуальным колебаниям, но обыкновенно равна приблизительно 5,5—6,5 м. Наименьшая длина у взрослого человека может не превышать 2,5 м и наибольшая достигает 8,5 м.

Приведенные цифры получены измерением кишок свежих. Не доверяя им, ввиду чрезвычайной растяжимости кишок, которая еще увеличивается быстро наступающим

гниением (кишки загнивают раньше всех других органов), мы предпринимали измерение кишок на трупах, предварительно инъцированных хромовой кислотой. Получилась средняя длина в 5,4 м, минимальная — в 4,4 и максимальная — в 6,1 м. Такие же цифры получены при многочисленных поверочных наблюдениях, произведенных в нашем институте Стопницким.

Ширина кишки не везде одинакова; в верхнем конце она несколько больше (около 4 см в диаметре); к нижнему концу она очень постепенно уменьшается и достигает 3 см.

Вырезанная и надутая воздухом тонкая кишка явственно разделяется на две части: верхнюю, имеющую длину не более 30 см, которая образует подковообразный изгиб и выпрямлена быть не может, и нижнюю часть, в среднем имеющую длину в 5—6 м, которая может быть выпрямлена. Эта разница двух частей на выпнутой кишке соответствует разнице прикрепления кишки в полости живота: верхний, короткий отрезок, так называемая двенадцатиперстная, *intestinum duodenum*, укреплена на задней стенке полости живота совершенно неподвижно. Нижний отрезок — брыжеечный, *intestinum mesenteriale*, прикреплен к стенке живота при помощи широкой пластинки (брыжейка, *mesenterium*), отчего эта часть кишки свободно подвижна и может изменять образуемые ею изгибы. Издревне эту подвижную часть тонкой кишки еще подразделяют на тощую, *intestinum jejunum*, и подвздошную, *intestinum ilium*. Анатомической границы между этими частями нет, но считают, что верхние $\frac{2}{5}$ длины есть тощая, а нижние $\frac{3}{5}$ длины — подвздошная кишка.

Это разделение брыжеечной части, как и термины (*intest. jejunum et ilium*), установленные в древности на том основании, что верхний отдел тонкой кишки в трупе обыкновенно пуст, а нижний — лежит частью в подвздошной яме таза (*fossa iliaca*), удерживается теперь в целях чисто топографических.

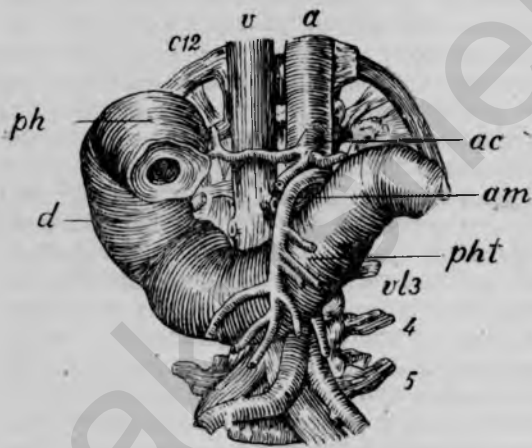


Рис. 196. Положение двенадцатиперстной кишки по отношению к позвоночнику и сосудам живота. Серозная оболочка, укрепляющая кишку на месте, снята.

c12 — двенадцатое ребро; *vl 3* — поперечный отросток III поясничного позвонка; *4* — то же четвертого; *5* — то же пятого позвонка; *a* — брюшная аорта; *v* — восходящая полая вена; *ac* — *a. coeliaca*; *am* — *a. mesenterica superior*; *ph* — верхняя горизонтальная часть *duodeni* (положение *pylori* представлено таким, каким оно бывает при наполненном желудке, т. е. значительно выравно от средней линии); *d* — нисходящая часть; *pht* — нижняя горизонтальная часть *duodeni*.

Отрезки средней кишки

1. Двенадцатиперстная кишка, как сказано уже, представляет самую широкую часть всей тонкой кишки; в ней самой наиболее широкая часть находится при начале, около перехвата, отделяющего ее от желудка (место *valvulae pyloricae*). Так как она изогнута в форме подковы, то в ней различают три части: 1) верхнюю горизонтальную; 2) нисходящую и 3) нижнюю горизонтальную; из них последняя — самая длинная часть, а верхняя горизонтальная — самая короткая. Названия этих частей оправдываются их положением на месте. Верхняя горизонтальная часть, начавшись от выхода желудка, который обращен назад, идет почти сагиттально по правой стороне тела I поясничного позвонка. Затем кишка, образовав прямой угол, спускается вниз, лежа на правой стороне тел II и III поясничных позвонков, это — нисходящая часть, *pars descendens*;

далее она вновь образует прямой угол и направляется через позвоночный столб и лежащие на нем полую вену и аорту налево вверх, проходя перед телом III поясничного позвонка; это — нижняя горизонтальная часть, *pars horizont. inferior*. Она направлена, однако, не горизонтально, а наискось, так что левый конец ее опять восходит до уровня II поясничного позвонка на левой стороне и лежит, таким образом, позади тела желудка, кишка же получает форму незамкнутого кольца (Luschka, Braune). Затем *intestinum duodenum*, уклоняясь от позвоночника вперед, переходит в тощую кишку (рис. 196). Описанное положение двенадцатиперстной кишки встречается в большинстве случаев. Но нередко, по

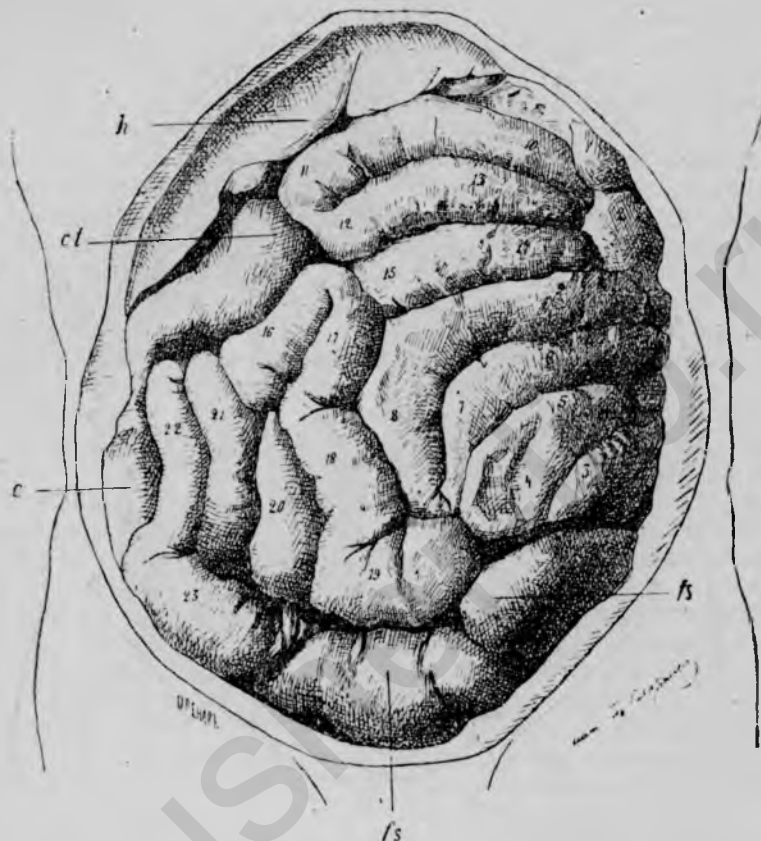


Рис. 197. Поверхностные петли кишки (обозначены номерами в последовательности их по длине кишки) по снятию сальника.
c — слепая кишка; *ct* — поперечная ободочная; *fs* — flexura sigmoidea толстой кишки; *h* — печень.

наблюдениям Schifferdecker, нисходящая и нижняя горизонтальная части значительно удлиняются, так что угол между ними, иногда закругленный, спускается до уровня IV и V поясничных позвонков. Но и при этом место перехода *duodeni* в тощую остается на указанном месте, т. е. на левой стороне тела II поясничного позвонка. На своем пути *duodenum* огибает правый конец (так называемую головку) поджелудочной железы, которая довольно плотно прирастает к стенке кишки. *Pars descendens duodeni* приблизительно на середине продолжения прободается соединенными выносящими протоками печени и поджелудочной железы со стороны, обращенной к позвоночнику. В описанном положении *duodenum* прикреплена к позвоночнику и поясничной части диафрагмы неподвижно, частью клетчаткой, частью мышечными пучками. Эти мышцы подвешивают к позвоночнику нижнюю горизонтальную часть кишки (так называемую

мый *musculus suspensorius duodeni*). Главную роль в укреплении ее играет серозная оболочка. Последняя, покрыв переднюю и боковые стороны *duodeni*, на заднюю ее поверхность не заходит, а прямо перегибается на стенку полости живота (рис. 218). (Подробнее об отношении серозной оболочки к двенадцатиперстной кишке — в главе о брюшине.)

2. Тощая и подвздошная кишки, или иначе брыжеечная кишка, начавшись от пижней горизонтальной части *duodeni* у левой сто-

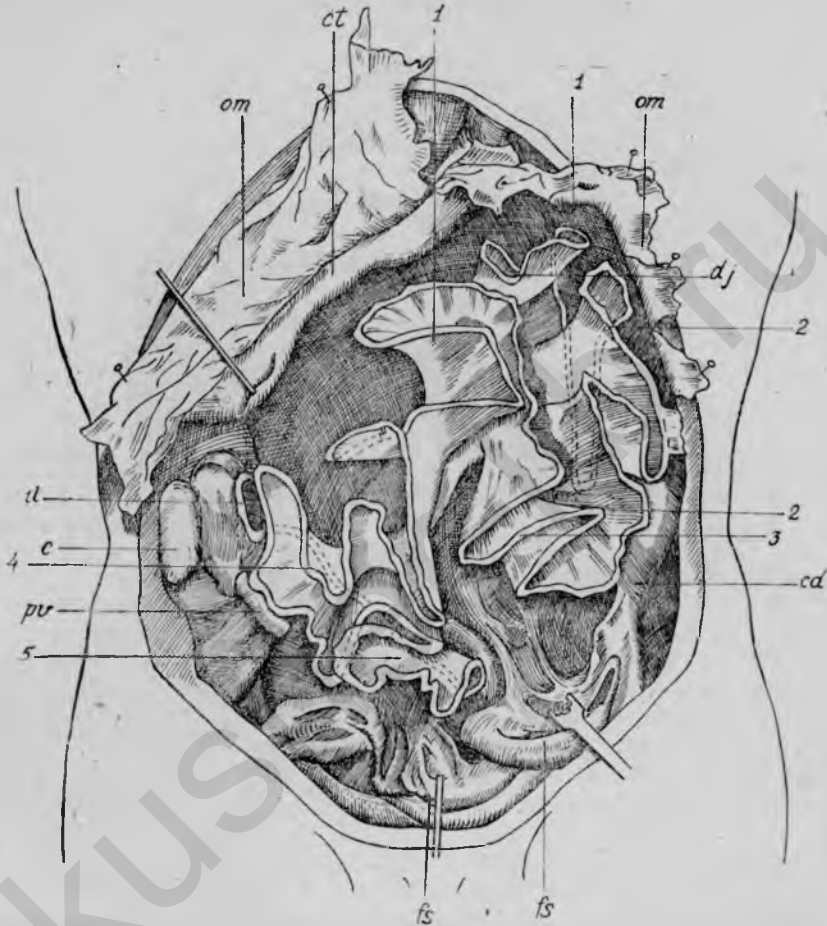


Рис. 198. Картина складок брыжейки тонкой кишки (фиксированы инъекцией хромовой кислоты в трупе, кишечные петли которого изображены на предыдущем рисунке (рис. 197): 1,1 — горизонтальные складки, принадлежащие верхней группе кишечных петель; 2,2 — вертикальные складки левой группы; 3 — косвенные складки средней группы; 4 — вертикальные складки правой группы; 5 — горизонтальные складки тазовой группы кишечных петель; *c* — слепая кишка; *il* — отверстие отрезанной подвздошной кишки; *pv* — червеобразный отросток; *om* — большой сальник, отвороченный кверху; *ct* — поперечная ободочная кишка; *dj* — отверстие отрезанной тощей кишки; *cd* — нисходящая ободочная кишка; *fs, fs* — *flexura sigmoidea* толстой кишки.

роны тела II поясничного позвонка, отходит от позвоночника вперед (*flexura duodeno-jejunalis*) и затем, образуя разнообразные изгибы и петли, наполняет среднюю и нижнюю части брюшной полости и частью полость таза (рис. 197).

Нижний конец ее, достигнув правой подвздошной ямы большого таза, впадает в начало толстой кишки — так называемую слепую кишку, причем отверстие тонкой кишки отделяется от полости слепой заслонкой, *valvula coli s. Bauhinii*, которая будет описана при слепой кишке.

Форма брыжеечной кишки на самом деле не цилиндрическая, какой ее обыкновенно описывают, а неправильно извилистая, с более короткой задней стенкой (отчего и образуются изгибы ее). Цилиндрической она становится только тогда, когда ее в свежем состоянии отрезают и надувают воздухом. Естественную же форму ее можно наблюдать только на трупах, уплотненных до вскрытия.

Расположение петель тонкой кишки в полости живота до последнего времени не было предметом точного исследования и представлялось как н е п р а в и л ь н о е и и з м е н ч и в о е. Только с тех пор, как хирургия распространила свои оперативные действия на все органы живота, стали более обращать внимание на положение кишок. Ненке первый указал, что у некоторых субъектов тощая кишка образует горизонтальные ходы в верхней и левой части живота, а подвздошная — вертикальные ходы в правой и нижней части. Но ввиду того, что в исследованиях Ненке совсем не упоминается о том, держатся ли этого правила только поверхностные петли или также глубокие, да, кроме того, и не все субъекты представляют указанное правильное расположение, мной было предпринято исследование положения брыжеечной части тонкой кишки на трупах, инъецированных хромовой кислотой (для фиксирования органов на месте). Эти исследования показали, что не только у разных субъектов тонкая кишка располагается различно, но и у одного и того же субъекта в разное время она, по всей вероятности, принимает различное положение, принаравливаясь к свободному пространству, имеющемуся в полости живота и таза в данное время. Однако при этих перемещениях она соблюдает известную долю правильности, даже более — законности, легко поддающуюся объяснению, как видно будет ниже.

Прежде всего нужно отметить, что кишечные петли располагаются в нескольких слоев: одни — поверхность, касаясь брюшной стенки, другие — более или менее глубоко. На долю поверхностных петель приходится всего около $\frac{1}{3}$ длины кишки, на долю глубоких — $\frac{2}{3}$; далее, тощая кишка занимает обыкновенно верхнюю, левую и среднюю части полости живота, а подвздошная — правую часть полости живота и заднюю часть малого таза. Последняя, т. е. полость таза, содержит всегда самую нижнюю часть тонкой кишки, и отсюда кишка восходит в правую подвздошную яму, чтобы впасть в слепую кишку.

Что касается расположения петель кишки, то в этом отношении наблюдается следующее явление: каждый раз можно различить пять групп петель, из которых одна лежит в верхней части полости живота, представляет горизонтальные ходы, другая группа лежит в левой стороне полости живота и имеет вертикальные ходы, третья — в середине живота, в области пупка, имеет ходы случайного направления (горизонтальные, вертикальные и косвенные); эти три группы принадлежат тощей кишке, но не всегда одним и тем же частям ее. Четвертая по порядку группа петель лежит в правой стороне живота и имеет вертикальные ходы (как левая группа) и, наконец, пятая, находящаяся в полости малого таза, имеет ходы горизонтальные (как верхняя), притом поперечные и сагиттальные. Весь этот порядок расположения петель кишки определяется формой и способом прикрепления брыжейки.

Брыжейка (mesenterium), которая подвешивает тощую и подвздошную кишки к задней стенке полости живота, подобно связкам желудка, состоит из двух листков серозной оболочки, которые, обогнув кишку, на задней ее стороне встречаются и срастаются между собой. Брыжейка, прикрепляясь одним краем по всей длине к кишке, другим краем прирастает к позвоночнику по линии, идущей наискось слева и сверху вниз и вправо (от пункта, где начинается брыжеечная кишка, т. е. от левой стороны 2-го поясничного до правого крестцово-подвздошного сочленения). Впрочем, как показали исследования прозектора Стопницкого, произведенные в нашем анатомическом театре, направление этой линии не постоянно: оно может изменяться от описанного тотчас до горизонтального (почти). Ширина брыжейки (т. е. расстояние от заднего края, прикрепленного к позвоночнику, до переднего, прикрепленного к кишке) не везде одинакова: самое широкое место ее соответствует нижней части подвздошной кишки, кото-

рая поэтому и может опуститься в полость малого таза, образуя последнюю из пяти вышеописанных групп кишечных петель. Отсюда ширипа брыжейки уменьшается в обе стороны, кверху — весьма постепенно, книзу — очень быстро, у обоих концов кишки сходит на нет. Но очень часто встречается еще расширение брыжейки — на месте соединения верхней и средней трети длины кишки (Стопницкий). Это расширение может быть равно нижнему. Быстрое уменьшение ширины брыжейки у нижнего отрезка *int. ilei* обуславливает постоянство положения этого отрезка: он всегда восходит из глубины малого таза в правую *fossa iliaca* почти по прямой линии (подробнее о форме брыжейки — см. главу о брюшине).

Описанные явления в положении кишечных петель можно видеть на приложенных рисунках (рис. 197, 198 и 199).

На тонкой кишке иногда встречается *дивертикул* — боковой отросток в форме слепого мешочка, длина которого до 6 см и ширина до 2 см. Пункт, где он помещается на кишке, весьма различен: по наблюдениям английских анатомов он отстоит от нижнего конца *int. ilei* от 30 см до 3 м. Его считают остатком *ducti omphalo-enterici* зародыша, т. е. ножки желточного пузыря; это предположение, однако, плохо вяжется с упомянутой выше изменчивостью места его нахождения, тем более, что дивертикулы встречаются и у двенадцатиперстной кишки, т. е. далеко от места, где *duct. omphalo-entericus* соединяется с тонкой кишкой.

Стенка кишки организована совершенно так, как стенка желудка; она состоит из трех оболочек — слизистой, мышечной и серозной, соединенных друг с другом прослойками рыхлой клетчатки — подслизистой и подсерозной.

Слизистая оболочка тонких кишок, подобно такой же оболочке желудка, расположена не

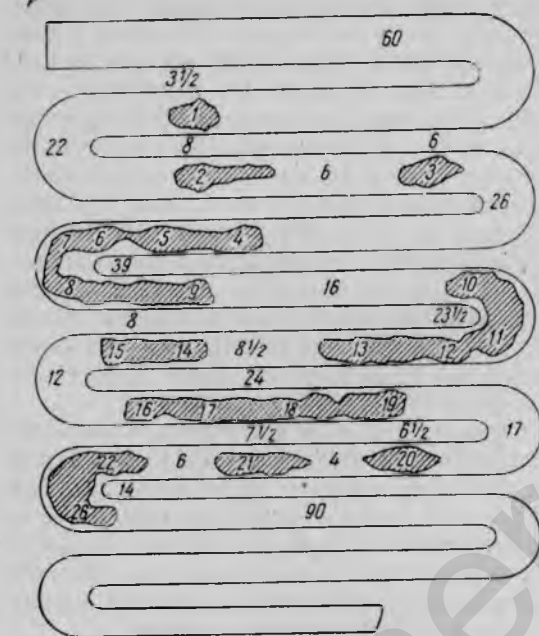


Рис. 199. Диаграмма расположения по длине тонкой кишки поверхностных и глубоких петель (поверхностные петли заштрихованы) в случае, изображенном на рис. 197 и 198. Цифры на заштрихованных частях фигуры соответствуют цифрам, поставленным на кишечных петлях рис. 197. Цифры на белых частях диаграммы обозначают длину участков кишки (в сантиметрах), лежащих поверхностно и глубоко.

вгладь, а образует многочисленные складки, по здеь эти складки более правильны, выше и несравненно многочисленнее. Они так высоки и так близко сдвинуты одна к другой, что на свежем препарате разрезанной кишки, нагибаясь в одну сторону, друг друга несколько прикрывают, — отсюда их название — *valvulae conniventes* (Kerkringii) s. *plicae circulares* [BNA]. Они все лежат поперечно; каждая складка обходит только часть окружности, но много и таких, которые обходят всю окружность. Препараты кишки, уплотненные впрыскиванием хромовой кислоты, показывают, что в естественном состоянии эти складки не нагибаются, а стоят вертикально и направлены верхушками в полость кишки (рис. 200). Прежде полагали, что эти складки существуют на всем протяжении кишки и книзу исчезают. Но исследование предварительно уплотненных трупов показало мне, что *valv. conniv. Kerkringii* существуют на всем протяжении, до самого впадения в слепую кишку, только книзу складки эти становятся менее правильны и менее высоки (рис. 201). Далее, оказалось, что прежний взгляд на них как на образования постоянные

не могущие исчезнуть при растягивании стенки кишки, неуровнен: на каждом пункте длины кишки встречаются участки, совершенно лишенные складок, это — обыкновенно выпуклая сторона перегибов кишки, растянутая более, чем противоположная, вогнутая стенка. Таким образом, *valv. conniventes Kerkringii* должны быть рассматриваемы как образования, совершенно аналогичные складкам слизистой оболочки желудка, число и высота которых стоят в прямом соотношении со степенью сокращения мышечной оболочки кишки.

Кроме этих поперечных складок, на слизистой оболочке двенадцатиперстной кишки имеется еще одна продольная складка или, скорее, невысокий валик, расположенный вокруг щелевидного отверстия, которым открываются соединительные выносящие протоки печени и поджелудочной железы.

Своей организационной слизистой оболочка кишок значительно отличается от такой же оболочки желудка: она имеет на своей поверхности многочисленные сосочки (которых в желудке нет), подобно слизистой оболочке полости рта (язы-

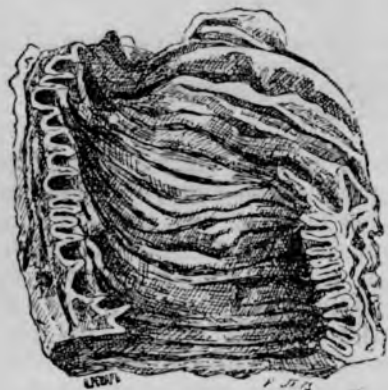

Рис. 200. Складки слизистой оболочки тонкой кишки, так называемые *valvulae conniventes Kerkringii*, в верхней части ее. Кишка разрезана вдоль.

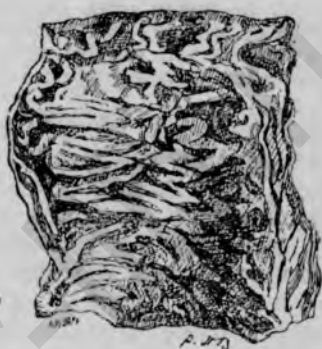

Рис. 201. *Valvulae conniventes Kerkringii* в нижнем конце подвздошной кишки.

ка). Но здесь эти сосочки получили новое назначение и иначе устроены. Сосочки эти чрезвычайно многочисленны и покрывают поверхность слизистой оболочки подобно ворсу сукна или бархата; отсюда их название — **кишечные ворсинки**, *villi intestinales*. В самом деле, это сравнение дает понятие о той картине, какую представляет поверхность слизистой оболочки кишок, рассматриваемой при помощи лупы и непременно положенной в воду (без этого ворсинки наклоняются, прилипают друг к другу и видны очень плохо; в воде же они всплывают и действительно дают впечатление ворсинок бархата). Назначение кишечных ворсинок — принимать участие в процессе всасывания питательных растворов, приготовленных пищеварительными соками из пищи. *Villi intestinales* под микроскопом представляют конусообразные выросты слизистой оболочки, состоящие из нежной соединительной ткани, которая содержит кровеносные сосуды и центральную полость; в последнюю проникают всасывающие растворы. Свободная поверхность ворсинок покрыта слоем очень нежного эпителия, состоящего из одного ряда цилиндрических клеток.

Центральная полость ворсинок представляет начало так называемых **млечных сосудов**, несущих всосанные питательные растворы в поток крови.

В промежутках между ворсинками находятся отверстия желез слизистой оболочки, так называемых **либеркюпových желез**, *glandulae intestinales* [BNA], которые своей формой и расположением в ткани оболочки очень близки к пепсиповым железам желудка. Это также узкие мешочки,

пронизывающие толщу оболочки и оканчивающиеся слепым концом близ подслизистой клетчатки. Число их так же велико, как и в желудке, они составляют как бы всю массу слизистой оболочки. Либеркюновы железы отличаются от пейеровых только формой выстилающих их стенки железистых клеток и химическими свойствами выделяемого ими сока. Область распространения этих желез весьма обширна — они существуют на всем протяжении тонких кишок, за исключением небольших участков слизистой оболочки, занятых другими железами, которые тотчас будут описаны.

В верхней половине двенадцатиперстной кишки встречается довольно значительное число желез, по строению весьма похожих на слизистые железки рта, глотки и пищевода. Здесь они получили особое название — б р у н н е р о в ы ж е л е з ы. Железы эти принадлежат к гроздевидным, т. е. состоят из выносящего протока и небольшого количества железистых пузырьков, сидящих на ветвях протока. Они лежат, как и слизистые железы полости рта, под слизистой оболочкой в рыхлой подслизистой клетчатке, и только проток прободает слизистую оболочку, проходя среди окружающих его либеркюновых желез.

Каково значение этих желез — не решено: одни считают бруннеровы железы за слизистые, другие — за выделяющие сок, подобный желудочному. Даже по отношению к строению их авторы не согласны; некоторые рассматривают их как усложненные мешчатые железы, другие — как гроздевидные.

Кроме описанных желез, выделяющих сок в полость кишок, слизистая оболочка их содержит еще железы совершенно другого строения, функция которых не выяснена (они стоят в связи с млечными сосудами, из чего можно заключить, что и функция их находится в связи с процессом всасывания). Железы этого порядка встречаются в кишках в двух видах: в виде солитарных, т. е. одиночных, и в виде так называемых пейеровых бляшек. Солитарные железы, *noduli lymphatici solitarii* [BNA], представляют шаровидные образования, величиной в головку маленькой булавки, состоящие из скопления круглых, так называемых лимфоидных клеток или лейкоцитов, как бы набитых в замкнутый со всех сторон мешочек (стенки мешочка образуются уплотненной клетчаткой). Отсюда название этих желез — ф о л л и к у л ы (т. е. мешочки). Они заложены в толще слизистой оболочки, так что иногда незаметны с поверхности, иногда же они одной стороной выступают на ее свободную поверхность в виде бугорков, лишенных ворсин и либеркюновых желез; другой стороной они проникают несколько в подслизистый слой. Распределение их неравномерно: иногда они скопляются в группы и в одних местах лежат чаще, в других реже. Общее число их в кишечном канале по исчислению, произведенному Passow, колеблется в очень широких пределах (от 120 до 9 000). Пейеровы бляшки, *noduli lymphatici aggregati* [BNA], представляют не что иное, как скопление солитарных фолликулов, заложенных в толще слизистой оболочки одна около другой и имеющих несколько большую величину. Такое скопление обыкновенно занимает площадь овального очертания, длинный диаметр которой направлен вдоль кишки и достигает 5—10 см (поперечный размер в 3—5 раз меньше). Каждый из фолликулов, составляющих пейерову бляшку, образует на поверхности бугорок, лишенный ворсин, отчего поверхность бляшки кажется рабой и явственно отличается от окружающей слизистой оболочки. Встречаются пейеровы бляшки по преимуществу в нижнем конце кишки в различном числе (от 10 до 40), но иногда распространяются до самой *duodenum* (в этих случаях они сверху становятся меньше по размерам, но ясно видны, потому что *valvulae conniventes Kerkringii* на них прерываются). Во всяком случае они расположены неизменно на передней стенке кишки, т. е. на стороне, противоположной месту прикрепления брыжейки.

Поверх слизистой оболочки расположена мышечная оболочка (*muscularis*), состоящая, как и на желудке, из гладких (непроизвольных) мышечных волокон. Толщина этой оболочки весьма незначительна (не более 0,4—0,5 м), а потому на ней не заметен розоватый цвет, свойственный мышечной оболочке желудка.

Она состоит из волокон, расположенных в форме колец вокруг кишки — круговых, лежащих ближе к слизистой оболочке, и продольных — поверх круговых. Те и другие распределены равномерными слоями, не образуя скоплений. Только в нисходящей части duodeni описано небольшое скопление круговых волокон, нечто вроде сфинктера, лежащее ниже места впадения желчного протока.

Третья, наружная, оболочка тонких кишок есть такой же серозный покров, какой имеет и желудок. Эта оболочка, обогнув кишку со всех сторон, на задней стороне ее двумя сросшимися листками образует описанную выше брыжейку кишок. Исключение по отношению к серозной оболочке представляет двенадцатиперстная кишка, которая одета серозной оболочкой только

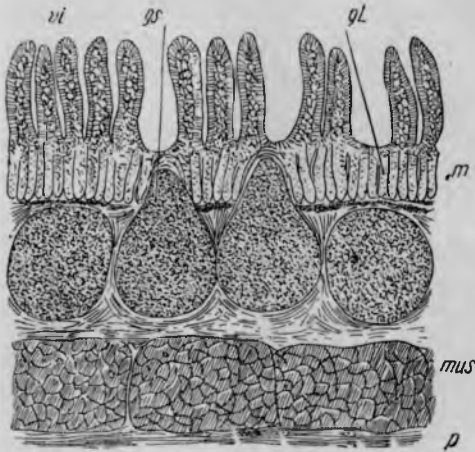


Рис. 202. Разрез стенки тонкой кишки. *m* — слизистая оболочка; *vi* — ворсинки ее; *gs* — лимфоидные железы; *gs* — солитарные фолликулы; *mus* — мышечная оболочка; *p* — серозная оболочка (увел. 65 раз).

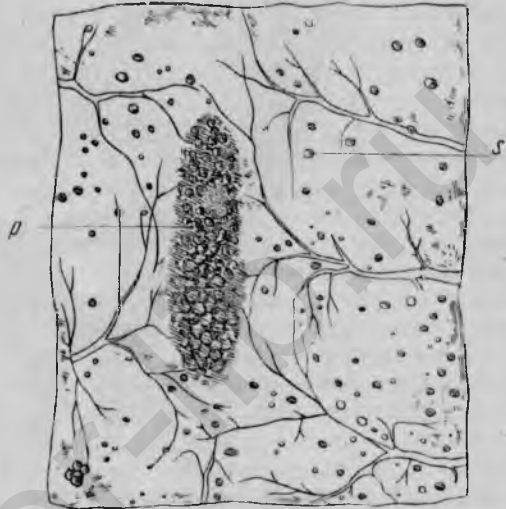


Рис. 203. Кусок слизистой оболочки нижней части тонкой кишки. *p* — пейерова бляшка; *s* — рассеянные по всей поверхности солитарные фолликулы.

с трех сторон — передней и двух боковых. Задняя ее сторона, как это уже упомянуто выше, не покрыта серозной оболочкой, потому что последняя переходит на заднюю стенку полости живота прямо с боковых поверхностей кишки. Благодаря присутствию на кишках серозной оболочки они с окружающими их органами и стенками полости живота не сращены и свободно движутся (насколько позволяет длина подвешивающей их брыжейки) под влиянием сокращений своей мышечной оболочки. Уклонений от нормы в форме толстых кишок не бывает. Единственная аномалия, которую представляет иногда (очень редко) тонкая кишка, это — присутствие на ее стенке упомянутого выше д и в е р т и к у л а.

ЗАДНЯЯ, ИЛИ ТОЛСТАЯ, КИШКА (INTESTINUM CRASSUM S. COLON) *

Нижняя часть пищевого канала длиной от 1 до 1,5 м¹ отличается от описанных уже частей своей значительно большей шириной (толщиной), откуда и название толстая кишка, *intestinum crassum*, а также и выпятой формой. Поперечник толстой кишки определить линейной мерой трудно, потому что он изменяется очень значительно в разных частях ее и у различных субъектов под влиянием степени наполнения и различного состояния мышечной

¹ По измерениям Фроловского длина толстой кишки относится к длине тонкой у взрослого, как 1 : 4, у новорожденного — как 1 : 6. Эти показания вполне сходятся с приведенными выше средними цифрами длины тонкой и толстой кишки.

оболочки. В среднем она в 2—2½ раза толще тонкой кишки. Толстая кишка не имеет правильной цилиндрической формы, как тонкая, а усеяна по всей длине складками, *plicae sigmoideae*, между которыми помещаются расширения — *haustra*, так что она представляет четкообразную фигуру (рис. 204, *t, h*). Но эти складки и расширения не обнимают всей окружности кишки, а занимают каждая только одну треть окружности и вот почему: вдоль всей кишки на стенке

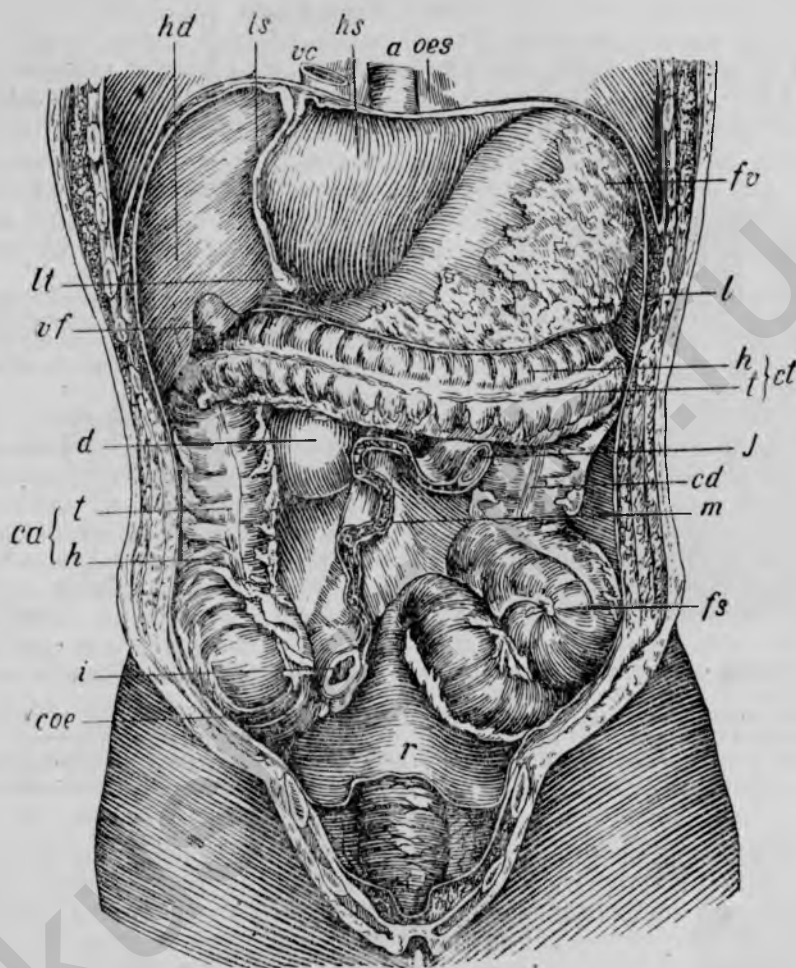


Рис. 204. Плоть живота, из которой удалена тонкая кишка.

j — перерезанное начало тощей кишки; *m* — брыжейка тонкой кишки, отрезанная близ ее корня; *i* — перерезанный конец подвздошной кишки; *coe* — слепая кишка; *ca* — восходящая ободочная кишка и на ней *t* — *taenia longitudinalis* и *h* — *haustra*, отделенные друг от друга складками — *plicae sigmoideae*, *d* — двенадцатиперстная кишка (виден только угол, которым *pars descendens* переходит в нижнюю горизонтальную часть); *ct* — *colon transversum* (поперечная ободочная кишка) и на ней *t* и *h* обозначают также *taeniam* et *haustra*; *cd* — нисходящая ободочная кишка; *fs* — *flexura sigmoidea*; *r* — прямая кишка. Вся толстая кишка искусственно раздута воздухом; *hd* — правая доля печени; *ls* — *lig. suspensorium hepatis*; *hs* — левая доля печени; *lt* — *lig. teres*; *vj* — дно желудка; *l* — селезенка; *oes* — пищевод; *a* — аорта; *vc* — восходящая полая вена.

ее заметны три гладкие дорожки, так называемые *taeniae longitudinales*, идущие на равном расстоянии друг от друга. На них нет складок, они совершенно гладки; в промежутках же между ними стенки кишки как бы собраны в сборки; это сравнение, как мы увидим ниже, совершенно верно по отношению к причине существования этих *plicae sigmoideae* et *haustra*.

Начинается толстая кишка очень значительным мешкообразным расширением, напоминающим (в растянутом состоянии) дно желудка: это так называемая слепая кишка, *intestinum caecum*, которая лежит неподвижно прикрепленная в правой подвздошной яме (на *m. iliacus internus*). Сбоку, именно с левой стороны, в нее впадает конец тонкой (подвздошной) кишки (рис. 204, 2), а снизу от дна ее отходит так называемый червеобразный отросток, *processus vermicularis s. vermiformis* [BNA] — спиральнозавитая перепончатая трубочка со слепым концом, имеющая 5—7 см длины (а иногда и гораздо больше) и 4—5 мм в диаметре, — который своим свободным концом опускается в полость малого таза, перегибаясь через *linea innominata* (такое положение червеобразного отростка считается нормальным, хотя в отдельных случаях довольно разнообразно; иногда же он имеет совершенно иное положение — см. ниже). Кверху от описанного расширения толстая кишка несколько суживается и направляется в правое подреберье, к печени. Эта часть кишки, также плотно приращенная к задней стенке живота (и к правой почке, лежащей здесь), носит название *восходящей ободочной кишки*, *colon ascendens*. Границу между *caecum* и *col. ascendens* указывает перегиб кишки, резко заметный на задней ее стенке на уровне места впадения тонкой кишки. Коснувшись нижней поверхности печени, кишка поворачивает влево и, идя поперек полости живота, около большой кривизны желудка достигает левого подреберья, это — *поперечная ободочная кишка*, *colon transversum*, которая образует дугу, обращенную выпуклостью вниз; она подвешена к задней стенке живота и к большой кривизне желудка широкой брыжейкой, и потому в значительной степени подвижна. Так как ее положение довольно изменчиво, то его можно обозначить только приблизительно по линии, соединяющей передние концы 10-х ребер. Коснувшись в левом подреберье селезенки, кишка поворачивает вниз и тянется, опять плотно приращенная к стенке (и к левой почке), до левой подвздошной ямы. Эта часть носит название *нисходящей ободочной кишки*, *colon descendens*. В подвздошной яме толстая кишка вновь получает брыжейку и вследствие того отодвигается от стенки, образуя довольно разнообразный изгиб, который спускается в переднюю часть полости малого таза. Этот отрезок носит название *S-образной кривизны*, *flexura sigmoidea s. colon sigmoideum* [BNA]. Нижний конец его, поднимаясь несколько кверху полости малого таза, достигает левого крестцово-подвздошного сочленения, откуда, вновь прикрепляясь к стенке неподвижно, спускается вниз по передней поверхности крестца и копчика к заднепрямому отверстию. Последний отрезок есть *прямая кишка* — *rectum*. Но название прямая заимствовано от формы ее у животных; у человека она образует S-образную кривизну, потому что верхняя часть ее, прилегая к крестцу, повторяет его изгиб назад, а нижняя часть, обходя спереди конец копчика, изгибается выпуклостью вперед.

Такой вид, какой изображен на рис. 204, толстая кишка в трупах имеет редко, именно тогда, когда она сильно раздута газами. Обыкновенно та или другая часть ее, особенно часто нисходящая, представляется сокращенной, и ее *haustra et pliae* особенно выражены слабо или даже совсем незаметны.

Описанное нормальное положение толстой кишки подлежит некоторым аномалиям, имеющим очень важное практическое значение. Прежде всего слепая кишка может перемещаться вниз и вверх. Иногда она спускается из правой *fossa iliaca* вниз в полость малого таза. Чаще она лежит выше нормального своего места — над гребешком подвздошной кости, у нижнего конца правой почки и даже в правом подреберье, под печенью (Гарнецкий, Schiefferdecker, Goldt). У детей до 5-летнего возраста более высокое положение слепой кишки и с ней червеобразного отростка составляет правило. Многочисленно описано положение ее даже в левой подвздошной яме. Во многих из этих случаев изменяется также положение червеобразного отростка, который бывает направлен не вниз, как в нормальных случаях, а вверх и лежит или рядом со слепой кишкой, или скрытый под ней. Так как перемещение слепой кишки кверху есть результат недоразвития ее, то червеобразный отросток сохраняет форму, свойственную зародышу и новорожденному ребенку, именно при начале он представляется воронкообразно расширенным. При такой форме *proc. vermicularis* и *caecum* нередко сохраняют воронкообразную форму,

своейственной зародышу; все это предрасполагает к скоплениям в нем экскрементов и последовательным заболеваниям его.

С другой стороны, слепая кишка, обыкновенно плотно прикрепленная к стенке живота по причине отсутствия у нее брыжейки, может получать широкую брыжейку и перемещаться в различные части полости таза и живота (Gruber).

Plexura sigmoidea также подлежит аномалиям положения: вместо нормального своего места в передней части малого таза она, при удлинненной брыжейке, может помещаться в большом тазу и притом очень разнообразно. Наоборот, при отсутствии нормальной брыжейки *fl. sigmoidea* помещается иногда на задней стенке живота в виде фиксированной петли или справа, или слева нисходящей ободочной кишки. У детей до 7 лет S-голанум очень подвижна и лежит даже в правой стороне живота. Точно так же и прямая кишка может быть не фиксирована и лежать наискось (Stoquart).

Стенка толстых кишок состоит из тех же трех слоев, какие мы видели у верхних отделов кишечника. Внутренняя, слизистая оболочка вместе с лежащими на ней круговыми волокнами мышечной оболочки образует внутри слепой кишки, при отверстии, которым впадает *intestinum ilium*, так называемую баугиниеву заслонку, *valvula Bauhinii* s. *valvula coli*: последняя в нормальном состоянии пропускает содержимое кишок из тонкой в толстую, но не обратно. Заслонка эта состоит собственно из двух больших полулунных складок, которые своим основанием приращены к краю отверстия тонкой кишки, а свободными своими краями обращены в полость слепой кишки. Эти края, однако, не вполне свободны: они сращены друг с другом по концам, так что отверстие между ними, имеющее форму щели, находится только в середине их протяжения. В общем эти две сращенные складки представляют воронку, которой широкое отверстие обращено в сторону тонкой кишки (и приращено к ее концу), а узкое, щелевидное горлышко — в полость слепой кишки. Воронкообразная форма и дает возможность баугиниевой заслонке препятствовать обратному ходу содержимого кишок. При отверстии, ведущем в червеобразный отросток, имеется также заслонка серповидной формы, которая, конечно, затрудняет проникание в полость отростка фекальных масс. Но, кроме того, проникание каловых масс в червеобразный отросток затрудняется его перегибом в месте отхождения его от кишки и существованием особого сфинктера при его устье (Robinson). При воронкообразной форме входа в *processus vermicularis* заслонка становится недостаточной, и вот почему эта форма червеобразного отростка предрасполагает его к воспалениям вследствие скопления в нем твердых частиц содержимого кишок.

Что касается физиологического значения червеобразного отростка, то оно совершенно темно. Verru высказал в этом отношении очень оригинальный взгляд. Он не считает его рудиментарным органом, потерявшим функцию. Так как слизистая оболочка его очень богата лимфоидными элементами, он полагает, что отросток представляет такой же вспомогательный орган, как миндалевидные железы полости рта и пейеровы бляшки тонкой кишки. Изредка червеобразный отросток совсем отсутствует.

На всем остальном протяжении кишки слизистая мышечная и отчасти серозная оболочки образуют ряд серповидных складок, *plicae sigmoideae*, вдающихся в полость кишки и заметных также снаружи (о чем было говорено при описании внешней формы кишки). Эти складки, как там уже сказано, занимают каждая по $\frac{1}{3}$ окружности кишки, так как они существуют только в промежутках между *taeniae longitudinales*. *Plicae sigmoideae* существуют по всей длине толстой кишки, не исключая и прямой. Особенно высоки три такие складки, находящиеся на уровне места впадения *int. ilei* и соответствующие границе между *oesum* и *colon ascendens* (перегиб задней стенки). В нижнем конце *recti* имеются также три подобные складки, лежащие вблизи заднепроходного отверстия (*Otis*) и называемые *plicae transversales recti*; одна лежит на правой и две — на левой стороне. При самом отверстии прямой кишки слизистая оболочка образует еще несколько продольных складок, не изглаживающихся при растяжении, это — так называемые *columnae recti*. Их следует отличать от других продольных складок слизистой оболочки нижней части прямой кишки, существующих временно, при сокращенном состоянии мышечной оболочки, и исчезающих при растяжении.

Своей структурой слизистая оболочка толстой кишки значительно отличается от такой же оболочки тонких кишок. Во-первых, она не имеет ворсини, во-вторых, пейеровых бляшек. Она снабжена только крупными лимберкуновыми и солитарными железами; те и другие встречаются в ней в весьма большом числе, так что под лупой ее поверхность кажется усеянной маленькими отверстиями наподобие сита.

Мышечная оболочка толстой кишки значительно толще соответствующей оболочки тонких кишок, в особенности книзу, где она переходит в так называемый *m. sphincter ani internus*. Наиболее резкая ее особенность состоит в том, что продольные волокна в ней не лежат равномерным слоем, как на тонких кишках, а сдвинуты в три плоские и толстые пучка, или ленты, расположенные на равных друг от друга расстояниях. Мышечные ленты, как это замечается везде,

где имеются скопления мышечных волокон, оказываются короче остальных оболочек и потому собирают их в сборки. Вот причина существования гладких продольных дорожек (*taeniae longitudinales*), складок и расширений (*plicae sigmoideae et haustra*) на стенках толстой кишки. На слепой, восходящей и нисходящей ободочных кишках одна из таеи лежит на передней стороне кишки, две другие — на задней стенке и не видны без отделения кишки от стенки. На поперечной ободочной кишке одна лежит на передне-нижней стороне, где к кишке прикрепляется большой сальник, и потому называется *taenia omentalis*; две другие также обращены назад, и верхняя проходит на месте прикрепления к кишке брыжейки, это — *taenia mesenterica s. mesocolica* [BNA]; нижняя свободна и может быть видима только при откидывании кишки кверху, это — *taenia libera*. На *flexura sigmoidea* *taeniae longitudinales* начинают расширяться и к началу прямой кишки сливаются между собой в непрерывный слой. Круговые мышечные волокна на всем протяжении толстой кишки представляют равномерный тонкий слой. Слой этот начинает утолщаться в нижнем отрезке прямой кишки и над заднепроходным отверстием на протяжении 3 см образует уж настоящий жом заднего прохода — *m. sphincter ani internus* (внутренний жом в отличие от наружного, который состоит из произвольных мышечных волокон и будет описан после). *M. sphincter ani internus* имеет до 0,5 см толщины и при жизни своей упругостью (и топическим сокращением) совершенно закрывает пизжий конец кишки. В таком же сокращенном состоянии находится вышележащая часть кругового мышечного слоя сантиметров на 10 от заднего прохода, отчего на этом протяжении кишка обыкновенно пуста, не содержит каловых масс. Вот причина, почему хирурги отличают, кроме тотчас описанного *sphincter ani internus*, еще так называемый *sphincter ani tertius*, разумея под этим утолщенную часть мышечной оболочки кишки, на некотором протяжении выше внутреннего жома. Впрочем, анатомической границы *sphin. tertii* показать нельзя, потому что утолщение мышечного слоя совпадает весьма постепенно.

Лаймер предполагает, что так называемый *sphincter tertius* образуется при жизни вследствие сгущения (или сдвигания) круговых мышечных волокон под влиянием сокращенного состояния продольных волокон кишки.

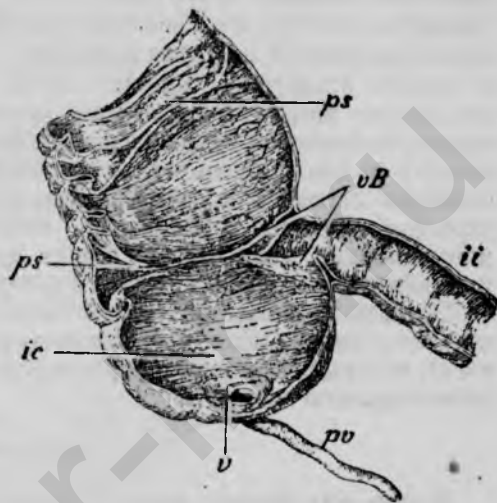


Рис. 205. Фронтально срезанная слепая, подвздошная и часть восходящей ободочной кишки.

ic. — *intestinum coecum*; *ii* — *intestinum ileum*; *vB* — *valvula Bauhinii s. valvula coli* (задняя половина); *pv* — *processus vermicularis*; *v* — серповидная заслонка, закрывающая вход в него; *ps, ps* — *plicae sigmoideae*.

Самый нижний конец прямой кишки, подобно двенадцатиперстной, подвешен к позвоночнику, именно ко II позвонку копчика, плоским мышечным пучком — *m. recto-sossugens*, состоящим из гладких мышечных волокон, нижние концы которых влетают в слой продольных мышечных волокон кишки.

Серозная оболочка одевает толстую кишку неравномерно в различных ее отделах. *Saecum, colon ascendens et descendens* в нормальных случаях одеты ею только спереди и с боков. Покрыв боковые стороны кишки, серозная оболочка с той и другой стороны переходит на стенку полости живота и тем фиксирует кишку на ее месте; задняя сторона кишки совсем не имеет серозного покрова; здесь мышечная оболочка при помощи клетчатки прямо сращена с подлежащими органами (в аномальных случаях, как указано выше, *saecum* может одеваться серозной оболочкой со всех сторон: позади ее образуется из двух сходящихся листков серозной оболочки брыжейка, большей или меньшей ширины). *Colon transversum* и *flexura sigmoidea* одеты серозной оболочкой со всех сторон и имеют брыжейки. *Rectum* одета серозной оболочкой различно на разной высоте: вверху, у самой *linea innominata* таза, прямая кишка охватывается серозной оболочкой вокруг, и позади имеется очень коротенькая брыжейка (*mesorectum*), но это на очень малом протяжении. Чем ниже, тем *rectum* менее и менее охвачена серозной оболочкой, так что на границе средней и нижней трети серозная оболочка, коснувшись передней стороны кишки, совсем ее оставляет. Нижняя треть прямой кишки лишена серозной оболочки, и ее *muscularis* при помощи клетчатки сращена с окружающими органами.

На всем протяжении толстой кишки серозный покров ее образует небольшие отростки, как бы мешочки, наполненные жиром — *appendices epiploicae*¹, которые встречаются в различном числе у разных субъектов и имеют очень разнообразную величину.

ПЕЧЕНЬ (HEPAR)

Печень есть железа, превосходящая своей величиной все железы тела и имеющая совершенно своеобразное, только ей свойственное строение. Она занимает все правое подреберье и переходит отчасти в левое. Вес ее у здорового человека в среднем равен 1819 г (*Vierord*). Форму ее можно сравнить со шляпкой гриба, т. е. верхняя поверхность ее сильно выпукла, нижняя в общем несколько вогнута, но имеет несколько углублений и бугров. Если смотреть на печень сверху, ее очертание напоминает фигуру, называемую турецким букетом, т. е. это — овал, один конец которого, именно левый, уже правого, почти заострен, передний край выпуклый, а задний довольно сильно вогнут посредине (эта вогнутость заднего края охватывает выпуклость позвоночника, выступающего в полость живота). Передний край печени, прилежащий к передней стенке живота, острый, имеет две вырезки — *incisura hepatis*, из которых одна, левая, *inc. umbilicalis* [*BNA*], глубока, узка и охватывает проходящую под передний край печени зародышную пупочную вену зародыша, или, как ее называют у взрослого, *к р у г л у ю с в я з к у п е ч е н и*. Другая вырезка, лежащая правее, гораздо менее и имеет широко раздвинутые пологие края; она образуется от давления на край печени желчного пузыря, лежащего под печенью (дно его несколько выдвигается из-под края вперед). Задний край печени, прилежащий к диафрагме и позвоночнику, тупой, закругленный; на концах он, заостряясь постепенно, перегибается в левый и правый края органа, имеющие форму, сходную с передним краем. На середине заднего края также имеется глубокая вырезка, которая охватывает проходящую мимо нижнюю полую вену. Верхняя поверхность печени сильно выпукла, т. е. она плотно прилежит к вогнутой поверхности диафрагмы и частью к передней брюшной стенке (под мечевидным отростком, к углу между ложными ребрами). Поверхность эта совершенно гладка; на ней прикрепляется связка, под-

¹ Название происходит от сходства этих жировых отростков с салником — *epiloon* — органом, состоящим из серозной оболочки и покрывающим кишки спереди в виде фартука.

держивающая печень (*lig. suspensorium*), которая имеет вид пластинки. Линия прикрепления этой связки начинается у дна левой вырезки переднего края печени и тянется назад почти сагиттально (немного уклоняясь задним концом к левой стороне тела). Этой линией пользуются для разделения верхней поверхности печени на две части, называемые долями печени — левую и правую. Левая доля имеет значительно меньшую величину, так как этот конец печени уже, и граница между долями лежит значительно влево от середины органа. Нижняя поверхность печени в общем представляется слегка вогнутой, но так как она прилежит к нескольким органам, именно желудку, двенадцатиперстной кишке, поперечной ободочной кишке и правой почке, которые делают на ней отпечатки, то в деталях ее рельеф очень сложен, именно: близ левого и правого концов нижняя поверхность печени представляет два глубоких вдавления, ямы, середина же образует резкую выпуклость в форме неправильного вала, идущего спереди назад. На широком гребне этого вала, по удалении всех органов, составляющих придатки печени (они будут перечислены ниже), заметны несколь-

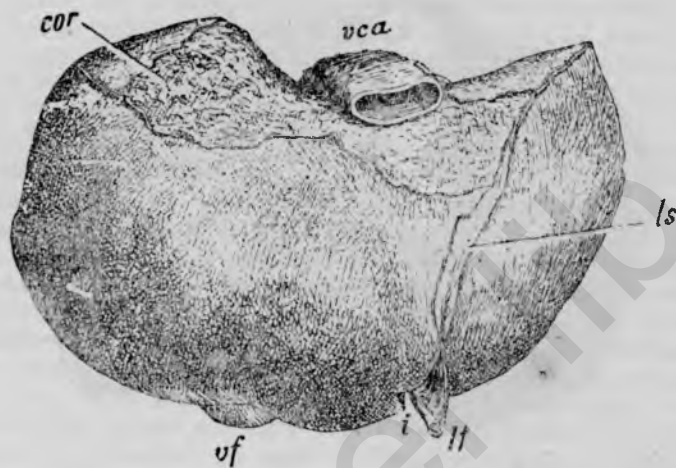


Рис. 206. Верхняя поверхность печени; передний край обращен вниз, задний — кверху, *ls* — *lig. suspensorium hepatis*; налево от нее большая, правая доля, направо — меньшая, левая; *lt* — перерезанная *lig. teres*; *i* — *incisura hepatis*; *vf* — дно желчного пузыря, несколько выдвинувшееся из-под переднего края; *vca* — *vena cava ascendens*; *cor* — площадь, не покрытая брюшиной и представляющая место прикрепления *lig. coronarii hepatis*.

ко глубоких канав, или борозд, которые, соединяясь друг с другом, образуют фигуру цифры 4. Одна из канав, *sulcus longitudinalis dexter s. fossa vesicae felleae* [BNA] широкая, с пологими берегами, начинается у переднего края от *incisura hepatis dextra* и тянется назад более, чем на половину поперечника печени, оканчиваясь закругленным концом. Другая канавка, *sulcus longitudinalis sinister s. fossa venae umbilicalis* [BNA] (рис. 207, *s/s*), узкая, глубокая, с крутыми берегами, начинается от *incisura hepatis sinistra* и тянется параллельно первой назад; дойдя до половины поперечника поверхности, она поворачивает несколько влево и оканчивается на заднем краю печени, разрезав его глубоко и соединившись с вырезкой этого края, назначенной для полых вен. Берега этой канавки зачастую бывают соединены мостиком из печеночной ткани, перекинутым с одного на другой над проходящей в глубине канавки заросшей веной (*lig. teres*). Такие мостики достигают иногда очень значительной ширины и превращают *sulc. longitud. sinistrum* в закрытый снизу канал. Третий жолоб, поперечный, или ворота печени, *sulcus transversus s. porta hepatis*, соединяет два продольные жолоба, впадая в левый на середине его протяжения, а в первый — несколько отступя от его заднего конца. Этот жолоб так же глубок, как

левый продольный, и имеет также крутые берега, но шире его, так как назначен для помещения нескольких придатков печени. Пользуясь описанными тремя жолобами, нижнюю поверхность печени делят на четыре части, или доли. Ту часть, которая лежит вправо от правой продольной борозды, называют правой долей (*ld*) (это — нижняя сторона правой доли верхней поверхности); часть, лежащую влево от левой продольной борозды, именуют левой долей (*ls*). Участок поверхности, лежащий между продольными бороздами, разделяют еще на две доли: переднюю половину, ограниченную сзади поперечной бороздой, называют квадратной долей, *lobus quadratus* (*lq*); ее поверхность гладкая и представляет только скат, направленный от ворот печени к переднему краю. Заднюю половину, лежащую между *sulcus transversus* и задним краем и представляющую своей поверхностью высокий бугор, называют спигелиевой долей, *lobus Spigelii* (*lsp*) s. *lobus caudatus*

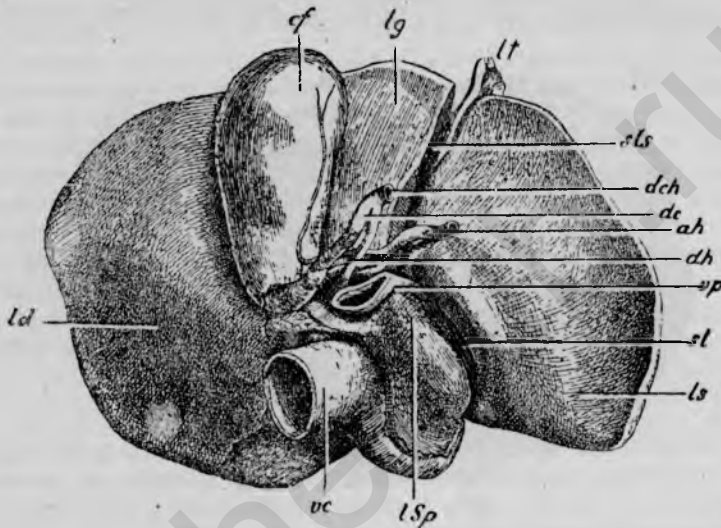


Рис. 207. Нижняя поверхность печени (оплотненной до вскрытия живота впрыскиванием раствора хромовой кислоты для сохранения нормальной ее формы).

ld — lobus dexter; *lq* — lobus quadratus; *ls* — lobus sinister; *lsp* — lobus Spigelii; *cf* — желчный пузырь, лежащий в правой продольной борозде; *sls* — sulcus longitudinalis sinister, в котором лежит *lt* — круглая связка печени; *sl* — задняя половина левой продольной борозды, на дне которой лежит продолжение круглой связки, так называемый ductus venosus Arantii (не виден на рисунке вследствие глубины борозды); *vc* — vena cava ascendens, заложенная в вырезку заднего края печени. В поперечной борозде или воротах печени лежат: *vp* — воротная вена (vena portarum); *dh* — ductus hepaticus; *ah* — a. hepatica. Ductus hepaticus, соединившись с пузырным протоком (*dc*), образует желчный проток — ductus choledochus (*dch*).

[BNA], а бугор ее — сосцевидным бугорком, *tuberculum s. processus papillaris*. Поверхность спигелиевой доли без границы сливается с поверхностью правой доли, впрочем, довольно узким мостом, так как здесь вдается в задний край печени вырезка для полой вены.

Кроме описанных постоянных канавок на нижней поверхности печени, здесь нередко замечаются прибавочные неглубокие и короткие бороздки, располагающиеся в случайном направлении и месте.

Паренхима (вещество) печени для невооруженного глаза представляется однородной, красно-бурого цвета и довольно плотной; но эта плотность есть явление посмертное: при жизни печень несравненно мягче. На разрезах вещества печени видны только просветы пронизывающих ее крупных кровеносных сосудов; дальнейших же подробностей строения его у человека невооруженным глазом видеть нельзя. Тем не менее паренхима печени довольно членистая, и эта членичатость

чрезвычайно резко видна у некоторых животных, например, у свиньи. Там дольки, имеющие величину небольшой горошины, отделены друг от друга толстыми прослойками соединительной ткани, ясно видимыми для невооруженного глаза. У человека дольки печеночной паренхимы имеют точно такую же величину и строение, но слои клетчатки, отделяющие их одна от другой, чрезвычайно тонки и не только недоступны невооруженному глазу, но и микроскопом открываются с трудом. Это и есть причина кажущейся однородности паренхимы и печени.

Поверхность печени покрыта такой же оболочкой, как соседний желудок или кишки, т. е. с е р о з н о й (впрочем, печень покрыта ею не вполне; ниже будут указаны места поверхности, лишенные этой оболочки). Она прирастает к паренхиме печени чрезвычайно тесно, так что между ними нельзя доказать существования подсерозного слоя клетчатки, какой имеется на желудке и кишках; при снятии серозной оболочки приходится обыкновенно резать ножом уже самую паренхиму печени. Обладая серозной оболочкой, печень так же, как и другие органы, снабженные такой же оболочкой, с окружающими частями не сращена, а только прилежит к ним и притом может легко скользить по ним.

Печень снабжена целым аппаратом придатков, которые стоят в связи или с ее функцией как железы, выделяющей один из пищеварительных соков — желчь, или с другой ее функцией как органа, принимающего участие в химизме крови, или же, наконец, просто служат для укрепления печени на месте. Первое, что нужно отнести сюда, есть: а) в ы н о с я щ и й п р о т о к п е ч е н и, по которому вытекает выделяемая ею желчь — желтая густая жидкость, играющая в химизме пищеварения очень многостороннюю и важную роль. Выносящий проток печени, *ductus hepaticus (dh)*, появляется в виде двух ветвей, выходящих на правом и левом концах поперечной борозды печени¹. Ветви эти представляют довольно тонкостенные трубочки толщиной с голубиное перо. По середине поперечной борозды они встречаются и образуют один непарный проток, который и идет в толще связки, прикрепленный здесь к печени, по направлению назад и вниз. Вскоре от него отделяется ветвь, так называемый *ductus cysticus*, п у з ы р н ы й п р о т о к (*dc*), который возвращается опять к нижней поверхности печени и там, у заднего конца правой продольной борозды, впадает в горлышко желчного пузыря. Начиная от места отделения пузырного потока, выносящий проток печени получает новое название — *ductus choledochus (dch)*. Проток этот продолжает спускаться вниз, проходит между задней стенкой полости живота и прилежащей к ней двенадцатиперстной кишкой и, обогнув спирально ее нисходящую часть, прободает стенку ее на внутренней стороне (причем предварительно соединяется с выносящим протоком поджелудочной железы).

Helly (*Arch. f. microsk. Anat.*, Bd. LIV, N. 4) описал сфинктер *ductus choledochi*, который состоит из гладких мышечных волокон и лежит при самом устье протока, в толще стенки кишки. Он охватывает вместе и устье протока поджелудочной железы. Мышкул этот, по мнению Helly, при спазматическом сокращении может совсем закрывать устья протоков и обуславливать переполнение желчного пузыря желчью и затем желтуху. Этим, может быть, объясняется появление желтухи при нервных потрясениях.

Ж е л ч н ы й п у з ы р ь — *cystis fellea* (s. *vesica fellea* [BNA]) представляет резервуар, в котором скопляется и остается некоторое время желчь. Необходимость такого резервуара обуславливается тем обстоятельством, что желчь отделяется печенью непрерывно, но выводится в кишечный канал только во время акта пищеварения, стало быть, по временам. В промежутках желчь и находит себе помещение в желчном пузыре. Орган этот имеет удлиненную грушевидную форму, расположен во всю длину правой продольной борозды печени, причем расширенное дно его обращено вперед и несколько выступает из-под перед-

¹ Отношение желчных протоков в железистой паренхиме печени к ее долькам и способ образования крупных ветвей в массе печени есть дело частной гистологии и здесь не описаны.

него края печени, а слегка изогнутое горлышко обращено назад и исходит в пузырьный проток (*ductus cysticus*).

Более чем в половине случаев дно пузыря выдается из-под края печени, как сказано выше. В остальных случаях дно или скрыто под краем печени, или лежит вровень с ним (*Gilbert et Parturier*).

Его довольно тонкие стенки состоят из слизистой оболочки, мышечного слоя и слоя клетчатки, которая соединяет желчный пузырь с паренхимой печени на всем протяжении, где они соприкасаются; с противоположной, нижней, стороны, поверх слоя клетчатки, желчный пузырь покрыт серозной оболочкой, которая охватывает его, переходя с правой доли печени на квадратную. Вследствие этого *cystis fellea* плотно приращен к печени и не может быть оттянут от нее. Те же слои, за исключением серозного, составляют стенки печеночного, пузырьного и желчного (*ductus choledochus*) протоков.

Слизистая оболочка как в пузыре, так и в протоках чрезвычайно богата слизистыми гроздевидными железами; она в пузыре образует очень пизенькие складки, расположенные сетью; при выходе же и в пузырьном протоке приподнимается в целый ряд высоких полулунных складок, расположенных друг за другом по винтовой линии, так что просвет канала получает форму спирали (это всего лучше видно на так называемых коррозионных препаратах, т. е. на слепках полости, сделанных какой-нибудь застывающей массой). Все эти заслонки вместе принято называть одним термином — *valvula Heisteri* (s. *valvula spiralis* [BNA]).

К числу придатков печени, стоящих в связи с ее ролью в процессе кровотока, относятся ее кровеносные сосуды. Во-первых, воротная вена, *vena portarum* s. *vena porta*, сосуд (трубка) толщиной с палец, подходящий снизу к воротам печени (отсюда и название — воротная вена); в глубине поперечной борозды она делится на две не совсем равные ветви, которые расходятся к концам борозды и здесь исчезают в паренхиме печени.

В массе печени воротная вена продолжает делиться древовидно и пронизывает всю печень громадным числом веточек, проникающих в ее дольки. Подробнее о расположении кровеносных сосудов в массе печени см. ангиологию.

Кроме воротной вены, в поперечную борозду печени проникает печеночная артерия, *a. hepatica*, сосуд, также несущий кровь. Он имеет гораздо меньший диаметр, но более плотные стенки. *Arteria hepatica*, подобно воротной вене, подходит к середине поперечной борозды печени одним стволом и делится на две ветви, которые исчезают в паренхиме у концов борозды.

Таким образом, в воротах печени расположены три органа и притом в следующем порядке: впереди всех — печеночный проток, за ним — артерия и позади всех — воротная вена. Все соединены друг с другом и с паренхимой печени обильной клетчаткой, совершенно наполняющей поперечную борозду.

К этой же категории придатков печени нужно отнести тот отрезок нижней полой вены (*v. cava inferior*), который заложен в вырезку заднего края печени и при вынимании последней остается при ней. Сосуд этот по крайней мере вдвое шире воротной вены (в него можно ввести два пальца), плотно приращен к веществу печени клетчаткой и принимает в себя выходящие из вещества органа печеночные вены, *venae hepaticae*, которые открываются в полую вену, там, где ее стенки срастены с веществом печени. Видеть их можно, только разрезав *venam cavam* сзади, где вещество печени не охватывает сосуда.

Для практики очень важна проекция печени на грудную и брюшную стенку, так как в границах этой проекции орган дает при перкуссии или тупой звук, где прилежит к стенке непосредственно, или приглушенный, где он покрыт легким (см. положение легкого), между тем как окружающие органы (содержащие воздух или газы) дают или ясный, или тимпанический звук. Эта противоположность получаемого при постукивании звука и дает возможность при жизни определять границы печени и, стало быть, судить о ее нормальном состоянии, уменьшении или увеличении.

Нормальная печень проецируется на стенке груди и живота таким образом: высший пункт ее выпуклой поверхности (при наиболее глубоком выдыхании) соответствует 4-му межреберному промежутку в том месте, где тела IV и V ребер соединяются с хрящами (это приблизительно сосковая линия). Отсюда очертание верхней поверхности печени спускается вправо крутой дугой к боковой поверхности груди; на подмышечной линии контур верхней поверхности достигает края правой доли печени на уровне X или XI ребра. В левую сторону от самого высшего пункта верхней поверхности ее очертание образует наклонную линию, идущую полого вниз; она пересекает правый край грудины между сочленениями V и VI ребер, левый край грудины между хрящами VI и VII ребер и затем, образовав небольшую дугу, опять кверху, у середины хряща VI левого ребра переходит в контур переднего края печени. Последний (т. е. передний край печени), прилежащий к стенке непосредственно, от *linea axillaris* правой стороны, где он лежит на уровне X межреберного промежутка, тянется вверх и налево, довольно строго следуя по краю ложных ребер; на середине хряща VIII правого ребра он их оставляет и идет наискось через подложечную область к середине хряща VII ребра левой стороны, а затем на середине хряща VI ребра встречается с контуром верхней поверхности.

Единственной аномалией печени (исключая положение в левом подреберье при общем извращении положения внутренностей, о котором будет сказано впоследствии, в отделе ангиологии) являются случаи при б а в о ч н ы х п е ч е н е й, одной или нескольких. Это небольшие долики печеночного вещества, которые помещаются вблизи ворот печени, в толще малого сальника (*Gruber, lig. suspensorii* или *lig. coronarii hepatis*, Таренецкий). Это явление Told и Zuckerkandl объясняют атрофией части печеночного вещества, совершающейся во время роста ребенка (печень у новорожденного ребенка о т н о с и т е л ь н о больше) под давлением окружающих органов.

Связки печени, назначенные для удержания ее на месте, представляют образования, вполне сходные с брыжейками кишок, т. е. это — пластинки, состоящие каждая из двух листков серозной оболочки, которая переходит с печени на стенки или соседние органы. Таких связок различают три: 1. *Lig. suspensorium hepatis* (рис. 211, *ls*) соединяет поверхность печени с нижней поверхностью диафрагмы. Связка эта начинается на передней стенке живота у пупка; постепенно становясь шире, эта складка тянется вверх и, достигнув переднего края печени у левой вырезки (*incisura hepatis sinistra*), проникает между печенью и диафрагмой, прикрепляясь теперь к этим органам своими краями и соединяя их. Как сказано уже выше, линия прикрепления этой связки тянется по верхней поверхности печени назад и несколько влево и служит условной границей между правой и левой долями печени. Не доходя до заднего края органа, два листка серозной оболочки, из которых состоит *lig. suspensorium hepatis*, начинают раздвигаться один вправо, другой — влево, и переходят в состав другой связки, лежащей по заднему краю печени. Начиная от самого пупка, к свободному еще краю *lig. suspensorii hepatis* приращена пупочная вена, которая у зародыша несет кровь от детского места (послед) в организм ребенка. У взрослого она непроходима и представляет фиброзный канатик, почему и называется к р у г л о й с в я з к о й п е ч е н и — *lig. hepatis teres*. Эта связка или, все равно, вена, достигнув по краю *lig. suspensorii*, печени, направляется под нее, ложась сначала в левую вырезку края, а потом — в левую продольную борозду (*sulc. longitud. sinister*). Ко дну этой борозды она плотно приращена. Дойдя по борозде до ворот печени, она входит в связь с левой ветвью воротной вены (у зародыша она отлает к воротной вене крупный анастомоз). Затем, продолжаясь в заднюю половину левой продольной борозды печени, круглая связка становится тоньше и получает здесь новое имя — *ductus venosus Arantii* (s. *lig. venosum [BNA]*) (у зародыша это действительно проходима вена). Проток этот (у взрослого также заросший) по дну борозды достигает заднего края печени, огибает сзади спигелиеву долю и входит в связь с нижней полой веной (у зародыша впадает в эту вену). 2. *Lig. coronarium hepatis*, в е н е ч н а я

с в я з к а п е ч е н и, расположена горизонтально между задним краем органа (место ее прикрепления к печени видно на рис. 206, *cor*) и соответствующим местом диафрагмы. Серозные листки, из которых состоит эта связка, на середине не касаются друг друга, а отстоят довольно далеко, отчего у заднего края печени образуется треугольная территория, где печень серозной оболочкой не покрыта (рис. 206) и соединяется с диафрагмой просто клетчаткой. *Lig. согонариум* у правого конца печени оканчивается, а у левого входит в связь со связкой, расположенной между печенью и желудком, которая тотчас будет описана. 3. *Lig. hepato-gastricum, s. omentum minus*, печеночно-желудочная связка или малый сальник (рис. 212, *om*), представляет также двойную пластинку серозной оболочки, которая своим нижним краем прирастает к началу верхней горизонтальной части двенадцатиперстной кишки и по всей длине малой кривизны желудка. Верхним краем эта связка приращена к печени на протяжении поперечной борозды (ворот) и задней половины левой продольной борозды. У заднего конца последней она сливается с венечной связкой. Правый край связки свободен — натянут между правым концом поперечной борозды печени и двенадцатиперстной кишкой и потому иногда называется *lig. hepato-duodenale*; он содержит в своей толще воротную вену и печеночную артерию, которые направляются из-за *duodenum* к печени, и *ductus choledochus*, идущий, наоборот, от печени к *duodenum*. Позади *lig. hepato-duodenale* пальцем можно найти отверстие — *foramen Winslovii* (*s. foramen epiploicum [BNA]*), через которое можно проникнуть в пространство, лежащее позади этой связки и желудка, так наз. *bursa omentalis*.

К числу связок печени относят еще небольшую складку брюшины, образующуюся на задней стенке полости живота при оттягивании печени вверх между нижней ее поверхностью и правой почкой, — *lig. hepato-renal*. Она лежит позади вышеописанной *lig. hepato-duodenale* и составляет задний край *foraminis Winslovii*.

Всмаатриваясь в расположение связок печени, можно заметить, что укрепленными из всей обширной поверхности ее оказываются только две линии, именно задний край и граница, отделяющая левую долю от прочей массы печени. Задний край укреплен к стенке полости венечной связкой, а граница левой доли вверху укреплена *lig. suspensorio*, внизу — круглой связкой и малым сальником. Таким образом, доли печени, лежащие одна направо от *lig. suspensorium* и *omentum minus*, другая — налево, свободны и могут быть охвачены рукой со всех сторон за исключением заднего края.

Из всех перечисленных связок печени более всех стесняет подвижность ее *lig. согонариум*, потому что она коротка и задним краем прикреплена к малоподвижной задней части диафрагмы. Остальные связки и более растяжимы, и прикреплены к подвижным органам (верхняя и передняя часть диафрагмы, передняя брюшная стенка, желудок). Вследствие этого при наличии причин, могущих смещать печень кверху или книзу, каковы скопления патологических жидкостей или газов в брюшной или грудной полостях, печень движется, как будто ее задний край укреплен неподвижно на шарнире, т. е. при давлении снизу, из брюшной полости, она запрокидывается назад, при давлении сверху — наклоняется вперед, причем движется только передний ее край, а задний стоит неподвижно. Таким образом, связки, прикрепленные к верхней и нижней поверхности, повидимому, играют очень незначительную роль в фиксации печени.

В состав аппарата, поддерживающего печень, следует отнести складку серозной оболочки (брюшины), которая почти у половины людей находится между стенкой живота (у края ложных ребер) и восходящей ободочной кишкой. Складка эта, на которую до сих пор не обращали внимания, поддерживает край правой доли печени, как неглубокий кармап, совершенно подобный складке, поддерживающей селезенку, так называемой *lig. phrenico-colicum*. По этому подобию мы называем описанную складку, поддерживающую печень, также *lig. phrenico-colicum dextrum*; такую же связку селезенки поэтому мы будем именовать левой, *lig. phrenico-colicum sinistrum*. Надо заметить,

однако, что *lig. phrenico-colicum dextrum* (рис. 215) существует только у половины субъектов¹, во-вторых, иногда она помещается ниже края ложных ребер и тогда, конечно, не может играть роли в укреплении печени. Во всяком случае главная роль в укреплении печени принадлежит не связкам ее, а внутрибрюшному давлению, отчего при вскрытии живота печень тотчас спускается ниже своего нормального места, и ее передний край выступает из-за ложных ребер (как это представлено и на наших рисунках, (рис. 210 и 211).

ПОДЖЕЛУДОЧНАЯ ЖЕЛЕЗА (PANCREAS)

Поджелудочная железа по своему строению принадлежит к гроздевидным железам, как слюнные, на которые она очень похожа своим внешним видом. Она также мелко дольчата как на поверхности, так и в разрезе и имеет такой же желто-розовый цвет. Величина ее весьма изменчива: Assmann определил колебания ее веса у взрослых между 35 и 115 г. Форма ее изменяется, как скоро железа вынута со своего места, так что настоящую ее форму можно наблюдать только при сохранении ее на месте на задней стенке живота и позади желудка (рис. 208 и 217). Всего правильнее сравнить поджелудочную железу с формой запятой, расположенной горизонтально: она имеет расширенную часть, лежащую на правой стороне позвоночника и охватывающую двенадцатиперстную кишку, это — головка, *caput pancreatis*.

Головка эта не шаровидна, а сплюснута спереди назад. Влево от головки тянется суженная часть железы — ее хвост, *cauda*, призматической формы, который перекрещивает под прямым углом большие кровеносные сосуды полости живота (аорту и нижнюю полую вену) на уровне I поясничного позвонка. Огибая затем левую сторону позвоночника, хвост поджелудочной железы спускается несколько книзу и касается нижнего конца селезенки и верхнего конца левой почки, с которыми соединен рыхлой клетчаткой. По отношению к желудку *pancreas* лежит таким образом: она помещена позади желудка, причем верхний край ее головки приходится на уровне малой кривизны, близ выхода (*pylorus*); хвост поджелудочной железы пересекает наискось тело желудка позади его средней трети и концом выходит к большой кривизне на границе ее с дном желудка. С задней поверхностью желудка железа не сращена и только соприкасается, так как тот и другой орган покрыты особыми листками серозной оболочки. Выносящий проток поджелудочной железы, *ductus Wirsungianus*, заложен в массе железы строго по ее оси. Начинаясь в хвосте, он мало-помалу делается толще вследствие впадения в него многочисленных боковых ветвей; пройдя толщу головки и достигнув нисходящей части двенадцатиперстной кишки, он

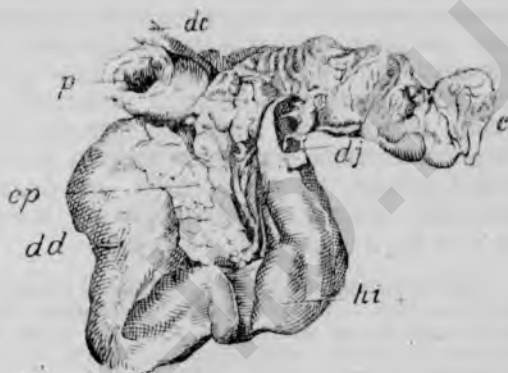


Рис. 208. Поджелудочная железа и duodenum, фиксированные до вскрытия трупа впрыскиванием хромовой кислоты.

p — *pylorus* желудка и верхняя горизонтальная часть *duodeni*; *dd* — нисходящая часть *duodeni*; *hi* — нижняя горизонтальная часть *duodeni*; *dj* — *flexura duodeno-jejunalis* (перерезанная); *cp* — головка поджелудочной железы; *c* — хвост ее; *dc* — *ductus choledochus* печени, спускающийся на соединение с *ductus pancreatico*.

¹ По подсчету, произведенному прозектором Алтуховым, в нашем секционном зале (Труды физ.-мед. общества, № 10, 1898 г.), *lig. phrenico-colicum dextrum* у женщин встречается значительно реже, чем у мужчин (мужчины 50%, женщины 17%), чем объясняется давно известное явление большей частоты опущения печени у женщин.

соединяется с желчным протоком (*ductus choledochus*) и тотчас вместе прободают стенку кишки со стороны средней линии тела, приподнимая ее слизистую оболочку в небольшую продольную складку, называемую большим сосочком. Кроме этого устья, *duct. Wirsungianus* иногда имеет еще боковой рукав, более тонкий, отделяющийся от главного ствола близ его конца и направленный кверху; иногда же, вместо этого рукава, имеется отдельный малый проток, собирающий сок от небольшой части железы. В том и в другом случае дополнительный проток отдельно прободает *duodenum* и также приподнимает слизистую оболочку в складку (малый сосочек). Стенки выносящего протока состоят только из плотной фиброзной ткани и по своему белому цвету легко отыскиваются в массе железы.

Отделяемое поджелудочной железы, *succus pancreaticus*, представляет белесоватую мутную жидкость, которая в пищеварении играет роль, близкую к желудочному соку.

Кроме клетчатки, которая одеваает железу с поверхности и соединяет ее с окружающими органами (*duodenum*, *v. cava*, *aorta*, селезенка, почка), она покрыта серозной оболочкой, но только с передней стороны, да и то не на всем протяжении; конец хвоста лишен этой оболочки (рис. 217). Серозная оболочка, выступав нижнюю поверхность диафрагмы, спускается на переднюю поверхность поджелудочной железы и на середине ее встречается с другим подобным листком; этот последний, покрыв нижнюю поперечную часть двенадцатиперстной кишки, поднимается также на переднюю поверхность *pancreatis*. Встретившись с первым листком, они срастаются и входят в состав брыжейки поперечной ободочной кишки. Таким образом, мы будем точны, если, определяя положение *pancreatis*, скажем, что она лежит под корнем брыжейки поперечной ободочной кишки.

Замечательна аномалия формы поджелудочной железы, называемая кольцевидной. При ней головка железы охватывает нисходящую часть *duodeni* в виде кольца. Эта кольцевидная часть железы имеет особый выносящий проток, который и в кишку выпадает отдельно. Кроме того, описаны случаи придаточной поджелудочной железы величиной в миндалину.

СЕЛЕЗЕНКА (LIEN)

Селезенка принадлежит по своей функции к особой группе органов, стоящих в связи с образованием крови и называемых также железами, по ж е л е з а м и л о ж н ы м и, так как они не обладают выносящими протоками и их секрет поступает прямо в кровеносные сосуды. С последними эти железы и находятся в более или менее тесной связи. Таким образом, будучи последовательны, мы должны бы были отнести описание селезенки в отдел ангиологии, но историки принято описывать селезенку наряду с органами брюшной полости. И это представляет весьма важные удобства для уяснения относительного положения органов живота и расположения одевающей их серозной оболочки — брюшины. Ввиду этого и мы придержимся старого обычая — описывать селезенку вместе с кишечником и его железами.

Селезенка, лежащая в левом подреберье, имеет чрезвычайно изменчивую форму благодаря мягкости ее паренхимы. Это обстоятельство, без сомнения, и есть причина, почему ее описание у авторов разнообразно. Здесь мы дадим описание формы органа по нашему препарату, приготовленному с теми же предосторожностями, которые применены для сохранения нормальной формы печени и поджелудочной железы, т. е. по препарату, фиксированному до вскрытия трупа впрыскиванием в кровеносные сосуды крепкого раствора хромовой кислоты. Форма селезенки на этом препарате (рис. 209) имеет отдаленное сходство с кофейным бобом (сравнение, которое очень часто употреблялось), т. е. одна поверхность ее, наружная, прилегающая к диафрагме, гладка и выпукла, другая (внутренняя) — более плоска и имеет на себе продольную бороздку, как и кофейный боб. Этим собственно и ограничивается сходство с кофейным бобом. Отличие же формы селезенки состоит в том, что очертание ее не овальное, как у кофейного боба, а треугольное, причем острый угол обращен вверх, а осно-

вание треугольника — вниз. Далее, бороздка, так называемые ворота с е л е з е н к и, *porta s. hilus lienis*, разделяющая внутреннюю поверхность, лежит на гребне вала, идущего сверху вниз, и имеет на себе несколько отверстий для прохождения кровеносных сосудов селезенки. Вал этот внизу разветвляется вилообразно, отчего по сторонам его получаются три ската или наклонных площадки, фасетки, как их называют, которые представляют отпечатки окружающих органов. Площадки эти могут быть по своему положению названы задней, передней и нижней. Края селезенки, отделяющие поверхности, неодинаковой формы: задний закруглен, туп; передний заострен, как у печени, и представляет одну или несколько более или менее глубоких зазубрин, место которых непостоянно.

Нормальную величину селезенки определяют так: 12 см длины (сверху вниз), 7,5 см ширины и 3 см толщины. Вес около 200 г. Цифры, однако, значительно колеблются даже для нормального органа. Еще более изменяются величина и вес селезенки при лихорадочных процессах.

Поверхность селезенки имеет такой же вид, как поверхность печени; она гладка и с окружающими органами не сращена, а только плотно с ними сопри-

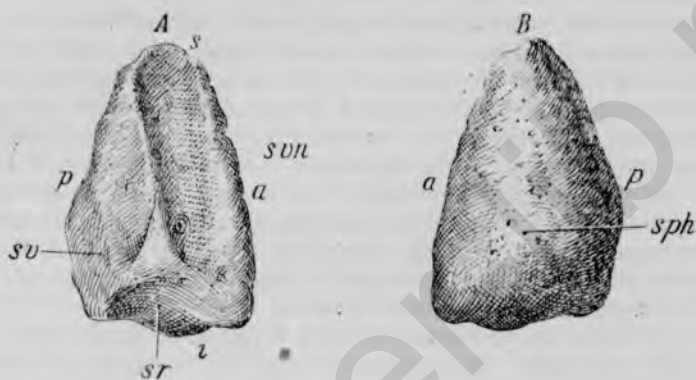


Рис. 209. А — селезенка с внутренней стороны; В — с наружной стороны; а — передний край; р — задний край; s — верхний, i — нижний конец; svn — часть внутренней поверхности, прилегающая ко дну желудка и толстой кишке (передняя фасетка); sv — часть поверхности, прилегающая к позвоночнику (задняя фасетка); sr — часть внутренней поверхности, прилегающая к почке; sph — наружная поверхность селезенки, прилегающая к диафрагме.

касается. Причина этого та же, т. е. присутствие на селезенке с е р о з н о г о (брюшинного) покрова, который облегает селезенку со всех сторон, а у ее ворот образует две связки. При помощи их селезенка подвешена к соседним органам. Обе связки имеют вид вертикально поставленных пластинок, длинные края которых приращены, с одной стороны, к воротам селезенки, с другой — к соседним органам, а узкими краями (верхний и нижний) переходят одна в другую. Задняя из этих связок тянется от ворот селезенки к поясничной части диафрагмы и потому носит название *lig. phrenico-lienale*. Другая, передняя, соединяет ворота селезенки с дном желудка (и содержит кровеносные сосуды, идущие к селезенке), отсюда название — *lig. gastro-lienale*. Та и другая состоит из двух сросшихся листков брюшины.

Так принято описывать связки селезенки, но вернее представлять их себе как одну пластинку, задний край которой прикреплен к диафрагме, а передний — ко дну желудка на протяжении большой кривизны его. К передней (или, вернее, обращенной влево) поверхности этой пластинки прикреплена селезенка своими воротами и висит на ней. Вся остальная поверхность селезенки свободна от прикреплений, и потому ее легко охватить рукой и вытянуть из подреберья вперед, причем ее внутренняя поверхность, где находятся прикрепленные к связке ворота, поворачивается назад, а наружная выпуклая поверхность — вперед.

Под серозной оболочкой селезенки расположен слой очень плотной клетчатки. Поэтому, кроме серозной оболочки, на селезенке принято описывать еще другую, собственную или белочную оболочку, *tunica propria albuginea*, хотя отделить ножом эти оболочки крайне трудно.

Собственная оболочка опускает от своей внутренней поверхности множество пластинчатых отростков, которые направляются в массу селезенки и, переплетаясь там, образуют основу, *stroma*, органа, имеющую вид пещерной губки. Промежутки этой губчатой стромы наполнены темнокрасной мягкой массой, *pulpa lienis*, селезеночная мякоть, которая и придает органу его темный (синева-красный) цвет и как бы студенистую консистенцию.

Селезенка лежит в глубине левого подреберья таким образом, что ее длинный расположен наискось — снаружи и вниз; верхний ее конец соответствует верхнему краю IX ребра, а нижний лежит на уровне нижнего края XI ребра. Задний ее край в верхней части отстоит от позвоночника только на 2 см, а в нижней — на 5—6 см. Передний край селезенки в нижней наиболее выдающейся части лежит на 7—8 см кзади от переднего конца X ребра; словом, селезенка скрыта далеко под ложными ребрами. При вдыхании, вследствие понижения диафрагмы, селезенка опускается вниз и вперед на 1,5 см. При увеличении, во время многих лихорадочных процессов, нижний конец селезенки продвигается также вниз и вперед и может значительно выступать из-за реберного края, становясь доступным ощупыванию сквозь мягкую брюшную стенку.

Отношения селезенки к окружающим органам следующие: ее выпуклая наружная поверхность прилежит всем своим протяжением к реберной части диафрагмы. Внутренняя поверхность обращена в полость живота и касается многих органов: задняя фасетка прилежит к боковой стороне позвоночника, покрытого здесь *parte lumbali* диафрагмы; нижняя фасетка касается наружного края левой почки и надпочечной железы. Передняя фасетка верхней, большей своей частью прилежит плотно ко дну желудка, а внизу касается хвоста поджелудочной железы и нисходящей ободочной кишки.

Селезенка удерживается на своем месте в гораздо большей мере, чем печень, вышеописанными связками, образуемыми для нее брюшиной. Немалую роль в этом случае играет еще складка брюшины, которая образуется при переходе последней с нисходящей ободочной кишки (при самом ее начале) на прилежащую стенку полости, именно на реберную часть диафрагмы. Складка эта, так называемая *ligamentum phrenico-colicum sinistrum* (рис. 216), имеет вид полулунной, несколько углубленной полки или кармана, на верхнюю поверхность которого опирается селезенка своим нижним концом.

Аномалия селезенки сводится к существованию прибавочных селезенок, которых можно различить два вида (H. Haberer, Arch. f. Anat. u. Physiol., H. 1, 1901): а) *lien succenturiatus*, случаи, когда часть вещества селезенки чаще у переднего, а иногда и у заднего края отделена в особую дольку различной величины и формы, вследствие соединения двух соседних и глубоких вырезок. Такие дольки соединяются с органом общими оболочками. Микроскопическое строение их то же, что у селезенки; б) *lien accessorius* — случаи существования добавочных долек, которые лежат в толще связок селезенки иногда близ ее ворот, иногда же на некотором расстоянии от нее, и снабжаются особыми веточками селезеночной артерии. Микроскопическое строение этих в истинном смысле прибавочных долек не всегда характерно для селезеночной ткани — иногда это что-то среднее между тканью селезенки и лимфатических желез.

ОБЗОР РАСПОЛОЖЕНИЯ БРЮШИНЫ (PERITONAEUM)

При описании каждого органа, лежащего в животе или тазу, описано (и будет описано при органах мочеполовой системы) отношение к нему брюшины и способ прикрепления его к стенке полости при помощи так называемых брюшинных связок или брыжеек (если таковые имеются). Но этого недостаточно для того, чтобы составить себе ясное представление об отношениях многочисленных брюшинных складок друг к другу и к органам. Для этого необходим повторный обзор этих отношений у всех органов, наполняющих брюшную и тазовую полости.

Все органы брюшной и тазовой полостей покрыты в большей или меньшей мере брюшиной (одни покрываются ею со всех сторон, как печень или желудок, другие, как поджелудочная железа или colon ascendens et descendens, только отчасти). Листок этот на всех органах носит название в н у т р е н н о с т н о г о или в и с ц е р а л ь н о г о (*lamina visceralis peritonaei*) в противоположность другому листку, который покрывает стенки полости живота и таза и называется п р и с т е н н ы м, или п а р и е т а л ь н ы м (*lamina parietalis peritonaei*). Эти два листка местами переходят один в другой. Для пояснения приведем примеры: листок брюшины, покрывающий colon ascendens с передней и боковых сторон, есть висцеральный; переходя с боковых сторон кишки на заднюю стенку живота, он становится париетальным. Или листок брюшины, одевающий тонкую кишку и образующий брыжейку, на которой она подвешена к позвоночнику, есть висцеральный; переходя у корня брыжейки на позвоночник, он становится париетальным и т. д. Париетальный листок, составляющий, стало быть, продолжение висцерального, выстилает стенки полости живота, большого и малого таза, за небольшими исключениями, по всему их протяжению, образует вокруг органов живота мешок, замкнутый со всех сторон¹. Полость этого мешка и носит название п о л о с т и б р ю ш и н ы, с а в у m p e r i t o n a e i. Но она не свободна: она всюду совершенно выполнена брюшными и тазовыми внутренностями, которые плотно с о п р и к а с а ю т с я друг с другом или со стенками полости; а так как висцеральный листок органов и париетальный стенки имеют поверхности, обращенные друг к другу, одинаково гладкие и влажные, то органы вследствие этого подвижны, насколько позволяет это им длина укрепляющих их связок. Таким образом, если говорят о п о л о с т и б р ю ш и н ы, то разумеют узкую щель, существующую как между отдельными органами, так и между стенками полости и органами. Щель эта в нормальном состоянии содержит небольшое количество серозной жидкости, которая вследствие капиллярности держится на поверхности листков брюшины, увлажняя их и не стекая в глубокие места полости. Но при болезненном увеличении количества этой жидкости (при брюшной водянке) она уже не удерживается прилипанием на стенках, а стекает вследствие тяжести в более глубокие части полости и, скопясь там, оттесняет внутренности вверх, насколько позволяют прикрепляющие их связки.

В прежнее время брюшина считалась органом неприкосновенным: хирурги всеми средствами избегали при операциях ее поранения, так как соприкосновение с воздухом серозной поверхности брюшины вызывало неминуемо ее воспаление, болезнь во всяком случае чрезвычайно тяжелую, а во многих случаях и смертельную. Поэтому изучение отношений брюшины имело главным образом целью указать места, где оперативные действия могут быть производимы без опасности поранения брюшины, и главное внимание привлекал париетальный листок. С висцеральным же листком, с связками, которые он образует для органов, хирурги решались иметь дело, т. е. вскрывать полость брюшины и оперировать на органах, лежащих в ней, только в случаях совершенно исключительных, когда болезнь грозила неминуемой смертью, и риск вызвать операцией воспаление брюшины не увеличивал уже шансов на смертельный исход. Современные хирурги, владея антисептическими приемами при операциях, далеко не в такой мере боятся поранения и вскрытия брюшины и оперируют в полости ее без сравнения чаще и смелее. Поэтому близкое знакомство с расположением брюшных органов и их связок становится еще более необходимым и должно несколько изменить свой характер. Теперь к прежнему способу описания топографии брюшных органов и связок должно присоединить правила, каким образом быстро находить путь ко всем органам, доступным из полости брюшины. Ввиду этого прием описания мы несколько изменим.

¹ У женщин этот мешок сообщается двумя маленькими отверстиями яйцеводов с полостью матки. У мужчин мешок совершенно замкнут.

Топография висцерального листка брюшины

Вся полость брюшины подразделена на два этажа перегородкой, лежащей почти горизонтально, с небольшим наклоном сзади наперед; это — брыжейка поперечной ободочной кишки, *mesocolon transversum*, и прикрепленная к переднему ее краю поперечная ободочная кишка. Задний край этой перегородки сращен с задней стенкой полости по линии, начинающейся с правой стороны на уровне верхнего конца почки (рис. 219, *ct*), пересекает затем начало нисходящей части двенадцатиперстной кишки, потом — головку поджелудочной железы и далее,

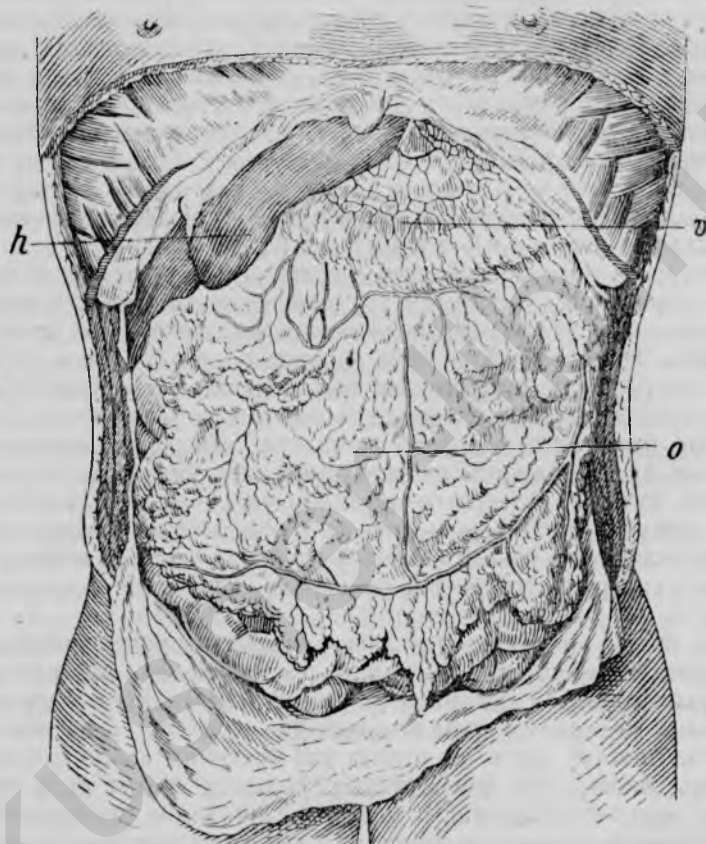


Рис. 210. Брюшная полость по снятии передней ее стенки:
h — печень; *v* — желудок; *o* — большой сальник, содержащий в данном случае большое количество жира и потому непрозрачный.

идя по нижнему краю этой железы, достигает верхнего конца левой почки. Передний край перегородки, образуемый поперечной ободочной кишкой, плотно прилегает к передней стенке живота не всегда в одном месте, но приблизительно на поперечной линии, соединяющей нижние края 10-х ребер. Сращения между кишкой и стенкой здесь нет; между ними даже проложен так называемый бо́льшой сальник, который, будучи сращен с кишкой, со стенкой живота не соединяется. Таким образом верхний и нижний этажи полости живота не отделены вполне друг от друга, а сообщаются длинной щелью, образуемой передней и боковыми стенками живота с одной стороны и всей *colon transversum* — с другой. В эту щель проникает из верхнего этажа в нижний бо́льшой сальник, который, начинаясь от большой кривизны желудка, свисает в форме фартука вниз, почти до уровня лобковых костей (у взрослых, — у детей он коро-

че), по пути прирастает к поперечной ободочной кишке, а затем покрывает всю массу тонких кишок спереди, уже не соединяясь с ними. Этот орган, состоящий как показывает его развитие, из нескольких сросшихся между собой пластинок брюшины, имеет форму полукруглого фартука с краями, как бы изорванными, неровными (рис. 210, o); он получил свое название салышика, o м е н т и ш п а j u s s. e p i p l o o n, потому, что в толще своей всегда содержит то или другое количество жира, даже у худощавых людей, а у тучных иногда огромную массу его.

Сальник не всегда покрывает кишки спереди: нередко при вскрытии трупа его находят запутанным в петли кишок. Но есть ли это явление нормальное или результат предсмертных, слабеющих движений кишок, неизвестно.

Верхний этаж полости живота, обнимающий правое и левое подреберья и так называемую поджелудочную область, содержит печень, селезенку, желудок и верхнюю горизонтальную часть двенадцатиперстной кишки. Полость брю-

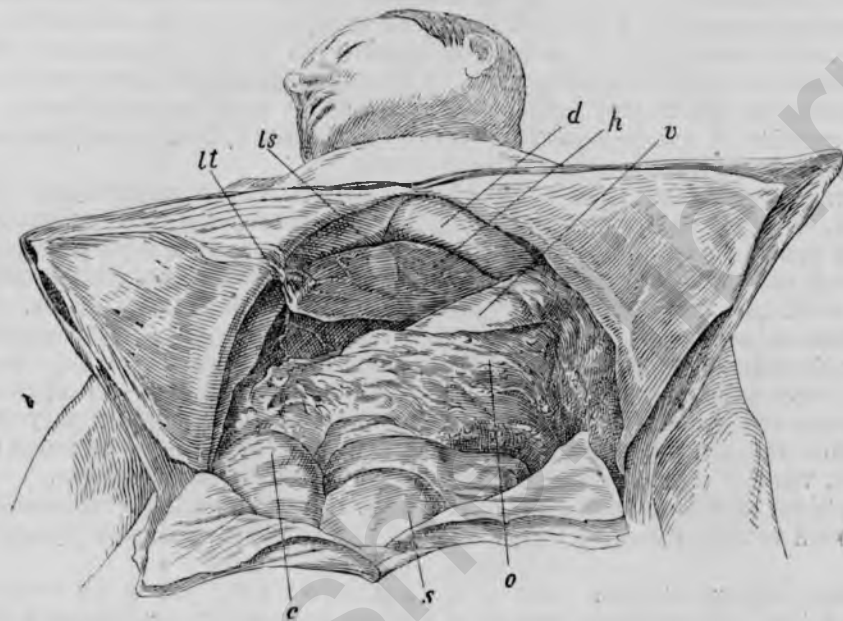


Рис. 211. Вскрытие брюшной стенки; открыта bursa praegastrica et bursa hepatica верхнего этажа живота. Полость этих сумок стала весьма просторной вследствие того, что печень вследствие тяжести опустилась и отстала от передней и верхней стенок живота.

Труп лежит в наклонном положении.

h — печень; *v* — желудок; *d* — диафрагма; *ls* — lig. suspensorium hepatis; *lt* — lig. teres hepatis; *c* — colon ascendens; *s* — flexura sigmoidea; *o* — верхняя часть массы кишок, покрытая большим сальником (с фотографии).

шины вокруг этих органов распадается на три камеры или мешка, сообщающиеся между собой только небольшими отверстиями. Две из них, правая — bursa hepatica и левая — bursa praegastrica (эти термины мы предлагаем вновь), легко доступны спереди, по вскрытии стенки живота; третья, так называемая bursa omentalis, салышиковая сумка, лежит глубоко и почти недоступна без разреза образующих ее брюшных связок.

Bursa hepatica et bursa praegastrica занимают переднюю часть верхнего этажа полости живота и отделены друг от друга поддерживающей (lig. suspensorium hepatis) и вешечной (lig. coronarium hep.) связками печени. Первая расположена почти в сагиттальной плоскости (немного вправо от нее) и прикреплена верхним краем к диафрагме, а нижним — к печени (рис. 211, *ls*); вторая лежит почти горизонтально между задним краем

печени и диафрагмой. Связки эти соединяются друг с другом под прямым углом у заднего края печени.

Первая камера, *bursa hepatica*, окружает правую долю печени. Она доступна для руки спереди. причем, проводя руку между печенью и диафрагмой правее *lig. suspensorii*, пальцами можно ощупать в глубине верхнюю сторону *lig. coronarii hepatis*; проходя по правому краю печени, находим правый свободный конец этой связки; проникая же под печень, между нею и поперечной ободочной кишкой, найдем в глубине нижнюю поверхность венечной связки (по только на пространстве правой доли печени, так как далее влево, к воротам печени, прикреплен малый сальник, который не допустит руку до заднего края печени, где прикреплена *l.g. coronarium*). В глубине *bursae hepaticae*, под печенью, рука ощупывает также верхний конец правой почки и надпочечную железу.

Левая камера, *bursa praegastrica*, полости брюшины в верхнем этаже живота лежит впереди желудка и окружает левую долю печени и селезенку. Рука, введенная по вскрытии живота, левее *l.g. suspensorii hepatis*, проникает между желудком и диафрагмой. Около средней линии встречается левая доля печени, которую можно охватить с верхней и нижней поверхности, а по заднему ее краю ощупать левую половину *l.g. coronarii hepatis*, до самого соединения с *lig. phrenico-gastrico*, около входа желудка. Близ *cardia* левый конец венечной связки расщепляется на две пластинки, из которых задняя идет на соединение с *lig. phrenico-gastrico*, а передняя оканчивается свободным краем, натянутым между верхней поверхностью печени и диафрагмой.

Проводя руку по передней поверхности желудка в левое подреберье, найдем селезенку, которую можно обойти рукой с наружной стороны, проникнуть между ее задним краем и позвоночником, а также между желудком и передней фасеткой внутренней поверхности селезенки. На всем этом протяжении поверхность селезенки свободна, прикреплены к связкам (*l.g. phrenico-lenale* et *lig. gastrolienale*) только ворота ее. Как переднюю и верхнюю стенки *bursae praegastricae* образует диафрагма и частью брюшинная стенка, так заднюю ее стенку образует передняя поверхность желудка и связки, прикрепленные к его кривизнам, именно связки селезенки, часть большого сальника, на протяжении между желудком и *colu transversum*, малый сальник, отделяющие эту камеру от *bursa omentalis*, т. е. третьей камеры полости брюшины в верхнем этаже живота.

Bursa hepatica et *bursa praegastrica* при закрытой полости живота соединяются между собой только узкой щелью, лежащей между печенью и *pars pylorica* желудка.

Третья, задняя, камера, или сальниковая сумка — *bursa omentalis*, совершенно отделена от *bursa praegastrica* желудком и тотчас перечисленными брюшинными связками. Из них часть большого сальника, называемая в этом месте *l.g. gastrocolicum*, имеет те же свойства, что и весь большой сальник; в левой стороне он без перерыва переходит в связки селезенки, а в правой стороне, соединив верхнюю горизонтальную часть *duodeni* с поперечной ободочной кишкой, сходит на-нет. Малый сальник — *omentum minus* *l.g. hepato-gastricum* (рис. 212, *om*), состоящий из двух листков брюшины и небольшого количества жира между ними, прикреплен к малой кривизне желудка от самого входа (*cardia*) до начала двенадцатиперстной кишки; верхний его край сращен с печенью на протяжении поперечной и задней половины левой продольной борозды, у конца которой он сливается с венечной связкой печени и носит здесь название *lig. phrenico-gastricum*. Правый край малого сальника, натянутый между поперечной бороздой печени и началом *duodeni*, свободен, утолщен и содержит в своей массе воротную вену, печеночную артерию и выносящий проток печени (*ductus choledochus*). Эта часть малого сальника носит особое название *lig. hepato-duodenale*.

Таким образом, описанная брюшинная связка разделяется искусственно на три участка, не имеющих определенных границ: середина ее, между *curvatura minor* желудка и печенью, носит название *lig. hepato-gastricum*; левый участок, между диафрагмой и *cardia* желудка, есть *lig. phrenico-gastricum*; правый участок, между попе-

речной бороздой печени и duodenum, есть lig. hepato-duodenale. Термин же — малый сальник, omentum minus, следует употреблять для обозначения всех трех участков вместе.

Позади lig. hepato-duodenale находится небольшое отверстие, ведущее в заднюю камеру или, как ее издавна называют, сальниковую сумку, bursa omentalis (рис. 212, *fW*). Отверстие это — foramen Winslovii s. epiploicum [BNA], имеет 2—3 см в поперечнике и образуется упомянутой связкой (передний его край), нижней поверхностью спигелиевой доли

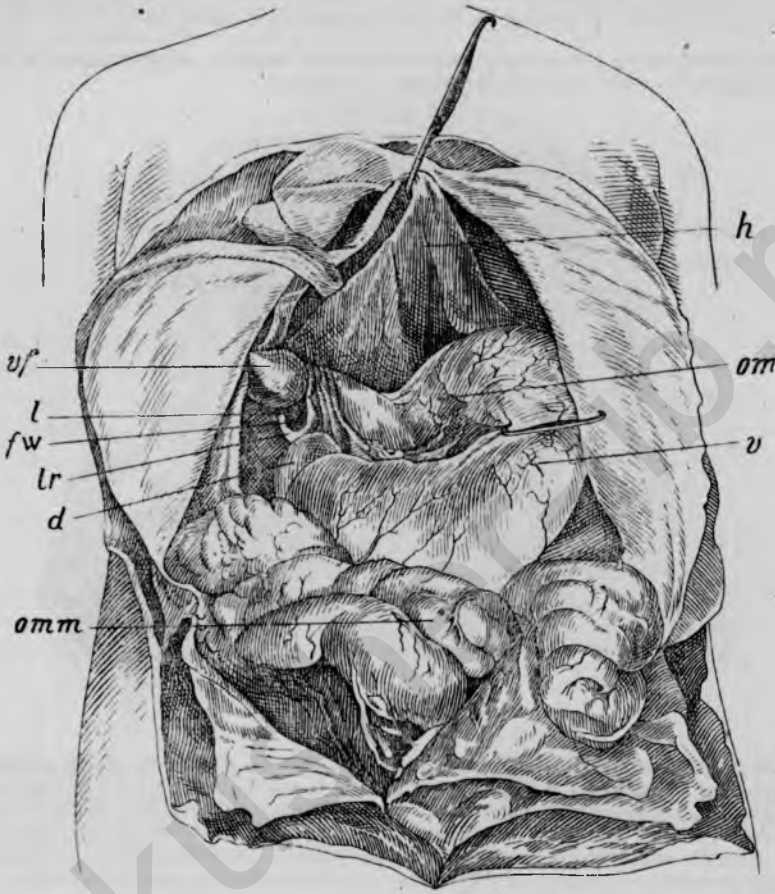


Рис. 212. Открыта нижняя часть bursae praegastricae et bursae hepaticae, чтобы показать малый сальник, отделяющий их от bursa omentalis. Труп почти в сидячем положении; верхняя часть брюшной стенки, разрезанная на два лоскута, отворочена на грудную стенку; печень приподнята, и передний край ее прикреплен к краю грудной клетки; малая кривизна желудка слегка оттянута крючком влево; вследствие этого малый сальник (*om*) натянулся.

v — желудок; *h* — печень; *vj* — желчный пузырь; *fW* — foramen Winslovii; *l* — lig. hepato-duodenale; *lr* — lig. hepato-renale; *d* — duodenum; *omm* — большой сальник (с фотографии).

печени (верхний край), двенадцатиперстной кишкой (нижний край) и правой почкой (позади), перед которой брюшина, переходя с заднего края печени на почку, образует складку — lig. hepato-renale. Винсловово отверстие соединяет, таким образом, bursam hepaticam верхнего этажа с сальниковой сумкой. Стенки последней образуются спереди желудком, большим и малым сальником, сверху — нижней поверхностью спигелиевой доли печени, tuberculum papillare, который висит в полость сумки. Задняя стенка bursae omentalis обра-

зается листком париетальной брюшины, покрывающим аорту, нижнюю пологую вену и тело поджелудочной железы; нижняя — корнем большого сальника, сращенным с брыжейкой поперечной ободочной кишки (рис. 216). У новорожденных детей, и очень часто у взрослых, полость bursa omentalis проникает под большую кривизну желудка в толщу большого сальника. Об этом явлении, которое считается явлением недоразвития, мы скажем ниже, в очерке развития брюшинных складок.

Bursa omentalis доступна без разрезов только через foramen Winslovii. Палец, введенный в него, однако, не доходит до пределов сумки — он слишком короток для этого. Открыть и исследовать сумку можно, только разрезав малый сальник или lig. gastro-colicum у самой большой кривизны желудка.

Foramen Winslovii и bursa omentalis являются местом образования и ущемления внутренних грыж. В этом их практическое значение.

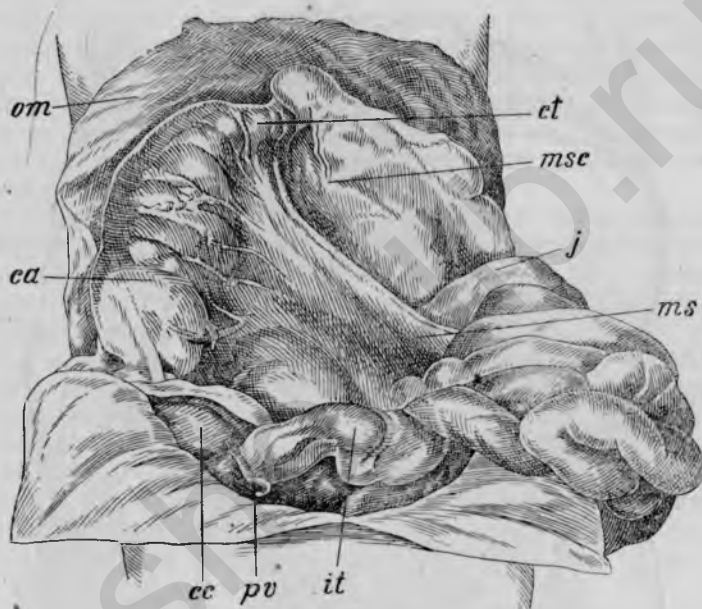


Рис. 213. Открыта правая брыжеечная пазуха нижнего этажа полости живота. Большой сальник (*om*) откинут на грудную клетку, и вследствие этого colon transversum (*ct*) и ее брыжейка (*msc*) натянулись на краях нижнего отверстия грудной клетки, как на раме. Тонкие кишки и их брыжейки (*ms*) откинута на левую сторону. *j* — начало тощей кишки; *it* — конец подвздошной кишки; — *pv* — червеобразный отросток; *cc* — слепая кишка; *ca* — colon ascendens (с фотографии.)

Нижний этаж живота обнимает собой: а) остающуюся за выделом верхнего этажа часть полости живота, б) полость большого и в) верхнюю половину полости малого таза. Он содержит: восходящую и нисходящую толстые кишки, всю массу тонких кишок (за исключением двенадцатиперстной), т. е. intest. jejunum et ileum, и в малом тазу — прямую кишку (верхние две трети), часть мочевого пузыря и у женщин часть матки. Доступ в эту часть полости живота открывается приподнятием большого сальника кверху (всею лучше откинуть его на грудь), причем приподнимается соединительная с ним поперечная ободочная кишка и ее брыжейка, которая, натягиваясь в нижнем отверстии грудной клетки, как в раме, совершенно изолирует нижний этаж полости от верхнего (рис. 213, 214).

Верхняя, большая часть нижнего этажа, именно полость живота и большого таза, разделена толстыми кишками и брыжейкой тощей кишки на четыре отделения, из которых два крайние мы назовем боковыми каналами — *canalis lateralis sinister et dexter*, а два средние —

брыжеечными пазухами, *sinus mesentericus sinister et dexter*.

Colon ascendens, прикрепленная своим брюшинным покровом к задней стенке живота, отделяет правый боковой канал, идущий сверху вниз между правой стенкой живота и названной кишкой. Вверху он впадает около правого края печени в *bursa hepatica* верхнего этажа и у места впадения нередко прегражден в большей или меньшей степени описанной выше (при печени) *lig. phrenico-colicum dextrum* (рис. 215), которая натянута между реберным краем диафрагмы и *colon ascendens*. Нижним концом этот канал впадает в правую подвздошную яму, а последняя — в полость малого таза. Рука, введенная в него, проходит во всю его длину, имея с одной стороны брюшную или тазовую стенку, а с другой — *colon ascendens et coecum*.

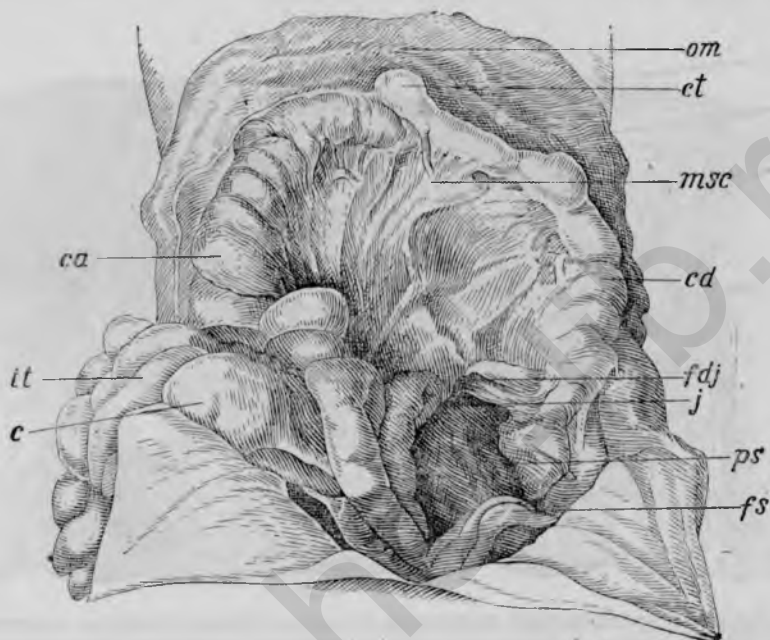


Рис. 214. Тот же труп, что на рис. 213, но вся масса тонких кишок откинута в правую сторону; вследствие этого открылась левая брыжеечная пазуха.

j — начало тонкой кишки в месте выхождения ее из-под корня брыжейки поперечной ободочной кишки; *msc* — брыжейка поперечной ободочной кишки; *fdj* — fossa duodeno-jejunalis; *ct* — *colon transversum*; *cd* — *colon descendens*; *fs* — *flexura sigmoidea*; *ps* — *m. psoas*; *c* — *coecum*; *ca* — *colon ascendens*; *it* — тонкие кишки (с фотографии).

На левой стороне *colon descendens* и брыжейка *flexurae sigmoideae* отделяет такой же продольный канал — левый боковой. Верхним своим концом он также соединяется с верхним этажом полости живота, именно с *bursa praegastrica*, и также в этом пункте до известной степени прегражден посредством *lig. phrenico-colicum sinistrum* (рис. 216), которая протянута поперек канала между реберной частью диафрагмы и *colon descendens*. Нижний конец канала впадает в левую подвздошную яму, а последняя переходит в полость малого таза. Рука, проходя по каналу вверх, встречает препятствие, если *lig. phrenico-colicum sin.* развита сильно.

Средняя область живота, огражденная с двух сторон восходящей и нисходящей толстыми кишками, сверху имеет стенку в виде *mesocolon transversum* с прикрепленной к ней поперечной ободочной кишкой. Брыжейкой тонких кишок, корень которой прикреплен к позвоночнику наискось сверху и слева вниз и вправо, она подразделяется на две пазухи. Правая из этих пазух, *sinus mesen-*

tericus dexter, может быть сравнена с ямой, так как она открыта только спереди. Имея по дну (покрытому париетальным листком брюшины) треугольное очертание, она ограждена справа восходящей ободочной кишкой, слева — корнем брыжейки тонких кишок и сверху — брыжейкой поперечной ободочной кишки. Открыть эту пазуху во всю ее ширину можно, откинув все тонкие кишки с их брыжейкой в левую сторону трупа (рис. 213). Л е в а я б р ы ж е е ч п а я п а з у х а, *sinus mesentericus sinister*, в средней области живота имеет продолговатую форму и расположена наискось слева направо, параллельно корню брыжейки тонких кишок. Она ограждена справа этой брыжейкой, слева нисходящей ободочной кишкой, а ниже — брыжейкой *flexurae sign oideae*. Открывается во всю длину переносом всех тонких кишок на правую сторону (рис. 214). Нижний конец ее, соединившись с правой подвздошной ямой, впадает вместе с ней в полость малого таза.

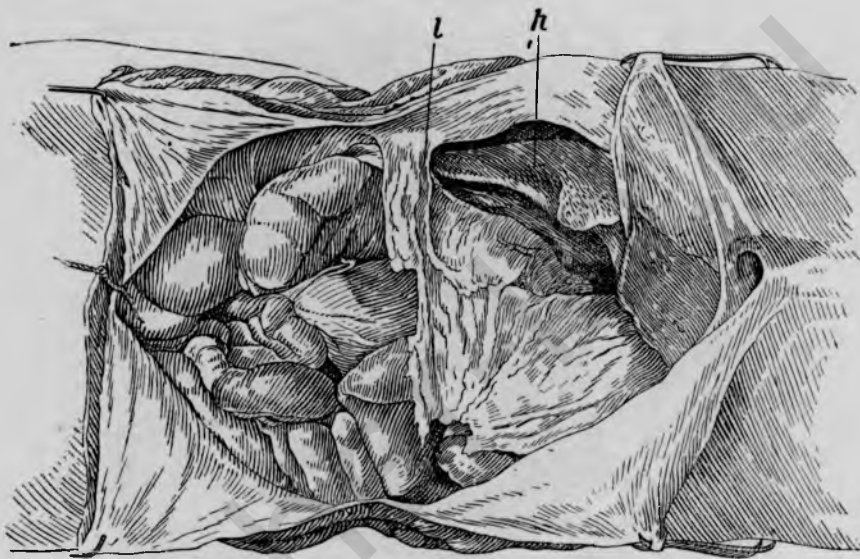


Рис. 215. Рисунок представляет вскрытую полость живота у трупа, положенного на левый бок. Видны с правой стороны рисунка: печень (*h*), правая доля которой, по тяжести, несколько отстала от правых ребер; тотчас ниже ее — поперечная ободочная кишка, покрытая большим сальником; между *colon* и правыми ложными ребрами натянута, вследствие смещения *colonis*, *ligamentum phrenico-colicum dextrum* (*l*). В левой стороне рисунка видны: слепая и петли тонких кишок, также несколько смещенные вследствие положения трупа на боку (с фотографии).

Б р ы ж е й к а т о н к и х к и ш о к, отделяющая две описанные пазухи, состоит из двух сросшихся листков серозной оболочки с многочисленными млечными и кровеносными сосудами, нервами и лимфатическими железами между ними. Ее форму обыкновенно описывают как трапецию, один край которой прикреплен к кишке, другой — к позвоночнику. Но такое сравнение совсем не идет к форме брыжейки. Трапецию, какой бы ни было формы, можно разостлать на одну плоскость; брыжейку же нельзя никоим образом разостлать на одну плоскость. На месте, в животе, она имеет вид оборки (брыжей — старинное название оборки, откуда и термин — брыжейка). Но она отличается от устройства оборки тем, что последняя имеет складки во всю свою ширину, от одного края до другого, брыжейка же образует складки только половиной своей ширины, ближайшей к переднему краю, прикрепленному к кишке. Задняя же ее половина и задний край, прикрепленный к позвоночнику, складок не образуют. Всего вернее сравнить форму брыжейки, лежащей на месте, с формой цветка, называемого в общежитии п е т у ш ь и м г р е б н е м (*Celosia cristata*), кото-

рый, достигнув полного цветения, образует мясистую пластинку, плоскую на месте прикрепления к цветовой ножке, а на свободном краю, вследствие несо-размерно сильного роста этого края, образующую глубокие складки, наподобие оборки или брыжейки. Брыжейка имеет именно такую форму, да и причина ее та же самая, что у названного цветка, т. е. несомерно сильное разрастание в длину переднего края (вместе с увеличением длины кишки) и сравнительная отсталость в росте заднего, прикрепленного края. Совсем другую форму принимает брыжейка, если, вырезав ее (и отделив от кишки или нет — все равно), станем рас-правлять ее складки. Тогда она примет форму д л и н н о й в и п т о о б р а з п о й п л о с к о с т и, образующей целый ряд оборотов. Ширина брыжейки, т. е. расстояние от края, прикрепленного к позвоночнику, до переднего — прикреп-ленного к кишке, различна в разных местах ее. При начале тощей кишки бры-жейка очень узка, и если ее вырезать, то она образует заостренный конец. Да-

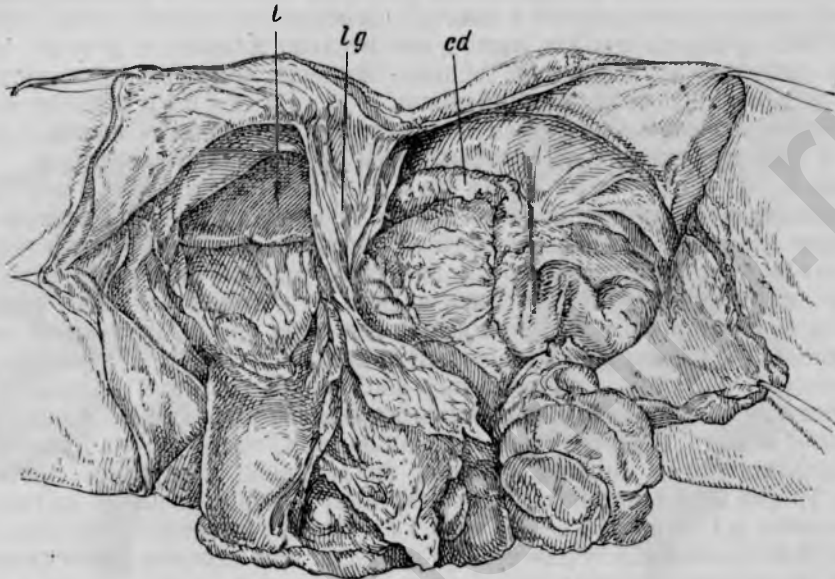


Рис. 216. Рисунок представляет вскрытую полость живота у трупа, положенного на правый бок, отчего все кишки и желудок выпали из полости. Селезенка (*l*) по тяжести далеко отодвинулась от левых ребер. Ниже селезенки видна хорошо развитая *ligamentum phrenico-colicum sinistrum* (*lg*), сильно натянувшаяся вследствие выпадения поперечной ободочной кишки; *cd* — *colon descendens* (с фотографии).

лее, по длине кишки, брыжейка становится постепенно шире и достигает наибольшей ширины, до 15—17 см, в двух местах: 1) на соединении верхней и средней трети длины кишки и 2) в нижней части подвздошной, вблизи впадения ее в тол-стую кишку. Не доходя сантиметров 20—40 до конца кишки, ширина брыжейки пачинает быстро убывать и у места впадения подвздошной кишки в слепую вновь сходит на-нет.

Описанная форма и способ прикрепления корня брыжейки есть причина вышеуказанной правильности в расположении кишечных петель. Края складок брыжейки, к которым прикреплена кишка, если эти складки будут приподняты кверху (в пространство, находящееся под *colon transversum*) или опущены книзу (в полость малого таза), неизбежно образуют т о л ь к о г о р и з о п т а л ь н ы е и з г и б ы. Если складки брыжейки будут загнуты налево или направо (в части полости живота, ограниченные поясничными мускулами), они также неизбежно образуют т о л ь к о в е р т и к а л ь н ы е и з г и б ы. Если же эти складки обращены вперед, к брюшной стенке, то край их, а следовательно и кишка, прикрепленная к этому краю, может образовать всевозмож-ные изгибы. Вот почему кишечные петли могут быть разделены на пять групп

с различным и более или менее постоянным направлением. Косвенное прикрепление корня брыжейки, слева и сверху, вниз и направо, определяет расположение тощей кишки в левой и верхней части живота, а подвздошной — в правой части полости живота и в малом тазу.

Другие брыжейки кишок, именно *mesocolon transversum*, брыжейка *flexurae sigmoideae*, а также *mesenteriolum* червеобразного отростка, имеют менее сложную форму.

Mesocolon transversum представляет пластинку без складок, имеющую приблизительно форму сечения полости живота (т. е. форму боба), так как она расположена горизонтально и, как сказано, разделяет полость живота на два этажа.

Брыжейка *flexurae sigmoideae* (*mesocolon sigmoideum* [BNA]) представляет повторение формы брыжейки тонких кишок, но в размерах гораздо меньших. Линия прикрепления ее корня тянется от середины левой подвздошной ямы до *promontorium* и имеет (с изгибами) не более 6—8 см; свободный же край ее, прикрепленный к кишке, значительно длиннее и потому образует складки сообразно изгибу самой *flexurae*. Нижний конец ее, сужившись, переходит в узенькую брыжейку прямой кишки — *mesorectum*, которая у второго крестцового позвонка совсем исчезает, так как прямая кишка, прилегая плотно к крестцу, постепенно освобождается от брюшинного покрова.

Mesenteriolum processus vermicularis. В тех случаях, когда червеобразный отросток нормален, т. е. не подвергнут под слепую кишку (что бывает нередко), он снабжен двойной брыжейкой: одна, большей величины, прикреплена передним краем почти по всему протяжению *proc. vermicularis* (но до конца его никогда не доходит), задним — к стенке большого таза, образуемой здесь *meso-eploje*. Линия прикрепления брыжейки тянется наискось вниз и назад. Очертание этой *mesenteriole* треугольное. Другая брыжейка, также треугольного очертания, прикреплена одной своей стороной к слепой кишке (на протяжении между местом впадения в последнюю подвздошной кишки и началом червеобразного отростка) и к основанию *proc. vermicularis*. Другой стороной прикрепляется к нижней стороне подвздошной кишки на протяжении 2—3 см. Третий край ее свободен. Эту пластинку *Luschka* называет по способу ее прикрепления *pl. sacilio-coecalis*. Между *mesenteriolum proc. vermicularis* и *pl. sacilio-coecalis* образуется углубление или мешочек брюшины, имеющий вид трехгранной пирамиды, названный тем же автором *recessus sacilio-coecalis*, могущий быть местом образования внутренних грыж (при расширении этого мешочка).

Mesenteriolum proc. vermicularis подлежит разнообразным видоизменениям в зависимости от места, где располагается *coecum* (выше или ниже) и от положения самого червеобразного отростка. Входящая ободочная кишка также иногда имеет брыжейку, но это явление есть уже аномалия (см. выше главу о толстых кишках).

Очерк истории развития брюшинных связок

Взаимные отношения описанных брюшинных связок станут только тогда совершенно ясны, когда мы познакомимся с историей их образования.

В ранний период развития зародыша (у человека на 2-м месяце), когда кишечный канал не имеет еще своих придатков, именно печени и поджелудочной железы, а также не образовалась еще и селезенка, он имеет приблизительно ту форму, которая представлена на приложенном схематическом рисунке (рис. 217, А), т. е. он состоит из желудка, имеющего уже свою характерную форму и лежащего почти так, как впоследствии, т. е. одной стороной он обращен назад, другой — вперед. Кишечник еще очень короток и образует в полости живота только полтора круговых хода (фигура кривизи, образуемых кишечником, на самом деле несколько сложнее, но на рисунке, для упрощения его, подробности их очертания не представлены). В это время брюшинный покров кишечника и стенок полости живота уже существует. Висцеральный листок его, одев желудок с задней и пе-

редней стороны, образует вдоль большой кривизны его удвоение, брыжейку желудка (meso-gastrium, *msg* на рис. 217А), которая тянется в левую сторону живота и там прикрепляется к диафрагме по изогнутой линии, идущей, начиная от самой *for. oesophageum*, параллельно большой кривизне желудка до *pars lumbalis diaphragmatis*, где брыжейка исчезает у двенадцатиперстной кишки. Вследствие такого положения желудка и его брыжейки позади их образуется как бы карман или мешок, имеющий отверстие (у *bo* на рис. 217А), обращенное направо, и дно, обращенное налево. Вход в этот мешок теперь просторен — равняется по длине всей малой кривизне желудка и половине *duodeni*. Мешок этот есть будущая *bursa omentalis*. Впоследствии, с развитием печени и связок, вход в нее стесняется, так что у взрослого он предста-

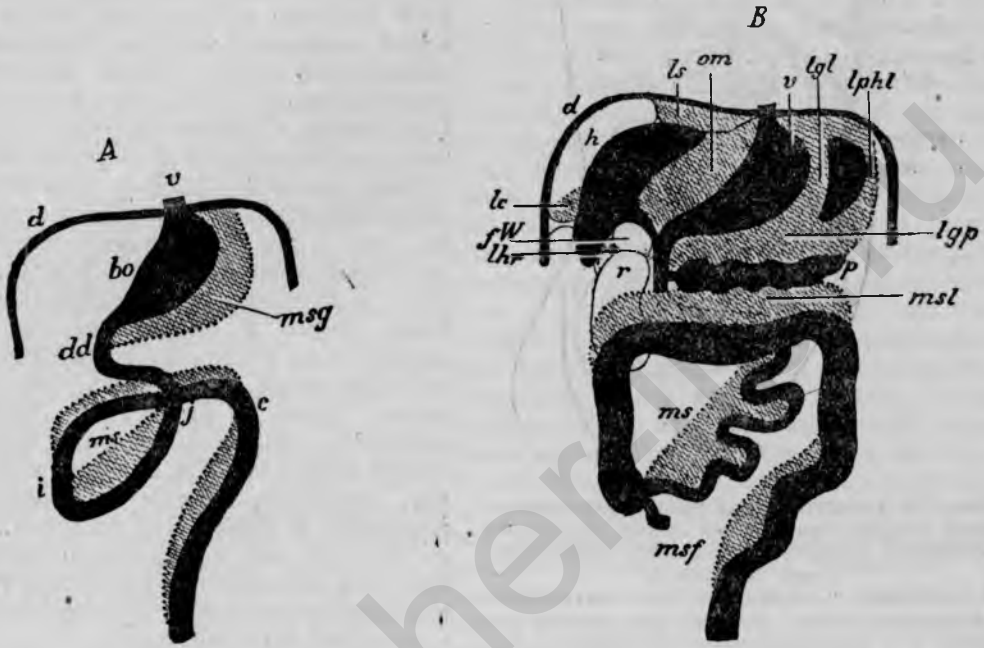


Рис. 217. А. Схематическое изображение брыжеек кишечного канала в ранний период зародышевой жизни.

d — диафрагма; *v* — желудок; *du* — двенадцатиперстная кишка; *j* — место перехода *duodeni* в брыжеечную часть тонкой кишки; *i* — граница между средней и задней кишкой (место, где впоследствии образуется слепая кишка); *c* — толстая кишка; *msg* — meso-gastrium (брыжейка желудка); *bo* — вход в *bursa omentalis*; *ms* — брыжейка тонкой кишки.

В. Схематическое образование брыжеек и связок кишечного канала в поздний период развития.

v — желудок и селезенка у дна его; *d* — диафрагма; *h* — печень; *p* — pancreas; *r* — правая почка; *om* — omentum minus; *ls* — lig. suspensorium hepatis. *lhr* — lig. hepato-renal; *fW* — foramen Winslovii; *lgl* — lig. gastro-lienale; *lpht* — lig. phrenico-lienale; *lgp* — lig. gastro-pancreaticum; *msl* — mesocolon transversum; *ms* — mesenterium тонкой кишки; *msf* — брыжейка flexurae sigmoideae.

вляет сравнительно узкое foramen Winslovii. Происходит это изменение следующим порядком: от стенки двенадцатиперстной кишки вырастает печень в форме гриба, с очень большой шляпкой (собственно печень) и очень тонкой ножкой (ductus choledochus), и занимает своей массой все правое подреберье (рис. 217 В, *h*). Так как развитие печени начинается под серозным покровом *duodeni*, то, увеличиваясь, она увлекает за собой серозную оболочку и облекается ею со всех сторон. Таким образом, брюшинный покров печени есть оттянутая часть покрова двенадцатиперстной кишки. Связки же печени, соединяющие ее впоследствии с желудком и диафрагмой (lig. hepato-gastricum, lig. coronarium et lig. suspen-

sorium hepatis), образуются вследствие сращений между серозными листками, покрывающими печень и окружающие органы. Сращения эти имеют форму пластинок, свободные поверхности которых принимают свойства серозной оболочки, отчего и кажется, что брюшина переходит на печень с окружающих органов в нескольких местах. Lig. coronarium (*lc*) образуется между задним краем печени и задней частью диафрагмы; lig. suspensorium hep. (*ls*) соединяет верхнюю поверхность печени с куполом диафрагмы; lig. hepatogastricum s. omentum minus соединяет нижнюю поверхность печени с малой кривизмой желудка и началом двенадцатиперстной кишки, до места отхождения от нее желчного протока. Появлением в правом подреберье печени и ее связок прежде широкий вход в bursa omentalis (мешок брюшины позади желудка) закрывается настолько, что в нее ведет теперь только небольшое отверстие — for. Winslovii (*fW*), остающееся незакрытым связками печени и помещенное около правого края малого сальника (сверху этого отверстия лежит печень, сзади — почка, снизу — duodenum). Bursa omentalis, одна стенка которой образуется задней стенкой полости, а другая, передняя, малым сальником, желудком и брыжейкой желудка, — не достигла еще конца своего развития. Она впоследствии увеличивается изменением брыжейки желудка (*msg*), к которому мы и перейдем.

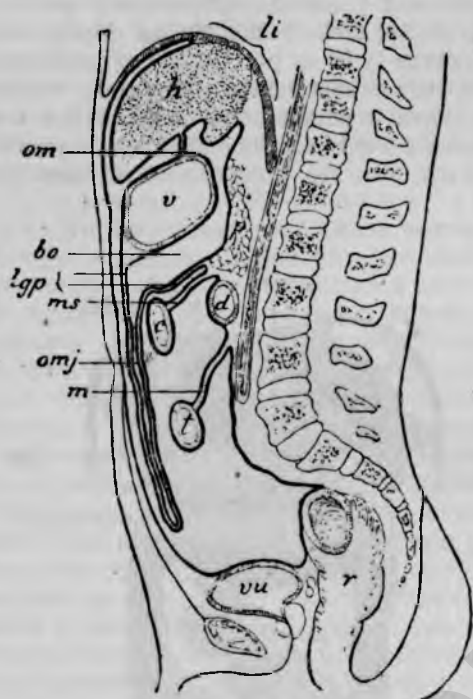


Рис. 218. Схематический рисунок сагиттального разреза (по средней линии тела) через брюшную полость с указанием расположения брюшины:

h — печень; *v* — желудок; *c* — поперечная ободочная кишка; *p* — поджелудочная железа; *d* — двенадцатиперстная кишка; *t* — тонкая кишка (мезентериальная часть); *r* — прямая кишка; *vu* — мочевой пузырь; скобкой обозначено широкое место, где печень не покрыта брюшиной, и вещество печени непосредственно прирастает к диафрагме вследствие того, что листки брюшины на верхней и нижней поверхностях не сходятся между собой: это приращение носит название lig. coronarium hepatis; *om* — малый сальник; *bo* — bursa omentalis (или средняя камера верхнего этажа полости живота); *lgr* — lig. gastro-pancreaticum, которой средняя часть, спускающаяся вниз складкой, образует большой сальник (*omj*); *ms* — брыжейка поперечной ободочной кишки, у взрослого срастающаяся с лежащей над ней частью lig. gastro-pancreatici (на рисунке это сращение выражено штрихами, которыми занят весь промежуток между meso-colon transv., с одной стороны, и частью lig. gastro-pancreatici — с другой); *m* — брыжейка тонкой кишки.

охвачена рукой в глубине левой камеры верхнего этажа живота (bursa praegastrica). В таком состоянии прежнюю брыжейку дна желудка называют уже иначе: ту ее часть, которая лежит между дном желудка и селезенкой, па-

зывают *lig. gastro-lienale* (рис. 217, *B*, *lgl*); ту, которая тянется между селезенкой и диафрагмой, называют *lig. phrenico-lienale* (*lphl*).

Часть брыжейки желудка, соответствующая большой кривизне желудка, также подвергается дальнейшим изменениям. Во-первых, при самом ее корне в ее толщу, раздвигая ее листки, проникает поджелудочная железа (рис. 217, *B*, *p*), которая, подобно печени, вырастает от стенки двенадцатиперстной кишки. Так как развитие начинается как раз у того пункта, где брыжейка исчезает, то *pancreas* и не увлекает за собой брюшины, а только проникает между корнем брыжейки и задней стенкой живота, причем она покрывается серозными листками брыжейки только сзади. Когда поджелудочная железа развилась, брыжейка желудка, прикрепленная теперь своим задним краем к передней поверхности этой железы, получает временно название *lig. gastro-pancreaticum*. Впоследствии *lig. gastro-pancreaticum* разрастается в ширину (собственно в высоту, т. е. по вертикальному размеру) и вследствие этого не находит достаточно места в узком промежутке между большой кривизной желудка и поджелудочной железой и потому, образовав складку по направлению вперед, начинает передвигаться сначала по верхней, а потом по передней поверхности лежащей тотчас ниже *pancreatis* поперечной ободочной кишки. Эта складка *lig. gastro-pancreaticum* есть будущий большой сальник (*omentum majus*). Разрастаясь более и более, она спускается с передней поверхности *colonis transversi* на массу тонких кишок, и у взрослого своим нижним краем достигает уровня лобковых костей (рис. 218, *cmj*). *Lig. gastro-pancreaticum*, образующая сальник, первоначально состоит из двух сросшихся листков брюшины. При образовании складки, т. е. в сальнике, получается уже четыре листка брюшины, сращенных попарно (рис. 218). Так как первоначально *lig. gastro-pancreaticum* составляла часть передней стенки *bursae omentalis* (*bo*), то при разрастании этой связи и образовании из нее сальника полость *bursae omentalis* увеличивается: она продолжается теперь между двумя слоями сальника и туда можно проникнуть, введя через вислововое отверстие палец или кривой зонд. Сделать это можно всегда у новорожденного ребенка. Впоследствии, однако, два слоя сальника срастаются, и этот придаток полости *bursae omentalis* вновь уничтожается. Так обыкновенно описывают, но по нашим наблюдениям такое сращение слоев сальника совершается далеко не всегда. Зачастую и у взрослого полость (или лучше щель) между двумя слоями сальника существует, и в нее, как у новорожденного ребенка, можно проникнуть из сальниковой сумки. Гораздо постояннее другое сращение нижнего слоя сальника — с брыжейкой и поверхностью поперечной ободочной кишки (см. объяснение к рис. 218).

В нижнем отделе кишечника (тощая, подвздошная и толстые кишки) процессы развития брыжеек гораздо проще. По всему протяжению кишок в ранний период (рис. 217, *A*) брюшина, одев кишку со всех сторон, образует брыжейку. Только в том отделе, который дает потом тощую и подвздошную кишки (*ji*, рис. *A*), брыжейки несколько шире и имеют форму полукруга. Впоследствии, по причине очень сильного разрастания переднего края, прикрепленного к кишке, она получает вышеописанную форму, которую всего лучше сравнить с формой цветка *Celosiae cristatae* (см. стр. 376). У поперечной ободочной кишки (рис. 217 *B*, *msl*) брыжейка сохраняется и, расширяясь, срастается с нижним слоем большого сальника (этого на схеме *B* не представлено, см. рис. 218). У *flexura signoidea* брыжейка также расширяется и принимает форму, близкую к брыжейке тонких кишок. У остальных частей толстой кишки (*colon ascendens*, *colon descendens*) брыжейка исчезает оттого, что между висцеральным покровом этих отделов кишки и париетальным листком прилежащей задней стенки происходит сращение и последовательное исчезание серозного покрова на местах сращений (как у печени при образовании *lig. coronarii* — Toldt). Вследствие этого у взрослого кишки эти на задней стороне лишены серозного покрова и касаются стенки живота непосредственно своей мышечной оболочкой.

Топография париетального листка брюшины

Париетальный или пристенный листок брюшины для описания обыкновенно разделяется на четыре области соответственно четырем стенкам полости, которые он покрывает: 1) верхний листок соответствует реберной, сухожильной и частью *partis lumbalis diaphragmatis*, 2) нижний листок выстилает стенки и дно малого таза, 3) задний — заднюю стенку полости живота со всеми лежащими там органами и, наконец, 4) передний листок, выстилающий снаружи переднюю мышечную стенку живота.

Верхний участок париетальной брюшины представляется совершенно гладким: после удаления печени, прикрепленной к диафрагме своими двумя связками (*lig. suspensorium hepatis et lig. coronarium hep.*), этот участок брюшины представляет значительный дефект — поле, не покрытое серозным листком (рис. 219, *cor*), представляющее место прикрепления венечной связки печени. Это поле имеет неправильно ромбовидную форму. В середине его проходит *vena cava ascendens* (на рис. частью срезанная); задний угол его переходит на заднюю стенку живота, вблизи *foram. Winslovii* касается правой почки; передний угол, заострившись, переходит на сухожильной части диафрагмы в узкую дорожку, не покрытую брюшиной — место прикрепления *lig. suspensorii hep.* Дорожка эта тянется затем через переднюю полосу *partis costalis diaphragmatis* за пределы реберного края, где переходит в область переднего участка пристенной брюшины; правый угол у края сухожильной части диафрагмы оканчивается; левый угол разделяется на две ветви (как на рис. 219), из которых одна также оканчивается в пределах *partis tendineae diaphr.*, другая соединяется с полем, также не покрытым брюшиной и соответствующим месту прикрепления *lig. phrenico-gastrici* и *lig. phrenico-lienal's* к поясничной части диафрагмы. Участки париетальной брюшины, лежащие направо и налево от описанного места прикрепления *lig. coronarii* и покрывающие правый и левый куполы диафрагмы, представляют стенки вышеописанных *bursae hepaticae et bursae praegastricae* верхнего этажа полости живота.

Листок париетальной брюшины, выстилающий заднюю стенку живота, может быть разделен на две части, соответствующие двум этажам живота. Часть, соответствующая верхнему этажу, образует заднюю стенку *bursae omentalis*, покрывает аорту и верхний край *hiatus aortici*, правый край *hiatus oesophagei* (*pars lumbalis diaphr.*) и тело поджелудочной железы (рис. 219). Правым нижним углом она принимает участие в образовании *foram. Winslovii*, а потом одевает верхнюю часть *duodeni* и прикрепляет ее к стенке. Серозный покров *duodeni* лежит уже вне *bursae omentalis*. Там, где он выстилает край *foraminis Winslovii*, при положении печени на месте, он образует полулунную складку, которая нижним рогом касается двенадцатиперстной кишки, а верхним — нижней поверхности спигелиевой доли печени; это так называемая *lig. herato-repali*, образующая задний край *foraminis Winslovii*. (Названная связка явственно обозначается только тогда, когда для осмотра винсловава отверстия сильно оттягивают печень кверху, и почти исчезает, когда печень опускают на место.)

Если левее описанного участка париетальной брюшины выпнуть желудок и селезенку, наблюдается неправильно четырехугольное поле, не покрытое брюшиной, — место прикрепления к диафрагме *lig. phrenico-gastrici et lig. phrenico-lienal's*, у верхней стороны его видно *foram. oesophageum* и перерезанный пищевод (рис. 219, *oe*).

Часть заднего листка париетальной брюшины, соответствующая нижнему этажу полости живота, может быть разделена на четыре полосы: две крайних и две средних, составляющие задние стенки четырех камер этого этажа. Полоса, соответствующая правому боковому каналу, выстилает часть *partis costalis diaphr., m. transversi abdominis* и *m. iliaci interni*. При переходе на *colon ascendens* этот листок иногда образует полулунную складку, поддерживающую правую долю печени *lig. phrenico-colicum dextrum* (рис. 215). Иногда

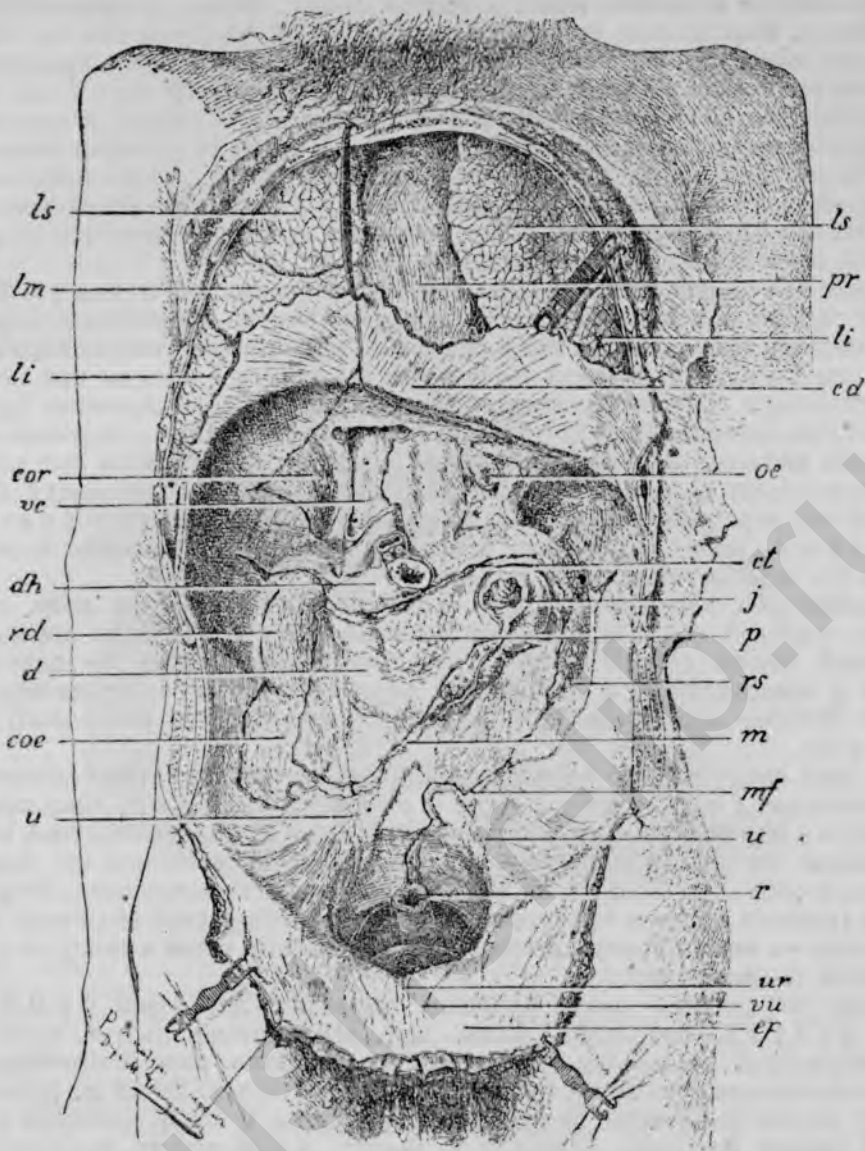


Рис. 219. Париетальный листок брюшины¹. *oe* — пищевод, отрезанный у впадения в желудок; *dh* — duodenum, отрезанная у самого выхода желудка; *d* — pars descendens duodeni, *j* — конец нижней горизонтальной части duodeni и место перехода ее в толстую кишку; *p* — поджелудочная железа; *rd* — правая почка; *rs* — левая почка; *r* — rectum; *vc* — vena cava ascendens вскрытая и отчасти срезанная при вынимании печени; *cd* — centrum tendineum diaphragmatis; *cor* — площадь, не покрытая брюшиной, представляющая место прикрепления lig. coronari hepatis и lig. phrenico-gastrici; *coe* — место расположения слепой и восходящей ободочной кишки; *ct* — место прикрепления корня брыжейки поперечной ободочной кишки; *cd* — место расположения нисходящей ободочной кишки; *mf* — место прикрепления корня брыжейки flexurae sigmoideae; *m* — место прикрепления корня брыжейки тонкой кишки; *ur* — складка мочевого хода; *vu* — складка lig. vesico-umbilicalis lateralis; *ep* — складка arteriae epigastricae inf.; *pr* — pericardium; *ls, ls* — верхние доли правого и левого легких; *li, li* — нижние доли правого и левого легких; *lm* — средняя доля правого легкого.

¹ Рисунок заимствован из диссертации проф. Губарева, «Хирургическая анатомия брюшной полости и пр.», Москва, 1887.

же эта складка находится ниже, между *m. transv. abdom.* и серединой *colonis ascendentis*. Параллельно этой полосе париетальной брюшины тянется широкое поле, не покрытое серозным листком, соответствующее месту прикрепления к почке и к стенке живота слепой и восходящей ободочной кишки (*rd, coe*, на рис. 219) Иногда, впрочем, очень редко, в область этого поля, с нижнего его конца, вдается так называемая *fossa subcoecalis* (которая может быть видима, разумеется, при целости слепой кишки на месте). Узкий мешочек этот, начинаясь под нижним концом слепой кишки, тянется на 1—2 см вверх, под кишкой. По Toldt, она представляет результат неполного сращения кишки со стенкой полости (см. выше — развитие).

Левая полоса париетальной брюшины, составляющая дно левого бокового канала, начинается как непосредственное продолжение серозного покрова диафрагмы, тянется, как и правая, по *m. transversus abdominis*, и левому *m. iliacus internus*. В верхней своей части эта полоса брюшины при переходе на нисходящую ободочную кишку образует описанную при селезенке *lig. phrenico-coelicum sinistrum* (рис. 216) складку, довольно постоянную, но весьма разнообразных размеров в различных случаях. В левой подвздошной яме серозная оболочка образует иногда мешочек величиной с орех, проникающий слепым концом под корень брыжейки *flexurae signoideae*, так называемую *fossa intersigmoidae*, образование далеко не постоянное и имеющее то же значение, что и *fossa subcoecalis*.

Параллельно описанной полосе брюшины лежит широкое поле, не покрытое серозной оболочкой, соответствующее месту положения нисходящей ободочной кишки (*rs*). В середине левой подвздошной ямы это поле суживается и превращается в извилистую дорожку — место прикрепления брыжейки *flexurae signoideae (mf)*, которая у левого края *prop. ontorii* переходит в таз.

Из двух средних полос париетальной брюшины нижнего этажа живота правая составляет дно правой брыжеечной пазухи, покрывает нисходящую и половину нижней горизонтальной части двенадцатиперстной кишки, прикрепляя эту кишку к стенке (*d*), выше — головку *pancreatis (p)*, ниже — часть *m. psoatis et m. iliaci interni* и перекрещивающий их мочеточник. Вверху эта полоса граничит с местом прикрепления брыжейки поперечной ободочной кишки (*ct*), справа — с местом прикрепления *colonis ascendentis*, слева и снизу — с корнем брыжейки тонкой кишки (*m*).

Левая из средних полос брюшины составляет дно левой брыжеечной пазухи, покрывает более или менее значительную часть двенадцатиперстной кишки (смотря по тому, насколько *pars horizontalis inferior duodeni* спускается вниз), нижний конец левой почки, левый *m. psoas* и лежащий на нем мочеточник, место разделения аорты, и внизу сливается с брюшиной правой половины малого таза. Вверху, у того пункта, где *duodenum*, выходя из-под корня брыжейки ободочной кишки, превращается в тощую кишку, брюшина образует полукруглую складку различной величины — *plica duodeno-jejunalis*. Мешочек, находящийся позади нее, выстланный брыжиной, носит название *recessus duodeno-jejunalis* и обращен на себя внамятие, потому что, расширяясь (в нормальном состоянии он вмещает не более грецкого ореха) и спускаясь своим дном в забрюшинную клетчатку, может давать место внутренним грыжам (Treitz, Landzert, Gruber и многие другие). В нормальном состоянии *recessus duodeno-jejunalis* обращен своим дном в разные стороны, чаще всего вниз и направо; но он может быть обращен и вверх. *Plica duodeno-jejunalis* и образуемый ею *recessus* есть образование также не вполне постоянное; оно отсутствует в 27% случаев (Waldeyer). В нижней части описанной полосы париетальной брюшины иногда заметна еще складка, идущая поперек — от корня брыжейки тонкой кишки к корню брыжейки *flexurae signoideae*, названная Gruber *lig. mesenterico-mesocolicum*. Но встречается она редко, если не считать случаев искусственного образования ее при натягивании брыжеек в стороны. Так же редко встречается

углубление брюшины, покрывающей *m. iliacum internum*, под фасцию, *fossa iliaco-subfascialis*, описанная Biesiadecki.

Листок париетальной брюшины, выстилающий нижнюю стенку полости живота, т. е. полость малого таза, непосредственно продолжается из серозной оболочки подвздошных ям, задней и передней стенки живота. Перегнувшись через *linea innominata*, он опускается в малый таз в форме мешка, покрывая стенки таза и лежащие там органы в большей или меньшей мере. У мужчин он облекает мочевой пузырь с задней его стороны и прямую кишку с передней и боковых сторон. Между этими органами образуется брюшиной углубление в форме поперечной канавы — *excavatio vesico-rectalis spatium Douglasii*, дно которой спускается на различную глубину у разных особей, но обыкновенно достигает по стенке пузыря до места впадения в него мочеточников и до верхушек семенных пузырьков, а по прямой кишке до того пункта, кото-

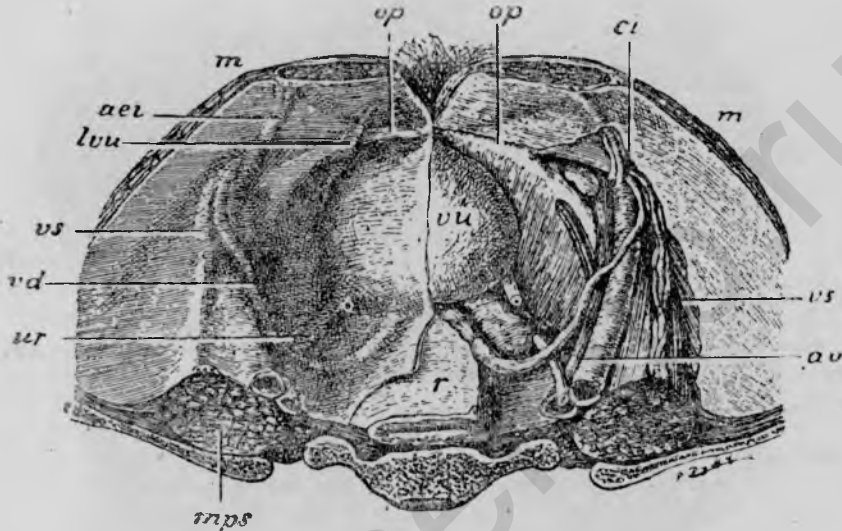


Рис. 220. Органы таза мужчины и складки париетального листка брюшины, выстилающего полость малого таза (вид сверху). На правой стороне брюшина снята, и видны органы, лежащие под ней; *op* — *os pubis*; *m* — мышцы передней брюшной стенки; *vu* — *vesica urinaria*; *r* — *rectum* (между прямой кишкой и пузырем видны семенной пузырек, *vas deferens* и мочеточник, часть которого вырезана); *av* — *arteria et vena iliacaе externaе*; *vs* — *vasa spermatica*; *ci* — внутреннее отверстие пахового канала. На левой стороне рисунка брюшина на месте; *op* — *os pubis*; *m* — мышцы брюшной стенки; *aei* — складка брюшины, образуемая *arteria epigastrica inferiore*; *lvu* — *lig. vesico-umbilicale laterale*; *vs* — складка, образуемая семенными сосудами; *vd* — складка, образуемая выносящим протоком (*vas deferens*); *ur* — складка, образуемая мочеточником; *mps* — *m. psoas major*.

рого можно достигнуть, введя указательный палец через задний проход (стало быть, до пункта, отстоящего от конца кишки саптиметров на 8) (Пирогов). На боковых стенках *excavationis vesico-rectalis* очень часто заметны две полукруглые складки, передние концы которых касаются пузыря, а задние — прямой кишки, так называемые *plicae semilunares Douglasii*. Там, где брюшина покрывает свободные от пузыря и кишки боковые стенки таза, под ней проходят мочеточники и выносящие семя протоки мужчин (рис. 220, *ur*, *vd*).

У женщины по причине присутствия в тазу матки, которая помещается между пузырем и прямой кишкой, расположение брюшины несколько сложнее. Матка приподнимает середину дна брюшинного мешка в поперечную складку, которая тянется от одной боковой стенки к другой, разделяя полость таза, как перегородка, на две половины. На дне передней половины брюшина, покрыв заднюю сторону пузыря, загибается на переднюю сторону матки. Углубление, образу-

мое, таким образом, брюшиной, носит название *excavatio vesico-uterina*. Оно неглубоко: дно его достигает только половины длины матки или даже меньше, смотря по индивидуальности. Задняя половина полости малого таза, где брюшина перегибается с задней поверхности матки на прямую кишку, *excavatio recto-uterina* (рис. 221, *vu*), значительно глубже. Дно его достигает влагалища и касается его (таким образом, лежит приблизительно на том же расстоянии от заднего прохода, как и у мужчин). На боковых стенках *excavationis utero-rectalis* находятся такие же полулунные складки, *pliscae semilunares Douglasii*, как и у мужчин. Они содержат мышечные пучки — *lig. utero-rectalia* (см. главу Матка). Сама перегородка, образующая два углубления в тазу женщин, в середине содержит матку, облеченную брюшиной, а по сторонам несколько придатков последней

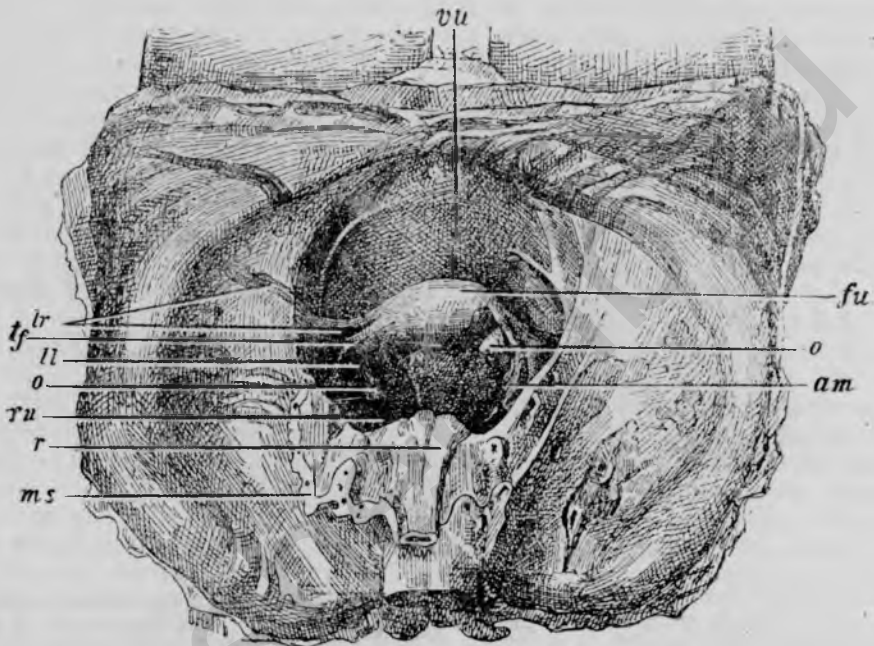


Рис. 221. Органы малого таза женщины (вид сверху).
vu — мочевого пузыря; *fu* — дно матки; *o*, *o* — яичники; *lr* — круглая связка матки;
lf — фаллопиева труба; *am* — ampulla трубы; *ll* — *lig. latum*; *ru* — *excavatio recto-uterina*; *r* — *rectum*; *ms* — остатки брыжейки *flexurae sigmoideae*.

(яйцеводы, круглые связки матки и пр.) и носит название *широких маточных связок*, *lig. uteri lata (ll)*. На верхнем краю этих связок, близ прикрепления их к стенкам таза, замечаются отверстия яйцеводов, окруженные как бы бахромой (*fimbriae*). Эти отверстия суть единственные, ведущие у женщин в полость мешка, образуемого париетальной брюшиной (у мужчин таких отверстий нет). На задней стороне широких связок матки, несколько отступя от верхнего края их, прикреплены яичники.

Листок пристенной брюшины, покрывающий переднюю стенку живота, сравнительно с другими участками гладок и образует мало складок. На всем протяжении он покрывает только мышцы живота (*mm. transversi, recti*). Посредине длины белой линии на нем заметно небольшое воронкообразное углубление, соответствующее пупку. Из середины этого углубления появляется *lig. teres hepatis* (заросшая *vena umbilicalis* зародыша), которая направляется затем к *incisura hepatis sin.*, где она уходит под печень. На всем протяжении от пупка до края печени *lig. teres* прикреплена к передней стенке живота складкой брюшины, которая есть не что иное, как передний конец *lig. suspensorii hepatis*.

Ниже пупка, по длине белой линии, у жирных людей брюшина образует иногда большие отростки, наполненные жиром, которые напоминают *appendices epiploicae* толстой кишки. Впрочем, это очень редкое явление. В этом месте, т. е. ниже пупка, брюшина приподнимается в несколько низеньких складок лежащими под ней органами, именно: посредине, от верхушки мочевого пузыря по направлению к пупку, тянется *plica vesico-umbilicalis media* (рис. 222, *vum*), образуемая заросшим мочевым ходом (*urachus*); от боковых поверхностей пузыря, также по направлению к пупку, тянутся, сходясь под углом, *plicae vesico-umbilicales laterales* (рис. 222, *vul*), образуемые зарос-

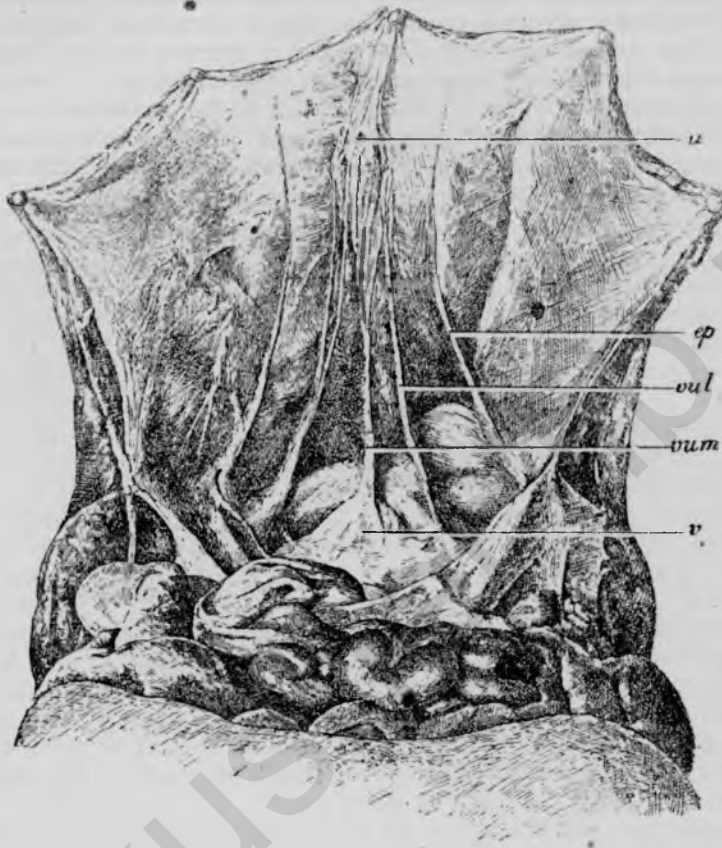


Рис. 222. Задняя сторона передней брюшной стенки и складки брюшины на ней (сильно натянутая).

v — мочевой пузырь; *u* — пупок; *vum* — *plica vesico-umbilicalis media*; *vul* — *plica vesico-umbilicalis lateralis*; *ep* — *plica epigastrica*.

шими пупочными артериями. Накопец, еще более кнаружи, начиная от середины пупартовой связки, прямо вверх тянутся две складки — *plicae epigastricae* (*ep*, рис. 222), обозначающие ход нижних надчревных артерий (*art. epigastricae inferiores*). Если натянуть вскрытую брюшную стенку, то между описанными складками брюшина несколько проваливается — образует плоские углубления, носящие название: *foveae inguinales interna* — между *plica ves.-umb. media et lateralis*, *fovea inguinales media* — между *plica ves.-umb. lateralis et epigastrica*, *fovea inguinales externa* — кнаружи от *plica epigastrica*. Накопец, ниже пупартовой связки образуется еще *fovea cruralis peritoneae*. Из этих ямок замечательны последние две. *Fossa inguinalis externa* соответствует внутреннему отверстию пахового канала, и на дне ее

иногда остается незаросшим отверстие так называемого *processus vaginalis* брюшины — мешка, который опускается у мужчин в мошонку и содержит яичко. Нормально это отверстие зарастает. Но при образовании паховой грыжи брюшина, выворачиваясь через паховый канал, образует так называемый грыжевой мешок. То же самое и по отношению к брюшине, *foveae scirgalis*: и она, выворачиваясь в массу клетчатки, окружающей бедренные кровеносные сосуды (при бедренных грыжах), образует грыжевой мешок.

И передний участок париетальной брюшины образует аномальные мешки, могущие быть местом внутренних грыж. Так, во-первых, упомянутый сейчас *proc. vaginalis* иногда или отчасти, или совсем не зарастает. В последнем случае он дает возможность серозной жидкости, отделяемой брюшиной, стекать в полость влагалищной оболочки яичка и образовать так называемую приращенную водянку яичка. Так как он существует не только у мужчин, но (по Niemann) образуется постоянно и у женских зародышей, то, следовательно, и у них могут быть случаи его незарастания. Далее, брюшина может подворачиваться под *lig. vesico-umbilicalia lateralia* по направлению к средней линии и образовать (с обеих или с одной стороны) мешок с отверстием снаружки, в котором Fiesch видел многочисленные петли тонких кишок.

ОРГАНЫ ДЫХАНИЯ

ОБЩИЙ ОБЗОР

Дыхание в обширном смысле имеет своей конечной целью обмен газов между кровью и средой, в которой живет животное. При этом газообразные продукты метаморфоза вещества в животном теле, а именно углекислота (главным образом), водяной пар и часть азот, растворенные в крови, выделяются из крови; кислород же, находящийся в среде, поступает в кровь, соединяется с нею и разносится к органам, где он необходим для процесса питания. Таким образом, органы дыхания, доставляющие телу вещество, необходимое для химизма питания, по справедливости относятся к органам питания.

Для того чтобы между кровью и средой, окружающей животное, мог происходить обмен газов, необходимо, чтобы кровь приходила в соприкосновение со средой. Но непосредственное соприкосновение крови со средой невозможно, потому что последняя действовала бы слишком энергично на кровь: она растворила бы ее, если это вода, или производила бы свертывание крови, если это воздух. Поэтому соприкосновение среды и крови происходит через посредство тонкой перепонки, порозность которой достаточна для осмоса газов, но недостаточна для дальнейшего вредного воздействия среды на кровь. Наконец, чтобы обмен газов между средой и кровью мог происходить при этих условиях в достаточной мере и с достаточной быстротой, необходима весьма большая поверхность соприкосновения. Приравливаясь ко всем изложенным условиям обмена газов между средой и кровью, дыхательные органы, будут ли это жабры водяных животных или легкие живущих в воздухе, всегда представляют тонкую перепонку, одна поверхность которой соприкасается со средой; в ткани ее проложены в огромном числе тончайшие каналы, по которым постоянно протекает кровь, разделенная на тончайшие струйки. Каналы эти носят название волосяных кровеносных сосудов, или капилляров. У животных, дышащих в воде, дыхательные органы, жабры, представляют в большинстве случаев многочисленные складки слизистой оболочки в форме бахромы, помещенные в так называемых жаберных щелях передней кишки, т. е. в боковых щелевидных отверстиях этой кишки, через которые вода, поступившая в рот, вытекает наружу и омывает помещенные здесь жабры. Такие жабры свойственны всем рыбам.

Некоторые животные, а именно некоторые амфибии, снабжены так называемыми наружными жабрами в форме бахромчатых отростков кожи, покрывающей плечевой пояс.

У животных, дышащих воздухом, условия обмена между средой и кровью еще усложняются тем обстоятельством, что воздух может действовать на дыхательную оболочку иссушающим образом. Поэтому воздушный дыхательный аппарат никогда не помещается снаружи, как жабры, а замкнут в полости растительной трубки туловища и имеет в простейшей своей форме, у низших позвоночных животных, вид двойного мешка, в который воздух проникает через отверстие

из полости глотки ¹. Этот аппарат, л е г к о е, появляется еще у рыб, дышащих жабрами, именно у двоякодышащих рыб (dipnoi), у которых он функционирует только по временам, когда животное пребывает вне воды. У амфибий, которые (как, например, лягушки) дышат жабрами только в молодости (в состоянии головастика), легкое является потом единственным дыхательным органом и представляет устройство, которое лучше всего выражает идею строения этого органа. Это — парный мешок, представляющий выворот слизистой оболочки глотки и помещенный внутри висцеральной полости тела. Состоит он из тонкой перепонки, богатой кровеносными капиллярами и имеющей внутри вертикальные перегородки, расположенные по стенкам и образующие многоульпые камеры, совершенно подобные пчелиным сотам. Эти перегородки есть не что иное, как приспособление, имеющее целью увеличить дыхательную поверхность, и встречаются у всех животных и человека. Легкое последних, более объемистое и сложное, можно рассматривать как конгломерат таких точно мешков, какими представляется целое легкое лягушки. Но мешки эти, или а л ь в е о л ы, как их принято называть у высших животных и человека, несравненно меньшего размера. При сохранении того же внутреннего устройства и увеличении числа их дыхательная поверхность, представляемая стенками альвеол, увеличивается в огромной пропорции.

ДЫХАТЕЛЬНЫЕ ОРГАНЫ ЧЕЛОВЕКА

Развиваясь у зародыша как мешкообразный и впоследствии расщепленный на две части выворот слизистой оболочки глотки (передней стенки), дыхательные органы взрослого человека представляют два конгломерата мельчайших дыхательных мешочков — л е г к и е, р и л ь м о ш е с. Они соединяются с полостью глотки непарной трубкой, д ы х а т е л ь н ы м г о р л о м — t r a c h e a, в нижнем конце разделенном на две ветки, или б р о н х а, которые направлены к правому и левому легкому. Каждый из бронхов еще до вступления в массу легкого разделяется на несколько ветвей — в т о р и ч н ы е б р о н х и, а вступив, разветвляется древовидно на массу веточек, которые и распределяют воздух во все дыхательные мешочки, составляющие массу легкого.

В верхнем конце дыхательного горла, непосредственно около отверстия его в полость глотки, помещен аппарат, который по своей функции с дыханием как питательным процессом не имеет ничего общего. Это — г о л о с о в о й а п п а р а т, помещенный тут, потому что нашлись для него удобные условия, именно постоянное движение воздуха в ту или другую сторону (в легкое или обратно).

Голосовой аппарат человека (и всех дышащих легкими животных, если они такой аппарат имеют) устроен по тому принципу, который положен в основу устройства духовых музыкальных инструментов. Такие инструменты всегда представляют трубу, по которой движется вдвухаемый воздух, и упругую пластинку, приводимую в колебание движущимся воздухом. В медных инструментах такие пластинки заменяются натянутыми губами музыканта, и с этими-то инструментами голосовой аппарат представляет наибольшую аналогию.

На пути воздуха в дыхательном горле расположены две упругие складки слизистой оболочки или, как их называют, г о л о с о в ы е с в я з к и, параллельные и способные сдвигаться, как губы. В щель, образуемую голосовыми связками, прорывается воздух с известной силой и приводит края этих складок в звуковые колебания.

Та часть дыхательного горла, которая приспособлена как голосовой аппарат, носит название г о р т а н и и представляется наиболее сложным по своему строению отрезком.

¹ Еще недавно полагали, что легкое появляется в ряду животных в виде плавающего пузыря рыб. Но этот взгляд опровергнут исследованием развития плавающего пузыря, произведенным Макушкоком в лаборатории проф. Северцова в Москве.

Гортань (larynx)

В общем гортань имеет вид раструба на верхнем конце дыхательного горла, лежащего на уровне V, VI и VII шейных позвонков. Состоит из хрящевого скелета и системы мышц, приводящих в движение отдельные части этого скелета, а через посредство их и голосовые связки. Внутри гортань выстлана слизистой оболочкой, представляющей непосредственное продолжение слизистой оболочки глотки.

Скелет гортани состоит из хрящей очень разнообразной формы. Основание всего скелета представляет перстневидный хрящ, *cartilago cricoidea*, форма которого действительно очень близка к форме перстня, т. е. кольца с печатью или с большим камнем. Это — замкнутое кольцо такого размера, что его можно падеть на палец; передняя его часть узка и несколько выгнута книзу, задняя, так называемая *lamina cricoidea* (рис. 224, *l*), напротив, широка: Она расширена, впрочем, только вверху, а нижний ее край лежит на одном уровне с нижним краем передней части. На боковых сторонах кольца, где узкая часть начинает переходить в пластинку, находится с той и другой стороны по небольшому бугорку с уплощенной вершиной — это сочленовные бугорки, назначенные для образования настоящих суставов с отростками другого хряща, так называемого щитовидного. На верхнем крае пластинки перстневидного хряща, по сторонам от средней линии, находятся еще две суставные площадки для соседних черпаловидных хрящей.

Щитовидный хрящ, *cartilago thyreoidea*, по величине составляет главную часть скелета гортани. Лежит над передней частью перстневидного хряща и имеет вид двух четырехугольных пластинок, соединенных под прямым углом. На месте соединения пластинок спереди образуется как бы гребень, особенно высокий в верхней части. Эта часть выдающегося угла легко прощупывается под кожей на передней поверхности шеи, а у худощавых мужчин (у женщин почти никогда) образует на коже ясно заметный бугор, получивший название адамова яблока, *rotundum Adami*. Тотчас выше адамова яблока край щитовидного хряща представляет глубокую вырезку — *incisura thyreoidea* (рис. 223, *it*). На нижнем крае против угла хряща, напротив, представляет небольшой выдающийся мыс. Боковые части хряща, его пластинки, *laminae thyreoideae* (*lt*), имеют довольно правильную четырехугольную форму; только верхний край темного выкруглен близ *incisura thyreoidea*. От заднего края их вверх и вниз отходят по одному отростку — рога щитовидного хряща. Верхние — *cornua majora superiora* (*cmj*) — почти прямые, имеют цилиндрическую форму и на конце закруглены. Нижние рога, *cornua minor inferiora* (*cm*), значительно короче, слегка загнуты внутрь и на конце срезаны вертикально на внутренней стороне. Поверхность среза приспособлена для образования сустава с сочленовным бугорком перстневидного хряща. Так как суставы малых рожков щитовидного хряща с перстневидным лежат на одной поперечной линии, то щитовидный хрящ может пагубиться вперед или назад, двигаясь в обоих суставах одновременно около одной поперечной оси, как будто бы хрящи были соединены одним шарниром;

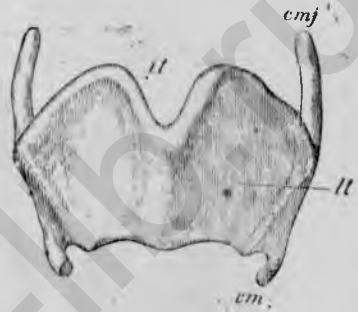

Рис. 223. Щитовидный хрящ спереди.
lt — lamina thyreoidea; *cmj* — большие рожки; *cm* — малые рожки; *it* — incisura thyreoidea.

Gruber описал несколько аномалий щитовидного хряща, состоящих в том, что пластинка его с той или другой стороны представляет отверстие (40%) или имеет лишние отростки на нижнем крае.

Черпаловидные хрящи, *cartilagine aryaenoideae*. Парные небольшие хрящики, 1,5 см в высоту, соединены суставами с верхним краем *laminae cartil. cricoideae* (для них там имеются овальные суставные площадки). Форму их совершенно правильно сравнить с трехгранной пирамидой, несколько изогнутой по оси назад (рис. 224, *Ar*). Треугольное основание пирамидки имеет суставную площадку для соединения с перстневидным хрящом; два угла его вытянуты в отростки. Один из этих отростков, более длинный и тонкий, обращен вперед — это голосовой отросток, *processus vocalis (v)*, так как он служит для прикрепления заднего конца голосовой связки. Другой отросток, более короткий и толстый, обращен кнаружи — это мышечный отросток, *processus muscularis (m)*, так как на нем прикреплены две мышцы, движущие черпаловидный хрящ. Третий очень тупой угол основания пирамидки обращен внутрь к такому же углу другого черпаловидного хряща. Задняя поверхность *cartilagine aryaenoideae* сильно вогнута, что и дает ему вид пирамиды, изогнутой назад. Внутренняя, обращенная к такой же поверхности

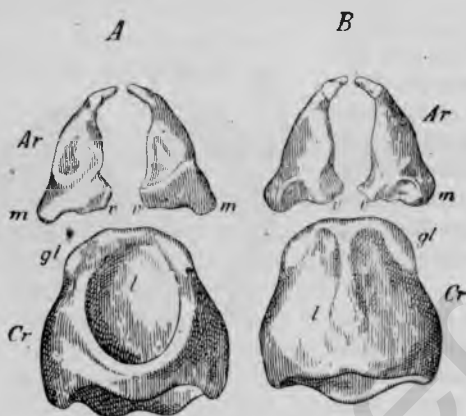


Рис. 224. А — перстневидный и черпаловидные хрящи спереди.

Cr — *cartilago cricoidea*; *l* — *lamina cricoidea*; *gl* — суставная поверхность для черпаловидного хряща; *Ar* — *cartilago aryaenoidea*; *m* — *processus muscularis*; *v* — *processus vocalis*.

В — те же хрящи сзади; обозначения те же.

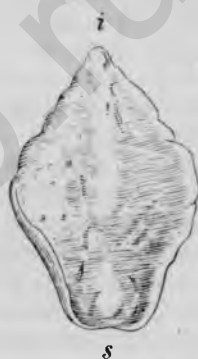

Рис. 225. Надгортанник с задней стороны.

s — верхний, *i* — нижний край.

парного хряща, — гладкая и стоит вертикально. Наружная сторона (она обращена наружу и вперед) наклонна и слегка бугровата. Верхушка черпаловидного хряща занята связочной массой, которая соединяет с ней еще маленький хрящ, имеющий форму собачьего ногтя или крючка, *cartilago Santorini s. conicula* (рис. 224); будучи укреплен к черпаловидному хрящу, он образует собственно его заостренную и загнутую назад вершину.

Описанные хрящи расположены так, что они образуют стенки гортани (перстневидный образует как бы фундамент, а щитовидный и черпаловидные — стены, поставленные на фундамент. Все описанные хрящи по своему строению принадлежат к так называемым стекловидным хрящам. К старости в них появляется окостенение, которое иногда занимает или весь хрящ, или образует островки различного очертания.

Над полостью гортани в виде подвижной крышки расположен еще надгортанный хрящ, надгортанник, *epiglottis s. cartilago epiglottidis* (рис. 225). Его форму очень остроумно сравнивают с языком собаки. Это — пластинка, узкая на одном конце (нижнем) и расширенная в виде лопаты на другом (верхнем), притом расширенный край округлен и несколько загнут вперед. Хрящ этот отличается большей мягкостью сравнительно с другими хрящами гортани, так как состоит из так называемой волокнистой хряще-

вой ткани. На его задней поверхности замечаются многочисленные ямочки для помещения больших гроздевидных желез, которыми богата слизистая оболочка его покрывающая. Надгортанник прикреплен своим узким концом (при посредстве связок) к внутренней стороне угла щитовидного хряща.

Кроме описанных хрящей, в связках гортани встречаются еще хрящики, имеющие вид пшеничных зерен, *cartilaginee triticeae* s. *cartilaginee Wrisbergii*. Они будут описаны при связках, в толще которых заложены.

Связки гортанных хрящей. Суставы малых рожков щитовидного хряща с сочленовными бугорками перстневидного, а также сочленения черналовидных хрящей с перстневидным снабжены сумочными связками, называемыми по точкам прикрепления, первые — *lig. thyreo-cricoidea lateralia* (рис. 226, *ctl*), вторая — *lig. crico-arytaenoidea* (*ca*).

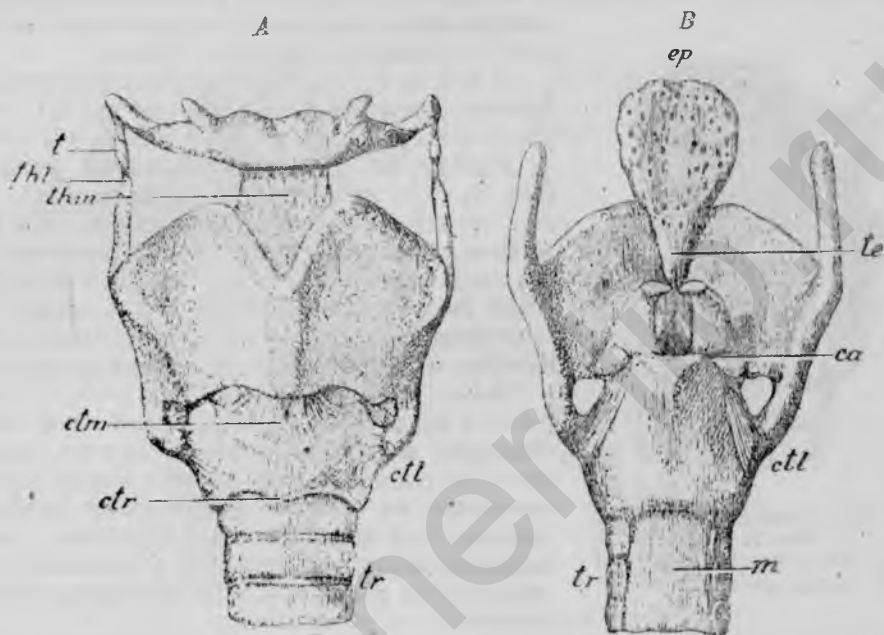


Рис. 226. А — связки гортанных хрящей спереди.

thl — *lig. thyreo-hyoideum laterale*; *t* — *cartilago triticea*; *thm* — *lig. thyreo-hyoideum medium*; *ctm* — *lig. crico-thyreoideum medium*; *ctl* — *lig. crico-thyreoideum laterale*; *ctr* — *lig. crico-tracheale*; *tr* — *trachea*.

В — связки гортанных хрящей сзади.

ep — *epiglottis*, *te* — *lig. thyreo-epiglotticum*; *ca* — *lig. crico-arytaenoideum*; *tr* — *trachea*; *m* — перепончатая часть стенки дыхательного горла.

Далее, на середине нижнего края щитовидного хряща (против угла) пачинается плотная связка, которая, расширяясь книзу, прикрепляется к переднему сегменту перстневидного хряща, это — *lig. crico-thyreoideum medium* (*ctm*). Щитовидный хрящ, а с ним и вся гортань подвешены к подъязычной кости, лежащей близко над верхним краем гортани, тремя связками: средняя, *lig. thyreo-hyoideum* (*thm*), представляет довольно широкую тесьму (различной ширины), которая начинается от края щитовидного хряща (*incisura thyreoidea*) и верхним концом прикреплена к верхнему краю тела подъязычной кости, обойдя его сзади. *Ligamenta thyreo-hyoidea lateralia* представляют тонкие связочные шнуры, протянутые между концами верхних рожков щитовидного хряща и концами больших рожков подъязычной кости. В толще этих связок встречаются в неопределенном числе вышеупомянутые *cartilaginee triticeae* (*t*). В промежутках между этими связками, от края щитовидного хряща до больших рожков подъязычной

кости, растянута тонкая пластинка из клетчатки, называемая закрывательной перепонкой — *membrana obturatoria laryngis*. Она собственно есть часть фасции, одевающей прилежащие спереди мускулы.

Нижний край гортани (т. е. перстневидного хряща, который образует этот край) соединен с дыхательным горлом посредством перепонки, занимающей всю щель между *cart. cricoidea* и первым хрящом дыхательного горла. Перепонка эта носит название *lig. crico-tracheale (ctr)*.

Надгортанник соединен с щитовидным хрящом и подъязычной костью двумя связками. *Lig. thyreo-epiglotticum* (рис. 226, *B, te*) соединяет узкий, нижний конец надгортанника с внутренней стороной угла щитовидного хряща. *Lig. hyo-epiglotticum* (рис. 228, *the*) соединяет переднюю (или, все равно; верхнюю) поверхность надгортанника с внутренней поверхностью тела подъязычной кости. Эта связка натягивается при удалении гортани от подъязычной кости (при опускании) и вследствие этого своей упругостью заставляет надгортанник принимать вертикальное положение и открывать просвет гортани.

Мышцы гортани. Сюда относятся, во-первых, описанные в миологии *m. sternothyreoideus* и *m. thyreo-hyoideus*.

Глубже последней из названных мышц лежит *m. crico-thyreoideus* (рис. 227, *crt*), — веерообразная мышца значительной величины, которая узким концом начинается на передней поверхности перстневидного хряща, сбоку средней линии; расширяясь кверху, она оканчивается на всем широм крае *laminae thyreoideae* и на нижнем крае щитовидного хряща.

Musculus crico-arytaenoideus posticus (рис. 228, *crap*) имеет также веерообразную форму, но гораздо меньше предыдущего. Он расположен на задней стороне гортани, начинаясь на всей соответствующей (левой или правой) половине *laminae cricoideae*, направляется кверху и кнаружи и, сужившись, оканчивается на мышечном отростке черпаловидного хряща.

Musculus crico-arytaenoideus lateralis (cral) имеет форму ромба. Начинаясь на боковой поверхности перстневидного хряща (прикрытой щитовидным хрящом), тянется вверх и назад и оканчивается, как предыдущий, на мышечном отростке черпаловидного хряща.

Musculus arytaenoideus obliquus (ao). Два маленькие мышечные пучка, расположенные перекрестно на задней поверхности черпаловидных хрящей. Верхний конец каждого из пучков прикреплен к верхушке одного хряща, нижний — к основанию, противоположного.

Musculus arytaenoideus transversus (at). Один непарный и массивный пучок мышечных волокон расположен поперек между задними поверхностями обоих черпаловидных хрящей. Вместе с перекрестными пучками (*m. aryt. obl.*) он выполняет углубление задних поверхностей черпаловидных хрящей и застилает щель между ними.

Musculus ary-epiglotticus (ae). Очень тонкая и довольно широкая мышца, растянутая между верхушкой черпаловидного хряща и соответствующим краем надгортанника. Мышца эта, покрытая слизистой оболочкой, образует боковой край входа в гортань, называемый *lig. ary-epiglotticum*.

Musculus thyreo-epiglotticus (te). Этим именем называют несколько рассеянных мышечных пучков, расположенных по сторонам связки надгортанника. Они протянуты от передней поверхности этого хряща к внутренней стороне пластинок щитовидного хряща.

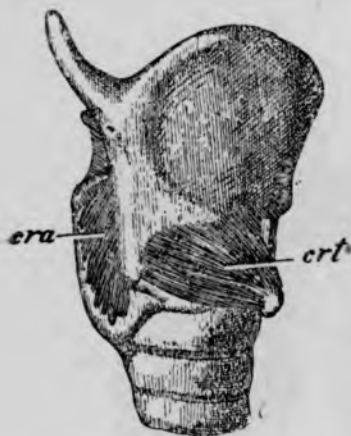


Рис. 227. Мышцы гортани сбоку.
crt — *m. crico-thyreoideus*; *cra* — *m. crico-arytaenoideus posticus*.

Musculus thyreo-arytaenoideus (ta) — самая важная в функциональном отношении мышца гортани. Она представляет толстую мышечную тесьму, лежащую горизонтально в просвете гортани (на каждой стороне). Передний ее конец прикреплен к внутренней поверхности *laminae thyreoidea* до самого угла; задний — оканчивается на *processus vocalis* и на всем переднем крае основания черпаловидного хряща. Покрытые слизистой оболочкой *m. thyreo-arytaenoidei* образуют истинные голосовые связки. Своей массой эти связки почти совсем застилают просвет гортани, оставляя между внутренними краями своими сравнительно узкую гортанную щель.

Все описанные мышцы по своему действию на гортань распадаются на четыре группы:

а) Мышцы, расширяющие гортанную щель. Сюда относятся только *m. crico-arytaenoideus posticus* (парный). Притягивая к средней линии мышечные от-

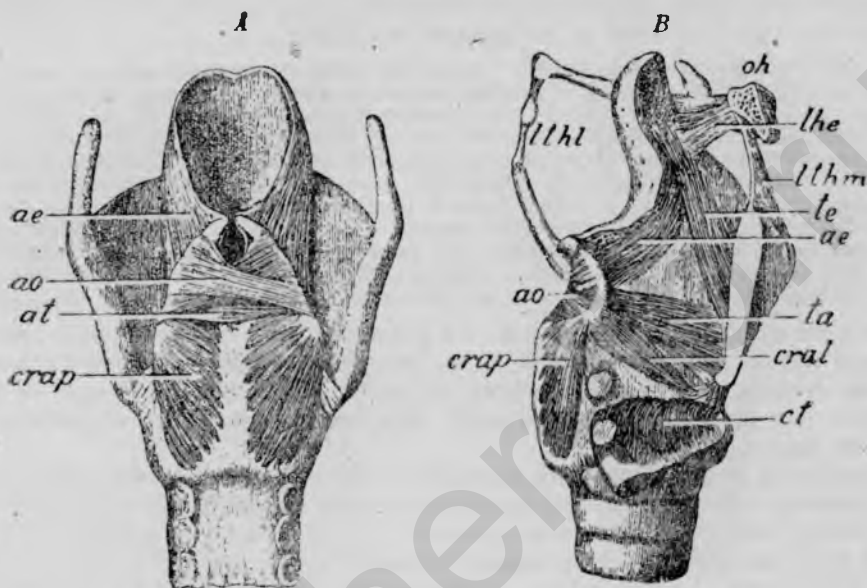


Рис. 228. А — мышцы гортани сзади. *crap* — *m. crico-arytaenoideus posticus*; *ao* — *m. arytaenoideus obliquus*; *at* — *m. arytaenoideus transversus*; *ae* — *m. ary-epiglotticus*.

В — внутренние мышцы гортани. *te* — *m. thyreo-epiglotticus*; *ae* — *m. ary-epiglotticus*; *ta* — *m. thyreo-arytaenoideus*; *cral* — *m. crico-arytaenoideus lateralis*; *crap* — *m. crico-arytaenoideus posticus*; *ao* — *m. arytaenoideus obliquus*; *ct* — *m. crico-thyreoideus*, отвороченный вместе с отрезанной пластинкой щитовидного хряща; *lthm* — *lig. thyreo-hyoideum medium*; *lhe* — *lig. hyo-epiglotticum*; *lhl* — *lig. thyreo-hyoideum laterale*; *oh* — *os hyoideum* (правая половина ее отрезана).

ростки черпаловидных хрящей, они наклоняют эти хрящи кнаружи. Последствием этого движения является расхождение в стороны голосовых отростков этих хрящей и прикрепленных к ним задних концов голосовых связок, а следовательно, расширение гортанной щели в той ее части, которая образуется голосовыми связками (*pars vocalis*).

б) Антагонистами этих мышц по влиянию на голосовую щель являются: *m. crico-arytaenoideus lateralis*, *m. arytaenoideus transversus* et *m. arytaenoideus obliquus*. *Musculi crico-arytaenoidei laterales*, сокращаясь без участия остальных, притягивают мышечные отростки черпаловидных хрящей вперед и тем наклоняют эти хрящи внутрь, отчего голосовые отростки и прикрепленные к ним голосовые связки сближаются, следовательно, *pars vocalis* гортанной щели суживается. Если совместно с названными мышцами сокращаются *m. arytaenoidei transversi et obliqui*, то черпаловидные хрящи приближаются друг к другу

всей своей массой, отчего и задняя часть гортанной щели (лежащая между черпаловидными хрящами), *pars respiratoria*, также суживается. Впрочем, функции черпаловидных мышц (*mm. arytaenoideus transv. et obliq.*) не вполне еще выяснены. Meyer относит их к числу расширителей гортанной щели.

в) Мышцы, натягивающие голосовые связки. Сюда относятся, во-первых, мышцы, залеженные в массе самих связок, именно *mm. thyreo-arytaenoidei*; сокращаясь, они придают этим связкам упругость, нужную для образования звуковых волн. Далее, *mm. crico-thyreoidei*, наклоня щитовидный хрящ вперед (причем он вращается вокруг поперечной оси, проходящей через оба сустава его малых рожков), удаляют передние точки прикрепления голосовых связок от задних, натягивают связки и, следовательно, действуют одинаково с мышцами самих связок.

г) Мышцы, опускающие надгортанник. Это — *m. ary-epiglotticus* et *m. thyreo-epiglotticus*. Имея более подвижную точку прикрепления на податливом надгортаннике, они опускают и наклоняют его назад.

E. Will¹ и вместе проф. Stieda² проводят совершенно иной взгляд на механизм сустава между черпаловидным и перстневидным хрящом и функцию некоторых мышц гортани. Will справедливо указал, что названный сустав не плоский, как его считали, а правильно цилиндрический и позволяет, как это свойственно таким суставам, одновременно двоякое движение — вокруг оси (лежащей наискось, параллельно краю *cart. cricoid.*) и вдоль нее. Вследствие этого *cart. arytaen.* совершает движения по винтообразным линиям кнаружи и назад, причем *processus muscularis* опускается под влиянием сокращения *m. crico-arytaenoidei postici*, а *processus vocalis* поднимается кверху и отходит кнаружи; голосовые связки при этом расходятся. Противоположное движение *cart. arytaenoideae* совершается вперед и внутрь под влиянием *m. arytaen. transversi et crico-arytaen. lateralis*; при этом голосовые связки сближаются.

Слизистая оболочка гортани есть продолжение слизистой оболочки окружающих областей, т. е. языка и передней стенки глотки. Ее строение отличается от оболочки этих областей свойством эпителия, ее покрывающего: этот эпителий мерцательный. Впрочем, задняя часть входа в гортань не имеет такого эпителия.

Переходя с корня языка на переднюю поверхность надгортанника, слизистая оболочка образует три вертикально стоящие складки или уздечки (наподобие уздечки языка). Одна из этих уздечек, *lig. glosso-epiglotticum medium*, расположена в срединной плоскости; две другие *ligg. glosso-epiglottica lateralia*, расположены по сторонам средней, на сантиметр с небольшим от середины. Между этими тремя уздечками слизистая оболочка образует две глубокие ямы — *vallesculae*. Переходя с боковой стенки глотки, слизистая оболочка покрывает на некотором протяжении внутреннюю поверхность пластинок щитовидного хряща и затем поднимается кверху, чтобы одеть черпаловидные хрящи и мышцы, протянутые между их верхушками и краями надгортанника, — *mm. ary-epiglottici*. Перегибаясь через эти мускулы, она образует боковой край входа в гортань, так называемую *ligamenta ary-epiglottica*. Вследствие этого по сторонам входа в гортань образуются две глубокие ямы, выстланные слизистой оболочкой, — *recessus pharyngo-laryngei*. Передний край этих ям отделен от соседней поверхности языка поперечно лежащими полулунными складками слизистой оболочки, паружные концы которых теряются в стенке глотки, а внутренние оканчиваются на боковых краях надгортанника; поэтому складки эти носят название *plicae pharyngo-epiglotticae*. *Recessus faryngeo-laryngei* представляют начало тех двух каналов или русел, по которым жидкая пища, стекая со спинки языка в глотку, обходит отверстие гортани, огороженное вокруг надгортанником, черпаловидными хрящами и черпаловидно-надгортанными связками.

Plicae s. ligamenta ary-epiglottica (рис. 229, *lae*), составляющие боковые края входа в гортань — *aditus ad laryngem s.*

¹ E. Will, Über die Articulatio crico-arytaenoidea, Inaug. Dissert., Königsberg, 1895.

² Stieda, Über ein neues Kehlkopf-Modell, Verhandl. d. Anat. Gesellsch., 1897.

ostium pharyngeum laryngis, образуются, как сказано выше, оттого, что слизистая оболочка перекидывается через *m. ary-epiglottici*, протянутые от верхушек черпаловидных хрящей к краям надгортанника. Они имеют вид высоких и узких валиков, гребни которых представляют два утолщения: одно находится у заднего конца этой связки (*cS*) и образуется заложением в толще складки санториниевым хрящом (*cart. Santorinii s. corniculata*). Другое утолщение лежит на границе задней трети длины складки со средней (*cW*); оно образуется заложением в складку небольшим хрящом — *cartilago Wrisbergii*, имеющим форму хлебного зерна.

Задний край входа в гортань образуется черпаловидными хрящами. Слизистая оболочка, поднявшись с передней стенки глотки на заднюю поверхность этих хрящей (и лежащих на них мышц), перегибается затем через их верхушки; по в промежутке между этими верхушками она образует прогиб или вырезку в заднем крае отверстия гортани — *incisura interarytaenoidea*.

От краев входа в гортань слизистая оболочка спускается в полость ее и выстилает внутреннюю поверхность. На боковых ее стенках она образует по две складки, расположенные сагиттально (спереди назад). Верхние складки, так называемые ложные голосовые связки, *chordae vocales spuriae* (рис. 229, *cvs*), мало выдаются в просвет гортани. Они расположены на половине высоты черпаловидных хрящей и состоят из слизистой оболочки, подслизистой ткани и небольшого мышечного пучка (1—2 мм толщиной), который, по Pudingер, задним концом входит в состав *m. arytaenoidei transversi*, а передним рассеивается на краю надгортанника.

Ниже, на уровне основания черпаловидных хрящей, слизистая оболочка образует новые складки, одевая *m. thyreo-arytaenoideos*. Это — истинные голосовые связки, *chordae vocales verae* (*cvv*), которые выдаются от боковых стенок гортани в ее просвет настолько, что сокращением мускулов могут быть сдвинуты вплотную и закрыть этот просвет. В свободных краях этих складок поверх мышечных волокон заложены толстые пучки упругих волокон (отчего эти края имеют желтоватый цвет). Присутствие упругих пучков увеличивает способность связок производить звуковые волны в проходящем воздухе. Передние концы истинных голосовых связок, сходясь между собой, оканчиваются на задней поверхности щитовидного хряща, а задние соответствуют голосовым отросткам черпаловидных хрящей. Щель между этими связками, *rima glottidis*, удлиняется назад, в промежутке между обращенными друг к другу поверхностями черпаловидных хрящей вследствие того, что слизистая оболочка одевает эти поверхности каждую от-

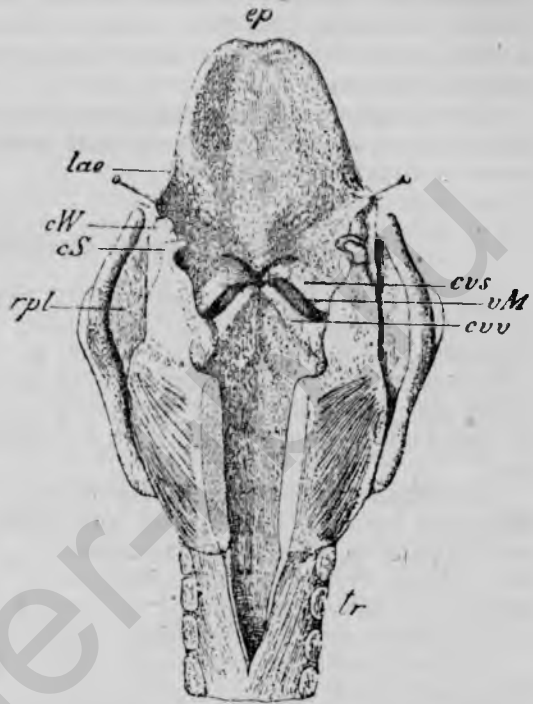


Рис. 229. Слизистая оболочка гортани и ее складки. Гортань разрезана сзади, и две половины *laminae cricoideae* несколько раздвинуты. *ep* — epiglottis, покрытый слизистой оболочкой; *lae* — *lig. ary-epiglotticum*; *cW* — *cartilago Wrisbergii* в ее толще; *cS* — *cartilago Santorinii* — у заднего конца названной складки, *cvs* — *chorda vocalis spuria*; *vM* — *ventriculus Morgagnii*; *cvv* — *chorda vocalis vera*; *tr* — *trachea*, несколько расщепленная; *rpl* — *recessus pharyngo-laryngeus*.

дельно. Задняя часть гортанной щели, лежащая между хрящами, носит название дыхательной части (*pars respiratoria*) в противоположность передней голосовой (*pars vocalis*), образуемой голосовыми связками.

Между ложными и истинными голосовыми связками слизистая оболочка образует с каждой стороны глубокие карманы, направленные дном кнаружи и вверх. Карманы эти, называемые *морганиевыми желудочками*, *ventriculi Morgagni (vM) s. ventr. laryngis [BNA]*, на половине своей глубины представляют небольшой перехват и выстланы слизистой оболочкой, чрезвычайно богатой слизистыми железами, отделяемое которых, стекая на поверхность истинных голосовых связок, увлажняет их и предохраняет от высыхания, особенно сильного на них, потому что они подвергаются постоянно иссушающему действию входящего воздуха, а между тем их слизистая оболочка лишена железок.

Ниже истинных голосовых связок просвет гортани расширяется наподобие купола и переходит у нижнего края перстневидного хряща в цилиндрическую полость дыхательного горла.

Дыхательное горло (*trachea*) и первичные бронхи

Дыхательное горло, начинающееся тотчас ниже перстневидного хряща гортани, на уровне VII шейного позвонка, представляет трубку неправильно цилиндрической формы, которая лежит на средней линии шеи, впереди пищевода и позади грудино-подъязычных и грудино-щитовидных мышц. Ее нижний конец заходит за рукоятку грудины и на уровне V грудного позвонка делится на два первичных бронха, направляющиеся к правому и левому легким.

В стенках *tracheae*, наподобие гортани, заложен хрящевой скелет, предупреждающий спадение этой трубки при вдыхании, когда наружное атмосферное давление преобладает над напряжением воздуха внутри дыхательных органов. Впрочем, задняя стенка дыхательного горла, прикасающаяся к пищеводу, не имеет хрящей, а состоит из мягкой перепонки, — явление, видимо, стоящее в связи с периодическими расширениями пищевода при прохождении пищи.

Таким образом, скелет имеется только в передней и боковых стенках *tracheae*. Он представляет ряд лежащих друг над другом неполных хрящевых колец. Каждое такое кольцо представляет пластинку, согнутую по плоскости в форме буквы С. Очень часто один из концов пластинки расщеплен вилообразно на большем или меньшем протяжении. Нередки также хрящевые перемычки между двумя соседними хрящами. Число этих колец во всем дыхательном горле колеблется между 19 и 26. Нижнее кольцо, лежащее на месте разделения горла на бронхи, имеет обыкновенно на передней части отросток, который подогнут назад и лежит в вершине угла между обоими бронхами. Это же последнее кольцо чаще других соединяется хрящевым мостиком с одним или несколькими кольцами, лежащими выше.

В промежутках между кольцами (ширина которых несколько меньше ширины самих колец) расположены фиброзные перепонки, соединяющие кольца между собой (и верхний хрящ с перстневидным хрящом гортани). Задние же свободные концы хрящей соединены мышечной перепонкой, состоящей из поперечных произвольных мышечных пучков, которые, притягивая концы колец друг к другу, способны суживать несколько просвет дыхательного горла.

В самой верхней части дыхательного горла, кроме поперечных мышечных волокон, в перепонке имеются и продольные, которые, начинаясь от перстневидного хряща, спускаются несколько вниз поперек (позади) поперечных (*Luschka*). При сильном развитии они переходят на стенку соседнего пищевода и образуют так называемый *m. broncho-oesophageum*.

Внутренняя поверхность дыхательного горла выстлана слизистой оболочкой, покрытой мерцательным эпителием и богатой слизистыми железами.

То и другое, т. е. присутствие большого количества слизистых железок и мерцательного эпителия, есть приспособление для защиты легких от проникающих в дыхательное горло вместе с воздухом твердых частиц (пыли). Частицы, проносясь с воздухом мимо стенок tracheae, частью прилипают к покрывающей ее стенки слизи и тотчас же начинают продвигаться обратно, ко входу (т. е. к отверстию гортани), под влиянием постоянного движения волосков мерцательного эпителия, которые наклоняются в сторону входа. Это явление легко наблюдать на дыхательном горле только что убитых животных (пока движение волосков эпителия еще не прекратилось), посыпав слизистую оболочку мелким угольным порошком.

Просвет дыхательного горла не имеет правильной цилиндрической формы. Потому что задняя стенка его плоска, а при сокращении мышечной перепонки, заложеной в ней, даже выдается в полость в форме валика. Кроме того, поперечник его неодинаков на разных высотах. По длине горла имеются два сужения и два расширения (Braune и Stahel). Первое сужение находится непосредственно под гортанью, другое на 3 см выше деления горла на бронхи. Между этими сужениями и ниже второго (над бронхами) просвет tracheae значительно расширяется.

Первичные бронхи, bronchi primitivi. Как сказано выше, дыхательное горло на уровне V грудного позвонка (Широгов) разделяется на две ветви — бронхи, которые расходятся в стороны, образуя друг с другом острый угол, причем правый бронх уклоняется от вертикали менее левого. Ветви эти имеют такую же форму и строение, как trachea; только хрящи их скелета менее правильны и меньше по размерам. Длина и диаметр правого и левого бронхов неодинаковы. Правый бронх короче и шире, левый длиннее и уже (их просветы относятся друг к другу, по Braune и Stahel, как 100 к 78). Причина этого неравенства размеров и положения бронхов лежит в неравной величине легких. Правое легкое, более объемистое, подходит ближе к средней линии и потому путь правого бронха короче. Вблизи внутренних поверхностей легких, в которые направляются бронхи, они делятся на вторичные бронхи или бронхиальные ветви. Правый бронх дает таких ветвей три, из которых верхняя, направляясь в легкое, проходит над правой ветвью легочной артерии, а две другие, образующиеся ниже, подходят под этот сосуд. Левый бронх дает только две вторичные ветви, которые, подобно нижним ветвям правого бронха, подходят под левую ветвь легочной артерии. Просвет вторичных бронхиальных ветвей, взятый в сумме, превышает площадь просвета соответствующего первичного бронха, так что воздушный путь, начинаясь от суженного места дыхательного горла, лежащего над местом его деления на первичные бронхи, и до вхождения в легкие вторичных ветвей, постоянно расширяется.

Так привыкли описывать бронхи человека. Но сравнение способа разветвлений бронхов у всех млекопитающих животных, сделанное Аеву, принуждает несколько изменить взгляд на значение отдельных вторичных ветвей. Аеву устанавливает общий для всех млекопитающих план разветвлений бронхов, видоизменяющийся в отдельных случаях только в подробностях вследствие недоразвития или большого развития отдельных частей бронхиального дерева¹.

Прежде всего каждый из двух первичных бронхов есть ствол о в о й б р о н х , существующий и идущий всегда в одном и том же направлении в массе легкого, именно вниз и назад, несколько ближе к задней поверхности легкого, чем к передней; близ задней части нижнего края легкого он оканчивается. Этот ствол о в о й бронх дает двойного рода б о к о в ы е в е т в и : 1) надартериальную ветвь (eparterielle) и 2) подартериальную (hyparterielle). У человека надартериальная ветвь существует только на правой стороне (см. выше) и отходит от наружной поверхности ствол о в о й бронха; направляясь над правой ветвью легочной артерии (отсюда и название надартериальная ветвь), входит в верхнюю долю правого легкого. Это — верхний вторичный бронх прежней терминологии.

¹ Эби употребляет для обозначения разветвлений бронхов выражение Bronchialbaum — бронхиальное дерево.

Подартериальные ветви существуют на обеих сторонах и идут в легкое по соответствующие главные ветви легочной артерии (рис. 230). Эти ветви, одинаково на обеих сторонах, отходят от стволового бронха попеременно от передней и задней его сторон и направляются наискось или вперед, или назад. Таким образом, можно различить на каждом стволовом бронхе ряд передних (вентральных) боковых ветвей и ряд задних (дорзальных) боковых ветвей. Из передних ветвей первая, или верхняя, у человека крупнее остальных на обеих сторонах. Она-то по прежней терминологии и представляла на

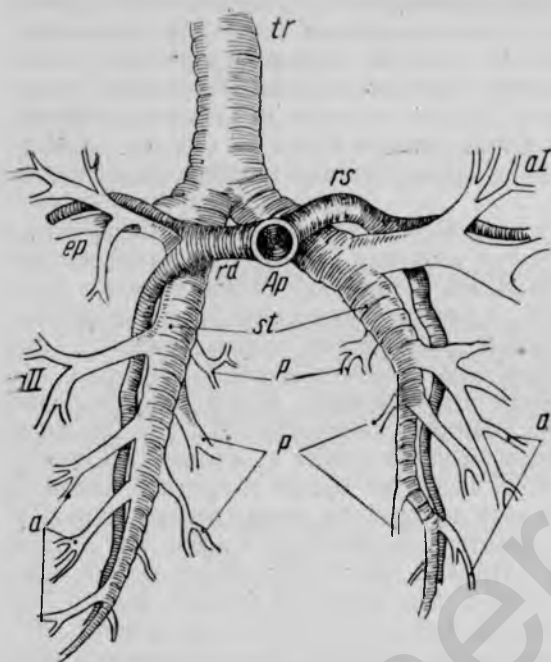


Рис. 230. Схематическое изображение разветвлений бронхов и легочной артерии. *tr* — дыхательное горло; *ep* — подартериальная ветвь правого бронха; *a, a, a...* — вторичные передние ветви бронхов; *p, p, p...* — задние вторичные ветви бронхов; *a II* — верхняя из числа передних ветвей правого стволового бронха, идущая в среднюю долю правого легкого; *a I* — такая же ветвь левого стволового бронха, идущая к верхней доле левого легкого.

По наблюдениям Аеву, подартериальные ветви стволового бронха постоянно отсутствуют. Последние могут: а) совсем отсутствовать, б) существовать только на одной стороне (у человека) или в) отходить от ствола дыхательного горла. Этой разницей да еще разницей степени и развития боковых подартериальных ветвей и ограничивается все разнообразие бронхиального дерева у всех млекопитающих животных.

Хотя остроумные обобщения Аеву вполне верны и подтверждаются каждым хорошим коррозионным препаратом бронхиальных ветвей¹, по в дальнейшем изложении мы не придерживаемся его терминологии по отношению к бронхам как слишком новой и непривычной.

¹ Для наблюдения описанного отношения бронхиальных ветвей годны только коррозионные препараты, сохраняющие ветви бронхов и кровеносных сосудов в их нормальном положении и отношении друг к другу.

Легкие (pulmones)

Легкие человека, заложенные в правую и левую сторону грудной клетки, занимают большую часть пространства последней, оставляя для других органов, как-то: сердца, аорты, пищевода и пр., сравнительно небольшое пространство по середине полости, пространство, называемое **г р у д н ы м с р е д о с т е н и е м** или **п р о м е ж у т к о м** (*mediastinum*). Будучи на большей части своей поверхности свободными от сращений со стенками тех полостей (полостей плевры), в которых они помещаются, легкие тем не менее плотно соприкасаются со стенками и совершенно выполняют эти полости, но только до вскрытия этих полостей. Как только стенка полости, в которой заложено легкое, вскрыта, и наружный воздух имеет возможность проникнуть между стенкой и легким, — последнее тотчас несколько спадается и перестает выполнять полость плевры. Явление это зависит от того, что при замкнутой полости плевры и при целостности грудной клетки легкое растянуто за пределы своей нормальной величины давлением атмосферы на внутреннюю поверхность легочных пузырьков через посредство воздуха, наполняющего бронхи, дыхательное горло и полость носа. Таким образом, легкое, вынутое из полости груди, имеет размер меньший, чем при жизни.

Каждое легкое по форме совершенно правильно сравнить с половиной конуса (т. е. конуса, разрезанного пополам по его оси). Но, как всегда, это сходство только приблизительное: нижняя поверхность легкого не плоска, как у конуса, а сильно вогнута, принаравливаясь к выпуклой форме купола диафрагмы, на которой оно лежит. Внутренняя поверхность также вогнута, так как она обнимает выпуклое сердце и прилежащие к нему сзади аорту и пищевод. Приблизительно на середине высоты этой поверхности и ближе к заднему краю, чем к переднему, помещаются так называемые **в о р о т а л е г к о г о**, *porta pulmonis*, где в него входят бронхиальные ветви и кровеносные сосуды. Ворота представляют продолговатую площадь (рис. 231, *por*), расположенную вертикально и испещренную большими отверстиями входящих бронхов и сосудов (разумеется, если последние отрезаны).

Эти отверстия у правого легкого расположены в следующем порядке, начиная сверху. Почти на одном уровне лежат отверстие верхнего бронха (позади всех), затем отверстие легочной артерии, назначенной для верхней доли легкого, и впереди всех отверстие соответствующей ей легочной вены; ниже, по середине ворот, расположено отверстие большой артериальной ветви, назначенной для средней и нижней долей легкого, а впереди его отверстие вены средней доли; еще ниже находятся одно под другим отверстия средней и нижней бронхиальных ветвей, а под ними отверстия нижней вены. У левого легкого, начиная сверху, лежат одно под другим отверстия двух артериальных ветвей для верхней и нижней долей легкого. Впереди нижнего из них находится отверстие верхней бронхиальной ветви, и еще вперед — верхней вены; у нижнего конца ворот лежат одно под другим отверстия нижней бронхиальной ветви и нижней вены.

Сосуды и бронхи соединены клетчаткой в одну массу и, покрытые спереди и сзади серозной оболочкой, образуют так называемый **к о р е н ь л е г к о г о**, *radix pulmonis*, на котором легкое подвешено наподобие того, как кишки подвешены на своих брыжейках.

Наружная поверхность легкого имеет форму наружной поверхности конуса, т. е. выпукла, но не равномерно: принаравливаясь к изгибу грудной клетки, ее задняя часть имеет выпуклость большую, чем передняя. Верхушка легкого закруглена и иногда имеет на себе неглубокую борозду, идущую снутри кнаружи, — след давления подключичной артерии. Верхушка легкого выступает несколько из верхнего отверстия грудной полости, проникая в промежутки между позвоночником и лестничными мускулами (передняя из этих мышц прикреплена близ переднего конца I ребра). Края, разграничивающие одну поверхность легкого от другой, неодинаковы: задний край, который отделяет внутреннюю поверхность от задней части (*mr*) наружной, туп и едва заметен на свежем неоплотненном легком (на легких, оплотненных вырыскиванием какой-либо оплотняющей жидкостью до вскрытия груди, или на легких воспаленных этот край выражен

резче). Он имеет форму гребня с очень пологими скатами и соответствует линии, на которой оболочка грудного средостения (*mediastinum*, см. ниже) переходит на боковую поверхность тела позвонков. Нижний край острый (*mi*), так как он проникает в узкое пространство, образуемое восходящим кверху куполом диафрагмы и грудной стенкой. Передний край также острый (*ma*), так как он проникает между выпуклой поверхностью сердца и плоской передней грудной клеткой. У правого легкого этот край совершенно прямой, у левого он в нижней части представляет глубокую вырезку — *incisura cardiaca*, сердечная вырезка, названная так потому, что край легкого отступает в сторону, давая место верхушке сердца коснуться непосредственно грудной клетки. Кроме этой особенности формы левого легкого, эти парные органы отличаются еще размерами: правое легкое несколько короче (на высоту одного

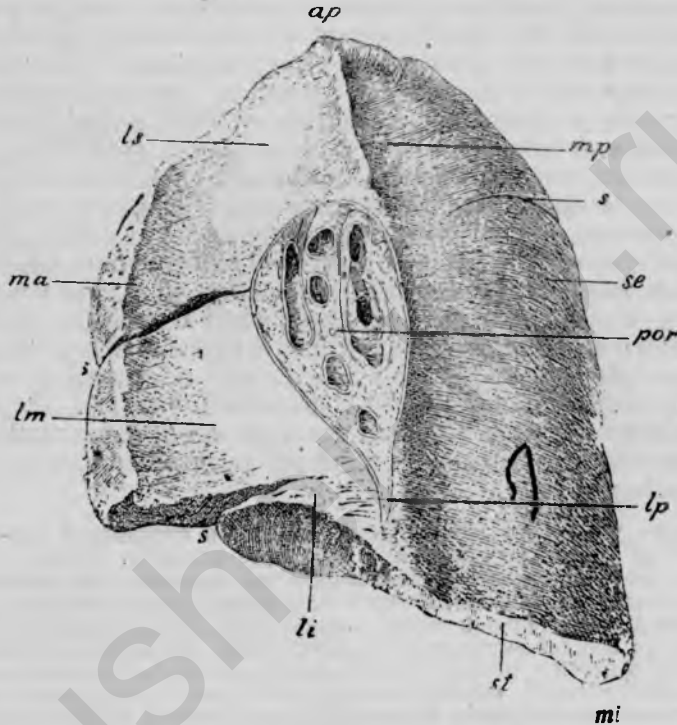


Рис. 231. Правое легкое с внутренней стороны.

ap — верхушка; *st* — нижняя поверхность; *se* — наружная поверхность; *ma* — передний край; *mi* — нижний край; *mp* — задний край; *por* — ворота легкого; *lp* — место прикрепления *lig. pulmonalis*; *s, s* — борозды, *sulci interlobulares*; *ls* — верхняя доля; *lm* — средняя доля; *li* — нижняя доля.

межреберного пространства и одного ребра) и значительно шире (поперек), в особенности в передней части своей массы. Причина этого несходства размеров легких лежит в несимметричном расположении соседних органов. Меньший размер правого легкого в вертикальном направлении обуславливается более высоким стоящим правой половиной купола диафрагмы, что в свою очередь зависит от величины печени, которая имеет объем больший, чем дно желудка и селезенка, лежащие под левой половиной диафрагмы. Большая величина поперечного разреза правого легкого обуславливается несимметричным расположением сердца, которое своей передней частью поворочено влево и дает место передней части правого легкого. Преобладание поперечного размера правого легкого над этим же размером левого значительно больше, чем преобладание длины последнего над длиной правого. Это выражается всего лучше большим объемом правого легкого, которое заметно и на-глаз, без измерений, по главному выражается большей шириной правого бронха. Так как измерение объема легких затруднительно и

дает мало достоверные цифры, то для сравнения объема легких могут служить сравнения просвета правого и левого бронхов. Необходимо допустить, что величина просвета бронхов прямо пропорциональна вместимости или объему легкого. А так как площади просветов бронхов относятся друг к другу, по Брауше и Stahel, как 100 к 78, то мы вправе допустить, что и правое легкое больше левого приблизительно на одну четверть.

Несходство легких простирается и на число долей, их составляющих. Правое легкое имеет три доли, левое — только две. У того и другого легкого одна доля отругой отделяется глубокими прорезами вещества или бороздами, которые почти насквозь разрезают массу легкого. У правого легкого борозда, отделяющая верхнюю долю от нижней, начинается около заднего края, значительно отступая от верхушки (приблизительно на границе

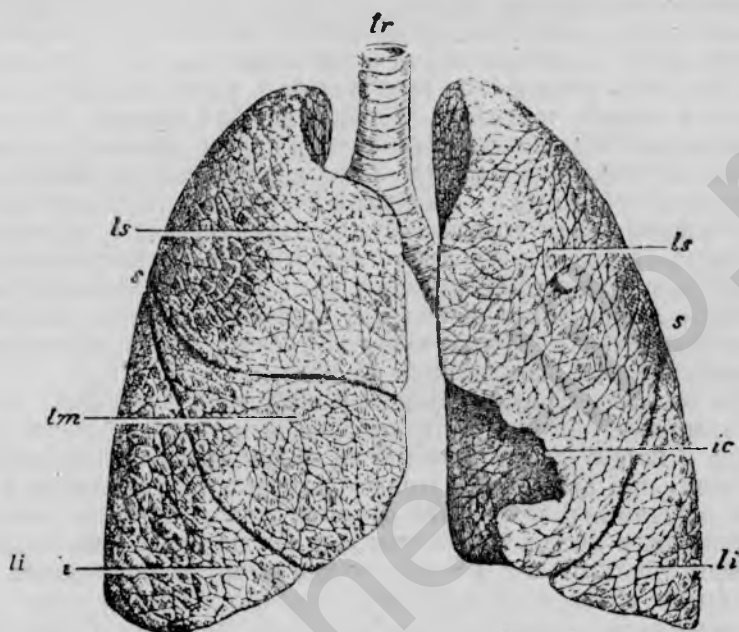


Рис. 232. Легкие взрослого человека спереди в несжавшемся состоянии. *tr* — дыхательное горло; *ls, ls* — верхние доли; *li, li* — нижние доли; *lm* — средняя доля правого легкого; *ic* — *incisura cardiaca* левого легкого.

верхней и второй четверти вертикального размера легкого), и затем идет по наружной (выпуклой) поверхности легкого вперед и вниз. На боковой стороне (против подмышечной линии) борозда эта делится вилообразно. Верхняя ее ветвь идет к переднему краю и, разрезав его на соединении средней трети с нижней, заворачивает на внутреннюю поверхность, где, поднявшись несколько, окапчивается на половине ворот. Нижняя ветвь направляется к нижне-переднему углу легкого и, заворотив на внутреннюю поверхность, поднимается вверх параллельно верхней ветви; у ворот она окапчивается. Глубина этих борозд очень значительна: они разрезают легкое почти до самого корня. Борозды эти делят правое легкое на три неравные доли, *lobi pulmonis*: нижнюю, самую большую, верхнюю, которая по величине занимает среднее место, и среднюю самую малую долю. Последнюю называют также клиновидной, потому что очертание ее паружной поверхности имеет форму треугольника. У левого легкого борозда начинается на той же высоте, близ заднего края, идет затем по наружной поверхности, спускаясь круто вниз и вперед; вблизи нижне-переднего угла, разрезав нижний край, она переходит на внутреннюю поверх-

ность и оканчивается у нижнего конца ворот легкого. Борозда эта менее глубока, чем на правом легком: около трети толщины легкого остается неразрезанной. Она делит левое легкое на две неравные доли: и и ж и ю ю — большую и в е р х и ю ю — меньшую.

Аебу показывает разницу объема правого и левого легкого в 15%. Между отдельными долями объем распределен так: у левого легкого обе доли почти равны; у правого — нижняя доля составляет $\frac{1}{2}$, средняя — $\frac{1}{7}$, верхняя — остальное, т. е. более $\frac{2}{7}$ частей. Общая величина легкого колеблется индивидуально в значительной мере. Половая разница сообразно меньшему объему грудной клетки у женщин достигает 25%.

Разница числа долей правого и левого легкого, как показал Аебу, есть результат выпадения или неразвития одной из долей левого легкого, именно верхней. Доказывается это, во-первых, способом отхождения и положения бронхиальной ветви правой стороны, назначенной для верхней доли правого легкого, она, как сказано выше, отходит раньше, чем ветвь для верхней доли левого легкого, и направляется в легкое поверх правой ветви легочной артерии (надартериальная ветвь Аебу), а две остальные ветви лежат под этой артерией (подартериальная). На левой стороне обе бронхиальные ветви отходят и лежат, как две нижние ветви правой стороны, т. е. ниже легочной артерии. Во-вторых, артериальная ветвь, назначенная для верхней доли правого легкого, отходит на том пункте ствола *a. pulmonalis dextrae*, где левая *a. pulmonalis* не имеет совсем ветвей. Следовательно, гомологичны, на правой и левой сторонах, обе доли левого легкого двум нижним долям правого легкого. Недостающая у человека и большинства животных верхняя доля левого легкого и ее бронхиальная ветвь появляются у некоторых животных, именно у лошади, слона, тюленя и некоторых других. У человека она также появляется постоянно при извращенном положении внутренностей (*situs inversus verserum*) (Аебу, Вебер и Лебуоск), а изредка и в отсутствие этой аномалии (Dalla Rosa).

Поверхность легкого, покрытая серозной оболочкой (плеврой), имеет те же свойства, которые присущи всем органам, имеющим такую оболочку, т. е. она гладка, влажна и потому легко скользит по стенке груди (также покрытой серозной оболочкой) при движениях, сопровождающих акт вдыхания и выдыхания. Цвет поверхности легкого у детей розовый, разных оттенков, смотря по количеству оставшейся в легком крови, так как только она в этом возрасте дает окраску легочной ткани. Позже легочная ткань начинает приобретать окраску, независимо от крови, именно в ней отлагается черное красящее вещество — п и г м е н т. Таким образом, у людей среднего возраста цвет поверхности легкого и его ткани на разрезе серый, разных оттенков в разных случаях. У людей преклонных лет легкое нередко имеет совершенно черный цвет. Впрочем, поверхность легкого окрашена неравномерно: пигмент отлагается по преимуществу в прослойках клетчатки, залеженных между дольками легкого; а так как та сторона долек, которая обращена к плевральной поверхности легкого, имеет многоугольное очертание, то пигмент образует более или менее ясно очерченные черные многоугольные фигуры; середина же этих многоугольников окрашена гораздо слабее. Ткань легкого наощупь очень упруга и на разрезе показывает мелкогубчатое строение. Поверхность разрезов ее обыкновенно покрывается пенистой кровью, потому что воздух из воздушных полостей примешивается к крови, вытекающей из разрезанных кровеносных сосудов.

Строение легочной ткани сравнивают со строением гроздевидных желез, и это сравнение в общем совершенно верно. Бронхи представляют то, что в гроздевидных железах есть выводящий проток, а легочные пузырьки, сидящие на конечной веточке бронхов, представляют аналогию с железистыми пузырьками. Но в подробностях строения и даже формы этих частей между железами и легким есть значительная разница. Вторичные бронхи, войдя с внутренней стороны в соответствующие им доли легкого, ветвятся древовидно, но отдают ветви в известном порядке, именно одни назад, другие вперед (рис. 230). Эти третичные бронхиальные ветви, направляясь к периферии легкого, продолжают делиться точно так же, как сопровождающие их кровеносные сосуды (ветви легочной ар-

терии и легочных вен). При этом строение стенок бронхиальных ветвей изменяется мало сравнительно с бронхами внелегочными. Они также содержат хрящевые пластинки, но уже не имеющие формы колец, а неправильной формы и неправильно разбросанные. Мышечная ткань, сосредоточенная в дыхательном горле и больших бронхах только в перепончатой части стенки, здесь встречается всюду в промежутках между хрящевыми пластинками. Слизистая оболочка становится тоще, но сохраняет мерцательный эпителий до тех пор, пока бронхиальные веточки, вследствие многочисленных разветвлений, не достигнут диаметра в 1,5 мм. Здесь мерцательный эпителий исчезает и заменяется покровом из плоских клеток. Трубочки указанного диаметра считаются конечными ветвями бронхов — *bronchioli*. Направляясь далее к периферии органа и получая название альвеолярных ходов, они уже не делаются уже, а, сохраняя тот же диаметр, начинают образовывать по сторонам вздутости, легочные пузырьки — *alveolae*, сначала в форме простых, не совсем правильных шариков.

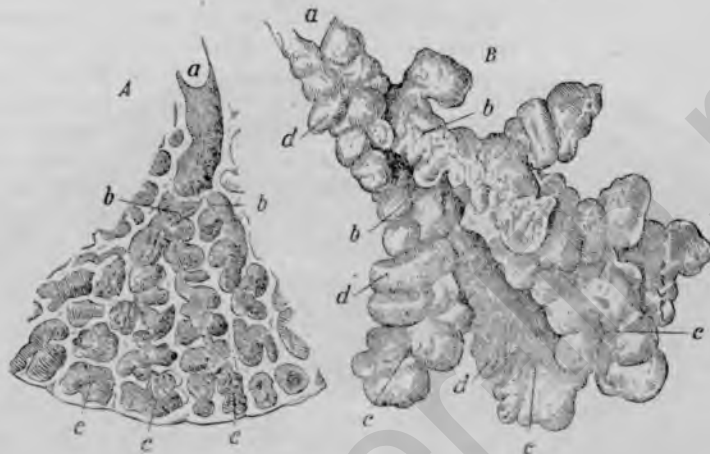


Рис. 233. А — довольно толстая пластинка, вырезанная из поверхностной части легкого ребенка; освещена падающим светом. В — коррозированный слепок легочных альвеол также из поверхностного слоя легкого¹.

a, a — тончайшие бронхиолы с простыми (неподразделенными) пузырьками на них (*d*); *b, b* — альвеолярные ходы; *c, c* — конечные альвеолы (подразделенные пузырьки).

Еще далее к периферии на стенках альвеолярных ходов сидят уже не простые шарообразные альвеолы, а сложные пузырьки, которые можно сравнить по устройству с целым легким лягушки: это овальные тонкостенные пузырьки, внутри которых по стенкам расположены вертикальные перегородки, подразделяющие пузырек (не весь, а только периферическую часть его полости) на второстепенные камеры и увеличивающие, как и в легком лягушки, протяжение дыхательной поверхности стенок. От этого слепки полости сложных альвеол (рис. 233, В) имеют бугроватую форму (бугорки на поверхности сленка соответствуют боковым камерам альвеолы). Сложные альвеолы тесной группой окружают конец альвеолярного хода и его замыкают. В стенках альвеол, состоящих из клетчатки, большого количества упругой ткани и выстланных внутри плоским эпителием, заложена густая сеть кровеносных сосудов (легочных капилляров). Такие кисти простых и сложных альвеол, открывающихся в альвеолярные ходы, сгруппированы в массы значительной величины, называемые дольками легкого — *lobulipulmonis*. Эти дольки имеют форму многогранных пирамид и расположены большей частью так, что их основания обращены к поверхности легкого, а верхушки — внутрь. Отсюда в дольки входят соответствующие им бронхиальные ветви. Пирамидальная форма, впрочем, свойственна только тем доль-

¹ Рисунки заимствованы из руководства гистологии Лавдовского.

кам, которые лежат близко к поверхностям легкого. В глубине форма долек совершенно неправильная. Одна долька от другой отделена прослойкой клетчатки, в которую, как сказано выше, отлагается со временем черный пигмент, отчего многоугольное очертание основания долек становится резко видимым на поверхности легкого. Впрочем, дольчатость легкого заметна и при отсутствии пигмента, например, у поворожденных детей.

Протяжение дыхательной поверхности у взрослого человека, т. е. площадь стенок всех альвеол, по приблизительному подсчету равняется 1 858 040 см² или 186 м².

Плевра, серозная оболочка легкого (pleura)

Как большинство внутренностей, легкое покрыто серозной оболочкой, носящей название плевры, pleura. Подобно брюшине она распадается на два листка, из которых один, висцеральный, покрывает поверхность

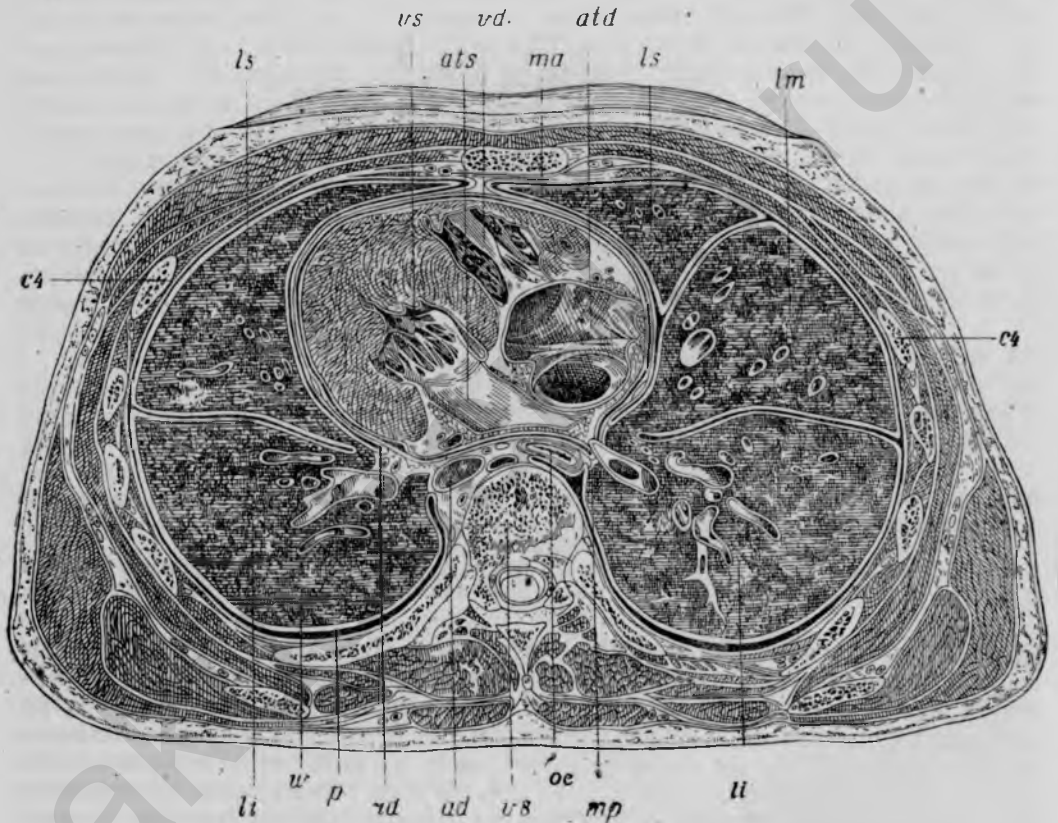


Рис. 234. Горизонтальный разрез груди на уровне VIII позвонка.

v8 — восьмой позвонок; ad — aorta descendens; oc — пищевод; ls, ls — верхние доли правого и левого легких (вошедшие в разрез своими передними углами); lm — средняя доля правого легкого; li, li — нижние доли правого и левого легких (вошедшие в разрез своими задними частями); ma — передний край легкого, вдвинутой между сердцем и грудной стенкой; mp — задний край легкого; w — pleura pulmonalis (висцеральный листок); p — pleura costalis (париетальный листок); rd — корень легкого и на нем, с передней и задней стороны, переход висцерального листка плевры в париетальный; v8 — левый желудочек сердца; ats — левое предсердие; vd — правый желудочек сердца; atd — правое предсердие; c4 — четвертое ребро.

легкого со всех сторон, за исключением ворот, и плотно с ним срастается. Другой листок, пристенный или париетальный, образует вокруг легкого замкнутый со всех сторон мешок, наружная поверхность которого сращена с грудной стенкой, с диафрагмой и органами грудного промежутка (mediasti-

пим). Внутренняя поверхность париетального листка плевры с легким не срашена, а только плотно соприкасается и позволяет этому органу движения, сопрождающие его расправление и спадение во время дыхания.

Висцеральный листок плевры, иначе легочная плевра, *pleura pulmonalis*, одевая поверхность легкого, заворачивает в борозды, отделяющие одну долю от другой, и, выстилая их берега, достигает самого дна их. На внутренней поверхности легкого плевра от краев ворот заворачивает на корень легкого (состоящий из кровеносных сосудов и бронхов) и, одев его с передней и задней сторон, переходит на стенку, т. е. превращается в париетальный листок (рис. 234, *rd*). Ниже корня легкого висцеральный листок, переходя на стенку, образует настоящую серозную связку или брыжейку, *ligamentum pulmonale*, состоящую только из двух сросшихся листков серозной оболочки. Она расположена вертикально во фронтальной плоскости (в плоскости корня легкого, продолжение которого составляет) и соединяет нижнюю часть заднего края легкого со стенкой *mediastini*.

Париетальный листок плевры, который называют также плевральным мешком, всюду однообразен, но с целями топографическими его разделяют на участки. Часть, сращенную с реберной стенкой груди, называют *pleura costalis*, часть, покрывающую диафрагму, — *pleura phrenica*, и, наконец, часть, отделяющая от легкого органы средостения, именуется *pleura mediastinica*. Плевральный мешок несколько больше легкого и им не выполняется не только в момент выдыхания, но даже и при обыкновенном неусиленном вдыхании. При выдыхании передний и нижний края легкого отступают от соответствующих краев плеврального мешка, и стенки его в этой части спадаются (т. е. соприкасаются друг с другом). При вдыхании, когда легкое расширяется, передний и нижний края легкого продвигаются в пустые перед этим части плеврального мешка (задний край легкого и задняя выпуклая часть наружной поверхности, а также верхушка легкого при вдыхании не перемещаются). Но если вдыхание совершается в средней мере, то подвижные края легкого все-таки не достигают соответствующих краев плеврального мешка; только при самом сильном вдыхании они могут достигнуть пределов плеврального мешка, обыкновенно же некоторая часть его краев остается пустой и носит название запасного пространства плеврального мешка.

Париетальный листок плевры соединен с *fascia endothoracica* (см. миологию) тонким слоем клетчатки, который в разных местностях имеет различную толщину (Руднев). Так, в задней половине *partis costalis*, начиная от позвоночника и до *linea axillaris*, клетчатка образует слой настолько толстый, что плевру легко отделить от стенки, отрывая или отпрепаровывая ее (что иногда приходится делать при операциях на грудной стенке). Клетчатка, соединяющая верхушку плеврального мешка с окружающими ее мышцами и другими органами шеи, еще толще и еще более рыхла. Но передняя половина *partis costalis pleurae*, начиная от подмышечной линии и до перехода ее в *pleura mediastinica*, сама *pleura mediastinica*, а также *pleura phrenica* соединены с подлежащими частями очень плотно, и отделение плевры, без поранения ее, чрезвычайно затруднительно. Особенно плотно соединения плевры на месте перегиба реберной части в плевру средостения, т. е. у переднего края плеврального мешка.

Правый и левый плевральные мешки имеют неравные размеры сообразно различной величине легких. Впрочем, это неравенство отражается на топогра-

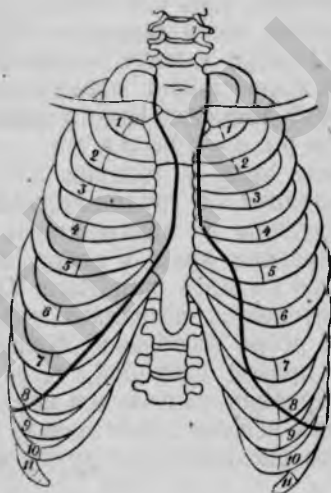


Рис. 235. Передние границы плевральных мешков; проекция на грудную клетку.

фических отношениях только на переднем и отчасти на заднем крае плевральных мешков. Остальные же части их симметричны. Так, верхушки плевральных мешков выходят из верхнего отверстия грудной полости одинаково на обеих сторонах до уровня горизонтальной плоскости, проведенной через верхний край головки первого ребра (Pansch), что над краем переднего конца этого ребра составит в среднем 3,5 см (2,5 — 5,5 см). Задние края мешков одинаково тянутся вдоль позвоночника и оканчиваются на середине головок 12-х ребер. Разница положения краев плевральных мешков замечается, начиная от грудино-ключичного сочленения, позади которого передние края их лежат все еще симметрично. Но асимметрия, замечаемая в положении передних краев, подвергается весьма значительным индивидуальным колебаниям — края правого и левого мешков то больше, то меньше приближаются друг к другу, и потому можно описать только средние случаи. Край правого плеврального мешка, пересекая в косвенном направлении грудино-ключичное сочленение, идет позади рукоятки грудины до средней линии тела ее; начиная от места соединения II ребра, он спускается вниз вертикально по средней линии (или немного левее) до уровня IV ребра; затем начинает уклоняться дугообразно в сторону (вправо), пересекает VI ребро у места соединения его с грудной VII — на *linea mamillaris* (вертикальная линия, проводимая через грудной сосок), VIII — на середине между этой линией и *linea axillaris*, IX — на самой подмышечной линии и затем идет горизонтально, пересекая X и XI ребра до пункта окончания заднего края у головки XII ребра. Передний край левого плеврального мешка, начиная от грудино-ключичного сочленения, идет по соответствующему краю грудины до прикрепления IV ребра, затем уклоняется влево и пересекает по середине хрящ V ребра, затем вновь поворачивает несколько книзу, пересекает на *linea mamillaris* VII ребро (как на правой стороне); на *linea axillaris* он спускается несколько ниже, чем на правой стороне, именно пересекает уже X ребро (сообразно большей длине левого легкого), а затем идет одинаково с правой стороной, т. е. горизонтально до позвоночника. Индивидуальные вариации замечаются исключительно в том месте, где передние края плевральных мешков лежат позади тела грудины. Они могут или сдвигаться ближе, так что касаются друг друга, или отступают за края грудины (Bochdalek).

ЖЕЛЕЗЫ ВНУТРЕННЕЙ СЕКРЕЦИИ, ЛЕЖАЩИЕ НА ДЫХАТЕЛЬНОМ ГОРЛЕ

Щитовидная железа (*glandula thyreoidea*)

Выше, в общем обзоре органов питания, было уже сказано, что щитовидная железа по своему происхождению принадлежит кишечному каналу. Так она и изображена там на схематическом рисунке (рис. 173). У самых низших позвоночных, именно у круглоротых рыб (минога), в молодости она, видимо, и функционирует как железа пищеварительного канала, так как там она представляет простой выворот передней стенки головной кишки, выстланной эпителием. Но у этих же животных с возрастом она отшнуровывается от стенки. У всех других позвоночных и человека она проходит этот процесс в очень ранние периоды зародышевой жизни. Развитие ее начинается у зародыша высших животных образованием мешкообразного выворота передней поверхности дыхательного горла вниз, который в последствии, разрастаясь, дает среднюю часть *glandulae thyreoideae*. Горло, или канал, которым первоначально мешок соединялся с полостью пищевой трубки, облитерируется и исчезает. Остатком его у человека является так называемое *foramen cecum* на корне языка, которая иногда исходит в довольно длинный слепой каналец (но нередко и совсем отсутствует). Впрочем, как доказано в последнее время (Stieda, Born, Кащенко, Венгловский), щитовидная железа высших животных есть орган, по развитию своему сложный. К непарному зачатку ее — вывороту стенки головной кишки, о котором говорено выше, присоединяются еще парные зачатки, происходящие

также в виде выворота стенки пищевой трубки, но ниже непарного зачатка, в области глотки (около четвертой жаберной щели зародыша). Эти однородные с непарным по происхождению зачатка дают боковые доли щитовидной железы. Развившись как придаток кишечного канала, *glandula thyreoides* потом отделяется от него и дифференцируется в ином направлении. У всех взрослых позвоночных животных она стоит в связи с химизмом крови, выделяя секрет непосредственно к крови.

Щитовидная железа человека заложена между дыхательным горлом и гортанью, с одной стороны, и группой шейных мускулов, идущих от рукоятки грудины к подъязычной кости и щитовидному хрящу, — с другой (*mm. sterno-hyoi-*

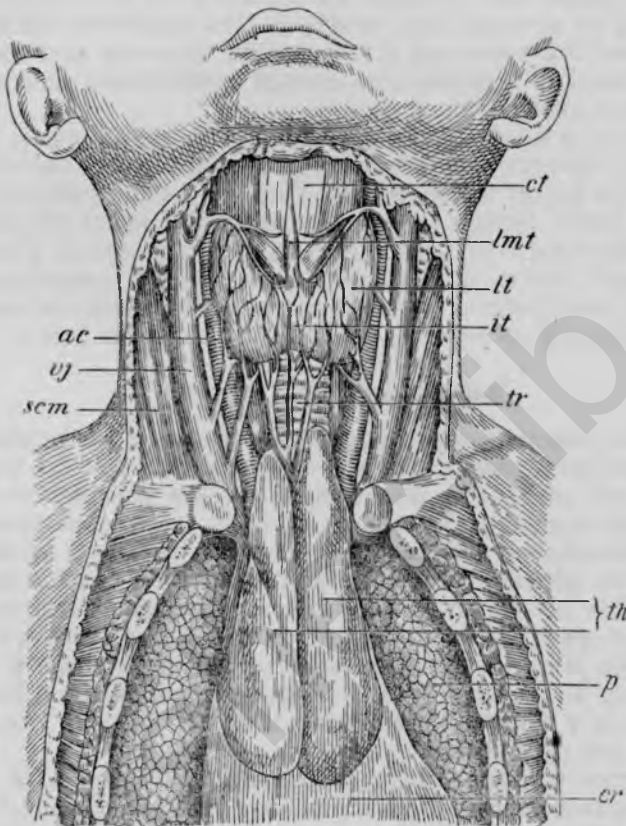


Рис. 236. Щитовидная и зобная железы шестимесячного ребенка.

ct — щитовидный хрящ; *lt* — боковая доля щитовидной железы; *it* — *isthmus* этой железы; *lmt* — средняя доля или *processus pyramidalis* ее; *tr* — *trachea*; *th* — две доли зобной железы (*thymus*); *p* — легкие; *cr* — сердце, покрытое околосердечной сумкой; *scm* — *m. sterno-cleido-mastoideus*; *ac* — *arteria carotis*; *vj* — *vena jugularis* (к которой идут вены от щитовидной железы).

dei et sterno-thyreoides). Она состоит обыкновенно из двух парных долей — *lobi* и средней части — *isthmus*. Парные доли имеют форму удлиненных и сплюснутых спереди назад групп, лежат своим широким основанием на боковой поверхности первых хрящей дыхательного горла, а заостренной верхушкой восходят на пластинки щитовидного хряща (откуда и название — щитовидная железа). Обращенные друг к другу края основания этих долей соединены мостиком железистого вещества, лежащим на передней поверхности дыхательного горла, тотчас ниже щитовидного хряща; это непарная часть железы — *перешеек, isthmus*. Почти в половине случаев из верхнего края перешейка отходит кверху, обыкновенно с правой стороны средней линии, пирамидаль-

ной формы отросток — *processus pyramidalis*, который восходит, как и доли, на щитовидный хрящ. Поверхность железы одета оболочкой из клетчатки, которая проникает в паренхиму органа в виде пластинчатых отростков и разделяет его на ясно заметные дольки. Паренхима щитовидной железы темнокрасного цвета и состоит из замкнутых пузырьков, наполненных жидкостью (секрет пузырьков). Снабжена обильным количеством кровеносных сосудов.

Самой интересной аномалией щитовидной железы являются случаи, когда пирамидальный отросток очень удлинен и достигает подъязычной кости, а навстречу ему, от *foramen osseum* языка, тянется канал. Последний может состоять в связи еще с одной или двумя прибавочными щитовидными железами, из которых одна может лежать над телом подъязычной кости, а другая под ним. Эта аномалия и у взрослого человека ясно указывает источник развития железы. Прибавочные дольки щитовидной железы встречаются также у заднего и нижнего края ее.

Glandulae parathyreoideae. Это две (парные, иногда раздвоенные) железки, лежащие у заднего края боковых долей щитовидной железы, имеют яйцевидную форму и 8 мм длины. Они или тесно прилежат к щитовидной железе, будучи одеты особой соединительнотканной капсулой, или совершенно выделены из вещества *gl. thyreoid.* (препарат нашего музея) и соединены с ней только клетчаткой, число их иногда больше двух. Удаление их у животных влечет глубокие расстройства нервной системы. Развиваются эти железы независимо от щитовидной из эпителия четвертой жаберной щели.

Зобная железа¹ (*thymus*)

Железа эта по развитию есть также продукт стенки кишечной трубки (в области третьей жаберной щели). Зачаток ее появляется почти в одно время с зачатком щитовидной железы и, несмотря на то, что у взрослого она помещена значительно ниже щитовидной, выше последней, на уровне третьей жаберной щели (зачаток щитовидной появляется в четвертой жаберной щели). Обходя снаружи щитовидную железу, зачаток зобной железы спускается вниз (Кашенко, Венгловский). Как истинная железа, т. е. снабженная выносящим протоком, она не существует ни у одного взрослого животного; ее связь с кишечной трубкой исчезает очень рано. Гистологическое строение ее, близкое к строению лимфатических желез, да развитие у всех животных во время наиболее сильного роста организма, а у некоторых животных и во всю жизнь, указывают на важное значение ее для организма.

Glandula thymus у новорожденного ребенка сравнительно с другими органами кажется очень большой. Позже она, как показал Thoane, вопреки прежнему мнению, не атрофируется, а растет, хотя сравнительно медленно. В 2 года от рождения она, по наблюдениям Thoane, имеет 15 г веса, а в 12 лет — 40 г. Далее этого возраста ее рост, по видимому, останавливается, и у взрослых она кажется относительно малой и содержит много жира.

Hammer (*Arch. f. Anat.*, 1906) дает несколько иные цифры. Железа до периода половой зрелости растет непрерывно и достигает 38 г веса. После она уменьшается и к старости достигает 6 г. Относительный вес железы к весу всего тела у новорожденного равняется 4,2 на тысячу, в 50 лет — 0,2 на тысячу. Наконец, Collin и Lucien дают еще иные цифры. Все это указывает на существование широких индивидуальных колебаний в величине и продолжительности существования зобной железы.

¹ Старое русское название этой железы — зобная — совершенно неправильно, потому что она ни с зобом птиц, ни с болезнью, называемой зобом, не имеет ничего общего. Поэтому некоторые русские переводчики иностранных сочинений заменяют этот термин названием грудная железа. Но эта замена крайне неудачна, потому что грудной железой мы привыкли называть женскую молочную железу (грудь). Не желая вводить нового термина, мы остаемся при старом, хотя и дурном. Но в современной анатомии дурные термины не редкость и удерживаются, несмотря на это, по традиции.

Зобная железа состоит из двух долей неравной величины. Форма этих долей продолговатая, а в подробностях довольно изменчивая. Паренхима очень нежная, желто-розового цвета и явственно распадается на мелкие дольки, соединенные рыхлой клетчаткой. Эта же клетчатка соединяет две доли между собой и с окружающими органами.

G1. thymus расположена позади рукоятки и верхней части тела грудины. Верхний ее конец восходит несколько в область шеи и лежит там позади прикрепления к груди *m. sterno-thyreoides*. Нижний конец спускается до уровня III—IV ребра. Сзади железа касается сердечной сумки и больших сосудов, выходящих из сердца кверху; с боков она прилежит к обоим плевральным мешкам.

akusher-lib.ru

МОЧЕПОЛОВЫЕ ОРГАНЫ (ORGANA URO-GENITALIA)

Системы мочевых и половых органов, несмотря на полное несходство их функций по значению для организма, в анатомии рассматриваются вместе по причине их тесной анатомической и генетической связи. В систему мочевых органов входят: 1) почки (*renes*), железы, выделяющие из организма раствор продуктов метаморфоза — мочу (*urina*); 2) мочеточники (*ureteres*), играющие роль выносящих протоков почек, которые проводят мочу в общий для обеих резервуар, т. е. 3) мочевой пузырь (*vesica urinaria*), где постоянно отделяющаяся моча сохраняется до выведения наружу; 4) мочеиспускательный канал (*urethra*), через который мочевой пузырь опорожняется. Вместе с почками описывают еще надпочечные железы; они описываются вместе с почками только потому, что лежат на верхнем конце их.

Система половых органов у разных полов неодинакова. У мужчины сюда относятся: 1) яички (*testiculi*) с их придатками (*epididymes*), железы, выделяющие половой продукт мужчины — семя (*sperma*); 2) выносящие протоки яичек (*vasa deferentia*), которые вместе с сосудами, нервами и оболочками образуют так наз. семенные канатики (*funiculi spermatici*) — органы, служащие для подвешивания яичек в мошонке; 3) семенные пузырьки (*vesiculae spermaticae*) — резервуары для хранения семени; 4) предстательная железа (*prostata*), отделяемое которой, вероятно, примешивается к семени, и 5) наружные половые органы, которые состоят из мошонки, полового члена и куперовых желез.

У женщины система половых органов состоит из: 1) яичников (*ovaria*) с их придатками (*paraovaria*), желез, выделяющих половой продукт женщины — яйца; 2) фаллопиевых труб (*tubae Falloppiae*), которые играют роль выносящих протоков яичников; 3) матки (*uterus*), полого органа, назначенного для пребывания плода во время развития в утробе матери; 4) влагалища (*vagina*), играющего роль выводного канала матки, и 5) наружных половых органов, которые состоят из клитора, больших и малых срамных губ и бартолиниевых желез.

МОЧЕВЫЕ ОРГАНЫ

Общий обзор

Эта система содержит органы различного постоянства в ряду животных и различного происхождения. Мочевые железы, т. е. почки и их ближайšie выносящие протоки, более постоянны (т. е. существуют у большего числа позвоночных), чем мочевой пузырь и мочеиспускательный канал. Последние органы не существуют у большинства животных; они представляют принадлежность млекопитающих (а из низших животных пузырем обладают только некоторые амфибии, ящерицы и черепахи).

По происхождению эти органы также неоднородны. Почки и мочеточники развиваются у зародыша самостоятельно на задней стенке брюшной полости, вне всякой зависимости от кишечника. Мочевой пузырь развивается как придаток

задней кишки (см. обзор кишечного канала) и только впоследствии отделяется от нее.

Те почки и мочеточники, которые мы встречаем у человека, можно назвать третьим поколением мочевых желез, последовательно появляющихся в ряду животных.

У самого низшего позвоночного — *amphioxus lanceolatus*, не найдено мочевых органов (у него функция их совмещена с какой-нибудь другой функцией). У ближайших к нему миксиноидов появляются мочеточниковые органы в форме капалов, лежащих в полости растительной трубки тела и открывающихся в конец задней кишки (клоаку); эти органы носят название передних почек. У следующих за миксиноидами в ряду животных *retromyzontes* (миноги) появляются в качестве мочевых желез новые органы (отличающиеся от передних почек своим строением), также лежащие в полости тела и также имеющие выносящие протоки, которые открываются в клоаку. Эти органы носят название первичных почек. Существующие у всех рыб, они отличаются еще тем, что, функционируя как почки, в то же время входят как часть в систему половых органов. Первичные почки являются также у зародышей всех остальных животных и человека и функционируют некоторое время зародышевой жизни как мочевые железы. Впоследствии на место этих органов, которые у высших животных называют еще вольфовыми телами, развиваются истинные, или постоянные, почки с особыми мочеточниками, а вольфовы тела отходят в систему половых органов (см. ниже историю развития этих органов). Истинные почки, развивающиеся позади вольфовых тел, у взрослых животных лежат или в брюшной полости по бокам позвоночника, или в тазу (крокодил). Они представляют дольчатый паренхиматозный орган весьма разнообразной формы и величины у разных животных. Их выносящие протоки — мочеточники, первоначально, у зародыша, открываются нижними концами в конец прямой кишки — клоаку, но впоследствии у животных, обладающих мочевым пузырем, при отделении последнего от кишки остаются в связи с ним; у животных же, лишенных мочевого пузыря (например, у птиц), сохраняют на всю жизнь связь с клоакой.

Почки (renes)

Почки лежат на задней стенке полости живота по сторонам позвоночника и позади нисходящей и восходящей ободочных кишок. Форму почки всего лучше сравнить с формой турецкого боба, т. е. это овоид, сплюснутый спереди назад и представляющий на одном краю, обращенном к средней линии тела, вырезку — *hilus s. porta renis*, где входят в орган кровеносные сосуды и выходит выносящий проток — мочеточник. Величина почки довольно постоянна, а именно длина (сверху вниз) 11 см, ширина посредине 5 см, толщина (спереди назад) — 4,5 см. Вес 125—150 г¹.

Поверхность почки у взрослого гладка и не обнаруживает долек, из которых в действительности состоит железа. У зародыша и новорожденного ребенка эта дольчатость совершенно ясна, и поверхность вследствие этого бугристая. Впоследствии эта дольчатость мало-помалу исчезает, но у некоторых субъектов видна в периоды жизни, сравнительно поздние.

Консистенция и цвет вещества, из которого состоит почка, с поверхности напоминает печеночное, вещество; оно несколько плотнее и светлее печеночного, да и то не всегда, что зависит от большего или меньшего содержания крови в данной почке. Впрочем, паренхима почки неоднородна во всю толщину органа, как в печени. То вещество, которое видно на поверхности, составляет кору,

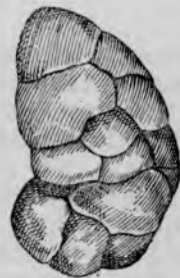

Рис. 237. Почка новорожденного ребенка.

¹ Thoma определяет, исходя из многочисленных взвешиваний, средний вес обеих почек в 291 г, а Н. Vierordt — в 305 г.

толщиной около полусантиметра и потому носит название *substantia corticalis*, корковое вещество почки (по микроскопическому строению оно называется еще *substantia glomerulosa*, т. е. вещество, содержащее клубочки). На разрезе это вещество плотно и мелкозернисто. В глубине почки заложено другое вещество, так называемое медуллярное (мозговое) вещество, *substantia medullaris* или по микроскопическому строению — *substantia tubulosa*, т. е. трубчатое вещество. Последнее не образует, однако, сплошной массы, а заложено островками, отдельными скоплениями, имеющими форму пирамид, *pyramides Malpighii* s. *pyramides renales* [BNA], которые соответствуют отдельным долькам зародышевой почки. Число их колеблется между 8 и 16. Форма, действительно, пирамидальная, причем основания их обращены к поверхности и без резкой границы сливаются с корковым веществом, а верхушки направлены

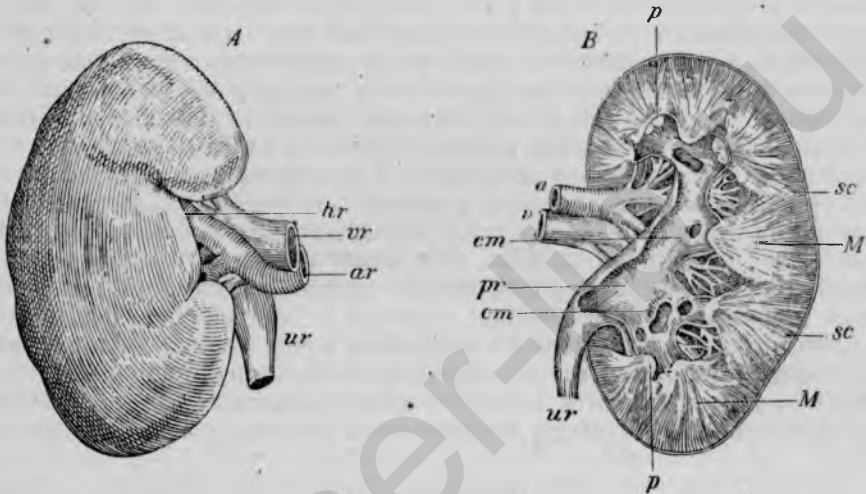


Рис. 238. А — правая почка взрослого человека.

hr — hilus renalis; *vr* — vena renalis; *ar* — arteria renalis; *ur* — мочеточник.

В — правая почка в разрезе. *sc, sc* — *substantia corticalis*; *M, M* — *substantia medullaris*, или мальпигиевы пирамиды; *p, p* — *papillae renales*; *cm, cm* — *calices renales majores*; *pr* — *pelvis renalis*; *ur* — мочеточник; *a* — *arteria renalis*; *v* — *vena renalis*.

к центру почки и, будучи одеты слизистой оболочкой, образуют сосочки, *papillae renales*. На разрезе почки, проводимом обыкновенно во фронтальной плоскости (рис. 238, *В*), попадают под нож не все пирамиды, и от некоторых видны только верхушки (сосочки), смотрящие в полости почечных лоханок. На этом же разрезе видно, что корковое вещество облегает пирамиды не только с наружной поверхности, но проникает и между ними до самой вырезки, образуя так называемые *columnae Bertini* s. *columnae renales* [BNA].

Вещество мальпигиевых пирамид имеет сероватый цвет и обнаруживает ясную полосатость; полосы направлены от основания к вершине и зависят оттого, что ткань пирамиды состоит из массы трубочек — *tubuli Belliniani*, которые начинаются еще в корковом веществе, где они расширенным воронкообразно началом (боуменова капсула) охватывают сосудистые клубочки (см. ангиологию). Затем, образовав многочисленные изгибы (*tubuli Bel. contorti*), вступают в мальпигиевы пирамиды со стороны основания их (*tubuli Bel. recti*). Соединяясь в пирамиде по песочку и становясь вследствие этого крупнее, беллиниевы трубочки направляются к верхушкам пирамид, где прободают слизистую оболочку почечных сосочков и открываются на верхушках их множеством

отверстий. Через эти отверстия стекает моча, отделяемая кровью в полость беллиевых трубочек на всем их протяжении

Papillae renales (рис. 238, *B, p, p*), т. е. верхушки мальпигиевых пирамид, одетые оболочкой, похожей на слизистую, вставлены в широкие отверстия воронок, так называемых почечных лоханок, *calices renales minores*, стенки которых состоят из продолжения оболочки, одевающей *papillae*. Большая часть пирамид имеет каждая свою особую лоханку, по некоторые, соединяясь своими верхушками, открываются в одну общую лоханку. Узкие отверстия, горлышки лоханок, сливаются друг с другом и образуют воронки большей величины — *calices renales majores* (*см. см.*, рис.

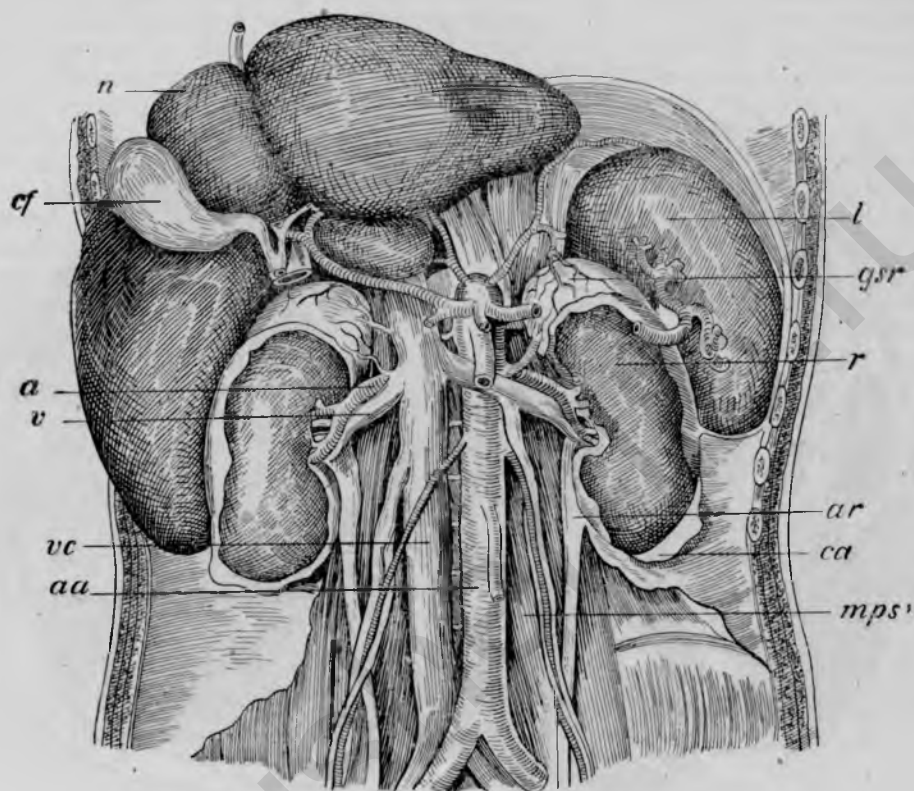


Рис. 239. Положение почек, надпочечных желез и мочеточников.

r — почка; *gsr* — *glandula suprarenalis*; *ar* — мочеточник; *ca* — *capsula fibrosa renis*; *mps* — *m. psoas major*; *l* — селезенка; *n* — печень, приподнятая кверху; *cf* — желчный пузырь; *a* — *arteria renalis*; *v* — *v. renalis*; *vc* — *v. cava inferior*; *aa* — *arteria aorta*.

238, *B*), которых обыкновенно бывает две — верхняя и нижняя. Последние, сливаясь под острым углом при самом выходе из ворот почки, образуют почечный таз, *pelvis renalis (pr)* — воронку уже значительного объема, которая лежит вне почки позади входящих в ворота кровеносных сосудов (*arteria et vena renales*). Направляясь затем вниз, *pelvis renalis* суживается, образуя мочеточник. Надо заметить, однако, что число, форма и относительное расположение больших и малых лоханок подлежат разнообразным индивидуальным видоизменениям, подробно описанным Albarann (*Rev. gynecol.*, t. II. 1907).

Стенки лоханок и почечного таза состоят из слизистой оболочки, затем двух слоев гладких мышечных волокон, из которых внутренний содержит продольные, а наружный — кольцевидные пучки, и, наконец, слоя клетчатки.

Поверхность почки покрыта тощим, но плотным слоем фиброзной ткани. Это — *tunica propria s. albuginea*, собственная или

белочная оболочка. Представляя слой ткани значительной плотности, tunica prorgia соединяется с паренхимой почки очень рыхлой клетчаткой, позволяющей отрывать эту оболочку от поверхности почки без усилия; это составляет признак нормального состояния почки, тогда как некоторые формы заболеваний почки имеют последствием оплотнение клетчатки, соединяющей tunica prorgiam с паренхимой. У ворот tunica prorgia сливается с соединительной тканью, окружающей сосуды и почечный таз и сопровождающей их в вещество органа.

Поверх собственной оболочки почка окружена рыхлой клетчаткой, которая имеет особенную склонность жиреть и удерживать этот жир дольше всех ос-

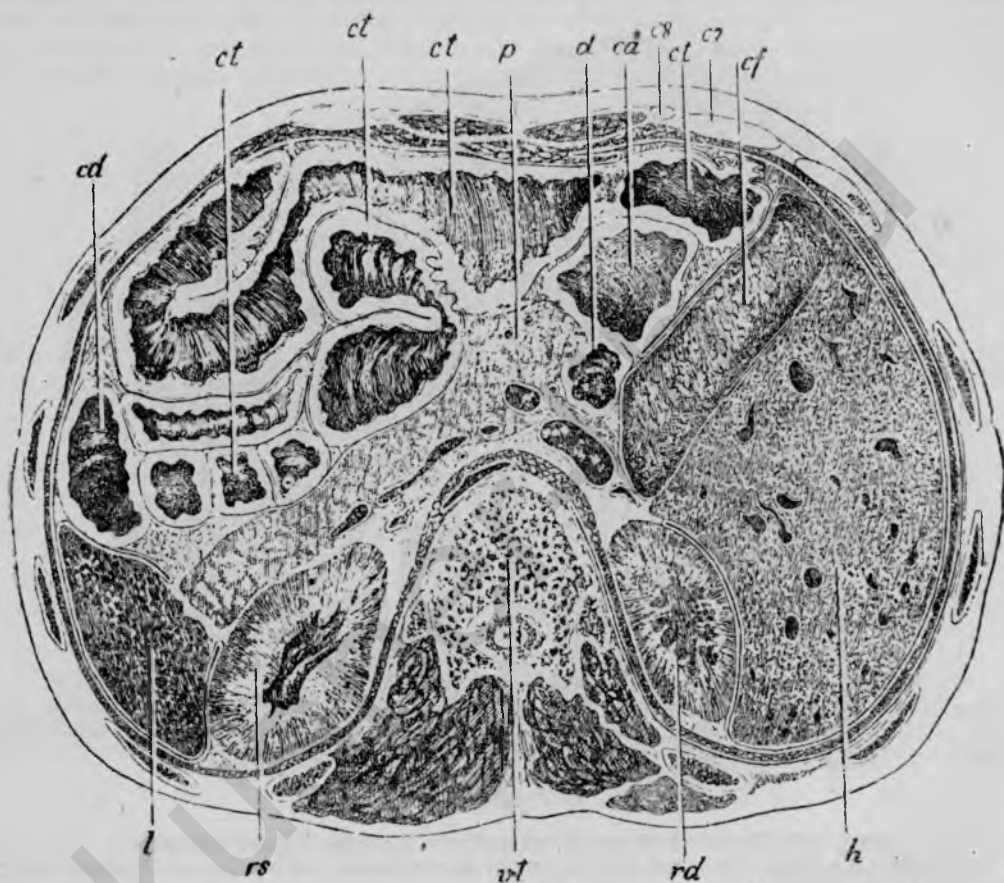


Рис. 240. Горизонтальный разрез туловища на уровне XII грудного позвонка (Пирогов). vt — тело XII грудного позвонка; rs — левая и rd — правая почка; h — печень; cf — желчный пузырь; c7 — хрящ VII ребра; c8 — хрящ VIII ребра; ct, ct — colon transversum; ca — colon ascendens; d — duodenum; p — поджелудочная железа; t — тонкие кишки; cd — colon descendens; l — селезенка.

тальных частей тела при общем похудании. Этот слой, имеющий различную толщину, смотря по количеству отложившегося в нем жира, носит название жировой капсулы почки, capsula adiposa renis. Он служит единственным аппаратом, укрепляющим почку на ее месте. Рыхлость его есть причина частого появления так называемой блуждающей или подвижной почки. С передней и задней стороны, верх жировой капсулы, почка покрыта еще слоем клетчатки, который иногда называют фасцией почки, а затем часть передней поверхности покрыта брюшиной, именно париетальным листком ее, выстилающим заднюю стенку живота (рис. 219). Но большая часть передней сто-

роны почки лишена этого покрова и касается непосредственно мышечной оболочки восходящей (правая почка) и нисходящей (левая почка) ободочных кишок (на рис. 219 достаточно видны области почки, покрытые брюшиной и лишенные ее).

Топографические отношения почек к окружающим органам следующие: они лежат по сторонам позвоночника у мужчин на пространстве между верхним краем XI грудного и верхним краем III поясничного позвонка, у женщин — несколько ниже, притом не в одной плоскости, а наклонно друг к другу под углом (градусов в 80) оттого, что занимают боковые скаты позвоночника (рис. 240). Продольные их диаметры не вертикальны, а наклонены друг к другу верхними концами, так что нижние концы почек лежат друг от друга значительно дальше, чем верхние. Это косвенное положение зависит от того, что внутренние края почек касаются поясничных мускулов (*m. psoas*), которые, увеличиваясь книзу в поперечнике, оттесняют почки от позвоночника. Задняя поверхность касается частью диафрагмы, по главным образом квадратного мускула поясницы (*m. quadratus lumborum*), причем наружный выпуклый край почки несколько выстоит за свободный край мускула. Правая почка лежит нередко ниже левой вследствие соседства печени. Верхние концы почек касаются надпочечных желез, а передняя поверхность — толстых кишок, причем у правой почки кишка лежит ближе к внутреннему краю, а у левой — к наружному.

Почки сравнительно часто подвергаются аномалиям формы. На первом месте нужно поставить случаи, очень редкие, впрочем, отсутствия или недоразвития одной из почек. Из аномалий формы наиболее часто встречаются два вида: 1) подковообразная почка и 2) непарная почка. При первой форме те или другие (чаще нижние) концы почек соединяются друг с другом мостиком почечной паренхимы, перекинутым через позвоночник. При второй форме такое соединение простирается на всю длину почек, отчего получается одна очень большая почка, круглой или овальной формы, лежащая на передней и боковых поверхностях позвоночника, иногда несколько асимметрично. При этом ворота почки находятся на передней поверхности, и мочеточники выходят ниже сосудов. Иногда один из них отсутствует. Наблюдались также случаи существования третьей почки, обыкновенно в большом тазу.

К аномалиям положения должно отнести (не принимая в расчет упомянутых выше случаев блуждающей почки — явления патологического) помещение почек ниже нормального места, до самого малого таза, причем перемещается также и место отхождения почечных кровеносных сосудов:

Мочеточники (*ureteres*)

Мочеточник представляет трубку — продолжение горлышка почечного таза. Выйдя из почечного таза, *ureter* направляется вниз и внутрь, мимо внутреннего края почки, причем лежит позади брюшины, одевающей заднюю стенку живота, окруженный подбрюшинной клетчаткой, у субъектов упитанных, содержащей жир. Пересекая наискось переднюю поверхность поясничного мускула (*m. psoas*, см. рис. 239), мочеточник спускается до *linea innominata* малого таза, перегибается через нее, пересекая спереди лежащие над нею большие кровеносные сосуды (*art. et vena iliaca*). Место перегиба мочеточников через сосуды и *linea innominata* не всегда одинаково на правой и на левой сторонах. Ниже мочеточники спускаются по стенкам малого таза, продолжая лежать под брюшиной, выстилающей таз; вблизи дна малого таза (образуемого мускулами — *m. levator ani* et *m. coccygeus* и покрывающей их *fascia pelvis*, см. ниже) мочеточник перекрещивается с выносящим протоком яичка у мужчин (рис. 220). На самом дне мочеточники правой и левой сторон приближаются к средней линии и прободают наискось стенку мочевого пузыря, образуя на слизистой оболочке последнего щелевидные отверстия. Толщина мочеточника не одинакова на разных высотах: при начале, т. е. у горлышка почечного таза, диаметр его равен 3—4 мм; ниже

он становится шире, до 8—9 мм; у перегиба через *linea innominata* вновь становится уже, потом в тазу опять расширяется, чтобы при впадении в пузырь вновь сузиться. Словом, по длине своей мочеточник представляет два веретенообразные расширения¹.

Стенки мочеточников состоят из тех же слоев, какие перечислены в стенках почечного таза, т. е. внутренняя, слизистая оболочка, образующая продольные складки, мышечная из продольных и кольцевидных волокон и наружная фиброзная — или так называемая *adventitia*.

Мочеточники могут быть удвоены на части или на всем протяжении. Отверстие в мочевой пузырь также может быть двойное.

Мочевой пузырь (*vesica urinaria*)

Мочевой пузырь лежит в полости малого таза, тотчас позади сочленения лобковых костей и впереди прямой кишки — у мужчин или матки и влагалища — у женщин. Так как он играет роль резервуара, в котором постоянно отделяющаяся моча сохраняется до мочеиспускания, то он снабжен входными и выводным отверстиями. Первых два — это отверстия мочеточников; выводное отверстие мочеиспускательного канала одно. Все они сосредоточены на дне мочевого пузыря. Формы мочевого пузыря у живого человека мы не знаем. В состоянии вполне сокращенном и совершенно пустой (в таком состоянии он иногда встречается на трупе) мочевой пузырь представляет плотное овоидное тело величиной в маленький лимон. Полость его при этом не существует и на разрезах представляет неправильные щели среди многочисленных складок его слизистой оболочки. Будучи вырезан и умеренно надут воздухом, он принимает у мужчины форму несколько сдавленной спереди назад груши. У женщин, вследствие давления на пузырь лежащей позади его матки, его задняя поверхность представляется вогнутой, а боковые части, напротив, сильно выступают в стороны — образуют боковые бухты, незаметные у мужчин. Слепки полости пузыря, получаемые при помощи вливания в него гнуса или восковой массы, дают то же представление о его форме. Если эти слепки сделаны при нескрытом животе, то на них видны следы давления окружающих пузырь кишок; а так как кишки в разных случаях бывают наполнены твердыми массами в различной мере и располагаются неодинаково, то и влияние их на форму слепков мочевого пузыря в отдельных случаях различно. Но правильно ли это представление о форме мочевого пузыря, которое мы получаем описанным путем, неизвестно. Вероятнее, что неправильно, потому что мертвые стенки пузыря, без сомнения, оказывают сопротивление дуваемому воздуху или вводимым в пузырь массам, значительно отличающееся от сопротивления живых, сократимых стенок. Точно так же и степень влияния окружающих органов у живого, несомненно, должна быть иная.

За невозможностью получить более правильное понятие о форме мочевого пузыря мы его представляем себе грушевидным и различаем в нем суженную вершину, *vertex vesicae*, расширенное дно, *fundus vesicae*, и середину, или тело, *corpus*, которое переходит в дно и вершину без определенных границ. Длинная ось его лежит очень наклонно — образует с вертикалью угол, немногим меньший прямого.

Величина или емкость мочевого пузыря определялась на трупе много раз и при этом получались самые разнообразные цифры². Само собой понятно, что, ввиду потери мертвыми стенками упругости и сократимости, такие определения

¹ Образование верхнего расширения Schwalbe (Verhandl. d. Anat. Gesellsch., 1896) приводит в связь с вертикальным положением тела человека, так как у четвероногих животных его нет.

² Как пример несогласий в этом отношении приводим цифры, полученные Hoffmann и Батуевым после многочисленных измерений, произведенных с особыми предосторожностями. Hoffmann получил для мужчин среднюю вместимость в 700 см³, для женщин — 650 см³. Батуев дает среднюю цифру для обоих полов в 350 см³ (от 200 до 500 см³).

не имеют никакого значения. Каждый из личного опыта знает, как разнообразна вместимость мочевого пузыря у одного и того же лица при различных обстоятельствах: иногда позыв на мочеиспускание является при незначительном скоплении мочи, иногда же моча скапливается в очень большом количестве, не вызывая особенно частых позывов. Все зависит от состояния чувствительности самого пузыря и от психических влияний. Возможность долго удерживать мочу, свойственная здоровым людям, только свидетельствует о значительной растяжимости мочевого пузыря. Что касается разницы емкости пузыря у мужчин и женщин, то показания авторов различны: одни утверждают, что емкость женского пузыря меньше (Luschka, Henle), другие (Hurtl), напротив, считают его более объемистым. Личный опыт убедил нас, что в различных случаях бывает и то, и другое и что зависит это от индивидуальности и несовершенства наших исследований на трупе. Вообще же нам кажется, что решение подобного вопроса не имеет значения. И женщины в здоровом состоянии способны удерживать большее или меньшее количество мочи, смотря по обстоятельствам, а при болезненном задержании мочи и у них пузырь может быть растянут, как у мужчин, до громадных размеров. Важно только то, что при среднем наполнении верхушка пузыря не выдается над лобковыми костями, и, следовательно, возможность открыть присутствие пузыря перкуссией над костями обозначает его переполнение. Таким образом, чтобы облегчить доступ в пузырь при операции надлобкового камнесечения, необходимо ввести в пузырь весьма значительное количество жидкости, — переполнить его.

У поворожденных детей, вследствие недоразвития костей таза, мочевой пузырь весь выдается над лобковыми костями, так что внутреннее отверстие мочеиспускательного канала лежит на уровне входа в малый таз, между тем как у взрослых оно находится на 5—6 см ниже этой плоскости (Disse).

Стенки мочевого пузыря сравнительно очень толсты и состоят, как у всех полых органов, из следующих слоев: 1) слизистой оболочки, 2) мышечной и 3) слоя клетчатки; на задней стороне имеется еще 4-й слой — серозный (брюшина).

Слизистая оболочка мочевого пузыря содержит в своей ткани очень небольшое количество слизистых адипозных желез и лишена сосочков. Будучи соединена с подлежащей мышечной оболочкой очень рыхлой подслизистой клетчаткой, она легко подвижна на своей подстилке и образует многочисленные складки и морщины. В одном только месте пузыря сращение слизистой оболочки с мышечной, напротив, очень плотно, и вследствие этого оболочка никогда не образует складок — это на пространстве между тремя отверстиями пузыря, т. е. между отверстиями мочеточников, лежащими симметрично у задней стороны дна, и отверстием мочеиспускательного канала, находящимся у передней границы дна. Область слизистой оболочки, о которой идет речь, несколько возвышена над уровнем окружающих частей, имеет очертание треугольника, на углах которого находятся перечисленные отверстия. Эта область, известная под названием *trigonon Lieutaudii's. trigonon vesicae* [ВНА] (рис. 243, *tL*), представляет гладкую слизистую оболочку, сращенную с мышечным слоем без посредства подслизистой клетчатки и потому неподвижную. Передний угол этого треугольника вдается в отверстие мочеиспускательного канала в форме язычка, *uvula vesicae* (*luette vesicale* французских авторов), отчего это отверстие получает (при пустом пузыре) форму подковообразной щели, обра-

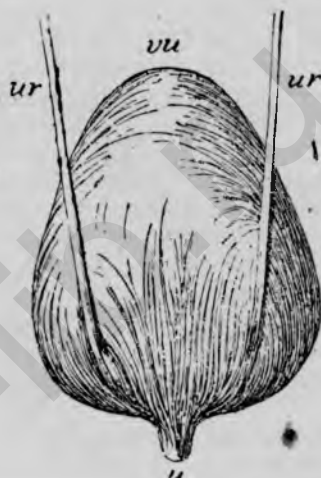

Рис. 241. Мочевой пузырь (мужской), сзади которого снята серозная оболочка, отчего обнаружались пучки мышечной оболочки. Предстательная железа также удалена. *vu*—vertex vesicae urinariae; *u* — начало urethrae, *ur, ur* — нижняя часть мочеточников.

ценной выпуклостью вперед. При стоячем положении *trigonon* образует самую глубокую часть дна мочевого пузыря¹.

Мышечная оболочка мочевого пузыря самая толстая из всех; в то же время она толще всех подобных оболочек других полостных органов. Состоит из объемистых пучков гладких мышечных волокон, которые расположены в направлениях очень разнообразных, так что здесь нельзя различить слоев с определенным направлением мышечных пучков, как, например, в стенках кишок. Пучки здесь ветвятся, соединяются друг с другом в сети, по местам же расходятся, оставляя промежутки, не занятые мышечной тканью. Эти свойства мышечных пучков мочевого пузыря выражаются на поверхности слепков полости, получаемых застывающими массами: поверхность этих слепков испещрена отпечатками сетевидно расположенных мышц и углублений, образующихся между ними. Промежутки между мышечными пучками, разумеется, увеличиваются по мере растяжения пузыря;

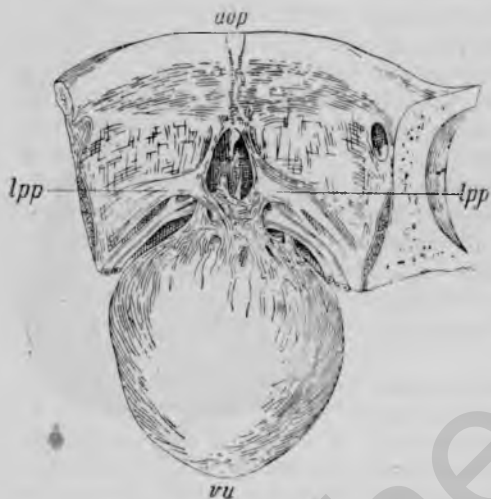


Рис. 242. Задняя сторона лобкового сочленения (*uop*) и мочевого пузыря (*vu*), который сильно отклонен назад; между ними видны *ligamenta puboprostatica* — *lpp*.

Когда мочеиспускание затруднено, оно дает повод к развитию в стенке его дивертикулов, т. е. мешочков, образуемых слизистой оболочкой, продавленной в промежутки между разошедшимися пучками мышечной оболочки. Дивертикулы, не причиняющие сами по себе особенно важных нарушений функции пузыря или болезненных припадков, неприятны при операции извлечения камня, так как искомый камень может поместиться в таком дивертикуле и при всем старании не будет найден.

Другой характер имеет мышечный слой *trig. Lieutaudii*; мышечные пучки здесь тонки, плотно перешиты между собой и стоят в связи с мускулатурой мочеточников, уретры и предстательной железы.

Клетчатка, покрывающая наружную поверхность пузыря, не образует резко отграниченной пластинки, как, например, на почках, и служит только для соединения пузыря с окружающими органами. Между прочим, она соединяет мышечную оболочку с листком брюшины, которая опускается на пузырь с передней (мышечной) стенки живота. Листок этот, ложась на заднюю поверхность верхушки пузыря, выстилает затем заднюю поверхность его тела. Достигнув дна, он оставляет пузырь, чтобы перегнуться у мужчин на переднюю поверхность прямой кишки, а у женщин — на матку. Таким образом, передняя, отчасти боковые поверхности и большая часть дна мочевого пузыря лишены брюшинного покрова. При переполнении пузыря мочой, когда он приподнимается над верхним краем лобковых костей, его верхушка отслаивает брюшину от мышечной стенки живота, растягивая заложенную здесь рыхлую подбрюшинную клетчатку, и мышечная оболочка приходит в соприкосновение со стенкой живота без посредства брюшины. Этим даются благоприятные условия для производства операции надлобкового камнесечения, без опасного для больного повреждения брюшины. Такое отслаивание происходит на пространстве 4 — 5 см (Tillaux, Пирогов) и простирается тем дальше, чем больше растянут пузырь. Но выше указанного расстояния верхушка пузыря перестает отслаивать брюшину и последняя ложится между пузырем и брюшной стенкой в форме складки.

¹ Подробное описание формы *trig. Lieutaudii*, важное для цистоскопии, см. Waldeyer, *Das trigonum vesicae*, Sitzb. d. Preuss. Acad., 1897.

Как сказано уже выше, у новорожденного ребенка (и зародыша), а также долгое время после рождения на свет мочевого пузырь лежит вне полости таза весьма значительной долей своей массы, а брюшина переходит на него на большом расстоянии от лобкового сочленения. Спускание пузыря в таз совершается постепенно, по мере увеличения размеров таза (точные данные об этом у Takahasi).

Мочевой пузырь касается передней стороной лобковых костей и их сочленения на всем протяжении последнего (рис. 244), а также с внутренними запирательными мускулами (*m. obturatores int.*), прикрепленными к этим костям. Снизу к передней части дна пузыря прилежит и плотно с ним сращена предстательная железа, охватывающая своей массой начало мочеиспускательного канала; сзади от нее к дну пузыря прилежат семенные пузырьки. На пространстве, остающемся свободным между семенными пузырьками, ко дну пузыря прилежит прямая кишка (рис. 244), касаясь его своей мышечной оболочкой (так как она в этом месте лишена серозного покрова). Выше, где между пузырем и прямой кишкой опускается складка брюшины и двумя своими листками покрывает тот и другой орган, они (пузырь и кишка) не касаются друг друга, потому что между ними располагаются кишки (*flex. sigmoidea* толстой и тонкой кишки), которые и окружают пузырь на всем протяжении его стенки, покрытой серозным покровом. У женщин нет предстательной железы, и позади пузыря расположены половые органы, а потому отношения другие: у них дно мочевого пузыря касается влагалища и шейки матки, с которыми соединено толстым слоем клетчатки (рис. 256). Выше между маткой и пузырем опускается складка брюшины, покрывая тот и другой орган; но матка продолжает плотно касаться пузыря, лежит на его задней поверхности, не позволяя кишкам проникать в пространство между ней и пузырем. Это считается нормальным положением матки. Но бывают случаи, когда матка отклонена назад (*retroversio uteri*) и кишки проникают в углубление между ней и пузырем. Такие случаи относятся уже к числу отклонений от нормы в положении матки.

На своем месте мочевого пузырь укреплен очень прочно отчасти брюшиной, которая соединяет его с передней брюшной стенкой и боковыми стенками малого таза, главным же образом сращениями при помощи клетчатки, существующими на всем протяжении поверхности пузыря, лишенном серозного покрова. Особенно плотны эти сращения в том месте, где передний край предстательной железы (*prostata*) касается пузыря. Здесь *fascia pelvis*, переходя с задней поверхности внутренних запирательных мускулов на верхнюю поверхность *m. levatoris ani* (образующего дно малого таза), имеет в своей массе два крепких фиброзных пучка, которые, начавшись от задней стороны лобкового сочленения, тянутся кнаружи и оканчиваются на *spinae ischiadicae*. Мимоходом эти пучки прирастают к пузырю и прилежащей к нему предстательной железе. Они подвешивают таким образом *prostata* и пузырь к костям, почему и названы *ligamenta rubroprostatica* (рис. 242, *lpp*). Верхушка мочевого пузыря также фиксирована связкой к передней стенке живота. Эта связка, *ligamentum vesico-umbilicale s. umbilicale [BNA] medium*, пузырно-пупочная, представляет у взрослого фиброзный канатик, содержащий в нижнем конце примесь гладких мышечных волокон, который, исходя из стенки пузыря на его вершине, тотчас прирастает к мышечной стенке живота (по средней линии) и восходит между ней и покрывающей ее брюшиной до пупка. Здесь он плотно врастает в рубец пупка. Связка эта является частью самого пузыря и в зародышевой жизни представляет канал — *urachus*, мочевого ход, который выходит через пупок наружу и оканчивается слепо. Впоследствии канал этот зарастает; но еще у новорожденного ребенка нередко в нем можно найти узкий просвет.

В ранние периоды развития мочевого пузырь и *urachus* представляют трубку, которая, начавшись в тазу от прямой кишки, выходит через широкое еще пупочное отверстие и превращается в пузырь, дающий впоследствии материал для развития последа (*placenta*). Эта трубка носит у зародыша название *allantois*. Позже часть ее, лежащая в тазу, расширяясь, образует мочевого пузырь; часть, лежащая в полости жи-

вота, суживаясь, образует *urachus* (и потом *lig. vesico-umbilicale medium*); часть, лежащая вне зародыша, идет на образование последа и пупочного канатика (вместе с оболочками зародыша и кровеносными сосудами).

Перечисленные связки, действительно, фиксируют пузырь. К этому же аппарату относят еще две связки, которые едва ли играют какую-нибудь роль в укреплении пузыря; это — так называемые *ligamenta vesico-umbilicalia lateralia*, боковые пупочно-пузырные связки (рис. 220, *lvi*). Этим именем называют две зародные артерии, *arteriae umbilicales* (пупочные) зародыша, которые, начавшись на боковой стенке малого таза (от *a. hypogastrica*), тянутся вперед под брюшиной таза, достигают боковых поверхностей пузыря, слабо срастаются с ним и затем, сближаясь под углом над вершиной пузыря, направляются по брюшной стенке до пупка. Здесь они выходят наружу и вступают в пупочный канатик. После рождения на свет, когда пупочный канатик отрезается (животные отгрызают его зубами), кровообращение в пупочных артериях прекращается, свернувшись в них кровь частью всасывается, частью организуется, и сосуды превращаются в фиброзные канатики, сохраняющие всю жизнь свои отношения к пузырю и брюшной стенке. По слабому своему соединению с пузырем, повторяем, они едва ли могут играть роль в его укреплении.

Мочепускающий канал (*urethra*)

Мочепускающий канал мужчины представляет длинную и сравнительно узкую трубку, состоящую из слизистой оболочки, которая (трубка) начинается воронкообразным отверстием на дне мочевого пузыря у верхушки (переднего угла) *trigonon Lieutaudii*.

Это отверстие некоторые авторы, по преимуществу французские, называют шейкой мочевого пузыря (*collum vesicae*) и отличают от собственно канала. Но этот термин, не приуроченный к определенной анатомической области канала или пузыря, вносит только путаницу в понятие, а потому должен быть оставлен.

Начавшись на указанном месте, мочепускающий канал проходит длинный и извилистый путь, прежде чем окончиться наружным отверстием, *orificium cutaneum urethrae* на вершине головки полового члена. Длина канала подлежит большим индивидуальным колебаниям, но в среднем считается равной 14—18 см. Ширина его, когда он пуст, очень незначительна; он даже совсем спадается. При прохождении мочи он растягивается различно, смотря по величине давления мочи. Гораздо важнее в практическом отношении максимальная ширина канала, до которой его можно довести искусственно, так как к ней принаравливается толщина инструментов, вводимых в канал для различных целей (зонды, катетеры, литотрипторы и цистоскопы). Максимум поперечника мочевого канала при наибольшем растяжении равен 1 см.

По длине мочепускающий канал разделяют на три участка: первый от пузыря — предстательная часть, *pars prostatica urethrae*, имеет около 2,5 см длины и прободает вещество предстательной железы (*prostate*), отчего происходит и название этого участка. Второй участок — *pars membranacea*, перепончатая часть, получила свое название по противоположности с предыдущей и следующей частями: первая и третья части окружены паренхиматозными органами, перепончатая же часть не имеет вокруг себя подобного органа и, действительно, снабжена только перепончатыми стенками, состоящими из слизистой и тонкой мышечной оболочки. Длина и ширина ее равны с предстательной частью. Третий участок заложен в половой член, состоящий из так называемой пещеристой ткани (*tela cavernosa*). Отсюда название — *pars cavernosa urethrae*, пещеристая часть. От этой части отделяют под особый термин ее задний конец, присвоивая ему название *pars bulbosa*, луковичная часть, потому что задний ко-

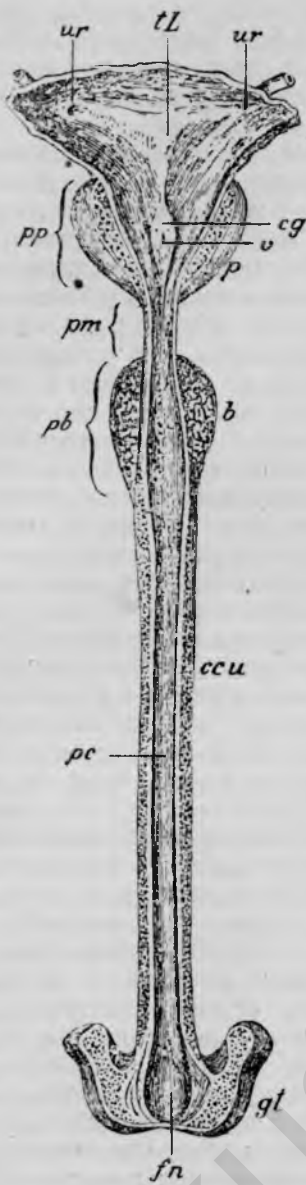

Рис. 243. Часть дна мочевого пузыря и мочеиспускательный канал мужчины, разрезанный во всю длину по верхней стенке.

tL — trigonon Lieutaudii; *ur, ur* — отверстия мочеточников; *pp* — pars prostatica urethrae; *pm* — pars membranacea urethrae; *pb* — pars bulbosa urethrae; *pc* — pars cavernosa urethrae; *p* — предстательная железа (разрезанная и разогнутая); *cg* — caput gallinaginis; *v* — отверстие vesiculae prostaticae; *scs* — corpus cavernosum urethrae (разрезанное и разогнутое; corpora cavernosa penis удалены); *gl* — glans penis; *fn* — fossa navicularis urethrae.

пец нешерстистого тела, которым обложен мочеиспускательный канал, в своем заднем конце утолщен паподобие молодой луковицы. Pars cavernosa имеет 10 — 13 см длины. Ширина ее не одинакова: в заднем конце в так называемой луковичной части, она представляет расширение, по преимуществу вниз; точно так же у самого наружного отверстия канал расширен, представляет так называемое *fossa navicularis*. На остальном протяжении partis cavernosae канал имеет довольно равномерную ширину и обладает растяжимостью в большей мере, чем pars membranacea et prostatica.

На своем пути мочеиспускательный канал образует два изгиба, расположенные в форме лежащей буквы S. Первая кривизна — *curvatura postpubica* (не совсем точное название, лучше бы *subpubica*) образуется предстательной, перепончатой и луковичной частью, причем в вершине кривизны приходится, разумеется, перепончатая часть, а остальные две образуют концы дуги. Вогнутость этой дуги обращена вверх и огибает спизу лобковое сочленение на расстоянии от его нижнего края в 1 см. Другая кривизна — *curvatura subpubica* (лучше бы — *praepubica*) образуется впереди лобкового сочленения одной кавернозной частью капала и вогнутостью обращена вниз.

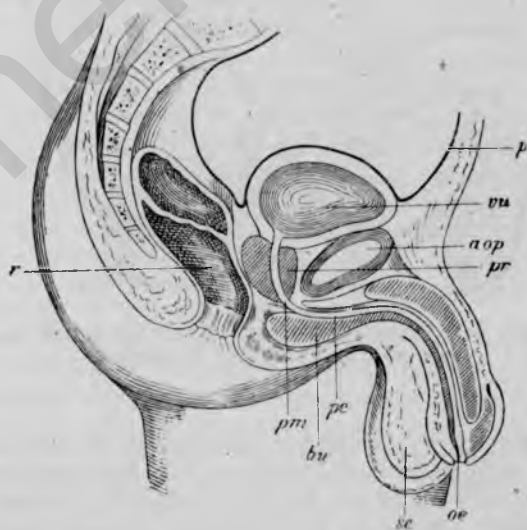


Рис. 244. Разрез мужского таза по средней плоскости (схематически).

aop — лобковое сочленение; *vi* — мочевой пузырь; *p* — брюшина; *pr* — prostata; *pm* — pars membranacea urethrae; *pc* — pars cavernosa urethrae; *bu* — bulbus urethrae; *oe* — orificium externum urethrae; *sc* — septum scroti; *r* — rectum.

Последняя кривизна исправляется при эрекции члена и при искусственном поднятии его, какое делают для введения в канал инструментов; тогда уретра получает кривизну, которую всего ближе сравнить с формой санного полоза. Эту форму придают всем инструментам, пазначенным для введения в мочеиспускательный канал.

Предстательная часть urethrae (рис. 243 и 244,) залегает, как сказано, в массе предстательной железы, прободая ее сверху вниз, но не по оси, а ближе к передней поверхности; часто она лежит даже просто в жолобе передней поверхности железы, так что на передней стенке канала нет железистого вещества. Слизистая оболочка *partis prostaticae* гладка на всем протяжении, за исключением задней стенки, где она образует длинную продольную складку с возвышением на верхнем конце. Эту складку называют по сходству куликовой головкой, *sarut gallinaginis*, или семенным бугорком, *colliculus seminalis*

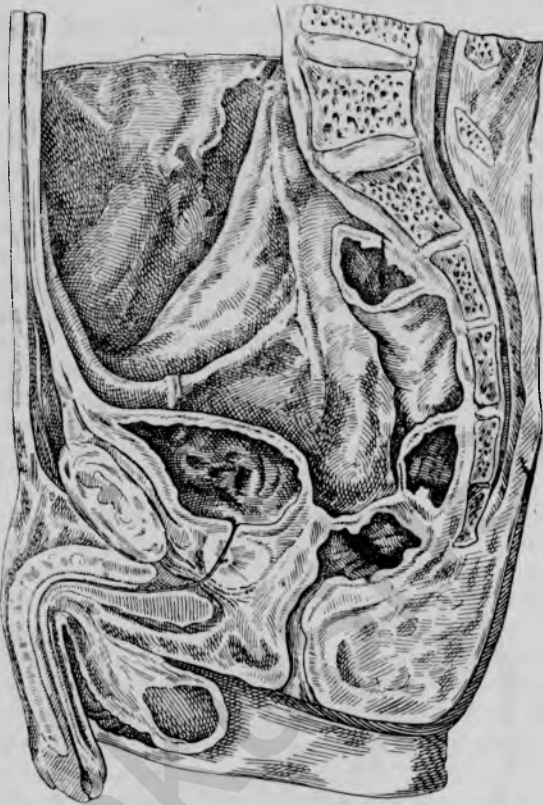

Рис. 245. Разрез мужского таза, сделанный на замороженном трупe. С натуры.

(рис. 243, *eg*), потому что по сторонам возвышенной (верхней) части складки открываются отверстия выносящих семя протоков. На верхушке бугорка находится еще одно непарное отверстие, ведущее в слепой мешочек, заложенный под задней стенкой уретры, в массе предстательной железы. Мешочек этот, имеющий 3—5 мм глубины, носит название простатического пузырька, *vesicula prostatica*, или, лучше, — мужской матки, *utriculus masculinus* (рис. 243, *v*). Последнее название нужно предпочесть, потому что оно напоминает морфологическое значение этого органа, не имеющего у взрослого мужчины никакой физиологической функции и представляющего остаток системы половых органов зародыша (см. ниже главу о развитии половых органов). Вокруг семенного бугорка на слизистой оболочке *partis prostaticae* открываются многочисленные выводящие протоки предстательной железы; впрочем, эти отверстия так малы, что невидны простым глазом.

Тотчас под слизистой оболочкой *partis prostaticae urethrae* расположены кольцевидные и продольные мышечные пучки, состоящие из произвольных и непроизвольных волокон. Эта мышечная ткань представляет продолжение мышечной оболочки пузыря и входит в тесную связь с веществом предстательной железы, а также продолжается и на перепончатую часть уретры. Связь этой системы мышц с предстательной железой дает последней возможность играть, между прочим, роль запирателя (сфинктера) мочевого пузыря.

Перепончатая часть мочеиспускательного канала (рис. 244 *pt* и 245,) имеет также гладкую слизистую оболочку. Проходя под нижним краем лобкового сочленения, *pars membranacea* прободает толстую фиброзную пластинку, известную под названием т р е у г о л ь н о й связки мочевого канала.

lig. triangulare urethrae. Эта пластинка, образующаяся из сращений двух фасций (*fascia pelvis et fascia perinei profunda*, см. ниже — мышцы промежности), натянута очень туго в углу между нисходящими ветвями лобковых костей, как в раме, и, пропуская перенончатую часть уретры, фиксирует ее к костям совершенно неподвижно. В противоположность этому конец *partis membranaceae*, лежащий вне таза (впереди *lig. triangularis*), и *pars bulbosa* представляются весьма подвижными (при расслабленном состоянии члена), поэтому при введении инструментов этот отдел мочевого канала легко образует перед концом инструмента складку (перегиб), отчего вводимый инструмент не попадает в отверстие треугольной связки (где проходит *pars membranacea urethrae*), а упирается в связку ниже этого отверстия. Это препятствие, впрочем, легко устраняется натягиванием члена на инструмент, отчего перегиб мочевого канала исчезает, и конец инструмента сам собой вскакивает в отверстие *lig. triangularis*, а затем уже беспрепятственно проникает в пузырь. *Pars membranacea urethrae*, пройдя *lig. triangulare*, окружается одним из мускулов промежности, который играет для нее роль сжимателя (см. промежность).

Слизистая оболочка кавернозной части мочеиспускательного канала образует продольные складки, допускающие значительное растяжение этой части канала. Кроме того, местами на ней заметны очень маленькие в нормальном состоянии поперечные складки, имеющие форму полулунных кармашков, обращенных отверстием к выходу канала, это — так называемые *l a s u n a e M o r g a g n i i s. u r e t r a l e s* [BNA]. Самая большая из этих складок помещается на верхней стенке канала в самом конце его, над *fossa navicularis*; она носит название складки Guerin. На дне этих кармашков открываются протоки слизистых железок. При катарральном набухании эти складки увеличиваются и могут задерживать тонкий инструмент (какие, например, употребляются при исследовании очень сильных стриктур уретры). На дне *partis bulbosae urethrae* открываются едва заметными отверстиями выводящие протоки двух куперовых желез (см. ниже).

На всем протяжении мочеиспускательного канала слизистая оболочка его снабжена небольшими сосочками и слизистыми железками.

Мочеиспускательный канал женщины отличается от мужского своей меньшей длиной и большей шириной. Длина ее равняется приблизительно 3—4 см. Ширина при нормальном растяжении мочой раза в полтора больше ширины мужского канала. Но растяжимость ее (без разрыва) так велика, что некоторые хирурги находят возможным вводить в нее один и даже два пальца, чем облегчаются все оперативные действия внутри мочевого пузыря женщины. Морфологически уретра женщины соответствует предстательной части мужского мочеиспускательного канала, хотя и не окружается предстательной железой, которой у женщины нет (а перенончатая и кавернозная части раскрыты книзу и являются в виде половой щели, см. развитие половых органов). Предстательная железа заменена здесь многочисленными и сильно развитыми слизистыми железками, заложенными под слизистой оболочкой канала.

Анатомические отношения женской уретры таковы: начавшись из мочевого пузыря, она направляется (как у мужчины) вниз и вперед и, подходя под нижний край лобкового сочленения, прободает *lig. triangulare urethrae*, а затем тотчас открывается в глубине половой щели, вперед отверстия влагалища. Ее наружное отверстие круглой, слегка звездчатой формы, окружено валиком кожи, выстилающей дно половой щели: валик этот наощупь тверд и легко отыскивается пальцем для введения катетера. На своем коротком пути от мочевого пузыря до наружного отверстия уретра сращена с передней стенкой влагалища и чем ниже, тем плотнее. Обладая толстыми и твердыми стенками, она заставляет переднюю стенку влагалища выбухать назад и образует на передней стенке этого канала твердый наощупь продольный валик.

Стенка мочеиспускательного канала женщины состоит из слизистой оболочки, образующей при закрытом состоянии канала высокие продольные складки, так что на разрезе просвет канала имеет звездообразную форму. Поверх сли-

вистой оболочки расположена мышечная оболочка, волокна которой переплетены с пучками очень плотной клетчатки и слизистыми железами, отчего и зависит твердость стенки urethrae.

Надпочечные железы (*glandulae suprarenales*)

Руководясь в порядке расположения описания внутренностей анатомическим принципом, мы должны поместить рядом с мочевыми органами **надпочечные железы**, которые лежат на верхних концах почек. Их относят к железам внутренней секреции, продукт которых поступает непосредственно в кровь. Как таковой известен **адреналин**, играющий, несомненно, важную роль в организме, так как при заболевании надпочечных желез наблюдаются глубокие расстройства.

Надпочечная железа (рис. 239, *gsr*) имеет форму трехсторонней призмы, заостренной по концам и согнутой по оси. Одной из своих сторон, более узкой и вогнутой, она охватывает верхний конец почки; две другие стороны лежат на продолжении поверхности почки; самая острая грань направлена вверх. Поверхность ее слегка бугристая, а края (или грани) немного зазубрены; на передней стороне находится дугообразная глубокая канавка, в которую входят кровеносные сосуды (*arteria et vena suprarenales*) (выводящего протока железа не имеет). Поэтому борозда и называется **воротами** или **вырезкой**, *hilus glandulae suprarenalis*. Размеры железы незначительны: самый длинный размер по оси достигает 4 см, вертикальный — 2,5—3 см, а толщина — 0,6 см. Паренхима железы имеет очень незначительную плотность и желтобурый цвет. Впрочем, этот цвет свойствен только корковому слою, который на разрезе явственно отличается от темнокрасного медуллярного вещества, занимающего центр железы. В массе этого последнего вещества простым глазом можно открыть крупный кровеносный сосуд — вену, идущую по оси железы.

Поверхность *glandulae suprarenalis* покрыта довольно плотным слоем клетчатки — **сумкой**, которая подобно собственной оболочке (*membr. propria*) селезенки дает внутрь пластинчатые отростки, переплетающиеся внутри железы и образующие ее **stromu** (основу). В промежутках последней помещается **мягкая пульпа** (мякоть) железы, имеющая различное строение в корковом и медуллярном веществе. Железа очень богата кровеносными сосудами и нервами.

У новорожденных детей *glandulae suprarenalis* относительно очень велики.

ПОЛОВЫЕ ОРГАНЫ

Система половых органов в ряду позвоночных животных представляет разнообразие форм большее, чем другие системы. Она разнообразится еще различиями ее строения у двух полов. Но, несмотря на это, эмбриологии удалось доказать совершенную общность плана ее устройства не только для всех животных одного пола, но и для обоих полов. Это удалось, однако, только путем изучения развития системы; сравнение же форм и отношений органов взрослых животных не дает возможности сделать достаточных обобщений в области анатомии половой системы. Поэтому и нам, имеющим дело только с разницей органов у женщины и мужчины, для уяснения гомологии и значения разницы между ними необходимо познакомиться с историей их развития; но сделать это удобнее после знакомства с анатомией их у взрослого человека, тем более, что тогда будет легче разъяснить, путем развития, и многочисленные аномалии этой системы органов.

1. Мужские половые органы

а) Внутренние

Яичко (testiculum) и его придаток (epididymis)

Мужские половые железы, согласно современному взгляду, представляют железы с двойной функцией: во-первых, как истинные железы они вырабатывают семенные тельца (spermatozoa) и, во-вторых, как железы внутренней секреции выделяют продукт, который играет существенную роль в питании организма и, между прочим, обуславливает развитие мужских признаков всего тела. Яички и их придатки помещаются у взрослого человека в мошонке, подвешенные там на семенных канатиках. Но это место они занимают после рождения на свет; во время развития, в утробной жизни, яички находятся в полости живота, первоначально на передней поверхности почек, где впервые и появляются их зачатки. Впоследствии они спускаются по задней и боковым стенкам живота до паховых каналов (см. брюшные мышцы) и через них достигают мошонки.

Яичко взрослого мужчины представляет по внешнему виду и величине большое сходство с голубиным яйцом. Оно только сплющено несколько с боков. Длина его в среднем равна 4,5 см, толщина — 2,5 см, вертикальный размер (от заднего до переднего края) — 3 см. Вес — 15—25 г. Его положение в мошонке таково, что продольная ось направлена наискось сверху вниз и назад; поэтому на яичке различают верхний (или передний) и нижний (или задний) концы, два края — передний (или нижний), задний (или верхний) и две поверхности — внутреннюю и наружную. Задний край яичка не свободен: на нем расположен придаток, представляющий начало выводного протока.

Яичко одето шестью оболочками (считая стенки мошонки); но первичных оболочек, которые яичко приносит с собой с места своего развития — из полости живота, — только две, и с ними-то оно может быть вынута после разреза четырех, сращенных между собой слоев, составляющих вместилище органа. Вынутое из этого мешка яичко представляется серовато-белым и совершенно гладким, блестящим, потому что внешняя из первичных его оболочек есть серозный листок — брюшина, которая покрывала его еще в животе. Плотнo сращенная с этим серозным листком лежит под ним так называемая белочная оболочка, *tunica albuginea testiculi*, которая представляет слой чрезвычайно плотной фиброзной ткани, в 0,5 мм толщиной, имеющей вид вареного яичного белка (отсюда и название — белочная оболочка). *Tunica albuginea* облекает яичко со всех сторон; на поперечных разрезах органа видно, что эта оболочка вдоль заднего края его образует утолщение треугольного сечения, называемое гайморовым телом, *corpus Highmori*, *mediastinum testis* [BNA] (рис. 246, *сН*). Как показывают последовательные поперечные разрезы яичка, *corpus Highmori* представляет валик, идущий во всю длину заднего края его, обращенный своим острым гребнем внутрь органа. От этого гребня отходит ряд пластинчатых отростков, которые на поперечных разрезах имеют вид сероватых полосок; от верхушки *corporis Highmori* они расходятся лучеобразно и, истончаясь, достигают внутренней поверхности белочной оболочки по всему протяжении периферии яичка. Эти пластинки, пронизывая железистую паренхиму *testiculi*, разделяют ее на дольки, которые, если

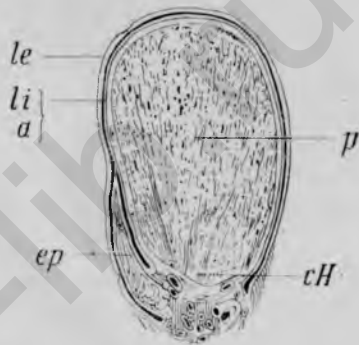


Рис. 246. Поперечный разрез яичка и придатка.
p — паренхима яичка; *сН* — *corpus Highmori*; *ep* — придаток; *li*, *a* — белочная оболочка яичка и внутренний листок влагалищной оболочки, сращенные вместе; *le* — наружный листок влагалищной оболочки.

бы их выделить, должны иметь форму пирамид. Паренхима яичка, заложенная между описанными пластинками, на разрезе представляется массой розовато-серого цвета, очень мягкой, но вместе с тем весьма упругой. Невооруженному глазу она представляется мелкозернистой. Кажущаяся зернистость паренхимы зависит от того, что она состоит из массы спутанных извилистых трубочек — *tubuli seminiferi*. Последние, если их вытягивать с поверхности разреза яичка пинцетом или иголкой, кажутся невооруженному глазу похожими на тонкие нити. Под микроскопом эти трубочки оказываются снабженными тонкой прозрачной оболочкой и эпителием внутри. Последний и образует семенные тельца, *spermatozoa* — деятельную часть семени. Семяотделительные трубочки имеют в поперечнике 0,1—0,2 мм; соединяясь между собой, они направляются к гайморову телу, вступают в его массу и образуют там сеть — *rete vasculosum Halleri s. rete testis* (рис. 247, *rH*), заложенную между пучками фиброзной ткани *corporis Highmori*. Эта часть дает начало так называемым выносящим сосудам — *vasa efferentia* (*vef*), которые в различном числе (от 10 до 30) выходят сквозь оболочку яичка, близ его верхнего конца, и, образовав несколько изгибов, впадают в канал придатка (рис. 247).

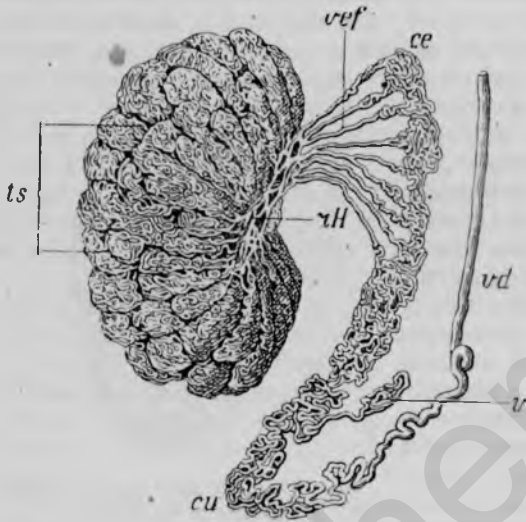


Рис. 247. Паренхима мужского яичка и придатка, инъецированная через выносящий проток. *ts* — *tubuli seminiferi*, образующие дольки яичка; *rH* — *rete Halleri*; *vef* — *vasa efferentia*; *ce* — головка придатка; *cu* — хвост придатка; *v* — *vasa aberrantia*; *vd* — *vas deferens*.

шему протоку (*vas deferens*). Одной из трех своих сторон придаток охватывает задний край яичка, отчего эта сторона несколько вогнута; она частью свободна, частью плотно приращена к белочной оболочке *testiculi*, представляя место, где описанные выше *vasa efferentia* вступают в придаток. Две другие стороны придатка, внутренняя и наружная (по отношению с средней линии тела), свободны. В верхнюю грань *epididymis* вступают кровеносные сосуды; к ней же прилегает на некотором протяжении *vas deferens*, отчего эта грань свободна только у головки; на всем остальном протяжении до самого хвоста она приращена к началу семенного канатика. Внешняя поверхность *epididymis* покрыта, как и яичко, белочной оболочкой, т. е. слоем клетчатки, но более тонкой, чем на яичке, отчего изгибы *vasis epididymis* до некоторой степени видны и снаружи.

Поверх белочной оболочки яичко и отчасти придаток покрыты листком брюшины, который они приносят с собой из полости живота. Этот серозный листок, называемый внутренним, или висцеральным, листком собственной влагалищной оболочки яичка, *tunica vaginalis propria testiculi*, сращен с белочной оболочкой *testiculi* настолько плотно, что разделить их ножом чрезвычайно трудно. При

Придаток яичка, *epididymis*, состоит из одной трубки (*vas epididymis*), которая представляет начало выносящего протока, лежащее по заднему краю *testiculi*. Она образует множество изгибов, соединенных клетчаткой в одну плотную массу. Со стороны яичка впадают в нее *vasa efferentia*. Внешнюю форму придатка можно сравнить с трехгранной пирамидой, согнутой по оси; своим закругленным основанием или головкой он обращен вверх, а верхушкой или хвостом — вниз. Здесь придаток дает начало собственно вынося-

щему протоку (*vas deferens*). Одной из трех своих сторон придаток охватывает задний край яичка, отчего эта сторона несколько вогнута; она частью свободна, частью плотно приращена к белочной оболочке *testiculi*, представляя место, где описанные выше *vasa efferentia* вступают в придаток. Две другие стороны придатка, внутренняя и наружная (по отношению с средней линии тела), свободны. В верхнюю грань *epididymis* вступают кровеносные сосуды; к ней же прилегает на некотором протяжении *vas deferens*, отчего эта грань свободна только у головки; на всем остальном протяжении до самого хвоста она приращена к началу семенного канатика. Внешняя поверхность *epididymis* покрыта, как и яичко, белочной оболочкой, т. е. слоем клетчатки, но более тонкой, чем на яичке, отчего изгибы *vasis epididymis* до некоторой степени видны и снаружи.

переходе на придаток на одной стороне, именно внутренней, серозный листок не заходит в промежуток между яичком и придатком. На другой стороне, наружной, он расположен также у головки и хвоста придатка, но на середине проникает несколько между яичком и придатком, выстилая отдельно на некотором протяжении тот и другой орган; вследствие этого между ними образуется кармашек, в который легко проникает рукоятка скальпеля. Выставив наружную и внутреннюю поверхности *epididymis*, серозный листок оставляет поверхность последнего у места соединения его с семенным канатиком и образует вокруг яичка замкнутый со всех сторон мешок, внутренняя поверхность которого не сращена с яичком. Это так называемая наружная, или парие탈ная, пластинка собственной влагалищной оболочки яичка. Между нею и висцеральным листком получается щелевидная полость — полость влагалищной оболочки, содержащая небольшое количество серозной жидкости. Наружный листок *tunicae vaginalis proprae testiculi*, кажущийся продолжением внутреннего (который, как мы выразились выше, оставляет яичко и превращается в наружный), в сущности другого происхождения, в связь между обоими листками появляется только после окончания процесса спуска яичка в мошонку. Недаром выше шесть оболочек, покрывающих яички, мы разделили на две группы, причислив к яичку только две (белочную и висцеральный листок серозной); остальные же четыре отнесли к вместилищу яичка. На такую группировку оболочек дает право способ развития их: две оболочки яичка принадлежат собственно ему в то время, когда оно находится еще в полости живота; остальные четыре образуют его мешок, приготовленный заранее, и становятся в более близкие отношения с ним уже после его перемещения. На основании этого они и будут описаны ниже в составе мошонки и семенного канатика.

Яичко и придаток имеют на себе обыкновенно несколько остатков тех органов, которые составляют половую систему зародыша и впоследствии у мужчины исчезают или вполне, или отчасти. Сюда относятся: а) Так называемая гидатида на ножке — небольшой овальный пузырек, содержащий серозную жидкость, который нередко встречается на переднем конце *epididymis*, привешенный к его головке фиброзной ниточкой. Эта гидатида, встречающаяся у женщин на фаллопиевой трубе, есть остаток так называемой мюллеровой нити зародыша. б) *Vasa aberrantia*. Этим именем называют отростки *vasis epididymis* или начала *vasis deferentis*, которые в одиночном числе или в числе двух, редко больше, отходят вверх в массу клетчатки, одевающей семенной канатик и придаток. Образовав несколько изгибов, они оканчиваются слепо. в) *Raepididymis* — небольшие клубочки трубок, напоминающих своим строением *vasa efferentia*, которые нередко встречаются в клетчатке, окружающей венозное сплетение семенного канатика, вблизи головки придатка. Концы этих трубочек иногда расширены; *vasa aberrantia* и *raepididymis* представляют собою остатки вольфова тела, которое играет у зародыша роль почки, потом отчасти атрофируется, отчасти развивается дальше и образует самый придаток. г) На переднем конце яичка собственно встречается еще так называемая гидатида без ножки — пузырек, наполненный семенем. Надо думать, что это образование совсем иного рода; вероятно, это просто семяотделительные трубки, которые, потеряв почему-нибудь возможность опоражниваться нормальным путем, были растянуты своим отделяемым и превратились в кисту.

Выносящие протоки яичек и семенные пузырьки

Выносящий проток яичка, *vas deferens*, которого истинное начало представляет собой *vas epididymis*, получает свое название, только начиная от хвоста придатка. Но даже отделившись от него, он носит тот характер, как в самом придатке, т. е. представляет сильно извилистый канал, который восходит параллельно заднему краю яичка вверх, соединенный с ним клетчаткой. Но чем выше восходит *vas deferens*, тем менее становятся его изгибы, и, наконец, на уровне головки придатка проток становится совершенно прямым. Оставив яичко, он направляется в составе семенного канатика (т. е. пучка, состоящего из сосудов, нервов, клетчатки и мышечного слоя) к наружному отверстию пахового канала. Пройдя во всю длину последнего, *vas deferens* у вну-

треннего его отверстия отделяется от сопровождавших его сосудов (которые идут вверх, к почке) и направляется вниз по боковой стенке малого таза, под брюшиной, ее покрывающей (рис. 220, *vd*). Приближаясь к дну таза, *vas deferens* рекрецируется с мочеточником, проходя между ним и брюшиной, их покрывающей. Затем он проникает между пузырем и прилежащей к нему сзади прямой кишкой, все приближаясь к средней линии, так что у заднего края предстательной железы сближается с своей парой (т. е. с *vas deferens* другой стороны). Соединившись боковым отверстием с семенным пузырьком, *vas deferens* исчезает в массе предстательной железы и, пройдя сквозь нее, открывается маленьким устьем на слизистой оболочке *partis prostaticae* мочеиспускательного канала. Сбоку семенного бугорка. Часть выносящего протока, заложенная в массе предстательной железы, носит особый термин — **в ы б р а с ы в а ю щ е г о п р о т о к а, ductus ejaculatorius**.

Во всю длину (которая у развернутого выносящего протока достигает 50—60 см) толщина *vasis deferentis* почти одинакова — до 3 мм. Но из этого на долю просвета приходится только 0,5 мм, а остальное — на стенки, чрезвычайно толстые и плотные наощупь. Впрочем, отношения поперечника просвета и толщины стенок несколько иные близ концов *vasis deferentis*. В извилистой части, при начале, просвет несколько шире, а стенка — тоньше. То же самое — близ противоположного конца — канал начинает расширяться, образуя боковые бухты, проникающие в толщу стенки, отчего последняя становится тоньше, а просвет получает веретенообразное расширение (*ampulla*). Слои, составляющие стенки *vasis deferentis*, те же, что у других выносящих протоков, т. е. слизистая оболочка, чрезвычайно толстый слой гладких мышечных волокон, расположенных кольцевидно и продольно, в котором по толщине преобладают внутренние, круговые пучки. Этому-то слою *vas deferens* и обязан той плотностью наощупь, о которой сказано выше. Поверх мышечной оболочки лежит тонкий слой клетчатки — *adventitia*. Слизистая оболочка называется здесь так только по аналогии с внутренними оболочками других выносящих протоков, хотя и не содержит слизистых желез. Близ конца *vasis deferentis*, там, где его просвет имеет расширение — *ampulla*, слизистая оболочка образует бесчисленные мелкие складки, и в ее толще появляются железы, по форме напоминающие слизистые железы других слизистых оболочек; но эти железы слизи, видимо, не выделяют, потому что в жидкой части семени слизь реактивами не открывается. Эти железы так же, как железы слизистой оболочки семенных пузырьков, представляются органами *sui generis*, выделяющими белковую жидкость, которая и составляет жидкую часть семени.

Стенки *ductus ejaculatorii* гораздо тоньше вследствие уменьшения количества мышечных волокон.

Семенные пузырьки, *vesiculae seminales* (рис. 248, *vs*), представляют овальные, сплюснутые сверху вниз тела, поверхность которых представляется бугроватой. Величина их довольно изменчива — от 4 до 8 см в длину и 0,6—2,7 см в поперечнике, что, вероятно, зависит от степени наполнения, в которой мы их застаем. Причина бугристой формы пузырьков лежит в том, что семенной пузырек представляет собой собственно широкий ветвистый канал, ветви которого оканчиваются слепо, а по форме и числу индивидуально различны. Весь канал со своими ветвями свернут в клубок и одет клетчаткой с значительной примесью мышечных волокон. Бугристость поверхности и есть выражение такого устройства пузырька. При овальной его форме в нем все-таки можно отличить более толстую, верхнюю, часть, как бы дно, и узкую часть, нижнюю — горло. Расположены семенные пузырьки таким образом, что продольные оси их несколько наклонены по отношению к горизонту передними концами вниз и сходятся друг с другом под углом. Передняя сторона пузырьков прилежит ко дну мочевого пузыря, задняя — отчасти к прямой кишке, отчасти к мышечному дну таза, покрытому *fascia pelvis*, а внутренние края касаются соответствующих выносящих протоков (семенной пузырек лежит с наружной стороны соответствующего выносящего протока), заостренный конец семенного пузырь-

ка касается заднего края предстательной железы и соединяется здесь с выносящим протоком. Стенки семенных пузырьков устроены совершенно так же, как стенки нижней части выпящающего протока. Их слизистой оболочке приписывают также свойство выделять из себя жидкую часть семени, содержащую белок. Мышечная оболочка правого и левого пузырьков близ предстательной железы соединяется и образует сфинктер восьмиобразной формы, которому Pogosz приписывает очень существенную функцию в удержании семени. Форма полости пузырьков весьма неправильна и представляется в виде ряда сообщающихся между собой камер. Отверстие, соединяющее ее с выносящим протоком, лежит на наружной стороне последнего и имеет очень незначительные размеры.

Предстательная железа (prostata)

Предстательная железа, как это уже сказано выше при описании мочеиспускательного какала, стоит в теснейшем отношении к мочевому пузырю и уретре, играя роль запирающей мышцы для них. В то же время она как орган отдельный входит в половую систему, так как ее отделяемое — сок, вероятно, примешивается к семени; в последнее время ей приписывают еще свойство железы с внутренней секрецией, причем секрет ее рассматривается как возбудитель семяотделения.

Внешнюю форму железы принято сравнивать с формой каштана (или лесного ореха, несколько сдавленного). То ли, другое ли сравнение мы употребим, оно требует дополнения в отношении, что одна сторона ее, обращенная к пузырю (передне-верхняя), представляет вдавление, в которое помещается часть дна пузыря с отходящим от него мочеиспускательным каналом. У переднего края этой поверхности начинается канал (или жолоб), в котором помещена *pars prostatica urethrae*. Канал этот прободает железу до переднего, заостренного конца ее. Задний край *prostatae* расширен и представляет на середине значительную вырезку. Задняя (точнее задне-нижняя) сторона железы представляет довольно значительную выпуклость и прилежит к передней стенке прямой кишки. Железа с поверхности

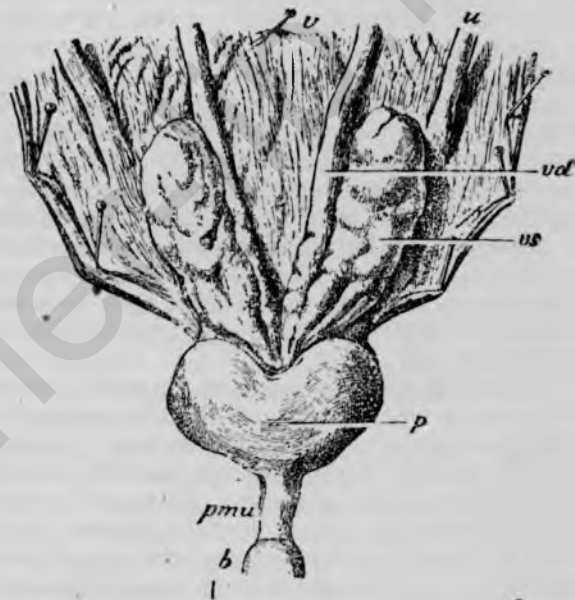


Рис. 248. *p* — предстательная железа с задней стороны; *pmtu* — *pars membranacea urethrae*; *b* — *bulbus urethrae* (часть); *vs* — семенной пузырек; *vd* — *vas deferens*; *v* — часть дна мочевого пузыря (пузырь был вскрыт и стенка растянута на булавках); *u* — мочеточник.

не дольчата, но все-таки иногда говорят о трех ее долях — двух боковых и средней. Это деление, не оправдываемое с анатомической точки зрения, введено хирургами, которые называют гипертрофией средней доли предстательной железы случаи образования бугорка на той поверхности ее, которая обращена к пузырю (случаи эти наблюдаются у стариков и ведут к затруднению мочеиспускания). Размеры железы незначительны: наибольший поперечник равен 3,2—4,5 см, от основания к верхушке — 2,5—3,5 см, наибольшая толщина — 1,4—2,2 см. Вес равен 11—18 г.

Консистенция паренхимы весьма плотная, так что у живого предстательную железу очень легко прощупать пальцем, введенным в прямую кишку, в виде твердого шара. Цвет паренхимы желто-красный. На разрезах вещество железы кажется порозным. Строение его очень сложное. В состав *prostateae* входят 15—30 отдельных железок, по строению близких к гроздевидным железам. Каждая из них имеет особый выносящий проток, открывающийся на слизистой оболочке *partis prostaticae urethrae* отверстием микроскопической величины. Железки соединены в один конгломерат огромным количеством гладких мышечных волокон¹, которые образуют на поверхности железы непрерывный слой и проникают в ее массу в виде целой системы перекладин. На той части поверхности железы, которая охватывает *urethram* (т. е. на стенках описанного выше канала или желоба, охватывающего *partem prostaticam urethrae*), скопление мышечных волокон особенно велико. Они здесь расположены в виде колец, в особенности густо у самого мочевого пузыря. Здесь, кроме гладких волокон, встречается также значительное число поперечнополосатых. Это-то скопление мышечных пучков и есть так называемый *m. sphincter vesicae (prostaticus Kohlrausch)*. Отделить его от железы вместе со слизистой оболочкой уретры чрезвычайно трудно, и это является причиной того, почему его не описывают как самостоятельный мускул, а рассматривают как часть мышечной стромы предстательной железы.

В центре простаты заложен орган, который генетически не имеет никакого отношения к железе: это — так называемый *vesicula prostatica s. utriculus masculinus*, упомянутый выше при описании *partis prostaticae urethrae*. Это — маленький мешочек, величиной 3—5 мм, выстланный слизистой оболочкой и открывающийся щелевидным отверстием на верхушке семенного бугорка уретры. Он представляет остаток тех органов зародыша, из которых у особей женского пола развивается влагалище и матка, а у мужчины не имеет, по видимому, никакого значения. По сторонам *vesiculae prostaticae* проходят сквозь массу предстательной железы *ductus ejaculatorii*.

Поверхность железы покрыта слоем клетчатки, так называемой *membra propria prostatae*, которая представляет нераздельную часть *fasciae pelvis*, окружающей предстательную железу. Фасция эта образует описанные выше (см. мочевого пузырь) *ligamenta pubo-prostatica*, укрепляющие простату к костям таза.

Топографические отношения железы отчасти уже указаны. Она расположена так, что ее продольная ось лежит наискось — передним концом ниже заднего. Заостренный нижний конец железы и часть ее передне-верхней поверхности лежит на *lig. triangulare* (фиброзной пластинке, натянутой в верхушке угла между лобковыми костями). Другая часть передне-верхней поверхности приращена плотно ко дну мочевого пузыря; задне-нижняя поверхность железы касается прямой кишки; боковые края прилежат к мускулу, поднимающему задний проход (т. е. к мышечному дну таза), покрытому *fascia pelvis*; к заднему краю железы приращены семенные пузырьки и выносящие протоки яичек.

б) Наружные

Половой член (*penis*)

Половой член состоит из особого вида ткани, так называемой пещеристой, состоящей в ближайшей связи с кровеносной системой. Ткань эта образует три пещеристые тела, *corpora cavernosa*, которые имеют форму цилиндров и сращены между собою по длине. Два из них, пещеристые тела члена, *corpora cavernosa penis*, лежат рядом, образуя верхнюю часть члена; третье — *corpus cavernosum*

¹ Rüdinger заметил значительные индивидуальные колебания количества мышечной и железистой ткани в предстательной железе, так что иногда выступает на первый план одна, иногда другая ткань.

urethrae, пещеристое тело мочеиспускательного канала, приращено снизу к двум первым. Внешняя форма их неодинакова: *corpora cavernosa penis* имеют форму цилиндров с заостренными концами; передние их концы соединены до самых верхушек, задние — расходятся под острым углом и прирастают к нижним краям нисходящих ветвей лобковых костей и частью к восходящим ветвям седалищных костей. *Corpus cavernosum urethrae* на протяжении также имеет форму цилиндра (диаметра вдвое меньшего, чем пещеристые тела члена), но на обоих концах представляет утолщения; на заднем утолщение имеет вид булавы или луковицы — *bulbus*, на переднем — форму колокола, прикрепленного к цилиндрическому телу одним краем и образующего так наз. головку члена, *glans penis*. Луковица помещена в верхушке угла, образуемого расхождением задних концов *corporum cavernosum penis*, цилиндрическая середина *corporis cavernosi urethrae* приращена к нижней бороздке, образующейся от соединения пещеристых тел члена, а *glans penis* надета, как шапка, на соединенные концы последних. *Corpus cavernosum urethrae* получило свое название от того, что оно во всю длину, от луковицы до головки, прободается мочеиспускательным каналом (*partes bulbosa et cavernosa urethrae*), лежащим несколько эксцентрично, ближе к верхней стороне.

Внешняя поверхность пещеристых тел образуется плотной фиброзной оболочкой, *tunica albuginea*, имеющей еще большее сходство с вареным белком, чем одноименная оболочка яичка: она блестяще белого цвета и чрезвычайно плотна. В том месте, где *corpora cavernosa penis* сращены между собой, *tunica albuginea* их представляет ряд щелей, расположенных под прямым углом к продольной оси члена, так что перегородка получает вид решетки (рис. 250). На месте сращения пещеристого тела *urethrae* с остальными телами таких щелей не заметно: там перегородка плотна.

Толща пещеристых тел состоит из нежных пластинок клетчатки, переплетенных между собою так, что пещеристая ткань получает чрезвычайно близкое сходство с тканью обыкновенной морской губки. Полости или пещеры, образуемые этими пластинками ткани, представляют просто расширение кровеносных сосудов, с которыми они находятся в непосредственной связи. Наполняясь из них большим или меньшим количеством крови, пещеристая ткань получает способность напрягаться (эрегироваться).

Укрепление *penis* к окружающим частям уже отчасти описано: задние, расходящиеся концы *corporum cavernosorum penis* плотно приращены к краям нисходящих ветвей лобковых и частью к восходящим ветвям седалищных костей. Далее, верхняя сторона луковицы соединена довольно плотной клетчаткой с подлежащими мышцами и фасциями промежности. Наконец, между спинкой члена и передней поверхностью лобкового сочленения, на самой средней линии вертикально натянута крепкая фиброзная пластинка, имеющая форму треугольника — *ligamentum suspensorium penis*.

Поверх белочной оболочки пещеристых тел расположен слой чрезвычайно растяжимой клетчатки, не содержащей никакого жира; слой этот получает название *fascia penis* и служит для соединения пещеристых тел с покрывающей их кожей. Ее растяжимость обуславливает чрезвычайную подвижность кожи на члене. Но эти свойства *fascia penis* и кожа имеют только на стволе.

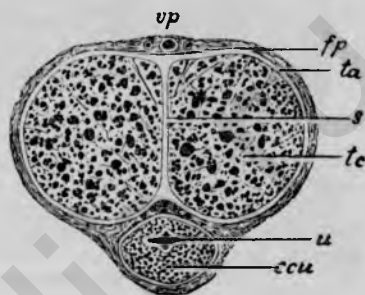


Рис. 249. Поперечный разрез полового члена мужчины. *u* — просвет перерезанного мочеиспускательного канала; *ccu* — ткань *corporis cavernosi urethrae*; *tc* — ткань *corporis cavernosi penis*; *s* — septum пещеристых тел; *ta* — *tunica albuginea* пещеристых тел; *fp* — *fascia penis*; *vp* — вена и две артерии члена (*vasa dorsalia penis*).

На головке фасции почти нельзя открыть, и кожа очень плотно соединена с белочной оболочкой, а вследствие этого мало подвижна.

Кожа, покрывающая член, отличается большей тонкостью, чем на близлежащих частях, и небольшой пигментацией. Достигнув края головки (согона *glandis*), кожа, прежде чем перейти на нее, образует круговую свободную складку, крайнюю плоть, *praerutium*, которая в большей или меньшей мере надвигается на головку.

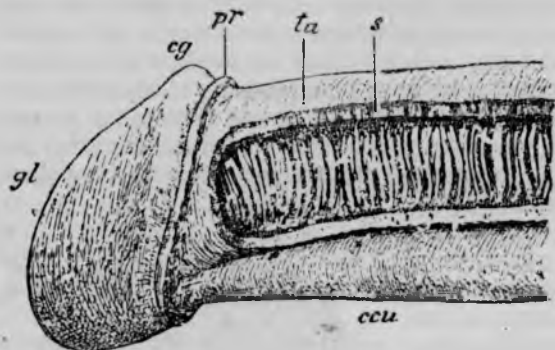


Рис. 250. Половой член, у которого оба пещеристые тела члена сняты, чтобы обнаружить перегородку *corporum cavernosorum*. *gl* — *glans penis*; *cg* — *corona glandis*; *pr* — отрезанная *praerutium*; *ta* — *tunica albuginea*; *s* — *septum* пещеристых тел.

На задней стороне члена, где край головки, согона *glandis*, мало-помалу сглаживается и поворачивает к отверстию уретры, крайняя плоть соединена с кожей, покрывающей головку вертикальной складочкой — уздечкой, *frenulum praerutii*. Кожа самой головки, а также листок ее, образующий внутренний слой крайней плоти, отличается своей тонкостью и розоватым цветом, приближающим ее к слизистым оболочкам. Она отличается от остальной кожи сильно развитыми сосочками, которые располагаются в индивидуальном различном количестве, по пре-

имуществу на согона *glandis*, а иногда и по всей поверхности *glandis*. Волос кожа *glandis* не имеет.

Что касается желез в коже *glandis*, то существование их некоторыми авторами отрицалось (Finger, Sitzber. d. Wien. Acad., 1884; Sprank, Innaugural-Diss. Königsberg, 1897), но вскоре опять появилась работа (Saalfeld, Arch. f. Mikrosk. Anat., Bd. LIII, H. 2), которая возвратила вопрос в прежнее положение. Автор приготовил серии срезов из целой головки члена без пропуска и нашел небольшое количество сальных железок близ согона *glandis* и на вершине. Эти железки совершенно сходны с сальными железами малых срамных губ женщины. Прежде эти железы описывали под названием тизоновых (*gl. Tysonianae*), но Саальфельд считает это название неправильным, так как впервые эти железы описаны Купером. Отделяемое этих желез, смешанное с продуктами шелушения эпителия, образует комки белой массы (*sebum praerutii*), которые иногда замечаются между крайней плотью и головкой.

Куперовы железы [*glandulae Cowperi* (*s. bulbo-urethrales* [BNA])]]

Эти железки, имеющие форму и величину небольшой горошины, заложены в клетчатке и мышцах промежности по обе стороны средней линии и тотчас позади луковицы *corporis cavernosi urethrae*. Уже внешний вид их показывает, что они принадлежат к типу гроздевидных желез — они мелкодольчатые; цвет беловатый, консистенция довольно плотная. Выносящие протоки их прорывают стенку перепончатой части мочеиспускательного канала, проходящего тотчас над железами, и открываются на слизистой оболочке его, при начале бульбозной части. Капалы эти очень тонки, и отверстия их простым глазом не видны.

Мошонка (*scrotum*)

Выше, при описании оболочек яичка, было сказано, что яички, лежащие в мошонке, одеты шестью оболочками, которые вполне рационально можно разделить на две группы. Две из них, внутренние, принадлежат яичку и образуются на нем во время развития его в полости живота; это — описанные там *tunica albuginea* и внутренний листок *tunicae vaginalis propriae* (брюшинный по-

кров яичка). Четыре остальные оболочки составляют стенки мешка, который с очень раннего периода утробной жизни приготовлен для восприятия яичка.

Кожная оболочка, отличающаяся от кожи окружающих областей своей тонкостью, обилием сальных и потовых желез и значительным развитием волос. Цвет ее также значительно темнее. При расслабленном состоянии мошонки кожа ее гладка; но при сокращении, которое появляется под влиянием различных раздражителей, между прочим, под влиянием холода, на коже становится виден валик, идущий спереди назад по средней линии и продолжающийся по коже промежности до заднего прохода, это — шов мошонки, *raphe scroti* (et perinei). По сторонам шва кожа образует ряд мелких поперечных складок. Шов мошонки назван так не только фигурально (иногда он действительно напоминает шов), но еще и потому, что это есть след сращения двух половин, из которых первоначально у зародыша состоит мошонка. Поперечные складки кожи являюся просто как результат сокращения подлежащего второго слоя мошонки.

Мясистая оболочка мошонки, *membrana dartos*, — толстый слой, состоящий из клетчатки с примесью упругих волокон и значительного количества гладких мышечных волокон, настолько многочисленных, что у субъектов средних лет *membrana dartos* имеет розоватый цвет, свойственный произвольной мышечной ткани. Мясистая оболочка образует не простой мешок, как кожа, а разделенный сагиттально идущей перегородкой, *septum scroti*, на две отдельные камеры, для правого и левого яичек. *Septum scroti* есть, как и *raphe*, след прежде бывшего разделения мошонки на две половины, это — остаток стенки правого и левого зачатков мошонки; на сторонах, обращенных друг к другу, эти зачатки срослись, и на месте сращения кожа исчезла, но *membrana dartos* осталась в виде перегородки. С кожей мошонки *membrana dartos* сращена очень плотно, и между ними никогда не отлагается жира. У основания мошонки мясистая оболочка, теряя свои мышечные элементы, продолжается в поверхностную фасцию живота, промежности и *fasciam penis* или, что то же, в подкожный жировой слой этих областей.

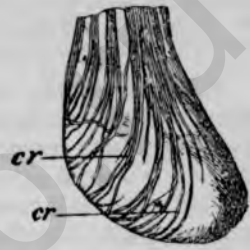


Рис. 251. Мужское яичко с частью семенного канатика, на которых видны пучки *musculi cremasteris* (cr).

Эти два слоя и принято считать составными частями мошонки. Но мы, принимая во внимание историю развития частей, причисляем сюда еще два следующих слоя.

Влагалищная оболочка, общая для яичка и семенного канатика, *tunica vaginalis communis testiculi et funiculi spermatici*. Эта оболочка состоит из рыхлой клетчатки, которая одевает семенной канатик и яичко одним слоем и дает от себя отростки, проходящие между составными частями семенного канатика (выносящий проток, артерия, вены, нервы), и их между собой соединяет. В толще этой оболочки, соответственно передней поверхности канатика и верхней половине яичка, заложено несколько мышечных пучков, отделяющихся от края *musculi obliqui abdominis interni*. Они спускаются по семенному канатику на яичко и рассеиваются на нем в сеть, причем один пучок в другой не переходит, и петель они не образуют, как это описывалось прежде (Toldt). Пучки эти известны под именем мышцы, и о д н и м а ю щ е й я и ч к о, *m. cremaster*. Вверху, у наружного отверстия пахового канала, клетчатка, составляющая *tunicam vaginalem communem*, стоит в связи с *fascia superficialis* живота, по, вследствие этой связи, оболочка семенного канатика не исчезает: другой слой ткани этой оболочки, более глубокий, одевает *funiculum spermaticum* и на пути его в паховом канале, попрежнему соединяя своими отростками сосуды между собой и весь канатик со стенками пахового канала. Достигнув внутреннего отверстия пахового канала, ткань влагалищной оболочки прирастает к поперечной фасции живота и брюшинной клетчатке, которая застилает отверстие канала.

Сделанное тотчас описание *tunicae vaginalis communis test. et fun. spermatici* соответствует в точности тому, что мы найдем на трупе, не задавшись никакими предвзятыми идеями о происхождении и *tun. vaginalis*. Но существует и весьма распространен другой прием описания этой оболочки, представляющий ее в виде двух пластинок, происходящих — одна из поверхностной фасции живота, другая из *fascia transversa*. Этого приема мы придерживались при описании фасции в миологии. Связь клетчатки, составляющей *tun. vaginalem*, с поверхностной фасцией живота (у наружного пахового отверстия) и поперечной фасцией (у внутреннего отверстия пахового канала) дает повод говорить о том, что эти две фасции оттягиваются проходящим через паховый канал яичком в форме мешков, вложенных один в другой. Между ними помещается *m. cremaster*. Наружный из этих мешков, представляющий продолжение на семенной канатик *fasciae superficialis* живота, называют куперовой фасцией семенного канатика. Внутренний мешок, составляющий продолжение *fasciae transversae abdominis*, называют собственно влагалищной оболочкой. Это представление об отношении фасций живота к оболочке яичка очень картинно, но дает ложное представление о действительности и обманывает ожидания. Прежде всего никакого продавливания фасций движущимся через паховый канал яичком не бывает. *Tunica vaginalis communis* существует в мошонке задолго до поступления туда яичка. Двух слоев в составе *tun. vaginalis*, из которых один представлял бы *fasciam Cowperi*, а другой — *tunicam vaginalem*, на самом деле нет, их можно, правда, приготовить искусственно, отпрепаровав слой клетчатки, лежащий поверх *m. cremasteris*, в связи с поверхностной фасцией живота, а более глубокий слой, лежащий под *m. cremaster*, — в связи с поперечной фасцией. Но это будет уже артефакт, не оправдываемый ни нормальными свойствами ткани, ни патологическими явлениями в ней.

Под той частью общей влагалищной оболочки, которая одевает яичко и придаток, лежит еще слой, именно серозная оболочка, которая была упомянута выше под именем наружного, или парпетального, листка собственной влагалищной оболочки яичка (*tunica vaginalis testiculi propria*), составляющего у взрослого продолжение внутреннего, или висцерального, листка этой оболочки.

Уже там было замечено, что такое представление неправильно и что связь между внутренним и наружным серозными листками является вторично. Первоначально же наружный листок *tunicae vaginalis* образует длинный и узкий мешок, состоящий из серозной оболочки, который, начинаясь своими краями у внутреннего отверстия пахового канала от брюшины живота, спускается до дна мошонки. В таком виде этот мешок существует до момента спуска яичка и носит в то время название влагалищного отростка брюшины — *processus vaginalis peritonei*. Когда яичко спустится и ляжет на дно этого мешка, последний замыкается и зарастает выше яичка на всем протяжении до самой полости живота, превращаясь в простую клетчатку, которую нельзя отличить от ткани общей влагалищной оболочки. Таким образом, наружный из двух серозных листков, одевающий яичко, по своему происхождению принадлежит мошонке, составляет четвертый ее слой.

Семенной канатик (*funiculus spermaticus*)

Семенной канатик был выше уже не раз упомянут. Этот орган, на котором у взрослого подвешено яичко, имеет, действительно, вид веревки толщиной в мизинец. Начавшись расширенным концом от заднего края придатка яичка, тянется вверх, затем через паховый канал до внутреннего отверстия, где он разделяется на два пучка (см. выносящий проток, рис. 220) и как канатик перестает существовать. Составные части *funiculi spermatici*, т. е. *vas deferens*, *arteria spermatica*, две или более вены — *venae spermaticae* и нервы окутаны обильной и рыхлой клетчаткой, описанной сейчас как *tunica vaginalis communis testiculi et funiculi spermatici*. В массе этой клетчатки встречаются местами разбросанные продольные пучки произвольных мышечных волокон, которые Henle все вместе называет *m. cremaster internus*, в противоположность наружному, представляющему часть *m. obliqui abdominis interni* и состоящему из произвольных мышечных волокон. Перечисленные выше части семенного канатика расположены в следующем порядке: впереди всего — вены, соединяющиеся между собой анастомозами и образующие так наз. *plexus pampiniformis*

m i s; позади их — артерия; позади последней, наконец, выносящий проток (*vas deferens*) и нервы.

Из трех мышц, могущих поднимать яичко (*tunica dartos* мошонки, *m. cremaster externus* et *m. cremaster internus*), постоянно действует, по справедливому замечанию Ненле, только *cremaster internus*. Находясь в тоническом сокращении, он в обыкновенных случаях и поддерживает яичко, не давая ему вполне опуститься на дно мошонки. Сокращения *membr. dartos* присоединяются только в исключительных случаях, при воздействии каких-нибудь стимулов; обыкновенно же она находится в расслабленном состоянии. Сокращение *m. cremasteris externi* совершается обыкновенно совместно с сокращением брюшных мускулов, часть которых он представляет. Ему же, разумеется, следует приписать произвольное приподнимание яичка, которое доступно некоторым людям.

Паховой канал (*canalis inguinalis*)

Паховым каналом называют наискось идущую щель в мышцах живота, которая находится тотчас над пупартовой связкой и служит для выхода в мошонку яичка. У взрослого мужчины она вмещает семенной канатик; у женщины, не имеющей семенного канатика, в паховом канале лежит конец так называемой круглой связки матки.

Анатомия пахового канала уже изложена при описании мышц и фасций живота. Но там отдельные факты разбросаны в разных параграфах, при описании нескольких мышц и фасций. Чтобы дать более цельное представление об устройстве *canalis inguinalis*, считаем полезным сгруппировать сказанное в миологии.

Паховой канал представляет трубку, почти круглого сечения, расположенную над пупартовой связкой наискось, снаружи внутрь и вниз. Длина его 5—6 см, диаметр—1,5 см. Наружное его отверстие (иначе—наружное паховое кольцо) образуется расхождением пучков апоневроза наружной косой мышцы вблизи прикрепления их к лобковой кости. Верхний из разошедшихся пучков, или верхняя ножка, прикрепляется к переднему краю лобкового сочленения, причем перекрещивается с таким же пучком противоположной стороны. Нижняя ножка прикреплена к лобковому бугорку (*tuberc. pubicum*). Между разошедшимися ножками образуется отверстие овальной формы, помещенное тотчас над лобковым бугорком. Длинный диаметр отверстия лежит наискось, параллельно пупартовой связке. Величина этого отверстия такова, что в него входит конец указательного пальца. Внутреннее (брюшное) отверстие пахового канала лежит также над пупартовой связкой, на 4—5 см кнаружи от края описанного тотчас наружного отверстия. Оно образуется поперечной фасцией (*fascia transversa*) живота и существует только у зародыша до спускания яичка. У взрослого оно закрыто подбрюшинной клетчаткой и тканью влагалищной оболочки семенного канатика, сращенной с его краями. Его внутренний и нижний край заметны хорошо по вотканым в них более плотным фиброзным пучкам. Остальной край обозначается только тогда, когда мы потянем семенной канатик вниз, при чем отверстие принимает вид воронки. Стенки пахового канала образуются следующим образом: нижний край апоневроза *m. obliqui abdominis externi*, не прикрепленный к костям (см. миологию), подворачивается внутрь, образуя пупартовую связку в форме сухожильного жолоба. Этот жолоб дает для пахового канала переднюю и нижнюю стенки. Задняя стенка канала образуется поперечной фасцией, которая нижним краем прикреплена к подвороченному краю пупартовой связки. Верхней стенки у пахового канала собственно нет, т.е. нет обособленной пластинки, которая замыкала бы его сверху. Эту стенку образуют нижние края *m. obliqui abdominis interni* и *m. transversi abdominis*, которые не доходят вплоть до пупартовой связки и дают место семенному канатику, выполняющему полость пахового канала совершенно. Так как канатик лежит в толщине стенки косвенно—сзади наперед, то названные мышцы перекрещивают его по направлению снаружи внутрь и спереди назад. При посредстве своей рыхлой *tunica vaginalis* канатик приращен к стенкам канала. Рыхлость этого сращения и дает возможность брюш-

ным внутренностям иногда пролагать себе путь наружу, в мошонку, через паховой канал, — явление, которое носит в патологии название паховой грыжи.

У зародыша в паховом канале проходит только *processus vaginalis peritonei*, приращенный к стенкам той клетчаткой, которую у взрослого называют влагалищной оболочкой семенного канатика.

У женщин в нем помещается круглая связка матки, исчезающая под кожей лобковой области.

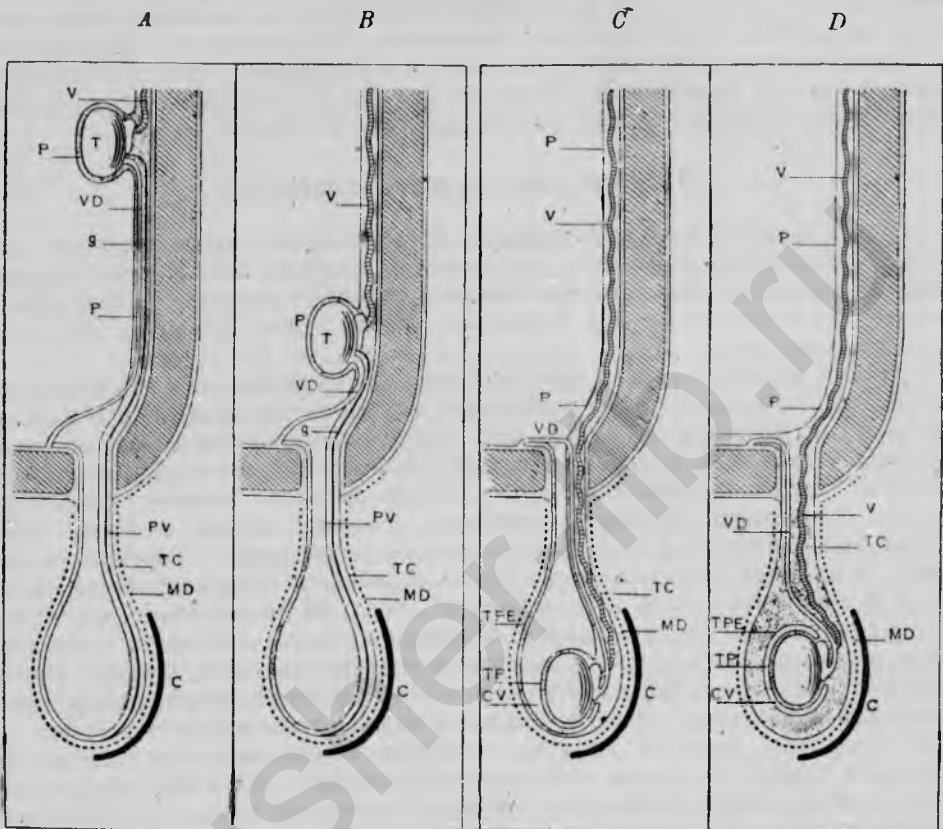


Рис. 252. Систематическое изображение процесса спуска мужского яичка, образования семенного канатика и стенок мошонки.

А. Яичко *T* лежит в области почки, покрытое листком париетальной брюшины (*P*); *V* — кровеносные сосуды, идущие к яичку; *VD* — *vas deferens* яичка; *P* — париетальный листок брюшины, покрывающий брюшную стенку; *PV* — *processus vaginalis* брюшины, проникающий через паховой канал в мошонку; *g* — *gubernaculum Hunteri*; *TC* — мешок, образуемый фасциями брюшных стенок, который спущен через паховой канал в мошонку, впоследствии образующий *tunicam vaginalem communem testiculi et funiculi spermatici*; *MD* — *membrana dartos* — продолжение на мошонку подкожного жирового слоя окружающей области; *C* — кожа.

В. Яичко спустилось до внутреннего отверстия пахового канала. В остальном изменений нет. Значение букв то же, что на предыдущем рисунке.

С. Яичко спустилось до дна влагалищного отростка, увлекши за собой кровеносные сосуды и выносящий проток (*vas deferens*). Брюшное отверстие влагалищного отростка и часть его полости, заложенная в паховом канале и мошонке, свободна. *Gubernaculum Hunteri* исчез. Значение букв то же, что на предыдущих рисунках.

Д. Окончательно сформированные оболочки яичка, семенного канатика и мошонки. Брюшное отверстие и канал влагалищного отростка заросли, а часть его, заложенная в семенном канатике, исчезла. Остаток его, облегающий яичко, образовал так называемый наружный листок *tunicae vaginalis propriae testiculi* (*TPE*); *TP* — внутренний листок этой оболочки, т. е. брюшинный покров, который облегал яичко с самого начала развития еще в брюшной полости; *CV* — серозная полость *tunicae vaginalis propriae testiculi*; *TC* — *tunica vaginalis communis testiculi et funiculi spermatici* — рыхлая клетчатка, представляющая продолжение фасций брюшных стенок; *MD* — *membrana dartos*; *C* — кожа.

2. Женские половые органы

а) Внутренние

Внутренние половые органы женщины распадаются на две группы: а) органы, выделяющие яйца — яичники, *ovaria*, с их придатками, *paraovaria*, и б) выводящий канал, который представляет непарную трубку, начинающуюся наружным отверстием в глубине половой щели. Трубка эта образуя кривизну, параллельную вогнутости крестца, восходит по оси малого таза вверх, почти до уровня входа в малый таз, и здесь делится на две парные более узкие трубки, которые направляются в стороны и вскоре оканчиваются отверстиями в полости малого таза, не входя в непосредственную связь с яичниками. Непарная трубка распадается на два отрезка; нижний отрезок есть в лагалище, *vagina*, верхний — матка, *uterus*. Парные трубки носят название яйцеводов, или фаллопиевых труб, *oviductus s. tubae Fallo-piae*.

Кроме перечисленных существенных органов, в половую систему женщины входят еще несколько органов второстепенного значения, именно связки матки.

Матка (*uterus*)

Матка представляет мышечный мешок с чрезвычайно толстыми стенками и относительно малой полостью. Так как форма и величина матки изменяется ежемесячно во время менструаций, во время беременности и, наконец, вследствие повторных родов, то принято считать нормалью (по отношению к форме и величине) матку женщины, достигшей половой зрелости, нерожавшей или имевшей немногочисленные роды, притом не беременную и в промежутке между периодами менструаций. Матка при этих условиях имеет удлиненную грушевидную форму, сильно сдавлена спереди назад и изогнута по продольной оси выпуклостью назад. У женщин перожавших этот изгиб больше (по *Waldeyer*, может достигать прямого угла), у рожавших он меньше, иногда едва заметен.

В составе органа различаем дно, *fundus*, широкое, обращенное кверху основание органа; этим именем обозначают только пространство, лежащее между местом отхождения фаллопиевых труб (рис. 253, *fu*), тело, *corpus (co)*, часть, лежащую книзу от фаллопиевых труб и до перехвата; последний отделяет от тела шейку матки, *servix s. collum uteri (col)*. Нижняя часть шейки, несколько опущенная во влагалище, носит еще название влагалищной порции, *portio vaginalis uteri*. У женщин перожавших тело менее массивно и грушевидная форма выражена слабее. Размеры матки нерожавшей женщины значительно меньше, чем у рожавших, а именно следующие: длина — 6—8 см, ширина около дна — 4—5 см, толщина (спереди назад) — 2—2,5 см. У женщин рожавших матка больше, но на сколько — это зависит от числа родов и индивидуальности. Приводим здесь цифры, которые могут считаться предельными (максимальными), и размеры большие этих должны указывать на патологическое состояние матки. Цифры эти следующие: длина — 9—10 см, ширина — 5,5—6,5 см, толщина — 3—3,5 см.

Указанную форму и величину матка получает только ко времени половой зрелости. У девочек, не достигших половой зрелости, матка очень мала и довольно сильно перегнута вперед (*anteflexio*), имеет, относительно шейки, малое тело, притом почти не увеличивается за все время от рождения до периода зрелости. По *Baye*r (*Arch. f. klin. Medicin.*, Bd. 73), матка в первом году от рождения имеет 2—2,5 см длины. Почти такой же размер она сохраняет и в 12 лет. Увеличивается только ко времени появления менструаций.

Отверстие, соединяющее полость матки с полостью влагалища, находится на нижнем конце влагалищной порции (*orificium vaginale uteri*) и имеет вид поперечной щели, заложеной между двумя выдающимися губами. Из двух губ передняя значительно длиннее задней, отчего отверстие обращено не

вниз, а назад, к крестцу, и при исследовании через влагалище легко ощупывается мякотью введенного во влагалище пальца. Края отверстия у нерожавших женщин совершенно гладки; у рожавших на них имеется большее или меньшее число лучеобразных морщин, пронизывающих от заживления разрывов губ, причиняемых растяжением отверстия при родах. Эти морщины могут быть в некоторых случаях так многочисленны, что изменяют форму *ostii vaginalis uteri*, придавая ему более или менее округленную и звездообразную форму.

Полость матки относительно очень мала и, вследствие спадения передней и задней стенок, на горизонтальных и сагиттальных разрезах имеет вид щели.

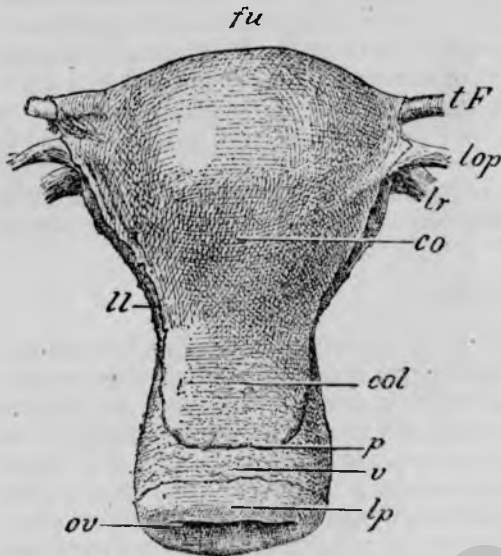


Рис. 253. Матка рожавшей женщины, с задней стороны: *fu* — fundus uteri; *co* — corpus uteri; *col* — collum uteri; *lp* — задняя губа portio-nis vaginalis uteri; *ov* — orificium vagi-nale uteri; *tF* — фаллопиева труба (отрезанная); *lr* — lig. rotundum; *lop* — lig. ovarii prorgium; *ll* — место прикрепления широкой связки, не покрытое брюшиной, потому что эти связки отрезаны; *p* — нижняя граница серозного покрова матки (на задней сторо-не); *v* — место прикрепления влагалища.

верхности ее, которая обращена в полость влагалища. Здесь эта оболочка совершенно гладка и плотно приращена к подлежащему мышечному веществу матки. Перегнувшись через края губ *ostii vaginalis*, слизистая оболочка выстилает переднюю и заднюю стенки канала шейки, причем на обеих образует мелкие прямолнейные складки, расположенные очень характерно: одна складка идет вертикально сверху вниз; по сторонам ее расположены два ряда наискось идущих складок, расположенных под углом к средней, отчего получается фигура (рис. 255, *cc*), похожая на елку (старинное название — *arbor vitae*, по [BNA] *pliscae palmatae*). В полости тела матки слизистая оболочка опять становится так же гладка, как на поверхности portio-nis vaginalis, и так же плотно приращена к подлежащему мышечному слою. На всем протяжении слизистая оболочка пронизана огромным числом длинных мешчатых железок — *glandulae utricular es*, которые и формой, и многочисленностью напоминают железы слизистой оболочки кишок.

В фронтальном разрезе ее форма приблизительно есть повторение внешней формы матки. Она может быть разделена на две части: полость тела матки и канал шейки (рис. 255). Полость тела в фронтальном разрезе имеет форму треугольника, с несколько вогнутыми сторонами, обращенного вершиной вниз. В этой вершине находится отверстие, ведущее в канал шейки, *orificium internum uteri*; верхние два угла имеют отверстия, ведущие в фаллопиевы трубы. Эти отверстия очень малы и пропускают только щетинку. Форму канала шейки можно сравнить с формой сдавленного боченка, т. е. его стороны дугообразны, отчего середина шире верхнего и нижнего концов.

Стенки матки состоят из трех слоев: 1) внутреннего — слизистой оболочки, 2) среднего — мышечного слоя и 3) наружного — брюшинного покрова. К ним надо причислить еще четвертый слой — подбрюшинной клетчатки, которая играет очень важную роль в воспалительных процессах матки.

Слизистая оболочка, выстилающая полость матки, есть продолжение такой же оболочки, одевающей portio-nem vaginalem uteri на той части по-

Мышечный слой стенки матки по толщине играет главную роль в образовании формы матки. Он состоит исключительно из непроизвольных (гладких) мышечных волокон. Между ними встречается очень немного соединительной и упругой ткани, отчего наощупь плотность мышечного слоя матки весьма значительна — ее сравнивают с плотностью хряща.

Всю толщину мышечной стенки матки, по расположению волокон, делят на четыре слоя (Kreitzer). Наружный (подсерозный), существующий только на дне и теле матки, имеет волокна, расположенные продольно; слой этот имеет незначительную толщину. Второй (надсосудистый, по Kreitzer) распространен по всей поверхности матки; на средней линии его волокна лежат также продольно, но к краям они принимают косвенное направление и переходят в мышечные отростки матки, каковы круглые связки, собственные связки яичников и lig. utero-sacralia,

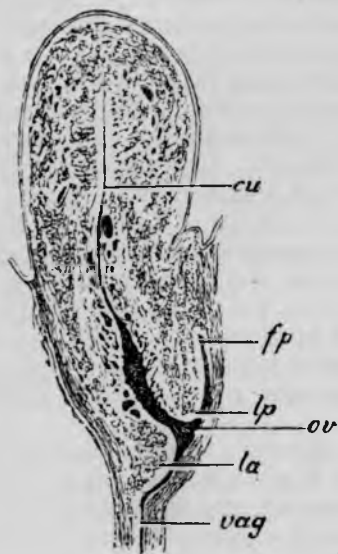


Рис. 254. Сагиттальный разрез матки. *cu* — полость тела матки; *ov* — orificium vaginale; *lp* — задняя губа portionis vaginalis; *la* — передняя губа; *fp* — задний свод влагалища; *vag* — полость влагалища.

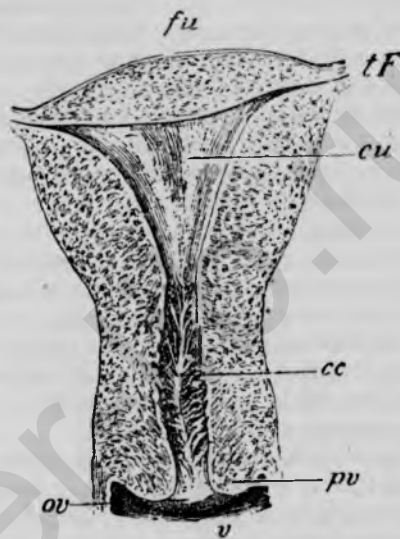


Рис. 255. Фронтальный разрез матки. *fu* — fundus uteri (несколько несимметричное, явление довольно частое); *tF* — tuba Fallopiæ; *cu* — cavum uteri; *cc* — canalis cervicis и складки слизистой оболочки в нем; *pv* — portio vaginalis uteri; *ov* — orificium vaginale; *v* — vagina.

а так же на влагалище и фаллопиевы трубы. Третий слой (сосудистый), главный по толщине, отличается тем, что содержит гораздо большее количество кровеносных сосудов, в особенности вен. Мышечные волокна образуют вокруг orificium internum uteri нечто вроде кольцевидного сфинктера. На остальном протяжении волокна расположены большей частью также поперечно, но так сплетаются с сосудами, так часто переходят из одной плоскости в другую, что проследить их ход нет возможности. Наконец, четвертый слой (подслизистый), равный по толщине обоим наружным (продольным), представляет на теле и шейке продольное расположение, но вокруг orificium internum и отверстия яйцеводов образует круговые пучки.

Так как главную массу стенки составляет сосудистый слой, имеющий волокна разнообразного направления, то разрезы мышечной стенки, в каком бы направлении ни были проведены, невооруженному глазу представляются мелкозернистыми подобно разрезам языка (это зависит от того, что мы на разрезе видим множество перерезанных поперек или косвенно мышечных пучков). При беремен-

ности мышцы, упругая ткань и сосуды матки гипертрофируются (увеличиваются в количестве).

Поверх мышечного слоя расположен слой клетчатки, который соединяет его местами с брюшинным (серозным) покровом, местами с окружающими матку органами (мочевой пузырь и пр.)

В тех местах, где клетчатка служит подкладкой брюшины, слой ее тонок, так что серозная оболочка довольно плотно срастается с мышечным слоем; в тех же местах, где матка брюшиной не покрыта (передняя сторона шейки и края матки), клетчатка обильна, рыхла и богата крупными кровеносными сосудами.

Брюшина одевает матку таким образом: покрыв дно матки, она спускается по передней и задней поверхностям тела; по передней поверхности она доходит только до начала шейки и, оставив здесь матку, восходит опять кверху, на мочевой пузырь. Впрочем, место перегиба брюшины с матки на пузырь изменяется с изменением наполнения пузыря (Pansch), который, приподнимаясь при наполнении, тянет за собой складку брюшины. По задней поверхности матки брюшина спускается гораздо глубже: она покрывает все тело, всю заднюю поверхность шейки и даже касается стенки влагалища (так называемого заднего свода влагалища), а потом уже перегибается на прямую кишку, лежащую сейчас позади матки. По сторонам матки два листка брюшины (один, спускающийся по передней стороне, другой — по задней) сходятся между собой, образуя дубликатуру (удвоенные брюшины), направляющуюся от краев матки к боковым стенкам малого таза. Это — так называемые широкие связки матки, *ligamenta lata uteri*, которые, вместе с маткой, лежащей на средней линии, делят верхнюю часть полости малого таза на две половины или две ямы: переднюю — *excavatio vesico-uterina* и заднюю — *excavatio recto-uterina*. Эти связки, однако, так слабо натянуты, по крайней мере в верхней своей части, что поддерживать матку не могут; они дают только серозный покров органам, лежащим по сторонам матки, именно: яйцеводам, яичникам с их связками и круглым связкам матки.

Нижняя часть или основание широких связок играет в этом случае большую роль. Здесь в массе рыхлой клетчатки имеются более плотные тяжи, которые направляются в стороны от матки к боковым стенкам таза и образуют как бы дугообразные веревки), которые своей серединой подвешивают матку к костным стенкам таза (*ligamenta cardinalia uteri* Kōbks).

Гораздо большее значение для укрепления матки на месте имеют сейчас упомянутые круглые связки, *lig. uteri rotunda* — круглые мышечные тяжи толщиной в карандаш (5 мм), ткань которых представляет продолжение второго слоя мышечных волокон маточной стенки. Отделяются они от тела матки на боковых ее краях, сейчас же ниже места отхождения фаллопиевых труб. Заложены между листками широких связок, они приподнимают, однако, передний из их листков в особую складку (рис. 221, *br*). В таком положении *ligg. rotunda* тянутся в стороны, к стенкам малого таза. Достигнув их, пересекают *lineam innominatam* снизу вверх под очень острым углом. Продолжая лежать под брюшинным покровом большого таза, они направляются к внутреннему отверстию пахового канала, проходят его, как у мужчин семенной канатик, и оканчиваются по кожной лобковой области, теряясь в жировой клетчатке. На пути круглые связки изменяют свое строение; так, в задней трети они, как сказано, состоят исключительно из гладких мышечных волокон, представляющих продолжение мышечного вещества матки. В средней трети, кроме непроизвольных, в них появляется примесь произвольных мышечных волокон (Henle и Schiff), происходящих от косых мускулов живота, и, наконец, передняя треть этих связок, лежащая вне полости живота, состоит только из соединительной и упругой ткани и мышечных волокон совсем не содержит.

Не меньшее значение для укрепления матки имеют так называемые *musculi utero-sacrales s. recto-uterini* [BNA]. Это — два плоские мышечные пучка, составляющие, как круглые связки, продолжение мышечного слоя матки. Они отходят от задней стороны шейки (*collum uteri*) приблизительно на

середине ее протяжения. Направляясь под брюшиной, одевающей боковые стенки *excavationis recto-uterinae*, назад, они приподнимают серозную оболочку в две горизонтально лежащие полулунные складки, которые идут от краев шейки матки назад к прямой кишке. Складки эти носят название — *plicae semilunares Douglasii*¹ и обыкновенно развиты не совсем одинаково на правой и левой сторонах. Мышечные пучки, заложенные в них, оканчиваются в стенках прямой кишки, частью обходя ее, на передней поверхности крестца, на границе между II и III позвонками (отсюда и двойственность названия этих мышц).

Накопец, аппарат, удерживающий матку на месте, дополняется клетчаткой, в которой имеются такие же плотные фиброзные тяжи, как в основании широких связок (см. выше), соединяющей ее шейку и влагалище с мочевым пузырем и мышцами тазовой диафрагмы (см. ниже), которые поддерживают все органы малого таза.

Участие всех сейчас описанных аппаратов в механизме укрепления матки может быть представлено следующим образом: средняя часть матки при помощи основания широких связок (*lig. cardinalia uteri*) и клетчатки, соединяющей ее с пузырем, фиксирована на средней линии таза. Тонус маточно-крестцовых мышц оттягивает нижний ее конец назад, а тонус круглых связок, прикрепленных к верхней части матки, притягивает ее дно вперед. Результатом этого получается наклонное вперед положение матки, так что ее ось не совпадает с осью малого таза, а наклонена к ней на 30° (*Pansch*). Впрочем, это представление о положении только приблизительное. Матка, несмотря на существование вышеописанных фиксирующих аппаратов, остается органом весьма подвижным. Гинекологи, имеющие возможность определять положение матки у живой женщины, только тогда и признают матку нормальной, когда она в значительной мере подвижна. При этом верхняя часть шейки матки, как пункт укрепленный прочнее, является менее подвижной, а дно и *portio vaginalis*, укрепленные только в одну сторону, более подвижны. Движения, которые совершает матка под давлением окружающих органов (пузыря, кишок), способных изменять свою форму и величину, а также под влиянием собственной изменяющейся тяжести (при менструальном приливе крови, например), можно представить себе таким образом: матка есть двухплечный рычаг, с плечами неравной длины (нижнее плечо короче верхнего); точка опоры рычага (собственно — наименее подвижная точка) находится в верхней части шейки. Способ ее укрепления допускает вращение по преимуществу вперед и назад, а также и в стороны. При движениях верхнее плечо рычага, т. е. тело и дно матки, делает большие экскурсии, а нижнее плечо — меньшие и притом противоположного направления. По этому типу совершаются не только нормальные движения матки, но и патологические ее смещения, так называемые версии — *retroversio et lateroversio*. *Hasse* указывает, что и нормально матка обыкновенно несколько уклонена в ту или другую сторону в зависимости от непостоянного положения верхней части прямой кишки. Вследствие этого широкие связки и *lig. utero-sacralia* имеют неодинаковую длину на правой и левой сторонах (как это указано выше). Яичники и фаллопиевы трубы по той же причине обыкновенно расположены не симметрично.

К числу моментов, влияющих на положение матки, нужно отнести еще положение тела (*Kästner*) и большую или меньшую ширину таза (*Чаусов*).

Влагалище (*vagina*)

Влагалище, или маточный рукав, представляет трубку, имеющую сравнительно с маткой очень тонкие стенки. Находясь под влиянием соседних органов, именно прямой кишки, мочевого пузыря и уретры, влагалище спадается, и передняя стенка его касается задней (рис. 256). А так как пузырь и

¹ От этого названия и самое углубление, где видны эти складки, т. е. *excavatio recto-uterina*, у гинекологов носит название дугласова пространства.

уретра имеют очень толстые мышечные стенки, то передняя стенка vaginae, в особенности в нижней части, выбухает назад. Вследствие этого полость влагалища на поперечных разрезах представляет дугообразную щель, обращенную выпуклостью назад с двумя сагиттальными отростками по концам; в сагиттальном разрезе она также имеет вид щели, изогнутой тоже назад, если прямая кишка пуста; но если она наполнена каловыми массами, как было у трула, представленного на рис. 256, влагалище может образовать противоположный изгиб. Растянутое чем-либо влагалище представляет неправильную цилиндрическую трубку длиной 11—14 см. В нижнем конце оно представляет воронкообразное

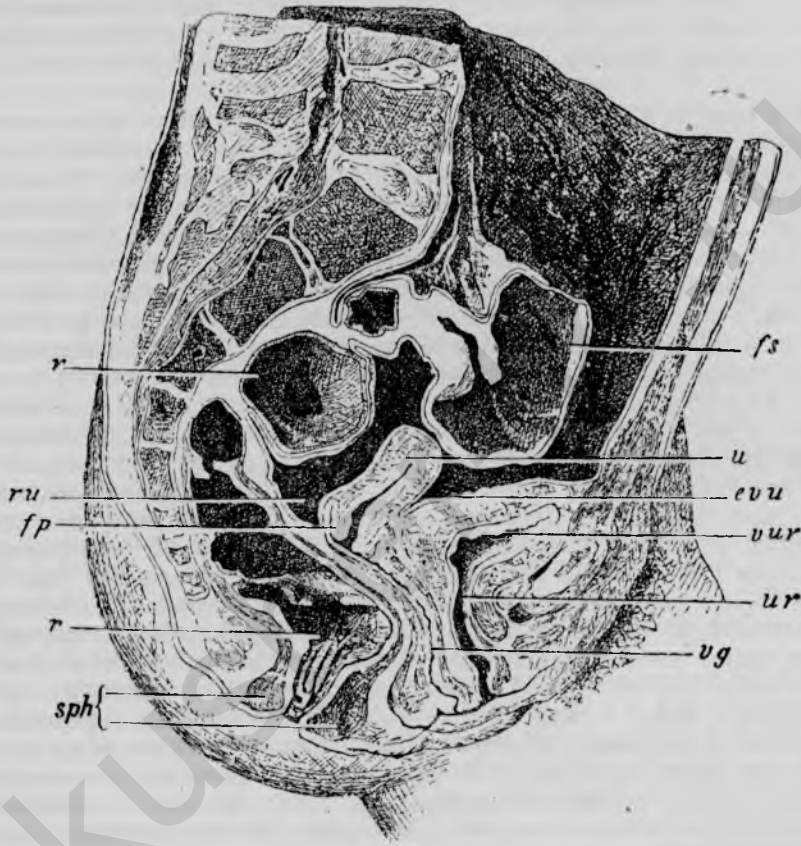


Рис. 256. Сагиттальный разрез через таз 18-летней девушки. Труп замороженный. *u* — матка; *vur* — мочевой пузырь; *evu* — excavatio vesico-uterina; *r, r* — прямая кишка (вследствие изогнутого положения попала в разрез в виде двух отдельных кусков); *ru* — excavatio recto-uterina; *vg* — влагалище (передняя и задняя стенки плотно соприкасаются); *ur* — мочеспускательный канал; *fs* — часть flexurae sigmoideae; *sph* — sphincter ani internus в разрезе.

сужение, оканчивающееся наружным отверстием — *ostium vaginae*. Вверху, прежде чем прикрепиться к матке, влагалище несколько расширено, но не по всей окружности, а только спереди и сзади; оно образует две бухты или, как их принято называть, своды влагалища — *fornices anterior et posterior*. Задняя из этих бухт — *fornix vaginae posterior* — выдается кверху значительно больше передней, так что брюшина, переходя с задней стенки матки на прямую кишку, касается верхушки этого свода на пространстве 1—1,5 см. Передний свод, *fornix vaginae anterior*, значительно ниже. По сторонам же влагалище прикрепляется к матке, не обра-

зую расширений. Существование влагалищных сводов и есть причина, почему матка кажется как бы вдвинутой в полость влагалища и образует так называемую *portionem vaginalem uteri*, легко доступную для исследования пальцем, введенным во влагалище.

Стенки влагалища состоят из трех слоев: 1) слизистой оболочки, 2) мышечного слоя и 3) слоя клетчатки.

Слизистая оболочка влагалища начинается от кожи наружных половых органов без резкой границы вследствие того, что кожа последних изменяет свои свойства постепенно и в глубине половой щели, где находятся *ostium vaginae*, по внешнему виду почти не отличается от слизистой оболочки. При самом наружном отверстии *vaginae* у девственниц слизистая оболочка образует складку, различной формы в разных случаях, запирающую до некоторой степени вход. Складку эту называют девственной плевой, *hymen*. При первом *coitus* она разрывается. (Различные формы *hymenis*, а также ее остатки после разрыва будут описаны при наружных половых органах.) Выше в полости влагалища слизистая оболочка образует массу складок, имеющих поперечное направление и явственно распределенных на две колонны, *columnae rugae*, одна на передней стенке, другая — на задней. Особенно густо расположены эти складки и особенно высоки они в нижней части передней стенки. Чем выше, тем складки становятся ниже и реже, вблизи матки совсем исчезают. Нижние складки, по преимуществу передние, отличаются еще своей плотностью наощупь; они дают впечатление рубцовой ткани. Складки задней стенки мягче. Верхние складки на обеих сторонах исчезают (растягиваются) у многорожавших женщин, так что верхняя часть влагалища у них становится совершенно гладкой. Слизистая оболочка *vaginae* снабжена небольшими сосочками, скрытыми в толще эпителиального слоя, и содержит очень небольшое количество слизистых желез.

Мышечный слой стенок влагалища состоит, как и в матке, из произвольных волокон. Наружный слой состоит из пучков, расположенных продольно, и представляет продолжение второго (надсосудистого) слоя матки; внутренний слой имеет волокна поперечные и представляет продолжение третьего (сосудистого) слоя матки. Во время беременности мышцы влагалища гипертрофируются вместе с маточными, но в меньшей степени.

Внешняя оболочка стенки влагалища представляет слой рыхлой клетчатки, которая соединяет влагалище с соседними органами. Эта клетчатка чрезвычайно богата кровеносными сосудами и в особенности венами, которые образуют в ее толще густую сеть, так называемую *plexus vaginalis* (собственно *utero-vaginalis*, так как венозные сплетения матки и влагалища состоят в непрерывной связи).

Фаллопиевы трубы или яйцеводы (*tubae Fallopiac s. oviductus s. tubae uterinae* [BNA])

Фаллопиевы трубы, парная часть полового канала женщины, имеют вид отростков или рогов, которые отходят от матки на границе между телом и дном ее, выше и несколько кзади от пункта отхождения круглых связок (рис. 257, *tF*). Направляясь в стороны от матки, они лежат в верхних краях широких маточных связок (*lig. lata*), одетые серозным листком, образующим эти связки. При начале фаллопиевы трубы лежат почти поперек таза, не образуя изгибов. Но уже пальца на полтора от матки они образуют своеобразную кривизну сначала назад, потом вниз и, наконец, кнаружи, к стенке малого таза (около которой лежат яичники). Здесь, около яичника, *tuba Fallopiac*, расширяясь, оканчивается отверстием, открытым в полость таза. Свободный конец трубы, если растянуть широкую связку, в которой она заложена, оказывается приподнятым над краем последней (рис. 257, *oa*). При начале труба заложена в толще стенки матки (*pars interstitialis tubae*), это — самая узкая часть ее; далее следует свободная часть, не изогнутая (*pars isthmica*), она имеет в толщину 2—3 мм; около изгиба труба

начинает утолщаться и притом довольно быстро (*ampulla, pars ampullaris*), так что близ свободного конца ее поперечник достигает 5—8 см. Длина трубы колеблется в довольно широких пределах — 10—15 см. Ее маточное отверстие, *ostium uterinum*, очень мало и с трудом пропускает щетинку. Наружное отверстие, *ostium abdominale*, имеет вид воронки, свободные края которой глубоко зазубрены, представляют нечто вроде бахромок — *fimbriae*. Бахромки эти неправильны и не равны по длине. Нередко одна группа бахромок на нижней части окружности удлинена и, прирастая к краю широкой связки, тянется почти до яичника (также прикрепленного к широкой связке). Этой группе бахромок Henle придает очень важное значение в процессе проведения яиц с поверхности яичника до *ostium abdominale tubae Fall.* (рис. 257, *fo*) и называет ее яичниковой бахромкой, *fimbria ovarica* (см. ниже — механизм проведения яиц).

Стенки фаллопиевых труб состоят из тех же элементов, что и стенки матки, продолжение которой они представляют. Наружная оболочка есть серозный ли-

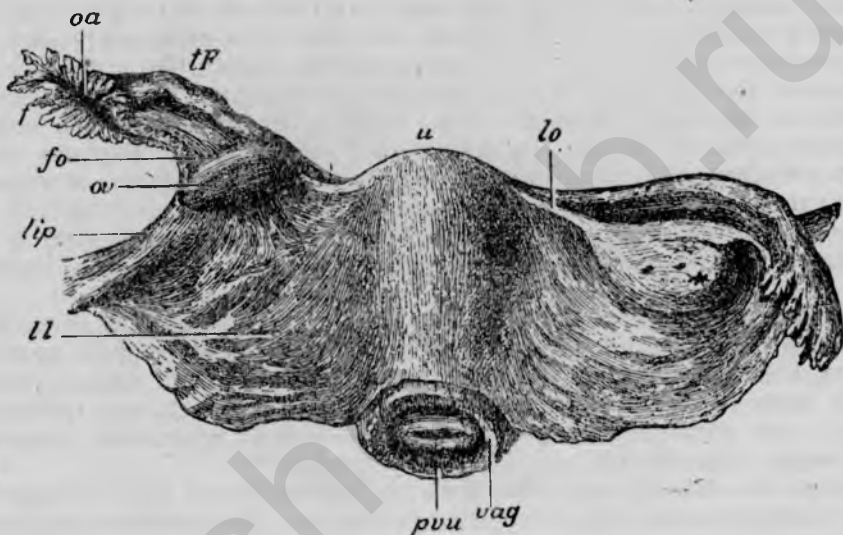


Рис. 257. Матка с широкими связками и прочими придатками.
u — матка; *tF* — фаллопиева труба; *oa* — *ostium abdominale tubae Fall.*; *fo* — *fimbria ovarica*; *ov* — яичник; *lip* — свободный край широкой связки, называемый *lig. infundibulo-pelvicum*; *ll* — широкая связка; *lo* — *lig. ovarii proprium*; *pvi* — *portio vaginalis uteri*; *vag* — влагалище (отрезано).

сток широкой связки, который, обогнув трубу со всех сторон, прикрепляет ее на верхнем краю связки. Покров этот продолжается до самого конца фимбрий, где сходитя со слизистой оболочкой, выстилающей внутреннюю поверхность последних. Второй слой — мышечный — представляет продолжение подсерозного и по преимуществу надсосудистого слоя мышечной стенки матки. Большинство волокон его расположены кольцеобразно: продольные волокна, лежащие снаружи круговых, не многочисленны. Слизистая оболочка, представляющая продолжение слизистой оболочки матки, тем не менее резко от нее отличается, как по внешнему виду, так и по строению. Во всю длину трубы слизистая оболочка образует продольные складки, которые в интерстициальной и средней частях довольно правильны и прямы, в широкой же части достигают очень значительной высоты и принимают весьма сложную форму, так что на поперечном разрезе имеют вид ветвистых растений и своими разветвлениями почти выполняют просвет трубы (рис. 258). Продолжаясь на фимбриях, складки слизистой оболочки придают их внутренней поверхности морщинистый вид, а узкому

отверстия воронки (конец фаллопиевой трубы) — звездообразную форму. Строение слизистой оболочки фаллопиевых труб отличается главным образом тем, что эпителий в трубе становится мерцательным (т. е. снабжен проtoplазматическими тонкими отростками, которые находятся в постоянном движении), что чрезвычайно важно для механизма прохождения по трубе яиц.

На конце фаллопиевых труб нередко встречается придаток, имеющий значение остатка от зародышевого состояния половых органов, это м о р г а н н е в а г и д а т и д а. Она имеет вид пузырька с полупрозрачными стенками, наполненного серозной жидкостью. Гидатида соединена с фаллопиевой трубой тоненькой фиброзной ножкой, которая прикрепляется к серозному покрову последней при начале фимбрий.

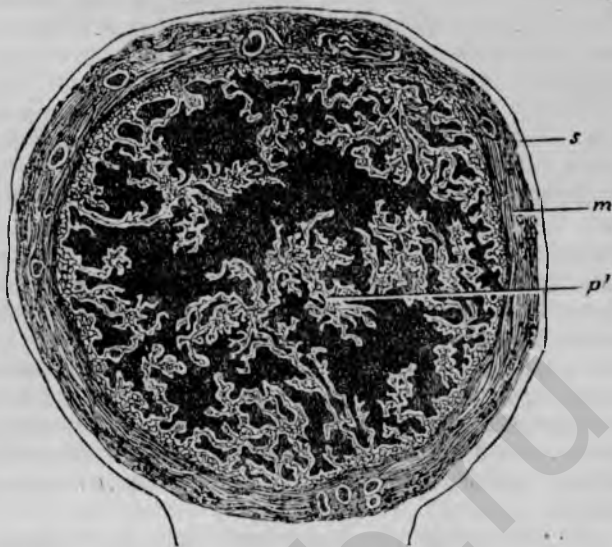


Рис. 258. Поперечный разрез фаллопиевой трубы (увеличенный).

s — серозная оболочка; *m* — мышечная оболочка; *p'* — слизистая оболочка, образующая высокие и ветвистые складки.

Яичники (ovaria)

Женские половые железы, гомологичные мужским яичкам, имеют у взрослой женщины внешний вид и величину, напоминающие ягоду обыкновенного чернослива (вяленая слива), т. е. сдавленного овоида, с тем отличием в форме, что один край яичника прямой, другой выпуклый, отчего по концам образуются заострения. Поверхность яичника, как у чернослива, морщиниста, но в различной степени у разных особей. Длина колеблется между 2,5—4 см, ширина — 2—3 см, толщина — 0,7—1,2 см. У поворожденных девочек яичник сравнительно с длиной очень узок и дольчат, как бы четкообразен. При наступлении периода половой зрелости он быстро увеличивается и принимает описанную выше форму. У старух, перешедших климактерический период (период потери способности деторождения), яичник становится малым, плоским, и поверхность его сравнительно гладка.

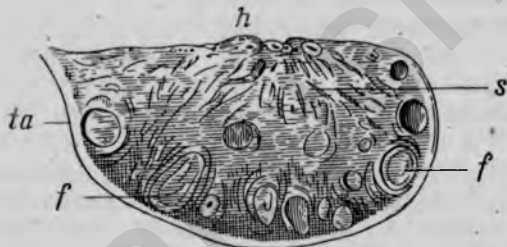


Рис. 259. Продольный разрез яичника: *h* — hilus ovarii; *ta* — tunica albuginea, плотно сращенная с серозной оболочкой; *f, f* — фолликулы; *s* — мозговой слой яичника.

Расположен яичник на задней стороне широкой маточной связки ниже отверстия фаллопиевой трубы, прикреплен к связке горизонтально своим прямым краем (следовательно выпуклый край ovarii свободен). Так как в прямой край яичника из толщи широкой связки проникают кровеносные сосуды, то место это, как у всех желез, называют *hilus ovarii*. Но

кроме прикрепления к широкой связке, яичник соединен и с маткой особой связкой — *ligamentum ovarii proprium*, которая по своему внешнему виду, строению и положению (а также и происхождению) совершенно подобна круглой маточной связке. *Lig. ovarii proprium* начинается от тела матки под фаллопиевой трубой и позади круглой связки, представляя, как и последняя, продолжение надсосудистого мышечного слоя матки. Имея форму круглого шнура, длиной в 3 см, она тянется кнаружи, заложена между листками *lig. uteri lateralis*, и оканчивается, несколько расширяясь, в заостренный конец яичника, ближайший к матке. При этом мышечная ткань связки проникает в самую массу яичника, примешиваясь там к другим ее элементам.

Яичники, будучи прикреплены к задней поверхности широких маточных связок, лежат в так называемой *excavatio recto-uterina* (т. е. в задней из двух половин тазовой полости) в соседстве прямой кишки (отчего яичники всего лучше исследуются на живой женщине пальцем, введенным *per rectum*). Положение их следующее: прямой (прикрепленный) край яичника обращен вниз и вперед и лежит почти в сагиттальном направлении, выпуклый край смотрит вверх и назад; одна из поверхностей прижата плотно к боковой стенке малого таза тотчас ниже *lineae innominatae* и приблизительно на половине ее протяжения; другая поверхность обращена в полость таза. Эта поверхность соприкасается с концом фаллопиевой трубы. Впрочем, положение яичника и его отношения к фаллопиевой трубе, несомненно, изменяются в периоды отделения яиц (об этом ниже).

Покрывает ли яичник брюшиной, как все брюшные и тазовые органы, или нет, — на это существуют два противоположные взгляда. Большинство авторов рассматривают яичник, как орган, обладающий брюшинным покровом. Другие, как *Waldeyer* и *Koster*, отрицают присутствие брюшинного покрова в яичнике. Но это — спор больше о словах. Поверхность яичника покрыта слоем цилиндрических клеток, под микроскопом резко отличающихся от плоских и широких клеток (эндотелиальных), покрывающих брюшину и, между прочим, брюшину широких связок, к которым яичник прикреплен. Но те и другие клетки одного происхождения и у зародыша не отличаются одни от других — они тогда все цилиндрической формы. Только впоследствии клетки, покрывающие поверхность яичника, удерживают эту форму, а вокруг они делаются плоскими. Эта разница заметна и без микроскопа: вдоль прикрепления яичника к широкой связке невооруженным глазом видна волнистая линия, отделяющая блестящую и гладкую поверхность серозной оболочки *lig. lateralis* от более матовой и неровной поверхности яичника. Отпрепаровать брюшинный покров яичника от подлежащей оболочки нельзя; но это же замечается на мужском яичке, селезенке и пр. и не препятствует нам признавать на этих органах присутствие брюшинного покрова. Желая быть верными истине, мы должны признать, что яичник одет измененной в строении брюшиной. Под этой оболочкой или, вернее, слоем цилиндрических клеток расположена плотная фиброзная оболочка, подобная белочной оболочке мужского яичка и также называемая *tunica albuginea ovarii*. Под ней лежит уже собственно паренхима яичника, распадающаяся на два слоя: корковый, весьма значительной толщины, содержащий строму из соединительной ткани, сосуды, нервы и зачатки яиц, и мозговой слой, составляющий ядро яичника и не содержащий зачатков яиц. Эта ткань весьма богата кровеносными сосудами, нервами и мышцами, представляющими продолжение собственной связки яичника. Зачатки яиц появляются в яичнике очень рано, еще во время утробной жизни женских особей; они представляют кучки клеток эпителиального характера, среди которых одна впоследствии получает преобладающее развитие и превращается в яйцо. В таком виде эти зачатки и остаются долгое время, до наступления половой зрелости, когда из этих кучек, в определенных промежутки, именно каждый лунный месяц (13 раз в году), развиваются так называемые графовы пузырьки или фолликулы (*folliculi, oophori vesiculosi* [BNA]).

О происхождении этих зачатков существуют два мнения. Pflüger, Waldeyer и др. признают их продуктом эпителия, покрывающего поверхность яичника, — зачаточного эпителия (Keimerithel, как назвал его Waldeyer). Эпителий этот, как представляет рисунок Waldeyer, неизменно повторяемый всеми авторами, вращает в строму яичника в виде массивных отростков, которые потом еще разветвляются, отщипурываются от поверхности эпителия и дают изолированные кучки клеток — фолликулы и зачатки яиц. Другой взгляд на происхождение зачатков яиц, весьма мало распространенный, высказан был проф. Борзенковым. Он признает зачатки яиц продуктом собственной ткани яичника, из которой у зародыша состоит вся его масса, без участия вальдейеровского Keimerithel. К последнему взгляду присоединяемся и мы на основании собственных исследований, так как вращение эпителия никогда не наблюдалось. Впрочем, считаем нужной оговорку, что наше исследование было произведено не специально по этому вопросу, а мимоходом, при работе над развитием семенных трубочек яичка.

Vesiculae Graafianae на разрезе яичника взрослой женщины представляются в форме шаровидных пещерок, содержащие жидкость и одетых оболочкой из уплотненной стромы яичника, так называемой *theca folliculi*. Внутренняя поверхность пузырька выстлана слоем клеток, *membrana granulosa*, который образует в одном пункте утолщение — *discus proligerus*. В массе последнего заложено яйцо, имеющее вид пузырька, диаметр которого в зрелом состоянии не превышает 0,2 мм. Остающаяся затем свободная часть полости граафова пузырька наполнена серозной жидкостью.

Число граафовых пузырьков в каждом данном случае очень изменчиво: иногда их очень мало — 2—3; в других случаях можно насчитать до 10. Величина очень разнообразна — от просяного зерна до большой горошины. Пузырьки большой величины содержат более зрелые яйца и иногда лежат так близко к поверхности, что приподнимают и истончают белочную оболочку. Во время периода овуляции один (а иногда, вероятно, и несколько) фолликул, содержащий наиболее зрелое яйцо, истончив белочную оболочку, лопается, и содержимое его, т. е. яйцо с окружающими его клетками *disci proligeri* и серозная жидкость, изливается на поверхность яичника (о дальнейшей судьбе яйца — ниже). После опорожнения стенки граафова пузырька несколько спадаются (*theca folliculi* сморщивается), а оставшаяся полость наполняется сгустком крови, излившейся сюда вследствие разрыва кровеносных сосудов белочной оболочки. Этот остаток граафова пузырька получил название желтого тела — *corpus luteum*, по желтоватому цвету его оболочки (*theca folliculi*); но в первое время после овуляции больше бросается в глаза темнокрасный цвет кровяного сгустка. Только через несколько дней выступает яснее желтый цвет отолстевшей в это время оболочки фолликула. Наконец, на месте бывшего пузырька образуется маленький рубец (как на коже после ваннских ран), заметный и с поверхности яичника в виде неправильного вдавления. Эти-то рубцы, иногда очень многочисленные, и придают поверхности яичника взрослой женщины неправильно-морщинистый вид.

До последнего времени желтое тело рассматривали просто как остаток разорвавшегося фолликула и интересовались им только потому, что при судебно-медицинских вскрытиях состояние его давало некоторые указания на время бывшей овуляции. В настоящее время в нем видят своеобразную, временно существующую железу с внутренней секрецией, играющую в половой жизни женщины существенную роль.

Механизм проведения яиц, вышедших на поверхность яичника через разрыв белочной оболочки до *ostium abdominale* фаллопиевой трубы, точно неизвестен, так как наблюдать его нет возможности. Неизвестно даже в точности время, когда совершается разрыв граафова пузырька — до, во время или после менструального периода женщины. Считалось достоверным, однако, что менструация приблизительно указывает время созревания и выхода яйца, и на этом предположении историки основывали расчет времени родов. Но существовать наблюдения, которые представляют дело иначе. Это наблюдение Leopold и Bavono, которые собрали 50 пар яичников из трупов женщин, менструировавших в последний раз в больнице, и срок менструаций был точно известен. По состоянию остатков граафовых пузырьков в этих яичниках можно было заключить, что овуляция может совершаться во весь промежуток между двумя менструациями. Если это наблюдение подтвердится, многие неправильности срока беременности, иногда наблюдаемые, окажутся ошибкой счета, основанного на прежнем убеждении о совпадении овуляции и менструации.

По отношению к механизму прохождения яйца от места разрыва на яичнике, которое в разных случаях весьма разнообразно, до отверстия фаллопиевой трубы существуют только более или менее вероятные предположения. Более старая гипотеза, высказанная еще в XVIII столетии Галером и Вальтером, предполагала, что во время менструального прилива крови к внутренним половым органам фимбрии фаллопиевых труб, вследствие переполнения их кровеносных сосудов и сокращения содержащихся в них мышечных волокон, раскрываются и охватывают яичник наподобие того, как мы охватываем рукой какое-нибудь круглое тело. Разрыв граафова пузырька совершается уже после этого, и яйцо прямо попадает под фимбрии, а затем уже проводится движением мерцательных волосков покрывающего их эпителия в отверстие трубы и далее в матку. Движению яйца по трубе способствуют перистальтические сокращения трубы, к которым она способна, благодаря присутствию в ее стенках мышечного слоя. Яйцо может быть оплодотворено прониканием в него семенных телец (*spermatozoa*) всюду на пути от яичника до матки, что доказывается случаями *graviditatis tubariae* (беременность в фаллопиевой трубе). В некоторых исключительных случаях, когда яйцо почему-то не было захвачено фимбриями, а такой случай легко себе представить, оно может быть оплодотворено в полости живота, последствием чего бывает внематочная беременность (*graviditas abdominalis*). Наконец, несомненно, возможно оплодотворение яйца и до разрыва в яичнике, последствием чего бывает яичниковая беременность (*graviditas ovarica*).

Изложенная гипотеза была так стройна и, вероятно, так объясняла все наблюдавшиеся уклонения в функции половых органов, что ею долгое время удовлетворялись и не искали иного объяснения механизма проникновения яиц в трубы. Против этой гипотезы говорили только случаи, описанные Kussmaul, где, вследствие неправильного развития матки, нужно было допустить передвижение яйца из яичника одной стороны в фаллопиеву трубу противоположной стороны. Henle, частью по поводу этих случаев, частью побуждаемый априорными соображениями о невозможности охватывания яичника фимбриями трубы, предложил другую гипотезу; он предполагает, что охватывание яичника фимбриями не бывает, а средством передвижения яйца служат исключительно мерцательные движения волосков эпителия, покрывающего ту группу фимбрий, которую он назвал *fimbria ovarica* (рис. 257, *fo*). Так как эта фимбрия касается только одного конца яичника, то, по мнению Henle, попадают в трубу только те яйца, которые образуются и выходят наружу вблизи *fimbria ovarica*; все же остальные, попадая в полость живота, всасываются и погибают без дальнейших последствий.

Интересуясь разрешением вопроса, которая из этих двух гипотез представляет больше фактических оснований, мы при удобных случаях обращали внимание на отношение *fimbriae ovaricae* (Генле) к яичнику и убедились, что она, действительно, во многих случаях достигает ближайшего конца яичника, как это изображено на рисунке Генле; но в других, также многочисленных случаях она яичника не достигает на более или менее значительное расстояние. Согласно гипотезе Генле, нужно было бы предположить, что эти женщины не способны к зачатию; между тем, как показывало состояние матки, эти женщины, несомненно, рожали. Вообще нам кажется, что прежняя гипотеза Галлера и Вальтера имеет более вероятия. Между прочим, в ее пользу говорят наблюдения Waldeyer и многих других, которые свидетельствуют о непосредственном соседстве всего свободного конца фаллопиевой трубы с яичником даже вне менструального периода. Наконец, патологические случаи приращения труб к яичникам (случаи очень частые) свидетельствуют в пользу старой гипотезы. Трубы обыкновенно приращены к яичникам (так называемыми ложными перепонками) таким образом, что их фимбрии охватывают яичник. Имея в виду, что воспалительные процессы внутренних половых органов возникают всего чаще во время менструаций, когда органы эти восприимчивее к болезнетворным влияниям, логично будет допустить, что воспалительные приращения фиксируют фимбрии именно в том положении, какое они имеют во время менструального периода и, стало быть, во время овуляции, так как если выделение яиц возможно в промежутках между менструациями, все-таки процесс овуляции имеет к ним какое-то отношение.

Придаток яичника (*parovarium s. oophoron*) •

Этот орган у женщины не имеет никакой функции и представляет только остаток зародышевой мочеполовой системы. Если его обыкновенно описывают, то исключительно с целью облегчения гомологизации системы половых органов мужчины и женщины. Придаток яичника, как разъяснено ниже — в истории развития половых органов, гомологичен придатку мужского яичка, форму и строение которого он напоминает у взрослых особей. Лежит этот рудиментарный орган между серозными листками широкой маточной связки, на пространстве между концом фаллопиевой трубы и местом прикрепления яичника. Его можно видеть только на свет, растянув широкую связку или просветлив ее вымачиванием в глицерине.

Parovarium представляет ряд канальцев (что это — канальцы, а не шпурки, можно убедиться только под микроскопом на разрезах), более или менее извилистых, которые, начавшись слепыми концами вблизи *hili ovarii*, направляются, расходясь лучеобразно, в сторону фаллопиевой трубы и впадают в один общий канал, лежащий параллельно трубе. Последний несколько толще лучеобразных, иногда имеет значительную длину. Концы его также слепы. Число лучеобразных канальцев крайне изменчиво, иногда их только 2—3, иногда можно считать 15—20. Стенки трубочек состоят из слоя соединительной ткани, выстланной по внутренней поверхности мерцательным эпителием. Полость канальцев заполнена серозной жидкостью. Нередко на наружном конце горизонтального канальца наблюдается гидатиды (пузырек), сидящая на ножке, подобная гидатиде придатка яичка.

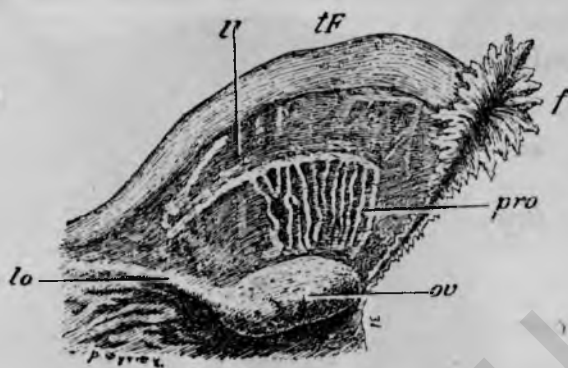


Рис. 260. Часть широкой связки и *pars ampullaris* фаллопиевой трубы. *tF* — tuba Fallopiac; *f* — fimbriae ee; *ll* — lig. latum; *ov* — яичник; *lo* — lig. ovarii proprium; *pro* — *parovarium* (придаток яичника).

б) Наружные

Наружные женские половые органы (*vulva*, *sinus*) представляют углубление, имеющее форму сдавленной воронки, на дне которой открываются отверстие влагалища и впереди его отверстие мочеиспускательного канала. Углубление это носит еще название *срамной*, или *половой*, щели, *rima pudendi* или, лучше, *sinus urogenitalis* (последнее название принадлежит эмбриональному образованию, из которого *rima pudendi* образуется).

Большие срамные губы, *labia pudenda majora*, образуют берега *sinus urogenitalis*. Они представляют две параллельные складки кожи, исходящие без заметной границы из так называемой *mons Veneris* — кожи, покрывающей область лобкового сочленения. Наибольшую высоту и ширину большие губы имеют впереди; кзади они становятся уже и ниже и позади входа во влагалище, на границе промежности, исчезают, соединяясь между собой поперечной складкой, носящей название *уздечки губ*, *frenulum labiorum*. Впрочем, эта складка становится заметной только при сильном раздвигании губ, как, например, при родах, когда она натягивается, как тонкая пластинка, обращенная свободным краем вперед, что и является причиной ее частых разрывов при родах. Тотчас над *frenulum* при растягивании губ образуется ямка, *fossa navicularis*, граничащая уже со входом во влагалище. Кожа, образующая *montem Veneris* и выстилающая наружную поверхность больших губ, покрыта более или менее густыми волосами, богата сальными железами и на губах слегка морщиниста. Часть кожи, которая выстилает внутреннюю поверхность губ, совершенно иного вида: она гладка, лишена волос и имеет розоватый цвет, словом, представляет то видоизменение кожи, которое существует везде, где слизистые оболочки сходятся с кожей.

Подкожножировой слой *montis Veneris* и больших губ отличается обилием перекладки из упругой ткани, которые сплетаются между собой и образуют камеры для жира. Такая ткань обуславливает возвышенную форму *montis Veneris* и губ и придает им значительную твердость.

Малые срамные губы, *labia pudenda minora s. nym-*

р h a e, представляют тонкие листовидные складки незначительной вышины и длины; они лежат внутри срамной щели, начинаются в переднем углу ее от кожного покрова клитора и тянутся вдоль корня больших губ назад, но заднего конца срамной щели достигают весьма редко, — большей частью оканчиваются на уровне половины отверстия vaginae.

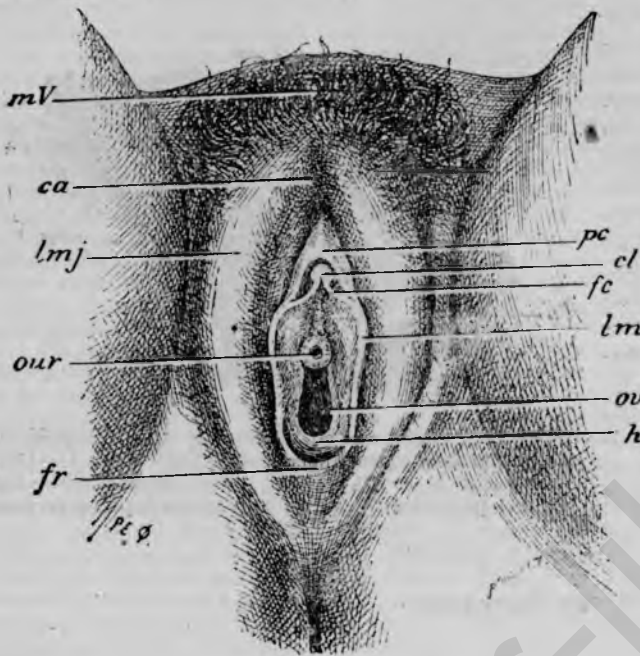


Рис. 261. Наружные женские половые органы. *mV* — mons Veneris; *ca* — commissura anterior больших губ; *lmj* — большие срамные губы; *fr* — frenulum labiorum; *lm* — малые срамные губы; *cl* — клитор; *pc* — praeputium clitoridis; *fc* — frenulum clitoridis; *our* — orificium urethrae; *ov* — ostium vaginae; *h* — hymen (semilunaris).

малых срамных губ, в подкожной клетчатке, расположены по обеим сторонам два густые венозные сплетения, по своему строению напоминающие пещеристые тела мужских половых органов (рис. 262, *bv*). Сплетения эти, имеющие веретенообразную форму, носят название луковиц преддверия, *bulbi vestibuli* (преддверие, *vestibulum*, называют глубокую часть срамной щели, где открываются влагалище и уретра). Как увидим ниже, *bulbi vestibuli* представляют гомолог пещеристого тела мочеиспускательного канала мужчины.

Клитор, *clitoris*, или женский половой член, гомологичен двум пещеристым телам полового члена мужчины. По положению и строению он совершенно с ними тождествен и отличается только незначительной величиной, отчего он едва выдается над поверхностью кожи, выстилающей передний угол срамной щели, в виде небольшого бугорка (рис. 261, *cl*). Клитор состоит из двух пещеристых тел — *corpora cavernosa clitoridis*, устроенных совершенно так же, как *corpora cavernosa penis*, и также способен к эрекции. Форма пещеристых тел также цилиндрическая с заостренными концами. На одну треть длины оба пещеристые тела сращены между собой и образуют свободную часть клитора (рис. 262, *cl*); задние части их расходятся под углом и, так же как у мужчины, прикреплены к краям нисходящих ветвей лобковых костей. В состоянии искусственной эрекции, которую производят на трупе инъекцией через сосуды, *corpora cavernosa clitoridis* достигают 7—8 см длины (считая вместе прикрепленную и свободную часть их), 5—6 мм толщины. В ненапряженном состоянии они значитель-

Если *pumphae* простираются до заднего края отверстия влагалища, то кажется, что они переходят в вышеупомянутую *frenulum labiorum majorum* (рис. 261). Вот почему Luschka эту узелку называет узелочкой малых губ.

Кожа, образующая малые губы, имеет розовый цвет и влажную поверхность, отчего сходство ее со слизистой оболочкой весьма значительно. Обыкновенно *labia pudenda minora* так низки, что при сдвинутых больших губах они не видны; но иногда встречаются особи, у которых высота малых губ больше обыкновенной. Тогда края их выдаются несколько из-под краев больших губ, представляются слегка утолщенными и имеют сухую пигментированную кожу. Под корнем

по меньше и пренаарируются трудно по причине малой твердости их белочной оболочки. Поверх белочной оболочки их расположена рыхлая клетчатка, а затем — кожа. Последняя, как и у мужчины, плотно и неподвижно прирастает к концу клитора, образуя нечто вроде головки (такой головки, какой представляется *glans penis* мужчины, клитор не имеет, потому что в его состав не входит пещеристое тело уретры, которому принадлежит мужская *glans*). На остальном протяжении ствола клитора кожа лежит подвижно и образует над головкой кольцевидную складку — крайнюю плоть клитора, *praeruptium clitoridis*. Складка эта, обогнув головку кругом, на задней стороне ее образует двойную уздечку клитора, *frenulum clitoridis*. Своими боковыми сторонами *praeruptium clitoridis* дает начало малым срамным губам, как это указано выше.

Преддверие влагалища, *vestibulum vaginae*. Этим именем обозначают более глубокую часть *rimae pudendi*, огражденную клитором, основанием малых губ и задней частью больших губ с их уздечкой. На дне этого воронкообразного углубления, ближе к заднему его краю, находится отверстие влагалища, которое у девиц закрыто девственной плевой — *hymen*. Эта складка слизистой оболочки, помещающаяся то на самом краю отверстия, то несколько отступя от края внутрь влагалища, имеет в большинстве случаев форму циркулярную, т. е. обходит просвет влагалища вокруг, а в середине оставляет отверстие.

Нередко, однако, *hymen* уклоняется от этой типической формы, а так как целостность *hymen* в судебной медицине считается одним из признаков девственности, и исследование его состояния имеет серьезное значение в судебных делах об изнасиловании, то видоизменения его нормальной формы получают большое практическое значение. По наблюдениям Мержеевского, можно различать два типа девственной плевы. К первому относятся: а) девственная плева в виде полукруглой заслонки, прикрепленная обыкновенно к заднему и боковым краям отверстия — *hymen semilunaris*; б) девственная плева в виде циркулярной заслонки — *hym. annularis*, — форма самая частая и описана выше как нормальная; в) девственная плева со многими отверстиями — *hym. cribriformis*; г) девственная плева без отверстий. Второй тип формы *hymen* представляют случаи, когда девственная плева как бы слишком велика сравнительно с отверстием и вследствие этого выдается наружу или может быть вворочена внутрь. При этом она принимает три формы: а) девственная плева бахромчатая — *hymen fimbriatus*, когда края складки изрезаны наподобие бахромы; б) девственная плева лоскутовидная, когда края *hymen* представляются как бы неправильно изорванными; в) девственная плева в форме спирального сужения влагалища; при этой форме, как показывает рисунок Мержеевского, у входа во влагалище замечается не складка, а валик слизистой оболочки, который обходит несколько более окружности, причем концы его заходят один за другой.

К этому нужно прибавить, что воронкообразная форма *hymen*, которая считается Мержеевским принадлежностью только второго типа, встречается постоянно у поворожденных девочек при всех формах девственной плевы.

После разрыва *hymen*, при половом сношении, зажившие остатки ее образуют на краях отверстия влагалища неправильные сосочки, называемые *carunculae myrtiformes* s. *carunculae hymenales* [BNA].

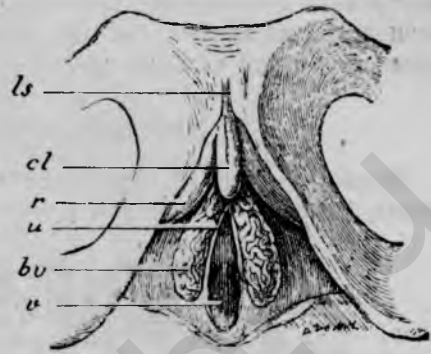


Рис. 262. Пещеристые тела женских половых органов.

cl — клитор; *r* — корень пещеристого тела клитора, приращенный к лобковой кости; *ls* — *lig. suspensorium clitoridis*; *u* — отверстие мочеиспускательного канала; *bv* — *bulbus vestibuli*; *v* — отверстие влагалища.

Отверстие мочеиспускательного канала помещается также на дне *vestibuli vaginae*, тотчас около переднего края отверстия влагалища. Оно имеет слегка звездообразную форму и окружено валиком кожи, который заметен больше наощупь, чем глазом.

Бартолины железы, *glandulae Bartolini*, гомологичные куперовым железам мужчины¹, заложены в толще заднего конца больших срамных губ и тотчас около заднего конца *bulbi vestibuli*, по одной с каждой стороны. Они по строению принадлежат к гроздевидным железам, а потому имеют дольчатую поверхность. Величина их несколько больше мужских куперовых. Выходящий проток, имеющий поперечник в 1—2 мм, хорошо виден на внутренней поверхности губ близ середины входа во влагалище. Единственное назначение их секрета состоит, по видимому, в увлажнении кожи *vestibuli vaginae*, лишенной сальных желез.

Молочные, или грудные, железы (*mammae*)

Молочные железы описывают обыкновенно в составе женской половой системы, хотя они существуют у обоих полов. Причина этому, разумеется, заключается в том обстоятельстве, что полного развития, даже у женщины, молочные железы достигают только во время беременности и начинают функционировать незадолго до конца этого периода, отделяя так называемое молозиво, а после родов — сформированное молоко. После периода кормления, если не наступила новая беременность, молочные железы вновь атрофируются, хотя не достигают прежнего состояния.

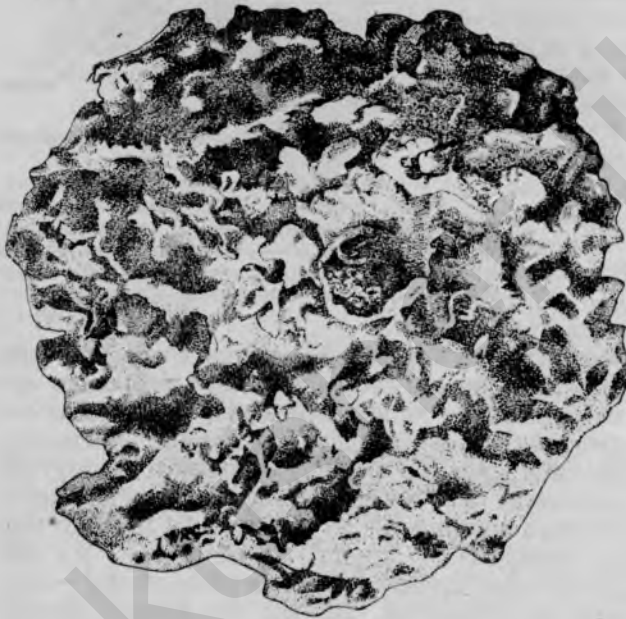

Рис. 263. Молочная железа молодой женщины вскоре после родов; железа освобождена от окружавшего ее жира. В середине — сосок.

Женские груди, *mammae*, не только включают в себе железы; большая же часть их массы состоит из жира, расположенного более или менее толстым слоем под железой и поверх ее. Поэтому при похудании, а в особенности при одновременной атрофии железы, после окончания периода половой способности, груди становятся обвислыми. Помещаются груди большей частью между III и VII ребром или несколько ниже.

Молочная железа, *glandula mammae*, во время периода отделения молока представляет полушаровидное тело, разделенное на доли, число которых колеблется между 15 и 20. Величина железы подвержена весьма большим индивидуальным колебаниям. По цвету, консистенции и вообще по внешнему виду она похожа на сплюснутые или поджелудочную железы, так как принадлежит к тому же типу гроздевидных желез. Особенность ее состоит в том, что молочная железа не обладает одним общим для всех долек выводным протоком, как эти железы, а каждая долька имеет собственный выводной проток, даже не анастомозирующий нигде

¹ Henle поэтому называет их также куперовыми.

с остальными (Middendorp. Выводной проток каждой дольки, образовавшись из множества веточек, которые исходят из грушевидных железистых пузырьков, направляется к грудному соску, образуя своеобразные расширения и изгибы—*sinus ductuum lactiferorum*. Под самой кожей соска *ductus lactiferus* вповь суживается и открывается особым для протока каждой дольки отверстием, настолько малым, что его можно видеть, только выдавливая молоко. Вне периода отделения молока женская молочная железа сплющивается и уменьшается во всех размерах: поперечник ее равен 10—12 см, толщина — 2—3 см. Дольчатость

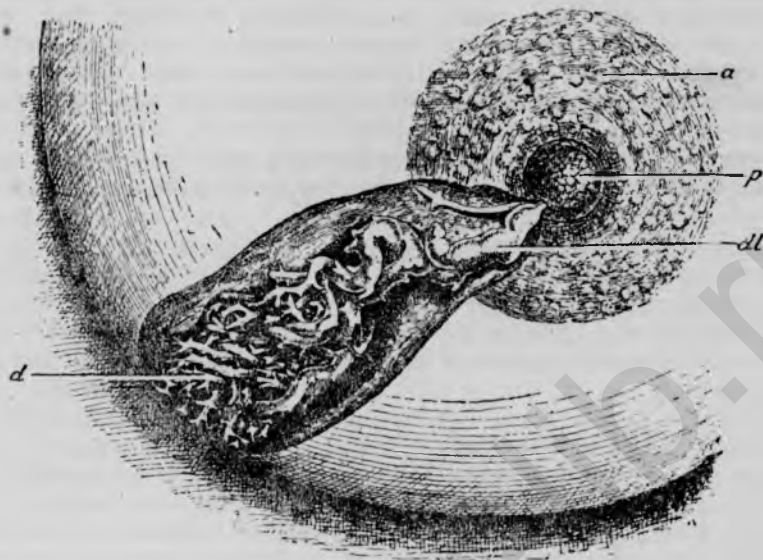


Рис. 264. Рисунок коррозионного препарата молочных протоков грудной железы. *d* — мелкие молочные протоки; *dl* — крупный общий проток одной из долек железы, образующий расширение вблизи наружного своего отверстия; *p* — грудной сосок; *a* — *areola* соска.

становится неясной, и консистенция значительно плотнее. Мужская молочная железа, остающаяся всегда недоразвитой, представляет плоский кружок — 2—3 см в диаметре; цвет ее бледнорозовый, консистенция довольно плотная; по краям она неясно отделяется от окружающей клетчатки. Помещается различно — от IV ребра до V межреберного промежутка.

Грудной сосок представляет конусообразное возвышение кожи, большей или меньшей высоты, смотря по периоду. Кожа, его образующая, покрыта сетевидными морщинами, снабжена большим количеством сальных желез и пигментирована.

Пигментация не ограничивается только соском, но распространяется на окружающую кожу, образуя кружок, так называемое поле соска, *areola*, причем окраска наиболее густа на соске, а к периферии поля мало-помалу слабеет, оканчиваясь, однако, резко заметным краем. Женщины, обладающие черными волосами и смуглой кожей, имеют и соски интенсивнее окрашенные, чем белокурые. Во время беременности пигментация сосков и их полей резко усиливается, что у акушеров считается одним из признаков беременности (в особенности в том случае, если усиление пигментации сосков совпадает с развитием пигмента в коже, покрывающей белую линию живота). Подкожная клетчатка соска не содержит жира, а пронизана большим количеством пучков гладких мышечных волокон, которые расположены в форме кругов и радиарно, переплетаясь и образуя густую сеть, которая окружает концы *ductuum lactiferorum*, образуя для них как бы сфинктеры. Присутствие мышечного аппарата

в соске обуславливает изменчивость его формы. Вне кормления ребенка сосок даже у кормящих женщин имеет форму широкого и низкого конуса, но, как только ребенок начинает раздражать сосок, он принимает форму высокого и узкого конуса или даже цилиндра с закругленным концом. У некоторых животных, например, у лошадей, мышцы соска развиты настолько сильно, что иногда доение возможно только при одновременном припускании жеребенка к другому соску. То же самое наблюдается иногда и у коров.

Описаны случаи увеличения числа желез до 8 (4 пар). Аномальные железы располагаются ниже нормальных на груди и животе, как у животных. У последних млечные железы также увеличиваются в числе; так, например, у коров очень часто наблюдается вместо четырех пять или шесть желез и соответствующее число сосков. Происхождение этих аномалий весьма понятно, так как молочные железы суть не что иное, как сильно развитые сальные железы, распространенные в коже всего тела. Этим же объясняется происхождение случаев существования излишних молочных желез на местах, не свойственных ни человеку, ни животным, например, в подмышечной впадине.

ОЧЕРК ИСТОРИИ РАЗВИТИЯ ПОЛОВЫХ ОРГАНОВ ОБОИХ ПОЛОВ

Предлагаемый очерк истории развития половых органов необходим в руководстве анатомии по многим причинам. Во-первых, он нужен потому, что иначе невозможно о б ъ я с н и т ь разницу и сходство половой сферы мужчины и женщины и указать гомологию между ними. Даже сравнительно-анатомический обзор этой сферы не мог бы объяснить гомологии, так как разнополость начинается у самых низших животных и в свою очередь требует объяснения путем развития. Наконец, и это всего важнее, только этим путем можно истолковать многочисленные аномалии и уродства в половой сфере мужчины и женщины, хотя собственно уродства составляют предмет т е р а т о л о г и и и не должны бы входить в сферу ведения нормальной анатомии по причинам весьма понятным. Большинство уродств других систем встречается у детей, не способных к жизни, и только изредка практически врачам приходится иметь с ними дело. В половой сфере, напротив, только небольшое число, так сказать, крайних форм свойственно нежизнеспособным уродам. Большинство же встречается у людей, во всех других отношениях здоровых, способных к жизни, и подлежит или судебно-медицинскому исследованию, или даже хирургическому лечению. Разнообразие этих форм в индивидуальных проявлениях так велико, что все формы и описать невозможно. Можно описать только типы. Индивидуальности же подлежат анализу в каждом данном случае. А такой анализ только и возможен при знакомстве с историей развития половых органов.

РАЗВИТИЕ НАРУЖНЫХ ПОЛОВЫХ ОРГАНОВ

В очень ранние периоды развития, именно до 6-й недели эмбрионального периода, наружные половые органы отсутствуют. В это время на нижнем конце туловища впереди колчика (обозначенного возвышением кожи) находится щелевидное отверстие (рис. 265, *A, cbo*), ведущее в полость, называемую к л о а к о й, потому что в нее открывается нижний конец прямой кишки и мочеполовые органы зародыша. Позднее отверстие заднего прохода отделяется поперечным мостиком кожи¹ от отверстия мочеполового синуса, *sinus urogenitalis*, и на 8-й неделе мы находим зачатки наружных половых органов, расположенные вокруг щелевидного отверстия — *sinus urogenitalis*. Эти зачатки совершенно одинаковы у зародышей обоих полов и состоят из так называемого полового бугорка (рис. 265, *B, gh*), лежащего у переднего конца синуса, двух (так называемых половых) складок кожи, образующих боковые края щелевидного отверстия (*gf*), и полового валика кожи (*gw*), который окружает циркулярно половой бугорок и складки. Эти зачатки, одинаковые у обоих полов, при дальнейшем развитии у разных полов имеют различную судьбу и этим путем дают, повидимому, столь несходные половые органы мужчины и женщины.

¹ Этот мостик (будущая промежность) образуется вследствие срастания боковых стенок клоаки (Nagel, Arch. f. mikrosk. Anat., 1892).

В случае развития мужского пола половой бугорок растет быстро, и в его массе образуются пещеристые тела члена (*corpora cavernosa penis*); половые складки срастаются своими краями на всем протяжении, за исключением конца члена. Вследствие этого зародышевый *sinus urogenitalis*, открытый первоначально книзу на всем протяжении, закрывается и превращается в длинный канал, в верхний конец которого открываются попрежнему выводные протоки мочевых и половых желез, а нижний конец оканчивается узким отверстием на конце полового члена под пещеристыми телами его, т. е. образуется то, что мы у взрослого мужчины называем мочеиспускательным каналом. В толще сросшихся половых складок образуется новое пещеристое тело, *corpus cavernosum urethrae* (и *glans penis*), которое впоследствии обнимает *urethram* со всех сторон (в наружной ее части). Половой валик, охватив основание полового члена с замкнутой теперь уретрой, позади члена также срастается по средней лении (рис. 265, *D*), образуя мошонку, в которую яички спускаются гораздо позже, именно около времени рождения на свет. Место сращения половых складок и двух половин валика навсегда остается заметным на мошонке и промежности в виде *raphe scroti et perinei*, а на нижней стороне *penis* в виде ясно заметного шва, который почему-то получил название.

В случае развития женского пола изменение зародышевых органов идет иным путем: половой бугорок растет мало (рис. 265, *E, F*); тем не менее в его толще развиваются пещеристые тела клитора (*corpora cavernosa clitoridis*), и бугорок превращается в клитор. Половые складки и половой валик растут в такой же мере, как и у мужских зародышей, но сращения между ними не происходит, и, вследствие этого, *sinus urogenitalis* остается открытым книзу во всю свою длину, превращаясь в так наз. *vestibulum vaginae* взрослой женщины. Половые складки, разрастаясь, дают малые срамные губы, в толще которых развиваются два пещеристые тела, называемые у женщины луковицами преддверия (*bulbi vestibuli*). Две половины (правая и левая) полового валика превращаются в большие срамные губы и *mons Veneris*.

РАЗВИТИЕ ВНУТРЕННИХ ПОЛОВЫХ ОРГАНОВ

Образование внутренних половых органов у человеческого зародыша, тесно связанное с развитием мочевых органов, начинается еще в тот ранний период, когда наружные половые органы не заложены. К 8 неделям от начала беременности, когда появляются наружные половые органы индифферентной формы, вся система внутренних половых органов уже налицо, но ни внешняя форма, ни строение еще не могут указать пола, к которому принадлежит зародыш. Органы эти во всех отношениях индифферентны, как и наружные. Дальнейший ход их развития несколько отличается от процесса образования наружных органов того или другого пола. Между тем как там все зародышевые органы развиваются дальше, здесь, т. е. в сфере внутренних половых органов, не все заложены у зародыша органы получают дальнейшее развитие. Образование органов взрослого субъекта идет избирательным путем: при развитии мужского пола развиваются одни из числа органов зародыша, при развитии женского пола получают развитие другие органы той же зародышевой системы. В том и другом случае органы зародыша, не получающие дальнейшего развития, впоследствии или совсем исчезают, или остаются в rudimentарном состоянии и не отправляют никакой функции. Впрочем, и здесь есть орган, который, появившись у зародыша в индифферентной форме, впоследствии развивается у того и у другого пола, причем его внутреннее, гистологическое, развитие принимает или то, или другое направление, отчего орган этот, дифференцируясь, принимает или женский, или мужской характер. Орган этот есть половая железа зародыша, которая дифференцируется или в яичник, или в яичко. Система индифферентных половых органов 8-недельного человеческого зародыша имеет следующий состав: по сторонам поясничной части позвоночника, впереди развитых уже постоянных почек и надпочечных

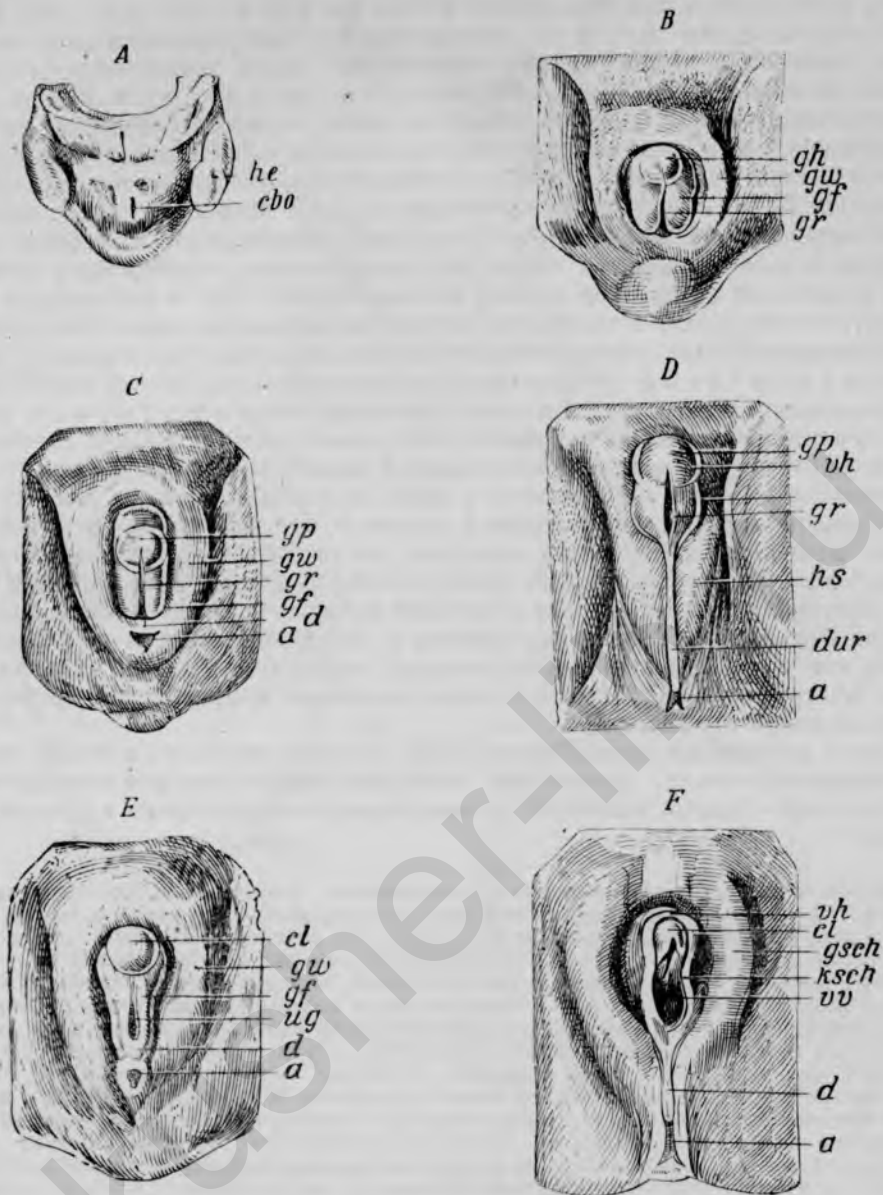


Рис. 265. Развитие наружных половых органов мужских и женских (с препаратов д-ра Циглера).

A — наружных половых органов еще не заметно, зародыш 6-й недели: *cbo* — отверстие клоаки; *he* — нижняя конечность. *B* — индифферентная форма наружных половых органов у зародыша 8 недель: *gh* — половой бугорок; *gw* — половой валик; *gf* — половые складки; *gr* — sinus urogenitalis. *C* и *D* — изменения наружных половых органов при развитии мужского пола. *C* — зародыш 2½ месяцев, *D* — 3 месяцев. На рис. *C*: *gp* — половой член; *gw* — половой валик; *gr* — sinus urogenitalis; *gf* — половые складки; *d* — мостик кожи, отделяющий sinus urogenitalis от заднего прохода, будущая промежность; *a* — заднепроходное отверстие. На рис. *D*: *gp* — penis; *vh* — praeputium; *gr* — sinus urogenitalis, закрывающийся снизу вследствие сращения половых складок; *hs* — scrotum; *dur* — raphe perinei et scroti; *a* — anus. *E* и *F* — изменения наружных половых органов при развитии женского пола, *E* — 2½ месяцев, *F* — 4½ месяцев. На рис. *E*: *cl* — клитор; *gw* — половой валик; *gf* — половые складки; *ug* — sinus urogenitalis; *d* — промежность; *a* — задний проход. На рис. *F*: *vh* — praeputium clitoridis; *cl* — клитор; *gsch* — большие срамные губы; *ksch* — малые срамные губы; *vv* — vestibulum vaginae; *d* — промежность; *a* — задний проход.

желез, расположены так называемые вольфовы тела (рис. 266, А, W), или первичные почки, которые теперь, при наличии постоянных почек, перешли в половую сферу. Органы эти имеют ланцетовидную форму; состоят из выводного протока (dW) или вольфова канала, идущего по длине всего органа ближе к одному его краю, и массы поперечных извитых канальцев меньшего диаметра, которые впадают в вольфов канал. Нижние концы правого и левого вольфовых каналов, спускаясь вниз, приближаются друг к другу и впадают двумя отдельными отверстиями в *sinus urogenitalis* (*sug*), который в этот период имеет вид простого углубления, окруженного складками кожи (половые складки и половой валик [*pg*]) представлены в поперечном разрезе). *Sinus urogenitalis* сверху переходит в мочевой пузырь (*vu*), а последний в мочевой ход — *urachus* (*u*). На передней поверхности каждого вольфова тела расположен яйцевидный орган, выросший на почве вольфова тела, как придаток, это — половая железа, теперь еще индифферентная (*gg*). По наружному краю вольфова тела тянется сверху вниз канал, так называемая мюллера нить, или канал (*M*), который нижним концом направляется к средней линии и позади мочевого пузыря ложится рядом со своей парой (*M*). Пройдя несколько вниз, оба мюллера канала открываются в *sinus urogenitalis*, причем их отверстия лежат между отверстиями вольфовых протоков. От половой железы вниз, по стенке брюшной полости, тянется шнурок, состоящий теперь из индифферентной ткани, а впоследствии мышечный, который носит название *gubernaculum Hunteri* (*hH*). Его нижний конец уходит в паховый канал и исчезает в массе половой валика. Вольфовы тела, половые железы и мюллеровы каналы покрыты брюшиной, которая образует над ними складку, идущую из полости таза, где она лежит поперечно позади мочевого пузыря, а концами направляется вверх и наружу, до самой диафрагмы.

Если в позднейший период развивается мужская особь, то половые железы превращаются в яички, причем в их паренхиме образуются извилистые семенные трубочки — *tubuli seminiferi*, соединительнотканная строма и кровеносные сосуды.

Вопрос о том, из какого материала развиваются *tubuli seminiferi*, разрешается различно. А так как разрешение в том или другом смысле имеет очень важное значение и нам придется еще возвратиться к нему, то считаем уместным войти здесь в некоторые подробности. Одни, как *Waldeyer*, считают их отростками канальцев вольфова тела, которые врастают в массу половой железы. Другие, именно, *Михалкович* и *Янозик*, считают их, как и зачатки яиц в яичнике женщин, продуктом эпителия, покрывающего железу (зачатковый эпителий), который врастает в яичко (как и в яичник) в форме солидных балок. Последние потом образуют извилистую часть семенных трубочек. Та же часть семенных трубочек, которая образует *rete Halleri*, есть продукт врастающих сюда трубочек вольфова тела. Третий взгляд, за который впервые высказались мы, а впоследствии *Schmigelow*, приписывает их происхождение индифферентной ткани самой половой железы, которая образует собой сначала сеть солидных перекладин, впоследствии превращающихся в каналы. Взгляд *Waldeyer* считается уже опровергнутым (*Hertwig*) по отношению к происхождению извилистых трубочек (собственно железистых). Вростание же вольфовых канальцев для образования *rete Halleri*, т. е. выводных протоков, подтверждается и другими авторами (*Михалкович*, *Янозик*, *Morgera*). Мы также не станем отрицать этого, так как прямых наблюдений по образованию *rete Halleri* не имеем. Но по отношению к происхождению отделяющих семя канальцев настаиваем на прежнем взгляде, находя, что наблюдения *Михалковича* и *Янозика* неубедительны. При этом напомним наш взгляд на происхождение яиц в яичнике, высказанный выше (стр. 449). Половые продукты того и другого пола мы считаем дериватом одной и той же зародышевой ткани и одной и той же области, — обстоятельство, которое имеет, как мы увидим ниже, решающее значение в вопросе о возможности у человека случаев истинной двуполости (*hermaphroditismus verus*).

Одновременно с дифференцированием половой железы у зародышей мужского пола наступает атрофия той части вольфова тела, которая не соприкасается с половой железой, и, напротив, дальнейшее превращение верхнего его отрезка, прилежащего к этой железе, а также и вольфова канала. Верхний отрезок вольфова тела превращается в придаток яичка (рис. 266, В, *ep*), его поперечные тру-

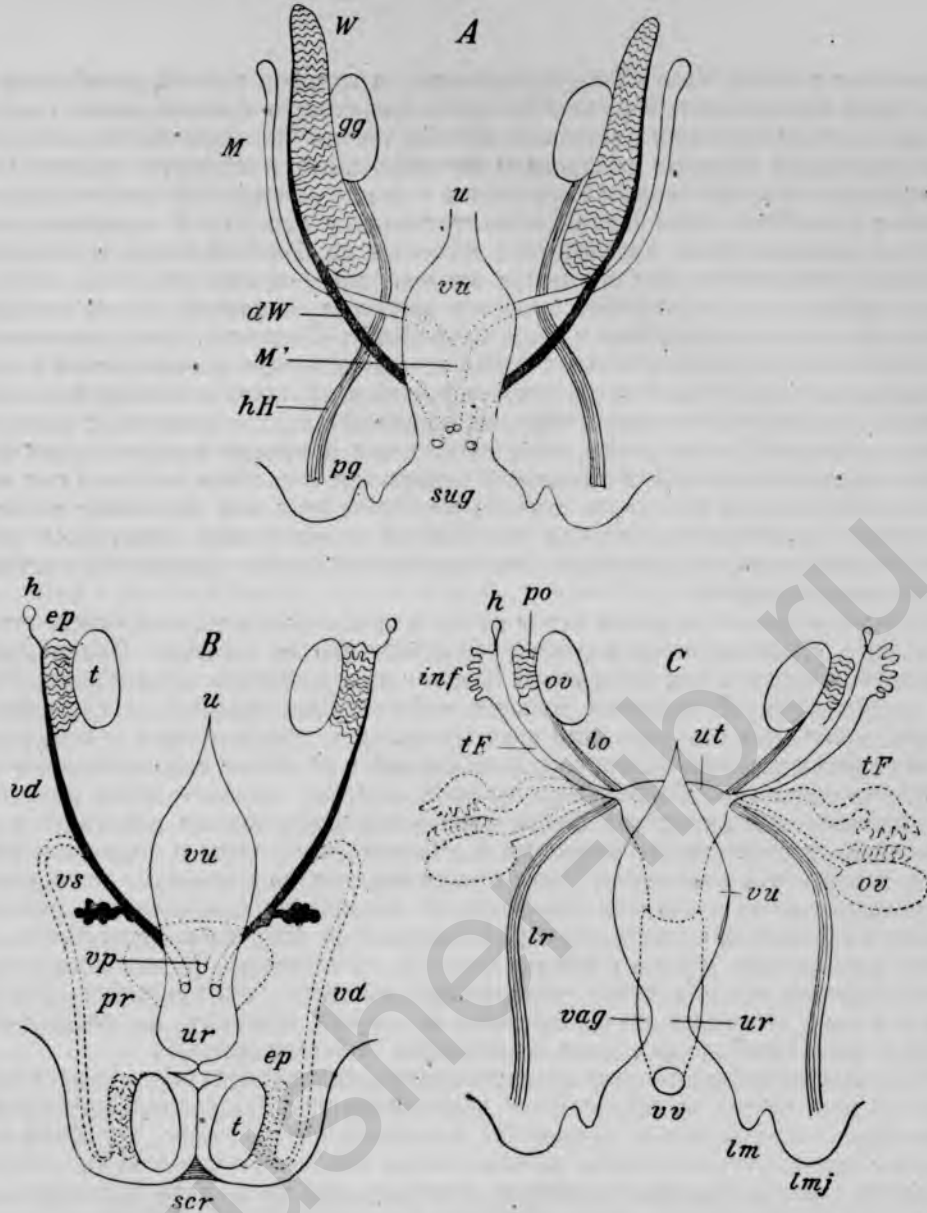


Рис. 266. Схематическое изображение истории развития внутренних и наружных половых органов обоих полов.

A — индифферентный период: *vu* — мочевой пузырь, нижнее отверстие которого представлено сильно расширенным, чтобы дать место изображению других органов; *sug* — *sinus urogenitalis*, по бокам которого изображены половые складки и валик (*pg*); *u* — *urachus* (еще открытый); *gg* — индифферентная половая железа; *W* — вольфово тело; *pW* — проток вольфова тела; *M* — мюллеров канал; *M'* — та часть этого канала, которая впоследствии, сросшись со своей парой, дает непарный отрезок мюллеровых каналов; *hH* — *gubernaculum Hunteri*. **B** — мужские половые органы: *vu* — мочевой пузырь, который внизу переходит в уретру; (*ur*), как бы перерезанную поперек; *pr* — предстательная железа, охватившая нижнюю часть пузыря и начало уретры; *u* — заросший *urachus*; *scr* — мошонка; *t* — яичко; *ep* — придаток яичка; *vd* — *vas deferens*; *vs* — семенной пузырек; *h* — гидатида; *vp* — *vesicula prostatica*. Пунктиром изображено последнее положение яичка, придатка и выносящего протока после спуска его в мошонку. **C** — женские половые органы: *vu* — мочевой пузырь; *ur* — уретра; *lm* — малые срамные губы; *lmj* — большие срамные губы; *ov* — яичник; *po* — придаток яичника; *ut* — матка; *vag* — влагалище; *tF* — фаллопиевы трубы; *inf* — брюшное отверстие фаллопиевых труб, окруженное фимбриями; *h* — гидатида; *lo* — *lig. ovarii proprium*; *lr* — *lig. rotundum uteri*. Пунктиром изображено последнее положение фаллопиевых труб и яичников после спуска их в полость таза.

бочки дают так наз. *vasa efferentia* придатка, а вольфов проток, развиваясь на всем своем протяжении, получает значение выносящего протока яичка (*vas deferens*). Близ его впадения в *sinus urogenitalis*, теперь уже закрытый снизу (вследствие срастания половых складок) и превращенный в мужскую уретру (*ur*). образуется боковое расширение его стенки в форме ветвистой бухты — семенной пузырек (*os*). Мюллеровы каналы, существующие у зародышей мужского пола на 8-й неделе развития, впоследствии исчезают на большей части протяжении без следа. Остаются только два конца их: верхний — в виде гидатиды, которая иногда наблюдается на головке придатка взрослых, и нижний конец непарной части, около самого впадения в *sinus urogenitalis*. Непарная часть, вначале состоящая из двух рядом лежащих каналов, впоследствии превращается в одиночный канал вследствие исчезновения стенок на месте соприкосновения каналов. Нижний отрезок этой непарной части мюллеровых каналов остается у мужчины в виде рудиментарного органа, открывающегося в уретру между отверстиями семявыносящих протоков и известный в анатомии взрослого человека под именем простатического пузырька, *vesicula prostatica* (так как он лежит в центре простаты). Предстательная железа развивается впоследствии, захватывая своей массой концы выносящих протоков (так называемый *ductus ejaculatorii*) и остаток мюллеровых каналов.

Образовавшееся описанным путем яичко и придаток спускаются впоследствии в мошонку. Причина этого перемещения собственно не известна. Приписывают его влиянию сокращений *gubernaculi Hunteri*; но это влияние надлежащим образом не доказано. У взрослых мужчин *gubernaculum Hunteri* не существует. Предполагают, что он, выполнив свое назначение, превращается в небольшой пучок гладких мышечных волокон, заложенный в оболочку семенного канатика у нижнего конца его. Другие (Венгловский), отрицая существование *gubernaculi*, приписывают спускание яичка частью внутрибрюшному давлению и неравномерному росту стенок туловища и внутренностей, частью упругости клетчатки, заложенной в мошонке. В некоторых случаях, по причинам, опять совершенно неизвестным, одно или оба яичка не спускаются в мошонку, а останавливаются где-нибудь на пути. Случай, в которых не спустилось одно яичко, известны под именем *моноорхизма* (т. е. присутствия в мошонке одного яичка); случаи, где оба яичка остановились на пути, носят название *крипторхизма*. Явление это свойственно не одному человеку, но наблюдается также у животных¹ и не влияет на функцию половых органов.

У зародышей женского пола развитие внутренних половых органов идет иным путем во всех частях за исключением половой железы. Последняя, претерпевая внутреннее, гистологическое, изменение, превращается в яичник. Вольфово тело и проток атрофируются на всем протяжении за исключением той части, которая прилежит непосредственно к яичнику. Впрочем, эта часть хотя и остается, но дает орган, не играющий в женском половом аппарате никакой функции, это — придаток яичника, *parovarium* (рис. 266, *C, po*). Мюллеровы каналы, которые у мужских зародышей дальнейшего развития не получают, у женских, напротив, играют преобладающую роль в развитии внутренних половых органов. Непарная часть их и нижние концы парных каналов получают мощное развитие стенок и превращаются во влагалище (*vag*) и матку (*ut*). Нижние отверстия прежних мюллеровых каналов, теперь слившиеся в одно вследствие уничтожения стенки между двумя каналами, превращаются в *ostium vaginae*, которое лежит, как и прежде, на дне *sinus urogenitalis* и сзади отверстия уретры. Зародышевый *sinus urogenitalis*, не закрывающийся спизу (как у мужчин), получает теперь название преддверия влагалища, *vestibulum vaginae*. Парная часть мюллеровых каналов также получает значительное развитие и превращается в фаллопиевы трубы. Брюшное отверстие последних и окружающие его фимбрии есть, повидимому, образование вторичное, — прорыв стенки, образующийся довольно рано, но не на верхнем конце, а несколько отступя от него.

¹ Жеребцы, имеющие крипторхизм, известны в народе под именем нутрецов.

Верхний же конец мюллерова канала превращается в морганиеву гадатиру, которая довольно часто встречается прикрепленной к концу фаллопиевой трубы и представляет, как у мужчины гидатида придатка, орган рудиментарный, не имеющий функции. *Gubernaculum Hunteri*, которому у мужских зародышей приписывают временную роль в процессе спуска яичка, у женских зародышей, как разъяснил это Wiegner, дает очень важные органы, именно мышечную связку яичника, *lig. ovarii proprium (lo)*, и круглую связку матки, *lig. uteri rotundum (lr)*. Это превращение совершается следующим путем. *Gubernaculum Hunteri* еще с самого начала существования индифферентного в половом отношении зародыша, перекрещиваясь с мюллеровым каналом (рис. 266, А) вблизи того места, где этот канал встретится со своей парой, срастается с ним. Впоследствии развитие мюллеровых каналов в матку постигает их именно до того пункта, где они перекрещиваются с *gubernaculum*. Вследствие этого устанавливается связь между углом тела матки и серединой *gubernaculi*, разделяющая последний на два отрезка. Верхний из этих отрезков, соединенный верхним концом с яичником, превращается в собственную связку последнего. Нижний отрезок, который и у зародыша своим нижним концом лежал вне полости живота — в толще полового валика, дает круглую связку матки, идущую, как известно, от угла тела матки в паховой канал и далее в толщу больших срамных губ (дериват полового валика).

Выше, при описании половых органов индифферентного зародыша, была упомянута складка брюшины, которая, лежа в тазу поперечно и покрывая там соединившиеся мюллеровы каналы, по сторонам поднимается кверху и одевает все остальные зачатки половых органов. Эта складка, увеличиваясь в размерах, дает в средней своей части брюшинный покров матки, а в боковых частях — широкие маточные связки, заключающие в себе яичники, фаллопиевы трубы, придатки яичников, собственные связки яичников и круглые связки матки. Положение этих связок с развитием перечисленных органов изменяется из восходящего в горизонтальное (поперек таза). Такое изменение происходит вследствие перемещения яичников и яйцеводов с места первоначального их развития, в полости живота, по сторонам поясничной части позвоночника, вниз. Перемещение это, аналогичное спусканию мужского яичка, совершается около того же времени, на 8-м месяце утробной жизни; но у поворожденной девочки еще не окончилось, так как яичники и концы фаллопиевых труб в этом возрасте лежат в полости большого таза, выше *linea innominata*. Только впоследствии они опускаются на то место, где находим их у взрослой женщины, т. е. в полость малого таза, в *excavatio recto-uterina*.

ГОМОЛОГИЯ МЕЖДУ МУЖСКИМИ И ЖЕНСКИМИ ПОЛОВЫМИ ОРГАНАМИ

Обладая теперь сведениями о происхождении половых органов, мы можем указать между ними тождественные в морфологическом смысле.

<i>Мужские органы</i>	<i>Женские органы</i>
Яичко	Яичник
Придаток яичка	Придаток яичника
Вносящий проток	Нет
Семенной пузырек	Нет
Предстательная железа	Нет
Предстательный пузырек	Нижняя часть влагалища
Нет	Верхняя часть влагалища
Нет	Матка
Нет	Фаллопиевы трубы
Гидатида на ножке	Морганиева гидатида
Нет	Собственные связки яичника
Нет	Круглые связки яичника
Нет	Широкие связки матки

<i>Мужские органы</i>		<i>Женские органы</i>	
Половой член	{	Пещеристые тела penis	Клитор
		Corpus cavernosum urethrae*	Луковицы преддверия
		Мочепускающий канал (т. е. pars. cavernosa)	Преддверие влагалища и, как стенки, — малые срамные губы
Мошонка		Большие срамные губы	

АНОМАЛИИ В МУЖСКОЙ ПОЛОВОЙ СФЕРЕ

Расщепление мочеиспускательного канала по задней (нижней) стороне, *h y p o s r a d i a*. Наружное отверстие мочеиспускательного канала может быть ненормально велико, продолжаясь на нижнюю сторону *penis* в виде щели. Длина этой щели может быть весьма разнообразна; иногда *orificium cutaneum urethrae* незначительно удлинено, вдвое, втрое, иногда же щель простирается на значительное протяжение или на весь член до мошонки. По происхождению эта аномалия есть неоконченность процесса срастания половых складок зародыша. Сюда же должно отнести случаи образования бухт или дивертикул на нижней стенке мочеиспускательного канала (присутствие которых открывается только в случае образования в них мочевых камней). Эти дивертикулы следует рассматривать как результат неполного местного сращения малых половых складок.

Расщепление мошонки обыкновенно сопровождается недоразвитием полового члена и полной гипоспадией.

Так как при этой форме аномалии наружные половые органы мужчины получают сходство с наружными женскими органами, то случаи эти называются ложным, или наружным, гермафродитизмом, *hermaphroditismus spurius s. externus* (если не сопровождаются аномалиями внутренних половых органов; а такое совпадение не только возможно, но, кажется, составляет более частое явление, чем аномалия одних наружных органов). Мошонка при этой форме представляется разделенной на две половины, симулирующие большие срамные губы женских органов. Если расщепление мошонки не сопровождается крипторхизмом и яички спущены на свое место (случай в нашем музее), то передняя часть обеих половин *scroti* оттянута тяжестью яичек и имеет вид двух симметрично расположенных маленьких мошонок. Если же расщепление сопровождается крипторхизмом, то сходство с женскими срамными губами увеличивается. Половой член, мало развитой, помещается между передними концами двух половин мошонки. Величина его может быть весьма разнообразна, но в большинстве случаев он все-таки далеко больше нормального женского клитора, и если может симулировать клитор, то разве увеличенный (такие случаи наблюдаются, как увидим ниже). *Penis* покрыт кожей, которая переходит на его спинку прямо с лобка, не образуя углубления, как у женщин между передней спайкой губ и клитором. Головки члена нет, но *praeputium* имеется и напояняет крайнюю плоть клитора. *Partis cavernosae urethrae* не существует, а позади полового члена и между половинами расщепленной мошонки находится углубление, на дне которого и лежит отверстие короткой уретры. На боковых сторонах этого углубления иногда заметны неправильные кожные складки, которые впереди сливаются с кожей члена и сзади исчезают. Эта аномалия есть результат остановки в развитии наружных половых органов, причем приостановлен рост члена и срастание половых складок, отчего органы остались в том виде, как они были в 8-недельный период утробной жизни, — в форме индифферентной: Увеличились только абсолютные размеры их, но относительная величина одного органа к другому осталась та же.

Противоположным описанным аномалиям является расщепление мочеиспускательного канала спереди, *e r i s r a d i a*, иногда сопровождаемая расщепле-

нием передней стенки мочевого пузыря и выворотом его наружу, *ectrophia vesicae* (эта аномалия всегда сопровождается недоразвитием лобкового сочленения). Эти две формы, без всякого сомнения, не суть *ращепления*, как их называют, а несрастание первоначальных зачатков полового члена и пузыря. Но эмбриология до сих пор не знает этих зачатков в виде парных образований. Они, т. е. половой бугорок (зачаток *penis*) и *allantois* (зачаток пузыря), известны как непарные органы¹. Однако самая двойственность пещеристых тел *penis*, далее — возможность описанной аномалии и, наконец, некоторые факты из зоотомии (двурогая верхушка мочевого пузыря амфибий), несомненно свидетельствуют, что половой бугорок и *allantois* первоначально, в период очень ранний и не изученный еще, представляют образования парные, впоследствии срастающиеся.

Аномалии в сфере внутренних половых органов мужчины. Кроме монорхизма и крипторхизма (о которых было уже упомянуто выше), представляющих только уклонение в процессе спуска яичек, все аномалии внутренних мужских половых органов сводятся к ненормальному развитию простатического пузырька.

Прежде всего нужно поставить случаи простого увеличения *vesiculae prostaticae*, которые представляют некоторую остановку атрофии непарной части мюллеровых каналов. Затем следуют случаи, где вместо пузырька существует хорошо развитое влагалище и матка. Влагалище, открываясь в мочеиспускательный канал щелевидным отверстием, проходит сквозь массу предстательной железы и, выйдя из ее заднего края, ложится позади мочевого пузыря; затем оно переходит в матку, лежащую нормально между пузырем и прямой кишкой и обладающую широкими связками. Иногда матка снабжена фаллопиевыми трубами с одной (Грубер) или с обеих сторон, а иногда и круглыми связками. Значение подобных случаев слишком понятно: это есть нормальное для женского пола развитие мюллеровых каналов, совершившееся у мужской особи. Яички при этом могут быть также нормальны и даже спущены на свое место, в мошонку. Но иногда и эти органы представляют ненормальное развитие или даже отсутствуют, или же на одной стороне существует яичко, а на другой — яичник (случай Оболонского).

Эти-то формы аномалий, в особенности в том случае, когда ненормальность внутренних половых органов сопровождается аномалией наружных, описанной выше под именем *hermaphroditismus externus* (а это чаще всего и бывает так), и подали повод говорить об истинной двуполости у человека — *hermaphroditismus verus*.

Впрочем, надо заметить, что самое понятие об истинном гермафродитизме у человека не совсем установилось. Так, например, Оболонский описывает под именем истинного гермафродитизма случай так называемого *hermaphroditismus lateralis*, где при гермафродитической форме наружных половых органов предстательная железа прободалась влагалищем, затем существовала плохо развитая матка с фаллопиевыми трубами, широкими и круглыми связками, далее, на одной стороне недоразвитый яичник, а на другой — яичко. Гепнер иначе понимал истинный гермафродитизм. Он описал случай, где при замене предстательного пузырька влагалищем и маткой с фаллопиевыми трубами существовали два яичника и два яичка, — стало быть, был действительно истинный гермафродитизм. Но такое воззрение, несомненно, было основано на ошибке в микроскопическом исследовании лишних половых желез, что и было нами, как думаем, доказано в особой статье («Моск. врачебный вестник», № 20, 1874): «Развитие семенных трубочек яичка. К вопросу об истинном гермафродитизме у высших животных». Лишние железы, принятые Гепнером за яички, представляли остаток вольфова тела, мало атрофированного. Самую возможность существования подобных случаев мы не допускаем на основании следующих соображений. Все до сих пор описанные случаи истинного гермафродитизма у человека не суть таковые (см. статью Неррнер и упомянутую тотчас нашу статью). Это — различные случаи аномалий в сфере мужских или женских половых органов, но у субъектов однополых. Теоретическое же предположение о возможности истинной двуполости у человека поддерживалось главным образом взглядом Waldeyer на происхождение у зародыша зачатков граафо-

¹ Nagel, Arch. f. mikrosk. Anat., 1892, видел зачаток *penis* парным на конце половых складок у человеческого зародыша 11—13 мм длины.

вых пузырьков яичника — с одной, и семенных трубочек яичка — с другой стороны. Выше, в главе о развитии половых желез (стр. 458) были уже изложены различные мнения по этим вопросам. Зачатки граафовых пузырьков Пфлюгер, Waldeyer, а за ними и другие эмбриологи считают продуктом так наз. зачаткового эпителия, покрывающего яичник. Зачатки семенных трубочек Waldeyer считает продуктом вольфова тела, каналцы которого вырастают в яичко и дают таким путем семязодительные трубочки. Таким образом, зародыш, по мнению Waldeyer, был не индифферентен в половом отношении, а, напротив, был гермафродит, т. е. еще в то время, когда половая железа не начинала дифференцироваться, он имел одновременно в зачаточном эпителии материал для развития деятельного элемента женской половой железы — граафовых пузырьков, а в трубочках вольфова тела — готовый материал для развития железистых частей мужского яичка, т. е. семенных трубочек. В настоящее время взгляд Вальдейера на происхождение семенных трубочек опровергнут. Михалкович и Янозик считают их продуктом того же зачаточного эпителия, который дает граафовы пузырьки и яйца у женских особей. Мы и Шмигелов смотрим на *tubuli seminiferi* как на продукт собственной ткани яичка. Напомним, что мы, согласно мнению Борзенкова, и граафовы пузырьки считаем продуктом той же ткани, лучше сказать — полагаем, что в пользу происхождения их из зачаточного эпителия нет достаточных доказательств. Не вдаваясь здесь в спор об этом специальном предмете, укажем только, что чье бы мнение ни оказалось справедливым, во всяком случае и граафовы пузырьки яичника и семязодительные трубочки оказываются продуктом одного и того же зачатка: в одном случае — зачаточного эпителия, в другом — собственной ткани половой железы. Стало быть, зародыш не гермафродит, а существо индифферентное в половом отношении. А если деятельные элементы половых желез обоих полов должны развиваться из одного и того же зачатка, то уже а priori трудно допустить истинную двустороннюю двуполость. Впрочем, лучшим доказательством против довольно распространенного мнения о возможности истинного гермафродитизма можно выставить отсутствие наблюдений таких случаев. Мы положительно утверждаем, что у человека и высших животных не было наблюдаемо ни разу двустороннего присутствия желез обоих полов и, стало быть, истинного гермафродитизма. Самое высшее отклонение от нормы в этой сфере представляют случаи *hermaphroditismi lateralis*, где на одной стороне половая железа зародыша развивается как яичник, на другой — как яичко. Но и эти случаи суть только гермафродитизм по форме, потому что железы являются недоразвитыми и, следовательно, недейтельными. То же следует сказать о случаях, описанных Sauerbeck, в которых в одной железе существовали женские и мужские элементы (у человека и свиней), причем те или другие элементы находились в недоразвитом или даже перерожденном состоянии.

АНОМАЛИИ В ЖЕНСКОЙ ПОЛОВОЙ СФЕРЕ

В сфере наружных половых органов женщины известны две формы аномалии. Первая — сильное развитие клитора, причем он величиной и формой напоминает мужской половой член. Впрочем, величина его ни в каком случае не достигает величины, свойственной нормальному половому члену мужчины. Женщины, обладающие этим пороком развития, могут быть приняты за мужчин разве в детстве, когда и мужской половой член развит мало. Во всех случаях, нам известных (в нашем музее имеются несколько экземпляров этой аномалии в натуральных препаратах, слепках и рисунках; затем в литературе имеется также немало рисунков этого порока развития), длина клитора, даже инъецированного через сосуды и, стало быть, достигшего приблизительно такого размера, которого он мог достигать при эрекции, не превышала (в свободной части) 4—5 см. Толщина его равнялась 1,5—2 см. Сходство его формы с формой мужского члена также отдаленное. Прежде всего увеличенный клитор не свободен, как *penis*, а притянут назад малыми срамными губами; далее, он не имеет головки, что обнаруживается сейчас после отодвигания крайней плоти. Последняя обыкновенно развита соразмерно с величиной клитора, но конца его не закрывает.

Вторая форма аномалии наружных половых органов состоит в более или менее плотном сращении малых срамных губ по всей их длине, за исключением передних концов, где они переходят в покров клитора. Здесь остается отверстие наподобие *orificium cutaneum urethrae* мужчины, служащее для выхода мочи и крови при менструациях. Вследствие сращения малых губ *vestibulum vaginae* превращается в канал, наподобие мужской уретры, но, разумеется, более короткий, так как клитор все-таки остается коротким. Процесс, которому обязана эта аномалия своим происхождением, т. е. сращение половых складок зародыша,

нормальное для мужского пола, совершился в этих случаях у субъекта женского пола. Такая аномалия легко устраняется операцией — расщеплением сращенных губ, так как сращение не бывает особенно плотно.

Fibiger, (Virchow's Arch., Bd. 181) описал три случая (два из них у взрослых людей), где при нормальных (?) внутренних женских органах развитие наружных пошло в том направлении, в котором оно совершается у мужских особей: была развита мужская уретра, окруженная пещеристым телом, и предстательная железа. Влагалище открывалось в уретру. Случаи эти, близкие к тем, которые описаны выше (стр. 464) в числе аномалий внутренних половых органов мужчин (случаи Грубера и Облонского), может быть, таковыми и были.

Расщепление мочевого пузыря и клитора, с выворотом пузыря (*extrophia vesicae*), у женщин также наблюдается. Мы имеем в музее такой порок развития у новорожденной девочки.

Аномалии в сфере внутренних половых органов женщины. На первом месте следует поставить довольно редкую аномалию яичников, именно существование лишнего яичника, который обыкновенно помещается где-нибудь вблизи нормального. Далее следуют аномалии выводящих путей, т. е. фаллопиевых труб, матки и влагалища. Они чрезвычайно разнообразны по форме, но по происхождению все сводятся к неполному исчезновению перегородки между лежащими рядом частями мюллеровых каналов, причем свойственное этим частям развитие во влагалище, матку и яйцеводы все-таки наступает. Вследствие этого получается более или менее полная двойственность матки и влагалища.

Все разнообразные формы этих аномалий можно свести к четырем категориям, представляющим известную постепенность в развитии.

1. Случай, где при существовании перегородки между мюллеровыми каналами один из них не получил надлежащего развития. Вследствие этого двойственности матки и влагалища собственно нет. Другой мюллеров канал получил нормальное развитие и дал почти нормальную матку и влагалище. Неразвитая же половина того и другого является в виде шнурка различной формы и величины, приросшего с одной стороны или только к матке, или также и к влагалищу.

2. Случай подразделения полости матки перегородкой при нормальной внешней форме. Если перегородка тянется во всю длину полости тела и канала шейки матки, то такой форме присваивается термин *uterus velatus s. uterus septus*. Если же перегородка занимает только часть полости (обыкновенно верхнюю), то это — *uterus subvelatus s. subseptus*. Влагалище в этих случаях всегда бывает простым, неподразделенным.

3. Двурогая матка — *uterus bicornis*. В этих случаях матка представляет полное подразделение полости продольной перегородкой на две половины (правую и левую). Разделение матки заметно и по наружной ее форме: на середине дна ее является вдавление, отчего углы выдаются в форме рогов. Вдавление это может иметь очень различную величину: иногда оно едва заметно, иногда же достигает размеров глубокой вырезки, расщепляющей все тело матки на два массивные мясистые рога, вершины которых исходят в фаллопиевы трубы (на одном экземпляре двурогой матки в нашем музее эти рога имеют 5 см длины и почти столько же толщины. Все тело матки несколько увеличено сравнительно с нормой). Влагалище в этих случаях большей частью подразделено сагиттальной перегородкой на большем или меньшем протяжении (в одном из случаев этой аномалии, хранящихся в нашем музее, при матке, у которой рога выражены слабо, влагалище представляется не только подразделенным, но имеются прямо два влагалища, хорошо сформированные, но несколько более узкие, чем нормальное. *Ostium vaginae* двойное; признаков *hymen* нет или они сомнительны). Иногда же, напротив, при двурогой матке влагалище не подразделено, но тогда на передней и задней стенках его тянутся по одной продольной складке слизистой оболочки, чего в нормальном влагалище не отмечается.

Все описанные формы встречаются у взрослых и вполне здоровых женщин и иногда не составляют препятствия для функции половых органов. Известно

много случаев беременности и благополучных родов при двойной матке. Следует отметить, что беременным бывает обыкновенно один рог или одна половина матки; другая же половина ее в это время также гипертрофируется, хотя зародыша и не содержит — явление, наблюдаемое у животных, снабженных пормально двурогой маткой.

4. Последней, высшей, формой аномалии является так называемая *uterus didelphis*. При ней имеются две независимые друг от друга матки и два друг от друга разделенные влагалища. Каждая матка снабжена одной фаллопиевой трубой и одним яичником. Такая высокая степень аномалии описана, начиная с 1702 г., до 30 раз, но исключительно у новорожденных детей, не способных к жизни вследствие многочисленных пороков развития в других системах органов. К этой группе примыкают собственно уродства, где пороки развития половых органов так сильны, что по форме нельзя узнать и пола, или же половые органы совсем отсутствуют.

СРАВНЕНИЕ СИСТЕМЫ ПОЛОВЫХ ОРГАНОВ ЧЕЛОВЕКА И ЖИВОТНЫХ

Выше было замечено, что устройство половых органов в ряду позвоночных животных отличается крайним разнообразием как в различных классах, так и у отдельных представителей классов. До сих пор даже не доказана гомология между половыми органами рыб, с одной, — и остальных классов позвоночных, с другой стороны (амфибии, гады, птицы и млекопитающие), так что нам остается сделать сравнение органов человека только с половой системой высших четырех классов. В пределах этих классов гомология полная, и сравнение не затруднительно, несмотря на разницу форм в отдельных случаях благодаря тому, что история развития системы половых органов хорошо изучена.

Внутренние мужские половые органы, т. е. яички, придатки и выносящие протоки, у всех указанных четырех классов позвоночных животных одинаковы. Разница замечается только в положении яичек и месте нахождения наружных отверстий выносящих протоков. У амфибий, гадов, птиц и низших млекопитающих (*monotremata*) яички с придатками остаются на месте их развития, т. е. в брюшной полости, впереди почек. У остальных млекопитающих они в большинстве случаев спускаются в мошонку через паховый канал и остаются там или навсегда, как у человека, или, в период половой деятельности, вновь втягиваются сокращением *m. cremasteris* в полость живота через открытый паховый канал (грызуны, сумчатые, рукокрылые, насекомоядные). Нижние концы выносящих протоков открываются двояко, в зависимости от устройства наружных половых органов, а именно *penis*. Наподобие человека, они открываются в мочеиспускательный канал у всех млекопитающих, за исключением *monotremata*, так как все эти животные снабжены половым членом, гомологичным члену человека, который состоит также из пещеристых тел и захватывает в себя *sinus urogenitalis* зародыша, образуя из него мочеиспускательный канал. У всех остальных перечисленных выше позвоночных *vasa deferentia* открываются в клоаку, т. е. в общую полость для окончания прямой кишки, мочевых и половых протоков. Это устройство соответствует раннему периоду зародышевой жизни человека, когда и у него существует еще клоака. Полового члена, гомологичного человеческому, эти животные не имеют. Большинство из них снабжены совокупительным органом, но это образование не гомологично человеческому члену, а представляет довольно разнообразные приспособления, находящиеся на краю клоаки.

Миоллеровы каналы, существующие у зародышей мужского пола всех позвоночных, исчезают впоследствии, как у человека. От них иногда остается только нижняя часть в виде значительной величины мешка, представленного у человека простатическим пузырьком. Предстательная железа у высших млекопитающих животных также довольно распространена, но развита или вполне (грызуны, слон, насекомоядные), или же является в недоразвитом состоянии.

Внутренние женские половые органы в высших четырех классах позвоночных животных представляют гораздо большее разнообразие главным образом в той

части, которая имеет своим зачатком мюллеровы каналы. Впрочем, и половые железы (яичники) не чужды видоизменениям как в порядке развития, так и месте нахождения.

У птиц полного развития достигает только левый яичник; правый же, появившись у зародыша, впоследствии совсем исчезает. Лежат яичники или на месте своего развития, в полости живота (все низшие позвоночные), или спускаются, как у человека, в полость таза (высшие млекопитающие). У животных, имеющих удлинненное тело, как ящерицы, яичники ложатся один впереди другого.

Продукты мюллеровых каналов, т. е. влагалище, матка и яйцеводы, подлежат таким разнообразным видоизменениям формы, что обзор их можно сделать только по группам. Таковых насчитывается три: 1. Животные, у которых продукты мюллеровых ходов остаются парными, как в ранние периоды зародышевой жизни человека. Это — все позвоночные, начиная от амфибий и кончая низшими млекопитающими (*monotremata et didelphidae*). У большинства животных этой группы мюллеровы каналы превращаются по всей длине только в яйцеводы; матки и влагалища, в смысле высших животных, у них нет. Нижние отверстия яйцеводов, как и *vasa мужских особей*, открываются в клоаку. Иногда нижние концы яйцеводов (у птиц и двуутробок [*didelphidae*]) представляют веретенообразное расширение, которое можно считать гомологичным матке, так как оно находится на том пункте мюллерова канала, который у высших млекопитающих действительно дает матку. Подобно яичнику, у птиц и яйцевод получает развитие только на левой стороне, на правой же атрофируется. Наружных половых органов, т. е. отделенного от прямой кишки *sinus urogenitalis* с клитором и половыми складками, вся эта группа животных не имеет, и для акта совокупления (если он совершается — некоторые гады, птицы, *monotremata*, двуутробки) служит клоака. 2. Следующая группа животных (начиная с неполнозубых и кончая рукокрылыми) отличается тем, что мюллеровы каналы их в нижней своей половине, срастаясь между собой, дают непарное влагалище и отчасти матку. Матка обыкновенно двурогая, причем рога ее иногда достигают весьма значительной длины и по форме своей весьма разнообразны. Каждый из рогов снабжен отдельно фаллопиевой трубой, имеющей во многих случаях фимбрии. Двурогая форма матки показывает, что у этой группы животных принимает участие в развитии ее не один непарный отрезок мюллеровых каналов, но частью и парная половина. Этим-то вторая группа животных и отличается от следующей, третьей, группы. Яичники этих животных не имеют ничего особенного сравнительно с высшими позвоночными, лежат то в животе, то спускаются в таз. 3. Последнюю группу составляют *primates* (обезьяны и человек), у которых только непарная часть мюллеровых каналов идет на развитие влагалища и матки.

Все животные последних двух групп имеют наружные женские половые органы того же типа, как и человек, т. е. *sinus urogenitalis* их отделен от прямой кишки, имеет на дне отверстия уретры и влагалища и окружен половыми складками; между ними часто имеется и клитор.

Если мы станем приравнивать аномалии женской половой сферы к описанным формам полового канала животных, то это сравнение должно ограничиться животными второй группы, так как все аномальные формы, подлежащие сравнению, сводятся в сущности только к двурогости матки. Случай же разделения влагалища на половины (*vagina duplex*) и так называемая двойная матка (*uterus didelphis*) не имеют себе гомологического явления в царстве животных. Там, если слияние мюллеровых каналов не происходит, то настоящего влагалища, которое служило бы как орган совокупления, нет даже у двуутробок, и развитие наружных половых органов останавливается на низшей степени (клоака). А с ними-то и сравнивают последнюю аномалию, как показывает общепринятый термин *uterus didelphis*.

МЫШЦЫ И ФАЦИИ, ОБРАЗУЮЩИЕ ДНО МАЛОГО ТАЗА (DIAPHRAGMA PELVIS)

Полости живота, большого и малого таза составляют в сущности одну нераздельную камеру, которую для целей анатомической топографии делят на части условными границами. Вверху эта камера замкнута диафрагмой, отделяющей ее от полости груди. Внизу, при выходе малого таза, она имеет дно, вышуклое книзу и состоящее из мышц и фасций. Дно это, представляющее как бы опрокинутую диафрагму, очень образно называют тазовой диафрагмой (*diaphragma pelvis*) в противоположность грудной диафрагме.

Выше (миология) была описана тазовая фасция, *fascia pelvis*, которая, составляя продолжение *fasciae iliacaе*, перегибается через *linea innominata* (вход в малый таз) и опускается на дно малого таза в виде мешка с закругленным дном. По пути *fascia pelvis* касается, разумеется, стенок малого таза и покрывает мышцы, лежащие на них, а именно: верхнюю половину *m. obturatoris interni* и *m. pyriformem*. После этого она отстает от стенок и, направляясь к средней линии выхода малого таза, образует фиброзное дно для полости его. Линия, на которой *fascia pelvis* отстает от стенок малого таза, чтобы образовать его дно, начинается над пилжним краем лобкового сочленения и направляется назад к седалищной ости (*spina ischiadica*), пересекая *m. obturatorem internum* поперек. От *spina ischiadica* названная линия тянется к копчику. Там, где *fascia pelvis*, как сказано, отстает от стенки и идет на образование фиброзного дна малого таза, она отдает пластинку, покрывающую нижнюю половину *m. obturatoris int.*, до самых нижних краев овального отверстия (рис. 269, *fpl*). Таким образом, нижняя половина *m. obturatoris* и кости, к которым она прикрепляется (седалищная и нисходящая ветвь лобковой), оказываются вне полости замкнутой снизу тазовой фасции. Они лежат уж в области так называемой промежности. Вдоль той линии, где происходит точчас описанное раздвоение *fasciae pelvis* на два листка (между лобковым сочленением и *spina ischiadica*), тазовая фасция уплотнена фиброзными волокнами, вотканными в нее и носящими название сухожильной дуги — *arcus tendineus fasciae pelvis*. Та часть фасции таза, которая образует вышеупомянутое фиброзное дно малого таза, на средней линии имеет у мужчины два отверстия: для прямой кишки и для предстательной железы (последняя погружена в массу фасции, а прободает фасцию только мочеиспускательный канал). У женщин прибавляется еще третье отверстие — для влагалища. С этими органами *fascia pelvis* срастается, а для простаты образует еще уплотненную капсулу и связки, подвешивающие эту железу к нисходящим ветвям лобковых костей — *lig. ruboprostatica*.

Под фиброзной пластинкой тазовой диафрагмы расположен мышечный слой, который в самом деле напоминает своей формой грудную диафрагму, только опрокинут вышуклостью вниз. Его составляют следующие мышцы:

Musculus levator ani, мышца, поднимающая задний и роход. Мышца эта парная; каждая половина ее имеет форму треугольника, основание которого прикреплено ad *arcum tendineum fasciae pelvis* (сейчас описана), на протяжении между задней поверхностью угла лобковой кости и *spina*

ischiadica, а также к названным костным пунктам. Отсюда мышца, суживаясь и образуя купол, опрокинутый книзу, направляется назад и к середине. Верхушка треугольника, расщепившись вилообразно, охватывает конец прямой кишки, причем тесно срастается с ее мышечной оболочкой. Впереди прямой кишки пучок мышцы встречается с таким же пучком противоположной стороны и соединяется с ним. Позади — происходит то же, так что прямая кишка подвешена мышечными пучками, ее окружающими. Но на это идут не все волокна *m. levatoris ani*. Некоторые задние пучки, проходя позади прямой кишки и не касаясь ее, прикрепляются к боковому краю копчика. Края правого и левого *m. levatoris ani*, обращенные к средней линии, друг с другом не соприкасаются, и между ними остается в диафрагме таза щель, где *fascia pelvis*, покрывающая верхнюю поверхность мышц, срастается с глубокой фасцией промежности, покрывающей нижнюю поверхность этого мускула. От такого сращения образуется плотная фиброзная пластинка, называемая треугольной связкой уретры, *lig. triangulare urethrae*. Пластинка эта действительно имеет треугольное очертание сообразно форме щели, остающейся между несомкнутыми краями *m. levatorum ani* обеих сторон и прободается уретрой под нижним краем лобкового сочленения. К заднему краю *m. levatoris ani* примыкает:

Musculus coccygeus, копчиковая мышца, имеющая также треугольную форму, но гораздо меньше, чем *levator ani*. Ее основание прикреплено к краям нижних крестцовых и копчиковых позвонков, а узкая верхушка — к седалищной ости. Передний край мышцы прилежит к заднему краю *m. levatoris ani*, так что оба мускула, смыкаясь, образуют непрерывный мышечный пласт. Верхняя поверхность *m. coccygei* прилежит, как и *levator ani*, к тазовой фасции, а нижняя — к *lig. spinoso-sacrum*, которая идет в одном с ним направлении и имеет почти одинаковую форму. Таким образом, два (правый и левый) мускула, поднимающие задний проход и две копчиковые мышцы, вместе с тазовой фасцией образуют *diaphragmam pelvis*.

Хотя наблюдать действие мышечной диафрагмы таза нет возможности, но, принимая в расчет, что задний проход может быть произвольно втягиваем внутрь, а также анатомическое положение мышц, можно допустить, что *m. levator ani* действительно оправдывает свое название, т. е. поднимает заднепроходное отверстие. Часть его волокон, охватывающая *rectum* наподобие петли, функционирует (вероятно), как сфинктер (верхний произвольный сфинктер Тэйлора). Действие диафрагмы таза большей частью совпадает с сокращением так называемого брюшного пресса, т. е. мышц живота и грудной диафрагмы.

Описанные мышцы тазовой диафрагмы по своему морфологическому значению представляют остаток целой системы мускулов, сильно развитой у животных, снабженных хвостом, и назначенных для приведения в движение этого отрезка позвоночника. Стало быть, это есть часть системы мускулов животной трубки скелета, которая получает у разных животных различное развитие и разное назначение: у хвостатых животных она применена для движений хвоста и сообразно с тем развита сильно, — представляет ряд мускулов, похожих, например, на мышцы

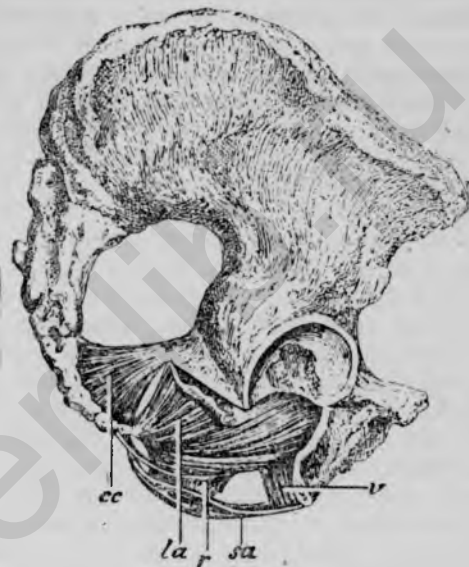


Рис. 267. Мышцы диафрагмы таза сбоку (женский таз). Седалищная кость отпущена. *cc* — *m. coccygeus*; *la* — *m. levator ani*; *r* — *rectum*; *sa* — *m. sphincter ani externus*; *v* — *vagina*.

предплечья. У человека по причине отсутствия хвоста и вертикального положения туловища эта система назначена главным образом для поддержания тазовых внутренностей и очень мало — для движения их. Поэтому система развита слабо и представляет тонкий и слитный мышечный пласт. Несмотря, однако, на это, Hoff (Die Muskeln und Fascien des Beckenausganges 4 Lief. d. Handb. d. Anat. des Mensch. v. Bardeleben, 1897), на основании своих сравнительно-анатомических исследований, а также данных, полученных Kollmann и Lartschneider, описывает в составе диафрагмы таза не две, а четыре мышцы, вполне гомологичные такому же числу мышц, существующих у животных в системе мышц хвоста.

Ниже тазовой диафрагмы, в боковых сторонах выходного отрезка полости малого таза, образуются два конические пространства, огражденные снаружи седалищными костями и нижними краями больших седалищных мышц, а внутри — скатами *diaphragmatis pelvis*, называемые *сава гекто-исхиадика* (s. *ischio-rectalia*), наполненные жиром. Вся область, соответствующая собственно выходу малого таза, носит в топографической анатомии название области промежности, *regio perinei*, и содержит несколько мускулов, которые расположены по преимуществу близ средней линии и, соприкасаясь с диафрагмой таза, играют одинаковую с нею роль в поддержании внутренностей таза.

МЫШЦЫ ПРОМЕЖНОСТИ

Тотчас под кожей, окружающей задний проход, расположена мышца, о которой было упомянуто в общем обзоре мускулов (см. миология), как о представителе кожного слоя мышц, так слабо развитого у человека, — это:

Musculus sphincter ani externus, наружный закрыватель заднего прохода (рис. 268, *sa*). Мышца эта, подобно лицевым, разостлана под кожей в форме ленты, окружающей края заднего прохода, и часть ее волокон к ней прикрепляется, образуя вокруг отверстия полные замкнутые круги. Другие пучки образуют между анус и копчиком перекрест и прикрепляются к последнему. Впереди заднепроходного отверстия некоторые мышечные пучки также образуют перекрест и после этого направляются в составе так называемой поверхностной поперечной мышцы промежности (*m. transversus perinei superficialis*, см. ниже) к седалищным буграм (Roux), отчего получается сжимающий механизм, подобный тому, который образуют вокруг рта пучки мышц трубочей и круговой рта, т. е. система мышечных дуг, концы которых прикреплены к костям (копчик и седалищный бугор), а выпуклые середины, перекрещиваясь друг с другом, как петли дамской сумочки, охватывают отверстие заднего прохода. Сквозь толщу *m. sphincteris ani ext.* проходят пучки продольного мышечного слоя кишки (непроизвольного) и оканчиваются в коже, отчего связь *m. sphincteris* с кожей еще увеличивается.

Кпереди от заднего прохода, в треугольном пространстве, ограниченном с боков лобковыми и седалищными костями, расположены у мужчины корни пещеристых тел *penis* (по сторонам на самых костях), и луковица мочеиспускательного канала (посередине). Вокруг них группируются остальные мышцы промежности.

Musculus transversus perinei superficialis (рис. 270, *tps*). Узенькая мышца, идущая поперек промежности по так называемой *linea bischiadica*. Ее наружный конец прикреплен к внутренней поверхности седалищной кости над седалищным бугром; отсюда мышца тянется навстречу своей паре в промежуток между задним краем луковицы уретры и заднепроходным отверстием, где частью прикрепляется к сухожильной перемычке луковичной мышцы, лежащей впереди, частью, как сказано выше, переходит в состав *m. sphincteris ani*.

Мышца эта часто подвергается аномалиям. Она может быть развита очень слабо или очень сильно. В последнем случае Gruber более поверхностную ее часть называет *m. transversus perinei superficialis*, а более глубокую — *m. transversus perinei medius*.

Musculus bulbo-sacernosus, мышца луковицы уретры (*bc*), одевает нижнюю выпуклую поверхность луковицы, как чехлом. Состоит из двух парных мышц, сращенных на средней линии сухожильной узенькой перемычкой. Волокна ее, начавшись от этой перемычки, идут кнаружи и вперед. Задние из них оканчиваются на боковых краях самой луковицы, передние доходят до угла, образуемого сходящимися корнями пещеристых тел члена, где прикрепляются на фиброзной оболочке последних. Этой мышце приписывают

способность выбрасывать семя и ускорять течение мочи, откуда старинное название ее — *ejaculator seminis et accelerator urinae*. По своему отношению к луковиче мышца, без сомнения, может ее сдавливать и, стало быть, влиять на течение жидкостей по мочеиспускательному каналу.

Musculus ischio-cavernosus, седалищно-пещеристая мышца (*ic*). Длинная и узкая мышца начинается на внутренней и нижней поверхностях корня пещеристого тела члена. Затем обвивает *corpora cavernosa* спирально, проходя по нижней, а потом по наружной стороне его. Передний конец мышцы, становясь сухожильным, частью прикрепляется к наружной стороне *corpora cavernosa*, частью заходит на спинку члена у самого лобкового сочлене-

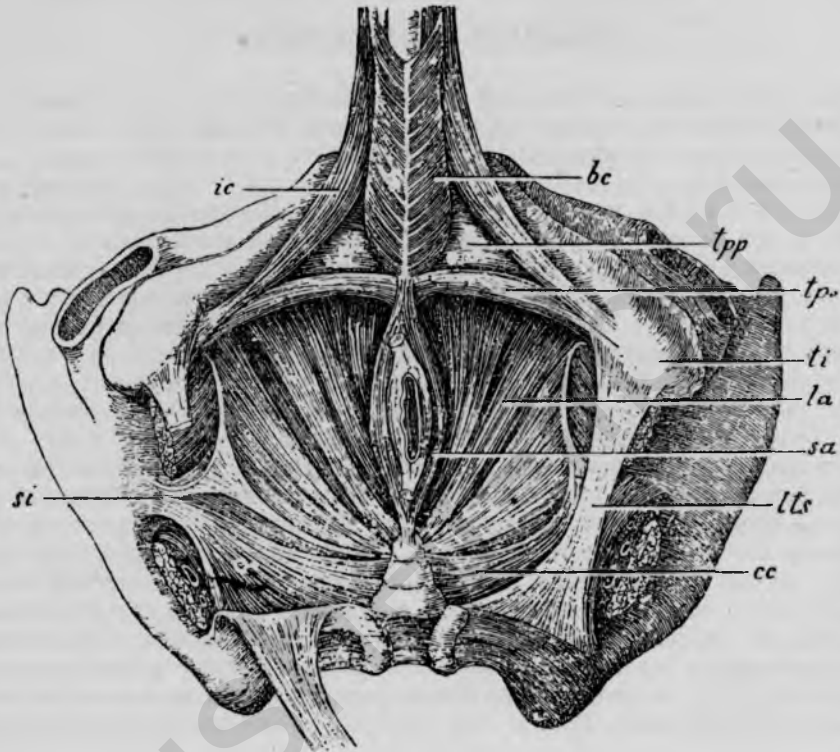


Рис. 268. Мышцы мужской промежности и диафрагмы таза, отпрепарированные снизу. *si* — *spina ischiadica*; *lts* — *lig. tuberoso-sacrum*, на левой стороне рисунка перерезанная и отвороченная кзади; *ti* — *tuber ischii*; *la* — *m. levator ani*; *cc* — *m. coccygeus*; *sa* — *m. sphincter ani externus*; *tps* — *m. transversus perinei superficialis*; *ic* — *m. ischio-cavernosus*; *bc* — *m. bulbo-cavernosus*; *tpp* — *m. transversus perinei profundus*.

ния и здесь встречается со своей парой, образуя петлю, перекинутую чрез *penis*. Этой петле приписывают способность прижимать поверхностные вены члена и тем способствовать образованию застоя крови в пещеристых телах — эрекции.

Musculus transversus perinei profundus, глубокий поперечный мускул промежности. В треугольном пространстве, образуемом нисходящими ветвями лобковых костей (стороны треугольника) и обоими *m. transversi perinei superficiales* (основание треугольника), растянута так называемая *diaphragma urogenitale* (Henle), т. е. два листка фасций (см. ниже) и между ними слой частью произвольных и частью непроизвольных мышечных пучков. Сквозь эту диафрагму проходит *pars membranacea urethrae*, а на нижней ее стороне (т. е. на нижней из двух фасций, ее составляющих) прикреплена луковича уретры, занимая почти всю ее площадь. Если снять луковичу и затем нижнюю из двух фасций, составляющих диафрагму, то откроется мышца, о которой идет речь, — *m. transversus perinei*

profundus. Эта мышца представляет весьма сложный аппарат из переплетенных мышечных пучков, который образует более или менее плотный мышечный слой, заложенный между двумя упомянутыми фасциями *diaphragmatis urogenitalis*. Степень развития его подлжит значительным индивидуальным колебаниям, и вместе с тем, повидимому, изменяется до известной степени и состав его, т. е. число мышечных пучков различного направления. Это и есть, без сомнения, причина, почему описания этой мышцы не согласованы у авторов. Впрочем, бесспорно, существование слоя поперечных пучков, которые, начинаясь от нисхо-

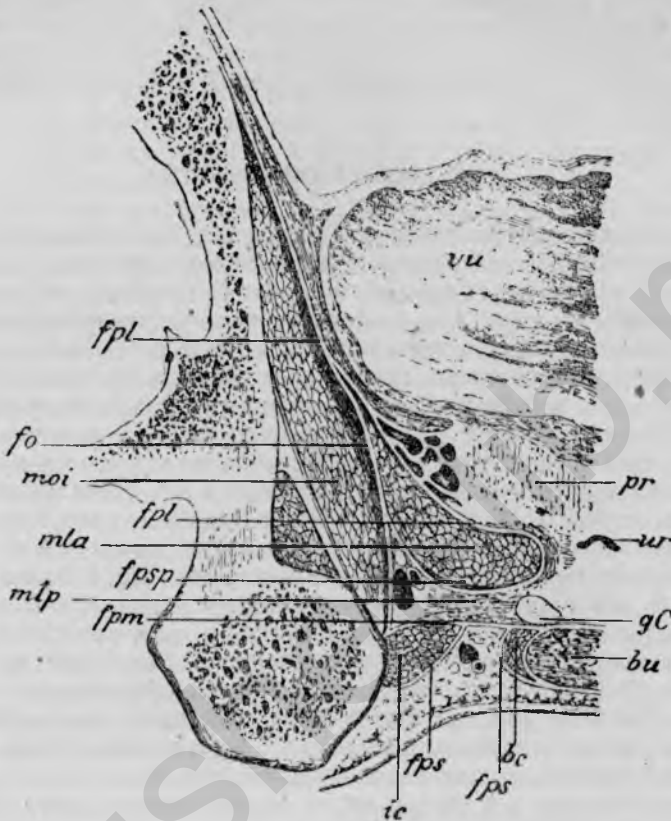


Рис. 269. Половина сечения мужского таза, проведенного вертикально в фронтальной плоскости. Разрез прошел через переднюю часть *ossis ilium*, середину *acetabuli* и нисходящую ветвь седалищной кости. По отношению к тазовым органам он прошел, отделив переднюю часть мочевого пузыря (она-то и представлена на рисунке [vi]) и предстательной железы, пересекши уретру при самом выходе ее из предстательной железы, затем куперову железу (gC) и задний конец луковицы мочеиспускательного канала (bu):

vi — мочевой пузырь; *pr* — prostata; *ur* — urethra; *gC* — куперовы железы; *bu* — bulbus urethrae; *bc* — m. bulbo-cavernosus; *ic* — m. ischio-cavernosus; *fps*, *fps* — fascia perinei superficialis; *fpm* — fascia perinei media; *mlp* — m. transversus perinei profundus; *fpsp* — fascia perinei superior; *mla* — m. levator ani; *fpl*, *fpl* — fascia pelvis; *moi* — m. obturator internus; *fo* — отросток тазовой фасции, покрывающий запирательный мускул снутри, так называемая fascia obturatoria.

дящих ветвей лобковых костей, идут в поперечном направлении к средней линии, здесь встречаются с такими же пучками противоположной стороны. Те из пучков, которые составляют заднюю часть слоя, лежат слегка дугообразно (выпуклостью, кзади) и обходят сзади перепончатую часть мочеиспускательного канала. Те пучки, которые лежат впереди уретры, в самой верхушке треугольника, образуют более изогнутые (также кзади) дуги, концы которых прикреплены к лобковым костям под самым суставом, а середина опускается к уретре и находится с нею в связи. Глубже этого поперечного слоя мышечных пучков, которые и дали название

мышце, лежат продольные пучки, которые начинаются около угла лобковых костей и, направляясь кзади, охватывают петлей боковые и заднюю стороны *partis membranaceae urethrae*.

Волокна всех трех направлений, без сомнения, имеют одну общую функцию — сжимать перепончатую уретру. Вместе с произвольными волокнами залеженными в массу предстательной железы, этот мышечный аппарат представляет произвольный сфинктер мочеиспускательного канала. По своему происхождению мышцы промежности совершенно отличаются от мышц диафрагмы таза. Между тем как те представляют редуцированную систему мускулов хвоста животных, мышцы промежности происходят из мышцы, сжимающей клоаку (*m. constrictor cloacae*), у животных, имеющих этот орган. Такое происхождение их совершенно понятно из способа развития наружных половых органов и заднепроходного отверстия (см. выше соотв. главы).

ФАСЦИИ ПРОМЕЖНОСТИ

Нижняя поверхность мышечной диафрагмы таза (*m. levatores ani et coccygei* обеих сторон) покрыта снизу фасцией, не особенно плотной — *aponeurosis ano-pubica Velpeau* (*fascia diaphragmatis inferior* [BNA]). В заднепроходной области, т. е. задней половине входа таза, эта фасция и остается единственной (если не считать так называемой *fascia superficialis*, о которой скажем ниже). В передней половине промежностной области, т. е. в треугольнике, ограниченном с боков лобковыми и седалищными костями, а сзади так называемой *linea bischiadica* (или, все равно, двумя поверхностными поперечными мускулами промежности), где сосредоточены все описанные выше мышцы промежности, а также корни пещеристых тел члена, *bulbus urethrae*, и куперовы железы, фасция становится тройной. Три листка ее, растянутые один над другим, относятся к органам следующим образом. Продолжение *fasciae ano-pubicae Velpeau*, выстилающее снизу передние половины *m. levatorum ani*, получает здесь название верхней или глубокой фасции промежности (*fascia perinei superior s. fascia superior trigoni urogenitalis* [BNA], *fpsp*, рис. 269). На середине, где края двух мышц, поднимающих задний проход, не сходятся, она сращена с фасцией таза и образует то, что названо выше *lig. triangulare* (см. выше — *fascia pelvis*). Под этой фасцией лежит мышечный слой, описанный под именем *m. transversus perinei profundus*, а также куперовы железы. Ниже этой мышцы лежит вторая фасция, так называемая средняя фасция промежности или собственная фасция промежности (*fpm*), *fascia inferior trigoni urogenitalis* [BNA]. Она имеет форму треугольника сообразно с формой самой местности. Боковые стороны ее прикреплены к лобковым костям, а задняя под поверхностными поперечными мышцами промежности сливается с фасцией, покрывающей *m. levatores ani* (*aponeurosis ano-pubica Velpeau*). Все описанное тотчас, т. е. верхнюю фасцию промежности, *m. transversum perinei profundum* и среднюю фасцию промежности, вместе называют *diaphragma urogenitale*. Она прорободается невдалеке от лобковой дуги перепончатой частью уретры и сосудами. Ниже ее расположены *bulbus urethrae*, корни *corporum cavernosorum penis*, *m. bulbo-cavernosi*, *m. ischio-cavernosi* et *m. transversi perin. superficiales*. Нижняя сторона этих органов покрыта третьим листком — нижней фасцией промежности (*fascia perinei superficialis* [*fps*]), которая образует для пещеристых тел и для луковицы с их мышцами отдельные замкнутые камеры; опускаясь в углубленные промежутки между ними, она срастается с средней фасцией. По заднему краю эта фасция, образовав влагалище для *m. transversus perinei superficialis*, сливается, подобно средней, с фасцией *m. levatoris ani* (*apon. ano-pubica Velpeau*).

Кроме описанных фасций, некоторые авторы различают еще другую поверхностную — *fascia perinei superficialis*, которая разостлана по всей области выхода таза между фиброзной фасцией и подкожным жировым слоем. Но рациональнее

не отделять ее от жировой клетчатки как особый слой, потому что она не содержит жира только у субъектов худощавых; у жирных же и в ней отлагается жир, и тогда она неотличима.

ОСОБЕННОСТИ МЫШЦ ЖЕНСКОЙ ПРОМЕЖНОСТИ

В женской промежности мышцы передней части обладают особенностями, стоящими в связи с особенностями строения и со способом развития наружных половых органов женщины.

Сообразно с слабым развитием пещеристых тел клитора и принадлежащие им мышцы — *m. ischio-cavernosi* — развиты очень мало. Это — узенькие мышечные ленты, по концам сухожильные и иногда расщепляющиеся по длине на два пучка. Задний конец *m. ischio-cavernosi* начинается сухожильно, как у мужчины, на внутренней поверхности седалищного бугра и затем, обогнув спирально нижнюю сторону корня *corporis cavernosi clitoridis*, достигает спинки клитора, где делается вновь сухожильным и встречается с своей парой.

Musculus transversus perinei superficialis обыкновенно слабо развит.

Главные особенности замечаются в мускуле, гомологичном мужскому *m. bulbo-cavernoso*. Так как *bulbi vestibuli* женщин, гомологичные мужской луковиче уретры, представляют орган парный, лежащий под основанием малых срамных губ, то и мышцы их представляются разделенными на два парных не зависящие друг от друга пучка (у мужчины они срастаются по середине сухожильной перемычкой и покрывают луковичу как бы непарным мышечным чехлом). Так как эти мышцы у женщин лежат частью своего протяжения по сторонам отверстия влагалища, то им дано другое название, именно — *m u s c u l u s c o n s t r i c t o r c u n n i* — мышца сжимающая вход во влагалища. Мышца эта на каждой стороне представляет довольно широкую тесьму, задний конец которой шире переднего. Назади мышечные пучки частью начинаются от фасций, частью представляют продолжение пучков *m. sphincteris ani et m. transversi perin. superficialis*. Покрывая *б а р т о л и н и е в у* железу и *bulbum vestibuli*, мускул тянется вперед мимо отверстия влагалища и мочеиспускательного канала и делится на два пучка. Один из них поворачивает на переднюю стенку уретры и встречается с своей парой. Другой пучок продолжается дальше вперед и теряется на спинке клитора в фиброзной его оболочке. Ленчевский наблюдал еще дугообразный пучок, который охватывает заднюю сторону отверстия влагалища, заложенный в задней спайке больших губ, и концами своими направляется несколько вперед, прикрепляясь к нисходящим ветвям лобковых костей. Петля эта существует, однако, не всегда или по крайней мере не всегда хорошо развита. Существованием ее у некоторых только особей объясняется разница в описаниях *m. constrictoris cunni* у разных авторов: одни (старые) описывали этот мускул как окружающий отверстие влагалища, другие представляли его несомкнутым позади отверстия.

Musculus transversus perinei profundus у женщин развит слабо. Можно видеть только заднюю его часть, которая у мужчины представляет поперечные пучки, проходящие позади *partis membranaceae urethrae* от одной лобковой кости к другой. У женщины эти пучки, прикрепленные концами также к лобковым костям, лежат не поперек, а образуют дуги, окружающие влагалище с боков и сзади, иначе говоря, эти пучки влагалищем, помещенным впереди их, оттянуты кзади и из поперечных превращены в дугообразные. Вероятно, эти пучки описаны *Luschka* как особый *sphincter vaginae*.

Фасции в женской промежности те же, что в мужской.

ОГЛАВЛЕНИЕ

Предисловие к 13-му изданию	3
Предисловие редакторов	4
Предисловие автора	5
М. А. Мензб и р. Место, занимаемое человеком в системе животных	7

ВВЕДЕНИЕ

Общие законы устройства человеческого тела	23
--	----

УЧЕНИЕ О КОСТЯХ (ОСТЕОЛОГИЯ)

Костная ткань	27
Обзор скелета	35
Кости скелета туловища	37
Позвонки	—
Вариации формы и числа позвонков	48
Позвоночный столб	51
Ребра	52
Грудина	55
Грудная клетка	58
Череп	60
Кости черепной коробки	—
Затылочная кость	63
Клиновидная или основная кость	67
Лобная кость	70
Решетчатая кость	72
Теменные кости	73
Височные кости	78
Кости лицевого скелета	79
Скуловые кости	80
Верхнечелюстные кости	82
Небные кости	84
Носовые кости	—
Слезные кости	—
Носовые раковины	85
Сошник	87
Нижняя челюсть	88
Подъязычная кость	89
Позвоночная теория черепа	93
Топография цельного черепа	97
Обзор полостей лицевого скелета	107
Особенности черепа, зависящие от возраста, пола и индивидуальности	—
Пояса конечностей	110
Плечевой пояс	121
Тазовый пояс, или пояс нижних конечностей	122
Скелет конечностей	123
Скелет верхней конечности	125
Плечевая кость	126
Локтевая кость	—
Лучевая кость	128
Кости запястья	129
Кости пясти	130
Фаланги пальцев	131
Скелет нижней конечности	—
Бедро	—

Большая берцовая кость	132
Малая берцовая кость	135
Надколенник	136
Кости предплюсны	—
Плюсна	140
Фаланги	141
Сравнение скелета верхней и нижней конечностей	—
О костенении скелета	144

УЧЕНИЕ О СОЧЛЕНЕНИИ КОСТЕЙ (СИНДЕСМОЛОГИЯ)

Виды сочленений	156
Форма и величина суставных поверхностей и связь их с механизмом движений	160
Специальная анатомия сочленений	166
Сочленения позвонков	—
Сочленения ребер	172
Сустав нижней челюсти	—
Связки подъязычной кости	177
Сочленения плечевого пояса	177
Сочленения верхней конечности	179
Сочленения ручной кисти	185
Сочленения таза	191
Сочленения нижней конечности	193
Коленный сустав	198
Голеностопный сустав	204
Сочленения стопы	207
Сочленения головок плюсневых костей с основными фалангами	210

УЧЕНИЕ О МЫШЦАХ (МИОЛОГИЯ)

Общий обзор	211
Мышцы черепа	216
Мышцы головы и лица	216
Мышцы черепной крыши	216
Мышцы глазной щели	218
Мышцы, окружающие отверстие рта	220
Мышцы носа	222
Жевательные мышцы	223
Мышцы шеи	225
Система кожных мышц	225
Слой висцеральных или поверхностных мышц	226
Глубокие шейные мышцы	230
Фасции шеи	232
Мышцы груди и живота	234
Мышцы груди, принадлежащие плечевому поясу и верхней конечности	234
Висцеральный слой мышц груди и живота	237
Фасции груди и живота	245
Мышцы спины и задней стороны шеи	247
Группа мышц плечевого пояса на спине	247
Мышцы спины, принадлежащие позвоночнику	250
Фасции спины	259
Диафрагма или грудобрюшная преграда	259
Мышцы поясов и конечностей	263
Тазовый пояс	263
Фасции таза, внутренняя и наружная	268
Мышцы лопатки	269
Мышцы конечностей	271
Верхняя конечность	271
Нижняя конечность	288
Сравнение мышц верхней и нижней конечности	307
Вариации мышц	309

УЧЕНИЕ О ВНУТРЕННОСТЯХ (СПЛАНХНОЛОГИЯ)

Пищеварительный аппарат	312
Общий обзор	—
Отрезки передней кишки	316

Полость рта	316
Зубы	318
Сосочки языка	324
Железы полости рта (гроздевидные)	327
Мешчатые железы полости рта	331
Мышечная оболочка полости рта	332
Глотка	336
Пищевод	340
Желудок	341
Средняя или тонкая кишка	345
Отрезки средней кишки	346
Задняя или толстая кишка	353
Печень	358
Поджелудочная железа	365
Селезенка	366
Обзор расположения брюшины	368
Топография висцерального листка	370
Очерк истории развития брюшинных связей	378
Топография париетального листка	382
О р г а н ы д ы х а н и я	389
Общий обзор	—
Дыхательные органы человека	390
Гортань	391
Дыхательное горло и первичные бронхи	398
Легкие	401
Плевра	406
Железы внутренней секреции, лежащие на дыхательном горле	408
Щитовидная железа	—
Зобная железа	410
М о ч е п о л о в ы е о р г а н ы	412
Мочевые органы	—
Общий обзор	—
Почки	413
Мочеточники	417
Мочевой пузырь	418
Мочеиспускательный канал	428
Надпочечные железы	426
Половые органы	—
1. Мужские половые органы	427
а) Внутренние	—
Яичко и придаток	—
Вносящие протоки	429
Предстательная железа	431
б) Наружные	432
Половой член	—
Куперовы железы	434
Мошонка	—
Семенной канатик	436
Паховой канал	437
2. Женские половые органы	439
а) Внутренние	—
Матка	439
Влагалище	443
Фаллопиевы трубы	445
Яичники	447
Придаток яичника	450
б) Наружные	451
Молочные железы	454
Очерк истории развития половых органов обоих по- лов	457
Развитие наружных половых органов	—
Развитие внутренних половых органов	458
Гомология между женскими и мужскими половыми органами	463
Аномалии в мужской половой сфере	464
Аномалии в женской половой сфере	466
Сравнение системы половых органов человека и животных	468
М ы ш ц ы и ф а с ц и и , о б р а з у ю щ и е д н о м а л о г о т а з а	470
М ы ш ц ы п р о м е ж н о с т и	473
Фасции промежности	475
Особенности мышц женской промежности	476