

*А. ф. Жаркин*

**СБОРНИК  
АКУШЕРСКИХ  
ЗАДАЧ**

*Куйбышевское книжное издательство*  
1957

А. Ф. ЖАРКИН  
Кандидат медицинских наук

# СБОРНИК АКУШЕРСКИХ ЗАДАЧ

Под редакцией доктора медицинских наук,  
профессора *И. Т. МИЛЬЧЕНКО*

КУЙБЫШЕВСКОЕ КНИЖНОЕ ИЗДАТЕЛЬСТВО  
1957

## ОТ АВТОРА

Партия и правительство проявляют неустанную заботу о женщине-матери и ребенке, выразившуюся в ряде крупных социальных реформ — увеличены сроки отпусков для беременных женщин и кормящих матерей, расширена сеть родильных домов, яслей и детских садов, организованы школы-интернаты, в которых созданы все условия для всестороннего физического и духовного развития молодого поколения. Среди всех этих мероприятий вопросы родовспоможения занимают ведущее место. Развитие широкой сети лечебно-профилактических и родовспомогательных учреждений в нашей стране позволило значительно приблизить акушерскую помощь к населению. Это привело к резкому снижению материнской смертности и мертворождаемости как в городах, так и на селе. В ряде мест и особенно в условиях сельского врачебного участка профилактические и лечебные мероприятия беременным женщинам осуществляет врач общей практики, что вызывает необходимость постоянного совершенствования его специальных знаний. В повседневной работе сельского врача, наряду с учебниками и руководствами, большую роль играют практические пособия и краткие справочники. В отечественной акушерской литературе имеются: «Сборник акушерских задач» В. В. Строганова, написанный в 1903 году и переизданный последний раз в 1926 году, и «Акушерский семинарий» Г. Г. Гентера, вышедший в 1933 году. Практическая значимость этих талантливо составленных трудов настолько велика, что они по праву считаются классическими произведениями в акушерстве, так как по ним воспитывалось несколько поколений врачей. Однако за последнее время медицинская наука обогатилась новыми данными как в

вопросах диагностики, так и лечения ряда осложнений при беременности и в родах. Особенно важное значение приобрела профилактика этих осложнений. Поэтому в дополнение к имеющимся учебникам и руководствам выпуск нового практического пособия будет целесообразным.

При составлении настоящего труда автор использовал методику изложения в виде задач. Все сочетания акушерской патологии взяты из жизни и наблюдались самим автором на протяжении многих лет работы в условиях сельского района и в клиниках Туркменского и Куйбышевского медицинских институтов, руководимых профессором И. Т. Мильченко. Некоторые задачи упрощены и схематизированы в целях освобождения от ненужных мелочей, которые могли бы затруднить усвоение основной идеи. При описании объективных данных автор упоминал лишь те особенности, на которые следовало обратить внимание, совершенно упуская все, что не могло относиться к данному осложнению. В связи с этим имеющееся клиническое обследование в каждой отдельно взятой задаче ни в коей мере не может служить полноценной схемой для всех форм акушерской патологии.

Насколько автор справился с поставленной задачей, покажет интерес, проявленный к этому пособию требовательным читателем. Со своей стороны автор будет признателен за замечания и предложения, направленные на улучшение качества настоящего сборника.

Автор выражает глубокую благодарность заведующему кафедрой акушерства и гинекологии Куйбышевского медицинского института профессору Мильченко Илье Тимофеевичу за руководство при составлении настоящего сборника, сотрудникам кафедры и практическим врачам города Куйбышева, принявшим участие в его обсуждении.

---

## ЗАДАЧА № 1

### ЧРЕЗМЕРНАЯ РВОТА БЕРЕМЕННОЙ

Женщина 24 лет находится на стационарном лечении по поводу раннего токсикоза беременности. В течение четырех недель ее беспокоит частая мучительная рвота до 15 раз в сутки, возникающая не только после приема пищи, но и в покое. Последняя менструация была 2 месяца назад. Беременность первая.

За время пребывания в стационаре ей внутривенно вводили бромистый натрий, раствор глюкозы, двукратно переливали кровь по 200 мл, делали подкожные инъекции кофеина, физиологического раствора. За 12 дней пребывания в стационаре женщина потеряла в весе 8,6 кг. Измерение количества принятой жидкости, в том числе и введенной парэнтерально, и количества выделенной в рвотных массах, с мочой и дыханием обнаруживает превышение выделения над потреблением на 500—600 мл ежедневно. Температура нормальная, кровяное давление 100/70, пульс 94 удара в минуту, удовлетворительного наполнения, ритмичный, кожные покровы бледны. В анализе мочи реакция на ацетон положительная, белок в количестве 0,99 мг%, единичные гиалиновые цилиндры. Реакция на билирубин и уробилин отрицательная, остаточный азот крови 48 мг%.

Диагноз: неукротимая рвота беременной.

**Вопрос.** Какой прогноз заболевания? Какой план лечения?

**Ответ.** Отсутствие заметного улучшения в состоянии здоровья, несмотря на проводимое энергичное лечение, должно вызвать опасение врача за сохранение беременности. Описанные симптомы и данные лабораторных исследований свидетельствуют о наступившем обезвоживании организма, в связи с чем и появились признаки

начавшегося нарушения обмена веществ (продукты неполного обмена — ацетон, нарушения проводимости почечных канальцев — белок в моче, цилиндры и другие признаки). Но эти изменения пока обратимы, поэтому консервативное лечение еще можно продолжать, но с большей настойчивостью при тщательном наблюдении за развитием или ослаблением симптомов обезвоживания. Целесообразно изменить методику лечения.

Прежде всего надо прекратить всякую попытку введения пищи или воды через рот в течение 2—3 дней и заменить ее искусственным питанием в виде капельных клизм из раствора глюкозы с добавлением толочка, молока, сырых яиц, подкожными вливаниями физиологического раствора до 2 л в сутки, внутривенными вливаниями 40-процентного раствора глюкозы до 50—100 мл с обязательным прибавлением аскорбиновой кислоты и хлористого тиамин (витамина В<sub>1</sub>), повторными переливаниями крови. Иногда хороший эффект дают инъекции инсулина по 5 единиц 2 раза в день. Все эти мероприятия желательно проводить на фоне лечебно-охранительного режима методом прерывистого или длительного сна (клизмы с хлорал-гидратом). Через 2—3 дня можно осторожно перейти к кормлению жидкой пищей небольшими порциями.

При стихании рвоты и улучшении общего состояния количество инъекций следует уменьшить, но рано прекращать лечение не нужно, так как возможны рецидивы токсикоза.

Женщине была дважды перелита кровь по 200 мл, ежедневно ставились капельные клизмы из глюкозы, внутривенно вводились 40-процентный раствор глюкозы, бромистый натр, аскорбиновая кислота, хлористый тиамин. В течение 6 дней состояние больной продолжало ухудшаться, вес падал (на 4 кг 300 г), повысилась температура (до 37,5°), пульс стал частым (104—108 ударов в минуту), аритмичным, количество белка в моче увеличилось до 3,3 мг%, кожные покровы приобрели желтушный оттенок. Женщина впадает в забытье, на вопросы отвечает неохотно, с трудом, много спит.

**Вопрос.** Какие еще могут быть приняты меры?

**Ответ.** Описанная картина содержит в себе комплекс патологических изменений, указывающих на близость необратимости процесса. Необходимо поставить вопрос о немедленном прерывании беременности.

После консилиума решено беременность прервать, и в этот же день была произведена операция медицинского аборта. Через 2 часа после операции больная попросила есть и с большим аппетитом выпила полстакана молока. Ни рвоты, ни тошноты после этого не было. С каждым днем утраченные силы возвращались.

**Заключение.** Ранний токсикоз беременности в тяжелых случаях может привести к необратимым изменениям в организме. Вовремя заметить грань обратимости — основная задача лечащего врача. При этом не следует ждать появления полного комплекса грозных симптомов. У некоторых больных могут ярко выступать одни признаки и совершенно отсутствовать другие, поэтому Г. Г. Гентер рекомендует при тяжелых формах заболевания разрешать прерывание беременности при наличии двух-трех указанных симптомов.

## ЗАДАЧА № 2

### ВОДЯНКА БЕРЕМЕННОЙ

К врачу сельского врачебного участка обратилась женщина 24 лет с жалобами на отеки ног, нижней половины туловища и лица. Впервые эти отеки заметила две недели назад, но сначала они были незначительными, появлялись лишь к вечеру после физической работы в поле, а утром исчезали. В последние 3—4 дня отечность ног усилилась и сохранялась в течение дня. Появились одышка, слабость. Имеет беременность 29—30 недель, замужем один год, родов и абортов не было.

При осмотре на лице, руках, брюшной стенке, наружных половых органах и нижних конечностях обнаружены довольно значительные отеки. Пульс 65 ударов в минуту, кровяное давление 120/80, тоны сердца чистые, печень и селезенка не увеличены. Матка и плод по величине соответствуют 30-недельной беременности.

**Вопрос.** В чем причина отеков? Какое лечение?

**Ответ.** Возникновение отеков у беременной всегда наводит врача на мысль о возможности позднего токсикоза. Это тем более важно, что своевременное излечение его избавит женщину от тяжелых осложнений в родах, а

может быть, и смерти. Поэтому даже самые незначительные отеки при беременности следует рассматривать как серьезное осложнение. В целях уточнения характера токсикоза необходимо сразу же произвести анализ мочи на белок. Это можно сделать в амбулаторных условиях методом кипячения мочи, а также реакцией с крепкой азотной кислотой.

У женщины моча при кипячении осталась прозрачной (белка нет). Можно с полной уверенностью исключить почечную природу отеков, нарушение сердечно-сосудистой системы и глубокие дистрофические изменения, характерные для нефропатии или преэклампсии. Врач установил у беременной водянку.

**Вопрос.** Каков план лечения?

**Ответ.** Прежде всего беременную в обязательном порядке необходимо госпитализировать или, как исключение, назначить строгий постельный режим в домашней обстановке. Диета разрешается только молочно-растительная с ограничением соли и жидкости. Количество употребляемых соли и жидкости зависит от степени развития отеков. В тяжелых случаях показаны разгрузочные дни (яблоки, творог), повторяемые не чаще, чем через 5—6 дней. Из медикаментозных средств можно рекомендовать снотворные (люминал 0,1, меминал 0,5, амитал-натрий 0,1) для обеспечения хорошего отдыха нервной системе. Проводя лечение, необходимо внимательно следить за функцией почек, динамикой кровяного давления и отеков, чтобы своевременно заметить возможный переход водянки в нефропатию. С этой целью беременную надо взвешивать (ежедневно или 1—2 раза в неделю), измерять количество выпитой жидкости и выделенной мочи, 3 раза в неделю исследовать мочу на белок, ежедневно измерять кровяное давление. Выписка из стационара разрешается лишь после полной ликвидации отеков.

Беременная госпитализирована в тот же день, ей назначены молочно-растительная диета с ограничением соли до 3 г и жидкости до 600 мл в сутки, на ночь — порошок меминала (0,5).

Через 5 дней отеки у беременной исчезли, и на 8-й день она была выписана в удовлетворительном состоянии. Кровяное давление и анализ мочи были в пределах нормы.



**Заключение.** Следует отметить недостаточно четкую работу врачебного участка по предупреждению токсикозов беременности. Женщина сама явилась к врачу лишь после того, как все увеличивающиеся отеки в течение двух недель заметно снизили ее трудоспособность. Врач на своем участке, видимо, не познакомил всех женщин детородного возраста с опасностью подобных осложнений при беременности. Не было организовано и постоянное наблюдение за здоровьем и трудоустройством беременных женщин, тем более, что в таком позднем сроке беременности колхозница, несмотря на наличие отеков, продолжала выполнять полевые работы.

Надо помнить, что только своевременное обнаружение водянки беременной и правильное ее лечение избавят от развития токсикоза.

### ЗАДАЧА № 3

#### НЕФРОПАТИЯ БЕРЕМЕННОЙ

При диспансерном обследовании колхозников врач сельского врачебного участка обнаружил у 34-летней беременной небольшие отеки ног. Женщина жаловалась на легкие головные боли, возникающие в конце дня. Отеки на ногах впервые заметила несколько дней назад, но не придавала им значения и продолжала выполнять прежнюю работу (подсобница на молотилке). Последняя менструация была 7 месяцев назад, первое шевеление плода почувствовала на 18-й неделе беременности. Имела трое нормальных родов, дети здоровы. Прежние беременности и роды протекали без осложнений. Два года назад болела ангиной.

При обследовании врач установил беременность сроком 31—32 недели, небольшие отеки ног. Пульс 72 удара в минуту, тоны сердца чистые, кровяное давление по Короткову 140/90. В моче при кипячении появилась легкая муть.

**Вопрос.** Каков диагноз?

**Ответ.** Обнаруженное осложнение характеризуется мало выраженными симптомами (гипертензией, небольшими отеками ног, наличием белка в моче). Общее состояние беременной не нарушено. Сердечную природу

отеков в этом случае можно легко исключить, хроническое же заболевание почек проявляется обычно еще в ранние сроки беременности и сопровождается более выраженными клиническими данными. Появление этих симптомов во второй половине беременности указывает на поздний токсикоз ее — нефропатию I степени.

**Вопрос.** Каков план лечения?

**Ответ.** Врач должен принять самые срочные меры к госпитализации беременной. В стационаре прежде всего определяется диета. В данный момент можно с успехом назначить молочно-растительную пищу с ограничением соли до 1,5—2 г в сутки. Иногда этого бывает вполне достаточно. Если отеки будут сохраняться в течение 3—4 дней после начала лечения, необходим разгрузочный день с назначением яблок или творога. Количество жидкости должно быть ограничено до 800—1000 мл в сутки. Из медикаментозных средств назначается сернокислая магнезия в виде 25-процентного раствора по 20 мл внутримышечно 2—3 раза в день. На ночь целесообразно давать снотворные средства (люминал, веронал, мединал и др.).

Проводя это лечение, необходимо внимательно следить за динамикой заболевания. Ежедневно измеряется кровяное давление, через 2—3 дня исследуется на белок моча, измеряется суточный диурез, проверяется вес беременной. При сохранении симптомов гипертензии следует увеличить дозу сернокислой магнезии до четырех инъекций в сутки, в обязательном порядке осмотреть глазное дно, так как при токсикозах беременности на сетчатке глаза, как наиболее чувствительной ткани, могут возникнуть тяжелые осложнения (экстравазаты, отек). В некоторых случаях именно изменения в глазном дне определяют поведение врача при выборе метода лечения.

Выписка беременной из стационара разрешается лишь после стойкого снижения кровяного давления до нормального, полного исчезновения отеков и других симптомов токсикоза.

На четвертый день стационарного лечения по описанной методике отеки и белок в моче исчезли. Кровяное давление снизилось до 120/80 мм ртутного столба. Через неделю женщина выписалась в удовлетворительном состоянии.

После выписки беременной акушерка врачебного уча-

стка должна осуществлять активный патронаж не реже двух раз в месяц, следить за динамикой кровяного давления, исследовать мочу на белок (кипячением). Вопросы трудоустройства беременной женщины, перенесшей токсикоз во второй половине, также не должны выпадать из поля зрения врача.

**Заключение.** Активное выявление позднего токсикоза беременности является одним из важных участков работы сельского врача и акушера женской консультации. Такая методика работы должна проводиться и в фельдшерско-акушерских пунктах. Это позволит полностью предупредить грозное осложнение беременности — эклампсию.

## ЗАДАЧА № 4

### НЕФРОПАТИЯ НА ФОНЕ ХРОНИЧЕСКОГО НЕФРИТА

В палату патологии беременности родильного стационара поступила беременная 25 лет с жалобами на головную боль, усиливающуюся с каждым днем, и отеки на ногах. Больной себя чувствует около недели. В женской консультации, куда она впервые обратилась 2 дня назад, был установлен диагноз беременности сроком 23—24 недели, осложненной нефропатией.

Последняя менструация была 5 месяцев назад, первое шевеление плода почувствовала за 3 недели до поступления в стационар. В первые недели беременности наблюдались тошнота и изредка рвота, но на втором месяце эти явления прекратились, и женщина чувствовала себя вполне удовлетворительно. На 18-м году болела ангиной и острым нефритом, после которого находилась под наблюдением участкового врача, но заметных нарушений в здоровье не было. Первая менструация появилась на 15-м году, установилась сразу, по 4 дня, через 28 дней; после замужества цикл не изменился. Половая жизнь с 23 лет.

Женщина 159 см роста, пикнической конституции, вес 69 кг, видимые слизистые бледно-розового цвета, кожные покровы бледные, с восковидным оттенком. Лицо одутловато. Нижняя половина брюшной стенки и ноги отечны. Зев чистый, язык обложен. В легких перкуторно ясный легочный звук, аускультативно везикулярное дыхание.

Левая граница сердца смещена до средне-ключичной линии, тоны на верхушке усилены, на аорте второй тон акцентуирован. Пульс 90 ударов в минуту, ритмичный, кровяное давление 240/130. Печень и селезенка не увеличены. Дно матки на уровне пупка, сердечные тоны плода прослушиваются глухо, ритмичные.

При кипячении мочи появился интенсивный осадок.

Размеры таза: 25—28—30—19,5 см.

**Вопрос.** С каким видом осложнения встретился врач?

**Ответ.** Возникновение во второй половине беременности отеков, повышенного кровяного давления и белка в моче, естественно, наводит на мысль о позднем токсикозе беременности. Но, принимая во внимание данные анамнеза (перенесенный острый нефрит 5 лет назад), можно предположить наличие хронического нефрита с острым нарушением функции почек при появлении беременности. Так или иначе, но тяжесть обнаруженных симптомов (исключительно высокое кровяное давление, отеки и белок в моче, головные боли) диктует необходимость принятия экстренных мер. Прежде всего следует сразу же определить количество гемоглобина, чтобы решить вопрос о возможности кровопускания (при гемоглобине ниже 50% кровопускание противопоказано), затем собрать мочу для количественного определения белка, назначить измерение диуреза, пробу Зимницкого, взвесить большую, исследовать кровь на остаточный азот, исследовать глазное дно, чтобы исключить альбуминурический ретинит. Целесообразно изолировать женщину в полутемную палату, назначить индивидуальный уход (пост акушерки). Из медикаментозных средств ввести внутривенно 25 мл 25-процентной сернокислой магнезии, затем повторять инъекции через 4 часа, но не больше 4 раз в сутки (наивысшая доза 24 г сухого вещества магнезии в сутки). Прием жидкости ограничить до 400 мл в сутки, диета полуголодная, бессолевая.

При исследовании крови обнаружено 72 ед. гемоглобина, в моче белка 3,3 мг%, лейкоцитов 10—12 в поле зрения, единичные эритроциты, гиалиновые цилиндры 3—5 в поле зрения, зернистые — 1—2 в препарате.

Женщине было произведено кровопускание в количестве 600 мл, кровяное давление снизилось до 195/120. Об-

щее состояние несколько улучшилось, и после приема люминала больная заснула.

На следующий день помимо головных болей появились жалобы на понижение зрения, туман перед глазами, мелькание мушек. Кровяное давление снова повысилось до 230/150. При осмотре глазного дна был обнаружен отек сетчатки, ступенчатость границ соска зрительного нерва обоих глаз, сужение артерий сетчатки.

За сутки больная выпила 200 мл жидкости, выделила 300 мл мочи.

Заболевание быстро прогрессирует и не поддается лечению, в связи с чем показано немедленное прерывание беременности. Но женщина настаивает на продолжении консервативного лечения. Лечащий врач в подобных случаях должен применить все методы убеждения, чтобы добиться согласия больной на операцию, в противном случае могут возникнуть необратимые изменения в организме.

К концу вторых суток пребывания больной в стационаре кровяное давление повысилось до 240/150, острота зрения уменьшилась настолько, что женщина могла различать лишь пальцы на расстоянии одного метра от глаз, количество белка в моче повысилось до 23 мг%, увеличилось число гиалиновых и зернистых цилиндров. Отек сетчатки обоих глаз распространился и захватил область желтого пятна, цвет сосков стал сероватым, границы их стертыми, артерии резко сужены. Остаточный азот в крови 196 мг%.

Картина ясна. Больная быстро приближается к катастрофе. Консервативное лечение бессильно. Необходимо срочно прервать беременность. Лечащий врач обязан повторно поставить этот вопрос перед больной и при отрицательном ее ответе создать консилиум с обязательным присутствием главного врача и заведующего райздравотделом. Решение такого консилиума считается окончательным.

Женщина согласилась на прерывание беременности.

**Вопрос.** Каким методом можно ликвидировать беременность в этом сроке?

**Ответ.** На 23—24-й неделе беременности прерывание можно производить путем малого кесарского сечения (брюшностеночного), влагалищного кесарского сечения по Лейбчику, заоболочечного вливания антисептического

раствора и метрейриза с предварительным инструментальным расширением цервикального канала. Заоболочечное вливание и метрейриз, требующие более длительного времени, не могут быть применены в данном случае, так как процесс развивается очень быстро. Здесь уместно лишь оперативное прерывание беременности. Влагалищное кесарское сечение удобнее всего производить в сроки от 16 до 22 недель. Но выбор метода операции зависит от местных условий и квалификации самого хирурга.

Женщине произведена операция малого брюшностеночного кесарского сечения под местной инфильтрационной анестезией новокаином. В послеоперационном периоде проводилась интенсивная специфическая терапия, которая привела к уменьшению симптомов осложнения.

**Заключение.** Тяжесть течения возникшего осложнения при беременности обусловлена наличием хронического нефрита. Комплексное обследование больной позволило своевременно выявить начавшуюся катастрофу в различных участках организма. Запоздалое прерывание беременности могло бы привести к необратимым изменениям в отдельных органах (слепота, вторично сморщенная почка и пр.). Поэтому лечение подобных осложнений всегда следует сочетать с внимательным наблюдением за развитием их симптомов.

## ЗАДАЧА № 5

### НЕФРОПАТИЯ В РОДАХ. ПЕРВИЧНАЯ СЛАБОСТЬ РОДОВОЙ ДЕЯТЕЛЬНОСТИ

В родильный стационар поступила роженица 23 лет со схватками при беременности в 39—40 недель. Схватки продолжаются 18 часов, повторяются через 8—10 минут продолжительностью по 25—30 секунд, слабощувствительные. Беременность первая. Поведение женщины спокойное, между схватками она дремлет, но жалуется на головную боль. На нижних конечностях имеются незначительные отеки, в легких дыхание везикулярное, тоны сердца чистые, пульс 74 удара в минуту, кровяное давление 155/100. Дно матки под мечевидным отростком, положение плода продольное, первая позиция, предле-

жит головка малым сегментом во входе в таз, сердечные тоны плода слева ниже пупка, 132 удара в минуту, воды стоят.

Размеры таза: 25—27—31—19,5 см.

При внутреннем исследовании крестцовая впадина оказалась свободной, шейка матки сглажена, открытие зева на два поперечных пальца, плодный пузырь цел, при схватке слабо наполняется, стреловидный шов в поперечном размере входа, мыс не достигается.

Моча при кипячении мутная.

**Вопрос.** Какие осложнения возникли в данных родах и какое должно быть лечение?

**Ответ.** Роды наступили в срок и находятся в периоде раскрытия, но затягиваются из-за слабой родовой деятельности. Наличие отеков, повышенного кровяного давления и появление мути в моче при кипячении, свидетельствующей о возможном наличии белка, указывают на нефропатию I—II степени.

Лечение в связи с этим должно быть комплексным и направлено на ликвидацию токсикоза и ускорение родоразрешения. С этой целью целесообразно назначить бессолевую молочно-растительную диету с ограничением жидкости до 500—600 мл, курс магниальной терапии по схеме Бровкина и стимуляцию родовой деятельности.

При выборе метода стимуляции следует учесть, что применение питуитрина в этих условиях противопоказано из-за опасности еще большего повышения кровяного давления и усугубления тяжести токсикоза. Не может быть применен и метод Хмелевского (глюкоза с хлористым кальцием, так как хлористый кальций, являясь антидотом сернокислой магнезии, может снять ее лечебное действие). Здесь будут уместны или схема № 1 (карбохолин с хинином), или схема № 3 (прозерин с атропином и хинином).

Роженице после окончания обследования была сделана первая внутримышечная инъекция 25 мл 25-процентного раствора сернокислой магнезии и дано касторовое масло 60,0, а спустя час был дан первый порошок прозерина с атропином (прозерина 0,015, атропина 0,0003, сахара 0,2), а через 30 минут был дан порошок хинина 0,15. Приемы порошков чередовались через каждые 30 минут, всего было дано 3 порошка прозерина и 3 порошка хинина.

Через 5 часов после поступления в стационар состояние роженицы несколько ухудшилось. Появились жалобы на общую слабость, головная боль усилилась, кровяное давление повысилось до 160/100. Схватки повторялись через 5—6 минут и продолжались по 40 секунд, головка плода стояла малым сегментом во входе в таз, сердечные тоны плода 130 ударов в минуту, ритмичные, воды не отходили.

При внутреннем исследовании открытие шейки оказалось равным 3 — 3,5 поперечного пальца, плодный пузырь напрягался во время схватки.

**Вопрос.** Как вести роды дальше?

**Ответ.** Необходимо повторить внутримышечную инъекцию сернокислой магнезии (в соответствии со схемой Бровкина) и в целях ускорения родов, а также уменьшения токсического влияния околоплодных вод вскрыть плодный пузырь.

Плодные оболочки были разорваны в момент повторного внутреннего исследования, отошло около 50 мл чистых вод. Спустя еще 2 часа после второго внутреннего исследования и вскрытия плодного пузыря состояние роженицы еще более ухудшилось, в глазах появилось мелькание мушек, острота зрения снизилась, окружающая стала видеть неясно, как в тумане, кровяное давление повысилось до 170/100, потуги редкие, повторялись через каждые 4—5 минут, короткие. Роженица вела себя беспокойно, указания врача выполняла неохотно, с трудом. Головка плода в полости малого таза, сердечные тоны плода 140 ударов в минуту.

Тяжесть осложнения усилилась, и даже при интенсивном лечении кровяное давление продолжало повышаться, появились симптомы преэклампсии. Если бы головка плода была во входе в малый таз малым сегментом при неполном открытии зева, то акушер вынужден был бы прибегнуть к кровопусканию. Но в данный момент головка плода опустилась в полость малого таза (при исследовании наружными приемами). В связи с этим акушер имеет возможность поставить вопрос о немедленном родоразрешении с помощью акушерских щипцов.

При внутреннем исследовании открытие шейки матки оказалось полным, плодного пузыря не было, крестцовая ямка выполнена головкой плода на две трети, стреловидный шов в правом косом размере широкой части таза,



малый родничок слева и спереди, большой справа и сзади, седалищные ости определяются.

Таким образом, условия для родоразрешения наложением полостных щипцов уже имеются, и врач приступает к выполнению этой операции.

Под ингаляционным эфирным наркозом (обязательно вообще обезболивание в целях предупреждения эклампсии) ложки щипцов были наложены на головку плода в левом косом размере. Тракциями по Н. А. Цовьянову (рис. 1) извлекли живого мальчика весом 3200 г. Послед выделился самостоятельно, шейка матки осмотрена в зеркалах, разрывов не найдено, промежность также цела. Кровопотеря в родах 200 мл. Кровяное давление после родов снизилось до 140/90. Родильнице был назначен покой, ограничение жидкости до 600—700 мл в первые сутки, малосолевая молочно-растительная диета; магниезиальная терапия продолжалась по схеме, измерялся диурез, проводилось строгое наблюдение за общим состоянием матери, динамикой кровяного давления и исчезновением отеков.

**Заключение.** Лечение позднего токсикоза в родах всегда должно быть активным, так как его развитие и переход в более тяжелые стадии в этот период может совершаться довольно быстро. Ускорение родоразрешения является одним из основных методов лечения токсикоза, но оно должно быть наиболее щадящим. Применение оперативных вмешательств может быть оправдано только там, где имелись для этого строгие показания (как это и было в данных родах).




Рис. 1. Захватывание рукоятки щипцов по Н. А. Цовьянову (из «Учебника акушерства» И. Ф. Жорданиа).

## ЭКЛАМПСИЯ В КОНЦЕ БЕРЕМЕННОСТИ. АМАВРОЗ

В 23 часа в родильное отделение была доставлена беременная женщина в бессознательном состоянии. Из расспроса сопровождавших ее лиц выяснено, что ей 28 лет, имеет первую беременность в сроке 37—38 недель. На протяжении беременности состояние женщины было удовлетворительным, она ни на что не жаловалась, и только за последнюю неделю стала замечать легкие головные боли и общее недомогание. Сегодня, в день поступления, с утра появились небольшие отеки на ногах, недомогание усилилось. В 18 часов 30 минут внезапно появились судорожные подергивания в конечностях, беременная потеряла сознание. После короткого припадка с судорогами она впала в сонливое состояние. В 21 час беременная проснулась, но на вопросы отвечала вяло, жаловалась на резкую головную боль в области лба и пониженное зрение (различала лица лишь на близком расстоянии). По дороге в родильный дом в 22 часа 40 минут начался второй припадок с судорогами, во время которого женщина вновь потеряла сознание.

Последняя менструация была 8 месяцев назад, первое шевеление плода — на пятом месяце беременности. В детстве и взрослой ничем не болела.

При осмотре кожные покровы синюшны, лицо одутловато, дыхание шумное, клочущее из-за обилия слизи в верхних дыхательных путях. Из рта в небольшом количестве выделяется сукровичная пена. Зрачки расширены, на свет реагируют. Пульс 105 ударов в минуту, ритмичный, но напряженный.

**Вопрос.** С каким осложнением поступила беременная?

**Ответ.** Сочетание беременности с судорожными припадками должно навести врача на мысль о возможности такого грозного осложнения при беременности, как эклампсия. С исключения или подтверждения этого диагноза и должно начинаться клиническое исследование женщины. В целях предупреждения повторных припадков беременной непосредственно в приемнике дается ингаляционный эфирный рауш-наркоз, во время которого ее передевают, производят санобработку и обследуют.

В легких дыхание оказалось усиленным, со множеством рассеянных сухих и влажных хрипов. Тоны сердца чистые, кровяное давление 190/120. Живот мягкий, дно матки под мечевидным отростком, положение плода продольное, первая позиция, предлежит головка, прижата ко входу в малый таз, сердечные тоны плода ясные, слева ниже пупка, 130 ударов в минуту. Размеры таза: 25—28—30—19 см.

Внутреннее исследование: шейка матки существует, наружный зев закрыт, мыс не достигается. Катетером выпущена моча в количестве 150 мл, при кипячении этой мочи в пробирке образовался осадок.

**Вопрос.** Какой же будет окончательный диагноз?

**Ответ.** Судорожные припадки с потерей сознания на фоне повышенного кровяного давления при наличии отеков и белка в моче (осадок при кипячении) дают возможность подтвердить первоначальные предположения врача об эклампсии в конце беременности.

**Вопрос.** Какова должна быть терапия?

**Ответ.** Беременность почти доношена, но родовая деятельность еще не наступила, родовые пути закрыты. Состояние женщины очень тяжелое. Она перенесла два быстро следующих один за другим припадка эклампсии. Поэтому усилия акушера должны быть направлены на улучшение ее состояния и предупреждение последующих припадков. С этой целью сразу же после осмотра, когда женщина еще находится в наркозе, ее переносят в отдельную затемненную палату и делают инъекцию 1 мл однопроцентного раствора морфина или 1 мл 2-процентного раствора пантопона. Целесообразно сразу же приступить к кровопусканию в количестве 500—600 мл (под контролем кровяного давления). Исключительно благоприятно сочетание кровопускания с внутривенным введением кровозамещающих жидкостей или 40-процентного раствора глюкозы. Снижение кровяного давления во время кровопускания не должно превышать 30—40 мм ртутного столба. Через полчаса после инъекции пантопона внутримышечно под рауш-наркозом вводится 24 мл 25-процентного раствора сернокислой магнезии. Последующие введения магнезии проводятся или по методу Бровкина (через каждые 4 часа по 24 мл, всего 4 инъекции), или по методу Строганова. Суточная доза магнезии не должна превышать 24,0 сухого вещества ее.

Применение хлористого кальция при этом противопоказано, так как он будет способствовать снижению активности сернокислой магнезии.

Женщине в течение суток после припадка эклампсии не дается никакой пищи, прием жидкости ограничен до 100—200 мл. Строго измеряется диурез, все суточное количество мочи исследуется на общий анализ, включая реакции на сахар, ацетон, белок, желчные пигменты. Проводится индивидуальный уход. Спешить в данный момент с родоразрешением нецелесообразно, так как консервативный метод дает лучшие результаты.

Через 2 часа после кровопускания и внутримышечной инъекции сернокислой магнезии состояние женщины несколько улучшилось. Сознание ее стало ясным. Появились жалобы на головную боль, жажду, потемнение в глазах. При проверке оказалось, что у беременной возникла полная слепота, она не замечала даже света и тени. При осмотре глазного дна были обнаружены диффузный отек сетчатки глаз, сужение артерий, сероватый цвет сосков зрительных нервов. Участков кровоизлияний не найдено.

**Вопрос.** Можно ли продолжать консервативную терапию или срочно прервать беременность во избежание необратимых изменений в сетчатке глаз?

**Ответ.** Поведение врача в подобном случае должно быть строго индивидуальным. Как известно, экламптический амавроз является результатом вазомоторных нарушений и отечности в кортикальных отделах зрительного анализатора, а также и тромбоза артерий, питающих сетчатку глаза. Поэтому длительность слепоты может зависеть от степени и характера внутричерепного давления и продолжаться от нескольких часов до трех и более дней.

**Вопрос.** Всегда ли амавроз приводит к необратимым изменениям в сетчатке?

**Ответ.** Нет, не всегда. В случае быстрого уменьшения внутричерепного давления и ликвидации эклампсии зрение постепенно может восстановиться до первоначальной остроты.

**Вопрос.** В течение какого времени допустимо выживание?

**Ответ.** Одни авторы указывают, что экламптический амавроз уже через 11—12 часов приводит к необратимым изменениям в сетчатке, и поэтому настойчиво реко-

мендуют активное вмешательство (Крюкман), другие же не всегда обнаруживали необратимые изменения и рекомендовали оперативное родоразрешение лишь при возникновении признаков отслойки сетчатки или кровоизлияний в ней (Лозе, Шредер). В решении IV пленума Советов по родовспоможению министерств здравоохранения СССР и РСФСР, состоявшегося в апреле 1952 года, имеются указания о том, что при амаврозе необходимо активное родоразрешение вплоть до кесарского сечения, если нет условий для извлечения плода через родовые пути. Глубина поражения сетчатки глаза находится в прямой связи с тяжестью течения эклампсии. Если в ближайшие же часы после возникновения слепоты не наступят признаки снижения кровяного давления, увеличение диуреза, улучшение общего состояния, то, безусловно, нужно поставить вопрос об активном родоразрешении. В случаях же намечающегося уменьшения тяжести токсикоза и при отсутствии прогрессирующих изменений в глазном дне (при наблюдении опытного офтальмолога) можно продолжать консервативную терапию. Мы наблюдали трех женщин с экламптическим амаврозом, у которых зрение восстановилось под влиянием только консервативного лечения. Целесообразно при этом применять «триаду» А. И. Петченко, состоящую из внутримышечного введения 30 мл сернокислой магнезии (20-процентного раствора), внутривенного введения аскорбиновой кислоты в количестве 500 — 600 мг и люмбальной пункции с выпусканьем 30—50 мл цереброспинальной жидкости.

В 3 часа ночи состояние женщины оставалось тяжелым, беспокоили резкие головные боли, сознание затуманено, сонлива, не различает ни света, ни тени. Кровяное давление 200/120. Родовой деятельности нет.

**Вопрос.** Можно ли продолжать консервативную терапию?

**Ответ.** Несмотря на проводимое лечение, состояние беременной не улучшается. Кровяное давление не только не понижается, но становится еще выше. Зрение не восстанавливается. Возникает угроза нового экламптического припадка. Нужно признать безуспешность консервативного лечения и поставить вопрос об экстренном родоразрешении оперативным путем, чтобы ликвидировать основную причину эклампсии — беременность.

**Вопрос.** Каким методом должно идти родоразрешение в подобных случаях?

**Ответ.** В этих условиях возможно лишь брюшно-стеночное кесарское сечение. Наркоз допустим только общий. После операции лечение эклампсии продолжается до полной ликвидации ее симптомов.

Женщине произведена операция кесарского сечения под ингаляционным эфирным наркозом. Извлечена живая девочка. Через 12 часов после операции зрение стало восстанавливаться и на пятые сутки приобрело прежнюю остроту.

Если бы в день поступления к 3 часам ночи состояние беременной несколько улучшилось, головные боли стали бы меньше, кровяное давление снизилось бы и появилось бы светоощущение, указывающее на наступление обратного развития возникших в зрительном анализаторе изменений, консервативную терапию можно было бы продолжать под строгим наблюдением окулиста.

**Заключение.** Лечение беременных с экламптическим амаврозом особенно ответственно, так как в этих случаях имеется опасность возникновения необратимых изменений в сетчатке глаз, приводящих к стойкой слепоте. Решающее заключение в подобных случаях дает окулист. При отсутствии поражений в сетчатке глаз и невозможности немедленного родоразрешения через естественные родовые пути лечение должно начаться с консервативных средств, при их безуспешности (в течение ближайших 6—8 часов) кесарское сечение будет необходимо. При родоразрешении через влагалище выключение потужной деятельности обязательно.

## ЗАДАЧА № 7

### ЭКЛАМПСИЯ В РОДАХ

В 16 часов в родильное отделение поступила роженица с жалобами на схваткообразные боли в пояснице и в низу живота, головную боль, мелькание в глазах «мушек». Не успела женщина лечь на кушетку, как у нее появились судороги, она потеряла сознание, остановилось дыхание. Лицо и кожные покровы всего тела стали резко

синюшными. Язык оказался прикушенным, изо рта выделялась кровянистая пена.

**Вопрос.** Какой диагноз?

**Ответ.** Здесь прежде всего надо думать об эклампсии в родах.

**Вопрос.** В чем должна заключаться непосредственная помощь роженице?

**Ответ.** Остановить припадок эклампсии известными лечебными средствами в данный момент уже невозможно. Необходимо лишь предупредить возможные быть во время приступа осложнения, для чего расширить рот во избежание прикусывания языка, придержать голову во время судорог, чтобы не было травмы черепа и мозга. Как только восстановится дыхание, женщине дают дышать кислородом, чтобы уменьшить возникшую гипоксию.

Никаких сердечных средств назначать нельзя во избежание повышения кровяного давления!

Из расспроса сопровождавших женщину лиц установлено, что она рождает впервые, ей 24 года, за время беременности заметных осложнений не было, за исключением небольших отеков во второй половине. Раньше подобных припадков никогда не наблюдалось. Женскую консультацию посещала регулярно, но в течение последних трех недель на приеме у врача не была, так как чувствовала себя вполне удовлетворительно.

Сегодня в 6 часов утра начались первые короткие и малочувствительные схватки, повторяющиеся через 25—30 минут. Днем появились небольшие головные боли, к вечеру усилились. Перед отъездом в родильный дом стала замечать, что предметы в комнате видны неясно, как бы в тумане.

Припадок в родильном доме продолжался не больше минуты, затем после глубокого вдоха дыхание стало шумное, kloкочущее. Зрачки расширены, но на свет реагировали. Роженица заснула.

Чтобы окончательно убедиться в диагнозе эклампсии, необходимо дополнительное обследование. Женщине дали ингаляционный эфирный наркоз, во время которого выслушали легкие и сердце, измерили кровяное давление, определили акушерский статус и переодели.

При обследовании получены следующие данные: телосложение правильное, упитанность удовлетворительная, на ногах небольшая пастозность, в легких много влажных хрипов, тоны сердца чистые с акцентом второго тона на аорте. Кровяное давление 210/120. Пульс 98 ударов в минуту, ритмичный, напряженный. Дно матки под мечевидным отростком, положение плода продольное, первая позиция, передний вид, предлежит головка, малым сегментом во входе, сердечные тоны плода ясные слева ниже пупка, 134 удара в минуту. Схватки повторяются через 5—6 минут и продолжаются по 35—40 секунд. Воды стоят.

Размеры таза: 25—27—30—19,5 см.

Внутреннее исследование: емкость таза хорошая, мыс не достигается, шейка матки сглажена, наружный зев открыт на два поперечных пальца, плодный пузырь цел, напрягается во время схватки, стреловидный шов предлежащей головки расположен в поперечном размере входа. Катетером выпущено 120 мл мочи, при кипячении которой в пробирке появился осадок.

**Вопрос.** Какой окончательный диагноз? Какая нужна терапия?

**Ответ.** Осложнение проявилось одновременно с наступлением родовой деятельности и выразилось в появлении после небольших продромальных симптомов припадка эклампсии. Беременность доношена. Женщина в первом периоде родов. Лечебные мероприятия должны быть направлены на предупреждение повторных припадков эклампсии и полную ликвидацию токсикоза. С этой целью роженице под наркозом сделали инъекцию 1 мл 2-процентного раствора пантопона и произвели кровопускание в количестве 600 мл (для снижения кровяного давления не более как на 40 мм ртутного столба). При внутреннем исследовании вскрыт плодный пузырь. Открытие зева на два пальца позволило выполнить эту операцию довольно легко. После окончания всех манипуляций по обследованию и терапии роженицу перенесли под рауш-наркозом в изолированную полутемную комнату. Через 30 минут после инъекции пантопона внутримышечно ввели 24 мл 25-процентного раствора сернокислой магнезии (под рауш-наркозом). Для наблюдения за роженицей назначен индивидуальный пост акушерки, которая была снабжена роторасширителем и подушкой



с кислородом, необходимыми при возникновении повторных припадков эклампсии. Дальнейшие инъекции сернокислой магнезии проводились по схеме Бровкина. Диета голодная с ограничением приема жидкости до 200 мл в сутки; проводились измерение диуреза и анализы мочи на белок (количественные).

В 19 часов состояние роженицы улучшилось, сознание ясное, на вопросы отвечает охотно, но сонлива. Видит хорошо, жалуется на небольшие головные боли. Схватки повторяются через 1,5—2 минуты и длятся по 55—60 секунд. Головка плода большим сегментом в полости таза, сердечные тоны плода 130 ударов в минуту. Кровяное давление по Короткову 170/100.

Эффективность проводимой терапии очевидна. Тяжесть осложнения несколько уменьшилась, но опасность повторных припадков эклампсии еще не миновала, поэтому наблюдение за роженицей должно вестись с неослабевающим вниманием, особенно во втором периоде родов, к которому она приближается.

Через 30 минут (19 часов 30 минут) появились потуги, головка плода опустилась в полость малого таза, сердечные тоны плода ясные, 136 ударов в минуту. Кровяное давление 170/105. Роженица переводится на родильный стол, где под рауш-эфирным наркозом выполняется профилактика внутриутробной асфиксии плода.

**Вопрос.** Нужно ли выключать потужной период?

**Ответ.** Появление эклампсии сопровождается значительными расстройствами кровообращения с возникновением различной величины кровоизлияний во внутренние органы и мозг. Повышение венозного и артериального давления при потугах может способствовать увеличению старых и появлению новых геморрагий. Поэтому выключение потужной деятельности в данных условиях является настоятельной необходимостью. При головке плода, опустившейся в полость малого таза, становится возможной операция наложения акушерских щипцов.

При влагалищном исследовании оказалось, что головка плода выполняет крестцовую впадину на две трети, седалищные ости прощупываются, стреловидный шов расположен в правом косом размере. Наложение щипцов производилось под продолжающимся эфирным наркозом. В 20 часов 25 минут был извлечен живой мальчик весом 3100 г. Последовый период проводился консервативно,

после рождения детского места шейка матки осмотрена в зеркалах. Промежность цела.

Родильница через 2 часа после родов была переведена в полутемную палату, где за ней проводились индивидуальный уход и наблюдение.

## ЗАДАЧА № 8

### ЭКЛАМПСИЯ В ПОСЛЕДОВОМ ПЕРИОДЕ

Акушерка сельского врачебного участка в 2 часа ночи была вызвана на роды 38-летней колхозницы. Со слов родственников схватки начались еще днем, около 4 часов пополудни, но мало беспокоили роженицу, так как она считала их предвестниками родов. Беременность доношена.

С наступлением настоящей (четвертой по счету) беременности женщина регулярно посещала акушерку, провела все необходимые клиничко-лабораторные исследования и прошла психопрофилактическую подготовку к родам. Последний раз была 5 дней назад. На всем протяжении беременности никаких осложнений не наблюдалось, за исключением легкой тошноты в первой половине и небольших отеков ног в последние две недели. Кровяное давление было все время нормальным, анализы мочи патологических изменений также не показали.

Размеры таза: 24—28—30—19 см. Прошлые трое родов были быстрыми, но очень болезненными.

Акушерка застала роженицу в потужном периоде. Головка плода находилась в полости малого таза, воды отошли в момент наружного исследования, чистые, в небольшом количестве. Сердцебиение плода по средней линии ниже пупка, ясное. Времени для перевозки в родильный дом не было, поэтому решили принять ребенка дома, а затем перевезти родильницу в стационар.

Вскоре после отхождения вод головка плода опустилась на дно таза, через две потуги стала врезываться, и спустя 10 минут родился живой мальчик без асфиксии.

Во время первого туалета новорожденного роженица стала жаловаться на головную боль и туман в глазах, появились судорожные подергивания пальцев рук, перешедшие через несколько секунд в припадок эклампсии.

Акушерка не захватила с собой тонометра и потому не смогла своевременно измерить кровяное давление роженице. Все свое внимание она направила на прием ребенка, совершенно забыв о наблюдении за состоянием матери. Припадок эклампсии для нее оказался неожиданным. Во время припадков она ввела между зубами матери рукоятку от столовой ложки, обернутую марлей, чтобы роженица не смогла прикусить язык во время судорог. Послали за врачом. В 3 часа ночи прибыл врач и нашел роженицу в тяжелом состоянии после припадков эклампсии. Дыхание было шумным, кожные покровы синюшны, лицо одутловато, на ногах небольшие отеки. Пульс 86 ударов в минуту, ритмичный. Послед еще не выделился. Роженице был дан ингаляционный эфирный наркоз, во время которого было измерено кровяное давление, оказавшееся равным 160/95. Признаков отделения последа не было.

**Вопрос.** Что должен предпринять врач при создавшихся условиях?

**Ответ.** Прежде всего необходимо сделать подкожную инъекцию 1 мл 2-процентного раствора пантопона. В связи с отсутствием признаков отделения последа целесообразно принять меры к его выделению и начать магниальную терапию.

У роженицы, находящейся в наркозе, была выпущена катетером моча в количестве 250 мл, которая сохранена для исследования. После необходимой дезинфекции рук врач произвел ручное отделение последа; матка хорошо сократилась, общая кровопотеря в родах составила 180 мл. Завершающей манипуляцией была внутримышечная инъекция 25-процентного раствора сернокислой магнезии в количестве 24 мл. Акушерка была оставлена в доме родильницы для наблюдения за ней и выполнения дальнейших назначений врача (наблюдение за проведением голодной диеты, ограничением жидкости, измерение диуреза, введение сернокислой магнезии по схеме Бровкина и оказание помощи на случай повторных припадков эклампсии).

**Заключение.** Появление эклампсии указывает на недостаточно четкую работу врача и акушерки по предупреждению токсикозов беременности. Несмотря на наличие отеков в конце беременности, женщина не была осмотрена врачом. Своевременная диагностика и проведенное

лечение избавили бы роженицу от тяжелого осложнения. Кроме того, акушерка была недостаточно внимательна к ней, не поинтересовалась жалобами, не обратила внимания на общее состояние и не измеряла кровяное давление в родах (эта манипуляция должна быть обязательной). Все свое внимание она направила на продвижение головки плода и его извлечение, забыв о матери.

## ЗАДАЧА № 9

### ЭКЛАМПСИЯ ПОСЛЕ РОДОВ

В колхозный родильный дом поступила родильница 34 лет после только что совершившихся дома родов. Имела 5 нормальных родов. Дети все живы. В первой половине беременности никаких осложнений не наблюдалось. Во второй ее половине и особенно в последние две недели появились небольшие отеки на ногах, усиливающиеся после физической работы и к вечеру. Отеки быстро проходили, если женщина ложилась в постель, и тем самым мало ее беспокоили. Схватки появились сегодня днем, были легкими и мало чувствительными, продолжались всего около 4 часов. Вначале женщина не обращала на них внимания и считала их предвестниками родов. Но в 6 часов вечера внезапно отошли воды и после двух потуг родился живой мальчик. Послед выделился через 5 минут. При осмотре плаценты и оболочек дефектов не обнаружено.

Состояние женщины при поступлении в родильный дом было удовлетворительным. Жалоб не предъявляла. Температура тела  $36,7^{\circ}$ . Кожные покровы и видимые слизистые обычной бледно-розовой окраски. Подкожно-жировая клетчатка выражена хорошо. Конституция приближается к пикнической. На ногах замечается лишь легкая пастозность. В легких дыхание везикулярное, тоны сердца чистые, пульс 64 удара в минуту, удовлетворительного наполнения. Кровяное давление 135/90. Язык влажный, чистый, живот мягкий, безболезненный. Матка размерами  $16 \times 12$  см, плотная, безболезненная, подвижная. При осмотре промежности разрыва не обнаружено. Выделения кровянистые, в умеренном количестве. Мочиспускание свободное, безболезненное. Моча при кипячении про-

зрачная. Ребенок правильного телосложения, подкожно-жировой слой выражен хорошо. Имеются все признаки доношенности. Вес ребенка 3400 г, длина 51 см, окружность головки 34 см. Произведен первый туалет новорожденного, закапан в конъюнктивальные мешки раствор пенициллина, пуповина обработана спиртом. На конец ее наложена асептическая повязка.

**Вопрос.** С каким осложнением встретилась акушерка в этих родах?

**Ответ.** Беременность развивалась без осложнений до самых последних дней за исключением незначительных отеков. Эти симптомы напоминали поздний токсикоз беременности, его начальную форму — водянку беременной. В родах токсикоз ничем себя не проявил, лишь после родов было замечено небольшое повышение кровяного давления. Совершившиеся роды ликвидировали причину токсикоза, поэтому в послеродовом периоде имеются все предпосылки для обратного развития возникших нарушений. Но это не снимает необходимости внимательно наблюдать за состоянием женщины в послеродовом периоде. Незначительное повышение кровяного давления, небольшая пастозность на ногах свидетельствуют о наличии нефропатии. Акушерка не придавала этому должного значения и назначила лишь малосолевою диету с ограничением приема жидкости до 700 мл.

На следующий день состояние матери было удовлетворительным. Ночь спала хорошо, мочилась. Утром после сна почувствовала головную боль. Пульс 68 ударов в минуту, ритмичный. Тоны сердца чистые. Кровяное давление 150/100. Молочные железы мягкие, соски чистые, без трещин. Живот мягкий, безболезненный, матка 14×10 см. Выделения кровянистые, незначительные, на ногах отмечается пастозность.

**Вопрос.** Есть ли необходимость беспокоиться за дальнейшее развитие нефропатии?

**Ответ.** Несмотря на то, что женщина находится в послеродовом периоде, симптомы токсикоза не снижаются, а, наоборот, усиливаются. Появились даже новые признаки — головная боль. Это обстоятельство должно вызвать тревогу у акушерки, она должна принять самые срочные меры к ликвидации осложнения.

На консультацию был вызван врач сельского лечеб-

ного участка. Осмотрев родильницу, он подтвердил диагноз нефропатии, указал на серьезность подобного осложнения в послеродовом периоде. Было назначено ограничение жидкости до 300 мл в сутки, голодный день, измерение суточного диуреза, инъекции сернокислой магнезии (через 4 часа по 20 мл 25-процентного раствора), анализ мочи на белок (кипячением или с азотной кислотой). Произведено кровопускание в количестве 600 мл под контролем кровяного давления, которое снизилось до 120/90. К вечеру головная боль усилилась, женщина стала замечать мелькание «мушек» и туман перед глазами. Кровяное давление снова повысилось до 160/110. Во время осмотра женщины появился припадок эклампсии, после которого дыхание стало шумным, клокочущим, кожные покровы синюшны. Через 15 минут начался второй припадок эклампсии.

**Вопрос.** Что можно сделать для купирования припадков эклампсии?

**Ответ.** Часто повторяющиеся припадки эклампсии указывают на тяжелую форму токсикоза, сопровождающуюся резким отеком мозга. Учитывая безуспешность проводимой терапии, врач не рискнул повторить кровопускание из-за опасности значительного снижения гемоглобина. Он решил прибегнуть к помощи люмбальной пункции, манипуляции, непосредственно снижающей внутричерепное давление. Выпускается от 10 до 30 мл жидкости — в зависимости от тяжести состояния. Очень полезны в таких случаях, особенно при коме, внутривенные вливания гипертонического раствора глюкозы до трех раз в день по 100 мл с прибавлением по 0,2 аскорбиновой кислоты. В особо тяжелых случаях с возникновением желтухи показаны наряду с вливаниями глюкозы инъекции инсулина по 10 единиц три раза в день. Повторные кровопускания возможны, но при этом следует учитывать количество гемоглобина и величину кровяного давления. Особое внимание следует обращать на тщательность ухода. К ногам желательно прикладывать грелки, производить частую смену белья (осторожно!), уход за полостью рта, носа, следить за отправлениями кишечника, мочеиспусканием. В обязательном порядке с профилактической целью проводить пенициллинотерапию по 300—400 тыс. единиц за сутки, так как сопротивляемость организма при эклампсии значительно понижается, а застой-

ные явления и аспирация слизи в бронхи способствуют возникновению пневмонии.

После люмбальной пункции (выпущено 20 мл жидкости) состояние роженицы несколько улучшилось. Она уснула. Припадки эклампсии больше не повторялись. Благодаря продолжающемуся лечению симптомы токсикоза на второй неделе после родов исчезли.

**Заключение.** Эклампсия после родов наиболее опасна. Поэтому внимание обслуживающего персонала к женщинам с поздним токсикозом беременности должно быть особенно повышено в послеродовом периоде.

---

## ГЛАВА II. БЕРЕМЕННОСТЬ И БОЛЕЗНИ ВНУТРЕННИХ ОРГАНОВ

---

### ЗАДАЧА № 10

#### БЕРЕМЕННОСТЬ И НЕДОСТАТОЧНОСТЬ МИТРАЛЬНОГО КЛАПАНА

На амбулаторный прием сельской участковой больницы явилась 38-летняя женщина по поводу отсутствия менструации в течение двух месяцев. Из анамнеза установлено, что в 25-летнем возрасте она перенесла острую атаку ревматизма, по поводу которой лежала в больнице 1,5 месяца; замужем с 20 лет, до болезни имела двое нормальных родов, дети умерли от случайных заболеваний в 3- и 9-летнем возрасте. После болезни женщина предохранялась от беременности, но нерегулярно.

Женщина астенической конституции, подкожно-жировая клетчатка развита слабо, кожные покровы бледно-розовой окраски, отеков нет. В легких дыхание везикулярное, количество дыханий в пределах 18 в минуту. Пульс ритмичный на обеих руках, 76 ударов в минуту, левая граница сердца смещена на 1 см кнаружи от средне-ключичной линии. При выслушивании определяется на верхушке систолический шум, кровяное давление в пределах 115/70 на обеих руках. Пальпируется плотный край печени из подреберья.

Влагалищное исследование: мягкой консистенции матка увеличена соответственно 7—8 неделям беременности, подвижная, придатки не определяются.

Диагноз: беременность 7—8 недель, недостаточность митрального клапана.

Женщина хочет сохранить беременность, но беспокоится за исход родов.

**Вопрос.** Можно ли разрешить женщине доносить беременность?

**Ответ.** Вопрос о сохранении беременности у сердечных больных должен решаться с осторожностью, так как повышенная нагрузка на сердечно-сосудистую систему



с увеличением срока беременности и во время родов может привести к острой недостаточности работы сердца. Наиболее опасны в этом отношении родовой акт и послеродовой период, связанные с чрезмерной и резкой перестройкой организма к новым условиям. Поэтому при обсуждении вопроса о возможности сохранения беременности в каждом случае необходимо учитывать не только компенсацию кровообращения, но и характер поражения сердца — вид порока.

У беременной 13 лет назад была острая атака ревматизма с явлениями эндокардита, в результате чего возникла митральная недостаточность. В течение последующих лет ревматизм себя больше ничем не проявлял и, видимо, был полностью излечен. В целях подтверждения этого была проведена моноцитарная (баночная) проба по Вальдману. Кровь, полученная из кожи области грудины на месте только что снятой кровососной банки, содержала 17 моноцитов против 6 моноцитов в крови, полученной из пальца. Увеличение количества моноцитов в этом случае указывает на хорошую реактивность организма. Поэтому можно предположить, что обострение ревмоинфекции при настоящей беременности незначительное. Признаков нарушения кровообращения в данный момент не обнаруживается, в связи с чем женщине можно разрешить сохранить беременность. Следует иметь в виду, что опасность декомпенсации усиливается с увеличением срока беременности, в связи с чем наблюдение за здоровьем женщины нужно поручить опытному терапевту (направить на консультацию в районную больницу).

Беременная регулярно посещала врача, легко доносила беременность и за 2 недели до предполагаемого срока родов поступила в родильный стационар. Через 6 дней самостоятельно родила живого доношенного ребенка. Послеродовой период прошел без осложнений.

**Заключение.** Сохранение беременности при пороке сердца было рискованным решением врача. Успешному исходу в данных родах благоприятствовали стойкое излечение от ревматической инфекции и наличие одного из доброкачественных видов порока сердца — недостаточности митрального клапана. Положительное влияние оказало и постоянное врачебное наблюдение в динамике беременности, а также и профилактическая госпитализация за 2 недели до родов.

## ЗАДАЧА № 11

### БЕРЕМЕННОСТЬ И РЕВМАТИЗМ II, НЕАКТИВНАЯ ФАЗА, СУСТАВНАЯ ФОРМА. КОМБИНИРОВАННЫЙ МИТРАЛЬНЫЙ ПОРОК СЕРДЦА

В женскую консультацию обратилась женщина 27 лет с жалобами на одышку, сердцебиение, колющие боли в области сердца, усиливающиеся при физической нагрузке и даже легкой ходьбе. Из анамнеза установлено, что 2 года назад она перенесла острую атаку ревматизма («распухали суставы»), после которой наблюдались периодические ноющие боли в суставах рук и ног. Полгода как вышла замуж, аменорея 2 месяца. Беременностей не было.

Общее состояние удовлетворительное, кожные покровы бледны, с цианозом губ и ногтевых фаланг. Суставы конечностей без видимых изменений, в некоторых из них при движении появляется легкий хруст. Отеков нет, подкожные вены шеи не пульсируют. Температура тела 36,3°. Количество дыханий в минуту 22—23, перкуторно всюду определяется ясный легочный звук, аускультативно — везикулярное дыхание. Пульс 82 удара в минуту, ритмичный, кровяное давление 100/60. Границы сердца: верхняя определяется во втором межреберье, правая — по правому наружному краю грудины, левая — отступя на 1,5 см кнаружи от средне-ключичной линии. Аускультативно на верхушке сердца выслушиваются пресистолический и систолический шумы, на легочной артерии второй тон усилен и раздвоен. Живот мягкий и безболезненный, перкуссией свободной жидкости в брюшной полости не определяется. Печень и селезенка не увеличены.

При внутреннем исследовании обнаружены синюшность слизистой влагалища и размягченный перешеек матки. Тело матки увеличено до размеров гусиного яйца, подвижное, безболезненное, придатки без особенностей.

Анализ крови: гемоглобина — 58 ед., эритроцитов — 3 200 000, лейкоцитов — 7200, э. — 1%, пал. — 2%, сегм. — 69%, лимф. — 23%, мон. — 5%, РОЭ — 16 мм в час.

Рентгеноскопия грудной клетки: легочные поля чистые, рисунок корней несколько усилен, синусы свободны. Сердце имеет сглаженную талию за счет выраженного расширения левого предсердия, левый желудочек также

расширен и выступает своей левой границей за среднеключичную линию на 1,5 см, пульсация учащена, но глухая.

Диагноз: беременность 9—10 недель, остаточные явления ревматического полиартрита, комбинированный митральный порок сердца с недостаточностью кровообращения I степени. (Ревматизм II, неактивная фаза, суставная форма.)

**Вопрос.** Может ли женщина сохранить беременность?

**Ответ.** С наступлением беременности происходит активизация недавно перенесенного ревматизма, который, по данным ряда авторов (А. С. Исаева, М. Ф. Франкштейн, И. И. Яковлев, В. Ф. Дмитренко, Ю. И. Аркусский, Н. К. Годунова, Н. Д. Стражеско, В. В. Сайкова и др.), осложняет беременность и является главной причиной возникающего при этом нарушения кровообращения. Особенно часто ревмокардит проявляется во второй половине беременности. В связи с этим продолжение беременности связано с известным риском обострения ревмокардита. В результате перенесенного ревматического процесса в сердце больной образовался комбинированный порок митрального клапана, который с увеличением срока беременности или в родах может не выдержать повышенной нагрузки и привести к острой недостаточности кровообращения и отеку легких. Исходя из этого, продолжение беременности у женщины, безусловно, противопоказано, ей надо настойчиво рекомендовать медицинский аборт и предохранение от зачатия в последующем.

## ЗАДАЧА № 12

### БЕРЕМЕННОСТЬ И РОДЫ ПРИ НАРУШЕНИИ КРОВООБРАЩЕНИЯ II СТЕПЕНИ

В женскую консультацию обратилась беременная женщина 31 года с жалобами на общую слабость, одышку при ходьбе и работе, сердцебиение, появившиеся неделю назад. В 26-летнем возрасте перенесла острую атаку ревматизма, в связи с чем находилась в больнице около четырех недель. После выписки из стационара сохранились одышка, временами появляющаяся даже в покое, и сердцебиение. Физическая работа стала невозможной.

Женщина вынуждена была сменить работу почтальона на сидячую. В последние годы чувствовала себя вполне удовлетворительно, отдышка появлялась только при быстрой ходьбе или физической нагрузке; временами беспокоило сердцебиение, но больная не придавала этому большого значения. Месячные появились с 15 лет, регулярные, по 3 дня через 4 недели, замужем 6 лет. По совету врача от беременности предохранялась до последнего времени. Задержка менструации явилась неожиданностью. Последняя менструация была 14 недель назад.

Женщина астенического телосложения, кожные покровы и видимые слизистые несколько бледны. Губы и кончик носа слегка синюшны. Подкожная клетчатка выражена слабо, отеков нет. Подкожные вены шеи заметных изменений не имеют, пульсация их не обнаруживается. Количество дыханий в минуту 20, в легких дыхание везикулярное, хрипов нет. Границы сердца: сверху — на втором ребре, справа — на 2 см кнаружи от правого края грудины, слева — на 1,5 см кнаружи от средне-ключичной линии. При пальпации сердечного толчка довольно отчетливо обнаруживается грудное дрожание. На верхушке выслушивается предсистолический и длительный хорошо выраженный систолический шум, акцент второго тона на легочной артерии; артериальное кровяное давление 115/55, пульс 82 удара в минуту. Живот несколько запавший, мягкий. В правом подреберье прощупывается плотный край печени, выступающий из-под реберной дуги на 1—1,5 см, селезенка не увеличена. При влагалищном исследовании обнаружена маточная беременность сроком 14—15 недель.

Размеры таза: 23—26—28—18,5 см, диагональная конъюгата 11 см.

**Вопрос.** Каков диагноз и возможно ли сохранение беременности?

**Ответ.** На основании выраженных симптомов заболевания установить диагноз оказалось не так трудно. Значительно труднее было определить прогноз заболевания и выработать план лечения. Тяжесть состояния в данный момент усугубляется наличием беременности. Обострение ревмоинфекции здесь вероятно, а предстоящие роды, особенно на фоне пожилого возраста при первой беременности и суженного таза (23—26—28—18,5 см), могут явиться непосильной нагрузкой для сердца бере-

менной и закончиться катастрофой. Даже при благополучном родоразрешении возможна опасность обострения ревмоинфекции и декомпенсации сердечной деятельности. Часто в послеродовом периоде наступает обострение эндокардита со всеми вытекающими отсюда последствиями. Исходя из этого, продолжение беременности у женщины жизненно опасно, так как уже в первую ее половину появилось нарушение кровообращения.

**Вопрос.** Есть ли в данный момент условия для прерывания беременности?

**Ответ.** Срок беременности превысил тот предел, до которого прерывание выполняется методом выскабливания плодного яйца. Здесь возможно либо брюшностеночное кесарское сечение, либо влагалищное кесарское сечение по Лейбчику. Но наличие недостаточности кровообращения II степени не позволяет в настоящее время приступить к прерыванию беременности, так как сама операция может явиться причиной еще большей декомпенсации. Единственно правильным мероприятием будет немедленная госпитализация женщины в родильный стационар для восстановления нормальной деятельности сердца; и только по ликвидации нарушения кровообращения будет возможна операция прерывания беременности.

Следует отметить при этом недостаточно четкую работу женской консультации, допустившей первичную явку при осложненной беременности после 12 недель. В целях предупреждения подобного рода фактов необходимо наладить самый тесный контакт в работе с участковым врачом-терапевтом и взять под особо строгое наблюдение всех женщин района детородного периода, имеющих те или иные отклонения в состоянии здоровья, периодически проводить с ними профилактические осмотры и регулярно вести санпросветработу.

**Вопрос.** Каковы особенности лечения декомпенсации сердца в сочетании с беременностью?

**Ответ.** В первую очередь необходимо обеспечить наблюдение за больной и акушера и терапевта. При нарушении кровообращения у беременной врач должен учесть развитие гипоксемии, неблагоприятно влияющей как на организм матери, так и на плод. Поэтому необходимы частые проветривания палаты и обеспечение достаточного притока свежего воздуха. Лечение беременных женщин с явлениями недостаточности кровообращения должно

быть строго индивидуальным, с учетом не только степени поражения клапанов, но и степени недостаточности сердечной мышцы, приведшей к той или иной стадии декомпенсации (Н. Д. Стражеско, В. В. Сайкова).

Наличие у беременной нарушения гемодинамики допускает возможность применения следующей методики лечения:

- 1) обязательный и строгий постельный режим;
- 2) легкая и разнообразная диета, высококалорийная (не меньше 2000 калорий) и витаминизированная, но с ограничением жидкости до 400 — 500 мл в сутки и соли до 5 г с дачей белковых блюд (из расчета 1,5 г белка на 1 кг веса женщины), так как у беременной важное значение в этот период приобретают пластические процессы;

- 3) лечение начинать с более легких сердечных средств: адонис (трава горичвета) в виде настоя, лучше в комбинации с кофеином, адонилен по 20 капель 3 раза в день, если пульс не чаще 90 ударов в минуту;

- 4) при тахикардии (пульс чаще 90 ударов в минуту) назначается наперстянка с учетом всех показаний и противопоказаний, а также и методики лечения;

- 5) глюкоза с аскорбиновой кислотой внутривенно;

- 6) оксигенотерапия в различных формах.

Через три недели стационарного лечения по указанной схеме все явления декомпенсации сердечной деятельности прошли. Беременная стала чувствовать себя хорошо, одышка исчезла, сердцебиение прекратилось. Она стала настаивать на сохранении беременности. Лечащий врач согласился на продолжение беременности, но предупредил, что при повторении признаков декомпенсации прерывание беременности неизбежно; подробно разъяснил режим питания, работы, отдыха.

Женщина на протяжении всей беременности находилась под постоянным наблюдением участкового терапевта и акушера. Состояние ее было удовлетворительным, признаков нарушения кровообращения больше не наблюдалось. За 3 недели до предполагаемого срока родов была госпитализирована в родильный стационар. Самочувствие ее было удовлетворительным, одышка появлялась лишь при ходьбе, в покое прекращалась, температура тела 36,7°, отеков не обнаруживалось. Кожные покровы и видимые слизистые были несколько бледны, губы,

нос и ногти на конечностях слегка синюшны. Пульсация шейных вен отсутствовала. Дыхание 20 в минуту, ритмичное, в легких выслушивались единичные мелкие влажные хрипы, проба Штанге — 30 секунд. Пульс 90 ударов в минуту, ритмичный, удовлетворительного наполнения, кровяное давление на обеих руках 115/65. Верхушечный толчок выражен хорошо в пятом межреберье, грудное дрожание четкое. Границы сердца: верхняя — на втором ребре, правая — на 2 см кнаружи от правого края грудины, левая — на 2,5 см кнаружи от средне-ключичной линии. При аускультации выслушивались предсистолический и систолический шумы на верхушке, акцент второго тона на легочной артерии с признаками раздвоения (ритм галопа). Верхняя граница печени достигала уровня четвертого ребра, нижняя прощупывалась у края подреберья. Живот имел форму продольного овала, окружность 97 см, высота стояния дна матки 33 см, положение плода продольное, первая позиция, головка плода прижата ко входу в таз, передне-задний размер ее 12,5 см, сердечные тоны плода 120 ударов в минуту. Предполагаемый вес плода 3400 — 3600 г. Воды не отходили. Родовой деятельности нет.

Анализ крови: гемоглобина — 67 ед., эритроцитов — 3 300 000, лейкоцитов — 6800, э. — 1%, п. — 2%, сегм. — 71%, лимф. — 22%, мон. — 4%, РОЭ — 17 мм в час. Венозное давление 60 мм водяного столба, скорость кровотока — 12 секунд.

**Вопрос.** Есть ли какие-либо изменения в состоянии здоровья на исходе беременности по сравнению с первым поступлением в стационар?

**Ответ.** Беременность доношена. Признаков эндокардита на всем протяжении ее не наблюдалось. Было лишь нарушение кровообращения в первую половину беременности, быстро ликвидированное при стационарном лечении. В момент вторичного поступления в родильный дом были обнаружены признаки нарушения кровообращения при удовлетворительном самочувствии женщины. Госпитализация оказалась в данный момент необходимой и своевременной, так как у врача было еще время для проведения соответствующего лечения до родов.

**Вопрос.** Возможны ли самостоятельные роды?

**Ответ.** Для решения вопроса о родоразрешении надо учесть, что родовой акт и ранний послеродовой период

у сердечных больных наиболее опасны. Большая физическая нагрузка при схватках и особенно при потугах может привести к острой недостаточности сердечной деятельности. Опасными являются и изменения гемодинамических условий в последовом и раннем послеродовом периодах, когда происходит быстрое переполнение кровеносных сосудов брюшной полости, приспособительная же способность сердечно-сосудистой системы в этот момент может оказаться недостаточной. В связи с этим надо особенно опасаться в родах кровопотери, так как в некоторых случаях потеря даже небольших количеств крови может привести к летальному исходу.

Тяжесть состояния женщины еще усугублялась пожилым возрастом при первой беременности и наличием общеравномерно суженного таза I степени. Поэтому при решении вопроса о родоразрешении необходимо учесть все эти отягчающие обстоятельства и наметить план профилактических мероприятий.

В создавшейся обстановке имелось два пути родоразрешения: кесарское сечение или самостоятельные роды с исключением потужного периода. Кесарское сечение имело относительные показания и отличалось от второго метода лишь исключением периода раскрытия шейки матки, что, конечно, имело свои преимущества, так как болевые раздражения во время схваток и мышечные сокращения матки могли значительно утомить роженицу. Но операция не уменьшала опасности острого перераспределения крови после извлечения ребенка и связанных с этим осложнений. Если еще учесть возможность осложнений, могущих возникнуть при любом чревосечении, то становится ясным, что оперативное вмешательство в данном случае не гарантировало женщине благополучный исход родов. Поэтому родоразрешение через естественные родовые пути могло явиться хотя и не менее опасным, но более щадящим методом. Выключение же потужного периода родов должно быть обязательным из-за опасения непосильной нагрузки на сердце женщины, в результате которой может развиваться острый отек легких. Пожилой возраст при первой беременности иногда сочетается с ригидностью шейки матки, что требует проведения специальных мер профилактического и лечебного характера. Суженный таз может отразиться на продолжительности вставления головки, но при соответствии размеров голов-



ки с тазом матери выключение второго периода родов освобождает роженицу от тяжелой нагрузки при изгнании плода. Анатомические сужения таза по своим размерам у этой женщины невелики, ожидать обязательного функционального несоответствия головки с тазом не было оснований. Исходя из таких соображений, врач решил вести роды естественным путем с выключением потужного периода. В оставшиеся до родов дни было проведено лечение, направленное на ликвидацию расстройства кровообращения.

На восьмой день пребывания в стационаре у беременной утром, в 5 часов, появились первые схватки. К этому времени самочувствие ее улучшилось, одышка и сердцебиение беспокоили значительно меньше. Пульс был в пределах 65—70 ударов в минуту, ритмичный, кровяное давление 115/65.

**Вопрос.** Какие мероприятия необходимо было провести с появлением родовой деятельности?

**Ответ.** Необходим обязательный постоянный контроль за состоянием роженицы на всем протяжении родового акта. Появление жалоб на одышку, усталость, сердцебиение, сопровождающееся учащением пульса и дыхания, синюшностью кожных покровов и видимых слизистых, понижение артериального давления, повышение венозного давления (выше 90 мм водяного столба), замедление скорости кровотока, стаз в капиллярах, изменение сердечных тонов матери и плода и другие признаки расстройства кровообращения требуют экстренных лечебных мероприятий. Возникновение подобных симптомов при выраженной болезненности схваток может усугубить тяжесть состояния, так как болевые раздражения резко нарушают регуляторную способность организма. Поэтому, кроме терапии осложнения, проведение хорошей психопрофилактической подготовки подобным беременным и применение обезболивающих медикаментозных средств является обязательным. Широкое применение в родах глюкозы вместе с аскорбиновой кислотой внутривенно, оксигенотерапии, камфорных препаратов, кофеина вполне обосновано, так как это не только улучшает состояние женщины, но и уменьшает гипоксию плода, предупреждая развитие внутриутробной асфиксии.

Схватки у роженицы весь день были регулярными, повторялись через 6—7 минут и длились по 45 секунд,

хорошей силы. Состояние ее было удовлетворительным, но к вечеру схватки стали редкими и нерегулярными, роженица почувствовала утомление. Схватки повторялись через 8—10 минут продолжительностью 25—30 секунд. В 18 часов отошли воды. Пульс был 100 ударов в минуту, ритмичный, удовлетворительного наполнения, артериальное давление 110/60, на высоте схватки повышалось до 120/75, венозное давление 60 мм водяного столба, при схватке — 156 мм; скорость кровотока 19 секунд от правой локтевой вены; электрокардиограмма: зубцы Р и Т в грудном отведении снизились; правограмма, что свидетельствует о появлении недостаточности правого сердца. При внутреннем исследовании шейка матки оказалась сглаженной, но края зева были еще толстыми и плотными, открытие — 1,5 пальца, плодного пузыря не было, предлежала головка, прижата ко входу.

**Вопрос.** В чем причина ослабления родовой деятельности?

**Ответ.** Возникшая слабость родовых схваток могла быть обусловлена целым рядом причин и, главным образом, дезорганизацией функции нервной системы. Серьезным осложняющим моментом явилось и раннее отхождение вод, связанное с опасностью инфицирования полости матки и развитием внутриутробной асфиксии плода. Поэтому снятие утомления роженицы назначением глюкозы внутривенно (лучше с аскорбиновой кислотой), ингаляций кислорода, введением сердечных средств (кофеина, камфоры) явилось первым мероприятием акушера. Одновременно с этим появилась необходимость в назначении пенициллина и стимулирования слабой родовой деятельности одним из общепринятых методов. Наиболее применимыми в этих родах могли быть схема № 1 (карбохолин в сочетании с хинином), схема № 2 (карбохолин в сочетании с хинином и питуитрином), схема № 3 (прозерин в сочетании с хинином), 3-процентный раствор пахикарпина по 2—3 мл внутримышечно и другие средства. В целях борьбы с ригидностью шейки матки лучше ввести в ткань шейки  $\frac{1}{4}$ -процентный раствор новокаина в количестве 80—100 мл.

Были проведены триада А. П. Николаева, инъекции 1 мл 10-процентного раствора кофеина, 100 тыс. ед. пенициллина, закончена стимуляция родовой деятельности про-

зерином, но утомление к двум часам ночи следующих суток усилилось, появились одышка, сердцебиение. Синюшность кожных покровов также стала интенсивней, пульс 96 ударов в минуту, артериальное давление 115/65, количество дыханий в минуту 24. Головка плода расположена основанием малого сегмента во входе в таз. Сердечные тоны плода ясные, 130 ударов в минуту. Схватки повторялись через 5—6 минут и длились по 30 секунд. При внутреннем исследовании ригидность шейки матки сохранилась, края шейки были плотными, толстыми, открытие на 2 пальца. Стреловидный шов головки плода был расположен в правом косом размере входа, малый родничок слева и спереди.

**Вопрос.** Роды необходимо ускорить. Каким образом?

**Ответ.** С момента первых схваток прошло 22 часа. Этого времени вполне достаточно, чтобы шейка матки раскрылась, но выявившаяся в родах ригидность ее тканей задержала раскрытие, удлинила родовой акт. Поэтому основные мероприятия врача в тот момент были направлены на ликвидацию этой ригидности, чтобы головка плода быстрее опустилась в полость таза и появилась возможность для наложения акушерских щипцов.

Роженице произведено повторное внутривенное вливание глюкозы, кардиазола, хлористого кальция, для дыхания давался кислород. После этого на шейке матки произведены насечки в четырех местах, края шейки заправлены за опустившуюся сразу головку (рис. 2). В целях стимуляции схваток под кожу

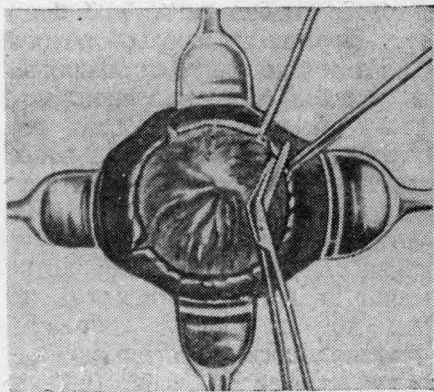


Рис. 2. Рассечение краев наружного зева по Г. Г. Гентеру.

введено 0,2 мл питуитрина, через 15 минут инъекция питуитрина была повторена. Головка плода опустилась в полость малого таза, что и позволило приступить к

выполнению операции наложения акушерских щипцов на головку плода.

**Вопрос.** Под каким обезболиванием лучше проводить эту операцию?

**Ответ.** Здесь были возможны два вида обезболивания: общий (ингаляционный эфирно-кислородный наркоз) и местный (инфильтрационная анестезия новокаином). Местная анестезия новокаином более удобна, так как предохраняет роженицу от пагубного влияния эфира на легочную ткань (при явлениях застоя в легких) и не усиливает гипоксию плода и матери. Но в то же время местная анестезия не освобождает женщину от потужной деятельности во время извлечения плода, так как давление головки на тазовое дно вызывает рефлекторное появление потуг. Если же учитывать тот факт, что операция наложения щипцов производится в целях исключения потужной деятельности, то становится понятным, что применение местной анестезии в данных условиях будет мало обоснованным. Здесь более уместно общее обезболивание (эфиром). Это положение нашло свое отражение и в методическом письме Министерства здравоохранения СССР от 6 апреля 1954 года, в котором признается применение только ингаляционного эфирного наркоза при этих формах акушерской патологии.

Роженице был дан эфирный наркоз, после чего ложки щипцов были наложены на головку плода в левом косом размере таза. Через несколько тракций головка опустилась на дно таза и после перинеотомии была выведена из половой щели. Дальнейшее извлечение плода было довольно медленным и осторожным, чтобы не вызвать резкого уменьшения внутрибрюшного давления и в связи с этим острого перераспределения крови. Одновременно на живот были наложены простыни, которыми, по мере того как матка сокращалась и извлекался плод, производилось давление справа и слева в направлении к спине роженицы выше матки. Извлечен живой мальчик весом 3200 г.

**Вопрос.** Как вести последовый период?

**Ответ.** Как и всегда, последовый период должен вестись выжидательно, но так, чтобы не допустить даже небольшого кровотечения. При явлениях недостаточности кровообращения и минимальное кровотечение может быть жизненно опасным. В этих случаях кровопотеря в

200 мл считается уже патологической и требует принятия срочных мер к выделению последа.

У данной роженицы наблюдалась в первом периоде слабость родовых сил. Эта слабость могла проявиться и при отделении плаценты. При нарастании расстройств кровообращения в последовом периоде (резкая бледность кожных покровов, потемнение в глазах, учащение пульса, падение артериального давления) необходимы срочные мероприятия: внутривенно 1 мл 10-процентного кофеина или 1 мл коргликона (0,0006), или 1 мл 10-процентного раствора коразола, или даже 0,25 мл 0,1-процентного раствора строфантина в 10 мл 4,25-процентного раствора глюкозы при очень медленном введении. В тяжелых случаях применяется адреналин и по жизненным показаниям — гемотрансфузия капельным методом.

Послед выделился самостоятельно через 15 минут, дольки и оболочки все. На живот был наложен мешочек с песком, чтобы увеличить сдавление брюшных сосудов (вместо мешочка с песком можно применять бинтование широким полотенцем или простынями). На раны шейки матки и промежности наложены швы. Общая кровопотеря в родах составила 150 мл. Пульс после родов был 104 удара в минуту, ритмичный, синхронный, артериальное давление снизилось до 90/60. Электрокардиограмма: зубцы Р и Т в грудном отведении еще более снизились, тахикардия. Эти явления могут находиться в прямой связи с нарушением кровообращения.

**Вопрос.** Как вести послеродовой период?

**Ответ.** В послеродовом периоде опасность осложнений, связанных с расстройством сердечно-сосудистой системы, не уменьшается, а еще больше увеличивается. Именно в этом периоде смерть может наступить в результате упорной, не поддающейся терапии декомпенсации сердца, инфаркта легкого или вспышки возвратного эндокардита. Поэтому после родов длительное время должно быть усиленное наблюдение за родильницей как со стороны акушера, так и терапевта, строгий постельный режим не менее трех недель во всех случаях, даже при отсутствии признаков декомпенсации, широкое применение глюкозы, витаминов, кислорода и сердечных средств.

В первые дни после родов состояние родильницы оставалось удовлетворительным, беспокоили лишь легкая одышка, временами — сердцебиение. Пульс в пределах

80—82 удара в минуту, артериальное давление 100/60, венозное 70 мм водяного столба. Но на 9-й день после родов родильница без разрешения врача позволила себе встать с кровати, нарушив тем самым указанный ей режим. На следующий же день ее состояние ухудшилось, одышка и сердцебиение усилились, появились боли в области сердца и отеки на ногах. Пульс участился до 108 ударов в минуту, но был ритмичен, артериальное давление упало до 90/50, появилась выраженная пульсация шейных сосудов, вены шеи набухли. В легких выслушивалось везикулярное дыхание. Границы сердца были в прежних пределах, данные аускультации оставались теми же, что и во время родов. Печень выступала из подреберья на 5 см, край ее был плотный и ровный. Электрокардиограмма также изменилась: зубцы Р и Т стали ниже изолинии в грудном отведении.

**Вопрос.** Что случилось? Какова дальнейшая терапия?

**Ответ.** В послеродовом периоде в результате нарушения режима усилилась недостаточность кровообращения, что и привело к ухудшению состояния. В результате снижения зубцов электрокардиограммы Р и Т можно предполагать переутомление и нарушение питания мышцы сердца. В связи с этим родильницу предупредили о необходимости строгого соблюдения предписанного ей режима. Назначена бессолевая и легкая диета, но с наличием белков (так как женщина теряла их с молоком при кормлении ребенка), подкожно введен кислород в количестве 700 см<sup>3</sup>. Из медикаментозных средств назначены пенициллин как профилактическое средство от возможного эндокардита, внутривенно глюкоза, аскорбиновая кислота. В связи с выраженной и стойкой декомпенсацией была применена наперстянка по 0,05 три раза в день.

Через 2 недели все явления нарушения кровообращения исчезли. Состояние родильницы стало удовлетворительным. На шестой неделе после родов она выписалась с ребенком под наблюдение участкового терапевта и женской консультации.

**Заключение.** В данных родах, несмотря на рядотягающих моментов (пожилой возраст при первой беременности, суженный таз I степени, комбинированный митральный порок сердца с нарушением кровообращения II степени), был взят правильный курс на родоразрешение через естественные родовые пути. Акушер прекрасно справился

с возникшими в родах ригидностью шейки, слабостью родовых сил и получил живого ребенка. Постоянное наблюдение и правильное лечение декомпенсации сердечной деятельности в родах предупредили развитие острой сердечно-сосудистой недостаточности как при рождении ребенка, так и в раннем послеродовом периоде. Усиление декомпенсации в послеродовом периоде, возможно, было связано с нарушением режима родильницы, но своевременное применение всех необходимых лечебных мероприятий ликвидировало опасность, и женщина выписалась в удовлетворительном состоянии. Оперативное родоразрешение (кесарское сечение) было в данном случае также показано, но правильная оценка здоровья беременной позволила врачу разрешить роды более щадящим и легким путем.

### ЗАДАЧА № 13

#### БЕРЕМЕННОСТЬ ПОСЛЕ ПЕРЕНЕСЕННОГО В ПРОШЛОМ ОСТРОГО НЕФРИТА

В женскую консультацию обратилась женщина по поводу задержки менструации в течение двух последних месяцев. Согласно анамнеза, ей 23 года, в 18-летнем возрасте перенесла острый нефрит. Половая жизнь с 19 лет. Беременностей не имела, так как по совету врача предохранялась в связи с бывшим заболеванием почек. При обследовании обнаружена беременность сроком 7—8 недель, кровяное давление 120/75, в анализе мочи каких-либо патологических изменений нет. Женщина хотела бы сохранить беременность.

**Вопрос.** Можно ли разрешить сохранение беременности без опасности обострения нефрита?

**Ответ.** Беременность при болезнях почек может быть сохранена только в исключительных случаях при особо строгом учете индивидуальных качеств организма. Очень опасно продолжение беременности при хроническом нефрите, нефрозе, туберкулезе почек и других болезнях мочевой системы. Поэтому свое заключение врач должен построить на более углубленном изучении здоровья женщины. Если не позволяют местные условия, беременную нужно направить в такую больницу, где смогли бы детально изучить функциональное состояние почек (анали-

зы крови на остаточный азот, мочевины, резервную щелочность, анализы мочи с определением количества хлоридов и мочевины, пробу Зимницкого и др.) и провести консультацию квалифицированного терапевта. Продолжение беременности возможно лишь при отсутствии нарушения сердечно-сосудистой системы (гипертензия, миокардит), при отсутствии патологических изменений в моче и остаточном азоте в крови не выше 40 мг%. При этом беременная периодически (не реже 2—3 раз в месяц) должна посещать женскую консультацию и врача-терапевта. Следует помнить, что при хроническом нефрите ставится под угрозу и сам плод, так как в плаценте появляются инфаркты, возникает ее преждевременная отслойка, уменьшается дыхательная поверхность ворсин, отчего плод может погибнуть еще задолго до своего созревания.

После детального обследования женщины хронический нефрит был исключен. На протяжении стационарного лечения и наблюдения артериальное кровяное давление было в пределах 110—120 мм, максимальное и минимальное — 65—80 мм ртутного столба. В моче белка, цилиндров и других патологических элементов не найдено. Остаточный азот крови был в пределах 42 мг%. Проба Зимницкого показала достаточную способность почек к адаптации. На основании хорошего состояния здоровья и нормальной функции почек в данный момент женщине было разрешено продолжение беременности. Она аккуратно посещала врача женской консультации, строго соблюдала предложенный режим и диету. Беременность была доношена без заметных осложнений и закончилась рождением живой девочки. В послеродовом периоде динамика артериального кровяного давления, клинические анализы мочи, функциональные пробы почек не выходили за пределы нормальных колебаний.

**Заключение.** В тех случаях, когда в анамнезе беременной есть указания на перенесенный нефрит, необходимо самым тщательным образом провести клиническое обследование женщины в целях выявления скрыто протекающего функционального нарушения в деятельности почек и в связи с этим разрешить вопрос о возможности продолжения беременности.



## БЕРЕМЕННОСТЬ И ТУБЕРКУЛЕЗ ЛЕГКИХ

Больная 31 года в течение 8 лет находилась под наблюдением туберкулезного диспансера по поводу заболевания туберкулезом легких. В настоящее время имеет неактивную очаговую форму болезни в фазе уплотнения. 5 лет назад была беременность, закончившаяся медицинским абортom. От беременности предохранялась, но нерегулярно. Последняя менструация была 2 месяца назад. Аппетита нет.

При обследовании в женской консультации обнаружена беременность сроком 8—9 недель. Женщина хочет иметь ребенка.

**Вопрос.** Можно ли разрешить женщине доносить беременность?

**Ответ.** Сохранение беременности при заболевании туберкулезом легких должно разрешаться с учетом не только формы и фазы процесса, но также и возможности обострения, особенно в первую половину беременности. Открытые формы туберкулеза легких и плевры, а равно как и закрытый, но активный процесс требуют обязательного прерывания беременности.

Неактивный туберкулез также может требовать прерывания беременности, но только в тех случаях, когда он осложнен внелегочным туберкулезом (гортанным, лимфатических узлов, почек, костей и др.). При решении вопроса о сохранении беременности не следует забывать и о социально-бытовых условиях женщины.

Большие достижения в изучении патогенеза и клиники туберкулеза, лечение антибиотиками и химиопрепаратами, проведение широких оздоровительных и профилактических мероприятий оказали благоприятное влияние на снижение заболеваемости туберкулезом. В равной степени это относится и к туберкулезу у беременных женщин. Как свидетельствуют данные А. И. Лазаревича, полученные на большом материале Московского областного научно-исследовательского туберкулезного института, даже некоторые открытые формы (очаговый в фазе инфильтрации, инфильтративный) в сочетании с беременностью могут успешно лечиться коллапсо- и антибактериальной терапией. И лишь при наличии распространенного процесса (дис-

семинаризованного, фиброзно-кавернозного) или при безуспешном лечении беременность в первые 3 месяца необходимо прервать.

При рентгеноскопии грудной клетки больной были обнаружены единичные, четко очерченные, уплотненные очаги в правом легком, тяжесть корней обоих легких, правый синус укорочен.

Анализ крови: эритроцитов 4 300 000, НВ — 68 ед., лейкоцитов — 6200; э. — 1%, п. — 3%, с. — 62%, лимф. — 28%, мон. — 6%, РОЭ — 12 мм в час. Анализ мочи без отклонений от нормы.

В мокроте палочки Коха не обнаружены.

Хроническое течение процесса у больной в стадии уплотнения, петрификации позволяет сохранить беременность, но под строгим наблюдением фтизиатра.

Женщина доносила беременность и родила живую девочку весом 2800 г. Ребенок вакцинирован культурой БЦЖ. В послеродовом периоде самочувствие матери было вполне удовлетворительным. Лабораторно-клинические исследования (анализы крови, мочи, мокроты, рентгеноскопия грудной клетки и др.) подтвердили стабилизацию процесса.

### ЗАДАЧА № 15

#### **АКТИВНЫЙ ТУБЕРКУЛЕЗ ЛЕГКИХ В ПОЗДНИХ СРОКАХ БЕРЕМЕННОСТИ**

Женщина 26 лет обратилась в женскую консультацию по поводу беременности. Жалуется на общую слабость, отсутствие аппетита, быструю утомляемость, головную боль. Чувствует себя больной в течение 1,5—2 месяцев. До настоящего времени никуда не обращалась и не лечилась, объясняя появившиеся расстройства беременностью. Последняя менструация была 7 месяцев назад. В течение последних 3 месяцев ощущает шевеление плода.

Женщина правильного телосложения, конституция приближается к астенической, подкожно-жировая клетчатка выражена слабо, кожные покровы и видимые слизистые бледны, щеки впалые, с легким четко очерченным румянцем, кожа влажная от пота. Тип дыхания грудной, количество дыхательных движений в минуту 26. Перку-

торно справа под ключицей определяется незначительное укорочение легочного звука, аускультативно в правой подключичной области выслушивается жесткое дыхание с единичными мелкопузырчатыми хрипами. Пульс 84 удара в минуту, ритмичный, удовлетворительного наполнения, несколько напряженный, артериальное кровяное давление 110/65, тоны сердца приглушены. Печень и селезенка не увеличены.

Дно матки на 28 см выше лона, предлежит головка, 9,5 см в передне-заднем размере, прижата ко входу, сердечные тоны плода ясные, слева ниже пупка, 126 ударов в минуту.

При рентгенологическом исследовании у женщины справа обнаружен подключичный инфильтрат в стадии распада, корень правого легкого усилен, синусы свободны, подвижность диафрагмы хорошая. Слева в легком заметных изменений не найдено. Контуры сердца обычные.

Анализ крови: гемоглобина — 52 ед., эритроцитов — 3 200 000, лейкоцитов — 7900, э. — 1%, пал. — 7%, сегм. — 72%, лимф. — 18%, мон. — 2%, РОЭ — 46 мм в час. В мокроте обнаружены палочки Коха до 5—8 в поле зрения. В моче патологических изменений не обнаружено.

Диагноз: беременность 33—34 недели, активный туберкулез легких В  $\frac{1+2}{0}$ , инфильтративная форма в фазе распада.

**Вопрос.** Каков план лечения?

**Ответ.** Острое заболевание туберкулезом легких при беременности является серьезным и опасным для жизни осложнением. К тому же искусственное родоразрешение в поздних сроках при быстро прогрессирующем туберкулезе не приносит улучшения, а наоборот, вынужденная перестройка в организме лишь ухудшает общее состояние больной, ослабляет ее защитные силы и способствует еще большему обострению и генерализации процесса. В связи с этим более целесообразно беременность сохранить до конца и проводить активную комплексную терапию диетой, режимом и антибактериальными препаратами. Роды при этом могут протекать без особых осложнений. Но в целях снятия физического напряжения ослабленной роженицы потужной период должен быть выключен наложением на головку плода полостных акушерских щипцов.

Женщина была срочно госпитализирована в туберкулезное отделение больницы, где ей проводилось специфическое лечение (искусственный пневмоторакс, курс стрептомицина и ПАСК по схеме).

Через 1,5 месяца состояние беременной заметно улучшилось, в мокроте палочки Коха исчезли. Повышенная при поступлении температура начала снижаться и не поднималась по вечерам выше  $37,2^{\circ}$ , улучшился аппетит. Клинический эффект очевиден. Лечение продолжалось. С беременной были проведены занятия по психопрофилактической подготовке к родам.

Спустя 8 недель после поступления в стационар появились регулярные схватки при удовлетворительном состоянии больной. Проведены подкрепляющая психопрофилактическая беседа и дополнительное медикаментозное обезболивание родов, профилактика внутриутробной асфиксии плода. После отхождения вод головка плода опустилась в полость малого таза большим сегментом. При появлении потужной деятельности наложили полостные акушерские щипцы на головку плода. Анестезия промежности и вульвы была сделана по типу пудендальной, так как ингаляционный эфирный наркоз в данных условиях крайне нежелателен. Извлечен живой мальчик весом 2700 г со слабовыраженной подкожно-жировой клетчаткой и вялыми движениями. Ребенок изолирован от матери, кормление его производилось сцеженным молоком здоровых матерей.

Следует учесть, что послеродовой период является одним из опасных моментов, когда туберкулезный процесс может обостриться. В связи с этим лечение после родов должно быть особенно активным. Женщина продолжала лечение в противотуберкулезном санатории и спустя 2 месяца после родов чувствовала себя удовлетворительно. Ребенок также был здоров.

**Заключение.** Обострение туберкулезного процесса в поздние сроки беременности является одним из серьезных осложнений. В целях предупреждения этого необходимо своевременно прервать беременность и провести специфическое лечение. Поэтому особенно важное значение приобретает ранняя явка беременных в консультацию и проведение необходимого обследования их здоровья.

Всякое активное вмешательство при беременности в

поздние сроки способствует лишь еще большему распространению заболевания. Лечение при беременности и в послеродовом периоде должно проводиться в условиях стационара или санатория и заключаться в комплексной терапии диетой, общеукрепляющем лечении с применением антибиотиков, химиопрепаратов и других методов лечения.

Активное специфическое лечение у данной больной уменьшило тяжесть заболевания на исходе беременности, улучшило общее состояние женщины и позволило провести роды в срок. Не менее активная терапия в послеродовом периоде купировала процесс и создала благоприятные условия для полного выздоровления матери.

### ЗАДАЧА № 16

#### БЕРЕМЕННОСТЬ И АППЕНДИЦИТ

В сельскую больницу обратилась женщина 24 лет с жалобами на ноющие боли и чувство тяжести в правой половине живота, тошноту и отсутствие аппетита. Считает себя больной около года — с момента, когда впервые появились эти боли. Первые 2—3 дня они были острыми, сопровождались рвотой и жидким стулом. Женщина перенесла их на ногах и к врачу не обращалась. Через несколько дней боли стихли, временами лишь беспокоили тяжесть в низу живота, больше справа, скопление газов и урчание в кишечнике. Тяжесть в животе и ноющие боли усиливались после физической нагрузки или грубой пищи.

Месячные с 14 лет, по 3 дня через 4 недели, регулярные, безболезненные. Замужем с 19 лет, имела двое нормальных родов. Последняя менструация была 2 месяца назад. Чувствует себя беременной.

Женщина пикнической конституции с хорошо выраженной подкожно-жировой клетчаткой, кожные покровы и видимые слизистые обычной бледно-розовой окраски. Пульс 72 удара в минуту, ритмичный, удовлетворительного наполнения и напряжения, артериальное кровяное давление 115/75, тоны сердца чистые, дыхание в легких везикулярное. Язык влажный, обложен беловатым налетом в области корня. Живот обычной формы, слегка втянут, участвует в дыхании, мягкий при ощупывании, но болез-

ненный в правой подвздошной области. Симптом Щеткина-Блюмберга (болезненность в животе при быстром отдергивании руки) отрицательный. Симптомы Яворского (усиление болей в животе при поднятии правой ноги), Ласега (усиление болей в подвздошной области при надавливании на нее рукой и одновременном поднятии правой ноги), Ровзинга (возникновение болезненности в правой подвздошной области при газовом толчке со стороны сигмовидной кишки), Ситковского (болезненность в правой подвздошной области при положении больной на левом боку) слабо положительные. Наибольшая чувствительность при глубокой пальпации определяется справа, в илео-цекальной области (точке Мак-Бурнея). Печень и селезенка не увеличены, область желчного пузыря безболезненна. Симптом Пастернацкого (поколачивание области почек) отрицательный, больная мочится свободно, без рези, регулярно.

При внутреннем исследовании обнаружена увеличенная до женского кулака матка, размягченная в перешейке, подвижная и безболезненная. Придатки с обеих сторон не определяются и нечувствительны, параметрии свободны. При смещении матки вправо надавливанием на левое ребро появляется болезненность в правой подвздошной области (симптом Брендо). Выделения слизистые, молочного цвета. Мыс не достигается.

Размеры таза: 25—27—30—20 см.

**Вопрос.** Какой диагноз?

**Ответ.** Женщина имеет 7—8-недельную беременность. Об этом говорят как анамнестические данные (задержка менструации, изменения аппетита), так и объективные (увеличение и размягчение матки). Но кроме этого ее беспокоят тянущие боли в правой половине живота. Они появились еще до наступления беременности и, видимо, с половыми органами не имеют никакой связи, так как придатки и параметральная клетчатка заметных изменений не имеют, а признаков угрожающего прерывания беременности также не определяется. Эти боли, бесспорно, связаны с кишечником, о чем свидетельствуют периодические скопления газов, метеоризмы, расположенная в подвздошной области болевая точка, положительные симптомы Ласега, Ровзинга, Ситковского и Брендо.

Локализация и длительность заболевания, слабо выраженные симптомы его, отсутствие острых явлений ука-

зывают на хроническое воспаление червеобразного отростка.

Для уточнения диагноза врач направил беременную в стационар, где были проведены дополнительные исследования и наблюдение. Анализ крови: гемоглобина — 72 ед., эритроцитов — 3 600 000, лейкоцитов — 7600, э. — 1%, п. — 2%, с. — 71%, лимф. — 21%, мон. — 5%, РОЭ — 32 мм в час. В моче заметных изменений не обнаружено.

В стационаре тошнота беспокоила больную в основном по утрам и при виде пищи, рвоты не было.

На основании полученных данных врач установил диагноз: беременность 7—8 недель, ранний токсикоз беременности, хронический аппендицит.

**Вопрос.** Как лечить?

**Ответ.** Лечение слабо выраженного раннего токсикоза беременности не представляет особых затруднений. Госпитализация в сочетании с патогенетической терапией по методу Кобозевой (бромом и кофенном) обычно ликвидирует эти расстройства. Особенно важным при создавшихся условиях является вопрос о лечении хронического аппендицита. Беременная матка при своем росте смещает червеобразный отросток вверх и в сторону. Это смещение достигает во второй половине беременности уровня гребешка подвздошной кости. Изменения гемодинамики, а также и механические причины способствуют возникновению отека тканей отростка, закупорке его просвета и нарушению возникших при первом приступе сращений. Инфекция в условиях замкнутой полости и венозного застоя легко проникает в ткани, активизируется и приводит к обострению воспалительного процесса. А разрушение периаппендикулярных спаек, смещение кишечника вверх, заполнение малого таза беременной маткой способствуют при прободных формах аппендицита генерализации воспаления и развитию разлитого перитонита.

Беременность, таким образом, неблагоприятно влияет на течение хронического аппендицита, часто приводит к его обострению и возникновению тяжелых форм заболевания. Кроме того, раздражение брюшины матки и придатков, находящейся в контакте с воспаленными тканями, вызывает сокращения матки и прерывание беременности. Выкидыши и преждевременные роды являются довольно частыми осложнениями аппендицита (Л. Л. Окинчиц,

Мюллер). Все это вместе взятое указывает на целесообразность возможно раннего удаления воспаленного отростка при беременности. Возможность прерывания беременности в связи с чревосечением здесь незначительная, так как удаление причины воспаления лишь способствует сохранению беременности (Ростовцев). В этих условиях осторожное и бережное обращение с тканями приобретает особенно большое значение. При неблагоприятном акушерском анамнезе (указание на бывшие самопроизвольные выкидыши или преждевременные роды) уместно будет в предоперационном периоде в течение 3—4 дней профилактически дать гормоны желтого тела (прогестерон, прегнин).

Чем раньше диагностирован у беременной аппендицит и чем скорее он оперирован, тем лучше исход (И. Л. Брауде).

**Вопрос.** Какие особенности методики аппендэктомии при беременности?

**Ответ.** Обезболивание при аппендэктомии применяется преимущественно в виде местной инфильтрационной анестезии 1/4-процентным раствором новокаина и как редкое исключение — эфирно-кислородный и эфирный наркоз. В ранние сроки беременности, когда матка находится еще в полости малого таза, а отросток легко доступен, операция выполняется типично с косым разрезом в подвздошной области по методу Волковича—Дьяконова. В тех случаях, когда червеобразный отросток окажется смещенным, разрез можно расширить по методу Богоявленского (рассечение в поперечном направлении передней стенки влагалища прямой мышцы живота, смещение кнутри мышцы с последующим рассечением задней стенки влагалища вместе с париетальной брюшной или рассечение стенок влагалища прямой мышцы продольно вверх по наружному их краю). Более широкий доступ к смещенному вверх отростку дают параректальный разрез по Ленандеру и срединный разрез.

В большинстве случаев ограничиваются лишь удалением воспаленного отростка с зашиванием раны брюшной стенки наглухо, так как введение дренажа может оказать отрицательное влияние на развитие беременности. В тех случаях, когда уже образовался периаппендикулярный абсцесс с обширными сращениями со стенками беременной матки или придатками, а сам отросток трудно



доступен, возможность прерывания беременности велика, а еще больше велика опасность разрыва окружающих абсцесс спаек при быстром сокращении матки в родах и распространения воспаления на всю брюшную полость.

Методика операции при этом может быть различной и определится индивидуально в зависимости от создавшихся условий.

При обнаружении в стенке матки, составляющей капсулу абсцесса, макроскопических деструктивных изменений с наличием гноя целесообразно тело ее удалить или опорожнить влагалищным путем. Панков в подобных случаях рекомендует трехмоментную операцию: аппендэктомия с провизорной тампонадой раны, влагалищное опорожнение матки и повторный осмотр брюшной раны с окончательным дренированием гнойного очага.

При обширных сращениях беременной матки с кишечником и сальником, образующими стенку абсцесса, целесообразно выполнить предварительно кесарское сечение (цервикальное), а затем приступить к удалению отростка.

При разлитом гнойном перитоните И. Л. Брауде рекомендует после кесарского сечения удалить и тело матки, а затем произвести аппендэктомию. Брюшная полость при этом дренируется.

Больной была выполнена аппендэктомия под местной инфильтрационной анестезией новокаином. Червеобразный отросток оказался утолщенным и окруженным небольшими спайками. Отросток был удален по обычной методике. Рана брюшной стенки зашита наглухо. Послеоперационный период протекал без осложнений. Заживление швов было первичным. Беременность в последующем развивалась правильно и закончилась самостоятельным родоразрешением в срок. В послеродовом периоде также никаких осложнений не наблюдалось.

**Заключение.** Ранняя диагностика аппендицита при беременности позволила произвести своевременную и легкую операцию, избавила женщину от возможных тяжелых осложнений на исходе беременности и в родах, способствовала правильному развитию беременности и сохранению жизни плода.

## БЕРЕМЕННОСТЬ И КИСТА ЯИЧНИКА

На амбулаторный прием явилась женщина 19 лет с жалобами на боли в низу живота, больше слева, тянущего характера. Временами боли обостряются, становятся схваткообразными. Больной себя чувствует в течение двух недель. Полгода как вышла замуж. Последняя менструация была 3 месяца назад. Беременность первая.

При обследовании обнаружены беременность сроком 11 — 12 недель и подвижная туго эластическая киста яичника в левой половине малого таза, выходящая своим верхним полюсом в большой таз. Размеры кисты достигают мужского кулака (12×9 см).

**Вопрос.** Какова причина болей? Как поступить с кистой яичника?

**Ответ.** Наличие крупной односторонней кисты яичника указывает на ее бластоматозный характер. Возникновение беременности способствует смещению кисты и увеличению возможности перекручивания ее ножки. Сама же киста яичника благодаря механическим раздражениям матки и возможным изменениям гормонального равновесия довольно часто приводит к прерыванию беременности. В родах киста может стать препятствием к изгнанию плода или же разорваться при ущемлении ее в полости малого таза. Появление болей в низу живота у нашей больной следует отнести за счет смещения кисты и возможно частичного перекручивания ее ножки. Не исключена возможность и угрожающего прерывания беременности. Женщину необходимо госпитализировать и после проведения симптоматического лечения (или назначения средств против угрожающего прерывания беременности) предложить оперативное вмешательство (для удаления кисты яичника). Чревосечение по поводу кисты яичника не следует откладывать до родоразрешения. Но при этом надо иметь в виду, что в кисте может оказаться истинное желтое тело, удаление которого в первые месяцы беременности для организма не безразлично. Хотя вопрос о влиянии желтого тела на судьбу беременности до тех пор не получил еще окончательного разрешения, Скробанский, Френкель и другие исследователи считали, что уда-

ление желтого тела в первую половину беременности (до формирования плаценты) неизбежно приведет к выкидышу, и в связи с этим рекомендовали производить чревосечение по поводу blastom яичника (особенно двусторонних) не ранее 4—5-го месяца после зачатия. Более поздние исследователи (Дуглас, Бутмо, Хечинов и др.) считают, что протективное влияние желтого тела на беременность как гормонального образования распространяется не более как до 5—7 недель. Исходя из этого положения, указанные авторы практически не ограничивают сроки оперативных вмешательств на яичниках при наличии беременности. Мы наблюдали нормальные срочные роды после удаления двусторонних дермоидных кист при беременности в 7—8 недель и после удаления односторонней blastom яичника с расположенным в ее стенках истинным желтым телом в сроке 8—9 недель беременности. В первом случае явления выпадения функции яичников стали проявляться лишь спустя 5—6 месяцев после родов.

Больная была госпитализирована в тот же день. Ей были предписаны строгий постельный режим и нераздражающая молочно-растительная диета. Из медикаментов давались павловская микстура (по прописи: бромистого натра 6,0, кофеина 2,0, дистиллированной воды 200,0) по столовой ложке 4 раза в день и таблетки прегнина по 2 штуки под язык 3 раза в день.

Через 5 дней указанного лечения боли в животе прекратились, общее состояние женщины было удовлетворительным. На 10-й день стационарного лечения ей была предложена операция чревосечения, на которую больная дала свое согласие.

Операция производилась под местной инфильтрационной анестезией 1/4-процентным раствором новокаина по общепринятой методике. При выполнении операции соблюдалась сугубая осторожность в работе с тканями, дабы не вызвать сокращений беременной матки. С этой целью анестезия ножки кисты (воронко-тазовой связки, собственной связки яичника, брыжейки трубы и самой фаллопиевой трубы) и круглых маточных связок производилась до выведения кисты в рану. И только после хорошей инфильтрации анестезирующим раствором указанных тканей киста была осторожно вывихнута в рану и отсечена. Культи ее ножки перевязана и заперитонизирована

левой круглой связкой. Правый яичник оказался здоровым и содержал истинное желтое тело.

Послеоперационный период прошел гладко. Больная получала прегнин еще в течение четырех дней после операции. При гистологическом исследовании стенок кисты признаков злокачественного роста не было обнаружено. Эпителиальный покров во всех полях зрения сохранял свою дифференцировку и был расположен однослойно. Содержимое кисты имело характер псевдомуцина. Выписалась женщина через две недели после операции в удовлетворительном состоянии с сохранившейся беременностью.

**Заключение.** Удаление кисты яичника при раннем сроке беременности позволило сохранить беременность и избавить женщину от возможных тяжелых осложнений в родах, связанных с перекручиванием ножки кисты или ее ущемлением.

---

## **ГЛАВА III. ВНЕМАТОЧНАЯ БЕРЕМЕННОСТЬ. КРОВОТЕЧЕНИЯ В ПЕРВОЙ ПОЛОВИНЕ БЕРЕМЕННОСТИ**

---

### **ЗАДАЧА № 18**

#### **РАЗВИВАЮЩАЯСЯ ВНЕМАТОЧНАЯ БЕРЕМЕННОСТЬ**

19 марта 1955 года в больницу поступила женщина 26 лет с жалобами на мажущие кровянистые выделения из половых путей и ноющие боли в низу живота. Больная ожидала менструацию, но после трехдневной задержки 14 марта заметила лишь незначительные мажущие выделения, которые не прекращаются всю неделю. Одновременно почувствовала ноющие боли в низу живота, исчезающие в покое. Месячные с 14 лет, регулярные, по 3 дня через 4 недели. Имела двое нормальных родов. Последняя (третья) беременность полгода тому назад закончилась искусственным выкидышем на третьем месяце. После выскабливания слизистой матки наблюдалась повышенная температура в течение недели. Последняя менструация была 10—14 февраля.

Общее состояние при поступлении удовлетворительное. Телосложение приближается к астеническому, упитанность несколько понижена. Кожные покровы и видимые слизистые обычной бледно-розовой окраски. Температура тела 36,7°. Язык влажный, слегка обложен у корня. Зев чистый. В легких дыхание везикулярное, количество дыханий 18 в минуту. Тоны сердца чистые, пульс 74 удара в минуту, кровяное давление по Короткову 115/75. Живот плоский, участвует в дыхании, мягкий и безболезненный при пальпации. Печень и селезенка не увеличены. Перкуссией свободная жидкость в брюшной полости не определяется. Влагалищное исследование: шейка матки цилиндрической формы, наружный зев пропускает кончик пальца, тело матки в антефлексии, округлой формы, смягчено в нижнем сегменте, подвижное и безболезненное. Слева придатки не определяются, справа и сзади от матки

прощупываются несколько увеличенные без ясных контуров придатки мягко эластической, тестоватой консистенции, слабо чувствительные при исследовании. Выделения темно-кровянистые, напоминающие цвет кофейной гущи.

**Вопрос.** В чем причина кровянистых выделений?

**Ответ.** Анамнестические указания наводят на мысль о наступившей беременности и ее прерывании. Что касается предположений о нарушениях овариально-менструального цикла гормональной природы, то они менее основательны. Клиническое обследование не обнаружило со стороны внутренних органов заметных отклонений. В половой же сфере изменения очевидны. К ним относятся: округление тела матки, размягчение перешейка и обнаружение мягкой опухоли с неясными контурами в правых придатках. Все это подтверждает до некоторой степени диагноз беременности. Но обычная внутриматочная беременность не должна сопровождаться увеличением придатков матки. Если иногда и определяются яичники, то они имеют более плотную консистенцию и всегда четкие контуры. Поэтому есть все основания связать обнаруженные изменения с каким-то осложнением беременности и, в частности, воспалением придатков или развитием трубной беременности.

Перенесенное после выкидыша воспаление внутренних половых органов могло привести к обострению или развитию воспаления в данном случае, но против этого говорит отсутствие каких-либо проявлений воспаления до последнего времени (нормальный менструальный цикл, отсутствие обострений, слизистых выделений), нормальная температура при поступлении, мягкая и безболезненная опухоль в придатках. Против же внематочной беременности в настоящее время трудно найти какие-либо возражения. Действительно, наличие задержка менструации, размягчение матки, наличие в придатках мягкой опухоли и, наконец, появление мажущих выделений темного цвета более характерно для внематочной беременности, нежели для угрожающего или начавшегося прерывания внутриматочной беременности. Для последнего характерны выделения или светло-сукровичные, или алой крови.

**Вопрос.** Можно ли в данный момент со всей определенностью установить диагноз внематочной беременности?

**Ответ.** Точный диагноз внематочной беременности должен основываться на четких и неопровержимых фактах, так как после его установления больную необходимо срочно подвергнуть чревосечению. У нашей больной для этого диагноза в настоящее время имеются лишь вероятные признаки беременности вообще и небольшое увеличение придатков матки. Для того чтобы решиться на чревосечение, надо располагать более точными сведениями, тем более, что состояние больной не нарушено и не требует немедленного вмешательства. Поэтому диагноз при поступлении может быть установлен лишь как подозрение на внематочную беременность, но это ни в какой степени не исключает серьезного и внимательного наблюдения за больной.

Отсутствие острых симптомов свидетельствует о развивающейся беременности, но ее прерывание, инсульт могут наступить в любой момент, даже в очень ранние сроки, и женщина может потерять сознание, упасть, удариться и тем самым усугубить тяжесть заболевания. Больной назначается строгий постельный режим, ей не разрешается ходить; даже для осмотра следует подавать ее на развозке.

Что касается дополнительных обследований, то в первую очередь нужно произвести лабораторное исследование крови (общий анализ), при котором РОЭ и количество лейкоцитов явятся отличительным признаком от воспаления. Необходим также анализ мочи — общеклинический и на биологическую реакцию (Ашгейм-Цондека или на лягушках). Обязательна рентгеноскопия грудной клетки. В целях дифференциации внематочной беременности от внутриматочной наиболее целесообразным будет метод стационарного наблюдения за ростом матки и опухолей в придатках (И. Л. Брауде).

При наличии кровянистых выделений весьма показан курс аутогемотерапии по Брауде (всего 5 инъекций: 1-я 5 мл крови, 2-я — 8 мл, 3-я, 4-я, 5-я — по 10 мл). Если после аутогемотерапии выделения не прекратятся, это будет говорить в пользу внематочной беременности.

При исследовании крови РОЭ оказалась 10 мм в час, лейкоцитов 5600, сдвигов лейкоцитарной формулы нет, гемоглобина 67 ед. Биологическая реакция мочи на гонадотропины положительная. Был проведен курс аутогемотерапии по Брауде, но выделения из половых путей про-

должались. При осмотре через неделю состояние больной оставалось удовлетворительным. Сон хороший, аппетит несколько понижен, по утрам тошнота. Температура 36,8°. Пульс 70—72 удара в минуту. Кровяное давление 115/80. Матка за этот период не увеличилась, а опухоль в правых придатках достигла размеров 7×4 см, мягкая, тестоватая и пульсирующая (увеличивающаяся и уменьшающаяся ритмично в соответствии с пульсом больной).

**Вопрос.** Появились ли данные для окончательного установления диагноза?

**Ответ.** За время стационарного наблюдения несмотря на проведенное лечение опухоль в придатках увеличилась, а матка продолжала оставаться в тех же границах. К тому же положительная реакция мочи на пролан свидетельствует о наличии беременности, а нормальная температура, низкая РОЭ и отсутствие заметных сдвигов в анализе крови исключают воспалительную природу опухоли. Таким образом, имеются все основания установить диагноз развивающейся внематочной беременности (правосторонней трубной) и предложить больной операцию чревосечения, не дожидаясь прерывания беременности и появления признаков внутрибрюшного кровотечения.

Больная дала согласие на операцию.

После необходимой подготовки, инъекции 1 мл 2-процентного раствора пантопона, подкожного введения 600 куб. см кислорода и катетеризации мочевого пузыря приступлено к чревосечению. Обезболивание осуществлялось местной инфильтрацией новокаина по методу А. В. Вишневого. Пропись раствора:

хлористый натрий	5,0
хлористый калий	0,075
хлористый кальций	0,125
дистиллированная вода	1000,0
новокаин	2,5
адреналин (0,1-процентный раствор)	2 мл.

**1-й этап.** Введение раствора началось с внутрикожной инфильтрации по ходу будущего разреза от пупка до лона (тонкой иглой), после чего приступили к пропитыванию подкожной клетчатки на всю ее толщину (до апоневроза). Особенностью первого этапа анестезии была широкая инфильтрация раствором окружающих тканей в виде сплошного вала до 5—6 см шириной, охватываю-



щего пупок замкнутым кольцом и распространяющегося на клетчатку лобка, особенно в направлении паховых каналов (рис. 3, 4).




Рис. 3. Кожный желвак по линии будущего разреза брюшной стенки и подкожные инъекции раствора новокаина до апоневроза (по Л. С. Персианову).

Обработав еще раз кожу в области операционного поля спиртом, произвели разрез кожи



Рис. 4. Схема пропитывания погружающихся в жир и кожу перфорирующих нервов (по А. В. Вишневному).

и подкожной клетчатки от пупка до лона по средней линии, обнажив и слегка отсепаровав апоневроз. Кровоточащие сосуды клетчатки были лигированы.

**2-й этап.** Перед рассечением апоневроза анестезирующий раствор был введен во влагалище прямых мышц брюшного пресса. Особое внимание обращалось на инфильтрацию верхнего и нижнего углов раны, области пупка справа и слева и паховых каналов (рис. 5, 6), после чего апоневроз был рассечен на всем протяжении раны. Обнажился медиальный край прямой мышцы, смещение которого в сторону тупым путем не представило затруднений.

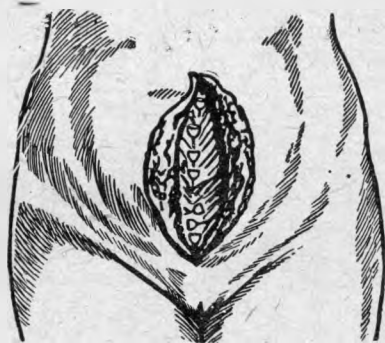

Рис. 5. Введение раствора новокаина под передний листок влагалища прямых мышц живота (по Л. С. Персианову).

**3-й этап.** После инфильтрации анестезирующим раствором заднего листка влагалища прямой мышцы, предбрюшинной клетчатки и брюшины на всем протяжении раны брюшная полость вскрыта.

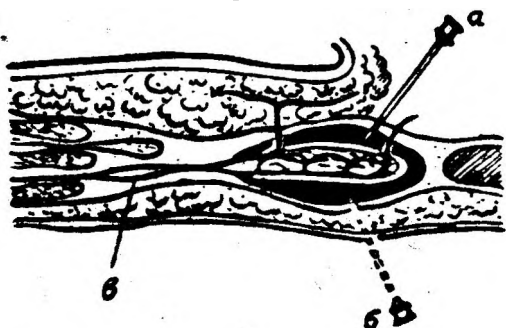


Рис. 6. Схема введения новокаина: а—через передний листок влагалища прямой мышцы; б—через задний листок после вскрытия брюшной полости; в— топография межреберного нерва (по А. В. Вишневскому).

**4-й этап.** Верхний и нижний углы раны были приподняты на зажимах и с помощью длинной (бировской) иглы произведена инфильтрация брюшины со стороны брюшной полости вокруг всей раны, отступя от ее края на 3—4 см, после чего появилась возможность ввести в рану

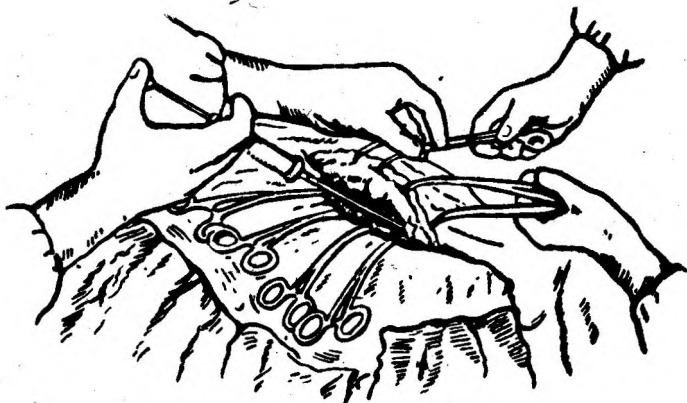


Рис. 7. Инъекция раствора новокаина под париетальную брюшину при вскрытой брюшной полости (по Л. С. Персанинову).

ранорасширитель и отгородить салфетками брюшную полость от полости малого таза (рис. 7).

**5-й этап.** Во избежание реакции больной на смещение матки и придатков обезболивание брюшины круглых и воронкотазовых связок матки производилось осторожно и без резких движений. Даже легкое прикосновение пинцетом к брюшине этих связок вызывает острую боль, в связи с чем первый укол был произведен тонкой иглой в угол матки, на месте отхождения от нее круглой связки. Распространив инфильтрат в направлении круглой связки и мезосальпинкса, мы получили возможность захватить придатки в зажим и закончить обезболивание, обильно пропитав раствором воронкотазовую связку (рис. 8). После этого появилась возможность вывести придатки матки в рану и осмотреть их.

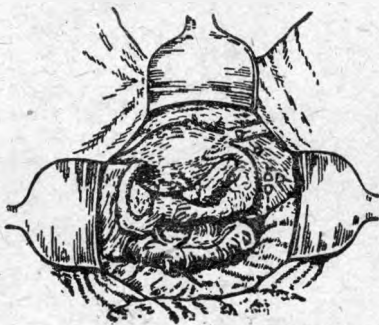

Рис. 8. Схема местной анестезии при внематочной беременности (по Л. С. Персианинову).

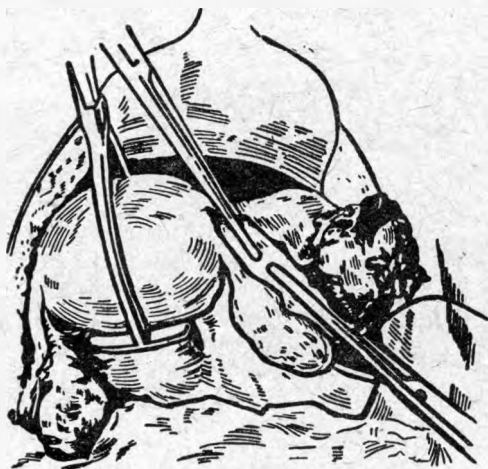


Рис. 9. Наложение зажимов на брыжейку фаллопиевой трубы (по И. Л. Брауде).

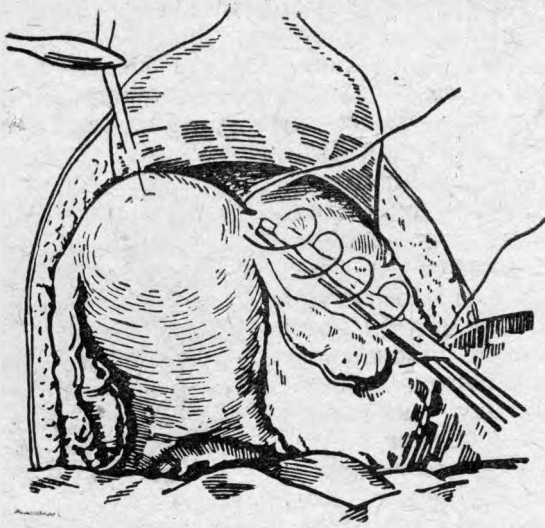


Рис. 10. Наложение непрерывного шва на культю мезосальпинкса (по И. Л. Брауде).

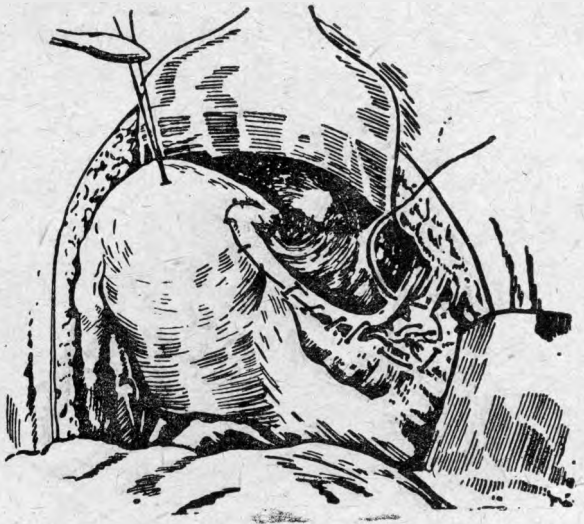

Рис. 11. Перитонизация культи брыжейки трубы правой круглой связкой (по И. Л. Брауде).

Диагноз трубной беременности подтвердился, плодное яйцо было расположено в истмической части правой трубы. Крови в брюшной полости не было обнаружено. Правая фаллопиева труба была удалена, культя ее и мезосальпинкс лигированы кетгутом и заперитонизированы круглой связкой (рис. 9, 10, 11). Послеоперационный период прошел без осложнений. Больная была выписана на 14-й день после операции в удовлетворительном состоянии.

**Заключение.** Внимательное отношение женщины к своему здоровью и правильная оценка врачом обнаруженных изменений при клиническом обследовании позволили предупредить внутрибрюшное кровотечение и избавили больную от связанных с этим тяжелых осложнений.

## ЗАДАЧА № 19

### ПРЕРВАВШАЯСЯ ВНЕМАТОЧНАЯ БЕРЕМЕННОСТЬ. ШОК

В районную больницу доставили ночью женщину 34 лет в очень тяжелом состоянии с неясным диагнозом. Больную привезли из стационара сельской участковой больницы. Из расспроса сопровождавшего фельдшера установлено, что в пути больная несколько раз на короткое время теряла сознание. Заболела накануне вечером — внезапно начались острые боли в низу живота, отдававшие вверх, в подреберье, и вниз, в область прямой кишки. Одновременно с болями закружилась голова, и больная потеряла сознание. После того как женщину уложили в кровать, сознание вернулось, но сохранилась общая слабость. Примерно через час боли в животе несколько стихли и появлялись лишь при глубоком вдохе или движении. Слабость также уменьшилась, больная попыталась присесть, и это ей удалось. При попытке же встать на ноги она вновь едва не потеряла сознание. Родственники привезли больную в стационар сельской участковой больницы.

Женщина до этого ничем не болела. Имела 5 нормальных родов, дети все живы, аборт не было. Женскими болезнями не болела. Месячные были регулярными, но последние задержались на 7 дней.

Врач сельского участка нашел состояние больной

тяжелым. Кожные покровы бледны, температура тела 36,1°; пульс слабого наполнения, 102 удара в минуту, кровяное давление 95/60. Тоны сердца приглушены, дыхание учащенное, 26 в минуту. Живот слегка вздут, участвует в дыхании, мягкий при ощупывании, но болезненный, симптом Щеткина положительный.

Влагалищное исследование не обнаружило заметных изменений в половых органах за исключением некоторой болезненности заднего свода и резистентности в области правых придатков.

Из наблюдавшейся клинической картины врач установил диагноз шока в связи с какой-то внутрибрюшной катастрофой. Необходимость оперативного вмешательства представлялась ему очевидной и неотложной, но так как в участковой больнице не было условий для выполнения чревосечения, врач отдал распоряжение немедленно перевести больную в районную больницу, куда она и поступила уже ночью.

Состояние больной при поступлении в районную больницу было настолько слабым, что она не могла приподнять головы, на вопросы отвечала вяло, с трудом, односложно, была безразлична к окружающей обстановке. Часто впадала в забытие. Кожные покровы и видимые слизистые резко бледны, кожа покрыта холодным потом. Дыхание поверхностное, частое, до 32 в минуту, границы сердца в пределах нормы, тоны глухие. Пульс слабого наполнения, 124 — 126 ударов в минуту, кровяное давление 75/45. Живот равномерно вздут, в дыхании участвует слабо, при ощупывании мягкий, но болезненный. При перкуссии печеночная тупость сохранена, в области пупка обнаруживается тимпанит, а ниже, в боковых отделах и над лонем, притупление, изменяющее свои границы при перемене положения. Симптом Щеткина слабо положительный по всему животу. Стул после начала заболевания был, газы отходили, мочилась сама. Язык влажный и слегка обложен беловатым налетом. При влагалищном исследовании обнаружены небольшое сглаживание и болезненность заднего свода, шейка матки цилиндрической формы, плотная, зев щелевидный. Тело матки в антефлексии, несколько округлой формы, размягчено в области перешейка, свободно подвижное и легко перемещается как к лону, так и в стороны. Придатки не определяются, в правом своде имеется лишь незначительная резистент-

ность, напряжение тканей, затрудняющее глубокое и более детальное исследование. Параметры свободны. Выделения слизистые.

**Вопрос.** В чем причина заболевания?

**Ответ.** Анализ анамнестических данных не обнаруживает каких-либо сведений, могущих привести к определенным выводам. Отмечается лишь задержка месячных на 7 — 8 дней. Этот факт может иметь связь с развитием заболевания, и его надо иметь в виду.

Внезапное появление болей в животе может напоминать начало самых разнообразных болезней, из которых иные даже и не имеют прямого отношения к брюшной полости. Отраженные боли иногда наблюдаются при некоторых формах пневмоний, болезнях сердца и коронарных сосудов, почечной колике и т. д. В связи с этим в дифференциальной диагностике острого живота наиболее отчетливо выступает необходимость изучения комплекса симптомов в их взаимосвязи друг с другом. Нормальная или даже пониженная температура тела (при измерении в подмышечной ямке), влажный чистый язык на фоне резкого падения кровяного давления и учащения пульса, а также отсутствие в анамнезе аппендицита, язвы желудка, аднексита могут исключить с известной вероятностью воспалительную природу заболевания. Тем более, что для прободной язвы желудка характерны отсутствие печеночной тупости, более резко выраженные перитониальные явления, напряжение брюшных мышц, частая рвота и сухой язык. Все это проявляется при мало изменяющемся кровяном давлении. Подобные симптомы характерны и для аппендицита, с той лишь разницей, что точка наибольшей чувствительности располагается в илео-цекальной области, напряжение брюшных мышц развито больше справа. Глубокое ощупывание иногда может определить инфильтрат в области червеобразного отростка (при инфильтративной форме аппендицита).

Острая кишечная непроходимость также может быть легко исключена, потому что стул и отхождение газов с момента заболевания не нарушены, к тому же боли носят постоянный, а не схваткообразный характер, как это часто наблюдается при непроходимости кишечника. Описанная клиническая картина более всего напоминает тяжелую форму шока с признаками внутреннего кровотечения (низкое кровяное давление, частый и слабый пульс,

глухие тоны сердца, обморочные состояния, бледность кожных покровов, поверхностное и учащенное дыхание), а вздутие живота, признаки раздражения брюшины, наличие свободной жидкости в брюшной полости указывают на внутрибрюшное кровотечение.

**Вопрос.** Откуда, из какого органа возможны подобные кровотечения?

**Ответ.** Разрывы органов в брюшной полости имеют место чаще всего при травмах (разрывы селезенки, печени, кишечника). У данной больной никаких травм в анамнезе не указывается. Заболевание возникло внезапно при полном здоровье женщины. Это обстоятельство заставляет врача глубже изучить анамнез и полученные сведения при клиническом исследовании. Женщина сообщила, что у нее в последний месяц менструация задержалась на 7 дней.

**Вопрос.** Нет ли здесь беременности?

**Ответ.** Влагалищное исследование обнаружило лишь болезненность заднего свода, округлую, но не увеличенную матку, незначительное размягчение ее перешейка и, наконец, резистентность в правых придатках. Все эти данные свидетельствуют о возможной беременности, тем более, что в прошлом никаких задержек менструации не наблюдалось. Если предположить наличие беременности, то срок ее может быть еще небольшим, в пределах 3—4 недель. В связи с этим становится понятным и отсутствие заметных изменений в матке, так как имплантация яйца должна наступить лишь в ближайшие до заболевания дни. Признаков же прерывания маточной беременности врач не обнаружил. Наружного кровотечения нет, шейка существует, зев закрыт, матка совершенно безболезненна. Следовательно, если предположить наличие внутриматочной беременности в данный момент, то мы не сможем объяснить ею возникшую катастрофу.

**Вопрос.** А нет ли здесь внематочной беременности?

**Ответ.** Мысль о внематочной беременности при явлениях шока и картине внутрибрюшного кровотечения должна возникнуть у врача в первую очередь. У больной, как уже указывалось, задержка месячных, размягчение матки, округлость ее контуров свидетельствуют о возможной беременности. Что же касается изменений в придатках матки, то здесь не обнаруживается заметных опухолевидных образований, если не считать незначительной резистент-



ности, напряжения тканей в правом своде. Может ли это исключить внематочную беременность?

Нет, не может, так как при ранних сроках определение увеличенных придатков вовсе не обязательно. Труба может быть утолщена незначительно, особенно, если имплантация яйца произошла в истмической части трубы, что часто приводит к разрывам ее на ранних сроках, когда плодное яйцо может иметь размеры с вишневую ягоду. Обнаруженное напряжение тканей в правом своде, безусловно, является довольно веским сигналом, говорящим о поражении правых придатков. К тому же чрезмерная подвижность матки, напоминая движение плавающего тела, также указывает на скопление в полости малого таза большого количества крови. Все это вместе взятое и приводит к окончательному диагнозу прервавшейся внематочной беременности с явлениями внутреннего кровотечения и шока.

**Вопрос.** Какие меры должны быть приняты в целях спасения больной?

**Ответ.** Острое внутрибрюшное кровотечение при прервавшейся внематочной беременности требует немедленного оперативного вмешательства, несмотря на наличие шока. Только остановка кровотечения может избавить женщину от гибели. Кроме того, освобождение брюшной полости от излившейся крови способствует и снятию шокового состояния.

**Вопрос.** Нужно ли перед операцией в целях повышения кровяного давления назначать сердечные средства?

**Ответ.** Нет, ни в каком случае, так как это вызовет усиление внутреннего кровотечения. Допустимо лишь переливание крови, лучше капельным методом и только в период подготовки к операции.

Наркоз можно применять как эфирный ингаляционный, так и местную инфильтрационную новокаиновую анестезию (Яковлев).

Больной под эфирным наркозом произведено чревосечение. Диагноз прервавшейся правосторонней трубной беременности и разрыва трубы был подтвержден. В брюшной полости обнаружено большое количество сгустков крови. Правая труба удалена. Во время операции произведено внутривенное переливание крови капельным методом, 600 мл. Состояние больной улучшилось, кровяное давление повысилось до 105/65.

**Заключение.** Особенностью этого заболевания является острое начало его с обильным внутрибрюшным кровотечением, вызвавшим в течение нескольких часов резкое обескровливание женщины. Клиническая картина заболевания в основном склонялась к шоку и внутреннему кровотечению без ясных топических изменений в органах. Это объясняется ранним сроком беременности и особенностью ее прерывания (разрыв трубы).

Из допущенных ошибок следует указать на ненужную и вредную транспортировку больной в тот момент, когда картина острого малокровия и продолжающегося внутреннего кровотечения была выражена в достаточной степени. Нужно было срочно вызвать в стационар участковой больницы районного врача с инструментами и стерильным материалом и оперировать женщину на месте. Ухудшение общего состояния ее и углубление шока после дороги явилось закономерным явлением. Транспортировка при прервавшейся внематочной беременности допустима, но с крайней осторожностью (Брауде) и при большой необходимости, когда нет возможности организовать операцию в местном стационаре. Лучше всего пользоваться услугами санитарной авиации, а на более близкие расстояния перевозить в специальных каретах скорой помощи, чтобы избавить больную от тряски. Переносить больную лучше на том матраце, на котором она лежала в кровати, чтобы не усилить кровотечения. Перед транспортировкой уместно ввести наркотики (промедол, пантопон и др.).

## ЗАДАЧА № 20

### ВНЕМАТОЧНАЯ БЕРЕМЕННОСТЬ. ТРУБНЫЙ ВЫКИДЫШ

В гинекологическое отделение районной больницы поступила женщина 24 лет с жалобами на периодически появляющиеся боли в низу живота, отдающие в прямую кишку, кровянистые выделения из половых путей. Заболела 4 недели назад, когда после трехдневной задержки месячных внезапно почувствовала острые боли в низу живота и легкое головокружение. Она приложила к животу грелку, и через полчаса боли прекратились. Через 2 дня заметила кровянистые выделения из половых пу-

тей мажущего характера. Эти выделения, и чувство тяжести в низу живота с небольшими перерывами продолжают и до настоящего времени. За день до поступления в стационар боли вновь обострились, были продолжительными и носили постоянный характер. В основном они ощущались в нижней половине живота, больше слева, а при глубоком вдохе возникала болезненность и в подреберье. Иногда появлялись боли в области прямой кишки и позывы на стул. Головокружения и обмороки больше не повторялись.

Из перенесенных в детстве заболеваний упоминает о кори, в 19-летнем возрасте была малярия. Месячные впервые появились на 15-м году, были всегда регулярными. Половая жизнь с 22 лет, имела одни нормальные роды. Ребенок жив. Вторая беременность закончилась криминальным выкидышем в прошлом году. До последнего времени чувствовала себя здоровой. Изредка появлялись лишь выделения светлого характера из половых путей. После выкидыша в течение трех недель лечилась по поводу эрозии шейки матки.

Общее состояние больной при поступлении удовлетворительное. Кожные покровы и видимые слизистые обычной бледно-розовой окраски. Температура тела 36,7°, язык влажный, чистый. Дыхание свободное, 18 в минуту, при аускультации везикулярное. Тоны сердца чистые, пульс 78 ударов в минуту, ритмичный, удовлетворительного наполнения, кровяное давление 110/70. Живот обычной формы, плоский, участвует в дыхании, брюшная стенка мягкая, но болезненная в нижней половине и слева. Печень и селезенка не увеличены. Симптом Щеткина слабо положительный слева ниже пупка. Перкуссией определяется притупление, располагающееся на 3 см выше лона. В отлогих участках брюшной полости притупления не обнаруживаются.

Влагалищное исследование: слизистая влагалища бледно-розового цвета, своды глубокие, шейка матки цилиндрической формы, плотная, наружный зев щелевидный. Тело матки в антефлексии нормальных размеров, подвижное и безболезненное; в перешейке несколько смягчено. Правые придатки не определяются и нечувствительны. Слева и сзади от матки прощупывается опухоль продолговато-овальной формы с нечеткими контурами, мягко-эластической консистенции размерами 4×9 см,

подвижная и малочувствительная при исследовании. Параметры свободны. Выделения кровянистые, темного цвета, в небольшом количестве.

**Вопрос.** Какой диагноз?

**Ответ.** Из расспроса выясняется, что заболевание началось после трехдневной задержки менструации с острых болей в низу живота. Задержка месячных, видимо, была не случайной, так как до последнего времени они приходили регулярно, прекращаясь лишь с наступлением беременности. Вмешательство с целью прерывания возможно наступившей беременности женщина отрицает. Заболевание началось при полном здоровье и неожиданно для самой больной. Острые боли хотя и были непродолжительными, но носили постоянный характер и ощущались лишь в левой половине живота и над лоном. Расстройства функции желудочно-кишечного тракта не наблюдалось. Указывалось лишь на болезненность в области прямой кишки. К тому же и появление мажущих выделений из половых органов спустя несколько дней после приступа, и задержка месячных, и локализация болей указывают на генитальную природу заболевания. Это предположение вполне подтверждается данными влагалищного исследования, при котором обнаружена опухоль левых придатков матки. Что касается характера этой опухоли, то здесь надо иметь в виду прежде всего внематочную беременность, а затем уже думать о воспалении или новообразовании.

Предпосылки для развития воспаления придатков у женщины были. В анамнезе указывается на перенесенный криминальный аборт, после которого наблюдались признаки эндоцервицита. Инфекция могла скрыто развиваться и проявиться лишь в последнее время под влиянием каких-то, пока неизвестных в данном случае, причин. При анализе имеющихся данных воспалительную природу опухоли можно исключить на основании отсутствия температурной реакции, наличия мягкой консистенции опухоли при стертых, нечетких ее границах и слабой чувствительности. Новообразования яичника (киста) проявляются чаще всего в виде опухоли с ясными контурами, тугоэластической консистенции.

Не менее трудна диагностика между прервавшейся маточной и внематочной беременностью, так как здесь имеется много общих симптомов. На внематочную бере-

менность будут указывать несоответствие величины матки со сроком задержки менструации, наличие постоянных, а не схваткообразных болей, отсутствие изменений в шейке (расширение цервикального канала).

К тому же выделения при выкидыше будут иметь более алый цвет и выделяться в большем количестве. Что касается признаков вторичного малокровия, то пока из описанных симптомов они не обнаруживаются. В связи с этим диагноз больше всего склоняется в настоящее время к внематочной беременности (левосторонней трубной).

**Вопрос.** Можно ли с уверенностью сказать, что здесь имеется трубная беременность?

**Ответ.** Нет, в этом диагнозе пока нельзя быть уверенным, так как перечисленные заболевания могут протекать совершенно одинаково, а ошибка в диагнозе приведет к неправильному лечению.

Особенно это важно при внематочной беременности, когда возникает необходимость чревосечения; выкидыш при маточной беременности требует выскабливания остатков плодного яйца, а воспаление придатков — строгой консервативной терапии. Поэтому, прежде чем назначить лечение, надо убедиться окончательно в характере заболевания.

**Вопрос.** Что для этого нужно сделать?

**Ответ.** Необходимо дообследовать больную, изучить заболевание в динамике на протяжении нескольких дней, пока позволяет состояние ее здоровья. Для этого надо сделать общий клинический анализ крови, мочи, биологическую реакцию мочи (на лягушках или реакция Ашгейм—Цондека на мышках, или реакция Фридмана на кроликах).

В целях более точного дифференциального диагноза одновременно нужно провести противовоспалительное лечение и, в частности, аутогемотерапию по Брауде, которую можно заменить при необходимости кальцинированной аутогемотерапией, вливанием лаковой крови, вливанием в вену раствора хлористого кальция в сочетании с внутримышечными инъекциями ихтиола. Воспалительная опухоль должна исчезнуть или, по крайней мере, уменьшиться, а опухоль при внематочной беременности останется в тех же границах или даже увеличится.

При исследовании крови РОЭ оказалась равной 12 мм в час, гемоглобина 62 ед., эритроцитов 4 000 000, лейкоцитов 4500, лейкоцитарная формула без изменений. Анализ мочи без особенностей. Реакция мочи (на лягушках) отрицательная.

Через 3 дня боли в низу живота обострились, глубокое дыхание стало болезненным, появились головокружение и общая слабость. Кожные покровы и видимые слизистые стали бледными, пульс участился до 98 ударов в минуту при температуре тела 36,2°, кровяное давление 100/70. Живот несколько вздут, мягкий, болезненный при ощупывании в нижней половине. Перкуторно определяется притупление внизу над лоном и больше слева. При влагалищном исследовании обнаруживаются выпячивание заднего свода, его болезненность. Шейка матки плотная, зев закрыт, матка округлой формы (грушевидная), плотная, подвижная. Левые придатки мягкие, с неясными контурами в пределах прежних размеров. Правые придатки не определяются. Выделения темно-красноватые.

**Вопрос.** В чем причина обострения?

**Ответ.** Проведенные клинико-лабораторные исследования установили отсутствие каких-либо воспалительных сдвигов в составе крови. Но биологическая реакция мочи не обнаружила беременности. Значит ли это, что диагноз внематочной беременности может быть снят? Нет, снимать этот диагноз пока нельзя. Наоборот, обострение болей в животе при нормальной температуре тела, сопровождающееся шоковым состоянием и признаками внутреннего кровотечения, больше указывает на внематочную беременность, нежели на другое какое заболевание. Отсутствие в моче гонадотропинов также не исключает внематочной беременности. Отрицательная реакция при ней появляется и в том случае, когда беременность уже прервана, плод погиб, и в организме исчезли хориальные гонадотропины. К тому же ухудшение общего состояния настоятельно требует установления точного диагноза и назначения экстренных мер для ликвидации шока. В целях окончательного определения диагноза в данном случае показана пункция заднего свода, чтобы подтвердить или исключить возможность внутрибрюшного кровотечения; тем более, что условия к этой пункции (сглаженность заднего свода) уже имеются (рис. 12).

При пункции заднего свода через иглу, введенную в задний дугласов карман, получено около 5 мл жидкой с мелкими сгустками крови темного цвета.

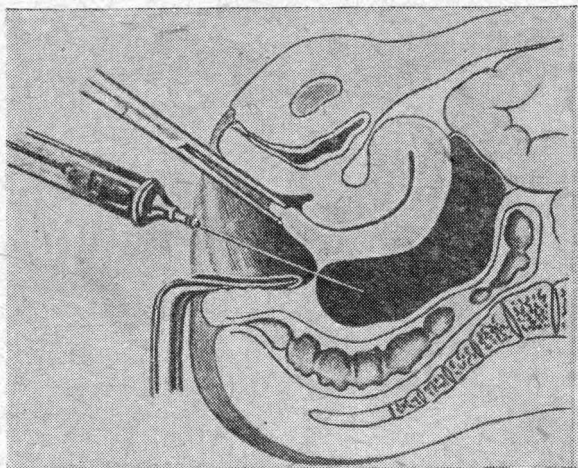


Рис. 12. Пункция заднего свода при заматочной гематоме (по И. Ф. Жордания).

Таким образом, диагноз прервавшейся внематочной беременности подтвердился. Больную необходимо немедленно оперировать. Операция была сделана под местной инфильтрационной анестезией. Левая труба оказалась беременной и заполненной организовавшимися сгустками крови. Труба удалена. Состояние больной после операции хорошее. Осложнений не было, выписана на 14-й день под наблюдение консультации.

**Заключение.** Трубная беременность прервалась по типу выкидыша в брюшную полость. Развитие плодного яйца, видимо, прекратилось еще с момента первого инсульта, так как ко времени госпитализации в организме уже исчезли гормональные сдвиги, характерные для беременности. Внутреннее кровотечение было незначительным, что и не вызвало заметного нарушения общего состояния. И только после третьего инсульта было обнаружено внутреннее кровотечение. Пункция заднего свода явилась решающим методом диагностики.

## ДОНОШЕННАЯ ВНЕМАТОЧНАЯ БЕРЕМЕННОСТЬ

В родильное отделение поступила женщина 31 года с жалобами на постоянные боли в животе, значительно усиливающиеся при движениях плода, общую слабость, частые рвоты на протяжении всей беременности, отсутствие аппетита и бессонницу. Беременной себя считает около 8 месяцев. Имела одни нормальные роды на 23-м году и два криминальных аборта на 24-м и 26-м годах жизни. После выкидышей болела воспалением придатков матки, долго и упорно лечилась, в последние годы чувствовала себя здоровой. От беременностей не предохранялась.

С первых же месяцев настоящей беременности появились тошнота и частая рвота по утрам натощак. В этот период чувствовалась какая-то тяжесть в низу живота, переходящая в боли при попытке к физическому напряжению. Боли носили ноющих характер, иногда исчезая или усиливаясь. Примерно с половины беременности боли резко усилились, особенно стали ощущаться при шевелении плода. В момент шевеления на высоте болей появлялась рвота. Это изнуряло женщину, она потеряла аппетит, стала худеть, появилась общая слабость. К врачу женской консультации не обращалась, так как считала рвоту и ноющие боли в животе обычным явлением при беременности. И только при появлении общей слабости, потере сна и резком усилении болей она решила обратиться за помощью в родильный дом.

Женщина пикнической конституции, средней упитанности, кожные покровы и видимые слизистые несколько бледны. Температура тела  $36,8^{\circ}$ , язык влажный, обложен белым налетом. Тоны сердца чистые, пульс 84 удара в минуту, кровяное давление 110/75. Дыхание свободное, несколько учащено (28 в минуту), везикулярное. Живот округлой формы, несколько асимметричный, больше выступает левая половина, окружность живота 88 см. При ощупывании обнаруживается продольное положение плода, легко переходящее в косое. Головка расположена высоко над лоном, подвижная; позиция вторая, мелкие части плода прощупываются легко, отчетливо, несмотря на выраженную клетчатку брюшной стенки. Плод дости-



гает размеров семимесячного развития. Сердечные тоны плода на уровне пупка справа, 130 ударов в минуту. Воды стоят. Размеры таза: 25—28—30—20 см.

Влагалищное исследование: костный таз без деформаций, мыс не достигается. Шейка матки цилиндрической формы, мягкая, наружный зев пропускает кончик пальца. Через своды определяется высоко предлежащая головка плода, легко смещающаяся в левую сторону. Справа и сзади над безмянной линией прощупывается какое-то тело с неясными контурами, достигающее размеров головки новорожденного, мягкой консистенции, безболезненное и ограниченное в подвижности. Шейка матки имеет непосредственную связь с этим телом. Выделения слизистые.

**Вопрос.** Какой диагноз?

**Ответ.** Перенесенный после выкидыша воспалительный процесс в половых органах отразился на их функции в виде длительного бесплодия. Беременность наступила лишь через 7 лет упорного лечения. Течение последней беременности отличалось большей тяжестью по сравнению с предыдущими. Изменения в общем состоянии организма появились с первых же месяцев ее. Постоянные и периодически усиливающиеся боли в низу живота особенно при движениях плода вызывали мучительную рвоту и нарастающую слабость. Считать эти боли за признаки прерывания беременности оснований мало, так как они носили постоянный характер и, несмотря на свою выраженность, не вызывали ни кровотечений, ни других симптомов прерывания. Беременность развивалась в соответствии со своим сроком. Возможность обострения воспалительного процесса при появлении беременности также может быть исключена в связи с отсутствием температурной реакции и зависимостью этих болей от механического раздражения движением плода. Но при этом вызывает некоторые сомнения обнаруженное в правой половине малого таза мягкой консистенции тело с неясными контурами. Не может ли оно быть гнойником? Относительная подвижность его, безболезненность при ощупывании, мягкая, неэластическая консистенция, отсутствие окружающих сращений также исключают его воспалительную природу. Здесь прежде всего следует думать о возможности или узла фибромиомы, расположенного в нижнем сегменте матки, или самой матки при наличии

беременности вне ее полости. Чрезмерная подвижность плода, высокое расположение головки, четкое определение мелких частей его непосредственно под тканями брюшной стенки с большей вероятностью убеждают нас в возможности внематочной беременности. Об этом же самом свидетельствует и клиника всей беременности с ее ноющими болями, рвотой при движениях плода, слабостью и бессонницей.

**Вопрос.** Нужно ли оперировать сразу после установления диагноза или подождать при хорошем состоянии больной еще несколько недель, чтобы получить вполне жизнеспособного ребенка?

**Ответ.** Внематочная беременность может прерваться в любой момент и вызвать, особенно в поздних сроках, тяжелое профузное кровотечение в брюшную полость, при котором даже срочное оперативное вмешательство может оказаться запоздалым. Возможность же получения живого и вполне полноценного ребенка в этих условиях непостоянна, так как по свидетельству Брауде, Яковлева и других авторов развитие плода вне матки приводит к возникновению большого процента уродств, сращений плода с оболочками и окружающими органами. В литературе имеются единичные указания об извлечении живых детей при доношенной внематочной беременности (В. С. Груздев, Г. Г. Боловин, К. К. Камешко, А. Г. Серебрякова, Н. Н. Каншин и др.), но большинство этих детей имели малый вес, слабые признаки жизни. В связи с этим Яковлев, Брауде и другие авторы в последние годы рекомендуют оперировать сразу же, как только установлен диагноз внематочной беременности, и тем более при хорошем состоянии женщины, когда организм избавлен от шока и той или иной кровопотери.

**Вопрос.** Какой метод операции выбрать?

**Ответ.** Оперировать больных при внематочной беременности рекомендуется только путем брюшностеночного чревосечения. Влагалищные операции допустимы лишь в заведомо инфицированных случаях и то только как паллиатив. При чревосечении необходимо стремиться к более радикальному удалению плода и детского места. Если же отделение плаценты невозможно без опасений вызвать обильное кровотечение (в случае прикрепления плаценты к брыжейке кишечника), можно ограничиться лишь удалением плода, вшиванием краев плодного мешка к

краям раны и введением в его полость тампона по Микуличу. Наркоз желателен общий.

После установления диагноза женщина была подвергнута под ингаляционным эфирным наркозом операции чревосечения. Извлечена живая девочка весом 1900 г. Плацента оказалась прикрепленной в заднем дугласовом кармане к задней стенке матки, прямой кишке и частично к боковой стенке таза (левой). При отделении плаценты от подлежащих тканей появилось очень обильное кровотечение, которое не останавливалось при провизорном прошивании кровоточащих участков. Поверхность раны была довольно обширной и занимала почти всю полость малого таза, особенно слева.

**Вопрос.** Как остановить кровотечение?

**Ответ.** В этом случае попытка отделения плаценты была неуместной, что и привело к серьезной кровопотере. Плаценту нужно было оставить на месте, затампонировав брюшную рану по Микуличу. Отделение ее в дальнейшем совершилось бы самостоятельно по частям после извлечения тампона. Обкалывание кровоточащих участков мало эффективно. В целях остановки кровотечения в данном случае можно применить лишь два метода: перевязку подчревных артерий или тугую тампонаду малого таза. Все другие методы (имплантация сальника, прикладывание кетгута, химические средства) в этих условиях могут быть недостаточными. Перевязка подчревных артерий является более серьезным вмешательством, так как при этом прекращается кровоснабжение органов малого таза (в частности мочевого пузыря и прямой кишки), что может привести к их некрозу. Подобные осложнения описаны Серебровым при операциях по поводу рака шейки матки, сопровождающихся перевязкой подчревных артерий. Кроме того, даже и после перевязки этих артерий кровотечение может возобновиться и по коллатералям.

Тугая тампонада кровоточащих участков менее травматична и в большинстве случаев оказывается успешной, поэтому целесообразно применить вначале ее, а при неудаче произвести перевязку подчревных артерий.

Больной был введен в полость малого таза тампон по Микуличу. Кровотечение остановилось. Сделаны послойные швы на рану брюшной стенки. Тампон извлечен на 12-й день и заменен марлевыми полосками, которые менялись ежедневно.

Отторжение некротизированной плаценты происходило по частям и в конечном итоге рана брюшной полости уменьшилась в своих размерах, а к 65-му дню после операции закрылась полностью.

**Заключение.** Особенностью данного осложнения является доношенная внематочная беременность. Чаще всего это наблюдается в случаях брюшной беременности, когда плацента прикрепляется к какому-нибудь участку брюшной полости. Своевременное распознавание таких сроков внематочных беременностей представляет известные трудности, особенно до их прерывания. Но точная диагностика при глубоком анализе имеющихся симптомов (с помощью рентгенографии, определения членорасположения плода и т. д.) вполне возможна, как это и было в данном случае. Операция должна быть немедленной, сразу после установления диагноза.

## ЗАДАЧА № 22

### ШЕЕЧНАЯ БЕРЕМЕННОСТЬ

В сельскую участковую больницу поступила женщина 29 лет с жалобами на обильное кровотечение из половых путей, слабость, головокружение. Кровянистые выделения появились сегодня утром после двухмесячной задержки менструации. Сначала они были незначительными, затем постепенно усилились, и к вечеру стали отходить в большом количестве сгустки крови. Боли ноющие в пояснице и в низу живота. После задержки менструации считала себя беременной, наблюдались прихоти аппетита, тошнота по утрам. Имела одни нормальные роды и два искусственных аборта. В последнюю беременность никаких вмешательств в целях ее прерывания не проводила. Кровотечение началось неожиданно для самой женщины.

Телосложение приближается к астеническому, подкожная клетчатка развита удовлетворительно, кожные покровы бледны, температура  $36,2^{\circ}$ , пульс 88 ударов в минуту, тоны сердца приглушены, кровяное давление 95/60. В легких дыхание везикулярное, живот мягкий, безболезненный, печень и селезенка не увеличены.

При влагалитном исследовании шейка матки оказалась укороченной, размягченной и утолщенной. Наружный зев был несколько смещен вперед и вправо и пропускал свободно палец. В цервикальном канале определялась мягкая ткань. Тело матки увеличено до 7-недельной беременности, мягкое, подвижное и безболезненное. Придатки не определяются и нечувствительны. Параметрии свободны. Кровотечение обильное, со сгустками.

**Вопрос.** Какой диагноз?

**Ответ.** Осмотрев больную, врач на основании клинических данных установил диагноз неполного выкидыша 7—8-недельной беременности и вторичного малокровия. В связи с этим он решил срочно произвести операцию удаления остатков плодного яйца из полости матки. В целях борьбы с острым малокровием назначил подкожное введение 1500 мл физиологического раствора и переливание крови в количестве 400 мл.

Во время выскабливания из цервикального канала были удалены остатки плодного яйца, полость матки маленькая, проверена кюреткой до характерного хруста по всей ее поверхности. Матка хорошо сократилась, но кровотечение после освобождения ее от плодного яйца усилилось. Оно стало непрерывным в виде струйки. К этому времени состояние больной женщины заметно ухудшилось: появились холодный пот, резкая бледность кожных покровов, пульс стал частым, до 104 ударов в минуту, слабого наполнения, кровяное давление упало до 70/45.

**Вопрос.** В чем причина кровотечения?

**Ответ.** Такое обильное кровотечение после тщательного выскабливания не могло быть из полости матки, так как ее мышца к тому времени достаточно сократилась. К тому же врач уверен в полноценности выскабливания. Остатков плодного яйца при проверке в полости матки не обнаружено. Кровотечение в таком случае возможно лишь или из крупного магистрального сосуда, разрушенного при прободении матки во время выскабливания, или в связи с наличием шеечной беременности.

В целях остановки кровотечения лечащий врач решил ввести в шейку матки 2 мл эрготина и затампонировать всю полость матки. Внутривенно влило 40 мл

40-процентного раствора глюкозы и 1 мл питуитрина. Одновременно был вызван на консультацию из районного центра (расположенного в 12 км от села) районный акушер-гинеколог.

Прибыв через час после вызова, акушер нашел состояние больной крайне тяжелым. Сознание ее было затемнено, временами оно пропадало, пульс 130 ударов в минуту, тоны сердца глухие, кровяное давление 60/30. Тампон, свисающий из половой щели, пропитан кровью. Кровь стекает по тампону каплями.

В целях борьбы с коллаптоидным состоянием решено сначала произвести артериальное нагнетание крови. После отсепаровки и пункции плечевой артерии произведено нагнетание 200 мл консервированной одногруппной крови (рис. 13, 14, 15). Кровяное давление повысилось до 85/60 мм

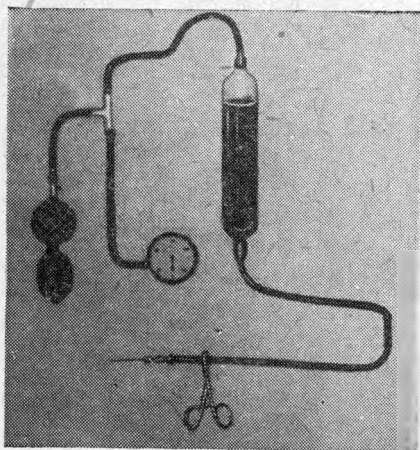


Рис. 13. Аппарат для внутриартериального нагнетания крови (по В. А. Неговскому).

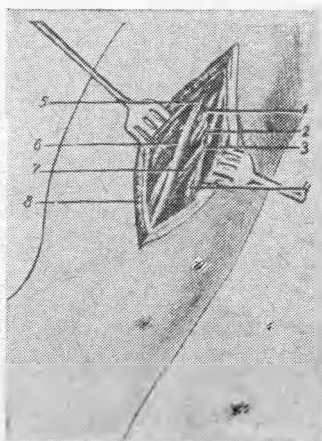


Рис. 14. Обнажение плечевой артерии правой руки (по Созон-Ярошевичу): 1— плечевая артерия; 2— коллатерали, 3 и 4— межмышечная септа; 5— срединный нерв; 6— двуглавая мышца; 7 — одна из плечевых вен; 8 — фасция плеча.

ртутного столба, состояние больной несколько улучшилось. Приступлено к осмотру матки.

Наружный зев пропускал свободно палец, стенка шейки матки была утолщенной. Сама шейка имела бочкооб-

разную форму и переходила в матку сравнительно небольших размеров. На левой и задней поверхности цервикального канала обнаруживалась легкая шероховатость. Внутренний зев пропускал кончик пальца. При зондировании полости матки никакого перфорационного отверстия не обнаружено. Стенки полости гладкие.

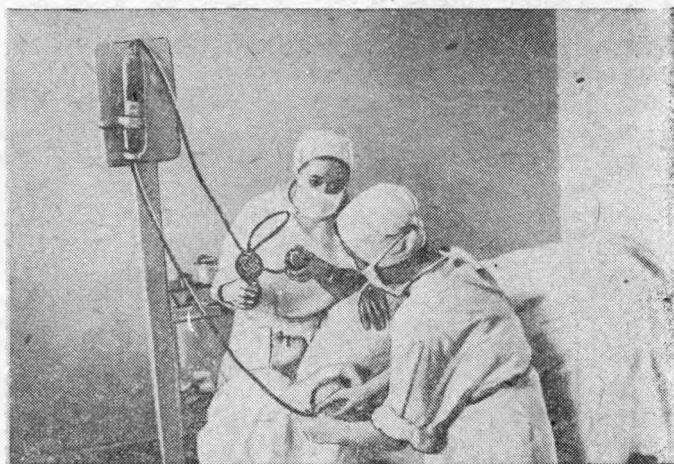


Рис. 15. Операция внутривартериального нагнетания крови (по В. А. Неговскому).

На основании продолжающегося кровотечения после выскабливания слизистой матки, а также утолщенной и расширенной шейки и наличия шероховатости на задней стенке цервикального канала акушер ставит диагноз шеечной беременности, при которой единственным рациональным методом, спасающим женщину от гибели, является операция экстирпации матки.

Как поступить в данном случае?

В больнице условий для выполнения такой операции нет, а перевозить женщину нельзя, она не выдержит такой нагрузки; к тому же и кровотечение в дороге может усилиться. Ее можно оперировать только на месте. Но можно ли отложить операцию до улучшения общего состояния больной?

Нет, откладывать операцию нельзя, так как женщина обескровлена, а кровотечение продолжается, тампонация

же матки и другие средства оказываются безуспешными. В целях остановки кровотечения надо оперировать медленно.

Акушер посылает в районную больницу за инструментами, кровью и стерильным бельем, а сам в это время снова туго тампонирует полость матки и особенно шейку, продолжает капельное переливание крови и организует операционную комнату.

**Вопрос.** Какое обезболивание лучше всего применить при данной операции?

**Ответ.** Возможны лишь два вида обезболивания: ингаляционный эфирный или эфирно-кислородный наркоз и местная инфильтрационная анестезия новокаином. Спинно-мозговая анестезия и внутривенные наркозы гексеналом и пентоталом не рекомендуются, так как они еще более понижают кровяное давление и угнетают дыхательные центры мозга. Ингаляционный эфирный наркоз удобен, способствует быстрому выполнению операции, но в состоянии резкого обескровливания, когда клетки головного мозга получают крайне недостаточное количество кислорода, эфирный наркоз углубляет гипоксию и может в терминальных состояниях привести к необратимым изменениям, ускорить смертельный исход. Целесообразнее применить эфирно-кислородный наркоз, но для этого в сельской больнице может и не быть необходимых условий. Инфильтрационная анестезия более физиологична, она доступна любому хирургу, но требует большей затраты времени на операцию, что также может отразиться на состоянии больной. Мы предпочитаем все же местную инфильтрационную анестезию новокаином, так как при известном навыке задержки операции может и не быть, а преимущества ее перед другими видами обезболивания в настоящее время достаточно доказаны.

Через час после приезда консультанта приступили к операции под местной анестезией новокаином (инфильтрационной). Произведена экстирпация матки без придатков. Во время операции наблюдалась однократная потеря сознания, но введение сердечных средств (камфоры, кофеина) выровняло состояние больной. Переливание крови капельным методом продолжалось в течение всей операции. Больная была спасена только благодаря правильной организации работы и внимательному обследованию больной районным акушером-гинекологом.



Что же касается действий врача, принявшего больную, то он проявил поверхностный подход к постановке диагноза.

В этой главе акушерства еще до сих пор наблюдается большое количество осложнений и трагических исходов, особенно при криминальных абортах. При осмотре больной с признаками прерывания беременности врач должен иметь в виду возможность возникновения таких осложнений, как прободение матки, сепсис, перитонит, травма соседних органов и, наконец, развитие шейечной беременности.

При первичном осмотре больной были все данные для установления правильного диагноза. Утолщенная и расширенная шейка матки, смещенный, как при шейечной фибромиоме, наружный зев в достаточной степени говорили об имеющейся патологии. Врач же пошел по более легкому пути, предположив, что имеет дело с только что опустившимся в шейку матки плодным яйцом (рис. 16, 17).

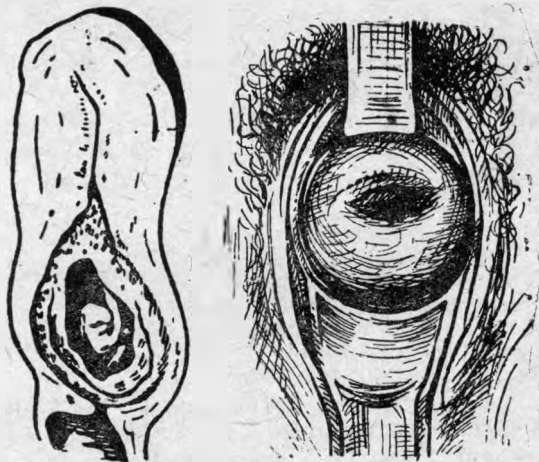


Рис. 16. Шейечный аборт (по Бумму): слева—на разрезе (схема); справа — при осмотре в зеркалах.

Что нужно было делать после первого осмотра, если бы был установлен правильный диагноз шейечной беременности?

Ни в коем случае нельзя было делать выскабливание полости матки, так как отслойка хориальных элементов из мышечной стенки шейки всегда приводит к усилению, а не к остановке кровотечения. Ворсины хориона глубоко врастают в подлежащую ткань и попутно разрушают ее.

Они могут продолжать свой рост и после частичного удаления плодного яйца (И. Л. Брауде).

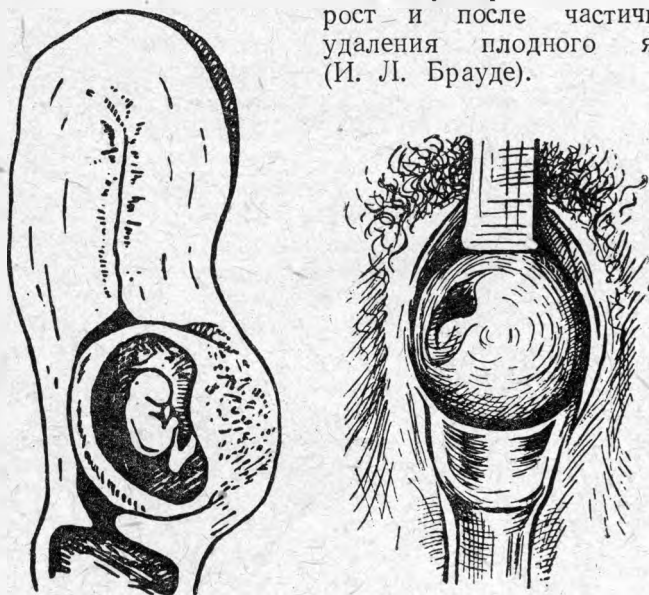


Рис. 17. Шеечная беременность. Шеечный канал и маточный зев расположены эксцентрично (по Бумму): слева — на разрезе (схема); справа — при осмотре в зеркалах.

Единственно правильным мероприятием в создавшихся условиях были бы меры борьбы с обескровливанием (переливание крови капельным или микроструйным методом, подкожные вливания физиологического раствора, сердечные средства). Одновременно надо было вызвать врача-акушера, предупредив его о возможности чревосечения, чтобы консультант мог сразу же прибыть в полной готовности к операции с инструментами, стерильным бельем и консервированной кровью.

## ЗАДАЧА № 23

### ПУЗЫРНЫЙ ЗАНОС

Врача сельского врачебного участка в 10 часов утра пригласили к больной, у которой после трехмесячной задержки менструации внезапно появилось обильное кровотечение. Кровотечение началось накануне вечером после возвращения с работы. Ночью выделения временами стихали и вновь усиливались при появлении схваткообразных болей в низу живота. Незначительные мажущие выделения из половых путей наблюдались несколько раньше (за 2 или 3 недели до заболевания). Эти выделения были непродолжительными, и женщина на них не обратила внимания, считая себя беременной.

Согласно анамнезу, женщине 29 лет, замужем с 23 лет, месячные с 16 лет, проходили регулярно. Имела две беременности, закончившиеся нормальными родами. Абортов не было.

При объективном исследовании обнаружены бледность кожных покровов, частый мягкий пульс (98 ударов в минуту), кровяное давление 105/65. Дыхание несколько учащено (28 в минуту). Тоны сердца приглушены. Живот мягкий, безболезненный.

Влагалищное исследование: шейка матки укорочена, цервикальный канал пропускает 1,5 пальца, в области внутреннего зева определяется мелкобугристая ткань. Тело матки увеличено до размеров 16—17-недельной беременности, несколько округлой формы, тугоэластической консистенции, подвижное. В области придатков с обеих сторон прощупываются яйцевидной формы образования величиной с гусиное яйцо, ограниченные в подвижности; консистенция их эластическая. Кровотечение обильное, со сгустками. В сгустках крови встречаются обрывки тканей в виде мелких пузырьков, достигающих размеров горошины.

**Вопрос.** В чем причина кровотечения?

**Ответ.** Задержка менструации у здоровой женщины, живущей половой жизнью, всегда наводит на мысль о возможности наступления беременности. Об этом же говорит и увеличение матки. Но ее размеры не соответствуют сроку задержки менструации (при трехмесячной

задержке матка увеличена до 4—4,5 месяца беременности). Округлые контуры матки, равномерная эластическая консистенция ее стенок, наличие у внутреннего зева мягкой ткани и кистовидные изменения в придатках наводят на мысль о пузырном заносе. Обнаружение в сгустках крови единичных пузырьков с достоверностью подтверждает этот диагноз.

**Вопрос.** Каков план лечения?

**Ответ.** Обильное кровотечение вызвало нарушение общего состояния организма, привело к явлениям вторичного малокровия. Это обстоятельство вызывает необходимость применения экстренных мер, направленных на ликвидацию самого пузырного заноса, опасного еще и возможностью злокачественного перерождения. Удаление содержимого полости матки должно быть крайне осторожным, так как нередко пузырьки заноса проникают в толщу мышечной стенки матки, и манипуляции инструментом легко могут привести к ее прободению. В создавшихся условиях наиболее рациональным будет пальцевое удаление заноса с последующим обязательным микроскопическим исследованием извлеченной ткани. Кюретаж полости матки лучше производить через несколько дней, когда матка сократится и будет более плотной. Кисты яичника при этом не удаляются, они исчезают без лечения в течение последующих 2—3 месяцев.

Для борьбы с анемией необходимо перелить кровь, ввести внутривенно глюкозу (не менее 50 мл 40-процентного раствора), подкожно физиологический раствор, напоить больную сладким чаем, назначить сердечные средства и обеспечить дальнейшее наблюдение за ее состоянием и возможностью повторных кровотечений. В целях предупреждения и ранней диагностики злокачественного перерождения пузырного заноса необходимо наблюдать женщину в течение 2 лет (Мандельштам) и через каждые 3—4 недели проверять биологическую реакцию мочи, так как при возникновении хорионэпителиомы в моче появляется большое количество гонадотропинов. Эту реакцию легко можно выполнить в любых сельских условиях на лягушках-самцах. При этом следует обращать внимание как на сохранение положительной реакции при одинаковом титре, так и на появление гонадотропинов в моче через некоторое время после их исчезновения,

Женщина немедленно и осторожно транспортирована в больницу, где врач произвел пальцевое опорожнение полости матки от пузырного заноса (рис. 18). Извлеченная ткань залита 10-процентным раствором формалина и приготовлена для отправки в патанатомическую лабораторию. Матка сократилась.

Кровотечение стало незначительным, а после инъекции 1 мл питуитрина и вовсе прекратилось. Перелита консервированная кровь в количестве 600 мл. Через сутки произведено осторожное выскабливание полости матки, при котором удалены оставшиеся в полости пузырьки заноса. На 11-й день женщина выписана в удовлетворительном состоянии.

**Заключение.** Диагностика пузырного заноса при выделении из половых путей пузырчатопереродившихся ворсин становится легкой. При отсутствии кровотечения и выделений подобных образований наблюдение в подозрительных на пузырный занос случаях должно проводиться только в условиях стационара. Окончательный диагноз при этом устанавливается на совокупности обнаруженных симптомов. Терапия начинается с момента определения диагноза. После окончательного опорожнения полости матки наблюдение за физиологическими отправлениями половых органов и особенно за характером биологической реакции мочи проводится в обязательном порядке.

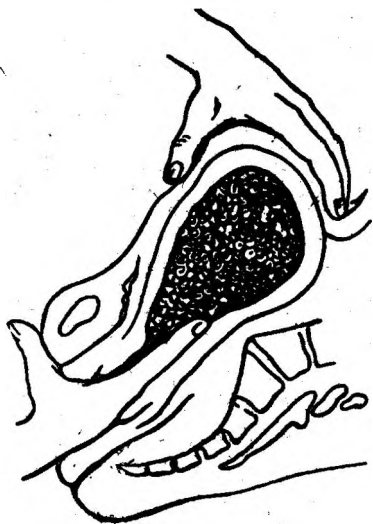


Рис. 18. Пальцевое удаление пузырного заноса (по И. Л. Брауде).

## АБОРТ ПО МЕДПОКАЗАНИЯМ. АТОНИЧЕСКОЕ КРОВОТЕЧЕНИЕ. ТЕРМИНАЛЬНОЕ СОСТОЯНИЕ

В родильное отделение поступила женщина 32 лет на прерывание беременности. Имела двое нормальных родов и один искусственный аборт по медпоказаниям. Болела малярией и воспалением легких 2 года назад. Последняя менструация была 3 месяца назад.

Женщина астенической конституции со слабо выраженной жировой клетчаткой, кожные покровы и видимые слизистые обычной бледно-розовой окраски. Рост 157 см, вес 52 кг. Тоны сердца приглушены, с легким систолическим шумом на верхушке, левые границы сердца смещены влево на 1,5 см. В легких дыхание везикулярное. Пульс 72 удара в минуту. Кровяное давление 105/70. Живот обычной формы, мягкий. Печень и селезенка не увеличены.

Влагалище рожавшей, шейка матки цилиндрической формы, наружный зев щелевидный. Тело матки увеличено до размеров 13—14-недельной беременности, мягкое, подвижное. Придатки не определяются и нечувствительны. Параметрии свободны. Выделения слизистые молочного цвета, жидкие.

**Вопрос.** Каким методом нужно прервать беременность?

**Ответ.** Общеизвестно, что в первые 3 месяца беременность можно прервать операцией выскабливания плодного яйца из полости матки. На четвертом месяце беременности эта операция очень опасна и часто приводит к обильным кровотечениям или прободению стенок матки инструментами. После трех месяцев прерывание производится другими методами: влагалищным кесарским сечением по Лейбчику, брюшностеночным кесарским сечением, заоболочечным вливанием антисептического раствора, метрейризом. Но все же операция аборта на четвертом месяце беременности имеет место в практике ряда врачей.

Акушер, имея уже довольно большой опыт работы, решил, что операция выскабливания матки в данном случае вполне возможна. Но чтобы оправдать свои действия, он ставит официальный диагноз 11—12-недельной беремен-

ности, сознательно занижив ее срок. После клинико-лабораторного обследования он приступает к операции и с первых же ее этапов (расширение цервикального канала) встретился с обильным кровотечением. При удалении частей плодного яйца абортцангом в инструмент в основном попадали элементы хориальной ткани. Полость матки была настолько большая, что плод легко ускользал от инструмента. В целях сокращения матки и уменьшения кровотечения врач распорядился ввести подкожно 1 мл питуитрина и продолжал свои манипуляции по удалению частей плода. Под влиянием действия питуитрина матка сократилась, и кровотечение уменьшилось. Кровопотеря составила около 700 мл.

Женщина побледнела, стала жаловаться на головокружение и слабость. Пульс стал мягким, до 92—96 ударов в минуту. Появился пот. Было назначено в связи с этим подкожное вливание физиологического раствора в количестве 1500 мл, внутривенное вливание 40-процентного раствора глюкозы в количестве 60 мл, переливание крови до 400 мл. После появления хруста при выскабливании стенок полости матки операция была прекращена, и женщина переведена в палату. При измерении выделившейся в таз крови в нем были обнаружены и части плода (ножки, ручки, позвоночник), но головки не найдено, что вызвало у врача сомнение в полноте выскабливания. Спустя 15 минут после перевода в палату у женщины вновь появилось обильное кровотечение со сгустками.

**Вопрос.** В чем причина кровотечения?

**Ответ.** В этих случаях могут быть только две причины кровотечения — или прободение матки с разрывом крупных сосудов, или атония, вызванная неполноценным выскабливанием. Так или иначе, необходимо тщательно обследовать полость матки. Врач поступил правильно, взяв женщину на стол для обследования. При первых же движениях кюретки в полости матки была обнаружена шаровидная головка, которая ускользала из-под инструмента. Опасаясь прободения стенки матки, врач работал с осторожностью, что до некоторой степени затрудняло выделение головки плода. Кровотечение же продолжалось.

Минут через 20 упорного труда головка была наконец извлечена. В шейку матки введено еще 2 мл питуитрина. Кровотечение прекратилось, но состояние женщины резко ухудшилось. Кожные покровы стали землисто-бледными,

дыхание поверхностное, до 30 в минуту. Пульс слабого наполнения, 126 ударов в минуту, временами становился нитевидным и исчезал, кровяное давление 40/30, тоны сердца глухие. Появился обильный холодный пот, сознание затуманено. На вопросы женщина отвечала односложно, с большим трудом. Выделения из половых путей незначительные, кровянистые. Общая кровопотеря составила 1270 мл.

**Вопрос.** Что случилось, какие меры нужны для восстановления здоровья?

**Ответ.** В данный момент в результате обильной кровопотери возникла острая сердечно-сосудистая недостаточность, причем настолько тяжелая, что напоминала предagonalю. Необходимы самые активные меры в борьбе с терминальным состоянием. Внутривенное вливание крови здесь будет не только бесполезным, но даже вредным, так как приведет к перегрузке правой половины сердца. Ослабленная, находящаяся на крайней стадии истощения, сердечная мышца может не выдержать новой нагрузки венозного русла. Здесь может быть эффективен только метод артериального нагнетания крови в сочетании с ингаляцией кислорода или искусственным дыханием. Но этим комплексом мероприятий не ограничивается оживление умирающего организма. «Для получения полного и стойкого эффекта, — пишет В. А. Неговский, — необходимо тщательное ведение больных в восстановительном или послеоперационном периоде. Прежде всего необходимо поддерживать на достаточно высоком уровне кровяное давление, так как в этих состояниях организм больного особенно чувствителен даже к кратковременному падению давления. Необходимо производить капельное или струйное переливание крови и физиологического раствора с глюкозой в вену (по Фатину) и применять сердечно-сосудистые средства. Только спустя несколько часов после оживления, возможно применение терапии сном».

Врач после обнажения и пункции бедренной артерии произвел нагнетание крови против ее тока (к сердцу). В ампулу крови в количестве 200 мл было добавлено 1 мл 0,1-процентного раствора адреналина и 40 мл 40-процентного раствора глюкозы. Сразу же после артериального нагнетания улучшился пульс — стал в пределах 96 — 98 ударов в минуту, кровяное давление повысилось до 75/40. Врач приступил к капельному переливанию



крови в локтевую вену. Состояние больной стало заметно улучшаться. Бледность кожи на щеках сменилась легким румянцем, тоны сердца стали громче, пульс 92 удара в минуту. Непосредственная опасность гибели больной от кровотечения миновала, острая сердечно-сосудистая недостаточность ликвидирована.

**Заключение.** Прерывание беременности производилось в 13—14 недель методом выскабливания плодного яйца из полости матки. Во время операции возникло обильное кровотечение, приведшее женщину к терминальному состоянию. И только самыми решительными действиями со стороны врача женщина была спасена от гибели. Все это явилось результатом недооценки осложнений при операции аборта. Несмотря на кажущуюся простоту, эта операция таит в себе тяжелые осложнения, подчас лишаящие жизни или калечащие женщину.

---

### **ЗАДАЧА № 25**

#### **БЕРЕМЕННОСТЬ 36 НЕДЕЛЬ. ПРЕЖДЕВРЕМЕННОЕ ОТХОЖДЕНИЕ ВОД**

В родильное отделение поступила беременная женщина 25 лет, у которой 2 часа назад внезапно отошли воды. Однако женщина не уверена, отошли воды или произошло непроизвольное мочеиспускание (проснувшись, заметила под собою мокрую простыню, от этого пятна чувствовался легкий запах мочи). Беременность первая, 36 недель. Родовой деятельности нет.

Замужем с 24 лет. Месячные с 15 лет, по 3 дня через 4 недели. Последние месячные были 8 месяцев назад. В первую половину отмечалась тошнота, прекратившаяся к четвертому месяцу беременности.

Общее состояние при поступлении удовлетворительное. Сознание ясное, поведение спокойное, но женщина несколько встревожена возникшим осложнением. Конституция астеническая с умеренно развитой жировой клетчаткой. Кожные покровы и видимые слизистые бледно-розовой окраски, отеков нет. Температура тела  $36,7^{\circ}$ . В легких дыхание везикулярное. Тоны сердца чистые, пульс 72 удара в минуту, кровяное давление 120/70. Язык влажный, чистый. Живот имеет форму продольного овала, окружность его равна 87 см, высота стояния дна матки 36 см, положение плода продольное, первая позиция, предлежит головка, прижата ко входу в таз. Сердечные тоны плода слева ниже пупка, ясные, 136 ударов в минуту. Родовой деятельности нет. Размеры таза: 25—28—31—19,5 см, диагональная конъюгата 12,5 см.

Внутреннее исследование: влагалище нерожавшей, емкость таза хорошая, крестцовая впадина правильной формы. Шейка матки сохранена, наружный зев закрыт. Подтекания вод не обнаружено. Выделения жидкие, молочного цвета.

**Диагноз:** беременность 36 — 37 недель. Подозрение на преждевременный разрыв плодного пузыря.

**Вопрос.** Как установить целостность плодного пузыря?

**Ответ.** От целостности плодного пузыря зависит судьба беременности. Если врач убедится в разрыве его, то он будет вынужден принять необходимые профилактические и лечебные меры. Но как объективно доказать отхождение вод, когда нет возможности определить плодный пузырь при клиническом исследовании женщины? В целях диагностики отхождения околоплодных вод предложен ряд методов, основанных или на определении реакции влагалищного содержимого, или на цитологическом исследовании его. Из-за непостоянства реакции влагалищного содержимого методы, связанные с его определением, не обладают достаточной точностью и примерно в 25% случаев дают неправильные результаты. Микроскопическая диагностика преследует целью обнаружение первородного пушка с кожи плода (лануго) в нативных неокрашенных препаратах, исследование на присутствие жира с помощью окраски мазков суданом III, определение «чешуек» плода во влагалищном мазке с окраской гематоксилин-эозином и одним эозином (Зейванг).

Для исследования на лануго выделения собираются из заднего свода с помощью зеркала Симса. При большом количестве выделений желательно их центрифугировать. Осадок наносится на предметное стекло, покрывается покровным и рассматривается под микроскопом. Этот метод недостаточно точен, так как при исследовании в заведомо отошедших водах лануго не всегда обнаруживается.

Более точны методы диагностики жира с окраской суданом III и исследование гистологических препаратов с окраской гематоксилин-эозином. Но для их приготовления требуется специально обученный персонал, и они достаточно трудоемки. Более прост и доступен в любой сельской больнице метод изучения свежего, окрашенного эозином, препарата. Он заключается в следующем. На предметное стекло пипеткой наносят каплю влагалищного содержимого, покрывают покровным стеклом. Затем к краю покровного стекла подливают несколько капель (пипеткой) однопроцентного водного раствора эозина, который быстро окрашивает препарат. Избыток эозина отсасывают с противоположного края покровного стекла фильтровальной бумагой, после чего препарат несколько

Раз по такой же методике промывают водой, т. е. подливают с одного края покровного стекла несколько капель воды, затем подсушивают его фильтровальной бумагой с противоположной стороны. После промывания препарат готов для исследования. Под микроскопом на розовом фоне обнаруживаются ярко окрашенные эпителиальные клетки влагалищной стенки с ясно выраженными ядрами, эритроциты и лейкоциты. При отошедших водах видны большие скопления неокрасившихся «чешуек» кожи плода; водный раствор эозина их не закрашивает, так как они обычно бывают покрыты первородной смазкой.

У беременной были собраны из заднего свода выделения, окрашены эозином и исследованы микроскопически. В них были обнаружены «чешуйки». На основании этого был установлен диагноз преждевременного отхождения вод при беременности в 36 недель.

**Вопрос.** Возможно ли сохранение беременности при отхождении вод, когда разрыв плодного пузыря совершается задолго до срока родов при хорошем общем состоянии беременной, отсутствии инфекции и живом плоде?

**Ответ.** Вопрос о судьбе беременности при преждевременном разрыве плодного пузыря должен решаться строго индивидуально. Если плод недоношен и расположен продольно, то при отсутствии признаков инфекции, внутриутробной асфиксии плода и при хорошем состоянии женщины можно провести лечение, направленное на сохранение беременности. С этой целью для уменьшения возбудимости матки показаны строгий постельный режим, гормоны желтого тела (прогестерон по 5—10 мг ежедневно в течение 5—7 дней), бромистый натр и снотворные средства, а для предупреждения инфекции — антибиотики. Очень полезна в этих условиях профилактика внутриутробной асфиксии плода по Николаеву.

Такая методика лечения позволяет иногда продлить беременность на несколько дней и даже недель без ущерба для здоровья матери на пользу плода (И. Ф. Жорданиа).

Если после преждевременного отхождения вод положение плода окажется косым или поперечным, если появятся признаки эндометрита, асфиксии плода или других осложняющих беременность моментов, то независимо от степени недоношенности показано родоразрешение.

Акушер решил сохранить беременность и назначил лечение по вышеописанной схеме. К концу третьих суток беременная почувствовала легкую головную боль, недомогание, температура повысилась до  $37,8^{\circ}$ , пульс был в пределах 96—98 ударов в минуту, ритмичный, удовлетворительного наполнения, кровяное давление 115/80, язык влажный, обложен, живот мягкий, безболезненный. Матка невозбудима, головка плода прижата ко входу в таз, сердечные тоны плода ясные, 128 ударов в минуту. Выделения из половых путей мутные, с запахом.

**Вопрос.** Какое возникло осложнение?

**Ответ.** Описанная картина указывает на инфекцию родовых путей. Дальнейшее сохранение беременности опасно из-за возможности развития эндометрита. Надо принять срочные меры к родоразрешению и ликвидации воспаления.

Лечащий врач удвоил ранее назначенную дозу пенициллина и стал давать по 100 тыс. единиц через 3 часа, дополнительно назначил инъекции стрептомицина по 250 тыс. единиц 2 раза в день. В целях повышения сопротивляемости организма произвел переливание крови в количестве 200 мл. Для возбуждения родовой деятельности применил предварительное насыщение фолликулином (по 20 тыс. единиц через 2 часа, всего 3 инъекции), после чего дал 60 г касторового масла, а еще через час карбохолин в сочетании с хинином по схеме:

	0 часов	касторовое масло	60,0
Через 1 час		хинин	0,15
» 1 час 15 мин.		карбохолин	0,01
		сахар	0,25
» 1 час 30 мин.		хинин	0,15
» 1 час 45 мин.		карбохолин	0,001
		сахар	0,25
» 2 часа		хинин	0,15
» 2 часа 15 мин.		карбохолин	0,001
		сахар	0,25

Через 3 часа сделана очистительная клизма, после действия кишечника внутривенно введено 30 мл 40-процентного раствора глюкозы и 10 мл 10-процентного раствора хлористого кальция. Одновременно с возбуждением родовой деятельности проводилась триада Николаева.

Спустя 4 часа после дачи первого порошка хинина появились регулярные схватки. Через 16 часов родился живой мальчик весом 2200 г, длиной 45 см. Состояние

родильницы удовлетворительное, температура 37,2°, пульс 80 ударов в минуту, кровяное давление 120/80, на низ живота положен пузырь со льдом, медикаментозное лечение продолжалось по начатой схеме.

**Заключение.** Преждевременное отхождение вод иногда требует срочного родоразрешения. В связи с этим диагностика отхождения вод должна быть основана на четких и неопровержимых фактах. Лабораторные методы исследования в этих условиях приобретают особо важное значение.

## ЗАДАЧА № 26

### **ДВОЙНЯ. ПОСЛЕОПЕРАЦИОННЫЙ РУБЕЦ НА МАТКЕ. ПЕРВИЧНАЯ СЛАБОСТЬ РОДОВОЙ ДЕЯТЕЛЬНОСТИ**

Повторнобеременная 28 лет находилась под наблюдением женской консультации с 12 недель беременности. Из заболеваний указывает на пневмонию, перенесенную 2 года назад, и хроническую ангину. Месячные с 14 лет, регулярные, по 3 дня через 28 дней. Последняя менструация была 9 месяцев назад. Замужем 3 года. Первая беременность закончилась операцией кесарского сечения 1,5 года назад по поводу предлежания плаценты. Ребенок умер. В первую половину настоящей беременности наблюдались тошнота, извращения аппетита, изредка рвота. Во второй половине осложнений не было, на 34-й неделе беременности был установлен диагноз двойни. В связи с наличием свежего послеоперационного рубца в стенке матки и двойней беременная профилактически направлена в родильный стационар за 3 недели до предполагаемого срока родов.

Женщина пикнической конституции, рост 156 см, вес 62 кг, подкожно-жировая клетчатка выражена хорошо. Кожные покровы и видимые слизистые бледно-розовой окраски. В легких дыхание везикулярное, тоны сердца чистые, пульс 68 ударов в минуту, ритмичный, кровяное давление 110/65. Язык влажный, чистый. Мочеиспускание свободное, в моче белка нет. Живот округлой формы, окружность его равна 112 см, дно матки на 35 см выше лона. Послеоперационный рубец расположен по средней линии вверх и вниз от пупка, длиной до 14 см., интенсивно пигментирован, подвижный и безболезненный.

Положение плода продольное, первая позиция, предлежат ягодички над входом, подвижные. В области дна матки справа определяется головка, вторая головка прощупывается слева. Сердцебиение плода на уровне пупка и справа выше пупка. Воды стоят, схваток нет.

Размеры таза: 24—27—30—19 см.

Влагалищное исследование: шейка матки цилиндрической формы, зев закрыт, через своды определяются предлежащие и подвижные ягодички. Мыс не достигается.

**Вопрос.** Как вести роды?

**Ответ.** Серьезность данных родов заключается в опасности разрыва матки по рубцу. Особенно эта опасность увеличивается на исходе беременности и в родах. Тяжесть положения усугубляют двойни, так как более значительное растяжение стенок матки при этом может изменить ритм ее сокращений и привести к различным осложнениям в родах (первичная или вторичная слабость родовой сил, асфиксия плода, атония матки в последовом и послеродовом периодах и, наконец, не исключена возможность приращения плаценты в области рубца). Все это заставляет акушера быть готовым к оказанию оперативной помощи в любой момент родов. Поэтому, если в данном родильном помещении нет условий для производства кесарского сечения или других акушерских операций, то женщину необходимо перевести в оборудованный для этого родильный дом, не дожидаясь развития родовой деятельности.

**Вопрос.** Существуют ли в настоящий момент показания к оперативному прерыванию беременности методом брюшностеночного кесарского сечения?

**Ответ.** До наступления схваток прерывать беременность кесарским сечением нет оснований, если за это время не появятся признаки угрозы разрыва матки в области рубца. Здесь следует пока ограничиться лишь строгим наблюдением. Что касается оперативного родоразрешения при появлении схваток, то опять-таки без наличия других отягчающих прогноз родов осложнений не имеет смысла вмешиваться. Повторная операция усугубит дистрофические изменения в стенке матки и сделает еще более опасными последующие роды. Поэтому и при появлении схваток врачу следует ограничиться активным наблюдением, неотступно находиться у постели роженицы, особенно следя за состоянием послеоперационного рубца.

Через 3 дня после поступления в стационар появились короткие и малочувствительные схватки, повторяющиеся через 30—40 минут. Поведение роженицы спокойное, жалоб нет. Пульс 68 ударов в минуту. Сердечные тоны плода ясные, 126 ударов в минуту. Рубец на брюшной стенке и на матке безболезненный. Проведена профилактика внутриутробной асфиксии плода по А. П. Николаеву.

Продолжается наблюдение за состоянием роженицы.

Через 8 часов после начала родовой деятельности схватки стали повторяться через 10—15 минут и продолжаться по 25 секунд, малочувствительные. Поведение роженицы спокойное. Предлежащие ягодички прижались ко входу в таз. Сердцебиение плодов ясное, 130—136 ударов в минуту, воды стоят. Рубец на брюшной стенке и матке по-прежнему безболезненный. Произведено внутреннее исследование, при котором шейка матки оказалась не полностью сглаженной, края ее толстые, наружный зев пропускает кончик пальца. Плодный пузырь цел, ягодички прижаты ко входу в таз.

**Вопрос.** Следует ли ускорять роды?

**Ответ.** Первые роды закончились кесарским сечением (в первом периоде), поэтому раскрытие шейки матки в этих родах будет проходить по типу сглаживания, что может удлинить их продолжительность. В связи с этим не следует особенно форсировать родоразрешение и спешить со стимуляцией родов. Ограничимся лишь повторной профилактикой внутриутробной асфиксии плода и будем продолжать наблюдение за состоянием послеоперационного рубца и сердцебиениями плодов, чтобы своевременно обнаружить признаки угрожающего разрыва матки или внутриутробной асфиксии.

Через 17 часов после появления первых схваток состояние роженицы удовлетворительное, поведение спокойное, но она несколько утомлена, сонлива. Схватки повторяются через 8—10 минут и длятся по 30 секунд, стали более чувствительными. Пульс 70 ударов в минуту, температура 36,7°. Ягодички прижаты ко входу. Сердцебиение плодов ясное, воды стоят. Рубец безболезненный.

Произведено повторное внутреннее исследование: шейка матки сглажена полностью, края тонкие, мягкие. Наружный зев открыт на 2,5 — 3 пальца, плодный пузырь цел, напрягается при схватке.



**Вопрос.** Каковы дальнейшие мероприятия врача?

**Ответ.** Роды затягиваются (17 часов). Сила схваток недостаточна. Открытие шейки идет медленно, хотя ригидность ее тканей исключена. В связи с этим появилась необходимость либо дать женщине отдохнуть (введением 1 мл 2-процентного раствора пантопона), либо ускорить роды. Но введение пантопона может задержать роды и вызвать состояние гипоксии плодов. Акушер поступит более правильно, если решит стимулировать роды.

**Вопрос.** Какой метод стимуляции лучше всего избрать?

**Ответ.** Наиболее целесообразно в настоящий момент вскрыть плодный пузырь, так как отхождение вод и уменьшение объема матки будут способствовать усилению маточных сокращений. Кроме того, опустившиеся во вход ягодички ускорят окончательное раскрытие шейки матки. Следует при этом иметь в виду и возможные осложнения при вскрытии плодного пузыря. Большое количество вод, отсутствие плотного соприкосновения подлежащей части плода со стенками матки и таза будут способствовать выпадению мелких частей плода и петель пуповины. Поэтому вскрытие плодного пузыря нужно делать осторожно, желательно при приподнятом тазе, выпускать воды медленно (между пальцами руки, периодически прекращая их истечение).

Плодный пузырь вскрыт, и при отхождении вод, несмотря на принятые меры предосторожности, выпала петля пуповины. Вправить ее нет возможности, так как подлежащие ягодички не могут задержать вправленную петлю в полости матки. При схватке запроващенная пуповина вновь выпадает во влагалище. Сердцебиение плода после вскрытия пузыря учащено до 140—150 ударов в минуту, но в последующем между схватками оно стало несколько реже — 130—136 ударов в минуту при ровном ритме.

**Вопрос.** Следует ли прибегать к какому-либо вмешательству при возникшем осложнении?

**Ответ.** Нет, не следует. Хотя опасность внутриутробной асфиксии велика, но полного сдавления пуповины, как это бывает при головных предлежаниях в случаях ее выпадения, здесь не будет, так как ягодички недостаточно плотно прижимают ее к стенкам таза. Нарушение сердцебиения может наблюдаться лишь во время схваток и вновь выравниваться между ними. Поэтому акушер должен

направить усилия на уменьшение гипоксии плода проведением триады А. П. Николаева. Ингаляцию кислорода необходимо проводить непрерывно. Низводить ножку также нет оснований, так как извлечение плода за ножку в настоящий момент все равно невозможно из-за неполного открытия шейки. Предлежащие же ягодички будут способствовать более полному раскрытию шейки матки, что облегчит в последующем выведение головки плода.

Через 2 часа после вскрытия плодного пузыря развилась хорошая родовая деятельность. Схватки стали повторяться через 3—4 минуты и длиться по 35—40 секунд. Состояние роженицы удовлетворительное, пульс 72 удара в минуту, кровяное давление 110/60. Послеоперационный рубец матки безболезненный, ягодички опустились в полость малого таза. Выпавшая петля пуповины между схватками пульсирует. Сердцебиение плода 136 ударов в минуту, ритмичное.

Опущение ягодичек в полость таза указывает на окончание периода раскрытия и наступление изгнания плода. Момент особенно ответственный при ягодичных предлежаниях. В целях профилактики ущемления последующей головки во внутреннем зеве необходимо ввести женщине под кожу 1 мл 0,1-процентного раствора атропина и снова провести триаду А. П. Николаева. Ручное пособие лучше оказывать по методу Цовьянова. Учитывая возможность асфиксии, необходимо приготовить для оживления ребенка баллон для отсасывания слизи, теплую ванну, кофеин, цититон или лобелин, кровь или хлористый кальций для внутриартериального вливания через сосуды пуповины.

Вскоре появились потуги, ягодички прорезались, и после оказания ручного пособия по Цовьянову родился мальчик в состоянии белой асфиксии, из которой был выведен после согревания в ванночке по Легенченко, отсасывания слизи, введения кофеина и внутриартериального вливания крови в количестве 50 мл (рис. 19, 20, 21). Кожные покровы ребенка розовые, но дыхание со стоном.

**Вопрос.** Как поступить со вторым плодом? Нужно ли спешить с родоразрешением?

**Ответ.** Прежде всего следует определить, в каком положении находится второй плод в матке, какая предлежащая часть и жив ли он. С этой целью исследуем женщину приемами Леопольда, слушаем сердцебиение

плода и находим, что положение продольное, предлежат ягодички, сердцебиение плода ясное, 132 удара в минуту. Спешить с извлечением плода не нужно, так как необхо-

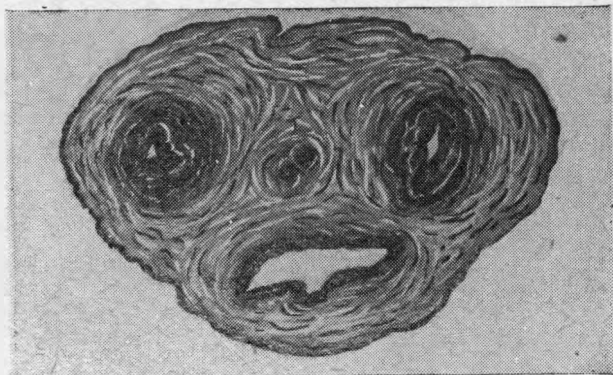


Рис. 19. Поперечный разрез через пуповину зрелого плода. Две толстостенные артерии; широкий просвет тонкостенной вены; в центре — остатки аллантаиса и желточного сосуда (по И. Т. Мильченко).

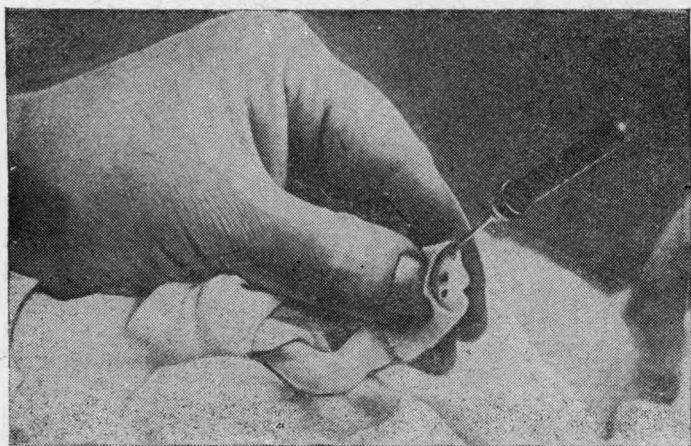


Рис. 20. Введение иглы в просвет пупочной артерии. В целях предохранения от воздушной эмболии игла закрыта резиновым наконечником от пипетки, заполненным физиологическим раствором (по И. Т. Мильченко).

димо дать матке еще больше сократиться, приспособиться к новым условиям, иначе быстрое ее опорожнение приведет в последующем к расслаблению и обильному атоническому кровотечению.

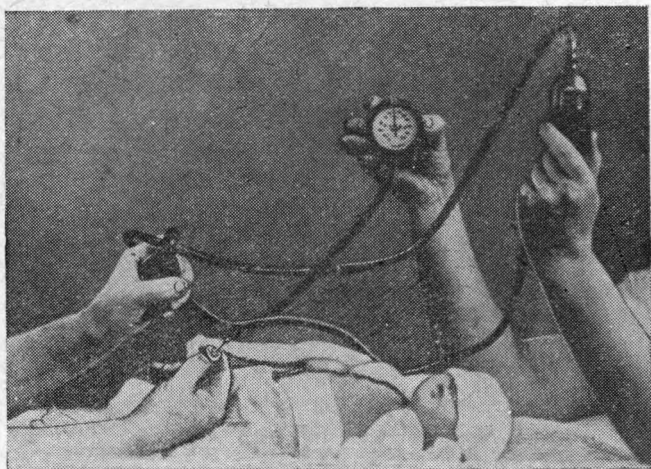


Рис. 21. Операция внутриартериального нагнетания крови в пупочную артерию новорожденного. Резиновый наконечник заменен аппаратом для нагнетания крови (по И. Т. Мильченко).

Через 30 минут после рождения первого плода схватки редкие, ягодички во входе в малый таз. Рубец безболезненный. Сердцебиение 136 ударов в минуту.

**Вопрос.** Каким методом надо ускорить роды?

**Ответ.** Родовые пути подготовлены к изгнанию плода, оно может совершиться после вскрытия второго плодного пузыря без применения медикаментозных родостимулирующих средств.

Плодный пузырь вскрыт, и после отхождения вод через 12 минут появились потуги, ягодички опустились на дно таза, а затем и прорезались. С помощью ручного пособия по Цовьянову родилась девочка, без асфиксии, закричала сразу, кожные покровы розовые. Вес плодов соответственно 2450 и 2600 г.

**Вопрос.** Как вести последовый период?

**Ответ.** В этот период возможны атония матки, прира-

щение плаценты на месте рубца, что может привести к задержке или частичному ее выделению.

Через 20 минут после рождения второго плода появились признаки отделения плаценты и небольшое кровотечение. После неудачного применения метода Абуладзе послед выделен по Лазаревичу—Креде. Дольки и оболочки все. Матка хорошо сократилась, стала плотной. Рубец ее безболезненный. Общая кровопотеря в родах 360 мл. Шейка матки цела. В целях профилактики расслабления матки в послеродовом периоде желательно положить на живот матери тяжесть (мешочек с песком) или пузырь со льдом и ввести под кожу 1 мл эрготина.

**Закключение.** Наличие свежего послеоперационного рубца в стенке матки усугубляет тяжесть прогноза в родах. Опасность разрыва матки по рубцу очень велика. Ведение родов в подобных случаях должно быть под бдительным наблюдением акушера.

## ЗАДАЧА № 27

### **ПОЖИЛАЯ ПЕРВОРОДЯЩАЯ. ПРЕЖДЕВРЕМЕННОЕ ОТХОЖДЕНИЕ ВОД. РИГИДНОСТЬ ШЕЙКИ МАТКИ**

В ррдильное отделение поступила первобеременная 31 года с жалобами на подтекание вод. Впервые заметила отхождение вод 3 часа назад. На 18-м году перенесла брюшной тиф и операцию по поводу аппендицита. Замужем с 20 лет, от первого мужа детей не было в течение шести лет. Второй брак полтора года. В первую половину беременности наблюдалась редкая рвота и в течение первых трех месяцев отсутствовал аппетит. Во второй половине осложнений не было. Беременность доношена.

Женщина пикнической конституции, с умеренно развитой подкожно-жировой клетчаткой. Рост 152 см, вес 63 кг. Отеков нет. Тоны сердца чистые, кровяное давление 120/80. Пульс 68 ударов в минуту, ритмичный, в легких дыхание везикулярное. Живот имеет форму продольного овала, окружность живота 105 см, высота стояния дна матки 30 см. Положение плода продольное, вторая позиция, предлежит головка, прижата ко входу в таз. Сердечные тоны ясные, 120 ударов в минуту, схваток нет.

Размеры таза: 25—27—30—20 см, диагональная конъюгата 13 см.

Внутреннее исследование: шейка в состоянии сглаживания, наружный зев пропускает кончик пальца, плодный пузырь отсутствует, мыс не достигается.

**Вопрос.** Какое осложнение в родах?

**Ответ.** Перед нами пожилая первородящая без родовой деятельности с преждевременным отхождением вод.

Какой путь ведения родов лучше всего избрать: оперативный или консервативный? Для кесарского сечения существуют некоторые относительные показания (пожилой возраст в сочетании с преждевременным отхождением вод), которые допускают возможность операции согласно постановлению IV Пленума Советов по Родовспоможению министерств здравоохранения СССР и РСФСР, 1952 года. Но врач поступит более правильно, если вдумчиво подойдет к решению поставленной задачи с учетом индивидуальных особенностей организма. Пожилой возраст не всегда может привести к осложнению в родах. Многие женщины рожают легко и даже быстрее, чем молодые первородящие. Операцию можно произвести и несколько позднее, когда выяснится безуспешность проводимой терапии. В связи с этим будет целесообразно назначить комплекс мероприятий, направленных на предупреждение внутриутробной асфиксии плода, развития инфекции в матке и возбуждение родовой деятельности.

Учитывая полное отсутствие родовой деятельности, несмотря на уменьшение объема матки после отхождения вод, лучше всего прибегнуть к комбинированному методу возбуждения родовых схваток на фолликулиновом фоне; одновременно провести триаду Николаева и назначить антибиотики, легко усваиваемую пищу, богатую витаминами В и С. При преждевременном отхождении вод, когда дорог каждый час, проведение комбинированного метода стимуляции можно начать не через сутки после введения фолликулина, а раньше, через 6—8 часов.

В конце стимуляции по схеме № 3 (хинин с прозеринном) женщина почувствовала легкие схватки, повторяющиеся через 10—12 минут и длящиеся по 25 секунд, но через 5 часов схватки прекратились, температура повысилась до 37,9°. Состояние ее оставалось удовлетворительным, чувствовала лишь легкое утомление и головную боль. Был непродолжительный озноб. Головка плода стояла малым сегментом в полости таза. Сердцебиение плода слева ниже пупка, ясное, 126 ударов в минуту.

При внутреннем исследовании шейка оказалась сглаженной, но края ее толстые и ригидные. Наружный зев пропускает 1,5 пальца. На головке намечается небольшая родовая опухоль.

Путь к операции кесарского сечения отрезан из-за развившегося в родах эндометрита. Надо принимать меры к ликвидации инфекции и скорейшему родоразрешению естественным путем. С этой целью желательна перелить кровь в количестве 150—200 мл, чтобы повысить сопротивляемость организма, ввести подкожно пенициллин. Одновременно следует ввести в шейку матки атропин или новокаин, на головку плода наложить кожно-головные щипцы по Иванову. Эти щипцы будут способствовать более быстрому расширению шейки матки и усилению родовых схваток. В дополнение необходимо провести второй тур ускорения, при этом лучше сменить метод стимуляции и назначить пахикарпин в 3-процентном растворе по 3 мл внутримышечно; через 2 часа инъекцию повторить. Повторное проведение триады Николаева обязательно.

Через 6 часов после начала второго тура стимуляции схватки усилились и участились, стали повторяться через 4—5 минут и длиться по 40 секунд, болезненные. Головка плода малым сегментом во входе. Сердцебиение плода ясное, 130 ударов в минуту. При внутреннем исследовании найдено: открытие шейки увеличилось до двух пальцев, края ее оставались еще ригидными и сдерживали поступательное движение головки плода. Безуспешность проводимого лечения ригидности шейки диктует необходимость оперативного рассечения шейки матки или ее пальцевого растяжения, последнее более опасно для разнесения инфекции. После того как сделаны насечки на шейке справа и слева, схватки усилились, головка прошла большим сегментом в полость таза, а еще через полчаса опустилась и на дно таза. Потуги были короткими и слабыми ввиду значительного утомления роженицы.

Роды надо заканчивать как можно быстрее, иначе с каждым часом опасность распространения инфекции и внутриутробной асфиксии плода увеличится еще больше. Врач имеет возможность извлечь ребенка с помощью акушерских щипцов.

Под местной инфильтрационной анестезией раствором новокаина (пудендальная анестезия) наложены щипцы.

После перинеотомии извлечен плод в состоянии асфиксии, из которой осторожными мерами оживления (отсасывание слизи, теплая ванночка, внутриартериальное вливание

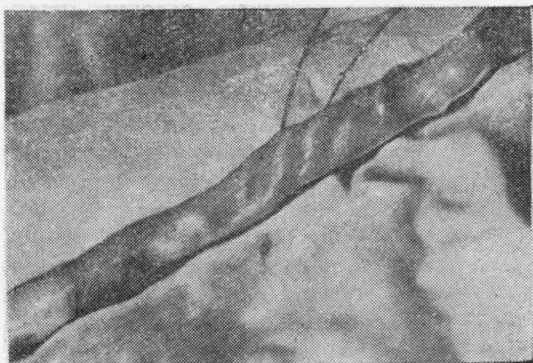


Рис. 22. Внешний вид пуповины. Пупочные артерии обозначаются в виде двух рядом идущих валиков (по И. Т. Мильченко).

2 мл 10-процентного раствора хлористого кальция, ингаляция кислорода) выведен через 10 минут после рожде-

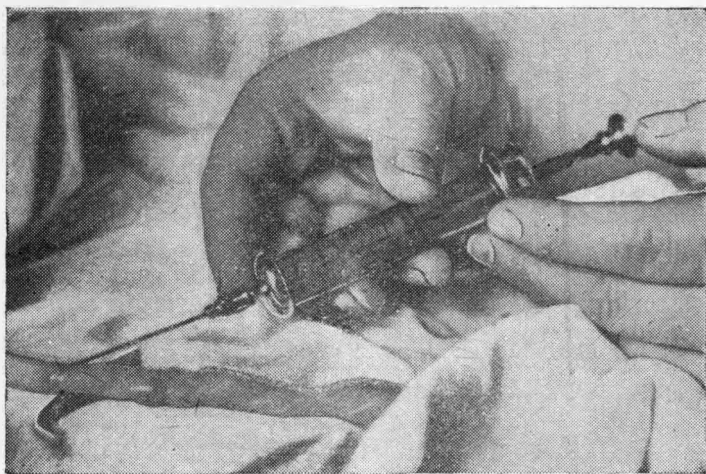


Рис. 23. Введение в артерию пуповины 10-процентного раствора хлористого кальция (по И. Т. Мильченко).



ния (рис. 22, 23). Послед выделился самостоятельно. Роды закончены, на разрезы шейки матки наложены швы. Родильнице произведено второе переливание крови в количестве 200 мл и назначены большие дозы антибиотиков, на живот положен пузырь со льдом.

**Заключение.** Своевременное рассечение ригидной шейки может избавить от серьезных осложнений в последующем. Но применять его надо только в случае безуспешного лечения ригидности консервативными методами. Наложение швов на раны шейки матки, независимо от их величины, обязательно.

## ЗАДАЧА № 28,

### РОДЫ ПРИ МНГОВОДИИ

Под наблюдением акушерки сельского фельдшерско-акушерского пункта находилась 32-летняя беременная, у которой обнаружено несоответствие между предполагаемым сроком беременности и размерами матки. По времени последней менструации и первого шевеления плода срок беременности был не больше 34—35 недель. Жалоб женщина не предъявляет. Временами лишь беспокоит тяжесть в животе.

Женщина правильного телосложения, подкожная клетчатка развита слабо, со стороны внутренних органов отклонений от нормы не определяется. Размеры таза: 25—28—30—20 см. Отеков нет. Живот округлой формы, окружность его равна 112 см, дно матки достигает уровня 40 см выше лона. Стенки матки равномерно напряжены. Части плода определяются неясно. Высоко над лоном расположена головка плода небольших размеров (не больше 8 см в передне-заднем размере), баллотирует и свободно перемещается вправо и влево. Сердечные тоны плода выслушиваются слева ниже пупка, ритмичные, глухие, временами исчезающие.

Акушерка направила беременную на консультацию к врачу сельской участковой больницы, где был поставлен диагноз беременности 34—35 недель и многоводия. Был дан совет направить женщину в родильное отделение участковой больницы за две недели до предполагаемого срока родов. Но через несколько дней женщина внезапно

почувствовала легкие схватки, повторяющиеся через 20—22 минуты, короткие и малочувствительные. Акушерка направила ее в родильное отделение больницы.

При поступлении в 14 часов состояние роженицы было удовлетворительным, поведение спокойным, тоны сердца чистые, кровяное давление 120/70, положение плода продольное, предлежит головка высоко над входом в таз, подвижная, сердцебиение плода приглушено, 130 ударов в минуту. Влагалищное исследование: шейка матки существует, наружный зев закрыт, плодный пузырь напряжен (определено через своды).

Диагноз ясен: беременность 35—36 недель, многоводие, преждевременные роды.

Спустя несколько часов схватки стали учащаться и повторяться через 15—16 минут продолжительностью по 20 секунд. Проведя всю ночь без сна, роженица к 7 часам утра чувствовала себя утомленной. К этому времени схватки несколько ослабли. Они повторялись с неравными промежутками по 10—15 секунд через 20—30 минут. При втором внутреннем исследовании врач обнаружил незначительное укорочение шейки матки, наружный зев пропускал кончик пальца, плодный пузырь напряжен. Предлежащей части над входом не было.

Сердцебиение плода приглушено, ритмичное, 126 ударов в минуту. Может быть, в целях ускорения родов вскрыть плодный пузырь или провести стимуляцию одним из известных медикаментозных методов?

В результате многоводия плод в матке остается еще очень подвижным, и к моменту осмотра положение его стало косым или даже поперечным. Открытия же цервикального канала пока нет, поэтому разрыв пузыря значительно осложнит роды и при отсутствии предлежащей части надолго задержит раскрытие шейки матки. Что касается назначения родостимулирующих средств, то на данном этапе оно также нецелесообразно. До конца родов еще далеко, а роженица уже утомлена. Мы можем израсходовать ее силы значительно раньше времени, а в самый ответственный период — изгнание плода — получить стойкую слабость родовых сил. Будет более целесообразно дать женщине отдохнуть, сняв болевые ощущения при схватках подкожным введением 1 мл 2-процентного раствора пантопона или промедола и повторно провести профилактику внутриутробной асфиксии плода. В целях

восстановления продольного положения плода рекомендовать женщине лежать на том боку, куда отклонилась головка плода.

В течение 4 часов роженица лежала на правом боку и дремала, но около обеда, примерно с 14 часов, схватки вновь усилились, стали повторяться через 10—12 минут и длиться по 30 секунд. Положение плода стало продольным. В 16 часов врач произвел третье внутреннее исследование и обнаружил, что шейка несколько укоротилась, наружный зев пропускает 1,5—2 пальца, плодный пузырь напряжен, высоко над входом предлежит головка.

В общей сложности роды продолжаются более суток (с момента первой схватки). Для повторных родов этот срок длительный, свидетельствует о глубоком нарушении родовой деятельности. Необходимо ускорить роды. В настоящий момент врач имеет возможность вскрыть плодный пузырь, что будет способствовать уменьшению объема матки и более плотному прижатию ко входу в таз предлежащей головки плода. Следует соблюдать основное правило при разрыве плодного пузыря: медленное выпускание вод между пальцами руки, введенной во влагалище, во избежание выпадения мелких частей плода или петли пуповины, что часто наблюдается при многоводии.

В 16 часов 30 минут плодный пузырь вскрыт, отошли чистые, зеленоватого цвета, воды около 3 л. Головка плода прижалась ко входу в таз, сердцебиение плода стало ясным, 130 ударов в минуту. В 18 часов головка плода опустилась на тазовое дно. Начались потуги. Состояние роженицы удовлетворительное, температура 36,7°, пульс 74 удара в минуту, кровяное давление 120/70. В 18 часов 20 минут родился живой мальчик, громко закричал. Вес его 2450 г, длина 44 см. Кожные покровы розовые, подкожная клетчатка развита слабо.

Последовый период опасен развитием атонии матки и появлением кровотечения. В целях предупреждения этого осложнения показано сразу же после рождения ребенка освободить мочевой пузырь. Послед выделился через 25 минут, дольки и оболочки все. Общая кровопотеря в родах составила 280 мл. Шейка осмотрена в зеркалах, разрывов нет, промежность цела. В целях предупреждения расслабления матки в послеродовом периоде необходимо положить на живот пузырь со льдом, подкожно ввести

1 мл эрготина и выдержать родильницу на родильном столе не менее 3 часов при постоянном наблюдении акушерки и врача.

**Заключение.** Ведение родов при многоводии требует от врача большой выдержки. Роды в большинстве случаев затягиваются, и здесь возникает необходимость сохранить силы роженицы. Разрыв плодного пузыря способствует более быстрому родоразрешению. Особенно осторожно и внимательно надо вести последовый и ранний послеродовой периоды.

## ЗАДАЧА № 29

### ВТОРИЧНАЯ СЛАБОСТЬ РОДОВЫХ СИЛ

В родильное отделение районной больницы поступила роженица 29 лет с жалобами на затянувшиеся роды и отсутствие схваток. Беременность протекала без осложнений, доношена. Роды вторые. Первые схватки почувствовала 18 часов назад. Сразу же обратилась к акушерке колхозного родильного дома. Сопровождавшая роженицу акушерка рассказала, что вначале родовая деятельность была хорошей, схватки средней силы, повторялись через 6—7 минут и продолжались по 45 секунд. Через 10 часов отошли в большом количестве воды, появились произвольные потуги, но головка плода все время находилась во входе в малый таз малым сегментом и легко определялась сверху через брюшную стенку. Через 1,5—2 часа после отхождения вод родовая деятельность начала ослабевать, схватки повторялись реже, а затем и вовсе прекратились. Головка плода продолжала стоять малым сегментом во входе в малый таз.

Первая беременность закончилась 2 года назад самостоятельными, но продолжительными родами. Ребенок здоров. В детстве болезней не помнит, на 18-м году болела пневмонией и в 20 лет — брюшным тифом.

Общее состояние роженицы при поступлении удовлетворительное, поведение спокойное, утомлена. Кожные покровы обычной бледно-розовой окраски, отеков нет. Температура 36,8°, пульс 76 ударов в минуту, ритмичный, хорошего наполнения. Тоны сердца чистые, кровяное давление 120/85. Дыхание в легких везикулярное, язык влаж-

ный, чистый. Живот имеет форму продольного овала, окружность его 97 см, дно матки под мечом. Положение плода продольное, первая позиция, предлежит головка малым сегментом во входе в таз, неподвижна. Сердцебиение плода слева ниже пупка, ясное, 132 удара в минуту. Родовой деятельности нет. Признак Вастена вровень. Размеры таза: 24—26—28—17 см. Моча выпущена катетером, чистая, при кипячении прозрачная.

Внутреннее исследование: полость малого таза свободна, крестцовая впадина правильной формы, мыс легко достигается, открытие зева полное, плодного пузыря нет, головка плода расположена стреловидным швом в поперечном размере входа, малый родничок слева, большой справа. Имеется небольшая родовая опухоль. Диагональная конъюгата 10,5 см.

**Вопрос.** В чем причина вторичной слабости родовых сил?

**Ответ.** У роженицы развилась вторичная слабость родовых сил как раз в самый ответственный период конфигурации головки и вставления ее в полость малого таза. В анамнезе есть указания на перенесенные заболевания пневмонией и тифом. Вероятность их влияния подтверждается тем, что и первые роды продолжались дольше обычного, но все же закончились самостоятельно. Не повторяется ли подобная картина и сейчас? Чтобы вполне убедиться в таком предположении, необходимо более глубоко изучить роженицу. Надо обратить внимание на наличие суженного таза I степени. Не это ли обстоятельство вызвало удлинение первых родов и не явилось ли в настоящий момент основной причиной ослабления родовых сил?

При вторичной слабости родовых сил врач никогда не должен упускать из виду возможность функционального несоответствия предлежащей части плода с тазом матери, даже при наличии нормальных размеров таза. Признак Вастена вровень. Это значит, что в данный момент размеры головки больше размеров входа в таз, и их уменьшение в родах будет зависеть от возможности последующей конфигурации при наличии хорошей родовой деятельности. С другой стороны, при выжидании хороших схваток длительное стояние головки во входе в таз может привести к возникновению свищей и развитию инфекции. После отхождения вод прошло уже около 7—8 часов, причем хорошая родовая деятельность в момент разрыва пузыря

и близкий за этим период свидетельствовали о безуспешности родовых сил уменьшить (сконфигурировать) головку плода и продвинуть ее в полость малого таза. Можно считать момент отхождения вод окончанием периода раскрытия, так как до этого десятичасовая интенсивная родовая деятельность у повторнорожающей вполне достаточна для раскрытия шейки матки. В силу этого нельзя решиться на стимуляцию родовой деятельности, так как подтверждается диагноз несоответствия головки плода с тазом матери. Плод жив. Головка еще не вколотилась в таз, в связи с чем имеются все основания провести родоразрешение операцией кесарского сечения, так как дальнейшее выжидание опасно развитием эндометрита, некрозом мягких родовых путей женщины и возможностью угрожающего разрыва матки. Операцию лучше сделать под инфильтрационной новокаиновой анестезией в нижнем сегменте матки ретровезикально. Перед операцией в обязательном порядке провести триаду Николаева и назначить пенициллин.

Роженица дала согласие на операцию, к которой и приступили после необходимой подготовки. Извлечен мальчик весом 3400 г; ребенок сразу же громко закричал. Операция прошла без осложнений. На 16-й день мать выписалась в удовлетворительном состоянии.

**Заключение.** Вторичная слабость родовых сил среди прочих причин может быть вызвана несоответствием размеров головки плода с тазом матери. Внимательный подход к анализу слабости родовой деятельности позволил своевременно обнаружить и ликвидировать тяжелое осложнение.

## ЗАДАЧА № 30

### ПЕРЕНОШЕННАЯ БЕРЕМЕННОСТЬ

В родильное отделение 25 мая 1954 года поступила женщина 27 лет с жалобами на редкие, нерегулярные и короткие схватки, возникшие накануне вечером и прекратившиеся к утру. Беременность вторая. Три года назад были нормальные роды. Ребенок здоров. Последняя менструация была 20 июля 1953 года. Первое шевеление плода почувствовала 2 декабря 1953 года. В первую поло-

вину беременности была тошнота, изредка наблюдалась рвота. Во второй половине никаких осложнений не было. На учете в женской консультации находится по поводу настоящей беременности с 11-й недели ее.

По данным женской консультации и расчетам женщины предполагаемый срок родов уже прошел 3—4 недели тому назад.

Женщина пикнической конституции, с хорошо выраженной подкожно-жировой клетчаткой. Кожные покровы и видимые слизистые бледно-розовой окраски, отеков нет. Температура тела 36,8°. Общее состояние удовлетворительное. В легких дыхание везикулярное, тоны сердца чистые, пульс 68 ударов в минуту, ритмичный, кровяное давление 120/70. Язык влажный, чистый, стул оформлен. В моче белка не обнаружено.

Размеры таза: 25—28—31—19,5 см, диагональная конъюгата 13 см, размер Соловьева 16 см. Живот имеет форму продольного овала, окружность его равна 110 см, высота стояния дна матки 36 см, положение плода продольное, первая позиция, предлежит головка, подвижная, кости черепа плотные, прямой размер головки 13,5 см. Сердечные тоны плода слева ниже пупка, ясные, 132 удара в минуту. Воды стоят. Матка мягкая, слабовозбудимая.

Влагалищное исследование: шейка матки сохранена, наружный зев закрыт, мыс не достигается.

**Вопрос.** В чем особенность данной беременности?

**Ответ.** Как анамнестические данные (несоответствие предполагаемого срока родов с развитием беременности), так и некоторые клинические симптомы (плотность костей черепа, большие размеры головки, нерегулярность и мимолетность возникших схваток) указывают на возможность перенесенной беременности. Такое состояние не является безразличным для матери и для плода. Прежде всего вследствие дистрофических процессов в плаценте и возникающих при этом гипоксических состояний может внезапно наступить внутриутробная смерть плода. Поэтому при перенесенной беременности необходимо принимать активные меры к родоразрешению.

**Вопрос.** Какой метод возбуждения схваток лучше применить при перенесенной беременности?

**Ответ.** Опыт показывает, что наступление родовой деятельности при этой форме акушерской патологии вызы-

вается с большим трудом. К тому же роды часто осложняются слабостью изгоняющих сил, клиническим несоответствием головки плода с тазом матери вследствие пониженной способности костей черепа к конфигурации, атонией матки в последовом и раннем послеродовом периодах. В связи с этим подходить к выбору метода стимуляции надо тщательно. Если нет противопоказаний, то назначение фолликулина беременной должно непременно предшествовать стимуляции родов. Через сутки после создания фолликулинового фона проводится один из принятых в настоящее время методов возбуждения родовой деятельности. В качестве примера можно предложить схему № 1 (карбохолин в сочетании с хинином), схему № 2 (карбохолин в сочетании с хинином и питуитрином), схему № 3 (прозерин в сочетании с хинином), схему Дубнова—Штейна (хинин в сочетании с питуитрином) и др. При безуспешном применении какого-либо метода возбуждения родовых схваток на следующий день следует повторить создание фолликулинового фона, после чего вновь дать курс стимуляции и попытаться произвести пальцевое расширение шейки матки. Возможны трех- и даже четырехкратные туры. Если же после указанных мер эффекта не наступает, необходимо ставить вопрос об оперативном родоразрешении методом кесарского сечения.

Женщина после проведения третьего тура возбуждения родов почувствовала хорошие схватки, с течением времени они участились и усилились. Через 18 часов родила живую девочку. Послед выделился через 45 минут, при осмотре его на материнской поверхности плаценты обнаружены мелкие участки обизвествления.

**Заключение.** Перенашивание беременности опасно возможностью развития внутриутробной асфиксии плода. Отсюда становится очевидной ответственность женской консультации за своевременное выявление подобных осложнений. Для этого каждая женщина, имеющая срок беременности в 39—40 недель, должна быть патронирована неоднократно. И если роды задерживаются на 7—10 дней от их предполагаемого срока, то женщина в обязательном порядке направляется в родильный стационар.

После установления диагноза переносимости беременности необходимо приступить к возбуждению родовой деятельности.



### ЗАДАЧА № 31

#### РОДЫ ПРИ ОБЩЕСУЖЕННОМ ПЛОСКОМ ТАЗЕ II СТЕПЕНИ

В родильное отделение районной больницы поступила женщина 34 лет со схватками, появившимися 3 часа назад. Беременность вторая, доношена. На 21-м году боле-  
ла тифом и с 30 лет хронической ангиной. Замужем с 31-го года, первая беременность закончилась родами в срок, но рожала около двух суток, и плод был извлечен щипцами. Ребенок жив, ему 2 года, развивается хорошо, здоров.

Общее состояние при поступлении удовлетворительное. Телосложение правильное, рост 145 см, вес 54 кг, подкожная клетчатка развита удовлетворительно. Кожные покровы и видимые слизистые обычной бледно-розовой окраски. Отеков нет. Температура 36,8°. Пульс 68 ударов в минуту, ритмичный. Тоны сердца чистые, кровяное давление 120/75. В легких дыхание везикулярное. Язык влажный, чистый. Живот имеет форму продольного овала, окружность его 106 см, высота стояния дна матки 31 см. Положение плода продольное, вторая позиция, предлежит головка высоко над входом, подвижная, прямой размер головки 12,5 см. Сердечные тоны плода справа ниже пупка, ясные, 132 удара в минуту. Воды стоят. Схватки повторяются через 8—10 минут и продолжаются по 30 секунд. Во время схваток женщина жалуется на боль в пояснице и в низу живота.

Размеры таза: 24—26—29—17 см. Диагональная конъюгата 10 см. Размер Соловьева 16 см, боковые размеры таза 13 см, высота лонного сочленения 5,5 см. Верхняя половина ромба Михаэлиса уплощена. Размеры ромба 10×9 см.

Внутреннее исследование: крестцовая впадина правильной вогнутой формы, мыс легко достигается, дефор-

маций в полости таза не обнаружено, шейка матки укорочена, наружный зев пропускает два пальца, края его толстые, упругие. Плодный пузырь цел, напрягается при схватке. Во время исследования он разорвался, отошли чистые воды в количестве 350 мл. Предлежит головка стреловидным швом в поперечном размере входа. После отхождения вод головка плода слегка прижалась ко входу, но свободно отодвигается кверху во время исследования.

**Вопрос.** В чем особенность родов?

**Ответ.** Роженица имеет неблагоприятный акушерский анамнез. Прощлые роды были длительными и закончились применением акушерских щипцов. При объективном исследовании обнаружено сужение таза II степени, причем характер сужения приближается к общесуженному плоскому. Роды вторые, в связи с чем мы вправе ожидать большие размеры плода, чем это имело место при первых родах. Высокое стояние головки плода над входом тоже может указывать на влияние суженного таза, хотя в повторных родах подобная картина может встретиться и при обычных размерах таза и полном соответствии головки с тазом. Но на таком заведомо патологическом фоне этот признак нужно принять во внимание, тем более, что возникшее в родах раннее отхождение вод также может быть результатом высокого стояния головки и отсутствия пояса соприкосновения с тканями матки.

**Вопрос.** Как поступить дальше? Принять меры к оперативному родоразрешению, не дожидаясь развития признаков несоответствия головки с тазом, или еще возможны самостоятельные роды?

**Ответ.** К оперативному родоразрешению путем абдоминального кесарского сечения имеются некоторые относительные показания (отягощенный акушерский анамнез, суженный таз II степени). Но акушер должен стремиться к более физиологическому ведению родов. Тезис А. П. Губарева «Доверять силам природы и не допускать никакого насилия над ней» должен быть положен в основу практики каждого акушера. Он обязан испытать все средства, способствующие родоразрешению через естественные родовые пути. Возможно, и в этих родах головка плода сконфигурируется, опустится в полость малого таза и может быть извлечена при затагнувшемся изгнании с помощью акушерских щипцов. Врач имеет все

основания для консервативного проведения родов при строгом наблюдении за вставлением головки в таз.

Для снятия ригидности шейки матки целесообразно ввести в переднюю и заднюю губы шейки по 40 мл 1/4-процентного раствора новокаина. Обязательны также профилактика внутриутробной асфиксии плода (триада Николаева) и пенициллинотерапия.

Через 6 часов состояние роженицы удовлетворительное, поведение спокойное. Температура 36,8°, пульс 76 ударов в минуту, ритмичный. Схватки хорошей силы, повторяются через 2—3 минуты и продолжаются 45 секунд. Во время схваток роженица стонет, меняет положение. Сердцебиение плода справа ниже пупка, 136 ударов в минуту, головка плода малым сегментом во входе в таз. Признак Вастена ровный. При внутреннем исследовании обнаружено полное открытие шейки матки, плодного пузыря нет, головка плода стоит стреловидным швом в левом косом размере входа. Крестцовая впадина свободна, мыс достигается согнутым пальцем.

**Вопрос.** Как дальше вести роды?

**Ответ.** Принятые меры оказались довольно успешными. Раскрытие шейки матки произошло в обычные для повторных родов сроки (8—9 часов), головка плода начинает вставляться в малый таз. Признаков внутриутробной асфиксии плода и эндометрита в родах не обнаруживается. Наступает самый ответственный момент этих родов — момент конфигурации и вставления головки плода. Родовая деятельность хорошая. Из основных мероприятий прежде всего надо повторить триаду Николаева и ввести внутримышечно еще 100 тыс. единиц пенициллина. От роженицы не отходить, следить за вставлением головки и иметь в виду возможность перерастяжения нижнего сегмента матки в родах. Динамику поступательного движения головки в этих условиях очень удобно определять наружными приемами (признак Вастена, 3-й и 4-й приемы Леопольда).

**Вопрос.** В течение какого времени можно ждать вставления головки?

**Ответ.** При хорошей родовой деятельности головка плода должна вставляться не более 2—3 часов. Если после этого головка остается во входе, то больше затягивать роды нет смысла, так как самостоятельное родоразрешение почти невозможно. Нужно делать кесарское

сечение, не дожидаясь появления признаков перерастяжения нижнего сегмента матки и пока еще не возникли противопоказания к операции (эндометрит).

Через 3 часа после второго внутреннего исследования состояние роженицы остается удовлетворительным, поведение спокойным. Схватки повторяются через 1,5—2 минуты, переходят в потуги. Головка плода наружными приемами над входом в таз почти не определяется, слева пальпируется лишь подбородок. Сердечные тоны плода по средней линии между пупком и лоном ясные, 136 ударов в минуту.

В течение прошедших 3 часов головка проделала конфигурацию, опустилась своим большим сегментом в полость малого таза, но продвижение ее идет, видимо, медленно. При повторных родах период изгнания обычно должен продолжаться не более 2 часов.

**Вопрос.** Нужно ли сейчас заканчивать роды?

**Ответ.** Врач еще предполагает временем примерно в час-полтора, так как продвижение головки в полость таза наступило недавно (прошло не более 30—40 минут). К тому же головка находится еще высоко, и накладывать акушерские щипцы пока опасно. Необходимо провести в третий раз профилактику внутриутробной асфиксии плода, после чего продолжать наблюдение за продвижением головки и сердцебиением плода.

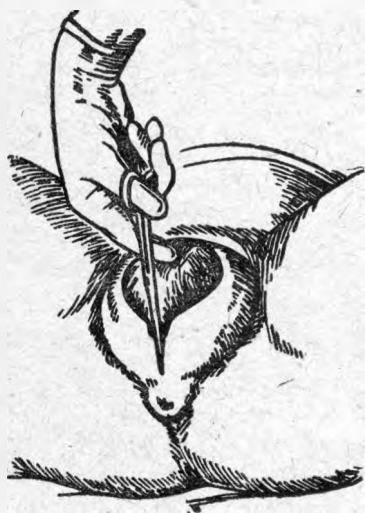


Рис. 24. Перинеотомия (из руководства М. С. Малиновского «Оперативное акушерство»).

При повторном осмотре (через час) состояние роженицы оставалось удовлетворительным. Пульс 78 ударов в минуту, кровяное давление 120/80. Потуги хорошей силы, повторяются через 2 минуты. Головка плода на дне таза, растягивает мышцы промежности. Сердечные тоны плода

132 удара в минуту. На промежности имеются рубцы после старого разрыва при первых родах. Во избежание повторного разрыва по рубцу решено произвести перинеотомию (рис. 24). Сразу же после рассечения промежности родилась головка плода, а затем выведены плечики и туловище. Ребенок родился в состоянии легкой асфиксии, из которой был выведен через 5 минут (ванночка по Легенченко, отсасывание слизи, инъекции кофеина и лобелина по 0,2 мл). После рождения детского места шейка матки осмотрена в зеркалах, на разрез промежности наложены швы.

**Заключение.** Ведение родов при суженном тазе I и II степени является наиболее трудной главой акушерства. Вдумчивое отношение к имевшим место клиническим признакам позволило врачу правильно оценить обстановку в данных родах и выбрать наиболее щадящий метод родоразрешения.

## ЗАДАЧА № 32

### ПЛОСКОСУЖЕННЫЙ ТАЗ. УЩЕМЛЕНИЕ ПЕРЕДНЕЙ ГУБЫ ШЕЙКИ В РОДАХ

В колхозный родильный дом поступила роженица 36 лет со схватками, появившимися 2 часа назад. Имела шесть родов, из которых последние осложнились разрывом шейки матки. Беременность доношена, протекала без осложнений. Состояние роженицы при поступлении вполне удовлетворительное, поведение спокойное. Женщина прошла психопрофилактическую подготовку к родам.

Конституция приближается к пикнической, подкожно-жировая клетчатка развита хорошо, отеков нет. Тоны сердца чистые, кровяное давление 125/80. Пульс 64 удара в минуту. В легких дыхание везикулярное, живот в виде продольного овала, окружность его равна 98 см, дно матки на 33 см выше лона, положение плода продольное, предлежит головка, подвижная над входом, сердцебиение плода справа ниже пупка, ясное, 124 удара в минуту. Воды стоят. Схватки повторяются через 8—10 минут и длятся по 35 секунд.

Размеры таза: 26—27—30—18 см, диагональная конъюгата 11,5 см.

Внутреннее исследование: шейка матки укорочена, справа и слева имеются плотные рубцы, достигающие до сводов, наружный зев пропускает палец, плодный пузырь цел, наливается при схватке, предлежит головка, подвижная.

**Вопрос.** В чем состоит особенность данных родов?

**Ответ.** Роженица имеет сужение таза I степени за счет уменьшения прямого размера. Таз плоский. Роды идут правильно. Учитывая самопроизвольное родоразрешение предыдущих беременностей, можно допустить, что и при этих родах таз не будет узким. Но это только предположение, так как функциональное несоответствие головки с тазом возникает в начале периода изгнания. Поэтому окончательное решение этого вопроса возможно лишь после того, как шейка матки полностью раскроется.

Через 6 часов после поступления в стационар отошли воды в большом количестве, чистые, головка плода прижалась ко входу в таз, сердцебиение плода ясное. Схватки повторялись через 2—3 минуты и продолжались по 45 секунд. При внутреннем исследовании шейка оказалась укороченной, открытие зева на 3,5 пальца, края толстые, но мягкие, податливые. Плодного пузыря нет, головка плода прижата ко входу в таз, стреловидный шов расположен в поперечном размере входа.

Наступает самый ответственный момент родов: пройдет ли головка плода через суженный таз.

Через 2 часа после отхождения вод схватки стали очень частыми, быстро следующими одна за другой, но короткими, не более 10—12 секунд, и очень болезненными. Роженица во время схваток ведет себя беспокойно, кричит, мечется в постели, хватается за живот и поясницу, между схватками дремлет. Пульс 76 ударов в минуту, ритмичный. Язык влажный, слегка обложен. Живот мягкий, тело матки между схватками расслабляется, безболезненное. Нижний сегмент матки болезнен при пальпации. Поперечная борозда на 4 пальца выше лона. Признак Вастена отрицательный. Головка плода малым сегментом во входе в таз. Сердцебиение плода ясное, 130 ударов в минуту. При внутреннем исследовании открытие зева было полным, но передняя губа шейки расположена между предлежащей головкой и лоном, отечна, свисает во влагалище в виде языка.

**Вопрос.** В чем причина таких болезненных схваток?

Может быть, уже развилась картина несоответствия головки с тазом?

**Ответ.** В родах возникло какое-то препятствие для продвижения головки плода. Отрицательный признак Вастена может до некоторой степени исключить несоответствие головки плода с тазом, тем более, что нами еще обнаружено ущемление передней губы шейки матки. Это осложнение и является основной причиной болезненных схваток, так как состояние угрожающего разрыва матки исключается с достаточной вероятностью клиникой родов (отсутствие болезненности между схватками, мягкие, вне схватки ткани матки, обычное расположение борозды Шатц-Унтербергера и т. д.).

Единственным мероприятием в этом случае будет попытка вправления ущемившейся губы шейки. Во время внутреннего исследования вправление легко удалось, после чего головка плода быстро опустилась в полость малого таза и через 20 минут родился мальчик без асфиксии, громко закричал. Последовый период прошел без осложнений.

**Заключение.** Ущемление шейки матки предлежащей головкой — серьезное осложнение в родах, могущее повлечь или самоампутацию шейки, или другие травмы мягких тканей. К тому же увеличивается возможность внутриутробной асфиксии плода. Ранняя диагностика ущемления губы шейки позволит своевременно заправить ее за предлежащую головку и тем самым избавит роженицу от тяжелых осложнений, а плод от возможной гибели.

### ЗАДАЧА № 33

#### ОБЩЕРАВНОМЕРНОСУЖЕННЫЙ ТАЗ II СТЕПЕНИ. СЛАБОСТЬ РОДОВЫХ СИЛ

Акушерка фельдшерско-акушерского пункта направила в родильный стационар 23-летнюю беременную колхозницу, имеющую равномерносуженный таз. В детстве она перенесла корь, скарлатину. Взрослой болела малярией. Месячные с 16 лет по 2 дня через месяц, скудные, болезненные. Замужем 3 года. Беременность первая, до трех месяцев была тошнота, пищу принимала без аппетита.

Женщина правильного телосложения, рост 152 см, вес

49 кг 400 г, подкожно-жировая клетчатка выражена слабо. Тонус скелетной мускулатуры понижен, кожные покровы бледны, отеков нет, молочные железы округлой формы, развиты слабо, соски втянуты. На коже брюшной стенки многочисленные стрии. Ромб Михаэлиса правильной формы, но уменьшен в размерах (9×8 см). Размеры таза: 22—25—28—17 см, диагональная конъюгата 10 см. Размер Соловьева 13 см, высота лонного сочленения 4 см, прямой боковой размер таза 14 см, окружность таза 74 см. Окружность живота 102 см, высота стояния дна матки над лоном 30 см. Положение плода продольное, первая позиция, предлежит головка, прижата ко входу в таз, прямой размер головки 12 см. Предполагаемый вес плода 2900—3100 г, сердечные тоны плода слева ниже пупка, ясные, 126 ударов в минуту. Схваток нет. Воды стоят.

**Вопрос.** Какая форма и степень сужения таза? Возможны ли самостоятельные роды?

**Ответ.** Перед нами женщина ниже среднего роста, пониженного питания. Указания на позднее появление месячных, их болезненность, при небольшом количестве крови, сравнительно долгое отсутствие беременности (на третьем году половой жизни) в сочетании с ее как бы детским телосложением наводят нас на мысль об инфантильной конституции беременной. На этом фоне равномерное сужение таза (приблизительно на 3 см) не является случайным. Ее таз пропорционально уменьшен в соответствии с размерами всего скелета и может быть охарактеризован как общеравномерносуженный. Косвенное вычисление акушерской конъюгаты устанавливает сужение таза II степени (из величины диагональной конъюгаты 10 см вычитаем 1,5 см и получаем 8,5 см). Согласно положению классического акушерства, величина акушерской конъюгаты в пределах 8,5—9 см при достаточной конфигурации головки плода и хорошей родовой деятельности дает возможность при доношенной беременности провести самостоятельные роды. Предполагаемый вес плода не превышает средних цифр. Все это вместе взятое исключает необходимость оперативного вмешательства в начале родов. Врач поступает правильно, решая вести роды консервативно.

Женщине назначается постельный режим, проводится психопрофилактическая подготовка к родам (дополни-



тельно к ранее проведенной в амбулатории), назначается высококалорийная, но легкоусвояемая, богатая витаминами пища, ведется наблюдение за общим состоянием сердечно-сосудистой системы (пульс, кровяное давление, выслушивание сердца) и деятельностью почек (анализы мочи).

На третий день в 5 часов утра появились первые малочувствительные короткие схватки (не более 25 секунд), повторяющиеся через 25—30 минут. Состояние роженицы удовлетворительное, поведение спокойное. Головка плода прижата ко входу в таз, воды стоят. Сердечные тоны плода ясные, 120 ударов в минуту. При внутреннем исследовании шейка матки в состоянии сглаживания, наружный зев закрыт.

**Вопрос.** Какие мероприятия необходимы в начале родов?

**Ответ.** Мы знаем, что соответствие головки плода с тазом можно определить лишь после окончательного раскрытия шейки. Поэтому врач должен вести неослабное наблюдение за состоянием роженицы, пульсом, кровяным давлением, стремиться более длительно сохранить плодный пузырь, наблюдать за развитием родовой деятельности (частотой схваток и их продолжительностью), за сердцебиением плода, раскрытием шейки матки и проводить психопрофилактическое обезболивание родов.

Через 12 часов после появления первых схваток состояние роженицы удовлетворительное, поведение спокойное, схватки повторяются через 4—5 минут и длятся по 40 секунд. Во время схваток роженица чувствует тупую боль в пояснице и в низу живота. Она выполняет приемы психобезболивания.

Температура тела  $36,7^{\circ}$ , пульс 70 ударов в минуту, кровяное давление 125/80. Головка плода прижата ко входу, сердцебиение его ясное, 130 ударов в минуту, воды стоят.

**Вопрос.** Какие мероприятия необходимы в данный момент?

**Ответ.** Родовая деятельность развивается активно, схватки участились. С момента первой схватки прошло 12 часов. Принимая во внимание, что период раскрытия у первородящих продолжается около 16—18 часов, можем предположить, что у нашей роженицы в настоящее время процесс сглаживания и раскрытия шейки приближается к

концу. Об этом можно судить и по расположению поперечной борозды Шатц—Унтербергера, которая находится сейчас на 2,5 пальца выше лона. В целях подтверждения этих данных и исключения возможной ригидности тканей шейки матки в данный момент будет показано влагалищное или ректальное исследование. Произведя исследование, врач обнаружил полное сглаживание шейки, открытие зева на 2 пальца, края его тонкие, мягкие, плодный пузырь цел, наливается при схватке. Стреловидный шов расположен в поперечном размере, посередине между лонном и мысом, малый родничок слева, большой справа, смещаемость костей черепа хорошая.

**Вопрос.** Правильно ли идут роды?

**Ответ.** Родовая деятельность развивается достаточно хорошо. Схватки хорошей силы, продолжительные, чередуются через короткие промежутки времени. Процесс сглаживания и раскрытия шейки матки протекает также физиологически. Плодный пузырь цел.

Нужно ли его вскрывать?

На данном этапе вскрытие плодного пузыря будет несвоевременным, так как открытие шейки еще не совсем закончено. Кроме того, в связи с суженным тазом можно ожидать более длительного стояния головки во входе, и ранний разрыв плодного пузыря будет способствовать лишь развитию внутриутробной асфиксии плода и проникновению инфекции в полость матки. Поэтому пока следует ограничить свои действия повторением триады Николаева.

Исходя из того, что период раскрытия шейки матки у первородящих длится около 16—18 часов, врач может продолжать наблюдение за схватками при их достаточной силе приблизительно 4—5 часов, после чего целесообразно произвести третье влагалищное исследование.

Через 4 часа после второго внутреннего исследования отошли воды, состояние роженицы удовлетворительное, поведение спокойное. Пульс 72 удара в минуту, кровяное давление 120/80. Головка плода прижата ко входу, признак Вастена (определяется только после отхождения вод при пустом мочевом пузыре) ровень. Сердцебиение плода слева ниже пупка, 130 ударов в минуту. При влагалищном исследовании обнаружено полное открытие шейки матки, края зева определялись лишь вокруг головки. тонкие, головка плода еще не достигла своей проводной

точкой второй плоскости, стреловидный шов в поперечном размере (слегка переходит в правый косой), расположен синклитически, малый родничок слева и немного спереди, большой справа и сзади. Кости черепа подвижны.

**Вопрос.** Соответствуют ли размеры головки размерам полости таза?

**Ответ.** Период сглаживания и раскрытия шейки закончен. Наступает изгнание плода. Но возможность его прохождения через суженную полость пока еще не выяснена. Размеры головки в настоящее время больше размеров таза. Роды произойдут сами, если головка будет хорошо конфигурировать и потуги будут активны. Конфигурация черепа может быть затруднена при развитии вторичной слабости родовых сил.

Как долго мы можем ожидать приспособления головки к этим размерам таза?

При хорошей родовой деятельности у первородящих можно выжидать не больше 4 часов. Если после этого головка будет находиться во входе, то несоответствие головки с тазом очевидно. В целях увеличения сгибания головки целесообразно уложить женщину на бок (при первой позиции — на левый).

Через 2 часа после отхождения вод схватки повторяются каждые 3—4 минуты продолжительностью по 40 секунд. Роженица чувствует слабость и утомление. Пульс 75 ударов в минуту. Потуги слабые и короткие. Головка плода основанием малого сегмента во входе, признак Вастена стал отрицательным. Сердечные тоны плода 130 ударов в минуту.

Уменьшение объема головки все же происходит, на это указывают признак Вастена и ее поступательное движение в полость таза. Но родовая деятельность начинает постепенно ослабевать. Если не принять мер, может развиться вторичная слабость родовых сил, задержав надолго изгнание плода.

**Вопрос.** Что лучше всего применить?

**Ответ.** В борьбе со вторичной слабостью родовых сил акушеры часто применяют отдых или стимуляцию. Надо помнить, что вторичная слабость родовых сил является часто результатом длительных родов при функционально узком тазе (при большой головке, при поперечных положениях, разгибательных предлежаниях головки и т. д.). Поэтому, прежде чем решиться на терапию вторичной

родовой слабости, надо исключить механическое несоответствие между плодом и тазом матери.

В данном случае мы не можем считать длительное стояние во входе как проявление несоответствия головки с тазом, так как двухчасовая работа мускула матки и брюшного пресса с момента полного открытия достигла заметных результатов. Головка плода уменьшилась и продолжает конфигурироваться. Только утомление деятельности нервной системы и истощение мышц матки несколько задержали ее продвижение через полость таза. Поэтому можно смело приступить к лечению вторичной слабости родовых сил.

Итак, отдых или стимуляция?

Отдых, достигнутый введением пантопона, должен дать покой нервной системе, способствующей регуляции процессов торможения и возбуждения, что приводит к функциональной перестройке всех органов и систем (в том числе и матки). Для такого отдыха надо не меньше 3—4 часов.

Можно ли допустить стояние головки плода во входе такое длительное время?

Нет, нельзя. За этот период могут развиваться внутриутробная асфиксия плода, инфекция в матке, и, наконец, длительная ишемия мягких тканей матери приведет к их некрозу и образованию мочеполовых и каловых свищей. Этот вид терапии в данный момент совершенно недопустим. Остается только стимуляция родовых сил. Прежде всего необходимо снова провести триаду Николаева. Введенная в вену глюкоза и ингаляция кислорода будут косвенно улучшать и работоспособность матки. Из родостимулирующих средств более всего будут уместны или прозерин по порошку через 30 минут, или питуитрин по 0,2 через 30 минут (чередуется с порошком хинина по 0,15), или 3-процентный раствор пахикарпина по 2—3 мл внутримышечно. Заслуживает внимания при выраженном утомлении роженицы применение фенамина. Применять однократно большие дозы питуитрина (1 мл) при головке, стоящей во входе, совершенно противопоказано, так как это вызывает судорожные резкие сокращения матки, могущие привести к ее разрыву.

Врач назначил роженице питуитрин по 0,15 подкожными инъекциями, чередуя с ним порошки хинина по 0,2 через 15 минут, всего 6 раз (3 инъекции питуитрина и

3 порошка хинина). Через 2 часа после начала стимуляции потуги стали повторяться каждые 3 минуты. Роженица активно тужится. Головка плода опустилась в полость таза, наружными методами исследования над лоном определяется лишь подбородок. Сердцебиение плода между пупком и лоном, 140 ударов в минуту.

С момента отхождения вод и окончания раскрытия шейки матки прошло 4 часа. Этого времени вполне достаточно для изгнания доношенного плода при нормальном тазе и хорошей родовой деятельности. Но у нашей роженицы таз сужен. Головка долго стояла во входе, в связи с чем рождение плода затянулось.

**Вопрос.** Нужно ли приступить к извлечению плода?

**Ответ.** Признаков внутриутробной асфиксии плода пока не обнаруживается. Но длительное стояние головки во входе и медленное ее продвижение в полости таза способствуют развитию асфиксии и предрасполагают к кровоизлиянию в мозг. К тому же сдавление мягких тканей матери опасно из-за возможного некроза. Поэтому постановка вопроса об оперативном извлечении плода с помощью акушерских щипцов будет своевременной.

Есть ли для этого условия, допускающие выполнение такой операции?

Произведя внутреннее исследование, врач нашел, что открытие шейки полное, плодного пузыря нет, крестцовая впадина выполнена головкой на одну треть, задняя поверхность лонного сочленения занята наполовину опустившейся головкой, седалищные ости легко определяются, стреловидный шов в правом косом размере, малый родничок слева и спереди, большой не достигается.

Влагалищное исследование показало, что головка плода проходит своими наибольшими размерами вход в таз. Но она еще не дошла до уровня узкой части таза, крестцовая впадина выполнена только на одну треть, задняя поверхность лона также неполностью закрыта головкой. На основании этого мы устанавливаем, что головка только начинает опускаться в полость таза, не достигнув еще широкой его части. Наложение акушерских щипцов на этом уровне не лишено опасности травмы мягких тканей матери и сдавления головки. Такие щипцы будут приравнены к высоким. Мы знаем, что к применению высоких щипцов можно прибегнуть лишь в крайнем случае, когда нет другого выхода и нет времени для выжидания. У нашей

же роженицы период изгнания продолжается не больше 2 часов (если вычесть стояние головки во входе). Родовая деятельность усилилась. Можно еще подождать 1—1,5 часа. За это время головка, если не родится, то, по крайней мере, опустится в полость настолько, что будет возможно наложение полостных щипцов. Надо только внимательно следить за сердечными тонами плода.

Спустя час потуги вновь стали ослабевать (повторяются через 4—5 минут), роженица утомлена. Во время потуг промежность несколько растягивается, из половой щели показывается головка, но после потуг мышцы тазового дна вновь сокращаются, и головка скрывается за мягкими тканями. Сердечные тоны плода 140—150 ударов в минуту.

Надо произвести внутреннее исследование, чтобы решить вопрос о возможности родоразрешения. При внутреннем исследовании врач достиг седалищных остей, но головка плода занимала половину крестцовой впадины и всю заднюю поверхность лона, стреловидный шов располагался в правом косом размере. Мочевой пузырь переполнен. Попытка катетеризации оказалась безуспешной.

Ждать больше нельзя. С момента полного открытия шейки матки прошло 5 часов. За этот период родовая деятельность дважды ослабевала. Помимо опасности некроза мягких тканей матери появляется угроза внутриутробной асфиксии плода. Надо спешить с родоразрешением. Для нас ясно, что женщина может родить самостоятельно, но роды при этом затянутся, и гибель плода будет более чем вероятна.

**Вопрос.** Есть ли условия для наложения акушерских щипцов на головку?

**Ответ.** Условия для наложения щипцов есть. Целесообразно перед операцией произвести пудендальную анестезию раствором новокаина, а при высокой промежности в момент выведения головки лучше сделать эпизиотомию (рис. 25).

Через 15 минут были наложены полостные щипцы, извлечена девочка в асфиксии, из которой после отсасывания слизи и теплой ванночки по Легенченко выведена, закричала, но слабо, со стоном. Обработка ребенка производилась очень осторожно из-за подозрения на кровоизлияние в мозг.

**Вопрос.** Можно ли было избежать наложения щипцов и ограничиться хотя бы введением питуитрина для ускорения родов?

**Ответ.** Только быстрое родоразрешение могло спасти этого ребенка, находившегося уже в состоянии начавшейся внутриутробной асфиксии. А если учесть и отрицательное влияние питуитрина на плод, способствующего асфиксии, то станет понятным, что единственно возможным методом родоразрешения в этих условиях могли быть только полостные акушерские щипцы.

Последовый период прошел без осложнений, кровопотеря в родах составила 280 мл. Шейка матки осмотрена в зерка-

лах, разрывов не найдено. В целях предупреждения послеродовых заболеваний произведено переливание крови в количестве 200 мл.

**Заключение.** Суженный таз как выражение общей неполноценности организма довольно часто сочетается со слабостью родовых сил. В то же время и функциональное несоответствие головки плода с тазом в некоторых случаях может сопровождаться ослаблением родовой деятельности. Отсюда в каждом случае ослабления изгоняющих родовых сил возникает необходимость точной дифференциальной диагностики клинически узкого таза или истощения потенциальных сил организма, так как терапия этих состояний противоположна.



Рис. 25. Эпизиотомия  
(по М. С. Малиновскому).

## ЗАДАЧА № 34

### ПЛОСКОСУЖЕННЫЙ ТАЗ. ВЫПАДЕНИЕ ПУПОВИНЫ

В родильное отделение сельской участковой больницы поступила колхозница 26 лет со схватками, появившимися 4 часа назад. Беременность вторая, протекала без ослож-

нений, доношена. Женщина со второго месяца беременности находилась под наблюдением акушерки.

Беременная пикнической конституции. Рост 152 см, вес 58 кг. Подкожная клетчатка развита хорошо. Отеков нет. Размеры таза: 25—27—31—18 см, диагональная конъюгата 10,5 см. Тоны сердца чистые, кровяное давление 120/80. Дыхание везикулярное. Живот в виде продольного овала, окружность его 106 см, высота стояния дна матки 32 см. Положение плода продольное, первая позиция, предлежит головка, прижата ко входу, легко отодвигается при осмотре. Сердцебиение плода слева ниже пупка, ясное, 128 ударов в минуту, ритмичное. Воды стоят. Схватки повторяются через 6—7 минут и длятся по 40 секунд.

Через 3 часа после поступления отошли воды в большом количестве, темного цвета, окрашенные меконием. Схватки были частыми, продолжительными. Головка плода опустилась во вход в таз малым сегментом. Через 5 минут после отхождения вод акушерка обнаружила учащение сердцебиения его до 160 ударов в минуту.

**Вопрос.** В чем причина учащения сердцебиения?

**Ответ.** На первый взгляд роды протекают правильно, родовая деятельность хорошая, схватки частые и продолжительные. Плодный пузырь сохранялся в течение 7 часов интенсивной родовой деятельности. Обнаруженное сужение таза не привело к видимому осложнению. Но акушерка обратила внимание на окрашенные меконием воды, указывающие при головном предлежании на внутриутробную асфиксию плода. Последующее за этим резкое учащение сердцебиения подтвердило ее догадку о начавшейся внутриутробной гибели плода. Не пытаясь разобраться в существе и причинах осложнения, она решила быстро вызвать в родильное отделение врача. Тем временем роженица была переведена на родильный стол, и в этот момент из влагалища показалась петля пуповины. К приходу врача (через 5—7 минут после вызова) выпавшая петля пуповины слабо пульсировала.

**Вопрос.** Почему выпала петля пуповины?

**Ответ.** Причина внутриутробной асфиксии плода выяснена. Благодаря уменьшенным прямым размерам входа в малый таз плотного соприкосновения головки плода с тканями матки не было, и при отхождении вод петля пуповины устремилась во влагалище вместе с их током.



Однако наличие мекония в водах указывает на более раннее наступление асфиксии, вероятно, в связи с бывшим, но просмотренным предлежанием пуповины. Этот факт мог быть легко и своевременно распознан внутренним исследованием при поступлении роженицы. Но этого не было сделано. Больше того, акушерка, обнаружив начавшуюся внутриутробную асфиксию плода, не подумала о ее причине и, в частности, забыла о возможности выпадения пуповины при узком тазе. В связи с этим она допустила серьезную ошибку, заставив женщину на ногах переходить на родильный стол. При подозрении на выпадение пуповины акушерка должна была оставить роженицу в кровати и приподнять ножной ее конец, чтобы головка плода несколько отодвинулась кверху и ослабила тем самым давление на сосуды пуповины.

Придя к роженице, врач обнаружил головку плода, стоящую во входе в таз малым сегментом, неподвижной. Сердцебиение плода было резко приглушено и замедлено до 76 ударов в минуту. Из половых путей выделялись воды с обильным количеством мекония. При внутреннем исследовании шейка матки оказалась сглаженной, открытие зева на 4 пальца с тонкими и легко растяжимыми краями. Плодного пузыря нет, во влагалище свисает слабо пульсирующая петля пуповины. Головка плода стоит малым сегментом во входе, стреловидный шов в правом косом размере входа, малый родничок слева и спереди.

**Вопрос.** Можно ли спасти плод от гибели?

**Ответ.** Условий для быстрого родоразрешения нет. Открытие еще недостаточно полное, изгнания плода еще не наступило. Надо принять меры к прекращению сдавления выпавшей пуповины и восстановлению плацентарного кровообращения. Это можно сделать лишь вправлением выпавшей петли за прижавшуюся ко входу головку. Лучше и удобнее вправлять пуповину рукой, введенной во влагалище. Головка при этом несколько отодвигается кверху, а пуповина заводится за головку выше пояса соприкосновения. Женщине придается положение Тренделенбурга (опущенный головной конец и приподнятый ножной конец кровати) для того, чтобы петля пуповины в силу своей тяжести могла сместиться еще выше, головка же плода под влиянием родовой деятельности будет по-прежнему прижиматься ко входу в таз.

Сердцебиение плода после вправления пуповины может выровняться. Проведение триады Николаева после вправления обязательно. В дальнейшем роды ведутся по обычному методу, консервативно, если внутриутробная асфиксия себя не будет проявлять.

Врач во время внутреннего исследования сумел заправить выпавшую петлю пуповины за предлежащую головку. Сердцебиение плода через несколько минут улучшилось. Проведена триада Николаева. В дальнейшем роды протекали без осложнений и закончились самостоятельным рождением живого ребенка.

**Заключение.** Отхождение вод при высоко стоящей головке, сопровождающееся выпадением пуповины, — одно из грозных осложнений в родах. Только немедленная помощь сможет спасти ребенка от заведомой гибели. Формы и методы этой помощи различны. При неполном расширении шейки, как это случилось в данных родах, надо попытаться заправить выпавшую петлю пуповины за предлежащую головку. При полном открытии и при головке, стоящей во входе, после безуспешного вправления петли надо сделать классический поворот на ножку с последующим извлечением плода. При головке, опустившейся в полость таза, немедленно извлечь плод с помощью акушерских щипцов.

## ЗАДАЧА № 35

### ОБЩЕРАВНОМЕРНОСУЖЕННЫЙ ТАЗ II СТЕПЕНИ. ПОЖИЛАЯ ПЕРВОРОДЯЩАЯ

Акушерку сельского врачебного участка пригласила колхозница 30 лет в связи с появлением час назад ноющих болей в пояснице и выделений светлой жидкости из половых путей. Беременность первая, доношена. В ближайшие дни ожидает роды.

В детстве женщина развивалась слабым ребенком, часто болела. Месячные появились на семнадцатом году жизни, установились сразу по 3 дня через 4 недели. Половая жизнь с 28 лет.

Объективные данные: телосложение правильное, рост 155 см, вес 51,6 кг (за 3 недели до родов), подкожная клетчатка развита слабо. Размеры таза: 23—26—

29—17 см, диагональная конъюгата 10,5 см. Размер Соловьева 15 см. Со стороны внутренних органов отклонений от нормы не обнаружено. Кровяное давление 120/70. Температура 36,7°, пульс 72 удара в минуту. Живот остроконечной формы, окружность его 102 см, высота стояния дна матки над лоном 37 см. Положение плода продольное, первая позиция, передний вид, предлежит головка высоко над входом в таз, баллотируется. Сердечные тоны плода слева ниже пупка, 130 ударов в минуту. Предполагаемый вес плода 3300 г.

Простынь под роженицей смочена прозрачной жидкостью с запахом мочи.

**Вопрос.** Какая особенность в течении родов? Каково должно быть поведение акушерки?

**Ответ.** Роженица имеет общеравномерносуженный таз II степени (I степени по Малиновскому) и признаки преждевременного отхождения вод, пожилой возраст для первых родов.

Ведение родов с суженным тазом очень ответственно, в связи с чем будет целесообразно передать роженицу под наблюдение врача-акушера. Роженица была переведена в районный родильный дом, где было произведено наружное и внутреннее исследование.

Шейка матки оказалась в состоянии сглаживания, наружный зев пропускал один палец, края зева толстые, плотные, плодные оболочки над цервикальным каналом сохранены и плотно облегли предлежащую головку. В результате отсутствия родовой деятельности наполнения плодного пузыря определить не удалось. Головка расположена высоко, подвижна, легко отодвигалась, кости черепа плотны, швы узкие. Подтекания вод при отодвигании головки не наблюдалось.

Как видно из клинических данных, анатомическое сужение таза отразилось на течении беременности. Головка плода, вместо того чтобы быть прижатой ко входу в таз еще с 32—33-й недели беременности, на исходе беременности остается подвижной и высоко стоящей. Это обстоятельство могло явиться одной из причин остроконечного живота и преждевременного разрыва плодного пузыря.

Принимая во внимание возраст роженицы, можно ожидать развития в родах ригидности шейки матки вследствие уменьшения эластичности мягких тканей.

родовых путей. Целость плодных оболочек впереди головки плода еще не указывает на сохранение плодного пузыря: в этом случае возможен высокий разрыв плодных оболочек. Опасность возникновения внутриутробной асфиксии плода и проникновения инфекции в полость матки сохраняется.

Как вести роды?

Здесь в распоряжении акушера имеются два пути: 1) в соответствии с решением IV пленума Советов по родовспоможению Министерства здравоохранения СССР и Министерства здравоохранения РСФСР от 1952 года пожилым первородящим, желающим иметь ребенка, разрешается производство операции кесарского сечения при наличии в родах какой-либо другой патологии; 2) возможны самостоятельные роды.

При выборе метода ведения родов следует учитывать все обстоятельства, связанные не только с состоянием здоровья роженицы, но и с ее согласием на операцию и условиями производства кесарского сечения, обязывающего врача к полной гарантии сохранения жизни и здоровья как матери, так и ребенку. Роженица не дала согласия на операцию, в связи с чем решено вести роды консервативно.

Через 2 часа после осмотра появились нерегулярные схватки по 30 секунд через 10—15 минут. Головка оставалась подвижной, сердцебиение плода в пределах 130 ударов в минуту.

Через 10 часов после начала схваток родовая деятельность стала активной. Схватки повторялись через 3—5 минут и длились по 45 секунд, болезненные. Роженица стонет, советы акушерки выполняет неохотно. Головка плода прижалась ко входу в таз. Сердцебиение плода ритмичное, 130 ударов в минуту. Воды не подтекают.

Еще через 8 часов схватки повторялись через 5—7 минут и длились по 45—50 секунд, болезненные. Роженица беспокойна, утомлена, между схватками дремлет, температура нормальная. Пульс 78 ударов в минуту. Головка плода прижата ко входу, сердечные тоны его ясные, 136 ударов в минуту. Из половых путей появились кровянистые выделения мажущего характера.

Произошло ли полное открытие шейки матки? В чем причина болезненности схваток? Эти вопросы невольно

возникают у ведущего роды врача. Ответ на них можно получить лишь произведя повторное внутреннее исследование. При исследовании было обнаружено, что шейка матки сглажена, наружный зев открыт на 3 поперечных пальца, края зева плотные, плодный пузырь цел и хорошо наполняется при схватке, головка прижата, но легко отодвигается кверху. Выделения сукровичные.

**Вопрос.** Какой диагноз?

**Ответ.** Плодный пузырь оказался целым. По-видимому, в начале родов женщину смутило непровольное мочеиспускание, принятое ею за отхождение вод. Довольно четко выявляется ригидность шейки матки — одно из самых частых осложнений у пожилых первородящих. Судить о соответствии головки с тазом еще рано. Надо ждать полного открытия зева и разрыва плодного пузыря.

**Вопрос.** Следует ли разрывать плодный пузырь в целях остановки кровянистых выделений?

**Ответ.** Открытие шейки на 3 пальца позволяет разорвать плодный пузырь. Это вмешательство приводит обычно к ускорению родов. Но при наличии ригидной шейки матки и суженного таза разрыв плодного пузыря нежелателен, так как роды могут затянуться, а отсутствие вод будет способствовать инфицированию полости матки. Врач принимает меры к ликвидации ригидности шейки матки. С этой целью он вводит в переднюю и заднюю губы шейки матки по 40 мл  $\frac{1}{4}$ -процентного раствора новокаина, под кожу 1 мл 0,1-процентного раствора атропина и проводит повторно профилактику внутриутробной асфиксии плода по Николаеву.

Через 8 часов после повторного внутреннего исследования (26 часов с момента первой схватки) роженица очень утомлена, вялая, находится в дремотном состоянии, стонет и между схватками.

Температура нормальная, пульс 92 удара в минуту, ритмичный, хорошего наполнения, кровяное давление 120/70. Схватки нерегулярные, короткие (по 20 секунд), через 8—12 минут. Головка прижата ко входу, нижний сегмент матки безболезненный. Между схватками матка расслабляется. Сердечные тоны плода 146 ударов в минуту. Воды стоят, сукровичные выделения уменьшились.

Развитие вторичной слабости родовых сил побуждает

врача произвести третье внутреннее исследование, при котором он нашел такое же состояние, что и 10 часов назад, т. е. шейка матки сглажена, открытие зева на 3 пальца, края ригидные, плодный пузырь цел.

Таким образом, несмотря на проводимую терапию, ригидность шейки матки значительно осложняет роды, нарушая ритмику маточных сокращений, способствует развитию вторичной слабости родовых сил. Возникает состояние угрожающей внутриутробной асфиксии плода.

**Вопрос.** Что делать?

**Ответ.** Если роды продолжать консервативным методом, то акушер вынужден будет назначить или отдых, или разрыв плодного пузыря с последующим производством насечек на шейке матки. Может быть, он так бы и поступил, если бы роды не были осложнены еще наличием суженного таза. Еще ничего не известно о соответствии головки плода с тазом матери. Произведя насечки, акушер потеряет возможность родоразрешения путем кесарского сечения и в случае развития несоответствия головки с тазом должен будет закончить роды перфора-

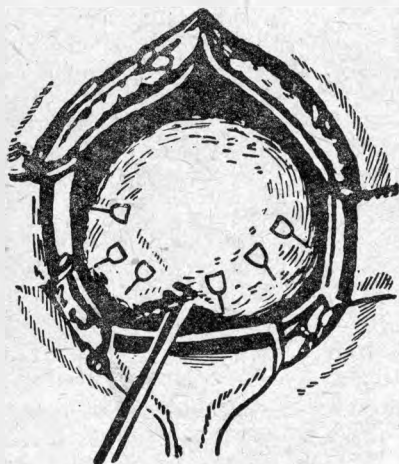


Рис. 26. Инъекция раствора новокаина под брюшину пузырно-маточного углубления при кесарском сечении с рассечением нижнего сегмента матки (по Л. С. Персианинову).

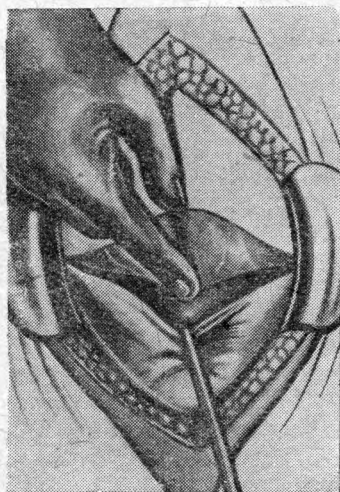

Рис. 27. Кесарское сечение в нижнем сегменте матки. Поперечный разрез брюшины пузырно-маточной складки и отсепаровка мочевого пузыря книзу.

цией головки на живом или мертвом плоде. К тому же консервативное ведение родов при ригидной шейке в условиях начавшейся внутриутробной асфиксии плода оставляло очень мало шансов на получение живого ребенка. Исходя из таких соображений, акушер решает закончить роды кесарским сечением.

Роженица дает согласие на операцию.

После проведения триады А. П. Николаева, инъекции 1 мл 2-процентного раствора пантопона, подкожного введения 600 куб. см кислорода и катетеризации мочевого пузыря приступлено к операции ретровезикального цервикального кесарского сечения под местной инфильтрационной анестезией (методика дана в задаче № 18). Обезболивание матки производилось инфильтрацией анестезирующего раствора под пузырно-маточную складку вниз и в стороны (рис. 26). Брюшина была вскрыта по переходной складке в поперечном направлении, мочевой пузырь тупым путем смещен вниз, угловое зеркало введено под отслоенный нижний край брюшины и мочевого пузыря (рис. 27). Освобожденная от брюшины передняя

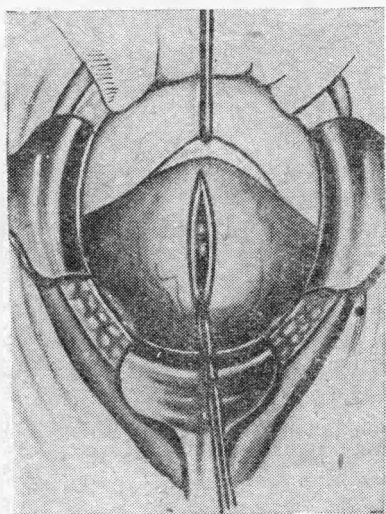


Рис. 28. Продольный разрез стенки матки в нижнем сегменте.

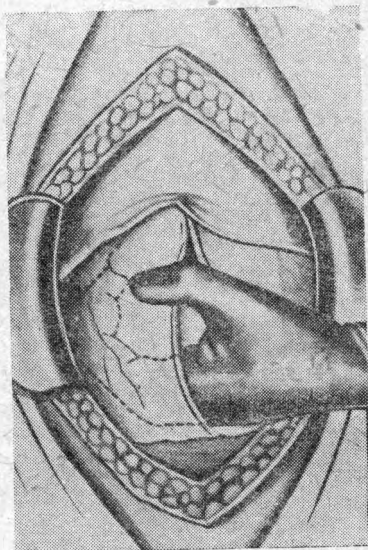


Рис. 29. Введение руки в матку для извлечения плода.

стенка нижнего сегмента матки продольно рассечена (рис. 28).

Полость матки вскрыта на длину 12—14 см. Предлежащая головка плода ложкой от акушерских щипцов (или рукой) выведена в рану, а затем и извлечен плод (рис. 29). Пуповина пережата зажимом и рассечена. Ребенок закричал сразу же после извлечения и передан акушерке. Послед выделен рукой. Полость матки проверена кюреткой, в стенку матки введено 2 мл питуитрина. Рана в нижнем сегменте зашита двухэтажным мышечно-мышечным кетгутовым швом (рис. 30). После проверки гемостаза рана на матке заперитонизирована брюшиной пузырно-маточной складки в поперечном направлении

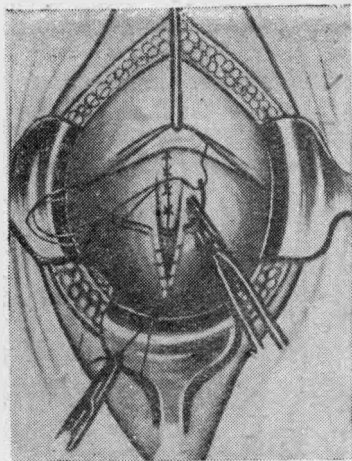


Рис. 30. Зашивание раны матки. Края раны соединены узловыми кетгутовыми швами, поверх которых накладывается второй, непрерывный кетгутовый шов.

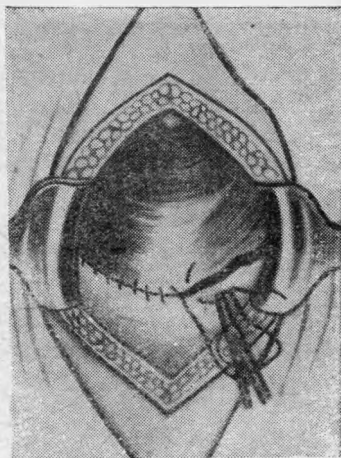

Рис. 31. Перитонизация места разреза стенки матки.

(рис. 31). Рана брюшной стенки зашита послойно наглухо. Послеоперационный период протекал без осложнений.

**Заключение.** Наличие общеравномерносуженного таза у пожилой первородящей оказалось довольно неблагоприятным и привело в конечном итоге к оперативному родоразрешению. Попытка самостоятельных родов лишь



усилила тяжесть осложнений, истощив организм роженицы чрезмерной нагрузкой. Родоразрешение кесарским сечением в самом начале родового акта в этих условиях явилось бы более рациональным мероприятием, избавляющим женщину от осложнений.

## ЗАДАЧА № 36

### ФУНКЦИОНАЛЬНОЕ НЕСООТВЕТСТВИЕ ГОЛОВКИ ПЛОДА С ТАЗОМ МАТЕРИ

В родильное отделение сельской участковой больницы поступила женщина 36 лет с легкими схватками, появившимися 2 часа назад. По дороге в роддом отошли воды. Беременность и роды пятые. Предыдущие роды были нормальными. Настоящая беременность доношена.

Женщина пикнической конституции, подкожная клетчатка развита хорошо, кожные покровы и видимые слизистые бледно-розовой окраски, отеков нет. Тоны сердца чистые, кровяное давление 115/80. Пульс 65 ударов в минуту. Дыхание везикулярное. Живот в виде продольного овала, окружность его равна 105 см, высота стояния дна матки над лоном 32 см. Положение плода продольное, первая позиция, предлежит головка, 12,5 см в прямом размере, подвижная над входом. Сердцебиение плода слева ниже пупка, 124 удара в минуту. Схватки повторяются через 10—12 минут и продолжаются по 20 секунд, воды подтекают. Размеры таза: 25—28—31—20 см.

Внутреннее исследование: крестцовая впадина правильной формы, мыс не достигается, емкость таза хорошая, шейка слегка укорочена, зев пропускает палец, плодного пузыря нет.

**Вопрос.** В чем особенность данных родов?

**Ответ.** Женщина рождает пятый раз, акушерский анамнез у нее хороший, роды все были самостоятельными и без осложнений. Лишь эти роды осложнились ранним отхождением вод, возникшим вскоре после появления родовой деятельности. Размеры таза не внушают опасений. Роды опасны возможностью развития внутриутробной асфиксии плода или воспаления матки.

Через 2 часа после поступления схватки стали повторяться через 1—2 минуты и длиться по 45—50 секунд,

очень болезненные, приемы психопрофилактики безуспешны. Женщина во время схваток стонет, поворачивается с боку на бок, садится в кровати. Головка плода прижата ко входу в таз. Признак Вастена положительный. Сердечные тоны плода ясные, 126 ударов в минуту. В связи с такой бурной родовой деятельностью решено произвести повторное внутреннее исследование, при котором оказалось полное открытие шейки матки, головка вставилась малым сегментом во входе, стреловидным швом в правом косом размере, малый родничок слева и спереди.

Обращает на себя внимание бурная родовая деятельность, приведшая в течение 2 часов к полному раскрытию шейки матки. Наступает период конфигурации головки и изгнания плода. Но здесь следует иметь в виду крупные размеры плода, которые не позволяют головке, даже при наличии нормального таза, встаться. Врач не должен отходить от роженицы в этот ответственный период, тем более при бурной родовой деятельности. Возможность функционального несоответствия должна быть всегда учтена.

Через полчаса после внутреннего исследования поведение роженицы стало беспокойным, схватки повторялись так же часто, следовали почти одна за другой, болезненные. Пульс 94 удара в минуту, температура 36,7°. Появилась болезненность нижнего сегмента матки. Поперечная борозда Шатц—Унтербергера находится на середине между пупком и лоном. Головка плода малым сегментом во входе. Признак Вастена остается положительным. Начались потуги.

**Вопрос.** Какое возникло осложнение?

**Ответ.** В результате бурной родовой деятельности события развиваются быстро.

Надо обратить внимание на появление новых признаков: беспокойство женщины, резкая болезненность схваток, болезненность нижнего сегмента матки, высокое стояние поперечной борозды и появление потуг при головке, стоящей во входе. Все это вместе взятое свидетельствует о возникновении перерастяжения нижнего сегмента матки и состояния угрожающего ее разрыва. Ждать конфигурации головки больше нельзя, иначе может произойти разрыв матки. Роды надо заканчивать немедленно. Плод жив, сердцебиение ясное, 126 ударов в минуту. Головка находится во входе в малый таз малым сегментом и мо-

жет быть легко выведена кверху при кесарском сечении. Поэтому надо срочно готовиться к операции и уже в данный момент в целях предупреждения разрыва матки при наличии такой бурной родовой деятельности женщине целесообразно дать ингаляционный эфирный наркоз, чтобы снять потуги. Если же в этом родильном стационаре нет условий для немедленной операции кесарского сечения, необходимо готовиться к плодоразрушающей операции (краниотомии) даже на живом плоде. В таком состоянии роженица не транспортабельна, так как перевозка ее может ускорить разрыв матки.

Роженице дан ингаляционный эфирный наркоз. Через 20 минут приступлено к операции кесарского сечения, извлечен живой плод. Вес ребенка 4100 г. Состояние матери удовлетворительное.

**Заключение.** Несоответствие головки с тазом, даже и с нормальным, может развиваться при хорошей родовой деятельности значительно раньше среднего контрольного времени. Клинические признаки этого осложнения, своевременно распознанные, являются главным моментом, на котором основывается его диагностика и терапия.

## ЗАДАЧА № 37

### РОДЫ ПРИ КОСОСУЖЕННОМ ТАЗЕ

В женскую консультацию обратилась женщина 23 лет по поводу беременности. Замуж вышла 5 лет назад, но от беременности предохранялась, так как болела в детстве туберкулезным кокситом и в связи с этим боялась за исход родов и возможность обострения болезни. Женщина пришла за советом к врачу, можно ли сохранить эту беременность без ущерба для своего здоровья.

При осмотре обнаружено небольшое искривление позвоночника в поясничном отделе по типу сколиоза, левая нога короче и тоньше правой. Рост 154 см. Движений в левом тазобедренном суставе нет. Подкожная жировая клетчатка выражена умеренно, кожные покровы и видимые слизистые обычной бледно-розовой окраски. Тоны сердца чистые, кровяное давление 125/80, пульс 67 ударов в минуту. В легких дыхание везикулярное. Живот мягкий, безболезненный.

Размеры таза: 25—27—29—21 см. Ромб Михаэлиса при осмотре оказался скошенным, вертикальный размер 12 см, поперечный 7 см. Правый наружный косоый размер (от правой задней верхней подвздошной ости до левой передней подвздошной ости) равен 23 см, левый косоый размер 21 см. Размер, идущий от середины симфиза до задне-верхней правой ости, меньше соответствующего размера до левой задне-верхней ости на 1,5 см. Аналогичные результаты были получены при измерении расстояния от надкрестцовой ямки до передне-верхних остей обеих сторон.

Внутреннее исследование: крестцовая впадина вогнутой формы, но правая боковая стенка таза в области тазобедренного сустава уплощена. Мыс не достигается. Внутренняя поверхность левой половины таза не изменена. Тело матки увеличено до размеров 8—9-недельной беременности, мягкое, подвижное. Придатки не определяются. Выделения слизистые.

**Вопрос.** Какой совет может дать врач?

**Ответ.** Беременность 8—9 недель при кососуженном тазе I—II степени вызывает у врача вполне обоснованные опасения за возможность самостоятельного родоразрешения. Но женщина хочет иметь ребенка и желает сохранить беременность. Косые сужения таза в большинстве случаев не достигают больших степеней и обычно не отражаются на развитии беременности. Они редко вызывают осложнения и в родах. Поэтому вопрос о сохранении настоящей беременности может быть решен положительно, если не возникнут противопоказания к ней со стороны основного заболевания. Следует учесть этиологический фактор деформации таза (заболевание туберкулезом) и в первую очередь исключить наличие активной формы туберкулеза в других органах. Женщину нужно подвергнуть всестороннему клинико-лабораторному обследованию (консультация терапевта, анализы крови, мочи, реакция Вассермана, рентгеноскопия или рентгенография грудной клетки и тазобедренного сустава и др.). При отсутствии поражений туберкулезной инфекцией других органов и затихшем процессе в тазобедренном суставе беременность может быть сохранена.

Женщина на всем протяжении беременности находилась под наблюдением врача консультации и за 2 недели до предполагаемого срока родов была госпитализирована

в родильное отделение. Через несколько дней начались схватки, вначале редкие и короткие, затем постепенно усиливающиеся.

**Вопрос.** Что нужно делать врачу в родах при кососуженном тазе?

**Ответ.** При определении возможности самостоятельных родов перед врачом возникает несколько задач: наблюдение за общим состоянием роженицы, сердцебиением плода, развитием родовой деятельности, сохранением плодного пузыря по возможности до полного открытия шейки матки и за вставлением головки в таз.

С этой целью врач должен неотлучно находиться около роженицы. Женщину необходимо уложить в постель, запретить делать резкие движения, провести подкрепляющую психопрофилактическую беседу (помимо проведенной подготовки к родам во время беременности), напомнить приемы обезболивания. Ребенок в период изгнания может оказаться в неблагоприятных условиях, рождение его может задержаться, в связи с чем обязательное проведение триады Николаева в начале родов и после отхождения вод будет способствовать уменьшению возможности внутриутробной асфиксии. После отхождения вод будет необходимо внутреннее исследование с целью определения степени раскрытия шейки матки и характера вставления головки плода. При полном открытии и хорошей родовой деятельности вставления головки можно выждать не более 2—3 часов, если раньше этого не появятся признаки перерастяжения нижнего сегмента. Головка при прохождении через полость малого таза при косых сужениях его с разницей между противоположными размерами до 1,5 см обычно не встречает затруднений. В случаях затянувшегося периода изгнания (до 3—4 часов при первых родах) показаны акушерские щипцы (если головка стоит или в полости, или на дне таза). Если плод мертв или извлечение с помощью щипцов невозможно, остается лишь произвести плодоразрушающую операцию (краниотомию). Во избежание такого печального исхода родов должен быть своевременно поставлен вопрос о кесарском сечении, когда головка плода еще стоит во входе в таз. На клиническое несоответствие при хорошей родовой деятельности будут указывать ее длительное стояние во входе и затянувшаяся конфигурация.

После отхождения вод головка плода через 40 минут опустилась в полость малого таза, развились хорошие потуги и спустя еще 30 минут родился живой мальчик весом 3200 г.

**Заключение.** Роды при кососуженном тазе в основном ведутся силами природы. Оперативное вмешательство применяется лишь в случаях возникновения или несоответствия головки плода с тазом матери или внутриутробной асфиксии его. При ведении первого периода родов следует заботиться о сохранении плодного пузыря. Момент вставления головки плода во входе в таз — наиболее ответственный при родах.

## ЗАДАЧА № 38

### НЕСООТВЕТСТВИЕ ГОЛОВКИ ПЛОДА С ТАЗОМ МАТЕРИ. ЭНДОМЕТРИТ В РОДАХ

В 18 часов 3 ноября в родильное отделение сельского врачебного участка поступила колхозница 37 лет с родовыми схватками. Схватки появились 12 часов назад. Сначала они были редкими, потом стали повторяться через 5—7 минут. Воды стоят.

Из анамнеза установлено, что в раннем детстве материально-бытовые условия женщины были тяжелые, развивалась слабым ребенком, поздно начала ходить (около двух лет), болела корью. Взрослой на 25-м году болела малярией. Менструации с 14 лет по 3 дня через 4 недели. Половая жизнь с 21 года. В первом браке в течение семи лет беременностей не было. Со вторым мужем живет 4 года. Первая беременность наступила на третьем месяце вторичного замужества, прошла без особых осложнений, только роды продолжались около двух суток и закончились плодоразрушающей операцией. Последняя менструация была 20—24 января.

Первое шевеление появилось 5 месяцев назад. На протяжении второй беременности никаких осложнений не наблюдалось.

При обследовании получены данные: рост роженицы 154 см, вес 52 кг, выраженный поясничный лордоз, кожные покровы обычной окраски, отеков нет. Размеры таза: 26—27—31—17 см. Форма грудной клетки круглая, эпи-

гастральный угол тупой. Ромб Михаэлиса сплюснен по вертикальной оси: высота верхнего треугольника меньше высоты нижнего. Температура 36,7°. В легких дыхание везикулярное. Тоны сердца чистые, пульс 72 удара в минуту, ритмичный, кровяное давление по Короткову 120/70. Печень не увеличена. Высота дна матки 32 см над лонном, положение плода продольное, первая позиция, передний вид, предлежит головка, прижата ко входу в таз, в лобно-затылочном размере около 13 см. Сердцебиение плода слева ниже пупка, ясное, 126 ударов в минуту. Предполагаемый вес плода 3200—3300 г. Моча при кипячении прозрачная.

Для уточнения степени раскрытия и характера вставления головки врач произвел внутреннее исследование и нашел, что емкость таза в нижних отделах хорошая, но крестцовая впадина несколько уплощена, мыс легко достигается, шейка матки сглажена, открытие на 4 поперечных пальца, плодный пузырь цел, наполняется при схватке, диагональная конъюгата 10 см.

**Вопрос.** В чем особенность этих родов?

**Ответ.** Роженице 37 лет, первая беременность полтора года назад закончилась плодоразрушающей операцией, по-видимому, в связи с клиническим несоответствием головки плода и таза матери. При обследовании установлено уменьшение прямых размеров входа в таз в среднем на 2 см, некоторая развернутость крыльев подвздошных костей, уплощенная крестцовая ямка. Все это указывает на рахитическую природу деформации костей таза.

Диагноз: беременность 40 недель, плоско-рахитический таз, сужение таза II степени, конец раскрытия, шейки матки.

**Вопрос.** Как должен поступить врач при ведении этих родов?

**Ответ.** Сочетание суженного таза II степени и отягощенного акушерского анамнеза дают врачу право уже сейчас поставить вопрос об оперативном родоразрешении кесарским сечением. Эта операция будет вполне обоснованной, избавит роженицу от возможных осложнений в родах и сохранит жизнь ребенку. Но наличие рубца в стенке матки при плоскосуженном тазе II степени ухудшает прогноз для последующих беременностей. Самостоятельные роды в этих условиях мало вероятны. Исходя из этих соображений, акушер решил вести роды кесерва-

тивно, надеясь приступить к операции кесарского сечения лишь в тот момент, когда определится клинически узкий таз. Во время первого внутреннего исследования врач вскрыл плодный пузырь (при четырех пальцах открытия).

**Вопрос.** Прав ли он?

**Ответ.** Родовая деятельность в этот момент была хорошей, схватки повторялись через 5—6 минут. Решив вести роды силами природы и вскрыв плодный пузырь, акушер был по-своему прав, так как он надеялся с помощью этого вмешательства ускорить вставление головки в малый таз.

**Вопрос.** Как долго можно наблюдать и выжидать?

**Ответ.** Если головка плода в течение ближайших 2—3 часов не пройдет своими наибольшими размерами входа в таз, необходимо ставить вопрос о кесарском сечении.

В 21 час состояние роженицы вполне удовлетворительное, поведение спокойное, но она начинает утомляться. Схватки стали повторяться несколько реже, через 7—8 минут, и длиться по 25—30 секунд. Роженица старается во время схваток тужиться. Температура тела 36,8°, пульс 76 ударов в минуту, ритмичный. Головка плода стоит малым сегментом во входе, сердечные тоны плода ясные, 126 ударов в минуту.

**Вопрос.** Как оценить создавшееся положение?

**Ответ.** Головка плода стоит во входе в таз 3 часа при полном открытии шейки матки. Отсутствие продвижения ее может быть объяснено при этом тремя причинами: вторичной слабостью родовых сил, несоответствием головки плода с тазом или ущемлением передней губы шейки матки.

Врач, ведущий роды, склонен был считать, что длительное стояние головки плода находится в зависимости от вторичной слабости родовых сил, и решил стимулировать родовую деятельность.

При создавшемся положении вторичная слабость родовых сил могла возникнуть и в результате ущемления передней губы шейки матки, что часто наблюдается при плоских тазах, а также и в результате несоответствия головки с тазом, тем более что раннее появление потужной деятельности при головке, стоящей во входе, указывало на начавшееся перерастяжение нижнего сегмента матки. Применение родостимулирующих средств в этих условиях



было противопоказано. Дальнейший консерватизм в родах мог привести к развитию клинической картины угрожающего разрыва матки или к развитию в родах эндометрита.

Проследим дальше, как пойдут роды после проведения курса стимуляции. В 21 час 30 минут была сделана внутримышечная инъекция 3-процентного раствора пахикарпина в количестве 3 мл. В 23 часа инъекция пахикарпина повторена и проведена триада А. П. Николаева по профилактике внутриутробной асфиксии плода. В 2 часа ночи 4 ноября состояние роженицы несколько ухудшилось. Она стала сонливой, имела очень утомленный вид, схватки повторялись через 3—4 минуты с переходом в потуги. Температура тела 37,8°, пульс 102 удара в минуту. Головка плода малым сегментом во входе в малый таз. Сердцебиение плода слева ниже пупка, ясное, 138 ударов в минуту. Из влагалища отходят в большом количестве слизистогнойные выделения.

Как видно из описания, родовая деятельность под влиянием применения прозерина усилилась, но, несмотря на это, головка плода продолжает оставаться во входе в таз. Больше того, развился эндометрит, о котором сигнализируют изменившееся состояние роженицы, повышенная температура, гнойные выделения из половых путей. Картина функционального несоответствия головки плода с тазом матери налицо (головка стоит во входе 8 часов). Имеется опасность разрыва матки и некроза мягких тканей родовых путей с образованием впоследствии мочеполовых и каловых свищей.

Предвидя это и не найдя выхода из создавшегося положения, врач приглашает районного акушер-гинеколога.

Прибыв к роженице в 3 часа ночи 4 ноября, районный акушер-гинеколог подтвердил диагноз функционального несоответствия головки плода с тазом матери и эндометрита в родах. Путь к родоразрешению кесарским сечением отрезан из-за наличия эндометрита. Но ждать больше нельзя, необходимо срочно заканчивать роды и жертвовать плодом в целях спасения жизни матери.

В 4 часа 30 минут была произведена операция краниотомии, извлечен мертвый плод мужского пола весом 3300 г (без мозга). Послед выделился самостоятельно через 1 час 20 минут, дольки и оболочки все. Шейка мат-

ки осмотрена в зеркалах, разрывов не обнаружено, промежность цела, общая кровопотеря в родах составила 150 мл. Родильнице назначены холод на живот, пенициллин внутримышечно, сокращающие матку средства, сульфопрепараты. В целях повышения сопротивляемости организма к инфекции произведено переливание одногруппной крови в количестве 200 мл. Через 10 дней женщина была выписана в удовлетворительном состоянии.

**Заключение.** Чрезмерный консерватизм в ведении родов женщины с анатомическим сужением таза и при отягощенном акушерском анамнезе привел к вынужденной плодоразрушающей операции. Врач, проводивший роды, просмотрел момент операции брюшностеночного кесарского сечения. Кесарское сечение при эндометрите в родах возможно, но в тяжелых случаях должно сочетаться с надвлагалищной ампутацией матки. При легких формах эндометрита допустимо зашивание матки, но с обильным орошением ее полости и краев раны раствором антибиотиков.

## ЗАДАЧА № 39

### ОБЩЕРАВНОМЕРНОСУЖЕННЫЙ ТАЗ. ТАЗОВОЕ ПРЕДЛЕЖАНИЕ

В женскую консультацию районной больницы обратилась колхозница 29 лет по поводу беременности. Первые роды были 3 года назад, продолжались долго и закончились рождением живого, но слабого ребенка, который умер через неделю после рождения. Последняя менструация была 6 месяцев назад. Шевеление плода чувствует в течение 2 месяцев. Жалоб не предъявляет. Первая половина беременности протекала с легкой тошнотой. Женщина очень хочет иметь ребенка и пришла за советом к врачу.

Конституция инфантильная, подкожная клетчатка выражена слабо, кожные покровы и видимые слизистые несколько бледны. Рост 152 см, вес 53 кг. Размеры таза: 22—25—28—17 см, диагональная конъюгата 10,5 см. Ромб Михаэлиса правильной формы, размеры его 9×8 см. Высота лона 4 см. Размер Соловьева (окружность лучезапястного сустава) 14 см. Живот имеет форму продольного

овала, окружность живота 76 см. Высота стояния дна матки 27 см, положение плода продольное, предлежат ягодичы, подвижные, над входом в таз. Сердечные тоны плода ясные, 130 ударов в минуту.

**Вопрос.** Какое имеется осложнение и возможны ли самостоятельные роды?

**Ответ.** У женщины 26—27-недельная беременность, общеравномерносуженный таз II степени. Гибель ребенка при первых родах произошла, видимо, в результате полученной в родах травмы. Об этом можно предполагать по наличию у матери равномерносуженного таза II степени. Говорить о возможности самостоятельного родоразрешения вторым плодом в настоящее время еще рано.

Общеизвестно, что прогноз родов может быть правильно решен не на основании лишь одних анатомических измерений таза, а на тщательном изучении и всесторонней оценке течения родов в динамике. Поэтому при недоношенной беременности говорить о методах родоразрешения преждевременно. Что касается влияния суженного таза на течение беременности, то на этом этапе пока не имеется никаких заметных и характерных для данной формы патологии осложнений. Обнаруженное тазовое предлежание ставить в связь с суженным тазом нет оснований, так как оно может быть и при нормальных размерах таза. Следует, однако, обратить внимание врача на более неблагоприятное сочетание суженного таза и ягодичного предлежания по сравнению с головным предлежанием. Головка плода, являясь наиболее крупной его частью, имеет возможность при черепных предлежаниях приспособляться к уменьшенным размерам малого таза, конфигурироваться и в конечном итоге родиться самостоятельно. При тазовых предлежаниях первыми проходят ягодички и туловище, а затем и плечики. Они имеют по сравнению с головкой меньшие размеры и снабжены к тому же большим количеством мягких тканей, способных легче изменять свою форму. Головка же выводится в этом случае последней и времени для ее конфигурации не имеется, так как с момента прорезывания лопаток медлить с извлечением, в связи с наступившим ущемлением пуповины опускающейся в таз головкой, уже нельзя, роды должны быть закончены в течение 1—2 минут. Это обстоятельство может привести к затруднению в выведении головки или к ее разгибанию с последующей внутри-

утробной асфиксией плода. При несоответствии же головки с тазом родоразрешение становится возможным лишь с помощью перфорации последующей головки.

Роды в тазовом предлежании и при нормальных размерах таза менее благоприятны и приводят к большему проценту мертворождений (от 6% и выше против 2% при головных предлежаниях). Суженный таз еще более ухудшает их прогноз. Поэтому попытка врача перевести тазовое предлежание в черепное еще до наступления родовой деятельности будет вполне логичной и весьма желательной манипуляцией.

**Вопрос.** Когда нужно приступать к производству наружного профилактического поворота на головку?

**Ответ.** В настоящее время беременность достигла срока семи лунных месяцев. В этот период плод остается еще подвижным, он может менять свое положение по нескольку раз в день. Не исключена возможность самопроизвольного поворота без вмешательства врача. Поэтому надо учесть обычные необходимые условия для этой операции и, в частности, выполнять ее не раньше 34—35 недель беременности. А пока проводить беременной необходимые клиничко-лабораторные исследования.

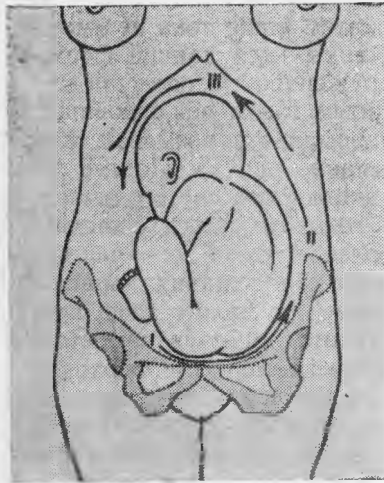


Рис. 32. Общее правило наружного поворота на головку плода. Смещение ягодиц в сторону спинки, спинки в сторону головки, головки в сторону брюшной стенки (по Б. А. Архангельскому).

Через 1,5 месяца состояние беременной не изменилось. Жалоб не было. Беременность развивалась без осложнений. Плод жив, но предлежащей частью по-прежнему оставались ягодички. В сроке 36 недель врач решил произвести наружный профилактический поворот на головку. С этой целью женщина была госпитализирована в родильный стационар. На следующий день было приступлено к выполнению операции наружного профилактиче-

ского поворота на головку по общепринятой методике (рис. 32, 33, 34, 35, 36). Попытка выведения головки плода из подреберья оказалась безуспешной, матка быстро сокращалась под руками врача, и было решено отказаться от дальнейших манипуляций поворота.

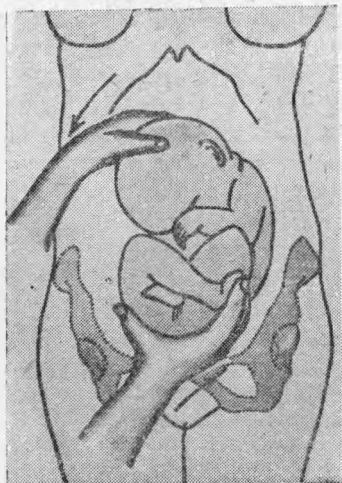


Рис. 33. Первый момент захватывания головки и ягодичек для поворота против часовой стрелки (по Б. А. Архангельскому).

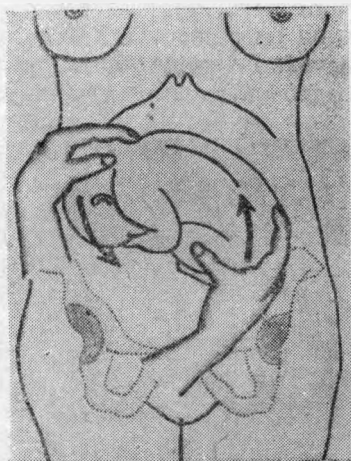


Рис. 34. Второй момент захватывания головки и ягодичек для поворота из ягодичного предлежания на головку (по Б. А. Архангельскому).

Женщину можно выписать под наблюдение консультации и дать совет повторно явиться в стационар недели через три для профилактической госпитализации в дородовом периоде.

Через 3 недели у беременной появились первые схватки. Общее состояние оставалось удовлетворительным. Роженица прошла в женской консультации психопрофилактические занятия. Она спокойна и уверена в хорошем исходе родов. Температура  $36,7^{\circ}$ , пульс 68 ударов в минуту, кровяное давление 125/75. Положение плода продольное, первая позиция, предлежат ягодички, прижаты ко входу в таз. Головка плода в области дна матки. Прямой размер головки 12 см. Сердцебиение плода слева на уровне пупка, 130 ударов в минуту. Воды стоят. Предполагаемый вес плода 2900—3000 г.

**Вопрос.** Можно ли в данный момент решить вопрос о возможности самостоятельного родоразрешения?

**Ответ.** Нет, в начале первого периода родов определить соответствие головки с тазом не представляется возможным. Тем более это затрудняется при тазовом предлежании.

**Вопрос.** Может быть, не следует рисковать и решиться на операцию кесарского сечения? Ведь в момент извлечения плода будет уже поздно что-либо предпринять

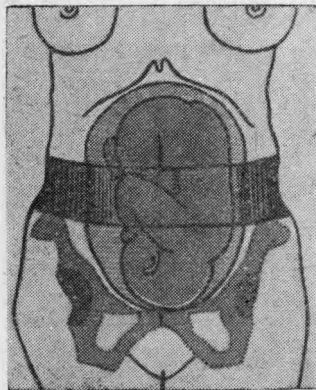


Рис. 35. Бандаж для фиксации головного предлежания после наружного поворота на головку (по Б. А. Архангельскому).

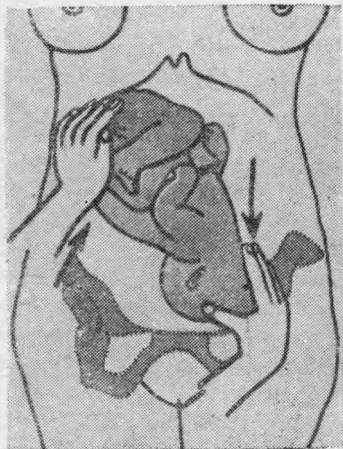


Рис. 36. Неправильная техника наружного поворота на головку (по Б. А. Архангельскому).

для спасения ребенка, когда ягодички родятся, а головка застрянет во входе в таз?

**Ответ.** Относительные показания к производству чрезосечения у данной роженицы имеются. Действия акушера могут быть оправданы, так как он гарантирует получение живого ребенка. Слов нет — это и легче и вернее. Но возможность самостоятельных родов все же имеется. За это говорят и небольшие размеры плода и тонкие кости таза (индекс Соловьева 14 см). К тому же правильно оказанное ручное пособие по Цовьянову и бережное выведение головки в состоянии ее максимального сгибания могут привести к самостоятельным родам. Послеоперационный же рубец в стенке матки при суженном тазе

Впоследствии будет постоянной угрозой разрыва матки при беременности или в родах. Учитывая все эти обстоятельства, врач может решиться и на консервативное ведение родов.

В первом периоде родов необходимо провести профилактику внутриутробной асфиксии плода, наблюдать за частотой и силой схваток, так как суженный таз, являясь лишь частным проявлением общих нарушений развития организма, часто сочетается с первичной слабостью родовых сил, а при затянувшихся родах — и со вторичной их слабостью (Иванов). В целях сохранения плодного пузыря роженица должна находиться в постели.

Через 12 часов после появления первых схваток отошли чистые воды в количестве 40—50 мл. При внутреннем исследовании шейка оказалась укороченной, открыта на 4 пальца, края шейки тонкие и мягкие, плодного пузыря нет.

Наступает самый ответственный период родов. Врач моет руки и готовится к оказанию ручного пособия. Через 15 минут после отхождения вод появились потуги хорошей силы, чередующиеся через 2—3 минуты. Сердцебиение плода ясное, 130 ударов в минуту. Остается только вести строгое наблюдение за сердцебиением плода, повторить триаду Николаева, в начале врезывания ягодичек ввести под кожу 1 мл 0,1-процентного раствора атропина в целях предупреждения рефлекторного спазма шейки матки при выведении головки. Через час после отхождения вод ягодички стали врезываться, состояние роженицы остается удовлетворительным. Еще через 30 минут после рождения ягодичек приступлено к оказанию ручного пособия по Цовьянову. Извлечен мальчик в состоянии легкой асфиксии. Он помещен в теплую ванночку, и через 3 минуты после отсасывания слизи ребенок закричал. Уход и обработка ребенка должны вестись с осторожностью, как при кровоизлиянии в мозг.

Последовый период прошел без осложнений, детское место целое. Шейка матки осмотрена в зеркалах. На промежности обнаружен разрыв II степени, на который под местной инфильтрационной анестезией новокаином наложены швы.

**Заключение.** Правильная оценка всех клинических фактов позволила врачу при очень трудных условиях из-

бежать оперативного вмешательства. Этот факт еще раз подтверждает необходимость глубокого индивидуального изучения каждого родового акта, как бы прост он ни казался в своем прогнозе.

## ЗАДАЧА № 40

### ЗАДНЕ-ТЕМЕННОЕ ВСТАВЛЕНИЕ ГОЛОВКИ

В родильное отделение сельской участковой больницы поступила на исходе беременности колхозница 31 года в связи с наличием плоскосуженного таза II степени. О каких-либо заболеваниях в детстве и взрослой сказать не может, не помнит. Росла в бедной крестьянской семье, рано стала помогать матери по хозяйству. Месячные с 16 лет, регулярные, по 4 дня через месяц. Замужем с 25 лет, первая беременность наступила через 2 года после начала половой жизни, протекала без осложнений. Роды продолжались около двух суток и закончились рождением доношенного, но очень слабого ребенка. Он умер через несколько дней после рождения. Настоящая беременность также проходила очень легко, без осложнений. При первом посещении врача было обнаружено сужение таза II степени. Женщине предложили лечь в стационар за 2 недели до предполагаемого срока родов.

Общее состояние беременной при поступлении удовлетворительное. Конституция приближается к пикнической, рост 148 см, вес 54 кг, подкожно-жировая клетчатка развита умеренно, кожные покровы чистые, обычной бледно-розовой окраски. Отеков нет. Тоны сердца чистые, кровяное давление 120/75, пульс 67 ударов в минуту, ритмичный, в легких дыхание везикулярное, живот отвислый, брюшная стенка истончена, дряблая, с большим количеством стрий. Положение плода продольное, первая позиция, предлежит головка над входом в таз, подвижная, прямой размер ее 13 см, сердцебиение плода слева ниже пупка, 126 ударов в минуту. Предполагаемый вес плода 3300—3400 г. Воды стоят. Родовой деятельности нет.

Размеры таза: 25—26—31—17 см. Прямой боковой размер 15 см, высота лонного сочленения 4,5 см, размер Соловьева 14,5 см, верхняя половина ромба Михаэлиса меньше нижней примерно в 2 раза.



Внутреннее исследование: крестцовая впадина уплощена, копчик в виде крючка, резко согнут кпереди, мыс выступает в полость таза и легко достигается пальцами, шейка матки цилиндрической формы, наружный зев пропускает кончик пальца, плодный пузырь из-за сомкнутого внутреннего зева не достигается, диагональная конъюгата 10 см.

**Вопрос.** Какого характера сужение таза и возможны ли самостоятельные роды?

**Ответ.** Анамнез не может дать достаточно определенных сведений о причинах сужения таза. Неудовлетворительные материально-бытовые условия в детстве могли способствовать возникновению рахита. Ранний тяжелый физический труд также мог отразиться на формировании скелета женщины. Во всяком случае, сочетание этих факторов могло явиться основной причиной деформации таза.

Судя по характеру сужения, таз приближается к форме плоско-рахитического (малая разница между спинальной и гребешковой линиями, уменьшение прямого размера только плоскости входа в таз, плоская крестцовая впадина и т. д.), хотя специфической деформации в других отделах скелета как будто не обнаруживается. Степень сужения таза все же значительна — при косвенном вычислении акушерская конъюгата равна 8 см. При таком сужении возможность самостоятельных родов сомнительна. Акушерский прогноз еще больше ухудшается анамнезом беременной, указывающим на длительное течение первых родов, закончившихся хотя и самостоятельным рождением ребенка, но с тяжелой родовой травмой, которая и привела его к гибели в первые же дни после рождения.

И все же признать невозможность самостоятельных родов нельзя, так как пока не известны потенциальные возможности женщины в развитии родовой деятельности и способность головки плода к конфигурации. В связи с этим назначать операцию кесарского сечения при появлении первых схваток нет оснований. Вопрос о родоразрешении может быть правильно решен только в динамике родов, когда выяснится или несоответствие головки с тазом, или головка пройдет через суженный его вход. Действия врача должны быть направлены в настоящее время к более длительному сохранению плодного пузыря (до

открытия не менее 3 пальцев), чтобы не нарушить механизм раскрытия и не допустить развития тех осложнений, которые свойственны «сухим» родам. Женщина должна все время находиться в постели, так как при суженном тазе возможно и отхождение вод еще до наступления родовой деятельности. Предварительную госпитализацию надо использовать и с целью психопрофилактической подготовки беременной к родам, провести дополнительные занятия, что позволит ей спокойнее и увереннее вести себя в родах.

Через 5 дней после поступления в стационар у женщины появились первые схватки, малочувствительные, но хорошей силы. Сердечные тоны плода оставались ясными, не выше 130 ударов в минуту.

Спустя 9 часов отошли чистые воды в большом количестве. Состояние роженицы к этому времени оставалось удовлетворительным. Температура 36,7°, пульс 70 ударов в минуту. Головка плода прижалась ко входу, но признак Вастена был положительный. При внутреннем исследовании после отхождения вод шейка матки оказалась укороченной, открытие полным, плодного пузыря нет, головка слегка прижата ко входу, стреловидный шов в поперечном размере, расположен ближе кпереди, отступая на 1,5—2 пальца от лона, малый родничок слева, большой справа. При исследовании пальцем легко достигается заднее (левое) ушко.

Сердцебиение плода после отхождения вод 126 ударов в минуту.

**Вопрос.** Какое возникло осложнение?

**Ответ.** Особенностью этих родов явилось довольно частое и столь характерное для плоскосуженных тазов асинклитическое вставление головки, когда стреловидный шов смещается от середины прямого размера кпереди или кзади. В данном случае передняя теменная кость уперлась в лонное сочленение, а в полость таза обращена задняя теменная кость. Это состояние называется задне-теменным, или литцмановским вставлением головки.

**Вопрос.** Возможны ли самостоятельные роды?

**Ответ.** При задне-теменном вставлении создаются неблагоприятные условия для прохождения головки плода, так как на пути ее встает лонное сочленение. Практически роды при данном вставлении головки невозможны. Но при этом нужно учитывать величину склонения го-

ловки, способность ее к конфигурации, степень сужения таза роженицы и силу родовых схваток. А. И. Петченко указывает, что при задне-теменном вставлении самостоятельные роды возможны лишь только в 22—24%. Но в общей массе при этих видах вставлений головки возникает функциональное несоответствие ее с тазом матери.

И в данных родах выжидать приспособления и вставления головки нет оснований. Нужно срочно готовиться к операции кесарского сечения, пока головка плода не вколотилась во вход в таз. Чревосечение может гарантировать получение живого ребенка и избавить роженицу от смертельных осложнений.

Производство классического поворота на ножку в этом случае неприемлемо, потому что извлечение плода за ножку через суженный таз может привести к задержке головки во входе с последующей внутриутробной асфиксией плода. Поэтому операцию поворота можно иметь в виду, но делать ее только в тех случаях, когда нельзя организовать операцию чревосечения и при нормальных размерах таза и сохранившейся подвижности плода.

Перед тем как взять роженицу на операционный стол, врач должен повторно произвести внутреннее исследование, чтобы узнать, не возникло ли каких осложнений или изменений. Если под влиянием родовой деятельности склонение головки увеличилось и заднее ушко опустилось ниже (когда его можно достичь пальцем), то дальнейшее выжидание бесполезно. Если же кости головки конфигурируют хорошо, склонение уменьшается, намечается продвижение головки в полость таза, то можно отложить операцию, но выжидать при условии хорошей родовой деятельности не более 2—3 часов с момента отхождения вод.

Роженице была срочно произведена операция кесарского сечения под местной инфильтрационной анестезией новокаином с разрезом в нижнем сегменте (ретровезикальное сечение). Стерилизации не производилось. Через 2 недели мать выписалась в удовлетворительном состоянии с ребенком.

**Заключение.** Плоскосуженный таз довольно часто приводит (среди прочих причин) к асинклитическому вставлению головки. Это осложнение возникает в конце перио-

да раскрытия. Поэтому в каждом случае плоскосузженного таза наблюдение за моментом вставления головки должно быть особенно тщательным. Сильные и частые схватки могут ускорить развитие клинического несоответствия головки плода с тазом и привести к разрыву матки. Методы оперативных пособий выбираются в зависимости от условий в родах и умения врача выполнить соответствующую операцию.

---

## **ГЛАВА VI. РАЗГИБАТЕЛЬНЫЕ ВСТАВЛЕНИЯ ГОЛОВКИ. НЕПРАВИЛЬНОЕ ПОЛОЖЕНИЕ ПЛОДА. РАЗРЫВЫ МАТКИ**

---

### **ЗАДАЧА № 41**

#### **РОДЫ ПРИ ЛИЦЕВЫХ ПРЕДЛЕЖАНИЯХ. ПЕРЕНОШЕННАЯ БЕРЕМЕННОСТЬ**

В родильное отделение поступила женщина 32 лет, у которой отошли воды 2 часа назад, родовая деятельность еще не наступила. Предполагаемый срок родов прошел недели три. Месячные с 14 лет, регулярные. Замужем с 30 лет, беременность первая. В первую половину наблюдались изменения аппетита, тошнота, изредка рвота. В конце беременности были небольшие отеки, которые после двухдневного постельного режима и диеты прошли. Шевеление плода чувствует хорошо.

Женщина пикнической конституции, хорошей упитанности, кожные покровы и видимые слизистые обычной бледно-розовой окраски, отеков нет. Рост 156 см, вес 72 кг 300 г. Размеры таза: 25—27—30—18,5 см. Кровяное давление 120/75. Дно матки под мечом. Положение плода продольное, первая позиция, предлежит головка, прижата ко входу в таз, подбородок обращен вправо и расположен ниже затылка, прямой размер головки 14 см, между головкой и спинкой определяется небольшой угол, грудка плода выступает резко вправо, на ней определяются мелкие части. Сердечные тоны плода прослушиваются со стороны спинки слабее, чем со стороны грудки, справа ниже пупка, ритмичные, 120 ударов в минуту. Воды подтекают, схваток нет. Предполагаемый вес плода 3600—3800 г.

Внутреннее исследование: деформаций стенок таза не обнаружено, влагалище узкое, шейка матки сформирована, наружный зев пропускает кончик пальца, плодные оболочки определить не удастся, так как шейка матки не раскрыта. Через своды пальпируется мягкая часть, буг-

ристая, с участками уплотнения. Диагональная конъюгата 12,5 см.

**Вопрос.** Какого характера осложнение? Возможны ли роды?

**Ответ.** Перед нами пожилая первородящая, имеющая, по-видимому, переносимую беременность, осложнившуюся преждевременным отхождением вод. Как рассматривать имеющиеся размеры таза? Наружные поперечные размеры таза не внушают никаких опасений. Они находятся в пределах средних цифр. Наружная конъюгата уменьшена на 0,5 см от средних цифр. Истинная, или акушерская конъюгата при косвенном вычислении из наружной и диагональной приблизительно равна 10 см. Исходя из данных классификации Литцмана и Бумма, подобные размеры таза следует отнести к I степени сужения (акушерская конъюгата от 11 до 9 см). По классификации М. С. Малиновского подобные размеры таза также можно отнести в группу патологических (сужение I степени от 10 до 8 см, сужение II степени от 8 до 6 см, сужение III степени от 6 см и ниже).

Как известно, вопрос об узком тазе решается часто не по степени анатомических сужений таза, а по совокупности многих факторов, из которых размеры головки плода, плотность костей черепа, способность головки к конфигурации, характер вставления головки, состояние мягких тканей родовых путей (ригидность), сила родовых схваток и многие другие моменты обуславливают возможность самостоятельного родоразрешения (Г. Гентер).

У нашей роженицы сравнительно большие прямые размеры головки плода (при наружном ее измерении). Наличие угла между затылком и спинкой плода, расположение подбородка ниже уровня затылка, лучшее проведение сердечных тонов плода со стороны грудки указывают на разгибательное предлежание головки. А данные внутреннего исследования подтверждают наше предположение.

**Вопрос.** Какой степени разгибание головки?

**Ответ.** Чтобы ответить на этот вопрос, нужно определить с помощью внутреннего исследования, что является проводной точкой головки (большой родничок, лобик, носик или подбородок) и где находятся основные опознавательные пункты головки (роднички, костные выступы надбровных дуг, лобных бугров, скуловых костей и подбородка, лобные швы, глазницы, ротик). В настоящий мо-

мент в связи с отсутствием раскрытия шейки детальное исследование подлежащей части затруднено. Врач через влагалищные своды определил лишь наличие мягкой и бугристой подлежащей части. Учитывая данные наружного исследования, согласно которому мы уверены в предлежании головки, можно предположить, что определяемые через своды бугры и мягкие ткани во входе в таз являются личиком плода. О такой крайней степени разгибания свидетельствуют и угол между спинкой и головкой плода, расположение подбородка ниже уровня затылка и выслушивание сердцебиения со стороны груди.

Лицевое предлежание значительно осложняет прогноз родов даже при нормальных размерах таза. Во-первых, они более длительны, особенно в периоде изгнания, во-вторых, процент внутриутробных асфиксий и мертворождений более высок по сравнению с черепными предлежаниями (13% — Винкель, 21% — Дёмут), в-третьих, часто приводят к обширным разрывам мягких тканей родовых путей (28,6% по Мاستичи) и, наконец, в-четвертых, при возникновении заднего вида (когда подбородок поворачивается в сторону мыса) самостоятельные роды невозможны. Учитывая все это, мы приходим к выводу, что обстановка в родах сложилась очень серьезная. Помимо пожилого возраста, который при первых родах может способствовать возникновению ригидности мягких тканей родовых путей, и сравнительно небольшого таза имеется разгибательное предлежание головки. Преждевременное отхождение вод, встречающееся при лицевых предлежаниях в 41% по Дёмуту, еще больше усугубляет тяжесть состояния, так как угрожает развитием в родах эндометрита и внутриутробной асфиксии плода. Кроме всех перечисленных осложнений, следует обратить внимание и на возможность перенашивания беременности.

**Вопрос.** Как поступить врачу при выработке плана ведения родов?

**Ответ.** Есть два пути: операция кесарского сечения и роды через естественные родовые пути.

Что говорит в пользу операции? За операцию кесарского сечения говорит совокупность перечисленных неблагоприятных факторов, возникших в этих родах (пожилой возраст при первых родах, лицевое предлежание плода, преждевременное отхождение вод, возможность перенашивания). Данных вполне достаточно, чтобы врач решил

ся на операцию. Но мы знаем, что пожилой возраст не всегда приводит к осложнениям, в большинстве случаев роды проходят легко и правильно, на что еще в 1821 году указывала Ла-Шапель, а позднее подтверждено Полубогатовым, Гентером, Скробанским, Оттом, Мильченко и др. Поэтому считать, что и у нашей роженицы обязательно разовьется в родах ригидность мягких тканей, будет по меньшей мере преждевременно и мало обосновано. Что касается лицевого предлежания, то общеизвестно, что в подавляющем большинстве случаев роды, если нет других осложняющих моментов (заднего вида), заканчиваются самостоятельно (95% по Демуту). Преждевременное же отхождение вод никогда не являлось показанием к производству операции кесарского сечения. Рассматривая эти осложнения в совокупности, мы также находим возможности самостоятельного родоразрешения. В правильности этого вывода нас убеждает и небезопасность оперативного вмешательства, так как послеоперационная заболеваемость и смертность значительно выше, чем после естественных родов при лицевых предлежаниях, не говоря уже о тех осложнениях, которые зачастую возникают в результате операции (неполноценность маточной стенки на месте рубца, сращения в брюшной полости и др.). В связи с этим можно решиться на роды через естественные родовые пути, но при этом в любой момент быть готовым к операции кесарского сечения. Если же в местных условиях эту операцию выполнить нельзя, врач обязан срочно транспортировать роженицу в ближайший родильный дом, где ей могут оказать необходимую помощь.

Роженице назначаются антибиотики и триада Николаева.

Принимая во внимание возможное перенашивание беременности, а также указания на отхождение вод, необходимо приступить к возбуждению родовой деятельности. Каким методом лучше всего воспользоваться? Будет более правильно, если врач создаст предварительно гиперфолликулинемию, на фоне которой возбуждение схваток будет более эффективным (Е. Я. Ставская). Гормон вводится трехкратно с промежутками в 2 часа по 20 тыс. м. е. Спустя 6—8 часов от последней инъекции гормона можно приступить к одному из общепринятых методов возбуждения родовой деятельности (комбинированный метод



Николаева, карбохолин по Белошапко, прозерин, гетероликвор и др.).

Через 3 часа после поступления и однократного введения фолликулина (20 тыс. м. е.) появились первые схватки. Состояние роженицы вполне удовлетворительное, она спокойна, выполняет все советы врача и акушерки. Температура  $36,7^{\circ}$ , пульс 65 ударов в минуту, кровяное давление 120/75. Воды подтекают, сердечные тоны плода ясные, 126 ударов в минуту.

Нужно ли продолжать стимуляцию родовой деятельности?

Да, стимуляцию продолжать нужно, чтобы появившиеся схватки не прекратились, что довольно часто бывает при перенесенной беременности. Поэтому мы будем продолжать намеченный ранее план родов.

Через 12 часов после поступления в стационар состояние роженицы удовлетворительное. Температура  $36,8^{\circ}$ , пульс 68 ударов в минуту. Язык влажный, чистый. Головка плода прижата ко входу в таз. Сердечные тоны ясные, 130 ударов в минуту, схватки повторяются через 3—4 минуты и длятся по 45 секунд, чувствительные. Во время схваток роженица выполняет приемы психообезболивания, стонет, меняет положение. В целях определения степени раскрытия шейки матки врач производит внутреннее исследование. Шейка матки сглажена, края тонкие, но несколько ригидные, плотные, открытие наружного зева на 3,5 пальца, плодного пузыря нет, предлежит личико, ведущей точкой является носик плода. Лицевая линия (от лобного шва через спинку носа к подбородку) находится в поперечном размере входа. Подбородок обращен вправо, затылок влево.

В целях снятия ригидности шейки матки под кожу введен 1 мл 0,1-процентного раствора атропина.

Близость периода изгнания плода настораживает врача, он должен проследить, по какому биомеханизму будет совершаться рождение плода (в заднем или переднем виде).

Известно, что при повороте подбородка кзади (задний вид по Малиновскому) роды совершиться не могут, и если не оказать помощи, то они закончатся разрывом матки и смертью плода (рис. 37). Роды при лицевом предлежании возможны лишь в том случае, когда подбородок поворачивается к лону (рис. 38). К счастью, это

встречается значительно чаще. В связи с этим наблюдение за дальнейшим течением родов должно быть неослабным и особенно за продвижением головки плода в полости таза. В целях предупреждения асфиксии плода проводится повторно триада Николаева. Как только головка станет опускаться в полость таза, нужно произвести внутреннее исследование.

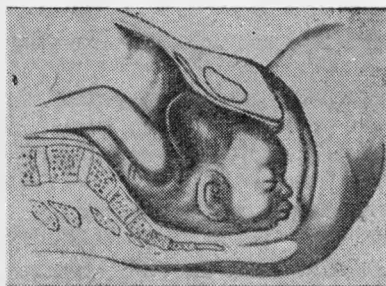

Рис. 37. Роды в лицевом предлежании в заднем виде, подбородок обращен к крестцу (по М. С. Малиновскому).

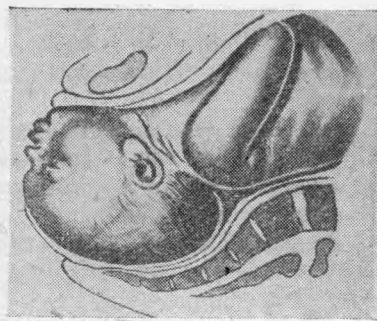


Рис. 38. Роды в лицевом предлежании в переднем виде, подбородок обращен к лону (по М. С. Малиновскому).

Через час после второго внутреннего исследования состояние роженицы удовлетворительное. Пульс 76 ударов в минуту, температура  $36,7^{\circ}$ . Появились потуги хорошей силы, повторяющиеся через 2—3 минуты. Головка плода начинает опускаться в полость малого таза. Сердечные тоны плода ясные, 128 ударов в минуту.

Наступил момент для третьего внутреннего исследования, чтобы определить направление ротации головки.

Исследуя роженицу, врач находит, что открытие шейки полное, предлежит личико с ведущей точкой в области подбородка, достигающей уровня второй плоскости по Годже. Лицевая линия в поперечном размере таза.

**Вопрос.** Нужно ли вмешиваться?

**Ответ.** Наступил период изгнания плода. Биомеханизм родов совершается типично для лицевого предлежания. Головка плода опускается в полость таза без ротации, расположена лицевой линией в поперечном его размере. Ротация же головки происходит чаще всего на

дне таза и изредка в его полости, хотя первые признаки ее направления могут быть обнаружены еще в начале изгнания (Малиновский и Кушнир).

**Вопрос.** Возможны ли роды?

**Ответ.** Даже сейчас трудно сказать, как повернется головка в самый последний момент. Надо быть готовым к обоим вариантам. Врач отдает приказание подготовиться к кесарскому сечению, чтобы в любой момент приступить к его выполнению.

Спустя 30 минут акушер снова проводит внутреннее исследование, во время которого обнаруживается начало поворота подбородка кзади. Головка плода в широкой части малого таза. Сердечные тоны плода ясные, 136 ударов в минуту.

**Вопрос.** Что делать?

**Ответ.** В родах возникло тяжелое осложнение — задний вид при лицевом предлежании (по Малиновскому). Роды совершиться не могут, так как головка плода должна идти вместе с грудкой. Помочь можно только с помощью операции. В данном случае роды еще не запущены, и плод может быть извлечен сверху через брюшную полость с помощью кесарского сечения. Нужно только спешить, чтобы головка плода не вколотилась в малый таз за время подготовки к операции (Малиновский). В целях снятия родовой деятельности будет показан ингаляционный эфирный наркоз сразу же, как только решили делать операцию кесарского сечения. Выведение головки хотя и может быть затруднено, но вполне возможно. В тех же случаях, когда для производства такой операции нет необходимых условий (стерильного материала, инструментов или врача-специалиста), единственным методом родоразрешения остается плодоразрушающая операция (краниотомия) даже на живом плоде.

Перфорация головки при лицевых предлежаниях обычно производится в глазницу или лобный шов. После удаления из полости черепа плода мозговых масс извлечение головки и туловища производится с помощью краниокласта Брауна.

Через 20 минут после внутреннего исследования приступили к операции кесарского сечения. Извлечен без особых затруднений живой мальчик весом 3600 г. Послеоперационный период прошел без осложнений.

Если предположить другую возможность, при которой

подбородок стал бы переходить кпереди, то врач получил бы довольно ободряющие данные, свидетельствующие о возможности родоразрешения через естественные родовые пути.

**Заключение.** Ведение родов при лицевых предлежаниях требует от врача хорошей выдержки. Правильная и своевременная оценка возникших в родах обстоятельств избавляет роженицу от тяжелых осложнений, а ребенка от гибели. Самым важным моментом в этих родах является начало внутреннего поворота головки, от направления которого зависит и оказание вида акушерской помощи.

## ЗАДАЧА № 42

### РОДЫ В ЛОБНОМ ПРЕДЛЕЖАНИИ

В родильное отделение сельской участковой больницы поступила роженица 32 лет с частыми схватками, появившимися 5 часов назад. Беременность вторая, доношена.

В детстве болела корью, дифтерией. Взрослой на 19-м году болела брюшным тифом и в 26 лет — малярией. Месячные с 14 лет по 3 дня через 4 недели, проходят без боли. Замужем с 25 лет, имела одни роды, закончившиеся рождением живой девочки 6 лет назад. Гинекологических заболеваний не было.

Женщина пикнической конституции, подкожная клетчатка развита хорошо. Кожные покровы обычной окраски, отеков нет. Тоны сердца чистые, пульс 65 ударов в минуту, кровяное давление 115/80. В легких дыхание везикулярное. Мочится свободно, но часто. Размеры таза: 25—28—29—19 см. Живот в форме продольного овала, окружность его равна 106 см, высота стояния матки над лоном 34 см. Положение плода продольное, предлежит головка, прямой размер головки. (через ткани брюшной стенки) равен 14 см. Сердцебиение плода слева ниже пупка, 126 ударов в минуту. Воды стоят.

Влагалищное исследование: шейка матки укорочена, наружный зев пропускает 3 пальца, плодный пузырь цел, головка прижата ко входу, через плодный пузырь определяются лобные бугры над входом в таз, лобный шов в поперечном размере входа, справа надбровные дуги, слева контуры большого родничка, Мыс не достигается.

**Вопрос.** Какого характера осложнение?

**Ответ.** В этих родах обращают на себя внимание лишь довольно крупные прямые размеры головки и наличие над входом в таз лобика. В связи с этим пространственные соотношения между головкой и тазом изменяются, и даже при нормальных размерах полости таза и средней величине головки плода может наступить затруднение в ее продвижении. Но чаще всего лобные предлежания являются переходной формой к лицевым. При лобных предлежаниях в связи с вступлением головки в таз своим наибольшим размером родоразрешение бывает затруднено, сопровождается высоким процентом асфиксий и мертворождений (от 30 до 50%), смертность матерей достигает 5—10%. Роды, как правило, затягиваются, даже при небольших размерах плода. Часто наблюдаются разрывы промежности, тазового дна, мочеполовые свищи, разрывы матки. Прогноз в таких родах всегда сомнителен и серьезен.

**Вопрос.** Как поступить с роженицей?

**Ответ.** Роды при лобных предлежаниях нужно вести выжидательно. В периоде раскрытия шейки матки надо стремиться к более длительному сохранению плодного пузыря; никаких исправляющих положение плода операций не делается. В условиях сельского врачебного участка, куда поступила роженица, при полном раскрытии шейки матки и целом плодном пузыре можно сделать попытку к повороту плода на ножку. Если поворот сделать нельзя, то роды вести строго выжидательно. Наложение акушерских щипцов не применять. В целях родоразрешения рекомендуется лучше перфорация на живом плоде (Малиновский и Кушнир).

Исходя из фактов тяжелого родового травматизма и высокой мертворождаемости при лобных предлежаниях, будет более целесообразно предложить роженице операцию кесарского сечения. В том случае, когда нельзя организовать в участковой больнице операцию чревосечения, лучше транспортировать роженицу в ближайший родильный дом, где эту операцию могут сделать. При этом с перевозкой нужно спешить, пока роды находятся в первом периоде. После отхождения вод при полном открытии или близком к нему перевозить роженицу уже нельзя, так как в дороге может произойти разрыв матки. Роды надо

заканчивать в таких случаях имеющимися на месте средствами и возможностями.

Роженица отказалась ехать в другой родильный стационар и отказалась от операции. В связи с этим перед акушером встает задача сохранить плодный пузырь до полного раскрытия шейки матки, чтобы потом приступить к повороту плода на ножку. Женщину укладывают в постель, на правый бок, проводят триаду Николаева, психо-профилактическое обезболивание.

Через 2 часа после поступления состояние роженицы удовлетворительное, поведение спокойное. Пульс 68 ударов в минуту. Схватки повторяются через 2 минуты и длятся по 60 секунд, чувствительные. Головка плода прижата ко входу. Сердечные тоны плода 132 удара в минуту. При произведенном в связи с частыми схватками внутреннем исследовании шейка матки оказалась раскрытой на 4 пальца, плодный пузырь цел, напряжен. Головка предлежит лобиком ко входу. Справа легко достигаются надбровные дуги и корень носа. Лобный шов в поперечном размере входа.

**Вопрос.** Нужно ли еще выжидать с поворотом плода?

**Ответ.** Нет, ждать больше нет смысла, так как разрыв плодного пузыря в дальнейшем лишь затруднит выполнение операции в силу поступательного движения головки. Надо приступить к разрыву и повороту в данный момент. Проведена повторная триада Николаева, роженице дан ингаляционный наркоз (эфирный). Плодный пузырь вскрыт. Воды осторожно выпущены между пальцами руки, введенной во влагалище, чтобы не выпала петля пуповины. Головка отодвинута кверху и в сторону. Рука вошла в полость матки и захватила переднюю ножку. Комбинированными движениями обеих рук плод повернут, ножка выведена из половой щели до колена. Головка плода переместилась ко дну матки. Сердцебиение после поворота ясное, 138 ударов в минуту.

**Вопрос.** Как поступить дальше? Извлекать плод или ждать самостоятельного рождения?

**Ответ.** После классического внутреннего поворота сердцебиение плода часто нарушается из-за сдавливания пуповины или механического раздражения. Мертворождаемость при этом может увеличиться до 60—70%, что вынуждает прибегать при полном раскрытии зева к извлечению плода непосредственно после поворота.

Используя ножку плода как рукоятку, врач тракциями приступил к его извлечению. Через 10 минут извлечен мальчик в асфиксии, из которой через 15 минут выведен. Крик громкий, но уход за ребенком и его первичная обработка должны проводиться с осторожностью, как при заведомом кровоизлиянии в мозг. Последовый и послеродовой периоды проводились по общим правилам.

**Заключение.** Ведение родов при лобном предлежании определяется местными условиями и умением акушера оказать всестороннюю помощь роженице. Предпочтение при этом следует отдавать больше хирургическому родоразрешению (кесарскому сечению). Но при небольших размерах головки плода и нормальном тазе или переходе лобного предлежания в лицевое возможны и самостоятельные роды.

## ЗАДАЧА № 43

### НЕФРОПАТИЯ. ВЫСОКОЕ ПРЯМОЕ СТОЯНИЕ ГОЛОВКИ ПЛОДА

22-летняя роженица поступила в родильное отделение районной больницы в 9 часов утра 28 сентября с регулярными схватками, повторяющимися через 12—14 минут. Беременность первая. Последняя менструация была 15 декабря прошлого года. Появления первого шевеления плода не помнит. В первой половине беременности наблюдалась легкая тошнота и изредка однократная рвота, во второй половине за 3 недели до наступления родов стала замечать отеки ног и нижней половины живота. К вечеру появлялась головная боль. Схватки начались в 6 часов утра 28 сентября. Общее состояние удовлетворительное, поведение спокойное.

Взрослой болела гриппом и ангиной по несколько раз в год. Менструация появилась с 14 лет, установилась сразу, по 3 дня с промежутками в 28 дней. Половая жизнь с 20 лет. Гинекологических заболеваний не было.

Телосложение правильное, конституция приближается к пикнической. Подкожно-жировая клетчатка выражена хорошо. Рост стоя 149, сидя 82 см, вес 64 кг. Кожные покровы и видимые слизистые обычной бледно-розовой окраски. Лицо одутловато, на ногах и в нижней половине

брюшной стѣнки заметны отеки. Температура тела 36,7°. В легких дыхание везикулярное, сердечные тоны чистые, пульс 74 удара в минуту, ритмичный. Кровяное давление по Короткову 160/110. Зрение не изменено. Язык влажный, слегка обложен белым налетом. Стул оформлен. Мочевыделение свободное, безболезненное, симптом Пастернацкого отрицательный. В моче при кипячении появилась муть. Размеры таза: 24—27—31—19 см. Живот имеет форму продольного овала, окружность его равна 107 см, высота стояния дна матки 39 см. Положение плода продольное, первая позиция, предлежит головка, прижата ко входу, с небольшими прямыми размерами (10 см). Сердцебиение плода слева ниже пупка, 126 ударов в минуту, ритмичное. Воды стоят.

Влагалищное исследование: влагалище узкое, емкость таза хорошая, мыс не достигается, шейка матки в стадии сглаживания, наружный зев закрыт, пропускает кончик пальца, плодный пузырь цел, наливается при схватке.

**Вопрос.** С каким видом осложнения врач имеет дело?

**Ответ.** Роды осложнены повышенным кровяным давлением, отеками на нижней половине туловища и наличием в моче белка. Из субъективных данных роженица упоминает о головной боли. Весь этот комплекс симптомов говорит о нефропатии. Довольно высокое кровяное давление в сочетании с головной болью является грозным признаком приближающейся эклампсии, которая может возникнуть в любой момент. В связи с этим необходимо принять срочные и действенные меры к предупреждению осложнения.

С этой целью помимо обычных лечебных мероприятий в родах (психопрофилактическая беседа, профилактика внутриутробной асфиксии плода) надо назначить специальное лечение по снижению симптомов токсикоза. По возможности изолировать женщину в отдельную палату, запретить употреблять жидкость, запретить есть, назначить внутримышечные инъекции сернокислой магнезии (20-процентный раствор по 30 мл внутримышечно 4 раза в сутки через 4—6 часов с учетом максимальной суточной дозы не выше 24 г сухого вещества).

В 17 часов 30 минут общее состояние роженицы удовлетворительное. Схватки повторяются через 2—3 минуты и длятся по 30 секунд, резко болезненные. Во время схваток женщина стонет, меняет положение, старается выпол-



нять приемы психопрофилактического обезболивания. Кровяное давление 175/120. При обследовании приемами Леопольда создается впечатление, что головка плода прошла в малый таз своим большим сегментом. Сердечные тоны плода ясные, 130 ударов в минуту, ритмичные. При внутреннем исследовании установлено: шейка матки сглажена полностью, наружный зев открыт на 4 пальца, края тонкие, плодный пузырь цел, напряжен, головка прижата ко входу в таз. Швы и роднички из-за, напряжения плодного пузыря определить не удается.

**Вопрос.** Как поступить дальше?

**Ответ.** Кровяное давление, несмотря на проводимую терапию, продолжает нарастать, сглаживание шейки матки закончено, открытие зева приближается к завершению. Вскрытие плодного пузыря может ускорить родоразрешение и уменьшить тяжесть токсикоза.

Плодные оболочки разорваны, отошли темные воды в количестве 70—80 мл. При обследовании головки плода после вскрытия плодного пузыря обнаружено: малый родничок расположен у лона, стреловидный шов в прямом размере входа в малый таз. Головка стоит малым сегментом во входе (рис. 39). Обращает на себя внимание возникшее расхождение данных наружного исследования с влагалищным.

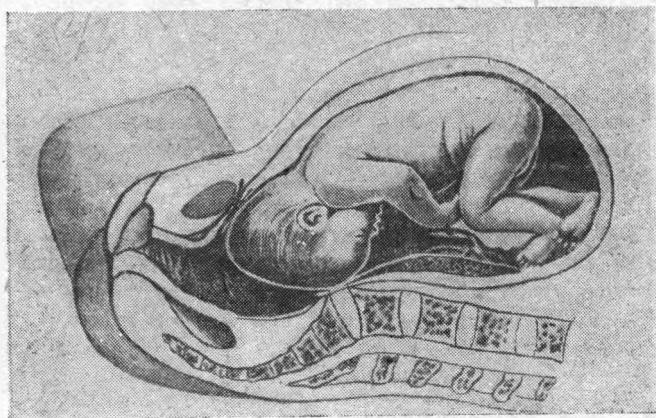


Рис. 39. Высокое прямое стояние головки, передний вид (по И. Ф. Жордания).

**Вопрос.** Какой диагноз? Как вести роды?

**Ответ.** Стреловидный шов во входе в малый таз обычно располагается или в поперечном, или в одном из косых размеров. Это наибольшие размеры плоскости входа, и они соответствуют наибольшим размерам головки (передне-задним).

Расположение стреловидного шва в прямом размере входа часто приводит к функциональному несоответствию

головки плода с тазом матери, так как лобик его упирается в мыс, а затылок в лоно или наоборот (рис. 40). Самостоятельное родоразрешение при неизменившихся условиях невозможно.

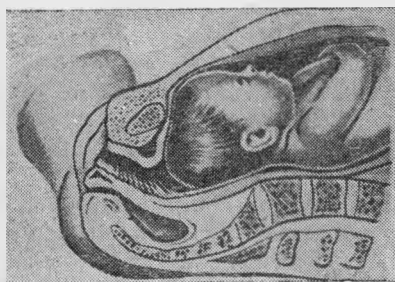


Рис. 40. Высокое прямое стояние головки, задний вид (по И. Ф. Жордания).

Плод жив, температура у женщины нормальная, плодный пузырь только что вскрыт — при этих условиях допустимы некоторое выжидание и наблюдение за возможным поворотом и вставлением

головки в полость таза. Но ждать можно не больше 2—3 часов, после чего откладывать родоразрешение не рекомендуется. В данных родах будет целесообразной операция брюшностеночного кесарского сечения, так как поворот на ножку при нефропатии нежелателен.

Через 3 часа общее состояние роженицы оставалось удовлетворительным, схватки повторялись через 2—3 минуты и продолжались по 50 секунд, кровяное давление 160/100, пульс 74 удара в минуту, головка плода при наружном осмотре большим сегментом в полости. При внутреннем исследовании положение то же, что и 3 часа назад (стреловидный шов стоит в прямом размере входа). Впечатление о наличии большого сегмента в полости таза здесь может быть легко объяснено тем, что определение его производилось по боковым поверхностям головки. Подобную диагностическую ошибку надо всегда иметь в виду при этих формах вставления головки.

Роженицу готовят к операции, проводят триаду Николаева. Наркоз общий (ингаляционный эфирный), так как

при местном обезболивании в условиях нефропатии возможен приступ эклампсии.

Произведено ретроперикальное цервикальное кесарское сечение, извлечен живой мальчик весом 3200 г, крик громкий, кожные покровы розовые. Операция прошла без осложнений. В послеоперационном периоде лечение токсикоза продолжалось, так как кровяное давление еще было повышено. Препараты камфоры, кофеина и питуитрин не давались во избежание еще большего повышения кровяного давления.

Через 2 недели женщина выписана в удовлетворительном состоянии с ребенком.

**Заключение.** Высокое прямое стояние головки довольно часто приводит к функциональному несоответствию головки плода с тазом матери. Своевременная диагностика этого состояния позволила успешно закончить трудные роды, сохранить жизнь ребенку и здоровье матери.

## ЗАДАЧА № 44

### МНОГОПЛОДИЕ. НЕПРАВИЛЬНОЕ ПОЛОЖЕНИЕ ПЛОДОВ

В родильное отделение была направлена из фельдшерско-акушерского пункта беременная женщина для производства наружного профилактического поворота на головку в связи с неправильным положением плода. Имела 4 нормальных родов, все дети здоровы, аборт не было. Беременность пятая, на девятом акушерском месяце, протекала легко, за исключением незначительной одышки в течение последних двух месяцев.

Женщина пикнического телосложения, хорошего питания, рост 159 см, вес 74 кг. В легких дыхание везикулярное. Границы сердца в пределах нормы, тоны сердца приглушены, с легким систолическим шумом на верхушке. Пульс 68 ударов в минуту, кровяное давление 120/70. Отеков нет, имеется небольшая пастозность голеней. В моче белка нет.

Размеры таза: 25—28—32—21 см. Живот округлой формы, окружность его равна 116 см, высота стояния дна матки 36 см, предлежащая часть над входом в малый таз не определяется. Приемами Леопольда обнаруживается много мелких частей, две головки (одна справа

вверху, другая слева внизу), положение плодов косое, спинки обращены друг к другу. Сердечные тоны прослушиваются на уровне пупка справа и слева. Воды стоят. Схваток нет.

**Вопрос.** С каким видом патологии встретился врач?

**Ответ.** Беременность недоношена, около 35—36 недель. Двойня, осложненная косым расположением плодов. Изменения со стороны сердца едва ли можно принять во внимание, так как они не указывают на какой-либо органический порок, а скорее всего имеют функциональную природу. Нарушения кровообращения на всем протяжении беременности не наступало.

**Вопрос.** Нужно ли делать наружный поворот на головку?

**Ответ.** Наличие второго плода в полости матки делает невозможным производство этой операции, так как фиксация перемещенного плода в полости матки будет при этих условиях недостаточной. Как ни заманчива перспектива поворота, но при многоплодной беременности мы вынуждены от него отказаться. Выписывать женщину из стационара не рекомендуется, так как у нее в любой момент могут начаться роды (преждевременные). Ей назначается постельный режим, легко усвояемая высококалорийная с витаминами пища.

Через 3 недели появились схватки, сначала редкие, неопределенного характера, в виде ноющих болей в пояснице, а затем все усиливающиеся.

**Вопрос.** Что должен делать врач в первом периоде родов?

**Ответ.** Основная задача врача в данном случае — возможно дольше сохранить плодный пузырь с тем, чтобы не нарушить механизма раскрытия шейки матки. Иначе при преждевременном или раннем отхождении вод выполнить классический внутренний поворот на ножку будет невозможно. Поэтому надо добиться открытия шейки хотя бы до 4 пальцев, после чего можно рвать плодный пузырь и идти на внутренний классический поворот. При неполном же открытии поворот по методу Бракстон—Гикса не оправдал себя, так как он дает высокую смертность плодов и в современном акушерстве сохранил свое значение лишь при мертвых плодах.

При неправильных положениях плода разделения вод на передние и задние не происходит, над цервикальным

каналом возникает большое внутриматочное давление, которому нет никакого противодействия со стороны шейки и влагалища. Оболочки не выдерживают и рвутся задолго до полного открытия. Лучшим методом для сохранения пузыря является применение кольпейринтера Брауна. Женщину нужно уложить на тот бок, куда склонилась головка плода, и запретить подниматься.

Кольпейринтера в родильном отделении не оказалось, и роженице был назначен строгий постельный режим с положением на левом боку. Через 3 часа схватки стали повторяться каждые 4 минуты и продолжаться до 45—50 секунд. Состояние роженицы удовлетворительное, поведение спокойное. Положение плодов по-прежнему косое, сердечные тоны прослушиваются на уровне пупка, 136 ударов в минуту. Воды стоят. Произведено внутреннее исследование: шейка укорочена, наружный зев пропускает 3 пальца, плодный пузырь цел, напрягается при схватке, предлежащей части нет.

**Вопрос.** Нужно ли приступать к разрыву пузыря и повороту плода?

**Ответ.** Открытие шейки матки еще не позволяет ввести в полость матки всю руку, чтобы выполнить классический поворот и при необходимости приступить к немедленному извлечению плода за ножку. Надо продолжать наблюдение.

Роженица лежит в родовой комнате, врач находится около нее, и он может приступить в любой момент к операции поворота, как только отойдут воды. Назначена триада Николаева.

Через 30 минут после влагалищного исследования отошли воды в большом количестве, чистые. Роженица вновь осмотрена. При внутреннем исследовании шейка матки оказалась почти полностью укороченной, открытие зева на 4 пальца, плодного пузыря нет, предлежит мелкая часть (ручка и петля пуповины). Сердцебиение плода ясное, 140 ударов в минуту.

**Вопрос.** Как поступить дальше?

**Ответ.** Рука акушера может пройти в матку, поэтому надо немедленно приступить к выполнению классического внутреннего поворота на ножку. Ингаляционный эфирный наркоз обязателен, чтобы расслабить маточную мускулатуру.

Роженице дан наркоз, рука осторожно введена в полость матки, захвачена передняя ножка и выведена наружу до колена.

**Вопрос.** Извлекать или ждать самостоятельных родов?

**Ответ.** Открытие шейки матки было недостаточно полным, форсированное извлечение может привести к разрыву ее. Сердцебиение плода не нарушено, что дает возможность выждать.

Через 5 минут появились потуги, ножка стала выходить из половой щели. На третьей потуге прорезались ягодички, сначала передняя, потом задняя. Еще через две потуги с помощью классического ручного пособия родился мальчик весом 2600 г, закричал сразу.

**Вопрос.** Что дальше делать врачу?

**Ответ.** В первую очередь надо определить положение второго плода и жив ли он. После рождения первого плода второй иногда сам устанавливается продольно и рождается самопроизвольно, но в некоторых случаях этого не происходит.

При наружном исследовании второй плод оказался в косом положении, головка справа вверху, ягодички слева внизу. Сердцебиение 138 ударов в минуту.

**Вопрос.** Когда приступить к повороту и извлечению?

**Ответ.** Целесообразно выждать 30—40 минут, чтобы матка за этот период могла сократиться, и тем самым предупредить атоническое кровотечение в последовом и послеродовом периодах.

Через 30 минут состояние роженицы удовлетворительное, поведение спокойное. Она вновь стала чувствовать схватки. Решено приступить к повороту второго плода. Дан ингаляционный наркоз, после разрыва второго плодного пузыря рука введена в полость матки, ножка захвачена и низведена до колена.

**Вопрос.** Извлекать или ждать?

**Ответ.** Здесь ждать нечего. Родовые пути подготовлены, и выведение второго плода не должно представлять особых затруднений, извлечение его уменьшит к тому же опасность внутриутробной асфиксии.

После поворота через 5 минут приступлено к извлечению плода за ножку. Родился второй мальчик весом 2900 г без асфиксии, закричал сразу.

Последовый период проводился особенно осторожно, так как матка была перерастянута, а быстрое ее опорожнение могло привести к расслаблению мышц и нарушить механизм отделения детского места. После выделения последа шейка матки осмотрена в зеркалах.

**Заключение.** Многоплодная беременность не допускает при неправильных положениях плода выполнения профилактического наружного поворота на головку. Поэтому на акушера ложится большая ответственность за правильное ведение родов. Своевременное исправление неправильного положения плода в родах избавит от гибели не только ребенка, но и мать.

### ЗАДАЧА № 45

#### ПОПЕРЕЧНОЕ ПОЛОЖЕНИЕ ПЛОДА. ПРЕЖДЕВРЕМЕННОЕ ОТХОЖДЕНИЕ ВОД

В родильное отделение поступила женщина 34 лет с доношенной беременностью. Час назад отошли воды. Схваток нет. Имела одни нормальные роды 5 лет назад. Ребенок здоров. После родов было 3 искусственных выкидыша. За 2 недели до родов появились небольшие отеки ног.

Женщина пикнического телосложения с хорошо выраженной подкожно-жировой клетчаткой, кожные покровы бледно-розового цвета. Отеков нет. Размеры таза: 25—27—29—19,5 см. Тоны сердца чистые, кровяное давление 125/70, пульс 68 ударов в минуту. В легких дыхание везикулярное. Живот имеет форму поперечного овала, окружность его равна 102 см, высота стояния дна матки над лоном 30 см, положение плода поперечное, головка расположена слева, ягодички справа, спинка обращена книзу, мелкие части прощупываются сверху. Сердцебиение плода приглушено, но ритмичное, 136 ударов в минуту.

При внутреннем исследовании емкость таза оказалась хорошей, мыс не достигается, шейка матки сохранена, наружный зев пропускает кончик пальца, предлежит (определено через влагалитские своды) гладкая, мягкая часть плода (спинка?), воды подтекают обильно, светлые.

**Вопрос.** С каким видом осложнения встретился врач?

**Ответ.** Основное и наиболее серьезное осложнение в данных родах — это неправильное положение плода. Самостоятельные роды невозможны. Плод жив, что обязывает акушера к проведению таких мер, которые бы позволили получить живого ребенка. Преждевременное отхождение вод значительно ухудшает прогноз родов, так как этим самым нарушен механизм раскрытия шейки матки. Предлежит спинка, она не может вклиниваться во вход в таз так плотно, как головка или ягодички, плодного пузыря тоже нет, шейка матки будет раскрываться лишь благодаря схваткам и способности шейечной мускулатуры к дистракции, то есть растяжению и смещению вверх во время сокращения полого мускула. Это может значительно удлинить период раскрытия, что создаст условия при отсутствии плодного пузыря для проникновения инфекции в полость матки и развития внутриутробной асфиксии плода. Кроме того, неправильное положение плода в процессе раскрытия шейки матки может привести к вколачиванию во вход в таз плечика или спинки, после чего роды будут уже невозможны. Поэтому надо не пропустить момента для исправления поперечного положения плода на продольное. Но и при удачной попытке такого исправления все же наблюдается довольно высокий процент мертворождений (до 30%). Кесарское же сечение до раскрытия шейки матки дает более низкий процент смерти как материнской, так и детской. Эта операция до известной степени гарантирует матери живого ребенка и показана в данный момент. Но если в родильном доме нет условий для производства операции чревосечения или роженица отказывается от оперативного вмешательства, можно разрешить роды и через влагалище. Только для этого нужно добиться полного раскрытия шейки матки, после чего произвести внутренний классический поворот на ножку с последующим извлечением плода. Но надо учесть, что возможность для получения живого ребенка при этом методе ведения родов будет меньше, чем при кесарском сечении.

**Вопрос.** Какие мероприятия должны проводиться при родах через естественные родовые пути?

**Ответ.** Прежде всего женщину нужно уложить в постель и запретить ей подниматься во избежание выпадения пуповины. Провести профилактику внутриутробной



асфиксии плода, назначить антибиотики в целях предупреждения развития инфекции во время родов. Для возбуждения родовой деятельности и раскрытия шейки матки при создавшихся условиях можно прибегнуть к инструментальному расширению цервикального канала расширителями Гегара до № 24 с последующим введением метрейринтера (рис. 41) и проведением одного из методов медикаментозного возбуждения родовых схваток.

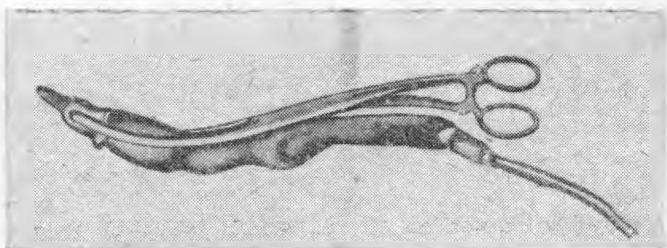


Рис. 41. Сложенный метрейринтер, взятый в зажим для введения в матку.

Цервикальный канал раскрыт расширителями Гегара до № 24, после чего интравулярно введен в сложенном

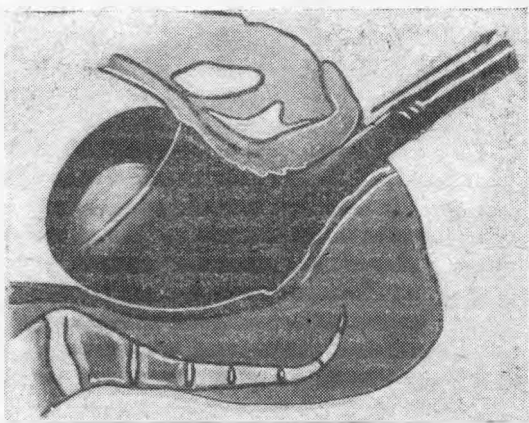


Рис. 42. Метрейринтер введен в полость матки интравулярно и наполнен жидкостью. К отводящей резиновой трубке подвешен груз.

виде метрейринтер и заполнен антисептической, подогретой до температуры тела, жидкостью (рис. 42). Одновременно под кожу введено 20 000 м. е. фолликулина.

Дальнейшее возбуждение схваток проводилось по схеме № 2:

Через 0 часов	касторовое масло	60,0
Через 1 час	хинин	0,15
» 1 час 15 мин.	карбохолин	0,001
» 1 час 30 мин.	питуитрин (внутримышечно)	0,15 мл
» 1 час 45 мин.	хинин	0,15
» 1 час 45 мин.	карбохолин	0,001
» 2 часа	питуитрин (внутримышечно)	0,15 мл
» 2 часа 15 мин.	хинин	0,15
» 2 часа 15 мин.	карбохолин	0,001
» 2 часа 15 мин.	питуитрин (внутримышечно)	0,15 мл
» 3 часа 30 мин.	40-процентный раствор глюкозы (внутривенно)	30 мл
	10-процентный раствор хлористого кальция (внутривенно)	10 мл

Через 2 часа после окончания возбуждения появились регулярные схватки.

**Вопрос.** Что нужно делать дальше?

**Ответ.** Целесообразно повторить профилактику внутриутробной асфиксии плода и провести психопрофилактическую беседу. Но если она будет мало эффективна, то применение медикаментозного обезболивания в этих условиях будет противопоказано из-за слабости родовых сил при преждевременном отхождении вод.

Через 3 часа схватки участились и метрейринтер родился. При внутреннем исследовании обнаружено полное открытие шейки матки, предлежит спинка, прижата ко входу. Сердцебиение плода ясное.

**Вопрос.** Каковы дальнейшие мероприятия акушера?

**Ответ.** Раскрытие шейки матки закончилось. Должен наступить период изгнания плода, но так как в данном случае самопроизвольного изгнания быть не может, то под влиянием дальнейших схваток спинка или плечико могут лишь вколотиться во вход в таз. Нужно немедленно приступить к выполнению классического поворота плода на ножку, пока еще сохранена его подвижность.

Роженице дан общий наркоз (ингаляционный эфирный), рука акушера введена в полость матки, захвачена передняя ножка и низведена из половой щели (осторожно!) до колена, а головка перемещена ко дну матки.

Сразу же после поворота произведено извлечение плода за ножку и после оказания ручного пособия (класси-

ческого) родился мальчик в асфиксии, из которой был выведен через 10 минут. Послед выделился самостоятельно, после чего произведена ревизия полости матки рукой в целях исключения разрыва ее стенок во время производства поворота плода на ножку; шейка матки осмотрена в зеркалах.

**Заключение.** Ведение родов при поперечном положении плода и преждевременном отхождении вод представляет довольно трудную задачу. В тех случаях, когда врач решает закончить роды через естественные родовые пути, применение инструментального расширения шейки матки с последующим метрейризом наиболее рационально.

## ЗАДАЧА № 46

### ДВОЙНЯ. ЗАПУЩЕННОЕ ПОПЕРЕЧНОЕ ПОЛОЖЕНИЕ ВТОРОГО ПЛОДА. РАЗРЫВ МАТКИ

В родильном отделении сельской участковой больницы рождает женщина 23 лет. Роды первые, начались 12 часов назад. Месячные с 14 лет, регулярные. Замужем 1,5 года.

Женщина пикнического телосложения, хорошего питания, кожные покровы и видимые слизистые обычной бледно-розовой окраски. Тоны сердца чистые, кровяное давление 120/70. Пульс 68 ударов в минуту, дыхание в легких везикулярное, отеков нет. Размеры таза: 24—27—29—18 см. Живот округлой формы, окружность его равна 114 см, высота стояния дна матки над лоном 36 см. Положение плода продольное, предлежит головка, прижата ко входу в таз. Тоны сердца плода ясные, слева ниже пупка, 130 ударов в минуту. Воды только что отошли, чистые, в небольшом количестве. Схватки хорошей силы, повторяются через 2 минуты и длятся по 50 секунд. Через 10 минут после отхождения вод появились потуги, головка плода опустилась в полость малого таза большим сегментом. Роды ведет акушерка. Родовая деятельность роженицы развивалась достаточно интенсивно, потуги были активные. Через 20 минут после отхождения вод головка плода стала врезываться, а спустя еще 10 минут родился живой мальчик, закричал сразу громко, кожные покровы порозовели. Акушерка отделила ребенка

от матери и занялась первичной его обработкой (перевязка пуповины, закапывание азотнокислого серебра в конъюнктивальный мешок, измерение). После непродолжительного перерыва (10—15 минут) родовая деятельность вновь появилась, у женщины возникло желание тужиться, и во время первой же потуги снова отошли воды. В этот момент акушерка заметила в половой щели выпавшую ручку второго плода. Положение его было поперечным, головка находилась справа, ягодички слева. Сердцебиение плода прослушивалось достаточно ясно ниже пупка по средней линии, 136 ударов в минуту. Акушерка сразу же послала за врачом, жившим во дворе больницы. Родовая деятельность продолжалась, схватки чередовались через 1,5—2 минуты, желание тужиться у роженицы было настолько сильным, что сдержать потуги она не могла, несмотря на настойчивые советы акушерки.

**Вопрос.** Какое осложнение возникло в родах?

**Ответ.** Беременность оказалась многоплодной. Первый плод был в правильном продольном положении, второй же лежал поперечно и благодаря хорошей родовой деятельности стал быстро прижиматься ко входу. Плодный пузырь разорвался и вместе с водами во влагалище выпала предлежащая ручка.

**Вопрос.** Нужно ли считать возникшее осложнение запущенным поперечным положением плода?

**Ответ.** В первые минуты после выпадения ручки плод не мог достаточно прочно вколотиться во вход в таз, он сохранял свою подвижность. Условия для поворота еще имелись. Но, как известно, возникновение запущенного поперечного положения плода находится в большей зависимости от силы родовой деятельности, а не от продолжительности безводного периода. Частые и продолжительные схватки приводят к плотному обхватыванию плода стенками матки, его предлежащая часть (в данном случае плечико) вклинивается во вход в таз, нижний сегмент матки растягивается, переходная борозда (контракционное кольцо) поднимается вверх и приближается к пупку. Попытка поворота при таком перерастянтом нижнем сегменте очень опасна, она может завершиться разрывом матки. Поэтому при дифференциальной диагностике запущенного поперечного положения плода надо обращать внимание в первую очередь на состояние нижнего

сегмента матки, степень вколоченности подлежащей части и на подвижность плода. Все эти явления иногда проходят на фоне удовлетворительного состояния роженицы, могущего навести врача на мысль о кажущемся благополучии. М. С. Малиновский и М. Г. Кушнир различают следующие признаки запущенного поперечного плода:

- а) плечико глубоко вошло в таз, неподвижно;
- б) выпавшая ручка отечна;
- в) плечико сместилось в сторону, так как вместе с ним во вход в таз опустилась и грудка плода;
- г) шейка резко вытянута кверху;
- д) влагалище заполнено выпавшими и вколотившимися частями плода;
- е) плод потерял свою подвижность.

При такой картине всякая попытка поворота плода на ножку абсолютно противопоказана.

Через 40 минут после отхождения вод второго плодного пузыря и выпадения ручки пришел врач и нашел состояние роженицы удовлетворительным. Женщина была несколько обеспокоена создавшимся осложнением, стонала, схватки повторялись через каждую минуту, были очень болезненны. Сердечные тоны плода ниже пупка, 140 ударов в минуту. При внутреннем исследовании во входе в таз находилось плечико, несколько отечное, вместе с частью грудки, шейка плода вытянута.

Врач решил, что в связи с недавно отошедшими водами (40 минут назад) поворот плода на ножку еще возможен, и распорядился приступить к ингаляционному наркозу. Как только роженица уснула, рука врача была введена в полость матки. Плечико отодвигалось с трудом, но после небольшого усилия была захвачена ножка, дальнейший поворот плода оказался легким и был быстро выполнен. Ножка выведена из половой щели до колена. Сразу же приступлено к извлечению плода за ножку. Родился мальчик в состоянии глубокой асфиксии, из которой несмотря на принятые меры не был выведен. Через 10 минут после рождения ребенка у родильницы появилось обильное наружное кровотечение, дыхание стало поверхностным и частым, кожные покровы бледные, пульс мягкий, 120 ударов в минуту. Состояние ее резко ухудшилось. Послед был еще в матке. Выжимание по Лазаревичу—Креде не дало эффекта. Произведено

срочное ручное отделение последа. При обследовании полости матки рукой справа и сзади обнаружен разрыв ее стенки, проникающий в брюшную полость. Послед оказался частично родившимся в живот.

**Вопрос.** В чем причина разрыва матки?

**Ответ.** Чтобы ответить на поставленный вопрос, надо уточнить, когда произошел разрыв матки — до поворота или в момент операции. При обследовании перед операцией врач нашел состояние роженицы удовлетворительным. Он, правда, не придавал значения небольшому беспокойству ее и объяснил это волнениями из-за возникшего состояния. Пульс не был сосчитан! Кровяное давление не измерено! Родовая деятельность выражалась частыми и болезненными схватками. Кровотечения не было. Болезненность схваток и нарушение их ритма, чувство страха и беспокойства женщины свидетельствовали о начавшемся перерастяжении нижнего сегмента матки, которое было просмотрено врачом и акушеркой. Данные внутреннего исследования также не были достаточно учтены и проанализированы. Исследование было неполноценным, хотя и полученные данные указывали на наличие полной неподвижности плода (вколоченное и отечное плечико). Поворот в таком состоянии был противопоказан. —

И, наконец, в момент выполнения операции поворота было отмечено затрудненное отхождение плечика от входа в таз, что, однако, не остановило хирурга, а, наоборот, заставило его применить некоторую силу.

После этого дальнейшие манипуляции уже не встречали препятствий. Судя по описанию, разрыв матки наступил именно в момент поворота, при настойчивых, но уже запоздалых действиях врача. Здесь была возможна только плодоразрушающая операция. Через полчаса женщина погибла на операционном столе. При чревосечении был обнаружен полный разрыв матки и правого маточного сосудистого пучка, что и вызвало смертельную кровопотерю.

**Заключение.** Запоздалая диагностика неправильного положения второго плода привела к вколочиванию предлежащего плечика во вход в таз. Поверхностный анализ клинических данных вызвал неправильные действия врача, при которых форсированный поворот плода на ножку обусловил насильственный разрыв матки.

## ЗАДАЧА № 47

### РАЗРЫВ МАТКИ. ШОК. ОСТРАЯ АНЕМИЯ

В родильное отделение госпитализирована беременная женщина 34 лет за 4 недели до родов. 2 года назад перенесла операцию кесарского сечения по поводу предлежания плаценты. Ребенок здоров. Послеоперационный период осложнился эндометритом и нагноением кожной раны брюшной стенки. В первую половину настоящей беременности беспокоили постоянные ноющие боли в низу живота, периодически обостряющиеся. Во второй половине боли несколько утихли и редко беспокоили, появляясь лишь при физической нагрузке. Шевеление плода чувствуется с пятого месяца. Отеков нет.

Женщина астенического телосложения со слабо развитой подкожно-жировой клетчаткой. Кожные покровы несколько бледны. Тоны сердца чистые, кровяное давление 115/80. Пульс 70 ударов в минуту, ритмичный, в легких дыхание везикулярное. Живот имеет форму продольного овала, окружность его 94 см, на коже брюшной стенки от пупка до лона неправильной формы местами звездчатый послеоперационный рубец, спаянный с подлежащими тканями, безболезненный. Дно матки на 27 см выше лона, положение плода продольное, первая позиция, предлежит головка, подвижная, над входом. Прямой размер головки 11 см. Предполагаемый вес плода 2900—3000 г. Сердцебиение плода слева ниже пупка, 130 ударов в минуту. Воды стоят. Родовой деятельности нет. Размеры таза: 24—27—29—18 см, диагональная конъюгата 11,5 см. Высота лонного сочленения 5 см, размер Соловьева 14 см.

**Вопрос.** Достаточно ли обоснована в данном случае профилактическая госпитализация беременной в дородовом периоде?

**Ответ.** Женщина имеет отягощенный акушерский анамнез. Кесарское сечение при предлежании плаценты и перенесенный после этого эндометрит, безусловно, привели к дистрофическим изменениям в мышце матки. Наличие в рубце звездчатых расширений и спаянность с подлежащими тканями свидетельствуют об его неполноценности, которая увеличивает опасность разрыва еще до наступления родов. К тому же у женщины имеется плоскосуженный таз I степени, при котором могут потре-

боваться более интенсивные сокращения матки. В связи с этим предварительная госпитализация беременной вполне обоснована и необходима. Женщина в любой момент получит экстренную помощь при возникновении признаков угрожающего разрыва матки; ей будут также созданы условия для более бережного донашивания беременности.

На третий день пребывания в стационаре после обеда женщина внезапно почувствовала острые боли в животе. Она не могла сидеть, ей было трудно дышать (боль усиливалась при глубоком вдохе). В первый момент чувство боли в основном было в нижней части живота, а через несколько минут оно распространилось и вверх по всему животу. Одновременно с этим появились тошнота и позывы на рвоту.

Кожные покровы бледны, увлажнены потом, температура  $35,7^{\circ}$ , дыхание учащено до 24 в минуту, пульс 116 ударов в минуту, ритмичный, мягкий, тоны сердца чистые, слегка приглушены, кровяное давление 80/60. Язык влажный, обложен, живот округлой формы, контуры матки потеряли свои очертания. Живот при ощупывании мягкий, болезненный больше в нижней половине. Симптом Щеткина положительный по всему животу. Положение плода стало косым, головка сместилась влево, подвижная. Мелкие части плода легко определяются через брюшную стенку. Сердечные тоны плода не выслушиваются. Из влагалища показались в небольшом количестве мажущие кровянистые выделения.

Внутреннее исследование: шейка матки цилиндрическая, наружный зев пропускает кончик пальца. Через своды предлежащая часть не определяется. Выделения светлые, с примесью небольшого количества крови; во время исследования они стали обильными.

**Вопрос.** Что случилось? Как объяснить возникшую перемену в состоянии здоровья беременной? Чем можно помочь?

**Ответ.** Появление болей в животе схваткообразного характера может навести на мысль о начавшейся родовой деятельности. Но врача смущает наличие таких симптомов, как бледность кожи в сочетании с холодным потом, острое понижение кровяного давления, температуры, учащение пульса, свидетельствующих о наступившем шоке. К тому же внезапное изменение положения плода и его гибель наводят на мысль о какой-то катастрофе, возник-



ное кровяное давление падает ниже 60 мм ртутного столба, пульс становится нитевидным, необходимо произвести внутриартериальное нагнетание 150—200 мл крови с последующим внутривенным переливанием больших доз. После остановки кровотечения (лигирования сосудов) применение сердечных средств необходимо.

Женщине под местной инфильтрационной анестезией 1/4-процентным раствором новокаина произведена операция чревосечения. Обнаружен разрыв матки по левому ребру ее с большим количеством крови в брюшной полости. Тело матки ампутировано на уровне внутреннего зева. Кровотечение остановлено. После операции осложнений не было. Больная выздоровела.

**Заключение.** Предварительная госпитализация женщин с отягощенным акушерским анамнезом позволяет, помимо более бережного донашивания беременности, быстро оказать необходимую помощь в случае возникновения тяжелых осложнений. При разрывах матки в случаях сочетания шока и внутреннего кровотечения противошоковая терапия проводится одновременно с чревосечением.

## ЗАДАЧА № 48

### РАЗРЫВ МАТКИ. ШОК

Колхозница 37 лет беременна 9-й раз. Первые шесть беременностей закончились нормальными родами в срок, последние две — криминальными выкидышами. Срок настоящей беременности 36—37 недель. Женщина вызвала акушерку по поводу внезапно отошедших вод и появления легких болей в животе. Шевеление плода после отхождения вод прекратилось. Акушерка наблюдала роженицу около суток, стимулировала роды питуитрином, но выраженной родовой деятельности не появилось. Возникшие вначале боли через несколько часов прекратились и больше женщину не беспокоили. Сердцебиение плода не прослушивалось. К концу первых суток состояние роженицы заметно ухудшилось. Появились головокружение, слабость, бледность кожных покровов. Из половых путей показались незначительные кровянистые выделения. Роженица доставлена в районный родильный дом.

При поступлении состояние больной тяжелое, жалуется на слабость, резкое головокружение, рвоту, появившуюся до родов. Температура  $35,8^{\circ}$ . Кожные покровы и видимые слизистые резко бледны, подкожная клетчатка развита хорошо. Дыхание поверхностное, частое, до 26 в минуту. В легких звук чистый, выслушивается везде везикулярное дыхание. Левая граница сердца слегка смещена влево, тоны глухие, с систолическим шумом на верхушке. Пульс нитевидный, 120—130 ударов в минуту. Кровяное давление 65/30. Живот вздут, мягкий, слегка болезненный при ощупывании. Частая рвота цвета кофейной гущи. Контуры матки не видны и не прощупываются из-за резкого вздутия кишечника. Головка плода определяется высоко над лоном, подвижная. Положение плода косое, мелкие части слева. Сердцебиение плода не прослушивается.

Влагалищное исследование: шейка существует, цервикальный канал пропускает палец, подлежащей части нет, выделения кровянистые, незначительные; у внутреннего зева обнаруживается мягкая ткань.

**Вопрос.** В чем причина тяжелого состояния роженицы?

**Ответ.** Описанная картина напоминает классическую форму торпидной фазы шока, возникшего в результате какой-то катастрофы в брюшной полости. Внезапная гибель плода, исчезновение контуров матки, появление кровянистых выделений из влагалища, высокое расположение подлежащей головки указывают на связь заболевания с маткой. Что же могло случиться с беременной маткой?

Никаких травм и повреждений женщина за последнее время не имела. Тяжелую работу не выполняла. Беременность развивалась без осложнений. Но в то же время причиной шока может быть или внутрибрюшное кровотечение при разрыве плодместилища почти доношенной внематочной беременности, или при разрыве самой матки с развивающейся маточной беременностью, а также в случаях преждевременной отслойки нормально расположенной плаценты. Обнаружение в цервикальном канале долек плаценты с достоверностью исключает внематочную беременность, а отсутствие контуров матки и высокое расположение подвижной головки плода говорят также и против преждевременной отслойки плаценты. Таким образом, все симптомы с определенностью указы-

вают на совершившийся разрыв матки с явлениями внутрибрюшного кровотечения и шока.

**Вопрос.** Какие меры надо принять в целях спасения женщины?

**Ответ.** В первую очередь надо начать борьбу с шоком (капельное вливание противошоковой жидкости, крови). Женщину необходимо согреть. При падении кровяного давления ниже 60 мм ртутного столба показано внутриартериальное нагнетание крови в количестве 200 мл с последующим внутривенным переливанием. Сердечных средств в связи с наличием внутреннего кровотечения не применять! Одновременно с этим надо дать распоряжение о подготовке к срочной операции чревосечения, так как только она может ликвидировать кровотечение и тем самым уменьшить опасность смертельного исхода.

Больной влито капельным методом 500 мл противошоковой жидкости и 600 мл одноклассной консервированной крови, подкожно введено 1000 мл физиологического раствора. Но кровяное давление в течение одного часа оставалось в пределах 60/30, пульс 136 ударов в минуту. Учитывая тяжесть состояния больной и несмотря на отсутствие заметного эффекта от проводимой терапии, врач решил немедленно приступить к операции. Под местной инфильтрационной анестезией новокаином брюшная стенка послойно вскрыта. В брюшной полости обнаружен мертвый плод, вышедший через рану в стенке матки. Рана матки длиной около 8 см расположена в нижнем сегменте, идет поперечно и косо вверх к левому ребру. Между листками широкой связки обнаружена обширная гематома. В брюшной полости большое количество (до литра) жидкой и в сгустках крови.

**Вопрос.** Какой метод операции можно выбрать в данном случае? Возможно ли наложение швов на рану матки?

**Ответ.** Поперечный разрыв в нижнем сегменте, распространяющийся на ребро матки, захватывает довольно обширную площадь, к тому же и его неправильная форма (в виде угла) с рваными краями могут осложнить заживление и привести к расхождению раны. В этом случае смерть будет неминуема. Таким образом, несмотря на тяжесть состояния больной, надо производить надвлагалищную ампутацию матки без придатков, сохраняя яичники как железу внутренней секреции.

Во время выполнения операции состояние больной резко ухудшилось. Кровяное давление упало почти до нуля. Пульс не прощупывался, тоны сердца стали очень глухими, больная потеряла сознание.

**Вопрос.** Что делать?

**Ответ.** Надо продолжать операцию и зажать все кровоточащие сосуды. Одновременно с этим приступить к внутриартериальному нагнетанию крови путем отсепа-ровки и пункции плечевой или бедренной артерии. Чтобы не потерять дорогих минут на подготовку этого мероприятия, надо было заранее приготовиться к разрезу кожи плеча в целях выделения плечевой артерии. Использование для этой цели артерии меньшего калибра (лучевой) менее желательно, так как нагнетание в нее крови при сохранении сознания больной вызывает резкую болевую реакцию в руке, чего не бывает при введении крови в плечевую или бедренную артерии (В. А. Неговский).

После внутриартериального нагнетания крови (200 мл), введения в артерию 1 мл 0,1-процентного раствора адреналина, подкожного введения камфоры и кофеина, искусственного дыхания, ингаляции кислорода состояние больной улучшилось, дыхание восстановилось, пульс хорошо сосчитывался (114 ударов в минуту), кровяное давление повысилось до 75/40. Операция была завершена и рана брюшной стенки зашита наглухо. Продолжалось капельное переливание крови в вену (всего влило 1800 мл). Послеоперационный период прошел без осложнений.

**Заключение.** Попытка выведения больной из шока должна всегда предшествовать операции, так как сочетание тяжелого шока с кровопотерей в большинстве случаев во время операции приводит к очень опасным осложнениям. Но откладывать чревосечение до выведения больной из шока в описанных условиях также было рискованно из-за продолжавшегося внутреннего кровотечения. Только одновременное выполнение противошоковых мероприятий и чревосечения могло спасти женщину от гибели. В этих условиях выступают на первый план организация работы персонала, его четкость и быстрота в выполнении необходимых манипуляций. Своевременное внутриартериальное нагнетание крови при этом улучшает прогноз, в связи с чем применение его среди противошоковых средств должно быть широко внедрено в практику всех родовспомогательных учреждений.

## **ГЛАВА VII. КРОВОТЕЧЕНИЯ ВО ВТОРОЙ ПОЛОВИНЕ БЕРЕМЕННОСТИ, В РОДАХ И ПОСЛЕ РОДОВ**

---

### **ЗАДАЧА № 49**

#### **ЦЕНТРАЛЬНОЕ ПРЕДЛЕЖАНИЕ ПЛАЦЕНТЫ**

В родильное отделение поступила беременная женщина, у которой внезапно утром началось кровотечение. Сразу же выделился без всяких болей небольшой сгусток крови, после чего появились жидкие кровянистые выделения. Беременность на восьмом месяце. Два года назад были нормальные роды. Послеродовой период осложнился воспалением придатков матки. Месячные до беременности проходили регулярно.

Беременная пикнической конституции, с хорошо развитой жировой клетчаткой, кожные покровы обычной бледно-розовой окраски, отеков нет. Рост 160 см, вес 72 кг. Дыхание везикулярное, тоны сердца чистые, пульс 74 удара в минуту, ритмичный. Кровяное давление 115/75. Живот имеет форму продольного овала, дно матки под мечом, положение плода продольное, первая позиция, предлежат ягодички, высоко над входом, подвижные. Сердечные тоны плода ясные, на уровне пупка, 130 ударов в минуту. Воды стоят. Родовой деятельности нет.

Внутреннее исследование: влагалище рожавшей, шейка матки цилиндрической формы, цервикальный канал пропускает палец, у внутреннего зева определяется плацентарная ткань. В переднем и правом своде имеется тестоватость, через которую предлежащие ягодички прощупываются неясно. Левый и задний своды свободны. Выделения кровянистые, незначительные.

**Вопрос.** В чем причина кровотечения?

**Ответ.** Кровотечения во вторую половину беременности, даже и незначительные, всегда являются результатом возникновения очень серьезных и опасных для жизни женщины осложнений. К ним относятся: предлежания

плаценты, отслойка нормально расположенной плаценты, злокачественные новообразования матки и, наконец, разрывы мягких тканей родовых путей. Каждое из этих осложнений может привести к гибели не только плода, но и женщины. Поэтому в целях проведения своевременных и правильных методов лечения необходима точная диагностика причин возникших осложнений.

**Вопрос.** Какие же особенности в развитии беременности имеются у данной женщины?

**Ответ.** Кровотечение появилось внезапно среди полного, казалось бы, здоровья. Никаких болей женщина не чувствовала как до кровотечения, так и при его появлении. Общее состояние при поступлении не нарушено. Выделения крови в родильном доме прекратились. Беременность недоношена, плод жив. При влагиалищном исследовании обнаружена в переднем и правом своде мягкая ткань, затрудняющая прощупывание подлежащей части.

Все это вместе взятое с определенной вероятностью может исключить такие осложнения, как разрыв матки и другие травмы мягких тканей родовых путей, преждевременную отслойку нормально расположенной плаценты и даже злокачественное поражение шейки матки. Что касается обнаруженной мягкой ткани в нижнем сегменте матки и над внутренним зевом, то это обстоятельство указывает больше всего на подлежащую плаценту.

**Вопрос.** Какой вид предлежания плаценты?

**Ответ.** Нам известно, что существуют три степени предлежания: краевое, боковое и центральное, каждое из которых в отдельности требует своеобразной терапии. Если при боковом и краевом предлежании иногда бывает вполне достаточно вскрытия плодного пузыря, то при центральном предлежании это мероприятие (вскрытие плодного мешка через плаценту) будет не всегда уместно, а может быть и вредно.

В момент поступления шейка матки была сформированной, плацента полностью прикрывала внутренний зев. Можем ли мы считать, что здесь имеется центральное предлежание? Нет, не можем. В период раскрытия шейки матки центральное предлежание может перейти в боковое или краевое, обнажив над цервикальным каналом часть плодных оболочек. В связи с этим при сформированной шейке говорить о виде предлежания плаценты пока рано.

Степень предлежания можно установить лишь только при открытии шейки матки не менее как на 3 пальца.

Помимо изучения характера предлежания плаценты, не менее важно более детальное исследование общего состояния организма, в частности, определение кровяного давления, пульса, процентного содержания гемоглобина, удельного веса цельной крови или плазмы, а также и измерение кровопотери.

У женщины кровяное давление было 115/75, пульс не превышал 74 ударов в минуту, гемоглобина 55 ед., удельный вес крови, определенный по экспресс-методике Филлипса с раствором медного купороса, был равен 1048, кровотечение к моменту поступления прекратилось, общее состояние беременной было вполне удовлетворительно.

**Вопрос.** Какие лечебные меры необходимо принять при данных условиях?

**Ответ.** Беременность недоношена. Плод, хотя и жизнеспособен, но еще недостаточно приспособлен к внеутробному существованию. Поэтому каждый новый день, проведенный им в утробе матери, будет иметь большее значение для развития, чем такой же отрезок времени при самостоятельном существовании во внешней среде. С этой целью женщине назначается строжайший постельный режим, нераздражающее калорийное питание, витамины В, С, К. Для снижения возбудимости матки дается бромистый натрий в сочетании с кофеином. Пониженное содержание гемоглобина требует обязательного применения мер для повышения его (вливание кровозамещающих жидкостей, камполон, препараты железа и особенно переливание крови). В целях предупреждения повторного кровотечения при резком повышении кровяного давления переливание желательно проводить капельным или микроструйным методами 1—2 раза в неделю.

Женщина строго выполняла предписанный ей режим. Через 2 дня после однократного переливания крови в количестве 200 мл кровотечение вновь повторилось. На этот раз оно было очень обильным, отходило много сгустков. Беременная стала жаловаться на головокружение, слабость. Кожные покровы стали бледными. Пульс 94 удара в минуту, кровяное давление снизилось до 95/60.

**Вопрос.** Что делать?

**Ответ.** Обильное кровотечение появилось без выра-

женной родовой деятельности, следовательно, возбуждение или усиление схваток приведет к еще большей кровопотере. У женщины возникли признаки острого малокровия, близкого к критическому состоянию. В связи с этим надо принимать срочные меры к родоразрешению. Кроме того, отслойка предлежащей плаценты вызывает гипоксию плода с последующим развитием внутриутробной асфиксии, что также настоятельно требует скорейшего его рождения.

Для определения степени раскрытия шейки матки и возможного родоразрешения влагалищным путем произведено внутреннее исследование. Шейка матки сохраняла свою цилиндрическую форму, цервикальный канал пропускал палец. Предлежащая плацента расположена над внутренним зевом. Во влагалище много сгустков крови.

**Вопрос.** Можно ли разрешить роды влагалищным путем?

**Ответ.** Нет, нельзя, так как насильственное расширение цервикального канала неминуемо приведет к глубокому разрыву шейки матки и, кроме того, при этом методе плод заведомо будет мертвым. Единственным и наиболее щадящим методом является в данном случае брюшно-стеночное кесарское сечение под местной инфузионной анестезией новокаином. Разрез стенки матки нужно делать при предлежащей плаценте только в теле матки, но ни в коем случае не в нижнем сегменте!

Женщине после необходимой предоперационной подготовки, проведения профилактики внутриутробной асфиксии плода срочно произведена операция классического кесарского сечения. Извлечен недоношенный мальчик со слабыми признаками жизни, вес его 1800 г. Операция прошла без осложнений. Перед операцией было приступлено к капельному переливанию крови, которое продолжалось и во время чревосечения. Всего перелито 600 мл крови.

При ведении послеоперационного периода следует иметь в виду образование большого количества тромбов в сосудах шейки матки. Это обстоятельство часто является причиной внезапной эмболии мозга, легких или других органов, а также и развития метростазов. В целях предупреждения подобных осложнений врач выдержал женщину на строгом постельном режиме 14 дней. После этого наступило полное выздоровление.



**Заключение.** Необходимость операции кесарского сечения при недоношенной беременности обусловлена не характером предлежания, а большой кровопотерей, вызвавшей нарушение общего состояния беременной женщины.

В условиях небольших стационаров, где выполнить чревосечение нет возможности, допустимо при недоношенной беременности и мертвом плоде инструментальное расширение шейки матки (расширителями Гегара) с последующим поворотом плода по Бракстон—Гиксу. Извлечения плода за ножку после такого поворота не производить! Нужно выждать самостоятельного его рождения, так как насильственное извлечение приведет к глубоким разрывам разрыхленных предлежащей плацентой тканей шейки матки. Поворот по Бракстон—Гиксу можно заменить метрейризом (рис. 43).

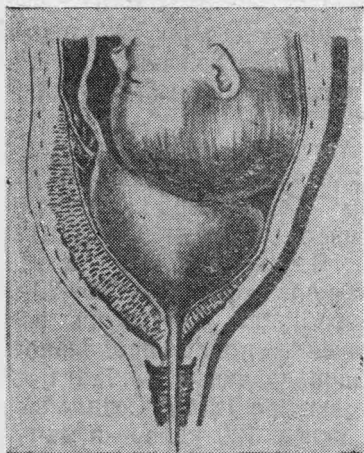


Рис. 43. Центральное предлежание детского места. В полость матки введен внутриоболочечно метрейринтер (по Бумму).

Последовый период ведется консервативно, но с учетом возможности нарушения отслойки плаценты, так как мускулатура нижнего сегмента матки сокращается слабее мышц тела. К тому же дополнительная кровопотеря при нарушении отделения плаценты может явиться непосильной нагрузкой для обескровленной женщины, и поэтому при кровопотере в 200 мл акушер может приступить к активному выделению последа. Ранний послеродовой период также опасен возможностью развития атонии в результате недостаточного сжатия крупных сосудов плацентарной площадки в нижнем сегменте матки. Для предупреждения послеродового кровотечения целесообразно ввести под кожу 1 мл питунтрина или эрготина, на низ живота положить пузырь со льдом.

## БОКОВОЕ ПРЕДЛЕЖАНИЕ ПЛАЦЕНТЫ

В родильное отделение поступила роженица 28 лет с жалобами на схваткообразные боли в пояснице и в низу живота, кровянистые выделения из половых путей. Боли и кровотечение появились одновременно 3 часа назад. Беременность третья, доношена. Первая беременность закончилась нормальными родами, вторая искусственным криминальным абортom.

Настоящая беременность протекала в основном без осложнений. В первую половину наблюдалась небольшая рвота, во второй половине после физической нагрузки появлялись небольшие отеки на ногах, которые быстро проходили после отдыха.

Женщина пикнической конституции, среднего роста, с хорошо выраженной жировой клетчаткой. Кожные покровы бледно-розовой окраски. Тоны сердца чистые, пульс 72 удара в минуту, кровяное давление 115/80. В легких дыхание везикулярное. Язык влажный, чистый. Мочепускание свободное. Размеры таза: 25—28—30—20 см. Живот в виде продольного овала. Дно матки под мечевидным отростком, положение плода продольное, вторая позиция, предлежит головка, слегка прижата ко входу в таз, в передне-заднем размере 12 см. Сердцебиение плода справа ниже пупка, ясное, 120 ударов в минуту. Схватки средней силы повторяются через 8—10 минут и продолжаются по 40 секунд. Во время схваток из половых путей появляются кровянистые выделения мажущего характера. Воды стоят.

Влагалищное исследование: емкость таза хорошая, крестцовая впадина правильной вогнутой формы, мыс не достигается, шейка матки укорочена, края ее толстые, наружный зев пропускает палец. В цервикальном канале определяется губчатая ткань, расположенная в основном в переднем и левом своде, заходя над цервикальным каналом лишь небольшим краем. Предлежащая головка через эту мягкую ткань пальпируется с трудом.

**Вопрос.** В чем причина кровотечения и какова терапия?

**Ответ.** Кровотечение началось с появлением родовой деятельности. Матка безболезненна, что до некоторой

степени может исключить преждевременную отслойку нормально расположенного послеродового и травму матки. Обнаруженная губчатая ткань над цервикальным каналом является не чем иным, как подлежащей плацентой. Наступление родовой деятельности привело к частичной отслойке ее в нижнем сегменте, что и обусловило появление кровянистых выделений. Плод жив, признаков внутриутробной асфиксии не обнаружено.

**Вопрос.** Нужно ли прибегать к оперативному методу лечения (кеесарскому сечению)?

**Ответ.** Судя по данным внутреннего исследования, здесь может быть краевое или боковое предлежание. Эти виды предлежаний при ненарушенном состоянии и незначительной кровопотере допускают возможность консервативного родоразрешения.

**Вопрос.** Какой же план ведения родов можно выбрать?

**Ответ.** В первую очередь роженицу нужно уложить в постель и запретить ей резкие движения, провести психо-профилактическую беседу. Определить количество гемоглобина и удельный вес крови. Назначить витамин К по 0,01 на прием 3 раза в день, внутривенно ввести аскорбиновую кислоту и провести профилактику внутриутробной асфиксии плода. Продолжать вести строгое наблюдение за развитием родовой деятельности и кровотечением. Как только шейка матки сгладится, наружный зев откроется хотя бы на 1,5—2 пальца, можно будет вскрыть плодный пузырь. Предлежащая головка опустится ко входу и прижмет плаценту к стенке матки, прекратив дальнейшую отслойку ее.

Через 2 часа после поступления женщины в родильное отделение схватки стали повторяться каждые 4—5 минут продолжительностью по 40—45 секунд. Головка плода остается подвижной над входом, сердцебиение его ясное, 120 ударов в минуту. Кровотечение несколько усилилось, стали отходить мелкие сгустки. В связи с этим решено повторно произвести внутреннее исследование. Шейка матки сглажена полностью, наружный зев пропускает 2 поперечных пальца, края его мягкие, легко растягиваются. Плодный пузырь цел, напрягается при схватке. Плацента расположена только спереди и слева над зевом. Справа и сзади определяются плодные оболочки. Головка во

время схватки прижимается ко входу, в период между схватками становится вновь подвижной.

Решено вскрыть плодный пузырь. Плодные оболочки разорваны, отошли чистые воды в количестве 70 мл. Сердцебиение плода после отхождения вод ясное, 120 ударов в минуту. Проведена повторно профилактика внутриутробной асфиксии плода по Николаеву. Кровотечение уменьшилось.

Через 2 часа после вскрытия плодного пузыря схватки стали несколько слабее — повторялись через 6—7 минут и длились по 30 секунд. Головка плода оставалась подвижной над входом в малый таз. Сердцебиение его ясное. Выделение крови из половых путей продолжалось.

**Вопрос.** Как поступить дальше? Следует ли стимулировать родовую деятельность?

**Ответ.** Несмотря на вскрытие плодного пузыря и уменьшение объема матки, родовая деятельность не только не усилилась, но даже стала ослабевать. Нужно ли ставить возникшее осложнение в связь со вскрытием плодного пузыря? Нет, такая постановка вопроса будет не совсем правильной, так как из практики акушерства известно, что вскрытие плодного пузыря способствует ускорению родоразрешения. Слабость родовых сил в данном случае явилась лишь сопутствующим моментом и, возможно, без вскрытия пузыря она развилась бы в большей степени. Головка плода продолжает оставаться подвижной и не тампонирует плаценту, в связи с чем кровотечение продолжается. Стимуляция схваток должна привести к усилению маточных сокращений, что должно способствовать опущению головки ко входу в таз. Но проведение курса стимуляции требует не менее 2—3 часов, к тому же эффект от нее может развиться не сразу, а спустя некоторое время. Все это настоятельно требует поисков других мер, способных немедленно прекратить дальнейшую кровопотерю.

С этой целью можно применить один из двух методов, заменяющих естественное тампонирование предлежащей плаценты головкой плода: метрейриз или кожно-головные щипцы.

Роженице назначен первый тур стимуляции прозеринном (5 порошков) в комбинации с хинином.

На кожу головки плода наложены щипцы Мюзо, к рукоятке которых подвешен груз 200 г (не больше!).

Кровотечение прекратилось. В третий раз проведена триада Николаева.

После окончания стимуляции родовая деятельность стала активной, схватки участились (через 2—3 минуты продолжительностью по 50—60 секунд). Головка плода опустилась в полость таза большим сегментом. Щипцы Мюзо сняты с головки. Через 4 часа после начала стимуляции появились потуги хорошей силы, головка плода опустилась на дно таза, и через 20 минут родился живой мальчик, без асфиксии.

После рождения последа и его ревизии шейка матки осмотрена в зеркалах. Осмотр ее в этих случаях имеет особенно важное значение, так как шейка матки при предлежаниях плаценты очень рыхла и легко рвется, даже без применения силы. Поэтому своевременное наложение швов на обнаруженный разрыв предупредит дальнейшую кровопотерю. И, наконец, переливание крови в послеродовом периоде и назначение антибиотиков будет способствовать повышению сопротивляемости организма.

Родильнице перелито 200 мл однокрупной крови капельным методом, на живот положен пузырь со льдом. В послеродовом периоде в целях предупреждения эмболии (из сосудов нижнего сегмента матки) родильница была выдержана в постели 7 дней, а на 15-й день выписана в удовлетворительном состоянии.

**Заключение.** Успешное родоразрешение при частичном предлежании плаценты оказалось возможным благодаря проведению комплекса мероприятий — раннее вскрытие плодного пузыря, наложение кожно-головных щипцов по Иванову—Велету и стимуляция родовой деятельности.

## ЗАДАЧА № 51

### **ПРЕЖДЕВРЕМЕННАЯ ОТСЛОЙКА НОРМАЛЬНО РАСПОЛОЖЕННОЙ ПЛАЦЕНТЫ. КЕСАРСКОЕ СЕЧЕНИЕ**

В родильном отделении в течение двух недель находится на лечении беременная женщина 24 лет, больная легочной формой бруцеллеза в стадии ремиссии. Реакция Райта положительна 2+ в разведении 1:400, реакция Хеддельсона 3+ в разведении 1:600. Беременность первая на десятом акушерском месяце.

Внезапно на 14-й день пребывания в стационаре беременная почувствовала резкие боли в животе, постоянного характера, нарастающей силы. Боли отдавали в поясницу.

Женщина пикнической конституции, жировая клетчатка хорошо выражена, кожные покровы бледные, влажные. В легких дыхание везикулярное с рассеянными влажными хрипами. Температура тела 37,4°, пульс 94 удара в минуту, кровяное давление 95/60. Тоны сердца приглушены.

Живот равномерно вздут, мягкий в верхней половине. Дно матки под мечевидным отростком, тело ее резко болезненно при ощупывании, особенно справа в области дна. Положение плода продольное, предлежит головка, прижата ко входу. Сердцебиение плода не прослушивается. Размеры таза: 25—27—30—20 см.

Влагалищное исследование: шейка матки сформирована, наружный зев закрыт. Признаков предлежания плаценты не обнаружено. Кровотечение мелкими сгустками и жидкой кровью темного цвета.

**Вопрос.** Какое возникло осложнение?

**Ответ.** Внезапно появившиеся боли в животе постоянного характера, резко болезненная матка, признаки шокового состояния свидетельствуют не о начавшейся родовой деятельности, а о какой-то внутрибрюшной катастрофе. Болезненность матки, внезапная смерть плода, картина внутреннего кровотечения (прогрессирующая анемизация женщины) указывают или на начавшийся разрыв матки, или на преждевременную отслойку плаценты.

Как в том, так и в другом случае возникает необходимость срочных мер. Условий для влагалищного родоразрешения в настоящее время не имеется, а ждать развития родовой деятельности и раскрытия шейки матки нельзя. Необходимо немедленное чревосечение.

**Вопрос.** Допускает ли повышенная температура оперативное вмешательство?

**Ответ.** Температура повышается, по-видимому, в связи с заболеванием бруцеллезом и поэтому не является противопоказанием к операции. Регулярное повышение температуры наблюдалось на всем протяжении бруцеллезной вспышки, а беременность продолжала развиваться, к тому же операция в данный момент определяется жизненными показаниями.

Под местной инфильтрационной анестезией новокаином произведено чревосечение. По вскрытии брюшной полости обнаружено резкое имбибирование передней стенки матки кровью, особенно в области дна. Брюшинный покров местами разрушен с наличием мелких поверхностных трещин. Глубоких разрывов не обнаружено. Стенка матки вскрыта продольным разрезом, извлечен мертвый плод мужского пола с признаками доношенности. Послед выделился вместе с плодом. В полости матки большое количество жидкой и в сгустках крови темного цвета. Наложение швов на рану матки оказалось невозможным из-за рыхлости ее стенки, обильно пропитанной кровью, выделившейся при отслойке плаценты. В связи с этим было решено произвести надвлагалищную высокую ампутацию матки без придатков. Послеоперационный период протекал без осложнений.

**Заключение.** Преждевременная отслойка нормально расположенной плаценты явилась, вероятно, результатом дистрофических процессов в тканях матки и плаценты в связи с основным заболеванием — бруцеллезом. Операция чревосечения оказалась в тот момент единственно возможным методом быстрого родоразрешения и спасения женщины. Что касается последующей надвлагалищной ампутации матки, то она не является обязательной при этой форме патологии. Ампутация выполняется лишь в том случае, если стенка матки в значительной степени разрушается имбибировавшей ее кровью. В остальных случаях операция ограничивается кесарским сечением (Д. Е. Шмундак).

## ЗАДАЧА № 52

### ДВОЙНЯ. АТОНИЯ МАТКИ. МНИМАЯ СМЕРТЬ

В родильное отделение районной больницы поступила беременная 23 лет с родовыми схватками. Роды первые, начались около 18 часов назад. Сначала схватки были редкие и короткие, а за последние часы стали повторяться через каждые 3—4 минуты.

Женщина пикнического телосложения, хорошего питания. Кожные покровы и видимые слизистые бледно-розового цвета, отеков нет. Тоны сердца чистые, пульс

68 ударов в минуту, кровяное давление 130/80. Живот округлой формы, окружность его равна 114 см, высота стояния дна матки 39 см. Положение плода продольное, определяется много мелких частей. Предлежит головка, прижата ко входу, в прямом размере 11 см. Вторая головка определяется слева в дне матки. Сердцебиение выслушивается справа ниже пупка и слева на уровне пупка. Воды стоят. Схватки повторяются через 2—3 минуты и длятся по 50 секунд, чувствительные. Размеры таза: 25—27—29—19,5 см.

Диагноз: доношенная беременность, двойни, первый период родов.

Во время обработки отошли воды, схватки приобрели потужной характер. Роженица переведена на стол и через несколько потуг родила живого мальчика. При наружном обследовании матки второй плод находится в продольном положении. Над входом предлежит головка, сердечные тоны плода 120 ударов в минуту. Родовая деятельность стихла. Состояние роженицы удовлетворительное. Через 10 минут после рождения первого плода акушер в целях ускорения родоразрешения вскрыл плодный пузырь. Головка второго плода быстро опустилась в полость малого таза, и через 10 минут родилась живая девочка. Послед выделился самостоятельно через 15 минут после рождения второго ребенка. Дольки и оболочки всё. Сразу же после рождения последа появилось обильное кровотечение из половых путей, сгустками. Матка мягкая, с трудом контурируется.

**Вопрос.** В чем причина кровотечения?

**Ответ.** Кровотечение появилось в первые же минуты послеродового периода. Роды проходили без видимых осложнений. Послед выделился целиком. Возможность задержки долек или оболочек исключена. Мягкая консистенция матки и стертость контуров свидетельствуют о недостаточном сокращении ее мышц. Здесь следует думать об атонии матки.

**Вопрос.** Почему же возникла атония?

**Ответ.** Более значительное растяжение матки при многоплодной беременности приводит к слабости ее мышечного слоя. Сокращения матки в родах часто при этом бывают короткими, редкими. Возможно, снижается и возбудимость самих мышц. Роды в данном случае протекали довольно быстро и закончились примерно через



19 часов с момента первых схваток. Особенно коротким был период изгнания плода, продолжавшийся всего 20 минут. К тому же он был ускорен вскрытием второго плодного пузыря. Такое резкое уменьшение перерастянутой матки не могло не отразиться на ее тонусе, и спустя несколько минут после рождения последа мышца матки вновь расслабла, что привело к появлению обильного кровотечения.

**Вопрос.** Предотвратима ли была атония при ведении этих родов?

**Ответ.** Да, она могла быть предупреждена бережным и медленным родоразрешением, особенно в период изгнания. Акушер допустил ряд ошибок. Во-первых, не было никаких показаний к ускорению родоразрешения и вскрытию второго плодного пузыря. Это только усугубило тяжесть осложнения. После рождения первого ребенка надо было выждать 30—40 минут и только после этого вскрыть плодный пузырь второго плода. Во-вторых, в последовом периоде надо было освободить мочевой пузырь и сделать профилактическую инъекцию 1 мл питуитрина.

**Вопрос.** Какова же терапия атонического кровотечения?

**Ответ.** Лечение атонии матки должно всегда проводиться по определенному плану в целях сохранения дорогих минут. В первую очередь при появлении кровотечения врач должен с помощью ручного наружного массажа матки вызвать ее сокращение, одновременно отдавая распоряжение акушерке сделать инъекцию питуитрина или эрготина по 1—2 мл под кожу. В тяжелых случаях атонии питуитрин в количестве 1 мл (2 ед.) можно вводить внутривенно. После этого акушерка приступает к катетеризации мочевого пузыря, чтобы снять механическое и рефлекторное влияние перерастянутого пузыря на матку. Акушер, непрерывно массируя дно матки, периодически выжиманиями старается удалить из полости матки сгустки крови и давлением на брюшную аорту вызвать ишемию матки, что в свою очередь является хорошим раздражением к ее сокращению.

Все эти мероприятия были выполнены, но успеха не дали. Кровотечение вновь появлялось, как только прекращали массировать матку.

**Вопрос.** Что можно предпринять еще?

**Ответ.** Акушер должен перейти на ручное обследова-

ние полости матки. Удаление из нее сгустков крови и комбинированный массаж внутренней и наружной рукой часто являются хорошим методом остановки атонического кровотечения. При безуспешности этих мероприятий показано перегибание матки через лоно по Гентеру, введение в полость матки марлевых полосок, смоченных эфиром, на 3—5 минут. Из-за опасности эмболии полоски с эфиром лучше вводить в задний свод, слегка тампонируя влагалище. Одновременно с этим целесообразно ввести питуитрин непосредственно в шейку матки. И, наконец, наложение зажимов через своды на сосудистый пучок является одним из последних средств перед тем, как решить вопрос о чревосечении и ампутации матки. За короткое время (40—50 минут) женщина потеряла до 1000 мл крови. Состояние ее ухудшилось. Появились жалобы на головокружение, мелькание в глазах «мушек». Пульс 106 ударов в минуту, мягкий, кровяное давление снизилось до 75/45.

**Вопрос.** Какие меры еще можно принять, чтобы спасти роженицу?

**Ответ.** Атония матки оказалась упорной, но это лишь диктует необходимость продолжать с прежней энергией борьбу с кровотечением. В этих случаях обескровливание может наступить довольно быстро. Признаки острого малокровия появились уже сейчас, и они довольно значительны, о чем говорят резкое падение кровяного давления, учащение пульса, головокружение и другие симптомы. Это в свою очередь требует неотложных мер к выравниванию возникших в организме сдвигов. Подкожное введение физиологического раствора, внутривенное введение глюкозы, ингаляцию кислорода, переливание крови надо проводить одновременно с методами остановки кровотечения, не дожидаясь его прекращения. В случае безуспешности принятых мер следует применить наложение зажимов Микулича на маточные сосудистые пучки или произвести тугую тампонаду полости матки и одновременно готовиться к чревосечению.

После наложения зажимов на ребра матки через влагалищные своды кровотечение продолжалось. Приступлено к тампонаде матки, но марлевые салфетки быстро пропитывались кровью, и через тампон кровь продолжала стекать каплями. Кровяное давление 60/30.

**Вопрос.** Что можно сделать еще?

**Ответ.** Дальнейшая кровопотеря приведет к необратимым изменениям в организме, так как общее количество выделившейся крови близко к смертельному. Если в ближайшие минуты кровотечение не прекратится, то смерть матери будет неминуема. Все известные практическому акушерству консервативные средства уже применены, но безуспешно. Назрела необходимость оперативного вмешательства — удаление матки, как последняя мера для спасения жизни.

Через 20 минут (а после рождения последа через 1,5 часа) приступлено к операции чревосечения под ингаляционным эфирным наркозом.

**Вопрос.** По какому методу проводить операцию?

**Ответ.** Здесь показана надвлагалищная ампутация матки без придатков, а в некоторых случаях и экстирпация матки. В последние годы появились интересные сообщения о том, что в целях остановки кровотечения можно ограничиться перевязкой обоих маточных сосудистых пучков и яичниковых артерий, не удаляя матки (И. Ф. Жордания). Возможно, что подобная методика впоследствии войдет в практику после необходимой клинической проверки.

Родильнице была сделана надвлагалищная ампутация матки без придатков. Во время операции состояние ее было крайне тяжелым. Пульс нитевидный, кровяное давление иногда снижалось до 40/20. Дыхание было поверхностным (типа заглывания воздуха), несмотря на капельное переливание крови и введение сердечных средств. В момент наложения швов на рану брюшной стенки пульс исчез, дыхание прекратилось, кровяное давление не определялось. Тоны сердца не прослушивались. Наступила клиническая смерть.

**Вопрос.** Можно ли вывести женщину из этого состояния и как?

**Ответ.** Клиническая смерть от кровопотери до того здоровой женщины не должна иметь места в родовспомогательных учреждениях. Для борьбы с терминальными состояниями в этих случаях наука располагает довольно эффективными средствами (артериальное нагнетание крови в сочетании с искусственным вдыханием кислорода по методу В. А. Неговского). Каждый родильный стационар должен иметь необходимую аппаратуру в постоянной готовности. Эту методику необходимо применить в первые

5 минут клинической смерти. Более запоздалое применение ее не приведет к оживлению, так как в клетках коры головного мозга возникают необратимые изменения.

Уже через минуту была приготовлена система для внутриартериального нагнетания крови. К ампуле с кровью через верхнюю канюлю присоединены резиновый баллон и манометр. Отводящая от ампулы резиновая трубка зажата зажимом Пеана. Над кровью создано давление до 180 мм ртутного столба. Сразу же после прекращения дыхания приступлено к искусственному дыханию. Хирург, поручив помощнику продолжать зашивание раны брюшной стенки, переключился на внутриартериальное нагнетание крови. Для этого он сделал продольный разрез в области скарповского треугольника и отсепаровал бедренную артерию, стенка которой пунктирована иглой с присоединенной системой крови так, чтобы нагнетание производилось по направлению к сердцу (рис. 44). Как только игла была введена в просвет артерии, зажим Пеана был снят. Кровь сразу же устремилась в сосудистое русло. Второй помощник хирурга с помощью резинового баллона поддерживал давление над кровью в пределах 160—200 мм ртутного столба. В отводящую резиновую трубку через иглу введен 1 мл 0,1-процентного раствора адреналина. Всего влило 200 мл крови (большие дозы переливать не рекомендуется). Игла извлечена, а стенка артерии прижата тупфером и пальцем (не менее чем на 5 минут до прекращения кровотечения)




Рис. 44. Обнажение бедренной артерии под паупартовой связкой и у вершины скарповского треугольника (по Гесселевичу): 1—бедренная вена; 2—3—бедренная артерия; 4—nervus saphenus.

Через несколько минут после введения крови появился слабый, но отчетливый пульс, кровяное давление поднялось до 100/50. Дыхание возобновилось, но было еще поверхностным. Под кожу введены сердечные средства (камфора и кофеин), внутривенно влило 100 мл 40-процентного раствора глюкозы, приступлено к капельному внутривенному переливанию крови больших доз. Струйный метод переливания в этих случаях лучше не применять, так как он может привести к перегрузке правой половины и без того ослабленного сердца. Здесь более уместно или капельное, или микроструйное переливание. Обязательна непрерывная ингаляция кислорода. Через полчаса женщина проснулась от наркоза, пульс был в пределах 110 ударов в минуту, кровяное давление 90/45. Операция закончена.

**Заключение.** Возникшее атоническое кровотечение в послеродовом периоде нужно поставить в связь с быстрым родоразрешением при перерастянутой матке. Это обстоятельство должно было насторожить акушера на возможность расслабления матки, что обусловило бы применение ряда профилактических мер (бережное родоразрешение, правильное ведение последового периода и др.).

Упорное, не поддающееся консервативным средствам атоническое кровотечение вызвало необходимость оперативного вмешательства и удаления матки. Следует заметить, что возникшая клиническая смерть явилась результатом запоздалого оперативного вмешательства, а главным образом, просмотренного терминального состояния. Применение методики В. А. Неговского по оживлению мнимоумершего организма должно было проводиться еще до наступления агонии, в тот момент, когда кровяное давление снизилось до 60/40 мм ртутного столба.

Серией описанных мер оживления не заканчивается лечение больной. В послеоперационном периоде надо поддерживать деятельность сердечно-сосудистой системы периодическим назначением сердечных средств и глюкозы, повторными переливаниями крови; в целях снижения ацидоза целесообразно дать соду. Антибиотики и особенно тщательный уход могут предупредить развитие пневмонии и тем самым избавить женщину от тяжелых и не менее опасных осложнений.

## РОДЫ ПРИ ФИБРОМИОМЕ МАТКИ

В родильное отделение поступила женщина 37 лет со схватками, начавшимися 3 часа назад и повторяющимися через 5—6 минут. Беременность третья, доношена, имела двое нормальных родов. Последние роды были 8 лет назад.

В начале последней беременности на передней стенке матки была обнаружена фибромиома величиной с гусиное яйцо и в области правого угла — величиной с крупный грецкий орех. Во второй половине беременности изредка наблюдались ноющие боли в пояснице, но они быстро проходили при соблюдении постельного режима.

Женщина пикнической конституции с хорошо развитой подкожно-жировой клетчаткой, кожные покровы бледно-розовой окраски. Отеков нет. Тоны сердца чистые, пульс 70 ударов в минуту, кровяное давление 115/70. Дыхание в легких везикулярное. Зев чистый. Окружность живота 117 см, дно матки на 38 см выше лона, на передней стенке матки определяется узел с неясными контурами, распластаный по поверхности матки и отличающийся от нее несколько большей плотностью. Положение плода продольное, вторая позиция, предлежит головка, прижата ко входу в таз, передне-задний размер головки 13 см, сердцебиение плода ясное, воды стоят. Размеры таза: 25—28—31—20 см.

Влагалищное исследование: емкость таза хорошая, таз без деформаций, мыс не достигается, шейка матки цилиндрической формы, несколько укорочена, зев пропускает два пальца, плодный пузырь цел, напрягается при схватке. Предлежит головка, прижата ко входу, стреловидный шов в левом косом размере входа, своды свободные, выделения слизистые.

Диагноз: беременность 40 недель, первый период родов, фибромиома матки.

**Вопрос.** Как отразится фибромиома на течении родов?

**Ответ.** Наличие в стенке матки нескольких фибромиомных узлов особенно опасно в родах и раннем послеродовом периоде.

Здесь прежде всего надо ожидать нарушения ритма

маточных сокращений ввиду пониженной сократительной способности мышцы матки. Кроме того, расположение узлов в нижнем сегменте может затруднить продвижение головки плода и даже привести к остановке родов. Наиболее ответственными являются последовый и послеродовой периоды. Чаще всего наблюдаются нарушение правильной отслойки плаценты и задержка ее долек, особенно при подслизистом расположении фиброматозных узлов. Это в свою очередь может привести к обильным кровотечениям. В послеродовом периоде атоническое состояние матки, вызванное узлами опухоли, может быстро привести к острому обескровливанию женщины. Поэтому при ведении родов, осложненных фибромиомой, надо быть готовым прежде всего к борьбе с атоническими кровотечениями.

С нашей больной проведена психопрофилактическая беседа, назначены строгий постельный режим и профилактика внутриутробной асфиксии плода. Спустя 3 часа после поступления схватки стали повторяться через 8 минут продолжительностью 25—30 секунд. Состояние роженицы удовлетворительное. Пульс 70 ударов в минуту, кровяное давление 115/70. Головка плода прижата ко входу, сердцебиение плода ясное, 120 ударов в минуту. При влагалитном исследовании шейка матки оказалась открытой на 2,5 пальца, плодный пузырь цел, стреловидный шов предлежащей головки расположен в поперечном размере входа.

**Вопрос.** Нужно ли вмешиваться и как?

**Ответ.** Развивается первичная слабость родовых сил, это может осложнить роды, затянуть их, утомить роженицу, увеличить возможность внутриутробной асфиксии плода. Поэтому надо принять меры к выравниванию родовой деятельности, к усилению ее. В данный момент можно применить прозерин в комбинации с атропином по принятой схеме или пахикарпин. Повторная триада Николаева обязательна.

Через 2 часа после начала стимуляции прозеринном родовая деятельность усилилась, схватки стали повторяться через две-три минуты по 45 секунд. отошли чистые воды. Головка плода плотно прижалась ко входу. Влагалитное исследование: шейка матки укорочена, открытие зева на четыре пальца, плодный пузырь отсутствует, предлежит головка основанием малого сегмента во входе,

стреловидный шов в левом косом размере входа, малый родничок справа и спереди.

Спустя 20 минут появились потуги, головка плода опустилась в полость малого таза, сердцебиение плода ясное, 130 ударов в минуту. После трех потуг родился доношенный мальчик. Через 25 минут выделился послед, при осмотре оболочки оказались рваные, дольки все. После выделения плаценты появилось атоническое кровотечение, матка периодически расслаблялась. Под кожу введены 1 мл питуитрина и 1 мл 10-процентного раствора эрготина. Но кровотечение продолжалось. В связи с безуспешностью принятых мер и возможностью задержки плодных оболочек в полости матки решено идти на ручное обследование ее.

В полости матки обнаружены и удалены сгустки крови и мелкие обрывки плодных оболочек. В области дна матки определяется значительное выбухание стенки матки подслизистым узлом размером до грецкого ореха.

После ручного обследования полости матки кровотечение прекратилось, но спустя 7—10 минут вновь появилось. Матка мягкая с неясными контурами, легко расслабляется и при массаже сокращается с большим трудом. Аорта зажата кулаком через брюшную стенку, на живот положен пузырь со льдом. Повторно введен в шейку матки 1 мл эрготина. Матка сократилась, но кровотечение продолжалось, хотя и в меньшей мере.

**Вопрос.** Как поступить дальше?

**Ответ.** Борьба с атоническим кровотечением в послеродовом периоде при фибромиомной матке—задача трудная и требует четкости и организованности в работе. Малейшая задержка в чем-либо грозит непоправимыми последствиями. Поэтому надо всегда иметь в виду возможность экстренного оперативного вмешательства, в связи с чем операционная должна быть готова в любой момент к производству чревосечения. И. Л. Брауде рекомендует после безуспешного применения обычных в акушерстве сокращающих матку средств при фибромиоме как можно раньше прибегать к надвлагалищной ампутации матки или ее экстирпации. Длительное безуспешное применение консервативных средств приведет лишь к обескровливанию женщины, и оперативное вмешательство может быть уже запоздалым.

Принимаемые меры остановки кровотечения в данном



случае были малоуспешны. Акушер отдал распоряжение готовиться к операции чревосечения. Родильнице произведена надвлагалищная ампутация матки без придатков. Заживление швов первичное.

**Заключение.** Особенностью данных родов явилось развитие первичной слабости родовых сил, как результат влияния фибромиомы на сократительную деятельность матки и задержку оболочек последа в полости матки с последующим атоническим кровотечением. Только четкость в работе и правильно принятые меры позволили успешно справиться с кровотечением и спасти женщину.

## ЗАДАЧА № 54

### РАК ШЕЙКИ МАТКИ И БЕРЕМЕННОСТЬ

В родильное отделение поступила женщина 24 лет с жалобами на кровянистые выделения из влагалища, временами усиливающиеся до сгустков. Выделения продолжаются две недели. Сначала кровотечение было незначительным, мажущим, впоследствии усилилось. Ему предшествовали обильные жидкие бели. Беременность первая. Последняя менструация была 7 месяцев назад. Шевеление плода чувствует в течение трех месяцев. Первая половина беременности протекала без осложнений. Замужем около года.

Женщина правильного телосложения, хорошего питания, кожные покровы несколько бледны, температура  $36,7^{\circ}$ , тоны сердца чистые, пульс 76 ударов в минуту, кровяное давление 115/75. Окружность живота 95 см, высота стояния дна матки 27 см над лоном, положение плода продольное, предлежит головка, слегка прижата ко входу в таз, сердцебиение плода слева ниже пупка, ясное, 120 ударов в минуту. Размер таза: 25—28—30—19,5 см.

При влагалищном исследовании емкость таза оказалась хорошей, крестцовая впадина правильной формы, мыс не достигается. Шейка матки цилиндрической формы, мягкая, наружный зев закрыт. Задняя губа шейки несколько деформирована, уплотнена, в левом и заднем своде определяется какое-то углубление с неровными краями, пропускающее кончик пальца. Через своды определяется предлежащая головка. Плацентарной ткани в

области нижнего сегмента не обнаружено. Левая крестцово-маточная связка инфильтрирована, но инфильтрация не достигает стенок таза. При осмотре в зеркалах на задней губе шейки оказалась эрозия с подрытыми краями в виде кратера, легко кровоточащая.

**Вопрос.** В чем причина кровотечения?

**Ответ.** Кровотечения во второй половине беременности чаще всего возникают в результате низкого прикрепления или предлежания плаценты. Но при исследовании врач не смог обнаружить предлежания плаценты. Единственной видимой причиной кровотечения может быть разрушающаяся эрозия на шейке матки. Здесь не может быть речи о простой эрозии, так как процесс зашел слишком далеко, наступило поражение подлежащих тканей. Такое явление возможно или при туберкулезе половых органов, или при сифилитической гумме, или при раке шейки матки. Дифференциальная диагностика между этими заболеваниями проводится с помощью клинического и гистологического исследования (биопсия эрозированной поверхности шейки).

Врач с помощью конхотома взял кусочек ткани, дно раны прижег электрокоагулятором, и кровотечение остановилось. Гистологический диагноз: плоскоклеточный неороговевающий рак. При установлении диагноза рака в каждом случае необходимо определить и стадию распространения процесса.

На основании клинических данных была обнаружена инфильтрация крестцово-маточной связки. Раковый процесс вышел за пределы шейки матки, но его инфильтрат еще не дошел до стенок таза. В связи с этим врач определяет эндофитный рак шейки матки II стадии (параметральный вариант) и беременность 8 лунных месяцев.

**Вопрос.** Какова терапия данного заболевания?

**Ответ.** Рак женских половых органов может быть излечен двумя методами: сочетанной лучевой терапией (радием и лучами Рентгена) и комбинированным методом (расширенная экстирпация матки с последующей рентгенотерапией).

Сочетанная лучевая терапия является более щадящим методом лечения и менее опасна для жизни. К тому же при второй стадии заболевания не обеспечивается радикальное удаление злокачественной опухоли хирургическим методом. В этих случаях часто возникают ранние

рецидивы. В связи с этим, несмотря на молодой возраст, было бы целесообразнее рекомендовать сочетанную лучевую терапию, но только при отсутствии беременности. Наличие в матке плода делает невозможным применение радиевых препаратов (особенно внутриматочно). Кроме того, облучение рентгеновскими лучами вызовет гибель плода и в связи с этим всасывание большого количества продуктов распада, что может привести к отравлению организма большой распадающимися белками. Это обстоятельство усугубит тяжесть состояния и сделает невозможным полное проведение курса лучевой терапии. Исходя из этого, нашей больной будет более целесообразно произвести операцию расширенной экстирпации матки с придатками при одновременном предварительном кесарском сечении.

Но плод недоношен. Можно ли отложить операцию хотя бы на 1—2 месяца, чтобы получить более жизнеспособного ребенка?

Ни в коем случае откладывать операцию нельзя!

Выжидание конца беременности явится грубейшей ошибкой врача, так как при беременности раковый процесс на фоне усиленного обмена веществ протекает быстрее, чем без беременности. В этих случаях казалось бы небольшой срок в 1—2 месяца может привести к более глубокому распространению раковой опухоли, и вторая стадия может перейти в третью или даже четвертую, при которых возможность стойкого излечения почти исчезает. Надо спешить с операцией, чтобы сразу же подвергнуть женщину рентгеновскому облучению в возможно ранние сроки послеоперационного периода и тем самым остановить дальнейший рост опухоли.

Через 3 дня после установления окончательного диагноза больная была подготовлена к операции (ежедневно назначались инъекции стрихнина и снотворные средства, произведено переливание крови).

Операция заключалась в производстве кесарского сечения и последующей расширенной экстирпации матки с придатками. Извлечена живая девочка весом 2050 г, сразу закричала. После наложения провизорных швов на рану матки приступлено к ее удалению. В левом параметрии обнаружена инфильтрация клетчатки около шейки матки. На левой подвздошной вене оказался пакет увеличенных лимфатических узлов, не спаянных с подлежащими

тканями. Узлы осторожно отсепарованы и удалены. Матка удалена вместе с окружающей клетчаткой и верхней третью влагалища в одном препарате.

Послеоперационный период прошел без осложнений, заживление раны было первичным.

Можно ли матери кормить ребенка грудью? Учитывая довольно значительное ослабление организма матери и наличие в природе так называемого «фактора молока», передающего раковый вирус, и вместе с этим повышенную чувствительность потомства к заболеванию раком, лучше ребенка кормить сцеженным молоком других матерей, хотя у человека «фактор молока» пока еще не обнаружен.

На пятые сутки после операции состояние больной позволило провести первый сеанс рентгенотерапии. Всего на курс лечения было дано 12 тысяч рентгенов. В результате проведения комплексной терапии первичный результат этого лечения оказался довольно успешным. Женщина поправилась, стала прибавлять в весе. Наблюдение за состоянием ее здоровья продолжалось.

**Заключение.** При сочетании рака шейки матки и беременности терапия проводится только комбинированным методом (операция с последующим рентгенооблучением) независимо от стадии распространения процесса и возраста больной.

В ряде случаев (III и IV стадии) операцию приходится ограничивать лишь кесарским сечением, не удаляя матки из-за опасности профузного кровотечения.

## З А Д А Ч А № 55

### ХОРИОНЭПИТЕЛИОМА

В женскую консультацию обратилась женщина 24 лет с жалобами на периодически появляющиеся кровянисто-слизистые выделения из половых путей, общую слабость, недомогание, значительное похудание. Подобные сукровичные выделения заметила 4 месяца назад, но не придавала им особого значения. Месячные появились с 15 лет, были всегда регулярными, без болей. Замужем 2 года, имела одну беременность, закончившуюся нормальными родами 6 месяцев назад. Ребенок здоров. Месячных после родов не было.

При объективном исследовании обращают на себя внимание резкая бледность кожных покровов, незначительное развитие подкожно-жировой клетчатки. Пульс учащен до 94 ударов в минуту, удовлетворительного наполнения, тоны сердца несколько приглушены, кровяное давление 120/70, дыхание везикулярное, живот мягкий, безболезненный. Свободная жидкость в брюшной полости перкуссией не определяется.

При влагалищном исследовании шейка матки оказалась сформированной, плотной, цилиндрической формы, чистой (в зеркалах). Тело матки плотной консистенции, увеличено до размеров 6—7-недельной беременности, подвижное, безболезненное. Придатки не определяются. Параметрии свободны. Выделения сукровично-слизистые.

**Вопрос.** В чем причина кровотечения?

**Ответ.** Поздние кровотечения после родов могут возникать в результате образования хориального полипа из остатков плацентарной ткани, задержавшихся в полости матки, или от начавшегося прерывания вновь наступившей беременности, или от распада злокачественного новообразования в половых органах. В целях дифференциальной диагностики был произведен биологический анализ мочи (на лягушках).

Через 2 часа получен ответ реакции на сперматогенез: реакция мочи оказалась резко положительной.

Присутствие пролана в моче сразу же исключает наличие хориального полипа и указывает на возможность беременности. Но женщина страдает в течение 4 месяцев, а матка увеличена соответственно беременности в 1,5—2 месяца, к тому же матка имеет плотную консистенцию. Все это вместе взятое дает основание отказаться от диагноза угрожающего или начавшегося выкидыша, а предположить возникновение злокачественного новообразования.

**Вопрос.** Какова природа опухоли? Какая стадия ее распространения?

**Ответ.** Из злокачественных опухолей матки наиболее часто могут возникать раки, саркомы и хорионэпителиомы. Беременность, с одной стороны, могла обострить рост опухоли (рак или саркома) и, с другой стороны, могла явиться причиной возникновения хорионэпителиомы. Резко положительная биологическая реакция мочи указывает на хориальное происхождение новообразования.

Диагностическое выскабливание слизистой матки может явиться в этих условиях решающим доказательством природы заболевания (при гистологическом исследовании соскоба). Но следует иметь в виду, что иногда выскабливание слизистой матки при хорионэпителиоме может показать и отрицательные результаты, несмотря на ясные клинические признаки. Это зависит от глубокого расположения узлов опухоли в мышечной стенке, до которых кюретка при выскабливании не доходит.

Женщина направлена в стационар, где ей после необходимой подготовки произведено диагностическое выскабливание слизистой матки. При гистологическом исследовании соскоба обнаружены явления опухолевого роста из элементов ворсин. На основании клинической картины и результатов соскоба диагноз хорионэпителиомы становится бесспорным.

**Вопрос.** Как далеко распространилась опухоль?

**Ответ.** На этот вопрос можно ответить лишь после дополнительного обследования больной (рентгеноскопия или лучше рентгенография грудной клетки, кишечника, изучение неврологического статуса), так как метастазирование ее происходит в основном гематогенным путем в легкие, мозг, влагалище и другие органы.

У больной дополнительное обследование не обнаружило метастазов за пределами половых органов.

**Вопрос.** Какой план лечения?

**Ответ.** Нужно немедленно произвести операцию тотального удаления матки с придатками. В некоторых случаях может быть эффективным удаление отдельных узлов опухоли (А. Э. Мандельштам), но по возможности надо стремиться к более радикальному удалению органа. После операции необходима лучевая и гормональная (мужским половым гормоном) терапия.

Больной произведена тотальная экстирпация матки с придатками. В удаленном препарате обнаружены два узла опухоли темно-вишневого цвета, расположенные в основном у дна матки. Послеоперационный период прошел без осложнений. После снятия швов начато облучение органов малого таза рентгеновскими лучами. Всего дано 8000 Р и проведен курс лечения тестостерон-пропионатом (4,0). Через год при обследовании женщина чувствовала себя вполне удовлетворительно. Она вновь стала работоспособной. Признаков рецидива и метастазов не обнару-

жено. Наблюдение за отдаленными результатами лечения продолжается (клинически и лабораторно с помощью биологической реакции мочи).

**Заключение.** О возможности хорионэпителиомы следует всегда помнить, когда к врачу обращается женщина с ациклическими кровотечениями после имевшей место беременности и особенно после пузырного заноса. Только своевременная и радикальная терапия может спасти молодую женщину от преждевременной гибели и даже сохранить ее трудоспособность.

---

## СОДЕРЖАНИЕ

Стр.

От автора . . . . . 3

### Глава I. Токсикозы беременности

<i>Задача № 1.</i> Чрезмерная рвота беременной . . . . .	5
<i>Задача № 2.</i> Водянка беременной . . . . .	7
<i>Задача № 3.</i> Нефропатия беременной . . . . .	9
<i>Задача № 4.</i> Нефропатия на фоне хронического нефрита . . . . .	11
<i>Задача № 5.</i> Нефропатия в родах. Первичная слабость родовой деятельности . . . . .	14
<i>Задача № 6.</i> Эклампсия в конце беременности. Амавроз . . . . .	18
<i>Задача № 7.</i> Эклампсия в родах . . . . .	22
<i>Задача № 8.</i> Эклампсия в последовом периоде . . . . .	26
<i>Задача № 9.</i> Эклампсия после родов . . . . .	28

### Глава II. Беременность и болезни внутренних органов

<i>Задача № 10.</i> Беременность и недостаточность митрального клапана . . . . .	32
<i>Задача № 11.</i> Беременность и ревматизм II, неактивная фаза, суставная форма. Комбинированный митральный порок сердца . . . . .	34
<i>Задача № 12.</i> Беременность и роды при нарушении кровообращения II степени . . . . .	35
<i>Задача № 13.</i> Беременность после перенесенного в прошлом острого нефрита . . . . .	47
<i>Задача № 14.</i> Беременность и туберкулез легких . . . . .	49
<i>Задача № 15.</i> Активный туберкулез легких в поздних сроках беременности . . . . .	50
<i>Задача № 16.</i> Беременность и аппендицит . . . . .	53
<i>Задача № 17.</i> Беременность и киста яичника . . . . .	58

### Глава III. Внематочная беременность. Кровотечения в первой половине беременности

<i>Задача № 18.</i> Развивающаяся внематочная беременность . . . . .	61
<i>Задача № 19.</i> Прервавшаяся внематочная беременность. Шок . . . . .	69



<b>Задача № 20.</b> Внематочная беременность. Грубный выкидыш	74
<b>Задача № 21.</b> Доношенная внематочная беременность	80
<b>Задача № 22.</b> Шеечная беременность	84
<b>Задача № 23.</b> Пузырный занос	91
<b>Задача № 24.</b> Аборт по медпоказаниям. Атоническое кровотечение. Терминальное состояние	94

#### Глава IV. Аномалии родовых сил

<b>Задача № 25.</b> Беременность 36 недель. Преждевременное отхождение вод	98
<b>Задача № 26.</b> Двойня. Послеоперационный рубец на матке. Первичная слабость родовой деятельности	102
<b>Задача № 27.</b> Пожилая первородящая. Преждевременное отхождение вод. Ригидность шейки матки	109
<b>Задача № 28.</b> Роды при многоводии	113
<b>Задача № 29.</b> Вторичная слабость родовых сил	116
<b>Задача № 30.</b> Переношенная беременность	118

#### Глава V. Узкие тазы

<b>Задача № 31.</b> Роды при общесуженном плоском тазе II степени	121
<b>Задача № 32.</b> Плоскосуженный таз. Ущемление передней губы шейки в родах	125
<b>Задача № 33.</b> Общеравномерносуженный таз II степени. Слабость родовых сил	127
<b>Задача № 34.</b> Плоскосуженный таз. Выпадение пуповины	135
<b>Задача № 35.</b> Общеравномерносуженный таз II степени. Пожилая первородящая	138
<b>Задача № 36.</b> Функциональное несоответствие головки плода с тазом матери	145
<b>Задача № 37.</b> Роды при кососуженном тазе	147
<b>Задача № 38.</b> Несоответствие головки плода с тазом матери. Эндометрит в родах	150
<b>Задача № 39.</b> Общеравномерносуженный таз. Тазовое предлежание	154
<b>Задача № 40.</b> Задне-теменное вставление головки	160

#### Глава VI. Разгибательное вставление головки. Неправильное положение плода. Разрывы матки

<b>Задача № 41.</b> Роды при лицевых предлежаниях. Переношенная беременность	165
<b>Задача № 42.</b> Роды в лобном предлежании	172
<b>Задача № 43.</b> Нефропатия. Высокое прямое стояние головки плода	175
<b>Задача № 44.</b> Многоплодие. Неправильное положение плодов	179
<b>Задача № 45.</b> Поперечное положение плода. Преждевременное отхождение вод	183

<i>Задача № 46.</i> Двойня. Запущенное поперечное положение второго плода. Разрыв матки . . . . .	187
<i>Задача № 47.</i> Разрыв матки. Шок. Острая анемия . . . . .	191
<i>Задача № 48.</i> Разрыв матки. Шок . . . . .	195

**Глава VII. Кровотечения во второй половине беременности,  
в родах и после родов**

<i>Задача № 49.</i> Центральное предлежание плаценты . . . . .	199
<i>Задача № 50.</i> Боковое предлежание плаценты . . . . .	204
<i>Задача № 51.</i> Преждевременная отслойка нормально распо- ложенной плаценты. Кесарское сечение . . . . .	207
<i>Задача № 52.</i> Двойня. Атония матки. Мнимая смерть . . . . .	209
<i>Задача № 53.</i> Роды при фибромиоме матки . . . . .	216
<i>Задача № 54.</i> Рак шейки матки и беременность . . . . .	219
<i>Задача № 55.</i> Хорионэпителиома . . . . .	222



*Александр Федорович Жаржин*  
СБОРНИК АКУШЕРСКИХ ЗАДАЧ

Редактор *Н. Е. Петропольская*  
Обложка художника *П. Г. Тукина*  
Технический редактор *М. Ф. Черемисов*  
Корректор *А. А. Ярошевская*

Сдано в набор 26/II 1957 г. Подписано к печати 25/V 1957 г.  
ЕО03292. Тираж 10 000 экз. Формат 84×108<sup>1/32</sup>. Физ. печ. л. 7,13.  
Усл. печ. л. 11,69. Уч.-изд. л. 11,86. Цена 3 руб. 55 коп.  
Переплет 1 рубль.

Куйбышевское книжное издательство, г. Куйбышев, Молодогвар-  
дейская, 59.

9-я типография имени Мяги областного управления культуры,  
г. Куйбышев, улица Венцека, 60. Заказ № 419.

### ПОПРАВКИ

Стр.	Строка	Напечатано	Следует читать
46 101 113	15 сверху 16 снизу 2 сверху	зубцы Р и Т карбохолин 0,01 на разрезы шейки матки . . .	интервал S—Т карбохолин 0,001 на разрезы шейки матки и промежно- сти . . . .
153 189	20 сверху 6—7 сверху	прозерина поперечного плода	пахикарпина поперечного положе- ния плода

А. Ф. Жаркин. Сборник акушерских задач.