

М. Ф. Айзенберг

**СОЧЛЕНЕНИЕ ТАЗА
ПРИ БЕРЕМЕННОСТИ
И РОДАХ**

Проф. М. Ф. АЙЗЕНБЕРГ

СОЧЛЕНЕНИЯ ТАЗА
ПРИ БЕРЕМЕННОСТИ
И РОДАХ



ГОСУДАРСТВЕННОЕ
МЕДИЦИНСКОЕ ИЗДАТЕЛЬСТВО УССР

Киев — 1962

В монографии излагаются данные клинических и экспериментальных исследований сочленений таза при таких физиологических состояниях организма женщины, как беременность и роды. Эти данные проливают свет на причины иногда возникающих осложнений при родах и являются предпосылкой для профилактики осложнений.

Книга хорошо иллюстрирована, рассчитана на широкие круги врачей — акушеров-гинекологов, физиологов и патологов.

ПРЕДИСЛОВИЕ

Несмотря на наличие довольно значительного числа отечественных и иностранных работ, посвященных изучению состояния и изменений тазовых сочленений при беременности и родах, этот вопрос далеко еще не ясен. Очень много спорного не только в отношении половых особенностей этих сочленений, в частности лонного, но и функции их при беременности и родах. Нет ясности в отношении формы, макро- и микроструктуры, анатомических вариаций. Не разработаны четкая терминология и классификация изменений, происходящих в сочленениях таза при беременности и родах. Крайне разноречивы взгляды на этиологию и механизм разрывов лонного сочленения при беременности и родах, весьма пестры данные о частоте разрывов.

По данным старых авторов, разрывы лонного сочленения при спонтанных родах наблюдаются не чаще, чем один раз на 30—60 тыс. родов.

Однако новейшие наблюдения показывают, что расширение лонного сочленения наблюдается в 40—60%, а разрывы — в 4,2% всех родов.

Наши наблюдения с применением рентгенологического метода показали, что расширение лонного сочленения при беременности является физиологическим, а разрывы его не так уже редки, но часто просматриваются ввиду несовершенства методов диагностики.

В предлагаемой вниманию читателей работе делается попытка осветить указанные вопросы на основании современных данных и наметить возможности их теоретического и практического использования.

ВВЕДЕНИЕ

Вопрос о состоянии и изменениях тазового кольца и его сочленений, в частности лонного, во время беременности и родов в отношении увеличения подвижности и расширения таза для облегчения родового процесса издавна интересует акушеров. Существовали две противоположные точки зрения. Одни авторы придерживались взгляда Гиппократова, указывавшего, что «женщина во время родов чувствует боль во всем теле, особенно в поясице и седалищах, потому, что последние у нее расходятся». Они считали, что тазовые сочленения во время беременности пропитываются жидкостью и в результате этого разрыхляются, расширяются, кости таза постепенно расходятся и увеличивают объем таза для облегчения прохождения плода.

В противоположность сторонникам взгляда о подвижности тазовых сочленений во время беременности и родов противники этой точки зрения Морисо, Каролус, Стефанус, Лауренциус, Пальфин, Боделок придерживались мнения Везалиуса, который утверждал, что «у женщин кости таза не расходятся, как это бывает у четвероногих».

Указанные авторы смотрели на тазовые соединения как на сращения, которые столь плотны, что с трудом могут быть разъединены ножом, и это одинаково бывает как у мужчин, так и у женщин, в том числе беременных.

Н. Н. Феноменов в очень ценной работе «К учению о кифотическом тазе и разрыве симфиза во время родов» не считал, что симфиз является плотным сращением. Расслабление и подвижность тазовых сочленений, которые многими авторами признаются существенным

условием правильного течения родов, он считал патологическими.

В последние годы рентгенологические исследования снова вызвали глубокий интерес не только к изучению состояния и изменений таза, но и к созданию более точной пельвеометрии и фетометрии, к уточнению механизма тазового наклона и антропологических особенностей типов таза.

Среди многочисленных работ, посвященных изучению таза с акушерской точки зрения, выделяются исследования изменений сочленений таза, в том числе лонного сочленения, в связи с беременностью и родами. Это вполне понятно, так как лонное сочленение легко доступно исследованию и на нем хорошо отражаются все особенности таза. По изменениям лонного сочленения, являющегося как бы «индикатором» таза, можно судить об изменениях, происходящих во всем тазовом кольце, в частности в крестцово-подвздошных сочленениях.

Мюллер производил ряд рентгенологических исследований лонного сочленения во время беременности, родов и в послеродовом периоде. Во всех случаях он наблюдал расширение симфизарной щели в той или иной степени во время беременности и родов и обратное развитие — сужение этой щели — после родов. Он считал, что легкое расширение лонного сочленения является нормальным, заметное расширение бывает довольно часто.

Автор совершенно правильно указывал, что эти расширения можно легко смешать с разрывом, если не принимать во внимание клинические симптомы, и что диагностика разрыва лонного сочленения должна основываться скорее на клинических, чем на рентгенологических данных.

Жарчо исследовал 80 беременных каждые шесть-восемь недель, начиная с 2—3-месячного срока беременности, и не нашел характерных изменений в лонном сочленении, которые могли бы быть подтверждены и продемонстрированы на рентгенограммах. Точно так же Райз, Баер, Аренс, Стюарт не могли обнаружить каких-либо изменений в тазовых суставах 80 исследованных женщин. Они считают, что некоторое увеличение размеров таза наблюдается только во время родов.

Абрамсон, Роберт и Вильсон исследовали 111 беременных и установили, что при беременности лонное со-

членение расширяется в среднем на 7—8 мм, причем максимальное расширение наступает между пятым и седьмым месяцами беременности; в последние две недели средняя ширина лонного сочленения равна 7,7 мм у повторнородящих и 7,9 мм у первородящих. Из 15 исследованных перед родами и через несколько дней после них у 9 лонное сочленение было расширено, у 1 женщины оставалось без изменения, а у 5 оказалось суженным.

Уишнер на основании своих секционных и клинических данных считает, что «расхождение» лобковых костей, наблюдающееся во время беременности и родов, больше зависит от растяжения связок, чем от полного разрыва, и что расхождение лонного сочленения влечет за собой «расхождение» передней части крестцово-подвздошного сочленения на одной или обеих сторонах. С целью изучения механизма повреждения крестцово-подвздошных сочленений в зависимости от «расхождения» лонного сочленения он сделал рентгенограммы таза со всеми его связками в передне-заднем направлении и после срезания лобкового кольца через лобковый симфиз, обнаружил «расхождение лобковых костей на расстоянии 4 см, зияние передней части правого крестцово-подвздошного сочленения на $\frac{3}{8}$, а левого—на $\frac{1}{4}$ дюйма».

П. А. Ковалев детально изучил структуру губчатого вещества крестца в связи со Spina bifida и указывает, что непостоянство форм крестца нужно рассматривать как проявление его трансформации в процессе эволюции. Задняя стенка спинномозгового канала крестца участвует в распределении силы тяжести, передающейся на крестец, как на точку опоры. При той или иной степени редукции невральных дуг и остистых отростков губчатое вещество тел крестцовых позвонков соответствующим образом перестраивается и приспособливается к изменениям статики и динамики.

Чемберлен с целью обнаружения изменений в крестцово-подвздошной области и измерения степени подвижности в ней предлагает специальную технику рентгенологического исследования. Рентгенограмма производится так, чтобы лонное сочленение и весь вход в таз были включены в одно стереоскопическое исследование. Снимок производится при чередовании нагрузки то на одну, то на другую ногу.

При этом выяснилось, что движение лобковых костей

в лонном сочленении у мужчин — в пределах от нуля до 0,5 мм, а у небеременных женщин — от нуля до 1,5 мм. Подвижность, превышающая 2 мм, неизбежно вызывает клинические симптомы. Автор считает этот метод наилучшим для диагноза крестцово-подвздошного смещения и указывает, что на лонном сочленении отражаются все изменения — подвижность и ротация, происходящие в крестцово-подвздошных сочленениях.

Бурштейн из своих рентгенологических исследований совершенно правильно делает вывод, что узкий таз, главным образом общеравномерносуженный и воронкообразный, предрасполагает к расхождению лобковых костей, так как расширяющая сила действует на нижний поперечный диаметр. Это соответствует новейшим данным о механизме родов при общеравномерносуженном тазе.

Голдсуайт и Озгуд, начав исследования с изучения изменений сочленений таза в связи с беременностью, затем убедились в том, что подобные изменения наблюдаются и вне беременности, в связи с менструацией. Это подтверждено и в наших наблюдениях.

Развитие учения о гормонах и обнаружение изменений корреляции гормонов яичника и передней доли гипофиза, наводнения ими организма во время беременности, естественно, направили мысль на возможность влияния гормонов, как основного фактора разрыхления и расширения тазовых сочленений при беременности и родах. За последнее время появилось значительное число работ, подтверждающих это предположение и открывающих новые возможности выяснения этого вопроса.

Икенчи считает, что разрыхление и расширение тазовых сочленений начинаются в ранней стадии беременности, находятся в зависимости от гормонов, продолжают непрерывно, относительно быстро развиваются до середины беременности, замедляются к моменту родов и в процессе родового акта не изменяются.

Сорп и Фрей обнаружили расширение лонного сочленения у 43,6% исследованных ими беременных. В среднем расширение доходило до 5 мм. Во всех случаях, когда рентгенологически определялось расширение более чем на 3 мм, роды продолжались меньше, чем у рожениц, у которых расширение не было обнаружено. Бертин полагает, что расширение лонного сочленения до

0,9 см во время беременности или после нее можно считать нормальным.

Барнес приходит к выводу, что разрыхление таза наблюдается в 50—60% случаев; это разрыхление является следствием действия гормонов яичника на структуру связок, что приводит к расширению диаметров таза и увеличению подвижности его сочленений.

Родовые травмы всегда оставляют после себя анатомические изменения. Исходом процесса при растяжимости сочленений может быть восстановление нормального или почти нормального состояния. Иногда же восстановление не наступает, а развиваются изменения, подобные артрозным деформациям. Эти изменения могут распространяться на все тазовые сочленения, но при рентгенологическом исследовании лучше всего обнаруживаются на лонном сочленении.

Изменения, наблюдающиеся в лонном сочленении беременных и рожениц, подобны наивысшим изменениям, отмечаемым в результате чрезмерных функциональных напряжений у мужчин и небеременных женщин. Восстановление нормальной ширины лонного сочленения начинается сразу после родов.

Несмотря на большое число работ по изучению женского таза и рентгенологических методов определения его размеров, а также по вопросам состояния и изменения сочленений таза во время беременности и родов, в этой области остается много неясного и противоречивого.

Не установлены точно анатомические вариации, макро- и микроструктура, возрастные и половые особенности, динамика возрастного развития и изменений состояния тазовых сочленений под влиянием функциональной деятельности, эндокринных влияний и родовых процессов. Не выяснен вопрос о щели в лонном сочленении и о времени ее возникновения.

В данной работе на основании клинических наблюдений, экспериментальных и рентгенологических исследований мы стремились уточнить данные о форме, характере, макро- и микроструктуре, динамике возрастного развития, возрастных и половых особенностей сочленений таза. Наша цель — выяснить вопросы: о наличии апофиза, наличии и состоянии щели в лонном сочленении и времени их возникновения; о функциональных изменениях, происходящих в сочленениях таза женщины;

о подвижности этих сочленений и возможности физиологического расширения их во время беременности и родов; о возможности по состоянию лонного сочленения диагностировать раннюю беременность; о причинах, вызывающих физиологическое расширение и переход физиологического состояния в патологическое — разрыв лонного сочленения. Попутно затрагиваются вопросы терминологии и классификации изменений, происходящих в сочленениях таза, статистики физиологического расширения и разрывов лонного сочленения. Разработаны профилактика, симптоматология, диагностика и клиника разрывов лонного сочленения, их лечение, осложнения и последствия; разрывы и ведение родов при них.

акusher-lib.ru

Глава I

МОРФОЛОГИЯ ЛОННОГО СОЧЛЕНЕНИЯ

Вопрос о морфологическом значении лонного сочленения и о месте, которое оно должно занимать в номенклатуре соединений, до сих пор вызывает много споров и не может считаться разрешенным. Форму соединения лобковых костей различные авторы описывают чрезвычайно разнообразно. Крайне разноречивы также данные о наличии в лонном сочленении щели, о частоте ее возникновения и о времени щелеобразования.

АНАТОМИЧЕСКАЯ КАРТИНА ЛОННОГО СОЧЛЕНЕНИЯ

Для выяснения анатомической картины лонного сочленения нами исследованы 293 симфиза: новорожденных — 20, умерших на первом году жизни — 20, в возрасте от 1 года до 7 лет — 7 (3 мальчика и 4 девочки), от 8 до 14 лет — 15 (8 мальчиков и 7 девочек), от 15 до 80 лет — 231 (лиц мужского пола — 92, женского — 139, при этом рожавших женщин — 123, нерожавших — 6).

Симфизы трупов малых детей вырезывались ножом, а взрослых — выпиливались пилой из тазового кольца вместе с прилегающими отделами лобковых костей и очищались от покрывающих мягких тканей. При тщательном изучении и описании симфизов и прилегающих отделов лонных костей составлялись соответствующие чертежи. Производилось измерение по различным направлениям.

Измерение произведено по 25 признакам. Все измерения занесены в таблицы по возрасту и полу. Анализ измерений признаков произведен по методу вариационной статистики. Здесь приводятся данные, касающиеся только основных характерных признаков — формы, вы-

соты, толщины и ширины лонного сочленения, формы и состояния суставных поверхностей лобковых костей, а также формы подлобковой дуги; при этом исключена группа новорожденных и детей первого года жизни, у которых эти признаки выражены неясно.

ВОЗРАСТНЫЕ И ПОЛОВЫЕ ОСОБЕННОСТИ

Форма лонного сочленения весьма разнообразна. Она зависит не только от пола и возраста, но у одного и того же индивидуума изменяется в зависимости от различных причин. В основном у мужчин изменение формы лонного сочленения происходит под влиянием функциональной нагрузки, а у женщин — также в зависимости от количества беременностей и родов.

Лонное сочленение состоит из хряща, расположенного вертикально между симфизарными поверхностями обеих лобковых костей. Лобковые кости имеют верхние и нижние ветви, располагающиеся по отношению друг к другу под острым углом. На обращенной к средней линии вершине угла у каждой лобковой кости имеется суставная поверхность для соединения с лонным сочленением. Сантиметрах в двух от этой поверхности на верхних ветвях лобковых костей, образующих здесь гребень (*pecten ossium pubis*), выделяется небольшое возвышение (*tuberculum pubicum*).

Лонное сочленение соединяет обе лобковые кости, связывая противолежащие концы их суставными поверхностями, и замыкает таким образом обе тазовые кости, образуя переднюю стенку костного таза. Лобковые кости укрепляются связками. Передняя связка образуется за счет прикрепляющихся к лобку мышечных сухожилий. Верхняя и задняя связки являются непосредственным продолжением надкостницы, нижняя, или подлобковая, связка имеет форму лонной дуги, способствуя ее округлению. Передняя поверхность лонного сочленения выпукла, со всех сторон покрыта надхрящницей, переходящей непосредственно в периост мощных костей.

Хрящевое образование лонного сочленения имеет форму клина, расширенного в верхнем отделе, в середине переходит в узкую прослойку и снова незначительно расширяется книзу, образуя подлобковую дугу (рис. 1, 2). Кроме того, спереди хрящевое образование шире,

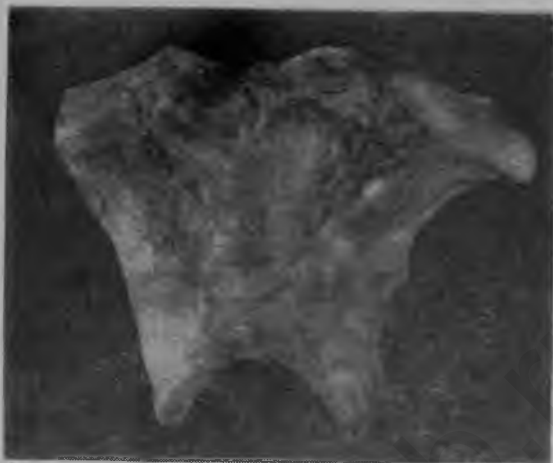

Рис. 1. Лонное сочленение мужчины. Вид спереди.



Рис. 2. Лонное сочленение женщины. Вид спереди.

чем сзади, и имеет Т-образную форму. Высота симфизарного хряща у женщин меньше, а ширина больше, чем у мужчин. Лобковые кости спереди сходятся под углом. У женщин этот угол более тупой. Сзади лобковые кости соединяются, образуя гладкую, плавную дугообразную поверхность, у женщин более пологую (рис. 3).

Лонное сочленение новорожденных и детей первых лет жизни (приблизительно до 7—8 лет), мальчиков и

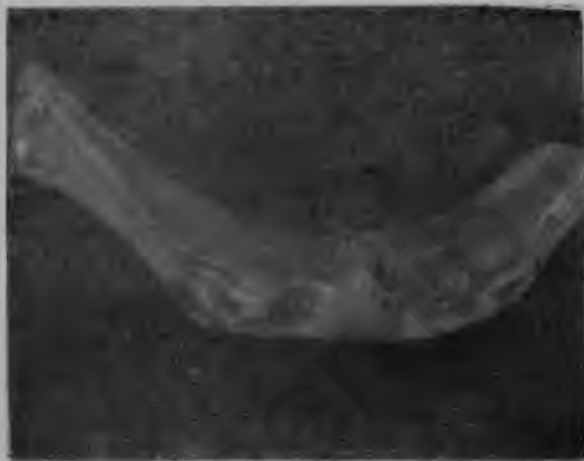

Рис. 3. Лонное сочленение женщины. Вид сверху.

девочек, почти ничем не различается. У детей в возрасте от 8 до 14 лет лонное сочленение и лобковые кости тоньше, нежнее и меньше, чем у взрослых.

Высота лонного сочленения увеличивается последовательно и закономерно соответственно возрасту человека и росту костей. Однако уже довольно рано, приблизительно с 7—8 лет, у девочек высота сочленения меньше, чем у мальчиков. Средняя высота у мальчиков 38,5 мм, у девочек — 33 мм.

Высота лонного сочленения (вместе со связками) у лиц мужского пола в возрасте от 15 до 80 лет колеблется в пределах от 40 до 56 мм; средняя высота — 48 мм. У женщин высота лонного сочленения изменяется в пределах от 35 до 54 мм; средняя высота — 42,8 мм (табл. 1).

Общие средние данные (в мм) о признаках лонного сочленения у лиц обоего пола по всем возрастам

Половые и возрастные группы	Высота лонного сочленения	Признаки						
		Ширина			Толщина		Кривизна подлобковой дуги	Кривизна задней поверхности
		в верхней трети	в средней трети	в нижней трети	наибольшая	наименьшая		
Мальчики до 14 лет . . .	38,5	17,6	14,5	15,7	14,8	4,4	17,8	14,9
Девочки до 14 лет	33,0	16,8	16,7	16,7	13,8	3,8	8,2	12,7
Лица мужского пола от 15 до 80 лет . .	48,0	21,8	14,6	15,8	21,2	7,5	16,6	11,7
Лица женского пола от 15 до 80 лет . .	43,0	22,3	16,2	18,5	19,7	6,3	4,0	9,7

Ширина лонного сочленения с возрастом увеличивается приблизительно до 14 лет, а затем начинает уменьшаться. У мужчин ширина лонного сочленения в верхней трети составляет от 15 до 43 мм, в средней трети колеблется в пределах от 10 до 30 мм, а в нижней трети — от 10 до 27 мм. Средняя ширина у детей до 14 лет составляет соответственно 17,6, 14,5, 15,7 и у лиц мужского пола 21,8, 14,6 и 15,8 мм. Ширина лонного сочленения у женщин в верхней трети — от 13 до 34 мм, в средней — уменьшается и доходит до 9—34 мм, а в нижней трети в большинстве случаев увеличивается, колеблясь в пределах от 10 до 36 мм. Средняя ширина у девочек до 14 лет соответственно составляет 16,8, 16,7, 16,7 и у лиц женского пола — 22,3, 16,2 и 18,5 мм.

В целом ширина лонного сочленения во всех его отделах у женщин большая, чем у мужчин.

Толщина лонного сочленения с возрастом не совсем последовательно, но увеличивается, причем у мальчиков это увеличение нарастает быстрее, чем у девочек. У мужчин толщина лонного сочленения колеблется в пределах от 18 до 30 мм. Средняя наибольшая толщина состав-

ляет у мальчиков до 14 лет 14,8 мм, у лиц мужского пола — 21,2 мм, средняя наименьшая у мальчиков до 14 лет — 4,4 мм, у лиц мужского пола — 7,5 мм. У женщин она колеблется в пределах от 14 до 29 мм, причем средняя наибольшая толщина составляет для девочек до 14 лет — 13,8 мм; для лиц женского пола — 19,7; а средняя наименьшая для девочек до 14 лет — 3,8; для лиц женского пола — 19,7 мм.

В целом толщина лонного сочленения у мужчин больше, чем у женщин. Наибольшая толщина обнаруживается у лиц старшего возраста, но такой закономерности, какая отмечается в отношении высоты лонного сочленения, здесь не наблюдается.

Половые различия всех остальных изученных нами признаков тоже начинают обнаруживаться приблизительно с 7—8 лет. Особенно ярко они проявляются в развитии подлобковой дуги, которая уже с 7—8-летнего возраста у мальчиков образует острый угол или крутую дугу, а у девочек — тупой угол или пологую дугу.

У мужчин лобковые кости сходятся в оси симметрии, образуя либо угол, либо крутую кривую, по форме приближающуюся к параболе уравнения $y^2 = KX$, где при абсциссе, равной 15 мм, коэффициент K равен целому двузначному числу (рис. 4). У женщин лобковые кости сходятся, образуя пологую кривую в виде параболы того же уравнения, где коэффициент K равен целой или десятой доле единицы (рис. 5).

Имеются, однако, переходные формы. Так, из 92 препаратов мужского лонного сочленения образование угла либо крутой дуги обнаружено в 80% случаев, а в остальных 20% была пологая дуга или средняя между полой и крутой. Кривизна бывает более полой и менее полой. Если принять за хорду 30 мм, то вершина кривой отходит от хорды на расстояние от 8 до 33 мм в случае крутой кривой и от 5 до 8 мм в случае полой кривой.

Среди изученных 123 препаратов лонного сочле-

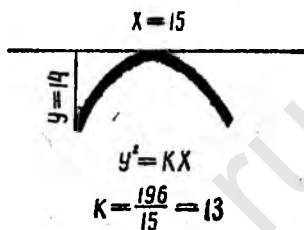


Рис. 4. Подлобковая дуга; типичная мужская.

нения женщин в 70% установлена пологая, а в остальных 30% более или менее крутая кривая, и если принять за хорду 30 мм, то вершина кривой отходит от хорды на расстояние от 2,5 до 6 мм в случаях пологой кривой и от 3,5 до 9 мм в случаях крутой.

Для возможности сравнения кривизны пришлось произвести и для женских лонных сочленений кривизну с хордой 30 мм. Средняя высота кривизны подлобковой дуги у мальчиков до 14 лет — 17,8 мм, у девочек до

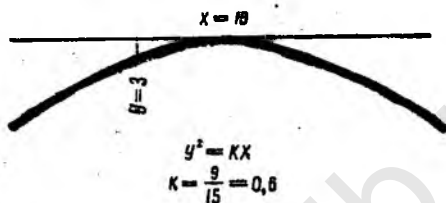


Рис. 5. Подлобковая дуга; типичная женская.

14 лет — 8,2 мм, у лиц мужского пола от 15 до 80 лет — 16,6 мм, у лиц женского пола — 4 мм.

Верхняя поверхность лонного сочленения как у мужчин, так и у женщин имеет различную форму (см. рис. 2,3), варьируя от вогнутой (чаще) до выпуклой (реже). У мужчин приблизительно в 50%, а у женщин в 40% случаев она представляется в виде прямой линии, изредка в виде выпуклой, и приблизительно у 43% мужчин и 50% женщин образует вогнутую кривую. Высота вогнутости у мужчин колеблется между 3 и 16 мм, а у женщин — между 2 и 11 мм при хорде 60 мм. В целом вогнутая форма верхней поверхности наблюдается чаще у женщин, чем у мужчин.

Боковые поверхности отходят симметрично от боковых граней передней поверхности. Передняя поверхность с боковыми образует ребра, которые у лиц молодого возраста более закруглены, у лиц старшего — они несколько острее. У женщин они отходят под более тупым углом.

Задняя поверхность образует кривую, симметричную относительно продольной оси. Высота кривизны ее у мужчин — от 8 до 18 мм, в среднем — 11,7 мм, а у жен-

щин — от 5 до 20 мм, в среднем — 9,7 мм при хорде 60 мм. В целом кривизна задней поверхности у женщин более пологая.

В некоторых случаях на задней поверхности лонного сочленения определяется возвышение — *eminentia retro-pubica* (рис. 6), выступающее по направлению к полости малого таза. Это возвышение иногда занимает все протяжении высоты лонного сочленения, чаще же оно особенно выражено в его верхних двух третях. Толщина и

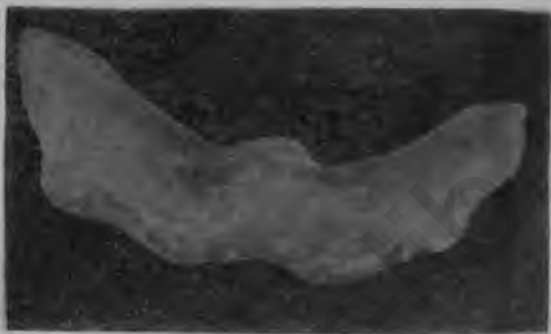


Рис. 6. Лонное сочленение женщины (вид сверху). Резко выражена *eminentia retro-pubica*.

строение возвышения отчасти отражают возрастные и половые особенности исследуемых. У детей до 14 лет обнаружить его не удалось. У лиц мужского пола такое возвышение установлено приблизительно в 36% случаев и высота его колеблется в пределах до 5 мм. У женщин оно установлено в 90% случаев, т. е. в 2,5 раза чаще, чем у мужчин, и высота его колеблется в пределах от 1 до 6 мм.

Среди рассмотренных 16 препаратов сочленения нерожавших женщин все признаки лонного сочленения занимают среднее положение между мужскими и женскими и приближаются к пределам, отмеченным у рожавших.

Установленные анатомические особенности строения лонного сочленения у женщин по сравнению с мужчинами, а именно: меньшая высота, большая ширина, более пологая кривизна задней поверхности и, главное, более пологая подлобковая дуга—несомненно, имеют ог-

ромное значение в акушерстве, так как влияют на течение и исход родов, облегчая прохождение плода через тазовое кольцо.

По форме лонного сочленения можно судить о нормальном или патологическом состоянии его. Между тем, в опубликованных сообщениях о рентгенологическом исследовании этого сочленения почти не приводится точных данных о его форме. Наружный вид лонного сочленения подвержен изменениям. Варианты форм его следует рассматривать как проявление филогенеза, в процессе которого появившиеся признаки прогрессивно развивались и становились наследственными. Изменения лонного сочленения являются результатом статики позвоночника, следствием перехода его из промоградного в ортоградное положение.

Мы подвергли тщательному рентгенологическому исследованию всего 293 анатомических препарата, о которых речь шла выше, и изучили 401 рентгенограмму симфизов лиц обоего пола и различного возраста: новорожденных — 48 (29 мальчиков и 19 девочек), детей в возрасте до 7 лет — 39 (13 мальчиков и 26 девочек), от 8 до 14 лет — 46 (22 мальчика и 24 девочки) и лиц от 15 до 80 лет — 268. Среди последних лиц мужского пола было 51, женского — 217. Среди женщин у 81 была беременность.

Определялись форма, высота и ширина лонного сочленения, форма и состояние суставных поверхностей лобковых костей, а также форма подлобковой дуги. Измерения лонного сочленения производились по различным направлениям.

Рентгенологические данные также показывают, что форма лонного сочленения в разные периоды жизни у одного и того же человека и у различных исследуемых одного и того же возраста чрезвычайно разнообразна. У новорожденных и детей первых лет жизни, как у мальчиков, так и у девочек, лонное сочленение имеет X-образную форму, поверхность его вогнута, контуры гладки. Начиная с двухлетнего возраста, контуры постепенно становятся волнистыми, а затем, приблизительно с 8 лет, — зубчатыми.

В дальнейшем, в результате появления известковых отложений — оссификационных центров — по краям суставных поверхностей лобковых костей и вследствие

слияния этих апофизов с костными концами, последние выпрямляются, а зубчатость контуров лонного сочленения постепенно сглаживается. У женщин это происходит приблизительно к 22 годам, у мужчин—несколько позже. Лонное сочленение приобретает прямоугольную или клиновидную форму. Далее, приблизительно с 40 лет, из-за изменений суставных поверхностей лонное сочленение принимает дугообразную, S-образную, V-образную, веретенообразную и другие формы. Это является результатом функциональных нагрузок, инволюционных превращений, а у женщин — также родовых процессов.

Первые формы лонного сочленения, X-образную, прямоугольную или клиновидную, можно считать нормальными для соответствующего возраста, а последние — измененными, возникшими в результате различных процессов. Эти формы чаще наблюдаются у мужчин в периоде максимальной функциональной нагрузки организма, а у женщин значительно чаще в периоде наибольшего выполнения детородной функции. Особенно часто такие формы лонного сочленения встречаются у беременных.

Высота лонного сочленения в рентгеновском изображении у лиц различного возраста колеблется в пределах от 3 до 52 мм. Средняя высота лонного сочленения для новорожденных мальчиков — 6,66 мм, девочек — 7 мм, для мальчиков до 14 лет — 24 мм, для девочек того же возраста — 19,72 мм, для лиц мужского пола от 15 до 80 лет — 40,7 мм, для лиц женского пола того же возраста — 33,68 мм, для беременных всех возрастов — 33,0 мм (табл. 2).

Таблица 2

Общие средние данные о высоте и ширине (в мм) лонного сочленения у лиц обоего пола по всем возрастам

Признаки	Половые и возрастные группы						
	новорожденные мальчики	новорожденные девочки	мальчики до 14 лет	девочки до 14 лет	лица мужского пола от 15 до 80 лет	лица женского пола от 14 до 90 лет	женщины беременные от 19 до 38 лет
Высота . . .	6,66	7,0	24,0	19,72	40,7	33,68	33,0
Ширина . . .	7,5	7,5	7,0	7,62	3,77	5,16	8,64

Приведенные данные показывают, что высота лонного сочленения у новорожденных мальчиков и девочек почти одинакова. С возрастом, до 30 лет, высота сочленения у лиц обоего пола закономерно увеличивается, причем особенно заметно в первые годы жизни. После 30 лет средняя высота лонного сочленения остается неизменной. Средняя высота лонного сочленения у женщин, как правило, меньше, чем у мужчин, как в отдельных, так и во всех возрастных группах в целом.

Средняя высота лонного сочленения у беременных почти такая же, как и у небеременных.

Ширина лонного сочленения в рентгеновском изображении для новорожденных мальчиков и девочек почти одинаковая и равняется 7,5 мм; для мальчиков до 14 лет она равна 7,0 мм, для девочек того же возраста — 7,62 мм; для лиц мужского пола от 15 до 80 лет — 3,77 мм, для лиц женского пола того же возраста — 5,16 мм; для беременных — 8,64 мм. До 30-летнего возраста ширина лонного сочленения последовательно и закономерно уменьшается. Сначала, до 14 лет, это уменьшение незначительно, а затем выражено более резко. После 30 лет средняя ширина лонного сочленения почти не меняется. У новорожденных мальчиков и девочек ширина лонного сочленения почти одинакова, в остальных возрастных группах она больше у лиц женского пола, особенно у беременных.

Форма суставных поверхностей лобковых костей в различные периоды жизни у одного и того же человека и у различных лиц одного и того же возраста чрезвычайно разнообразна. У новорожденных и у детей до 14 лет обоего пола форма суставных поверхностей лобковых костей выпуклая, с закругленными краями. С 15 лет закругленность краев суставных поверхностей постепенно исчезает и края выпрямляются. С возрастом в результате функциональных, инволюционных изменений, а у женщин — и в результате родовых процессов на суставных поверхностях появляются элементы деформации, вследствие чего эти поверхности принимают различную форму, становясь в различных отделах одно- или двусторонне-выпуклыми или вогнутыми. Суставные поверхности лобковых костей с явлениями деформации особенно часто встречаются в периоде наибольшей физиологической нагрузки организма. Анализ формы су-

ставных поверхностей у мужчин и женщин показал, что как по отдельным возрастным группам, так и по всем возрастным группам в целом суставные поверхности с явлениями деформации встречаются значительно чаще у женщин, причем особенно часто у беременных.

Форма подлобковой дуги в различные периоды жизни и у различных лиц одного и того же возраста весьма разнообразна. Лобковые кости сходятся между собой, образуя угол от острого до тупого либо дугу различной кривизны — крутую, пологую дугу окружности или промежуточной формы.

У новорожденных и детей первых лет жизни, приблизительно до 7 лет как у мальчиков, так и у девочек нисходящие ветви лобковых костей сходятся, образуя форму, промежуточную между углом и дугой. Начиная с 8-летнего возраста, нисходящие ветви лобковых костей сходятся между собой, образуя крутую или пологую дугу, дугу окружности или угол от 55 до 145° .

Анализ зависимости этих форм от пола показал, что как по отдельным возрастным группам, так и по всем возрастным группам в целом у мужчин нисходящие ветви лобковых костей образуют крутую дугу, а у женщин — пологую. В тех случаях, когда лобковые кости сходятся с образованием угла, последний у мужчин почти всегда определяется от острого до прямого ($55-90^\circ$), у женщин же почти постоянно тупой ($95-145^\circ$). Кроме того, у мужчин нисходящие ветви лобковых костей образуют угол значительно чаще (почти в 2,5 раза), чем у женщин.

Необходимо также отметить, что в группе беременных подлобковая дуга во всех наблюдениях оказалась полой. Такая форма подлобковой дуги, несомненно, играет немаловажную роль в процессе и исходе родов.

В общем, у новорожденных и детей первых лет жизни лонное сочленение имеет Х-образную форму, суставные поверхности лобковых костей выпуклые, закругленные, контуры их гладкие, никакой бахромчатости, зубчатости, асимметрии или других изменений костной структуры отметить не удастся. Ширина лонного сочленения в этом периоде довольно значительна — от 4 до 11 мм.

Фаза развития лобковых костей заканчивается у женщин приблизительно к 22, а у мужчин — к 25 годам.

К этому возрасту средняя ширина лонного сочленения у мужчин равна 4, а у женщин — 6 мм.

Наибольшая функциональная нагрузка организма обычно наблюдается в возрасте от 25 до 40 лет. В этот период суставные поверхности лобковых костей, как правило, выпрямляются. В зависимости от окончательного оформления костных концов лонное сочленение принимает четырехугольную или клиновидную форму, а затем, приблизительно с 40 лет, в результате инволюционных и других процессов — S-образную, V-образную или неправильную.

Структура костных концов лобковых костей крайне разнообразна. Так, в период роста поверхности лобковых костей представляются неясными, плохо очерченными. Затем под влиянием функциональной нагрузки края суставных поверхностей за счет обызвествления уплотняются, приобретают четкие контуры. Все основные половые особенности лонного сочленения в этом возрасте ясно выражены.

В пожилом и старческом возрасте в результате инволюционных и функциональных процессов суставные поверхности лобковых костей деформируются, принимают разнообразную форму, становятся то выпуклыми, то вогнутыми, то неправильными. Края их в большинстве случаев плотны, иногда обнаруживается истончение, иногда же бахромчатость и склероз, т. е. явления, наблюдаемые при артрозных изменениях в пожилом и старческом возрасте у лиц обоего пола, преимущественно у многорожавших женщин. У последних эти явления наблюдаются в более молодом возрасте, чем у мужчин.

СТРУКТУРА ЛОННОГО СОЧЛЕНЕНИЯ

При рассмотрении распилов под лупой сразу бросается в глаза особая сочность и рыхлость ткани в женских лонных сочленениях по сравнению с мужскими и даже детскими. Ширина мягких тканей в женских лонных сочленениях значительно больше, чем в лонных сочленениях мужчин того же возраста.

На препаратах обнаруживаются передняя, задняя, верхняя и нижняя дуговая связки.

Передняя связка очень плотна. Толщина ее приблизительно 5—6 мм. Она занимает передне-нижнюю поверх-

ность лонного сочленения. Образована эта связка волокнистыми пучками, идущими в различных направлениях. Поверхностные пучки представляют собою сухожильные волокна мышц, прикрепленных к лобковым костям (пирамидальная, прямая и косая мышцы живота, аддукторы бедра, пещеро-седалищная мышца и др.). Одни пучки идут в вертикальном, другие — в поперечном или косом направлениях, скрещиваясь между собой под самыми различными углами. Глубже волокна идут в подлинно поперечном направлении, тянутся от одной лобковой кости к другой, сливаясь по сторонам с надкостницей, а в средней части — с межкостным волокнистым хрящом.

Задняя связка расположена по задне-верхней поверхности сочленения и является продолжением надкостницы задних поверхностей лобковых костей. Она значительно тоньше передней и уплотняется на уровне сочленения поперечными пучками, которые прикрепляются справа и слева к заднему краю соответствующей суставной ямки. В нижнюю часть задней связки по средней линии проникают пучки, исходящие из нижней связки.

Верхняя связка представляется в виде небольшой волокнистой полости, расположенной горизонтально между обоими лобковыми буграми. Нижний ее отдел сливается с волокнистым хрящом, верхний — с белой линией живота.

Нижняя дуговая связка образуется прочным волокнистым пучком высотой 8—10 мм. Средняя часть ее расположена непосредственно под лонным сочленением, идет вниз и назад, образуя вогнутость в виде полумесяца. Верхний край связки выпуклый, плотно прилегает к волокнистому хрящу, а нижний — вогнутый. Концы нижней дуговой связки переходят на нисходящие ветви лобковых костей.

Подлобковая дуга сглаживается и закругляется, образуя часть выхода таза. По ее линии происходит разгибание головки плода в момент рождения.

Лонное сочленение у детей состоит главным образом из гиалинового хряща с тонким слоем волокнистой ткани. В лонном сочленении 15-летней девочки можно было отметить более широкий слой хряща, особенно в переднем отделе, вследствие чего хрящ принял форму треугольника. По краям его белого цвета отмечена более

темная, буроватая полоска, идущая вследствие оссификации зигзагообразно вдоль костных концов — типичная зона роста. С возрастом основная гиалиновая субстанция в медиальной части превращается в фиброзный хрящ — фиброно-хрящевую пластинку (*lamina fibrocartilaginea*). С обеих сторон этой пластинки имеется слой гиалинового хряща, прилегающего к костям.

Последний из-за оссификации постепенно истончается. В целом симфизарный хрящ шире на передней поверхности, чем на задней (рис. 7). Довольно

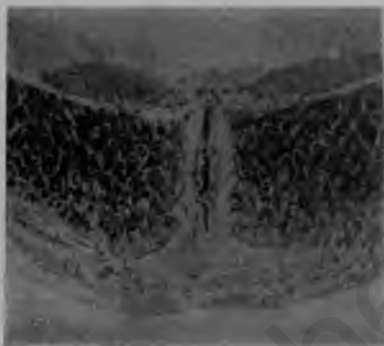


Рис. 7. Лонное сочленение женщины 40 лет.



Рис. 8. Лонное сочленение женщины 45 лет.

часто он в верхнем отделе также шире, чем в нижнем (рис. 8). В таких случаях симфизарный хрящ имеет в двойном направлении Т-образную форму. Бывают, однако, случаи, когда верхние и нижние отделы симфизарного хряща шире, чем средний. В этих случаях он в передне-заднем направлении имеет Т-образную, а в верхне-нижнем — Х-образную форму (рис. 9).

Нами установлено, что в детских лонных сочленениях в центре хряща намечается как бы провал хрящевой ткани — тенденция к образованию щели. Макроскопически, однако, ни в одном из исследованных симфизов как у новорожденных, так и у детей до 14 лет щели обнаружить не удалось.

Точно так же в большинстве случаев не удалось макроскопически обнаружить щель в мужских лонных сочленениях; только на отдельных препаратах (приблизительно в 10—15%) можно было заметить щель и то весьма незначительных размеров.

Совершенно иная картина определяется на распилах лонного сочленения женщин. Почти во всех случаях как на горизонтальных, так и на фронтальных разрезах совершенно четко и ясно макроскопически определяется щель. Она бывает различной формы и величины, что, по-видимому, зависит от количества беременностей и родов. У первородящих щель уже, у многородящих — значительно шире: в некоторых случаях она занимает почти все центральное пространство лонного сочленения.

Макроскопически в детском лонном сочленении отмечается как бы намек на образование щели. В мужском лонном сочленении в огромном большинстве случаев (85—90%) щель отсутствует. Наблюдается она в исключительных случаях, по-видимому, в результате перенапряжения или травмы, и притом не достигает больших размеров, а имеет вид тонкой и короткой полоски. У рожавших женщин щель имеется постоянно. Она появляется, очевидно, в результате функциональных процессов, происходящих в организме при беременности и родах.

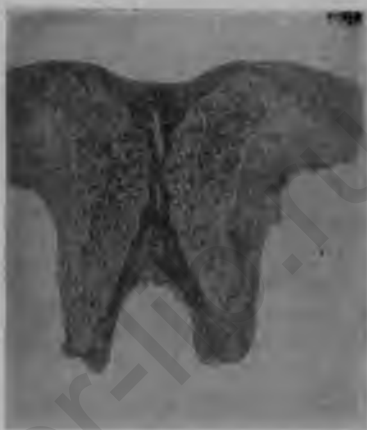

Рис. 9. Лонное сочленение мальчика 9 лет.

ВОЗРАСТНЫЕ ОСОБЕННОСТИ СТРУКТУРЫ ЛОБКОВЫХ КОСТЕЙ НА РЕНТГЕНОГРАММАХ

Рентгенологическая картина структуры лобковых костей чрезвычайно меняется от многих причин, главным образом в зависимости от возраста и функциональной

деятельности организма. Структура и функция кости взаимно обуславливают друг друга (В. Н. Тонков).

При изучении большого количества лонных сочленений и лобковых костей у лиц обоего пола всех возрастов мы установили 5 структурных типов лобковых костей в зависимости, главным образом, от возраста и связанной с ним функциональной деятельности.

Первый тип структуры характерен для новорожденных и детей первого года жизни. Спонгиоза лобковых костей



Рис. 10. Лонное сочленение новорожденного мальчика.

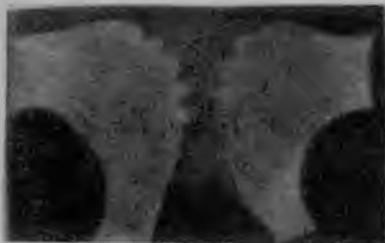

Рис. 11. Лонное сочленение девочки 8 лет.

представляет почти гомогенную массу, симфизарные концы их выпуклые, закругленные, края гладкие (рис. 10).

Второй тип структуры характерен для детей первых лет жизни (от 1 года до 8 лет), когда ребенок начинает стоять и ходить. В этот период спонгиоза кости теряет свою гомогенность, в ней намечается сетчатость с появлением известковых отложений в виде глыбок.

Симфизарные концы остаются выпуклыми, закругленными, но края их становятся волнистыми (рис. 11).

С дальнейшим развитием организма, наряду со всеми органическими изменениями, происходящими в костно-суставной системе, увеличивается вес тела и усиливается функциональная деятельность скелета, следовательно, и напряжение в костях. Последнее опережает прочность кости, что вызывает раздражение костного вещества. Под действием раздражителя костно-суставная система способна перестраиваться и приобретать большую прочность.

Тяжесть тела передается по позвоночному столбу на крестец, а от крестца идет в двух направлениях — к лобковым костям и седалищным буграм. Таким обра-

зом, в механическом отношении таз представляет собою как бы две костные дуги, из которых одна образована крестцом, подвздошными и лобковыми костями, вторая — крестцом, седалищными костями и нисходящими ветвями лобковых костей. Сопrotивляемость таза на внешнюю нагрузку очень велика: по определению Лесгафта, таз может выдержать давление 1200 кг. В зависимости от точки опоры таза на головки бедренных костей при стоянии или на седалищные бугры при сидении в лобковых костях наблюдается сдавливание образующего их хряща или растяжение его.

Направление балок губчатого костного вещества находится в полном соответствии с законами статики и динамики. Тут направление балок идет соответственно линиям направления сил и составляет угол 45° , благодаря чему костная система приобретает большую прочность при пониженной затрате костного материала.

Третий тип структуры характерен для возраста от 8 до 25 лет.

В период роста организма растет и функциональная деятельность костей. В симфизарных отделах лобковых костей происходит усиленное развитие спонгиозных тяжей, которые представляются в виде мощных перпендикулярных друг к другу пластинок, образующих с направлением силы давления угол 45° . Губчатая ткань определяется как ясно выраженная густая и мелкая петлистость.

В лобковых костях происходит сжатие за счет прорастания хряща костной тканью на костно-хрящевой границе. Края становятся зубчатыми, но не уплотненными.

Позднее, чаще всего в возрасте 18—25 лет, на костно-хрящевой границе появляются участки уплотнения в виде крупинки и комочков, которые представляют собой известковые отложения — оссификационные центры (рис. 12). Последние в дальнейшем петлисто соединяются между собою и с концами лобковых костей. В результате этого процесса прежде закругленные края лобковых костей постепенно становятся прямыми (рис. 13).

Четвертый тип структуры характерен для возраста от 25 до 40 лет. С годами повышается вес тела и продолжается перестройка кости. Структура кости продолжает

изменяться, приспособляясь к изменениям функциональной их деятельности. В костях происходит соответственное изменение в распределении губчатой ткани.

Рост человека прекращается. Под действием функциональной деятельности края лобковых костей выпрямляются и увеличиваются по сравнению с основным отделом.

Рост кости определяется физиологическими процессами в организме. Напряжение в кости возрастает, но увеличивается ее прочность. Происходит дальнейшее отложение извести. Структура становится среднететливой. Известь откладывается по краям кости. В связи с этим края уплотняются. Участки, испытывающие наибольшее давление,

Рис. 12. Лонное сочленение мужчины 22 лет,

утолщаются, вследствие чего увеличивается крепость кости. Наиболее мощная спонгиоза получается в верхних и внутренних отделах (рис. 14).

Пятый тип структуры характерен для возраста свыше 40 лет. В связи с продолжающимися избыточными известковыми отложениями и общими инволюционными процессами кости становятся хрупкими, петливость — крупной и редкой, преобладают поперечные балки. Края кости плотные, поверхность неровная, с артрозными явлениями. Характер распределения обызвествлений и тяжести изменяются в соответствии с внешней формой кости (рис. 15).

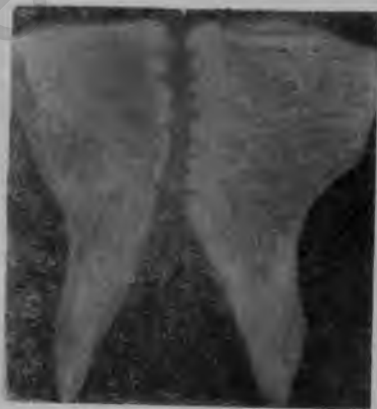

Рис. 13. Лонное сочленение женщины 27 лет.

Следует отметить, что возрастные особенности структуры лобковых костей индивидуально различны, как индивидуально различен и период роста костей; в некоторых случаях он продолжается и после 25 лет.

Нашими анатомо-рентгенологическими исследованиями установлено, что инволюционные процессы, артрозные и склеротические изменения медиальных отделов лобковых костей наступают раньше и наблюдаются чаще у женщин, особенно многорожавших. Это свидетельствует о том, что беременность вызывает усиленный приток крови к тазовым органам, повышает функциональную деятельность костей, их сопротивляемость давлению, растяже-

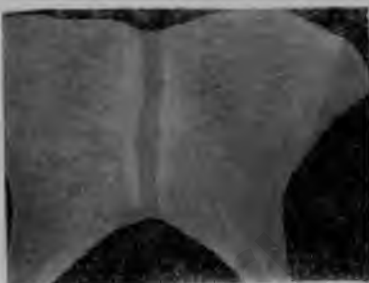

Рис. 14. Лонное сочленение женщины 52 лет.

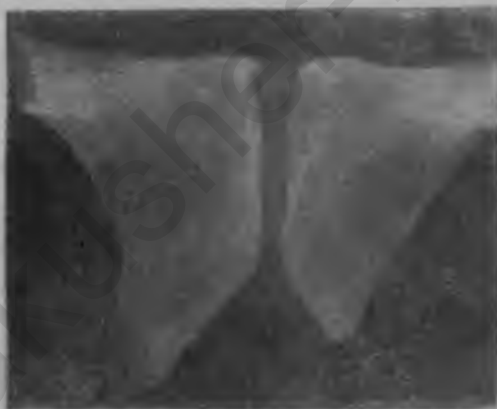

Рис. 15. Лонное сочленение женщины 60 лет.

нию и т. п. Эти явления подтверждаются изменениями в структуре ткани лобковых костей, приведенными выше.

К ВОПРОСУ О СУЩЕСТВОВАНИИ АПОФИЗА В ЛОННОМ СОЧЛЕНЕНИИ

Вопрос о существовании апофиза в лонном сочленении остается спорным. Большинство авторов, не только анатомов, но и рентгенологов, считает наличие апофиза в лонном сочленении абсолютно доказанным.

Изучение анатомической картины лонного сочленения на 293 секционных препаратах, на фронтальных и горизонтальных распилах и на 401 рентгенограмме лиц обоего пола и всех возрастов позволило установить, что приблизительно в возрасте между 18—25 годами на костно-хрящевой границе, преимущественно в области закругления в верхних и нижних отделах лобковых костей, в хряще довольно часто удается обнаружить известковые отложения — оссификационные центры, ядра окостенения в виде зернышек и глыбок, сливающиеся в дальнейшем как между собою, так и с костными концами, благодаря чему медиальные края лобковых костей утрачивают свою закругленность и становятся прямыми. Лонное сочленение, таким образом, по своему строению близко походит на волокнисто-хрящевые диски позвоночника. Приблизительно на 18-м году жизни в гиалиновом хрящевом покрове верхнего и нижнего краев лобковых костей появляются апофизарные образования — оссификационные центры. На 20—22-м году последние соединяются петлисто между собою и концами лобковых костей. Полное слияние их с лобковыми костями происходит приблизительно на 22—25-м году жизни. Все эти моменты подтверждены нашими рентгенологическими исследованиями.

На основании наших наблюдений, таким образом, выясняется неправота авторов, категорически отвергающих существование апофиза в лонном сочленении.

Мы согласны с Майером, который указывает, что всегда необходимо помнить об этих оссификационных центрах при рентгенологическом исследовании, так как они могут быть приняты за отрывы или раздробления.

МИКРОСКОПИЧЕСКАЯ АНАТОМИЯ ЛОННОГО СОЧЛЕНЕНИЯ

Микроскопическое строение межлобкового сочленения до сих пор мало изучено. Особо нужно напомнить о расхождении мнений относительно существования в лонном сочленении щели и о характере ее,

Наши объекты, предназначенные для микроскопического изучения, фиксировались и сохранялись в 20% водном растворе формалина. Перед заделкой они в течение суток промывались в проточной воде, а затем переносились в 5% раствор азотной кислоты, где и оставались до полной декальцинации входящих в их состав костных структур. Нейтрализуя в дальнейшем препараты 5% раствором калийных квасцов и вновь промывая в проточной воде, мы, наконец, заделывали их по общим правилам в целлоидин. Из приготовленных целлоидиновых блоков изготавливались фронтальные, поперечные и сагиттальные срезы толщиной в 10—12 микрон (в зависимости от целей исследования). Срезы окрашивались гематоксилинэозином и по способу Ван-Гизона (пикрофуксином).

Микроскопически изучены лонные сочленения 293 трупов обоего пола и различного возраста: новорожденных — 20, детей в возрасте до 1 года — 20, до 7 лет — 7 (3 мальчика и 4 девочки), от 8 до 14 лет — 15 (8 мальчиков и 7 девочек), в возрасте от 15 до 80 лет — 231 (92 мужчины и 139 женщин, из них 123 рожавших).

Микроскопическое исследование показало, что у детей обоего пола почти все пространство между лобковыми костями выполнено гиалиновым хрящом, который имеет, однако, неодинаковое строение: у места смыкания с костью клетки хряща расположены колонкообразно, далее же следует широкая зона нетипичного гиалинового хряща. В центре лонного сочленения (а) у детей в возрасте до 1 года находится полоска гомогенизированной или слаболокнистой бесклеточной ткани (рис. 16). У детей в возрасте до 2 лет среди этой гомогенизированной ткани отмечается ряд удлиненных полостей, напоминающих щель лонного сочленения взрослых. Гиалиновый хрящ лонного сочленения зубчатообразно соединяется с костной тканью; в нем выявляется значительное количество кровеносных сосудов (рис. 17).

Костно-хрящевая граница лонного сочленения весьма извилиста и даже зубчата вследствие взаимного глубокого проникновения клиновидных полуостровков костной и хрящевой ткани.

Структура лонного сочленения у мужчин и женщин в возрасте от 19 до 45 лет меняется. Наряду с гиалиновым хрящом здесь появляется и волокнистый, который

с возрастом все более разрастается, вытесняя гиалиновый хрящ. В ряде случаев гиалиновый хрящ представлен лишь отдельными островками. Костно-хрящевая граница лонного сочленения во всех случаях этого периода представляется менее извилистой, чем в детском возрасте, а в некоторых участках даже ровной.

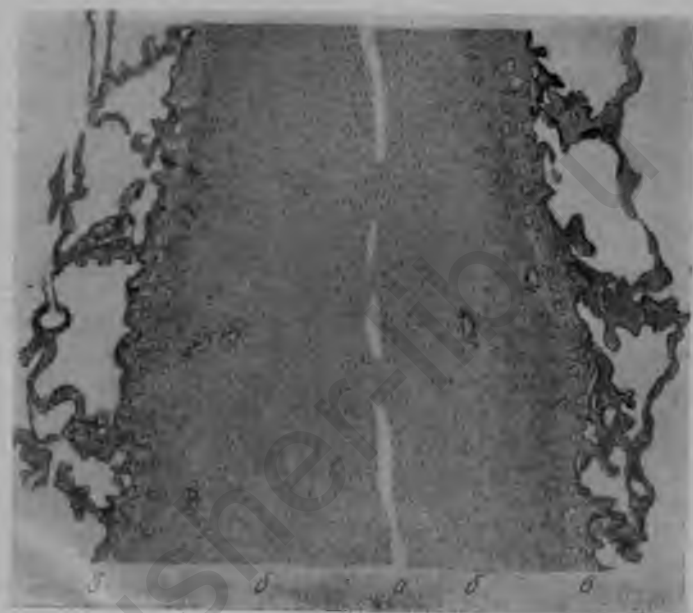


Рис. 16. Лонное сочленение новорожденного мальчика:
а — однородная полоска; б — гиалиновый хрящ; в — слой гиалинового хряща с колонкообразно расположенными клетками.

Особого внимания заслуживает то обстоятельство, что в центральных частях лонных сочленений женщин всегда удастся обнаружить длинную, более или менее широкую, иногда снабженную боковыми ответвлениями щель. В то же время у мужчин щель удастся обнаружить только в 50% случаев, причем даже там, где щель имеется, она представляется очень узкой и укороченной, как бы рудиментарной.

В старческом возрасте (60 лет и более) у лиц обоего пола костно-хрящевая граница лонного сочленения ста-

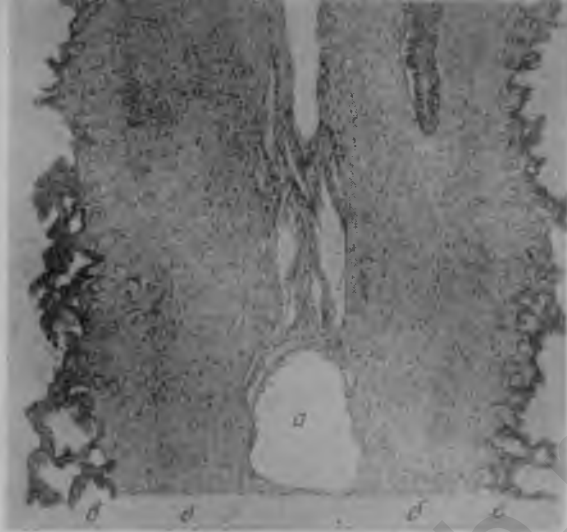


Рис. 17. Лонное сочленение девочки полутора лет:
a — полости, возникающие на месте гомогенной полоски;
б — гиалиновый хрящ; *в* — слой гиалинового хряща с колонкообразно расположенными клетками; *г* — кровеносный сосуд.

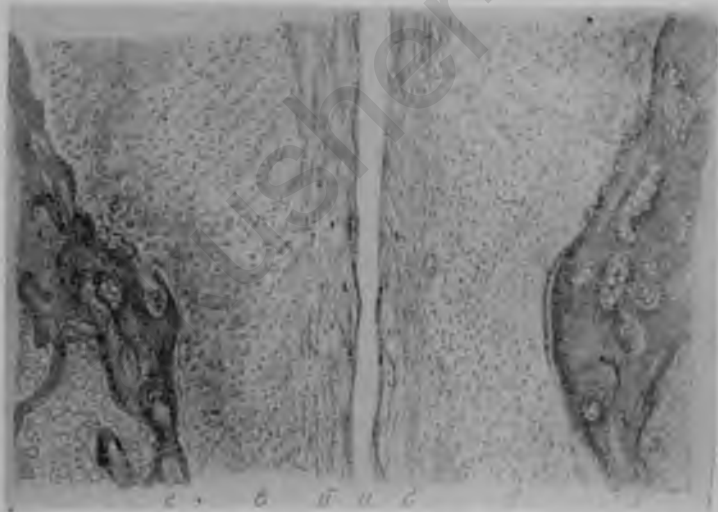


Рис. 18. Лонное сочленение женщины 19 лет:

a — щель лонного сочленения; *б* — фиброзный хрящ; *в* — гиалиновый хрящ; *г* — кость.

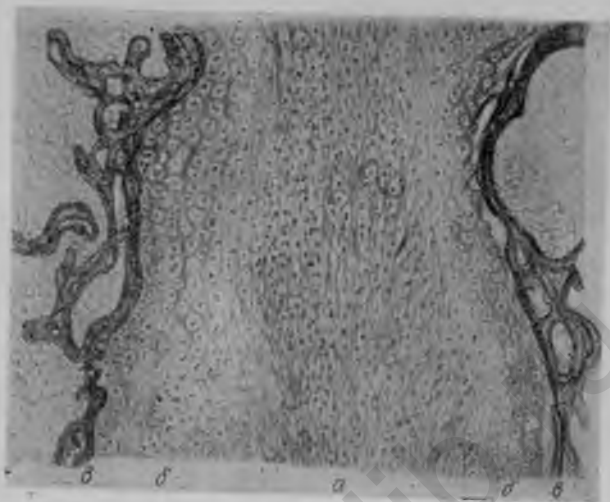


Рис. 19. Лонное сочленение мужчины 28 лет:
a — фибриновый хрящ; *b* — гиалиновый хрящ; *c* — кость.

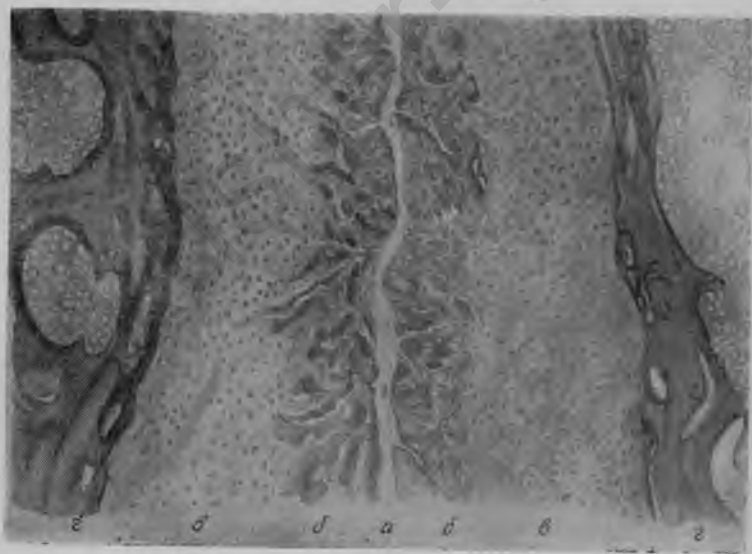


Рис. 20. Лонное сочленение женщины 60 лет:
a — щель лонного сочленения; *b* — фиброзный хрящ; *c* — гиалиновый хрящ; *d* — кость.

новится почти совершенно ровной. Масса гиалинового хряща в этом периоде несколько увеличивается по сравнению с аналогичными объектами в период половой зрелости. Пучки клейдающих волокон в фиброзном хряще становятся более грубыми, а клетки как этого, так и гиалинового хряща имеют более широкие, проявляю-

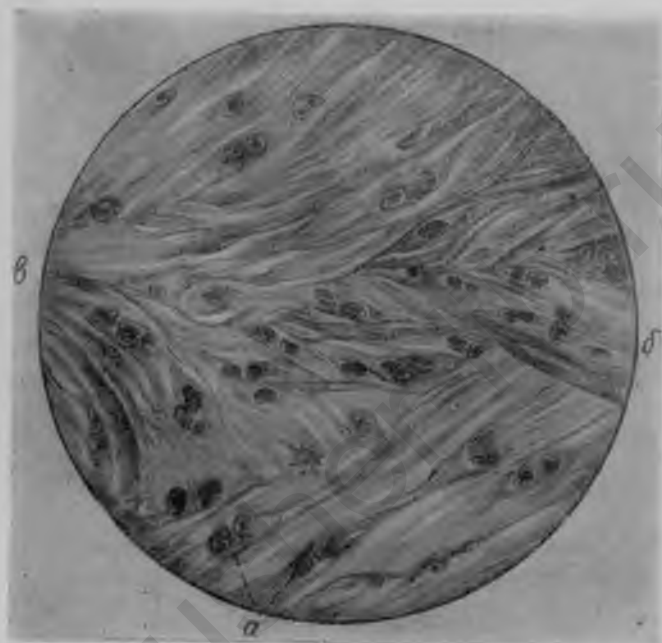


Рис. 21 Участок фиброзного хряща из лонного сочленения мужчины 61 года:

a — хрящевые клетки; *б* — грубые пучки коллагеновых волокон.

щие значительную базофилию, капсулы. Кровеносных сосудов в хрящевой ткани лонного сочленения стариков обнаружить не удастся.

Лонное сочленение — это чрезвычайно своеобразное соединение. Оно обладает половыми особенностями и имеет индивидуальные различия. Наблюдаются все виды сочленений — от синхондроза до настоящего сустава. У детей и у большинства лиц мужского пола лонное сочленение представлено чаще в виде бессуставного

сращения — симфиза, названием которого справедливо пользуются для его обозначения. Появление же щели в центре фиброзного хряща, делающей его несколько подвижным, превращает это соединение в так называемый полусустав. Это уже не сращение, но еще и не полный сустав. Оно представляет собой промежуточное




Рис. 22. Лонное сочленение мужчины 61 года:
а — фиброзный хрящ; *б* — гиалиновый хрящ; *в* — кость.

соединение, обладающее одновременно свойствами того и другого соединений. Чем больше развивается центральная щель, тем больше это соединение приближается к настоящему суставу. В тех случаях, когда щель проходит через всю высоту и одновременно через всю толщину фиброзного хряща, смыкается с периферическими связками и последние приобретают эндотелиальный покров, соединение становится подвижным. Теперь, вне сомнения, это соединение является настоящим суставом. Хотя этот сустав никогда не обладает всеми морфологическими свойствами, характеризующими истинные суставы, особенности строения и состояния лонного сочленения у мужчин и женщин и, в частности, постоянное наличие щели в лонном сочленении женщины, безусловно,

находятся в тесной связи с эндокринными и функциональными процессами, происходящими в организме женщины в связи с беременностью и родами. Эти процессы влияют на строение и состояние лонного сочленения у женщин. Они способствуют разрыхлению и растяжению связок, большей подвижности костей, расширению таза и более легкому прохождению головки через костное кольцо.

Особенности строения лонного сочленения имеют огромное значение для акушерства, так как влияют на функцию таза во время беременности и родов, на течение и исход родового акта.

акusher-lib.ru

Глава II

ФИЗИОЛОГИЯ СОЧЛЕНЕНИЙ ТАЗА

О ДОПУСТИМОСТИ РЕНТГЕНОВСКОГО ОБЛУЧЕНИЯ БЕРЕМЕННЫХ

Поскольку рентгенологические исследования беременных с целью определения состояния таза могут применяться с установленными обязательными ограничениями, считаем уместным рассмотреть вопрос об их влиянии на плод и, следовательно, о практической их допустимости.

Действие рентгеновых лучей на яйцо и плод человека давно изучается виднейшими рентгенологами, биологами и клиницистами. Возможность повреждения зародыша в результате рентгено- и радиооблучения впервые предположили Дедерлейн и Зелльгейм. Результаты экспериментов над животными по данному вопросу разноречивы. Указывают на изменения плодовитости, проявление общей хилости, слабости и повышенной смертности потомства облученных животных. Рейфершайд наблюдал у белых мышей, подвергшихся влиянию относительно малого количества лучей, уже через три часа после облучения явления дегенерации в виде пикноза ядер эпителия фолликулов и начинающуюся дегенерацию яйцевых клеток. Степень дегенерации, по его мнению, зависит от величины дозы. Гейнеке, Мюллер заявляют, что подобные явления наблюдаются и у необлученных животных в период созревания фолликулов и отрицают зависимость указанных изменений от рентгеновых лучей. Нюренбергер не мог отметить никаких аномалий и уродств развития до третьего поколения облученных белых мышей.

В нашей работе «Влияние слабого рентгеноосвещения яичников на потомство у белых мышей» мы применяли различные дозы — 100 р, 150 р и 200 р. Изучалась гистологическая картина яичников облученных мышей и потомства. Наблюдали за развитием детенышей до третьего поколения в количестве около 700 мышей. Определяли рост, вес, количество пометов, плодов в пометах, смертность и производили тщательные исследования в отношении аномалий и уродств развития. Нам также не удалось обнаружить каких-либо аномалий и уродств развития у потомства белых мышей до третьего поколения после рентгенооблучения матерей даже такой значительной дозой, как 200 р.

Не менее разноречивы данные наблюдений над детьми, рожденными после предшествовавшего рентгеновского облучения родителей. Шмидт, Гейнеман, Шенгольц, Вернер и другие авторы указы-

вают на повышенную склонность к самопроизвольным абортam после рентгеновского облучения. Описаны также ненормальности и уродства развития у так называемых «рентген-детей». Ряд дефектов — энцефалоцеле, порок сердца, гидроцефалия — ставят в связь с повреждением зародыша лучами. Однако приводимых данных недостаточно для доказательства зависимости этих изменений от рентгенового облучения и для категорических выводов об опасности повреждения потомства при рентгенооблучении. Случаи сердечного порока, рахита и т. п. не могут быть приписаны влиянию рентгеновых лучей и должны быть объяснены другими причинами.

К тому же, наряду с упомянутыми сведениями о так называемых «рентген-детях», мы находим в литературе и иные данные. Краус, Болафио и др. приводят случаи раннего оплодотворения и рождения вполне доношенных детей после рентгенооблучения полной овариальной дозой по поводу гипер- или полименореи. К этому мы можем присоединить данные многолетних наших наблюдений над детьми, рожденными после предшествовавшего рентгенооблучения одного или обоих родителей.

Нами проведены наблюдения над 12 детьми, рожденными у матерей вскоре после слабого рентгенооблучения по поводу различных заболеваний, и над 12 детьми и 5 внуками работников, в течение многих лет работающих в сфере действия рентгеновых лучей. Все эти дети развивались нормально, некоторые в данное время уже стали взрослыми, не обнаруживая никаких следов физического или умственного недоразвития.

На основании тщательных экспериментов над животными и наблюдений над людьми мы, как и большинство авторов, считаем, что полноценные яичниковые фолликулы у млекопитающих совершенно не повреждаются слабыми дозами лучей. Это значит, что повреждение зародышевой плазмы рентгеновыми лучами, хотя и возможно, но практически для человека не представляет опасности.

Микулич-Радецкий, касаясь вопроса о повреждении потомства вследствие облучения рака шейки матки у матери, указывает, что случаи повреждения плода возможны и наблюдаются при облучении в первой половине беременности (на 5-м месяце или раньше), когда плод слишком мал и весь подвергается воздействию лучей. При облучении же, проводимом во второй половине беременности, видимых повреждений ребенка не бывает.

Нам приходилось подвергать интенсивному комбинированному рентгено-радиолечению женщину по поводу рака влагалища во второй половине беременности. Беременность, доведенная до срока, закончилась кесарским сечением. Родилась двойня — девочки весом 1750 и 2150 г, длиной 40 и 45 см, вполне жизнеспособные, без каких бы то ни было видимых аномалий или повреждений. Выписаны с прибавлением веса и в хорошем состоянии. Мать долго находилась под нашим наблюдением и чувствовала себя хорошо.

Если все же по вопросу о применении массивных противораковых доз рентгеновых и радиевых лучей при лечении рака матки у беременных еще существуют разногласия, то на основании литературных данных и наших наблюдений можно считать, что технически правильно проводимые рентгенологические исследования исключают опасения в смысле возможности повреждения потомства.

ФУНКЦИЯ СОЧЛЕНЕНИЙ ТАЗА ПРИ БЕРЕМЕННОСТИ И РОДАХ У ЖЕНЩИН

Относительно функций таза и его сочленений во время беременности и родов у женщин существуют различные взгляды. Большинство авторов издавна полагало, что расширение тазовых сочленений возможно. Существовало даже мнение, что рождение ребенка не может произойти, пока полость таза не увеличится в своих размерах благодаря расширению тазовых связок и расхождению тазовых костей. Некоторые авторы, однако, придерживались иного мнения, отрицая эти явления. С точки зрения акушерства, изменения тазовых сочленений важны как явления, облегчающие роды и влияющие на пельвеометрические вычисления.

Для выяснения состояния тазовых сочленений, в частности лонного сочленения, и изменений во время беременности, родов и в послеродовом периоде производились рентгенологические исследования женщин в разные сроки беременности: непосредственно перед родами (при родовых болях), во время родов, а также в различные сроки послеродового периода (через несколько дней, недель и месяцев) — для определения хода обратного развития изменений лонного сочленения.

Рентгенологическому исследованию были подвергнуты 132 женщины в возрасте от 20 до 40 лет, из которых 59 (45,5%) первородявших, 42 (31%) повторнородящих и 31 (23,5%) многорожавшая; в числе последних 7 женщин рожали от 6 до 8 раз.

Все исследованные распределяются на три группы: I группа (66 женщин) подвергалась исследованию в разные сроки беременности — от 2 до 9 месяцев; II группа (36 женщин) — в разные сроки беременности и после родов; III группа (30 женщин) — непосредственно перед родами и во время родов. Среди 132 исследованных женщин срочные роды были у 121, перенос отмечался у 5, преждевременные роды наступили у 6.

Снимки производились на букибленде в горизонтальном положении женщины — на животе, на спине с вытянутыми ногами, с приведенными к животу ногами и в вальхеровском положении. В данной работе мы приводим только снимки в положении на спине с вытянутыми ногами, при котором создаются стабильные условия для

исследования таза, а не плода. Лонное сочленение на всех этих снимках находится на одинаковом расстоянии от пленки, независимо от срока беременности. Все снимки произведены в одинаковых условиях: позиция беременной, экспозиция, фокусное расстояние и вольтаж были идентичны. Поэтому ширина лонного сочленения вполне сравнима во всех отдельных случаях, хотя о действительной ширине лонного сочленения по снимку делать окончательные выводы невозможно.

Рентгенологическое исследование каждой женщины производилось от 2 до 5 раз; 34 женщинам сделано по два исследования, 62 — по три, 25 — по четыре и 11 — по пять¹.

I группа (66 женщин) подвергалась рентгенологическому исследованию в разные сроки беременности — от 2 до 9 месяцев.

Приведем характерный пример.

Беременная Ш., 34 лет, четвертая беременность, третьи роды. Беременность протекала без особых осложнений. Размеры таза: 28, 30, 32 и 20. Рентгенологическое исследование произведено в 2¹/₂ и 7¹/₂ мес. На рентгенограмме края противоположащих концов лобковых костей неровные: край правой кости несколько выпуклый, край левой — соответственно вогнутый. Кроме того, отмечается асимметрия высоты лобковых костей: правая на 3 мм выше левой. Ширина лонного сочленения на первой рентгенограмме 5 мм, на второй — 9 мм, т. е. почти вдвое шире.

Роды продолжались 1 час. 50 мин.: 1-й период — 1 час 05 мин., 2-й период — 15 мин., 3-й период — 30 мин. Первое продольное затылочное предлежание, передний вид. Родился мальчик, вес 3750 г, длина 50 см, окружность головки 36 см. Роды и послеродовой период — без осложнений и каких-либо явлений со стороны суставов таза. Родильница выписалась на 9-й день в хорошем состоянии.

Вторая группа (36 женщин) подвергалась рентгенологическому исследованию в разные сроки беременности и после родов.

Для этой группы характерно следующее наблюдение.

Беременная Г., 29 лет, четвертая беременность, третьи роды. Беременность протекала без осложнений. Размеры таза: 24, 26, 30 и 19.

¹ Примеч. ред. Современные исследования по изучению последствий действия ионизирующей радиации на развитие эмбриона ранних сроков беременности указывают на недопустимость рентгеновского облучения плодного яйца и даже матери. Во второй половине беременности допустимо рентгенологическое обследование при соответствующих показаниях. Многократные рентгенологические исследования таза во время беременности не должны иметь места.

Роды в первом продольном затылочном предлежании, переднем виде, продолжались 16 час. 20 мин.: 1-й период—15 час. 45 мин., 2-й период—10 мин., 3-й период—25 мин. Родилась девочка, вес 3200 г, длина 48 см, окружность головки 34 см.

Рентгенография в $2\frac{1}{2}$, 7 и $8\frac{1}{2}$ мес., во время родов и через три недели после родов. На рентгенограммах края противоположащих концов лобковых костей неровны, извилисты. Край правой лобковой кости более плотный и четкий, край левой дифференцируется нечетко. Ширина лонного сочленения на первой рентгенограмме—8 мм, на второй—11 мм, на третьей и четвертой—13 мм, на пятой же снова меньше 6 мм.

Роды и послеродовой период протекали совершенно нормально, без каких-либо явлений со стороны суставов таза. Выписалась на 9-й день в хорошем состоянии.

В данном случае мы видим, что уже в $2\frac{1}{2}$ мес. отмечалось расширение лонного сочленения. Это расширение с нарастанием срока беременности постепенно увеличивалось. Во время родов ширина лонного сочленения не изменилась и оставалась такой же, какой была к концу беременности. После родов наступила инволюция лонного сочленения, и к третьей неделе ширина лонного сочленения оказалась меньше, чем при первом исследовании, в $2\frac{1}{2}$ мес. беременности. Это подтверждается расширением лонного сочленения уже в 2,5 мес. беременности.

Рентгенологические исследования позволяют утверждать, что во всех случаях во время беременности наступает расширение лонного сочленения в той или другой степени. Это расширение индивидуально различно. В послеродовом периоде изменения довольно быстро исчезают. Расширение лонного сочленения начинается в ранних стадиях беременности, до 2—3 мес. и увеличивается постепенно с нарастанием срока беременности. Если известно состояние лонного сочленения до беременности, то систематическое рентгенологическое исследование может оказаться весьма ценным подсобным методом для ранней диагностики беременности. О возможности использования признака размягченных сочленений таза в целях диагностики беременности пишет также И. Ф. Жордания.

Влияют ли роды на состояние лонного сочленения? Происходит ли дальнейшее расширение его в процессе родов? Исследование женщин III группы (30 человек) непосредственно перед родами и в процессе родов,

в первом и втором периодах, дает возможность ответить на эти вопросы.

Приведем пример.

Беременная Н., 20 лет, первая беременность, первые роды. Беременность протекала без осложнений. Размеры таза: 25, 26, 29, 19. Роды во втором продольном затылочном предлежании, переднем виде, продолжались 15 час. 15 мин.: 1-й период—13 час. 50 мин., 2-й период—1 час 15 мин., 3-й период—30 мин. Родился мальчик, вес 2900 г, длина 48 см, окружность головки 34 см.

Роды и послеродовой период протекали без осложнений и каких-либо явлений со стороны суставов таза. Рентгенография произведена до начала родовой деятельности, в первом периоде родов, в разгар схваток, и во втором периоде— во время потуг. На рентгенограмме суставные концы лобковых костей неравномерно разрежены, края их неровные, зубчатые, недостаточно четкие. Конец левой лобковой кости закруглен, особенно в верхнем отделе. Ширина лонного сочленения на всех трех рентгенограммах 8 мм, т. е. процесс родов не отразился на состоянии лонного сочленения.

Для получения более правильных выводов I и II группы мы объединили и анализировали вместе, а группу III—отдельно.

102 роженицы I и II групп по возрасту распределяются следующим образом: до 20 лет—10, от 21 до 25—28, от 26 до 30—40, от 31 до 35—20, от 36 до 40—4.

С повышением возраста наблюдается увеличение ширины лонного сочленения, хотя и незначительное, в пределах 0,2—0,3 мм в каждой возрастной группе. Указанное увеличение наблюдается лишь до 30-летнего возраста. Это говорит о том, что подвижность тазовых сочленений и у первородящих старше 30 лет весьма ограничена.

Средняя ширина лонного сочленения в первой половине беременности у первородящих и повторнородящих одинакова; во второй половине беременности у первородящих средняя ширина лонного сочленения несколько меньшая, чем средняя ширина лонного сочленения в этом же периоде у повторнородящих. Разница, правда, незначительна—0,4 мм.

Расширение лонного сочленения во время беременности, не дающее никаких клинических симптомов, колеблется у первородящих между 1,5 и 7 мм, а у многорожавших— между 2 и 7 мм. Среднее расширение лонного сочленения у первородящих на 0,4 мм меньше, чем у многорожавших.

Средняя продолжительность родового процесса у первородящих — 14 час. 55 мин.: 1-й период — 12 час. 23 мин., 2-й период — 1 час 44 мин., 3-й период — 0 час. 48 мин.; у многорожавших весь родовой процесс длится в среднем 7 час. 47 мин.: 1-й период — 6 час. 23 мин., 2-й период — 0 час. 47 мин., 3-й период — 0 час. 37 мин.

При анализе показателей продолжительности родового процесса отмечается последовательное уменьшение ее соответственно увеличению ширины лонного сочленения. Если при ширине лонного сочленения 5,5—6,5 мм общая продолжительность родового процесса в среднем составляет 20 час. 20 мин., то при ширине лонного сочленения 12—13 мм родовой акт длится в среднем только 7 час. 10 мин., т. е. с расширением лонного сочленения на 7,0—7,5 мм продолжительность родового процесса сокращается в среднем на 13 часов, или на 64,5%. При последовательном расширении лонного сочленения на 1 мм сокращение длительности родового процесса колеблется между 13,5 и 26%.

Анализируя показатели длительности родового процесса в зависимости от ширины лонного сочленения отдельно у первородящих и многорожавших, можно отметить ту же зависимость в каждой из этих групп. Однако у многорожавших последовательное увеличение ширины лонного сочленения приводит к более значительному сокращению длительности родового процесса, чем у первородящих. Так, если у первородящих при увеличении ширины лонного сочленения на 4,5—5,5 мм средняя длительность родового процесса сокращается на 44%, то у многорожавших при таком же изменении ширины лонного сочленения длительность родового процесса сокращается на 70%. При последовательном расширении лонного сочленения на 1 мм сокращение длительности родового акта в среднем колеблется у первородящих между 6 и 25%, а у многорожавших между 3 и 45%.

Данные о зависимости между весом ребенка и шириной лонного сочленения во время беременности показывают, что увеличению веса ребенка соответствует незначительное увеличение ширины лонного сочленения матери. Точно так же отмечается зависимость между длиной ребенка и шириной лонного сочленения; увеличению длины ребенка соответствует известное увеличение ширины лонного сочленения.

При равномерно суженном тазе средняя максимальная ширина лонного сочленения незначительно (на 0,9 мм) меньше средней максимальной ширины лонного сочленения нормального таза.

Изменения, происходящие в лонном сочленении во время беременности, постепенно исчезают после родов. Однако последовательной зависимости между сроками послеродового исследования и шириной лонного сочленения в эти сроки установить не удается. Инволюция лонного сочленения индивидуально различна. В крайние сроки послеродового исследования — до 2 недель и от 5 недель до 2 месяцев — ширина лонного сочленения явно уменьшается как во всех наблюдениях, так и по группам первородящих и многорожавших в отдельности.

В 5% наблюдений лонное сочленение при послеродовом исследовании сузилось до исходной ширины, в 53% сохранилось известное расширение по сравнению с исходными размерами, а в 42% оно оказалось уже, чем было вначале.

Всех рожениц III группы было 30. Распределение по возрасту: до 20 лет — 5, от 21 года до 25 лет — 8, от 26 до 30 лет — 8, от 31 года до 35 лет — 6, от 36 до 40 лет — 3. Ширина лонного сочленения в этой группе в первом периоде родов колеблется между 5,5 и 9 мм, во втором периоде — 6 и 9,5 мм. Средняя ширина лонного сочленения в первом периоде родов 7,8 мм, во втором — 8,3 мм.

Среди 30 рожениц III группы первородящих было 17, многорожавших — 13. Ширина лонного сочленения у многорожавших между 5,5 и 9,0 мм. Средняя ширина лонного сочленения в первом периоде родов соответственно 8 и 7,6 мм, во втором периоде — 8,3 и 8,2 мм.

Таким образом, средняя ширина лонного сочленения как в первом периоде родового акта, так и во втором у первородящих хотя и незначительна, но больше, чем у многорожавших: в первом периоде — на 0,4 мм, во втором — на 0,1 мм.

Следует также отметить, что у первородящих лишь в 35% всех случаев наблюдается расширение лонного сочленения во втором периоде родового акта по сравнению с первым периодом. В 65% случаев изменение ширины лонного сочленения ни в первом, ни во втором пе-

риодах родов не наблюдается вовсе. У многорожавших, наоборот, расширение наблюдается в 62% случаев, а отсутствует — в 38%. Средние размеры расширения у первородящих на 25% меньше, чем у многорожавших.

У первородящих средняя продолжительность первого периода родового процесса уменьшается с увеличением ширины лонного сочленения в этом периоде; однако зависимость эта непоследовательна.

У повторнорожавших указанная зависимость становится более рельефной и последовательной.

Отмечается определенная зависимость между шириной лонного сочленения у многорожавших и продолжительностью родового процесса: чем больше ширина лонного сочленения во втором периоде родового акта, тем меньше продолжительность родов. С особой последовательностью это определяется по продолжительности родового акта в целом: при последовательном расширении лонного сочленения на 1 мм продолжительность всего родового акта уменьшается соответственно на 52—58%.

Анализ зависимости между весом ребенка и максимальной шириной лонного сочленения в процессе родов показывает, что чем больше вес ребенка, тем больше, хотя и не совсем последовательно, средняя максимальная ширина лонного сочленения в процессе родов. При увеличении веса ребенка на 1 кг среднее расширение лонного сочленения соответственно составляет 0,8 мм, или 10% исходной ширины.

ОСНОВНЫЕ ФАКТОРЫ, ВЛИЯЮЩИЕ НА ИЗМЕНЕНИЯ СОЧЛЕНЕНИЙ ТАЗА ПРИ БЕРЕМЕННОСТИ И РОДАХ

Основной причиной расширения лонного сочленения во время беременности и родов одни авторы считают механические моменты, давление головки на тазовое кольцо и т. п. Другие же видят в этом расширении физиологический процесс.

Изучению физиологического влияния беременности и родов на тазовое кольцо в последнее время уделяют особое внимание. Клинические наблюдения и рентгенологические данные доказали, что разрыхление тазовых связок и расширение сочленений таза — нормальные явления при беременности. Некоторые изменения происходят в столь раннем периоде беременности, что меха-

нические факторы, как причинные, совершенно исключаются. Исследования показывают, что суставные релаксации при беременности и родах происходят под влиянием гормонов.

При разрыхлении неподвижных частей таза в течение беременности, несомненно, дело идет о явлениях, происходящих во всем организме. О возвращении тазового кольца после родов в исходное состояние можно говорить как о типичной послеродовой инволюции.

Анатомические и главным образом гистологические исследования изменений тканей в лонном и крестцово-подвздошных сочленениях обнаружили закономерное разрыхление структуры при беременности, менее выраженное в крестцово-подвздошных сочленениях. Все исследователи согласны в том, что при беременности связки лона васкуляризируются и растягиваются.

Влияние гормонов в эксперименте

В экспериментах на морских свинках установлено, что лобковый симфиз у самок до начального периода беременности развивается так же, как и у самцов, имея непрерывную пластинку гиалинового хряща между костными элементами. Далее обнаруживается сексуальный диморфизм лонного сочленения в виде катаплазии межкостной пластинки. Сначала у самок появляется щель, а затем — расхождение костных элементов с сопутствующим образованием хрящевых волокон в виде соединительной связки. Этот метаморфоз делает возможными эффективное расхождение костных элементов лонного сочленения (лобковых и седалищных ветвей) при родах и сопровождающую его гиперплазию симфизарных связок, способствуя прохождению головки плода со средним диаметром 20 мм через тазовый канал диаметром приблизительно 11 мм. В лонном сочленении самки морской свинки обнаруживается разрыхление структуры связочного аппарата, развитие артериальных и венозных сосудов, а также возникновение новых полостей, придающих ткани кавернозный характер. У самок морских свинок, таким образом, наблюдается выраженный активный рост связочного аппарата лонного сочленения.

Специфические изменения в лобковых костях мешконосца-прыгуна и вообще у низших животных, выра-

жающиеся в разрыхлении и определенном расширении тазовых суставов при беременности и родах, являются вторичными половыми признаками и управляются яичниками. Обнаружено, что у самцов, у которых сохраняется обычно сплошной лобковый-симфиз в течение всей их жизни, эта форма может изменяться, если их кастрируют и дают яичниковый экстракт; наоборот, у молодых кастрированных самок, которым произведены повторные прививки тестикул, лобковый симфиз сохраняется. Значит, изменение лобкового симфиза у феминизированных самцов связано с развитием женских вторичных половых признаков, а у маскулинизированных самок сопровождается развитием половых признаков, свойственных самцам. Этот факт подтверждает, что резорбция костей может быть основной причиной метаморфоза таза плацентарных животных и разрыхления связок в тазу некоторых млекопитающих во время беременности. Опыт показал, что гормон желтого тела после предварительного применения фолликулярного гормона вызывает разрыхление и расширение лонного сочленения у морских свинок.

Исходя из того, что разрыхление тазовых связок происходит только во время беременности, что оно, по-видимому, зависит от действия гормонов, циркулирующих в крови беременных животных, и что кровь последних должна быть первоисточником, вызывающим разрыхления, инъецировали кровяную сыворотку беременных крольчих в количестве 2 мл 20 девственным самкам морских свинок. При этом у большинства животных происходило значительное разрыхление тазовых связок, которое можно было определить пальпаторно, а на рентгенограммах можно было установить явное расширение лонного сочленения. Разрыхление в некоторых случаях обнаруживается уже спустя 8 часов после инъекции, но обычно достигает максимума через 12—18 часов. К прежнему состоянию таз возвращается через 2—3 дня. Степень разрыхления связок весьма различна: иногда обе половины таза взаимоподвижны, независимы друг от друга, в других случаях подвижность едва заметна, а подчас совершенно отсутствует. В наиболее благоприятных случаях лобковые кости расходятся на 8—10 мм и представляют картину, идентичную наблюдаемой при беременности.

Доказано, что степень релаксации зависит от момента цикла течки, в котором производят инъекции. Наибольшая релаксация происходит при инъекциях во время или незадолго до течки, затем разрыхление постепенно уменьшается до 6—7-го дня после течки, когда влияние сыворотки становится неустойчивым.

Два вещества влияют на образование тазового разрыхления, а именно: фолликулярный гормон и описанное в литературе в 1926 году обнаруженное в крови морских свинок нестероидное гормоноподобное вещество — релаксин, циркулирующий в крови беременных. Ни один из них самостоятельно не способен вызвать разрыхление. Организм животного должен быть предварительно приведен в соответствующее физиологическое состояние фолликулярным гормоном, чтобы тазовые связки оказались способными реагировать на вещество, находящееся в сыворотке беременных крольчих.

Влияние некоторых факторов на изменения сочленений таза у женщин

Изменения сочленений таза, подобные наблюдаемым при беременности, могут быть вызваны инъекциями сыворотки беременных женщин, подготовленным эстрогеном самцам животных. Вещество, вызывающее подобные суставные изменения, обнаруживается в сыворотке беременных женщин на 18—20-й неделе беременности, постоянно выявляется в среднем триместре беременности, но наличие его в крови беременных в последнем триместре сомнительно. Это как будто подтверждает связь гормона с активностью желтого тела, хотя до сего времени еще не ясно, является ли разрыхление результатом эстрогена или содружественного эффекта эстрогена и добавочного гормонального фактора. То, что изменение корреляции гормонов яичника может вызвать релаксацию тазового кольца, доказывается рентгенологически определением диастаза лонного сочленения в период менструаций, а также частой ассоциацией месячных очищений с крестцовыми болями. Всем известна частота появления крестцово-поясничных болей при менструации и беременности, несмотря на полное ортопедическое равновесие.

Занимаясь вопросами рентгенотерапии альгоменореи, мы попутно производили рентгенологические исследования лонного сочленения до менструации, во время нее и после, причем закономерно наблюдали изменения лонного сочленения.

Б-ная Ц., 27 лет. Менструации с 14 лет, установились сразу, по 3 дня, через 4 недели, с незначительными болями. Половая жизнь с 19 лет. Через год после замужества менструации реже — через семь-восемь недель, по три дня, резко болезненные. Не беременела.

На рентгенограммах (рис. 23) противоположные концы лобковых костей неровные, края их уплотненные, край левой лобковой кости




Рис. 23. Рентгенограммы лонного сочленения женщины 27 лет во время менструации и в различные сроки межменструального периода:

а — 8 дней до менструации; *б* — 1-й день менструации; *в* — 8 дней после менструации; *г* — 1-2 дня до очередной менструации.

в верхней половине вогнут. Отмечается также асимметрия высоты лобковых костей: правая выше левой на 2 мм. Подлобковая дуга пологая. Форма лонного сочленения приближается к V-образной. Наибольшая ширина лонного сочленения на первой рентгенограмме, за 8 дней до менструации, — 5 мм, на второй, в первый день менструации, — 7 мм, на третьей, через восемь дней после менструации, — 4 мм, через 24 дня после менструации и за день-два до очередной менструации — снова 7 мм. Следовательно, ширина лонного

сочленения во время менструации и в разные сроки межменструального периода различная, и наибольшая ширина отмечена во время или незадолго до менструации.

Таким образом, рентгенологическими исследованиями установлено наличие постоянных изменений лонного сочленения во время менструации и в разные сроки межменструального периода. Изменения эти хотя и незначительны, но закономерны. Расширение лонного сочленения колеблется от 0,5 до 3 мм. Наибольшая ширина отмечается во время менструации или незадолго до нее. После месячных наступает постепенное сужение лонного сочленения, достигающее максимума приблизительно к 12—15-му дню после менструации, а затем снова наступает постепенно расширение лонного сочленения, достигающее максимума к началу очередной менструации (табл. 3).

Таблица 3

Состояние лонного сочленения во время менструации и в различные сроки межменструального периода

Исследуемые	Возраст	Время исследования		Ширина лонного сочленения в мм			Максимальное расширение в мм
		сколько дней до менструации	сколько дней после менструации	до менструации	1-й день менструации	после менструации	
М	28	10	—	5,0	6,0	—	1
Г-а	28	5	—	4,0	4,5	—	0,5
Ч	22	10	8	5,5	6,0	5,0	1
П	30	10	8	6,5	7,0	6,0	1
Н-ко	19	10	11	6,0	6,0	5,0	1
К-б	19	10	9	8,0	8,0	7,0	1
Ц-ко	21	12	9	5,0	6,0	5,0	1
О	38	6	8	5,5	6,0	5,2	0,8
Б-ко	21	8	9	5,5	6,0	5,0	1
К-я	35	10	12	4,0	5,0	4,5	1
Б-на	26	10	8	5,5	7,0	6,0	1,5
Ц-р	27	8	8	5,0	7,0	4,0	3

В общем, результаты наших экспериментально-рентгенологических наблюдений над животными и клинко-рентгенологических исследований женщин во время менструации, беременности и родов позволяют сделать вывод, что в разрыхлении и расширении тазовых сочленений у женщин во время менструации и при беременности играют важную роль гормональные влияния, в частности и главным образом овариальные гормоны. Часто уже в ранние месяцы беременности женщины ощущают усталость, особенно при подъеме в гору и во время перемены положения. Нередко во время менструации и беременности женщины жалуются на боли в пояснице и в области лонного сочленения. У этих больных при пальпации обнаруживается явная подвижность лонного сочленения. Диастаз тазовых сочленений приводит к расширению тазовой полости и родового канала, которое может стать определяющим фактором-исхода родов. Различные акушерские положения при родах, инстинктивно принимаемые женщиной, часто невыносимые для небеременной и невозможные для мужчин, возможны только вследствие связочных и суставных релаксаций. Наблюдающаяся при беременности релаксация крепких связок крестцово-подвздошных и лонного сочленений, в которых возможна большая подвижность, является физиологической; вследствие релаксации связочного аппарата увеличиваются размеры таза.

Все эти процессы до последнего времени объясняли различно. В последнее же время, благодаря экспериментальным и рентгенологическим работам, выяснилось, что все эти явления обусловлены главным образом гормональными влияниями. Разрыхление тазовых сочленений, и в частности лонного, во время беременности является результатом гормональных влияний, распространяющихся на все ткани в период беременности. И. Ф. Жордания считает, что в физиологии беременности важна роль релаксина, который выделяется желтым телом и плацентой и обладает способностью повышать растяжимость связок (особенно таза).

Структурные изменения, которые претерпевают во время беременности тазовые сочленения, ведут к увеличению тазовой полости и таким образом благоприятствуют опусканию и прохождению плода. Расширение та-

за зависит от большой растяжимости связок, позволяющей прилегающим отделам отдаляться друг от друга, от эксцентрического действия тела матки на стенки таза, слабо связанные между собой, и от большой подвижности крестцово-подвздошных сочленений, позволяющих более обширное отклонение крестца; в результате получается пропорциональное увеличение передне-заднего размера таза.

Имеются указания на подвижность суставов у беременных ввиду увеличения количества серозной жидкости в связках и хряще лонного сочленения. А. И. Петченко отмечает, что во время беременности происходит отечное пропитывание и разрыхление тканей в области лонного сочленения, вследствие чего суставные концы лонных костей приобретают большую подвижность, чем до беременности. Крестцово-копчиковое сочленение, укрепленное по сторонам небольшими связками, допускает значительное отклонение копчика кзади, что является важным моментом в механизме прохождения головки через костные родовые пути.

Характерные особенности строения лонного сочленения женщины, главным образом постоянное наличие щели в нем и типичная форма подлобковой дуги, с одной стороны, изменения, наступающие в лонном сочленении во время беременности — разрыхление, уменьшение резистентности связочного аппарата, придающие ему в функциональном отношении значение настоящего сустава — с другой, способствуют расширению и увеличению полости таза во время родов и благоприятствуют их течению и исходу.

Параллельные изменения в крестцово-подвздошных сочленениях во время беременности и родов наблюдали многие авторы. Установлено, что при изменениях лонного сочленения происходят соответствующие изменения и в крестцово-подвздошных. Но так как здесь действие распределяется на два сустава, то и изменения происходят в обоих. Это распределение, однако, неравномерно, ибо нагрузка бывает больше на одной половине тела: правое крестцово-подвздошное сочленение более подвижно, явления расширения здесь более выражены.

Наблюдающиеся у беременных боли в суставах, например локтевых и коленных, следует поставить в связь

с пониженной функцией яичников. Эти страдания суставов аналогичны болям в суставах в период климактерия и относятся к *arthropathia ovariorpiva* (Г. Г. Гентер).

Описан случай частичного вывиха коленного сустава во время беременности. Это свидетельствует о том, что релаксация тазовых сочленений является лишь одним из многих изменений скелета, сопровождающих беременность. Частота и степень вовлечения других суставов при беременности еще недостаточно изучены и ни в одной из других связочных или суставных структур не удалось рентгенологическим исследованием обнаружить релаксаций, подобных установленной в лонном сочленении.

Отмеченные явления роста костей во время беременности обусловлены изменением гормональной корреляции, главным образом гормонов яичников, гипофиза, вилочковой и щитовидной желез. Кроме вилочковой железы, на рост действуют выпадение функции яичников и гипертрофия щитовидной железы и гипофиза. Все эти моменты наблюдаются при беременности. Овариальная функция претерпевает значительные количественные и качественные изменения.

Пальпаторно обнаруживаемое увеличение щитовидной железы при беременности относится к частым явлениям. Точно так же при каждой беременности наблюдается увеличение хромофильных клеток гипофиза, повышение функции которых при новообразованиях и акромегалии вызывает большой костный рост.

Доказательством роста костей во время беременности служит обнаружение во многих случаях остеофитов, а также акромегалических явлений и изменений в результате воздействия внутрисекреторных факторов (Газельгофер). Эти явления наступают со второго месяца беременности и проявляются не только в росте костей, но больше в виде усиленного обмена на границе костно-хрящевой зоны. Вентральные края лонного сочленения раньше всего подвергаются изменениям. В других случаях обнаруживаются типичные изменения в субхондральной краевой зоне, в хряще в виде сосудистых и костных образований мозаичной структуры, как выражение быстрого наслоения костной ткани.

Мы согласны с авторами, которые говорят об остаю-

щется незначительном расширении таза в результате родов и что легкие повторные роды следует объяснять не только отсутствием препятствий, возникающих в мягких тканях, но главным образом — увеличением расширения таза. Не всегда, однако, возможно установить соотношения между длительностью родов и степенью релаксации.

акusher-lib.ru

Глава III

ПАТОЛОГИЯ ЛОННОГО СОЧЛЕНЕНИЯ

Вместе с большинством авторов считаем, что изменения тазовых сочленений, наблюдающиеся у большинства беременных женщин, являются физиологическими, обусловленными эндокринологическими моментами. Физиологическими эти процессы, разумеется, можно считать лишь постольку, поскольку они не сопровождаются клиническими симптомами — затруднением или даже невозможностью ходить, болями в тазу и, в частности, в области лонного сочленения, т. е. состояние не переходит из физиологического в патологическое (разрыв). Если подвижность лонного сочленения во время беременности сопровождается болезненностью, то это указывает на переход в патологическое состояние. Чрезмерное разрыхление сочленений таза И. Ф. Жордания с полным основанием рассматривает как своеобразное проявление токсикоза. Наивысшую степень размягчения и ненормальной подвижности представляет остеомаляция. Растущий плод свою повышенную потребность в извести покрывает из материнских резервов. Известно, что содержание кальция в крови небеременных составляет 10 мг%, в то время как при беременности доходит до 11,7 мг%, а во время родов — до 12,7 мг%. К явлениям декальцинации у беременных относятся также остеофиты, обнаруживающиеся почти в 30% автопсий, известковые отложения на внутренней поверхности черепа, известковые очаги в плаценте. Кроме того, известно, что переломы при беременности плохо заживают, а течение туберкулезного процесса ухудшается. Все это должно быть объяснено истощением кальциевых резервов. Особенно ясно декальцинация выражена при остеомаляции.

Наблюдающиеся при беременности гиперемия, разрыхление лонного сочленения, повышенное содержание жидкости в нем и связанные с этим повышенная повреждаемость тканей и изменения статически-функционального воздействия могут стать причиной реактивно-продуктивных явлений воспаления на костно-хрящевой границе. Это легко может способствовать травмам скелета, особенно при последующих родах, вследствие изменения функциональной нагрузки. Если имеются старые изменения либо вследствие беременности, либо вследствие механически-статических факторов, даже мало выраженные, то при родах они могут увеличиваться. Незначительные изменения при наличии механически-травматических нарушений могут привести к суммированию вредных воздействий, и состояние физиологического расширения лонного сочленения может перейти в патологическое, в разрыв.

ЭТИОЛОГИЯ РАЗРЫВОВ

Этиологически повреждения тазового кольца в виде перелома костей, разрыва тазовых сочленений вообще и лонного сочленения, расхождения лобковых костей в частности, подразделяют на две группы.

К первой группе относят повреждения, обусловленные тяжелыми травмами в результате железнодорожных и автомобильных катастроф, падения с лошади и т. п. Случаи травматических повреждений таза у женщин во время беременности должны быть выделены из первой группы, так как являются переходными между первой и второй группами. Здесь самая незначительная травма дает иногда чрезвычайно большие повреждения. Последнее может быть объяснено состоянием остеомалации, свойственной беременным вследствие нарушения у них кальциевого обмена (большая затрата кальция на развитие плода при отсутствии соответствующего пополнения).

Во вторую группу включают повреждения и разрывы, которые происходят во время беременности, родов и в послеродовом периоде. Эту группу повреждений делят на две подгруппы — травматические и спонтанные. При этом указывают, что наибольшее число случаев падает на первую подгруппу (70% по Рудо).

Однако опыт показал, что наблюдаются случаи, когда моменты, вызывающие большие повреждения, настолько незначительны (например, разрыв лонного сочленения при рождении плаценты), что ни в коем случае не могут служить для объяснения наступившей травмы. Поэтому приходится считать, что в данном случае подобная травма послужила только завершением предшествовавших более глубоких физиологических процессов и анатомических изменений в организме. Эти соображения заставляют нас отказаться от подразделения этой группы повреждений на спонтанные и травматические.

Этиология второй группы разрывов лонного сочленения во время беременности, родов и в послеродовом периоде не всегда ясна. Одни авторы (Альфельд, Уишнер и др.) объясняют эти «расхождения» и разрывы давлением предлежащей части на тазовое кольцо, причем лобковые кости расходятся в стороны при опущении детской головки как при оперативном вмешательстве, так и при спонтанных родах. Другие (Польгар, Келлер, Рейз, Баер, Аренс и Стюарт) считают причиной «расхождения» лонного сочленения во время родов растягивающее действие головки плода на тазовое кольцо, которое отличается податливостью. Третьи указывают, что разрыв лонного сочленения при родах вызывается интенсивными сокращениями матки при бурном течении родов. Такой взгляд, однако, не может объяснить противоречия между частотой бурных родов и редкими случаями разрыва лонного сочленения. Некоторые полагают (Мартинелли), что расширению таза во время родов способствует также мускулатура — прямые и косые мышцы живота сверху и аддукторы бедра снизу. Расхождение лонного сочленения может быть результатом действия этих мышц.

Другие авторы (Кайзер, Штумпф и др.) придают большое значение неблагоприятному вставлению головки при несоответствии размеров ее и таза. Основным этиологическим моментом многие считают тяжелые роды, особенно заканчиваемые наложением щипцов; главная причина при этом неправильное наложение щипцов (Бертин, Истмен и др.).

Не все случаи, однако, могут быть связаны с опера-

тивным вмешательством при наличии несоответствия размеров головки и таза.

Предрасполагающие моменты, безусловно, играют определенную роль в возникновении разрыва лонного сочленения. Они могут быть приобретенными или врожденными. Физиологические раздражения могут действовать «патогенно» (Гиерле). В подобных случаях отдельные виды тканей могут быть селективно предрасположены к тем или другим заболеваниям, как это доказано в отношении соединительной ткани (Бутерзак). Костно-хрящевая ткань, являясь разновидностью соединительной ткани, в этом отношении не составляет исключения. В патологии костно-хрящевой системы часто наблюдаем явления, обусловленные как вызывающими, так и предрасполагающими факторами. Усиленное крово- и лимфообращение во время беременности, обуславливающее разрыхление тазовых сочленений, вызывает ослабление их прочности, особенно при наличии гипопластичного связочного аппарата.

Иногда можно объяснить разрыв лонного сочленения его чрезмерной неподвижностью, недостаточным разрыхлением связочного аппарата (Барделебен, Клеман и др.).

Имеются указания на гипоплазию связочного аппарата женщины как на один из этиологических моментов, предрасполагающих к разрыву тазовых сочленений. Другие авторы (Гольцбах, Майер, Керер, Айзенберг) указывают, что спонтанный симфизарный разрыв может произойти без гипоплазии, особенно в случае быстрого изгнания плода, неблагоприятного вставления предлежащей части или при больших размерах ребенка. Большинство авторов, однако, полагает, что чрезмерное разрыхление тазовых сочленений, переходящее границу нормального, является основным предрасполагающим моментом к разрыву. «Изменения в суставах, переходящие границу нормального разрыхления во время беременности, и применение механического насилия при родах являются основными этиологическими моментами расхождений и разрывов лонного сочленения» (Л. И. Бубличенко). И. Ф. Жордания тоже считает, что при более значительном размягчении сочленений таза оно может принять патологический характер и приве-

сти к перерастяжению или даже к разрыву лонного сочленения во время родов.

Расслабление тазовых связок является постоянным явлением при беременности. Подвижность лонного сочленения в легкой степени наблюдается у всех беременных и рожениц.

В результате сильного растяжения лонного сочленения при тяжелых родах возникают пролиферационные процессы в суставном хряще и пограничных костях, что является, весьма вероятно, и причиной разрыва. Н. Н. Феноменов обнаружил подобные изменения — усиленную пролиферацию хрящевых клеток и значительное скопление юных индифферентных клеток как в капсуле, так и в межклеточной ткани — в кифотическом тазе. Он искал причину этого «хронического воспаления» в растяжении тазовых суставов, которое происходит вследствие отхождения верхней части крестца кзади. В результате этих воспалительных изменений образуется необычная подвижность тазовых суставов, которая ясно выражена в следующем своеобразном случае: роженица с кифотическим тазом родила живого доношенного ребенка в лицевом предлежании, без какого бы то ни было вмешательства, хотя поперечный размер выхода был меньше 5 см.

И. Ф. Жордания считает, что у некоторых беременных наблюдается чрезмерное размягчение сочленений таза. Если при этом давление на костное кольцо со стороны рождающегося плода бывает чрезмерным, например, при слишком энергичных потугах и оперативных родах, то размягченные сочленения иногда настолько растягиваются, что лонные кости далеко отходят друг от друга.

Л. А. Кривский указывает на следующие причины разрыва лонного сочленения: хронические воспаления суставов; повреждения во время беременности или при предшествовавших родах; хронический ревматизм, рахит, кариез, слабость связок; узкий таз; неправильное вставление головки; чрезмерная величина ребенка и т. п. По данным Путшара, на всех его препаратах лонного сочленения после родов, при которых рождались дети весом свыше 2000 г, обнаружены свежие надрывы. Разрыхление, появляющееся в первой половине беременности, в дальнейшем, особенно во второй поло-

вине беременности, когда расширение быстро нарастает, проявляется в виде значительных повреждений: образуются трещины, разрывы, щели, содержащие кровь, т. е. получается картина травмы. Последствия подобных разрыхлений во время беременности и родов обнаруживаются в виде кровоизлияний в суставах. Кровяные остатки часто являются случайными находками на вскрытиях без всяких анатомических указаний на возникновение данного кровоизлияния.

В некоторых местах обнаруживаются возникновение и последствия более грубых травм — надломы, мозолистые образования. Вследствие многих повторных повреждений, в результате многократных беременностей и родов фиброзный и гиалиновый хрящи могут быть настолько повреждены, что больше не восстанавливаются. Подобные явления отмечаются при вторичном деформирующем остеоартрозе в виде образования соединительной ткани в субхондральной зоне, деформации суставных концов и типичных краевых опухолей.

Таким образом, анатомические изменения в лонном сочленении у беременных и в послеродовом периоде являются крайними степенями встречающихся у небеременных и у мужчин. Эти изменения характеризуются многочисленными мелкими повреждениями поверхностей, микроскопическими щелями, образованием кист и кровоизлияний. Результатом являются отделение и округление фрагментов и мозолистые образования. Эти артрозные изменения наблюдаются у мужчин, лиц обо-его пола, у небеременных женщин и как результат беременности и родов. Однако они, безусловно, чаще бывают у женщин. Рентгенологическая картина этих изменений выражается в сужениях, склерозе, бахромчатости краев.

У небеременных эти артрозные изменения можно рассматривать как результат предшествовавших беременностей. Что касается этих изменений у нерожавших, то они, очевидно, тесно связаны с разрыхлениями таза, происходящими, правда в меньшей степени, во время менструаций (Голдсайт, Озгуд, Чемберлен и наши данные).

К разрыву лонного сочленения могут предрасполагать, помимо разрыхления при беременности, общая

слабость связочного аппарата и всего организма, ряд заболеваний (геморрагический диатез, туберкулез, нарушения обмена веществ и т. п.). Изменения при этих процессах некоторые авторы рассматривают как начальные стадии остеомалации. Иногда причиной разрыва могут быть патологические изменения костей — кариез крестца (Хитер), опухоли, например медулярная саркома (Шарф), некроз лобковых костей (Уол) и др.

Ясно, что и острые, и хронические воспаления тазовых суставов тоже могут способствовать разрыву лонного сочленения, так как вызывают иногда расслабление суставного хряща и уменьшение связи его с костями. Показательным в этом отношении является описанный Грезером случай, когда больная во время беременности почувствовала боли при ушибе в области лонного сочленения, утратила способность ходить и умерла после легких родов при высокой лихорадке. При секции лонное сочленение оказалось разорванным, костные концы разрушенными и «омытыми» гноем.

Воспаления и нагноения, однако, чаще являются последствиями разрывов. Они бывают либо ограниченными только областью сустава, либо могут стать причиной общей пиемии.

Очевидно, в этиологии разрывов, кроме анатомических и физиологических особенностей и изменений при беременности, участвуют и другие факторы. Однако они играют второстепенную роль, т. е. служат только как бы поводом к разрыву, к завершению имеющихся изменений. Эту точку зрения высказал в своей прекрасной диссертации «К учению о кифотическом тазе и разрыве симфиза во время родов» Н. Н. Феноменов, обнаруживший специальные изменения в хряще.

Нельзя быть уверенным, что разрыв не произойдет и при отсутствии какого бы то ни было вмешательства, но вмешательство может, конечно, способствовать возникновению повреждения. Естественно, что разрывы лонного сочленения наблюдаются при оперативных вмешательствах — наложении щипцов, эмбриотомии и т. п., но они возможны и при нормальных самопроизвольных родах, чаще всего при наличии большого плода, и при нормальных взаимосоотношениях между размерами таза и плода, как в наших наблюдениях.

МЕХАНИЗМ РАЗРЫВОВ

Механизм разрыва лонного сочленения во время родов состоит в том, что головка плода под влиянием схваток, чаще же при извлечении щипцами, вступая под дугу лонного сочленения, действует как раздвигающий клин. Лонное сочленение, не выдерживая давления, уступает, причем получают разрыв сочленения и расхождение лобковых костей. «Если головка извлекается через таз (главным образом, через выход таза) и извлечение производится по направлению к симфизарной дуге, либо элевация щипцов производится рано и слишком форсированно, то головка действует подобно клину, раздвигая обе лобковые кости и верхние связки этих костей — лонное сочленение должно разорваться, а по меньшей мере растянуться (Альфельд)».

Кайзер не согласен с мнением Альфельда, что разрыв лонного сочленения происходит в направлении снизу вверх. На основании наблюдений своих и других авторов (Савор, Уол, Гинк, Иосефон, Бонеман и др.), когда разрыв происходил при первой тракции головки, стоявшей во входе в таз, он указывает, что при попытке втянуть головку в таз, при тракциях вниз в первую очередь вовлекается верхний отдел лонного сочленения, т. е. разъединение идет сверху вниз. Клиновидное действие на верхнюю апертуру таза и при глубоко стоящей головке распределяется на все стороны таза. Сила давления тем больше, чем меньше конфигурация головки. В подобных случаях, естественно, должно произойти повреждение связочного аппарата и в первую очередь *lig. arcuatum superius*.

Полагаем, что в зависимости от условий — состояния отдельных групп связок, применяемой силы, ее направления и т. п. — разрыв лонного сочленения может произойти при головке, стоящей как над входом в таз, так и в выходе таза. Однако одна травма, даже при оперативном вмешательстве, не всегда может считаться достаточной для разрыва лонного сочленения; во многих случаях эти разрывы происходят от самого ничтожного насилия.

Н. Н. Феноменов, Боделок, Делоре и др. доказали, что для разрыва лонного сочленения трупа беременной требуется приложение громадной силы — до 200 кг,

приходится прибегать к помощи различных механических средств; и все же даже при этом разъединение лонного сочленения не всегда удается. Прочность лонного сочленения подтверждается клиническими наблюдениями — при переломах таза травматического происхождения. При анализе 34 случаев перелома тазового кольца видимое разъединение лонного сочленения обнаружено только два раза, в обоих случаях — у женщин детородного возраста. При этом были множественные переломы крестцовой части таза. Однако в случае непосредственного направления силы разъединение лонного сочленения может быть получено легче (Барнес). Речь идет о так называемой сублюксации в лонном сочленении.

Люксация лонного сочленения может быть вызвана, во-первых, сильными толчками аддукторов, а во-вторых, силой, действующей подобно клину, введенному между лобковыми костями. Первый механизм часто действует у наездников, и вызываемые им явления так и называются «люксацией наездников». Второй механизм действует при родах и является важным фактором возникновения разрывов лонного сочленения во время родов.

Осиандер описывает случай, когда было произведено 175 тракций, а тазовое кольцо осталось неповрежденным, между тем как в других случаях повреждения наблюдались при введении двух пальцев для исследования (наблюдение Гартвига) или при отхождении обызвествленной плаценты.

Сейчас уже нет никакого сомнения в том, что лонное сочленение в период беременности и вне ее подвергается изменениям, которые проявляются в набухании хряща и связок и выпотевании жидкости в суставную полость. Эти изменения особенно выражены в последние месяцы беременности. Результатом этого является большее или меньшее расширение лонного сочленения, большая или меньшая подвижность лобковых костей в конце беременности и в послеродовом периоде. Разрыхление обычно не вызывает никаких неприятных явлений, но в отдельных случаях сопровождается затруднением при ходьбе или даже полной невозможностью ходить. Бывают боли в области лонного сочленения и другие патологические явления. Иными слова-

ми, состояние физиологическое может переходить в патологическое.

При больших разрывах лонного сочленения часто наблюдается также разрыв того или другого крестцово-подвздошного сочленения. Если травмирующая сила настолько велика, что превышает сопротивление костного кольца, то вход в таз должен разрываться по меньшей мере в двух местах. Повреждение какого-либо одного сочленения немыслимо, так как вход в таз представляет собою плотное кольцо.

В наших наблюдениях наибольшая ширина лонного сочленения при разрывах его наблюдалась при равномерно суженном тазе, наименьшая — при плоском. Отмечается также значительная частота (33%) разрыва лонного сочленения во время спонтанных родов при равномерно суженном тазе.

Нужно сказать несколько слов о связочном аппарате. Общехирургические данные свидетельствуют об особой прочности связочного аппарата и против возможности первичного повреждения его.

Все авторы (Валдейер, Кайзер и др.) отмечают значительную прочность симфизарных связок, особенно *lig. arcuatum superius*. Анатомические исследования показали, что если разорвать *lig. arcuatum superius* и часть лонного сочленения, то достаточно незначительной силы, чтобы вызвать полный разрыв его, между тем, как после полного разрыва лонного сочленения *lig. arcuatum pubis* и части *lig. arcuatum superius* сохраняется соединение $\frac{1}{3}$ *lig. arcuatum superius*, препятствующее разрыву тазового кольца. При изолированном разрыве *lig. arcuatum superius et inferius* оказывается, что неповрежденная часть *lig. arcuatum superius* имеет значительно большее влияние на прочность таза, чем сохранившаяся значительно более крепкая *lig. arcuatum inferius*. Эти данные подтверждает А. В. Корш. Он установил, что для расширения входа в таз требуется почти в два раза большая сила, чем для расширения выхода таза. Причина этого различия, естественно, может быть объяснена только разницей в прочности связок.

Что касается тазового кольца у беременных женщин, то физиологические отношения у них иные, чем у небеременных.

При гравидарном разрыхлении связки играют огромную роль, так как они покрывают костно-хрящевые границы и переходят на кость приблизительно на 2—3 см; естественно, что физиологическое значение связок, главным образом *lig. arcuatum superius* при беременности особенно велико. Естественно также, что, несмотря на значительную прочность связочного аппарата у небеременных, чрезмерное разрыхление связочного аппарата у беременных может способствовать разрыву. Разрыв же связок возможен без разъединения связи между хрящом и костями. Ясно и то, что при недостаточном развитии связочного аппарата, особенно *lig. arcuatum superius* можно ожидать разрыва лонного сочленения в результате пониженной сопротивляемости связок.

Глава IV

КЛИНИКА РАЗРЫВОВ ЛОННОГО СОЧЛЕНЕНИЯ СТАТИСТИКА РАЗРЫВОВ

По данным разных авторов, разрыв лонного сочленения встречается от одного случая на 30—60 тысяч родов до 43,6% всех родов. По старым сведениям, повреждения этой группы встречаются довольно редко: В. С. Груздев указывает, что разрывы встречаются не чаще, чем в одном случае на 30—60 тысяч родов.

Тулей говорит только об одном случае на 30 тысяч родов. Морган наблюдал в Юингской больнице четыре случая на 80 тысяч родов. По Браун—Фернвальду, встречаются не чаще одного раза на 10 тысяч родов. «Разрывы лонного сочленения не очень обычны в акушерской практике», — говорит Бурштейн. По данным Штредера, разрыв лонного сочленения при спонтанных родах бывает очень редко: четыре случая на 20 000 родов, за последние 6 лет, из них три раза у первородящих с равномерносуженным тазом средней степени при нормальной величине ребенка, один раз — у многорожавшей при нормальном тазе и большом плоде. Лонное сочленение в первом случае было расширено на 5,6 см и уменьшилось после бинтования с двухсторонним грузом 9 кг за две недели на 3—4 см. Во всех четырех случаях течение и исход были благоприятны; восстановление лонного сочленения наступило через два-три месяца.

Альфельд до 1875 г. собрал 100 случаев разрывов лонного сочленения и считает это явление не столь уж редким. Среди его наблюдений имеются и такие, когда не было полного разрыва лонного сочленения, а лишь значительная болезненность сочленений таза и затруднения при ходьбе после родов.

Штумпф во всей мировой литературе до 1907 г. насчитал 124 случая разрывов лонного сочленения; 29 произошли при самопроизвольных родах, остальные — после оперативного вмешательства. А. И. Павлов в 1909 г. сообщил о 23 случаях повреждений этого рода, почерпнутых из литературы. Керер до 1915 г. — о 101 случае, среди которых только 17 относились к самопроизвольным родам (литература с 1672 г.). И. Ф. Жордания в мировой литературе до 1929 г. собрал 150 таких случаев. М. А. Дубинина с 1930 по 1936 г. дополнительно собрала еще 47 случаев, которые наблюдались ею на 8878 родах.

Ряд авторов, описавших свои случаи и изучивших статистику симфизарных разрывов, отмечает, что число их, несомненно, значительно больше; многие не описаны или прошли незамеченными, особенно если имели место диастазы незначительной степени.

Горнунг в 1922 г., описывая свои наблюдения, относящиеся к разрывам лонного сочленения при родоразрешении щипцами, приводит из мировой литературы 110 случаев, когда основной причиной было наложение щипцов на высоко стоящую головку. Только в $\frac{1}{6}$ части случаев разрыв произошел при спонтанных родах.

Чисхольм в 1924 г. нашел в литературе 134 сообщения о травматических повреждениях лонного сочленения, аналогичных его случаю.

Гольцбах считает, что в мировой литературе известны только 100 случаев симфизарных разрывов; 83% из них произошли после оперативного родоразрешения и только около 20% — при спонтанном течении родов. Он отмечает, что расхождение синхондрозов при родах происходит довольно часто и указывает, что частичный разрыв связочного аппарата встречается по меньшей мере не так редко, как можно судить по литературе.

В последнее время (1954) А. И. Петченко указывает, что чаще, чем предполагали раньше акушеры, наблюдается разрыв лонного сочленения, главным образом, в области дугообразных связок, причем лонные кости расходятся в стороны.

Майер и Уишнер в 1929 г. сообщают об 11 своих случаях за один год и считают, что «расхождение» лонного сочленения во время родов наблюдается не столь редко, как полагали раньше; кажущаяся редкость по-

добного повреждения зависит, главным образом, от того, что его трудно диагностировать.

Боланд также указывает, что сопровождаемые клиническими симптомами разрывы лонного сочленения во время беременности и родов хотя и редки, но все же наблюдаются значительно чаще, чем полагают. По его мнению, редкость сообщений о разрывах объясняется тем, что они трудно распознаются. Автор сообщает о 16 больных, леченных предложенным им радикальным методом (специальный бинт). По его данным, 12 разрывов произошли на 6263 случая родов, т. е. в среднем один разрыв на 521 роды всех типов в акушерском отделении бостонской больницы за 2 года (с января 1931 по апрель 1933 г.).

По одному случаю описали Польгар в 1925 г., Айзенбергер — в 1926 г., С. С. Инденбаум и Л. И. Бубличенко — в 1928 г. и по несколько случаев — Боди, Дино, Телин, Каух и др.

Самсонович-Гурвич в 1940 г. сообщил о 4 случаях, А. И. Аловский — о 2, Д. Н. Микеладзе — о 3, Е. С. Кушнирская — о 3, М. Т. Цветков — об одном. Л. В. Ванина за 4 месяца 1938 г. в акушерско-гинекологической клинике Куйбышевского мединститута собрала 17 случаев на 648 родов, т. е. один случай на 38 родов, из них в 16 случаях разрыв произошел при спонтанных родах и только в одном — после наложения щипцов. Сорп и Фрей отмечают «расхождение» симфиза при родах в 43,6% случаев.

Столь пестрые статистические данные зависят, по нашему мнению, отчасти от того, что еще нет ясности в определении явлений, происходящих в лонном сочленении при беременности и родах. Для обозначения этих явлений в лонном сочленении термин «расхождение», который так часто применяется большинством авторов, абсолютно не приемлем. В лонном сочленении могут происходить разрыхление, растяжение, а в результате этого — расширение. Термин «расхождение» может относиться только к лобковым костям, соединенным в лонном сочленении и расходящимся в стороны вследствие растяжения и расширения лонного сочленения. Эти явления, как показано ранее, происходят закономерно при беременности и родах в результате гиперемии, набухания тканей и т. п. Расширение может достигать боль-

ших размеров и обычно не сопровождается никакими клиническими симптомами. По-видимому, его следует считать нормальным физиологическим явлением, подобным нормальному физиологическому расширению шейки матки при достаточной эластичности тканей. Разрыхление наблюдается также при менструации. Исходя из этих соображений, мы согласны с предложенной Л. В. Ваниной классификацией изменений в сочленениях таза беременных и родильниц:

1. Расширение лонного и крестцово-подвздошных сочленений — физиологическое изменение при беременности, протекающее без каких-либо клинических и рентгенологических симптомов.

2. Симфизиопатия и сакроилеопатия — чрезмерная подвижность и расслабление сочленений таза как выражение токсикоза беременности с преимущественным поражением костно-суставной системы, протекающие с клиническими симптомами: болями в области лонного сочленения, затруднением при ходьбе и т. п., при отсутствии каких-либо рентгенологических симптомов.

3. Разрыв лонного и крестцово-подвздошных сочленений — изменения, связанные с нарушением целостности сочленений таза, чаще всего во время родов (может быть во время беременности и после родов).

4. Симфизит и сакроилеит — изменения, обусловленные воспалительным процессом в сочленениях таза.

К перечисленным изменениям мы на основании своих наблюдений считаем нужным добавить явления асептического некроза, обнаруженного при рентгенографическом исследовании.

Изменения лонного сочленения, сопровождающиеся клиническими симптомами, действительно встречаются редко, но все же значительно чаще, чем регистрируются. За 3 года на 6455 родов мы наблюдали 19 случаев повреждений лонного сочленения, сопровождавшихся клиническими симптомами, т. е. один случай на 340 родов: 5 — при оперативном вмешательстве (извлечение щипцами), 6 — при спонтанных родах и на второй-третий день после родов, 2 — задолго до родов, 6 — при отсутствии заметного расширения лонного сочленения либо других рентгенологических симптомов. В 2 из 19 случаев отмечен асептический некроз.

КЛИНИЧЕСКАЯ КАРТИНА

Все наши наблюдения распределены на 4 группы (табл. 4).

К I группе отнесены разрывы, происшедшие при оперативном вмешательстве.

В группу II включены разрывы, случившиеся при спонтанных родах; из этой группы выделены случаи, когда клинические симптомы обнаружались задолго до родов.

Группу III составляют случаи с клиническими симптомами без расширения или при весьма незначительном расширении лонного сочленения и отсутствии каких-либо других явных причинных моментов этих клинических симптомов, отраженных на рентгенограмме — симфизиопатии.

Группа IV включает случаи, в которых при рентгенологическом исследовании расширение лонного сочленения отсутствует, но имеются другие патологические изменения, объясняющие клинические симптомы, например, асептический некроз, который никакими другими методами не может быть обнаружен.

Ниже приведены примерные наблюдения, относящиеся к определенным группам.

Группа I. Разрывы лонного сочленения при оперативных вмешательствах.

Роженица С., 30 лет. Замужем 8 лет. Пятая беременность, третьи роды. Поступила в клинику с отходящими водами и схватками средней силы через каждые 5—6 минут. В детстве болела корью и скарлатиной. На сифилис, туберкулез, гонорею, алкоголизм указаний нет. Менструации появились на 20-м году и установились через каждые 6 недель по 3 дня, болезненные.

Начало половой жизни с 22 лет. Из 4 беременностей 2 закончились своевременными родами и 2—абортами. После вторых родов было атоническое кровотечение. В остальном роды и послеродовой период, аборт и послеабортный период, по словам роженицы, протекали без осложнений.

Рост средний, телосложение правильное, вес 78 кг. Со стороны сердца и легких патологических изменений не обнаружено. Наибольшая окружность живота 107 см, расстояние от лобка до пупка 15 см, от пупка до мечевидного отростка 26 см. Высота стояния дна матки 39 см. Размеры таза: 25, 27, 30, 21. Диагональная конъюгата—12 см. Положение плода при поступлении косое, во время родов установилось во втором продольном ягодичном предлежании. Сердцебиение плода выше пупка справа, ясное.

Роды срочные. Первый период—28 часов 45 минут. В связи со слабостью родовой деятельности и колебанием сердцебиения плода

Лонное сочленение при патологическом состоянии в связи

№ наблю-дений	Возраст	Беремен-ность	Таз	Ширина лонного сочленения в различные сроки исследования		
				Время исследования	Ширина в мм	Сужение в мм
				I группа		
1	30	5-я	норма	3 дня после родов,	70—33	37
2	29	6-я	.	4 месяца после родов	18—8	10
3	31	1-я	.	3 дня после родов,	22—11	11
4	33	1-я	.	10 дней после родов	14—7	7
5	24	1-я	.	До родов за 2 дня,	12—7,5	4,5
				5 дней после родов		
				2 дня после родов,		
				22 дня после родов		
				2 дня после родов,		
				3 недели после родов		
				II группа		
1	26	5-я	.	2 дня после родов,	16—6	10
2	25	1-я	.	11 месяцев после родов	10—9	1
3	26	1-я	р. с.	1 день после родов,	18—13	5
4	29	1-я	р. с.	7 дней после родов	15—7,5	7,5
5	25	2-я	норма	2 дня после родов,	15—8,5	6,5
6	27	6-я	.	2 недели после родов	10—8	2
				2 дня после родов,		
				10 дней после родов		
				1 день после родов,		
				7 дней после родов		
				III группа		
1	27	10-я	норма	8 дней до родов, 18	13—6,5—4,5	8,5
2	30	4-я	.	дней после родов и 40	14—12—10—8	6
				дней после родов		
				3 недели до родов, 1		
				день до родов, 7 дней		
				после родов, 18 дней		
				после родов		
				III группа		
1	35	4-я	норма	7 месяцев беремен-	5	—
2	26	1-я	.	ности	7,5	—
3	35	2-я	.	2 дня после родов	7	—
4	39	4-я	пл.	1 день после родов	7	—
				2 дня после родов		
				IV группа		
1	38	5-я	норма	2 дня после родов	5,5	—
2	36	6-я	"	день родов	6	—

Условные обозначения:

с беременностью и родами — разрыв лонного сочленения

Продолжительность родов				Ребенок		Роды
I период	II период	III период	Всего	Вес в граммах	Длина в см	
28 ч. 45 м.	25 м.	1 ч. 05 м.	30 ч. 15 м.	4500	51	Срочные
33 ч. 20 м.	1 ч.	1 ч. 40 м.	36 ч.	4500	51	Перенос
44 ч.	1 ч. 30 м.	5 м.	45 ч. 35 м.	3650	50	Перенос
10 ч. 30 м.	4 ч. 20 м.	1 ч. 40 м.	16 ч. 30 м.	3600	51	Срочные
51 ч.	6 ч.	30 м.	57 ч. 30 м.	3200	49	Срочные
13 ч. 40 м.	8 м.	7 м.	13 ч. 55 м.	3610	51	Перенос
8 ч. 50 м.	55 м.	40 м.	10 ч. 25 м.	4350	51	Перенос
28 ч. 15 м.	1 ч. 30 м.	20 м.	31 ч. 05 м.	2850	49	Преждевременные
16 ч. 20 м.	2 ч. 25 м.	25 м.	19 ч. 10 м.	2900	48	Срочные
23 ч. 45 м.	35 м.	25 м.	24 ч. 45 м.	3750	50	Срочные
7 ч. 40 м.	5 м.	10 м.	7 ч. 55 м.	4320	52	Перенос
8 ч. 30 м.	1 ч. 10 м.	40 м.	10 ч. 20 м.	2600	48	Преждевременные
27 ч. 20 м.	1 ч. 15 м.	20 м.	28 ч. 55 м.	3950	52	менные
—	—	—	—	—	—	Срочные
4 ч.	25 м.	25 м.	4 ч. 50 м.	3700	50	Срочные
10 ч.	1 ч.	30 м.	11 ч. 30 м.	2900	49	Срочные
28 ч.	4 ч. 15 м.	25 м.	32 ч. 40 м.	2050	50	Срочные
4 ч. 10 м.	40 м.	20 м.	5 ч. 10 м.	2900	48	Срочные
17 ч. 10 м.	4 ч. 55 м.	5 м.	22 ч. 20 м.	3500	51	Срочные

р. с.—равномерно суженный; пл.—плоский.

было предложено кесарское сечение, от которого роженица категорически отказалась.

В связи с резким падением сердцебиения плода, плохим самочувствием роженицы, повышением температуры до 38,2°, учащением пульса до 120 ударов в минуту, при полном раскрытии шейки, решено было закончить роды.

Попытка низвести ножку не удалась. Наложены щипцы Кил-ланда на ягодицы в правом косом размере таза. После нескольких тракций с некоторыми затруднениями извлечены ягодицы, затем освобождены ручки и головка. Ребенок (девочка) родился в асфиксии, оживить его не удалось. Вес 4500 г, длина 51 см, окружность головки 33 см. Плацента отошла через 1 час 05 минут со всеми дольками и оболочками. Общая продолжительность родов — 30 часов 15 минут. Первый период — 28 час. 45 мин., второй — 25 мин., третий — 1 час 05 мин. Произведен туалет, осмотрены родовые пути. Обнаружен разрыв промежности II степени, наложены швы.

На другой день после родов родильница стала жаловаться на резкие острые боли внизу живота и в тазовом поясе, главным образом в области лонного сочленения. Эти боли особенно беспокоили при малейшей попытке произвести какое-либо активное или пассивное движение нижними конечностями. Появились отек половых губ и самопроизвольное мочеиспускание. Общее самочувствие плохое.

На четвертый день после родов при рентгенологическом исследовании таза обнаружены значительный разрыв лонного сочленения и резкое расхождение лобковых костей. Область мягких тканей лонного сочленения резко расширена, диастаз между лобковыми костями доходит до 70 мм. Отмечены также смещение лобковых костей в верхне-нижнем направлении, асимметрия высоты лобковых костей: левая выше правой на 5 мм; противолежащие края лобковых костей неровны, разволокнены, особенно край левой. В верхней половине последнего отмечается бухтообразование. Имеется также расширение области обоих крестцово-подвздошных сочленений, главным образом левого, диастаз доходит до 20 мм. Вся левая половина таза вместе с бедром находится в установке ротации наружу, левое бедро, кроме того, отведено кнаружи. Колчик деформирован (возможно, в результате бывшего заболевания или аномалии развития, рис. 24).

На таз наложен тугий полотняный бинт. Оставлен катетер *à demeure*. Родильница стала чувствовать себя лучше. Состояние улучшалось постепенно. Рентгенологическое исследование через пять дней показало, что диастаз между лобковыми костями уменьшился на 15 мм, асимметрия же высоты лобковых костей увеличилась до 8 мм. Рентгенография на 17-й день после родов показала дальнейшее уменьшение диастаза между лобковыми костями на 5 мм, при отсутствии изменений асимметрии высоты лобковых костей.

Послеродовой период протекал с субфебрильной температурой при явлениях *subinvolutio uteri* и жалобах на боли в ногах и суставах таза.

После консультации с ортопедом наложен пояс Гильфердинга при положении ног в полусогнутом состоянии в тазобедренных и коленных суставах с подушечками под колени.

Дальнейшее контрольное рентгенологическое исследование обнаружало постепенное восстановление лонного сочленения, уменьшение диастаза между лобковыми костями. Рентгенограмма на 35-й

день после родов показала уменьшение диастаза до 45 мм при отсутствии изменений асимметрии высоты лобковых костей.

Несмотря на такой значительный диастаз лонного сочленения — 45 мм, роженице разрешено было вставать и начать постепенно ходить. На 40-й день она была выписана в удовлетворительном состоянии. Рекомендовано наблюдение ортопеда. Через 6 месяцев после родов больная явилась на контрольное рентгенологическое исследование. Обнаружено дальнейшее уменьшение диастаза до 33 мм и уменьшение асимметрии высоты лобковых костей до 6 мм.

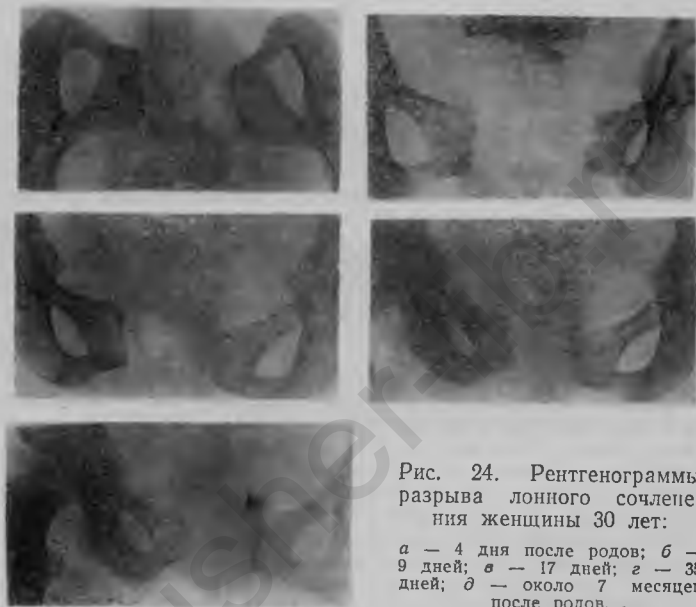


Рис. 24. Рентгенограммы разрыва лонного сочленения женщины 30 лет:

а — 4 дня после родов; б — 9 дней; в — 17 дней; г — 35 дней; д — около 7 месяцев после родов.

В данном случае при нормальных размерах таза и больших размерах плода при извлечении за ягодичный конец наступили чрезвычайно большой разрыв лонного сочленения и значительный диастаз крестцово-подвздошных сочленений. По-видимому, до родов имелось патологическое состояние тазовых сочленений, о чем свидетельствует, между прочим, обнаруженная при рентгенографии деформация копчика. После родов, благодаря соответствующему режиму и лечению, диастаз между лобковыми костями постепенно уменьшился приблизительно наполовину, не достигнув, однако, нормального состояния.

В наших наблюдениях все разрывы лонного сочленения при акушерском оперативном вмешательстве произошли преимущественно у старых первородящих, при переносной беременности и большом плоде.

Группа II. Разрывы лонного сочленения при спонтанных родах.

Б-ная М., 26 лет, пятая беременность, вторые роды. Поступила в клинику со схватками. Детских болезней не помнит. На сифилис, гонорею, туберкулез, алкоголизм указаний нет. Наследственность не отягощена. Менструации с 16 лет, установились сразу через каждые четыре недели по три дня, необильные, безболезненные. Начало половой жизни с 21 года. Из четырех беременностей первая — на 22-м году жизни, закончилась нормальными физиологическими родами, остальные — искусственными абортми в 6—8 недель. Послеродовой и послеабортный периоды протекали нормально. Гинекологических заболеваний не было. Рост 158 см. Телосложение правильное. Вес 58,2 кг, наибольшая окружность живота 104 см, расстояние от лобка до пупка 18 см, от пупка до мечевидного отростка 21 см. Высота стояния дна матки 38 см. Размеры таза: 26, 29, 32, 20. Диагональная конъюгата 12 см. Положение плода второе продольное затылочное. Сердцебиение плода — ниже пупка справа, ясное.

Роды срочные. Первый период — 13 часов 40 минут. Ввиду слабости родовой деятельности дан хинин (по 0,15). Колебания сердцебиения плода. Оболочки плотные. Разрыв оболочек. В вену введен питуитрин Р. Применен бинт Вербова. Механизм родов по переднему виду второго затылочного предлежания. Ребенок родился в синей асфиксии, оживлен. Пуповина была дважды обвита вокруг шеи ребенка. Мальчик, вес 3610 г, длина 51 см, окружность головки 36 см. Плацента отделилась через 7 минут. Общая продолжительность родов — 13 часов 55 минут: первый период — 13 часов 40 минут, второй — 8 минут, третий — 7 минут. Атоническое кровотечение. Сделан массаж матки. Введен эрготин, физиологический раствор. Лед на живот.

На третий день после родов родильница стала жаловаться на резкую болезненность в области лонного сочленения, особенно при попытке произвести какое-либо активное или пассивное движение нижними конечностями. Послеродовая ишурия.

Рентгенологическое исследование таза обнаружило расширение области мягких тканей лонного сочленения. Диастаз между краями лобковых костей доходит до 16 мм. Противолежащие концы лобковых костей довольно ровные, края четкие. Подлобковая дуга промежуточной формы.

На таз наложен тугий полотняный бинт. При влагалищном исследовании обнаружено, что шейка матки не сформирована, справа разорвана до стенки влагалища, внутренний зев открыт на один палец. Матка смещена влево. Высота стояния дна матки ниже пупка на два пальца. На задней стенке матки прощупывается опухоль величиной приблизительно с мужской кулак, плотной консистенции, болезненная при пальпации (миома). Своды свободны, несколько чувствительны. В дальнейшем — субинволюция матки.

На 12-й день болезненность при пальпации значительно меньше,

На 13-й день больной разрешено подниматься, на 20-й ходить. При ходьбе отмечает слабость, напряжение, неловкость. На 25-й день ходит, не ощущая особых болей. Выписана в удовлетворительном состоянии.

Через полтора месяца по вызову явилась на контрольное рентгенологическое исследование. Рентгенограмма показала значительное уменьшение ширины мягких тканей области лонного сочленения. Диастаз между лобковыми костями уменьшился до 11 мм (на одну треть). Общее самочувствие хорошее.

Приблизительно через год снова вызвана для рентгенологического исследования. Рентгенограмма показала дальнейшее восстановление лонного сочленения. Диастаз между лобковыми костями уменьшился до 6 мм. Лонное сочленение имеет форму пластинки, расширенной несколько в нижнем отделе.

В случаях разрыва лонного сочленения при спонтанных родах отмечены значительная частота равномерносуженного таза, переношенная беременность, большой размер плода.

Из второй группы выделены два случая, в которых клинические симптомы патологического состояния лонного сочленения, подтвержденные рентгенологическими исследованиями расширения лонного сочленения, появились не во время родов и не в послеродовом периоде, а задолго до родов и притом при отсутствии каких бы то ни было явных этиологических моментов — травм и т. п.

Б-ная Д., 27 лет, десятая беременность, третьи роды. Поступила в палату патологической беременности с жалобами на боли в области нижней части живота, лонном сочленении, пояснице и ногах, главным образом в левой. В детстве болела коклюшем, взрослой — бронхитом и малярией. На сифилис, гонорею, туберкулез, алкоголизм указаний нет. Менструации с 13 лет, установились сразу через 4 недели по 3 дня, необильные, безболезненные. Начало половой жизни с 16 лет. Из 9 беременностей 2 закончились своевременными нормальными родами, 7 — искусственными абортами в 6—8 недель. Первые роды на 18-м году жизни, последний аборт — три года тому назад. Детей кормила сама. После первых родов, 9 лет тому назад, около двух месяцев держалась высокая температура. Через год произведен аборт, после которого снова болела около трех месяцев воспалением брюшины и придатков. Пять лет тому назад — вторые роды; послеродовой период протекал без осложнений. Со времени вторых родов стали беспокоить боли в области сердца, особого значения которым больная не придавала. Год тому назад в связи с беременностью обратилась к врачу, обнаружившему порок сердца и заболевание печени. На этом основании по постановлению абортной комиссии произведен аборт, после которого снова пролежала в постели около трех месяцев с высокой температурой и воспалительным процессом в области матки и придатков. Лечилась в Одессе грязями. В первые месяцы данной бере-

менности беспокоили тошнота и рвота, более сильные, чем в течение всех предыдущих беременностей.

Роженица среднего роста, правильного телосложения. Со стороны легких патологических изменений нет. Сердце расширено влево на 1 см, тоны глухие, первый тон несколько акцентуирован, на верхушке систолический шум. В лежачем положении отмечается раздвоение второго тона на легочной артерии. Печень выступает на 1 см из-под реберного края по I. mammillaris dextra, по средней линии—на три пальца ниже мечевидного отростка, край мягкий, чувствительный. Наибольшая окружность живота 102 см, высота стояния дна матки 38 см, расстояние от лобка до пупка 21 см, от пупка до мечевидного отростка 23 см. Размеры таза: 24, 26, 30,5 и 20.

В моче следы белка. Флора влагалища первой степени чистоты. Группа крови А (II). Кровяное давление 115/85.

На десятом лунном месяце в связи с усиливающимися болями в области лонного сочленения, появлением болей в крестце, иррадирующих в бедро и в низ живота, раскачивающейся походки и затруднением при ходьбе, а также ввиду обнаружения при пальпации диастаза между лобковыми костями произведено рентгенологическое исследование. Обнаружено расширение области мягких тканей лонного сочленения. Диастаз между краями лобковых костей доходит до 13 мм. Противолежачие концы лобковых костей довольно прямые: край левой лобковой кости неровный, край правой—значительно плотнее края левой. Лонное сочленение имеет вид пластинки, суженной сверху. Подлобковая дуга типичная женская.

Больная уложена в постель. Боли постепенно стали уменьшаться. Через пять дней наступили роды, приблизительно на три недели раньше срока. Родился мальчик, который сразу закричал. Вес ребенка 2600 г, длина 48 см, окружность головки 34 см. Механизм родов по переднему виду затылочного предлежания. Плацента отошла со всеми дольками и оболочками. Общая продолжительность родов—10 часов 20 минут: первый период—8 часов 30 минут, второй—1 час 10 минут, третий—40 минут.

Тотчас же после родов родильницу уложили в постель, на таз наложили полотняный бинт с грузом на краях. Родильница стала чувствовать себя значительно лучше. Боли начали уменьшаться. Движения ногами постепенно становились свободнее.

На 20-й день после родов произведено контрольное рентгенологическое исследование, которое показало, что ширина мягких тканей области лонного сочленения значительно (наполовину) уменьшилась. Диастаз между лобковыми костями сузился до 6,5 мм. Родильнице разрешено вставать и начать постепенно ходить, но усиливающиеся боли в области тазобедренных суставов заставили снова уложить ее в постель еще на несколько дней. Постепенно, однако, все явления прошли, боли исчезли, движения в ногах стали совершенно свободными. Рентгенограмма через две недели показала дальнейшее восстановление нормальной ширины лонного сочленения. Диастаз между краями лобковых костей уменьшился до 4,5 мм. Родильница чувствовала себя хорошо, ходила свободно, не ощущая никаких болей в области тазовых сочленений.

Послеродовой период протекал с однократным повышением температуры до 38° без каких бы то ни было явлений в области половых органов. Выписана на 42-й день в хорошем состоянии,

В данном случае рентгенологическим исследованием обнаружены патологическое разрыхление и расширение лонного сочленения, разрыв его задолго (за месяц) до родов и почти полное восстановление после родов.

Во втором случае также рентгенологически установлены патологическое разрыхление, расширение и разрыв лонного сочленения задолго (за три недели) до родов и почти полное восстановление нормальной ширины и функции после родов.

Во всех случаях разрыва лонного сочленения с образованием значительного диастаза мы применяли исключительно консервативное лечение («гамак», бинтование таза, бинт с грузом) и всегда с хорошими результатами.

До последнего времени предположить или установить разрыв лонного сочленения во время беременности, родов и в послеродовом периоде возможно было только на основании клинических данных (жалобы на появление болей в области лонного сочленения или переваливающаяся походка в более поздние сроки беременности), а также при помощи вагинального исследования или исследований в вертикальном положении и т. п. Сейчас можно установить с наибольшей точностью диагноз при помощи рентгенологического исследования, выясняющего степень расширения лонного сочленения и диастаза между лобковыми костями, состояние суставных поверхностей лобковых костей и их форму. Удастся определить наличие и степень вовлечения крестцово-подвздошных сочленений, а главное — контролировать восстановление лонного сочленения под влиянием терапевтических мероприятий.

Необходимо, однако, ещё раз подчеркнуть, что рентгенологическая картина не всегда может быть решающей в этом отношении. Наблюдаются случаи большого расширения лонного сочленения без каких бы то ни было проявлений и, наоборот, сопровождающиеся тяжелыми клиническими симптомами без значительного расширения лонного сочленения на рентгенограмме.

Группа III. Больные с клиническими симптомами при отсутствии расширения или весьма незначительном расширении лонного сочленения — симфизиопатии.

Б-ная С., 35 лет, четвертая беременность, первые роды. Поступила в палату патологической беременности с жалобами на серд-

цебиение при быстрых движениях, одышку и боли в области сердца, головные боли и отеки конечностей, появившиеся примерно с третьего месяца беременности. Срок беременности при поступлении 28—29 недель. В детстве болела корью и скарлатиной, взрослой — ангиной. Менструации появились на 13-м году, установились сразу, через каждые четыре недели по три-четыре дня. Начало половой жизни с 20 лет. Из трех беременностей первые две прерваны искусственными абортами в шесть-восемь недель, третья закончилась самопроизвольным абортom в три месяца. В первые месяцы беременности беспокоила рвота, а тошнота тревожила и при поступлении. С третьего месяца беременности стала чувствовать боли в области сердца, появились сердцебиение и одышка, но больная продолжала работать. Два месяца тому назад из-за болей в животе лежала пять дней в постели. Недели две тому назад появились отечность на ногах и на лице, головная боль. Боли в конечностях ощущает 15 лет, но острым ревматизмом не болела.

Больная правильного телосложения, хорошего питания. Отмечается одутловатость лица, на ногах — пастозность. Сердце расширено влево на 1 см, тоны глухие: расщепление первого тона, систолический шум на верхушке и на легочной артерии. В лежачем положении тоны глухие, ясный систолический шум на верхушке и легочной артерии. Раздвоение первого тона на аорте и второго тона на *v. tricuspidalis*, оба тона глухие. Со стороны легких патологических изменений не выявлено. Живот равномерно увеличен, безболезненный. Печень выступает на 2 см из-под реберной дуги по сосковой линии плотным острым болезненным краем. При пальпации области лонного сочленения отмечают резкие боли, поднятие ног вызывает боли. Дно матки на три пальца выше пупка. Сердцебиение плода справа ниже пупка, ясное, ритмичное. Головка над входом в малый таз. Размеры таза: 25, 28, 32 и 20,5. В моче следы белка. Флора вагины — второй степени чистоты. Группа крови А (II). РОЭ — 35 мм в 1 час по Панченкову. Гемоглобина 42%, лейкоцитов 7600, эритроцитов 2 290 000.

В связи с усиливающимися болями в области лонного сочленения, иррадиирующими в ноги, произведено рентгенологическое исследование таза. Противолежащие концы лобковых костей неровные. В верхнем отделе левой кости имеется углубление, а в соответствующем отделе правой — выступ. Лонное сочленение благодаря этому принимает S-образную форму. Контуры краев, особенно левой лобковой кости, недостаточно четкие, размытые. Асимметрия высоты лобковых костей: левая выше правой приблизительно на 3 мм. Наибольшая ширина области мягких тканей лонного сочленения еле доходит до 5 мм, т. е. не превышает нормальной.

Больную уложили в постель, после применения соответствующей терапии она стала чувствовать себя лучше. Явления со стороны сердца, а также боли в области лонного сочленения значительно уменьшились. На восьмой день пребывания в клинике по категорическому настоянию больной из-за домашних обстоятельств выписана с советом постоянно находиться под наблюдением врача, производить анализ мочи каждые десять дней, анализ крови — каждый месяц и соблюдать диету.

В данном случае при наличии клинических симптомов патологического состояния лонного сочленения в

период беременности рентгенологическим исследованием ни расширения лонного сочленения, ни деструктивных изменений костно-суставного аппарата обнаружить не удалось.

У всех больных этой группы наличие клинических симптомов может быть объяснено исключительно патологическим разрыхлением лонного сочленения — симфизиопатией.

Группа IV. Больные с клиническими симптомами при асептическом некрозе.

У больных IV группы ширина лонного сочленения на рентгенограмме весьма незначительна, и такого расширения недостаточно для объяснения клинических симптомов. Однако на снимках обнаружены явления асептического костного некроза, который никакими иными методами не мог быть установлен.

Б-ная Н., 38 лет, пятая беременность, вторые роды. Поступила в палату патологической беременности с жалобами на боли внизу живота, пояснице, ногах при движениях, одышку, сердцебиение, расширение и боль по ходу вен обеих ног. В детстве болела корью, взрослой — бронхитом, гриппом с болями в суставах, год тому назад перенесла брюшной тиф. Менструации с 14 лет, установились сразу через каждые четыре недели по пять-шесть дней, необильные, безболезненные. Начало половой жизни с 23 лет. Из пяти беременностей первая закончилась своевременными родами, остальные четыре искусственно прерваны в шесть-восемь недель. Роды и послеродовой период без осложнений, отмечено только расширение вен, таз нормальный. После второго аборта болела воспалением яичников. Данная беременность протекала без осложнений, но за три дня до поступления появились боли внизу живота и в ногах, главным образом, по ходу сосудов.

Больную уложили, применили сердечные средства, тепло на ноги. После этого она стала чувствовать себя значительно лучше. Болезненность в области венозного узла исчезла. Роды срочные. Родилась девочка, которая сразу закричала. Вес ребенка 2900 г, длина 48 см, окружность головки 34 см. Механизм родов по переднему виду первого затылочного предлежания. Плацента отошла со всеми дольками и оболочками. Общая продолжительность родов — 5 часов 10 минут; первый период — 4 часа 10 минут, второй — 40 минут, третий — 20 минут.

На третий день после родов появились боли в области лонного сочленения, особенно при перемещении или при движении нижних конечностей. Пальпация области лонного сочленения чрезвычайно болезненна. Венозный узел на левой голени значительно уменьшился, но болезнен. Рентгенологическое исследование показало, что противоположные концы лобковых костей неровные: край левой выпуклый, край правой соответственно, но в большей степени, вогнутый. Асимметрия высоты лобковых костей: правая выше левой на 3 мм. Наибольшая ширина лонного сочленения 5,5 мм. Форма подковообраз-

ная. В контуре нижнемедиального отдела правой лобковой кости отмечается перерыв, этот отдел кости величиной приблизительно с вишню уплотнен и представляется как бы отторгнутым от кости (асептический некроз).

Родильнице предписан постельный режим. Боли постепенно уменьшались, послеродовой период протекал без осложнений. Выписана на 16-й день в удовлетворительном состоянии. Рекомендовано находиться под наблюдением врача.

Таким образом, клинические симптомы находят объяснение не в расширении и разрыве лонного сочленения, а в обнаруженном асептическом некрозе в результате нарушения кровообращения в этой области.

Наблюдения над больными с разрывом лонного сочленения показывают, что у 12 из 19 рожениц были срочные роды, преждевременные — у 2, перенос — у 5.

Возраст больных: до 25 лет — 3, от 26 до 30 лет — 9, от 31 года до 35 лет — 4, от 36 до 40 лет — 3.

Из общего количества случаев изъят один, в котором ширина лонного сочленения была 70 мм, что резко повысило бы исчисляемую среднюю ширину лонного сочленения. Зависимость ширины лонного сочленения и частоты разрывов его от возраста больных установить не удалось. Отмечается, однако, среди больных значительное число старых первородящих и отсутствие рожениц моложе 24 лет. Первородящих было 10.

Средняя ширина лонного сочленения у повторнородящих на 0,1 мм меньше, чем у первородящих, а продолжительность родового акта как в целом, так и по отдельным периодам, естественно, короче.

У одной роженицы предыдущая беременность закончилась перфорацией головки плода вследствие его внутриутробной гибели.

14 случаев повреждений лонного сочленения отмечены при спонтанных родах, причем в одном случае — при втором ягодичном предлежании, в 2 — при наложении выходных щипцов, в 2 — при наложении полостных щипцов, в одном случае при наложении щипцов на тазовый конец.

Зависимости между шириной лонного сочленения и продолжительностью родов не установлено.

Отмечается разница в ширине лонного сочленения и продолжительности родов по отдельным группам. Наи-

большая ширина лонного сочленения и одновременно наибольшая длительность родового процесса, естественно, отмечаются в группе случаев, которые окончились наложением щипцов. Последующее уменьшение ширины лонного сочленения и длительности родов по группам отмечается в следующем порядке: 1) случаи самопроизвольных родов; 2) случаи, обнаруженные во время беременности (в этой группе отмечается некоторое увеличение длительности родов); 3) случаи с клиническими симптомами при отсутствии рентгенологического расширения либо других рентгенологических симптомов; 4) случаи с клиническими симптомами при отсутствии рентгенологического расширения, но при наличии других рентгенологических симптомов как асептический некроз.

Между величиной ребенка и частотой разрывов лонного сочленения имеется определенная зависимость. Случаи перенесенной беременности очень часты — больше 25%. Кроме того, чем больше вес ребенка, тем больше ширина лонного сочленения.

Анализ зависимости между шириной лонного сочленения и размерами таза показывает, что наибольшая ширина лонного сочленения наблюдается при равномерно суженном тазе, наименьшая — при плоском тазе. Ширина лонного сочленения при равномерно суженном тазе в среднем на 3,5 мм больше, чем при средних нормальных размерах таза.

СИМПТОМАТОЛОГИЯ РАЗРЫВОВ

Клиническая картина разрыва лонного сочленения очень характерна. Все больные жалуются на одинаковые явления, которые отличаются только по интенсивности. Роженица ощущает боли в области лонного сочленения, нижней части живота, пояснице, крестце, копчике, вообще в тазовом поясе. В некоторых случаях эти боли распространяются на бедра. Боли усиливаются при каждом активном или пассивном движении ногами, особенно при разведении ног, при ротации кнаружи согнутых в коленных и тазобедренных суставах. При вставании роженица испытывает сильные боли, жалуется, что ей трудно ходить. Некоторые яв-

ственно ощущают расхождение лобковых костей при каждом шаге.

При пальпации отмечаются определенная чувствительность в области лонного сочленения и смещение разошедшихся лобковых костей, иногда припухлость этой области. На месте лонного сочленения обнаруживается большее или меньшее углубление, бо́льшая или меньшая щель. Часто возможно доказать наличие подвижности в лонном сочленении при отведении или опускании и поднимании ног либо при движении их поочередно вверх и вниз. Некоторые авторы различают три степени повреждений лонного сочленения по ширине его, установленной рентгенологически: первая степень — расхождение лобковых костей на 5—9 мм, вторая степень — на 10—20 мм и третья — больше 20 мм. Считают, что клиническая картина зависит от ширины лонного сочленения на рентгенограмме, с чем мы, однако, согласиться не можем. Рентгеновский снимок, несомненно, помогает уточнить диагноз, особенно в тех случаях, когда функциональные нарушения указывают на повреждения, которые пальпаторно подтвердить невозможно, но не может считаться решающим. Наблюдаются случаи с большим расширением, не сопровождающиеся симптомами, и, наоборот, наличие симптомов при отсутствии расширения лонного сочленения на рентгенограмме. Мы установили, что первые клинические симптомы разрыва лонного сочленения наблюдаются в период от 2 месяцев до родов и до 12 дней после родов. Боли в области лонного сочленения и нижней части живота, отдающие в некоторых случаях в ноги, почти постоянны. В случае отсутствия отечности, чувствительности и напряжения при пальпации области лонного сочленения удается ввести между лобковыми костями 1—2 пальца, а иногда и больше. Вагинальное исследование при введениях во влагалище указательного и среднего пальцев и наложенным над лонным сочленением большим пальцем помогает обнаружить разрыв.

Больная не может встать и лечь, нагибается осторожно. Бедра несколько повернуты кнаружи и вместе с тем развернуты при слегка согнутых коленях (симптом Н. М. Волковича). Походка родильницы переваливающаяся, так называемая утиная; по мере вы-

здоровления она постепенно становится нормальной. Если одна сторона поражена больше, то отмечается наружная девиация; боковая девиация обычна. Переднее сгибание с прямыми коленями ограничено, так как мышечные сухожилия, прикрепленные к *tuberositas ischii*, туго натянуты и при напряжении крестцово-подвздошных сочленений развивается мышечный спазм. При сгибании ног больная щадит ногу на стороне поражения. Приведение ног, согнутых в тазобедренном суставе, вызывает боль, они поднимаются с трудом. Спазм сухожилий обуславливает особенности походки: в начале шага нога поднимается без труда, но так как далее она выпрямляется в коленном суставе, то развивается спазм, и стопа отдергивается или отбрасывается назад.

Одновременно с разрывом лонного сочленения обычно бывает перерастяжение одного или обоих крестцово-подвздошных сочленений, дающее боли, которые принимаются за ишиас. При пальпации отмечаются чувствительность и боли в одном или обоих крестцово-подвздошных сочленениях.

Типичной особенностью вовлечения крестцово-подвздошных сочленений является отсутствие спазма мышечных сухожилий. В этом отношении указанные повреждения крестцово-подвздошных сочленений отличаются почти от всех остальных крестцово-подвздошных повреждений. Больная испытывает затруднение при поднимании ног, возможно ощущение слабости и при иных движениях в одном или другом бедре. При стоянии больной на одной ноге таз обычно слегка опускается по направлению к противоположной стороне (положительный симптом Тренделенбурга). Этот признак более выражен, когда больная стоит на той ноге, на стороне которой имеется крестцово-подвздошное повреждение. Походка — типичная переваливающаяся, характерная для этого повреждения, как и при двустороннем смещении бедер. Крестцовые боли, на которые первородящие часто жалуются в последние недели беременности и которые ошибочно принимаются как корешковый ишиас, скорее всего могут быть объяснены растяжением крестцово-подвздошных связок.

ОСЛОЖНЕНИЯ ПРИ РАЗРЫВАХ ЛОННОГО СОЧЛЕНЕНИЯ

О серьезном значении изменений в сочленениях таза и нижней части позвоночника, как о причинах поясничных болей, говорят почти все авторы (И. Ф. Жордания, А. И. Петченко, Голдсуайт и Озгуд, Чемберлен и др.). Указывают на крестцово-подвздошные симптомы при менструальных разрыхлениях этих сочленений. Подобные явления наблюдали и мы в случаях дисменореи.

При поясничных болях часто не удается отличить боли тазового происхождения от статических болей в пояснице (Жонс и Ловет). Изучение поясничных болей показало, что они только в 15% случаев — ортопедического происхождения, а в 85% — гинекологического и ликвидируются после соответствующей гинекологической операции (Уорд).

При разрывах лонного сочленения в 30% случаев обнаруживается вовлечение крестцово-подвздошных сочленений. Это вовлечение выявляется обычно при расширении лонного сочленения до 3 см (Райз).

Растяжение и разрывы крестцово-подвздошных сочленений ведут к образованию кровоизлияний, их инфильтрированию, вследствие чего в послеродовом периоде возникают воспаления симфиза (*sympophysitis traumatica*) и крестцово-подвздошных сочленений (*synchoudrosis sacroiliaca traumatica*).

Разрыв лонного сочленения иногда осложняется повреждением мочеиспускательного канала, клитора и мочевого пузыря. «При резком отхождении копчика кзади кровоизлияние и воспалительный процесс могут возникнуть и в крестцово-копчиковом сочленении», — пишет И. Ф. Жордания. А. И. Петченко также указывает, что разрывы симфиза нередко сопровождаются повреждением мочевого пузыря. Может наблюдаться также частичное расхождение крестцово-подвздошных сочленений. В результате травмы тазового кольца возникают воспалительные процессы в виде симфизитов, которые протекают очень длительно, требуют применения постельного режима и оставляют после себя на долгое время боли при ходьбе.

Повреждение мочевого пузыря, мочеиспускательного

канала и влагалища, артриты лонного сочленения являются обычными осложнениями, часты гематомы и отеки больших губ. Дальнейшими последствиями могут быть абсцессы. Резорбция большого или меньшего кровоизлияния, происходящего при разрыве лонного сочленения, или вторичная инфекция иногда бывают причиной повышения температуры в послеродовом периоде.

ДИАГНОСТИКА РАЗРЫВОВ

Тщательное рентгенологическое исследование и контроль показывают, что рентгенологический метод дает возможность установить с наибольшей точностью диагноз разрыва лонного сочленения, степень расширения его, состояние суставных поверхностей лобковых костей и форму их, вовлечение крестцово-подвздошных сочленений, а также контролировать восстановление нормального состояния тазовых сочленений под влиянием терапевтических мероприятий. Однако не всегда рентгеновская картина является решающей в отношении выявления причин патологического состояния лонного сочленения. Наблюдаются большие расширения лонного сочленения без каких бы то ни было проявлений и, наоборот, случаи, сопровождающиеся клиническими симптомами при отсутствии или при незначительном расширении лонного сочленения без других рентгенологических симптомов.

При умеренном или значительном расширении лонного сочленения во время беременности могут быть рентгенологически обнаружены изменения в медиальных отделах лобковых костей; наиболее часто наблюдаются кистозные зоны резорбции, неровности и склероз примыкающих к лонному сочленению отделов костей. Рентгенологические данные при этом могут симулировать некоторые костные заболевания.

Разрыв клинически распознается по местному кровоизлиянию, припуханию и болям, по разнице уровней и поверхности сочленений таза и ограничению движения ног.

Как ни ясна клиническая картина разрыва лонного сочленения, все же поставить точный диагноз бывает легко только в типичных случаях травматических разрывов после повреждений. Самопроизвольные же раз-

рывы не всегда удается распознать. По данным виднейших авторов, повреждения этого рода не диагностируются в первые дни, а их обнаруживает больная и окружающие лишь некоторое время спустя, особенно если больная из-за лихорадочного состояния содержится в строго постельном режиме, когда разрыв дает мало симптомов. Кроме того, в нетипичных случаях разрыв лонного сочленения можно смешать с другим патологическим состоянием, локализующимся в области лонного сочленения, а именно — с воспалением его. Симфизиты — одно из проявлений пуэрперального сепсиса, протекающее в виде острого синовита, и в этом виде не представляет трудностей для распознавания. Но иногда воспаление лонного сочленения, возникая еще во время беременности, под влиянием каких-нибудь причин (рахит, скрофулез и пр.) может не давать столь бурной и ясной картины, которая свойственна гнойному симфизиту. Подобный хронически протекающий процесс, проявляющийся болями в области лонного сочленения, хрустом и т. п., может дать повод к смещению с разрывом лонного сочленения, тем более, что он нередко усиливается и обостряется под влиянием родов. На помощь в этом случае приходит рентгеновский снимок.

Ощущение боли во время разрыва, действительно, не может считаться основанием для диагноза, хотя бы потому, что оперативное вмешательство (наложение щипцов и др.), при котором часто происходят разрывы лонного сочленения, большей частью производится под наркозом.

По нашему мнению, разрыв лонного сочленения просмотреть нельзя, надо лишь подумать о нем. Другого такого повреждения, с которым можно было бы смешать разрыв лонного сочленения во время родов, нет.

Кроме наружного осмотра и пальпации, обязательно исследование через прямую кишку и влагалище. При этом определяется состояние рельефа костного таза, нет ли патологического выпячивания кости (экзостозов), размер диагональной конъюгаты, функциональное состояние костного таза: имеется ли подвижность в сочленениях таза (в лонном, крестцово-подвздошном, крестцово-копчиковом) и в какой степени она выражена. Степень размягчения крестцово-копчикового сочленения определяется надавливанием на копчик пальцем со сто-

роны влагалища: чем легче при этом подается копчик, тем более размягчено это сочленение. Однако степень размягчения сочленения лучше всего определяется методом измерения угла наклона таза. Для этого его измеряют в различных положениях роженицы: лежа на спине, стоя, сидя на корточках и т. д. Чем сильнее изменяется при этих положениях угол наклона таза, тем подвижнее сочленение таза, и наоборот (И. Ф. Жордания). Как наружное, так и внутреннее исследование обнаруживает расхождение лобковых костей и зияние лонного сочленения. Диагноз обычно ставится на основании трудных родов, местных болей, чувствительности в области лобка, подвижности и расхождения лобковых костей. Если ввести во влагалище палец и предложить больной сделать шаг на месте, то явственно ощущается подвижность противолежащих костей. Рентгеновский снимок имеет большое значение особенно в тех случаях, когда функциональные нарушения указывают на повреждения, которые пальпаторно подтвердить невозможно. Боли появляются при прямом давлении, при перемещении вытягивании и поталкивании бедра и особенно при сильной абдукции. Бедра у больной находятся в установке ротации кнаружи и легкого сгибания, активные движения невозможны, пассивные очень болезненны. Значительное зияние влагалищно-промежностной раны в типичных случаях спонтанного разрыва промежности может облегчить диагноз. Даже рентгенологически трудно точно установить, произошел ли разрыв в хряще или между хрящом и костью.

ПРОФИЛАКТИКА И ЛЕЧЕНИЕ РАЗРЫВОВ

Чрезмерное разрыхление сочленений таза рассматривается как своеобразное проявление токсикоза беременности. Несоответствие между размерами плода и таза, равномерно суженный и воронкообразный таз способствуют разрыву сочленений. Учитывая это, профилактику нужно направлять на устранение первопричин, вызывающих эти состояния.

Профилактика должна начинаться в антенатальном периоде. Соблюдение всех правил санитарно-гигиенического, диетического и трудового режимов, предусмотр-

ренных для беременных, врачебная гимнастика, рациональное питание и т. п. могут предупредить развитие внутриутробных аномалий и заболеваний плода, в частности рахит, являющийся несомненным виновником образования большинства узких тазов.

Беременную нужно ознакомить с санитарно-гигиеническими и диетическими мероприятиями, предусмотренными для беременных, назначить рациональное питание, богатое белками, солями и витаминами, врачебную гимнастику, способствующую не только укреплению мышц брюшного пресса и тазового дна, но и сочленений таза. Беременной нужно внушить необходимость четкого выполнения всех назначений, посещения консультации не реже одного раза в месяц в первую половину беременности и через 2—3 недели — во вторую при нормальном течении беременности и незамедлительного обращения при возникновении каких-либо отклонений в ее течении.

При обнаружении признаков токсикоза беременности, в частности чрезмерного разрыхления или перерастяжения лонного сочленения, беременную нужно брать под особое наблюдение, привлечь к ее обследованию консультантов-специалистов, назначать соответствующие мероприятия для ликвидации намечающейся патологии. При отсутствии эффекта от поликлинического лечения больную следует поместить в палату патологической беременности. Все беременные с явлениями патологии лонного сочленения должны быть помещены в родильный стационар за 10—15 дней до родов, особенно же те из них, у кого обнаружено неправильное положение плода.

Особое внимание должно быть уделено правильному ведению и управлению родами. Оперативное родоразрешение должно быть проведено бережно, при тщательном соблюдении соответствующих показаний, условий и техники выполнения.

Лечение разрывов сочленений таза, в частности лонного, должно быть направлено на устранение повреждения, восстановление нормального состояния и функции сочленений.

Существуют два метода терапии симфизарных разрывов: 1) оперативное восстановление лонного сочленения и 2) соединение лобковых костей бескровным путем.

Оперативные методы лечения в виде пересадки кости описал Олби, а Аллен предложил проволочный шов.

Дюрсен, Савор и др. придерживаются той точки зрения, что в тех случаях, когда разрыв обнаружился после родов, следует накладывать швы. Если наложение бинта или другие фиксирующие мероприятия не дают хорошего и длительного сближения отломков, то показано оперативное соединение. Дюрсен указывает, что больше чем в 70% случаев, в которых очаг нагноения в области лонного сочленения не был своевременно вскрыт, наступил летальный исход. Оперативное лечение, при котором удаляют сгустки крови между концами отломков, способствует сглаживанию последних и устранению бухт, что улучшает условия заживления. Применение антибиотиков и антисептических мероприятий предупреждает нагноение.

Мы, подобно большинству авторов, рекомендуем до решения вопроса об оперативном вмешательстве испытать консервативные методы лечения. Нужно помнить, что после оперативного вмешательства (раскрытие лонного сочленения) даже при идеальных асептических условиях может возникнуть нагноение.

Речь идет о трех важных механических нарушениях:

1) расхождении лобковых костей, 2) расхождении передних частей крестцово-подвздошных сочленений на одной или обеих сторонах и 3) заднем смещении вертлужных впадин с последующим изменением плоскости тазобедренного сустава, которая направлена почти прямо латерально вместо обычного направления вперед и латерально (рис. 25 А). Лечение, естественно, должно быть направлено на устранение всех этих нарушений. Дуга расхождения по возможности должна быть соответствующим образом исправлена.

В основном лечение заключается в правильном уходе. Вначале необходимы спокойное положение в кровати, лучше на спине, тугое бинтование таза поясом, причем дополнительный бинт перебрасывается через пояс, наложенный на таз, и отягощается грузами на концах. Может быть устроен «гамак» (см. далее). На живот кладут пузырь со льдом. Больную держат в постели до восстановления нормального состояния лонного сочленения. Укладывается больная на ровную плоскость. Применение доски между кроватью и матрацем

обычно уменьшает оседание кровати. Липкий пластырь, полотняный бинт, охватывающий таз, и бинт бабочкой применяются в ранних случаях с хорошим эффектом, но требуют продолжительного постельного режима и постоянного наблюдения.

Для создания циркулярной компрессии на таз предложен ряд приспособлений. Уишнер и Майер рекомендуют полотняный бинт шириной 15—20 см и длиной, до-

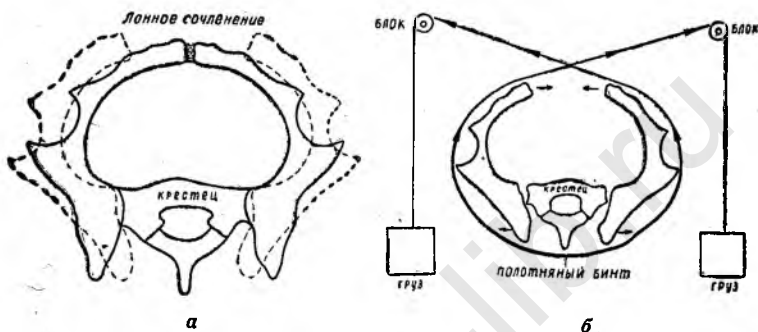


Рис. 25. Нормальное положение костей таза и патологическое (пунктир) при разрыве лонного сочленения. Заднее смещение вертлужных впадин при разрыве.

статочной для бинтования таза с запасом в 20—25 см по обеим сторонам, охватывающим тазовую область сзади наперед. К каждому концу бинта прикрепляется деревянная планка для предотвращения собирания бинта в складки. К планкам присоединяют шнуры, которые проходят над блоками, прикрепленными к деревянной раме на каждой стороне кровати. К концам привешивают груз, начиная с 2 кг; постепенно вес груза может быть увеличен до 10 кг на каждой стороне. Бинт оказывает постоянное сжимающее действие на таз, постепенно приводя лобковые кости в нормальное положение и восстанавливая расхождение передних частей костей крестцово-подвздошных сочленений (рис. 25 Б). Процедура абсолютно безболезненна. Продолжительность лечения, по данным авторов, различна в зависимости от степени разрыва лонного сочленения. В ряде случаев рано распознанного разрыва (до трех недель после родов) достаточно было десяти дней для выпрямления. В других случаях, когда разрыв был обнаружен спустя

шесть месяцев после родов, потребовалось три недели, чтобы получился удовлетворительный результат, хотя уже спустя одну неделю можно было отметить определенное уменьшение расхождения. В некоторых случаях после вставания больной удавалось отметить как бы возобновление расхождения. Чтобы избежать этого, следует рекомендовать больным специальный корсет, в котором плотный пояс проходит ниже *spina anterior superior* и способствует сжимающей силе даже при ходьбе.

Подобное лечение достаточно во всех незапущенных случаях. При давности расхождения сроком в год или больше этот вид помощи не эффективен. В подобных случаях рекомендуют хирургическое вмешательство, в частности операцию пересадки кости. Мы лично собственного опыта в этом отношении не имеем.

Бурштейн рекомендует для ускорения выздоровления поместить больную в шину по возможности раньше. Для удержания нижних конечностей в положении сгибания под колени подкладывается подушка. В течение первой недели колени связываются свободно. На таз накладывается широкая полоска липкого пластыря, служащая для закрепления над лобком бинта или другого материала, применяемого для связывания колен. Над лобковой растительностью для защиты от липкого пластыря накладывается мягкий войлок. Затем применяется тканевый пояс, охватывающий таз точно на уровне трохантеров и стягивающийся спереди пряжками. Чтобы удержать этот пояс в данном положении, необходим вспомогательный промежностный пояс.

При широком диастазе лонного сочленения или при переломе ветвей лобковых костей под таз и поясницу подкладывается широкий полотняный бинт или «гамак», концы прикрепляются к верхней перекладине шины. Давление бинта по бокам таза, обусловленное влиянием тяжести тела больной, сближает кости с большой силой. Выздоровление облегчается при подвешивании к концам «гамака» блоков и грузов, натягивающих «гамак» настолько, чтобы больная могла легко подниматься. Общее состояние улучшается, и деформация легче выправляется. Выпрямляющие аппараты, вытяжение, подвешивание в «гамаке» и т. п. должны применяться на две-четыре недели. Затем они могут быть сняты, и

больной разрешают производить свободные движения ногами. В постели больная должна находиться в течение четырех-шести недель. Потом накладывается тазовый пояс, и больная может начать ходить, сначала пользуясь костылями.

Боланд предлагает пояс из сатина. Результаты применения этого пояса в случаях разрыва лонного сочленения, по данным автора, оказались настолько хорошими, что хирурги-ортопеды стали успешно применять его и при других повреждениях таза.



Рис. 26. Направление корригирующих сил при наложении бинта.
Пояс для компрессии таза:

а — обе части отдельно; *б* — в собранном виде.

Пояс состоит из двух частей, изготовленных из четырех слоев, нижний пояс шириной 18—20 см имеет корсет и ремень с китовым усом и пряжками спереди и сзади. Верхний пояс шириной 10—12 см производит определенное давление на лонное сочленение (рис. 26, *а* и *б*). Войлок и мягкая лошадиная кожа покрывают край пояса выше области трохантеров для облегчения движений. Промежностный пояс, покрытый резиновой трубкой с пряжкой спереди, поддерживает пояс в соответствующем положении (рис. 27).

Больную с клиническими симптомами подвергают рентгенологическому исследованию, а затем ее осматривает консультант-ортопед, производящий измерения для изготовления пояса. Временно на таз для поддержки и уменьшения напряжения накладывается бинт. Между кроватьной сеткой и матрасом помещается доска.

Когда пояс готов, больную переводят в рентгеновский кабинет и под контролем экрана накладывают пояс. Натягиванием нижнего пояса восстанавливают нормальное положение крестцово-подвздошных сочленений. Верхний пояс восстанавливает нормальное положение лонного сочленения, и деформация исправляется. Происходит соединение (смыкание) крестцово-подвздошных сочленений, восстановление вертлужных впадин в их нормальное положение и сближение разошедшихся

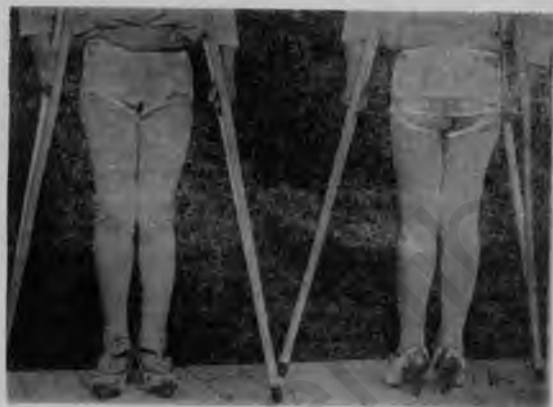

Рис. 27. Положение пояса на больной.

лобковых костей. Следует заметить, что при слишком тугом затягивании поясов они могут причинять резкие боли. Если расхождение костей таза выправлено под экраном и пояса наложены так, что не причиняют стеснения и неудобств, то с расслаблением мышечного спазма, наступающим в течение 48 часов, пояса нужно затянуть.

При разрыве с расхождением лобковых костей на 5—7 см наложение пояса восстанавливает нормальное положение.

Как только явления со стороны сочленений таза исчезают, шину удаляют. Костыли, которыми больная должна была пользоваться при вставании до предложения описанного пояса, становятся излишними. Больная теперь получает хорошую опору и может ходить. В большинстве случаев больная встает на 16-й день после ро-

дов. Максимальная продолжительность лечения составляет четыре недели, вместо восьми-десяти недель при других методах.

Среди разных методов стягивания крестцово-подвздошных сочленений, а затем бинтование таза липким пластырем шириною в 10 см дают хорошие результаты. Неудобство применения липкого пластыря состоит в том, что он приблизительно через неделю отстает, и тогда не получается эффективной поддержки. Если оставляют липкий пластырь слишком долго, то на коже образуются пустулы, а иногда — надлобковый абсцесс.

Наиболее эффективным является укладывание больной в «гамак», устройство которого доступно при любых условиях: на боковых штангах кровати укрепляется плотная полотняная материя, которая, охватывая таз сзади и с боков, способствует сближению костей крестцово-подвздошных и лонного сочленений.

В течение первых нескольких дней больная должна лежать на спине. Для расслабления мускулатуры тазового пояса, мышц бедра и голени под коленные суставы подкладывают валик с поперечным сечением 15—20 см. Для поддержки поясничного лордоза под поясницу подкладывают небольшой валик. Для облегчения раннего фиброзного соединения и ускорения заживления больным разрешают свободные движения в кровати или «гамаке» и гимнастику. Гимнастика имеет важное значение для сохранения тонуса мышц всего организма и играет большую роль в восстановлении костно-суставной системы. Периодически производится контрольное рентгенологическое исследование для наблюдения за ходом восстановления сочленений таза. Характер гимнастических упражнений при разрыве сочленений таза зависит от общего состояния больной и, в частности, от состояния сочленений. При неосложненных разрывах и отсутствии противопоказаний (повышение температуры, кровотечение и т. п.) общую гимнастику можно начать со второго-третьего дня. Приемы и упражнения должны быть вначале простыми с последующим постепенным их усложнением и увеличением нагрузки; особую осторожность и постепенность увеличения нагрузки необходимо соблюдать при проведении упражнений для ног. В первый день гимнастических упражнений рекомендуется глубокое статическое ды-

хание, которое производится следующим образом: родильница, лежа на спине, производит глубокий вдох на счет 3—4 и глубокий продолжительный выдох на счет 4—5, вслед за этим дыхательные упражнения сопровождаются легкими движениями верхних и нижних конечностей. В дальнейшем вводят дополнительные упражнения в таком порядке:

Второй день: 1. Развести руки в стороны, сделав глубокий вдох; опускание рук вдоль туловища — выдох.

2. Сгибание и разгибание рук в локтевых суставах. Третий день: сгибать и разгибать поочередно каждую ногу, а затем обе ноги в коленных суставах, скользя по постели, не поднимая стопы от плоскости кровати.

Четвертый день: 1. То же упражнение с подниманием голеней при вытянутых ногах.

2. Круговые движения в голеностопных суставах поочередно каждой ногой, а затем обеими ногами.

При благоприятном течении процесса, подтвержденном рентген-контролем, на пятый день дополняют следующие упражнения: 1. Поднимание поочередно каждой ноги, а затем обеих ног к животу: лежа на спине руки вдоль туловища — вдох, поднимание ног, согнутых в коленном и тазобедренном суставах, к животу — выдох.

2. Сокращение и расслабление мышц живота.

3. Напряжение и расслабление ягодичных мышц.

Шестой день: 1. Поворот выпрямленных ног внутрь и возвращение их в исходное положение. Следить, чтобы не было поворота наружу. 2. Приподнимание таза: лежа на спине руки вдоль туловища, ноги согнуть в коленях — вдох; приподнять таз — выдох. 3. Разведение рук в стороны — глубокий вдох, повернуться на правый бок, ладонью левой руки коснуться ладони правой — выдох; то же с поворотом на другую сторону.

На седьмой день разрешается повернуться на живот.

При дальнейшем благоприятном течении процесса, подтвержденном рентгенограммами, на восьмой-десятый день можно разрешать вставать с положения на животе с приведенными ногами. Ходить начинают, сначала пользуясь костылями, медленно, маленькими шажками.

Упражнения с разведением ног в тазобедренных суставах следует начинать с большой осторожностью после исчезновения всяких клинических симптомов и восстановления лонного сочленения, подтвержденного

рентгенологически. Садиться разрешают после того, как больная сможет свободно ходить.

В осложненных случаях при определении срока и методики гимнастических упражнений учитывается состояние больной.

Поскольку разрывы лонного сочленения в результате чрезмерного разрыхления сочленений таза следует рассматривать как своеобразное проявление токсикоза с преимущественным поражением костно-суставной системы, рекомендуются препараты, укрепляющие эту систему, например витаминол 10,0 по 10 капель 2 раза в день, в ложке теплого молока, *calcii phosphor. tribasici* 10,0, *ol. jecoris Aseli* 100,0 по десертной ложке два-три раза в день (перед употреблением взбалтывать).

Указанные препараты целесообразно применять также для предупреждения симфизиопатии.

Учитывая, что эстрогенные вещества способствуют удержанию костями кальциевых солей, стимулируют остеобластическую деятельность и чрезмерно быстрое развитие скелета, назначают фолликулин в небольших дозах (500—1000 ед. в день). В связи с имеющимися данными об угнетающем действии на лактацию эстрогенов необходимо соблюдать осторожность при назначении фолликулина, учитывая состояние лактации.

С целью профилактики инфекции дают антибиотики и сульфаниламиды.

Ортопеды относят разрывы лонного сочленения к серьезным повреждениям и рассматривают их как травмы. Длительность лечения — три-четыре месяца.

Ввиду того, что в результате правильного наложения выполненных повязок или поясов нами получены хорошие результаты, даже при расхождении лобковых костей на 70 мм мы, подобно большинству авторов, предпочитаем консервативный бескровный метод терапии акушерского симфизарного разрыва. Если имеется инфекция, то все внимание должно быть обращено на создание хорошего оттока, отделяемого хирургическим методом. Дальнейшее лечение зависит от прочности синдесмоза, синхондроза или синостоза, а главным образом — от функциональных результатов. При открытом разрыве с травмой мочевого пузыря применяют катетер à demeure и дренаж (И. Ф. Жордания).

Последующее оперативное соединение симфизарных

концов проволочным швом нужно применять с особой осторожностью, принимая во внимание отрицательное влияние на последующие роды.

ПРОГНОЗ И ПОСЛЕДУЮЩИЕ РОДЫ

Прогноз неосложненных разрывов лонного сочленения при отсутствии общих септических явлений или абсцесса в лонном сочленении можно считать благоприятным. Само по себе повреждение лонного сочленения не угрожает смертью; если же в литературе указано, что почти одна треть всех случаев заканчивалась летально, то такой исход зависит от послеродового сепсиса.

Восстановление сочленения и его функции может быть вполне удовлетворительным. Полное восстановление обычно наступает в течение трех-четырёх месяцев.

В случаях, осложненных нагноением в области лонного сочленения, прогноз тоже неплохой; такое нагноение, как правило, является локальным. При своевременно произведенном разрезе предсказание абсолютно хорошее.

Каждый акушер обязан стремиться предупредить возникновение разрыва, но если он произошел, то должен рассматриваться как серьезное осложнение.

В литературе можно найти указание, что у женщин, у которых было расширение лонного сочленения, последующие роды протекают легче, по-видимому, вследствие того, что тазовое кольцо остается стойко расширенным. Размеры таза оказываются увеличенными благодаря разрастанию хрящевой ткани. Роды протекают нормально. Иногда наблюдается образование костных мозолей, которые усложняют последующие роды. Костные наслоения в области лонного сочленения создают препятствие для прохождения головки плода.

При разрыве лонного сочленения разные акушеры ведут роды различно. При отсутствии угрозы для матери или ребенка одни (Боланд и др.) предпочитают предоставить течение родов силам природы, в противном же случае — заканчивать наложением щипцов. Другие авторы (Вильямс и др.) являются сторонниками обязательного окончания родов наложением щипцов или поворотом и извлечением.

Мы предпочитаем не вмешиваться в течение нормальных родов, но все время выслушивать сердцебиение плода и предпринимать вмешательство при малейшем появлении опасности для его жизни. Поворот обычно не показан. При появлении резких болей в области лонного сочленения применяются щипцы.

Нашими экспериментальными исследованиями, клиническими и рентгенологическими наблюдениями в известной мере уточнены данные о форме, характере, структуре, возрастных изменениях и половых особенностях лонного сочленения. Нужно считать установленным, что в сочленениях таза происходят циклические изменения, обусловленные нейрогуморальными факторами. Эти изменения особенно ярко выражены во время беременности, родов и в послеродовом периоде.

Особенности строения лонного сочленения женщины и физиологические изменения, происходящие в сочленениях таза, в частности лонного, способствуют разрыхлению, растяжению и увеличению подвижности сочленений, расхождению лобковых костей и увеличению размеров таза. Эти явления имеют большое значение в акушерстве, они влияют на функцию таза во время беременности, родов, на течение и исход родов, способствуя более легкому прохождению головки плода через костное кольцо. Однако далеко не так редко, как считали ранее, наступает переход физиологических изменений в патологические, вплоть до такой грубой патологии, как разрыв лонного сочленения.

Уточнение причины перехода физиологического состояния расширения лонного сочленения в патологическое, разработка вопросов клиники, диагностики, осложнений и последствий, профилактики и лечения разрывов лонного сочленения и ведения родов при них составляли главную цель нашей работы.

Особого внимания и изучения заслуживает вопрос о возможности воздействий применением соответствующих гормонов в периоде полового созревания на формирование таза, а также с целью профилактики патологического состояния таза при беременности и родах. То же нужно сказать и в отношении возможности предсказания особенностей хода будущих родов и проведения соответствующих подготовительных мероприятий на этом основании.

Если читатель, несмотря на недочеты, которые, конечно, имеются в нашей работе, сможет почерпнуть в ней материал для дальнейшей научно-практической разработки затронутых вопросов, автор будет считать свою обязанность выполненной удовлетворительно.

akusher-lib.ru

ЛИТЕРАТУРА

Айзенберг М. Ф. Расхождение лонного сочленения во время родов. «Акушерство и гинекология», 1938, 6, 40.

Айзенберг М. П. Лобкове зчленування при вагітності і родах у жінок. «Педіатрія, акушерство і гінекологія», 1945, 5—6.

Айзенберг М. П. До питання про вплив рентгенологічного дослідження матері на плід. «Педіатрія, акушерство і гінекологія», 1946, 6.

Айзенберг М. Ф. Гистоморфология внутренних половых органов под влиянием различных гормонов. Сб. «Вопросы охраны материнства и детства». Киев, 1948.

Айзенберг М. Ф. Изменение лонного сочленения под влиянием гормонов. «Проблемы эндокринологии и гормонотерапии», 1955, 3.

Айзенберг М. Ф. Возрастные и половые особенности лонного сочленения в рентгеновском изображении. «Вестник рентгенологии и радиологии», 1956, 3.

Александров И. Н. Случай гнойного разрушения лонного сочленения в послеродовом периоде, осложненный крупозным воспалением легких. «Акушерство и женские болезни», 1899, т. 12, кн. 10, 1164—1173.

Аловский А. Разрыв симфиза в родах и последующие роды. «Акушерство и гинекология», 1940, 3—4, 87.

Бубличенко Л. И. Разрыв лонного сочленения во время родов. «Акушерство и гинекология», 1928, 6, 709—714.

Ванина Л. В. Расхождение лонного сочленения в родах. «Акушерство и гинекология», 1940, 3—4, 91.

Ванина Л. В. Изменения в сочленениях таза беременных и родильниц по рентгенологическим наблюдениям. «Акушерство и гинекология», 1949, 3, 40—45.

Ванина Л. В. О повреждении сочленений таза при родах (медицинская консультация). «Фельдшер и акушерка», 1950, 6, 55—56.

Ванина Л. В. К вопросу о классификации изменений в сочленениях таза беременных и родильниц. «Акушерство и гинекология», 1954, 5, 45—48.

Ванина Л. В. Рентгеноанатомические особенности лонного сочленения у женщин. «Вестник рентгенологии и радиологии», 1956, 3.

Виридарский С. Т. Случай расщепления лонного сочленения. «Акушерство и женские болезни», 1894, 1, 23—27.

Гинзбург. Случай гнойного воспаления лонного сочленения в послеродовом периоде. «Акушерство и гинекология», 1936, 1879—1880.

Горвиц М. И. О воспалении симфиза таза в родильном состоянии. «Военно-мед. журнал», 1878, 150—164.

Гришечкина А. Расхождение симфиза в родах. «Гинекология и акушерство», 1931, 4, 300—303.

Груздев В. С. К казуистике повреждения лонного сочленения во время родов. Труды XII Городского родильного приюта в СПб., 1899.

Димант Е. Б. Экспериментальные исследования о влиянии сечения лонного соединения на размеры таза. «Акушерство и женские болезни», 1894, 1, 13—22.

Димант Е. Б. К истории симфизеотомии. «Акушерство и женские болезни», 1905, т. 19, кн. 6, 733—779.

Димант Е. Б. К истории симфизеотомии (окончание). «Акушерство и женские болезни», 1905, т. 19, кн. 7—8, 959—1054.

Добрынин П. И. Полное руководство к изучению повивального искусства. СПб., 1907.

Дорошенко-Доррер Е. И. К вопросу о гнойных послеродовых симфизитах. «Акушерство и женские болезни», 1914, т. 29, № 10, 1439—1443.

Дубинина М. А. Расхождение лобковых костей во время родов. «Акушерство и гинекология», 1938, № 8, 635—639.

Жордания И. Ф. О разрывах лонного сочленения во время родов. «Акушерство и женские болезни», 1929, т. 10, кн. 7—8, 899—908.

Залевский К. С. К вопросу о повреждении лонного сочленения при самопроизвольных родах. Труды Донецкого мединститута, 1940.

Инденбаум С. С. Случай расхождения лонного сочленения при спонтанных родах. «Гинекология и акушерство», 1928, 4, 433—436.

Ишаков С. В. К анатомии хряща и полости лонного соединения. В кн.: Сб. трудов, посв. В. Н. Тонкову. Л., 1947, 401—411.

Ишаков С. В. О симфизе беременных. В кн.: Сб. трудов, посв. В. Н. Тонкову. Л., 1947, 412—418.

Китнер О. И. Третий случай пубиотомии. «Акушерство и женские болезни», 1905, т. 19, кн. 9—10, 1116—1121.

Колосова Е. П. Острое гнойное воспаление лобкового сочленения во время беременности и в послеродовом периоде. «Акушерство и гинекология», 1950, 1, 42—46.

Корш А. В. К вопросу о влиянии беременности на подвижность сочленений таза. Дисс., СПб., 1881.

Кривошеин М. П. К вопросу о повреждении лонного соединения во время родов. «Хирургия», 1900, 38, 1—3.

Кривский Л. А. Случай пубиотомии. «Акушерство и женские болезни», 1905, т. 19, кн. 9—10, 1155—1160.

Кривский Л. А. Разрыв лонного сочленения во время родов. «Акушерство и женские болезни», 1909, т. 23, кн. 2, 142—151.

Кушпирская Е. С. Э случая нетравматических симфизитов. «Акушерство и гинекология», 1940, 3—4, 90.

Литвишко І. І. Випадок розходження лобкового зчленування при спонтанних родах недоношеним плодом. «Педіатрія, акушерство й гінекологія», 1938, 5, 71—72.

Мандельштам А. Э. и Каплун Э. М. Токсикозы беременности и гормоны. Х., 1935.

Микеладзе Д. А. К вопросу о расхождении лобковых костей во время родов. «Акушерство и гинекология», 1940, 3—4, 89.

Муцуева Н. С. К вопросу о расхождении лонного сочленения во время родов. В кн.: Труды Северо-Осетинского госмединститута, вып. IV. Дзауджикау, 1949, 96—100.

Павлов А. И. К вопросу о разрыве симфиза во время родов. «Врачебная газета», 1909, 43, 1279—1280.

Печникова И. М. 2 случая самопроизвольного расхождения лонного сочленения во время родов. «Клиническая медицина», 1928, 6, 15, 1081—1088.

Прозоровский Н. М. Семь случаев пубитомии с демонстрацией больной после повторной пубитомии. «Акушерство и женские болезни», 1910, 24, 2, 691—724.

Протас Л. Р. и Соловьев В. С. Рентгенодиагностика и клиника послеродовых расхождений лонного сочленения. Сб. научных трудов Центр. института акушерства и гинекологии. Л., 1941, т. 8, 53—61.

Рейнберг С. А., Павлова Е. С. и Левин Р. С. Рентгенодиагностика многоплодной беременности. «Сов. врач. газета», 1933, 15—16, 684—690.

Самсонович-Гурвич. К повреждениям лонного сочленения в родах. «Акушерство и гинекология», 1940, 3—4, 85.

Сахацкая Т. С. Применение меченых атомов в изучении обмена гормонов. «Проблемы эндокр. и гормонотерапии», 1955, 115, 121—126.

Судаков И. К учению о симфизатах. «Акушерство и женские болезни», 1906, т. 20, кн. 6, 562—573.

Феноменов Н. Н. К учению о кифотическом тазе и разрыве симфиза во время родов. Дисс., СПб., 1880.

Холмогоров С. С. Разрыв лонного сочленения во время родов. «Врач», 1897, 12, 345.

Холмогоров С. С. Гнойное воспаление лонного сочленения. «Врач», 1898, 5, 125.

Холмогоров С. С. Последующие роды после пубитомии. «Рус. врач», 1909, 8, 13, 433.

Цветков М. Т. Случай спонтанного расхождения симфиза после нормальных родов. «Акушерство и гинекология», 1940, 3—4, 92.

Эпштейн Г. Я. Поязка при расхождении лонных костей. «Сов. хир.», 1936, 1, 176—177.

Abramson D., Hurwitz and Lesnick. Relaxin in human serum as test of pregnancy. Surg. Gynec. a. Obst., 1937, 65, 335—339.

Abramson D., Roberts S. M. and Wilson P. D. Relaxation of pelvic joints in pregnancy. Surg. Gynec. a. Obst., 1939, 58, 613.

Acs N. Symphysiolysis during normal labor. Zbl. f. Gynäk., 1933, 57, 2011—2014.

Aeby. Ueber die Symphysis oss. pub. des Menschen nebst Beiträgen zur Lehre von hyalinen Knorpel und seiner Verknöcherung. Zeitschr. f. rat. Med., 1858, 111 R., 4, 1.

Albert A. a. Money W. L. Methods for concentration of relaxin from blood serum and Urine. *Endocrinology*, 1946, 38, 56—57.

Allen I. M. Report a case separation of the pubic symphysis in a forceps delivery and the treatment employed. *Am. J. Obst.*, 1917, 75, 808—809.

Allende G. Epiphysenlösung in der Höhe der Symphyse des Schambeins und Fractur des ischiopubischen Astes. *Semana Med. Ihg.*, 34, 38, 778; *Zbl. f. Radiol.*, 1928, 5, 109.

Backer. Ruptur der Symphysis während der Geburt. *Zbl. f. Gynäk.*, 1904, 205.

Barnes I. M. The symphysis pubis in the female. *Am. J. Roentgenol.*, 1934, 32, 333—352.

Beach R. M. Traumatic separation of the symphysis pubis. *Am. J. Obst.*, 1917, 75, 203—208.

Bermann S. Symphysis separation during delivery; application of forceps to superior strait. *Semana med.*, 1929, 2, 1135—1136.

Bertin E. Separation symphysis pubis with report of 5 cases. *Am. J. Roentgen.*, 1933, 797—803.

Boland B. Separation of the symphysis pubis ten cases occurring during delivery. *New. England J. Med.*, 1933, 208, 8; *Ref. J. A. M. A.*, 1933, 101, 1, 86.

Bonsmann. Zur Kasuistik der Beckenverletzungen bei künstlichen Geburten. *Wirzburg Inaug. Diss.*, 1901.

Boorstein S. Separation on the symphysis pubis with a report of six cases. *Am. J. Obst. a. Gyn.*, 1927, 13, 345.

Brehm W. and Weirauk H. V. Separation of the symphysis pubis during labor. *Am. J. Obs. a. Gyn.*, 1928, 15, 187—191.

Burrows H. Separation of pubis bones following administration of Oestrogens to male mice. *J. Physiol.*, 1935, 85, 25, 159—161.

Caravani L. Considerazion eritich al coucetto di osteo artite sinfisarìa spontanea puerperale. *Nater di S. Giovanni Roma. Atti soc. ital. ostetr.*, 1937, 33, 4, 405—410; *Zbl. f. d. Radiol.*, 1938, 26, 10, 607.

Chamberlain W. E. The symphysis pubis in the roentgen examination of the sacroiliac joint. *Am. J. Roentgenol. a. Rad. Therapy*, 1930, 24, 621—625.

Chapman R. N. A study of the correlation of the pelvic structure to be habits of certain burrowing mammals. *Am. Journ. Anat.*, 1919, 185—209.

Chisholm A. E. Traumatic separation of symphysis pubis during delivery. *J. Obst. a. Gyn. Brit. Emp.*, 1924, 31, 655—658.

Cordua B. Symphysenruptur bei Spontangeburt. *Zbl. Gynäk.*, 1937, 10, 1118.

De Lee I. B. A case of relation of the pubis joints during pregnancy. *JAMA*, 1902, 38, 33—34.

Delepiane. Mediocolegal expert testimony in traumatic rupture symphysis pubis roentgenography study. *Clin. Obst.*, 1932, 34, 228—261.

Dührssen A. Ueber die Ruptur und Vereiterung des Beckengelenke während des Geburt und im Wochenbette. *Arch. f. Gyneck.*, 1889, 35, 89—130.

Duncan I. M. On the pelvic articulations in parturition. *Mechanism of natural and morbid parturition.* Edinburg, 1875, 144—161.

Düntzer E. Symphysenrupturen unter der Geburt. *Arch. f. Gynäk.*, 1928, 133, 159—168.

Duong-Ba Bahh. Hormones sexuelles of relachement symphysaire. Press. med., 1951, 59, 1159.

Eastman T. B. Ruptur of symphysis pubis. New-York, M. J., 1906, 83.

Eisenberger. Zur spontanen Symphysenlösung bei der Geburt. Zbl. Gynäk., 1926, 43, 2771.

Ekas W. L. Traumatic separation of symphysis pubis. Am. J. Obst. a. Gyn., 1931, 21, 680—689.

Esch H. Klinischer und statistischer Beitrag zur Symphysenruptur unter der Geburt. Zbl. f. Gynäk., 1938, 62, 2214—2218.

Finsterer. Über Beckenluxationen. Dtsch. Z. Chir., 1938, 110, 191.

Fuschsing. Über die Entstehung der Symphysendiastase. Zbl. f. Chir., 1936, 65, 587—590.

Gabriell H. Stimultaneus traumatic separation of symphysis pubis and sacro-iliac joint; 2 cases. Lyon chir., 1937, 34, 331—333.

Gallahan I. T. Separation of the symphysis pubis. Am. J. Obst. a. Gyn., 1953, 66, 2, 281—293.

Galvagni. Über einige Erkrankungen der Beckensymphysen etc. Rev. clin., 1868, 7.

Gavanden F. Un cas de relachement douloureux de symphysis. Bull. soc. d'Obst. and de Gynec., 1934, 364—366.

Giovanni G. Indirizzo attuale della prognosi e terapia della diastasi patologica della sinfisi pubica. Osservazioni a proposito di un caso di rottura ostetrica, spontanea, complicata. Minerva gin. Tor., 1953, 5, 655.

Goldthwait L. E. und Osgood R. B. A. A consideration of the pelvic articulations from an anatomical, pathological and clinical standpoint. Boston M. a. S. J., 1905, 152, 593—601.

Grillo M. Separation of symphysis pubis diastosis due to forceps injury during childbirth complete recovery after bone graft. Clin. Obstet., 1933, 35, 204—208.

Grobin R. Separation symphysis pubis isolated traumatic and its treatment. Norsk. Mag. f. laevedidensk., 1931, 92, 956—982.

Hall K. Further Notes in the action of oestrone and relaxin on the pelvis of the spayed mouse, including a single dose test of potency of relaxin. J. Endocrinology, 1948, 5, 314.

Hall K. Effect of estrone (estrogen) and progesterone (corpus luteum Hormons) on histologic structure of castrated female mouse. J. Endocrinol., 1950, 7, 54—63.

Harajewicz. Beitrag zur Frage der Diastase der Beckenknochen während der Geburt. Wien. Med., Bl., 1891, 7—9.

Haslhofer L. Anatomische und mikroskopische Untersuchungen der Gelenke des Beckenringes mit besonderer Berücksichtigung der Veränderungen durch Schwangerchaft und Geburt. Zbl. f. Gynäk., 1930, 54, 2317—2327; Arch. f. Gynäk., 1931, 147, 169.

Heinemann u. Stedamgrotsky, Zur Kasuistike der Beckenluxation. Arch. Klin. Chir., 1927, 103.

Heyman I. and Lunquist A. The symphysis pubis in pregnancy and parturation. Acta Obst. et Gynec. Scandinav., 1932, 12, 191—226.

Hisaw F. L. Experiments relation of the pubic ligament of the guinea pig. Exp. Biol. and Med., 1925, 23, 661,

- Hofer R. Eine indirekte und direkte traumatische Beckenfractur, Röntgenpraxis, 1930, 10, 476.
- Holzbach E. Über spontane Symphysenruptur unter der Geburt. Zbl. f. Gynäk., 1925, 9, 460.
- Hornung R. Symphysenruptur intra partum. Zbl. Gynäk., 1923, 47, 1898—1901.
- Hubrich. Ein Fall von maximaler Symphysenruptur. Zbl. Chir., 1931, 11—14.
- Hukley. Separation of the symphysis pubis. J. of Obst. a. Gyn. Brit. Empire, 1910, 18, 5, 327.
- Hunter W. Remarks on the symphysis of the ossea pubis in Medical observations and inquiries. By a society of physicians in London 1762, 11, 334—337.
- Ikenchi W. Tokologische-röntgenologische Studien den Becken III Mitt. röntgenologische Studien der Symphysendiastasis. Mitt. Jap. Ges. Gynäk. 31, 14 deutsch. Zusammenfassung 141—142, 1935. Zbl. f. d. g. Radiologie, 1937, 2, 1, 300.
- Janker R. Fractur oder Ossifikationsstörung an der Sitzbein Schambeingrenze. Röntgenpraxis, 1930, 11, 499.
- Jellinghaus. Über Symphysenruptur. Zbl. f. Gynäk., 1899, 43, 1303.
- Josephon C. D. Über Zerreißung der Symphysis während der Geburt. Zbl. f. Gynäk., 1900, 1413.
- Kakuschkin N. Traumatic rupture symphysis pubis. Arch. f. Orthop. u. Unfallchir., 1935, 35, 85—188.
- Kavata S. On the morphological Change of the symphysis pubischiadica in the guinea pig during pregnancy. Mith. d. Med. Akad. zr. Reijo, 1925, 8, 21—52.
- Kayser F. Beitrag zur Frage der Symphysenruptur. Arch. f. Gynäk., 1903, 70, 50—73.
- Knebel R. Systematische Symphysenpendeln am tragierten Kopf. München. med. Woch., 1939, 86, 779—781.
- Korsch A. Ueber die Beweglichkeit der Gelenkverbindungen des Beckens. Zeitschr. f. Geburtsch. u. Gynäk., 1940, 6, 10.
- Koven M. T. Traumatic separation of the sacroiliac point and symphysis pubis. Am. J. Surg., 1927, 2, 266.
- Kraus T. Über Symphysensprengung. Zbl. Chir., 1930, 3—134—135.
- Krivski L. A. Die Rupture der Symphyse während der Geburt. Monschr. f. Geburt. u. Gynäk., 1910, 31, 456—465.
- Lang F. I. and Haslhofer I. Changes in the symphysis pubis and sacro-iliac articulations as a result of pregnancy and child-birth. Arch. Surg., 1932, 25, 870—879.
- Loeschke H. Untersuchungen der Entstehung und Bedeutung der Spaltbildungen in der Symphysis, sowie über physiologischen Erweiterungsvorgänge an Beckenschwangerer und Gebärender. Arch. Gynäk., 1919, 96, 525—560.
- Luccioni I. Disgiunzione della sinfisi pubica tardiva ed indiretta dopo parto normale. Riv. Ital. Ginec., 1933, 15, 208—220; ref. Zbl. f. Gynäk., 1935.
- Lynch F. W. The Pelvic articulations during pregnancy, labor and the puerperium, report of an x-ray Study. Surg. Gyn. a. Obst., 1920, 30, 575.

Martius H. Schamfugenveränderungen in der Schwangerschaft und unter der Geburt. Münch. Med. Woch., 1933, 375.

Martu C. R. Anatomy of teninous or fibrous accumulation attached to symphysis pubis. Ann. d'anat. path., 1936, 12, 988—999.

Menache A. Symphysis pubis separation in course of forceps delivery; functional recovery in 4 months. Bull. soc. d'obst. et de gynec., 1926, 17, 178.

Mingari N. Separation, luxation of symphysis pubis developing during a virtually normal birth. Riv. d'ostet. e gynec. pract., 1932, 14, 501—502.

Morgan W. A. A report of four cases of ruptured pelvis. Am. J. Obst., 1916, 73, 606—613.

Morton D. G., Gordon G. Observations upon the role of the Normous in the development of bony pelvic conformation. Am. J. Obst. a. Gynec., 1952, 64, 292—300.

Müller W. Röntgenologische Untersuchungen über die Symphysis Schwangerer. Zbl. f. Gynäk., 1931, 55, 999—1006.

Müller O. Symphysensprengungen. Arch. f. orthop. Unfallchir., 1939, 40, 185—189.

Naujoks. Ruptur und Vereiterung der Symphyse bei spontaner Geburt. Zbl. f. Gynäk., 1927, 2537.

Noland L. and Cowell A. E. Acute fracture of the pelvis. JAMA, 1930, 94, 174.

Phenomenoff N. N. Zur Lehre von dem Ryp. Becken nach der Ruptur... Zeitschr. für Geburt. und Gyn., 1880, 7, 254.

Polgar S. Symphysenruptur bei Spontangeburt. Zbl. f. Gynäk., 1925, 33, 1855.

Pullet. De la rupture des articulations du bassin pendant l'acouchement. Lyon. med., 1864.

Putzskar W. Zur Pathologie der Symphyse. Verh. d. deutschen path. Gesellschaft, 1930, 25, 214—219.

Putzsker W. Entwicklung, Wachstum und Pathologie der Beckenbildung des Menschen. Jena, G. Fischer, 1931.

Ravina I., Iamain B. a. Bonhommi I. Spontaneous Rupture of the symphysis pubis in the Course of Normal Delivery of a Large Infant. Bull. Assoc. de gynec. et Obst. du long frans., 1949, 1, 500. Ref. Am. J. Obst. a. Gynec., 1952, 64, 2, 460.

Reis R. A., Baer I. L., Arens R. A. and Stewart E. Traumatic Separation of the Symphysis pubis during spontaneous labor., Surg., Gynec. and Obst., 1932, 55, 334—364.

Rose T. F. Disruption of pelvis; case. J. Bone a. Joint Surg., 1951, 33—13, 112—113.

Ruth E. B. Metamorphosis of pubic symphysis white rat *meisnorvegiens albinus*. Anat. Rec., 1933, 64, 1—7.

Ruth E. B. Metamorphosis of pubis symphysis histological changes in symphysis of pregnancy guinea pig. Anat. Rec., 1937, 67, 409—421.

Sack G. M. Zur Pathologie der Symphyse. Röntgenpraxis, 1933, 5, 566—576.

Sanvitale S. A. Symphysis pubis wide separation for night application forceps in Walcher position. Riforma med., 1928, 44, 1026—1028.

Savor. Ueber Symphysenruptur, Wiener Klin. Wochenschr., 1899, 1286.

- Schaaning G. Ruptur of the symphysis in pragnency and labor. Norsk. Mag. f. Laegevidensk, 1924, 85, 727—732; JAMA, 1924, 83, 1468.
- Schockert R. An sujet de la rupture de la symphyse an cours de l'accouchement. Bruxelles med., 1936, 19, 960—967.
- Schockert R. De la rupture spontanis de la symphyse pubi-
enne pendant l'accouchement. Lidge medical, 1939, 32, 933.
- Schönberg. Über Ruptur der Symphyse bei der Geburt. Norsk. Mag. Laegewidensk, 1892, 7, 12.
- Schumann W. Fractured pelvis in Obstetrics with report of cases. Am. J. Obst. Gynec., 1932, 23, 103.
- Schwegel F. A. Die Gelenkverbindungen der Beckenkno-
chen und deren Verhalten bei der Geburt. Monatsem f. Geburtskunde
u. Frauenkrank., Berlin, 1859, 13, 123—132.
- Sever I. W. Traumatic separation of symphysis pubis. New
England J. Med., 1931, 204, 355—357.
- Seyss R. Ein Beitrag zur sogenannten Symphysensprengung.
Zbl. f. Gynäk., 1956, 24, 956.
- Snelling F. G. Relaxation of the pelvic symphysis during
pregnancy and parturition. Am. J. Obst., 1870, 2, 4, 561—596.
- Solieri S. Suppurative arthritis of pubis symphysis in par-
turient. Policlinico (sez chir), 1923, 30, 293—306.
- Sparrin T. D. Traumatic separation of the symphysis pubis.
JAMA, 1930, 94, 27—28.
- Stara V. and Tylecek. Separation symphysis pubis during
spontaneous labor. Cosop lek. Cek., 1936, 74, 1433—1435.
- Sutro Ch. The pubio hones and their symphysis. Arch. Surg.,
1936, 32, 823—841.
- Sutro and Poneranz. Effect of estrogen on bones joints
and ligaments of castrated guinea pigs. Arch. Surg. 1939, 992—
1000.
- Thoms H. Relaxation of symphysis pubis in pregnancy. JAMA,
1936, 106, 1364.
- Thoms H. Variation of Femal pelvis in relation to Cabor.
Surg. gyn. a. Obst., 1936, 60, 680—683.
- Thoms H. and Greulich W. A. A comparative study
of male and female pelvis. Am. J. of Obst. a Gyn., 1940, 39, 1,
56—62.
- Thorp D. and Fray W. Pelvic joints dusing pregnancy and
labor. JAMA, 1938, 1162—1166.
- Timm E. Ueber Symphysenluxationen und ihre Behandlung.
Deutsch. Ztschr. f. Chir., 1929, 213, 231—242.
- Todd T. The pubic symphysis of the guinea pig in relation to
pregnancy and parturotion. Am. J. Anat., 1923, 31, 345—357.
- Tuley H. E. Rupture of the symphysis pubis in labor. Am. J.
Surg., 1927, 2, 266.
- Tunze W. Über die Entstehung der Symphysendiastase, ein
Entgegung. Zbl. f. Chirurg., 1938, 65, 1764—1766.
- Ulsamer N. Ueber Erweichung der Beckensymphysen während
der Schwangerschaft und die Trennung derselben bei der Geburt.
Neue Zeitschr. J. Geburtsch., 1835, 11, 169.
- Walker J. Separation of symphysis pubis and fracture of
ascending ramus with normal delivery case. Am. J. Obst, a Gyn.,
1927, 13, 623—626.

Vanderscal R. Considerations sur les symphyses pelviennes pendant la grossesse. Le clin. Tarnier, 1934, 10, 158—172; Zbl. f. d. g. Rad., 1935, 21, 6, 329.

Williams S. I. L. Gas in the symphysis pubis during and following pregnancy. Am. J. Roentg. a. Rad. therapy, 1955, 73, 3, 403—409.

Wisner I. and Mayer L. Separation of the symphysis pubis. Surg., Gyn. a. Obst., 1929, 50, 90, 380—386.

Zachariae P. Ruptur of symphysis in childbrith. Uglsk f. Laeger, 1923, 85, 1231—1235; JAMA, 1923, 81, 176.

Zorrows M. X. The Role of the steroid hormones in the relaxation of the symphysis pubis of the guinea pig. Endocrinology, 1948, 42, 129—140.

akusher-lib.ru

СОДЕРЖАНИЕ

	Стр.
Предисловие	3
Введение	4
<i>Глава I. Морфология лонного сочленения</i>	10
Анатомическая картина лонного сочленения	—
Возрастные и половые особенности	11
Структура лонного сочленения	22
Возрастные особенности структуры лобковых костей на рентгенограммах	25
К вопросу о существовании апофиза в лонном сочленении	30
Микроскопическая анатомия лонного сочленения	—
<i>Глава II. Физиология сочленения таза</i>	38
О допустимости рентгеновского облучения беременных	—
Функция сочленений таза при беременности и родах у женщин	40
Основные факторы, влияющие на изменения сочленений таза при беременности и родах	46
Влияние гормонов в эксперименте	47
Влияние некоторых факторов на изменения сочленений таза у женщин	49
<i>Глава III. Патология лонного сочленения</i>	56
Этиология разрывов	57
Механизм разрывов	63
<i>Глава IV. Клиника разрывов лонного сочленения</i>	67
Статистика разрывов	—
Клиническая картина	71
Симптоматология разрывов	83
Осложнения при разрывах лонного сочленения	86
Диагностика разрывов	87
Профилактика и лечение разрывов	89
Прогноз и последующие роды	99
Литература	102

АЙЗЕНБЕРГ МАРК ФИЛИППОВИЧ

Сочленения газа при беременности и родах

Редактор Н. С. Бакшеев

Техредактор Л. А. Запольская

Корректоры: Р. Б. Держинский и Н. Н. Пыльнова

БФ39654. Заказ № 1238. Тираж 5000. Подписано к печати 22.XII. 1962 г. Учетно-издат. листов 5,85. Бумага 84×108^{1/32}, бумажных 1,75. Физич. печатн. листов 3,5, (условн. печатн. листов 5,88). Цена 39 коп.

4-я военная типография.