

В. Т. Матарин

УЧЕБНИК
АНАТОМИИ
И ФИЗИОЛОГИИ
ЧЕЛОВЕКА

МЕДИЦИНСКА АКАДЕМИЯ

В. Г. ТАТАРИНОВ

УЧЕБНИК
АНАТОМИИ
И ФИЗИОЛОГИИ
ЧЕЛОВЕКА

*Главным управлением учебных заведений
Министерства здравоохранения СССР
рекомендован для школ медицинских сектор*



ГОСУДАРСТВЕННОЕ ИЗДАТЕЛЬСТВО
МЕДИЦИНСКОЙ ЛИТЕРАТУРЫ
МЕДГИЗ — 1954 — МОСКВА

ВВЕДЕНИЕ

Анатомия и физиология относятся к числу биологических наук, предметом их изучения являются живые организмы.

Анатомия — наука о строении живых организмов. В частности, анатомия человека изучает форму и строение человеческого тела и различных его органов, например, форму и строение костей, мышц, сердца, головного и спинного мозга и т. д. Название «анатомия» происходит от греческого слова «анатемно» — рассекаю, что указывает на один из способов, которым пользуются при изучении строения организмов, — рассечение тела (препаровка).

Физиология — наука о процессах, происходящих в живых организмах. Она изучает функции организма, деятельность различных его органов, например, работу мышц, сердца, головного и спинного мозга и т. д. Название «физиология» происходит от двух греческих слов: «физис» — природа и «логос» — учение.

В биологии имеется много разделов, тесно связанных с анатомией и физиологией. К ним, в частности, относится учение о тканях организма, из которых состоят органы, — гистология (от греческого слова «гистос» — ткань). Другим таким разделом биологии является наука о зародышевом развитии организма — эмбриология (от греческого слова «эмбрион» — зародыш). С анатомией и физиологией в медицине также тесно связано учение о тех изменениях, которые происходят в организме при заболеваниях, — патология (от греческого слова «патос» — болезнь). Выделяют два раздела патологии — патологическую анатомию и патологическую физиологию.

Советская анатомия и физиология, как и другие биологические науки, исходят из принципа целостности организма и его единства с внешней средой. Все органы в живом организме тесно связаны между собой, находятся в постоянном взаимодействии и представляют общую сложную систему. Каждый живой организм находится в постоянной зависимости от внешних условий существования. Различные внешние факторы оказывают влияние на организм; в свою очередь и организм

влияет на внешнюю среду. Факторами внешней среды по отношению к организму являются температура и влажность воздуха, атмосферное давление, состав и количество пищи и т. д. На организм человека воздействуют условия работы и отдыха, жилищные и другие социально-бытовые условия.

Многие факторы внешней среды вредны для здоровья человека (например, болезнетворные микробы) и при известных условиях могут быть причиной его болезней.

Человек в отличие от животных может активно изменять внешние условия в желательном для себя направлении. Озеленение населенных мест и целых районов, искусственное своднение их и другие мероприятия приводят к изменению климатических условий. Предупреждению заболеваний способствуют борьба с переносчиками болезней (мухи, комары и др.), правильный отдых и питание, занятия физкультурой, спортом и другие мероприятия.

В нашей стране, где забота о благе народа является основным законом, различные мероприятия по улучшению условий жизни и труда, по предупреждению заболеваний и оказанию помощи больным проводятся в широких масштабах.

* * *

Анатомия и физиология тесно связаны между собой, так как строение живого организма и его жизнедеятельность или, другими словами, форма и функция не отделимы друг от друга, взаимно обусловлены. Правильность данного положения может быть прослежена на примере строения и функции различных органов человеческого тела. Так, строение легких связано с функцией газообмена, почек — с образованием мочи, желудка — с перевариванием пищи и т. д. Отсюда следует, что строение организма и различных органов необходимо рассматривать в связи с их функцией.

* * *

Анатомия и физиология в медицинской школе составляют теоретическую основу для изучения всех других медицинских предметов. Без знания анатомии и физиологии здорового человека невозможно понять те изменения, которые происходят в различных органах и во всем организме при заболевании. Следовательно, знание анатомии и физиологии — одно из условий, необходимых для оказания правильной помощи больному.

Твердые знания строения и функции организма нужны для проведения работы по профилактике (предупреждению) различных заболеваний, что составляет первейшую обязанность всех медицинских работников. Знание анатомии и физиологии — одно из условий сознательного и плодотворного выполнения медицинской сестрой своих обязанностей по уходу за больными.

Краткие исторические сведения по анатомии и физиологии

Развитие анатомии и физиологии обусловлено прежде всего потребностями практической медицины. Чтобы иметь возможность оказывать помощь при различных заболеваниях, необходимо знать строение и функции организма. На протяжении многих веков шло накопление различных фактов в этой области человеческих знаний.

Отрывочные сведения по анатомии и физиологии были известны в глубокой древности (китайцы, индусы), но они не носили систематического, научного характера.

Значительный интерес к анатомии и физиологии, как и ко всей медицине, был проявлен в Древней Греции. Знаменитому греческому мыслителю и врачу Гиппократу (460—377 гг. до нашей эры) принадлежит несколько трудов по медицине, в которых приведены отдельные сведения по анатомии и физиологии.

Так, он сравнительно правильно описал кости черепа. Некоторые представления Гиппократа были ошибочны. В частности, он считал, что артерии содержат воздух, а головной мозг имеет вид слизи.

В Римской империи выдающимся врачом был Клавдий Гален (130—200 гг. нашей эры). Он производил эксперименты на животных и вскрывал их трупы. В его трудах сообщается о наличии нервов в мышцах, описаны 7 пар черепно-мозговых нервов, некоторые суставы, овальное отверстие между предсердиями у плодов домашних животных и т. д. Вместе с тем эти труды содержат много ошибочных положений о строении и функциях человеческого организма. Так, Гален построил неправильную схему кровообращения, по которой центральным органом кровеносной системы является печень. Большой ошибкой Галена является то, что данные о строении тела животных были без изменений перенесены им на человека.

Средние века характеризуются застоєм в науке, в том числе и в медицине. Церковь организовала гонение на науку, ожесточенно преследовала ученых, стремившихся к научным открытиям. Одним из проявлений церковного гнета являлось категорическое запрещение вскрывать трупы, что ставило огромные препятствия на пути развития медицины. В эпоху средневековья только отдельным ученым удавалось внести свой вклад в науку. К их числу относится выдающийся таджикский ученый, врач и философ Ибн-Сина (Авиценна), живший в 980—1037 гг. нашей эры. Он написал много научных трудов.

В знаменитой книге Авиценны «Канон медицины» содержатся все медицинские сведения того времени, в том числе и данные по анатомии и физиологии.

Анатомия и физиология возникают как специальные научные дисциплины в эпоху Возрождения, что связано с общим развитием естествознания в период формирования буржуазного общества. Анатомия как самостоятельная наука ведет свое начало с XVI века. Основоположником ее был ученый Андрей Везалий (1514—1564). Он производил многочисленные вскрытия человеческих трупов и изучал строение тела человека. Итогом его работы был выдающийся научный труд «О строении человеческого тела», которому впоследствии акад. И. П. Павлов дал высокую оценку: «Труд Везалия — это первая анатомия человека в новейшей истории человечества, не повторяющая только

указания и мнения древних авторов, а опирающаяся на работу свободного исследующего ума». Физиология как самостоятельная наука основана в XVII веке, что связано с именем английского врача Вильяма Гарвея (1578—1657), открывшего кровообра-



Андрей Везалий

ние. И. П. Павлов в 1927 г. так оценивал это открытие: «...врач Вильям Гарвей подомотрел одну из важнейших функций организма — кровообращение и тем заложил фундамент новому отделу точного человеческого знания — физиологии животных».

Дальнейшее развитие анатомии и физиологии определялось новыми методами научных наблюдений и общим развитием науки. Особенно больших успехов достигли различные разделы медицины, в частности, физиология в XIX и XX веке. Эти успехи в значительной мере связаны с трудами наших отечественных ученых.

Первая врачебная школа в России была организована в середине XVII века. Уже в то время имелись на русском языке руководства по медицине, содержащие сведения по физиологии. Анатомия изучалась на скелетах. С XVIII века (при Петре I) началась систематическая подготовка медицинских работников, из среды которых в дальнейшем вышли выда-



Вильям Гарвей.

ющиеся отечественные ученые. Большое значение в развитии естествознания и медицины в России имела деятельность гениального русского ученого М. В. Ломоносова. Он добился открытия в Москве первого русского университета, в составе которого был и медицинский факультет. Труды М. В. Ломоносова содержат много положений, имеющих непосредственное отношение к физиологии.

В XIX веке в области анатомии и физиологии работало много русских ученых. Большое влияние на развитие отечественной анатомии оказали труды П. А. Загорского, И. В. Буяльского и Н. И. Пирогова.

Профессор анатомии и физиологии П. А. Загорский (1764—1846) занимался изучением сосудистой системы. Он написал учебник анатомии на русском языке и подготовил из своих

учеников первых отечественных анатомов. В трудах П. А. Загорского нашла отражение идея взаимной связи формы и функции.

И. В. Буяльский (1789—1866) — ученик П. А. Загорского — автор многочисленных трудов по анатомии и хирургии. Важнейшей заслугой И. В. Буяльского является то, что своими



Н. И. Пирогов.

трудами он подчеркнул значение анатомии для практической хирургии.

Гениальный русский ученый Н. И. Пирогов (1810—1881) работал в области хирургии, анатомии и других разделов медицины. Он разработал основы топографической анатомии¹ и был создателем военно-полевой хирургии как науки. Длительное время Н. И. Пирогов занимался изучением фасций. Впервые в России он применил гипсовые повязки для лечения переломов костей и эфирный наркоз при операциях. В трудах Н. И. Пирогова подчеркнуто значение знания анатомии для практической

¹ Топографическая анатомия — прикладная наука, изучающая взаимное расположение органов.

медицины, особенно для хирургии. Во время героической обороны Севастополя в 1854 г. Пирогов принимал непосредственное участие в организации общин «Сестер милосердия» и привлекал медицинских сестер к помощи раненым на поле боя.

В нашей стране возникло и нашло свое развитие современное направление в анатомии, носящее название функциональной анатомии. Это направление рассматривает каждый



И. М. Сеченов.

орган как составную часть единого целого — живого организма в связи с его функциями и историческим развитием. При этом подчеркивается формообразующая роль внешней среды — влияние условий жизни, как социальных, так и биологических. В развитии этого направления много сделали П. Ф. Лесгафт (1837—1909), В. П. Воробьев (1876—1937), В. Н. Тонков (1872—1954) и многие другие отечественные ученые.

Из русских ученых, работавших в XIX веке в области физиологии, следует отметить А. М. Филомафитского, В. А. Басова, Н. А. Миславского, Ф. В. Овсянникова, А. Я. Кулябко, С. П. Боткина и др. Одним из них принадлежат открытия в области физиологии крови и кровообращения, другие изучали функции пищеварения, третьи — дыхания, нервной системы и т. д. Особую роль в развитии физиологии сыграли русские ученые И. М. Сеченов и И. П. Павлов.

Иван Михайлович Сеченов (1829—1905) — основоположник русской физиологии. С его именем связаны выдающиеся открытия в различных разделах этой науки. Достаточно сказать, что И. М. Сеченов открыл явление торможения в центральной нервной системе, впервые выделил газы крови, выяснил роль и значение гемоглобина в переносе углекислого газа и т. д. Исключительное значение имела книга И. М. Сеченова «Рефлексы головного мозга», вышедшая в 1863 г. В ней впервые высказано положение, что вся деятельность головного мозга носит рефлекторный характер. Следовательно, психические процессы, присущие человеку, имеют физиологическую основу, а не какие-то непознаваемые причины. И. М. Сеченов — один из основоположников принципа единства организма с внешней средой. Он писал: «Организм без внешней среды, поддерживающей его существование, невозможен; поэтому в научное определение организма должна входить и среда, влияющая на него...».

И. М. Сеченов является создателем большой школы физиологов. Его учениками были Н. Е. Введенский, М. Н. Шатерников и другие крупные ученые.

Значение трудов гениального русского физиолога Ивана Петровича Павлова настолько велико, что правильнее будет, как отметил акад. К. М. Быков, всю физиологию разделить на два этапа — этап допавловский и этап павловский.

Значение трудов И. П. Павлова


Иван Петрович Павлов (1849—1936) — великий ученый — материалист, посвятивший всю свою жизнь служению науке. Более шестидесяти лет он разрабатывал различные проблемы физиологии и создал труды, имеющие огромное значение для всей медицины и биологии.

На формирование мировоззрения И. П. Павлова еще в юности оказали большое влияние передовые, материалистические идеи великих революционеров-демократов Н. Г. Чернышевского, Н. А. Добролюбова, Д. И. Писарева. В своей автобиографии он пишет: «Под влиянием литературы шестидесятых годов, в особенности Писарева, наши умственные интересы обратились в сторону естествознания...». В формировании естественно-научных взглядов И. П. Павлова большую роль играли также труды И. М. Сеченова, прежде всего его книга «Рефлексы головного мозга».

В своей научной работе И. П. Павлов, как и И. М. Сеченов, исходил из принципа целостности организма и единства его с окружающей природой, осуществляемых нервной системой. В соответствии с этим деятельность различных органов он рассматривал не изолированно, а в связи со всем организмом и с внешней средой. В допавловский период среди ученых был распространен аналитический метод научного познания. На-

блюдения обычно проводились над животными, которые подвергались так называемому острому опыту, т. е. операции, имевшей целью установить тот или иной факт сразу, в процессе операции.

И. П. Павлов создал синтетический метод, основанный на целостном представлении о деятельности организма. Свои научные наблюдения он проводил обычно над животными, которые подвергались так называемому хроническому опыту. У животных



И. П. Павлов.

производилась та или иная операция с таким расчетом, чтобы животное оставалось жить и у него можно было наблюдать работу того или иного органа в течение длительного времени (месяцы и даже годы).

И. П. Павлов сделал величайшие открытия в различных разделах физиологии. Основные труды его посвящены физиологии кровообращения, пищеварения и больших полушарий головного мозга. Исследования И. П. Павлова в области физиологии кровообращения привели к созданию учения о регуляции деятельности сердечно-сосудистой системы.

Итогом почти двадцатилетней работы по изучению функции органов пищеварительной системы явилось создание учения о физиологии пищеварения. И. П. Павлов установил, что

деятельность различных органов пищеварительной системы регулируется нервной системой и зависит от различных влияний внешней среды.

В трудах И. П. Павлова получила свое развитие идея нервизма, выдвинутая С. П. Боткиным и И. М. Сеченовым. Под «нервизмом» И. П. Павлов понимал «физиологическое направление, стремящееся распространить влияние нервной системы на возможно большее количество деятельностей организма». И. П. Павлов установил, что нервная система регулирует все процессы, протекающие в организме, и осуществляет взаимосвязь организма с внешней средой. В трудах И. П. Павлова нашла блестящее подтверждение высказанная И. М. Сеченовым мысль о рефлекторном характере деятельности организма. Различные раздражения из окружающей среды, которые оказывают свое действие на организм, воспринимаются посредством нервной системы и вызывают изменение деятельности тех или иных органов. Такие ответные реакции организма на раздражение, осуществляемые через нервную систему, носят название рефлексов. И. П. Павлов установил, что посредством рефлекторных реакций происходит постоянное приспособление деятельности организма к изменениям окружающей среды, «уравновешивание» между организмом и внешней средой. В одной из своих работ он писал: «Животный организм как система существует среди окружающей природы только благодаря непрерывному уравновешиванию этой системы с внешней средой, т. е. благодаря определенным реакциям живой системы на падающие на нее извне раздражения, что у более высоких животных осуществляется преимущественно при помощи нервной системы в виде рефлексов».

Особое значение имеют научные исследования И. П. Павлова, посвященные изучению деятельности коры головного мозга. Этими исследованиями было доказано, что в основе психической деятельности человека лежат физиологические процессы, протекающие в коре головного мозга. До И. М. Сеченова и И. П. Павлова сущности психической деятельности не знали и считали ее непознаваемой. Изучение функций коры головного мозга, с которыми связана наша психическая деятельность, стало возможным лишь после того, как И. П. Павлов установил, что в основе деятельности коры головного мозга лежит процесс образования условных рефлексов (см. ниже).

Созданное И. П. Павловым учение о высшей нервной деятельности является глубоко материалистическим и опровергает религиозные и идеалистические представления о «душе» и непознаваемой «душевной работе».

Учение И. П. Павлова — одна из естественно-научных основ материалистического мировоззрения, признающего объективность и познаваемость мира.

Труды И. П. Павлова имеют важное значение не только для физиологии, но и для всей медицины и биологии. Принцип целостности организма и единства его с внешней средой, учение о регулирующей роли нервной системы и другие идеи и научные открытия И. П. Павлова нашли практическое применение в медицине.

Объединенная сессия Академии наук СССР и Академии медицинских наук СССР (1950), посвященная проблемам физиологического учения акад. И. П. Павлова, отметила значение трудов великого ученого для успешного развития советской медицинской науки.

Положения И. П. Павлова разрабатываются советскими учеными в многочисленных институтах и лабораториях и находят практическое применение в работе лечебных учреждений.

Вся жизнь и научная деятельность И. П. Павлова — пример беззаветного служения родине. «Что ни делаю, постоянно думаю, что служу этим, сколько позволяют мне мои силы, прежде всего моему отечеству...» — писал он в 1934 г. Любовью к Родине и заботой о развитии науки проникнуто «Письмо к молодежи», написанное И. П. Павловым незадолго до его смерти.

Письмо к молодежи

Что бы я хотел пожелать молодежи моей родины, посвятившей себя науке?

Прежде всего — последовательности. Об этом важном условии плодотворной научной работы я никогда не смогу говорить без волнения. Последовательность, последовательность и последовательность. С самого начала своей работы приучить себя к строгой последовательности в накоплении знаний.

Изучите азы науки прежде, чем пытаться взойти на ее вершины. Никогда не беритесь за последующее, не усвоив предыдущего. Никогда не пытайтесь прикрыть недостатки своих знаний хотя бы и самыми смелыми догадками и гипотезами. Как бы ни тешил ваш взор своими переливами этот мыльный пузырь — он неизбежно лопнет, и ничего кроме конфуза у вас не останется.

Приучите себя к сдержанности и терпению. Научитесь делать черновую работу в науке. Изучайте, сопоставляйте, накапливайте факты.

Как ни совершенно крыло птицы, оно никогда бы не смогло поднять ее ввысь, не опираясь на воздух. Факты — это воздух ученого. Без них вы никогда не сможете взлететь. Без них ваши «теории» — пустые погуги.

Но изучая, экспериментируя, наблюдая, старайтесь не оставаться у поверхности фактов. Не превращайтесь в архивариусов фактов. Пытайтесь проникнуть в тайну их возникновения. Настойчиво ищите законы, ими управляющие.

Второе — это скромность. Никогда не думайте, что вы уже все знаете. И как бы высоко ни оценивали вас, всегда имейте мужество сказать себе: я невежда.

Не давайте гордыне овладеть вами. Из-за нее вы будете упорствовать там, где нужно согласиться, из-за нее вы откажетесь от полезного совета и дружеской помощи, из-за нее вы утратите меру объективности.

В том коллективе, которым мне приходится руководить, все делает атмосфера. Мы все впряжены в одно общее дело, и каждый двигает его по мере своих сил и возможностей. У нас зачастую и не разберешь — что «мое», а что «твое», но от этого наше общее дело только выигрывает.

Третье — это страсть. Помните, что наука требует от человека всей его жизни. И если у вас было бы две жизни, то и их бы не хватило вам. Большого напряжения и великой страсти требует наука от человека. Будьте страстны в вашей работе и в ваших исканиях.

Наша родина открывает большие просторы перед учеными, и нужно отдать должное — науку щедро вводят в жизнь в нашей стране. До последней степени щедро.

Что же говорить о положении молодого ученого у нас? Здесь, ведь, ясно и так. Ему многое дается, но с него много спросится. И для молодежи, как и для нас, вопрос чести — оправдать те большие упования, которые возлагает на науку наша родина.

И. П. Павлов

ГЛАВА I

УЧЕНИЕ О ЖИВОМ ВЕЩЕСТВЕ. ЭМБРИОНАЛЬНОЕ РАЗВИТИЕ, ТКАНИ

Возникновение жизни на Земле связано с образованием белка из неорганических веществ. По определению Фридриха Энгельса, «Жизнь — это способ существования белковых тел, существенным моментом которого является постоянный обмен веществ с окружающей их внешней природой...»². Возникшие первоначально на Земле живые тела, по всей вероятности, представляли собой белковые шаровидные образования, строение которых было сравнительно простым. Эти живые тела усваивали из внешней среды необходимые для их существования вещества и отдавали продукты своей жизнедеятельности. С изменением среды обитания изменялся обмен веществ и белковые тела приспособлялись к новым условиям, что выражалось в усложнении их строения. В живом веществе, из которого состояли белковые тела, возникали особые образования (структуры), специально приспособленные к выполнению той деятельности, которая появилась в результате изменения среды обитания.

С усложнением условий существования в процессе длительного исторического развития возникли сложные организмы.

В результате тех же процессов приспособления к изменяющимся условиям среды в живом веществе организма появились различные клетки и неклеточные структуры, выполняющие специальные функции.

Клетки и неклеточные структуры являются различными формами существования живого вещества. Раздел науки, который изучает вопросы строения и функции клеток и неклеточных структур, можно назвать учением о живом веществе (ранее он носил название цитологии — науки о клетке).

КЛЕТОЧНАЯ ТЕОРИЯ

Изучение тонкого строения организмов стало возможным лишь в начале XVII века, когда был изобретен микроскоп, позволивший рассмотреть детали строения, невидимые невооружен-

¹ Написана доц. М. Я. Субботным.

² Ф. Энгельс, Диалектика природы, Госполитиздат, 1948, стр. 246.

ным глазом. Уже первые наблюдения с помощью микроскопа показали, что растения состоят из отдельных ячеек, или клеточек (отсюда и название «клетки»). Позднее исследователи увидели клетки и в организме животных. Почти два века накапливались фактические данные, которые послужили предпосылкой для создания клеточной теории — учения о клеточном строении организмов.

В 1834 г. выдающийся русский естествоиспытатель П. Ф. Горяинов, а немного позднее чешский ученый Я. Пуркинье и немецкие ученые Т. Шванн и М. Шлейден сформулировали одно из основных положений клеточной теории: «Клеточное строение является общим для всех растительных и животных организмов». В то же время П. Ф. Горяинов высказал правильное предположение, что клетка в процессе исторического развития возникла из неклеточных форм жизни. Открытие клеточного строения организмов сыграло важнейшую роль в развитии естествознания. Оно получило высокую оценку Ф. Энгельса, который сравнил его с величайшими открытиями человечества — законом сохранения энергии и эволюционной теорией. Это и понятно, так как клеточная теория указала на общность строения органического мира, что подводило к представлению об общности происхождения, т. е. к эволюционной теории. Действительно, клеточная теория явилась одним из краеугольных камней разработанной Ч. Дарвиным эволюционной теории. Велико и практическое значение клеточной теории. Она вооружила медицину знаниями, необходимыми для правильного понимания тех изменений, которые происходят в организме при заболеваниях, без чего невозможно было и успешное развитие лечебного дела.

Значение клеточной теории было понято не только прогрессивными учеными — материалистами, которые приветствовали ее создание. Реакционные буржуазные ученые также понимали революционный характер этого учения и поэтому пытались извратить его, придать ему порочный, идеалистический характер. Именно такой попыткой является толкование клеточной теории немецким патологом Р. Вирховым, до последнего времени господствовавшее в науке. По Вирхову, клетка — самостоятельная живая единица, не зависящая от других клеток организма. В свою очередь организм — простая сумма клеток, а его сложная жизнедеятельность — просто сумма действий отдельных клеток. Различные заболевания Вирхов рассматривал как исключительно местные явления, объясняя их поражением клеток данного органа или ткани. Порочность этого положения Вирхова заключается в том, что оно отрицает взаимосвязь клеток и тканей в организме, отвергает значение нервной системы в регуляции жизнедеятельности организма. Вирхов ввел в клеточную теорию и другое, столь же порочное положение: «каждая клетка происходит только из клетки». Это положение утверждало извечность происхождения клетки от клетки и фактически означало, что все живое было создано «творцом». Вирхов не остановился

на этом и открыто отвергал эволюционную теорию Ч. Дарвина. Положение Вирхова и сейчас господствует в буржуазной науке.

Уже в XIX в. прогрессивные русские и западноевропейские биологи указывали на ошибочность положения Вирхова. Энгельс критиковал клеточную патологию, построенную Вирховым на основе приведенных выше ошибочных положений, и считал, что она не соответствует научной точке зрения. Классические исследования русских ученых-материалистов И. М. Сеченова, С. П. Боткина и особенно творца современной физиологии И. П. Павлова показали несостоятельность идеалистического положения Вирхова о клетке как о самостоятельной живой единице и утвердили в науке положение об организме как едином целом, о взаимосвязи организма с внешней средой и о ведущей роли нервной системы в регуляции всей жизнедеятельности организма. Многие прогрессивные ученые неоднократно указывали, что в организме, наряду с клетками, имеются живые неклеточные структуры, в которых происходит обмен веществ и связанные с ним изменения. Становилось очевидным, что жизнь может быть и вне клетки. Выдающимся советским биологом О. Б. Лепешинской была доказана ошибочность положения Вирхова о том, что клетки возникают только от клеток; О. Б. Лепешинская экспериментально установила, что клетки могут развиваться из живого вещества, не имеющего клеточного строения.

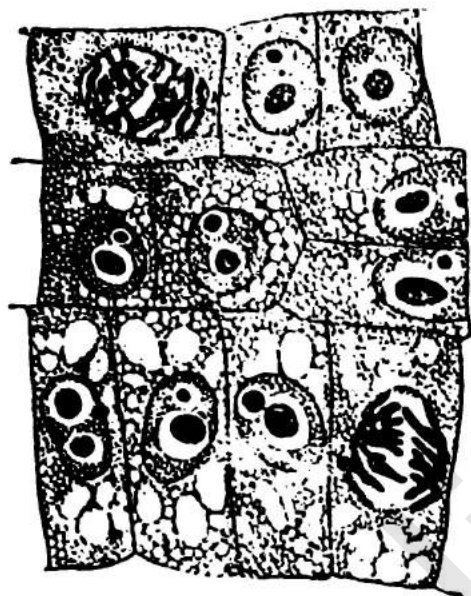
Современная материалистическая клеточная теория, развитая в основном советскими учеными, признавая общность клеточного строения для всего органического мира, вместе с тем утверждает, что в состав организма входят как клетки, так и неклеточные структуры, которые обладают обменом веществ, изменяются в процессе своего развития и, следовательно, являются живым веществом. Жизнедеятельность клетки и неклеточных структур различных тканей и органов осуществляется во взаимодействии друг с другом и в сложных многоклеточных животных организмах регулируется нервной системой. Исторически клетка возникла в результате развития живых белковых тел, не имеющих клеточного строения. Возникновение клеток происходит как путем деления существующих клеток, так и путем развития из живого вещества, которое не имеет клеточного строения.

Клетка

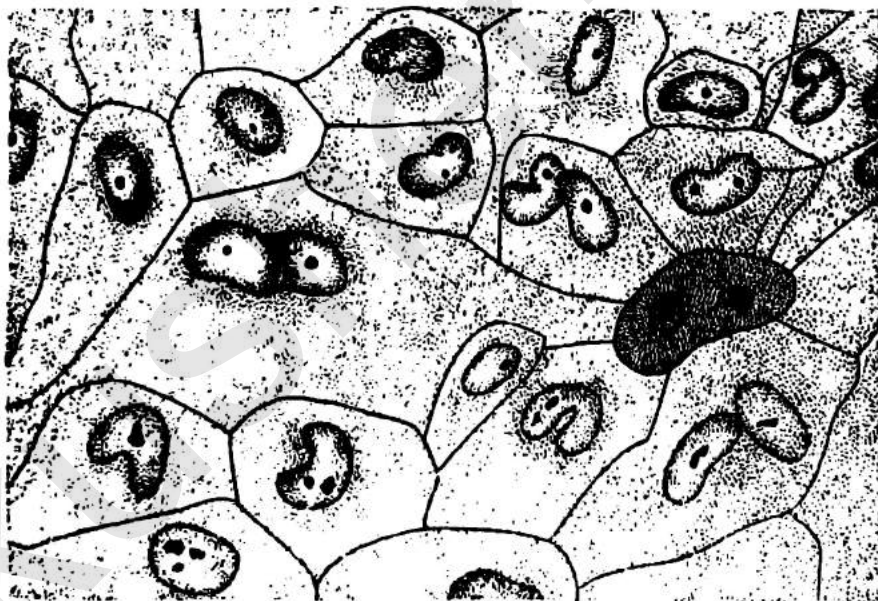
Клетка — форма существования живого вещества, по строению представляющая собой микроскопически малый комочек протоплазмы с ядром. Этим, однако, не исчерпывается характеристика клетки. Необходимо добавить, что клетка находится во взаимодействии с окружающей средой и в результате постоянного обмена веществ непрерывно изменяется. Строение и жизнедеятельность клетки обуславливают друг друга. В зависимости от изменения окружающей среды меняется жизнедеятель-

тельность, т. е. функция клетки, что приводит к изменению и ее строения.

Основные черты строения клетки. Растительные клетки имеют более или менее правильную, чаще прямоугольную,



А



Б

Рис. 1. Растительные и животные клетки.

А — растительные клетки. В протоплазме видны вакуоли клеточного сока. Б — клетки животного (эпителий серозных оболочек).

форму (рис. 1, А). Это обусловлено тем, что клетки растений окружены хорошо выраженной оболочкой, образованной особым веществом — клетчаткой. Под оболочкой находится протоплазма и лежащее в средней части клетки ядро. В растительных клетках имеются также вакуоли, или пузырьки клеточного сока.

Животные клетки имеют разнообразную форму — они могут быть шаровидными, призматическими, веретенообразными, отростчатыми и т. д. (рис. 1, Б). Оболочка животных клеток выражена слабо. Ядро лежит чаще в центре клетки, иногда в стороне от него. Размеры животных клеток, так же как и форма их, весьма разнообразны — от очень мелких, величиной в несколько микронов¹ (некоторые клетки крови), до очень крупных, хорошо видимых невооруженным глазом (например, икринки рыб, амфибий).

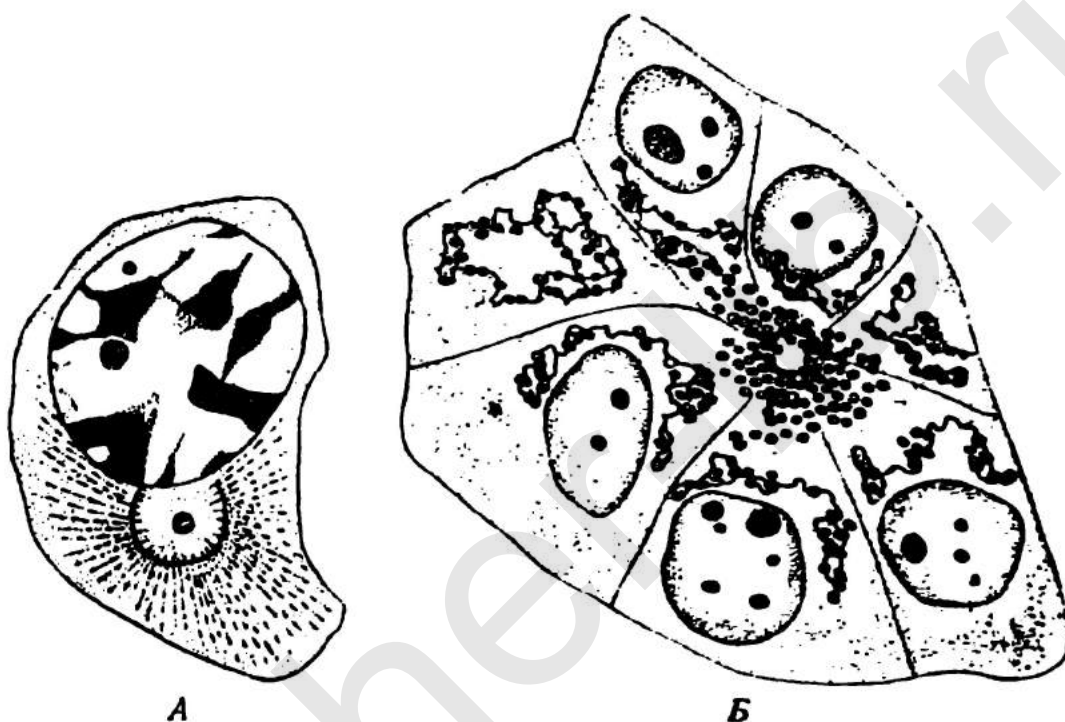


Рис. 2. Органонды клетки (постоянные включения).

А — клеточный центр (в лейкоцитах саламандры). Видна лучистая сфера, в центре которой расположена центриоля; Б — внутренний сетчатый аппарат (в клетках поджелудочной железы). Видны также зерна секрета.

Протоплазма. По химическому составу протоплазма представляет сложную систему органических и неорганических веществ. Различные вещества содержатся в протоплазме в следующих соотношениях: белки — 7—10%, жиры и жироподобные вещества — 1—2%, другие органические вещества — 1—1,5%, вода — 85—90%, неорганические соединения — 1—1,5%. Вода в протоплазме находится в связанном состоянии и составляет вместе с белками и другими органическими соединениями единую систему.

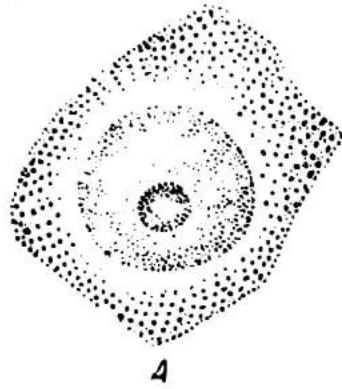
Если рассматривать протоплазму под микроскопом, в ней можно обнаружить различные включения. Различают два вида включений — постоянные, или органонды, и непостоянные. К постоянным включениям относятся клеточный центр, внутренний сетчатый аппарат и хондриом.

¹ Микрон (μ) — одна тысячная часть миллиметра.


Клеточный центр (рис. 2), или centrosома, состоит из одного или двух мелких зерен (центриоли), окруженных ободком светлой протоплазмы (центросфера). Размеры центриолей не превышают 1 μ . От центриолей отходят радиально расположенные нити. Клеточный центр принимает участие в процессе деления клетки (см. рис. 5). При этом центриоли расходятся к полюсам и образуют так называемое ахроматиновое веретено. Подробно этот процесс описан в разделе, посвященном возникновению клеток.

Внутренний сетчатый аппарат (аппарат Гольджи) имеет форму или дисков и зерен, или сетчатой структуры, расположенной в виде корзинки вокруг ядра (рис. 2). Советский гистолог Д. Н. Насонов показал, что сетчатый аппарат принимает участие в выработке клетками секрета.

Хондриом представлен или мелкими зернами, иногда складывающимися в нити, или короткими палочками. Размеры их не превышают 1—2 μ . Функциональное значение этих образований еще точно не установлено. Существует мнение, что хондриом принимает участие в процессе выделения клеткой продуктов обмена веществ (работы советского гистолога А. В. Аникина).



4



6

Рис. 3. А — ядро при обработке (фиксации) по методу П. В. Макарова; Б — ядро при обычной обработке; выявлены глыбки хроматина.

В протоплазме некоторых видов клеток находятся и другие постоянные специальные включения (например, особые сократительные нити, фибриллы, в протоплазме мышечных клеток).

К непостоянным, или временным, включениям относят различные зерна (гранулы) и пузырьки (вакуоли), которые появляются в протоплазме в зависимости от физиологического состояния клетки. В качестве примера можно указать на глыбки животного крахмала в клетках печени, зерна пигмента в клетках эпителия кожи при загаре и т. д.

В протоплазме постоянно происходят процессы распада и воссоздания, или синтеза, органических веществ, происходит непрерывное образование протоплазмы.

Ядро. Ядра имеют более постоянную форму, чем клетки. В большинстве случаев наблюдаются шаровидные или овальные ядра. Бывают также ядра, имеющие форму палочки, бобовидные, разделенные на сегменты, и некоторые другие. Большинство клеток содержит по одному ядру; редко встречаются клетки с двумя и более ядрами. От протоплазмы ядро отделено тончайшей ядерной оболочкой. В ядре находится 1—2 или 3 ядрышка. На специально обработанных окрашенных препаратах в нем можно обнаружить различной величины глыбки и зерна, известные под названием хроматиновых. Советский ученый П. В. Макаров доказал, что эти глыбки появляются только в результате раздражений

клетки при обработке препаратов, при жизни они отсутствуют (рис. 3).

По своему химическому строению ядро несколько отличается от протоплазмы. В ядрах значительно меньше жиров и жироподобных веществ. Помимо того, установлено, что белки соединены здесь с одним веществом — тимонуклеиновой кислотой, которая в протоплазме не найдена. В ядрышке обнаружена другая кислота — рибонуклеиновая, которая имеется и в протоплазме. Как установлено в последнее время, нуклеиновые кислоты играют огромную роль в жизнедеятельности клетки и, в частности, в созидании (синтезе) сложных белковых веществ.

Неклеточные структуры

Как уже упоминалось, в организме, кроме клеток, встречается и другая форма существования живого вещества — различ-

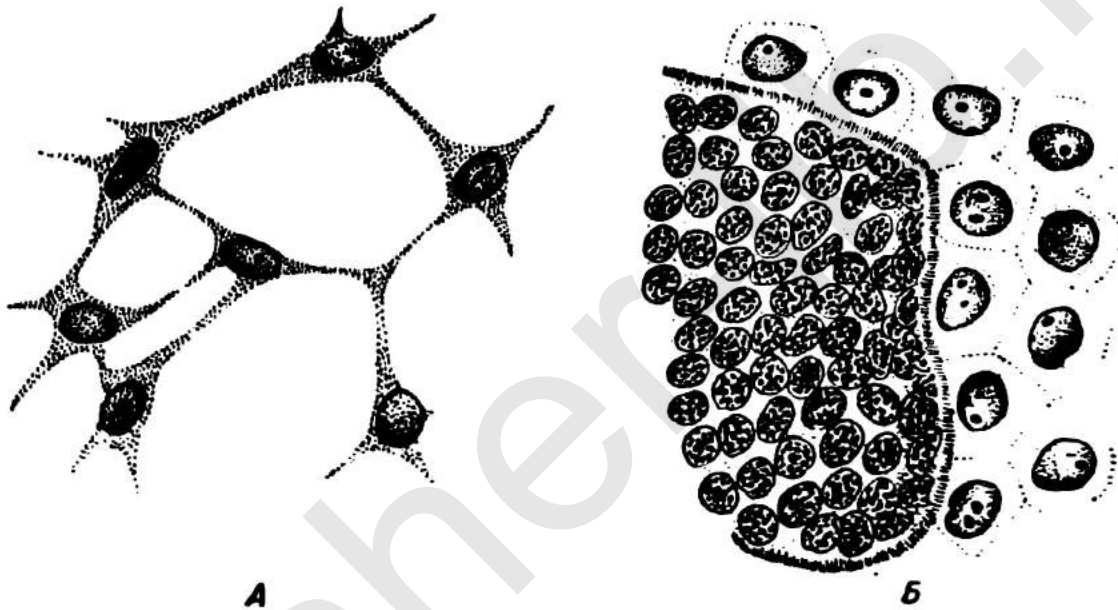


Рис. 4. Неклеточные структуры.

А — синцитий (эпителий из пульпы эмалевого органа развивающегося зуба); Б — симпласт (эпителий хорнова плаценты кролика). Справа — отдельные клетки.

ные структуры, не имеющие клеточного строения. Их можно подразделить на две группы: первая — синцитии и симпласты и вторая — межклеточное, или промежуточное, вещество.

Синцитии (соклетия) и симпласты в основном построены из протоплазмы и ядер, но в них нельзя выделить отдельные клетки. Правда, в синцитии условно можно выделить клетки, однако они связаны протоплазматическими отростками (рис. 4); следовательно, протоплазма является общей для всего синцития. Симпласт представляет собой сплошную протоплазматическую массу, в которой не заметно какого-либо обособления протоплазмы вокруг ядер (рис. 4).

Синцитии и симпласты очень распространены в организме. Синцитиальное строение, например, имеет ретикулярная ткань,

составляющая основу лимфатических узлов, костного мозга, селезенки. По типу симпластов построены мышечные волокна скелетной мускулатуры.

Межклеточное, или промежуточное, вещество, как о том говорит само название, располагается между клетками, а также между синцитиями или симпластами. Строение межклеточного вещества разнообразно и зависит от функции той ткани, в состав которой оно входит. Наиболее развито межклеточное вещество в группе опорно-трофических тканей, особенно в таких, которые выполняют в организме механическую функцию. В межклеточном веществе различают волокнистые структуры и однородное основное вещество. Различные волокна — мало упругие, клейдающие (коллагеновые) и хорошо растяжимые, эластические — располагаются в основном веществе; волокна как бы впаяны в него. Всем этим видам межклеточного вещества, как и клеткам, присущ обмен веществ. Как и клетки, эти структуры развиваются, стареют, разрушаются и вновь образуются в организме. Следовательно, это живые структуры, они представляют одну из форм существования живого вещества. Межклеточное вещество существует в организме только во взаимосвязи с клетками, вместе с которыми оно образует в организме единую по своему строению и деятельности живую систему.

Возникновение клеток в организме

Возникновение клеток в организме происходит как путем деления существующих клеток, так и путем развития их из живого вещества, не имеющего клеточного строения. Этот взгляд утвердился в науке лишь в результате почти столетней ожесточенной борьбы в биологической науке, которая по существу была борьбой между прогрессивным материалистическим и реакционным идеалистическим мировоззрением. Ученые первой половины XIX века, сформировавшие основное положение клеточной теории, считали, что клетка возникает в организме из неклеточного образования, названного ими «бластема». Позднее было обнаружено явление деления клеток, при котором сначала перешнуровывается ядро, а затем протоплазма. Впоследствии оно получило название прямого деления, или амитоза. Открытие деления клеток Вирхов использовал для обоснования своего прословутого положения о развитии клеток только из клеток.

В 1874 г. русский ботаник И. Д. Чистяков и в 1878 г. гистолог П. И. Перемежко описали деление клеток, сопровождающееся сложными изменениями ядра и протоплазмы; оно известно под названием карьюкинеза, или митоза. Сущность этого процесса заключается в том, что из ядерного вещества образуются так называемые хромосомы. Хромосомы продольно расщепляются, и два набора дочерних хромосом расходятся к полюсам клетки, где из них образуются два ядра. Одновременно

разделяется и протоплазма. Открытие кариокинеза реакционная буржуазная наука использовала для обоснования хромосомной теории наследственности. Хромосомы рассматривались как носители наследственности. На основании данных о кариокинетическом делении считали, что хромосомы существуют в клетке всегда и в неделящихся клетках представлены глыбками хроматина. При делении хромосомы становятся видимыми. Согласно этой теории, хромосомы неизменяемы, не зависят от внешней среды

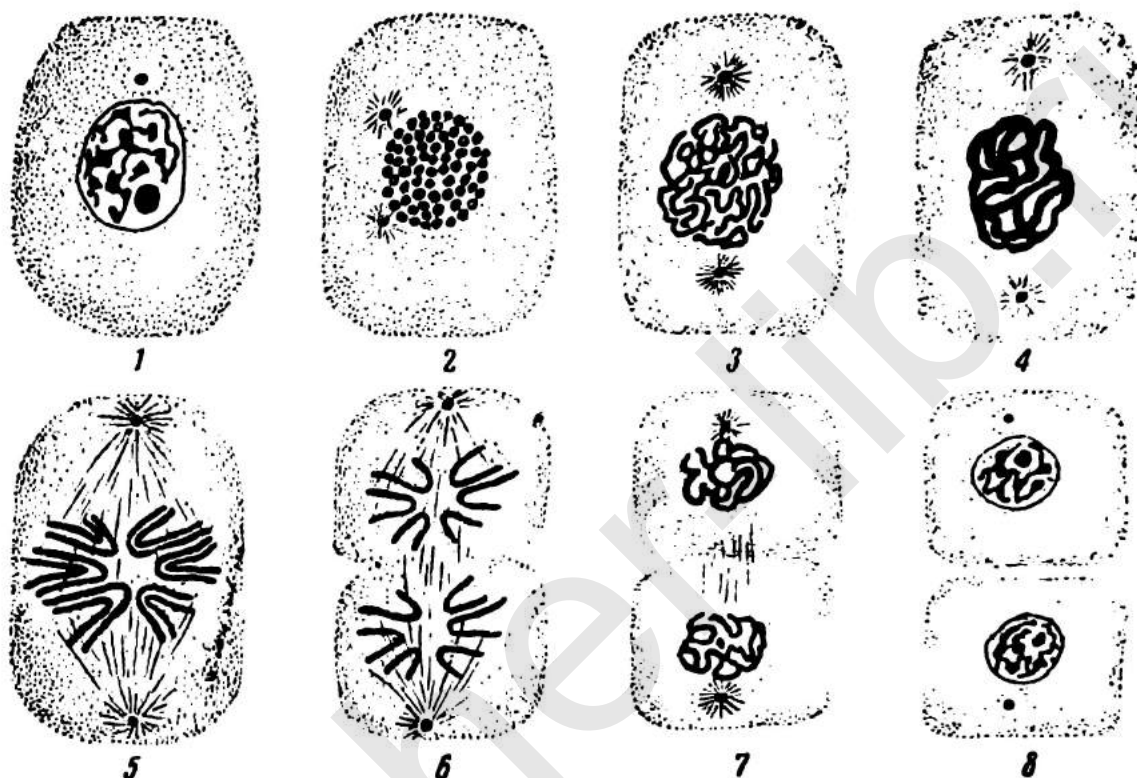


Рис. 5. Кариокинез, или непрямое деление животных клеток (схематизировано).

1 — неделящаяся клетка; 2 — профаза — зернистое ядро; 3 — профаза — плотный клубок; 4 — профаза — рыхлый клубок; 5 — метафаза; 6 — анафаза; 7 — телофаза; 8 — две клетки, образовавшиеся в результате деления.

и при делении передаются из клетки в клетку. Реакционная хромосомная теория оказала крайне вредное влияние на развитие биологической науки, так как отрицала возможность изменения наследственности под влиянием внешней среды, а тем самым и эволюцию органического мира. Великий преобразователь природы И. В. Мичурин и его последователь акад. Т. Д. Лысенко доказали, что наследственность связана не специально с хромосомами, а с живым веществом вообще и что приобретаемые в течение жизни организма признаки могут передаваться по наследству. Эти положения передовой мичуринской биологии позволили создать огромное количество высокопродуктивных пород животных и высокоурожайных сортов растений. В области гистологии несостоятельность основ хромосомной теории наследственности была доказана работами

П. В. Макарова, который установил, что хромосомы отсутствуют в неделящихся клетках и заново возникают при каркинезе.

Советские ученые доказали также возможность образования клеток из живого вещества, не имеющего клеточного строения. Эти данные окончательно подрывают основы хромосомной теории, так как клетки, развивающиеся из живого вещества, в котором хромосом нет, несут определенные наследственные признаки, свойственные тому органу или ткани, где они образовались.

Деление клеток. Каркинез, иначе митоз, или непрямоe деление, — наиболее распространенный в организме человека способ деления клеток. В нем различают четыре стадии: профазу, метафазу, анафазу и телофазу.

В начале каркинеза, в стадии профазы, в однородном, гомогенном, ядре (рис. 5, 2) равномерно распыленное ядерное вещество концентрируется в виде множества мельчайших зерен. Этот период профазы, описанный П. В. Макаровым, называют стадией зернистого ядра. Зерна ядерного вещества постепенно укрупняются, сливаются и образуют свернутую в клубок тонкую нить (стадия плотного клубка, рис. 5, 3). В это время оболочка ядра исчезает, центриоли клеточного центра расходятся к полюсам клетки, и к концу профазы образуются нити ахроматинового веретена. В результате продолжающейся концентрации (рис. 5, 4) ядерного вещества нить становится гораздо толще и короче (стадия рыхлого клубка). Так как ядерная оболочка исчезла, то нить находится непосредственно в протоплазме. Далее хроматиновая нить делится продольно, причем обе образовавшиеся дочерние нити прилегают друг к другу. Затем расщепившаяся хроматиновая нить распадается на отдельные части — хромосомы, которые беспорядочно располагаются в протоплазме. Все эти изменения в клетке соответствуют начальной фазе каркинеза — профазе.

В следующей стадии — метафазе, или стадии материнской звезды (рис. 5, 5), хромосомы располагаются по экватору клетки, а нити ахроматинового веретена прикрепляются к отдельным хромосомам.

В анафазе, или стадии дочерних звезд (рис. 5, 6) хромосомы расходятся к полюсам клеток. Одновременно на теле клетки появляется перетяжка, которая постепенно перешнуровывает ее пополам.

В конечной стадии — телофазе (рис. 5, 7) все описанные выше процессы идут в обратном порядке. Ахроматиновое веретено исчезает, а из центриоли формируется клеточный центр. Ядерное вещество, сконцентрированное в хромосомах, равномерно распыляется, появляется ядрышко и ядерная оболочка и формируется ядро. Клеточное тело полностью разделяется и образуются две молодые клетки (рис. 5, 8).

Советские ученые показали, что наследственные признаки передаются всей клеткой. Свойством передавать наследственность обладают и протоплазма, и ядро, в том числе и хромосомы. Однако нет никаких оснований рассматривать хромосомы как специальный аппарат передачи наследственных признаков, которому исключительно и присуще это свойство.

Амитоз, или прямоe деление клеток, долгое время считали неполноценным делением, характерным для умирающих клеток. Эту точку зрения развивали сторонники хромосомной теории наследственности, так как прямоe деление, при котором не образуются хромосомы, не укладывалось в схему буржуазных ученых. Между тем амитоз встречается в очень многих тканях, особенно в тканях эмбрионов. В результате амитоза образуются вполне жизнеспособные клетки. При амитозе ядро вытягивается, на нем появляется перетяжка. Одновременно делится и ядрышко. Область, где появилась перетяжка, истончается и ядро перешнуровывается; в результате образуются два дочерних ядра с ядрышками. В некоторых случаях вслед за делением ядра перешнуровывается и клетка, иной раз деление клеточного тела не происходит и образуются двухъядерные или многоядерные клетки.

Возникновение клеток из живого вещества. Образование клеток из живого вещества было впервые доказано и прослежено О. Б. Лепешинской на примере желточных шаров (рис. 6) зародыша курицы, которые, как думали раньше, используются только для питания эмбриона. Путем прижизненных наблюдений

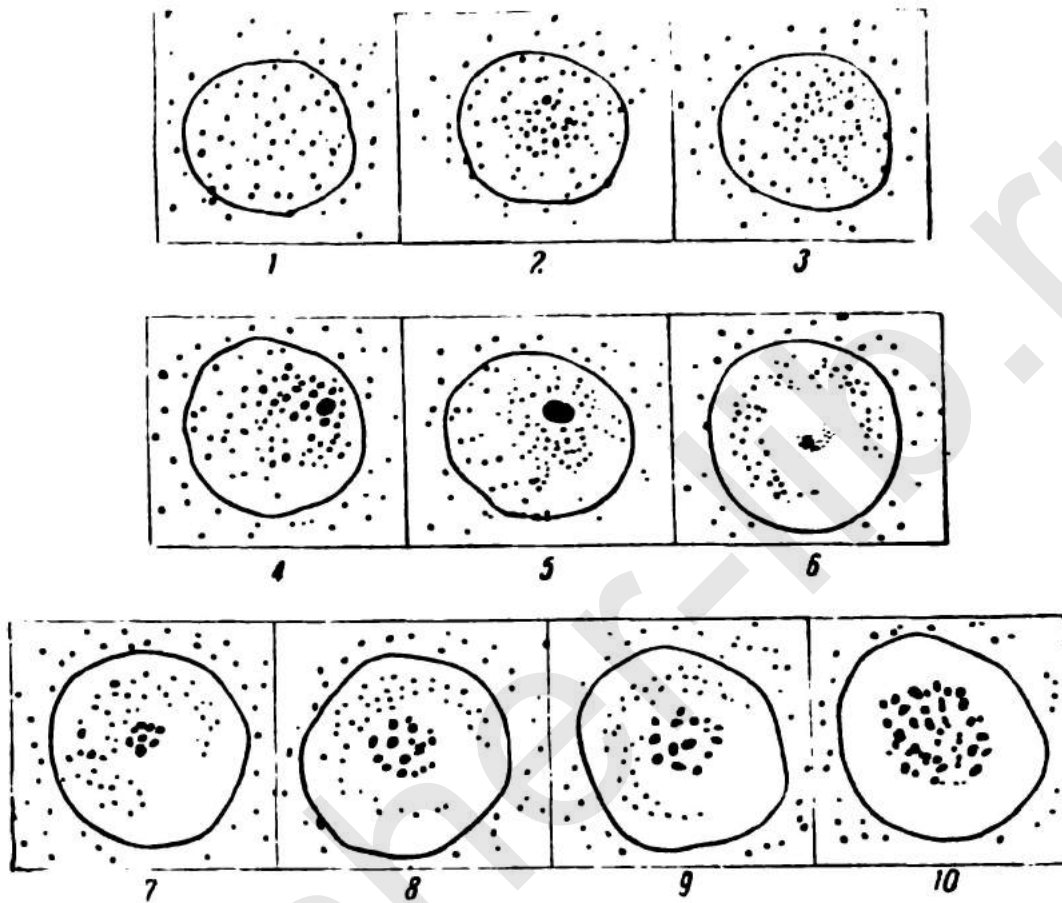


Рис. 6. Последовательные стадии развития клетки из желточного шара зародыша курицы (по О. Б. Лепешинской).

1—3 — концентрация зернистости в центре шара; 4—6 — образование ахроматинового (лининового) остова; 7—10 — концентрация ядерного вещества на лининовом остова и образование ядра.

О. Б. Лепешинская установила, что в некоторых желточных шарах, заполненных особым, содержащим белок веществом—желточными зернами, появляется пузырек, постепенно увеличивающийся в размерах. Этот пузырек представляет собой ахроматиновый или лининовый остов, на котором собирается в виде все более укрупняющихся зерен ядерное вещество. В результате на месте ахроматинового остова формируется ядро и образуется клетка, которая в дальнейшем может делиться. Открытие О. Б. Лепешинской получило подтверждение в работах Г. К. Хрущова, А. Н. Студитского, В. Г. Елисеева и других советских ученых.

ЭМБРИОНАЛЬНОЕ РАЗВИТИЕ

Возникновение тканей и органов в организме человека происходит в эмбриональном периоде, который начинается с момента оплодотворения и заканчивается рождением ребенка. Поэтому,

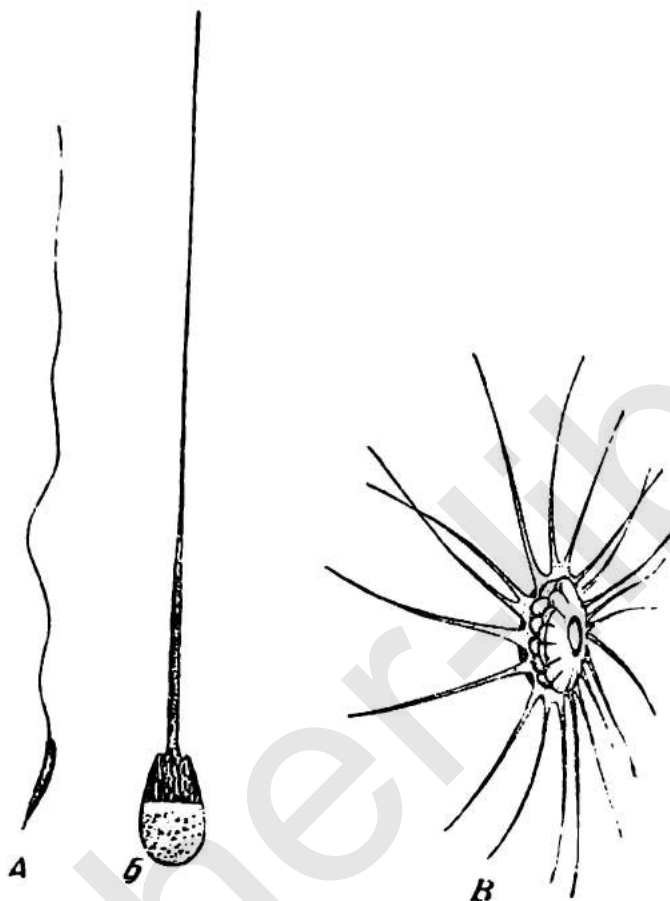


Рис. 7. Сперматозоиды различных животных.
А — сперматозоид быка; Б — сперматозоид пегуха;
В — сперматозоид речного рака.

прежде чем изучать строение и функции организма, нужно познакомиться с основными закономерностями эмбрионального развития животных и особенностями развития зародыша человека.

Основные этапы эмбрионального развития животных

Эмбриональное развитие у представителей различных классов животных происходит не одинаково. Выдающиеся русские ученые А. О. Ковалевский и И. И. Мечников изучили процесс развития многих животных и установили, что, несмотря на резкие различия в их развитии, основные моменты этого процесса являются общими для всех животных. Открытые ими закономерности эмбрионального развития наглядно показали общность происхождения, а тем самым и единство всего животного мира.

В огромном большинстве случаев возникновение животных и растительных организмов происходит в результате полового

размножения. При этом происходит оплодотворение — взаимная ассимиляция (слияние) двух половых клеток: мужской и женской.

Мужские половые клетки — сперматозоиды — у большинства животных по форме напоминают жгутики, в которых различают головку и хвостовую часть. Однако у некоторых животных они

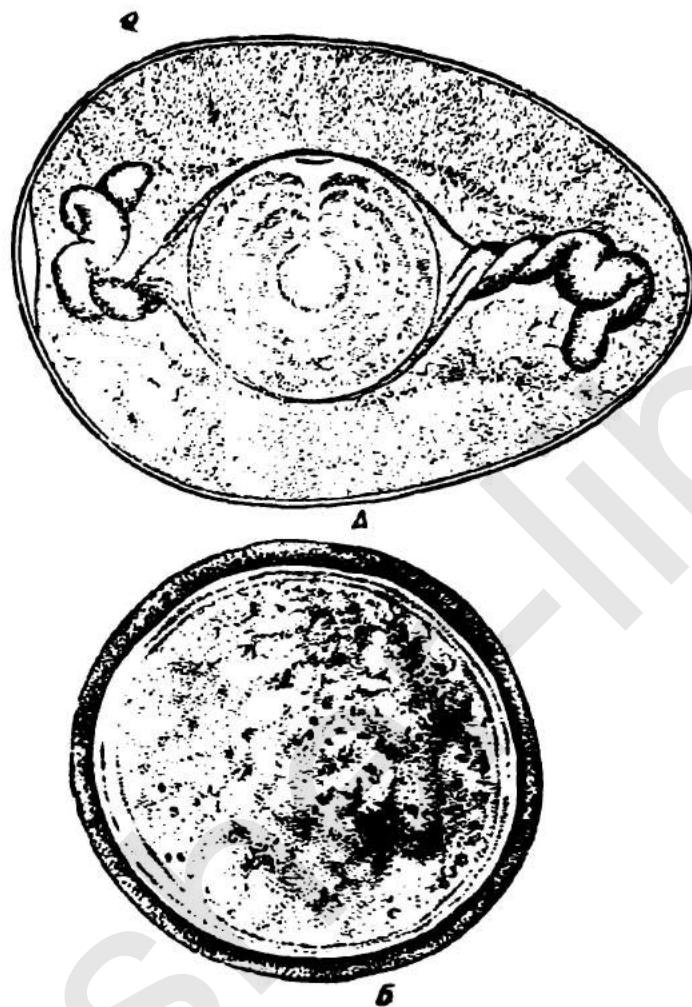


Рис. 8.

А — яйцо курицы; Б — яйцо коровы.

имеют другую форму — округлую или отростчатую (рис. 7). Длина сперматозоидов у различных животных не одинакова, у некоторых она достигает $100\ \mu$. Сперматозоиды способны самостоятельно перемещаться благодаря движению хвостовой части этих клеток. Женские половые клетки — яйцеклетки — чаще всего шаровидные, реже овальные (рис. 8). Они имеют особые оболочки и содержат запасы питательных веществ, объединенных под названием желтка. Количество желтка в яйцеклетках разных животных не одинаково. Размеры яйцеклеток также различны и зависят преимущественно от количества желтка.

При оплодотворении к яйцеклетке устремляется огромное количество сперматозоидов; однако проникает в яйцеклетку лишь один из сперматозоидов, прободая при этом ее оболочки.

Оплодотворение — процесс взаимного слияния половых клеток, в результате которого образуется новое, качественно отличное живое тело.

После оплодотворения наступает дробление: оплодотворенная яйцеклетка делится на две остающиеся лежать рядом друг с другом клетки, называемые бластомерами. Последние таким же путем делятся на четыре бластомера и т. д. (рис. 9).

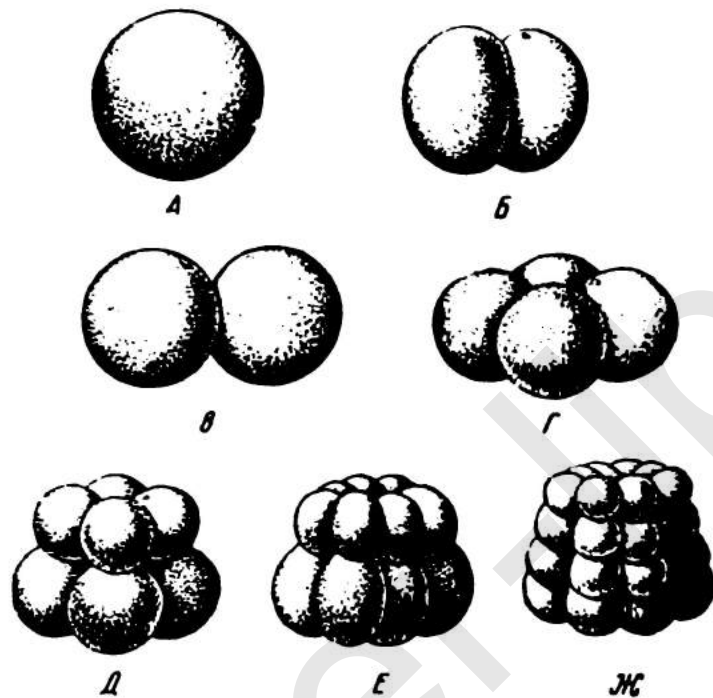


Рис. 9. Дробление яйца ланцетника.

А — оплодотворенное яйцо; Б, В, Г, Д, Е, Ж — стадии 2, 4, 8, 16 и 32 бластомеров.

В процессе дробления образуется комок клеток — морула. Внутри нее скапливается жидкость, в результате чего морула превращается в пузырек — бластулу (рис. 10). Стенка бластулы — бластодерма — состоит из одного или нескольких слоев клеток. Полость бластулы называется бластоцель.

Следующий этап эмбрионального развития — гастрюляция и образование зародышевых листков — заключается в том, что из однослойной бластулы образуется двухслойный, а позднее и трехслойный зародыш — гастрюла (рис. 10). Зародышевые листки (слои) носят название: наружный — эктодерма, внутренний — энтодерма и средний — мезодерма. Процесс гастрюляции может идти по-разному. У одних животных образование двухслойного зародыша происходит путем впячивания дна бластулы внутрь (рис. 10), у других — путем расщепления (деления) клеток наружного слоя параллельно поверхности бластулы и т. д.

Выделение среднего зародышевого листка и других образований, получивших название осевых органов, удобно про-

следить на ланцетнике; у него эти процессы происходят после образования двухслойной гаструлы (рис. 11, А).




Рис. 10. Гастрюляция.

А — бластула (в разрезе); Б — уплощение ее нижней стенки; В, Г, Д и Е — последовательные стадии гастрюляции.

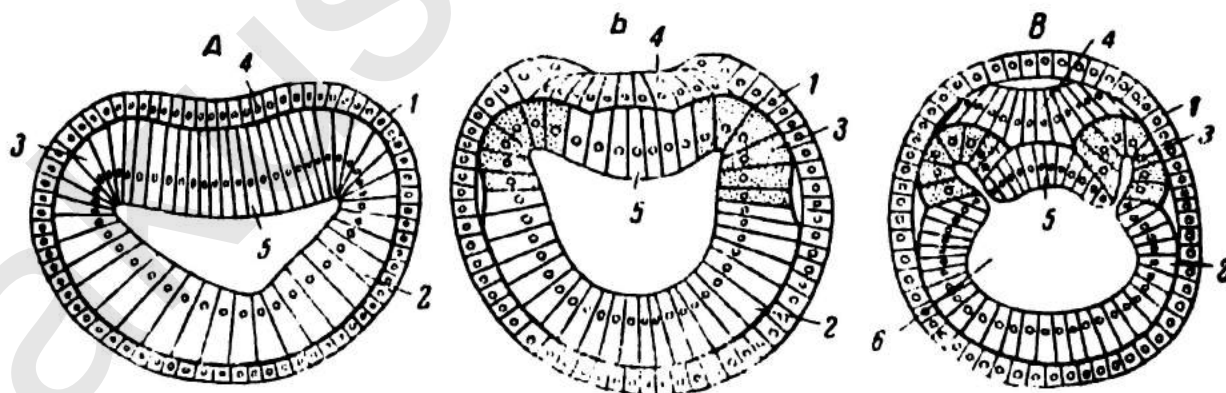


Рис. 11. Образование хорды, мезодермы и нервной пластинки у ланцетника. А, Б, В — последовательные стадии развития; 1 — эктодерма; 2 — энтодерма; 3 — мезодерма; 4 — нервная пластинка; 5 — хорда; 6 — полость первичной кишки.

Из наружного зародышевого листка, эктодермы, выделяется клеточный тяж — нервная пластинка (рис. 11, Б и В), которая постепенно погружается под эктодерму; замыкаясь,

нервная пластинка образует позднее нервную трубку. Из внутреннего зародышевого листка, энтодермы, в области, расположенной под нервной пластинкой, выделяется спинная струна, или хорда, а по сторонам от нее два выпячивания в виде карманов — средний зародышевый листок, или мезодерма (рис. 11, Б и В). Внутренний зародышевый листок после выделения хорды и мезодермы замыкается и образует зачаток кишки. В дальнейшем мезодерма разделяется на ряд

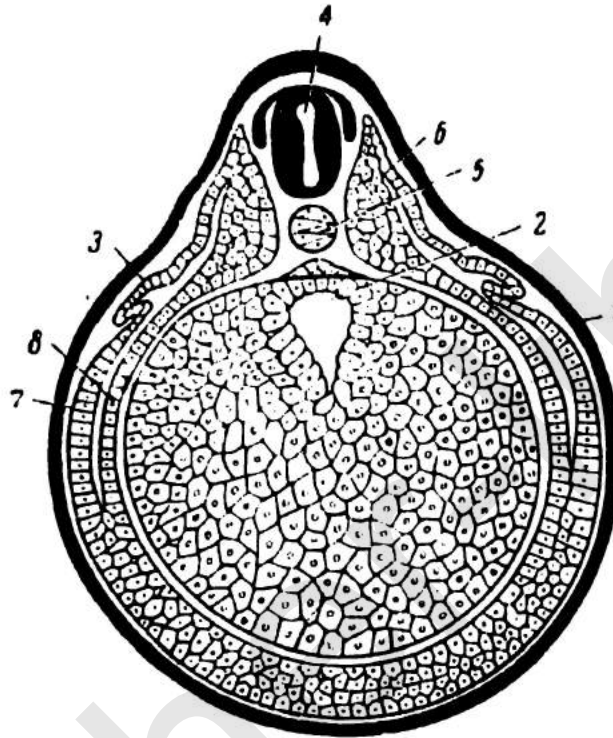


Рис. 12. Поперечный разрез зародыша лягушки на ранней стадии.

1 — эктодерма; 2 — кишка; 3 — нефротом;
4 — нервная трубка; 5 — хорда; 6 — миотом;
7, 8 — спланхнотом.

участков, из которых развиваются различные органы; в составе мезодермы выделяют миотом, из которого разовьется в дальнейшем скелетная мускулатура, нефротом — зачаток мочевых органов и спланхнотом, который делится на два листка, образующие эпителиальный слой серозных оболочек (см. «Ткани»). Замкнувшаяся энтодерма представляет собой зачаток кишки. На месте хорды образуется позвоночник; нервная трубка является зачатком нервной системы. Соотношение этих образований можно видеть на разрезе зародыша лягушки (рис. 12).

Уже в процессе гаструляции главным образом из мезодермы выселяются отдельные клетки, заполняющие пространство между всеми зародышевыми листками. Совокупность этих клеток называется мезенхимой; из нее в дальнейшем развивается большая группа опорно-трофических тканей. В образовании

мезенхимы принимают участие, кроме мезодермы, энтодерма и эктодерма.

В связи с изменением среды обитания в процессе исторического развития у животных появились особые образования, получившие название в незародышевых частях. Так, при развитии рыб не весь материал яйцеклетки расходуется на образование собственно зародыша. Большая часть желтка у рыб обрастает всеми зародышевыми листками, в результате чего образуется желточный мешок (рис. 13). Позднее вокруг зародыша появляется туловищная складка, которая отделяет его от желточ-

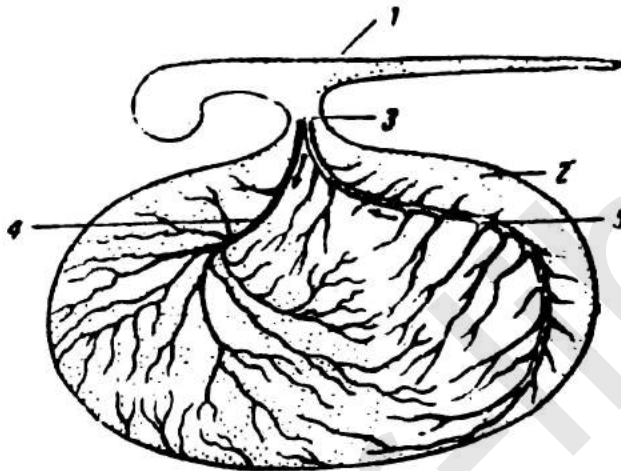


Рис. 13. Зародыш рыбы с желточным мешком (схема).

1—зародыш; 2—желточный мешок; 3—ножка желточного мешка; 4 и 5—желточные сосуды.

ного мешка. С последним остается в связи кишка, куда и поступает питательный материал; когда желток израсходован, желточный мешок втягивается в кишку рыбы и отверстие зарастает.

В связи с выходом в процессе эволюции животных на сушу (птицы, рептилии) появляются новые внезародышевые части, которые обеспечивают питание в процессе эмбрионального развития и предохраняют зародыш от вредных воздействий среды. Так, у птиц в процессе эмбрионального развития путем сложных превращений из эктодермы и мезодермы вокруг зародыша образуются две оболочки: наружная, серозная, и внутренняя — амнион, или водная оболочка (рис. 14). При этом между амнионом и зародышем остается полость, которая заполняется жидкостью. У зародыша птицы, как и у рыб, также образуется желточный мешок. Помимо этого, на заднем конце зародыша возникает колбасообразное выпячивание, носящее название мочевого мешка, или аллантоиса (рис. 14). Аллантоис играет важную роль в развитии зародыша птиц и рептилий, в частности, обеспечивает его дыхание и выполняет роль органа выделения.

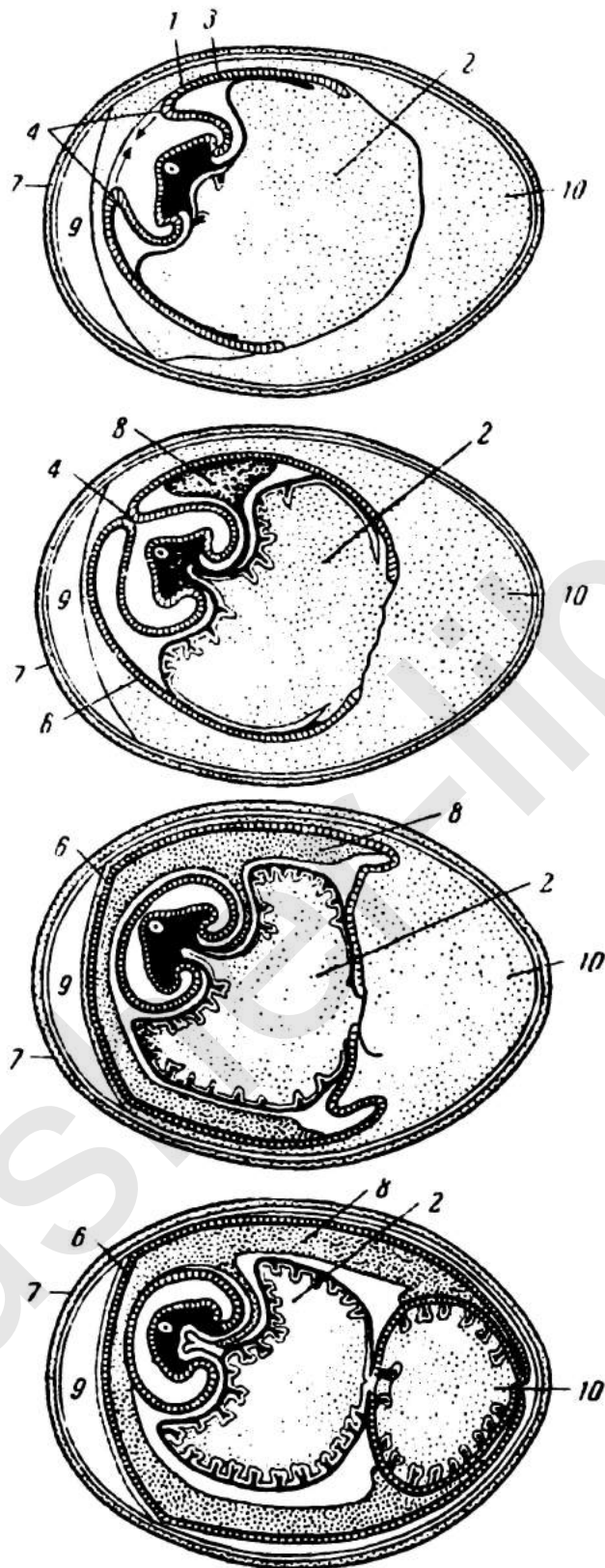


Рис. 14. Схематические продольные разрезы куриного яйца на разных стадиях насиживания.

1, 3, 4 — амнион; 2 — желточный мешок; 6 — серозная оболочка; 7 — скорлупа; 8 — аллантоис; 9 — воздушная камера; 10 — белок.

При развитии большинства млекопитающих животных питание зародыша осуществляется за счет соков материнского организма. Поэтому большие запасы желтка не нужны и яйцеклетки млекопитающих содержат его в небольшом количестве. Однако внезародышевые части образуются и у млекопитающих, и с их помощью устанавливается связь зародыша с материнским организмом. Эта связь у различных млекопитающих животных не одинакова. Наиболее совершенна связь развивающегося зародыша и материнского организма у высших млекопитающих животных и у человека.

Развитие человеческого зародыша

Изучение эмбрионального развития человека имеет огромное значение для практической медицины. Поэтому ученые издавна стремились изучить этот процесс, что было весьма затруднительно. Только длительный, тщательный сбор материала, его сопоставление с данными о развитии высших млекопитающих позволили в настоящее время создать более или менее полную картину эмбрионального развития человека. Однако наиболее ранние стадии до сих пор не изучены и о них можно судить только предположительно, на основании данных о развитии высших млекопитающих.

Сперматозоиды человека (рис. 15) — жгутиковые. В сперматозоиде различают головку с перфораторием, шейку и хвост.

Яйцеклетка (рис. 16) человека содержит небольшое количество равномерно распределенного желтка. Яйцо человека открыл и впервые описал (1827) русский академик К. М. Бэр. Яйцеклетка человека во много раз крупнее сперматозоида. Зрелое яйцо попадает из яичника в яйцевод (маточную трубу).

Оплодотворение происходит в верхних отделах яйцеводов. Отсюда развивающийся зародыш продвигается по яйцеводу в матку.

Развитие каждого организма не всегда происходит одинаково равномерно. Академик Т. Д. Лысенко в своей теории стадийного развития показал, что в процессе развития растений имеются периоды, качественно отличающиеся друг от друга. При этом постепенные количественные изменения в развитии приводят к резким качественным сдвигам. Учение Т. Д. Лысенко имеет огромное практическое значение, так как вскрывает особенности отдельных периодов развития организма и позволяет, воздействуя на организм в тот или иной период, добиться желаемых изменений. В последние годы попытки произвести, исходя из теории стадийного развития, периодизацию эмбрионального развития животных увенчались успехом. По отно-

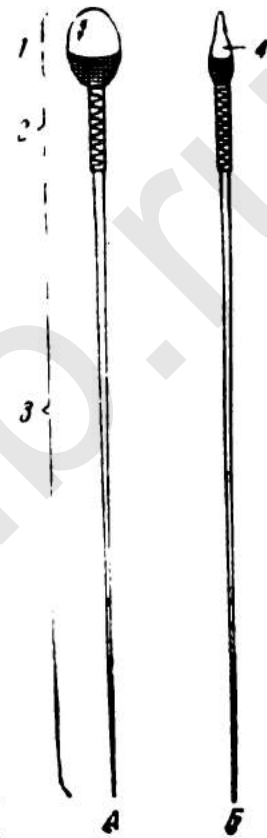

Рис. 15. Сперматозоид человека (схема).

А — с плоскости;
Б — сбоку.
1 — головка; 2 — шейка;
3 — хвост;
4 — перфораторий.

шенно к некоторым млекопитающим животным эту трудную задачу решил советский эмбриолог Г. А. Шмидт. Другой советский эмбриолог В. К. Белецкий сделал попытку выделить определенные стадии в процессе эмбрионального развития человека. При изложении развития человека нами использованы эти новые данные по развитию млекопитающих и человека.

Дробление оплодотворенной яйцеклетки (см. стр. 28) у человека полное, но, видимо, происходит не совсем равномерно. Эта неравномерность заключается в том, что образовавшиеся после первого дробления два blastomera делятся в дальнейшем




Рис. 16. Яйцеклетка человека, окруженная фолликулярными клетками.

не одновременно. Поэтому число blastomeres нарастает следующим образом: 1—2—3—5—10... Дробление происходит во время движения зародыша по яйцеводу и питание его осуществляется за счет питательных веществ, находящихся в самой яйцеклетке. В результате дробления образуется комок клеток — морула (ее называют также «стерробластула»). Можно допустить, что blastomeres этой морулы (рис. 17, А) не одинаковы: наружные клетки (у млекопитающих они более светлые), или трофобласт, представляют собой зачаток зародышевых оболочек, а внутренние (у млекопитающих более темные) — зачаток собственно зародыша. Процесс дробления заканчивается примерно на 5—6-й день беременности.

Попадая в матку, зародыш прикрепляется к ее стенке и в течение одного-двух дней, вероятно, питается за счет выделения маточных желез. С установлением этого нового типа питания морула быстро превращается в бластулу (рис. 17, Б),

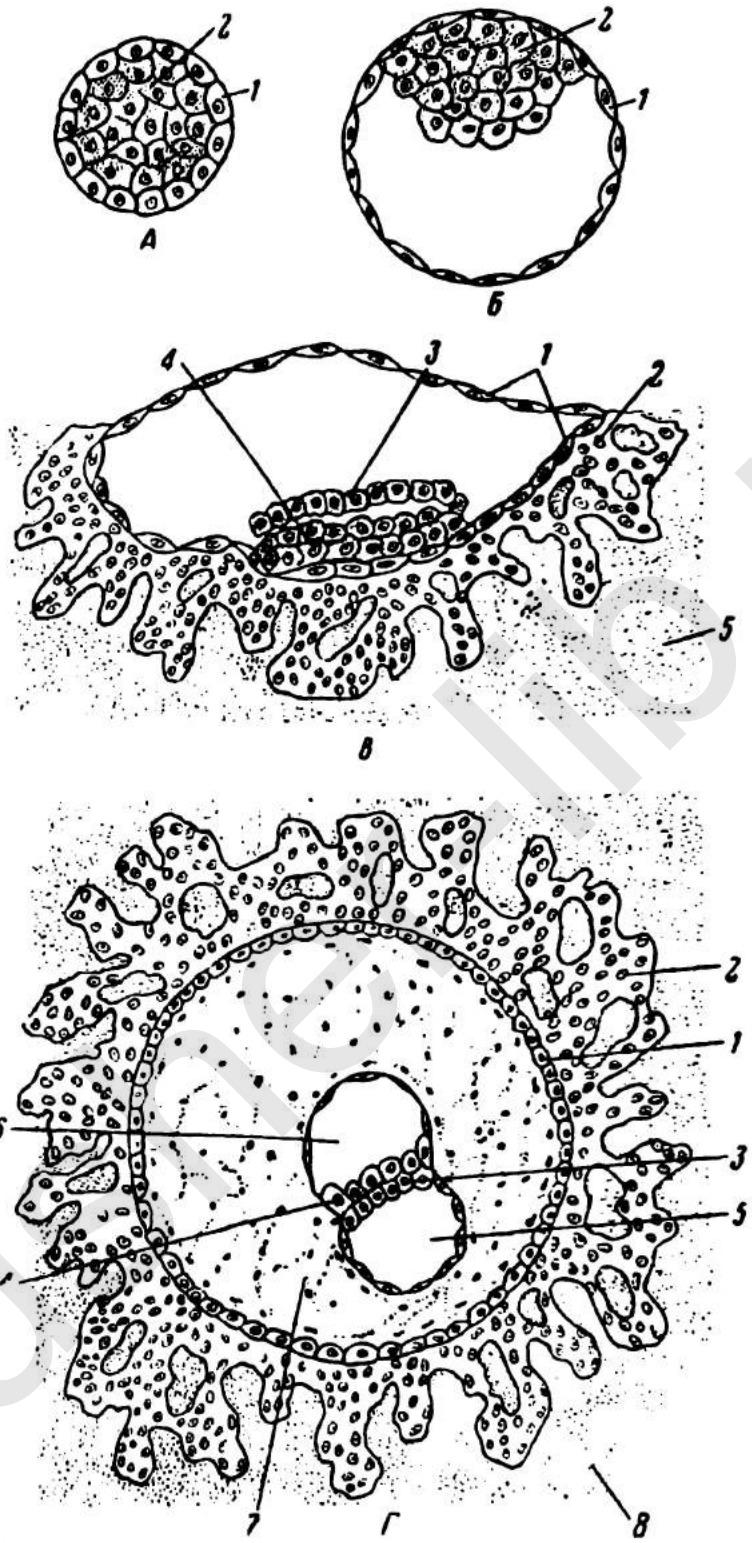


Рис. 17. Ранние стадии развития зародыша человека.
 А — морула (стерробластула) зародыша человека (предположительно). 1 — трофобласт; 2 — клетки собственно зародыша.
 Б — бластула зародыша человека (предположительно). 1 — трофобласт; 2 — зародышевый узелок.
 В — зародыш человека в возрасте 7 суток. 1 — цитотрофобласт; 2 — симпласт; 3 — энтодерма; 4 — эктодерма; 5 — слизистая оболочка матки.
 Г — зародыш человека в возрасте 11 суток. 1 — цитотрофобласт; 2 — симпласт; 3 — эктодерма; 4 — энтодерма; 5 — амниотический пузырек; 6 — желточный пузырек; 7 — внезародышевая мезенхима; 8 — слизистая оболочка матки.

которую называют также «зародышевый пузырек». Бластула человека представляет собой наполненный жидкостью пузырек, стенка которого образована одним слоем клеток трофобласта. Под трофобластом в виде небольшого комка располагаются внутренние клетки, из которых разовьется в дальнейшем зародыш. Эти клетки получили название зародышевого узелка.

Начиная с 6—7-го дня беременности, зародыш внедряется в стенку матки. Стадия, когда зародыш начинает попружаться в стенку матки, и последующие стадии изучены и у человека и о них можно говорить с большей уверенностью, чем о предыдущих. Внедрение в слизистую оболочку происходит в результате жизнедеятельности клеток трофобласта. В местах, где трофобласт соприкасается со слизистой оболочкой матки, он становится двуслойным (рис. 17, В). Внутренний слой состоит из кубических или цилиндрических клеток и называется цитотрофобластом (т. е. клеточный трофобласт), наружный представляет собой симпласт, т. е. сплошную клеточную массу с ядрами.

Симпласт обладает гистолитической функцией, т. е. способностью растворять ткани. В результате этой деятельности симпласта зародыш постепенно погружается в слизистую оболочку матки, которая смыкается над ним. Зародыш человека, извлеченный на этой стадии из матки, напоминает мохнатый шарик, поверхность которого образована выростами симпласта, расплавляющими ткани слизистой оболочки матки. Питание зародыша осуществляется теперь именно за счет этих продуктов разрушения материнских тканей, в силу чего этот период развития зародыша, продолжающийся около 2 недель, т. е. до конца 3-й недели после оплодотворения, получил название гистотрофического периода.

Переход к новому, более совершенному типу питания сопровождается появлением новых, качественно отличных процессов развития зародыша. В течение этих 2 недель зародыш увеличивается в поперечнике с 0,5 до 18—20 мм. В это время происходит гастрюляция и закладка осевых органов, а также бурное развитие всех внезародышевых частей (см. стр. 31).

Гастрюляция у человека (рис. 17, В) осуществляется путем расщепления. При этом зародышевый узелок разделяется на две пластинки — эктодерму, прилегающую к трофобласту, и энтодерму. Сразу же после расщепления начинается образование новых внезародышевых частей и закладка осевых органов зародыша.

Внезародышевые части образуются таким образом, что среди клеток эктодермы еще в процессе расщепления появляется небольшая полость (рис. 17, Г), заполненная жидкостью. Полость все время увеличивается, в результате чего к 11-м суткам образуется амниотический пузырек. Почти одновременно разрастается энтодерма и образуется желточный мешок,

или желточный пузырек. В то же время часть клеток, повидимому, из энтодермы выселяется в полость зародышевого пузырька и образует внезародышевую мезодерму. В. К. Белецкий показал, что по строению и функции эта ткань близка к мезенхиме, поэтому мы придерживаемся данного ей названия — **внезародышевая мезенхима** (рис. 17, Г). Внезародышевая мезенхима прилегает к трофобласту, образуя вместе с ним так называемую ворсинчатую оболочку — **хорион**, и одевает с поверхности амниотический и желточный пузырьки. Таким образом, стенка амниотического пузырька состоит из эктодермы и мезенхимы, а желточного — из энтодермы и мезенхимы.

Дальнейшие изменения желточного мешка заключаются в следующем. В мезенхимном слое желточного мешка образуются скопления клеток, которые получили название **кровяных островков**. Сливаясь, они образуют сосудистую сеть, а лежащие в центре островков клетки превращаются в клетки крови. Таким образом, желточный мешок выполняет кроветворную функцию; однако эта деятельность желточного мешка начинается в конце гистотрофического периода. Лишь в это время образуются сосуды, которые принимают участие в питании зародыша. На протяжении большей части гистотрофического периода питательные вещества, усвоенные клетками трофобласта, поступают в желточный мешок и отсюда к зародышу. Таким образом, желточный мешок принимает участие в питании зародыша в гистотрофический период.

Развитие собственно зародыша в этот период происходит следующим образом. В эктодерме, которая прилегает к энтодерме, образуется клеточный тяж, получивший название **первичной полоски** (рис. 18, А). Он образуется в той части эктодермы, которая соответствует заднему концу будущего зародыша и заканчивается скоплением клеток, получившим название **гензеновского узелка** (рис. 18, А).

Зародыш развивается впереди от гензеновского узелка. Образование осевых органов начинается с того, что в составе энтодермы впереди гензеновского узелка растет тяж клеток — **хорда** (рис. 18, В). По сторонам от хорды, начиная от области гензеновского узелка, образуются два клеточных пласта, также расположенные между эктодермой и энтодермой. Это — **мезодерма**, или **средний зародышевый листок** (рис. 18, В). Далее мезодерма разделяется на миотом, нефротом и два листка спланхнотома (этот процесс описан в предыдущем разделе, см. стр. 30). По длине тела зародыша миотом разделяется на отдельные сегменты. Расположенная под хордой энтодерма образует **кишечную трубку**, которая на этой стадии не замкнута и сообщается с желточным мешком. Одновременно с разделением мезодермы в составе эктодермы образуется **нервная пластинка** (рис. 18, В, Г и Д), которая постепенно углубляется, а края ее начинают смыкаться. Образуется **нервный**

желобок. Он вскоре превращается в нервную трубку, которая остается некоторое время открытой на заднем и головном конце зародыша. Эктодерма над погружающейся нервной трубкой смыкается. Ближе к переднему концу зародыша, между энтодермой и мезодермой, из клеток мезенхимы по сторонам от хорды образуются два пузырька, а в прилегающей к ним мезодерме —

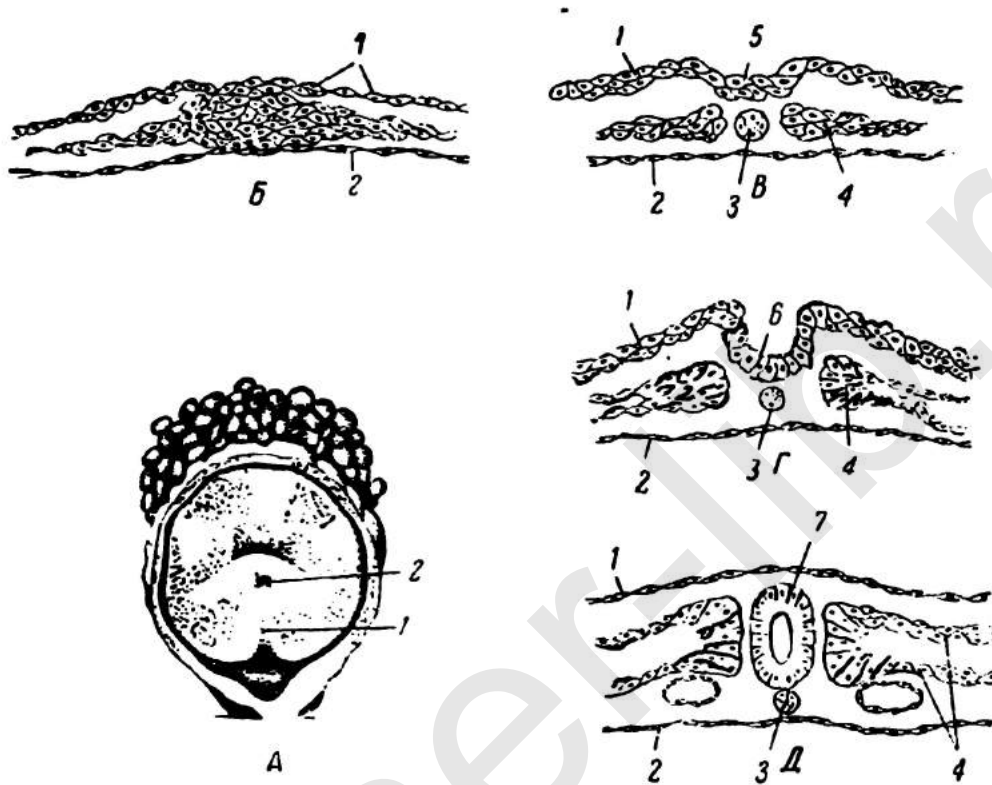


Рис. 18. Образование первичной полоски и осевых органов (схема).

- А — зародышевый диск с поверхности.
 1 — первичная полоска; 2 — гензеновский узелок.
 Б — поперечный разрез через зародышевый диск в области первичной полоски.
 1 — эктодерма; 2 — энтодерма.
 В, Г и Д — последовательные стадии образования осевых органов (поперечные разрезы).
 1 — эктодерма; 2 — энтодерма; 3 — хорда; 4 — мезодерма; 5 — нервная пластинка; 6 — нервный желобок; 7 — нервная трубка.

два вида особых клеток; эти участки мезодермы получили название миоэпикардальных пластинок; вместе с мезенхимными пузырьками эти пластинки образуют парные зачатки сердца. К этому времени относится и начало развития туловищной складки, которая отделяет зародыш от внезародышевых частей.

Трехнедельный зародыш человека (рис. 19) имеет около 2 мм в длину. Нервная трубка замкнута на всем протяжении, кроме небольшого участка, соответствующего будущему мозгу, и на заднем конце. Мезодерма разделена на миотом, состоящий из 10 сегментов, нефротом (зачаток почки) и спланхнотом. Туловищная складка на большем протяжении сомкнулась, и, таким обра-

зом, в области смыкания произошло отделение кишечной трубки от желточного мешка. На значительном протяжении она, однако, все еще связана с ним. Парные зачатки сердца сливаются в единую трубку — сердце, которое примерно в это время начинает сокращаться.

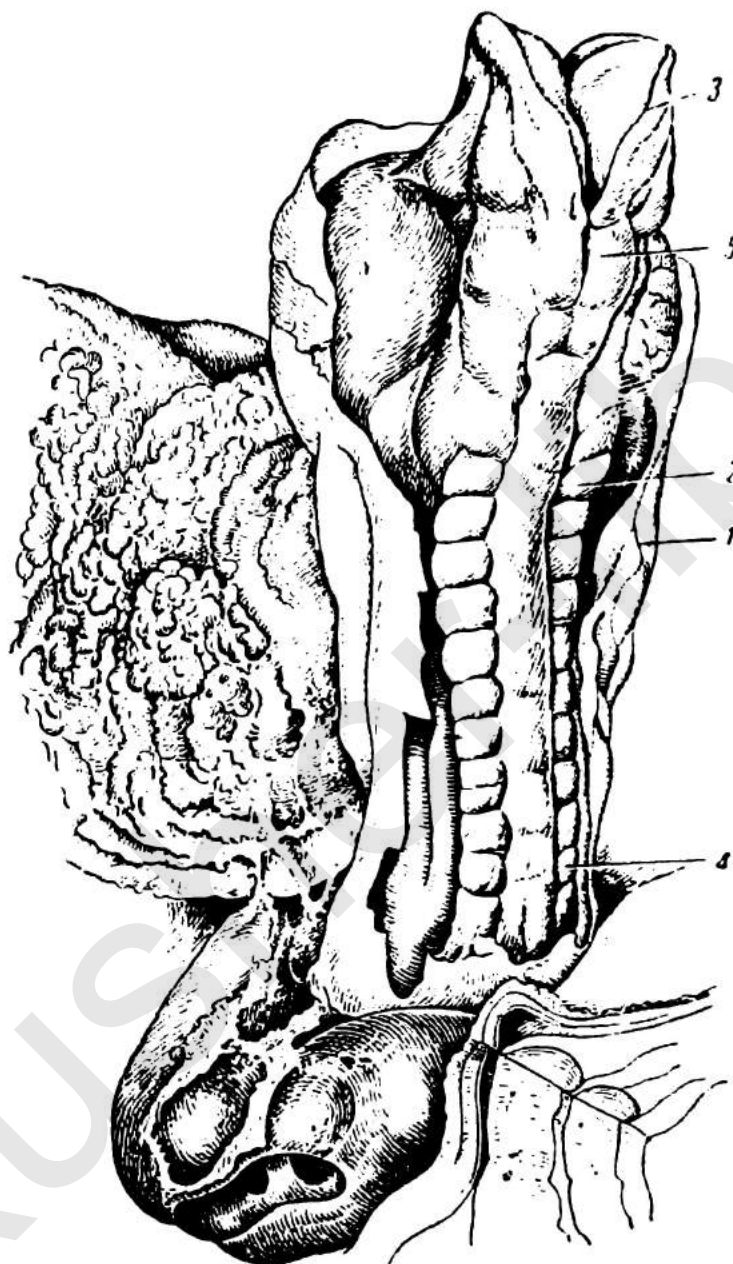


Рис. 19. Зародыш человека в возрасте 3 недель (увеличено в 60 раз).

1 — амнион (отрезан); 2 и 4 — сегменты мезотома; 3 — не замкнутый мозг; 5 — нервная трубка (покрыта эктодермой).

Начиная с конца третьей недели, устанавливается период плацентарного питания. Развивающийся зародыш получает питательные вещества и кислород из материнской крови. В этот период происходят основные процессы формирования органов и организма человека в целом. Познакомимся прежде

всего с образованием внезародышевых частей, за счет которых устанавливается плацентарное питание зародыша человека.

В течение первых трех недель хорион зародыша (т. е. трофобласт и мезенхима) со всех сторон покрыт так называемыми первичными ворсинками. В дальнейшем эти первичные ворсинки на большей части хориона исчезают, а на небольшой части, соответствующей базальной пластинке¹ слизистой оболочки матки, заменяются вторичными ворсинками. Развитие вторичных ворсинок происходит одновременно с образованием сосудов, через которые ворсинки сообщаются с кровеносной системой зародыша. Уже на стадии двух зародышевых пузырьков зародыш связан с трофобластом при помощи тяжа клеток внезародышевой мезенхимы, называемого амниотической нож-




Рис. 20. Последовательные стадии образования внезародышевых частей (схема)

А — стадия двух зародышевых пузырьков; Б и В — подрастание аллантаиса к хориону. 1 — эктодерма; 2 — амнион; 3 — мезодерма; 4 — амниотическая ножка; 5 — желточный мешок; 6 — аллантаис; 7 — желточный проток; 8 — хорион.

кой (рис. 20). В ткань амниотической ножки вырастает мочевой мешок, или аллантаис (рис. 20, Б), образовавшийся путем выпячивания энтодермы на стадии первичной полоски. На третьей неделе внутриутробного развития он дорастает до хориона (рис. 20, В). К концу гистотрофического периода сосуды, развивающиеся в стенке аллантаиса и сообщаемые с сосудами зародыша, вырастают в хорион и его вторичные ворсинки. Хорион вместе с базальной пластинкой слизистой оболочки матки и образует плаценту, которая с этого момента является органом дыхания и питания плода. Роль аллантаиса у человека ограничивается проведением кровеносных сосудов к хориону; в дальнейшем он претерпевает обратное развитие. Начиная с 10-й недели эмбрионального периода, обратному развитию подвергается также желточный мешок. Оба эти образования входят в состав пупочного канатика. Наибольшего развития достигает амнион, в результате чего образуется заполненная жидкостью полость, в которой развивается зародыш. Сформированная плацента (ее называют так-

¹ Базальная пластинка—часть слизистой оболочки матки, в которую врастают ворсинки хориона.

же детским местом) представляет собой орган, имеющий форму диска, до 20 см в поперечнике и 2—3 см в толщину; он состоит из двух частей — детской и материнской (рис. 21). Между ними находятся камеры, или лакуны, в которых циркулирует материнская кровь. Детская и материнская части плаценты связаны друг с другом соединительнотканными перегородками — неразрушенными участками слизистой оболочки матки.

Детская часть представлена хориальной пластинкой и отходящими от нее ворсинками. Каждая ворсинка хориона многократно ветвится и напоминает дерево; внутри нее проходят два сосуда (артерия и вена), являющиеся разветвлениями пупочных сосудов.

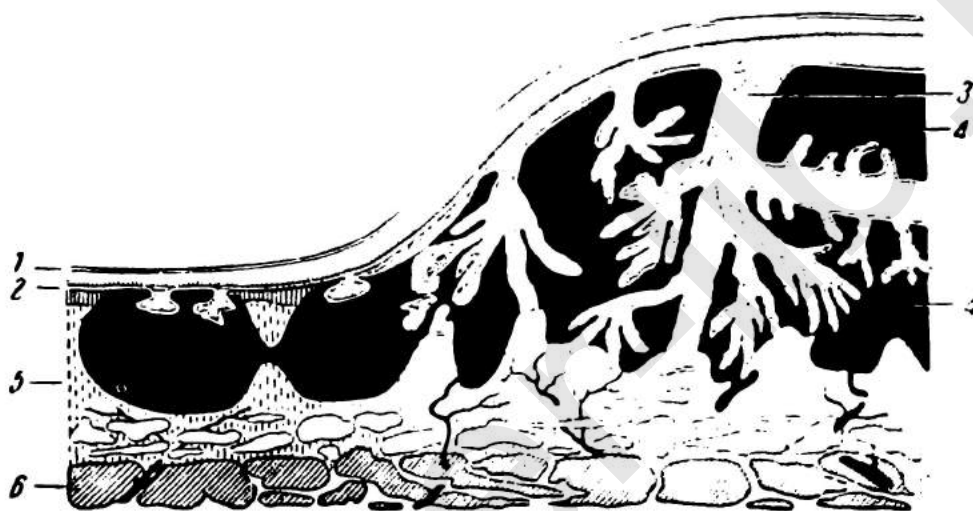


Рис. 21. Схема строения плаценты человека (разрез).

1 — амнион; 2 — хориальная пластинка; 3 — ворсинки хориона; 4 — лакуны
5 — базальная пластинка; 6 — мышечная оболочка матки

Материнская часть плаценты представлена небольшой соединительнотканной прослойкой, сохранившейся после разрушения базальной пластинки слизистой оболочки матки. Базальная пластинка слизистой не разрушена только по периферии. Здесь образуется за счет этих неразрушенных тканей так называемая замыкающая пластинка, благодаря которой кровь, циркулирующая между материнской и детской частью плаценты, не вытекает за ее пределы.

К концу 3-й недели зародыш человека получает в основном питательные вещества и кислород через плаценту. Переход к этому наиболее совершенному виду внутриутробного питания связан с началом быстрого развития органов и систем органов человека. Именно в этот период усиленно нарастает вес и длина зародыша.

Формирование тела зародыша происходит следующим образом. Как было указано, в конце 3-й недели зародыш распластан на желточном мешке.

В течение 4-й недели зародыш обособляется и в связи с очень сильным ростом в длину (он достигает 6,5 мм¹) спирально закручивается. У такого зародыша уже появляются в виде плоских бугорков зачатки конечностей — почки рук и ног (рис. 22, А).

К концу 6-й недели (рис. 22, Б) длина зародыша достигает 2 см. К этому времени почки конечностей увеличиваются, на руках заметно появление пальцев. Значительного развития достигает головка; сильно вырастает хвост. Начинает формироваться лицо, в котором можно выделить верхнюю и нижнюю челюсть; происходит развитие наружного уха. В этом возрасте хорошо виден выступ в шейной области; в нем находятся зачатки сердца и почек.

В возрасте 8 недель (рис. 22, В) зародыш приобретает человеческий облик. Длина его 4 см, вес 4—5 г. В связи с развитием полушарий головного мозга голова зародыша принимает форму, свойственную человеку. Намечаются основные черты лица — нос, ухо, глазничные впадины. Можно выделить шейную область, на конечностях (особенно на верхних) отчетливо видны развивающиеся пальцы. По существу, к концу 8-й недели заканчивается закладка всех органов человеческого зародыша. С этого момента его принято называть плодом.

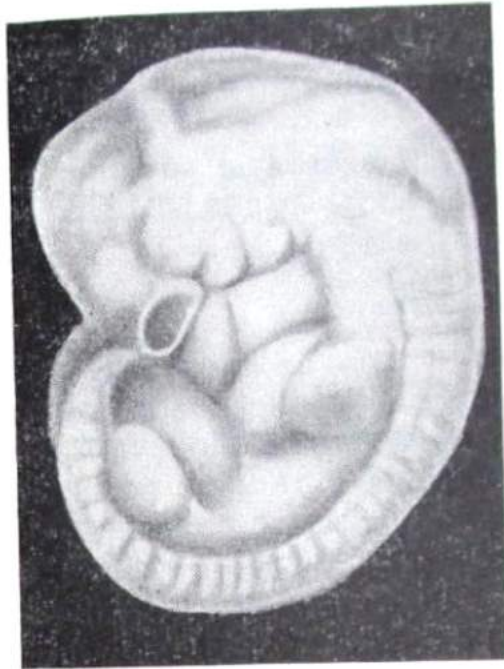
Трехмесячный плод (рис. 22, Г) имеет характерный для человека внешний вид — бросается в глаза только сравнительно большая голова. Хорошо сформировано лицо. Голова и шея выпрямляются. Появляются движения губ, характерные для рефлекса сосания. Хорошо развиты конечности, на различные раздражения они отвечают сокращениями. Начинают свою деятельность и другие органы. Длина трехмесячного плода около 8 см; вес 45 г. В дальнейшем вес и длина плода быстро нарастают. Период беременности у женщины продолжается около 10 лунных месяцев (280 дней). К концу беременности общая длина плода составляет около 50 см, вес — около 3,5 кг.

ТКАНИ

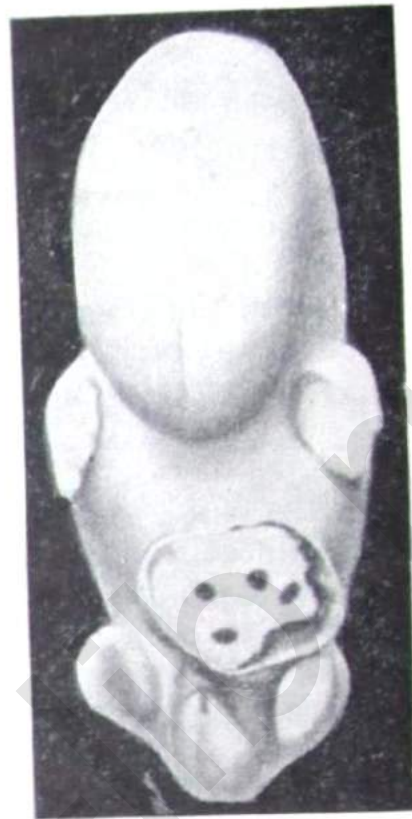В результате развития зародышевых листков (иначе в результате их дифференцировки) образуются различные ткани, из которых построены органы человека (и животных). Что же такое ткань?

Ткань — это система клеток и неклеточных структур, возникшая в результате длительного исторического развития, образующаяся в процессе индивидуального развития из определенных эмбриональных зачатков и выполняющая в организме определенную функцию. Другими словами, ткань представляет единую живую систему клеток и неклеточного вещества, имеющую определенное строение

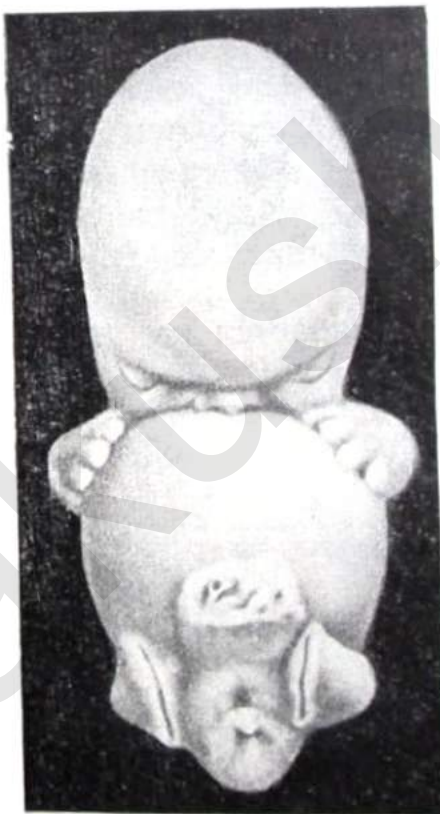¹ Длина измеряется от копчика до темени.



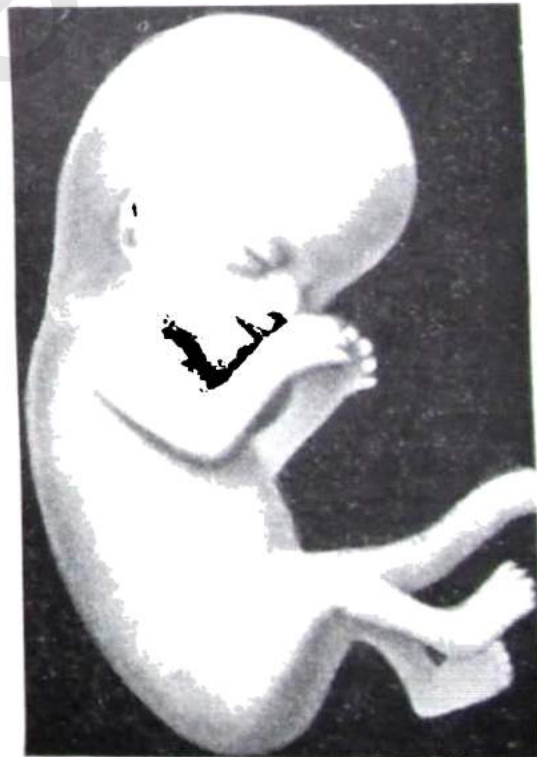А



Б



В



Г

Рис. 22. Развитие зародыша человека (внешний вид).
А — зародыш человека в возрасте 4 недель; *Б* — зародыш человека в возрасте 6 недель; *В* — зародыш человека в возрасте 8 недель; *Г* — плод человека в возрасте 3 месяцев.

и функцию. Строение и функция ткани выработались в процессе эволюции животного мира; в период индивидуального развития организма каждая ткань образуется из определенного зародышевого листка.

При изменении условий существования организма меняется строение и функция тканей, из которых построены органы. В частности, изменение в тканях происходит при различных заболеваниях.

Все ткани организма объединяются в четыре группы: 1) эпителиальные ткани; 2) опорно-трофические ткани; 3) мышечные ткани; 4) нервная ткань.

Эпителиальные ткани

Эпителиальные ткани развиваются из всех трех зародышевых листков. Они составляют поверхностный слой кожи, выстилают изнутри все слизистые и серозные оболочки и образуют железы.

Общим для всех видов эпителиальных тканей является то, что они построены преимущественно из клеток; межклеточного же вещества в них очень мало. Эпителиальные клетки имеют различную форму и, как правило, образуют пласты. От подлежащих тканей эпителий отделен тончайшей пластинкой, носящей название базальной мембраны.

В зависимости от формы клеток различают три основных вида эпителия: плоский, кубический и цилиндрический (рис. 23). При этом клетки могут располагаться в один слой — однослойный эпителий и в несколько слоев — многослойный эпителий. В многослойном эпителии клетки каждого слоя обычно имеют свои особенности (форма, величина и т. д.). По функциональным свойствам, связанным с особенностями строения, выделяют следующие основные виды эпителиальной ткани.

Эпителий кожного типа развивается из эктодермы, образует поверхностный слой кожи, рога и роговицы и некоторых слизистых оболочек (полости рта, частично глотки и др.). Этот эпителий многослойный. Самый глубокий слой называется ростковым. Он образован цилиндрическими клетками, за счет которых происходит восстановление других слоев эпителия. Далее идут слои шиповатых клеток, связанных своими отростками — шипами — друг с другом. Кнаружи клетки уплощаются, и наружные слои кожного эпителия состоят из тонких пластинок, которые постепенно отпадают. Эти поверхностные пластинки (например, в эпителии кожи) содержат плотное роговое вещество.

Эпителий кожного типа выполняет защитную функцию — предохраняет организм от различных химических, температурных и механических воздействий. Вместе с тем он участвует и в обмене веществ — через него осуществляется выделение некоторых продуктов распада, терморегуляция и т. д.

Мерцательный эпителий развивается из энтодермы, выстилает слизистую оболочку дыхательных путей. Он однослойный. На поверхности, обращенной в просвет дыхательных путей, его клетки снабжены мерцательными ресничками. Волнообразно колеблясь в направлении, обратном струе вдыхаемого

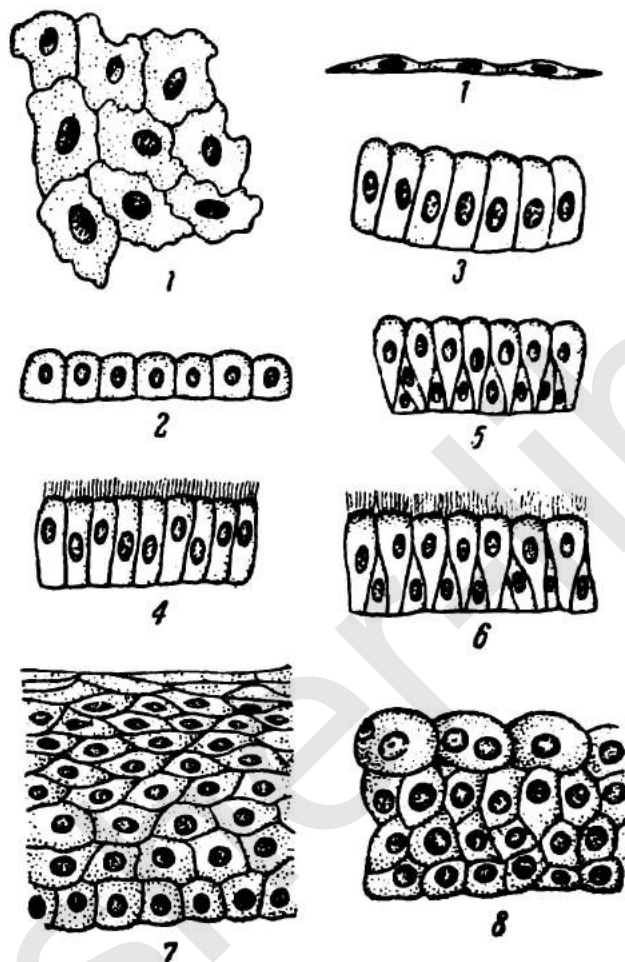


Рис. 23. Строение эпителия (схема).

1 — однослойный плоский; 2 — однослойный кубический; 3 — однослойный цилиндрический; 4 — однослойный мерцательный; 5 — многорядный цилиндрический; 6 — многорядный мерцательный; 7 и 8 — многослойный эпителий.

воздуха, реснички изгоняют оседающие из воздуха на слизистую оболочку частицы пыли. Таким образом, мерцательный эпителий дыхательных путей играет в основном защитную роль. У человека мерцательный эпителий имеется также в маточных трубах — здесь колебания ресничек способствуют движению яйцеклетки.

Кишечный каемчатый эпителий также развивается из энтодермы; он выстилает слизистую оболочку некоторых отделов кишечника. Это однослойный цилиндрический эпителий, на поверхности которого имеется специальное образование — кайма. Основная его функция — всасывание питательных веществ, образовавшихся в результате переваривания пищи.

Кишечный эпителий также выполняет защитную роль, предохраняя подлежащие ткани от переваривающего действия пищеварительных соков.

Железистый эпителий развивается из всех трех зародышевых листков и составляет основную ткань специальных органов — желез. Клетки железистого эпителия обладают способностью образовывать и выделять особые вещества. Эта функция желез называется секреторной, а вещества, выделяемые железами, носят название секретов. В одних случаях свойством выделять секреты обладают отдельные клетки, находящиеся в составе эпителиального пласта; это — одноклеточные железы (например, бокаловидные клетки кишечного эпителия, выделяющие слизь). В других случаях специфические секреты

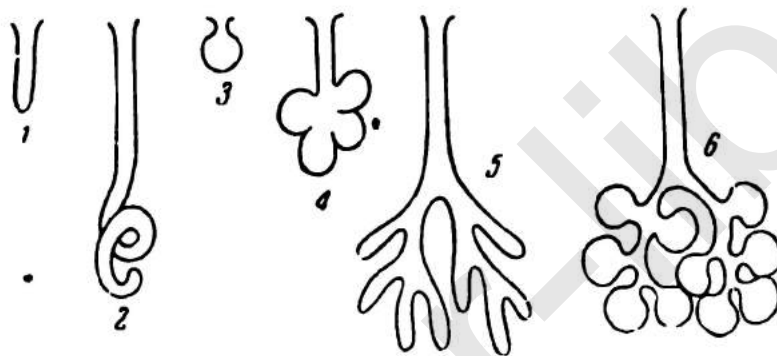


Рис. 24. Схема строения желез.

1 и 2 — простая трубчатая; 3 и 4 — простая альвеолярная;
5 — сложная трубчатая; 6 — сложная альвеолярная.

выделяются сложными органами — многоклеточными железами; последние образуются в результате впячивания в прилежащие ткани и усиленного разрастания участка эпителия. Такими железами являются слюнные железы, развившиеся из эпителия полости рта, печень и поджелудочная железа, развившиеся из эпителия двенадцатиперстной кишки, и др. В зависимости от строения секреторных отделов многоклеточные железы подразделяются на альвеолярные (имеют вид пузырьков) и трубчатые. И те, и другие в свою очередь могут быть простыми или сложными (рис. 24). Одни железы имеют выводные протоки и называются железами внешней секреции, другие железы выводных протоков не имеют, выделяют свой секрет непосредственно в кровь и носят название желез внутренней секреции.

Эпителий мочевых канальцев составляет основную часть вещества почек и представляет однослойный кубический или цилиндрический эпителий с неясными границами между клетками. Он развивается из мезодермы и выполняет выделительную функцию (участвует в процессе образования мочи).

Эпителий серозных оболочек, или мезотелий, выстилает оболочки внутренних полостей тела — серозные обо-

лочки (брюшина, плевра и перикард). Он образуется из мезодермы. Мезотелий является однослойным плоским эпителием. Покрывая обращенные друг к другу листки серозных оболочек, мезотелий предотвращает образование сращений (спаек) между ними. Кроме того, мезотелий участвует в выделении серозной жидкости, которая находится в виде тонкой прослойки между листками серозной оболочки, что уменьшает трение при их смещении.

Опорно-трофические ткани¹

Группа опорно-трофических тканей образовалась из мезенхимы, которая на определенных стадиях эмбрионального развития выполняет все промежутки между другими зародышевыми листками. По своему строению (рис. 25) мезенхима представляет собой синцитий. Одним из свойств мезенхимы является то, что отдельные ее участки могут высвободиться из синцитиальной связи и превращаться в клетки, которые способны самостоятельно передвигаться. Другое свойство мезенхимы — способность к фагоцитозу, захвату различных бактерий и ненужных организму частиц. Эти свойства мезенхимы в известной мере присущи и некоторым тканям, развившимся из нее.

Все опорно-трофические ткани состоят из клеток и межклеточного вещества, причем, в отличие от других тканей, промежуточное вещество в группе опорно-трофических тканей выражено так же хорошо, как и клетки.

В данную группу входят трофические ткани — кровь и лимфа, смешанные ткани, выполняющие и трофическую, и опорную функцию — рыхлая волокнистая соединительная ткань и ее разновидности, и опорные ткани — плотная волокнистая соединительная ткань, хрящ, кость.

Строение крови и лимфы будет описано дальше, в главе XI «Кровь. Система органов кровообращения».

Почти все другие виды опорно-трофических тканей содержат в межклеточном веществе волокна и по этому признаку могут быть объединены в систему волокнистой соединительной ткани.

Волокнистая соединительная ткань. В зависимости от количества волокон в межклеточном веществе выделяют два основных вида этой ткани — рыхлую и плотную волокнистую соединительную ткань.

Рыхлая волокнистая соединительная ткань. Рыхлая волокнистая соединительная ткань (и ее разновидности) широко распространена в организме (рис. 26). Она сопровождает сосуды, образует прослойки между органами, подкожный слой, внутренний слой слизистых и серозных оболочек и т. д.

¹ Эта группа тканей больше известна под названием «соединительные ткани» и «ткани внутренней среды». Мы применяем название, которого придерживается советский гистолог В. Г. Елисеев.

Следовательно, она входит в состав всех без исключения органов. Клетки этой ткани имеют различную форму и функцию. Основными из них являются фибробласты и оседлые макрофаги.

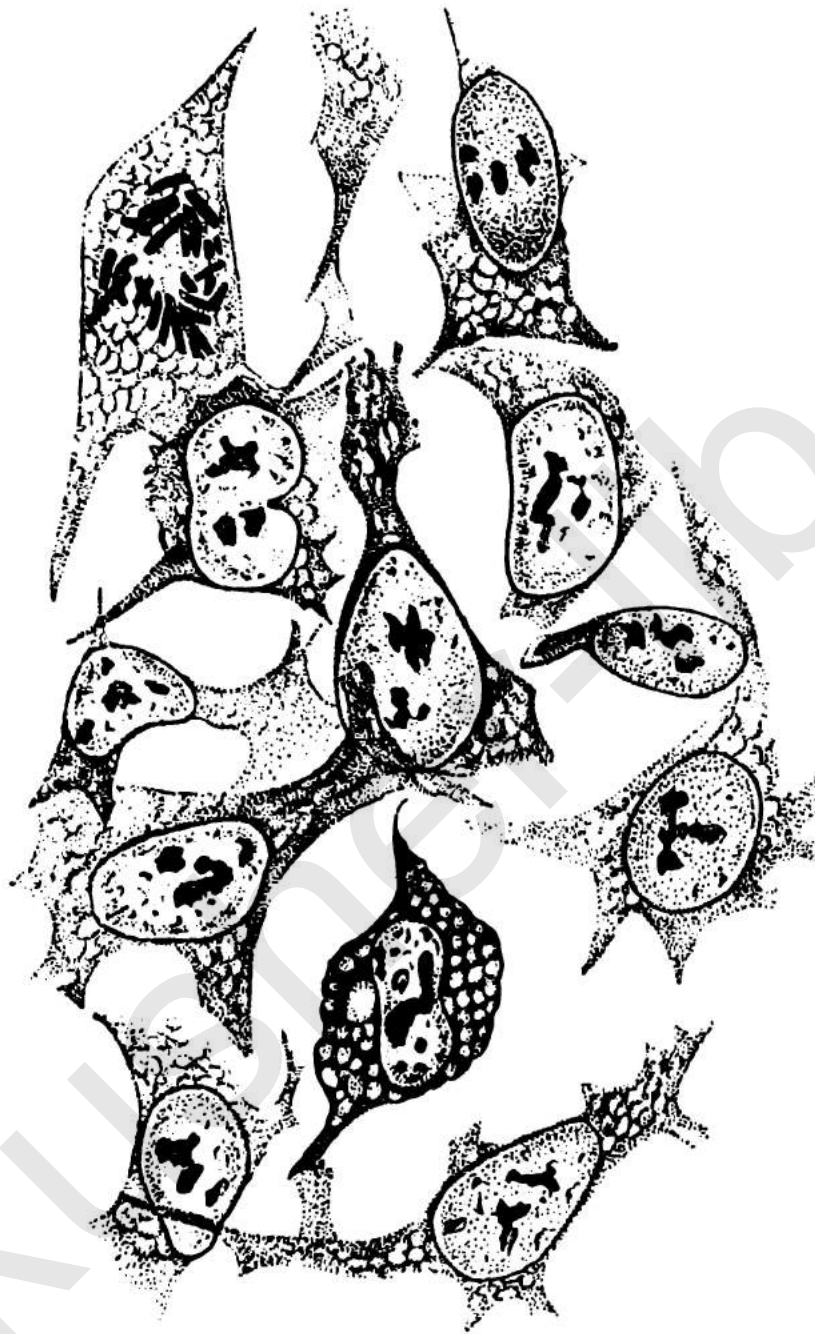


Рис. 25. Мезенхима. Видны мезенхимный синцитий и свободные мезенхимные клетки.

Ф и б р о б л а с т ы — крупные, отростчатые, чаще вытянутые клетки, протоплазма которых без резких границ переходит в межклеточное вещество. Как показывает само название этих клеток¹, они принимают участие в образовании межклеточного

¹ Фибробласт (fibra — волокно, blastos — зародыш) — клетка, образующая волокна.

вещества, в частности, волокон рыхлой волокнистой соединительной ткани.

Оседлые макрофаги, или блуждающие клетки в покое, — чаще округлые или овальные клетки, контуры которых резко очерчены. Эти клетки способны к самостоятельному передвижению и фагоцитозу. Явление фагоцитоза впервые описал русский ученый И. И. Мечников, он же предложил назвать их

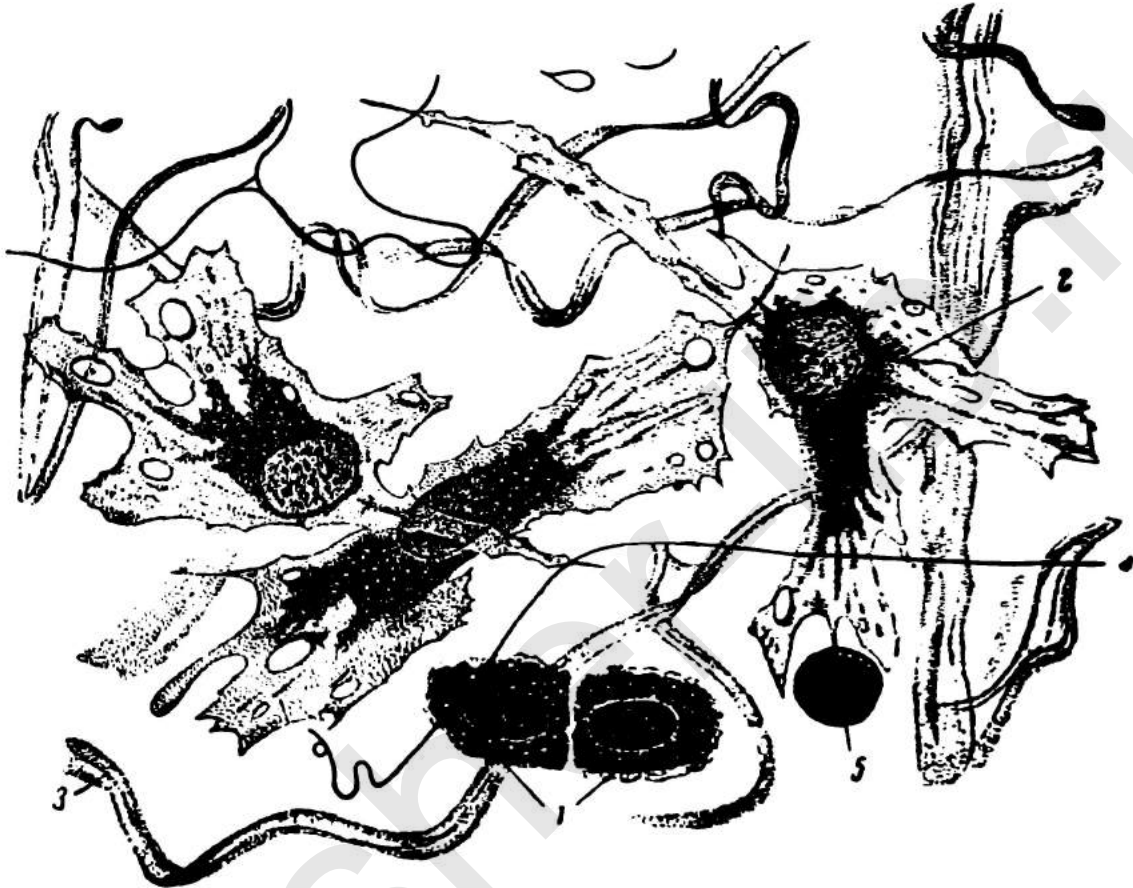


Рис. 26. Рыхлая волокнистая соединительная ткань

1 — оседлые макрофаги; 2 — фибробласт; 3 — коллагеновые волокна; 4 — эластические волокна; 5 — лимфоцит.

макрофагами, что означает «большие фагоциты». Фагоцитоз является защитной реакцией организма.

Кроме этих основных видов клеток, в рыхлой соединительной ткани встречаются жировые клетки, ретикулярные клетки, лимфоциты и др.

Межклеточное вещество рыхлой волокнистой соединительной ткани образовано основным, бесструктурным, вязким веществом и лежащими в нем различными волокнами. Различают три типа волокон: коллагеновые, или клейдающие, волокна — тонкие, не ветвящиеся, образуют пучки; эти волокна мало упруги; эластические волокна — тонкие, ветвящиеся, пучков не образуют; они легко растягиваются и после устранения силы, вызвавшей их растяжение, быстро

возвращаются в прежнее состояние; ретикулиновые волокна — очень тонкие, ветвящиеся; они образуют очень густую сеточку, которая пронизывает основное бесструктурное вещество соединительной ткани.

Клетки и межклеточное вещество рыхлой волокнистой соединительной ткани представляют единую систему.

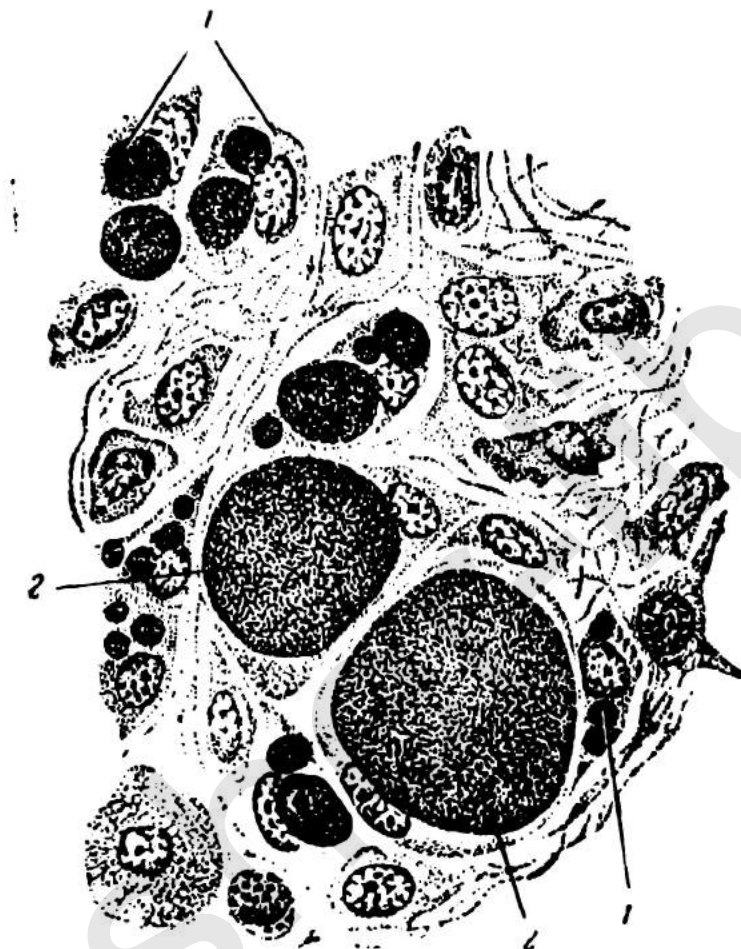


Рис. 27. Жировая ткань.

1 — макрофаги; 2 — жировые клетки.

Рыхлая волокнистая соединительная ткань выполняет в организме опорную, защитную и трофическую функции. Опорная функция осуществляется за счет ее волокон, которые создают строму (основу) органа, придают ему прочность и эластичность. Защитную функцию выполняют макрофаги — клетки, активно участвующие в борьбе с попадающими в организм микробами — возбудителями различных болезней. Трофическая функция — это участие в процессе питания тканей различных органов. Такую роль в рыхлой волокнистой соединительной ткани играет ее основное вещество. Питательные вещества поступают в ткани органов из крови через стенки кровеносных сосудов, а последние всегда сопровождаются соединительной тканью. Таким образом, чтобы попасть ко всем

тканям органа, питательные вещества должны пройти через стенки кровеносных сосудов и прилежащую к ним соединительную ткань. Какие вещества, в каком количестве и с какой скоростью перейдут в органы — зависит от состояния стенки сосудов и основного вещества соединительной ткани.

Разновидностями рыхлой волокнистой соединительной ткани являются жировая и ретикулярная ткани.



Рис. 28. Ретикулярная ткань.

1 и 4 — ретикулярные волокна; 2 и 3 — ретикулярный синцитий.

Жировая ткань (рис. 27) составляет подкожную клетчатку, прослойки около сосудов и многих органов, входит в состав сальника и т. д. Эта ткань, наряду с клетками и межклеточным веществом, свойственным рыхлой волокнистой соединительной ткани, содержит большое количество жировых клеток. Они образуются из других клеток (макрофагов и др.) путем отложения в них капелек жира.

Жировая ткань выполняет в основном трофическую функцию, так как содержит запас жира, который при необходимости расходуется организмом. Жировые прослойки выполняют также и механическую функцию, предохраняя некоторые органы (например, сосуды) от повреждений.

Ретикулярная ткань (рис. 28) является основой кроветворных органов и входит в состав некоторых других органов. Как и мезенхима, она представляет синцитий, из которо-

го могут возникать способные к фагоцитозу свободные клетки — макрофаги. Межклеточное вещество ретикулярной ткани состоит из основного бесструктурного вещества и ретикулиновых волокон. Как и рыхлая волокнистая соединительная ткань, ретикулярная ткань выполняет трофическую и защитную функции; опорная роль этой ткани незначительна.

Плотная волокнистая соединительная ткань. Плотная волокнистая соединительная ткань образует сухожилия, связки, основу кожи (собственно кожу) и выполняет опорную функцию. Этот



Рис. 29. Сухожилие в продольном разрезе.



Рис. 30. Гиалиновый хрящ.
1 — надхрящница; 2 — хрящевая ткань

вид ткани отличается сильно развитым межклеточным веществом. Особенно мощного развития достигают пучки коллагеновых волокон; имеются также эластические волокна. Бесструктурного вещества мало. Между волокнами располагаются клетки (фибробласты и др.). В собственно коже пучки коллагеновых волокон располагаются в различных направлениях. В связках и сухожилиях (рис. 29) они ориентированы по длине сухожилия или связки и окружены прослойками рыхлой волокнистой соединительной ткани.

Хрящевая ткань. В зависимости от строения межклеточного вещества различают три вида хрящевой ткани: гиалиновый, эластический и волокнистый хрящ. Хрящи всех видов выполняют механическую функцию.

Из гиалинового хряща (рис. 30) образуются хрящевые части ребер, большая часть хрящей гортани и сочленовые хрящи большинства суставов. Под микроскопом межклеточ-

ное вещество гиалинового хряща представляется однородной стекловидной массой. Однако, применяя специальные методы, удается выявить, что оно состоит из основного бесструктурного вещества и волокон, близких по своему строению к коллагеновым волокнам. В основном веществе находятся хрящевые клетки в капсулах овальной формы.

Эластический хрящ образует основу ушной раковины и надгортанника. Он отличается от гиалинового хряща тем, что в основном веществе имеет густую сеть эластических волокон.

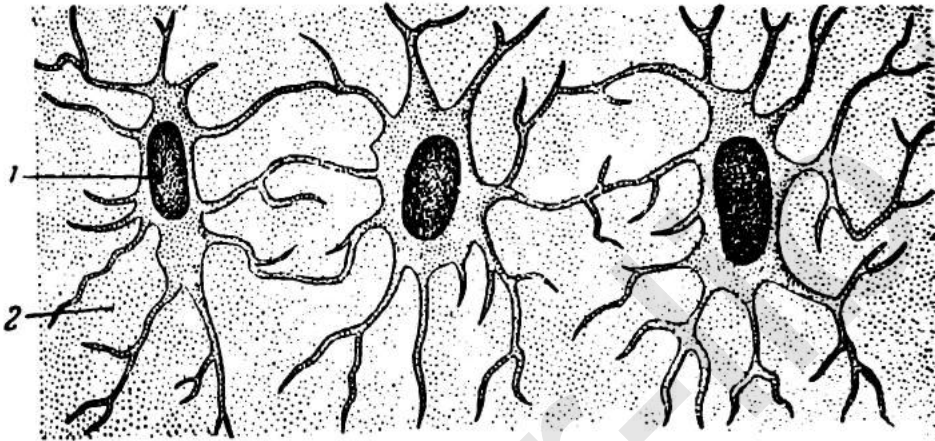


Рис. 31. Костная ткань.

1 — костные клетки — остециты; 2 — межклеточное вещество.

Волокнистый, или соединительнотканый, хрящ встречается в некоторых соединениях костей (например, в межпозвоночных хрящах) и в местах прикрепления сухожилий к костям. В межклеточном веществе этого хряща находится большое количество параллельно расположенных хорошо выраженных пучков коллагеновых волокон; основного вещества очень мало.

Все виды хряща с поверхности покрыты надхрящницей, которая представляет собой разновидность рыхлой волокнистой соединительной ткани. Со стороны надхрящницы происходит питание хряща и его рост.

Костная ткань. Костная ткань представлена костными клетками — остеоцитами и межклеточным веществом (рис. 31). Остеоциты — отростчатые клетки, отростки которых связаны друг с другом. Тела клеток расположены в особых костных полостях, а их отростки — в так называемых костных канальцах. Межклеточное вещество построено из основного бесструктурного вещества и волокон, близких по своему составу и свойствам к коллагеновым. Однако в отличие от других видов опорно-трофических тканей межклеточное вещество костной ткани содержит большое количество минеральных солей (фосфорнокислый

кальций, фтористый кальций и др.), которые придают ей особую прочность.

В зависимости от расположения волокон межклеточного вещества различают грубоволокнистую и пластинчатую кость. В грубоволокнистой кости пучки волокон переплетаются между собой. Такое строение у человека имеют все кости в эмбриональном периоде (у взрослого — только в местах прикрепления сухожилий), а затем они постепенно приобретают пластинчатое строение. В пластинчатой кости волокна располагаются слоями, в результате чего образуются системы пластинок.

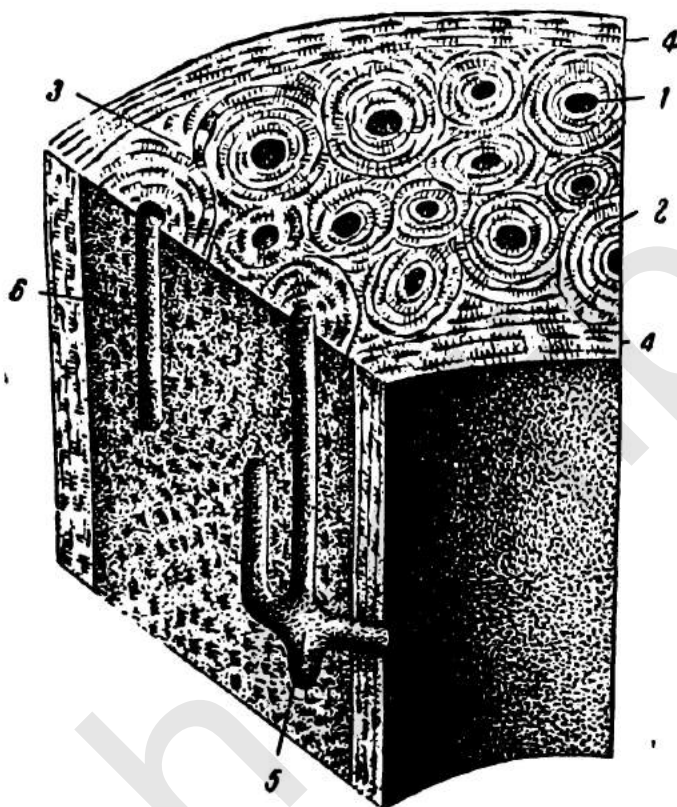


Рис. 32. Строение пластинчатой кости.

- 1 — гаверсов канал; 2 — гаверсовы пластинки;
3 — вставочные пластинки; 4 — общие пластинки;
5 — фолькмановский канал; 6 — гаверсов канал в
продольном разрезе.

Основной структурной единицей пластинчатой кости является остеон (рис. 32), представляющий собой систему concentрически расположенных костных пластинок. Они имеют форму вставленных друг в друга цилиндров и называются гаверсовыми пластинками. В центре остеона находится канал, называемый гаверсовым. В гаверсовых каналах лежат кровеносные сосуды, которые берут начало от более крупных сосудов, входящих в кость по так называемым фолькмановским каналам. Между остеонами располагаются вставочные костные пластинки. Имеются также наружные и внутренние общие костные пластинки.

Поверхностный слой кости составляет надкостница. В ней в свою очередь различают два слоя — наружный и внут-

рений. Наружный слой состоит из плотной волокнистой соединительной ткани и выполняет защитную функцию — предохраняет кость от различных повреждений. Внутренний слой надкостницы представлен рыхлой соединительной тканью, которая




Рис. 33. Мышечные ткани.

А — гладкие мышечные волокна; Б — поперечнополосатые мышечные волокна.

очень богата клетками. В этом слое имеются густая сосудистая сеть и нервные волокна. За счет внутреннего слоя происходит питание кости, ее рост в процессе развития и восстановление при повреждении.

Мышечные ткани

В эту группу относят различные по своему строению и происхождению ткани: гладкую мышечную ткань и поперечнополосатую мышечную ткань. Общим для них является способность сокращаться. Гладкие мышцы развиваются из мезенхимы, поперечнополосатые — из мезодермы.

Гладкая мышечная ткань. Гладкая мышечная ткань входит в состав стенки внутренних органов (кишечника, мочевого пузыря, матки и др.) и кровеносных сосудов. Структурным элементом ее является мышечное волокно. Это — веретенообразная клетка (рис. 33, А) длиной 60—100 μ ; она состоит из саркоплазмы (протоплазмы), внутри которой находится палочковидное ядро. В саркоплазме располагаются особые структуры — сократительные нити или миофибриллы. Гладкие мышцы — произвольные.

Поперечнополосатая мышечная ткань. Поперечнополосатая мышечная ткань образует скелетные мышцы, мышцу сердца и некоторых внутренних органов (глотка, язык, пищевод и др.). Поперечнополосатая мышечная ткань — неклеточное образование. Структурным элементом ее является мышечное волокно, длина которого у человека достигает 12,5 см. Мышечное волокно (рис. 33, Б) представляет собой протоплазматический симпласт, в котором под одной оболочкой — сарколеммой — находится большое количество ядер. В саркоплазме (т. е. протоплазме) содержатся продольные нити — миофибриллы. Они не одинаковы на протяжении; в каждой можно различить чередующиеся темные и светлые диски. Поэтому мышечное волокно как бы покрыто поперечными полосками (отсюда и название волокна).

Мышечные волокна образуют пучки, отделенные друг от друга прослойками рыхлой волокнистой соединительной ткани. Эти пучки I порядка таким же путем объединены в пучки II порядка, а последние посредством плотного соединительнотканного футляра объединены в мышцу.

Нервная ткань

Нервная ткань — основной элемент нервной системы, регулирующей все процессы в организме и осуществляющей его взаимосвязь с окружающей средой.

Основными свойствами нервной ткани являются возбудимость и проводимость. В ответ на различные раздражения, падающие на организм, в нервной системе возникает возбуждение. В виде так называемых нервных импульсов оно передается (проводится) нервной тканью. Изучение микроскопического строения нервной ткани и образованных ею органов связано с именами А. С. Догеля, А. И. Бабухина, А. А. Заварзина, А. Н. Миславского и других отечественных гистологов. Большой вклад в учение о нервной системе внес советский гистолог Б. И. Лаврентьев (1892—1944). Труды этих и ряда других ученых лежат в основе современных представлений о строении нервной ткани.

Нервная ткань образована нервными клетками и невроглией.

Нервная клетка, или нейрон (рис. 34), состоит из тела клетки, ее отростков и окончаний. По числу отростков различают униполярные нейроны — с одним отростком, биполяр-

ные — с двумя и мультиполярные — с тремя и более отростками. По функциональному признаку различают чувствительные клетки, клетки связи (вставочные), двигательные и другие нервные клетки. У каждого нейрона имеется один длинный отросток — неврит, или аксон, по которому проводится импульс от клетки к периферии, и один (или более, в зависимости от типа нейрона) короткий ветвящийся отросток — дендрит, по которому возбуждение проводится к нервной клетке.

В теле нейрона различают ядро и протоплазму — невроплазму. Кроме обычных для всех клеток органоидов (сетчатый аппарат, хондриом), в протоплазме нейрона находятся особые образования, связанные со специфической функцией нервной ткани. Это — неврофибриллы, тончайшие волокна, которые, не прерываясь, проходят через тело клетки из одного отростка в другой. Другой специальной структурой невроплазмы является так называемое тигроидное вещество, или субстанция Ниссля; оно с помощью особых методов выявляется в виде зерен и глыбок. При длительной работе органа, который иннервируется клеткой, тигроидное вещество исчезает, а в состоянии покоя появляется вновь.

Нервные волокна — отростки нервных клеток — представляют собой протоплазму с пробегающими в ней неврофибриллами. Однако оболочки отростков построены не одинаково. В зависимости от строения оболочки различают мякотные и безмякотные нервные волокна. Безмякотное нервное волокно — это собственно отросток нервной клетки, или осевой цилиндр, и покрывающая его оболочка, состоящая из так называемых шванновских клеток. Эти последние являются элементом невроглии (см. ниже), сопровождающей нервные волокна.

Мякотные нервные волокна (рис. 35) имеют, кроме оболочки из шванновских клеток, еще одну, внутреннюю, оболочку из жироподобного вещества — миелина. Эта оболочка прилегает непосредственно к осевому цилиндру. Миелиновая оболочка имеет ряд перерывов. В местах этих перерывов или перехватов осевого цилиндра покрыт только шванновской оболочкой (т. е. клетками невроглии).

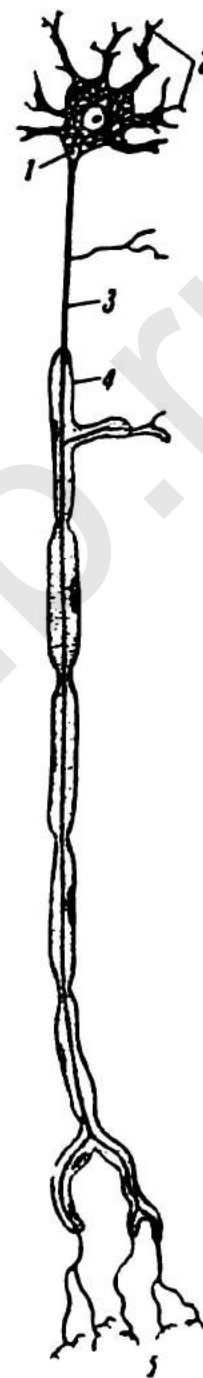

Рис. 34. Схема нейрона.

1 — тело клетки с ядром; 2 — дендриты; 3 — неврит; 4 — миелиновая оболочка; 5 — концевые разветвления

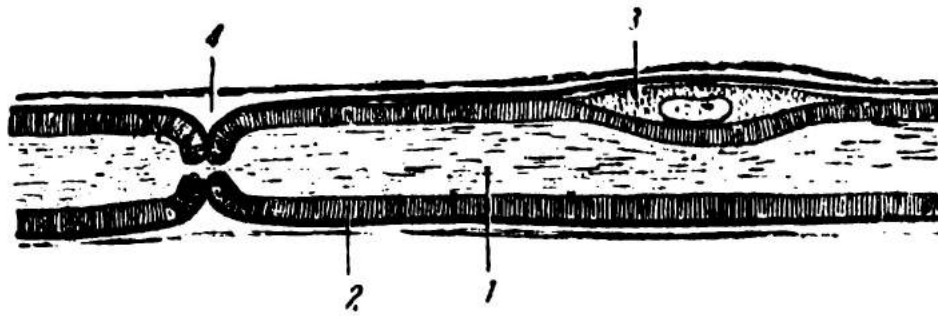
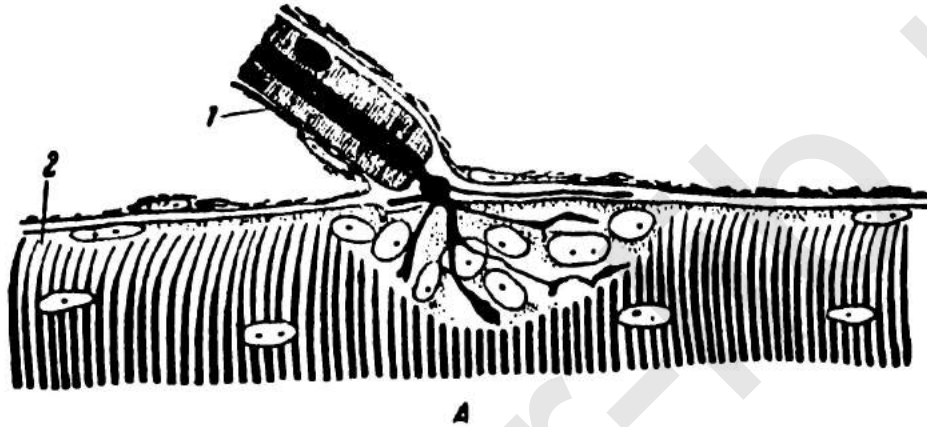
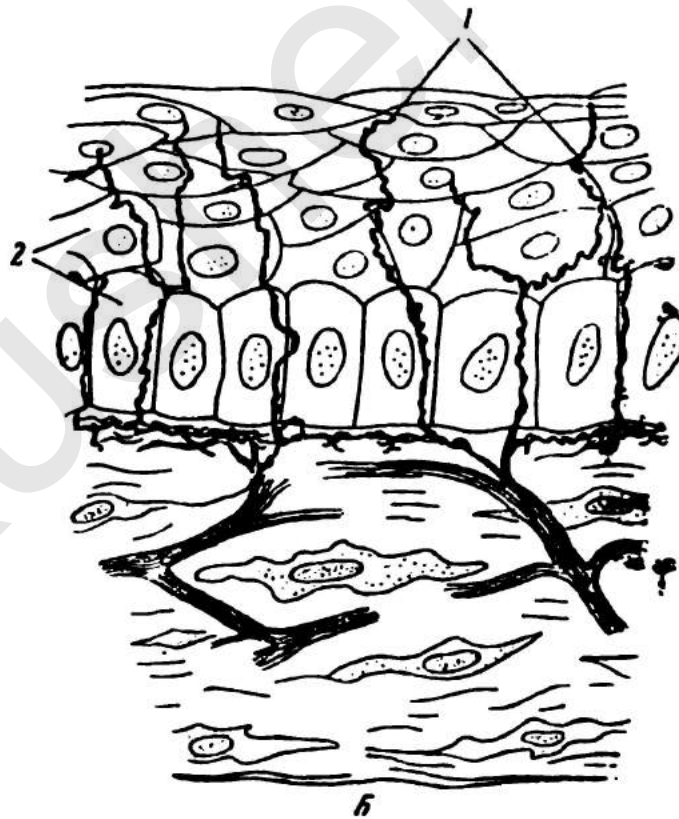


Рис. 35. Схема строения мягкотного нервного волокна.
 1 — осевой цилиндр; 2 — миелиновая оболочка; 3 — шванновская оболочка; 4 — перехват.



А



Б

Рис. 36.

А — двигательное окончание на мышечном волокне.
 1 — нервное волокно; 2 — мышечное волокно.
 Б — свободные нервные окончания в эпителии.
 1 — свободные нервные окончания; 2 — клетки эпителия.

Нервные окончания, воспринимающие раздражение, называются чувствительными, а передающие возбуждение на рабочий орган — мышцу или железу — двигательными или секреторными.

Двигательное окончание в поперечнополосатом мышечном волокне называется моторной бляшкой (рис. 36, А) и представляет собой разветвление неврофибрилл в протоплазме мышечного волокна. Сюда заходят также и ядра шванновских клеток. Среди чувствительных окончаний выделяют свободные и осумкованные (инкапсулированные); последние покрыты соединительнотканной оболочкой. Свободные окончания имеют вид сети (рис. 36, Б) или кустиков. Из инкапсулированных окончаний можно в качестве примера привести тельца Фатер-Паучини (рис. 36, В), встречающиеся в коже и других органах.

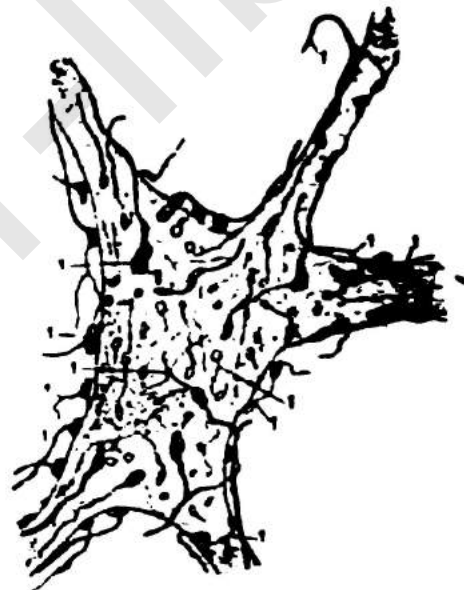Переключение нервного импульса с одной клетки на другую происходит при помощи особых аппаратов — синапсов. Синапсом (рис. 36, Г) называют контакт двух нейронов, который обеспечивает переход нервного возбуждения от одной нервной клетки к другой. Второй элемент нервной системы — невроглия (рис. 37). Она представлена преимущественно различной формы отростчатыми клетками — звездчатыми и древовидно ветвящимися. Рассмотренные выше шванновские клетки также представляют собой клетки невроглии, сопровождающие отростки нервных клеток. Невроглия выполняет в организме трофическую и защитную функцию.

ПОНЯТИЕ ОБ ОРГАНЕ И СИСТЕМЕ ОРГАНОВ

В организме человека различают многочисленные органы — кости, мышцы, желудок, сердце, головной и спинной мозг и др. Каждый орган имеет сложное строение и выполняет опреде-



В



Г

Рис 36

В — осумкованное нервные окончание — тельце Фатер-Паучини.
 / — нервное волокно; / — соединительнотканная капсула (сумка).
 Г — синапсы на теле нервной клетки
 / — синапсы

ленные функции. В состав органа входят различные ткани; одна из них образует большую часть органа и с ней обычно связана специфичность функции данного органа. Так, в мышце имеется мышечная, рыхлая соединительная и некоторые другие виды тканей, но основную массу мышцы составляет мышечная ткань; от нее зависит свойство мышцы сокращаться.

В каждом органе имеются кровеносные сосуды, в большинстве органов, кроме того, — лимфатические сосуды; ко всем органам подходят и разветвляются в них нервы.

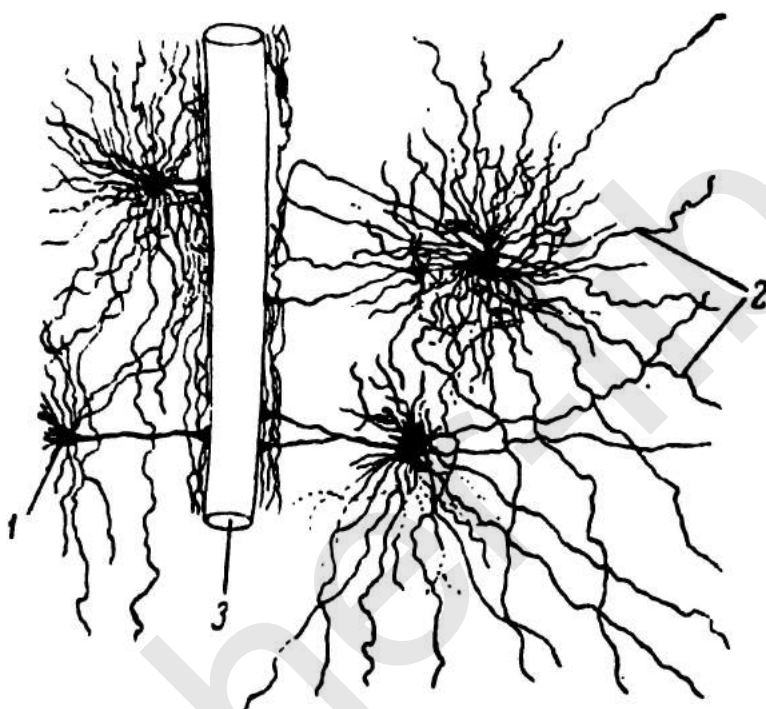


Рис. 37. Клетки невроглии.

1 — тело клетки; 2 — отростки; 3 — кровеносный капилляр

В основе жизнедеятельности органов и всего организма лежит обмен веществ. Обмен веществ включает два взаимосвязанных процесса — ассимиляцию и диссимиляцию. Ассимиляция — процесс усвоения поступивших из внешней среды питательных веществ, которые используются на построение тканей организма. Диссимиляция — процесс разрушения органических веществ в тканях; при этом выделяется энергия, за счет которой совершается работа всех органов. Диссимиляция происходит в присутствии кислорода и носит окислительный характер. В процессе окисления образуются продукты обмена веществ — углекислый газ, мочевина и др. Продукты обмена из органов поступают в кровь, а затем выделяются из организма. Процессы ассимиляции и диссимиляции протекают непрерывно в тканях всех органов.

Различные органы, сходные по функции, объединяются в системы органов. Такими системами являются кости и их

соединения, мышечная система, пищеварительная, дыхательная, мочевая, половая, сердечно-сосудистая, железы внутренней секреции, нервная система и органы чувств. Основные функции различных систем органов коротко сводятся к следующему.

Кости и их соединения составляют скелет, который является опорой (остовом) всего тела. Вместе с мышцами скелет представляет опорно-двигательный аппарат.

Дыхательная система выполняет функцию газообмена между внешней средой и организмом — через эту систему в организм поступает кислород, а из организма выделяется углекислый газ.

Через пищеварительную систему в организм поступают питательные вещества. В органах этой системы белки, жиры, углеводы и другие вещества, содержащиеся в пище, подвергаются сложной обработке — превращаются в более простые вещества, после чего всасываются.

Сердечно-сосудистая система содержит кровь, которая благодаря сокращениям сердца непрерывно циркулирует по организму. Основная функция крови состоит в том, что она доставляет во все органы питательные вещества и кислород. Из органов в кровь поступают продукты обмена веществ.

Органы мочевой системы служат для выделения продуктов обмена веществ. В выделении продуктов обмена веществ из организма участвуют также легкие (выводится углекислый газ) и кожа. Кожа выполняет, кроме того, защитную функцию — предохраняет организм от вредных влияний внешней среды.

С половой системой связана функция размножения.

Железы внутренней секреции выделяют специальные вещества — гормоны, которые поступают в кровь, разносятся по организму и оказывают влияние на функции различных органов, в частности, на обмен веществ.

Из сказанного вытекает, что все системы органов связаны между собой. Регуляция деятельности всех систем органов, единство организма и его взаимосвязь с внешней средой осуществляются нервной системой. Нервная система включает головной и спинной мозг и нервы. Головной и спинной мозг составляют центральную нервную систему, а нервы — периферическую. Высшим отделом нервной системы является кора головного мозга; она контролирует все другие отделы нервной системы.

Нервы подразделяются на двигательные, или центробежные, и чувствительные, или центростремительные. По двигательным нервам передаются к органам нервные импульсы, посредством чего нервная система регулирует все функции органов. По чувствительным нервам передаются в спинной и головной мозг сигналы о различных воздействиях внешней среды и о состоянии органов. Как уже было отмечено, чувствительные нервные волокна имеют в органах окончания — рецепторы.

Деятельность нервной системы носит рефлекторный характер. На организм постоянно воздействуют те или иные раздражения — свет, тепло или холод, звуки и др. На все эти раздражения организм отвечает определенной деятельностью. Так, действие яркого света на глаза вызывает сужение зрачков (зрачковый рефлекс), воздействие тепла на кожу сопровождается расширением кровеносных сосудов (при этом наблюдается покраснение кожи), при раздражении пищей вкусовых рецепторов полости рта наступает отделение слюны и т. д. Различные раздражения воспринимаются рецепторами (органами чувств); в последних возникает процесс возбуждения. Возбуждение по чувствительным нервам передается в центральную нервную систему, а отсюда по двигательным нервам — к органам, которые и отвечают определенной деятельностью. Такая ответная реакция организма на раздражение, осуществляемая через нервную систему, называется рефлексом. Путь же, по которому возбуждение передается при рефлексе, носит название рефлекторной дуги. Рефлексы имеют разнообразный характер. И. П. Павлов все рефлексы подразделил на безусловные и условные.

Безусловные рефлексы — это рефлексы врожденные, передающиеся по наследству. Примером таких рефлексов является сосательный рефлекс, зрачковый рефлекс, рефлекс слюноотделения при раздражении вкусовых рецепторов пищей и многие другие. Безусловные рефлексы возникают в ответ на определенные раздражения. Условные рефлексы — рефлексы приобретенные, они вырабатываются на протяжении жизни животного или человека. Эти рефлексы, как мы узнаем более подробно позднее, возникают только при определенных условиях и могут исчезать. Примером условных рефлексов является отделение слюны при виде пищи, при ощущении запаха пищи, а у человека даже при разговоре о ней. Специальными опытами было показано, что практически условные рефлексы возникают на любое раздражение. Например, рефлекс слюноотделения может быть выработан в ответ на различные звуки, на свет электрической лампы и т. д. И. П. Павлов считал, что если в ряде поколений сохраняются одинаковые условия жизни, то приобретенные рефлексы могут стать постоянными. С помощью безусловных и условных рефлексов организм приспосабливается к постоянно меняющимся условиям среды.

ГЛАВА II

КОСТИ И ИХ СОЕДИНЕНИЯ (СКЕЛЕТ)

Кости и их соединения образуют скелет человеческого тела (рис. 38).

Скелет выполняет функцию опоры и движения, а также и функцию защиты. Опорная функция состоит в том, что скелет поддерживает все другие органы, придает телу определенную форму и положение в пространстве. Скелет вместе с мышцами составляет систему органов движения. Кости в этой системе выполняют пассивную роль — они являются рычагами, которые перемещаются в результате сокращения мышц. Защитная функция скелета состоит в том, что отдельные части его предохраняют другие органы от механических воздействий. Так, черепная коробка защищает головной мозг, грудная клетка предохраняет сердце и легкие, а таз — мочевой пузырь, прямую кишку и другие органы.

Строение костей

Кость (по-латыни *os*) — сложно устроенный орган. Большую часть массы кости составляет костная ткань (см. «Ткани»). Из нее образовано компактное и губчатое костное вещество. Неотъемлемой частью кости является костный мозг, расположенный внутри кости. Снаружи кость окружена надкостницей. Каждая кость, как и другие органы, снабжена нервами, кровеносными и лимфатическими сосудами.

Костный мозг (*medulla ossium*) находится внутри костей между костными пластинками губчатого вещества и в костных каналах, которые имеются в некоторых костях. Различают красный и желтый костный мозг. Желтый костный мозг состоит преимущественно из жира. Красный костный мозг относится к кроветворным органам — в нем образуются клетки крови.

Надкостница (*periosteum*) представляет собой соединительно-тканную пластинку, которая плотно срастается с костью посредством соединительнотканых волокон (рис. 39). В надкостнице различают два слоя — наружный и внутренний. Наружный слой состоит из плотной соединительной ткани и несет защитную

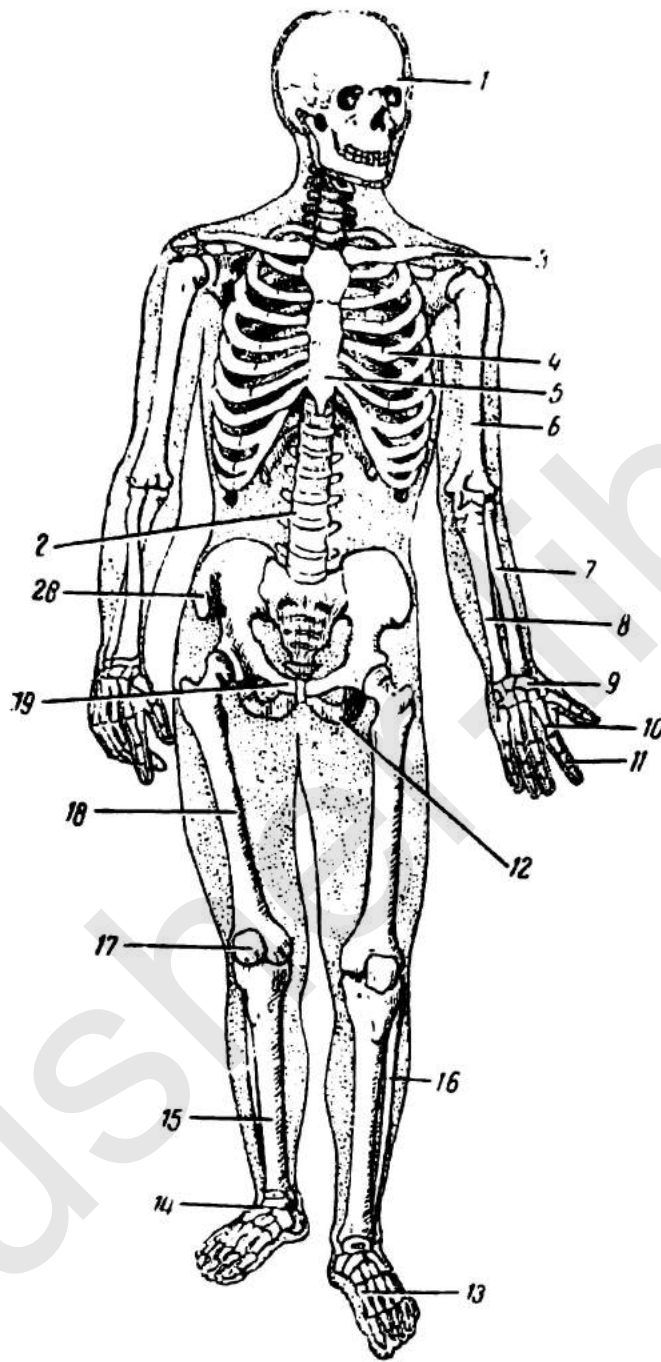


Рис. 38. Скелет человека спереди.

1 — череп; 2 — позвоночный столб; 3 — ключица; 4 — ребра; 5 — грудина; 6 — плечевая кость; 7 — лучевая кость; 8 — локтевая кость; 9 — кости запястья; 10 — кости пясти; 11 — фаланги пальцев руки; 12 — седалищная кость; 13 — кости плюсны; 14 — кости предплюсны; 15 — большеберцовая кость; 16 — малоберцовая кость; 17 — надколенная чашка; 18 — бедренная кость; 19 — лопная кость; 20 — подвздошная кость.

функцию. Внутренний слой состоит из рыхлой соединительной ткани и содержит много нервных волокон и кровеносных сосудов. Нервные волокна и кровеносные сосуды из надкостницы проникают в толщу кости через особые отверстия. Во внутреннем слое надкостницы имеются клетки, остеобласты, участвующие в образовании костной ткани в период роста кости, а также при заживлении переломов костей. Кость, лишенная надкостницы, погибает.

Поверхности костей, посредством которых кости сочленяются друг с другом, покрыты не надкостницей, а суставными хрящами. Суставные хрящи большинства костей состоят из гиалинового хряща.

Химический состав. В состав костей входят органические вещества (оссеин и оссеомукон) и неорганические соединения (главным образом различные соли кальция). От наличия органических веществ зависит упругость кости, а от наличия неорганических соединений — ее твердость. Если прокалить кость, то в ней сгорят органические вещества и останутся минеральные соли; кость сохранит свою форму, но станет очень хрупкой. В кости, помещенной в раствор соляной или азотной кислоты, остаются органические вещества, но растворяются неорганические соединения (происходит декальцинация кости); кость сохранит свою форму, но лишится твердости — она легко гнется. Органические вещества составляют около $\frac{1}{3}$, а неорганические — около $\frac{2}{3}$ веса кости. С возрастом происходит относительное (в процентах) уменьшение органических веществ и увеличение минеральных солей. Вследствие этого кости стариков обладают меньшей упругостью по сравнению с костями детей.

Форма костей. В зависимости от формы кости разделяют на длинные, плоские и короткие. В каждой длинной кости различают среднюю часть — тело, или диафиз, и два конца — эпифизы. Диафизы костей состоят из компактного костного вещества. Внутри диафиза имеется костный канал, поэтому длинные кости называются трубчатыми. Костный канал заполнен костным мозгом. Эпифизы длинных костей состоят преимущественно из губчатого костного вещества; снаружи оно покры-



Рис. 39 Надкостница. Левая плечевая кость.

1 — надкостница;
2 — участок кости, свободный от надкостницы;
3 — участок кости, покрытый надкостницей.

то тонким слоем компактного вещества. Костные пластинки губчатого вещества образуют костные перекладки, расположенные в определенном порядке. Расположение костных перекладок в разных костях различно и зависит от давления, которое испытывает данная кость в человеческом теле, и от растяжения, которому подвергается кость благодаря сокращению прикрепляющихся к ней мышц (рис. 40, А). К длинным трубчатым костям относятся, например, плечевая и бедренная кости.

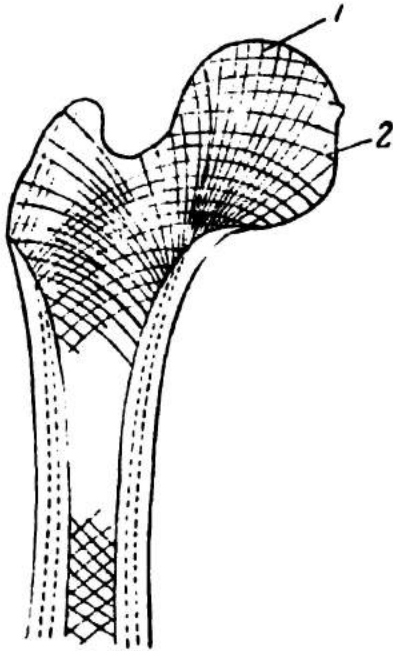


Рис. 40, А. Схема расположения перекладок в губчатом веществе. Распил верхнего конца бедренной кости.

1 — кривые сжатия; 2 — кривые растяжения.

Плоские кости состоят из двух пластинок компактного вещества, между которыми находится прослойка губчатого вещества (рис. 40, Б). Примером таких костей является теменная кость, грудина и ребра. Короткие кости, как и эпифизы длинных костей, состоят преимущественно из губчатого вещества; снаружи оно покрыто тонкой пластинкой компактного вещества. Большинство коротких костей имеют неправильную форму (мелкие кости кисти и стопы, позвонки и др.).

Развитие скелета. Скелет развивается из мезенхимы. На ранних стадиях скелет зародыша человека представлен спинной струной — хордой (у некоторых низших животных хорда как скелет остается на всю жизнь). Однако уже в середине первого месяца утробной жизни вокруг хорды появляется сгущение мезенхимных клеток, которые позднее замещают хорду. В то же примерно время сгущения мезенхимы появляются и в других местах, образуя первичный скелет зародыша. Этот скелет представлен уплотненной мезенхимой и называется

перепончатым скелетом. Примерно в середине второго месяца (сроки для различных частей скелета неодинаковы) мезенхима, образующая перепончатые кости, превращается в гиалиновый хрящ; это вторая стадия развития скелета, который называется теперь хрящевым скелетом. С конца второго — начала третьего месяца хрящевой скелет начинает окостеневать. Процесс этот происходит таким образом, что хрящ разрушается и на его месте развивается костная ткань. В каждой кости первоначально появляется один или несколько участков костной ткани, которые называются точками окостенения. Точки окостенения постепенно разрастаются и замещают собой хрящ. В длинных костях в течение продолжительного времени остаются хрящевые прослойки между диафизом и эпифизами. Они называются эпифизарными хрящами. Клетки эпифизарных хрящей некоторое время сохраняют способность размножаться, благодаря чему кость растет в длину. Полное замещение эпифизарных хрящей костной тканью происходит в раннее время и заканчивается только к 20—25-летнему возрасту. С этого времени прекращается рост костей в длину. Рост костей в толщину происходит путем отложения со стороны надкостницы новых слоев костного вещества и заканчивается также к 20—25 годам. Кости крыши черепа, почти все кости лицевого черепа не проходят в своем развитии хрящевой стадии и образуются непосредственно путем окостенения мезенхимы, из которой состоят перепончатые кости.

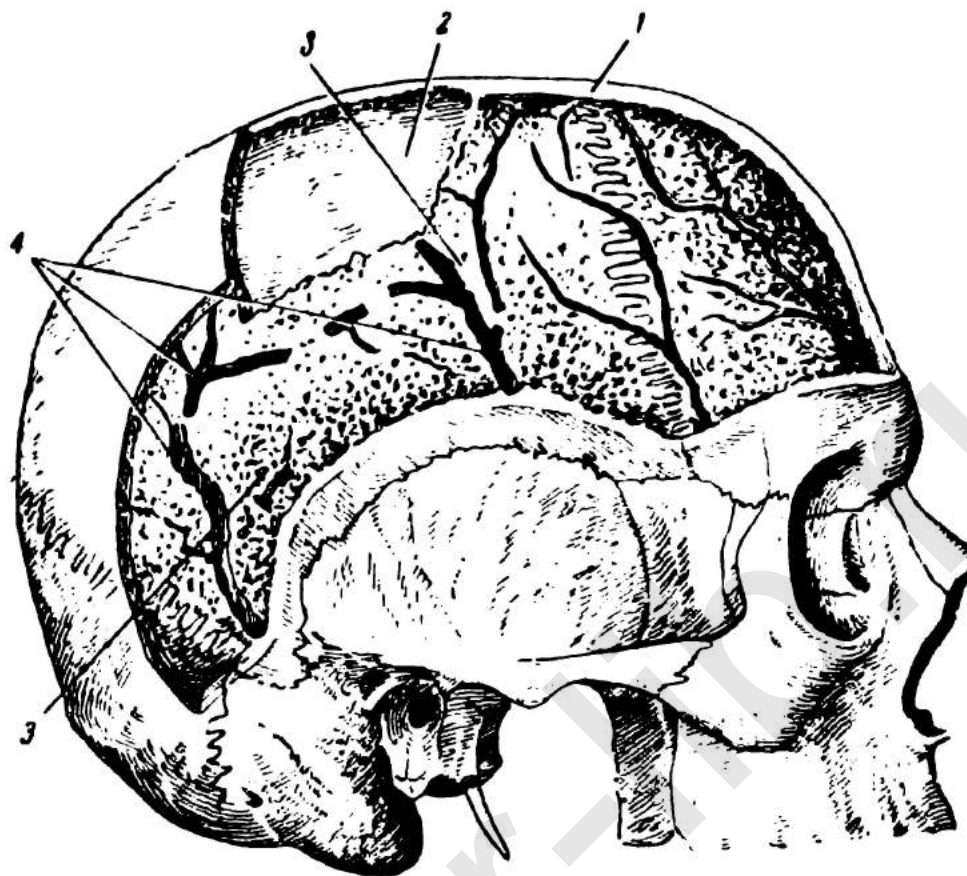


Рис. 40, Б. Строение плоских костей черепа.

1 — наружная пластинка плотного костного вещества; 2 — внутренняя пластинка; 3 — губчатое вещество (диплоë); 4 — вены губчатого вещества.

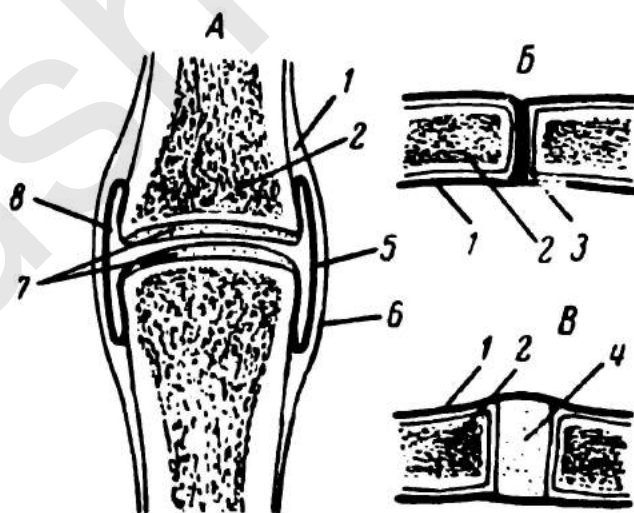


Рис. 41. Виды соединений костей (схемы).

А — сустав. Б — синдесмоз. В — синхондроз.
 1 — надкостница; 2 — кость; 3 — волокнистая соединительная ткань; 4 — хрящ; 5 — синовиальный слой суставной сумки; 6 — фиброзный слой суставной сумки; 7 — суставные хрящи; 8 — поверхность сустава.

Соединения костей

Все кости человеческого тела соединены друг с другом. Различают три основных вида соединения костей: синдесмозы, синхондрозы и суставы (рис. 41).

Синдесмозами называются соединения костей при помощи волокнистой соединительной ткани. К ним относятся связки (например, связки между остистыми отростками позвонков) и перепонки, или мембраны (например, межкостная перепонка между двумя костями предплечья). Разновидностью синдесмоза является швы — соединения костей черепа посредством тонких прослоек волокнистой соединительной ткани. У людей пожилого возраста обычно происходит окостенение швов.

Синхондрозами называются соединения костей при помощи хрящевой ткани. Примером синхондроза являются соединения тел позвонков посредством межпозвоночных хрящей. В некоторых отделах скелета в процессе развития хрящи между костями замещаются костной тканью. В результате этого образуются костные сращения — **синозозы**. Пример синозоза: сращение крестцовых позвонков. Движения в синдесмозах и синхондрозах незначительны.

Суставы — наиболее распространенный вид соединения костей в человеческом теле (по-латыни сустав называется *articulatio*). В каждом суставе обязательно имеются три составных части: суставные поверхности, суставная сумка и суставная полость (рис. 41). Суставные поверхности в большинстве суставов покрыты гиалиновым хрящом и только в некоторых, например, в челюстном суставе волокнистым хрящом. Суставная сумка (капсула) натянута между сочленяющимися костями, прикрепляется по краям суставных поверхностей и переходит в надкостницу. В суставной сумке различают два слоя: наружный — фиброзный и внутренний синовиальный. Суставная капсула в некоторых суставах имеет выпячивания — синовиальные сумки (бурсы). Синовиальные сумки находятся между суставом и сухожилиями мышц, расположенных в окружности сустава, и уменьшают трение сухожилий о капсулу сустава. Суставная сумка снаружи в большинстве суставов укреплена связками. Суставная полость чашевидной формы, ограничена суставными хрящами и суставной сумкой и герметически закрыта. В полости сустава содержится небольшое количество вязкой жидкости — синовию, которую выделяет синовиальный слой суставной сумки. Синовию смазывает суставные хрящи, благодаря чему уменьшается трение в суставах при движении. Суставные хрящи сочленяющихся костей плотно прилегают друг к другу, чему способствует отрицательное давление в полости сустава.

В некоторых суставах имеются вспомогательные образования — внутрисуставные связки и внутрисуставные хрящи (диски и мениски).

Характер движения в суставах зависит от формы суставных поверхностей. Суставные поверхности сравнивают с отрезками геометрических фигур. По форме суставных поверхностей суставы делятся на шаровидные, эллипсоидные, седловидные, цилиндрические и блоковидные (рис. 42). При определении движений в суставах мысленно проводят три основных оси: 1) поперечную, 2) передне-заднюю, или сагит-

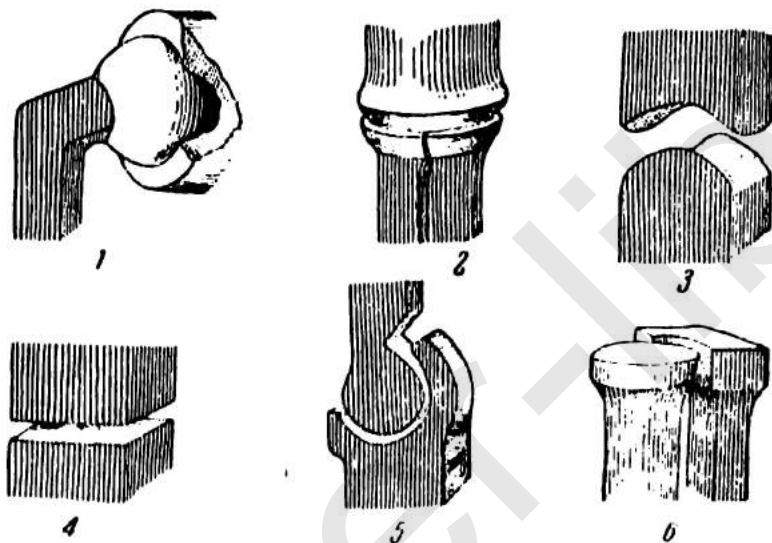


Рис. 42. Различные формы суставов (схема).

1 - шаровидный; 2 - эллипсоидный (яйцевидный); 3 - седловидный; 4 - плоский; 5 - блоковидный; 6 - цилиндрический сустав.

тальную, и 3) вертикальную. Различают следующие основные движения: 1) вокруг поперечной оси — сгибание (флексия) и разгибание (экстензия), 2) вокруг сагиттальной оси — отведение (абдукция) и приведение (аддукция) и 3) вокруг вертикальной оси — вращение (ротация). В некоторых суставах возможно также периферическое, или круговое, движение, когда свободный конец кости описывает окружность. В одних суставах возможны движения вокруг одной оси, в других — вокруг двух осей, в третьих — вокруг трех осей. Одноосными суставами являются цилиндрические и блоковидные, двухосными — эллипсоидные и седловидные, трехосными или многоосными — шаровидные. Примером одноосного сустава служат межфаланговые суставы пальцев, двухосного — лучезапястный сустав, трехосного — плечевой сустав. Кроме того, имеются суставы с ровными суставными поверхностями. Такие суставы носят название плоских; в них возможно только небольшое скольжение. Сустав называется простым, если он образован двумя костями, и сложным, если в нем соединяются три кости

или больше. Два или несколько суставов, в которых движения могут происходить только одновременно, образуют так называемый **комбинированный сустав**.

СТРОЕНИЕ СКЕЛЕТА

В скелете человека различают следующие отделы: скелет туловища, скелет верхних и нижних конечностей и скелет головы (череп) (см. рис. 38). Всего в теле человека 206 костей.

СКЕЛЕТ ТУЛОВИЩА

Скелет туловища состоит из позвоночного столба и скелета грудной клетки.

Позвоночный столб

Позвоночный столб, или позвоночник (*columna vertebralis*) (рис. 43) является опорой туловища, он состоит из 33—34 позвонков и их соединений. В позвоночнике различают пять отделов: шейный — 7 позвонков, грудной — 12, поясничный — 5, крестцовый — 5 и копчиковый — 4—5 позвонков. Крестцовые и копчиковые позвонки у взрослого человека сращены и представляют крестцовую и копчиковую кости.

Позвонки (*vertebra*) состоят из тела и дуги, от которой отходят семь отростков: остистый, два поперечных и четыре суставных — два верхних и два нижних (рис. 44). Тело позвонка обращено кпереди, а остистый отросток — кзади. Тело и дуга ограничивают позвоночное от-

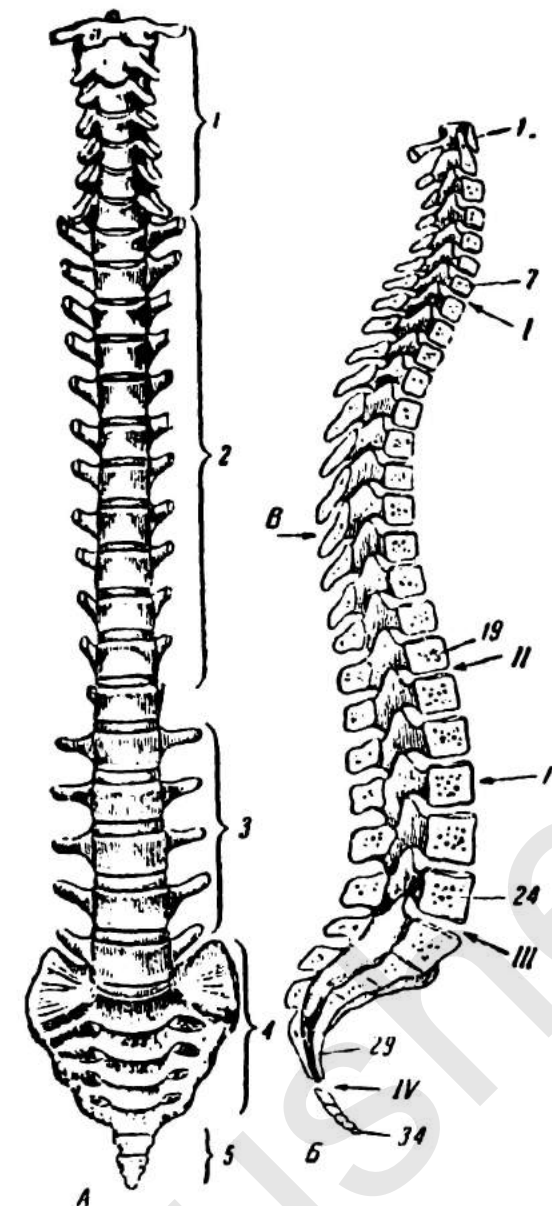


Рис. 43. Позвоночный столб

А — вид спереди.

1 — шейные позвонки; 2 — грудные позвонки; 3 — поясничные позвонки; 4 — крестец; 5 — копчик.

Б — срединный распил через позвоночный столб. I, II, III и IV — границы между отделами позвоночного столба. В — грудной кифоз, Г — поясничный лордоз; 1, 7, 19, 24, 29, 34 — обозначения соответствующих позвонков.

верстие. Позвоночные отверстия всех позвонков составляют позвоночный канал, в котором находится спинной мозг. На дугах позвонков имеются углубления — верхние и нижние вырезки. Вырезки соседних позвонков образуют межпозвоночные отверстия, через которые проходят спинномозговые нервы.

Позвонки различных отделов позвоночного столба отличаются по своему строению.

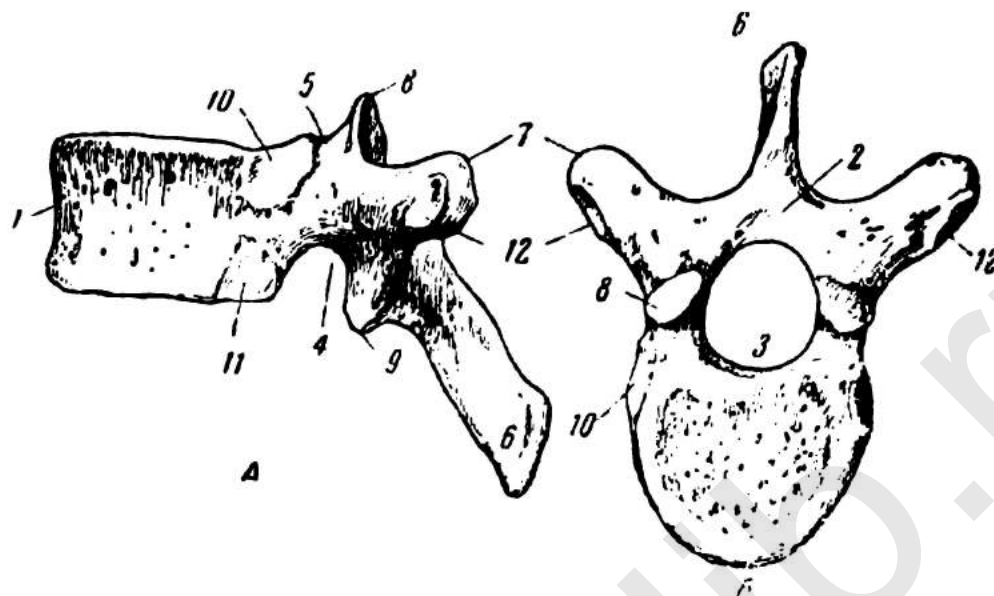


Рис. 44. Позвонок (грудной). А — сбоку; Б — сверху.

1 — тело позвонка; 2 — дуга позвонка; 3 — позвоночное отверстие; 4 — нижняя вырезка; 5 — верхняя вырезка; 6 — остистый отросток; 7 — поперечный отросток; 8 — верхний суставной отросток; 9 — нижний суставной отросток; 10, 11 — суставные ямки на теле позвонка; 12 — суставная ямка на поперечном отростке.

Шейные позвонки (рис. 45) в поперечных отростках имеют отверстия, через которые проходит позвоночная артерия. Остистые отростки шейных позвонков на конце своем раздвоены.

Первый шейный позвонок — атлант (рис. 46) — отличается тем, что у него отсутствует тело, но имеются две дуги — передняя и задняя. Вместо суставных отростков у атланта существуют суставные ямки; верхними ямками он соединяется с затылочной костью, а нижними — со вторым шейным позвонком.

Второй шейный позвонок — эпистрофей (рис. 46) — имеет зубовидный отросток, который сочленяется с передней дугой атланта. У седьмого шейного позвонка остистый отросток не раздвоен, выступает кзади и легко прощупывается.

Грудные позвонки (рис. 44) имеют суставные ямки на теле — для головок ребер и на поперечных отростках — для бугорков ребер. У грудных позвонков остистые отростки самые длинные, они направлены кзади и книзу.

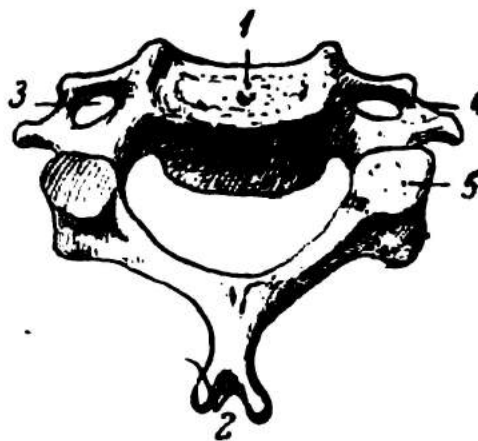


Рис. 45. Шейный позвонок (сверху).

1 — тело позвонка; 2 — остистый отросток; 3 — отверстие в поперечном отростке; 4 — поперечный отросток; 5 — верхний суставной отросток.

Поясничные позвонки — самые массивные, их остистые отростки направлены прямо назад.

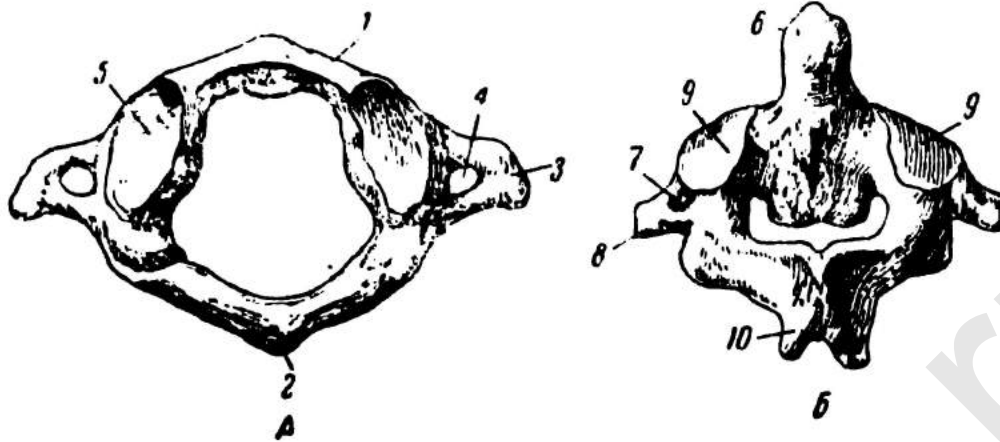


Рис. 46. I и II шейные позвонки.

А — I шейный позвонок (сверху). 1 — передняя дуга; 2 — задняя дуга. 3 — поперечный отросток; 4 — отверстие в поперечном отростке; 5 — верхняя суставная ямка.
 Б — II шейный позвонок (сзади). 6 — зубоидный отросток; 7 — отверстие в поперечном отростке; 8 — поперечный отросток; 9 — суставные поверхности для сочленения с атлантом; 10 — остистый отросток.

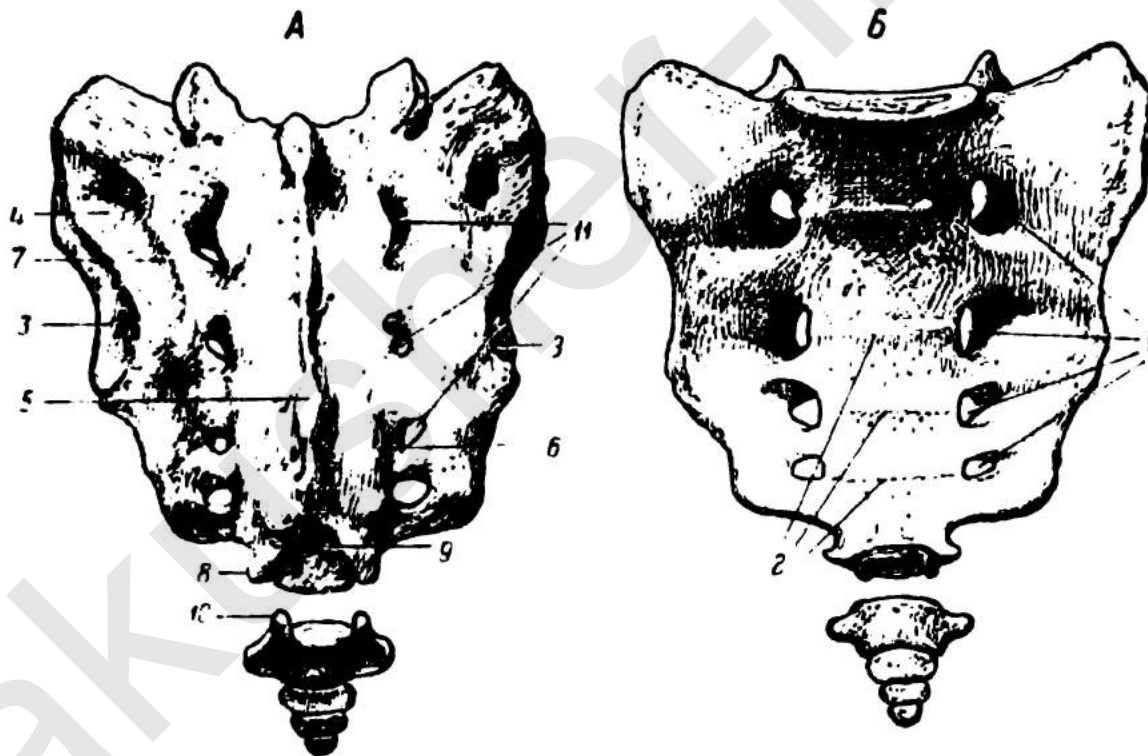


Рис. 47. Крестец и копчик. А — сзади; Б — спереди.

1 — передние крестцовые отверстия; 2 — передняя, или тазовая, поверхность; 3 — ушко видная поверхность; 4 — боковая часть; 5, 6, 7 — гребни на задней поверхности крестца; 8 — верхушка крестца; 9 — нижнее отверстие крестцового канала; 10 — копчик; 11 — задние крестцовые отверстия.

Крестцовая кость, или крестец (рис. 47), состоит из 5 сросшихся между собой позвонков. На крестце различают верхнюю широкую часть — основание, нижнюю узкую — верхушку и

две боковые части. Передняя, или тазовая, поверхность крестца вогнута, на ней имеются четыре пары передних крестцовых отверстий. Задняя поверхность крестца выпукла, на ней различают костные выступы — гребни, образовавшиеся в результате сращения отростков позвонков, и четыре пары задних крестцовых отверстий. Через крестцовые отверстия проходят нервы. Внутри крестца имеется крестцовый канал, который является продолжением позвоночного канала. На месте соединения крестца с пятым поясничным позвонком спереди образуется выступ — мыс (promontorium). На боковых частях крестца различают суставные поверхности ушковидной формы, служащие для соединения с тазовыми костями.

Копчиковая кость, или копчик, состоит из 4—5 недоразвитых сросшихся позвонков и представляет собой остаток хвоста, который имелся у животных — предков человека.

Соединения позвоночника. Позвонки соединены между собой посредством хрящей, суставов и связок. При помощи хрящей сращены тела позвонков. Эти хрящи называются межпозвоночными. По передней и задней поверхности позвонков на всем протяжении позвоночного столба проходят передняя и задняя продольные связки. Суставы позвонков образованы суставными отростками и называются межпозвоночными, по форме суставных поверхностей их относят к плоским суставам. Связки имеются между дугами позвонков (желтые связки), поперечными отростками (межпоперечные связки) и остистыми отростками (межостные связки). Верхушки остистых отростков соединены надостной связкой, которая в шейном отделе позвоночника называется выйной.

Между дугами атланта и затылочной костью натянуты передняя и задняя атлanto-затылочная перепонки. Верхние суставные ямки первого шейного позвонка образуют с затылочной костью парный атлanto-затылочный сустав эллипсоидной формы. В этом суставе возможно небольшое сгибание и разгибание и наклон в стороны. Между первым и вторым шейным позвонком имеются три сустава, благодаря чему возможно вращение атланта (вместе с головой) вокруг зубовидного отростка второго шейного позвонка. В позвоночнике возможно сгибание и разгибание, наклон в стороны и скручивание. Наиболее подвижный отдел его — поясничный, а затем шейный.

Изгибы позвоночника. Позвоночный столб новорожденного почти прямой. По мере развития ребенка образуются изгибы позвоночника. Различают изгибы, обращенные выпуклостью вперед, — лордозы и обращенные выпуклостью назад, — кифозы. В позвоночнике взрослых два лордоза — шейный и поясничный и два кифоза — грудной и крестцовый. Эти изгибы представляют собой нормальное явление, которое связано с вертикальным положением человека, и имеют механическое значение: они ослабляют сотрясение головы и туловища при

ходьбе, беге и прыжках. У некоторых людей наблюдается небольшое искривление позвоночника в сторону — сколиоз. Резко выраженный сколиоз является следствием болезненных (патологических) изменений в позвоночнике.

Скелет грудной клетки

Скелет грудной клетки состоит из грудной кости, 12 пар ребер, грудных позвонков и их соединений (рис. 48).

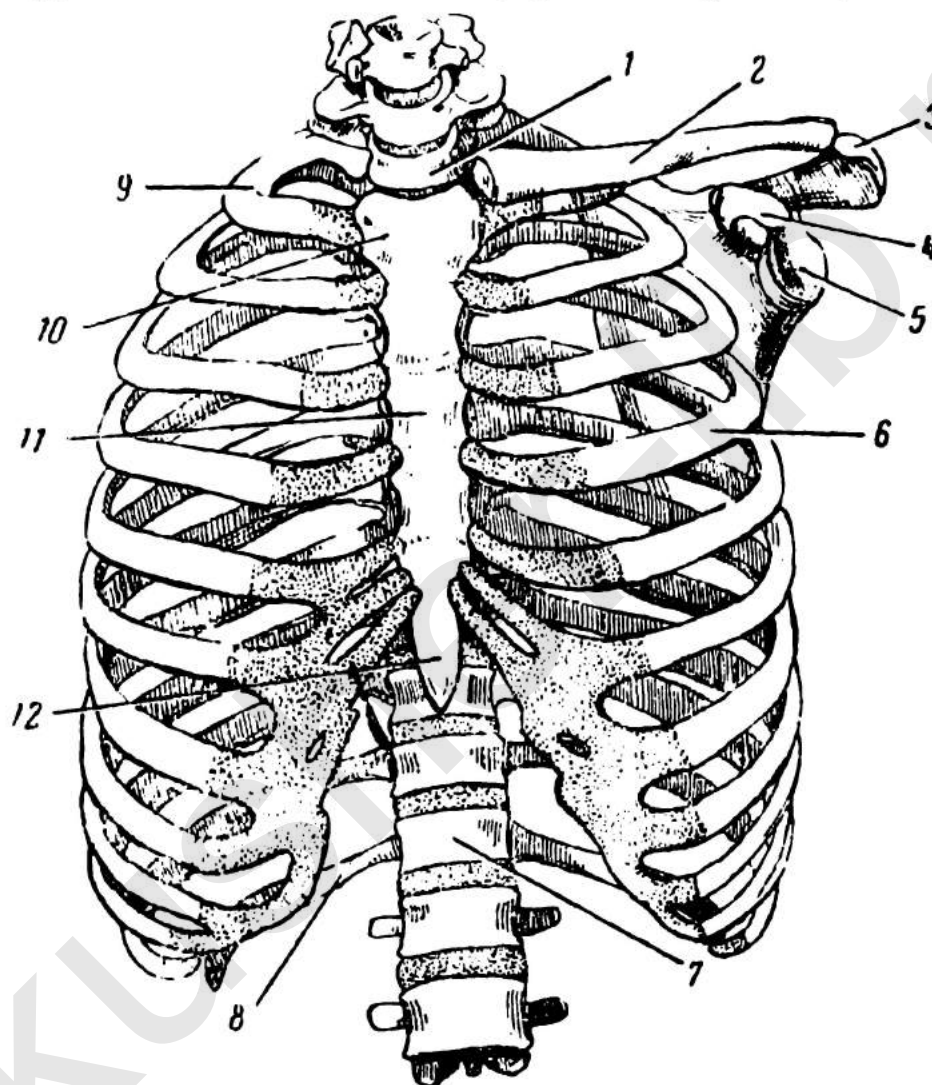


Рис 48. Грудная клетка спереди.

1 — первый грудной позвонок; 2 — ключица; 3 — акромимальный отросток лопатки; 4 — клювовидный отросток лопатки; 5 — суставная впадина лопатки; 6 — ребро (IV); 7 — XII грудной позвонок; 8 — XII ребро; 9 — I ребро; 10 — рукоятка грудины; 11 — тело грудины; 12 — мечевидный отросток грудины.

Грудная кость, или грудина (sternum), — плоская кость, составляющая центральную часть грудной клетки спереди (рис. 48). В грудице различают три части: верхнюю — рукоятку, среднюю — тело и нижнюю — мечевидный отросток. Рукоятка соединяется с телом под тупым углом, выступающим кпереди.

На верхнем крае грудины имеется так называемая яремная вырезка, на боковых краях — вырезки для ключиц и семи пар ребер.

Р е б р а (costae) представляют собой плоские узкие изогнутые кости (рис. 48). Каждое ребро состоит из костной части и хряща. В ребре различают: тело, два конца — передний и задний, два края — верхний и нижний и две поверхности — наружную и внутреннюю. На заднем конце ребра имеются головка, шейка и бугорок. На внутренней поверхности ребра у нижнего края находится борозда — след прилегания нервов и сосудов. У человека 12 пар ребер. Первое ребро отличается от других тем, что лежит почти горизонтально. На верхней поверхности его находится лестничный бугорок (сюда прикрепляется передняя лестничная мышца) и две борозды — след прилегания подключичной артерии и вены. Последние две пары ребер — самые короткие ребра. Ребра в теле человека лежат косо — передние концы их располагаются ниже задних.

Соединения грудной клетки. Задние концы ребер образуют с грудными позвонками суставы, причем головки ребер соединяются с телами позвонков, а бугорки — с их поперечными отростками. В этих суставах возможны движения — поднятие и опускание ребер. Передние концы семи верхних пар ребер (I—VII пары) своими хрящами соединяются с грудиной. Эти ребра условно называются истинными. Остальные пять пар ребер (VIII—XII) с грудиной не соединяются и называются ложными. Хрящи VIII, IX и X ребра прикрепляются каждый к хрящу вышележащего ребра, образуя реберную дугу. XI и XII пары ребер передними концами заканчиваются свободно в мышцах; эти ребра — самые подвижные и поэтому называются колеблющимися.

Грудная клетка в целом

Г р у д н а я к л е т к а (thorax) служитместилищем для важных внутренних органов — сердца, легких, трахей, пищевода, крупных сосудов и нервов. Благодаря ритмичным движениям грудной клетки увеличивается и уменьшается ее объем и происходит вдох и выдох.

Величина и форма грудной клетки зависят от возраста, пола, а также имеют индивидуальные различия. Грудную клетку взрослого по форме сравнивают с усеченным конусом; поперечный размер ее больше передне-заднего. Верхнее отверстие грудной клетки ограничено первой парой ребер, I грудным позвонком и яремной вырезкой грудины. Нижнее отверстие шире верхнего, оно ограничено XII грудным позвонком, XI и XII парами ребер, реберными дугами и мечевидным отростком грудины.

Грудная клетка новорожденного имеет пирамидную форму, передне-задний размер ее относительно больше поперечного, ребра лежат почти горизонтально. Вместе с ростом грудной клетки у ребенка изменяется ее форма. Грудная клетка женщины

меньших размеров, чем грудная клетка мужчины. Верхняя часть женской грудной клетки относительно шире мужской. Форма грудной клетки может изменяться в связи с заболеваниями. Например, при тяжелом рахите грудная клетка бывает похожа на куриную грудь (грудина резко выступает кпереди). Систематические занятия физкультурой и спортом с детского возраста (под контролем врачей) способствуют правильному развитию грудной клетки, как и всего организма.

СКЕЛЕТ ВЕРХНИХ КОНЕЧНОСТЕЙ

Скелет верхних конечностей состоит из плечевого пояса и скелета рук (свободных верхних конечностей). В состав плечевого пояса входят две парные кости — ключица и лопатка. К костям руки относятся плечевая кость, кости предплечья и кости кисти. Кости кисти в свою очередь подразделяются на кости запястья, кости пясти и фаланги пальцев.

Кости и соединения плечевого пояса

Ключица (*clavicula*) имеет изогнутую форму, напоминая букву S (рис. 48). Состоит из тела и двух концов — грудного и акромиального.

Лопатка (*scapula*) — плоская кость треугольной формы (рис. 49). На ней различают переднюю и заднюю поверхности,

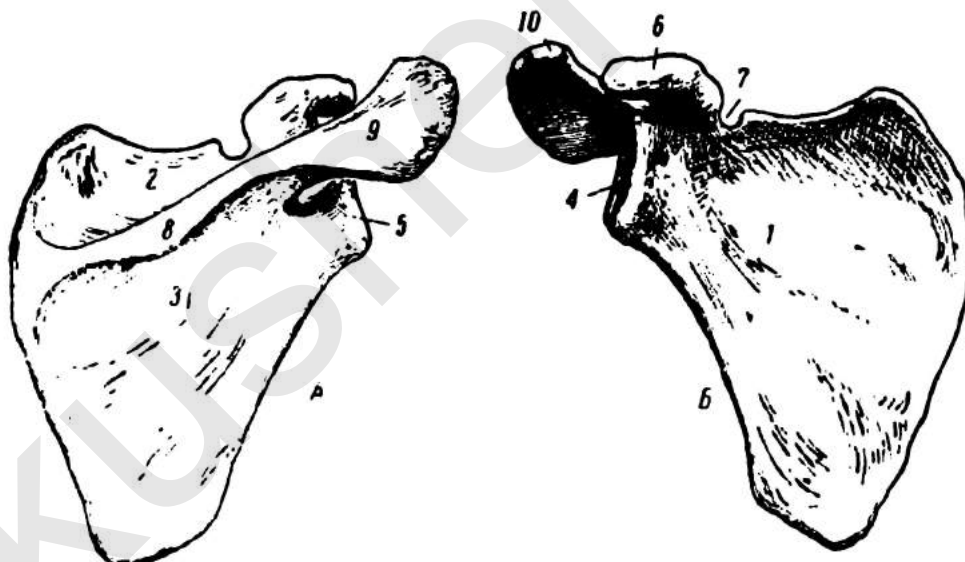


Рис. 49. Лопатка (правая). А — сзади; Б — спереди.

1 — подлопаточная ямка; 2 — надостная ямка; 3 — подостная ямка; 4 — суставная впадина; 5 — шейка лопатки; 6 — клювовидный отросток; 7 — выростка лопатки; 8 — ость; 9, 10 — акромиальный отросток.

клювовидный и акромиальный отростки и суставную впадину. Передняя поверхность обращена к ребрам, на ней находится углубление — подлопаточная ямка. Костный выступ на задней поверхности лопатки, называемый лопаточной остью, разделяет заднюю поверхность кости на два углубления — надостную и подостную ямки. Суставная впадина лопатки служит для соединения с плечевой костью.

Соединения костей плечевого пояса. Ключица соединяется своими концами с рукояткой грудины и акромиальным отростком лопатки, образуя два сустава: грудино-ключичный и акромиально-ключичный. Грудино-ключичный сустав по форме бывает седловидным или шаровидным и имеет внутрисуставной хрящ — диск. В суставе возможны движения ключицы вверх и вниз, вперед и назад. Акромиально-ключичный сустав плоский, в нем возможно только небольшое смещение костей. Оба сустава укреплены связками. Между акромиальным и клювовидным отростками лопатки натянута плотная связка, носящая название свода плечевого сустава.

Кости и соединения руки

Плечевая кость (humerus) представляет собой длинную трубчатую кость. Составляет из тела, или диафиза, и двух концов — эпифизов (рис. 50). На верхнем конце различают головку, сочленяющуюся с лопаткой, большой и малый бугорки и борозду, называемую анатомической шейкой. Ниже бугорков плечевая кость несколько сужена — это место называется хирургической шейкой (переломы плечевой кости бывают чаще всего в этом месте). На теле плечевой кости имеются отверстия для прохождения кровеносных сосудов (питательные отверстия) и нервов и шероховатость для прикрепления дельтовидной мышцы.

На нижнем конце кости с боков находятся утолщения — внутренний и наружный мыщелки, наиболее выступающие части которых называются надмыщелками. Кроме того, на нем различают суставные поверхности для соединения с локтевой и лучевой костью и две ямки — венечную и локтевую.

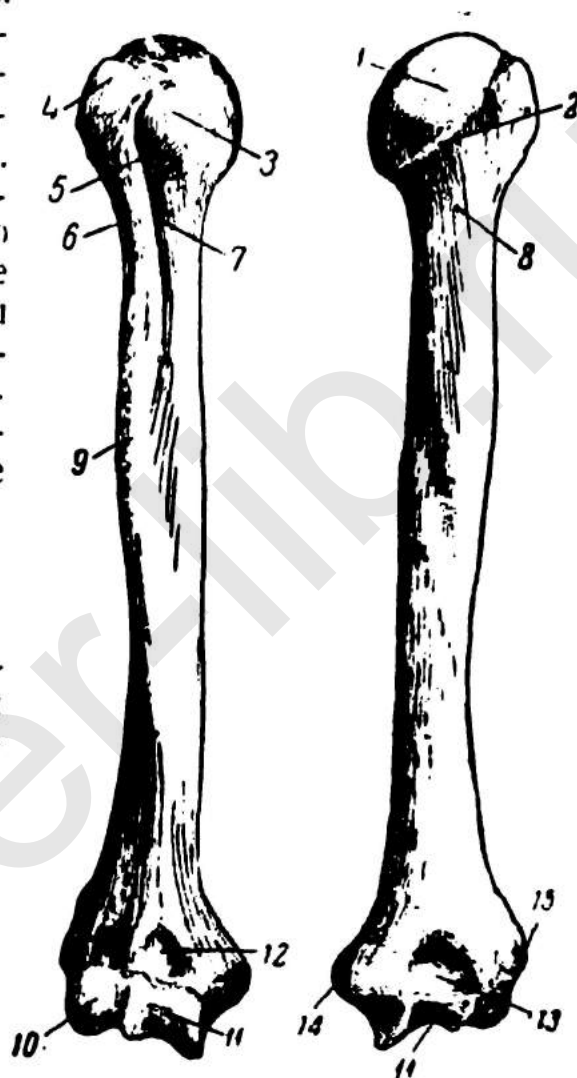

Рис. 50. Плечевая кость (правая)
А — спереди; Б — сзади.

1 — головка плечевой кости; 2 — анатомическая шейка; 3 — малый бугорок; 4 — большой бугорок; 5 — бороздка между бугорками; 6 — гребешок большого бугорка плечевой кости; 7 — гребешок малого бугорка; 8 — хирургическая шейка; 9 — шероховатость для прикрепления дельтовидной мышцы; 10, 11 — суставные поверхности для присоединения костей предплечья; 12 — венечная ямка; 13 — локтевая ямка; 14 — внутренний мыщелок; 15 — наружный мыщелок.

Кости предплечья. Костей предплечья две: локтевая и лучевая. Они относятся к длинным трубчатым костям.

Локтевая кость (ulna) на предплечье располагается с внутренней стороны (рис. 51). На верхнем конце ее имеются венечный и локтевой отростки, полулунная вырезка и бугристость, на нижнем — головка и шиловидный отросток.

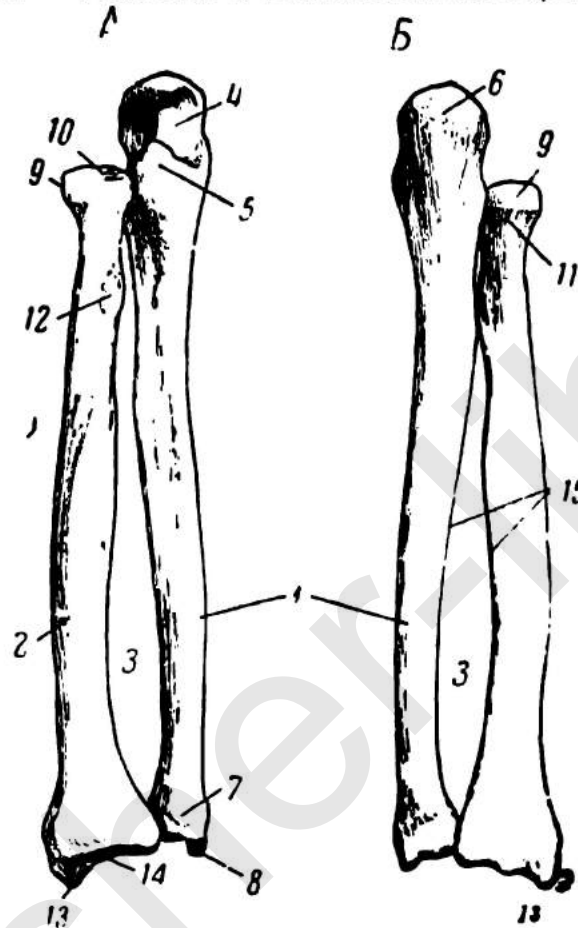


Рис. 51. Кости предплечья (правые).
А — спереди; Б — сзади.

1 — локтевая кость; 2 — лучевая кость;
3 — межкостное пространство; 4 — полулунная вырезка; 5 — венечный отросток; 6 — локтевой отросток; 7 — головка локтевой кости; 8 — шиловидный отросток локтевой кости; 9 — головка лучевой кости; 10 — ямка на головке лучевой кости; 11 — шейка лучевой кости; 12 — бугристость лучевой кости; 13 — шиловидный отросток лучевой кости; 14 — суставная поверхность лучевой кости для соединения с костями запястья; 15 — межкостные гребни.

Лучевая кость (radius) имеет на верхнем конце головку с ямкой, шейку и бугристость, на нижнем конце — суставную поверхность для соединения с костями запястья и шиловидный отросток (рис. 51). Диафизы обеих костей предплечья имеют трехгранную форму; наиболее острые края костей обращены друг к другу и называются межкостными гребнями.

Кости кисти (кисть по-латыни manus) подразделяются на кости запястья, кости пясти и фаланги пальцев

(рис. 52). Костей запястья восемь, они располагаются в два ряда по четыре кости. Верхний ряд составляют ладьевидная, полулунная, трехгранная и гороховидная кость. Нижний ряд включает многоугольную большую, многоугольную малую, головчатую и крючковатую кость. Кости запястья с ладонной стороны образуют углубление — борозду запястья, над которой натянута

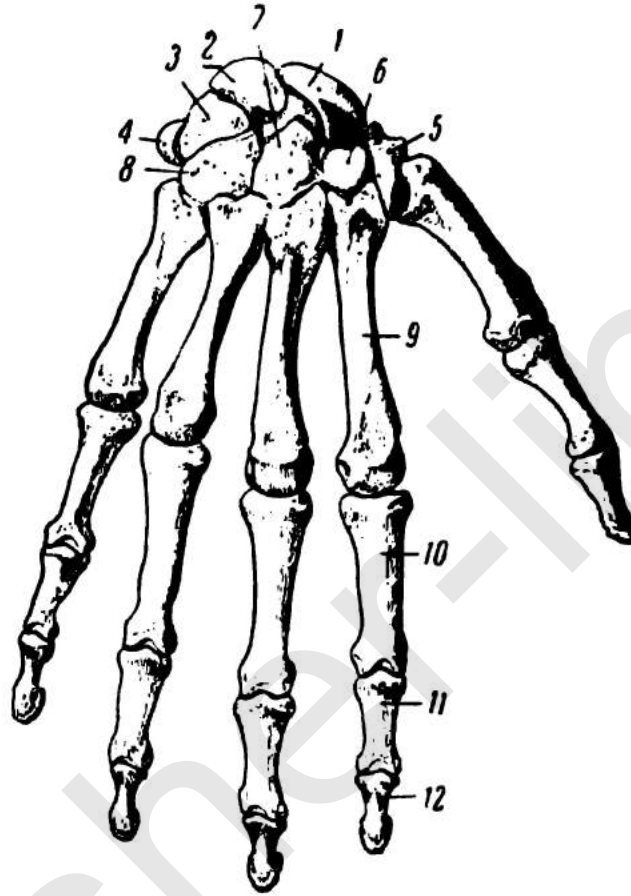


Рис. 52. Кости правой кисти, тыльная сторона.

1 — ладьевидная кость; 2 — полулунная кость;
 3 — трехгранная кость; 4 — гороховидная кость;
 5 — большая многоугольная кость; 6 — малая
 многоугольная кость; 7 — головчатая кость;
 8 — крючковатая кость; 9 — пястная кость;
 10 — основная фаланга; 11 — средняя фаланга;
 12 — ногтевая фаланга пальца.

поперечная связка. Между связкой и костями запястья имеется пространство — канал запястья, в котором проходят сухожилия мышц. Костей пясти пять, они относятся к трубчатым костям. В каждой пястной кости различают основание, тело и головку. Кости пальцев, фаланги, — сравнительно небольшие трубчатые кости. Большой палец имеет две фаланги — основную и ногтевую; на каждом из остальных пальцев имеется по три фаланги — основная, средняя и ногтевая. Всего на пальцах кисти 14 фаланг.

Соединения костей руки. Кости руки соединяются между собой посредством суставов. Наиболее крупные из них плечевой, локтевой и лучезапястный.

Плечевой сустав (*articulatio humeri*) образован суставной впадиной лопатки и головкой плечевой кости (рис. 53). В этом суставе, шаровидном по форме, возможны движения; сгибание и разгибание, отведение и приведение, вращение и периферическое движение. Через полость сустава проходит сухожилие длинной головки двуглавой мышцы плеча.

Локтевой сустав (*articulatio cubiti*) образован тремя костями: плечевой, локтевой и лучевой (рис. 54). В этом суставе общей суставной сумкой объединены три со-

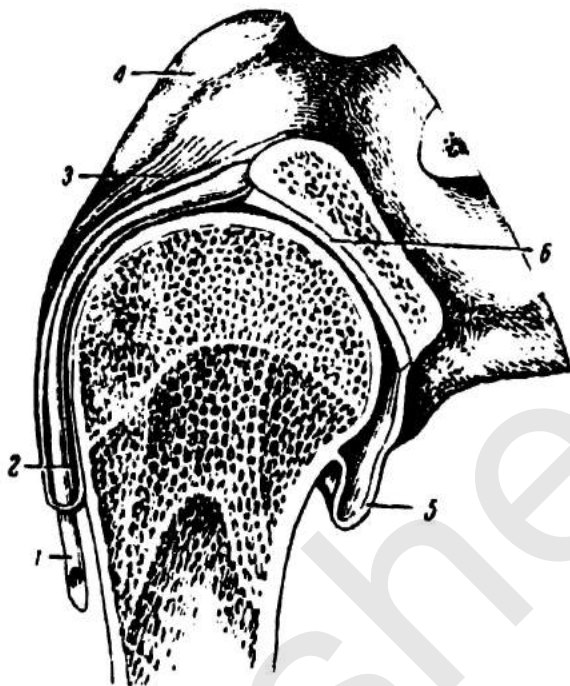


Рис 53. Правый плечевой сустав (распил).

1 — сухожилие длинной головки двуглавой мышцы; 2 — синовиальное влагалище этого сухожилия; 3 и 5 — суставная сумка; 4 — акромияльный отросток лопатки; 6 — суставная впадина лопатки.

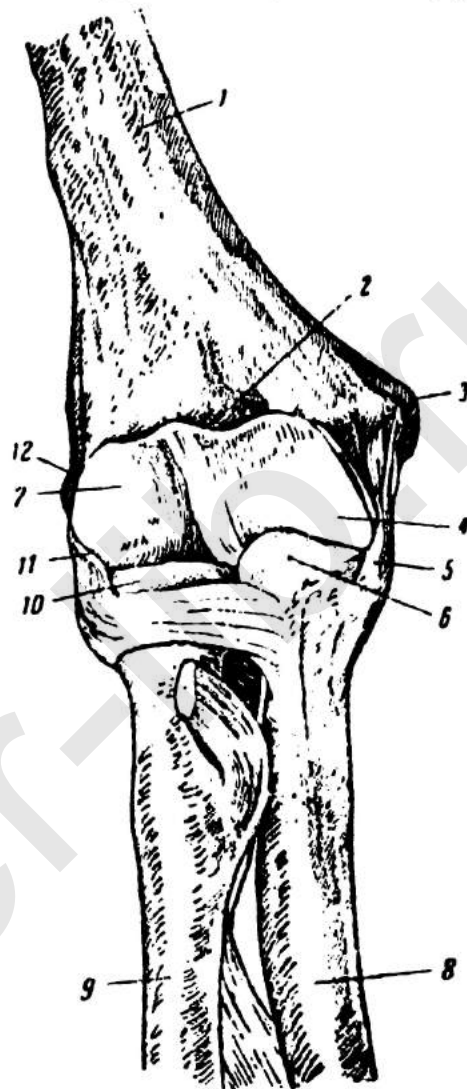


Рис 54. Правый локтевой сустав спереди.

1 — плечевая кость; 2 — венечная ямка плечевой кости; 3 — внутренний надмыщелок; 4, 7 — суставные поверхности плечевой кости для соединения с костями предплечья; 5, 11 — суставная сумка и укрепляющие ее связки; 6 — венечный отросток локтевой кости; 8 — локтевая кость; 9 — лучевая кость; 10 — головка лучевой кости; 12 — наружный надмыщелок плечевой кости.

членения: плече-локтевое, плече-лучевое и луче-локтевое. Суставная сумка укреплена связками. В локтевом суставе возможны движения: сгибание и разгибание.

Лучезапястный сустав (*articulatio radiocarpica*) соединяет лучевую кость с костями первого ряда запястья, эллип-

сонный по форме (рис. 55). В суставе возможны движения сгибание и разгибание, приведение и отведение, а также периферическое движение. Суставная сумка укреплена связками.

Кости предплечья соединены между собой межкостной перепонкой и двумя луче-локтевыми суставами — верхним и нижним, причем верхний из них входит в состав локтевого сустава. Оба сустава по форме цилиндрические; в них возможно вращение вокруг продольной оси. При этом одновременно с лучевой костью происходит движение кисти. Вращение внутрь (ладонью назад) называется пронацией, вращение наружу — супинацией.

На кисти различают следующие суставы: 1) межзапястный, плоский по форме; 2) запястно-пястные, также плоские по форме; исключение составляет сустав между большой многоугольной костью и первой пястной костью — он имеет седловидную форму; 3) пястно-фаланговые суставы, шаровидные по форме; 4) межфаланговые суставы, блоковидные по форме. Все суставы кисти укреплены плотными связками.

Суставы руки, особенно суставы кисти, отличаются значительным размахом и разнообразием движений. Это связано с тем, что в процессе эволюции передняя конечность предков человека превратилась в орган труда.

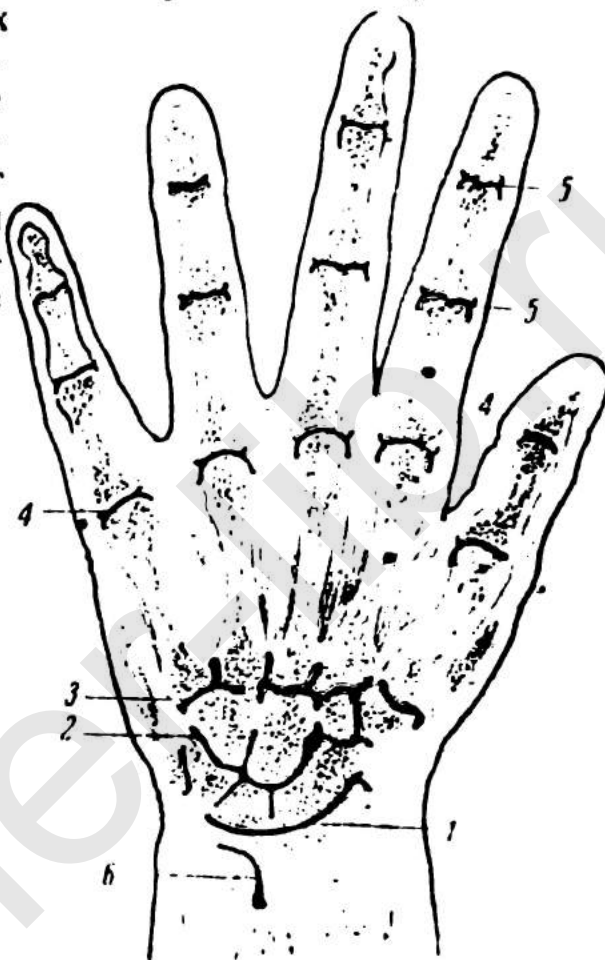

Рис. 55. Лучезапястный сустав и суставы кисти.

1 — лучезапястный сустав; 2 — межзапястный сустав; 3 — запястно-пястные суставы; 4 — пястно-фаланговые суставы; 5 — межфаланговые суставы; 6 — луче-локтевой сустав (нижний).

СКЕЛЕТ НИЖНИХ КОНЕЧНОСТЕЙ

Скелет нижних конечностей состоит из тазового пояса (таза) и скелета ног (свободных нижних конечностей). К костям тазового пояса относятся две (правая и левая) тазовые кости.

Тазовые кости соединяются с крестцом и копчиком и вместе образуют таз. К костям ноги относятся: бедренная кость, кости

голеши и кости стопы. Кости стопы в свою очередь подразделяются на кости предплюсны, кости плюсны и фаланги пальцев

Кости и соединения таза

Тазовая кость (os coxae) сростается из трех костей: подвздошной (os ilium), лонной, или лобковой (os pubis), и седалищной (os ischii). На месте их сращения на тазовой кости

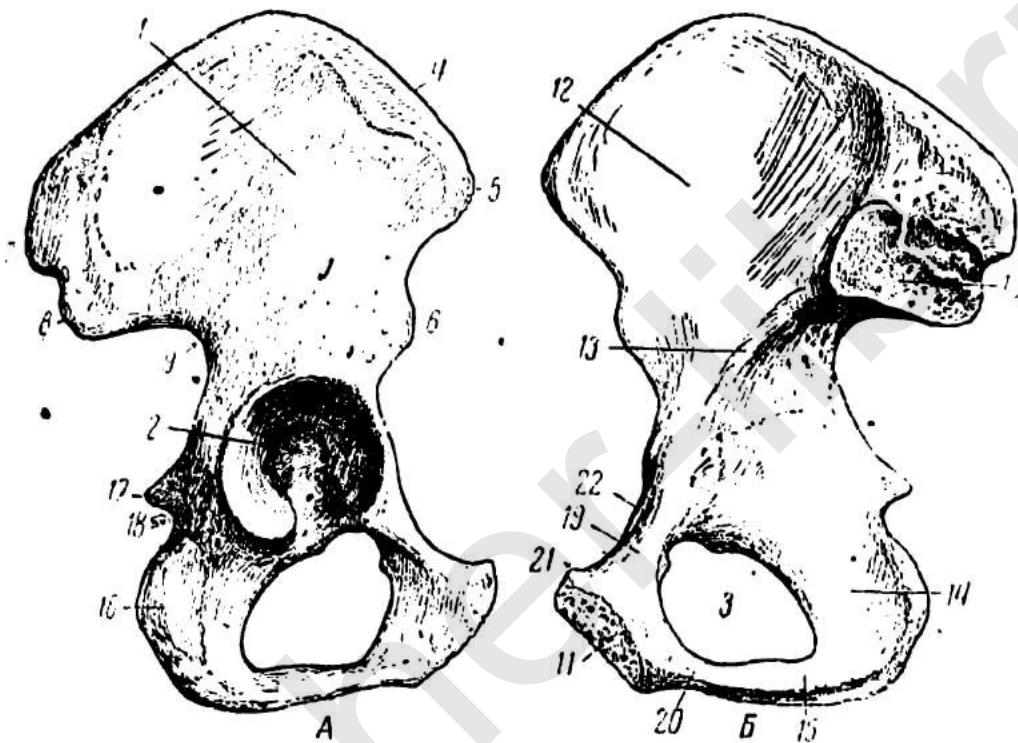


Рис 56. Тазовая кость (правая). А — наружная поверхность. Б — внутренняя поверхность.

1 — подвздошная кость; 2 — вертлужная впадина; 3 — запирающее отверстие; 4 — подвздошный гребень; 5 — передне-верхняя ость; 6 — передне-нижняя ость; 7 — задне-верхняя ость; 8 — задне-нижняя ость; 9 — большая седалищная вырезка; 10 — ушковидная поверхность; 11 — поверхность для соединения с лонной костью другой стороны; 12 — подвздошная ямка; 13 — дугообразная линия подвздошной кости; 14 — верхняя ветвь и 15 — нижняя ветвь седалищной кости; 16 — седалищный бугор; 17 — седалищная ость; 18 — малая седалищная вырезка; 19 — верхняя ветвь и 20 — нижняя ветвь лонной кости; 21 — лонный бугорок; 22 — лонный гребешок.

имеется углубление — вертлужная впадина, в которую входит головка бедренной кости (рис. 56).

На подвздошной кости различают тело и крыло. Край крыла называется гребнем подвздошной кости; он заканчивается двумя выступами — передне-верхней и задне-верхней остью. Ниже этих выступов находятся соответственно передне-нижняя и задне-нижняя ости. На подвздошной кости имеется суставная поверхность ушковидной формы.

Лонная кость состоит из тела и двух ветвей — верхней и нижней. На верхней ветви имеется лонный бугорок и лонный гребешок. На седалищной кости различают тело, верхнюю и нижнюю ветви, седалищный бугор и седалищную ось. Седалищная ось отделяет большую седалищную вырезку от малой. Ветви лонной и седалищной кости ограничивают запирающее отверстие, затянутое почти полностью соединительно-канной перепонкой.

Соединения таза. Различают следующие соединения таза: 1) крестцово-подвздошный сустав: он образован ушковидными поверхностями крестца и подвздошной кости, укреплен плотными связками; это соединение является по форме плоским суставом; 2) лонное сращение, или симфиз, — соединение двух лонных костей; лонные кости соединяются между собой при помощи хряща, внутри которого находится щелевидная полость (такое соединение называется полусуставом); 3) собственные связки таза — крестцово-остная (между крестцом и седалищной осью) и крестцово-бугровая (между крестцом и седалищным бугром). Эти связки вместе с седалищными вырезками ограничивают большое и малое седалищные отверстия, через которые проходят мышцы, нервы и кровеносные сосуды.

Таз в целом

Таз (pelvis) образован двумя тазовыми костями, крестцом и копчиком и их соединениями (рис. 57). Принято различать большой и малый таз. Граница между ними называется пограничной линией; она проходит через мыс, по дугообразным линиям подвздошных костей, лонным гребешкам и по верхнему краю симфиза. Большой таз ограничен крыльями подвздошных костей. Малый таз образован лонными и седалищными костями, крестцом и копчиком. В малом тазу различают верхнее отверстие, или вход, полость и нижнее отверстие, или выход.

В полости малого таза находятся мочевого пузыря, прямая кишка и половые органы (у женщины — матка, маточные трубы и яичники, у мужчины — предстательная железа, семенные пузырьки, семявыносящие протоки). Малый таз у женщины является родовым каналом — через него проходит плод во время родов. Имеются половые различия формы и размеров таза. Женский таз шире, но ниже мужского, крылья подвздошных костей у женщины больше развернуты, мыс меньше выступает в полость таза, крестец шире и меньше изогнут. Угол под симфизом между нижними ветвями лонных костей у мужчин меньше прямого, а у женщин — тупой и часто представляет дугу. В акушерской практике большое значение имеет знание размеров таза у женщины. Эти размеры индивидуально различны. Ниже приводятся наиболее важные с практической стороны средние размеры женского таза.

Размеры большого таза. 1. Расстояние между передне-верхними осями подвздошных костей называют остистой дистанцией (*distantia spinarum*); размер ее равен

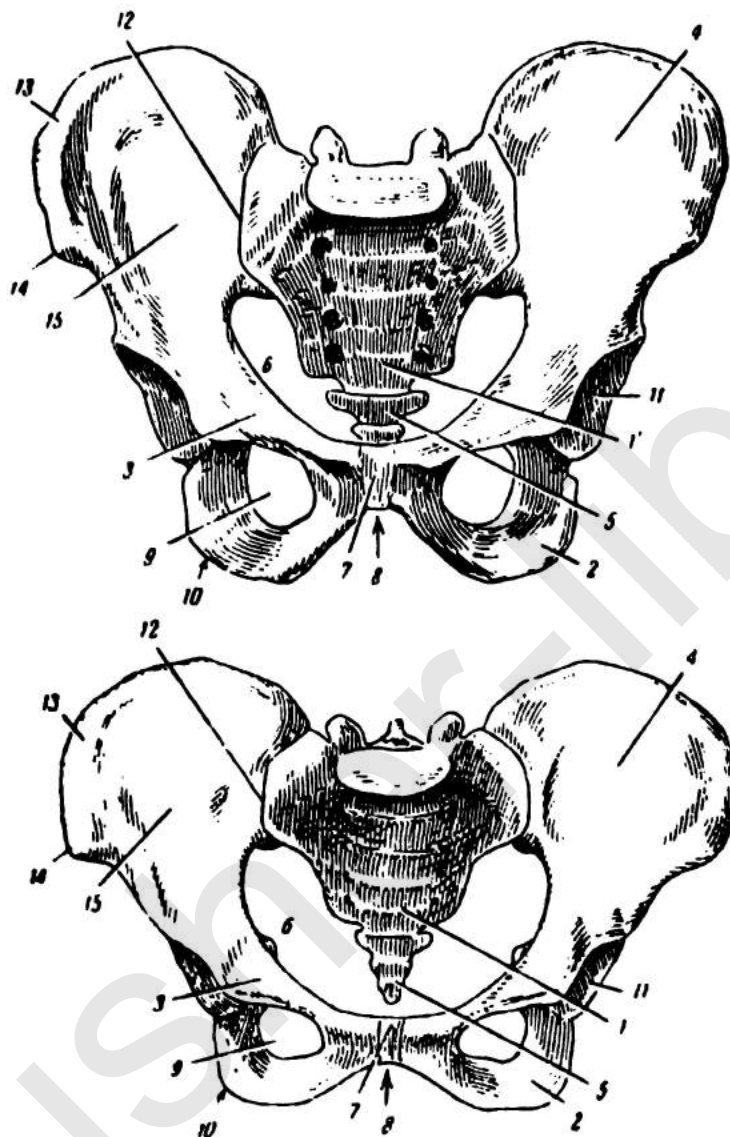


Рис. 57. Мужской (вверху), женский (внизу) таз.

1 — крестец; 2 — седалищная кость; 3 — лонная кость; 4 — левая подвздошная кость; 5 — копчик; 6 — вход в малый таз; 7 — лонное сращение; 8 — угол под симфизом (лонный угол); 9 — запирающее отверстие; 10 — седалищный бугор; 11 — вертлужная впадина; 12 — крестцово-подвздошный сустав; 13 — гребень подвздошной кости; 14 — передне-верхняя ость подвздошной кости; 15 — правая подвздошная ямка.

26 см. 2. Расстояние между наиболее удаленными точками гребней подвздошных костей — гребешковая дистанция (*distantia cristarum*); размер ее равен 29 см.

Размеры малого таза (рис. 58). 1. Расстояние между мысом и верхним краем лонного сращения называется анатомической конъюгатой (*conjugata anatomica*), размер

ее равен 11 см. 2. Расстояние между мысом и нижним краем лонного сращения — диагональная конъюгата (*conjugata diagonalis*) — 12,5 см. 3. Расстояние между мысом и наиболее выступающей назад точкой симфиза — гинекологическая конъюгата (*conjugata gynaecologica*) — 10,5 см. Гинекологическая конъюгата обычно определяется по диагональной конъюгате путем вычитания 2 см. Диагональную конъюгату акушер измеряет у беременной женщины через влагалище. 4. Расстояние от нижнего края лонного сращения до верхушки копчика называется прямым размером выхода малого таза; он равен 9,5 см. Во время родов этот размер может увеличиваться до 11 см вследствие подвижности копчика.

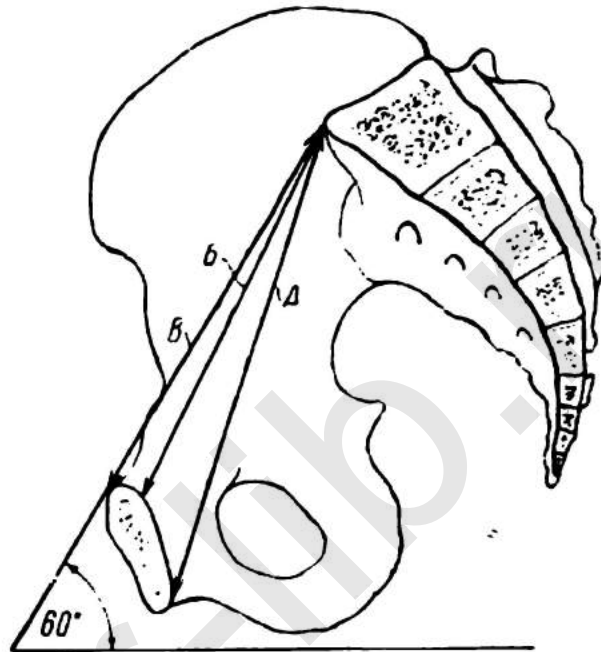


Рис. 58. Размеры малого таза.

А — диагональная конъюгата; Б — гинекологическая конъюгата; В — анатомическая конъюгата.

Размеры мужского таза на 1,5—2 см меньше размеров женского таза.

Кости и соединения ноги

Бедренная кость (*femur*) — самая длинная трубчатая кость скелета (рис. 59). На верхнем конце ее имеются головка, шейка и два выступа — большой и малый вертелы. Тело бедренной кости цилиндрической формы, на задней поверхности его находится шероховатый гребешок. На нижнем конце кости различают два больших выступа — внутренний и наружный мыщелки, между которыми лежит углубление — межмыщелковая ямка. С боков на мыщелках имеются выступы — внутренний и наружный надмыщелки.

Надколенная чашка, или надколенник (*patella*), имеет форму треугольника с закругленными углами (рис. 59); она прилегает к нижнему концу бедренной кости. Надколенная чашка развивается в сухожилии четырехглавой мышцы бедра. Кости, развившиеся в сухожилиях мышц, называются сесамовидными.

Кости голени. Костей голени две — большеберцовая и малоберцовая; они принадлежат к длинным трубчатым костям.

Большеберцовая кость (*tibia*) значительно толще малоберцовой и располагается на голени с внутренней стороны

(рис. 60). На верхнем конце ее различают внутренний и наружный мыщелки, межмыщелковое возвышение, две суставные поверхности для сочленения с бедренной костью и бугристость

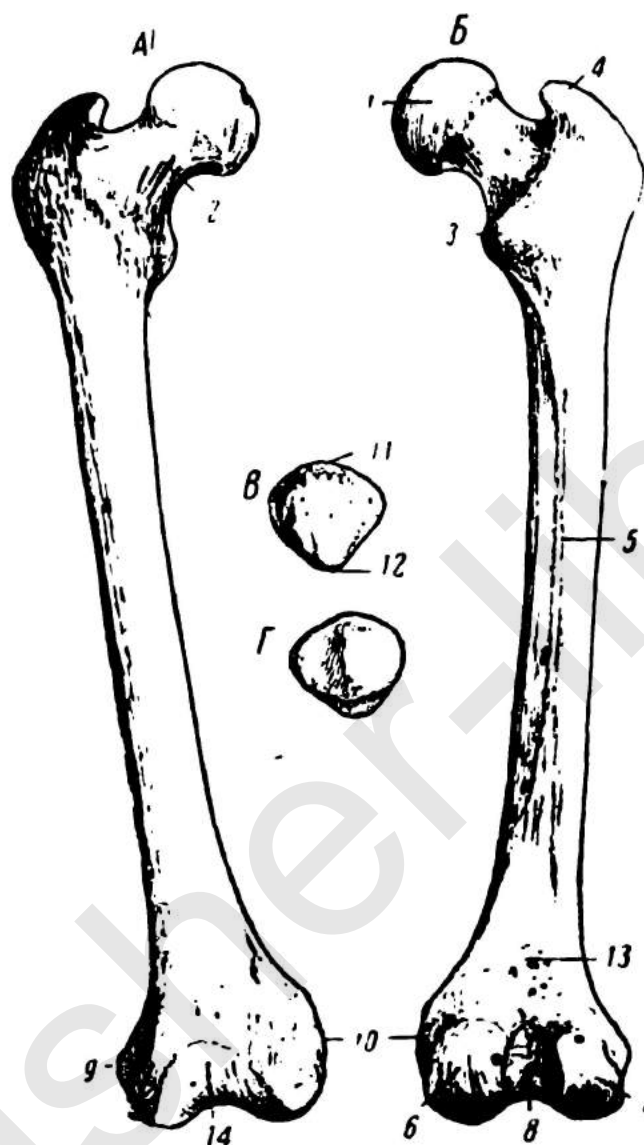


Рис. 59. Бедренная кость (правая)
 А — спереди; Б — сзади. Надколенная чашка. В — спереди, Г — сзади.

1 — головка; 2 — шейка; 3 — малый вертел; 4 — большой вертел; 5 — шероховатый гребешок (линия); 6 — внутренний мыщелок; 7 — наружный мыщелок; 8 — межмыщелковая ямка; 9 — наружный надмыщелок; 10 — внутренний надмыщелок; 11 — основание надколенной чашки; 12 — верхушка надколенной чашки; 13 — подколенная площадка; 14 — поверхность для присоединения надколенной чашки.

для прикрепления мышцы. Тело большеберцовой кости трехгранное по форме, передний край ее называется гребнем. На нижнем конце большеберцовой кости имеется выступ, называемый лодыжкой, и суставная поверхность для соединения с надпяточной костью.

Малоберцовая кость (fibula) имеет на верхнем конце головку с суставной поверхностью для соединения с большеберцовой костью, на нижнем конце — лодыжку с суставной поверхностью для соединения с надпяточной костью (рис. 60).

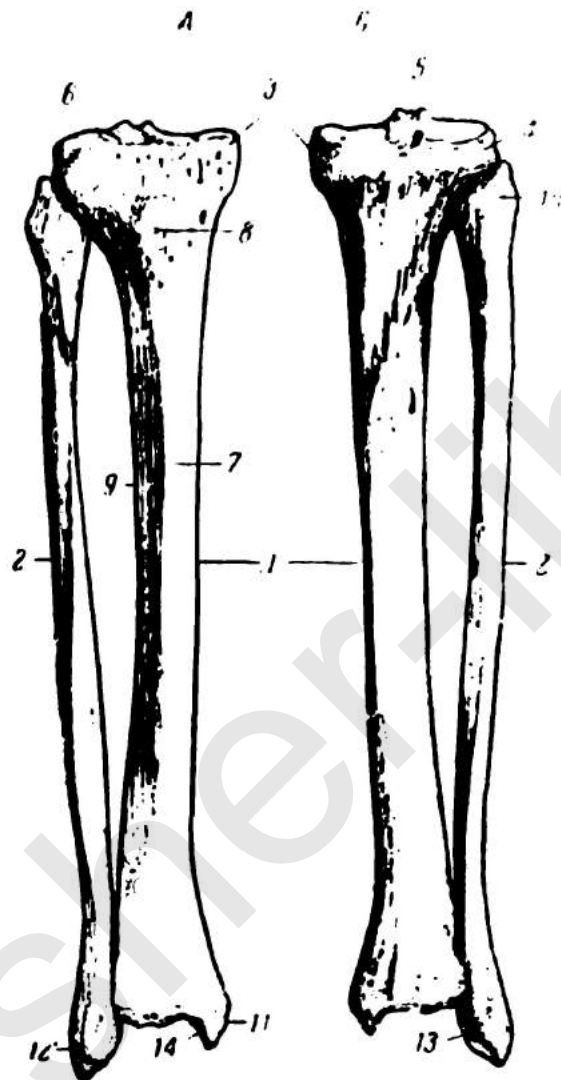


Рис. 60. Кости голени (правые).
А — спереди; Б — сзади.

1 — большеберцовая кость; 2 — малоберцовая кость; 3 — внутренний мыщелок; 4 — наружный мыщелок; 5 — межмыщелковое возвышение; 6 — суставная поверхность для сочленения с бедренной костью; 7 — передний гребень; 8 — бугристость для прикрепления мышц; 9 — межкостный гребень; 10 — головка малоберцовой кости; 11 — лодыжка большеберцовой кости; 12 — лодыжка малоберцовой кости; 13—14 — суставные поверхности лодыжек для соединения с надпяточной костью.

Кости стопы (стопа по-латыни pes) подразделяются на кости предплюсны, плюсны и фаланги пальцев (рис. 61). Костей предплюсны семь: пяточная, надпяточная, или таранная, ладьевидная, кубовидная и три клиновидных. На пя-

точной кости имеется выступ — пяточный бугор. Взаимное расположение костей предплюсны представлено на рис. 61 и 64. Костей плюсны пять; они относятся к трубчатым костям. Кости пальцев стопы — фаланги — короче соответствующих фаланг пальцев кисти. Как и на кисти, у большого пальца стопы две фаланги, а у остальных пальцев — по три фаланги в каждом.

Соединения костей ноги. Кости ноги соединяются между собой посредством суставов. Наиболее крупные суставы тазобедренный, коленный и голеностопный.

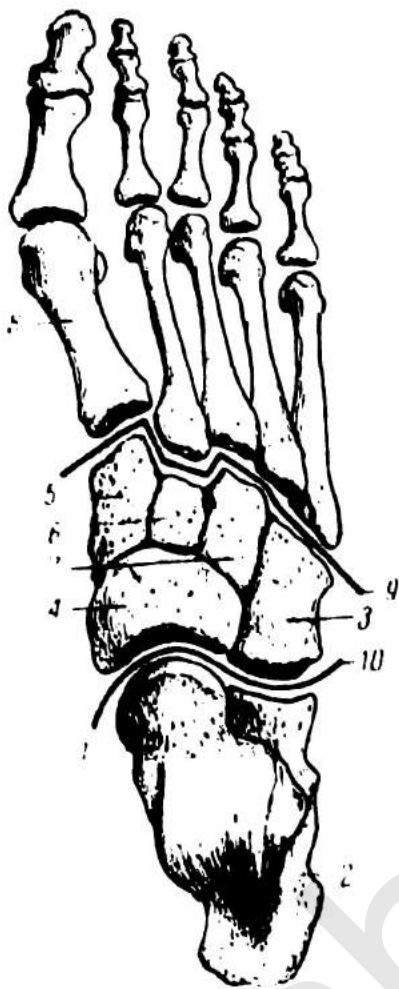


Рис. 61. Кости правой стопы сверху.

1 — надпяточная кость; 2 — пяточная кость; 3 — кубовидная кость; 4 — ладьевидная кость; 5, 6, 7 — клиновидные кости; 8 — первая плюсневая кость; 9 и 10 — линии соединения костей.

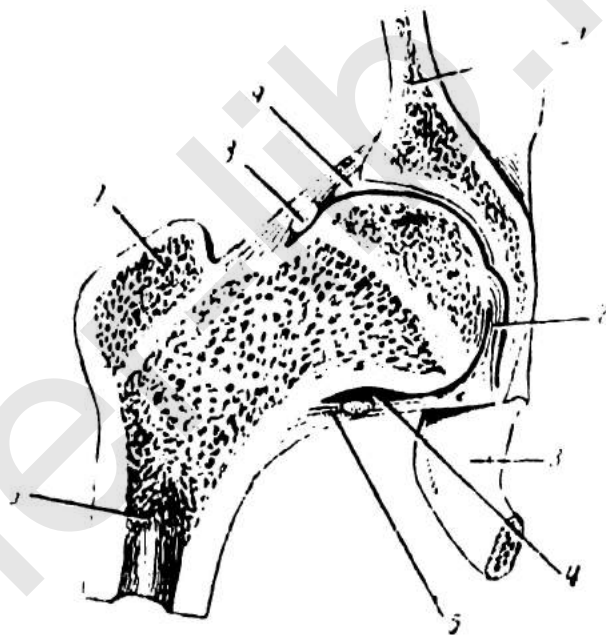


Рис. 62. Тазобедренный сустав (расшир.).

1 — подвздошная кость; 2 — круглая связка; 3 — седалищная кость; 4 — суставная полость; 5 — суставная сумка; 6 — бедренная кость; 7 — большой вертел; 8 — круговая зона (связка); 9 — суставная губа.

Тазобедренный сустав (*articulatio coxae*) образован вертлужной впадиной тазовой кости и головкой бедренной кости (рис. 62). В этом суставе, шаровидном (ореховидном) по форме, возможны движения: сгибание и разгибание, отведение и приведение, вращение и периферическое движение. По сравнению с плечевым суставом движения в тазобедренном суставе несколько ограничены. Суставная сумка укреплена связками, самая мощная из них называется подвздошно-бедренной. Она проходит по передней поверхности сустава от передне-нижней ости подвздошной кости к линии между двумя вертелами бедренной кости. Эта

связка развита сильно у человека в связи с вертикальным положением тела; она ограничивает разгибание в тазобедренном суставе. Внутри сустава имеется круглая связка.

Коленный сустав (*articulatio genu*) образован тремя костями: бедренной, большеберцовой и надколенником (рис. 63). Особенностью сустава является наличие двух внутрисуставных хрящей — менисков и двух внутрисуставных крестообразных связок. Суставная сумка укреплена наружными связками. Синовиальный слой капсулы образует складки внутри сустава и выпячивания в виде синовиальных сумок. По форме сустав блоковидно-шаровидный; в нем возможны движения: сгибание и разгибание, а при согнутом положении — незначительное вращение голени.

Кости голени соединены между собой посредством межкостной перепонки. Кроме того, верхние концы этих костей соединены при помощи плоского сустава, а нижние концы — связкой.

Голеностопный сустав (*articulatio talocruralis*) образован нижними концами костей голени и надпяточной костью, причем лодыжки больше- и малоберцовых костей в виде вилки охватывают надпяточную кость (рис. 64). По форме этот сустав блоковидный.

На стопе различают следующие суставы (рис. 64): 1) таранно-пяточный сустав — между таранной и пяточной костями; 2) таранно-пяточно-ладьевидный; оба сустава вместе составляют подтаранное сочленение; 3) поперечный сустав предплюсны, объединяющий два сустава: таранно-ладьевидный и пяточно-кубовидный; 4) сустав между ладьевидной, клиновидными и кубовидной костями; 5) предплюсне-плюсневые суставы соединяют клиновидные и кубовидную кость с плюсневыми костями; 6) плюсне-фаланговые суставы; 7) межфаланговые суставы. Все суставы стопы укреплены крепкими связками.

Наибольшие движения возможны в голеностопном и подтаранном суставах, которые объединяются под названием сустава стопы. В нем возможны: 1) сгибание (одновременно с приведением

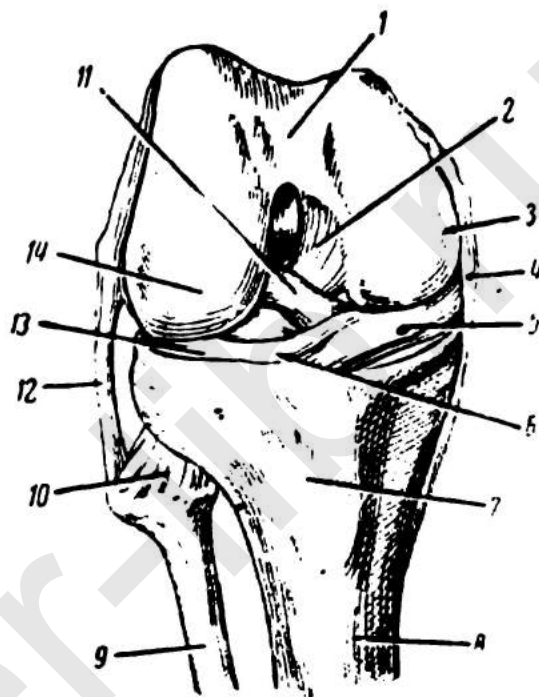


Рис. 63. Коленный сустав (правый). Сумка удалена, бедро согнуто (вид спереди).

1 — поверхность для присоединения надколенной чашки; 2, 11 — крестообразные связки; 3, 14 — мышечки бедренной кости; 4, 12 — связки, укрепляющие сумку сустава; 5, 13 — мениски; 6 — связка, соединяющая мениски; 7 — бугристая большеберцовая кость; 8 — большеберцовая кость; 9 — малоберцовая кость; 10 — связка между головкой малоберцовой кости и большеберцовой костью.

стопы и поднятием ее внутреннего края — супинацией) и 2) разгибание (одновременно с отведением стопы и опусканием ее внутреннего края — пронацией).

Стопа в целом. Стопа носит преимущественно функцию опоры. Кости стопы располагаются не в одной плоскости, а образуют изгибы в продольном и поперечном направлении. Эти

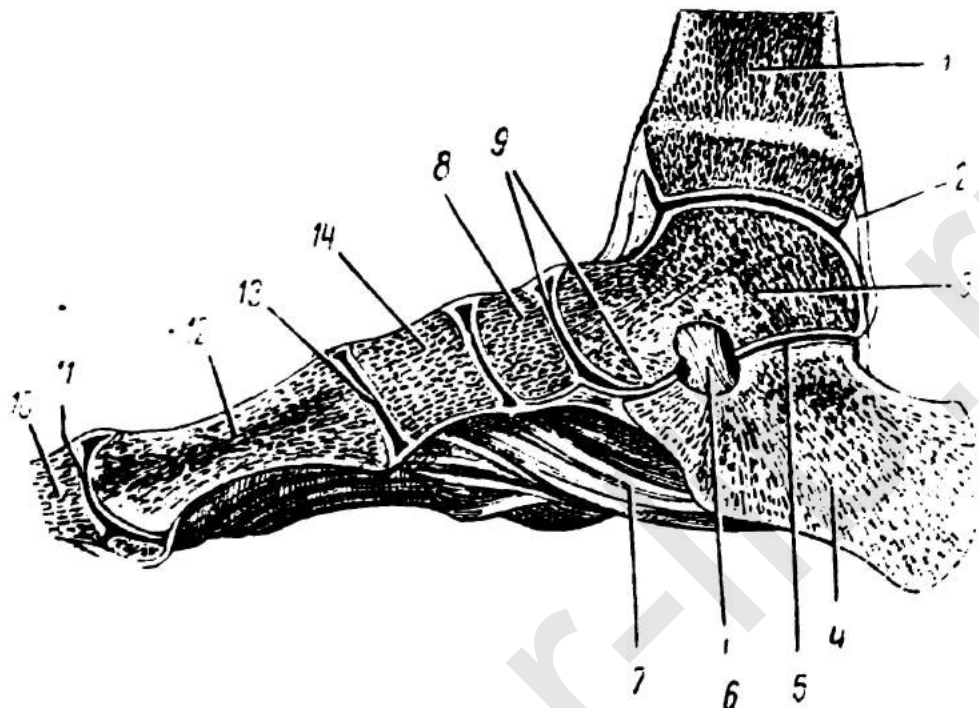


Рис. 64. Голеностопный сустав и суставы стопы (распил).

1 — большеберцовая кость; 2 — сумка голеностопного сустава; 3 — надпяточная (таранная) кость; 4 — пяточная кость; 5 — таранно-пяточный сустав; 6 — связка между надпяточной и пяточной костями; 7 — связка на подошвенной поверхности стопы; 8 — ладьевидная кость; 9 — таранно-пяточно-ладьевидный сустав; 10 — основная фаланга I пальца; 11 — плюсне-фаланговый сустав; 12 — I плюсневая кость; 13 — предплюсне-плюсневый сустав; 14 — I клиновидная кость.

изгибы выпуклостью обращены в тыльную сторону, а вогнутостью в подошвенную и называются сводами стопы. Различают продольный и поперечный своды. При стоянии стопа опирается на бугор пяточной кости и головки плюсневых костей. Наличие сводов стопы обуславливает уменьшение толчков при движениях. У некоторых людей наблюдается уплощение сводов стопы, что носит название плоскостопия и является болезненным состоянием.

СКЕЛЕТ ГОЛОВЫ

Скелет головы называется черепом (cranium). Череп (рис. 65) имеет полость, в которой находится головной мозг. Кроме того, кости черепа образуют скелет полости рта, полости носа и вместилища для органа зрения (глазницу) и для органа слуха. Через многочисленные отверстия черепа проходят нервы и кровеносные сосуды. Принято подразделять череп на мозговой и лицевой. К костям мозгового черепа относятся две

парные кости: теменная и височная и четыре непарные: лобная, решетчатая, затылочная и клиновидная. К костям лицевого черепа — шесть парных костей: верхняя челюсть, скуловая кость, носовая кость, слезная кость, небная кость и нижняя челюсть и две непарные кости — сошник и нижняя челюсть. Вместе с

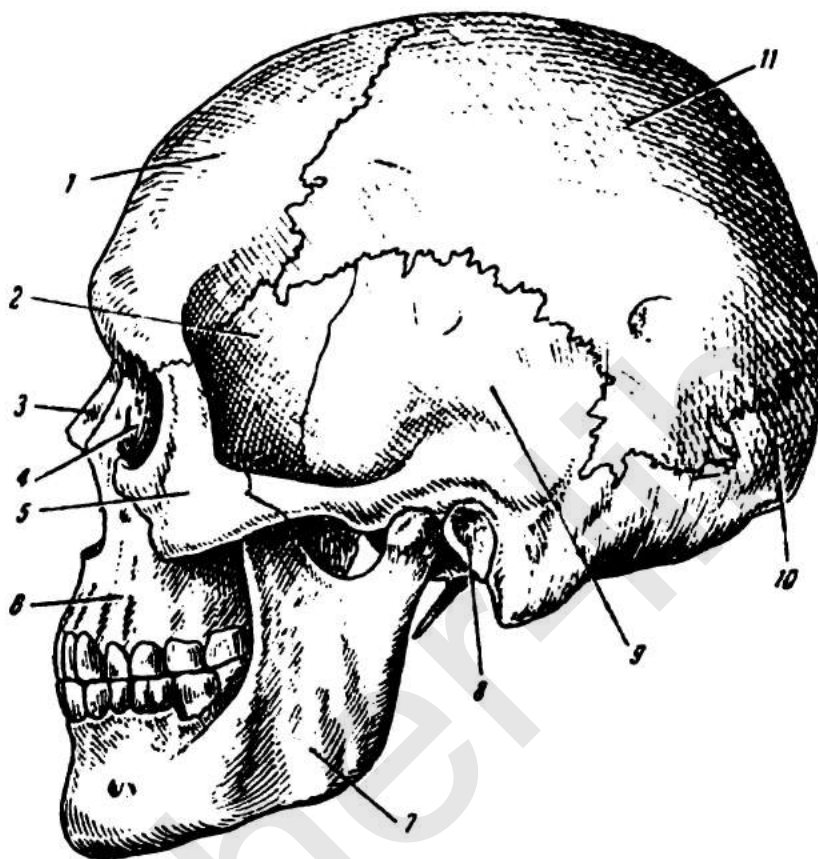


Рис. 65. Череп сбоку.

- 1 — лобная кость; 2 — клиновидная кость (большое крыло).
 3 — носовая кость; 4 — слезная кость; 5 — скуловая кость.
 6 — верхняя челюсть; 7 — нижняя челюсть; 8 — наружное слуховое отверстие; 9 — височная кость; 10 — затылочная кость; 11 — теменная кость

костями лицевого черепа рассматривают подъязычную кость. Кости черепа имеют различную форму. Особенностью строения некоторых костей черепа является наличие внутри них полостей, наполненных воздухом. Такие полости сообщаются с носовой полостью и называются воздухоносными пазухами (синусы). Воздухоносные полости имеют верхняя челюсть, решетчатая, лобная, клиновидная и височная кости.

Кости мозгового черепа

Лобная кость (*os frontale*) состоит из чешуи, двух глазничных частей и носовой части (рис. 66). На чешуе имеются 8 парные выступы: лобные бугры и надбровные дуги. Каждая из глазничная часть впереди переходит в надглазничный край. Внутри лобной кости имеется воздухоносная пазуха (*sinus frontalis*), разделенная костной перегородкой на две половины

Решетчатая кость (*os ethmoidale*) состоит из горизонтальной, или продырявленной, пластинки, перпендикулярной пластинки, двух бумажных пластинок и двух лабиринтов (рис. 68). Каждый лабиринт образован небольшими воздухоносными полостями — ячейками, разделенными тонкими костными пластинками. С внутренней поверхности каждого лабиринта свисают две изогнутые костные пластинки — верхняя и средняя носовые раковины.

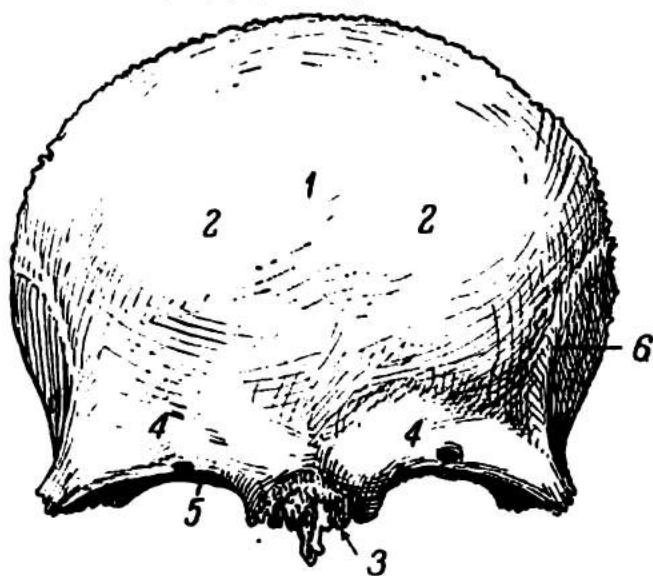


Рис. 66. Лобная кость (снаружи).

1 — чешуя; 2 — лобный бугор; 3 — носовая часть;
4 — надбровная дуга; 5 — надглазничный край;
6 — височная линия.

Теменная кость (*os parietale*) — парная кость, имеет форму четырехугольной пластинки (рис. 65); на ее наружной поверхности находится выступ — теменной бугор.

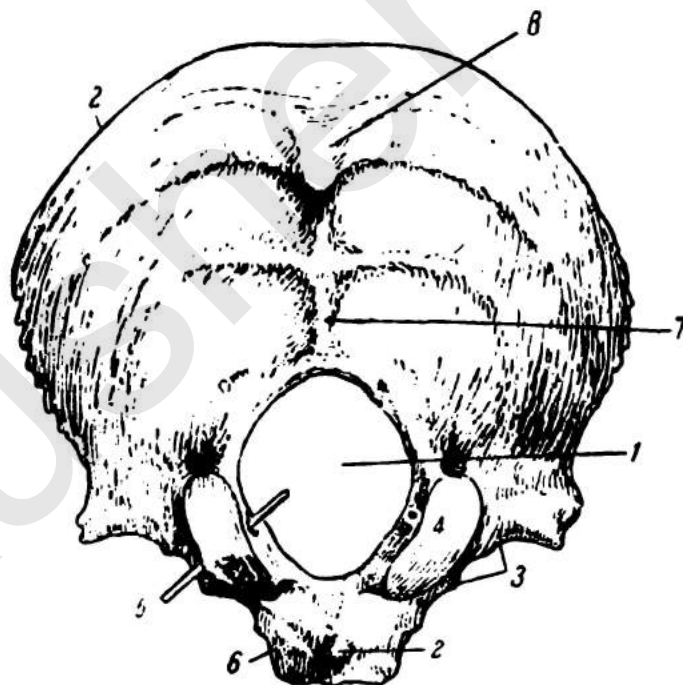


Рис. 67. Затылочная кость (снаружи).

1 — большое затылочное отверстие; 2 — чешуя;
3 — боковая часть; 4 — мыщелок; 5 — канал подъязычного нерва; 6 — тело (основная часть); 7 — наружный затылочный гребень; 8 — наружный затылочный бугор.

Затылочная кость (*os occipitale*) состоит из чешуи, двух боковых частей и тела (рис. 67). Эти части ограничивают

большое затылочное отверстие, посредством которого полость черепа сообщается с позвоночным каналом. Тело затылочной кости срастается с клиновидной костью, образуя скат. На наружной поверхности чешуи имеется наружный затылочный бугор. По бокам от большого затылочного отверстия находятся выступы — мышелки, посредством которых затылочная часть сочленяется с атлантом. В основании мышелка проходит канал подъязычного нерва.

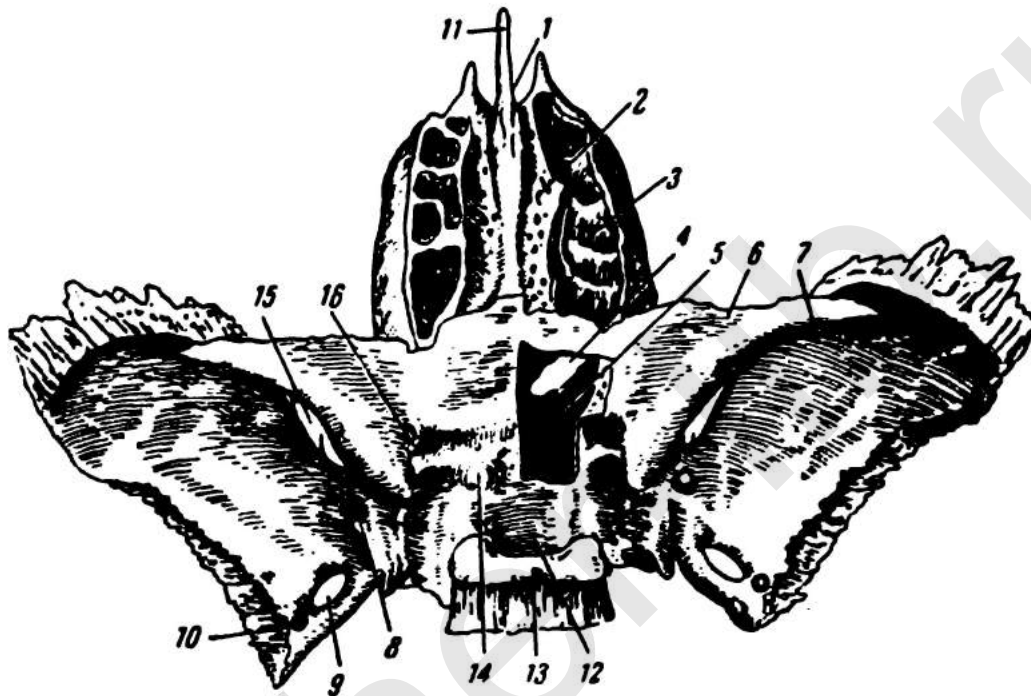


Рис. 68. Клиновидная (основная) и решетчатая кости. Вид сверху

1 — петуший гребень решетчатой кости; 2 — продырявленная пластинка решетчатой кости; 3 — лабиринт решетчатой кости; 4 — отверстие, ведущее в пазуху клиновидной кости; 5 — пазуха клиновидной кости; 6 — малое крыло; 7 — большое крыло; 8 — круглое отверстие; 9 — овальное отверстие; 10 — остистое отверстие; 11 — перпендикулярная пластинка решетчатой кости; 12 — турецкое седло клиновидной кости; 13 — спинка турецкого седла; 14 — бугорок турецкого седла; 15 — верхняя глазничная щель; 16 — зрительное отверстие.

Клиновидная, или основная, кость (*os sphenoidale*) состоит из тела и трех пар отростков: больших крыльев, малых крыльев и крыловидных отростков (рис. 68). На верхней поверхности тела находится так называемое турецкое седло, в ямке которого помещается гипофиз. В основании малого крыла имеется зрительное отверстие.

Оба крыла (малое и большое) ограничивают верхнюю глазничную щель. На большом крыле имеются три отверстия: круглое, овальное и остистое. Внутри тела клиновидной кости находится воздухоносная пазуха, разделенная костной перегородкой на две половины.

Височная кость (*os temporale*) — парная кость; состоит из четырех частей: чешуи, каменной части, или пирамиды, сосцевидной части и барабанной части (рис. 69). Височная кость

заключает в себе орган слуха, а также каналы для слуховой трубы, внутренней сонной артерии и лицевого нерва. Снаружи на

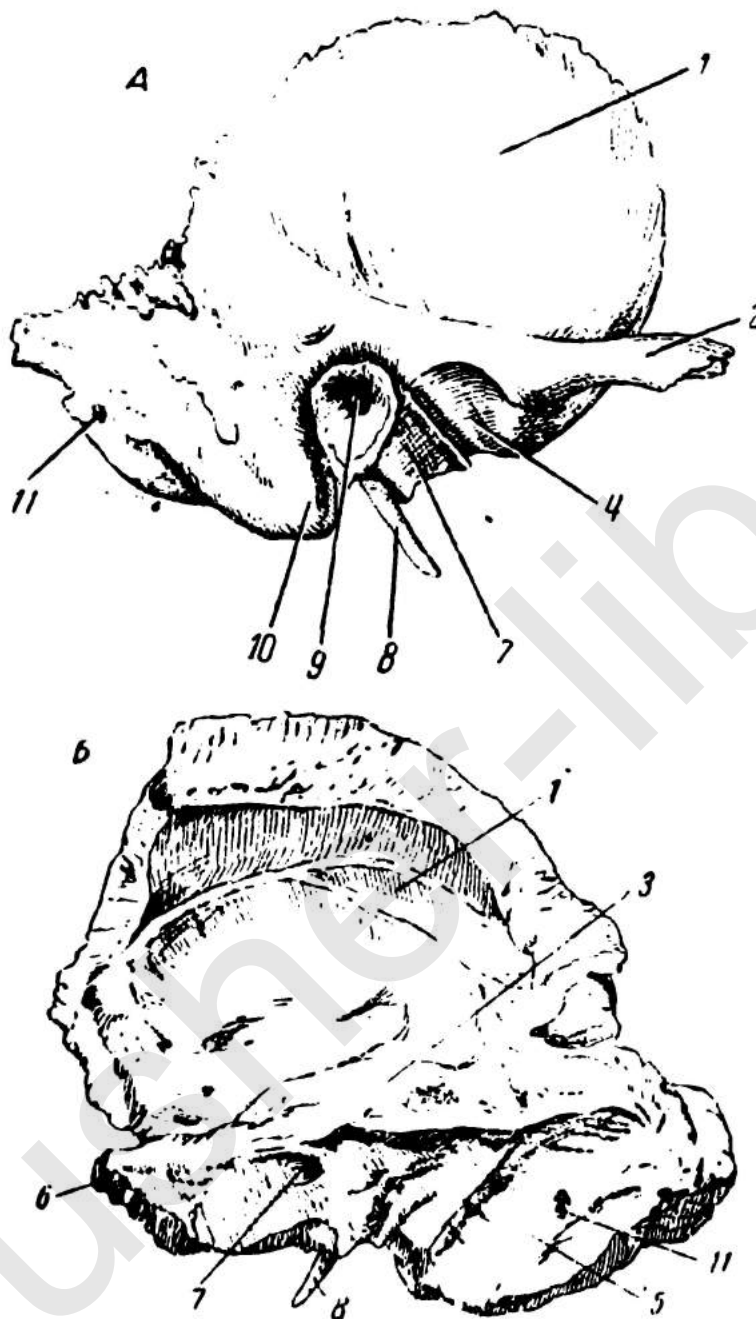


Рис. 69. Височная кость (правая). А — снаружи, В — внутри.

1 — чешуя; 2 — скуловой отросток; 3 — передняя поверхность пирамидки; 4 — суставная ямка; 5 — сосцевидная часть; 6 — верхушка пирамидки; 7 — внутреннее слуховое отверстие; 8 — шиловидный отросток; 9 — наружное слуховое отверстие; 10 — сосцевидный отросток; 11 — сосцевидное отверстие.

височной кости имеется наружный слуховой проход. Кпереди от него располагается суставная ямка для суставного отростка нижней челюсти. От чешуи отходит скуловой отросток, который соединяется с отростком скуловой кости и образует скуловую

дугу. Пирамида имеет три поверхности. На задней поверхности пирамиды находится внутренний слуховой проход, в котором проходят лицевой и слуховой нервы. Лицевой нерв выходит из височной кости через шило-сосцевидное отверстие. От нижней поверхности пирамиды отходит длинный шиловидный отросток. Внутри пирамиды находится барабанная полость (полость среднего уха) и внутреннее ухо. Сосцевидная часть имеет выступ — сосцевидный отросток, внутри которого заключены маленькие воздухоносные полости — ячейки. Воспалительный процесс в ячейках сосцевидного отростка носит название мастоидита.

Кости лицевого черепа

Верхняя челюсть (maxilla) — парная кость (рис. 70); она состоит из тела и четырех отростков: лобного, скулового, небного и альвеолярного. На теле кости различают четыре поверхности: переднюю, заднюю, или подвисочную, глазничную и носовую. На передней поверхности имеется углубление — собачья ямка, на задней — выступ, верхнечелюстной бугор. Альвеолярный отросток содержит восемь углублений — ячеек, в которых помещаются корни зубов. Внутри тела верхней челюсти имеется воздухоносная пазуха, называемая гайморовой полостью.

Скуловая кость (os zygomaticum) имеет форму неправильного четырехугольника, образует выступ в боковом отделе лица и участвует в образовании скуловой дуги (рис. 65).

Носовая кость (os nasale) имеет форму пластинки, участвует в образовании спинки носа (рис. 65).

Слезная кость (os lacrimale) — маленькая кость, имеет слезную бороздку и гребешок, участвует в образовании ямки слезного мешка и слезноносового канала (рис. 65).

Небная кость (os palatinum) состоит из двух пластинок — горизонтальной и вертикальной, участвует в образовании твердого неба и боковой стенки полости носа.

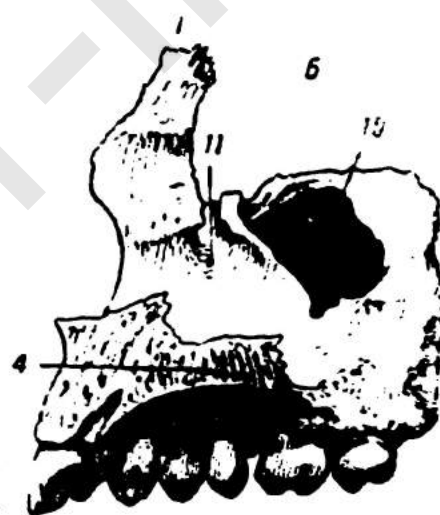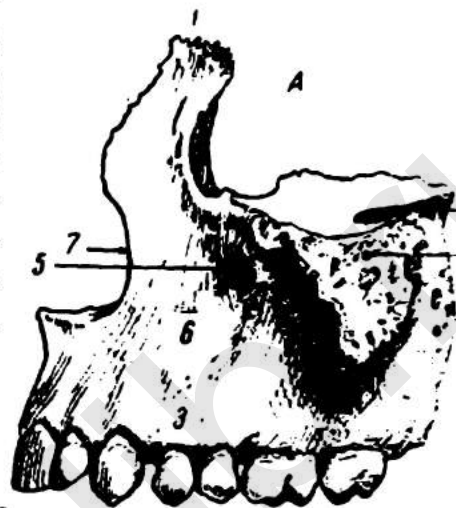


Рис. 70. Верхняя челюсть: А — левая снаружи; Б — правая — внутри.

1 — лобный отросток; 2 — скуловой отросток; 3 — альвеолярный отросток; 4 — небный отросток; 5 — подглазничное отверстие; 6 — собачья ямка; 7 — носовая вырезка; 8 — верхний челюстной бугор; 9 — подглазничная борозда; 10 — гайморова пазуха; 11 — слезная борозда.

Нижняя раковина представляет собой тонкую изогнутую костную пластинку, располагается на боковой стенке полости носа. Все названные кости лицевого черепа парные.

Сошник (vomер) имеет форму неправильной четырехугольной пластинки, участвует в образовании перегородки носа.

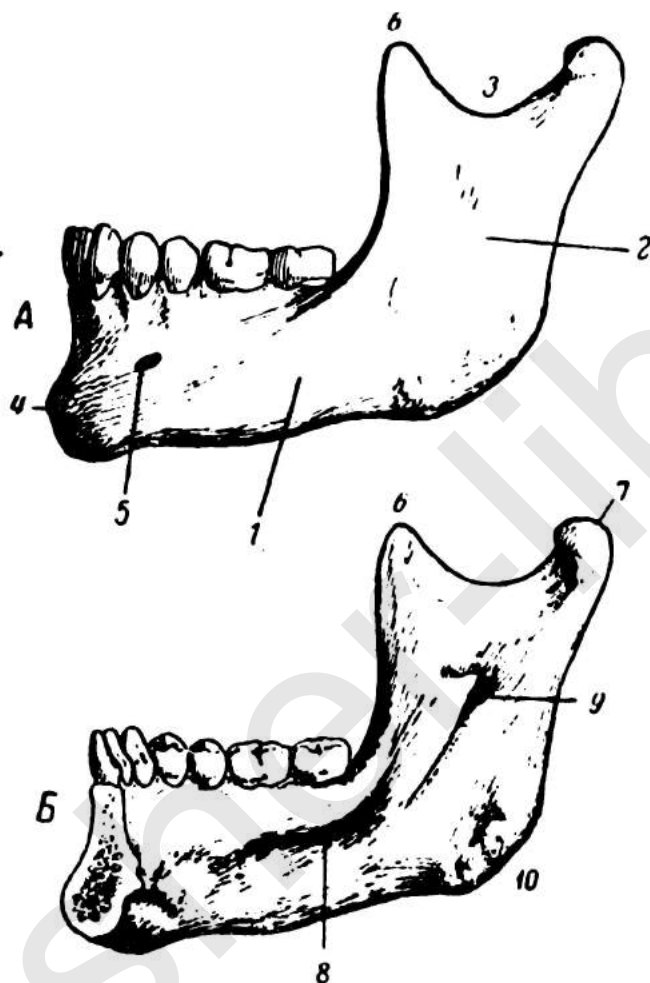


Рис. 71. Нижняя челюсть. А — левая половина снаружи; Б — правая половина внутри.

1 — тело; 2 — ветвь; 3 — нарезка; 4 — подбородочное возвышение; 5 — подбородочное отверстие; 6 — венечный отросток; 7 — суставной отросток; 8 — челюстно-подъязычная линия; 9 — нижнечелюстное отверстие; 10 — угол нижней челюсти.

Нижняя челюсть (mandibula) имеет форму подковы, состоит из тела и двух ветвей (рис. 71). Верхний край тела называется альвеолярным¹; он содержит шестнадцать ячеек для корней зубов. На наружной поверхности тела находятся два подбородочных бугорка и два подбородочных отверстия, на внутренней поверхности — подбородочный выступ и челюстно-подъязычная линия. Ветвь челюсти отходит от тела под тупым углом

¹ Альвеола — луночка, ячейка, углубление.

и заканчивается сверху двумя отростками — венечным и суставным, разделенными вырезкой. На внутренней поверхности ветви имеется нижнечелюстное отверстие, ведущее в одноименный канал. Нижняя челюсть — единственная подвижная кость черепа.

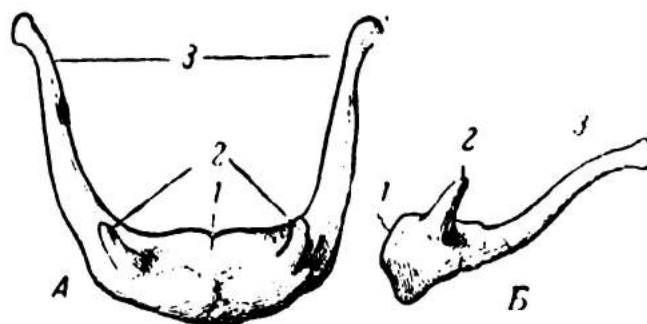


Рис. 72. Подъязычная кость. А — вид сверху; Б — вид сбоку.

1 — тело подъязычной кости; 2 — малые рожки; 3 — большие рожки.

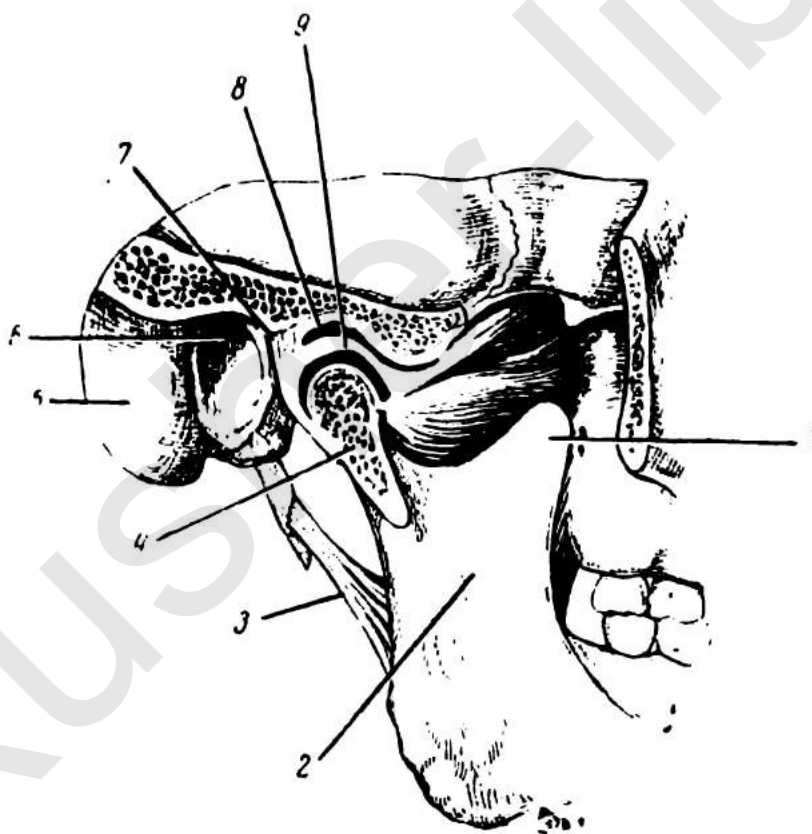


Рис. 73. Челюстной сустав (правый) в распиле

1 — венечный отросток; 2 — ветвь нижней челюсти; 3 — шило-нижнечелюстная связка; 4 — суставной отросток; 5 — сосцевидный отросток; 6 — наружный слуховой проход; 7 — суставная сумка; 8 — суставная ямки; 9 — диск.

Подъязычная кость (*os hyoideum*) имеет форму подковы и состоит из тела и двух пар рожков (больших и малых) (рис. 72). Подъязычная кость располагается между нижней челюстью и гортанью, являясь местом прикрепления многих мышц шеи

Соединения костей черепа. Все кости черепа, кроме нижней челюсти, соединяются посредством швов. По форме различают швы зубчатые, чешуйчатые и плоские. Пример зубчатого шва — соединение лобной кости с теменными, чешуйчатого — соединение височной кости с теменной и плоского — соединение костей лицевого черепа. Важнейшие швы черепа носят следующие названия: шов между лобной и теменными костями называется венечным, между двумя теменными костями — стреловидным, между теменными и затылочной костями — ламбдовидным. У пожилых людей швы обычно окостеневают.

Челюстной сустав (рис. 73). Нижняя челюсть соединяется с височными костями посредством комбинированного челюстного сустава. Этот сустав имеет внутрисуставной хрящ — диск, суставная капсула укреплена связками. В челюстном суставе возможны следующие движения нижней челюсти: опускание и поднятие, смещение вперед и назад и смещение в стороны. Все эти движения совершаются во время акта жевания. Опускание и поднятие челюсти происходят при произношении звуков

Череп в целом

В черепе, как уже было отмечено, различают два отдела — мозговой и лицевой. Верхнюю часть мозгового черепа называют **к р ы ш е й**, нижнюю — **о с н о в а н и е м** черепа. Передняя часть основания мозгового черепа прикрыта снизу костями лицевого черепа. В образовании крыши черепа участвуют чешуя лобной кости, теменные кости и верхняя часть чешуи затылочной кости. Кости крыши черепа плоские. Они состоят из наружной и внутренней пластинок компактного вещества, между которыми находится губчатое вещество. Внутренняя пластинка плотного вещества называется **с т е к л о в и д н о й**; губчатое вещество носит название **д и п л о э**. Основание черепа образовано лобной, затылочной, клиновидной и височными костями и имеет сложное строение. Различают **н а р у ж н у ю** и **в н у т р е н н ю ю** поверхности основания черепа.

На наружной поверхности основания черепа (рис. 74) видны большое затылочное отверстие, мыщелки затылочной кости, канал подъязычного нерва, яремное отверстие, шиловидный отросток, отверстие сонного канала, шило-сосцевидное отверстие, крыловидные отростки клиновидной кости и другие образования. Внутреннюю поверхность основания черепа (рис. 75) подразделяют на три черепные ямки — переднюю, среднюю и заднюю. На ней имеются следующие части и отверстия: продырявленная пластинка решетчатой кости, зрительное отверстие, верхняя глазничная щель, турецкое седло, круглое, овальное и остистое отверстия, так называемое рваное отверстие, пирамида височной кости, внутренний слуховой проход и другие образования.

На внутренней поверхности костей мозгового черепа видны борозды — следы прилегания венозных пазух твердой мозговой

ного отверстия, с глазницей — посредством нижней глазничной щели и с полостью рта — посредством крыло-небного канала. Через крыло-небную ямку проходят нервы и сосуды; здесь же находится основно-небный нервный узел.

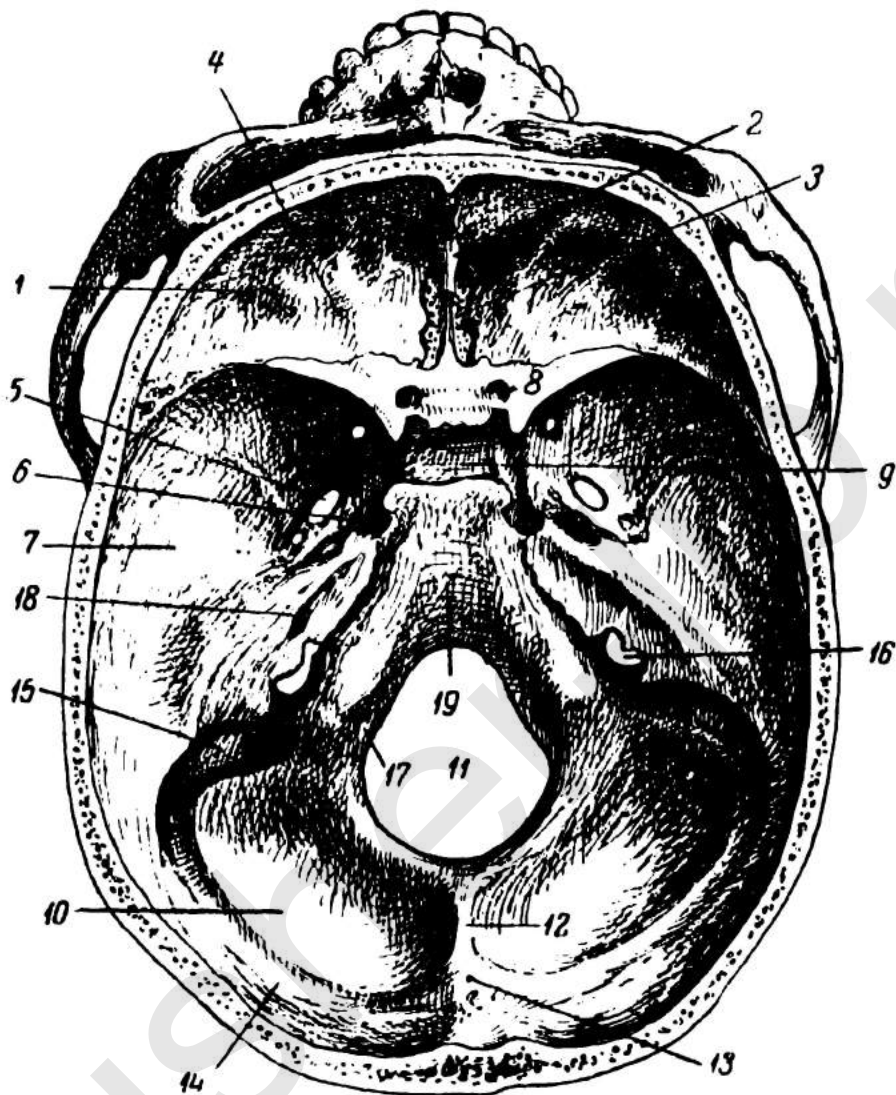


Рис. 75. Внутренняя поверхность основания черепа

1 — передняя черепная ямка; 2 — петуший гребень; 3 — продырявленная (горизонтальная) пластинка решетчатой кости; 4 — глазничная часть лобной кости; 5 — овальное отверстие; 6 — рваное отверстие; 7 — средняя черепная ямка; 8 — малое крыло; 9 — турецкое седло; 10 — задняя черепная ямка; 11 — большое затылочное отверстие; 12 — внутренний затылочный гребень; 13 — внутреннее затылочное возвышение; 14 — поперечная борозда; 15 — сигмовидная борозда; 16 — яремное отверстие; 17 — канал подъязычного нерва; 18 — внутреннее слуховое отверстие; 19 — скат.

Кости лицевого черепа образуют скелет полости рта, полости носа и глазницы.

Полость рта (cavum oris) имеет верхнюю и передне-боковые костные стенки. Верхней стенкой является твердое небо, образованное небными отростками верхнечелюстных костей и горизонтальными пластинками небных костей. Передне-боковые стенки полости рта образованы альвеолярными отростками челюстей и зубами.

Полость носа (cavum nasi) имеет нижнюю, верхнюю и две боковые стенки, а также перегородку (рис. 76). Нижней стенкой является твердое небо. Сверху носовая полость ограничена носовой частью лобной кости и горизонтальной пластинкой решетчатой кости. Боковая стенка образована верхней челюстью.

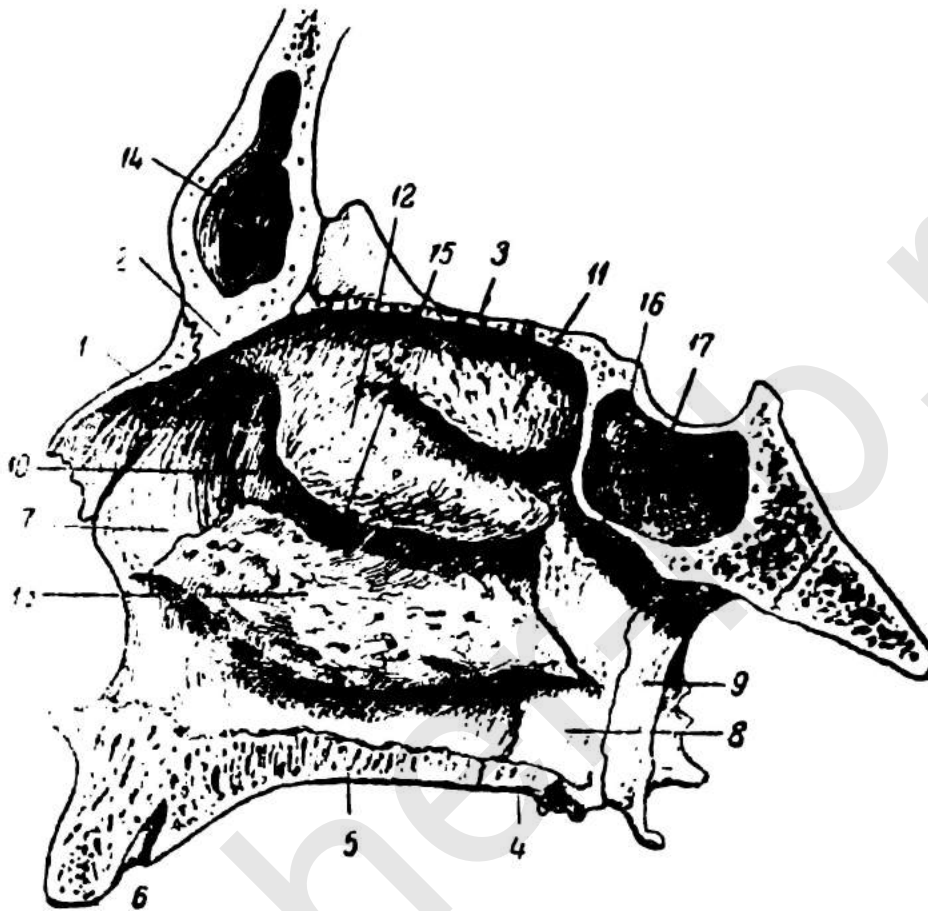


Рис. 76. Боковая (латеральная) стенка полости носа

1 — носовая кость; 2 — носовая часть лобной кости; 3 — горизонтальная пластинка решетчатой кости; 4 — горизонтальная пластинка небной кости; 5 — небный отросток верхней челюсти; 6 — резцовый канал; 7 — лобный отросток верхней челюсти; 8 — перпендикулярная пластинка небной кости; 9 — крыловидный отросток основной кости (медиазальная пластинка); 10 — слезная кость; 11 — верхняя носовая раковина; 12 — средняя носовая раковина; 13 — нижняя носовая раковина; 14 — пазуха лобной кости; 15 — отверстие в гайморову пазуху; 16 — осново-небное отверстие; 17 — пазуха основной (клиновидной) кости.

вертикальной пластинкой небной кости и лабиринтом решетчатой кости. Перегородка носа состоит из сошника и перпендикулярной пластинки решетчатой кости; она делит полость носа на две половины. От боковой стенки полости носа отходят три изогнутые костные пластинки — раковины (верхняя, средняя и нижняя), которые делят каждую половину полости носа на три носовых хода — верхний, средний и нижний. Полость носа на черепе имеет одно переднее отверстие и два задних. Переднее отверстие называется грушевидным. Задние отверстия носят название хоан; они сообщают полость носа с носоглоткой. В по-

лость носа открываются все воздухоносные пазухи костей черепа, за исключением воздухоносных ячеек сосцевидного отростка. Эти ячейки сообщаются с барабанной полостью, а последняя посредством слуховой трубы — с носоглоткой.

Глазница (orbita) имеет четыре стенки: верхнюю, нижнюю, наружную и внутреннюю. Верхняя стенка образована глазничной частью лобной кости, нижняя — глазничной поверхностью верхней челюсти, наружная — скуловой костью и большим крылом клиновидной кости и внутренняя — слезной костью и бумажной пластинкой решетчатой кости. Зрительное отверстие и верхняя глазничная щель ведут из глазницы в полость черепа, нижняя глазничная щель — в крыло-небную ямку, а слезно-носовой канал — в полость носа.

В глазнице находится глазное яблоко и слезная железа.

Возрастные и половые особенности черепа

Кости крыши черепа и все кости лицевого черепа, кроме нижней раковины, в своем развитии проходят две стадии — перепон-

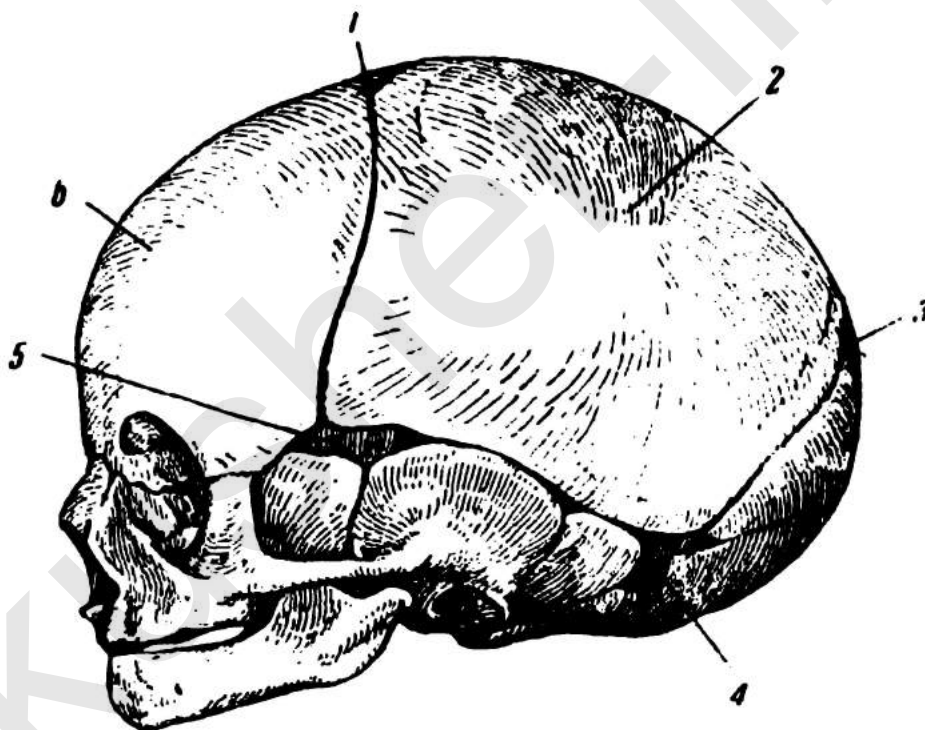


Рис. 77. Череп новорожденного сбоку.

1 — лобный родничок; 2 — теменной бугор; 3 — затылочный родничок; 4 — сосцевидный родничок; 5 — клиновидный родничок; 6 — лобный бугор.

чатую и костную. Остальные кости черепа проходят три стадии — перепончатую, хрящевую и костную. В крыше черепа новорожденного имеются неокостеневшие остатки перепончатого черепа, носящие название родничков (fonticuli) (рис. 77).

Всего родничков шесть: лобный, затылочный, два клиновидных и два сосцевидных. Самый большой — лобный родничок, за-

гем — затылочный. Лобный родничок находится в месте схождения стреловидного шва с венечным и имеет форму ромба. Этот родничок окостеневаает к 1½ годам. Затылочный родничок находится у заднего конца стреловидного шва, значительно меньше лобного и окостеневаает к 2 месяцам. Остальные роднички зарастают вскоре после рождения. При некоторых заболеваниях, например, рахите, окостенение родничков происходит в более позднем возрасте. Лицевой череп новорожденного по сравнению с мозговым развит меньше, чем у взрослого. Воздухоносные пазухи костей черепа не развиты. Зубы еще отсутствуют. В старости происходит окостенение швов и уменьшается слой губчатого вещества костей черепа. После выпадения зубов ячейки альвеолярных отростков атрофируются.

Женский череп относительно меньше мужского. Бугры и другие выступы на костях черепа у женщины выражены меньше, чем у мужчины.

МЫШЕЧНАЯ СИСТЕМА

Мышцы представляют активную часть двигательного аппарата, в результате их сокращения происходят различные движения. По функциональному признаку все мышцы подразделяются на две группы: произвольные и непроизвольные мышцы.

Произвольные мышцы состоят из поперечнополосатой мышечной ткани и сокращаются по воле человека (произвольно). В эту группу входят все мышцы головы, туловища и конечностей, т. е. скелетные мышцы, а также мышцы некоторых внутренних органов (языка, гортани и др.).

Непроизвольные мышцы состоят из гладкой мышечной ткани и находятся в стенках внутренних органов и кровеносных сосудов. Сокращения этих мышц не зависят от воли человека (происходят непроизвольно).

Следует иметь в виду, что сердечная мышца хотя и сокращается непроизвольно, но состоит из поперечнополосатой мышечной ткани особого строения (см. стр. 247).

Общие данные о мышцах

В человеческом организме более 400 скелетных мышц, общий вес их у взрослого составляет около $\frac{2}{5}$ веса тела.

Скелетные мышцы (мышца по-латыни *musculus*) имеют сложное строение. В состав их входят мышечные волокна различной длины (до 12 см), которые располагаются обычно параллельно друг другу и объединяются в пучки. Каждая мышца состоит из множества таких пучков. Отдельные мышечные пучки и вся мышца имеют тонкую соединительнотканную оболочку. Кроме того, группы мышц или отдельные мышцы покрыты более плотной соединительнотканной пластинкой, носящей название фасции. Мышцы на своих концах имеют сухожилия, при помощи которых прикрепляются к костям.

Сухожилие (*tendo*) состоит из плотной волокнистой соединительной ткани и свойством сократимости не обладает. Сухожилие, имеющее форму широкой полосы, называют апоневрозом.

В состав каждой скелетной мышцы, помимо мышечных волокон и соединительной ткани, входят кровеносные сосуды и нервы

По сосудам кровь приносит в мышцы питательные вещества и уносит из них продукты распада. Посредством нервов осуществляется связь мышц с центральной нервной системой. В мышцах имеются как двигательные, так и чувствительные нервные волокна. По чувствительным волокнам передаются импульсы (сигналы) в мозг о том, в каком состоянии находится мышца. Этот вид чувствительности носит название мышечного чувства. По двигательным волокнам передаются сигналы из мозга, под

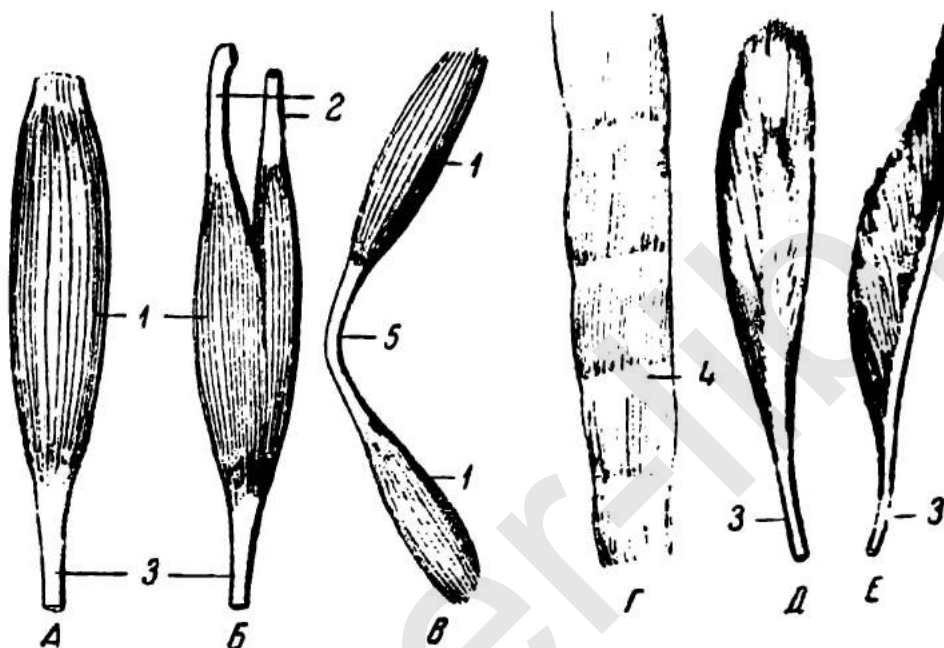


Рис. 78. Форма мышц.

А — веретенообразная мышца; Б — двуглавая мышца; В — двубрюшная мышца.
Г — мышца с сухожильными перемычками; Д — двуперистая мышца; Е — одноперистая мышца.
1 — брюшко мышцы; 2 и 3 — сухожилия мышцы; 4 — сухожильная перемычка, 5 — промежуточное сухожилие.

влиянием которых мышца сокращается. Повреждение нервов, идущих к мышцам, вызывает нарушение произвольных движений (паралич мышц).

В зависимости от величины и формы различают длинные, широкие и короткие мышцы. Длинные мышцы располагаются преимущественно на конечностях и в свою очередь имеют различное строение (рис. 78). Широкие мышцы находятся на туловище, короткие — между ребрами и позвонками.

Почти все мышцы перебрасываются через один, два или несколько суставов и при своем сокращении производят в них движения. Наиболее распространенные виды движения: сгибание и разгибание, отведение и приведение, вращение. Обычно мышцы, производящие сгибание, находятся спереди, а осуществляющие разгибание — сзади от суставов. Только в коленном и голеностопном суставах передние мышцы, наоборот, производят разгибание, а задние — сгибание. Мышцы, лежащие снаружи от суставов, выполняют функцию отведения, а лежащие внутри от

нии — приведения. Вращение осуществляют мышцы, располагающиеся косо или поперечно по отношению к вертикальной оси.

Изучая мышцы, в анатомии пользуются терминами «неподвижная точка» (начало мышцы) и «подвижная точка» (прикрепление мышцы). Первым термином обозначается тот конец мышцы, который при ее сокращении остается неподвижным, т. е. не перемещается в пространстве, вторым термином — подвижный конец мышцы. При изменении положения тела и его отдельных частей эти точки у большинства мышц будут меняться местами, т. е. неподвижная точка становится подвижной, и наоборот. При определении функции мышц условно принято различать мышцы-синергисты и мышцы-антагонисты. Под синергистами понимают мышцы, производящие одновременно движение в одном направлении, под антагонистами — мышцы, несущие противоположную функцию. Например, в сгибании туловища принимают совместное участие несколько мышц — все они являются синергистами. Другие мышцы разгибают туловище — они антагонисты сгибателей. Работа различных групп мышц происходит согласованно. Так, если мышцы-сгибатели сокращаются, то мышцы-разгибатели в это время расслабляются. Благодаря этому движения различных частей тела человека совершаются плавно. В большинстве движений (ходьба, бег и т. д.) участвует множество мышц, причем сокращение и расслабление разных групп мышц происходит в строгом порядке и с определенной силой. Такая согласованность движений носит название координации движений. Она осуществляется нервной системой. Для некоторых заболеваний характерно расстройство координации движений, при котором нарушается плавный характер движений: они становятся несоразмерными, толчкообразными.

Различные мышцы обладают разной силой. Она прямо пропорциональна площади поперечного сечения мышцы, т. е. количеству и толщине мышечных волокон. Систематические физические упражнения способствуют развитию мышц, увеличению их силы, что в свою очередь благотворно влияет на весь организм. Физические упражнения помогают также исправить различные отклонения в строении скелета, встречающиеся у некоторых людей (сутуловатость, боковое искривление позвоночника и др.).

Фасции. Фасция представляет собой плотную соединительнотканную пластинку, которая покрывает группу мышц или отдельную мышцу (рис. 79). В разных областях тела фасции имеют различную толщину. Своё название они обычно получают по той области, в которой находятся (фасции плеча, предплечья и т. д.). Фасция одной области переходит в фасцию другой области. Соединительнотканые влагалища, образованные фасциями для мышц, препятствуют смещению их в стороны. Большой вклад в изучение фасций человеческого тела сделал гениальный русский ученый Н. И. Пирогов.

Мышцы развиваются одновременно со скелетом. Скелетные мышцы развиваются из мезодермы, причем в течение третьего месяца утробной жизни они в основном уже сформированы и плод может активно двигать конечностями. С возрастом наблюдается усложнение строения и рост мышц. Следует подчеркнуть, что в процессе развития зародыша очень рано в каждый мезодермальный зачаток встраивается нерв и устанавливается связь между нервной системой и развивающимися мышцами.

МЫШЦЫ И ФАЦИИ ГОЛОВЫ

Большая часть мышц головы располагается в области лица.

На крыше черепа, под кожей волосистой ее части, находится широкое сухожилие — сухожильный шлем. Он плотно срашен с кожей и рыхло — с надкостницей. В сухожильный шлем вплетаются две парные мышцы — лобная и затылочная. При сокращении этих мышц происходит смещение сухожильного шлема (вместе с кожей волосистой части головы) вперед и назад.

Мышцы лица принято делить на две группы: мимические и жевательные.

Мимические мышцы лица (рис. 80) начинаются от костей черепа и вплетаются в кожу. При сокращении этих мышц изменяется мимика (выражение лица). Наиболее крупными мимическими мышцами являются лобная, круговая мышца глаза, круговая мышца рта, щечная, квадратные мышцы верхней и нижней губы.

Лобная мышца находится под кожей в области лба, идет от сухожильного шлема к коже бровей. Мышца поднимает брови и образует поперечные складки на коже лба.

Круговая мышца глаза располагается вокруг глазной щели и при сокращении закрывает ее.

Круговая мышца рта находится вокруг ротовой щели и при сокращении замыкает ее.

Щечная мышца располагается в толще щеки; при сокращении этой мышцы щеки прижимаются к зубам. Кнаружи от щечной мышцы имеется жировая клетчатка (жировой комок), от чего зависит округлость щек.

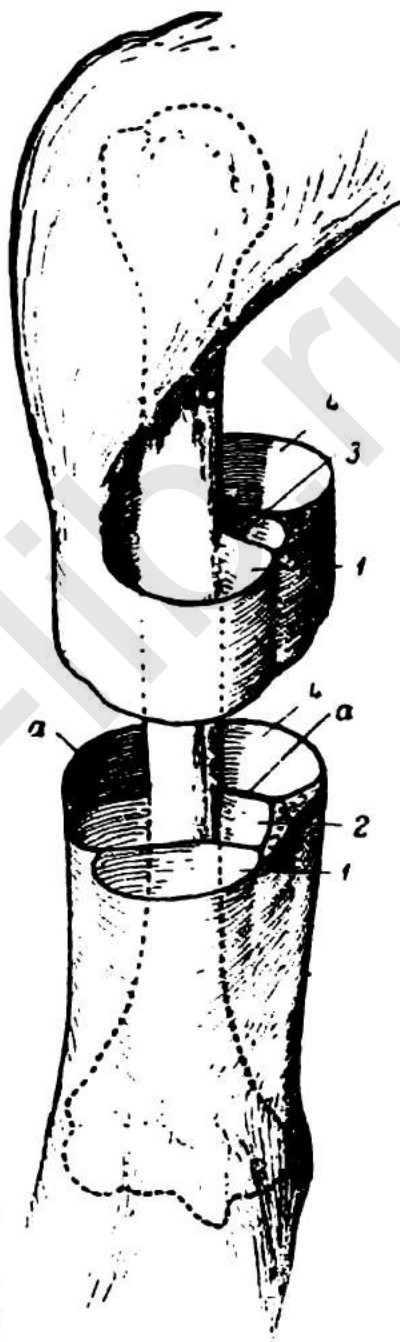


Рис. 79. Схема расположения фасции. Показаны фасциальные влагалища мышц плеча.

1, 2, 3 и 4 — фасциальные влагалища для различных мышц плеча.
а — межмышечные фасциальные перегородки.

Квадратная мышца верхней губы находится в толще одноименной губы и при сокращении поднимает ее.

Квадратная мышца нижней губы располагается в толще одноименной губы и при сокращении опускает ее.

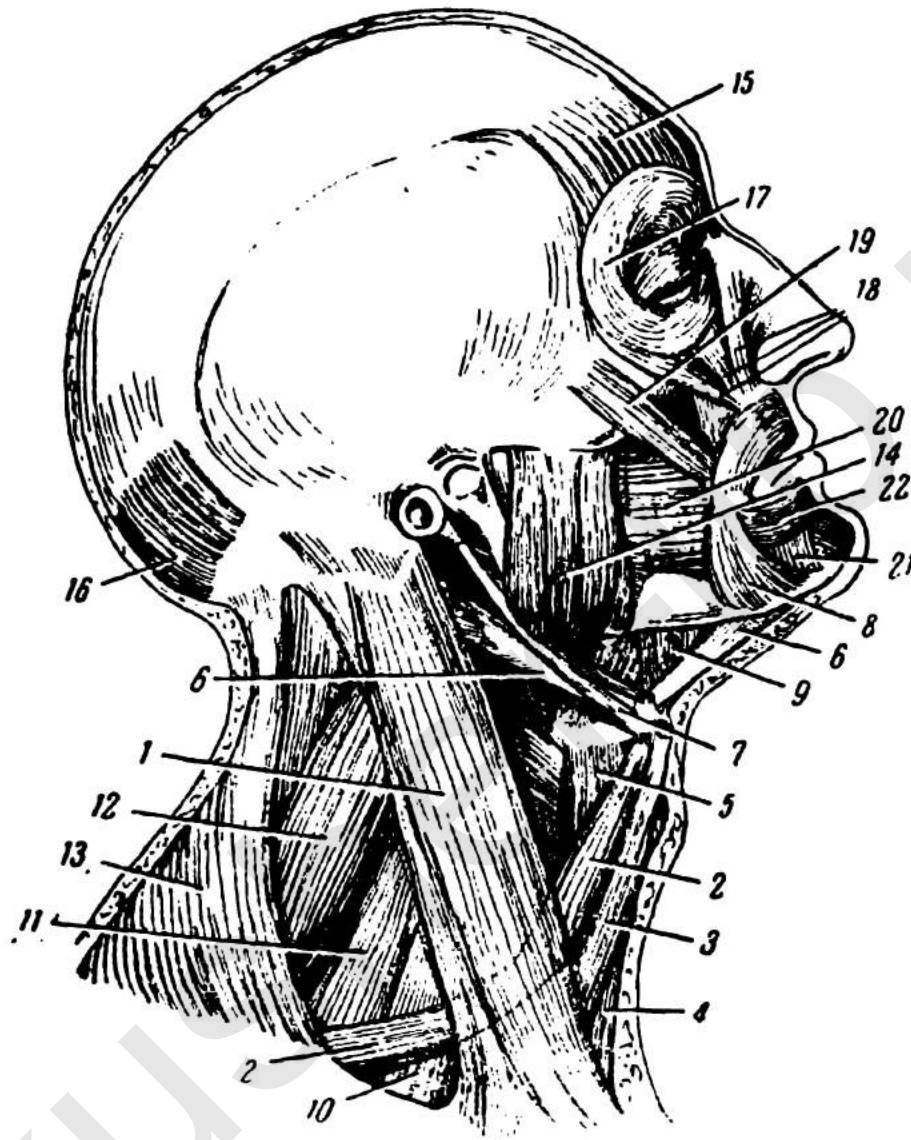


Рис. 80. Мышцы головы и шеи сбоку.

1 — грудно-ключично-сосцевидная мышца; 2 — лопаточно-подъязычная мышца; 3 — грудно-подъязычная мышца; 4 — грудно-щитовидная мышца; 5 — щито-подъязычная мышца; 6 — двубрюшная мышца; 7 — шило-подъязычная мышца; 8 — треугольная мышца; 9 — челюстно-подъязычная мышца; 10 — передняя лестничная мышца; 11 — средняя лестничная мышца; 12 — мышца, поднимающая лопатку; 13 — трапециевидная мышца; 14 — собственно жевательная мышца; 15 — лобная мышца; 16 — затылочная мышца; 17 — круговая мышца глаза; 18 — квадратная мышца верхней губы; 19 — скуловая мышца; 20 — щечная мышца; 21 — квадратная мышца нижней губы; 22 — круговая мышца рта.

К мимическим мышцам относится еще несколько более мелких мышц: скуловая (тянет угол рта кверху и кнаружи), треугольная (тянет угол рта книзу и кнаружи), мышца сморщивающая брови, мышца смеха и др.

Фасции на мимических мышцах не выражены.

Жевательные мышцы прикрепляются обоими концами к костям черепа, причем одним обязательно к нижней челюсти. Благодаря сокращениям этих мышц происходят движения нижней челюсти во время жевания и при разговоре. Жевательных мышц четыре пары: собственно жевательная, височная, наружная крыловидная и внутренняя крыловидная.

Собственно жевательная мышца (рис. 80) идет от скуловой дуги к наружной поверхности угла нижней челюсти.

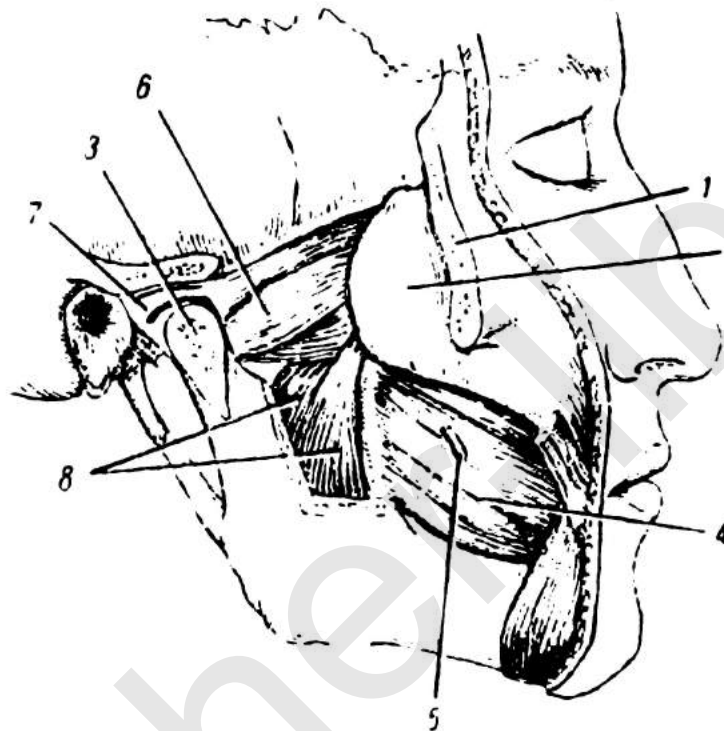


Рис. 81. Крыловидные и щечная мышцы. Скуловая дуга и часть ветви нижней челюсти удалены
1 — скуловая кость; 2 — бугор верхней челюсти; 3 — суставной отросток нижней челюсти; 4 — щечная мышца; 5 — проток околоушной железы; 6 — наружная крыловидная мышца; 7 — диск челюстного сустава; 8 — внутренняя крыловидная мышца.

поднимает нижнюю челюсть (закрывает рот). Эта мышца вместе с лежащей кзади от нее околоушной железой покрыта плотной фасцией (околоушно-жевательная фасция).

Височная мышца занимает всю височную ямку, проходит вниз кнутри от скуловой дуги и прикрепляется к венечному отростку нижней челюсти; она поднимает нижнюю челюсть, а задними пучками тянет ее назад. Височная мышца имеет плотную фасцию (височная фасция).

Наружная крыловидная мышца (рис. 81) лежит в подвисочной ямке, идет от крыловидного отростка основной кости к суставному отростку нижней челюсти, смещает нижнюю челюсть в противоположную сторону. При сокращении этой мышцы с обеих сторон нижняя челюсть выдвигается вперед.

Внутренняя крыловидная мышца (рис. 81) идет от крыловидного отростка основной кости к внутренней поверхности угла нижней челюсти, поднимает нижнюю челюсть. Таким образом, жевательные мышцы поднимают нижнюю челюсть, смещают ее вперед, назад и в стороны. Опускают нижнюю челюсть мышцы шеи, лежащие между нижней челюстью и подъязычной костью.

МЫШЦЫ И ФАЦИИ ШЕИ

Мышцы шеи (см. рис. 80) можно разделить на четыре группы: 1) подкожная мышца шеи, 2) грудино-ключично-сосцевидная мышца, 3) мышцы, лежащие выше и ниже подъязычной кости, 4) глубокие мышцы шеи.

1. Подкожная мышца шеи представляет собой тонкую и широкую мышечную пластинку; лежит под кожей боковой поверхности шеи. При своем сокращении она натягивает кожу шеи и опускает угол рта.

2. Грудино-ключично-сосцевидная мышца — самая крупная мышца шеи, идет от ключицы и грудины к сосцевидному отростку височной кости. Мышца наклоняет голову в ту же сторону (одновременно лицо поворачивается в противоположную сторону). При сокращении этих мышц с обеих сторон голова запрокидывается назад.

3. Мышцы шеи, лежащие выше подъязычной кости, опускают нижнюю челюсть, а при фиксированной нижней челюсти поднимают подъязычную кость и вместе с ней гортань. Такие движения происходят во время акта жевания и глотания.

Выше подъязычной кости находятся четыре мышцы: 1) двубрюшная мышца; состоит из двух мышечных брюшков, соединенных промежуточным сухожилием; переднее брюшко прикрепляется к нижней челюсти, промежуточное сухожилие — к подъязычной кости, заднее брюшко — к сосцевидному отростку височной кости; 2) челюстно-подъязычная мышца; идет от нижней челюсти к подъязычной кости, образуя нижнюю стенку — диафрагму — полости рта; 3) подбородочно-подъязычная мышца; идет от подбородочного выступа нижней челюсти к подъязычной кости; 4) шило-подъязычная мышца; идет от шиловидного отростка височной кости к подъязычной кости. Эта мышца участвует только в поднятии подъязычной кости.

Ниже подъязычной кости лежат следующие мышцы шеи: 1) грудино-подъязычная мышца; идет от грудины к подъязычной кости, опускает подъязычную кость; 2) грудино-щитовидная мышца; идет от грудины к щитовидному хрящу, опускает щитовидный хрящ и вместе с ним гортань; 3) щито-подъязычная мышца; идет от щитовидного хряща к подъязычной кости, поднимает щитовидный хрящ или опускает подъязычную кость; 4) лопаточно-подъязыч-

ная мышца; идет от лопатки к подъязычной кости, состоит из двух брюшков, между которыми имеется промежуточное сухожилие; мышца опускает подъязычную кость.

4) К глубоким мышцам шеи относятся три лестничные мышцы (передняя, средняя и задняя), длинная мышца шеи и длинная мышца головы. Лестничные мышцы начинаются от шейных позвонков и прикрепляются к первому (передняя и средняя лестничные мышцы) и второму ребру (задняя лестничная мышца). Эти мышцы поднимают ребра и тем самым участвуют в акте вдоха. Между передней и средней лестничными мышцами имеется промежуток, называемый межлестничным; он содержит сосуды и нервы.

Длинная мышца шеи и длинная мышца головы располагаются на передней поверхности шейных позвонков. При своем сокращении длинная мышца шеи сгибает шейный отдел позвоночника, а длинная мышца головы наклоняет голову вперед.

Фасции шеи. В области шеи различают три фасции: поверхностную, среднюю и глубокую. Поверхностная фасция шеи очень тонкая, она покрывает подкожную мышцу шеи. Средняя фасция шеи покрывает грудино-ключично-сосцевидную мышцу, все мышцы лежащие выше и ниже подъязычной кости, образует капсулу подчелюстной слюнной железы и сращена с венами шеи. При сокращении лопаточно-подъязычной мышцы эта фасция напрягается и вены шеи расширяются, что способствует продвижению крови к сердцу. Глубокая фасция шеи покрывает спереди глубокие мышцы шеи и шейный отдел позвоночника.

МЫШЦЫ И ФАЦИИ ГРУДИ

Мышцы груди (см. табл. I) разделяют на две группы:

1) мышцы груди, прикрепляющиеся к костям верхней конечности (большая грудная, малая грудная, подключичная и передняя зубчатая мышца);

2) собственные мышцы груди (наружные и внутренние межреберные мышцы).

Большая грудная мышца лежит поверхностно на передней грудной стенке. Начинается от грудины и ключицы, прикрепляется к гребешку большого бугорка плечевой кости. Мышца тянет руку вперед и к срединной линии, а при фиксированной руке поднимает ребра; поднятую руку опускает.

Малая грудная мышца находится под большой грудной мышцей, идет от II—V ребра к клювовидному отростку лопатки; тянет лопатку вниз и вперед, а при фиксированной лопатке поднимает ребра.

Подключичная мышца идет от I ребра к ключице, тянет ключицу вниз.

Передняя зубчатая мышца лежит на боковой поверхности грудной клетки, начинается зубцами от восьми верх-

них ребер и прикрепляется к нижнему углу и внутреннему краю лопатки. Мышца оттягивает лопатку вперед и наружу, при этом происходит ее вращение (рука может быть отведена до вертикального положения).

Наружные и внутренние межреберные мышцы находятся в промежутках между ребрами. Наружные меж-

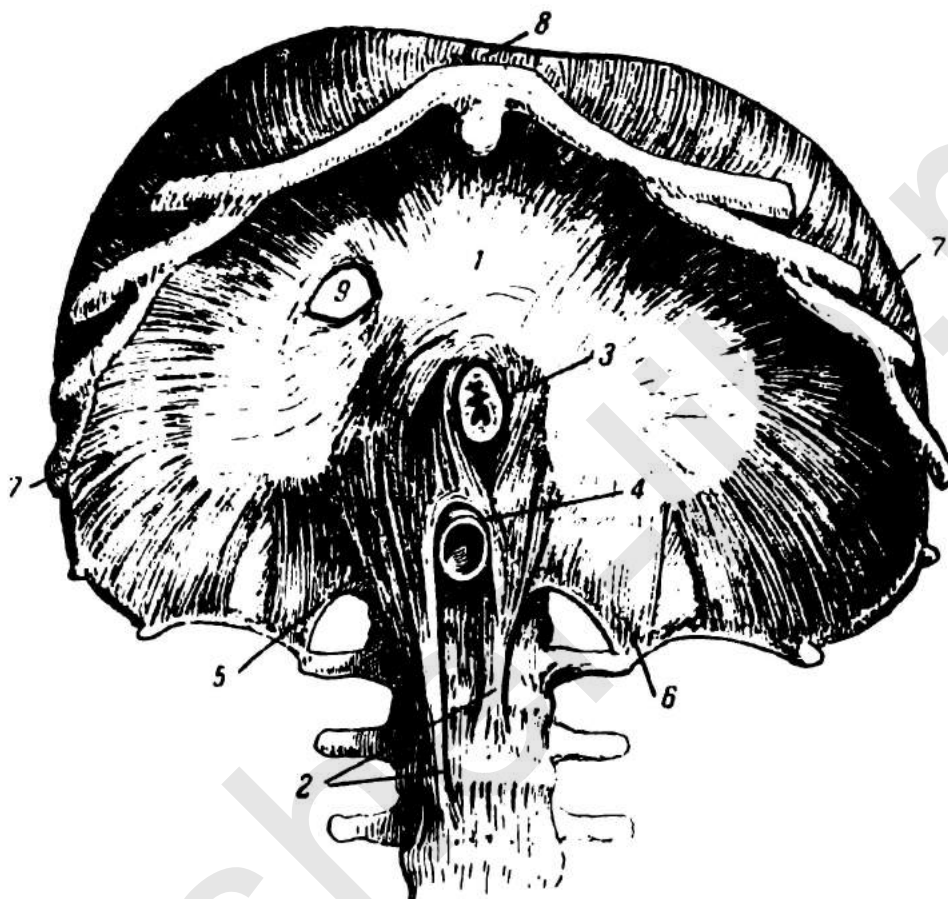


Рис. 82. Диафрагма снизу.

1 — сухожильный центр; 2, 5 и 6 — ножки поясничной части диафрагмы; 3 — отверстие для пищевода; 4 — отверстие для аорты; 7 — реберная часть диафрагмы; 8 — грудинная часть; 9 — отверстие для нижней полой вены.

реберные мышцы поднимают ребра и тем участвуют во вдохе, внутренние межреберные мышцы опускают ребра — участвуют в выдохе.

Фасции груди. В области груди различают три фасции: поверхностную, глубокую и внутригрудную. Поверхностная фасция покрывает большую грудную и переднюю зубчатую мышцу. Глубокая фасция находится под большой грудной мышцей и покрывает малую грудную и наружные межреберные мышцы. Внутригрудная фасция выстилает стенки грудной полости изнутри.

Вместе с мышцами груди обычно описывают диафрагму.

Диафрагма (рис. 82) — непарная мышца, отделяет грудную полость от брюшной, поэтому называется грудобрюшной

преградой. Она представляет тонкую мышечно-сухожильную пластинку, имеющую форму купола, обращенного кверху. Центральный отдел диафрагмы состоит из сухожилия и носит название сухожильного центра. Диафрагма начинается от грудины, ребер и поясничных позвонков, поэтому в ней различают три части. Поясничная часть состоит из трех пар ножек. В диафрагме три больших отверстия: для аорты и для пищевода в поясничной части и для нижней полой вены — в сухожильном центре. Диафрагма участвует в акте дыхания. При своем сокращении она опускается, в результате чего объем грудной клетки увеличивается, легкие расширяются и происходит вдох. При расслаблении диафрагма занимает прежнее положение (поднимается), объем грудной клетки уменьшается и наступает выдох.

Мышцы и фасции живота

К мышцам живота относятся наружная косая, внутренняя косая, поперечная и прямая мышцы живота и квадратная мышца поясницы. Они располагаются между костями грудной клетки и таза и участвуют в образовании стенок брюшной полости. Наружная и внутренняя косые и поперечная мышца живота являются широкими плоскими мышцами с соответствующими сухожилиями — апоневрозами.

Наружная косая мышца живота (табл. I) начинается от восьми нижних ребер и направляется книзу и вперед. Самые задние пучки мышцы прикрепляются к гребню подвздошной кости, а остальные переходят в апоневроз. Нижний край апоневроза подвернут в виде желобка и носит название паховой (пупартовой) связки. Она натянута между передне-верхней остью подвздошной кости и лонным бугорком.

Внутренняя косая мышца живота (рис. 83) находится под наружной косой мышцей, начинается от гребня подвздошной кости и паховой связки. Мышечные пучки расходятся веерообразно, причем задние прикрепляются к нижним ребрам, а остальные переходят в апоневроз.

Поперечная мышца живота (рис. 83) находится под внутренней косой мышцей, начинается от хрящей нижних шести ребер, гребня подвздошной кости и от паховой связки. Мышечные пучки располагаются поперечно, идут к срединной линии и переходят в апоневроз.

Прямая мышца живота (рис. 83) находится снаружи от срединной линии, идет от хрящей V—VII ребра к лонной кости. На протяжении мышцы имеется 3—4 сухожильные перемычки. Прямая мышца живота лежит в сухожильном влагалище, которое образовано апоневрозами наружной косой, внутренней косой и поперечной мышц живота.

Квадратная мышца поясницы располагается между XII ребром и гребнем подвздошной кости, участвует в обра-

зовании задней стенки брюшной полости. Мышца сгибает поясничную часть позвоночника.

Мышцы передней брюшной стенки образуют так называемый брюшной пресс. При своем сокращении они повышают давление внутри брюшной полости и способствуют дефекации (опорожне-

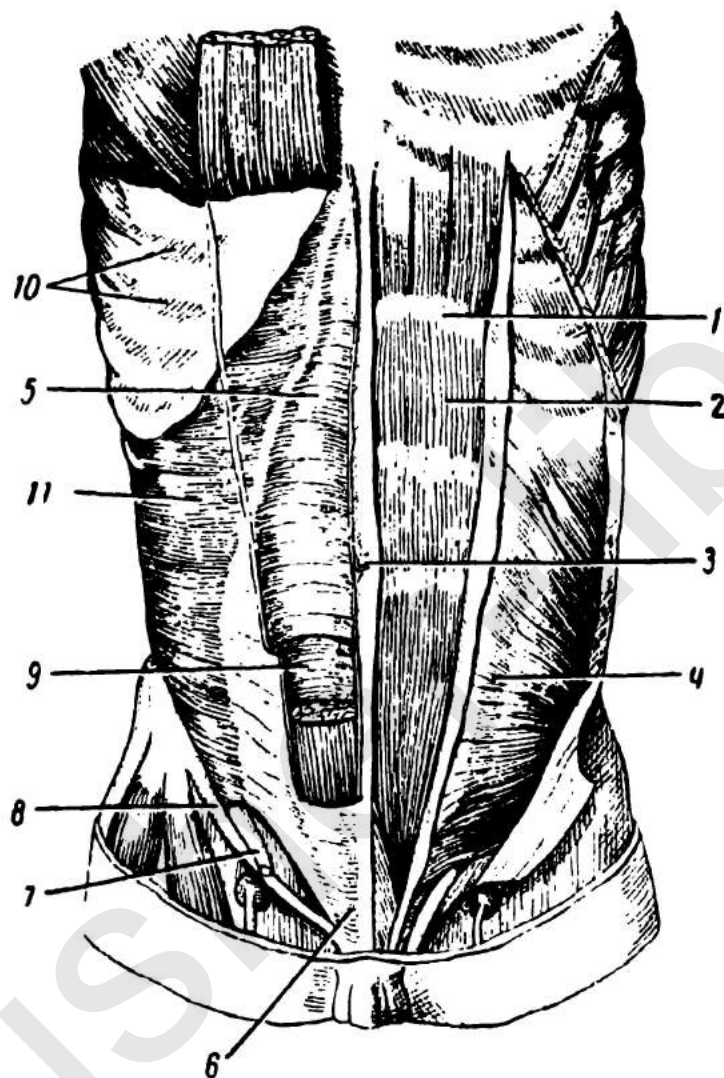


Рис. 83. Мышцы живота. Справа удалены косые мышцы живота и перерезана прямая мышца; слева удалена наружная косая мышца.

1 — сухожильная перемычка, 2 — прямая мышца живота; 3 — пупок; 4 — внутренняя косая мышца; 5 и 6 — влагалище прямой мышцы; 7 — семенной канатик; 8 — паховая связка; 9 — поперечная фасция живота; 10 — межреберные мышцы; 11 — поперечная мышца живота.

ние кишечника), мочеиспусканию, а у женщин, кроме того, акту родов. Мышцы брюшного пресса, будучи связаны с ребрами, участвуют также в акте дыхания. Прямая и косые мышцы живота при своем сокращении приближают грудную клетку к тазу, т. е. производят сгибание туловища. Кроме того, косые мышцы живота участвуют в поворотах туловища.

Фасции живота. Наружная косая мышца живота покрыта тонкой фасцией. Стенки брюшной полости изнутри выстланы фасцией, которая называется внутрибрюшной (или поперечной).

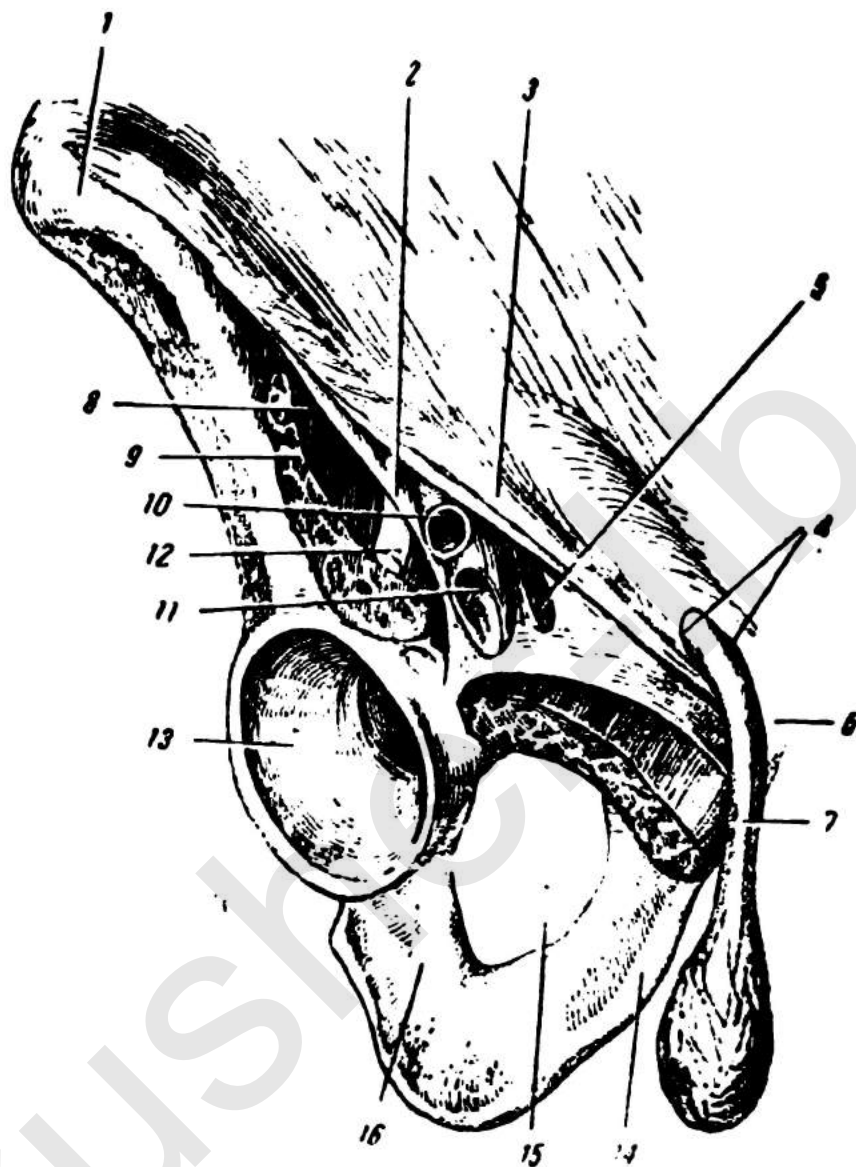


Рис. 84. Паховая область (у мужчин).

1 — подвздошная кость (передне-верхний ост); 2 и 3 — подвздошно-гребешковая связка; 4 — паховая (пупартова) связка; 5 — наружное (подкожное) отверстие пахового канала; 6 — лицевой бугорок; 7 — семенной канатик; 8 — подвздошно-поясничная мышца; 9 — бедренная артерия; 10 — бедренная вена; 11 — бедренный нерв; 12 — ветлужная впадина; 13 — лонная кость; 14 — запирающее отверстие; 15 — седалищная кость.

В стенках живота имеются участки, через которые иногда проникают из брюшной полости под кожу внутренние органы (например, петли кишок), т. е. образуются грыжи. К таким местам относится паховый канал, белая линия живота и пупок.

Паховый канал (canalis inguinalis) представляет собой щелевидное пространство длиной около 5 см (рис. 84). Канал

располагается выше паховой связки, которая является его нижней стенкой. Спереди канал ограничен апоневрозом наружной косой мышцы живота, сверху — нижним краем внутренней косой и поперечной мышцы живота, сзади — фасцией. В паховом канале располагается: у мужчин — семенной канатик, у женщин — круглая связка матки (см. «Половые органы»). В канале два отверстия — наружное и внутреннее. Наружное отверстие находится под кожей несколько выше лонного бугорка; оно представляет собой треугольную щель в апоневрозе наружной косой мышцы живота. Внутреннее отверстие пахового канала находится на задней поверхности передней брюшной стенки, несколько выше середины паховой связки; оно представляет собой воронкообразное углубление, края которого образованы внутрибрюшной фасцией.

У плодов мужского пола через паховый канал проходит яичко при опускании его из поясничной области в мошонку.

Белая линия живота (*linea alba abdominis*). Сухожильные волокна апоневрозов наружной косой, внутренней косой и поперечной мышц живота правой и левой стороны по срединной линии передней брюшной стенки перекрещиваются. Этот перекрест сухожильных волокон называется белой линией живота; она тянется от мечевидного отростка грудины до лонного сращения.

Пупок (*umbilicus*) располагается приблизительно на середине белой линии живота. Он представляет собой рубец, образовавшийся при зарастании пупочного кольца у ребенка после рождения. Через пупочное кольцо у плода проходит пупочный канатик.

МЫШЦЫ И ФАЦИИ СПИНЫ

Мышцы спины делятся на две группы:

1) мышцы спины, прикрепляющиеся к костям верхней конечности (трапециевидная, широкая мышца спины, ромбовидные, мышца, поднимающая лопатку);

2) собственные мышцы спины (верхняя и нижняя задние зубчатые, ремешная, крестцово-остистая и другие).

Трапециевидная мышца (рис. 85) — широкая плоская мышца, располагается под кожей в верхней части спины. Начинается от затылочной кости, выйной связки и остистых отростков грудных позвонков; прикрепляется к лопаточной ости и ключице. В мышце различают три части: верхнюю, среднюю и нижнюю. Верхняя часть мышцы поднимает лопатку, средняя — тянет лопатку к позвоночнику, а нижняя — опускает ее. При сокращении всей мышцы лопатка приближается к позвоночнику.

Широкая мышца спины (рис. 85) — плоская мышца, располагается под кожей в нижней части спины и в боковом отделе грудной клетки. Начинается от шести нижних грудных позвонков, от пояснично-спинной фасции и гребня подвздошной

кости и прикрепляется к гребню малого бугорка плечевой кости. Мышца тянет руку назад к срединной линии, поднятую руку опускает.

Ромбовидная мышца (рис. 85) лежит в верхней части спины под трапециевидной мышцей. Начинается от двух нижних

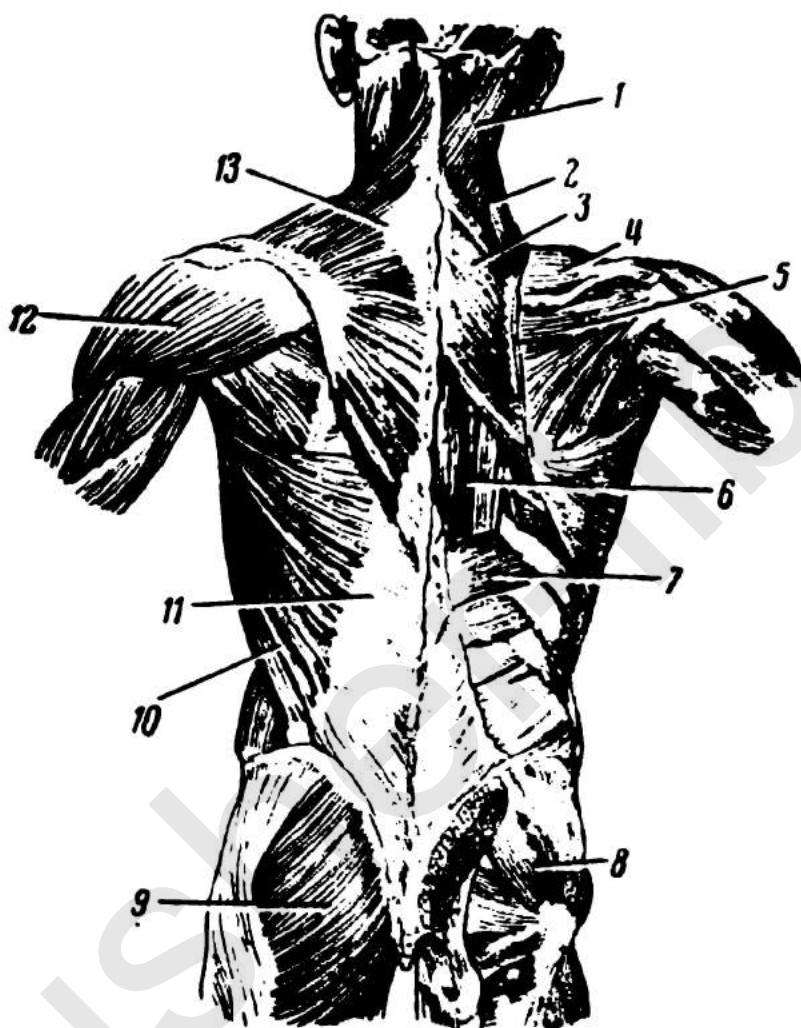


Рис. 85. Мышцы спины. Слева — первый слой, справа — второй.

1 — ромбовидная мышца; 2 — мышца, поднимающая лопатку; 3 — ромбовидная мышца; 4 — надостная мышца; 5 — подостная мышца; 6 — крестцово-остистая мышца; 7 — латиссимальная зубчатая мышца; 8 — средняя ягодичная мышца; 9 — большая ягодичная мышца; 10 — широчайшая мышца спины; 11 — позвоночно-спинная фасция; 12 — дельтовидная мышца; 13 — трапециевидная мышца.

шейных и верхних четырех грудных позвонков и прикрепляется к внутреннему краю лопатки; тянет лопатку к позвоночнику.

Мышца, поднимающая лопатку, лежит на боковой поверхности шеи под верхней частью трапециевидной мышцы, идет от четырех верхних шейных позвонков к внутреннему углу лопатки, поднимает лопатку.

Собственные мышцы спины — глубокие мышцы.

Задняя верхняя зубчатая мышца лежит под ромбовидными мышцами, идет от остистых отростков двух нижних шейных и двух верхних грудных позвонков к верхним ребрам (от II до V), поднимает их (участвует в акте дыхания).

Задняя нижняя зубчатая мышца лежит под широкой мышцей спины, идет от пояснично-спинной фасции к четырем нижним ребрам, опускает их (участвует в акте дыхания).

Ременная мышца (рис. 85) головы и шеи находится на задней поверхности шеи под трапециевидной мышцей. При сокращении этих мышц с обеих сторон голова наклоняется назад, при сокращении с одной стороны — поворачивается в ту же сторону.

Крестцово-остистая мышца (рис. 85) — мощная мышца, расположена сбоку от позвоночника на протяжении от крестца до затылочной кости. Мышца производит разгибание позвоночника, поэтому называется также выпрямителем туловища.

Глубже крестцово-остистой мышцы располагается еще несколько слоев коротких мышц.

Фасции спины. Трапециевидная мышца и широкая мышца спины покрыты тонкой фасцией. В нижней части спины располагается так называемая пояснично-спинная фасция (рис. 85). Она имеет форму ромба и носит характер апоневроза, прочно спаянного с остистыми отростками поясничных позвонков и средним крестцовым гребнем. Пояснично-спинная фасция состоит из двух листков, между которыми находится крестцово-остистая мышца. От этой фасции частично начинаются широкие мышцы живота.

МЫШЦЫ И ФАЦИИ ВЕРХНИХ КОНЕЧНОСТЕЙ

Различают мышцы плечевого пояса и руки (табл. I и II).

Мышц плечевого пояса шесть: дельтовидная, надостная, подостная, подлопаточная, круглая большая и круглая малая.

Дельтовидная мышца идет от лопаточной ости и ключицы к бугристости на плечевой кости, отводит плечо до горизонтального положения. Передние пучки мышцы сгибают плечо, задние разгибают.

Надостная мышца залегает в одноименной ямке лопатки, прикрепляется к большому бугорку плечевой кости, вместе с дельтовидной мышцей отводит плечо.

Подостная мышца залегает в одноименной ямке лопатки, прикрепляется к большому бугорку плечевой кости, вращает плечо наружу.

Подлопаточная мышца залегает в одноименной ямке лопатки, прикрепляется к малому бугорку плечевой кости, вращает плечо внутрь.

Большая круглая мышца идет от лопатки к гребешку малого бугорка плечевой кости, вращает плечо внутрь.

Малая круглая мышца идет от лопатки к большому бугорку плечевой кости, вращает плечо наружу.

Мышцы руки делят на мышцы плеча, мышцы предплечья и мышцы кисти. На плече различают две группы мышц — переднюю и заднюю.

Переднюю группу составляют три мышцы:

1) двуглавая мышца плеча (*musculus biceps brachii*) лежит поверхностно на плече, начинается двумя головками (длинной и короткой) от лопатки, прикрепляется к бугристости лучевой кости. Часть сухожилия этой мышцы в виде плотной фиброзной пластинки (*lacertus fibrosus*) располагается в локтевой ямке и переходит в фасцию предплечья. Двуглавая мышца производит сгибание в плечевом и локтевом суставах;

2) плечевая мышца лежит под двуглавой мышцей, идет от плечевой кости к бугристости локтевой кости, производит сгибание в локтевом суставе;

3) клюво-плечевая мышца идет от клювовидного отростка лопатки к плечевой кости, сгибает плечо.

Задняя группа плеча состоит из одной трехглавой мышцы плеча (*musculus triceps brachii*). Эта мышца начинается одной головкой (длинной) от лопатки и двумя головками от плечевой кости и прикрепляется к локтевому отростку локтевой кости; эта мышца разгибает предплечье.

На предплечье различают две группы мышц — переднюю и заднюю. Почти все передние мышцы предплечья начинаются от внутреннего надмышелка, а задние — от наружного надмышелка плечевой кости. Передняя группа включает следующие мышцы:

1) два сгибателя кисти — лучевой и локтевой; прикрепляются: первый — ко II и III пястным костям, второй — к гороховидной кости;

2) два сгибателя пальцев — поверхностный и глубокий; каждый из них имеет четыре сухожилия, идущие к фалангам II—V пальцев;

3) длинный сгибатель большого пальца; направляется к ногтевой фаланге большого пальца;

4) два пронатора (мышцы, вращающие лучевую кость и кисть внутрь) — круглый и квадратный; прикрепляются к лучевой кости. Задняя группа мышц предплечья включает следующие мышцы:

1) три разгибателя кисти — один локтевой и два лучевых; прикрепляются к пястным костям;

2) общий разгибатель пальцев; делится на четыре сухожилия, которые направляются к фалангам II—V пальцев;

3) два разгибателя большого пальца — длинный и короткий; направляются к фалангам большого пальца;

4) длинная мышца, отводящая большой палец; направляется к первой пястной кости;

5) супинатор (мышца, вращающая лучевую кость и кисть наружу); прикрепляется к лучевой кости.

На наружной поверхности предплечья имеется плече-лучевая мышца, идущая от наружного края нижней трети плече-

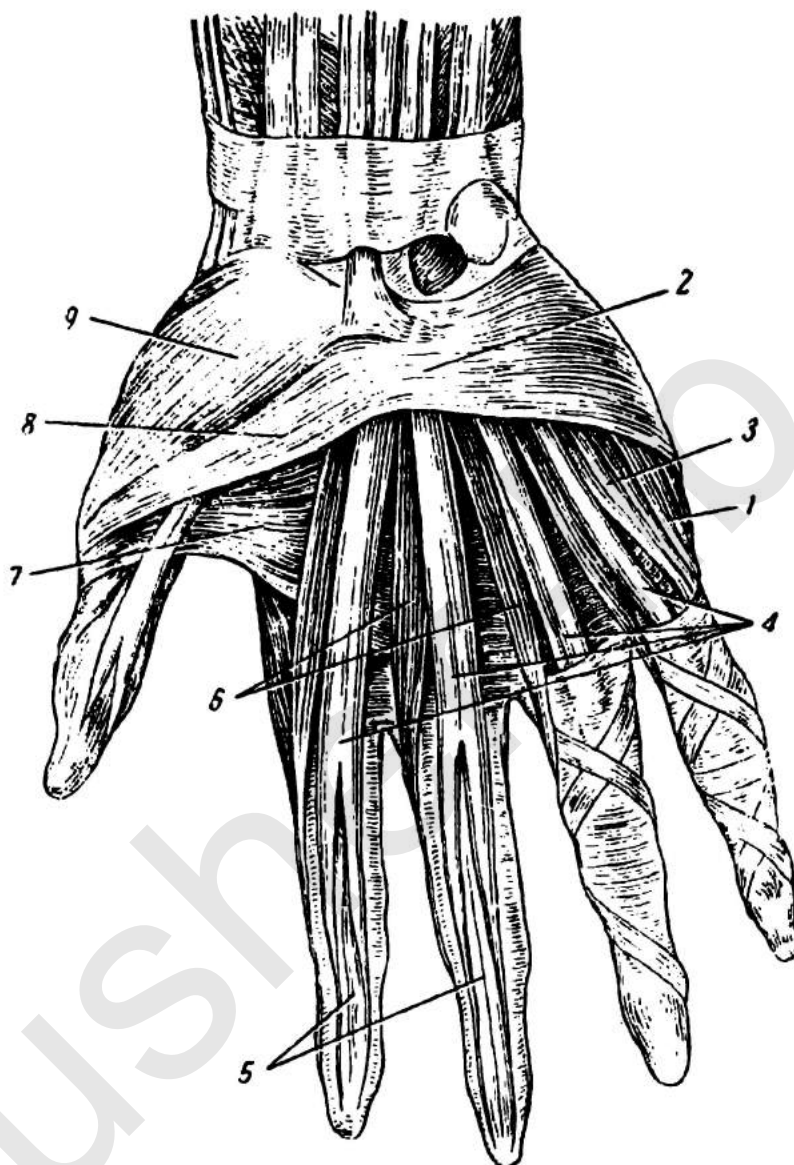


Рис. 86. Мышцы ладонной поверхности кисти.

1 — мышца, отводящая мизинец; 2 — поперечная связка запястья; 3 — короткий сгибатель мизинца; 4 — сухожилия поверхностного сгибателя пальцев; 5 — сухожилия глубокого сгибателя пальцев; 6 — червеобразные мышцы; 7 — приводящая мышца большого пальца; 8 — короткий сгибатель большого пальца; 9 — короткая мышца, отводящая большой палец.

чевой кости к лучевой кости; мышца участвует в сгибании предплечья и вращении лучевой кости.

Названия передних и задних мышц предплечья определяют те движения, которые они производят.

Мышцы кисти (рис. 86) располагаются с ладонной стороны и делятся на три группы: 1) мышцы возвышения

большого пальца, 2) средняя группа и 3) мышцы возвышения мизинца.

Со стороны большого пальца на кисти имеются четыре короткие мышцы: сгибатель, отводящая, приводящая и противопоставляющая большой палец.

Средняя группа мышц кисти состоит из четырех червеобразных мышц (сгибают основные фаланги и выпрямляют средние и ногтевые фаланги пальцев), трех межкостных ладонных мышц (сдвигают пальцы) и четырех межкостных тыльных (раздвигают пальцы).

Со стороны мизинца на кисти имеются мышцы: короткий сгибатель, отводящая и противопоставляющая мизинец.

Фасции. Фасции мышц плечевого пояса выражены хорошо.

Фасция плеча покрывает все мышцы плеча и, кроме того, образует две довольно плотные межмышечные перегородки—внутреннюю и наружную. Последние отделяют переднюю группу мышц плеча от задней группы.

Фасция предплечья лучше выражена на тыльной стороне. В нижней части предплечья она образует кольцеобразное утолщение, в котором различают ладонную и тыльную связку запястья. От этих связок отходят соединительнотканые перегородки, в результате чего образуются фиброзные каналы (шесть каналов под тыльной связкой и два под ладонной связкой запястья). Фиброзные каналы выстланы синовиальной оболочкой, которая образует так называемые синовиальные влагалища для сухожилий мышц, переходящих с предплечья на кисть. В синовиальных влагалищах находится синовиальная жидкость, благодаря чему уменьшается трение сухожилий при сокращении мышц.

Фасция кисти на ладонной стороне представляет собой плотную пластинку и носит название ладонного апоневроза.

Фасция на тыльной стороне кисти выражена слабо.

- Большое практическое значение имеют на верхней конечности подмышечная (подкрыльцовая) впадина и локтевая ямка.

Подмышечная впадина ограничена спереди большой грудной мышцей, сзади — подлопаточной мышцей, снаружи — верхним концом плечевой кости и прилежащими к нему мышцами плеча, с внутренней стороны — передней зубчатой мышцей. Впадина заполнена рыхлой клетчаткой, в которой проходят нервы и сосуды и находится большое количество лимфатических узлов.

Локтевая ямка располагается на передней поверхности области локтевого сустава, между плече-лучевой мышцей и круглым пронатором. Здесь под фиброзной пластинкой (*lacertus fibrosus*) лежит плечевая артерия, а в подкожном слое этой области находятся поверхностные вены, в которые нередко вводят лекарственные растворы.

МЫШЦЫ И ФАСЦИИ НИЖНИХ КОНЕЧНОСТЕЙ

Различают мышцы таза и мышцы ноги (см. табл. I и II).

Мышцы таза

Мышцы таза разделяются на внутренние (подвздошно-поясничная, грушевидная и внутренняя запирательная) и наружные (три ягодичные мышцы, наружная запирательная, квадратная мышца бедра и мышца, напрягающая широкую фасцию).

Подвздошно-поясничная мышца начинается двумя частями, от поясничных позвонков и от подвздошной ямки, проходит на бедро под паховой связкой и прикрепляется к малому вертелу бедренной кости. Мышца сгибает бедро и вращает его наружу, а при фиксированной ноге сгибает поясничный отдел позвоночника.

Грушевидная мышца начинается от передней поверхности крестца, выходит из малого таза через большое седалищное отверстие.

Внутренняя запирательная мышца начинается от тазовой кости вокруг запирательного отверстия, выходит из малого таза через малое седалищное отверстие. Грушевидная и внутренняя запирательная мышцы прикрепляются к большому вертелу бедренной кости и вращают бедро наружу.

Большая ягодичная мышца (см. рис. 85) начинается от наружной поверхности подвздошной кости и от крестца, прикрепляется к бугристости на бедренной кости; она разгибает бедро, а при фиксированных ногах — разгибает таз вместе с туловищем.

Средняя ягодичная (см. рис. 85) и малая ягодичная мышцы начинаются от наружной поверхности подвздошной кости, прикрепляются к большому вертелу бедренной кости; мышцы отводят бедро.

Наружная запирательная мышца начинается от тазовой кости вокруг запирательного отверстия снаружи; квадратная мышца бедра — от седалищного бугра. Обе мышцы прикрепляются к большому вертелу бедренной кости и вращают бедро наружу.

Мышца, напрягающая широкую фасцию бедра, начинается от передне-верхней ости подвздошной кости и вплетается в широкую фасцию бедра; напрягает эту фасцию.

Мышцы ноги

Мышцы ноги разделяют на мышцы бедра, мышцы голени и мышцы стопы. На бедре различают три группы мышц — переднюю, заднюю и внутреннюю. В переднюю группу входят две мышцы: четырехглавая мышца бедра и портняжная мышца.

Четырехглавая мышца бедра — мощная мышца, имеет четыре головки (прямая и три широкие мышцы). Одна головка (прямая мышца) начинается от передне-нижней ости подвздошной кости, а три другие головки — от бедренной кости.

Все четыре головки книзу переходят в общее сухожилие, которое охватывает надколенную чашку и прикрепляется к бугристости большеберцовой кости. Нижняя часть сухожилия этой мышцы носит название собственной связки надколенника. Ударами особого молоточка по этой связке врачи вызывают так называемый коленный рефлекс. Четырехглавая мышца бедра является разгибателем голени.

↳ **Портняжная мышца** — самая длинная мышца в человеческом теле, начинается от передне-верхней ости подвздошной кости, спускается косо вниз и внутрь и прикрепляется к большеберцовой кости вблизи ее бугристости. Эта мышца участвует в сгибании бедра и голени.

↳ Заднюю группу мышц бедра составляют три мышцы: полусухожильная, полуперепончатая и двуглавая. Все три мышцы начинаются от седалищного бугра. Полусухожильная и полуперепончатая мышцы прикрепляются к большеберцовой кости, двуглавая мышца бедра — к малоберцовой кости. Задние мышцы бедра производят сгибание голени и разгибание бедра. Кроме того, при согнутом колене двуглавая мышца вращает голень наружу, а две другие мышцы — внутрь.

↳ Внутренняя группа мышц бедра состоит из пяти мышц: гребешковой, стройной и трех приводящих — длинной, короткой и большой. Они берут начало от лонной и седалищной костей и прикрепляются к бедренной кости (за исключением стройной мышцы, прикрепляющейся к большеберцовой кости); эти мышцы приводят ногу.

На голени различают три группы мышц: переднюю, заднюю и наружную. Все мышцы с голени переходят на стопу.

Передняя группа состоит из трех мышц — передней большеберцовой, длинного разгибателя пальцев (II—V) и длинного разгибателя большого пальца. Передняя большеберцовая мышца разгибает стопу и поднимает ее внутренний край (супинация), а две другие разгибают пальцы.

Задняя группа мышц голени включает четыре мышцы: трехглавую, заднюю большеберцовую, длинный сгибатель пальцев (II—V) и длинный сгибатель большого пальца стопы. Трехглавая мышца голени — очень мощная мышца, лежит поверхностно и в свою очередь состоит из двух мышц — икроножной и камбаловидной; обе мышцы внизу образуют общее сухожилие (пяточное, или ахиллово, сухожилие), которое прикрепляется к бугру пяточной кости. Трехглавая мышца производит сгибание в голеностопном суставе (поднимает пятку, когда становятся на носки). Под трехглавой мышцей находится задняя большеберцовая мышца, длинный сгибатель пальцев и длинный сгибатель большого пальца стопы. Эти мышцы проходят позади внутренней лодыжки на стопу. Задняя большеберцовая мышца сгибает стопу и поднимает ее внутренний край, а две другие мышцы сгибают пальцы.

Наружная группа мышц голени состоит из двух мышц — малоберцовой длинной и малоберцовой короткой. С голени эти мышцы переходят на стопу, огибая наружную лодыжку. Малоберцовые мышцы поднимают наружный и опускают внутренний край стопы (пронация стопы).

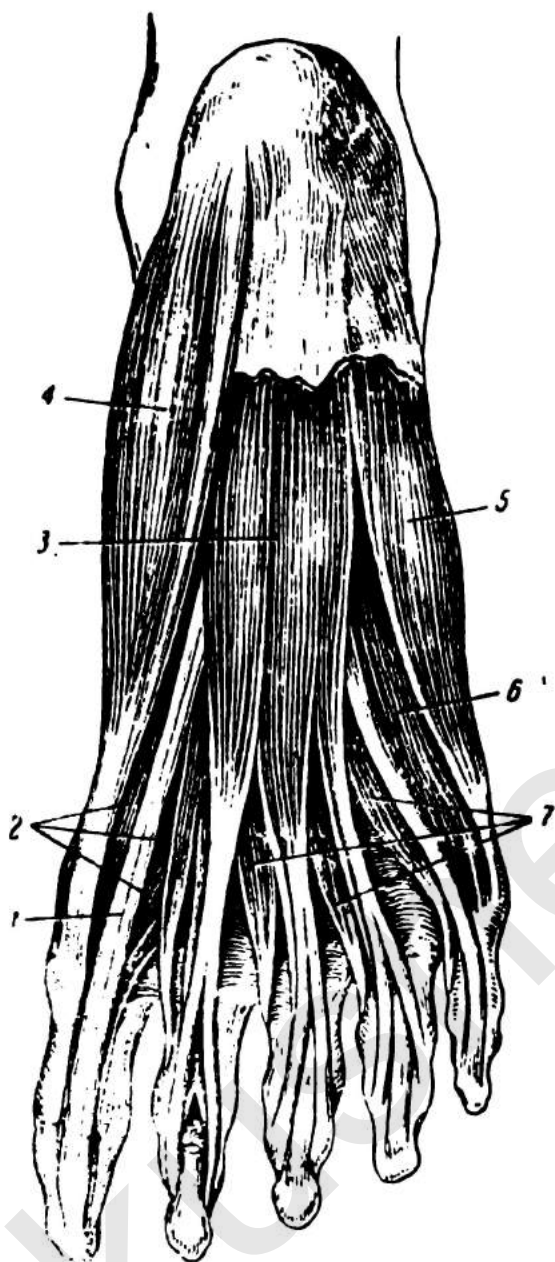


Рис. 87 Мышцы подошвенной поверхности стопы.

1 — сухожилие длинного сгибателя большого пальца; 2 — короткий сгибатель большого пальца; 3 — короткий сгибатель пальцев; 4 — мышца, отводящая большой палец; 5 — мышца, отводящая мизинец; 6 — сгибатель мизинца; 7 — червеобразные мышцы.

Мышцы стопы. Различают мышцы тыла и мышцы подошвы стопы. На тыле стопы одна мышца — короткий разгибатель пальцев, которая имеет пять сухожилий по числу пальцев. На подошве стопы мышцы делят на три группы (рис. 87): внутреннюю, наружную и среднюю. Внутренняя группа состоит из трех мышц: короткого сгибателя, мышцы отводящей и мышцы приводящей большой палец стопы. Наружная группа образована тремя мышцами — коротким сгибателем, мышцей отводящей и мышцей противопоставляющей пятый палец. Средняя группа включает следующие мышцы: короткий сгибатель пальцев, квадратную мышцу подошвы (сгибает пальцы), четыре червеобразные мышцы (сгибают основные фаланги), три межкостные подошвенные мышцы (сдвигают пальцы) и четыре межкостные тыльные мышцы (раздвигают пальцы). Функция большинства мышц стопы понятна из их названия.

Фасции. Внутренние мышцы таза покрыты фасцией, выстилающей стенки брюшной полости изнутри (внутрибрюшная фасция). Ягодичные мышцы покрыты хорошо выраженной фасцией. От нее в толщу большой ягодичной мышцы отходят соединительнотканые отростки, отделяющие одни мышечные лучки от других.

Фасция бедра носит название широкой фасции. Это самая крепкая фасция в человеческом теле. На наружной поверхности бедра она образует утолщение в виде широкой полосы. От широкой фасции отходят три межмышечные фасциальные перегородки, которые отделяют друг от друга три группы мышц бедра. На передней поверхности бедра ниже паховой связки имеется участок (овальная ямка), где широкая фасция истончена. Здесь через фасцию проходит вена и лимфатические сосуды. Этот участок фасции называется продырявленной пластинкой.

Фасция голени покрывает все мышцы голени. В нижней части голени фасция образует утолщение, называемое поперечной связкой голени. Около голеностопного сустава сухожилия мышц голени, переходящие на стопу, заключены в синовиальные влагалища. На передней поверхности сустава — три синовиальных влагалища, позади внутренней лодыжки — три и позади наружной лодыжки — общее влагалище малоберцовых мышц.

На тыле стопы фасция тонкая, но вблизи голеностопного сустава она утолщается, образуя крестообразную связку. Фасция подошвы стопы представляет очень плотную пластинку и носит название подошвенного апоневроза.

Большое практическое значение имеют на нижней конечности бедренный треугольник, бедренный канал и подколенная ямка.

Бедренный треугольник ограничен сверху паховой связкой, снаружи — портняжной мышцей, снизу — длинной приводящей мышцей. В области этого треугольника проходят самые крупные сосуды бедра — бедренная артерия и вена, глубокие артерия и вена бедра, а также большая подкожная вена.

Бедренный канал располагается в области бедренного треугольника, ниже внутреннего отдела паховой связки. Как особое пространство он в норме не существует, образуется только при возникновении бедренной грыжи, т. е. при выхождении внутренних органов под кожу бедра. Длина бедренного канала около 2—2,5 см. Стенками его являются два листка широкой фасции бедра и бедренная вена. В нормальных условиях, когда нет грыжи, небольшое пространство между этими образованиями занято клетчаткой и лимфатическими сосудами. Канал имеет два отверстия — внутреннее и наружное. Внутреннее отверстие находится между внутренним концом паховой связки и лонной костью и прикрыто фасцией. Наружному отверстию бедренного канала соответствует углубление на широкой фасции бедра, носящее название овальной ямки; оно располагается в верхнем отделе бедра.

Подколенная ямка находится на задней поверхности области коленного сустава. Она ограничена с боков сухожилиями задних мышц бедра и двумя головками икроножной мышцы голени. В подколенной ямке проходят крупные кровеносные сосуды (подколенная артерия и вена) и нервы (общий малоберцовый и большеберцовый), окруженные клетчаткой.

ФИЗИОЛОГИЯ МЫШЦ

Основные свойства мышц

Мышечная ткань, как и все другие ткани, обладает свойством возбудимости, т. е. способностью отвечать на раздражение, приходить в деятельное состояние. Основной функцией мышечной ткани, отличающей ее от других тканей, является сократимость, т. е. способность укорачиваться. Сокращаются мышцы с определенной силой, благодаря чему могут производить работу.

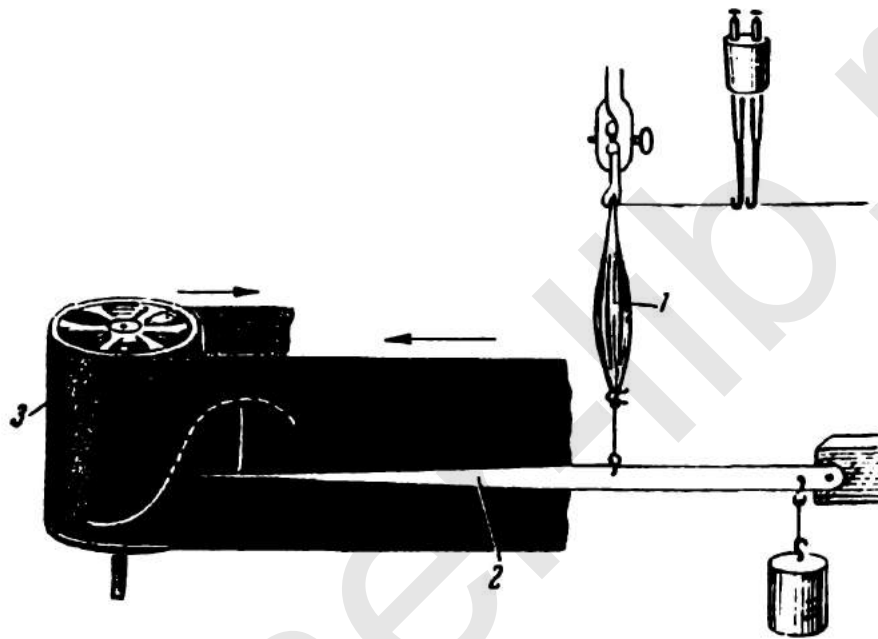


Рис. 88. Запись кривой мышечного сокращения.
1 — икроножная мышца; 2 — пишущий рычажок; 3 — барабан кимографа.

В организме мышцы приходят в деятельное состояние и сокращаются под влиянием нервных импульсов, которые поступают по двигательным нервам из центральной нервной системы. Как уже было отмечено, сокращения поперечнополосатых мышц контролируются нашим сознанием (произвольные движения), а движения гладких мышц происходят непроизвольно.

Мышца обладает также свойством растяжимости, т. е. способна растягиваться (до известной степени). После устранения причин, вызвавших растяжение мышцы, она принимает прежнее положение; это свойство называется эластичностью.

Регистрация мышечных сокращений. В лаборатории изучение физиологических свойств мышц производят с помощью специальных приборов. В частности, для регистрации мышечных сокращений употребляется прибор миограф. Он состоит из штатива с зажимами и пишущего рычажка. Свободный конец рычажка придвинут к вращающемуся цилиндру, имеющему закопченную

поверхность (кимограф). С помощью такого прибора регистрируют мышечные сокращения изолированной мышцы (рис. 88). Для этого из задней лалки лягушки готовят (отпрепаровывают) так называемый нервно-мышечный препарат. Он состоит из икроножной мышцы, подходящего к ней нерва (седалищный нерв) и бедренной кости, к которой мышца прикреплена. Один конец мышцы укрепляется в зажиме миографа, а другой соединяется с пишущим рычажком. Раздражая мышцу непосредственно или через нерв, можно вызвать ее сокращение. Раздражение производят обычно электрическим током от индукционной катушки (пользуясь таким аппаратом, можно легко дозировать силу тока). При сокращении мышцы свободный конец пишущего рычажка будет вычерчивать кривую мышечного сокращения. Такая кривая называется *миограммой* (рис. 89).




Рис. 89. Кривая одиночного мышечного сокращения.
a — момент раздражения; *b* — начало сокращения; *ab* — латентный период.
бвг — период укорочения; *гд* — период расслабления мышцы.

Наблюдения над свойствами мышц производят также и при помощи других приборов.

Мышечное сокращение. Мышцы начинают сокращаться всегда через некоторое время после раздражения. Этот период между приложением раздражителя и началом сокращения мышцы называется *периодом скрытого возбуждения*, или *латентным периодом*. Для мышц человека он измеряется тысячными долями секунды.

Для того чтобы вызвать сокращение мышцы, раздражение должно достигнуть определенной силы. Наименьшая сила раздражения, вызывающая самое слабое сокращение мышцы, называется *пороговым раздражением*. Раздражения меньшей силы, чем пороговое (они не вызывают сокращения мышцы), называются *подпороговыми*, а раздражения большей силы — *надпороговыми*.

Степень сокращения мышцы до известного предела зависит от силы раздражения. Дело в том, что мышечные волокна, входящие в состав каждой мышцы, обладают разной степенью возбудимости: одни сокращаются в ответ на меньшую силу раздражения (высокая возбудимость), другие — в ответ на большую (низкая возбудимость). Поэтому увеличение силы раздражения выше пороговой до определенного предела будет сопровождаться повышением степени сокращения.

При изучении мышечных сокращений принято различать одиночное мышечное сокращение и длительное (суммарное) сокращение, или тетанус.

Одиночное сокращение мышцы возникает в ответ на очень короткое раздражение и может быть вызвано лишь искусственно в лаборатории.

Тетаническое сокращение (тетанус) наблюдается в том случае, когда раздражения падают на мышцу одно за другим и новое возбуждение в мышце возникает раньше, чем закончилось предыдущее сокращение. Сокращения поперечнополосатых мышц в организме носят характер тетанических. Тетаническое сокращение в мышце сопровождается большой тратой энергии.

Величина тетанического сокращения, как установил Н. Е. Введенский, зависит от силы и частоты падающих на мышцу раздражений.

Сокращение мышцы сопровождается уменьшением ее длины и увеличением толщины.

Мышцы живого организма никогда не бывают полностью расслабленными; они даже при покое находятся в состоянии некоторого напряжения. Это состояние называется мышечным тонусом. Во время сокращения напряжение мышцы изменяется в разной степени в зависимости от условий, в которых она находится. В одних случаях при сокращении происходит укорочение мышцы без заметного изменения ее напряжения (например, если мышца укорачивается, не поднимая груза).

В других случаях при сокращении мышцы заметного укорочения ее не происходит, но резко увеличивается напряжение (например, при попытке поднять непосильный груз). Следовательно, степень укорочения мышцы и степень ее напряжения при сокращении различны.

Физиологические особенности различных мышц. В зависимости от строения и функциональных особенностей различают поперечнополосатые мышцы, гладкие мышцы и сердечную мышцу. Свойства сердечной мышцы будут рассмотрены при описании строения и функции сердца. Основные особенности функции гладких мышц по сравнению с поперечнополосатыми сводятся к следующему.

Скрытый (латентный) период возбуждения у гладких мышц больше, чем у поперечнополосатых. У гладких мышц и пороговое раздражение выше, следовательно, возбудимость у них ниже. Сокращение гладких мышц происходит медленнее и более продолжительно, чем поперечнополосатых мышц. Для поперечнополосатых мышц характерно тетаническое сокращение. Гладкие мышцы способны переходить в длительное укорочение, но оно не является тетанусом. При длительном укорочении гладких мышц в отличие от тетануса обмен веществ почти не изменяется.

Гладкие мышцы, по сравнению с поперечнополосатыми, обладают большей растяжимостью, что имеет существенное значение в функции органов, объем которых резко изменяется (мочевой пузырь, матка). Гладкие мышцы сокращаются непроизвольно, поперечнополосатые — по воле человека. Благодаря сокращениям поперечнополосатых мышц происходят перемещения частей скелета и человек может производить различные трудовые процессы. Гладкие мышцы находятся в стенках полых внутренних органов (желудок, кишечник, мочевой пузырь и др.). От сокращения гладких мышц зависит объем этих органов, величина их просвета, а также перемещение содержимого внутренних органов (например, пищи в пищеварительном канале).

Работа мышц. Мышцы при своем сокращении производят работу. Любая работа измеряется в килограммометрах, т. е. выражается произведением величины груза (в килограммах) на высоту (в метрах), на которую он поднят. Величина работы мышц зависит от силы мышц и их длины. Сила мышцы прямо пропорциональна поперечному сечению всех мышечных волокон, составляющих данную мышцу. Иными словами, чем толще мышца, тем больший груз она может поднять. От длины мышцы зависит высота, на которую этот груз может быть поднят. Следовательно, чем толще и длиннее мышца, тем большую работу она в состоянии произвести.

Утомление мышц. Мышца не может производить работу беспрерывно. При длительной непрерывной работе наступает постепенное снижение работоспособности мышц. Такое состояние носит название мышечного утомления. При мышечном утомлении сила сокращения мышц уменьшается, а сами сокращения становятся более замедленными. При этом имеет место удлинение скрытого периода возбуждения мышцы и понижение ее возбудимости. Наступление утомления мышц зависит от частоты их сокращений. Слишком частые сокращения вызывают быстрое утомление. Продолжительность работоспособности мышцы зависит также от величины нагрузки, падающей на нее. Для каждой мышцы может быть найдена определенная частота сокращений и величина нагрузки, при которых наиболее длительно сохраняется работоспособность мышцы. Отсюда вытекает практический вывод, что величина нагрузки и ритм движений влияют на работоспособность человека, занимающегося физическим трудом, а следовательно, и на количество выполняемой им работы.

Установлено, что на работоспособность мышц оказывает влияние центральная нервная система. От состояния ее зависит быстрота наступления утомления. Это связано с тем, что все процессы, происходящие в мышце, регулируются нервной системой.

Большую роль в повышении работоспособности играет систематическая тренировка (упражнения). При физической трени-

ровке происходят изменения не только в мышцах (развитие мышц и связанное с этим увеличение их силы), но и во всех других системах органов, в частности, укрепляется сердечно-сосудистая и дыхательная система. Все это приводит к укреплению здоровья и повышению выносливости человека. Мышечные движения человека, как на это указал еще И. М. Сеченов, имеют значение для развития мозга.

Физические упражнения являются одним из методов, применяемых в медицинской практике (лечебная физкультура) для быстрого восстановления здоровья больных.

В нашей стране уделяется большое внимание физкультуре и спорту как одному из мероприятий, направленных на всестороннее развитие человека.

ДЫХАТЕЛЬНАЯ СИСТЕМА. ДЫХАНИЕ

Общий обзор системы органов дыхания

Между организмом и окружающей средой происходит постоянно газообмен. У человека, как и у животных, стоящих на высокой ступени развития, для этой цели имеется специальный аппарат — система органов дыхания. К системе органов дыхания относятся: полость носа, гортань, дыхательное горло (иначе — трахея), bronхи и легкие (рис. 90). Органы дыхания в зависимости от функций можно подразделить на воздухоносные пути и дыхательную часть. Дыхательная часть — это легочные альвеолы (пузырьки): в них происходит газообмен между воздухом и кровью. Все другие органы дыхательной системы являются воздухоносными путями, они служат для проведения вдыхаемого и выдыхаемого воздуха.

К воздухоносным путям следует отнести и глотку, так как через ее носовую и ротовую часть во время дыхания проходит воздух из полости носа в гортань.

Одна из особенностей строения органов дыхания состоит в том, что стенки большинства из них имеют твердый, костный или хрящевой скелет и поэтому не оппадают; в них всегда находится воздух. Все воздухоносные пути изнутри выстланы слизистой оболочкой, имеющей мерцательный эпителий. В слизистой оболочке находятся железы, которые выделяют на ее поверхность слизь. Пыль и микробы, попадающие с воздухом, прилипают к слизи. Реснички мерцательного эпителия дыхательных путей постоянно колеблются в направлении, обратном струе вдыхаемого воздуха. Это способствует очищению дыхательных путей от пыли и микробов. Стенки легочных альвеол имеют другое строение (см. «Легкие»).

Развитие органов дыхания. Зачатком всей системы органов дыхания, за исключением полости носа, является желобовидное выпячивание первичной кишки, возникающее на третьей неделе развития зародыша. Передний отдел этого выпячивания в процессе развития превращается в гор-

тань и трахею. Задний отдел выпячивания подразделяется на два слепо заканчивающихся пузырька, которые вырастают в подлежащую мезенхиму и ветвятся. Из них развиваются бронхи и альвеолы легких. Следует при этом отметить, что из выпячивания первичной кишки, следовательно, из энто-

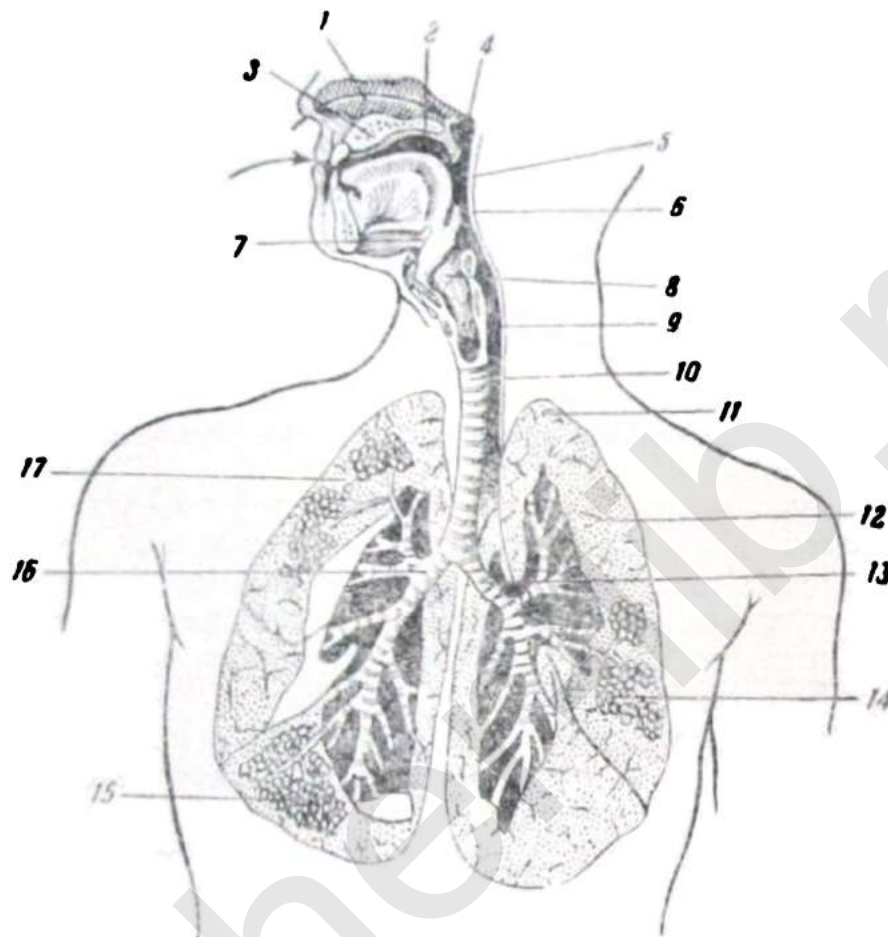


Рис. 90. Дыхательная система (схема).

1 — полость носа; 2 — полость рта; 3 — твердое небо; 4 — носоглотка; 5 — ротовая часть глотки; 6 — надгортаннык; 7 — подъязычная кость; 8 — гортань; 9 — пищевод; 10 — трахея; 11 — верхушка левого легкого; 12 — левое легкое; 13 — левый бронх; 14 и 15 — легочные пузырьки — альвеолы (увеличены); 16 — правый бронх; 17 — правое легкое. Показаны разветвления бронхов в легких.

дермы, образуется только эпителий, выстилающий гортань, трахею, бронхи и альвеолы легких. Все другие ткани, входящие в состав этих органов (хрящи, мышцы, соединительная ткань), развиваются из мезенхимы.

Значение дыхания

Для жизнедеятельности организма, помимо питательных веществ, необходимо достаточное количество кислорода. Кислород участвует в процессе обмена веществ, происходящего в тканях. Прекращение поступления кислорода приводит к гибели тканей и организма. Наиболее чувствительна к недостатку кислорода нервная ткань.

Обмен газов, происходящий в легких, называется легочным дыханием. Он состоит в том, что из легких в кровь поступает кислород, а обратно — углекислый газ. Одновременно с углекислым газом из организма через легкие частично удаляется и вода в виде водяных паров. Кислород, поступающий в кровь, разносится по всему организму и переходит из крови в ткани, где участвует в окислительных процессах. В тканях в результате обмена веществ образуется углекислый газ; из тканей он переходит в кровь и вместе с кровью поступает в легкие. Обмен газов, происходящий в тканях, носит название тканевого дыхания. Тканевое дыхание представляет сложный процесс, в котором участвуют особые вещества — дыхательные пигменты и дыхательные ферменты.

При изучении системы органов дыхания следует иметь в виду, что с ней связаны и другие функции — обоняние и звукообразование. Орган обоняния находится в полости носа, при помощи его человек воспринимает запахи. Органом звукообразования является гортань.

Полость носа

Полость носа (cavum nasi) является начальным отделом системы органов дыхания (рис. 91). Воздух в нее попадает через два отверстия — ноздри. Скелет полости носа образован костями и хрящами. Различают верхнюю, нижнюю, две боковые стенки и перегородку полости носа. Кверху от полости носа находится передняя черепная ямка, книзу — полость рта, по бокам — глазницы и пазухи верхнечелюстных костей, кзади — носоглотка (описание костных стенок полости носа приведено на стр. 101). Из хрящей, участвующих в образовании стенок полости носа, наиболее крупные — большой хрящ крыла носа (парный) и хрящ перегородки носа. Перегородка полости носа разделяет ее на две половины — правую и левую. В каждой половине от боковой стенки свисают три носовые раковины; между ними находятся три носовых хода — верхний, средний и нижний. Стенки полости носа покрыты слизистой оболочкой, выстланной мерцательным эпителием. В этой оболочке проходят в большом количестве кровеносные сосуды, а также нервные волокна и их окончания. Железы слизистой оболочки выделяют секрет — слизь, которая увлажняет стенки полости носа. На поверхности слизистой оболочки всегда находятся клетки крови — лейкоциты, обладающие способностью захватывать микробы. В слизистой оболочке верхнего отдела полости носа имеются чувствительные обонятельные клетки, составляющие орган обоняния. Полость носа сообщается с придаточными воздухоносными пазухами (пазуха верхнечелюстной, лобной и клиновидной костей, лабиринт решетчатой кости), стенки которых выстланы слизистой оболочкой; последняя переходит в эти пазухи из полости носа. В полость носа открывается слезно-носовой канал.

Воздух в полости носа очищается от пыли, согревается и увлажняется.

Посредством двух отверстий — хоан — полость носа сообщается с носоглоткой. Из носоглотки воздух переходит в ротовую часть глотки, а затем в гортань. Глотка будет описана даль-

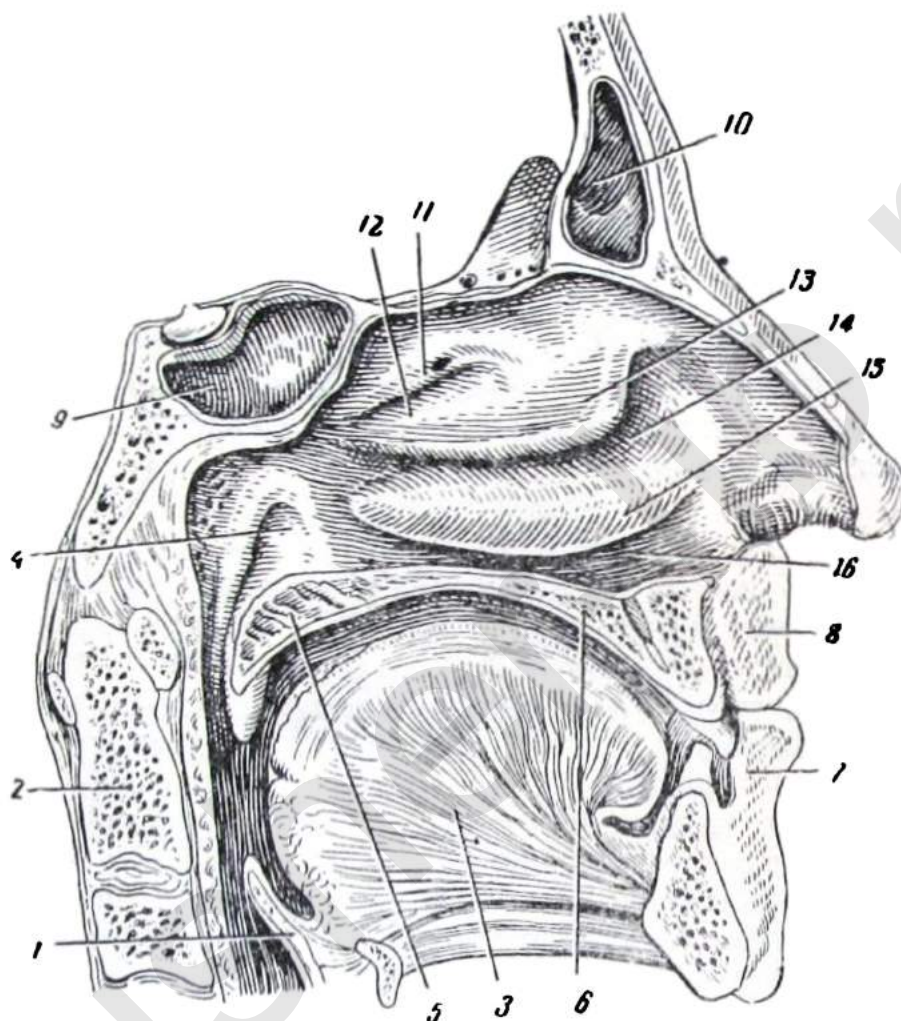


Рис. 91. Полость носа и полость рта (разрез).

1 — надгортанник; 2 — второй шейный позвонок; 3 — язык; 4 — глоточное отверстие слуховой трубы; 5 — мягкое небо; 6 — твердое небо; 7 — нижняя губа; 8 — верхняя губа; 9 — пазуха клиновидной кости; 10 — пазуха лобной кости; 11 — верхняя раковина; 12 — верхний носовой ход; 13 — средняя раковина; 14 — средний носовой ход; 15 — нижняя раковина; 16 — нижний носовой ход.

ше (см. «Система органов пищеварения»). Напомним, что носоглотка посредством слуховой трубы сообщается с полостью среднего уха.

Дышать можно не только через нос, но и через рот; однако при этом воздух недостаточно очищается и не согревается. В результате могут наступить болезненные изменения в органах дыхания. Длительное дыхание через рот сопровождается нарушением в физическом развитии (например, неправильное развитие грудной клетки).

Гортань

Гортань (larynx) располагается в области шеи на уровне IV—VI шейного позвонка (рис. 92). Спереди она покрыта мышцами шеи, лежащими ниже подъязычной кости, по бокам от нее располагаются доли щитовидной железы и крупные сосуды шеи, а сзади — глотка. Остов гортани образован хрящами. Самый крупный из них щитовидный хрящ; его можно хорошо прощупать. Меньшими по размеру являются перстневидный хрящ, парный черпаловидный хрящ и надгортанник. Надгортанник находится позади языка и во время глотания прикрывает вход в гортань, благодаря чему пища не попадает в дыхательные пути. Перстневидный хрящ лежит в основании гортани. Все хрящи соединяются между собой при помощи связок и суставов.

Изнутри гортань покрыта слизистой оболочкой, выстланной мерцательным эпителием. Гортань служит для проведения воздуха и является органом звукообразования. В образовании звуков участвуют голосовые связки. Их две — правая и левая. Они натянуты между щитовидным и черпаловидными хрящами и ограничивают голосовую щель. Голосовые связки состоят из эластических соединительнотканых волокон. При напряжении голосовых связок выдыхаемый воздух приводит их в колебание, в результате чего возникают звуки. В членораздельной речи участвуют также язык, полость рта, губы, полость носа.

Напряжение или расслабление голосовых связок и сужение или расширение голосовой щели зависят от сокращения мышц гортани. Расширяет голосовую щель парная задняя перстне-черпаловидная мышца. Другие мышцы гортани (боковая перстне-черпаловидная, перстне-щитовидная, голосовая и др.) участвуют в сужении голосовой щели или в изменении напряжения голосовых связок. Все мышцы гортани поперечнополосатые.

Гортань на уровне верхнего края VII шейного позвонка переходит в дыхательное горло.

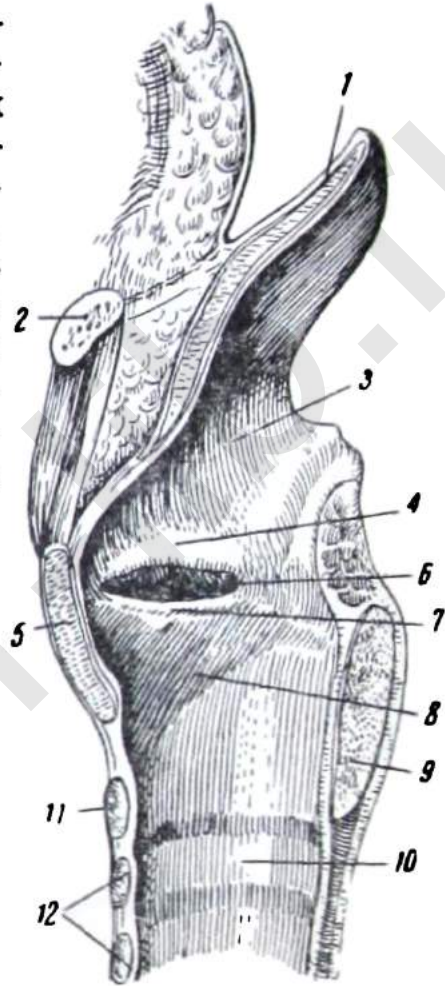


Рис. 92. Гортань (разрез).

1 — надгортанник; 2 — подъязычная кость; 3 и 8 — полость гортани; 4 — желудочковая складка; 5 — щитовидный хрящ; 6 — желудочек гортани; 7 — голосовая складка; 9 — пластинка перстневидного хряща; 10 — полость трахеи; 11 — дуга перстневидного хряща; 12 — хрящи трахеи.

Дыхательное горло

Дыхательное горло, или трахея (рис. 93), представляет трубку длиной около 12 см. Остовом трахеи являются хрящевые полукольца, соединенные между собой связками. Задняя стенка трахей мягкая, состоит из соединительнотканной перепонки и довольно тесно связана с пищеводом. Изнутри трахея выстлана

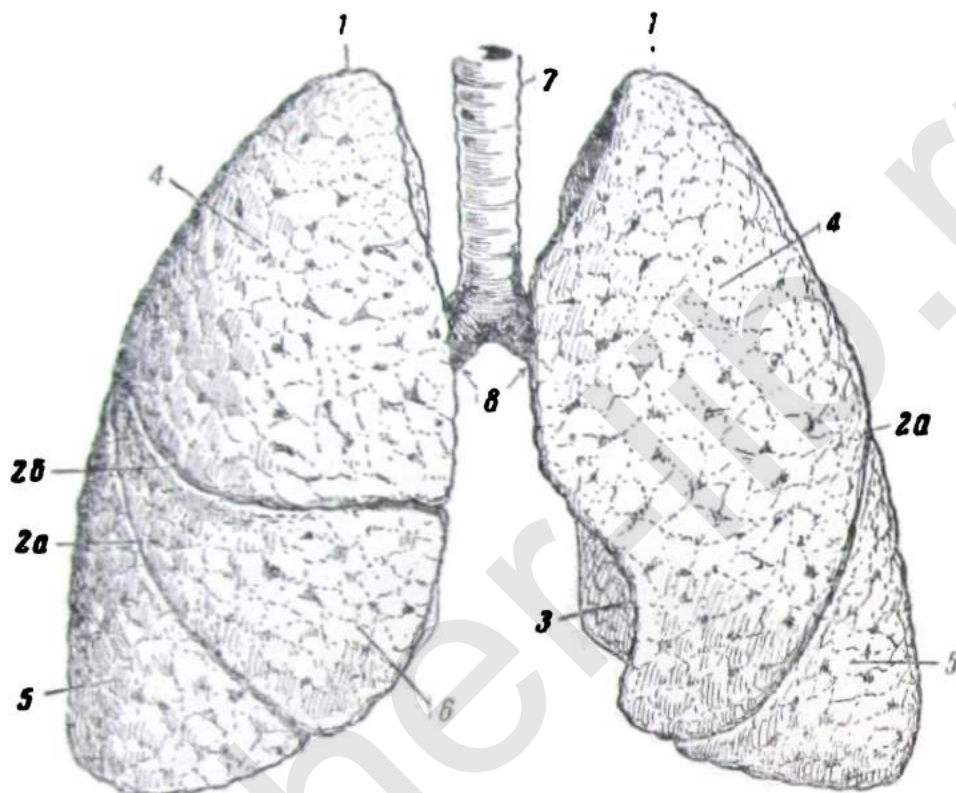


Рис. 93. Дыхательное горло (трахея), бронхи и легкие (вид спереди).

1 — верхушка легкого; 2а, 2б — междольевые борозды; 3 — сердечная вырезка; 4 — верхняя доля; 5 — нижняя доля; 6 — средняя доля (правое легкое); 7 — трахея; 8 — бронхи.

слизистой оболочкой, в толще которой находятся гладкие мышечные волокна и железы, выделяющие слизь. Снаружи трахея покрыта соединительнотканной оболочкой.

Из области шеи трахея переходит в грудную полость и на уровне V грудного позвонка делится на два бронха. Это разделение носит название бифуркации трахеи.

Бронхи

Бронхи (рис. 93) — правый и левый — называются главными; они входят в легкие и там делятся на бронхи меньшего диаметра. Стенка бронхов такого же строения, как и стенка дыхательного горла. Правый бронх шире, но короче левого и по положению является продолжением трахеи.

Легкие

Легкие (по-латыни *pulmo*, по-гречески *рпейтоп*) находятся в грудной полости (рис. 93). Легких два — правое и левое. Каждое легкое имеет форму конуса; верхняя, суженная часть его называется верхушкой, нижняя, расширенная — основанием. Верхушка выступает в область шеи на 2—3 см выше ключицы, основание обращено к диафрагме. На легком различают три

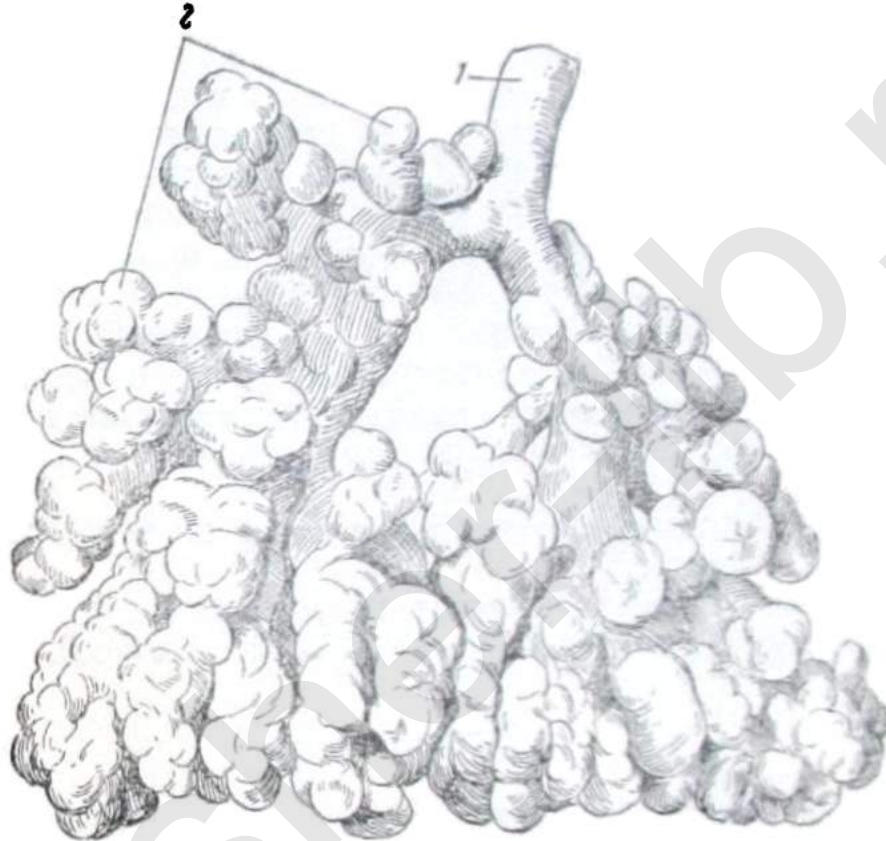


Рис. 94. Слепок бронхиол и легочных альвеол дольки легкого (увеличение в 10 раз).

1 — бронхиола; 2 — легочные пузырьки (альвеолы).

поверхности — реберную, диафрагмальную и средостенную. Средостенная поверхность обращена к середине, на ней имеется углубление — ворота легкого (*hilus pulmonis*). Через ворота легкого проходят бронхи, нервы легкого, ветвь легочной артерии, две легочные вены и лимфатические сосуды. Все эти образования объединены соединительной тканью в общий пучок, носящий название корня легкого.

Главный бронх, войдя в легкое, внутри его делится древовидно на более мелкие бронхи, в стенках которых также имеются хрящи. Самые мелкие разветвления бронхов (диаметром 0,3—0,4 мм) называются бронхиолами. В стенке бронхиол в отличие от бронхов нет хрящей и желез.

Вся система разветвлений бронхов в легком носит название бронхиального дерева (см. рис. 90).

Правое легкое состоит из трех, а левое из двух долей. Доли отделены друг от друга бороздами, которые видны на поверхности легкого. Каждая доля в свою очередь состоит из множества легочных долек (рис. 94). Между дольками лежат прослойки соединительной ткани, в которой проходят нервы, кровеносные и лимфатические сосуды. В дольку входит бронх, называемый дольковым бронхом; внутри дольки он разделяется на бронхиолы. Бронхиолы переходят в расширения — альвеоларные ходы, на стенках которых находятся выпячивания, называемые легочными пузырьками, или альвеолами. Альвеола имеет форму полушария диаметром 0,2—0,3 мм. Стенка альвеолы состоит из одного ряда плоского, так называемого дыхательного эпителия, лежащего на тонком слое эластических волокон. К альвеолам прилежит сеть кровеносных капилляров. Через стенку альвеол и кровеносных капилляров и происходит газообмен: в кровь из альвеол поступает кислород, а обратно — углекислый газ. Альвеолы составляют дыхательную часть легкого, а бронхи — его воздухоносный отдел. В легких взрослого человека насчитывается около 300—400 млн. альвеол; общая поверхность их составляет около 100 м².

По своему строению легкие напоминают железу, имеющую гроздевидное строение.

Воспаление легкого называется пневмонией.

Легкие покрыты серозной оболочкой¹ — плеврой.

Плевра

Плевра (pleura) представляет собой тонкую блестящую пластинку. Около каждого легкого она образует плевральный мешок. В плевре различают два листка — пристеночный и внутренностный.

Пристеночный листок плевры покрывает с внутренней стороны стенки грудной полости. В нем различают три части — реберную, диафрагмальную и средостенную. Одна часть пристеночной плевры переходит в другую; в местах перехода образуются щелевидные пространства — синусы (пазухи). Наиболее значительный из них диафрагмально-реберный синус (правый и левый). При вдохе легкое расширяется и заходит в плевральные синусы, за исключением нижней части диафрагмально-реберного синуса.

Внутренностный листок плевры сращен с веществом легкого. У корня легкого один листок плевры переходит в другой. Между двумя листками плевры (пристеночным и внутренностным) имеется щелевидное пространство — полость плевры.

¹ Серозный — от латинского слова serosus — сывороточный; серозная оболочка, т. е. оболочка, выделяющая жидкость, подобную сыворотке.

В полости плевры находится небольшое количество серозной жидкости, которая увлажняет прилегающие друг к другу листки плевры. Благодаря этому уменьшается трение плевры во время дыхания. В полости плевры воздуха нет, и давление там отрицательное.

Воспаление плевры называется плевритом.

Границы легкого и плевры (рис. 95 А и Б). В практической медицине при различных заболеваниях органов грудной

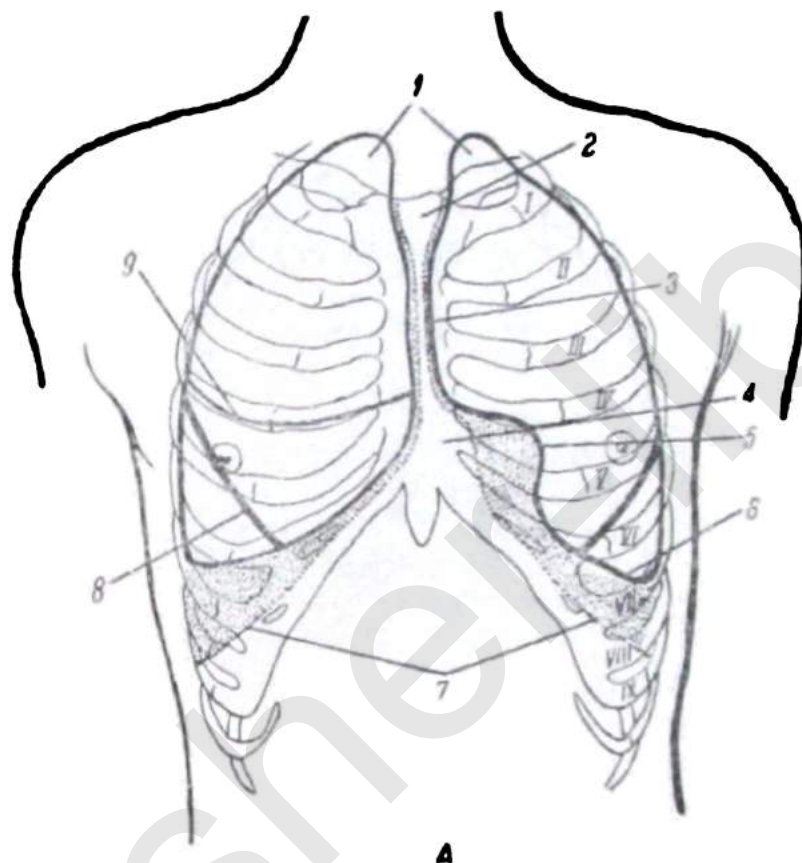


Рис. 95А. Границы легких и пристеночной плевры. Вид спереди. I—IX — ребра.

1 — верхушки легких; 2 — верхнее межплевральное пространство; 3 — передний край левого легкого; 4 — нижнее межплевральное пространство; 5 — сердечная вырезка; 6 — нижний край легкого; 7 — нижний край плевры; 8 и 9 — межреберные борозды.

полости приходится часто определять границы легкого и плевры. Верхушка легкого, как уже указывалось, находится в области шеи на 2—3 см выше ключицы. Передняя граница легкого от верхушки проводится косо книзу и кнутри через грудно-ключичное сочленение до места соединения рукоятки грудины с ее телом. Отсюда передняя граница правого легкого спускается по грудине почти отвесно, заходя несколько влево от срединной линии, до уровня хряща VI ребра, где она переходит в нижнюю границу. Передняя граница левого легкого спускается по грудине вниз только до уровня хряща IV ребра, затем отклоняется влево, пе-

ресекает хрящ V ребра, достигает VI ребра, где переходит в нижнюю границу. Такая разница в передней границе левого легкого обусловлена тем, что большая часть сердца расположена влево от срединной линии.

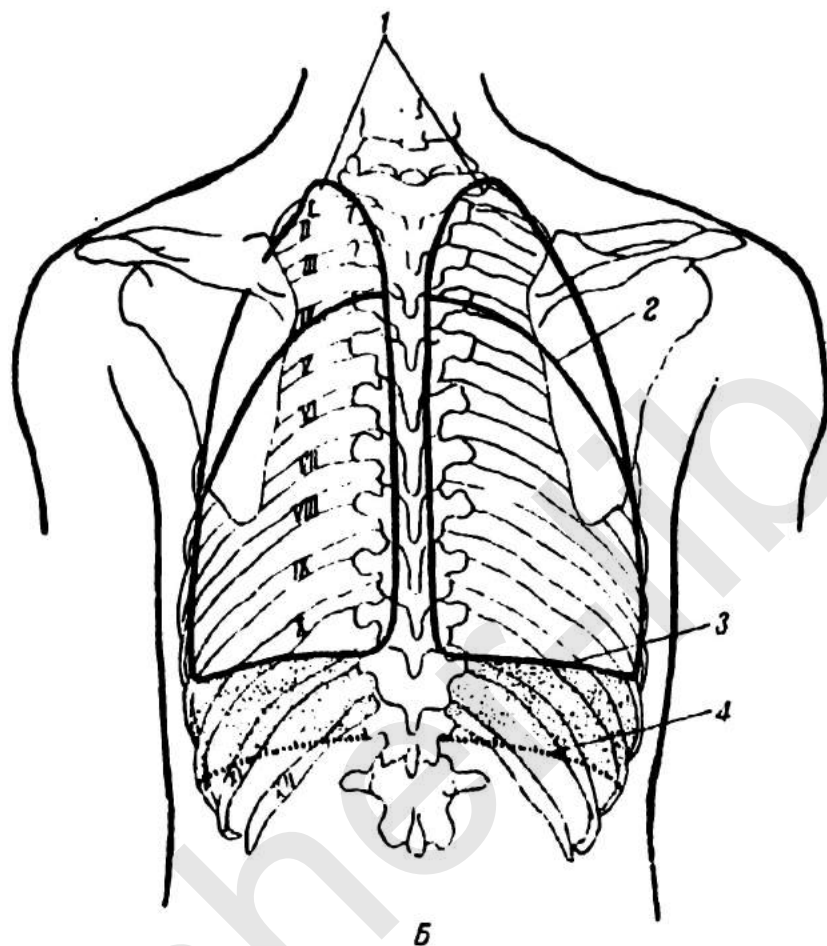


Рис. 95Б. Границы легких и пристеночной плевры. Вид сзади. I—XII—ребра.

1 — верхушки легких; 2 — межребровая борозда; 3 — нижний край легкого; 4 — нижний край плевры.

Для определения нижней границы легкого и плевры условно проводят вертикальные линии: среднелючичную (проводят через середину ключицы), среднюю подкрыльцовую (через середину подкрыльцовой впадины), лопаточную (через нижний угол лопатки) и околопозвоночную (сбоку от позвоночника).

Нижняя граница легкого определяется по среднелючичной линии на уровне VI ребра, по средней подкрыльцовой на уровне VIII ребра, по лопаточной на уровне X ребра, по околопозвоночной на уровне XI ребра. Нижняя граница плевры проходит на одно ребро ниже границы легкого. Задняя граница легкого определяется по околопозвоночной линии. Передняя и задняя границы плевры почти совпадают с соответствующими границами легкого.

Средостение

Средостение (mediastinum) представляет собой пространство, занимаемое органами, расположенными в грудной полости между двумя легкими. Оно ограничено спереди грудной, сзади — грудным отделом позвоночника, снизу сухожильным центром диафрагмы, с боков — средостенными частями плевры. Средостение условно делят на переднее и заднее, границу между ними проводят через корни легких. В переднем средостении находятся сердце, вилочковая железа и крупные кровеносные сосуды: восходящая аорта, легочная артерия, верхняя полая вена и др. В заднем средостении располагаются пищевод, нервы и сосуды (блуждающие нервы, симпатические нервы, грудная аорта, грудной лимфатический проток и др.).

§ Механизм вдоха и выдоха

Акт дыхания состоит из ритмично повторяющихся вдоха и выдоха.

Вдох осуществляется следующим образом. Под влиянием нервных импульсов сокращаются мышцы, участвующие в акте вдоха: диафрагма, наружные межреберные мышцы и др. Диа-

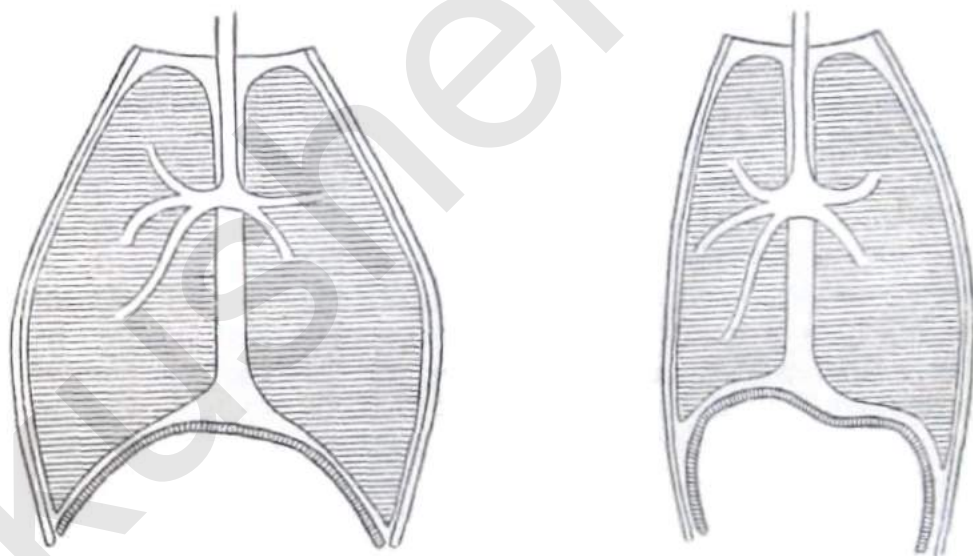


Рис. 96. Изменения грудной клетки и диафрагмы при дыхании (схема).

Слева — вдох: грудная клетка расширена, диафрагма опущена. Справа — выдох: грудная клетка уменьшена в объеме, диафрагма поднята.

фрагма при своем сокращении опускается (уплощается), что ведет к увеличению вертикального размера грудной полости (рис. 96). При сокращении наружных межреберных и некоторых других мышц поднимаются ребра, при этом увеличиваются передне-задний и поперечный размеры грудной полости. Таким

образом, в результате сокращения мышц увеличивается объем грудной клетки. Вследствие того что в полости плевры воздух отсутствует и давление в ней отрицательное, вслед за увеличением объема грудной клетки расширяются и легкие. При расширении легких давление воздуха внутри них понижается (оно становится ниже атмосферного) и атмосферный воздух устремляется по дыхательным путям в легкие. Короче говоря, при вдохе происходит последовательно: сокращение мышц — увеличение объема грудной клетки — расширение легких и уменьшение давления внутри легких — поступление атмосферного воздуха по воздухоносным путям в легкие.

Выдох происходит вслед за вдохом. Мышцы, участвующие в акте вдоха, расслабляются (диафрагма при этом поднимается), ребра в результате сокращения внутренних межреберных и других мышц и вследствие своей тяжести опускаются. Объем грудной клетки уменьшается, легкие сжимаются, давление в них повышается (становится выше атмосферного) и воздух по воздухоносным путям устремляется наружу.

Дыхательные движения ритмичны. У взрослого человека в минуту происходит 16—18 дыхательных движений. У детей они чаще (у новорожденных около 60 в минуту). Как правило, физическая нагрузка, особенно у людей мало тренированных, сопровождается учащением дыхания. При многих болезнях также наблюдается учащение дыхательных движений. Во время сна дыхание урежается.

Пневмоторакс. При травме грудной клетки с повреждением плевры в плевральную полость поступает атмосферный воздух — происходит пневмоторакс. При этом давление в полости плевры будет таким же, как и в легком. Легкое вследствие своей эластичности спадается и не участвует в дыхании. В медицинской практике прибегают иногда к искусственному введению воздуха в полость плевры (искусственный пневмоторакс).

Регуляция дыхания осуществляется нервной системой. Русский ученый Н. А. Миславский показал, что в продолговатом мозгу имеется скопление нервных клеток, регулирующих дыхательные движения, — дыхательный центр. Он связан при помощи двигательных нервов с дыхательными мышцами и посредством чувствительных нервов — с легкими. Дыхательный центр находится попеременно то в состоянии возбуждения, то в состоянии торможения. При возбуждении дыхательного центра из него по двигательным нервам передаются нервные импульсы к дыхательным мышцам. В результате происходит вдох. Затем наступает торможение дыхательного центра, в этот момент передача нервных импульсов к мышцам, участвующим в акте вдоха, прекращается и наступает выдох. Изменения состояния дыхательного центра, возбуждение и торможение, происходят рефлекторно через нервную систему и под влиянием некоторых веществ, находящихся в крови (гуморальное влияние).

В стенках легочных альвеол находятся чувствительные окончания блуждающего нерва. Во время вдоха легочные альвеолы растягиваются, что раздражает чувствительные окончания. Возникшие нервные импульсы по чувствительным нервам передаются в дыхательный центр и вызывают его торможение (наступает выдох). Во время выдоха раздражение нервных окончаний в легочных альвеолах исчезает и нервные импульсы, тормозящие деятельность дыхательного центра, в него не поступают. Дыхательный центр приходит в состояние возбуждения (наступает вдох).

Одним из специфических раздражителей дыхательного центра является углекислота. Повышение концентрации углекислоты в крови, омывающей дыхательный центр, сопровождается его возбуждением. При этом увеличиваются глубина и частота дыхания. В результате в крови содержание углекислоты уменьшается. Понижение концентрации углекислоты в крови сопровождается торможением дыхательного центра. При этом уменьшаются глубина и частота дыхания, что приводит снова к накоплению углекислоты в крови. Так происходит постоянное чередование обоих процессов.

Установлено, что возбуждение дыхательного центра возникает также в результате раздражения углекислотой чувствительных нервных окончаний, имеющих в стенках кровеносных сосудов. На состояние дыхательного центра могут оказывать влияние и другие химические вещества, поступающие в кровь, в частности, некоторые лекарства.

Дыхание подчинено коре головного мозга, доказательством чего является то, что человек может произвольно задерживать дыхание (правда, на очень короткое время) или изменять его глубину и частоту.

С дыханием связаны защитные акты: кашель и чихание. Осуществляются они рефлекторно, причем центры этих рефлексов находятся в продолговатом мозгу.

Кашель возникает в ответ на раздражение слизистой оболочки гортани, глотки или бронхов (при попадании туда частиц пыли, пищи и др.). При кашле после глубокого вдоха происходит быстрый энергичный выдох. Воздух с силой выталкивается из дыхательных путей и приводит при этом в движение голосовые связки (возникает характерный звук). Вместе с воздухом удаляется то, что раздражало дыхательные пути.

Чихание происходит в ответ на раздражение слизистой оболочки полости носа и по тому же принципу, что и кашель.

Кашель и чихание называются защитными дыхательными рефлексами.

6. Жизненная емкость легких

Для функциональной характеристики легких пользуются определением их жизненной емкости. Под жизненной емкостью легких понимают то количество воздуха, которое человек спо-

собен выдохнуть после глубокого вдоха. В среднем она равна $3\,500\text{ см}^3$. Величина жизненной емкости легких в значительной степени зависит от тренировки, возраста и пола. Систематические занятия физкультурой и спортом способствуют увеличению жизненной емкости легких (у некоторых физкультурников она достигает $6\,000\text{—}7\,000\text{ см}^3$). У женщин жизненная емкость в сред-




Рис. 97. Спирометр (исследуемый произвел глубокий выдох).

нем меньше, чем у мужчин; у молодых она больше, чем у пожилых людей. Для определения жизненной емкости легких пользуются особым прибором — спирометром (рис. 97).

При спокойном дыхании за один вдох в легкие поступает около 500 см^3 воздуха. Этот объем носит название дыхательного воздуха.

После выдоха, даже самого глубокого, в легких остается около $1\,000\text{ см}^3$ воздуха. Этот объем называется остаточным воздухом. Легкое, опущенное в воду, не тонет в силу наличия в нем остаточного воздуха. У плода до рождения легочное дыхание отсутствует и легкие не содержат воздуха. Кусочек такого легкого в воде тонет. Воздух поступает в легкие после рождения при первом вдохе.

Состав вдыхаемого и выдыхаемого воздуха

Атмосферный воздух, поступающий в легкие во время вдоха, называется **вдыхаемым** воздухом. Воздух, выделяемый наружу через дыхательные пути во время выдоха, — **выдыхаемым**. Выдыхаемый воздух — это смесь воздуха, заполнявшего альвеолы, — альвеолярного воздуха, с воздухом, находившимся в воздухоносных путях (в полости носа, гортани, трахеи и бронхах). Состав вдыхаемого, выдыхаемого и альвеолярного воздуха в нормальных условиях у здорового человека довольно постоянен и определяется следующими цифрами.

Содержание газов (в процентах)

	<i>Кислород</i>	<i>Углекислый газ</i>	<i>Азот и другие газы</i>
Вдыхаемый воздух	20,94	0,03	79,03
Выдыхаемый воздух	16,3	4	79,7
Альвеолярный воздух	14,2	5,2	80,6

Эти цифры могут несколько колебаться в зависимости от различных условий (состояние покоя или работы и др.). Но при всех условиях альвеолярный воздух отличается от вдыхаемого значительно меньшим содержанием кислорода и большим содержанием углекислого газа. Это происходит в результате того, что в легочных альвеолах из воздуха поглощается в кровь кислород, а обратно выделяется углекислый газ.

Газообмен в легких обусловлен тем, что в легочных альвеолах и в венозной крови, притекающей к легким, давление кислорода и углекислоты различно: давление кислорода в альвеолах выше, чем в крови, а давление углекислого газа, наоборот, в крови выше, чем в альвеолах. Поэтому в легких и осуществляется переход кислорода из воздуха в кровь, а углекислоты — из крови в воздух. Такой переход газов объясняется определенными физическими законами: если давление какого-нибудь газа, находящегося в жидкости и в окружающем ее воздухе, различно, то газ переходит из жидкости в воздух и наоборот, пока давление не уравнивается.

В смеси газов, какой является воздух, давление каждого газа определяется процентным содержанием данного газа и называется **парциальным давлением** (от латинского слова *pars* — часть). Например, атмосферный воздух оказывает давление, равное 760 мм ртутного столба. Содержание кислорода в воздухе равно 20,94%. Парциальное давление кислорода атмосферного воздуха будет составлять 20,94% от общего давления воздуха, т. е. от 760 мм, и равно 159 мм ртутного столба. Установлено, что парциальное давление кислорода в альвеолярном

воздухе составляет 100—110 мм, а в венозной крови в капиллярах легких — 40 мм. Парциальное давление углекислого газа равняется в альвеолах 40 мм, а в крови — 47 мм. Разницей в парциальном давлении между газами крови и воздуха и объясняется газообмен в легких. В этом процессе активную роль играют клетки стенок легочных альвеол и кровеносных капилляров легких, через которые происходит переход газов

Дыхание при различных условиях

В спокойном состоянии взрослый человек совершает 16—18 дыхательных движений в минуту, причем за один вдох в легкие поступает около 500 см³ воздуха (дыхательный воздух). Изменение условий, в которых находится организм, оказывает влияние на деятельность всех его органов, в том числе и на систему органов дыхания.

Газообмен резко увеличивается при физической нагрузке. Во время работы в мышцах повышается обмен веществ и связанное с этим потребление кислорода и выделение углекислоты. В ответ рефлекторно изменяется легочное дыхание. У людей тренированных газообмен в легких увеличивается преимущественно за счет большей глубины вдоха и выдоха, у нетренированных — за счет учащения дыхания.

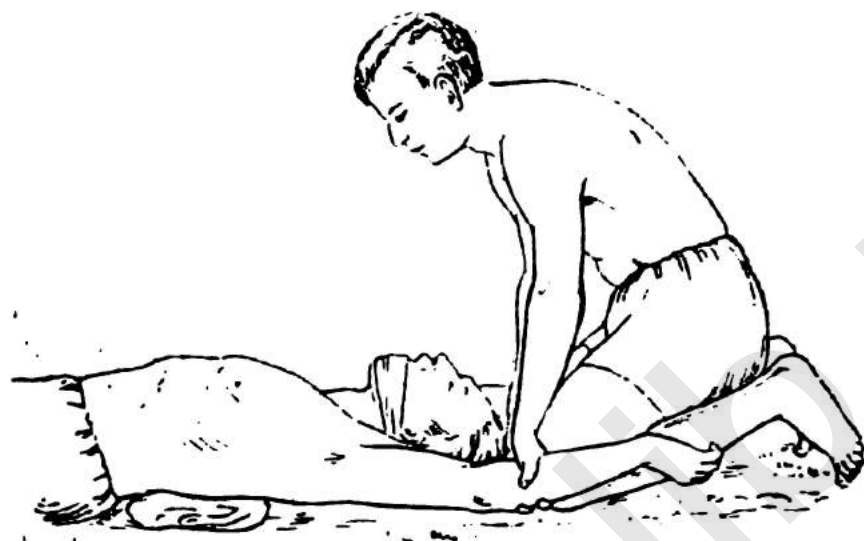
Резкие изменения в организме, связанные с нарушением газообмена, наблюдаются при понижении и повышении атмосферного давления.

При подъеме на большую высоту (около 4 км над уровнем моря и выше) развивается состояние, называемое горной болезнью: отмечается учащение пульса и дыхания, головная боль, мышечная слабость и др. Причиной этого является резкий недостаток кислорода в тканях организма — кислородное голодание (аноксия). Известно, что по мере подъема на высоту атмосферное давление падает. В результате снижается давление кислорода (парциальное) в легочных альвеолах и уменьшается количество кислорода, переходящего из легких в кровь. Понижение содержания кислорода в крови ведет к недостаточному поступлению его в ткани, что сопровождается различными нарушениями в деятельности организма. Чтобы избежать этого, при полетах на больших высотах применяют специальные кислородные приборы. Вдыхание кислорода приводит к повышению его содержания в крови.

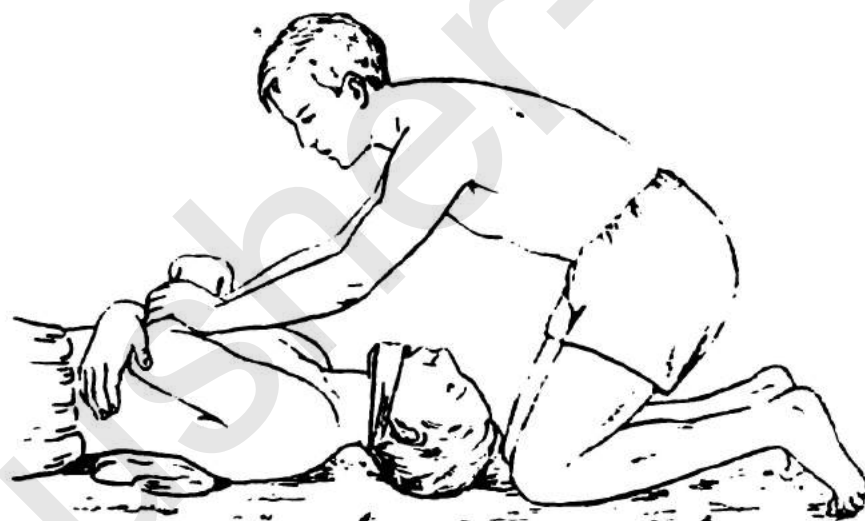
В условиях повышенного атмосферного давления находятся люди, работающие в кессонах или под водой. Это может быть причиной состояния, называемого кессонной болезнью; для нее характерны боли в суставах и мышцах, кожный зуд, головокружение, рвота, иногда обморок (в тяжелых случаях может наступить смерть). По мере повышения атмосферного давления, например, при погружении водолаза, давление газов в

легочных альвеолах увеличивается. Вследствие этого из легких в кровь переходит не только кислород, но и азот.

Азот находится в крови в растворенном состоянии и при нормальном атмосферном давлении; при повышенном же давлении содержание его возрастает.



А



Б

Рис. 98. Искусственное дыхание

А — вдох; Б — выдох.

По мере понижения повышенного атмосферного давления до нормального, например, при подъеме водолаза из глубины на поверхность воды, излишек азота переходит из крови в воздух. Если давление понижается очень быстро, весь излишек азота из крови выделиться не успеет и в кровеносных сосудах образуются из него пузырьки газа. Они циркулируют вместе с кровью и могут вызвать закупорку сосудов, что сопровождается различными нарушениями в деятельности организма. Одной из мер предупреж-

ления развития кессонной болезни является медленный переход от повышенного атмосферного давления к нормальному.

При многих болезнях наблюдается затрудненное дыхание — одышка. Виды одышки различны и зависят от характера причины, вызвавшей нарушение дыхания. Для одних заболеваний характерна одышка с учащенным и поверхностным дыханием, для других — с замедленным и глубоким и т. д. Иногда одышка связана с нарушением ритма дыхательных движений, что чаще всего является результатом понижения возбудимости дыхательного центра.

Искусственное дыхание

В медицинской практике приходится прибегать к искусственному дыханию. Такую помощь оказывают пораженным электрическим током, утопленникам, при отравлении газами и в других случаях прекращения дыхания, если сердце еще сокращается. При помощи искусственного дыхания часто удается привести в деятельное состояние дыхательный центр и восстановить нормальное дыхание, а тем самым спасти человека от смерти. Известно несколько способов искусственного дыхания. При каждом способе определенными приемами увеличивают и уменьшают объем грудной клетки (рис. 98). Благодаря этому воздух то поступает в легкие, то выводится из них. Частота, с которой производится искусственное дыхание, должна совпадать с частотой нормальных дыхательных движений (16—18 в минуту).

ПИЩЕВАРИТЕЛЬНАЯ СИСТЕМА. ПИЩЕВАРЕНИЕ

Общий обзор системы органов пищеварения

Система органов пищеварения представляет собой канал длиной около 9 м. Он начинается ротовой щелью и заканчивается заднепроходным отверстием. В пищеварительном канале различают следующие отделы (рис. 99): полость рта, глотку, пищевод, желудок, тонкий и толстый кишечник. К системе органов пищеварения относятся также слюнные железы, печень и поджелудочная железа; они лежат вне пищеварительного канала, но сообщаются с ним своими протоками.

Стенка пищеварительного канала на большей части своего протяжения состоит из трех слоев: внутренний — слизистая оболочка, средний — мышечная и наружный — серозная оболочка.

Слизистая оболочка выстлана эпителием, снаружи от которого находится соединительная ткань с тонкой прослойкой гладких мышечных волокон. В слизистой оболочке проходит много кровеносных сосудов, вследствие чего она имеет розовую окраску. Многочисленные мелкие железы, находящиеся в толще этой оболочки, выделяют на ее поверхность вязкий секрет — слизь. Имеются также железы, в секрете которых содержатся особые вещества — ферменты, участвующие в процессе переваривания пищи (железы желудка, железы тонкого кишечника).

В пищеводе, желудке и кишечнике слизистая оболочка соединена с мышечной посредством подслизистого слоя, состоящего из рыхлой соединительной ткани. В этих отделах пищеварительного канала слизистая оболочка образует многочисленные складки.

В пищеварительном канале, начиная с пищевода, в слизистой оболочке содержатся лимфатические узелки, играющие защитную роль.

Мышечная оболочка пищеварительного канала на большей части его протяжения состоит из двух слоев: внутреннего — с круговыми мышечными волокнами и наружного — с продольными мышечными волокнами. В стенке глотки и верх-

него отдела пищевода, а также в толще языка и мягкого неба находится поперечнополосатая мышечная ткань. В других отделах пищеварительного канала мышечная оболочка состоит из

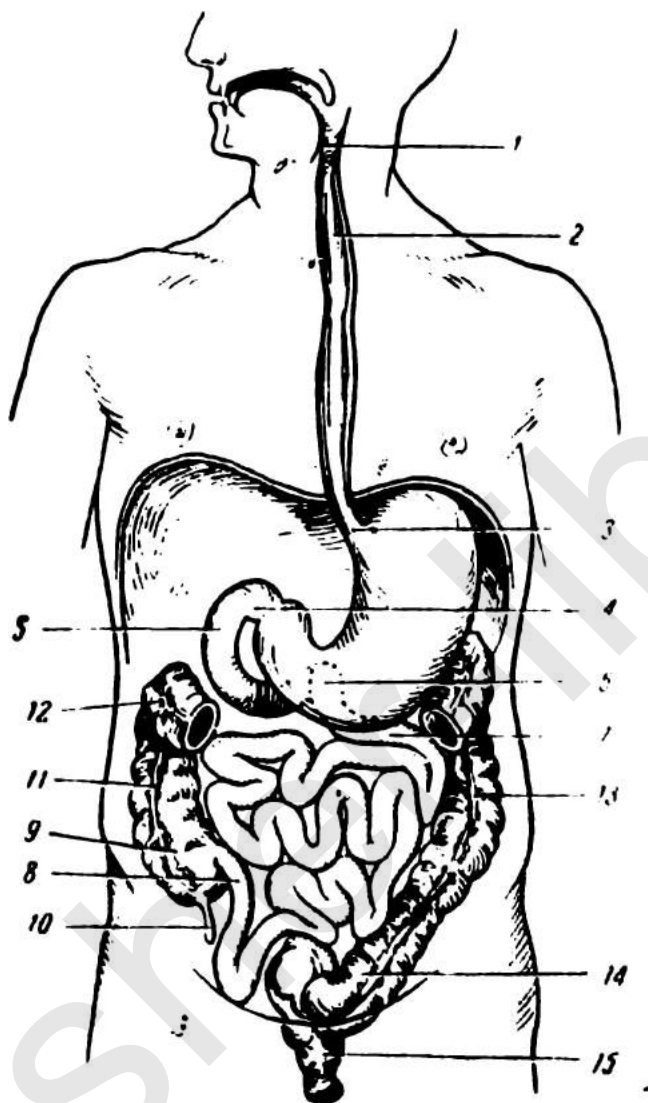


Рис. 99. Схема пищеварительного канала

1 — глотка; 2 — пищевод; 3 — вход в желудок; 4 — место перехода желудка в двенадцатиперстную кишку; 5 — двенадцатиперстная кишка; 6 — место перехода двенадцатиперстной кишки в тощую кишку; 7 — тощая кишка; 8 — подвздошная кишка; 9 — слепая кишка; 10 — червеобразный отросток; 11 — восходящая кишка; 12 — место перехода восходящей кишки в поперечную кишку (большая часть поперечной кишки удалена); 13 — нисходящая кишка; 14 — сигмовидная кишка; 15 — прямая кишка.

гладкой мышечной ткани. Благодаря сокращению мышечной оболочки пища передвигается по пищеварительному каналу.

Серозная оболочка, покрывающая органы пищеварения, находящиеся в брюшной полости, называется брюшиной. Она беловатого блестящего цвета, увлажнена серозной жидкостью и состоит из соединительной ткани, которая выстлана

однослойным эпителием (мезотелий). Глотка и пищевод снаружи покрыты не брюшиной, а слоем соединительной ткани, который называется *адвентицей*.

Развитие органов пищеварения

Зачатком всей системы органов пищеварения, за исключением полости рта, является первичная кишка (рис. 100). Энтодерма, из которой образовалась эта кишка, превращается в эпителий слизистой оболочки пищеварительного канала. Эпителий серозной оболочки органов пищеварения развивается из мезодермы, а мышечная оболочка и соединительная ткань стенки пищеварительного канала — из мезенхимы.

Полость рта закладывается на переднем конце зародыша. Здесь образуется выстланное эктодермой углубление — ротовая впадина, или бухта. Эта впадина вначале отделена от первичной кишки гошкой перепонкой, которая позднее прорывается, в результате чего устанавливается сообщение между ротовой впадиной и кишкой. От боковых стенок ротовой впадины вырастают навстречу друг другу небные отростки, которые соединяются друг с другом и разделяют ротовую впадину на две полости: ротовую и носовую.

Глотка и пищевод развиваются из переднего отдела первичной кишки. В процессе эмбрионального развития в этой области происходят сложные изменения, связанные с закладкой жаберного аппарата. Но у человека, как и у высших животных, способность к жаберному дыханию утрачена, жаберный аппарат не достигает полного развития, причем из его закладки образуются некоторые органы. Например, первая жаберная дуга участвует в образовании челюстных костей и губ. Из эпителия жаберных карманов развиваются щитовидная, околощитовидные и вилочковая железа. Из переднего отдела первичной кишки, как уже было отмечено, возникает зачаток гортани, трахеи и легких.

Желудок и кишечник образуются из заднего, или желудочно-кишечного, отдела первичной кишки. Этот отдел развивается неравномерно:

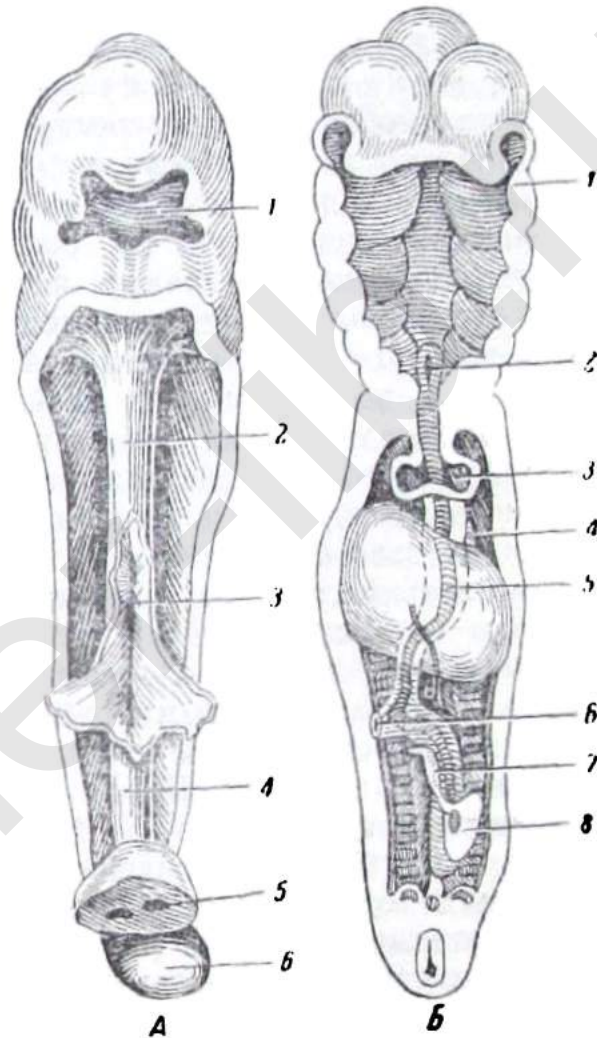


Рис. 100. А — развитие кишки у человеческого зародыша.

1 — ротовая бухта; 2 и 4 — кишка; 3 — аллантоис (отрезан); 5 — желточный проток; 6 — хвост.

Б — развитие жаберного аппарата у человеческого зародыша.

1 — первая жаберная дуга; 2 — пищевод; 3 — закладка легких; 4 — селезенка; 5 — желудок; 6 — желточный проток; 7 — аллантоис; 8 — клоака

одни его части растут в ширину и длину больше, чем другие, причем в некоторых местах образуются изгибы.

Печень и поджелудочная железа развиваются из выпячивания эпителия стенки двенадцатиперстной кишки.

Питательные вещества. Пищеварение

Организм человека нуждается в регулярном поступлении пищи. В пище содержатся питательные вещества — белки, углеводы и жиры. Кроме того, в состав пищи входят вода, минеральные соли и витамины. Питательные вещества необходимы для построения живого вещества тканей тела и являются источником энергии, за счет которой совершаются все жизненные процессы (нервная деятельность, работа мышц, сокращения сердца и т. д.). Белки, углеводы и жиры пищи представляют собой сложные органические вещества и в таком виде организмом не усваиваются. Пища, поступившая в организм, подвергается в пищеварительном канале механическим и химическим воздействиям, в результате чего белки, углеводы и жиры расщепляются на более простые и растворимые вещества; они всасываются в кровь или лимфу и усваиваются организмом. Этот процесс обработки пищи в пищеварительном канале называется **пищеварением**.

Рассмотрим свойства питательных веществ и изменения их в процессе пищеварения.

Белки, или **протеины**, — самые сложные органические вещества. Они входят в состав всех тканей организма и являются основным материалом, за счет которого происходит построение живого вещества тела. Белки состоят из углерода, водорода, кислорода, азота, серы и фосфора. В силу того, что в состав белков входит азот, их называют азотсодержащими веществами. Другие органические вещества азота не содержат. В процессе пищеварения белки расщепляются на промежуточные продукты — пептоны и альбумозы, которые в свою очередь распадаются на менее сложные вещества — **аминокислоты**. Аминокислоты растворимы в воде, могут всасываться и усваиваться организмом.

Белки разных организмов и различных тканей одного организма обладают специфическими свойствами. Свойства белков зависят от состава входящих в них аминокислот. Одни белки содержат все аминокислоты, необходимые организму, другие — только часть их. Первые принято называть **полноценными белками**, вторые — **неполноценными**. Большое количество полноценных белков содержится в мясе, рыбе, яйцах, сыре и в семенах бобовых растений.

Углеводы, или **сахариды**, являются в организме источником энергии и входят в состав тканей. Они состоят из углерода, водорода и кислорода, причем водород и кислород находятся в таких же соотношениях, как в воде (отсюда и название «угле-

вод» — «соединение углерода с водой»). В зависимости от сложности химического строения различают три группы углеводов: моносахариды, дисахариды и полисахариды¹. Примером моносахарида служит виноградный сахар, или глюкоза, сахар, содержащийся в плодах (фруктоза), и др. Дисахариды состоят из двух молекул моносахарида. Пример дисаха-рида — тростниковый сахар. Полисахариды более сложного строения. К ним относятся крахмал, гликоген и др. В процессе пищеварения сложные углеводы расщепляются на моносахари-ды, которые хорошо растворяются, всасываются и усваиваются организмом. Большое количество углеводов содержится в пищевых продуктах растительного происхождения (хлеб, овощи, фрукты).

Жиры представляют богатый источник энергии и входят в состав всех тканей. Жиры состоят из тех же элементов, что и углеводы, только соотношение их другое. В процессе пищева-рения жиры расщепляются на глицерин и жирные кисло-ты. При этом жирные кислоты вступают в химическую реакцию с имеющимися в тонком кишечнике щелочами и образуют мыла, которые хорошо растворяются и всасываются. Свойства раз-личных жиров зависят от состава входящих в них жирных кис-лот. Имеются три основные жирные кислоты: олеиновая, паль-митиновая и стеариновая. Примером жира, содержащего олеи-новую кислоту, является растительное масло. Пальмитиновая кислота входит в состав сливочного масла, а стеариновая содер-жится в твердых жирах (сало и др.). Человеческий организм нуждается в поступлении всех видов жирных кислот.

В состав тканей входят еще так называемые жироподоб-ные вещества (липиды). Кроме углерода, водорода и кислорода, они содержат фосфор и другие элементы. Примером липидов является лецитин и холестерин. В большом ко-личестве жироподобные вещества находятся в нервной ткани, в крови и в костном мозгу. С липидом холестерином сходны по своему составу витамин D, гормон коркового вещества надпо-чечников и половые гормоны (см. «Железы внутренней секре-ции»). Сравнительно большое количество липидов содержится в яичном желтке, молоке и в икре.

Вода и минеральные соли входят в состав всех тканей орга-низма, но не являются источником энергии. Количество воды в теле взрослого человека достигает 72% всего веса. Вода со-ставляет по объему основную часть плазмы крови и лимфы. Все процессы обмена веществ в теле человека происходят с участи-ем воды. Следует иметь в виду, что в организме вода находит-ся не в чистом виде, а в химически связанном состоянии. В про-цессе пищеварения вода является растворителем всех веществ, которые усваиваются организмом.

¹ Приставки «моно» (одно), «ди» (два), «поли» (много) указывают на ко-личество молекул, из которых состоит частица углеводов.

Из минеральных солей в наибольшем количестве в организме содержатся соли кальция и фосфора, в меньших количествах — другие элементы (калий, сера, хлор, натрий, магний, железо, иод и др.). Следует отметить, что различные соли в организме содержатся в строго определенных процентных соотношениях. От присутствия солей зависит нормальная деятельность различных органов. В составе смешанной пищи в организм обычно поступает достаточное количество различных солей, за исключением поваренной соли, которую надо добавлять в пищу.

Витамины — особые органические вещества, входящие в состав пищи. Они не являются источником энергии, но оказывают влияние на обмен веществ и другие процессы в организме. В разнообразной смешанной пище содержится достаточное количество витаминов. Недостаточное поступление в организм витаминов сопровождается различными нарушениями.

Вода, минеральные соли и витамины используются организмом в том виде, в каком они поступают с пищей.

Питательные вещества обычно поступают в организм не в чистом виде, а в составе смешанной пищи. Большая часть пищевых продуктов (мясо, хлеб, молоко и др.) содержит все питательные вещества, но только в разных количествах.

Сущность процесса пищеварения

В пищеварительном канале, как уже было отмечено, пища подвергается сложной механической и химической обработке. Механическая обработка заключается в размельчении и перетирании пищи. Химическая обработка состоит в том, что пища подвергается воздействию пищеварительных соков, которые вырабатываются железами пищеварительной системы. К таким сокам относятся слюна, желчь, желудочный, поджелудочный и кишечный сок. В состав пищеварительных соков входят вещества, называемые ферментами.

Ферменты представляют собой органические вещества, выполняющие в организме роль катализаторов, т. е. веществ, ускоряющих химические реакции. Под влиянием ферментов в пищеварительном канале происходит быстрое расщепление белков, углеводов и жиров на менее сложные растворимые вещества.

Белки расщепляются на аминокислоты, углеводы (поли- и дисахариды) — на моносахариды, преимущественно глюкозу, жиры — на глицерин и жирные кислоты. Характерно, что небольшие количества ферментов оказывают действие на большое количество питательных веществ, так как, участвуя в расщеплении питательных веществ, они не изменяются и вступают снова в реакцию.

Ферменты обладают специфичностью действия: каждый фермент расщепляет определенное питательное веще-

ство. Все ферменты пищеварительных соков подразделяют на три группы: 1) расщепляющие белки, 2) расщепляющие углеводы, 3) расщепляющие жиры. На активность ферментов влияет среда: ферменты желудочного сока действуют только в кислой среде, а ферменты других пищеварительных соков — в щелочной. Каждый пищеварительный сок содержит свои специфические ферменты.

Значение различных отделов пищеварительного канала в процессе пищеварения коротко можно охарактеризовать следующим образом.

В полости рта размельчается пища и частично расщепляются углеводы.

Глотка и пищевод служат для проведения пищи из полости рта в желудок.

В желудке частично перевариваются белки и отдельные виды жиров, продолжается некоторое время расщепление углеводов под действием ферментов слюны; одновременно пища разминается и перемешивается.

Печень и поджелудочная железа вырабатывают пищеварительные соки, которые поступают в тонкий кишечник и участвуют в переваривании пищи.

В тонком кишечнике заканчивается расщепление белков, жиров и углеводов на менее сложные растворимые вещества, они всасываются в кровь и лимфу.

В толстом кишечнике происходит всасывание воды и формирование кала из непереваренных частей пищи.

Рассмотрим более подробно строение различных отделов пищеварительной системы и происходящие в них процессы.

Полость рта

Полость рта (cavum oris) является начальным, расширенным отделом пищеварительного канала (рис. 101). В ней различают преддверие и собственно полость рта.

Преддверие рта представляет собой щелевидное пространство, ограниченное снаружи губами и щеками, внутри — зубами и альвеолярными отростками челюстей. В толще губ и щек заложены мимические мышцы; снаружи они покрыты кожей, а со стороны преддверия полости рта — слизистой оболочкой. Слизистая оболочка с губ и щек переходит на альвеолярные отростки челюстей, при этом по срединной линии образует складки — уздечки верхней и нижней губы. На альвеолярных отростках челюстей слизистая оболочка плотно сращена с надкостницей и называется десной (gingiva).

Собственно полость рта ограничена сверху твердым и мягким небом, снизу — диафрагмой рта, спереди и с боков — зубами и альвеолярными отростками, а сзади через зев сообщается с глоткой.

Твердое небо отделяет полость рта от полости носа; оно образовано небными отростками верхнечелюстных костей и горизонтальными пластинками небных костей и покрыто слизистой оболочкой.

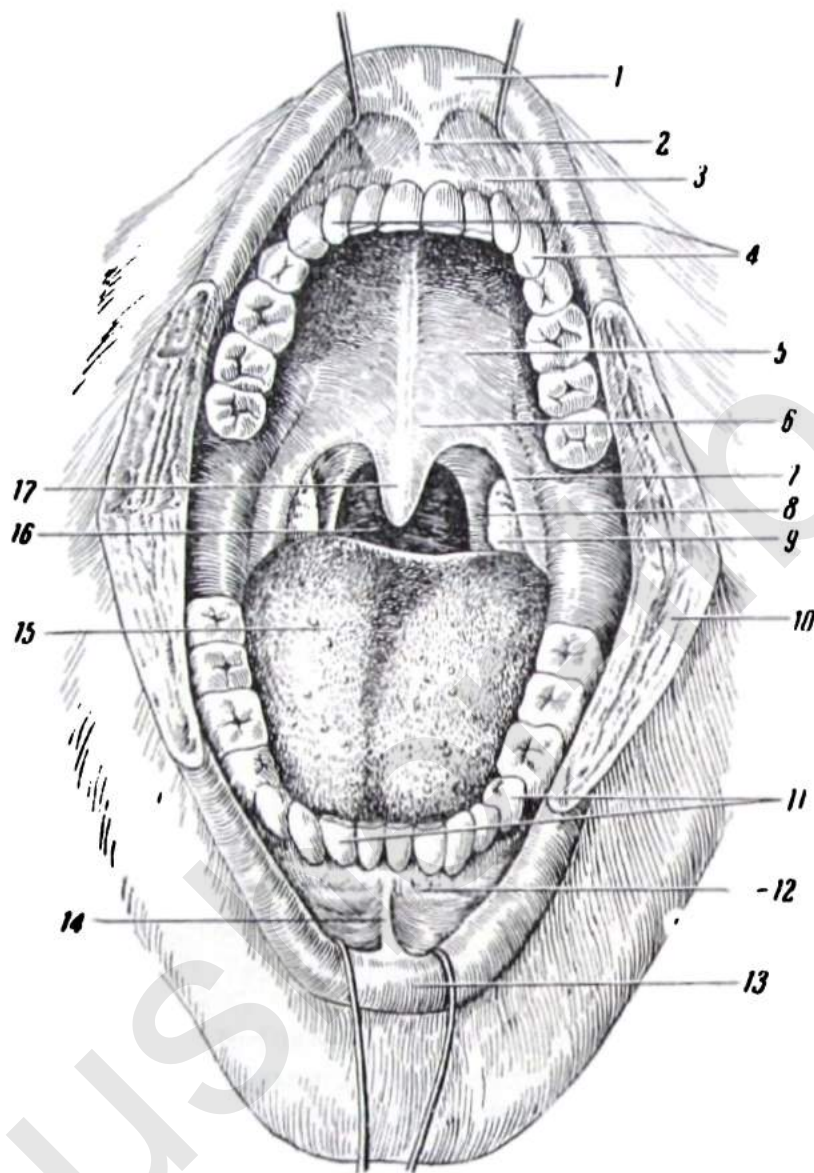


Рис. 101. Полость рта (щеки разрезаны).

1 — верхняя губа; 2 — уздечка верхней губы; 3 — десна; 4 — верхние зубы; 5 — твердое небо; 6 — мягкое небо; 7 — небо-язычная дужка; 8 — небо-глоточная дужка; 9 — небная миндалина; 10 — разрез щеки; 11 — нижние зубы; 12 — десна; 13 — нижняя губа; 14 — уздечка нижней губы; 15 — язык (спинка языка); 16 — зев; 17 — язычок.

Мягкое небо находится кзади от твердого неба и представляет собой мышечную пластинку, покрытую слизистой оболочкой. Суженная и расположенная по срединной линии задняя часть мягкого неба называется язычком. В мягком небе различают мышцу, напрягающую мягкое небо, мышцу, поднимающую мягкое небо, и мышцу язычка; они состоят из поперечнополосатой мышечной ткани.

Диафрагма рта, или дно полости рта, образована челюстно-подъязычными мышцами. На дне полости рта под языком слизистая оболочка образует складку — уздечку языка. По бокам от нее располагаются два возвышения: слюнные сосочки, на которых открываются протоки подчелюстных и подъязычных слюнных желез.

Зев — отверстие, сообщающее полость рта с глоткой. Оно ограничено сверху мягким небом, снизу — корнем языка, по бокам — небными дужками. С каждой стороны имеется две дужки: небно-язычная и небно-глоточная. Они представляют складки слизистой оболочки, в толще которых располагаются одноименные с дужками мышцы. Эти мышцы опускают мягкое небо.

Между дужками имеется углубление — пазуха, в которой располагается небная миндалина. Всего миндалин у человека шесть: две небные, одна язычная, одна глоточная и две трубные. Язычная миндалина находится в слизистой оболочке корня языка, а глоточная и трубные — в слизистой оболочке глотки (см. ниже). Каждая

миндалина состоит из лимфоидной ткани, которая образует различной величины узелки (фолликулы). В них происходит размножение клеток — лимфоцитов. Миндалины играют барьерную роль (защита от вредных для организма микробов).

Все миндалины вместе составляют так называемое кольцо лимфоидной ткани. Зев при медицинском обследовании осматривают у каждого больного, особенно у детей, так как в области зева при многих болезнях (ангина, скарлатина и др.) бывают изменения.

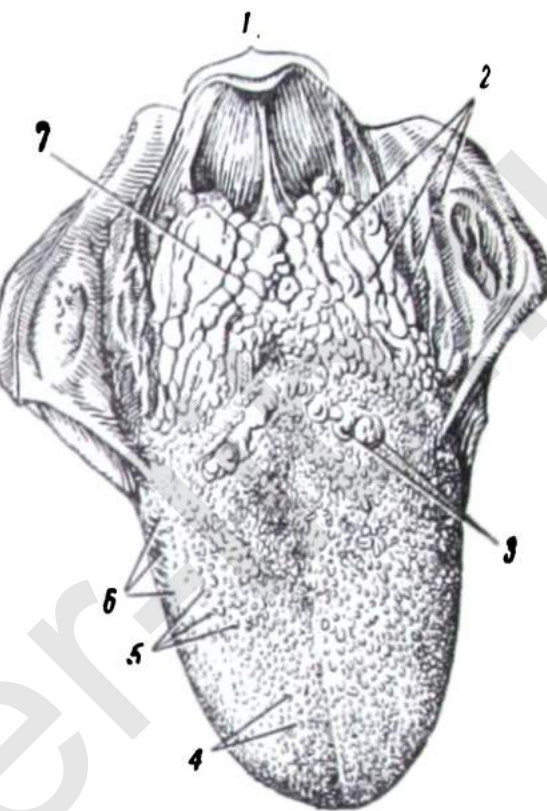


Рис. 102. Язык сверху.

1 — надгортанник; 2 — язычная миндалина; 3 — сосочки, окруженные валиком; 4 — нитевидные сосочки; 5 — грибовидные сосочки; 6 — листовидные сосочки; 7 — корень языка

Язык

Язык (lingua) представляет собой мышечный орган, покрытый слизистой оболочкой (рис. 102). В языке различают кончик, тело и корень. Корень языка прикрепляется к подъязычной кости, тело и кончик свободны. Верхняя поверхность языка называется спинкой.

Мышцы языка подразделяются на собственные и мышцы, начинающиеся от костей. Собственные мышцы языка состоят из мышечных волокон, лежащих в трех направлениях: продольном, поперечном и вертикальном; при сокращении этих мышц изменяется форма языка. От костей начинаются три пары мышц языка: подбородочно-язычная, подъязычно-язычная и шило-язычная. Все они оканчиваются в толще языка. Благодаря действию этих мышц язык может смещаться вперед и назад, вниз и вверх.

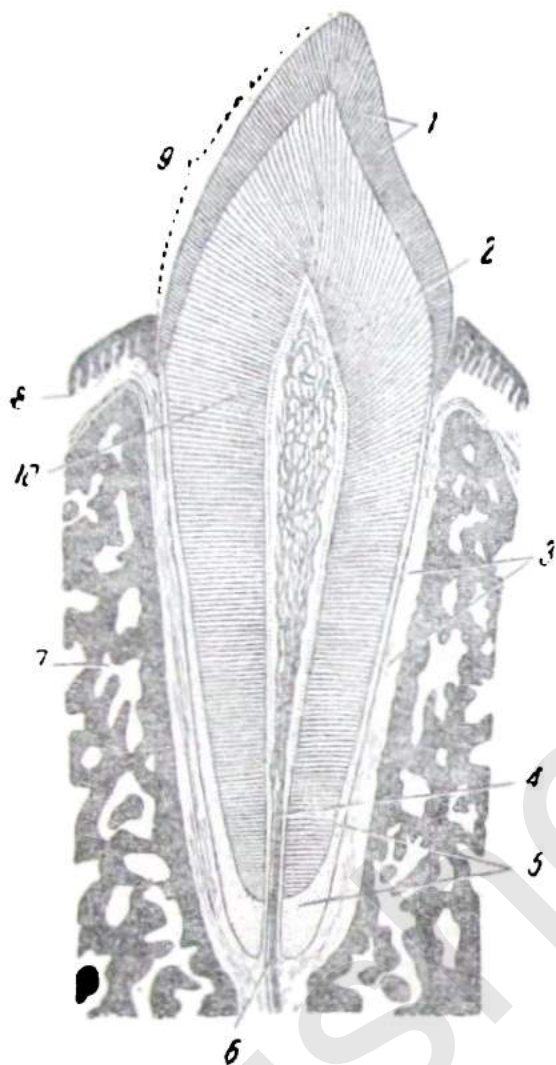


Рис. 103. Разрез зуба.

1 — эмаль; 2 — полость зуба, выполненная пульпой; 3 — периодонт; 4 — канал корня зуба; 5 — цемент; 6 — отверстие на верхушке корня, через которое проходят нерв и сосуды; 7 — костное вещество челюсти; 8 — десна; 9 — коронка зуба; 10 — дентин

Слизистая оболочка на спинке языка образует многочисленные выросты — сосочки. Их четыре вида: нитевидные, грибовидные, окруженные валиком и листовидные. Нитевидные сосочки обладают тактильной чувствительностью (воспринимают прикосновение). Все другие сосочки вкусовые. Сосочки придают языку бархатистый вид. При многих заболеваниях (например, желудочно-кишечных) внешний вид слизистой оболочки языка изменяется, что учитывается при постановке диагноза.

В слизистой оболочке корня языка имеется скопление лимфотканной ткани — язычная миндалина.

Функции языка. При помощи языка перемешивается пища во время пережевывания; он является органом вкуса, а также обладает температурной, болевой и тактильной чувствительностью. У человека язык участвует в акте членораздельной речи.

Зубы

Зубы (dentes) находятся в полости рта и укреплены в ячейках (луночках) альвеолярных отростков челюстей. В каждом зубе различают три части: коронку, шейку и корень (рис. 103). Коронка зуба выступает в полость рта, корень находится в луночке. Шейкой называется суженная часть зуба — на границе между коронкой и корнем; она покрыта десной. Внутри зуба имеется полость, переходящая в канал корня. Полость зуба заполнена так

называемой зубной мякотью (пульпа); она образована рыхлой соединительной тканью, в которой находятся нервы и кровеносные сосуды.

В состав зуба входят три вещества: дентин, эмаль и цемент. Дентин называют основным веществом, так как из него построена большая часть зуба. По своему строению дентин несколько напоминает кость, но обладает большей прочностью. Эмаль покрывает коронку зуба; это — самая твердая ткань в теле человека, содержит 98,5% неорганических солей. Цемент покрывает корень и шейку зуба; по своему строению он приближается к кости еще больше, чем дентин.

Между корнем зуба и стенкой ячейки альвеолярного отростка находится небольшой слой соединительной ткани, носящей название периодонта (перидент). Коллагеновые волокна периодонта образуют связку, которая укрепляет зуб.

В зависимости от формы различают резцы, клыки, малые и большие коренные зубы. У резцов коронка долотообразной формы, у клыков — конусовидная; у малых коренных на коронке находятся 2 жевательных бугорка, у больших коренных — 4—5 бугорков. Резцы и клыки предназначены для откусывания пищи, коренные зубы — для ее перетирания. Зубы имеют различное число корней: резцы и клыки — по одному, малые коренные — один, иногда два, большие коренные: нижние — два, верхние — три корня.

У человека зубы прорезываются дважды, в зависимости от чего различают молочные и постоянные зубы.

Молочных зубов — 20. На каждой половине верхнего и нижнего зубного ряда по 5 зубов: 2 резца, один клык и 2 коренных зуба. Молочные зубы прорезываются в возрасте от 6 месяцев до 2—2½ лет в следующем порядке: средние резцы, боковые резцы, первые коренные, клыки и вторые коренные зубы. Своевременность прорезывания зубов — один из признаков нормального развития ребенка. При некоторых заболеваниях, например при рахите прорезывание зубов задерживается.

Постоянных зубов 32. Количество зубов принято обозначать зубной формулой. Для постоянных зубов она имеет следующий вид:

$$\frac{2 . 1 . 2 . 3}{2 . 1 . 2 . 3}$$

Это означает, что на каждой половине верхнего и нижнего зубного ряда имеется по 2 резца, 1 клык, 2 малых коренных и 3 больших коренных зуба. Третий большой коренной зуб носит название зуба мудрости.

Постоянные зубы прорезываются в возрасте 7—13—14 лет. Исключение составляют зубы мудрости, которые прорезываются в возрасте 17—30 лет, а иногда совсем отсутствуют. Первыми из постоянных зубов прорезываются первые большие коренные (на седьмом году жизни). Порядок прорезывания постоянных зубов

следующий: первые большие коренные, средние резцы, боковые резцы, первые малые коренные, клыки, вторые малые коренные, вторые большие коренные, затем зубы мудрости.

Слюнные железы

В слизистой оболочке полости рта находятся многочисленные мелкие железы (губные, щечные, небные, язычные); они выделяют секрет, содержащий слизь, на поверхность слизистой обо-

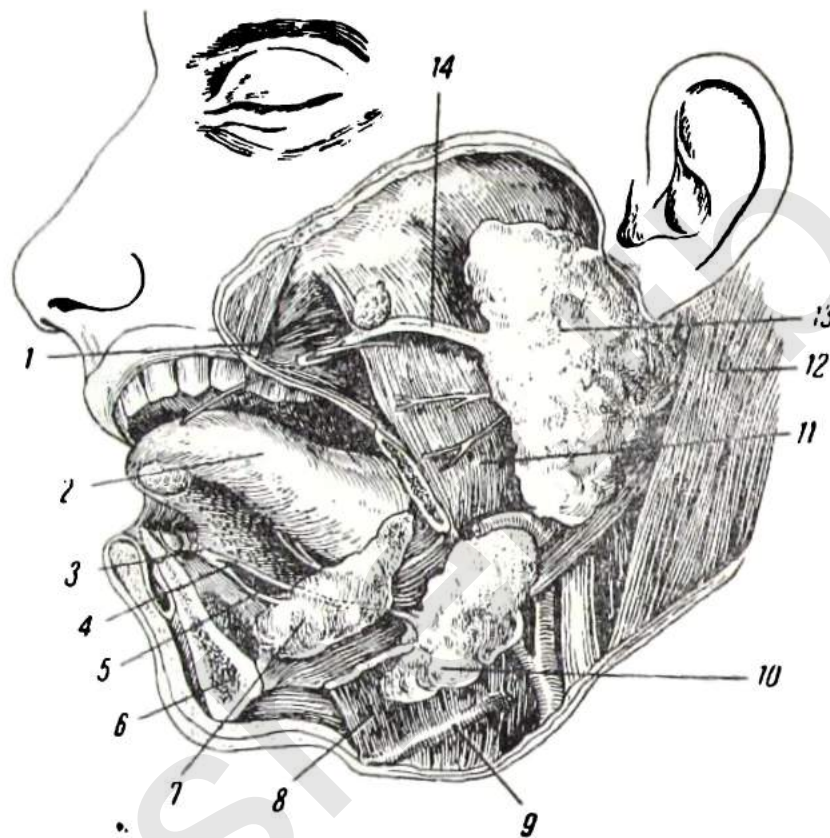


Рис. 104 Слюнные железы.

1 — щечная мышца; 2 — язык; 3 — слюнный сосочек; 4 — проток подчелюстной железы; 5 — проток подъязычной железы; 6 — нижняя челюсть; 7 — подъязычная железа; 8 — челюстно-подъязычная мышца; 9 — подъязычная кость; 10 — подчелюстная железа; 11 — собственно жевательная мышца; 12 — грудино-ключично-сосцевидная мышца; 13 — околоушная железа; 14 — проток околоушной железы.

лочки. Кроме того, имеются три пары крупных слюнных желез: околоушная, подчелюстная и подъязычная железы, протоки которых открываются также в полость рта (рис. 104).

Околоушная железа (*glandula parotis*) находится книзу и впереди от наружного слухового прохода. Проток этой железы идет по наружной поверхности жевательной мышцы, затем прободает щечную мышцу и открывается в преддверие рта на слизистой оболочке щеки.

Подчелюстная железа располагается под диафрагмой рта в подчелюстной ямке. Проток этой железы ложится на

верхнюю поверхность диафрагмы рта и открывается в собственно полость рта под языком на слюнном сосочке.

Подъязычная железа находится под языком на диафрагме рта, сверху покрыта слизистой оболочкой, которая над железой образует складку (подъязычная складка). Железа имеет один крупный проток и несколько мелких. Крупный выводной проток открывается вместе с протоком подчелюстной железы на слюнном сосочке, мелкие протоки — на подъязычной складке.

Секрет слюнных желез называется слюной.

Пищеварение в полости рта

Процесс пищеварения начинается в полости рта. Здесь пища подвергается механической и химической обработке. Механическая обработка состоит в том, что пища измельчается и перетирается зубами во время жевания. Одновременно пища перемешивается и смачивается слюной — образуется пищевой комок. Химическая обработка заключается в воздействии на пищу ферментов слюны.

Состав и действие слюны. Слюна — прозрачная жидкость щелочной реакции. Она содержит 98,5—99% воды и 1—1,5% органических и неорганических веществ. В состав слюны входит тягучее слизистое вещество — муцин и два фермента — птимальин и мальтаза. Муцин обволакивает пищу в полости рта — образуется пищевой комок, который легко проглатывается. Ферменты слюны оказывают химическое действие на крахмал, способствуя превращению его в простой сахар. Это действие продолжается в желудке, пока пищевой комок не пропитается кислым желудочным соком. Ферментов, расщепляющих жиры и белки, в слюне нет.

В течение суток выделяется около 600—800 мл слюны. Следует иметь в виду, что не только количество, но и состав слюны изменяется в зависимости от характера пищи и ее физических и химических свойств. В опытах на собаках установлено, например, что на сухую пищу выделяется больше слюны, чем на жидкую. Характерно, что у собак слюноотделение происходит только во время приема пищи. У человека слюна выделяется постоянно и между приемами пищи, правда, в небольшом количестве.

Регуляция слюноотделения. Как установил И. П. Павлов, регуляция деятельности слюнных желез осуществляется рефлекторно нервной системой. Пища в полости рта раздражает чувствительные нервные окончания, в частности, вкусовые рецепторы. По чувствительным нервам возбуждение (нервные импульсы) передается в центральную нервную систему, в данном случае в продолговатый мозг, где находится центр слюноотделения. Оттуда нервные импульсы по секреторным нервам идут к слю-

ным железам и вызывают слюноотделение. Так осуществляется безусловный рефлекс слюноотделения. Секретция слюны может происходить не только после введения пищи в рот, но, как мы уже упоминали, и при виде пищи, ощущении ее запаха, а у человека и при разговоре о ней. В таких случаях имеет место условно-рефлекторное слюноотделение, при котором дуга рефлекса замыкается в коре головного мозга.

На секрецию слюны влияют некоторые химические, например, лекарственные вещества. Так, применяемое при некоторых заболеваниях вещество пилокарпин может вызвать обильное слюноотечение, а атропин, наоборот, — уменьшить секрецию

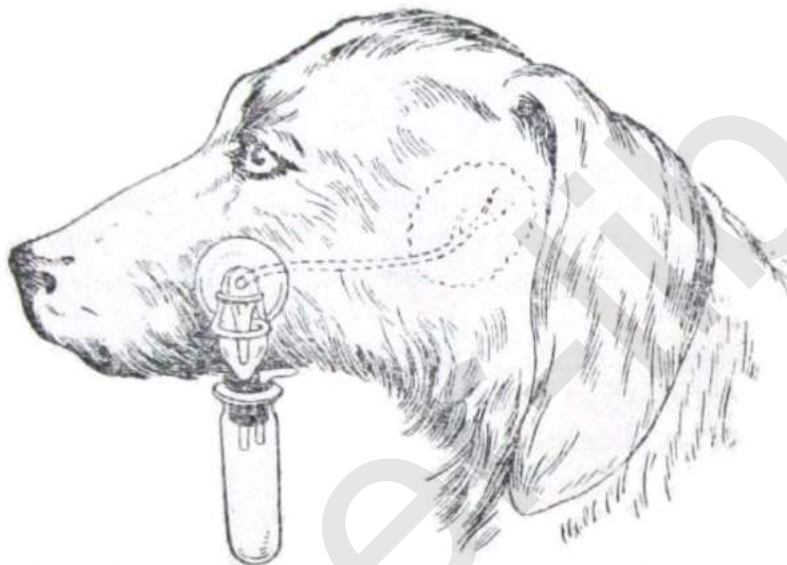


Рис. 105. Собака с фистулой околоушной железы. На щеке в области отверстия выведенного наружу протока прикреплена воронка с пробиркой для собирания слюны.

слюнных желез. Деятельность слюнных желез была изучена И. П. Павловым. Он разработал методику наложения постоянной (хронической) фистулы, позволяющую получать чистую слюну для определения ее количества и качества. Эта методика состоит в том, что у животных выводят отверстие протока той или иной слюнной железы (чаще всего околоушной) из полости рта наружу и вшивают его в кожу. Через выведенное отверстие слюна изливается наружу и собирается в пробирку (рис. 105). Животные с постоянной фистулой живут годами. При изучении слюноотделения у людей пользуются специальной металлической капсулой, которая присасывается к слизистой оболочке полости рта вокруг отверстия протока слюнной железы. С капсулой соединена резиновая трубочка, по которой слюна вытекает наружу.

Акт глотания

Как уже говорилось, в полости рта пища размельчается, перемешивается и смачивается слюной; получается пищевой комок. Затем происходит акт глотания. Проглоченный пищевой

комков через зев поступает в глотку, а из нее по пищеводу в желудок. Глотание — сложное движение, в котором участвуют мышцы языка, дна полости рта, мягкого неба, глотки и пищевода. Во время глотания ротовое отверстие закрывается, мягкое

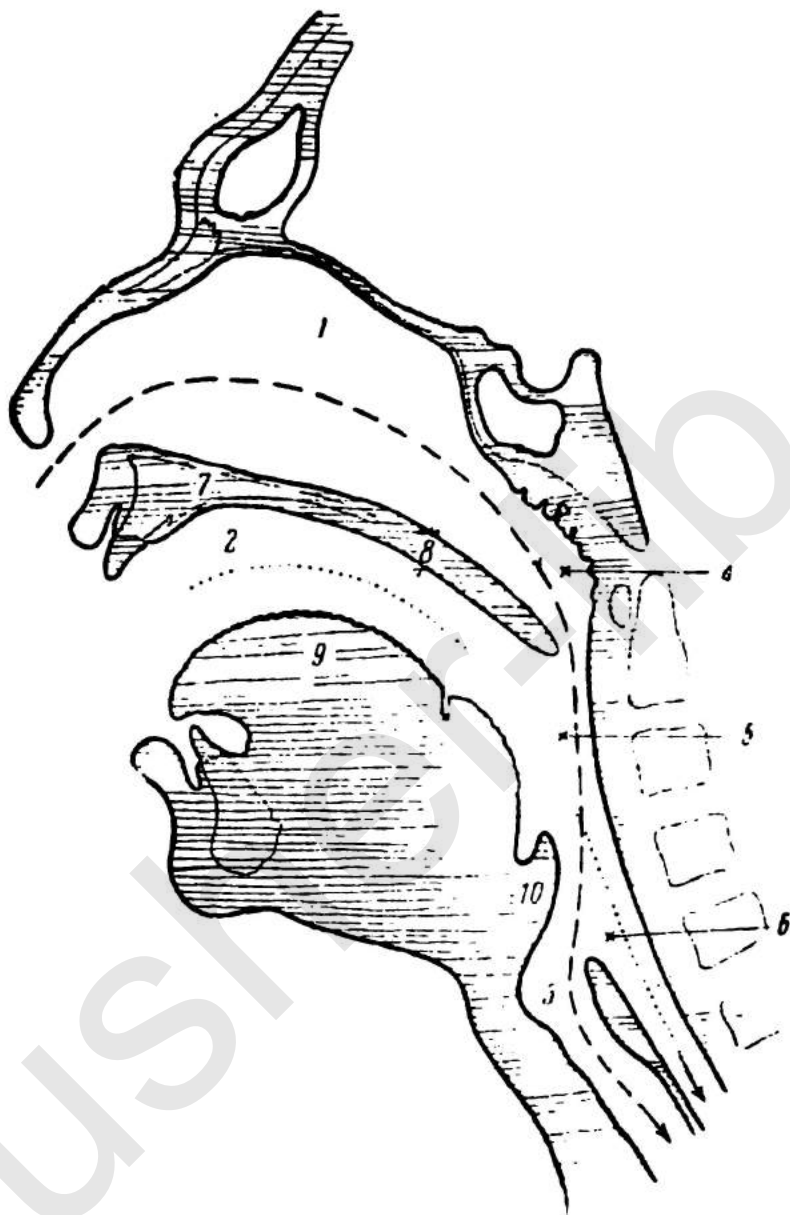


Рис. 106. Схема пути пищи (...) и воздуха (---).

1 — полость носа; 2 — полость рта; 3 — полость гортани; 4 — носовая часть глотки; 5 — ротовая часть глотки; 6 — гортанная часть глотки; 7 — твердое небо; 8 — мягкое небо; 9 — язык; 10 — надгортанник

небо приподнимается и отделяет носоглотку от остальной части глотки, гортань вместе с подъязычной костью поднимается вверх, язык отодвигается назад и проталкивает пищевой комков в глотку. При этом надгортанник закрывает вход в гортань, благодаря чему пища в дыхательные пути не попадает. Сокращения мышц глотки и пищевода способствуют дальнейшему продвижению пищевого комков в желудок.

Все эти движения происходят рефлекторно. Центр рефлекса глотания находится в продолговатом мозгу. Нервные импульсы с рецепторов, находящихся в полости рта и глотки, по чувствительным нервным волокнам передаются в продолговатый мозг, а оттуда по двигательным нервным волокнам — к мышцам, участвующим в акте глотания.

Глотка

Глотка (pharynx) служит для проведения пищи из полости рта в пищевод и воздуха из полости носа в гортань (рис. 106). Она имеет форму трубки и лежит позади полости носа, полости рта и гортани, в соответствии с чем в глотке различают три части: носовую, или носоглотку, ротовую и гортанную. Вверху глотка прикрепляется к основанию черепа, внизу на уровне VI—VII шейного позвонка переходит в пищевод. Позади глотки находится шейный отдел позвоночника. Стенка глотки состоит из трех слоев: слизистой оболочки, мышечной оболочки и адвентиции. Слизистая оболочка содержит большое количество слизистых желез. В носовой части глотки в слизистой оболочке находятся три миндалины — глоточная и две трубных. Мышечная оболочка глотки представлена тремя парами мышц, которые называются сжимателями (констрикторами) глотки. Кроме того, имеются две мышцы, поднимающие глотку, — шило-глоточная и небно-глоточная.

Носовая часть глотки сообщается с полостью носа посредством двух отверстий — хоан. На боковой стенке носоглотки с каждой стороны имеется отверстие, ведущее в слуховую (евстахиеву) трубу. Слуховая труба сообщает глотку с барабанной полостью височной кости (полость среднего уха).

Пищевод

Пищевод (oesophagus) представляет собой трубку длиной около 25 см (см. рис. 99). Он предназначен для проведения пищи в желудок (расстояние от ротовой щели до входа в желудок около 40 см). Начальный отдел пищевода находится в области шеи, большая часть его лежит в грудной полости впереди позвоночника рядом с грудной аортой, небольшой участок длиной около 3 см располагается в брюшной полости. Из грудной полости в брюшную пищевод проникает через отверстие в поясничной части диафрагмы. На протяжении пищевода имеется три сужения: первое — в начале пищевода, второе — на уровне IV грудного позвонка, третье — при переходе пищевода через диафрагму. В местах сужений могут застревать случайно проглоченные инородные тела.

Стенка пищевода состоит из слизистой оболочки, подслизистого слоя, мышечной оболочки и адвентиции.

На уровне XI грудного позвонка под диафрагмой пищевод переходит в желудок.

Желудок

Желудок (gaster) — это расширенный отдел пищеварительного канала (рис. 107; см. также рис. 99). Он служитместилищем для пищи. В желудке происходит частичное переваривание ее. Он располагается в верхнем отделе брюшной полости под диафрагмой — в левом подреберье и в начревьье. При этом бо́льшая часть желудка ($\frac{5}{6}$) находится слева от срединной линии и меньшая — справа. В желудке различают входную часть (cardia), дно, тело и выходную (привратниковую, или пилорическую) часть (pylorus), а также два края, называемые боль-

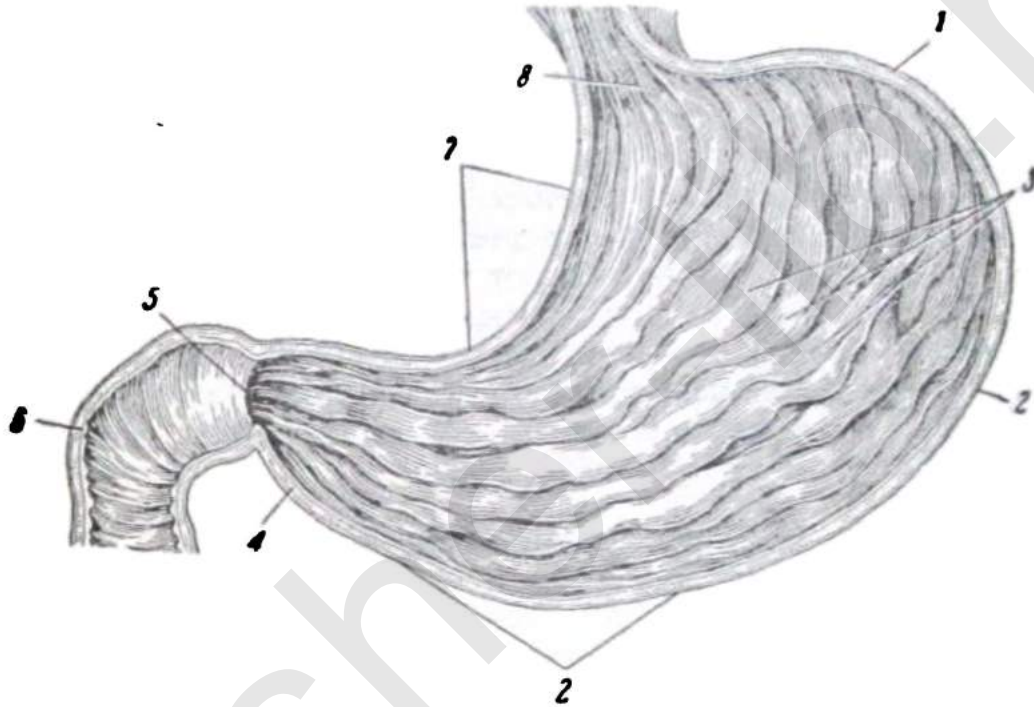


Рис. 107. Желудок (вскрыт спереди).

1 — дно желудка; 2 — большая кривизна; 3 — складки слизистой оболочки желудка; 4 — привратниковая (пилорическая) часть; 5 — жом (сфинктер) привратника; 6 — двенадцатиперстная кишка; 7 — малая кривизна; 8 — вход в желудок.

шой и малой кривизной. Размер и форма желудка изменяются в зависимости от количества принятой пищи и степени сокращения его стенки. Желудок, наполненный пищей, принято сравнивать по форме с химической ретортой. Емкость желудка достигает 1—2 л.

Стенка желудка состоит из четырех слоев — слизистой оболочки, подслизистого слоя, мышечной оболочки и серозной оболочки (брюшина).

Слизистая оболочка образует многочисленные складки, которые сглаживаются при наполнении желудка. На границе желудка и двенадцатиперстной кишки находится круговая складка слизистой оболочки, носящая название закладки привратника. Кроме складок, на слизистой оболочке имеются небольшие постоянные углубления — желудочные ямки, в которые открываются протоки желез желудка.

Железы желудка различны по форме; общее число их у взрослого — около 40 миллионов. В зависимости от места расположения рассматривают железы дна и тела, железы выходной части (привратника) и железы входной части желудка. Железы дна и тела состоят из трех типов клеток — главных, обкладочных и добавочных. В других отделах желудка обкладочные клетки не встречаются. В главных клетках вырабатываются ферменты, в обкладочных — соляная кислота. Секрет всех желез желудка называется желудочным соком.

Мышечная оболочка желудка в отличие от других отделов пищеварительного канала состоит не из двух, а из трех слоев — кругового, продольного и косого. Круговые мышечные волокна на границе желудка и двенадцатиперстной кишки образуют утолщение — жом привратника (сфинктер). Он находится в толще одноименной заслонки. При сокращении жома заслонка отделяет полость желудка от двенадцатиперстной кишки.

Сокращения мышечной оболочки желудка сопровождаются периодическими волнообразными движениями его стенок. Эти движения происходят в направлении от входа желудка к выходу и носят название перистальтики.

Серозная оболочка — брюшина — покрывает желудок со всех сторон и переходит с него на другие органы, образуя складки — желудочно-селезеночную, большой и малый сальник (см. «Брюшина»).

Пищеварение в желудке

Пища, в зависимости от ее состава, находится в желудке от 3 до 8—10 часов¹ и подвергается механической и химической обработке. Так, жидкая пища проходит из желудка в тонкий кишечник быстрее, чем твердая. Пища, содержащая большое количество белков, задерживается в желудке дольше, чем углеводная. Дольше всего задерживается в желудке жирная пища.

Механическая обработка пищи в желудке состоит в том, что благодаря сокращению его стенок пища перетирается и перемешивается с желудочным соком — это ускоряет процесс переваривания. Химическое действие на пищу в желудке оказывает желудочный сок. В результате обработки пищи в желудке она принимает вид кашицы.

Состав и действие желудочного сока. Желудочный сок представляет собой прозрачную жидкость кислой реакции. В его состав входят ферменты, соляная кислота, слизь и другие органические и неорганические вещества. Главным ферментом желудочного сока является пепсин. Кроме пепсина, в желудочном соке содержится сычужный фермент, или химозин, и липаза.

¹ При некоторых заболеваниях желудка пищевые массы задерживаются в желудке значительно дольше.

Пепсин расщепляет белки на промежуточные вещества — пептоны и альбумозы. Следует помнить, что пепсин действует только в кислой среде.

Сычужный фермент створаживает молоко, благодаря чему оно дольше задерживается в желудке и подвергается перевариванию. Это имеет особенно большое значение в грудном возрасте.

Желудочная липаза переваривает жиры, расщепляя их на жирные кислоты и глицерин. Однако она действует только на эмульгированные жиры, например, на жир молока, который взвешен в виде мельчайших капелек.

Ферментов, расщепляющих углеводы, в составе желудочного сока нет. Но в желудке в течение 30—40 минут продолжает оказывать действие фермент слюны — пталин, пока пищевой комок не пропитывается кислым желудочным соком.

Соляная кислота — важная составная часть желудочного сока. Она повышает активность его ферментов и, кроме того, обладает бактерицидным действием, т. е. способностью убивать бактерии.

В составе желудочного сока содержится от 0,3 до 0,5% соляной кислоты. Для ее образования необходима поваренная соль, которую человек принимает с пищей. При некоторых заболеваниях желудка наблюдается понижение или повышение содержания соляной кислоты в желудочном соке; при этом изменяется активность пепсина.

Количество и состав желудочного сока изменяются в зависимости от характера пищи. В лаборатории И. П. Павлова прослежена секреция желудочного сока после приема хлеба, масла и молока. В хлебе содержится много углеводов, в мясе — белков, а молоко относится к смешанной пище. Основные изменения в характере выделения желудочного сока, установленные в связи с приемом различной пищи, представлены в следующей таблице.

Количество сока	Содержание соляной кислоты	Содержание ферментов (главным образом пепсина)	Продолжительность отделения сока
Наибольшее — при еде мяса, меньше — при еде хлеба и еще меньше — при питье молока	Наибольшее — при еде мяса, меньше — при питье молока и еще меньше — при еде хлеба.	Наибольшее — при еде хлеба, меньше — при еде мяса и еще меньше — при питье молока	Наибольшая — при еде хлеба, меньше — при еде мяса и еще меньше — при питье молока

Количество выделенного секрета пропорционально также количеству принятой пищи.

Регуляция отделения желудочного сока. Регуляция деятельности желез желудка осуществляется нервной системой. Отделение

желудочного сока происходит рефлекторно в ответ на следующие раздражения: а) вид и запах пищи; б) действие пищи на рецепторы, находящиеся в полости рта; в) механическое действие пищи на стенки желудка; г) влияние некоторых химических веществ, поступающих в кровь во время пищеварения.

Отделение сока в ответ на вид и запах пищи предшествует еде и носит условно-рефлекторный характер. Желудочный сок, отделяющийся при этом, И. П. Павлов назвал аппетитным, или «запальным» соком. Такое сокоотделение способствует перевариванию пищи.

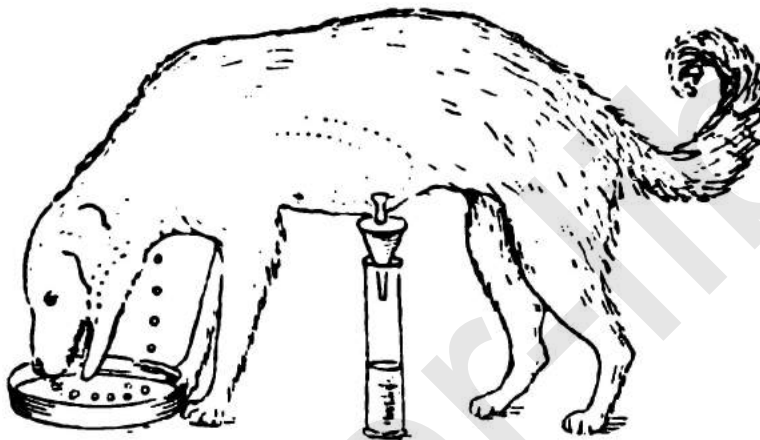


Рис. 108. Мнимое кормление собаки с перерезанным пищеводом и фистулой желудка.

Во время еды пища раздражает чувствительные нервные окончания слизистой оболочки полости рта. Нервное возбуждение по чувствительным нервам передается в продолговатый мозг, а оттуда по секреторным нервам — к железам желудка и вызывает отделение желудочного сока. Сокоотделение в ответ на раздражение рецепторов полости рта происходит по принципу безусловного рефлекса. Наличие такого механизма сокоотделения было доказано И. П. Павловым в опытах «мнимого кормления» на собаках (рис. 108).

Опыт состоит в том, что у животного перерезают пищевод в области шеи и оба его конца пришивают к коже. Перерезка пищевода обычно осуществляется одновременно с наложением постоянной фистулы желудка. У такой собаки во время еды пища вываливается в отверстие пищевода на шее и в желудок не попадает. Однако желудочный сок отделяется. Это доказывает рефлекторный характер регуляции сокоотделения в желудке. В ответ на раздражение рецепторов полости рта желудочный сок начинает выделяться через 5—6 минут после начала еды.

Отделение желудочного сока в ответ на механическое раздражение стенок желудка происходит также по принципу безусловного рефлекса. Пища, оказывая давление на стенки желудка,

возбуждает заложенные в них рецепторы. Нервное возбуждение передается по нервам в продолговатый мозг, а оттуда к железам желудка, выделяющим сок.

На процесс сокоотделения в желудке оказывают большое влияние некоторые химические вещества. Советский физиолог И. П. Разенков считает, что такими веществами являются продукты переваривания пищи, поступающие в кровь. Известно, что обильное отделение желудочного сока наступает после приема мясного бульона, отвара овощей и других веществ. Некоторые вещества, наоборот, оказывают тормозящее влияние на деятельность желез желудка. Таким веществом, в частности, является

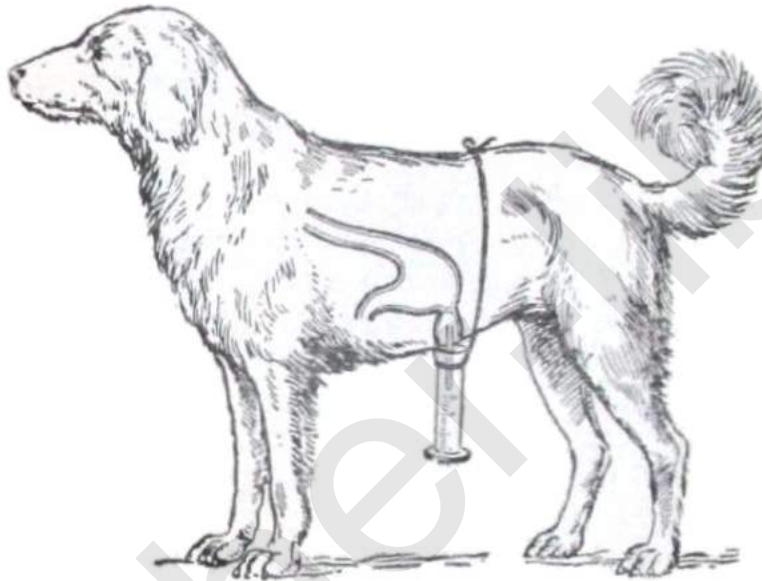


Рис. 109. Собака с изолированным маленьким желудочком.

жир, который задерживает желудочное сокоотделение. Советскими учеными доказано, что действие химических веществ на железы желудка совершаются при помощи нервной системы. Влияние различных раздражителей на желудочное сокоотделение практически происходит одновременно.

И. П. Павлов на животных (собаках) разработал операцию создания изолированного желудочка, что позволило получать чистый желудочный сок и изучать его состав. При этой операции из стенки желудка выкраивается лоскут, из которого сшивается мешок — маленький желудочек (рис. 109). Разрезы на желудке производят так, что нервы, идущие к маленькому желудочку, сохраняются. Во время еды пища в маленький желудочек не попадает, но желудочный сок в нем выделяется и через фистулу выводится наружу. Собаки, перенесшие операцию образования изолированного желудочка, живут годами.

Таким способом получают чистый желудочный сок не только для изучения его состава, но и для лечебных целей.

Желудочный сок собак после соответствующей очистки дают людям, у которых понижено желудочное сокоотделение.

Для извлечения содержимого желудка у человека пользуются желудочным зондом — специальной резиновой трубкой различного диаметра. Желудочный зонд применяют также для промывания желудка (например, при отравлениях) и для введения питательных и лекарственных веществ непосредственно в желудок. В медицинской практике применяют толстый зонд (диаметром 0,5—1 см) и тонкий зонд (диаметром до 5 мм). При введении зонда необходимо помнить, что расстояние от передних зубов до входа в желудок в среднем равно 40 см.

Тонкие кишки

Тонкий кишечник представляет собой трубку длиной около 5 м. В нем различают три части: двенадцатиперстную, тощую и подвздошную кишку.

Двенадцатиперстная кишка (duodenum) находится на задней стенке брюшной полости на уровне I—III поясничного позвонка. Она имеет форму подковы и состоит из верхней горизонтальной, нисходящей и нижней горизонтальной части. В нисходящую часть двенадцатиперстной кишки открываются общий желчный проток и проток поджелудочной железы; по первому проводится желчь, по второму — поджелудочный сок. Иногда встречается не один, а два протока поджелудочной железы.

Тощая и подвздошная кишки занимают средний и нижний отделы полости живота. Многочисленные кишечные петли подвешены к задней брюшной стенке при помощи брыжейки (см. «Брюшина»). Четкой границы между тощей и подвздошной кишкой нет (верхние $\frac{2}{5}$ тонкого кишечника относятся к тощей кишке, нижние $\frac{3}{5}$ — к подвздошной кишке).

Стенка тонкого кишечника состоит из слизистой оболочки, подслизистого слоя, мышечной и серозной оболочки. Слизистая оболочка образует многочисленные круговые складки. В нисходящей части двенадцатиперстной кишки имеется одна продольная складка, на которой располагается сосочек. На сосочке открываются упомянутые выше общий желчный проток и проток поджелудочной железы. В слизистой оболочке тонкого кишечника содержится большое количество желез, выделяющих секрет — кишечный сок, участвующий в переваривании пищи. Особенностью слизистой оболочки тонкого кишечника является наличие ворсинок. В промежутки между основаниями ворсинок и открываются железы тонких кишок.

Ворсинка (рис. 110) представляет собой выпячивание слизистой оболочки высотой около 1 мм. Со стороны просвета кишечника она покрыта цилиндрическим так называемым каемчатым эпителием. Под эпителием находится ретикулярная соеди-

питательная ткань, в которой проходят нервы и кровеносные сосуды. В центре ворсинки располагается слепо заканчивающийся лимфатический сосуд (млечный сосуд). Помимо того, в ворсинку входит маленькая артерия, которая распадается на капилляры, охватывающие лимфатический сосуд. Из капилляров образуется вена. Всего в тонком кишечнике насчитывается около 4 миллионов ворсинок, через них питательные вещества всасываются в кровь и лимфу.

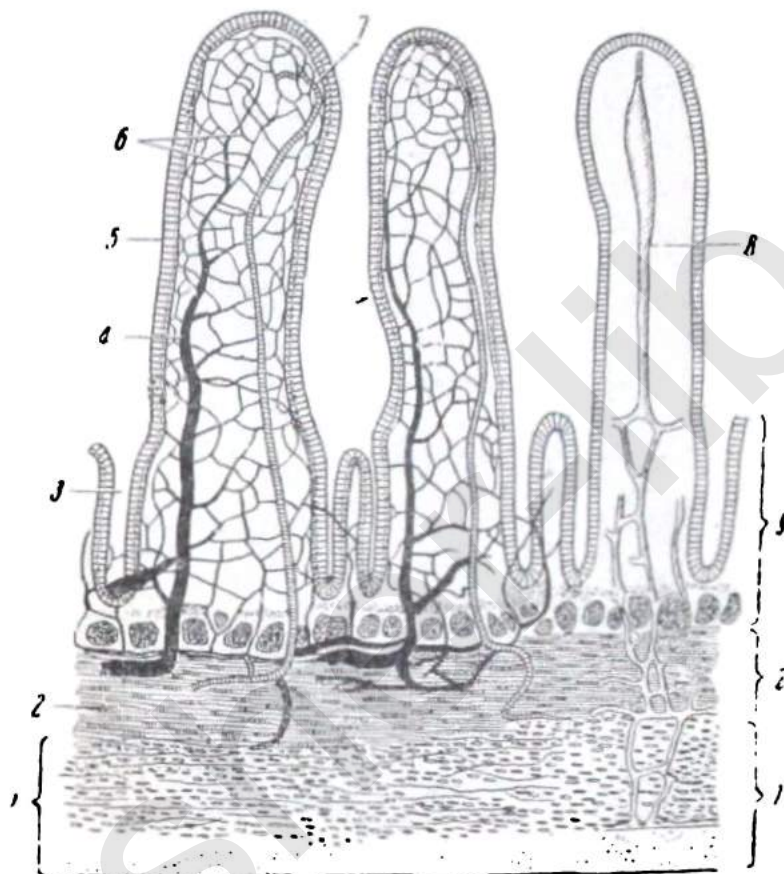


Рис. 110. Строение ворсинок тонкой кишки.

1 — мышечный и 2 — подслизистый слой стенки кишки; 3 — углубление между ворсинками; 4 — венозный сосуд ворсинки; 5 — эпителий ворсинки; 6 — капиллярная сеть; 7 — артериальный сосуд; 8 — лимфатический сосуд; 9 — слизистая оболочка кишки.

В подслизистом слое на протяжении всего тонкого кишечника располагаются лимфатические узелки; в конечном отделе подвздошной кишки они образуют скопления, носящие название пейеровых бляшек. Лимфатические узелки играют защитную роль, при некоторых заболеваниях (например, при брюшном тифе) в них происходят изменения. Мышечная оболочка тонкого кишечника состоит из двух слоев: продольного и кругового; благодаря сокращениям мышечной оболочки совершаются движения тонкого кишечника. Серозная оболочка (брюшина) покрывает двенадцатиперстную кишку спереди, а тощую и подвздошную кишку — со всех сторон.

Печень

Печень (hepar) — самая крупная железа пищеварительной системы, вес ее около 1,5 кг (рис. 111). Располагается печень в верхнем отделе брюшной полости — в правом и частично в левом подреберье. В печени различают верхнюю выпуклую

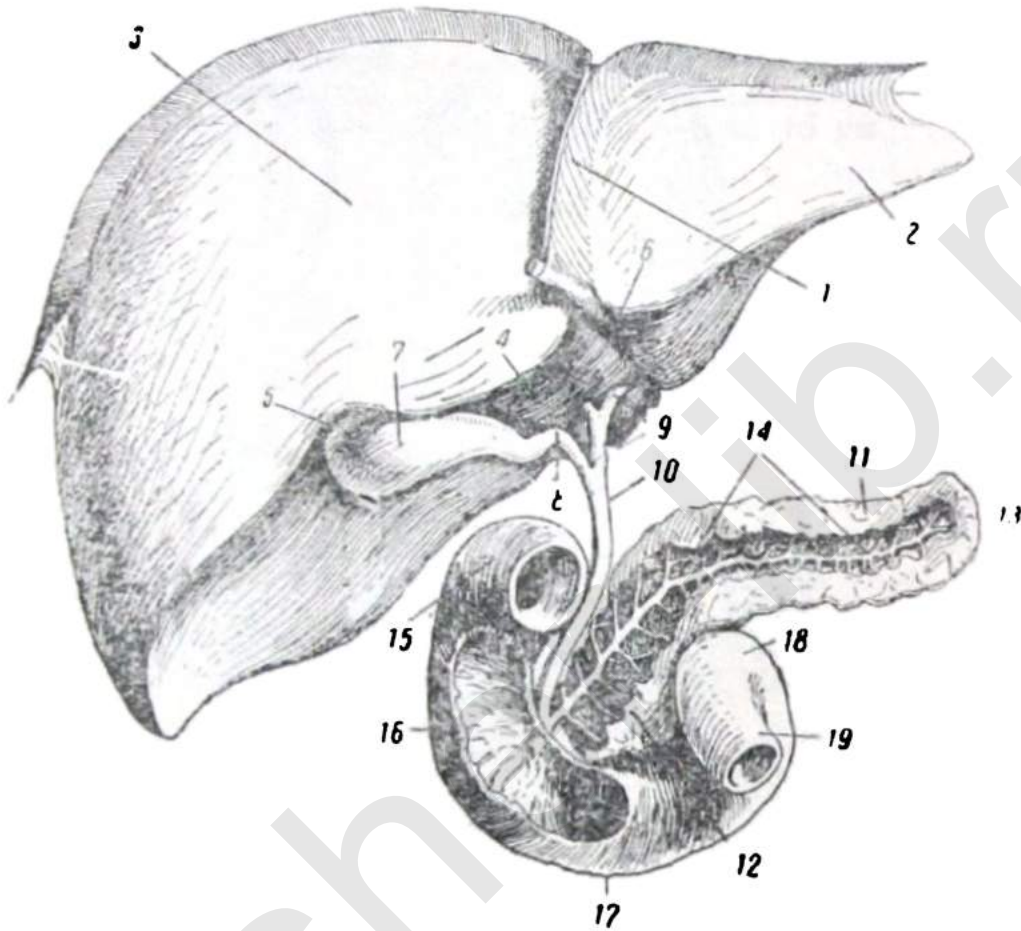


Рис. 111. Печень с желчным пузырем, двенадцатиперстная кишка и поджелудочная железа.

1 — серповидная связка; 2 — левая доля печени; 3 — правая доля; 4 — квадратная доля; 5 — правая продольная борозда; 6 — левая продольная борозда; 7 — желчный пузырь; 8 — проток желчного пузыря; 9 — печеночный желчный проток; 10 — общий желчный проток; 11 — поджелудочная железа; 12 — головка поджелудочной железы; 13 — хвост поджелудочной железы; 14 — проток поджелудочной железы; 15 — верхняя горизонтальная часть двенадцатиперстной кишки; 16 — нисходящая часть; 17 — нижняя горизонтальная часть; 18 — переход двенадцатиперстной кишки в тощую кишку; 19 — тощая кишка.

и нижнюю вогнутую поверхность, задний тупой и передний острый край. Своей верхней поверхностью печень прилегает к диафрагме, нижней — обращена к желудку и двенадцатиперстной кишке. С диафрагмы на печень переходит складка брюшины — серповидная связка; она делит печень сверху на две доли: большую — правую и меньшую — левую. На нижней поверхности печени имеются две продольные (правая и левая) и одна поперечная борозда. Они разделяют печень снизу на четыре до-

ли: правую, левую, квадратную и хвостовую. В правой продольной борозде печени залегает желчный пузырь и нижняя полая вена, в левой — круглая связка печени. Поперечная борозда называется воротами печени; через нее проходят нервы, печеночная артерия, воротная вена, лимфатические сосуды и печеночный желчный проток.

Печень покрыта брюшиной со всех сторон, за исключением заднего края, которым она сращена с диафрагмой. Передний край печени прилегает к передней брюшной стенке и прикрыт ребрами. При некоторых заболеваниях печень бывает увеличена. В таких случаях она выступает из-под ребер и может быть прощупана (печень «пальпируется»).

Печень состоит из множества долек, а дольки — из железистых клеток. Между дольками печени находятся прослойки соединительной ткани, в которой проходят нервы, мелкие желчные протоки, кровеносные и лимфатические сосуды. Междольковые кровеносные сосуды являются ветвями печеночной артерии и воротной вены. Внутри долек они образуют богатую сеть капилляров, которые впадают в находящуюся в середине дольки центральную вену. В отличие от других органов в печень притекает не только артериальная кровь — по печеночной артерии, но и венозная — по воротной вене. Та и другая кровь в дольках печени проходит через систему кровеносных капилляров и собирается в центральные вены. Центральные вены сливаются между собой и образуют 2—3 печеночные вены, которые выходят из печени и впадают в нижнюю полую вену.

По воротной вене в печень притекает венозная кровь из непарных органов брюшной полости: желудка, поджелудочной железы, селезенки, тонких и большей части толстых кишок.

В дольках печени между печеночными клетками имеются узкие просветы — желчные ходы. Печеночные клетки выделяют в эти ходы свой секрет — желчь. Отсюда она поступает в желчные протоки. Желчные протоки сливаются между собой и образуют один печеночный проток, который выходит из печени через ее ворота.

Значение печени

Печень играет очень важную роль в жизнедеятельности организма. Она вырабатывает желчь, которая участвует в процессе пищеварения (значение желчи подробно будет рассмотрено ниже). Помимо выделения желчи, печень выполняет и другие функции. К числу их относится: 1) участие в обмене углеводов, а также в обмене жиров и белков; 2) защитная (барьерная) функция.

Участие печени в углеводном обмене состоит в том, что в ней образуется и отлагается гликоген. Питательные вещества, всосавшиеся в кровь из тонкого кишечника, по воротной вене попадают в печень. Здесь поступившая в кровь глюкоза пре-

вращается в животный сахар — гликоген. Он откладывается в клетках печени (а также в мышцах) как запасный питательный материал. Только часть глюкозы содержится в крови и постепенно потребляется из нее органами. Одновременно с этим гликоген печени распадается на глюкозу, которая поступает в кровь. Таким образом, содержание глюкозы в крови не изменяется.

Участие печени в жировом обмене заключается в том, что при недостатке жиров в пище часть углеводов печени превращается в жиры.

Значение печени в белковом обмене определяется тем, что в ней из продукта распада белков (аммиака) образуется мочеви́на, которая входит в состав мочи. Кроме того, в печени, повидимому, излишек белка может превращаться в углеводы.

Защитная функция печени состоит в том, что в печени обезвреживаются некоторые ядовитые вещества. В частности, с током крови по воротной вене в печень из толстого кишечника поступают ядовитые вещества (индол, скатол и др.), образовавшиеся в результате гниения белков. В печени эти вещества превращаются в неядовитые соединения, которые затем выводятся из организма с мочой.

Желчный пузырь

Желчный пузырь (см. рис. 111) располагается в переднем отделе правой продольной борозды печени и является резервуаром для желчи. В нем различают дно, тело и шейку. Шейка, суживаясь, переходит в проток желчного пузыря, который соединяется с печеночным желчным протоком. В результате этого образуется общий желчный проток; он открывается в двенадцатиперстную кишку. Желчь скапливается в желчном пузыре в то время, когда нет пищеварения. Она поступает сюда из печени по печеночному желчному протоку, а затем по протоку желчного пузыря. Во время пищеварения желчь изливается в двенадцатиперстную кишку.

Поджелудочная железа

Поджелудочная железа (pancreas) — вторая по величине железа пищеварительной системы (см. рис. 111). Она располагается позади желудка на задней брюшной стенке. В поджелудочной железе различают головку, тело и хвост. Головка железы обращена вправо и окружена подковообразно изогнутой двенадцатиперстной кишкой, а хвост обращен влево и прилегает к селезенке. Поджелудочная железа состоит из долек. Железистые клетки в дольках вырабатывают секрет — поджелудочный (панкреатический) сок. Внутри железы на всем протяжении от хвоста до головки проходит ее проток; он открывается в двенадцатиперстную кишку. В веществе желе-

зы между дольками имеются небольшие участки железистой ткани, носящие название островков Соболева. Эти островки выполняют роль железы внутренней секреции (см. «Железы внутренней секреции»). Они выделяют гормон **инсулин**, который поступает непосредственно в кровь.

Пищеварение в тонких кишках

Пища из желудка в виде пищевой кашицы поступает в двенадцатиперстную кишку. Пища переходит не сразу вся, а отдельными порциями. На границе желудка и двенадцатиперстной кишки находится складка слизистой оболочки—заслонка привратника, в толще которой лежит жом, сфинктер привратника, состоящий из гладких мышечных волокон. Жом периодически сокращается и расслабляется. При его сокращении желудок и двенадцатиперстная кишка разобщаются, и пища в кишку не переходит. При расслаблении жома пищевая кашица поступает из желудка в двенадцатиперстную кишку. В тонком кишечнике процесс пищеварения продолжается. На пищевую массу воздействует поджелудочный сок, кишечный сок и желчь. Наиболее интенсивно процесс переваривания протекает в верхнем отделе тонкого кишечника — в двенадцатиперстной кишке.

Тонкие кишки совершают периодические волнообразные движения по направлению от желудка к толстому кишечнику. Такие движения называются **перистальтическими**. Кроме того, наблюдаются **маятниковобразные** движения, при которых отдельные участки тонкого кишечника то сокращаются, то расслабляются.

Движения тонкого кишечника способствуют перемешиванию пищевой массы с пищеварительными соками и продвижению ее.

Движения всего кишечника происходят под влиянием нервных импульсов, причем блуждающий нерв оказывает возбуждающее действие, а симпатический—тормозящее. Механическое раздражение стенок кишечника вызывает усиление его движений. Поэтому прием грубой пищи иногда сопровождается повышенной перистальтикой кишечника.

Состав и свойства поджелудочного сока. Поджелудочный или панкреатический сок — прозрачная жидкость щелочной реакции. В состав ее входят следующие ферменты: 1) трипсин — действует на белки; 2) амилаза и мальтаза — действуют на углеводы, 3) липаза — действует на жиры.

Трипсин расщепляет белки на аминокислоты, но оказывает свое действие (становится активным) только в присутствии фермента энтерокиназы. Этот фермент вырабатывается в слизистой оболочке тонких кишок и входит в состав кишечного сока.

Амилаза и мальтаза расщепляют углеводы до моносахаридов.

Л и п а з а расщепляет жиры на глицерин и жирные кислоты. При этом жирные кислоты вступают в соединение с желчными кислотами и со щелочами кишечного сока и омыляются. Активность липазы резко усиливается в присутствии желчи.

Все ферменты поджелудочного сока сохраняют свою активность только в щелочной среде. В течение суток выделяется около 600 мл поджелудочного сока. Количество и состав поджелудочного сока, как и других пищеварительных соков, меняется в зависимости от характера пищи.

Отделение поджелудочного сока регулируется нервной системой. В опытах на животных И. П. Павлов показал, что в ответ на раздражение пищей рецепторов полости рта происходит секреция поджелудочного сока. Такое сокоотделение носит рефлекторный характер. На деятельность поджелудочной железы оказывают влияние некоторые химические вещества. К их числу относится особое вещество — секретин. Оно вырабатывается в слизистой оболочке двенадцатиперстной кишки под влиянием соляной кислоты желудочного сока и всасывается в кровь. Вызывают усиление отделения поджелудочного сока и другие вещества (продукты расщепления жиров, клюквенный морс и другие). Свое действие химические вещества оказывают при посредстве нервной системы. Поджелудочный сок выделяется только во время пищеварения.

Состав и свойства кишечного сока

К и ш е ч н ы й сок вырабатывается железами слизистой оболочки тонкого кишечника. В состав его входят фермент эрепсин, действующий на промежуточные продукты расщепления белков, ферменты амилаза, лактаза и др., действующие на различные углеводы, и фермент липаза, расщепляющий жиры. Кроме того, в кишечном соке содержится отмеченный выше фермент энтерокиназа, который сам питательных веществ не расщепляет, но переводит в деятельное состояние фермент поджелудочного сока трипсин.

В течение суток выделяется около 2 л кишечного сока. Возбудителями отделения кишечного сока является механическое раздражение стенки тонкого кишечника поступившей в него пищей, а также действие различных веществ. В частности, поступление желудочного сока в тонкий кишечник вызывает усиленную секрецию его желез. Деятельность желез тонкого кишечника регулируется нервной системой. Кишечный сок, как и поджелудочный, выделяется только во время пищеварения.

Состав и свойства желчи. Желчь представляет собой жидкость желтобурого цвета, слабо щелочной реакции. В состав ее входят вода, желчные кислоты, желчные пигменты и другие органические и неорганические вещества. Из пигментов в желчи у человека содержится преимущественно билирубин. Он образуется из веществ, входящих в состав пигмента крови —

гемоглобина, которые выделяются при разрушении эритроцитов.

Желчь, только что выделившаяся из печени (печеночная желчь) — более жидкая и более светлая, чем желчь, скопившаяся в желчном пузыре (пузырная желчь). Это зависит от того, что в желчном пузыре происходит частичное всасывание воды. Желчь образуется в печени непрерывно, но в двенадцатиперстную кишку поступает только во время пищеварения. Ферментов в желчи нет, поэтому непосредственно она не расщепляет питательных веществ. Однако значение желчи в пищеварении, особенно в переваривании жиров, велико. Желчь усиливает действие ферментов, находящихся в кишечнике, особенно фермента, расщепляющего жиры. Она способствует превращению жира пищи в эмульсию (раздробление жира на мельчайшие капельки). Эмульгированный жир быстрее расщепляется ферментами. При участии желчных кислот жирные кислоты, выделяющиеся при расщеплении жиров, превращаются в легко растворимые соединения. Желчь способствует также усилению перистальтики кишечника и отделению поджелудочного сока.

Иногда в желчном пузыре и желчных протоках образуются так называемые желчные камни. В состав их входит имеющийся в желчи липоид холестерина. Желчные камни могут вызывать приступы острых болей в правом подреберье (печеночные колики). Если камни закупорят печеночный проток или проток желчного пузыря, может развиться желтуха.

Образование желчи происходит под влиянием нервных импульсов, идущих из центральной нервной системы. На интенсивность секреции желчи влияют некоторые вещества, названные желчегонными. К числу таких веществ относятся соляная кислота желудочного сока при поступлении ее в тонкий кишечник, продукты расщепления белков, кислые жидкости (например, морс), некоторые минеральные воды и др. Характерно, что сама желчь при поступлении ее в пищеварительный канал или в кровь также является сильным возбудителем секреции желчи.

Выделение желчи из желчного пузыря в двенадцатиперстную кишку регулируется рефлекторно нервной системой. Поступившая в тонкий кишечник пищевая масса оказывает действие на рецепторы, находящиеся в слизистой оболочке кишечника. В ответ рефлекторно происходит сокращение стенки желчного пузыря и расслабление жома, расположенного в устье общего желчного протока. В результате желчь изливается из пузыря в двенадцатиперстную кишку. Во время пищеварения желчь поступает из печени в кишечник, минуя желчный пузырь.

Всасывание

В тонком кишечнике заканчивается расщепление сложных питательных веществ. Они превращаются в более простые, легко растворимые в воде вещества, которые могут всасываться и усваиваться организмом.

Всасывание — это переход питательных веществ из пищеварительного канала в кровь и лимфу. У человека всасывание происходит преимущественно в тонком кишечнике. В других отделах пищеварительного канала всасываются только некоторые вещества (например, в желудке — алкоголь, в толстом кишечнике — вода). Через слизистую оболочку различных отделов пищеварительного канала всасываются также лекарства, принимаемые через рот.

Всасывание — очень сложный физиологический процесс. В этом процессе активную роль играет слизистая оболочка тонкого кишечника. Как уже отмечалось, она образует большое количество выпячиваний — ворсинок, через которые и осуществляется всасывание. Благодаря ворсинкам общая поверхность всасывания тонкого кишечника достигает 4—5 м² (для сравнения отметим, что общая площадь кожи составляет 1,5 м²). Клетки эпителия, покрывающего ворсинки, принимают деятельное участие в прохождении веществ из полости кишечника в кровь и лимфу.

Способствуют всасыванию также периодические сокращения ворсинок, они выполняют при этом роль своеобразных насосов. При сокращении ворсинки содержимое ее млечного сосуда выдавливается в более крупный лимфатический сосуд. Затем млечный сосуд расслабляется и вновь наполняется питательными веществами из полости кишечника.

Под влиянием пищеварительных соков в тонком кишечнике белки превращаются в аминокислоты, сложные углеводы — в простые (главным образом в глюкозу), а жиры — в жирные кислоты и глицерин.

Аминокислоты и простые углеводы (глюкоза) в растворенном состоянии всасываются в кровь через ворсинки тонкого кишечника.

Образующиеся при расщеплении жиров жирные кислоты не растворимы в воде. В тонком кишечнике они соединяются со щелочами и превращаются в мыла (соли жирных кислот), которые в присутствии желчных кислот хорошо растворяются и всасываются. Глицерин (образующийся при расщеплении жиров) является хорошо растворимым веществом и легко всасывается. При прохождении через слизистую оболочку тонкого кишечника глицерин и мыла снова вступают в соединение и образуют специфический для человека жир, который попадает в лимфу через млечные сосуды ворсинок.

Вода всасывается через слизистую оболочку желудка, тонкого кишечника и преимущественно толстого кишечника.

Минеральные соли в пищеварительном канале растворяются и всасываются в кровь.

Всасывание, как и другие процессы в организме, регулируется нервной системой.

Толстые кишки

Подвздошная кишка в правой подвздошной ямке переходит в толстую кишку. На месте перехода имеется складка слизистой оболочки — подвздошно-слепокишечная заслонка. Она устроена так, что содержимое тонкого кишечника свободно поступает в толстый, а обратно перейти не может.

Толстый кишечник имеет около 1,5 м длины. Он подразделяется на следующие отделы (см. рис. 99): слепая кишка с червеобразным отростком, восходящая, поперечная и нисходящая ободочная кишка, сигмовидная и прямая кишка. Стенки толстых кишок состоят из таких же слоев, что и стенки тонких; однако в строении их отмечаются следующие различия.

Слизистая оболочка толстых кишок образует складки полулунной формы, ворсинок не имеет. Клетки слизистой оболочки выделяют слизь. На протяжении слизистой всего толстого кишечника находятся одиночные лимфатические узелки.

Мышечная оболочка толстого, как и тонкого, кишечника состоит из двух слоев, но ее продольный слой располагается не по всей окружности кишки, а образует три полосы — мышечные линии. В промежутках между линиями стенка кишки образует выпячивания. Серозная оболочка толстого кишечника имеет пальцеобразные выросты, в которых откладывается жир; они называются жировыми придатками. Вследствие наличия мышечных линий, выпячиваний и жировых придатков толстые кишки по внешнему виду можно легко отличить от тонких.

Слепая кишка (соесит) располагается в правой подвздошной ямке и является начальным отделом толстого кишечника, т. е. той частью его, которая лежит ниже места впадения тонкой кишки в толстую. С полостью этой кишки сообщается полость червеобразного отростка посредством маленького отверстия, прикрытого складочкой слизистой оболочки — заслонкой червеобразного отростка.

Червеобразный отросток (appendix) обычно располагается книзу от слепой кишки и спускается в полость малого таза, но иногда находится изади от слепой кишки. Толщина отростка не превышает 1 см, длина его в среднем равна 7—9 см. В стенке червеобразного отростка имеется большое количество лимфатических узелков. Воспаление отростка наблюдается сравнительно часто; оно носит название аппендицита.

Восходящая ободочная кишка (ободочная полостыни colon) является продолжением слепой кишки, располагается в правой половине брюшной полости, на задней ее стенке, поднимается до уровня печени, где переходит в поперечную кишку.

Поперечноободочная кишка находится ниже большой кривизны желудка и при помощи собственной брыжей-

ки подвешена к задней брюшной стенке. В левом подреберье около селезенки она переходит в нисходящую ободочную кишку.

Нисходящая ободочная кишка, как и восходящая, находится на задней стенке брюшной полости, только в левой ее половине. Продолжается в сигмовидную кишку.

Сигмовидная кишка располагается в левой подвздошной ямке, образует несколько петель и имеет брыжейку.

Прямая кишка (rectum) — продолжение сигмовидной кишки; она располагается в полости малого таза. Кпереди от прямой кишки у женщин лежит матка и влагалище, у мужчин — мочевого пузыря, предстательная железа, семенные пузырьки; сзади от кишки находится крестец и копчик. Слизистая оболочка прямой кишки образует 8—10 продольных и 2—3 поперечных складки. Между продольными складками имеются углубления — пазухи. Нижний отдел прямой кишки расширен и называется ампулой.

Прямая кишка заканчивается заднепроходным отверстием (anus). Вокруг этого отверстия имеется два жома (сфинктера) — внутренний и наружный. Внутренний жом состоит из гладкой мышечной ткани и сокращается произвольно. Наружный жом образован поперечнополосатой мышечной тканью и подчинен воле человека.

Пищеварение в толстых кишках

В толстый кишечник из тонкого переходят непереваренные остатки пищи. В частности, в их состав входит растительная клетчатка, которая не расщепляется ни в желудке, ни в тонком кишечнике. Основными процессами, которые происходят в толстом кишечнике, является формирование кала и всасывание воды. Кроме того, происходит брожение и гниение пищевых остатков. В толстом кишечнике находится большое количество различных бактерий («кишечная флора»). Одни из них вызывают брожение углеводов, другие — гниение белков. При этом образуются газы. При распаде белков выделяются также некоторые ядовитые вещества (индол, скатол и др.), причем часть из них всасывается в кровь и поступает в печень. Образование ядовитых веществ усиливается при запорах.

Всасывание воды происходит частично в тонком кишечнике, но преимущественно в толстом. Здесь за сутки всасывается до 4 л воды и от пищевой кашицы остается только 130—150 г сформировавшегося кала.

Следует иметь в виду, что через слизистую оболочку толстого кишечника могут всасываться и другие вещества (глюкоза, некоторые лекарства). На этом основано применение питательных и лекарственных клизм.

В состав кала входят непереваренные остатки пищи, слизь, отмершие клетки эпителия и большое количество бактерий

толстого кишечника. Последние составляют около $\frac{1}{3}$ общего веса кала. Цвет кала зависит от распавшихся пигментов желчи. Количество кала зависит от объема и состава принимаемой пищи. Каловые массы скопляются в конечном отделе толстого кишечника — прямой кишке. Передвижение пищевых остатков в толстом кишечнике осуществляется в результате сокращения его стенок.

Дефекация. Опорожнение кишечника называется дефекацией. У взрослого дефекация происходит 1—2 раза в сутки, у детей грудного и младшего возраста чаще. Акт дефекации осуществляется рефлекторно. Накопившиеся в прямой кишке каловые массы оказывают давление на ее стенку и раздражают рецепторы в слизистой оболочке. В ответ сокращается мышечная оболочка кишечника, расслабляются сфинктеры заднепроходного отверстия и каловые массы выбрасываются наружу. Опорожнению кишечника способствует сокращение мышц брюшного пресса. Центр рефлекса дефекации находится в крестцовом отделе спинного мозга, но этот акт подчинен и коре головного мозга, доказательством чего является произвольная задержка кала.

Иногда бывают жидкие и частые испражнения — понос или, наоборот, замедленное опорожнение кишечника (через день, два и реже) — запор. При этих болезненных состояниях обычно наблюдается нарушение перистальтики кишечника.

Брюшина

Брюшина (peritoneum) — серозная оболочка, покрывает внутреннюю поверхность стенок и органы брюшной полости. Представляет собой тонкую блестящую пластинку, увлажненную жидкостью. Часть брюшины, выстилающая стенки, называется пристеночным листком, а часть, покрывающая органы, — внутренностным листком брюшины. Между двумя листками брюшины находится щелевидное пространство — полость брюшины. В ней имеется небольшое количество серозной жидкости, которая смачивает прилежащие друг к другу листки брюшины и тем уменьшает трение при смещении органов полости живота.

Брюшина переходит во многих местах со стенок на органы, образуя при этом переходные складки. Все складки брюшины принято подразделять на связки, брыжейки и сальники. Примером связки брюшины является описанная выше серповидная связка печени.

Брыжейками называются те складки брюшины, на которых кишечные петли подвешены к задней брюшной стенке. Каждая брыжейка состоит из двух листков брюшины, между которыми находятся прослойки рыхлой соединительной ткани, нервы, кровеносные сосуды, лимфатические сосуды и узлы. Брыжейку имеют тощая и подвздошная кишка, поперечноободочная, сигмовидная кишка и червеобразный отросток.

Сальник представляет собой складку брюшины, между листками которой находится жир. Сальников два — большой и малый. Большой сальник состоит из четырех листков брюшины и свисает в виде фартука от большой кривизны желудка вниз; он прикрывает спереди органы брюшной полости, лежащие ниже желудка, и при этом срастается с поперечноободочной кишкой. Отдел большого сальника, лежащий между желудком и поперечноободочной кишкой, называется желудочно-ободочной связкой. Малый сальник состоит из двух листков брюшины, идет от ворот печени к малой кривизне желудка и к начальному отделу двенадцатиперстной кишки. В правой части малого сальника, между двумя составляющими его листками брюшины, проходит общий желчный проток, воротная вена и печеночная артерия.

Положение органов брюшной полости относительно брюшины не одинаково. Одни органы покрыты брюшиной со всех сторон; такое положение органа называется интраперитонеальным; другие органы покрыты брюшиной с трех сторон (мезоперитонеальное положение органа); третьи — только с одной стороны (экстраперитонеальное положение органа). Интраперитонеальное положение занимают желудок, тощая и подвздошная кишка, слепая кишка, червеобразный отросток, поперечноободочная кишка, сигмовидная кишка, верхний отдел прямой кишки и селезенка. С трех сторон покрыты брюшиной восходящая и нисходящая ободочная кишка, средний отдел прямой кишки, печень, матка, желчный и мочевой пузырь. Экстраперитонеальное положение имеют двенадцатиперстная кишка, нижний отдел прямой кишки, поджелудочная железа, почки.

Положение органов относительно брюшины учитывается при операциях на органах брюшной полости. При вскрытии брюшной полости интраперитонеально лежащие органы можно прощупать со всех сторон, мезоперитонеально лежащие — с трех сторон; экстраперитонеально лежащие органы прощупываются только с одной стороны.

Брюшина играет большую роль в организме. Она участвует в обмене веществ между серозной жидкостью полости брюшины, кровью и лимфой. Являясь покровом внутренних органов, брюшина предохраняет их от трения друг о друга, способствуя скольжению. Значение брюшины особенно выявляется при заболеваниях органов брюшной полости, так как она несет защитную функцию, направленную к отграничению очага воспаления от остальной части брюшной полости. Это выражается в образовании спаек. Воспаление брюшины называется перитонитом.

Кроме брюшины, в теле человека серозными оболочками являются плевра и перикард.

ОБМЕН ВЕЩЕСТВ. ВИТАМИНЫ

Одним из основных жизненных свойств организма является обмен веществ. По определению Ф. Энгельса, «Жизнь — это способ существования белковых тел, существенным моментом которого является постоянный обмен веществ с окружающей их внешней природой, причем с прекращением этого обмена веществ прекращается и жизнь, что приводит к разложению белков»¹.

Обмен веществ включает два процесса: процесс усвоения веществ — ассимиляцию и процесс распада веществ — диссимиляцию. Оба процесса связаны между собой, зависят один от другого. В живом организме постоянно образуются сложные вещества, входящие в состав различных живых структур. Одновременно происходит распад сложных органических веществ, превращение их в более простые. Как уже упоминалось, питательные вещества, поступающие в организм, не только используются для построения тканей, но и являются источником энергии, за счет которой осуществляется жизнедеятельность организма.

В обмене веществ принимают участие белки, углеводы и жиры, а также вода и минеральные соли. Помимо этого, организм нуждается в особых веществах — витаминах.

Принято рассматривать отдельно обмен каждого вещества. Однако необходимо иметь в виду, что в живом организме обмен одного вещества, например, белков, связан с обменом других веществ.

Обмен веществ регулируется нервной системой. Факт влияния нервной системы на обмен в органах и тканях установил И. П. Павлов. Такое влияние нервной системы называется трофическим. Исследованиями акад. К. М. Быкова и других советских ученых доказана зависимость обмена веществ от влияния коры головного мозга.

Обмен белков

Белки используются в организме преимущественно в качестве пластического материала, т. е. идут на построение живого вещества. В этом отношении они не могут быть заменены другими

¹ Ф. Энгельс, Диалектика природы, Госполитиздат, 1948, стр. 246.

питательными веществами. Наиболее ценны белки, содержащиеся в продуктах животного происхождения (мясо, молоко, яйца). В них имеются все необходимые организму аминокислоты. Большинство белков растительного происхождения, за исключением белков картофеля и некоторых бобовых растений, содержит только часть необходимых для человеческого организма аминокислот. В составе пищи должны быть разнообразные белки, в том числе белки животного происхождения. Такие белки особенно необходимы для детей.

Суточная потребность в белках в среднем составляет 80—100 г. Белки в организме в запас не откладываются; практически считают, что у взрослого количество подвергшихся распаду белков равно количеству поступивших. В детском возрасте белков распадается меньше, чем поступает.

В состав белков входит азот, в других питательных веществах его нет. По обмену азота можно судить об обмене белков. В белках в среднем содержится 16% азота, т. е. вес белков в 6,25 раза больше веса содержащегося в них азота. По количеству азота в пище можно судить о количестве имеющихся в ней белков. Для этого нужно умножить цифру азота на 6,25. По количеству азота в выводимых из организма продуктах распада можно судить о количестве подвергшихся распаду белков.

У взрослого здорового человека в нормальных условиях наблюдается так называемое азотистое равновесие — количество выведенного азота равно количеству введенного. В детском возрасте имеет место положительный азотистый баланс — количество введенного в организм азота превышает количество выведенного. Это связано с тем, что у детей происходит усиленный рост различных тканей. При некоторых заболеваниях и при голодании азотистый баланс отрицательный — азота выводится больше, чем вводится.

Белки, принятые в составе пищи, подвергаются в пищеварительном канале воздействию ферментов желудочного, поджелудочного и кишечного сока. В результате этого они расщепляются на аминокислоты, которые в тонком кишечнике всасываются в кровь. Кровь разносит аминокислоты по всему организму. В различных органах из аминокислот происходит образование свойственных человеку белков, которые входят в состав живого вещества.

Часть белков самого организма, а также белки, поступившие в организм, но не использованные на образование живого вещества, подвергаются окислению. Окисление белков сопровождается освобождением энергии, которая и используется организмом. Продукты распада белков в организме — вода, углекислый газ и азотсодержащие вещества: аммиак, мочевая кислота и др. Аммиак, являющийся для организма вредным веществом, в печени превращается в мочевину. Продукты распада белков, как и других питательных веществ, выводятся из организма наружу через органы выделения.

Обмен углеводов

Углеводы являются главным источником энергии в организме. Суточная потребность в углеводах в среднем составляет 450—500 г.

Сложные углеводы и дисахариды, содержащиеся в составе пищи, подвергаются в пищеварительном канале воздействию ферментов слюны, поджелудочного и кишечного сока. В результате этого они превращаются в простые сахара, преимущественно в глюкозу. В тонком кишечнике глюкоза всасывается в кровь и по воротной вене поступает в печень. Здесь глюкоза, поступившая из кишечника, превращается в животный сахар, гликоген, который откладывается в виде запаса в клетках печени. В крови, циркулирующей по телу, содержится около 0,1% глюкозы. Из крови она поступает в ткани. В тканях глюкоза окисляется, при этом освобождается заключенная в ней энергия. Конечные продукты распада глюкозы — вода и углекислый газ.

По мере перехода глюкозы из крови в ткани гликоген печени превращается в глюкозу, которая поступает в кровь. Таким образом, в крови поддерживается постоянная концентрация сахара.

Гликоген, помимо печени, откладывается в мышцах, откуда он используется во время физической работы. При недостаточном введении углеводов с пищей они могут образовываться из белков и жиров.

Обмен жиров

Жиры, как и углеводы, в организме являются источником энергии. Суточная потребность в жирах в среднем составляет 60 г.

В пищеварительном канале жиры пищи подвергаются воздействию ферментов поджелудочного и кишечного сока (при участии желчи) и расщепляются на глицерин и жирные кислоты, подвергающиеся омылению. Во время процесса всасывания в слизистой оболочке тонкого кишечника глицерин и жирные кислоты вновь превращаются в специфический для человека жир, который поступает в лимфу (см. стр. 178). Из лимфы он попадает в кровь и разносится по всему организму. В тканях жиры подвергаются окислению; при распаде жиров освобождается энергия. Конечные продукты распада жиров — вода и углекислый газ. Излишек поступившего в организм жира откладывается в виде запаса. Местами отложения жира являются подкожный слой, околопочечная клетчатка, большой сальник и другие места. Жир в организме может образовываться из белков и особенно из углеводов, если они поступают в избыточном количестве.

В организме происходит также обмен жироподобных веществ — липоидов.

Обмен воды и солей

Вода и соли не являются собственно питательными веществами, но входят в состав тканей и принимают участие в обмене веществ и в различных физиологических процессах, происходящих в организме.

Вода в теле взрослого человека составляет около 72% общего веса. Расщепление питательных веществ в пищеварительном тракте, обмен веществ и другие процессы в организме происходят обязательно с участием воды. Суточная потребность в воде взрослого человека составляет в среднем 2—2,5 л, причем только часть ее принимается в виде питья. Эта потребность колеблется в зависимости от климатических условий и условий работы. В частности, она повышается в жаркую погоду и при работе в горячих цехах предприятий. На значение воды в организме указывает тот факт, что человек без воды погибает через несколько суток.

Выпитая вода всасывается в тонком и толстом кишечнике. Из организма вода выводится главным образом через почки, а также через кожу и легкие.

Обмен минеральных солей тесно связан с обменом воды. Различные соли входят в состав разных тканей. В наибольшем количестве в организме содержатся соли кальция и фосфора. В меньших количествах соли калия, хлора, натрия, магния, железа, иода и других элементов (всего в организме человека выявлено около 20 элементов). Например, соли кальция находятся в составе костей, зубов, в плазме крови. Они имеют значение в деятельности нервной системы, работе сердца и других физиологических процессах. В плазме крови содержится также калий, натрий и магний. Железо входит в состав гемоглобина крови и участвует в процессе переноса кислорода. Хлор является составной частью соляной кислоты, имеющейся в желудочном соке. Иод необходим для образования гормона щитовидной железы — тироксина.

Концентрация различных солей в тканях в нормальных условиях сравнительно постоянна.

Суточная потребность в большинстве солей незначительна и исчисляется для одних из них (кальций, фосфор) в граммах, для других (железо) — в миллиграммах. Соли поступают в организм в составе пищи. Разнообразная пища содержит достаточное количество всех солей, за исключением поваренной соли, которую специально добавляют к пище. Потребность в хлористом натрии за сутки составляет 10—15 г.



При заболеваниях происходят различные изменения в обмене веществ, причем иногда они являются основным признаком болезни (болезни обмена).

В качестве примера можно указать на подагру, при которой повышено содержание мочевой кислоты в крови и происходит отложение солей этой кислоты в суставах, сухожилиях и хрящах.

Различные изменения обмена веществ, как правило, отмечаются при нарушении деятельности желез внутренней секреции, а также при недостаточном поступлении в организм витаминов.

ВИТАМИНЫ

Витамины — особые органические вещества, жизненно необходимые организму. Они не используются на образование тканей и не являются источником энергии, но участвуют в обмене веществ и в других процессах. Название «витамины» происходит от слова «вита» — жизнь.

Впервые наличие специальных жизненно необходимых веществ в пище (кроме белков, жиров, углеводов, воды и минеральных солей) установил русский врач Н. И. Луни в 1880 г. Позднее они получили название витаминов. Витамины обозначают буквами латинского алфавита. В настоящее время известны витамины А, В, С, D, Е, К, Р, РР. Некоторые из них, например, витамин В, состоит не из одного, а из нескольких витаминов. Химический состав большинства витаминов хорошо изучен и их приготавливают в большом количестве искусственным путем.

Суточная потребность в витаминах определяется миллиграммами и даже долями их. В разнообразной пище обычно содержится достаточное для организма количество витаминов. Полное отсутствие какого-либо витамина в пище является причиной заболевания, называемого авитаминозом. Болезненные состояния, развивающиеся в результате недостаточного поступления витаминов в организм, называются гиповитаминозом. Почти при каждом авитаминозе наблюдаются общие проявления болезни: пониженная работоспособность и быстрая утомляемость, резко пониженная устойчивость к другим заболеваниям, неправильное развитие и задержка роста (у детей) и т. д. Кроме того, имеются специфические нарушения. Одно из условий излечения авитаминоза — поступление в организм достаточного количества соответствующего витамина.

Витамин А

Витамин А влияет на рост. В опытах на животных доказано, что отсутствие этого витамина в пище ведет к замедлению роста. При недостаточном поступлении витамина А в организм развивается также болезнь глаз — ксерофтальмия. Она проявляется в том, что на роговице глаза возникает бельмо (рис. 112). Отсутствие витамина А в пище ведет к заболеванию, называемому куриной слепотой. У больных куриной слепотой с наступлением сумерек нарушается зрение. Авитаминоз А сопровождается изменениями и в других системах органов.

Большое количество витамина А содержится в рыбьем жире, сливочном масле, печени, яичном желтке и молоке. Во многих

овоцах и фруктах (морковь, шпинат, помидоры, абрикосы и др.) находится вещество, близкое по своему составу к витамину А, каротин (провитамин А). На каротин в организме образуется витамин А. Этот процесс происходит в печени.

Витамин А устойчив. Так, он не разрушается при кипячении. Суточная потребность в витамине А составляет 2 мг.



Рис. 112 Ксерофтальмия (появление бельма на глазу).

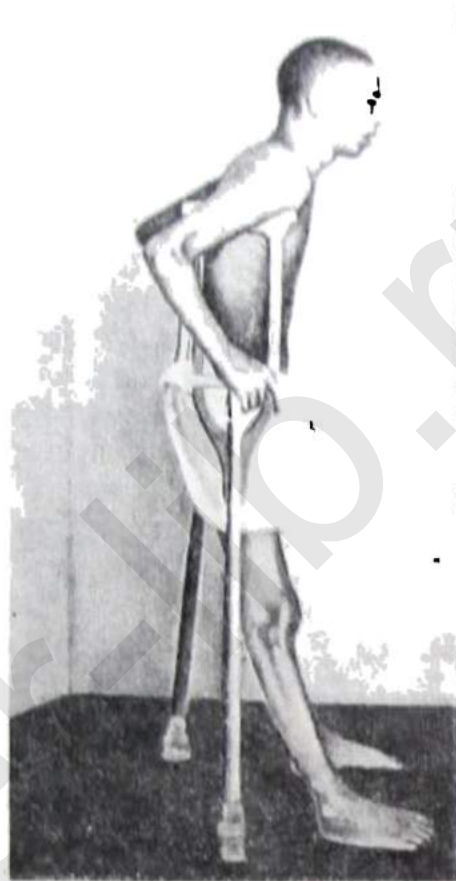

Рис. 113. Вид больного, страдающего бери-бери.

Витамин В

Витамин В представляет группу витаминов. В состав ее входят витамины В₁, В₂, В₃, РР и др.

В и т а м и н В₁, как и другие витамины, жизненно необходим организму. Авитаминоз В₁ сопровождается тяжелыми нарушениями в различных системах органов. Отсутствие витамина В₁ — причина болезни бери-бери (рис. 113). Признаками этой болезни являются сердечно-сосудистые расстройства и нарушения движений (главным образом ног) вплоть до полного паралича. При этом поражается нервная система, преимущественно периферическая (полиневриты). Смерть наступает от паралича дыхательных мышц.

Болезнь бери-бери распространена в тех странах, большая часть населения которых питается только очищенным (полированным) рисом (Япония и др.).

Витамин В₁ содержится в большом количестве в горохе, чечевице, сухих дрожжах, орехах, яичном желтке. Имеется он также в оболочках некоторых злаков и в других растениях. В организме человека витамин В₁ из других веществ не образуется и в виде запаса не откладывается. Суточная потребность в витамине В₁—2 мг.

В и т а м и н В₂ оказывает влияние на рост и развитие организма, принимает участие в тканевом дыхании. Авитаминоз В₂ сопровождается потерей веса, слабостью, изменениями в коже и слизистых оболочках и другими явлениями. Витамин В₂ по своему составу близок к растительным ферментам, известным под названием флавинов. Он содержится в большом количестве в молоке, яйцах, помидорах, капусте, пивных дрожжах и т. д. Суточная потребность в витамине В₂ — 2 мг.

Витамин РР

В и т а м и н РР антипеллагрический. Отсутствие этого витамина является причиной развития болезни, известной под названием пеллагры (рис. 114). Основные проявления болезни: нарушение со стороны пищеварительной системы — поносы (диаррея), воспалительные явления кожи (дерматит) с последую-



Рис 114. Больная пеллагрой.

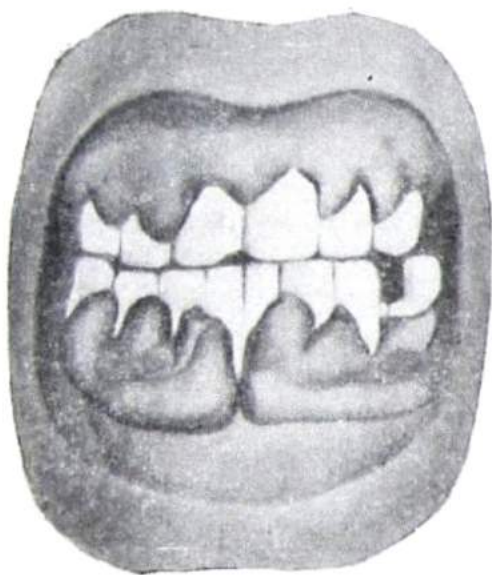щим потемнением ее и нарушение деятельности нервной системы — слабоумие (деменция). Самыми ранними признаками являются изменения в деятельности пищеварительной системы. Болезнь распространена среди населения, у которого основным продуктом питания является кукуруза (маис). В кукурузе витамин РР полностью отсутствует.

Большое количество витамина РР содержится в молоке, яйцах, капусте, помидорах, салате, дрожжах и т. д. В медицинской практике при некоторых заболеваниях применяется никотиновая кислота, являющаяся антипеллагрическим витамином.

Суточная потребность в витамине РР — 15 мг.

Витамин С

В и т а м и н С — п р о т и в о ц ы н г о т н ы й. Отсутствие витамина С в пище ведет к развитию цинги (скорбут). Эта болезнь известна с древних времен. Ею обычно страдали участники длительных путешествий, военных походов и другие люди, из пищи которых исключались свежие овощи и фрукты.



Заболевание развивается постепенно.

Признаки болезни: кровотечение из десен и других слизистых оболочек, расшатывание и выпадение зубов, кровоизлияния под кожу, в мышцы и внутренние органы, потеря веса и другие изменения (рис. 115).

Рис. 115. Вид десен при цинге.

В и т а м и н С в большом количестве содержится в шиповнике, черной смородине, помидорах, капусте, луке, хвое сосны и пихты, лимонах, апельсинах и т. д. Витамин С сравнительно нестойкий, и содержание его в различных продуктах зависит от срока и способа хранения их. Свежие овощи и фрукты обычно содержат большое количество витамина С.

В медицинской практике витамин С применяется в виде аскорбиновой кислоты. Суточная потребность в витамине С — 50 мг.

Витамин D

В и т а м и н D — п р о т и в о р а х и т и ч е с к и й. Отсутствие витамина D вызывает у детей рахит (рис. 116). Признаками этого заболевания является задержка роста и развития ребенка, сопровождающаяся размягчением и искривлением костей, поздним зарастанием родничков на черепе, задержкой прорезывания зубов и т. д. У детей, страдающих рахитом, наблюдаются утолщения на ребрах (четки), изменение формы грудной клетки («куриная» грудь), увеличение размеров головы.

Отсутствие витамина D сопровождается нарушением обмена солей кальция и фосфора, в результате чего кальций не откладывается в костях и они размягчаются.

Витамин D содержится в больших количествах в тех же продуктах, что и витамин А: в рыбьем жире, сливочном масле, печени, яичном желтке, молоке. В продуктах растительного происхождения, а также в мясе, говяжьем сале обнаружено вещество эргостерин, способное превращаться в витамин D в результате облучения ультрафиолетовыми лучами. Эргостерин находится также в большом количестве в коже человека. Поэтому при рахи-



Рис. 116. В середине — здоровый ребенок; по бокам — дети того же возраста, больные рахитом.

те не только дают витамин D, но и производят облучение тела солнечными лучами и ртутно-кварцевой лампой. При этом под влиянием ультрафиолетовых лучей эргостерин, содержащийся в коже, превращается в витамин D. Суточная потребность в витамине D для ребенка составляет 0,01—0,02 мг.

Витамин E

В и т а м и н E оказывает влияние на функцию размножения. В опытах на животных установлено, что отсутствие витамина E в пище вызывало нарушение способности к размножению.

Витамин E содержится в различных продуктах животного и растительного происхождения, например, в печени, яичных желтках и овощах.

Витамин K

В и т а м и н K оказывает влияние на свертываемость крови. Оно, повидимому, состоит в том, что этот витамин необходим для

образования тромбогена, принимающего участие в процессе свертывания крови. Витамин К содержится в шпинате, капусте, салате, моркови и в других овощах.

Обмен энергии и основной обмен

При окислении питательных веществ в организме во время процесса диссимиляции освобождается энергия, за счет которой происходят все жизненные процессы: сокращение мышц, деятельность нервной системы, работа желез внутренней и внешней секреции и т. д. При этом различные виды энергии, например, механическая, превращаются в тепловую энергию. Следовательно, интенсивность обмена веществ можно определять по количеству образовавшегося в организме тепла. Количество тепловой энергии определяется в единицах теплоты — больших калориях (большой калорией называют количество теплоты, необходимое для нагревания 1 л воды на 1° Цельсия).

Установлено, что при окислении питательных веществ в организме они дают следующее количество теплоты: 1 г белков — 4,1, 1 г углеводов — 4,1 и 1 г жиров — 9,3 большой калории. Зная количество питательных веществ, которые поступили в составе пищи в организм, можно определить количество энергии, содержащейся в них, т. е. приход энергии. Необходимо учитывать, что часть питательных веществ выводится непереваренной. Принято считать, что организмом в среднем усваивается около 80% введенных питательных веществ.

Расход энергии в организме также поддается учету. Для этого существует несколько способов. К числу их относится определение (в специальных камерах) теплоты, которую человек отдает в окружающую среду.

Основным обменом называется количество энергии, которое расходует организм в условиях полного мышечного покоя, лежа, натощак, при температуре окружающего воздуха 16—18°. Эта энергия тратится на поддержание жизнедеятельности организма, т. е. на те процессы, которые происходят и при состоянии возможно полного покоя. Такими процессами является работа сердца, сокращение дыхательных мышц и т. д. Основной обмен у взрослого человека в среднем составляет 1 700 больших калорий в сутки. Если человек находится в состоянии покоя, но принял пищу, то количество расходуемой энергии повышается приблизительно на 10%. Повышение вызвано тем, что энергия дополнительно тратится на работу, связанную с пищеварением. Величина основного обмена колеблется в зависимости от возраста и веса человека.

Во время работы, которую производит человек, происходит, помимо основного обмена, дополнительная затрата энергии на трудовые процессы. Дополнительный расход энергии зависит от вида и продолжительности производимой работы. Так, установле-

но, что общая затрата энергии (основной обмен + энергия на работу) у лиц умственного труда, не занимающихся спортом, составляет в сутки 2 700—3 000 больших калорий. Эта затрата резко возрастает у лиц, занимающихся тяжелой физической работой, и может достигать у них 5 000 больших калорий и выше.

Питание

Питание — один из важнейших факторов, влияющих на сохранение здоровья и на трудоспособность человека. В детском возрасте от правильного питания в значительной мере зависит нормальное развитие ребенка. И. П. Павлов писал, что «...существеннейшей связью животного организма с окружающей природой является... связь через пищу». Это в равной степени относится и к человеку.

В нашей стране вопросам питания уделяется большое внимание. Непрерывный рост благосостояния населения создает все условия для удовлетворения потребностей каждого человека.

Вопросами организации правильного питания занимаются специальные научные лаборатории и институты. В медицинской практике питание является важнейшим лечебным фактором.

Количество и состав необходимой пищи зависят от возраста человека и характера производимой работы, что и должно учитываться при составлении нормы пищевого пайка. В пище должны содержаться в достаточном количестве все питательные вещества — белки, углеводы и жиры, причем в определенном соотношении. Обязательно наличие в пище белков и жиров животного происхождения. При составлении пищевого рациона необходимо учитывать потребности организма в витаминах и минеральных солях. Следует помнить, что различные виды пищи по-разному усваиваются. Разнообразная пища лучше удовлетворяет всем этим требованиям.

Усвоение пищи зависит от того, как она приготовлена, в каких условиях и сколько раз в день принимается. Вкусная пища, принимаемая в определенные часы, быстрее и лучше переваривается.

При организации лечения больных обязательным условием является строгое соблюдение установленной диеты.

Погрешности в диете могут быть причиной тяжелых осложнений в состоянии больного.

Для определения состава и калорийности различных продуктов пользуются специальными таблицами.

Теплообразование и теплоотдача

В результате окисления питательных веществ в организме непрерывно происходит образование теплоты — **т е п л о о б р а з о в а н и е**. Этот процесс протекает во всех органах, но с разной интенсивностью. Большое количество теплоты образуется в мыш-

цах, особенно во время физической работы. Существует прямая зависимость между обменом веществ и теплообразованием: повышение обмена веществ сопровождается усилением теплообразования и, наоборот, при понижении обмена веществ снижается образование тепла.

Одновременно с теплообразованием происходит процесс отдачи теплоты — теплоотдача. Кровь, протекая через мышцы и другие органы, нагревается и затем отдает излишек теплоты в окружающую среду. Теплоотдача осуществляется преимущественно через кожу путем излучения и проведения тепла, а также с потом. Часть тепла отдается с выдыхаемым воздухом, с мочой и калом. Излучение и проведение тепла через кожу происходит только при условии, если температура окружающего воздуха ниже температуры тела человека. При высокой температуре воздуха тепло отдается преимущественно или исключительно только с потом. Интенсивность теплоотдачи в значительной степени зависит от расширения и сужения кровеносных сосудов кожи. При расширении сосудов наблюдается покраснение кожи в результате усиленного притока крови, что вызывает повышение теплоотдачи. Сужение кровеносных сосудов кожи сопровождается побледнением ее в связи с уменьшением притока крови; теплоотдача при этом снижается.

У здорового человека между теплообразованием и теплоотдачей обычно существует равновесие: в окружающую среду выделяется столько тепла, сколько образуется в организме. Благодаря такому соответствию теплоотдачи и теплообразования температура тела поддерживается на одном уровне.

Процесс теплообразования и теплоотдачи регулируется нервной системой. На эти процессы оказывает влияние «центр» теплорегуляции («тепловой центр»), расположенный в промежуточном отделе головного мозга. Как установил академик К. М. Быков со своими сотрудниками, теплообразование и теплоотдача находятся под регулирующим влиянием коры головного мозга.

Температуру тела обычно измеряют в подмышечной ямке. У грудных детей ее определяют в прямой кишке. Средняя температура у здорового человека при измерении в подмышечной ямке колеблется в пределах $36,5—36,9^{\circ}$, в прямой кишке — $37—37,5^{\circ}$.

Многие заболевания сопровождаются повышением температуры тела, что объясняется нарушением теплорегуляции. Повышение температуры тела свыше 41° является угрожающим для жизни.

В некоторых случаях, например, при длительном охлаждении, температура по сравнению с нормальной оказывается пониженной.

СИСТЕМА МОЧЕВЫХ ОРГАНОВ

Общий обзор системы мочевых органов

В процессе жизнедеятельности организма в различных тканях происходит распад белков, жиров и углеводов, сопровождающийся выделением энергии. При этом образуются вещества, называемые продуктами обмена. Они, как правило, вредны для организма. Из тканей различных органов продукты обмена переходят в кровь, вместе с кровью поступают в органы выделения и через них выводятся из организма. Большая часть продуктов распада выделяется в составе мочи через систему мочевых органов.

В систему мочевых органов входят почки, мочеточники, мочевой пузырь и мочеиспускательный канал. В почках происходит образование мочи. Они являются главными органами выделения. Из почек моча по мочеточникам поступает в мочевой пузырь, который служит резервуаром для мочи. Из мочевого пузыря моча по мочеиспускательному каналу выводится наружу.

Кроме почек, функцию выделения выполняют кожа и легкие. Через кожу в составе пота выделяются из организма продукты обмена белков, а также вода и соли. Через легкие выделяется углекислый газ и вода (в виде водяных паров).

Система мочевых органов по своему развитию и расположению связана с системой половых органов. Поэтому эти две системы органов принято объединять в одну, мочеполовую, систему.

Почки

Почка (nep) — парный орган, располагающийся в поясничной области, на задней брюшной стенке, на уровне XII грудного, I—II поясничного позвонка (рис. 117). Вес почки около 150 г.

Почка покрыта оболочками. Непосредственно к веществу почки прилегает соединительнотканная оболочка — фиброзная капсула. Кнаружи от нее почку окружает жировая клетчатка — жировая капсула. За ней следует почечная фасция.

Почка имеет бобовидную форму. В почке различают верхний и нижний конец (их называют чаще полюсами), переднюю и заднюю поверхность, наружный и внутренний край. На внутреннем крае имеется борозда — ворота почки; через них проходят мочеточник, нервы, почечная артерия, почечная вена и лимфатические сосуды. Ворота почки ведут в углубление внутри почки,

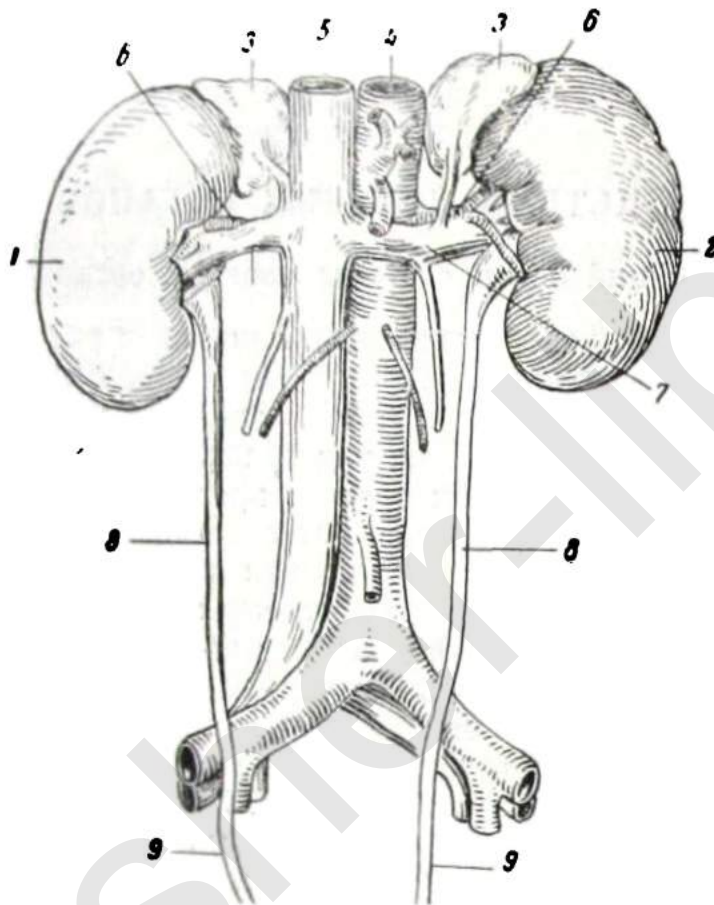


Рис. 117. Почки и мочеточники.

1 — правая почка; 2 — левая почка; 3 — надпочечники;
4 — аорта; 5 — нижняя полая вена; 6 — почечная артерия;
7 — почечная вена; 8 и 9 — мочеточники.

носящее название почечной пазухи. В почечной пазухе находятся малые и большие почечные чашечки, почечная лоханка, нервы и сосуды.

На разрезе в почке определяются два вещества — корковое и мозговое (рис. 118). Корковое вещество располагается по периферии почки и заходит в виде столбиков в мозговое вещество. Мозговое вещество находится внутри от коркового и представлено отдельными дольками — пирамидами. Вершущи пирамид обращены к почечной пазухе и окружены малыми почечными чашечками.

Корковое и мозговое вещество почки состоит из ретикулярной соединительной ткани, большого количества тончайших

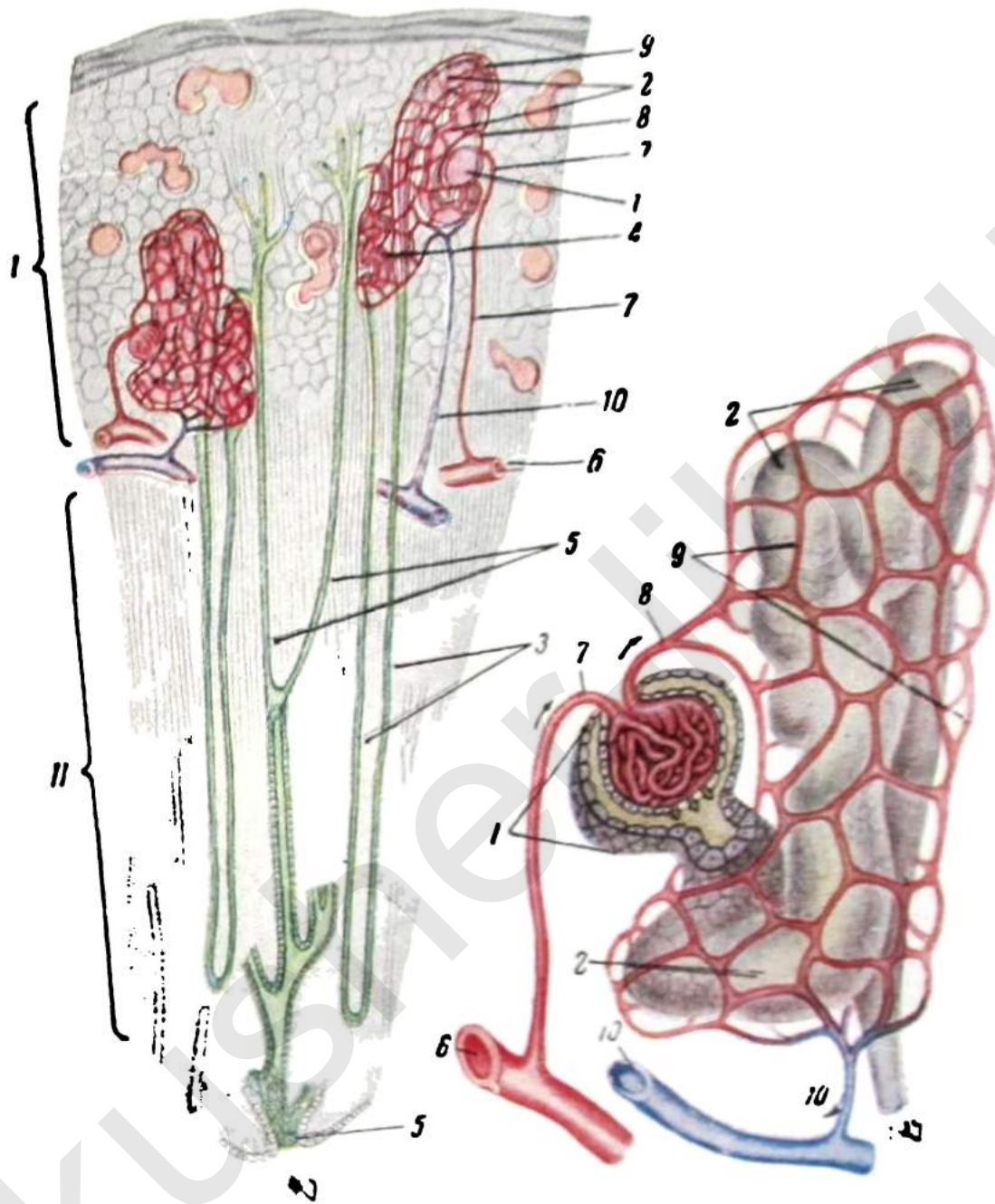


Таблица III. Микроскопическое строение почек (схема). Слева корковый (I) и мозговой (II) слой почки. Справа при большом увеличении отдельный клубочек с капсулой и началом мочевого канальца. 1 — капсула с клубочком сосудов в ней; 2, 3, 4 — различные участки мочевого канальца; 5 — собирательные каналы, по которым моча проходит в малую чашечку; 6 — артерия; 7 — сосуд, приносящий кровь к клубочку; 8 — сосуд, выносящий кровь из клубочка; 9 — капилляры, оплетающие канальцы; 10 — вена.

трубочек — мочевых канальцев и кровеносных сосудов. Ретикулярная ткань образует остов вещества почки.

В корковом веществе располагаются небольшие образования — так называемые почечные (мальпигиевы) тельца. Каждое почечное тельце состоит из сосудистого клубочка (glomerulus) и окружающей его капсулы Шумлянско-

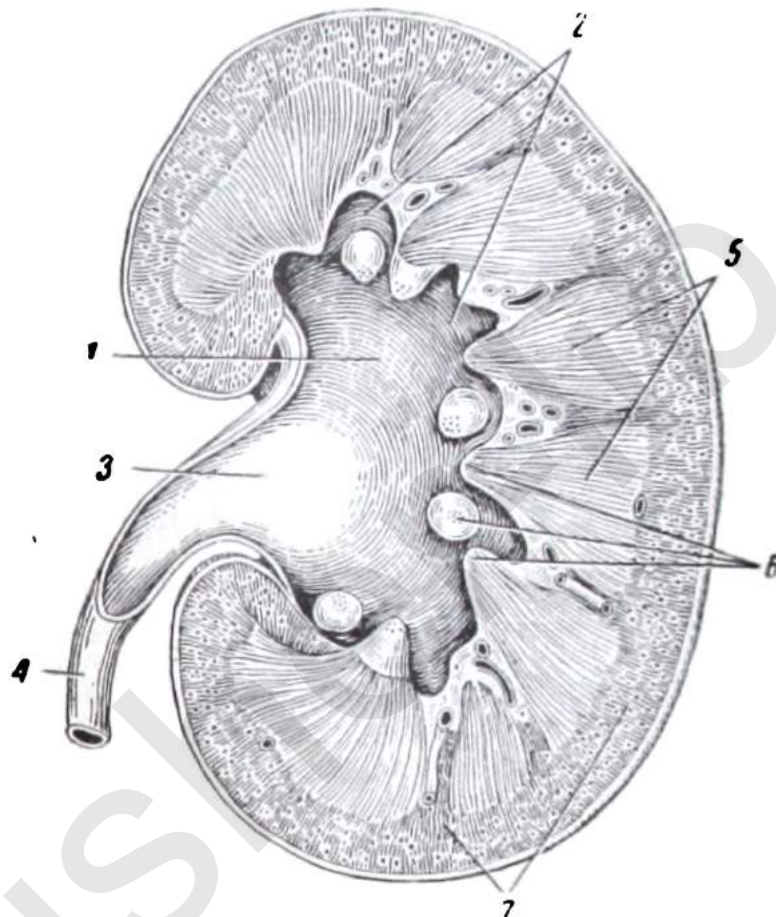


Рис. 118. Почка в разрезе.

1 — большая чашечка; 2 — малые чашечки; 3 — почечная лоханка; 4 — мочеточник; 5 — мозговое вещество (пирамиды); 6 — сосочки; 7 — корковое вещество.

го. К почечному тельцу подходит кровеносный сосуд, называемый приносящим сосудом. Он разветвляется на капилляры, образующие сосудистый клубочек почечного тельца. Из сосудистого клубочка кровь оттекает в сосуд, называемый выносящим. Приносящие сосуды отходят от ветвей почечной артерии; в них, как и в сосудистых клубочках и выносящих сосудах, течет артериальная кровь. Выносящие сосуды в свою очередь делятся на капилляры. Артериальная кровь, протекая по этим капиллярам, превращается в венозную кровь. Венозная кровь из почки оттекает по почечной вене.

В почечных тельцах образуется моча. Вещества, входящие в состав мочи, из крови, протекающей по сосудистому клубочку,

через стенку капсулы Шумлянского поступают в мочевые каналы. Капсула Шумлянского напоминает по своей форме двухстенную чашу. Она переходит в тонкую трубочку — извитой каналец первого порядка, за которым следует каналец, изогнутый в виде петли, а затем извитой каналец второго порядка. Мочевые каналы участвуют в процессе образования мочи и вместе с почечным тельцем составляют структурную единицу почки, называемую нефроном. В почке насчитывается около одного миллиона нефронов. Из нефронов моча переходит в собирательные каналы, которые только выводят мочу, но в процессе ее образования не участвуют. Собирательные каналы соединяются между собой и открываются на верхушках пирамидок мозгового вещества почки в малые чашечки; малые чашечки (их 8—12 в одной почке) объединяются в две-три большие чашечки, последние — в почечную лоханку. Из лоханки моча переходит по мочеточнику в мочевой пузырь.

Моча

Моча (urina) — жидкость соломенно-желтого цвета, слабо кислой реакции. В среднем за сутки человек выделяет около 1,5 л мочи; удельный вес ее немного выше удельного веса воды (больше единицы) и определяется цифрами 1 015—1 020¹.

Состав мочи. Моча состоит из воды и растворенных в ней органических и неорганических веществ. В моче здорового человека («нормальная» моча) содержится около 95% воды и 5% других веществ. Органические вещества, выделяющиеся с мочой, являются преимущественно продуктами распада белков. К ним относятся мочевины, мочевая кислота, креатинин, гиппуровая кислота и другие вещества. Большая часть из них содержит азот (азотсодержащие вещества). Из неорганических веществ в состав мочи входят поваренная соль, соли серной и фосфорной кислоты, окись калия и т. д. Количество разных веществ, выделяющихся из организма с мочой за сутки, определяется следующими цифрами.

Органические вещества	Количество (в граммах)	Неорганические вещества	Количество (в граммах)
Мочевина	25—35	Поваренная соль	10—15
Мочевая кислота	0,7	Соли серной кислоты	2,5
Креатинин	1,5	» фосфорной »	2,5
Гиппуровая кислота	0,7	Окись калия	3,3
		» кальция	0,8
		и другие окиси	0,8

Всего в суточном количестве мочи содержится около 60 г органических и неорганических веществ. Из таблицы видно, что в наибольшем количестве с мочой выделяется мочевины и поваренная

¹ Для сравнения укажем, что литр воды весит 1 000 г, литр мочи — 1 015—1 020 г.

соль. В составе мочевины выводится из организма около $\frac{9}{10}$ всего азота, содержащегося в продуктах распада белков. Благодаря выделению через почки поваренной и других солей поддерживается постоянство состава солей в крови.

Кроме приведенных в таблице веществ, в моче здорового человека могут быть газы (углекислый и др.), единичные лейкоциты и слущившиеся клетки эпителия мочевых путей.

Количество, состав и свойства мочи подвержены значительным колебаниям в зависимости от различных условий: температуры и влажности окружающей среды, характера работы, количества и состава пищи, количества принимаемой воды и т. д. Так, например, количество мочи уменьшается при усиленном потоотделении, сухоядении, при ограниченном приеме воды и т. д. И, наоборот, в холодную влажную погоду, при приеме жидкой пищи и большого количества воды мочеотделение усиливается. Днем моча выделяется обычно интенсивнее, чем ночью. Одновременно с изменением количества мочи меняется ее удельный вес. При снижении количества мочи, как правило, удельный вес повышается. При повышенном мочеотделении он падает. Удельный вес мочи может колебаться в пределах 1 002—1 030. Удельный вес мочи определяется прибором — урометром.

Интенсивность окраски мочи также может изменяться. Окраска зависит от количества в моче специальных пигментов (уробилин, урохром), которые образуются из пигментов желчи. Следует иметь в виду, что цвет мочи может изменяться также при заболеваниях (желтуха, кровоизлияния в почках и мочевыводящих путях и др.) и после приема некоторых лекарств.

На реакцию мочи оказывает влияние состав пищи. При длительном применении растительной диеты реакция может быть не слабо кислой, как при разнообразном питании, а щелочной.

Все изменения обмена веществ в организме и различные нарушения функции почек отражаются на составе мочи. Поэтому, как правило, у каждого больного производят анализ мочи. При некоторых заболеваниях изменения состава мочи очень характерны. Например, в моче здорового человека обычно нет белков, сахара и крови. В моче больных («патологическая» моча) они могут присутствовать.

Появление белков в моче называется альбуминурией. Длительная альбуминурия — признак заболевания почек, сопровождающегося повышением проницаемости кровеносных капилляров этого органа. Кратковременное появление белка в моче может быть при очень тяжелой физической работе. Появление сахара в моче называется глюкозурией. Длительная глюкозурия — признак диабета (сахарное мочеизнурение). Такое заболевание развивается при недостаточном выделении гормона поджелудочной железы — инсулина (см. «Железы внутренней секреции»). Кратковременное появление сахара в моче может быть обусловлено приемом большого количества углеводов.

Появление крови в моче называется **гематурией**. Степень гематурии различна: от наличия небольшого количества эритроцитов, обнаруживаемых только под микроскопом, до примеси крови, определяемой глазом. Гематурия указывает на поражение сосудистых клубочков почек или кровоизлияние в мочевыводящих путях.

В патологической моче можно обнаружить также склеившиеся в столбики клетки почечного эпителия — цилиндры, микробы, большое количество лейкоцитов и др.

Иногда в мочевыводящих путях, обычно в почечной лоханке, из солей, находящихся в моче, образуются почечные камни. Почечные камни могут вызывать приступы острых болей в области почек (почечная колика).

Процесс мочеобразования. Моча образуется в структурных единицах почки — нефронах. В этом процессе различают две фазы: 1) образование первичной мочи и 2) образование вторичной, или конечной, мочи.

Первичной мочой называется жидкость, образующаяся в почечных (мальпигиевых) тельцах из крови, протекающей по сосудистым клубочкам. Через стенку сосудов клубочка и капсулы Шумлянского путем фильтрации часть воды и некоторых других веществ крови переходит в мочевые канальцы.

Вторичной, или конечной, мочой называется моча, выводимая из организма наружу. Она образуется из первичной мочи на протяжении мочевых канальцев, входящих в состав нефронов (извитые канальцы первого и второго порядка). Состав вторичной мочи уже рассмотрен. Первичная моча по своему составу отличается от вторичной. В первичной моче содержится сахар, аминокислоты, по сравнению со вторичной мочой в ней повышена концентрация поваренной соли, но меньше концентрация мочевины. Первичной мочи в течение суток, по подсчетам ученых, образуется около 100 л, а вторичной мочи выделяется только около 1,5 л. При протекании первичной мочи по извитым канальцам из нее всасывается обратно в кровь большая часть воды, глюкоза, аминокислоты и некоторые соли. Эти вещества переходят в капилляры, прилегающие к мочевым канальцам и являющиеся разветвлениями выносящих сосудов. В процессе всасывания активную роль играют клетки эпителия стенок извитых канальцев. Это было доказано в опытах на животных. Существуют ядовитые вещества, которыми можно избирательно отравить (прекратить жизнедеятельность) клетки эпителия мочевых канальцев, не нарушая функции почечных телец. В таком случае всасывание из мочевых канальцев в кровь прекращается, и вторичная моча по своему составу не отличается от первичной.

В обычных условиях на протяжении нефронов первичная моча постепенно превращается во вторичную, которая из почек по мочеточникам поступает в мочевой пузырь, а затем выводится наружу.

Почки обильно снабжаются кровью, что связано с их функцией органа выделения.

Регуляция мочеобразования. Работа почек регулируется нервной системой. В этом процессе большая роль принадлежит некоторым химическим веществам (гуморальное влияние).

В почках распределяется большое количество нервных волокон. Под влиянием нервных импульсов, передающихся по этим волокнам из центральной нервной системы, происходит сужение или расширение кровеносных сосудов почек, изменяется проницаемость стенок сосудистых клубочков и всасывательная способность клеток эпителия мочевых канальцев. Все это отражается на процессе мочеобразования. Так, например, при сужении кровеносных сосудов почек уменьшается приток крови к ним, что ведет к снижению мочеобразования. Повышение проницаемости стенок сосудистых клубочков или понижение всасывательной способности клеток мочевых канальцев сопровождается увеличением мочеобразования и даже изменением состава мочи и т. д.

Исследованиями акад. К. М. Быкова была доказана связь коры головного мозга с почками. В его лаборатории были произведены опыты с условнорефлекторным увеличением мочеотделения. Введение воды в организм животного сочеталось с действием другого раздражителя, например, с ударами метронома. При этом, естественно, мочеобразование повышалось вследствие введения воды. После нескольких таких сочетаний одни удары метронома без введения воды вызывали усиленное отделение мочи, что являлось результатом выработки условного рефлекса. Доказано также, что в сосудах почек, как и других внутренних органов, имеются чувствительные нервные окончания, раздражение которых рефлекторно изменяет деятельность сердечно-сосудистой и дыхательной системы.

Доказательством влияния коры головного мозга на деятельность почек служит факт резкого уменьшения, а иногда и полного прекращения мочеотделения при сильных болевых раздражениях. Полное прекращение образования мочи называется *анурией*.

На процесс мочеобразования оказывают влияние (при посредстве нервной системы) различные вещества: гормоны, некоторые продукты распада и лекарственные средства. Так, например, гормон надпочечников адреналин и гормон задней доли гипофиза вазопрессин (см. «Железы внутренней секреции») вызывают уменьшение мочеобразования. Пониженное выделение гормона поджелудочной железы инсулина сопровождается увеличением мочеобразования и т. д. На деятельность почек воздействуют продукты распада белков (мочевина и др.), вызывая усиление отделения мочи.

В медицинской практике широко применяются так называемые мочегонные средства (диуретин, меркузал и др.), которые ведут к повышению мочеобразования.

Мочеточник

Мочеточник (ureter) представляет собой трубку около 30 см длины (см. рис. 117). По выходе из ворот почки мочеточник ложится на заднюю брюшную стенку, спускается в полость малого таза, где прободает стенку мочевого пузыря и открывается отверстием в полости пузыря. Стенка мочеточника состоит из трех оболочек: слизистой, мышечной и соединительнотканной (адвентиции). Слизистая оболочка выстлана многослойным эпителием. Мышечная оболочка состоит из кругового и продольного слоя гладкой мышечной ткани. Благодаря ее сокращениям мочеточник совершает перистальтические движения.

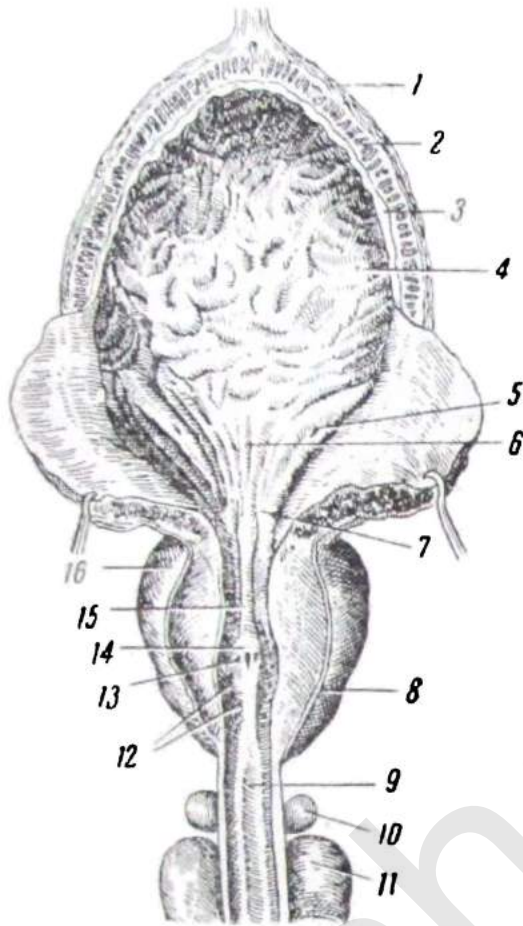


Рис. 119. Мочевой пузырь и часть мочеиспускательного канала мужчины (вскрыты спереди).

1 — верхушка мочевого пузыря; 2 — мышечная оболочка мочевого пузыря; 3 — подслизистый слой; 4 — слизистая оболочка; 5 — отверстие мочеточника; 6 — треугольник мочевого пузыря; 7 — внутреннее отверстие мочеиспускательного канала; 8, 16 — предстательная железа; 9 — перепончатая часть мочеиспускательного канала; 10 — бульбоуретральная железа; 11 — пещеристое тело полового члена; 12 — отверстия протоков предстательной железы; 13 — отверстие семявыбрасывающего протока; 14 — семенной бугорок; 15 — предстательная часть мочеиспускательного канала.

Мочевой пузырь образует многочисленные складки; они отсутствуют только в области дна мочевого пузыря, где имеется гладкий участок треугольной формы — пузырьный треугольник. На вершинах последнего открываются оба мочеточника и выходит мочеиспускательный канал.

Мочевой пузырь

Мочевой пузырь (vesica urinaria) является резервуаром мочи (рис. 119). Он находится в полости малого таза позади лонного сращения. Между лонным сращением и мочевым пузырем имеется слой рыхлой клетчатки. Позади мочевого пузыря располагается у мужчин прямая кишка, у женщин — матка и часть влагалища.

В мочевом пузыре различают верхнюю часть — верхушку, среднюю — тело и нижнюю — дно. Стенка мочевого пузыря состоит из трех оболочек: слизистой, мышечной и соединительнотканной. Кроме того, сверху, частично с боков и сзади мочевого пузыря покрыт серозной оболочкой — брюшиной. Слизистая оболочка моче-

При наполнении мочевого пузыря складки слизистой оболочки сглаживаются. Мышечная оболочка состоит из трех слоев гладких мышечных волокон, располагающихся в различных направлениях.

Емкость мочевого пузыря в среднем у взрослого 350—500 мл. При сильном наполнении мочевого пузыря его верхушка поднимается над верхним краем лонного сращения и прилегает к передней брюшной стенке.

Мочеиспускательный канал

Мочеиспускательный канал (urethra) служит для выведения мочи из мочевого пузыря наружу. У мужчин мочеиспускательный канал представляет собой также путь выведения семенной жидкости (спермы).

Строение мочеиспускательного канала мужчины и женщины различно.

Женский мочеиспускательный канал имеет почти прямолинейный ход (см. рис. 122). Длина его 3—3,5 см, он шире мужского и легко растяжим. Канал выстлан изнутри слизистой оболочкой, в которой находится большое количество желез, выделяющих слизь. Начинается он на дне мочевого пузыря своим внутренним отверстием, проходит через мочеполовую диафрагму впереди влагалища и открывается в преддверие влагалища (см. «Промежность» и «Женские половые органы») наружным отверстием. Мочеиспускательный канал охватывают два сжимателя, или жома (сфинктера) — внутренний и наружный. Внутренний жом находится около одноименного отверстия мочеиспускательного канала, состоит из гладких мышечных волокон и действует непроизвольно. Действие наружного жома, состоящего из поперечнополосатой мышечной ткани, подчиняется воле человека. Этот жом находится в толще мочеполовой диафрагмы.

Мужской мочеиспускательный канал (рис. 120) имеет в длину 16—18 см. Он проходит через предстательную железу, мочеполовую диафрагму и пещеристое тело в половом члене (см. «Мужские половые органы»). В соответствии с этим в мужском мочеиспускательном канале различают три части: предстательную, перепончатую и пещеристую.

Предстательная часть — самая широкая. Длина ее примерно 3 см. На задней стенке находится возвышение — семенной бугорок. На семенном бугорке — отверстие, ведущее в небольшое углубление, называемое мужской маточкой (по своему происхождению она соответствует матке у женщины). По бокам от этого отверстия в предстательную часть мочеиспускательного канала открываются два семявыбрасывающих протока, по которым выводится семенная жидкость из половых желез. Кроме того, в предстательную часть открываются протоки предстательной железы; ее секрет входит в состав семенной жидкости.

Перепончатая часть — самая узкая и короткая (длина ее около 1 см); она плотно сращена с мочеполовой диафрагмой.

Пещеристая часть—самая длинная (12—14 см); она заканчивается наружным отверстием мочеиспускательного канала на головке полового члена. Задний отдел пещеристой части расширен и называется луковичной частью мочеиспускательного канала. Сюда открываются протоки двух так называемых куперовых желез. Секрет этих желез входит в состав семенной жидкости.

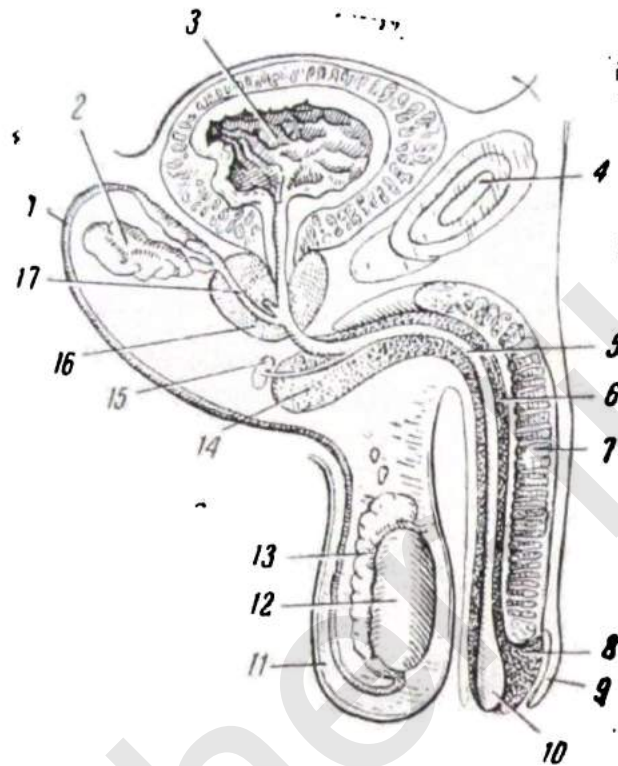


Рис. 120. Мужские половые органы в разрезе (схема).

1 — семявыносящий проток; 2 — семенной пузырек; 3 — полость мочевого пузыря; 4 — лояное сращение; 5 — мочеиспускательный канал; 6 — пещеристое тело мочеиспускательного канала; 7 — пещеристое тело полового члена; 8 — головка полового члена; 9 — крайняя плоть; 10 — расширение мочеиспускательного канала (ладьевидная ямка); 11 — мошонка; 12 — яичко; 13 — придаток яичка; 14 — луковица пещеристого тела мочеиспускательного канала; 15 — бульбо-уретральная (куперова) железа; 16 — предстательная железа; 17 — семявыбрасывающий проток.

Передний отдел пещеристой части тотчас за наружным отверстием мочеиспускательного канала также расширен. Это расширение называется ладьевидной ямкой. На слизистой оболочке пещеристой части имеются маленькие углубления — лакуны.

Мужской мочеиспускательный канал, как и женский, имеет два жома (сфинктера) — внутренний и наружный. Внутренний жом — произвольный (состоит из гладкой мышечной ткани), охватывает мочеиспускательный канал у места выхода его из мочевого пузыря. Наружный жом находится в мочеполовой диафрагме вокруг перепончатой части мочеиспускательного канала

и сокращается произвольно (состоит из поперечнополосатой мышечной ткани).

Мужской мочеиспускательный канал имеет два изгиба — предлонный и подлонный (рис. 120). Предлонный изгиб постоянный; подлонный выпрямляется при поднятии полового члена.

Строение и положение мужского мочеиспускательного канала (расширения и сужения, изгибы и др.) необходимо учитывать в медицинской практике при введении катетера в мочевой пузырь.

Акт мочеиспускания

Опорожнение мочевого пузыря (мочеиспускание) регулируется нервной системой и является рефлекторным актом. Моча, поступающая в мочевой пузырь, оказывает давление на его стенку и раздражает рецепторы, находящиеся в слизистой оболочке. В ответ на раздражение происходит сокращение мышечной оболочки мочевого пузыря и расслабление сфинктеров мочеиспускательного канала, вследствие чего моча выводится наружу. Этому способствует сокращение мышц брюшного пресса. Мочеиспускание обычно наступает только в том случае, если давление мочи на стенки мочевого пузыря достигнет определенной силы. Центр рефлекса мочеиспускания находится в крестцовом отделе спинного мозга. Но этот акт подчинен и коре головного мозга, доказательством чего является возможность произвольной задержки мочеиспускания.

При некоторых заболеваниях нервной системы и мочевых органов наблюдаются нарушения акта мочеиспускания (непроизвольное мочеиспускание, частые позывы к мочеиспусканию, ночное недержание мочи и др.).

СИСТЕМА ПОЛОВЫХ ОРГАНОВ

Общий обзор системы половых органов

Все живые организмы размножаются, благодаря чему возможно продолжение жизни.

У человека, как и у животных, стоящих на высокой ступени развития, функция размножения связана со специальным аппаратом — системой половых органов.

Половые органы принято подразделять на внутренние и наружные. У мужчин и женщин они имеют различное строение и функцию.

У мужчин к внутренним половым органам относят половые железы — яички с их придатками, семявыносящие и семявыбрасывающие протоки, семенные пузырьки, предстательную и бульбоуретральные (куперовы) железы; к наружным половым органам — мошонку и половой член. Яички служат для образования и размножения мужских половых клеток — сперматозоидов. В них, кроме того, вырабатываются мужские половые гормоны, которые поступают в кровь и оказывают большое влияние на организм (см. «Железы внутренней секреции»). Сперматозоиды вместе с жидким секретом, в котором они находятся, составляют семенную жидкость, или сперму. Предстательная железа и семенные пузырьки выделяют секрет, входящий в состав семенной жидкости. Семявыносящие и семявыбрасывающие протоки служат для выведения семенной жидкости из яичек. Роль пути для выведения семенной жидкости из организма выполняет и мочеиспускательный канал. Мошонка представляет собой мешок, в котором находятся яички с их придатками.

У женщин к внутренним половым органам относят половые железы — яичники, матку с маточными трубами и влагалище; к наружным половым органам — большие и малые оральные губы и клитор. В яичниках созревают женские половые клетки, или яйцеклетки, и вырабатываются женские половые гормоны. По маточным трубам яйцеклетки проводятся в матку. Матка являетсяместилищем для плода и участвует в процессе питания и обмена

веществ плода. Во время родов через влагалище плод выводится из матки наружу.

Половые органы, как и другие внутренние органы, обильно снабжены нервами; вся их деятельность регулируется нервной системой.

МУЖСКИЕ ПОЛОВЫЕ ОРГАНЫ

Внутренние мужские половые органы

Яичко (testis) — половая железа, или семенник, парный орган, располагается в мошонке (рис. 121). По своей форме представляет собой овальное, немного сдавленное с боков, тело. Яичко покрыто плотной соединительнотканной оболочкой, которую из-за сходства по цвету с вареным белком называют белочной. На заднем крае яичка она образует утолщение — средостение яичка. Соединительнотканными перегородками яичко разделяется на доли. В долях находятся тонкие трубочки — извитые семенные канальцы, стенки которых состоят из поддерживающих и семяобразовательных клеток. Семяобразовательные клетки путем сложных изменений превращаются в мужские половые клетки — сперматозонды. Этот процесс носит название **сперматогенеза**. Сперматозонды, как отмечалось выше, находятся в жидком секрете, вместе с которым составляют семенную жидкость — **сперму**¹. Из семенных канальцев сперма поступает в средостение яичка, а отсюда переходит по 10—12 выносящим канальцам в проток придатка яичка. Яичко зародыша закладывается в брюшной полости и затем опускается через паховый канал. К моменту рождения обычно оба яичка оказываются в мошонке.

Придаток яичка (рис. 121) — небольшое тело, прилегающее к заднему краю половой железы. Придаток яичка имеет проток, который переходит в семявыносящий проток.

Семявыносящий проток (см. рис. 120) имеет форму трубки. Длина его около 40—50 см. Служит для проведения спермы.

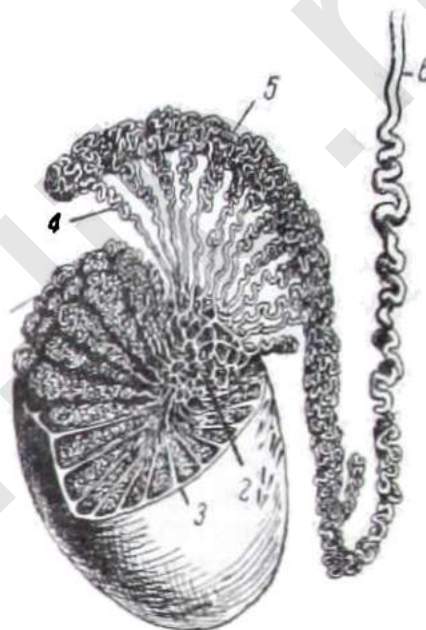


Рис. 121. Яичко. Белочная оболочка частично вскрыта.

1 — доли яичка; 2 — сеть средостенной яичка; 3 — белочная оболочка; 4 — выносящий каналец; 5 — проток яичка; 6 — семявыносящий проток.

¹ В состав спермы, выделяющейся при половом сношении через мочеиспускательный канал, входит также секрет предстательной железы и семенных пузырьков.

Стенка его состоит из трех оболочек: слизистой, мышечной и соединительнотканной. Он поднимается от нижнего конца придатка яичка кверху, вступает в паховый канал через его наружное отверстие. В паховом канале семявыносящий проток идет в составе семенного канатика.

Семенной канатик имеет форму шнура толщиной в мизинец; в состав его, кроме семявыносящего протока, входят нервы, кровеносные и лимфатические сосуды яичка, окруженные общей фасциальной оболочкой. У внутреннего отверстия пахового канала семявыносящий проток отделяется от сосудов и нервов и идет вниз, в полость малого таза, ко дну мочевого пузыря, в то время как сосуды и нервы поднимаются кверху, в сторону брюшной полости. У дна мочевого пузыря семявыносящий проток соединяется с выводным протоком семенного пузырька, в результате чего образуется семявыбрасывающий проток.

Семенной пузырек (см. рис. 120) представляет собой парный орган продолговатой формы, длиной около 4—5 см. Располагается между дном мочевого пузыря и прямой кишкой. Семенные пузырьки являются местом выработки семенной жидкости. Кроме того, в них вырабатывается секрет, входящий в состав этой жидкости.

Семявыбрасывающий проток (см. рис. 120), как отмечено, образуется из слияния семявыносящего протока и протока семенного пузырька. Он проходит через вещество предстательной железы и открывается в предстательную часть мочеиспускательного канала. При каждом семяизвержении выбрасывается около 200 млн. сперматозоидов.

Предстательная железа (prostata) находится в полости малого таза под дном мочевого пузыря (см. рис. 120). В ней различают основание и верхушку. Основание железы направлено кверху и сращено с дном мочевого пузыря, верхушка обращена вниз и прилегает к мочеполовой диафрагме. Предстательная железа состоит из железистой и гладкой мышечной ткани. Железистая ткань образует дольки железы, протоки которых открываются в предстательную часть мочеиспускательного канала. Секрет железы входит в состав семенной жидкости. Мышечная ткань предстательной железы при своем сокращении способствует опорожнению ее протоков, одновременно выполняя функцию жома мочеиспускательного канала. Как отмечалось ранее, через предстательную железу проходит мочеиспускательный канал и два семявыбрасывающих протока. В пожилом возрасте иногда наблюдается увеличение предстательной железы в результате разрастания имеющейся в ней соединительной ткани; при этом может быть нарушен акт мочеиспускания. Предстательную железу и семенные пузырьки можно прощупать через прямую кишку.

Булбо-уретральная (куперова) железа (см. рис. 120) — парный орган величиной с горошину. Находится в мочеполовой диафрагме. Проток железы открывается в луковичный отдел мочеиспускательного канала.

Наружные мужские половые органы

Мошонка (scrotum) — кожный мешок, являющийсяместилищем для яичек и их придатков (см. рис. 120).

Под кожей мошонки находится так называемая мясистая оболочка, которая состоит из соединительной ткани и большого количества гладких мышечных волокон. Под мясистой оболочкой располагается фасция, покрывающая мышцу, поднимающую яичко. Мышца состоит из поперечнополосатой мышечной ткани. При сокращении этой мышцы, как следует из ее названия, яичко поднимается. Под мышцей находятся общая и собственная влагалищные оболочки. Общая влагалищная оболочка представляет собой отросток внутрибрюшной фасции, покрывает яичко и семенной канатик. Собственная влагалищная оболочка является серозной оболочкой. В процессе развития брюшина образует выпячивание в мошонку (влагалищный отросток), из которого и получается собственно влагалищная оболочка. Она состоит из двух листков, между которыми имеется щелевидная полость, содержащая небольшое количество серозной жидкости. Собственная влагалищная оболочка одним своим листком прилежит к яичку, другим — к общей влагалищной оболочке.

Половой член (penis) имеет головку, тело и корень (см. рис. 120). Головкой называется утолщенный конец полового члена. На ней открывается наружное отверстие мочеиспускательного канала. Между головкой и телом полового члена имеется суженная часть — шейка. Корень полового члена прикреплен к лонным костям.

Половой член состоит из трех так называемых пещеристых (кавернозных) тел. Два из них называются пещеристыми телами полового члена, третье — пещеристым телом мочеиспускательного канала (в нем проходит мочеиспускательный канал). Передний конец пещеристого тела мочеиспускательного канала утолщен и образует головку полового члена. Каждое пещеристое тело снаружи покрыто плотной соединительнотканной оболочкой, а внутри имеет губчатое строение: благодаря наличию многочисленных соединительнотканых перегородок образуются маленькие полости — ячейки (пещерки). Во время полового возбуждения ячейки пещеристых тел наполняются кровью, в результате чего половой член набухает и приходит в состояние эрекции. Половой член покрыт кожей; на головке члена она образует складку — крайнюю плоть (preputium).

ЖЕНСКИЕ ПОЛОВЫЕ ОРГАНЫ

Внутренние женские половые органы

Яичник (ovarium) (рис. 122) — парный орган. Он является половой железой, в которой развиваются и созревают женские половые клетки и вырабатываются женские половые гормоны. Яичники располагаются в полости малого таза по бокам от матки.

Каждый яичник по своей форме представляет овальное, несколько сплющенное тело, весом около 5—6 г. В яичнике различают передний и задний край и верхний и нижний конец. Передний край яичника приращен к широкой связке матки, задний свободен.

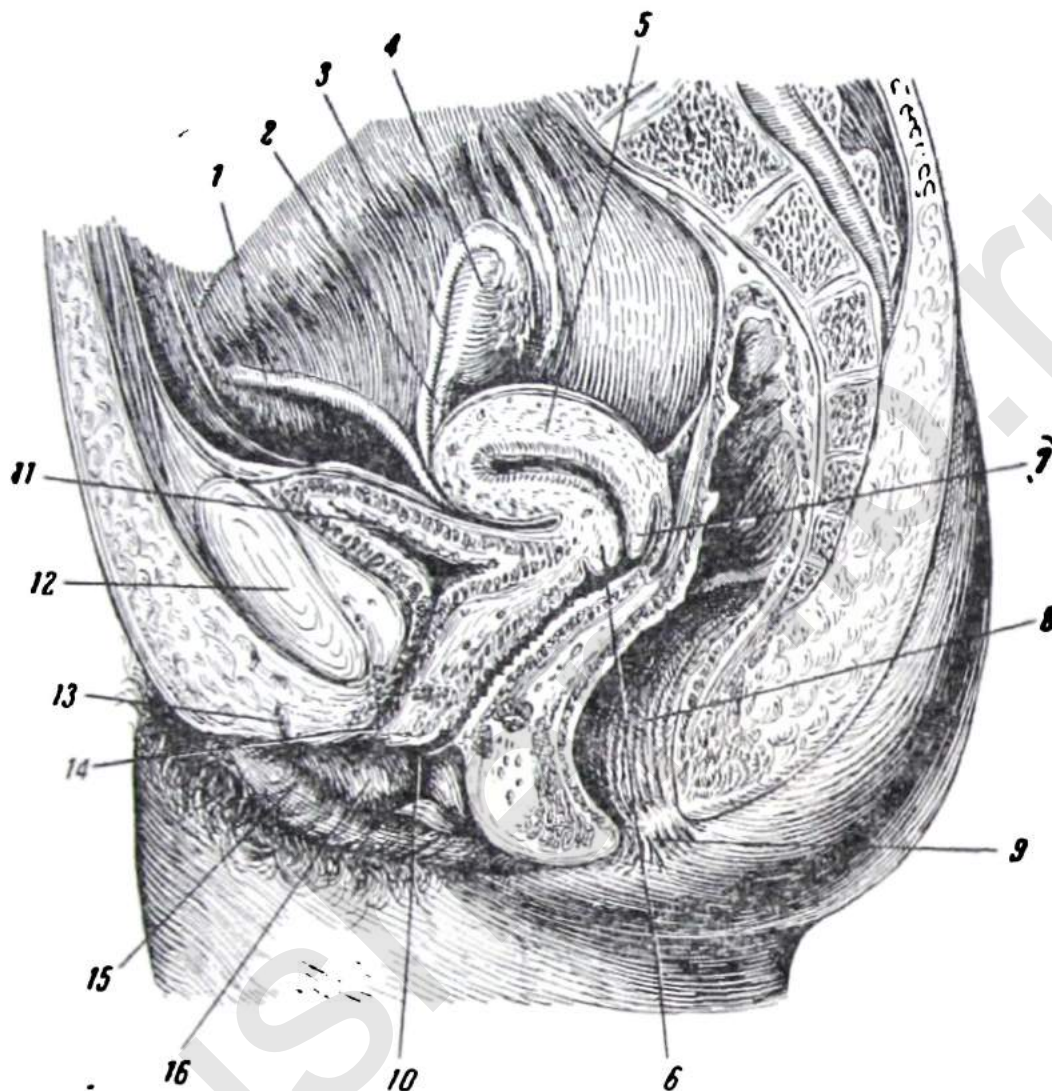


Рис. 122. Срединный разрез женского таза.

1 — круглая связка матки; 2 — собственная связка яичника; 3 — маточная труба; 4 — яичник; 5 — матка; 6 — передняя губа шейки матки; 7 — задняя губа шейки матки; 8 — прямая кишка; 9 — заднепроходное отверстие; 10 — отверстие влагалища; 11 — мочевой пузырь; 12 — лонное сращение; 13 — клитор; 14 — наружное отверстие мочеиспускательного канала; 15 — большая срамная губа; 16 — малая срамная губа.

Верхний конец обращен к маточной трубе, нижний конец соединен с маткой при помощи собственной связки яичника. Яичник покрыт оболочкой, состоящей из соединительной ткани и эпителия.

На разрезе в яичнике различают мозговое и корковое вещество. Мозговое вещество состоит из рыхлой соединительной ткани, в которой проходят кровеносные сосуды и нервы. Остовом коркового вещества также является рыхлая соединительная ткань. В корковом веществе яичника находится большое количество фолликулов

(пузырьков). Каждый фолликул (рис. 123) по форме представляет собой мешочек, внутри которого находится женская половая клетка. Стенки мешочка состоят из клеток эпителия. У половозрелой женщины фолликулы находятся в разной степени созревания (развития) и имеют различную величину. У новорожденной девочки в яичнике содержится от 40 000 до 200 000 так называемых

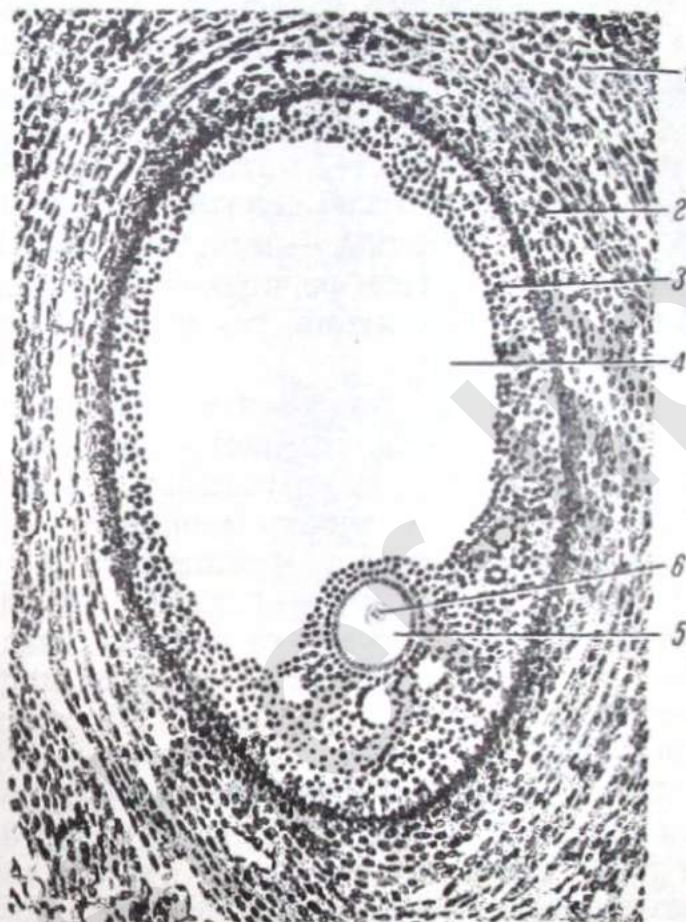


Рис. 123. Граафов пузырек в яичнике.

1 — вещество яичника; 2 — оболочка граафова пузырька; 3 — клетки граафова пузырька; 4 — полость граафова пузырька, заполненная жидкостью; 5 — яйцеклетка; 6 — ядро яйцеклетки.

первичных, несозревших фолликулов. Созревание фолликулов начинается со времени наступления половой зрелости (12—16 лет). Однако в течение всей жизни женщины созревает не более 500 фолликулов, остальные фолликулы рассасываются. В процессе созревания фолликула клетки, составляющие его стенку, размножаются, и фолликул увеличивается в размере; внутри его образуется полость, заполненная жидкостью. Зрелый фолликул, имеющий в диаметре около 2 мм, называется граафовым пузырьком. Созревание фолликула длится около 28 дней, что составляет лунный месяц. Одновременно с созреванием фолликула развивается находящаяся в нем яйцеклетка. При этом она претерпевает

сложные изменения. Развитие женской половой клетки в яичнике носит название *овогенеза*.

Стенка созревшего фолликула истончается и разрывается. Находящаяся в фолликуле яйцеклетка током жидкости уносится из него в полость брюшины и попадает в маточную трубу (яйцевод).

Процесс созревания женской половой клетки в фолликулах яичника и выхода ее из граафова пузырька носит название *овуляции*. На месте лопнувшего граафова пузырька образуется *желтое тело*. Если наступит беременность, то желтое тело сохраняется до конца ее и выполняет роль железы внутренней секреции (см. «Железы внутренней секреции»). Если оплодотворения не произойдет, то желтое тело атрофируется и на его месте остается рубец. С овуляцией тесно связан другой процесс, совершающийся в организме женщины, — *менструация*. Под менструацией понимают происходящее периодически кровотечение из матки (см. «Матка»). Как овуляция, так и менструация в период беременности прекращается.

Овуляция и менструация наблюдаются в возрасте от 12—16 до 45—50 лет. После этого у женщины наступает так называемый *климактерический период* (климакс), в течение которого происходит увядание деятельности яичников — прекращается процесс овуляции. Одновременно прекращаются и менструации.

Маточная труба (*tuba uterina*) — парный орган, служащий для проведения яйцеклетки из яичника в матку (рис. 124). Она находится с боку от матки в верхнем отделе ее широкой связки. Стенка маточной трубы состоит из слизистой оболочки, мышечного слоя и серозного покрова. Слизистая оболочка выстлана мерцательным эпителием. Мышечный слой маточной трубы состоит из гладкой мышечной ткани. Серозный покров представлен брюшиной. Маточная труба имеет два отверстия: одно из них открывается в полость матки, другое — в полость брюшины около яичника. Конец маточной трубы, обращенный к яичнику, расширен в виде воронки и заканчивается выростами, носящими название *бахромок*. По этим бахромкам яйцеклетка после выхода из яичника попадает в маточную трубу. В маточной трубе, если произойдет соединение яйцеклетки с мужской половой клеткой (сперматозоидом), наступает *оплодотворение*. Оплодотворенная яйцеклетка начинает делиться — происходит развитие зародыша. Развивающийся зародыш передвигается по маточной трубе в матку. Этому движению, видимо, способствуют колебания ресничек мерцательного эпителия и сокращения стенки маточной трубы.

Матка (по-латыни — *uterus*, по-гречески — *metra*) представляет собой мышечный орган, служащий для созревания и вынашивания плода (рис. 124). Она находится в полости малого таза. Спереди матки лежит мочевого пузырь, сзади — прямая кишка. Форма матки — грушевидная. Верхняя широкая часть органа называется *дном*, средняя часть — *телом*, нижняя суженная — *шейкой*. Шейка матки (*servix uteri*) обращена во влагалище. Те-

ло матки по отношению к шейке наклонено кпереди; этот изгиб носит название *антефлексии* (изгиб вперед). Внутри тела матки имеется щелевидная полость, переходящая в канал шейки. Канал шейки открывается во влагалище отверстием, носящим название *наружного маточного зева*. Он ограничен двумя утолщениями — передней и задней губой матки. В полость матки открываются отверстия двух маточных труб.

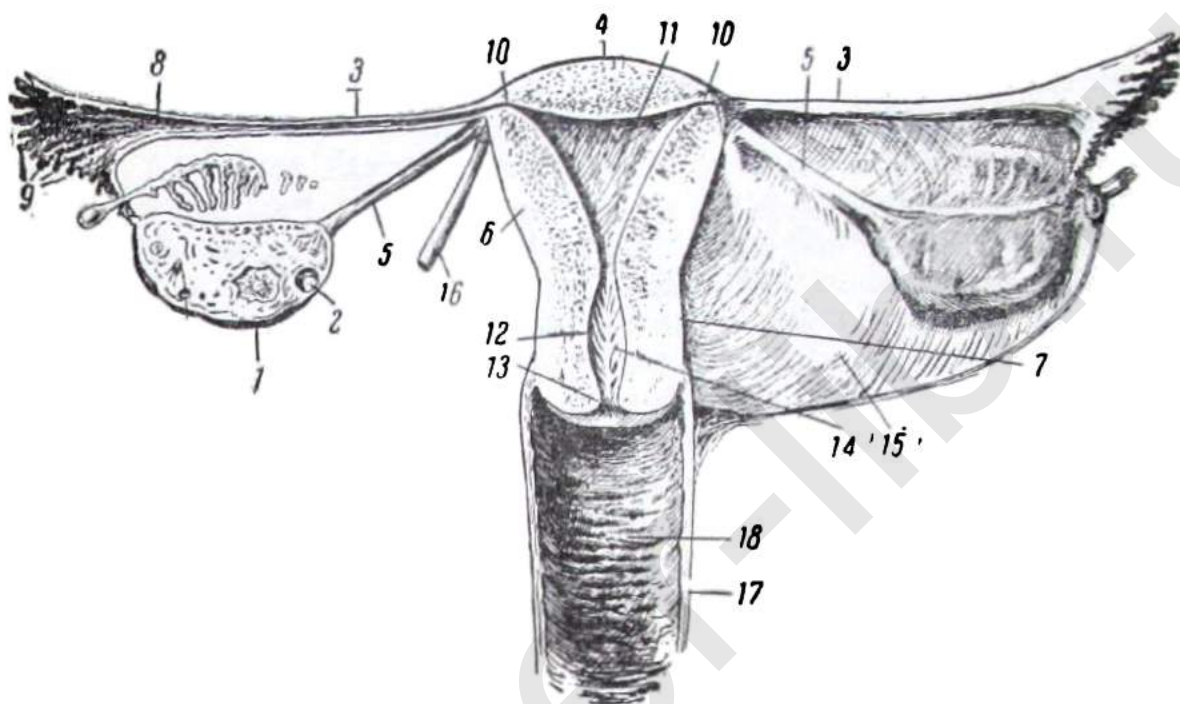


Рис. 124. Внутренние половые органы женщины (вид сзади). Матка, влагалище, левые яичник и труба в разрезе.

1 — яичник; 2 — граафов пузырек; 3 — маточная труба; 4 — дно матки; 5 — собственная связка яичника; 6 — тело матки; 7 — шейка матки; 8 — отверстие маточной трубы, открывающееся в полость брюшины; 9 — бахромки; 10 — отверстие маточной трубы, открывающееся в полость матки; 11 — полость матки; 12 — канал шейки матки; 13 — наружный маточный зев; 14 — складки слизистой оболочки в канале шейки; 15 — широкая связка матки; 16 — круглая связка матки; 17 — влагалище; 18 — складки слизистой оболочки влагалища.

Стенка матки состоит из трех слоев: внутреннего, среднего и наружного.

Внутренний слой называется *эндометрием*. Он представляет собой слизистую оболочку, выстланную цилиндрическим эпителием. Поверхность ее в полости матки гладкая, в канале шейки она имеет небольшие складки. В толще слизистой оболочки заложены железы, выделяющие свой секрет в полость матки. С наступлением половой зрелости слизистая оболочка матки претерпевает периодические изменения, тесно связанные с процессами, происходящими в яичнике (овуляцией и образованием желтого тела). К тому времени, когда в матку должен поступить из маточной трубы развивающийся зародыш, слизистая оболочка разрастается и набухает. В такую разрыхленную слизистую оболочку и погружается зародыш. С этого момента наступа-

ет беременность. Если оплодотворения яйцеклетки не наступит, то большая часть слизистой оболочки матки отторгается. При этом разрываются кровеносные сосуды, происходит кровотечение из матки — менструация. Менструация длится 3—5 дней, после чего слизистая оболочка матки восстанавливается и весь цикл ее изменений повторяется. Такие изменения совершаются каждые 28 дней.

Средний слой матки самый мощный, состоит из гладкой мышечной ткани. Он называется м и о м е т р и е м. Мышечные волокна миометрия располагаются в различных направлениях. Благодаря сокращениям мышечного слоя матки во время родов плод выходит из полости матки во влагалище и оттуда наружу.

Н а р у ж н ы й с л о й матки носит название п е р и м е т р и я и представлен серозной оболочкой — брюшиной. Брюшина покрывает всю матку, за исключением той части шейки матки, которая обращена во влагалище. С матки брюшина переходит на другие органы и на стенки малого таза. При этом в полости малого таза образуются два выстланные брюшиной углубления: спереди от матки — пузырно-маточное и сзади от нее — прямокишечно-маточное. Заднее углубление больше переднего.

По бокам от матки между листками широкой связки находится скопление жировой клетчатки, носящее название п а р а м е т р и я.

Матка является подвижным органом. Так, при наполнении мочевого пузыря она смещается назад, а при наполнении прямой кишки — вперед. Однако подвижность матки несколько ограничена. В фиксации матки участвуют ее связки.

С в я з к и м а т к и. Различают широкие, круглые и маточно-крестцовые связки. Все связки матки парные. Ш и р о к и е с в я з к и представляют собой складки из двух листков брюшины, переходящие с матки на боковые стенки малого таза. В верхнем отделе широких связок находятся маточные трубы. К р у г л ы е с в я з к и матки имеют вид шнуров, состоят из соединительной ткани и гладких мышечных волокон, идут от матки к внутреннему отверстию пахового канала, проходят через паховый канал и заканчиваются в толще больших срамных губ. К р е с т ц о в о - м а т о ч н ы е связки представляют собой пучки соединительнотканых волокон, которые идут от матки к прямой кишке и затем к крестцу. В укреплении матки и всех органов малого таза большое значение имеют мышцы дна малого таза (см. «Промежность»).

Положение матки, ее размеры и строение изменяются во время беременности. Беременная матка вследствие роста плода постепенно увеличивается. Стенки ее при этом несколько истончаются. К концу беременности дно матки достигает уровня середины расстояния между мечевидным отростком грудины и пупком. Большие изменения претерпевает слизистая оболочка матки в связи с развитием плодных оболочек и плаценты (см. «Эмбриональное развитие»). Мышечная оболочка матки увеличивается за счет роста мышечных волокон в длину и толщину. В результате

этого вес матки увеличивается почти в 20 раз. Период беременности продолжается около 280 дней (10 лунных месяцев). После родов матка быстро уменьшается в размерах и принимает прежнее положение. Вес матки у нерожавшей женщины около 50 г, у рожавшей — 100 г. В медицинской практике приходится производить ручное исследование матки и осматривать ее шейку. Осмотр производят через влагалище. Ручное исследование матки у девушек производят через прямую кишку, у женщин — через влагалище.

Влагалище (vagina) представляет собой трубку длиной около 8—10 см (см. рис. 122). Во время сокоупления из мужского полового члена во влагалище изливается семенная жидкость, содержащая сперматозоиды. Сперматозоиды подвижны и из влагалища попадают в полость матки, а оттуда в маточные трубы. Во время родов через влагалище выходит из матки наружу плод. Стенка влагалища состоит из трех оболочек: слизистой, мышечной и соединительнотканной. Слизистая оболочка имеет на передней и задней стенках влагалища складки. Вверху влагалище сращено с шейкой матки, причем между стенкой влагалища и шейкой матки образуются углубления — своды влагалища. Различают передний и задний свод. Внизу влагалище открывается своим отверстием в преддверие влагалища. Спереди от влагалища находится дно мочевого пузыря и мочеиспускательный канал, сзади — прямая кишка.

Наружные женские половые органы

К наружным женским половым органам относятся большие срамные губы, малые срамные губы и клитор (см. рис. 122).

Б о л ь ш и е с р а м н ы е г у б ы представляют собой парную складку кожи, содержащую большое количество жировой ткани. Они ограничивают пространство, называемое срамной щелью. Задние и передние концы больших губ соединены небольшими складками кожи — задней и передней спайками. Выше больших губ, над лонным сращением, находится лобковое возвышение. В этом месте кожа обильно покрыта волосами и содержится большое количество жировой ткани.

М а л ы е с р а м н ы е г у б ы также представляют собой парную складку кожи. Щель между малыми губами называется преддверием влагалища. В него открывается наружное отверстие мочеиспускательного канала и отверстие влагалища. Отверстие влагалища у девушек прикрыто пластинкой слизистой оболочки — девственной плевой (hymen). При первом сокоуплении девственная плева разрывается; при этом выделяется небольшое количество крови вследствие повреждения кровеносных сосудов. В толще малых губ заложены две большие железы преддверия (бартолиниевы железы), протоки которых открываются на поверхности малых губ в преддверие влагалища.

Клитор располагается в преддверии влагалища, впереди наружного отверстия мочеиспускательного канала. Он имеет форму небольшого пальцевидного возвышения. Клитор состоит из двух пещеристых тел, по своему строению сходных с пещеристыми телами мужского полового члена, и содержит большое количество чувствительных нервных окончаний, раздражение которых вызывает чувство полового возбуждения.

Заканчивая описание строения женских половых органов, следует отметить, что через матку и маточные трубы влагалище сообщается с полостью брюшины.

Развитие органов мочевой и половой системы

Органы мочевой и половой системы в своем развитии тесно связаны друг с другом.

Почки образуются из мезодермы (из так называемых нефротомов — см. стр. 30). В процессе эмбрионального развития закладываются три системы почек: предпочка, первичная почка и окончательная почка (рис. 125).

Предпочка достигает полного развития лишь у некоторых животных (рыбы и др.). У человеческого же зародыша она не играет какой-либо роли в функции выделения и быстро подвергается обратному развитию. От предпочки остается только ее проток, который подвергается дальнейшим изменениям.

Первичная почка возникает позднее предпочки и несет выделительную функцию у плода до $3\frac{1}{2}$ —4 месяцев его жизни. Мочевые каналы первичной почки соединяются с протоком предпочки, который с этого времени получает название вольфова канала (по имени впервые описавшего его автора). В процессе дальнейшего развития первичная почка у зародыша женского пола почти полностью исчезает, а у зародыша мужского пола превращается в придаток яичка.

Окончательная почка, функционирующая на протяжении всей жизни человека и млекопитающих, закладывается на втором месяце утробного развития. Она образуется из двух зачатков. Системы нефронов окончательной почки развиваются из нефротомов. Собираательные каналы, почечные чашечки, почечная лоханка вместе с мочеточником развиваются из выпячивания, возникающего из вольфова канала.

Половая железа закладывается в поясничной области рядом с первичной почкой. Часть эпителия серозной оболочки, покрывающей первичную почку, усиленно размножается и врастает в подлежащую мезенхиму, в результате чего образуется зачаток половой железы. Вначале нельзя определить, какая половая железа разовьется из этого зачатка (мужская или женская). Однако уже у двухмесячного зародыша человека половая железа приобретает признаки, характерные для яичка или яичника.

Развитие матки, маточных труб и влагалища связано с появлением в составе наружной стенки вольфова канала плотного тяжа клеток; этот тяж постепенно обособляется, в нем появляется полость и он превращается в канал, получивший название мюллерова канала. Из двух мюллеровых каналов и образуются названные органы (матка и др.). У плодов мужского пола мюллеровы каналы почти полностью исчезают, а вольфовы каналы превращаются в семявыносящие пути.

У плодов женского пола, наоборот, почти полностью исчезают вольфовы каналы.

Наружные половые органы закладываются в виде непарного возвышения — полового бугорка и парного утолщения — половых валиков.

Половой бугорок в процессе развития превращается у плода мужского пола в половой член; у плода женского пола — в клитор. Из половых валиков развивается соответственно мошонка или большие срамные губы.

Промежность

Промежностью (perineum) называют область выхода из малого таза, расположенную между лонным сращением и копчиком. В этой области находятся наружные половые органы и задне-

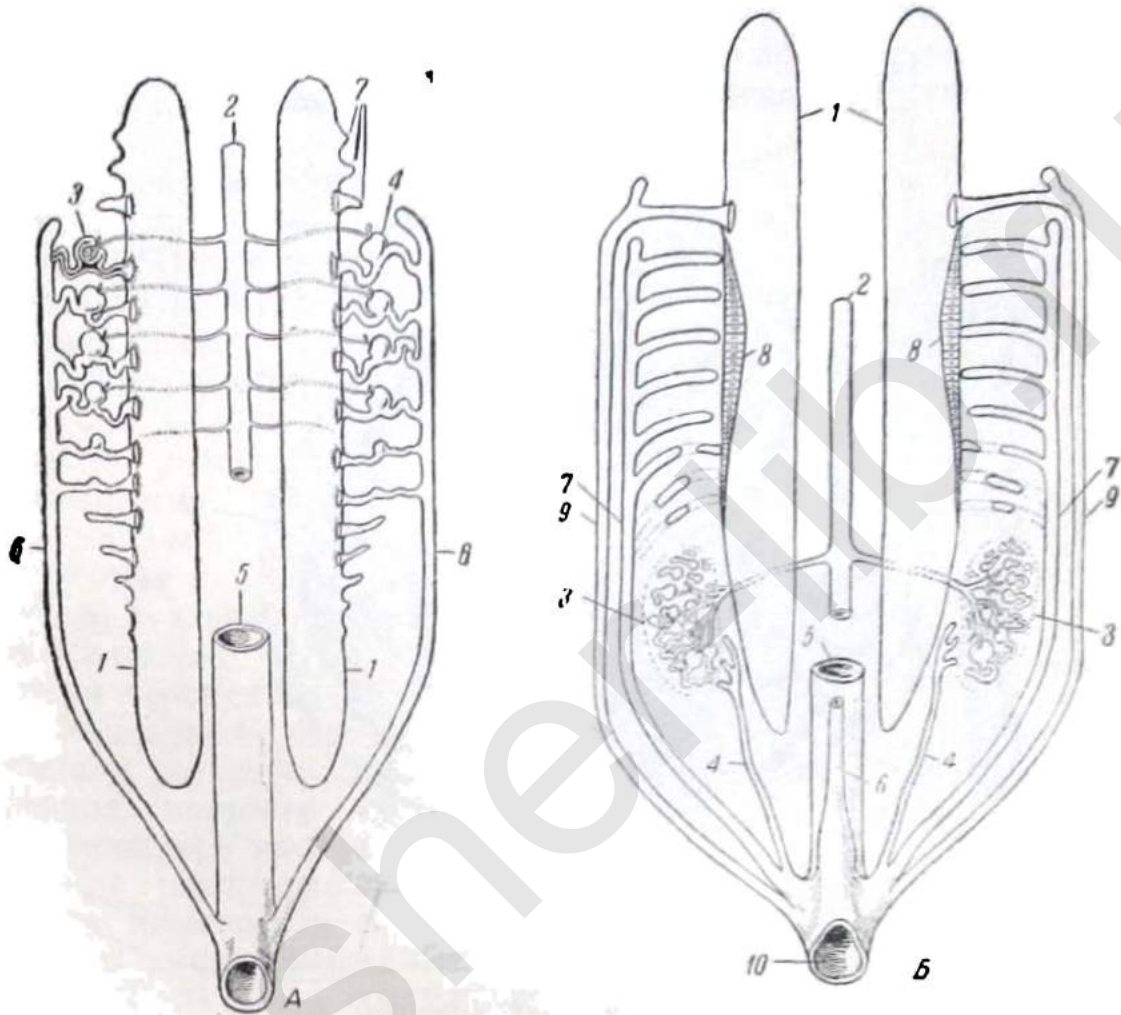


Рис. 125. А — первичная почка (схема).

1 — спланхнотом; 2 — аорта; 3 — капсула и сосудистый клубочек (мальпигиево тельце); 4 — капсула; 5 — кишка; 6 — вольфов канал; 7 — остаток предпочки.

Б — образование постоянной почки и закладка половой железы (схема).

1 — спланхнотом; 2 — аорта; 3 — постоянная почка; 4 — мочеточник; 5 — кишка; 6 — аллантоис; 7 — вольфов канал; 8 — зачаток половой железы; 9 — мюллеров канал; 10 — клоака

проходное отверстие. Под кожей промежности лежит жировая клетчатка, а затем мышцы и фасции, образующие дно таза. В дне таза различают два отдела: диафрагму таза и мочеполовую диафрагму.

Диафрагма таза состоит из двух парных мышц: мышцы, поднимающей задний проход, и копчиковой мышцы (рис. 126). Сверху и снизу они прикрыты фасциями. Через диафрагму таза проходит конечный отдел прямой кишки, заканчивающийся здесь заднепроходным отверстием. Заднепроходное отверстие окружено мышцей, образующей его наружный жом. Между нижним отделом прямой кишки и седалищным бугром с каждой стороны

имеется углубление — седалищно-прямокишечная ямка, заполненная жировой клетчаткой, сосудами и нервами.

Мочеполовая диафрагма составляет передний отдел дна таза, расположенный между лобковыми костями. Она образована парной мышцей (поперечная глубокая мышца промежности), покрытой с обеих сторон фасциями. Мочеполовую диафрагму

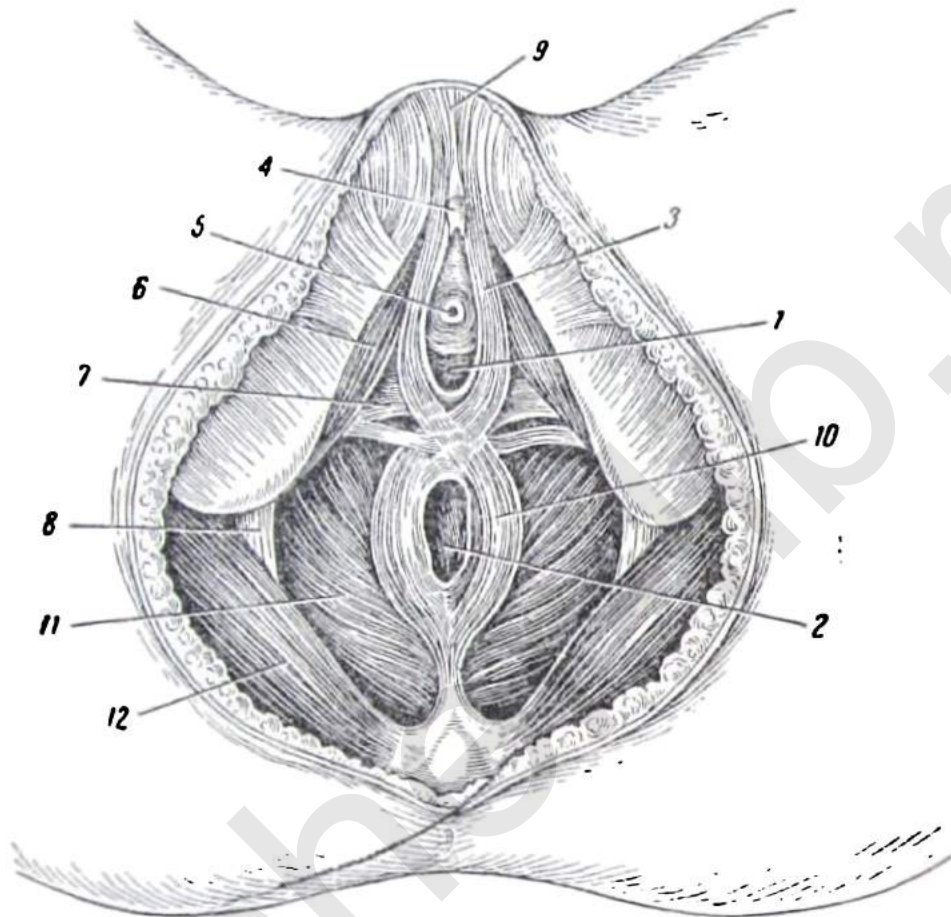


Рис. 126. Мышцы тазового дна женщины (снизу).

1 — отверстие влагалища; 2 — заднепроходное отверстие; 3 — луковично-пещеристая мышца; 4 — клитор; 5 — наружное отверстие мочеиспускательного канала; 6 — седалищно-пещеристая мышца; 7 — мочеполовая диафрагма; 8 — крестцово-бугровая связка; 9 — лонное возвышение; 10 — мышца, сжимающая заднепроходное отверстие; 11 — мышца, поднимающая задний проход; 12 — большая ягодичная мышца.

пронизывают у мужчин мочеиспускательный канал, у женщин — мочеиспускательный канал и влагалище. В толще мочеполовой диафрагмы заложена мышца, образующая наружный жом мочеиспускательного канала. На нижней поверхности мочеполовой диафрагмы располагаются две парные мышцы, имеющие отношение к наружным половым органам. Одна из них способствует у мужчин выбрасыванию из мочеиспускательного канала мочи или семенной жидкости, у женщин — некоторому сжатию отверстия влагалища и выведению секрета больших желез преддверия. Другая мышца сдавливает вены, по которым оттекает кровь от полового члена у мужчин или от клитора у женщин, что способствует их напряжению во время полового возбуждения.

Все мышцы промежности поперечнополосатые.

В акушерстве под промежностью принято понимать ту часть дна таза, которая располагается между влагалищем и заднепроходным отверстием.

Молочная (грудная) железа

Молочная железа (мамма) по своему развитию представляет собой измененную сильно увеличенную потовую железу кожи.

Это парный орган, напоминающий по форме полушарие (рис. 127), располагается на уровне III—VI ребра. На молочной железе находится небольшой выступ — грудной сосок, вокруг которого имеется участок резко пигментированной кожи — околососковый кружок.

Форма и величина железы индивидуально варьируют и изменяются с возрастом и во время беременности.

Усиленный рост молочной железы у девочек происходит в период полового созревания. Развившаяся железа состоит из 15—20 расположенных по радиусу железистых долек, связанных прослойками соединительной ткани, содержащей жир. Каждая долька в свою очередь состоит из множества долек меньшего размера с их выводными протоками, носящими название млечных ходов. Мелкие протоки сливаются в более крупные, которые открываются 8—15 отверстиями на грудном соске, причем перед этим образуют расширения, называемые млечными пазухами. В молочной железе происходят периодические изменения (разрастание железистого эпителия) в связи с овуляцией в яичниках. Наибольшего развития молочная железа достигает в период беременности и кормления ребенка. С 4—5-го месяца беременности она начинает

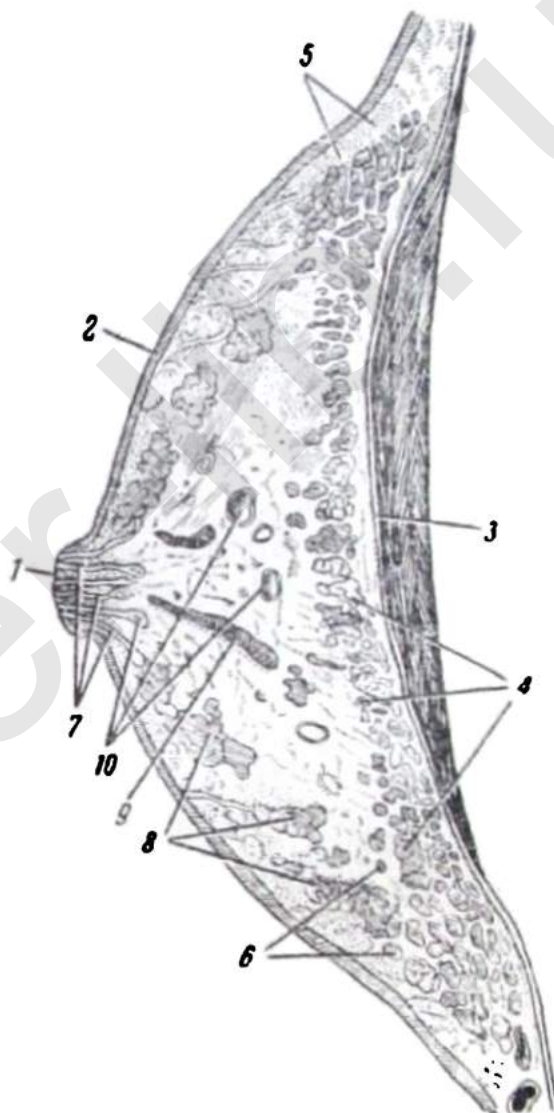


Рис. 127. Молочная железа женщины (в разрезе).

1 — грудной сосок; 2 — кожа; 3 — фасция, покрывающая большую грудную мышцу; 4 — тело молочной железы; 5 — жировая ткань; 6 — дольки железы; 7 — млечные ходы; 8 — доли железы; 9 — млечные пазухи (в продольном разрезе); 10 — млечные пазухи (в поперечном разрезе).

отделять секрет — молозиво. После родов секреторная деятельность железы сильно увеличивается и к концу первой недели секрет принимает характер грудного молока.

Состав женского молока. Молоко состоит из воды, органических и неорганических веществ. Основные вещества, входящие в состав грудного женского молока: жир (в виде мельчайших жировых капелек), белок казеин, молочный сахар лактаза, минеральные соли (натрия, кальция, калия и др.) и витамины. Грудное молоко по своим качествам — незаменимый продукт питания новорожденного. Процесс отделения молока регулируется нервной системой. Доказательством этого служит факт влияния психического состояния матери на деятельность молочных желез и усиленная секреция молока, вызываемая рефлексорно в ответ на сосание груди ребенком.

КОЖА

Кожа (cutis) является наружным покровом тела человека. Она имеет сложное строение и выполняет многообразные функции.

Строение кожи

В коже различают два слоя: поверхностный и глубокий (рис. 128).

Поверхностный слой кожи называется эпидермисом (надкожица). Он состоит из многослойного эпителия. В глубоком слое эпидермиса клетки эпителия все время размножаются, поэтому он носит название росткового. В поверхностном слое эпидермиса клетки постепенно ороговевают и слущиваются. Это — роговой слой.

Глубокий слой кожи называется собственно кожей (corium, или derma) и состоит из плотной волокнистой соединительной ткани. Он содержит большое количество коллагеновых и эластических волокон; последние придают коже эластичность: она легко смещается и растягивается, а затем возвращается в прежнее положение. Соединительнотканые волокна собственно кожи переплетаются и образуют сети, но в каждом участке кожи существует основное направление соединительнотканых пучков. Это учитывается в хирургической практике, когда нужно производить разрезы кожи: чтобы края раны не расходились, разрез кожи делают параллельно основному направлению соединительнотканых волокон, а не поперечно. В глубоком слое кожи имеется большое количество кровеносных сосудов, причем капилляры образуют сосудистые сети. На границе с эпидермисом собственно кожа образует выступы — сосочки (сосочковый слой кожи). Вследствие этого на поверхности кожи выступают пребежки и межребешковые борозды; их величина и взаимоотношение в разных участках тела у каждого человека различны.

Собственно кожа переходит в находящуюся глубже ее подкожную клетчатку. Подкожная клетчатка состоит из рыхлой соединительной ткани, содержащей жировые отложения. Количество жира, находящегося в подкожном слое, индивиду-

ально изменчиво. У женщин жировые отложения, как правило, выражены сильнее, чем у мужчин. В разных областях человеческого тела толщина жирового слоя различна. В области век, ушных раковин и полового члена жир не откладывается.

Подкожная жировая клетчатка предохраняет подлежащие органы (мышцы и др.) от механических повреждений. Жир, от-

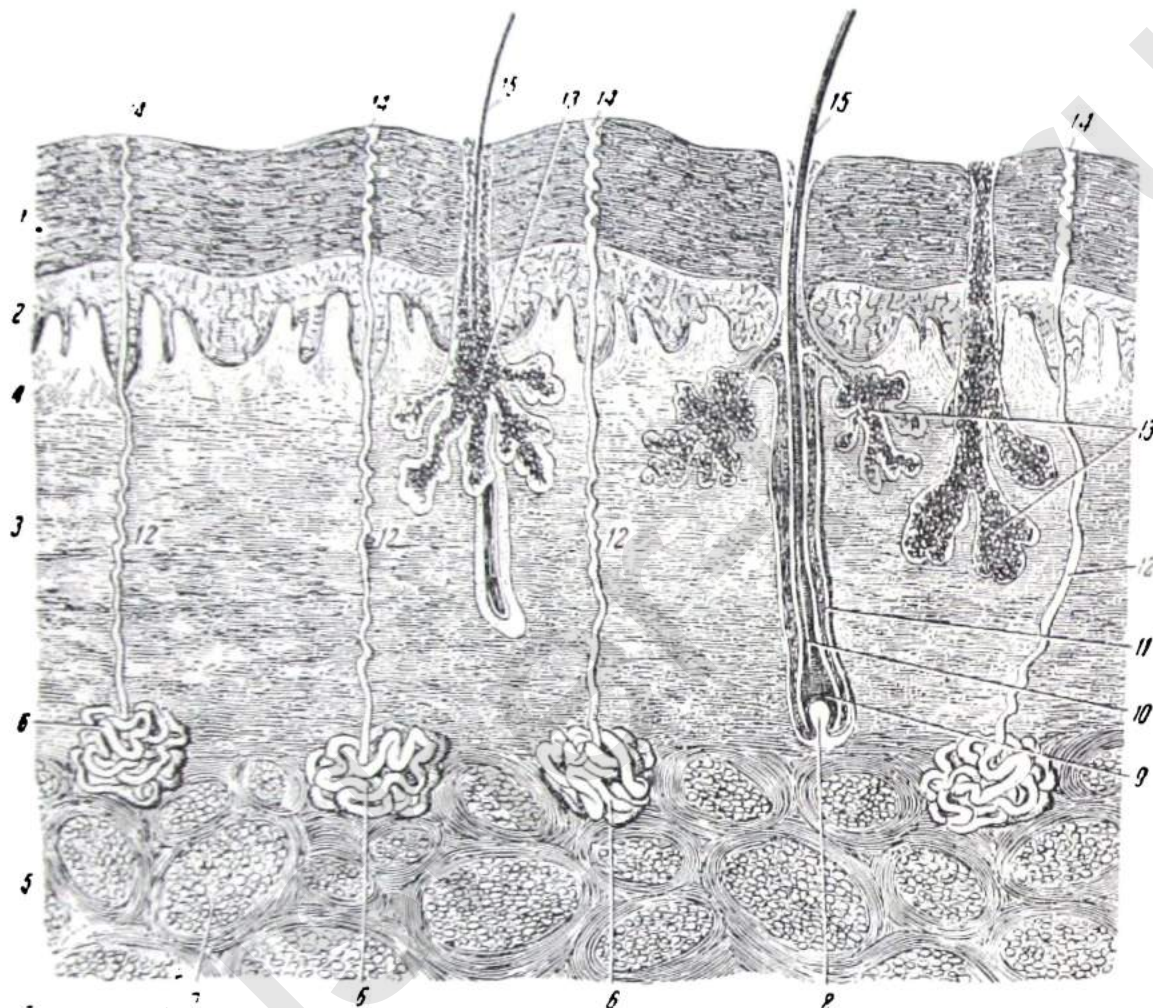


Рис. 128. Кожа (вертикальный разрез).

1 — роговой слой эпидермиса; 2 — ростковый слой эпидермиса; 3 — собственно кожа; 4 — сосочковый слой собственно кожи; 5 — жировая клетчатка; 6 — потовые железы; 7 — скопления жировых клеток; 8 — волосяной сосочек; 9 — волосяная луковица; 10 — корень волоса; 11 — волосяной мешочек; 12 — проток потовой железы; 13 — сальная железа; 14 — потовая пора (отверстие протока потовой железы); 16 — стержень волоса.

кладывающийся под кожей, является запасным питательным материалом. Толщина кожи колеблется в пределах 1—4 мм. Наиболее тонка кожа на веках, наиболее толста на подошвах.

Общая площадь кожного покрова у взрослого человека в среднем равна 1,5 м².

Цвет кожи обусловлен находящимися в ней пигментами. От количества пигментов зависят различные оттенки кожи у разных людей. Под влиянием ультрафиолетовых лучей (солнечное облучение, облучение ртутно-кварцевой лампой) усиливается отложение пигментов кожи.

Железы кожи. В коже находится большое количество потовых и сальных желез.

Потовые железы располагаются в глубоком слое собственно кожи и в подкожной клетчатке. Каждая железа по форме представляет трубочку, свернутую в клубочек. Выводной проток ее открывается на поверхности кожи маленьким отверстием — порой. Общее количество потовых желез у человека достигает 2 млн. Особенно много их на ладонях и подошвах. Секрет потовых желез — пот — содержит 98% воды и 2% других веществ (мочевина, поваренная соль и пр.). За сутки в среднем выделяется 500—600 мл пота. Интенсивность потоотделения может изменяться от различных условий — температуры и влажности воздуха, физической работы и т. д.

В коже подмышечных впадин, лобкового возвышения и наружных половых органов находятся железы, по своему строению сходные с потовыми. Они выделяют секрет со специфическим запахом.

Сальные железы находятся в собственно коже на протяжении всей поверхности тела, за исключением ладоней и подошв. Выводные протоки этих желез открываются, как правило, в волосяной мешок. Только в некоторых местах, например, на красной кайме губ, они открываются на поверхности кожи. Сальные железы выделяют секрет — кожное сало, которое смазывает волосы и кожу. С уменьшением секреции кожного сала, что часто происходит в старости, кожа и волосы становятся сухими.

Деятельность желез кожи регулируется нервной системой.

Придатки кожи. Придатками кожи являются волосы и ногти.

Волосы покрывают значительную поверхность кожи. Они отсутствуют на ладонях, подошвах и еще на некоторых участках тела. На туловище и конечностях имеются тонкие волосы (пушок). Волосы бровей и ресниц — короткие, щетинистые. Длинные волосы растут на голове, в подмышечных впадинах, на лобковом возвышении, а у мужчин, кроме того, на коже верхней губы и подбородка. Цвет волос обусловлен наличием в них особого пигмента. В старости (а иногда в более молодом возрасте) волосы постепенно теряют пигмент, седеют.

В волосе различают стержень и корень. Стержень выступает над кожей, а корень находится в ее толще. Утолщенная часть корня волос называется волосяной луковицей. Она имеет углубление, в котором располагается волосяной сосочек. Волос состоит из измененных ороговевших клеток кожного эпителия. Только клетки волосяной луковицы не содержат рогового вещества; они постоянно размножаются. Рост волоса происходит за счет волосяной луковицы. Волосяной сосочек образован соединительной тканью; в нем находятся кровеносные капилляры, за счет которых происходит питание волосяной луковицы. Корень

волоса окружен волосяным мешком, который состоит из кожного эпителия и соединительной ткани. В волосяной мешок открываются протоки сальных желез.

К корням волос прикрепляются гладкие мышечные волокна. При сокращении мышечных волокон кожи волосы поднимаются, а на поверхности кожи появляются маленькие возвышения («гусиная кожа»).

Ногти представляют собой твердые роговые, слегка изогнутые пластинки. Они играют защитную роль. В каждом ногте различают корень и тело, имеющее свободный край. Тело и корень ногтя лежат в ногтевом ложе и плотно сращены с кожей. Кожа ногтевого ложа богата снабжена чувствительными нервными окончаниями и кровеносными сосудами. Корень и боковые части тела ногтя прикрыты складкой кожи — ногтевым валиком. В течение всей жизни ногти непрерывно растут, их рост происходит в области корня за счет росткового слоя кожи.

Функции кожи

Кожа несет защитную функцию: она предохраняет организм от некоторых вредных воздействий со стороны внешней среды. Так, кожа защищает подлежащие органы от механических повреждений. Через здоровую кожу не проникают возбудители разных заболеваний — микробы и различные вредные вещества и т. д.

Кожа выполняет выделительную функцию: через нее с потом выводятся различные продукты распада (мочевина, соли и др.). Сальные железы кожи выделяют секрет (кожное сало), которым смазываются кожа и волосы.

Кожа принимает участие в терморегуляции: через нее осуществляется теплоотдача из организма в окружающую среду (путем излучения, проведения тепла и с потом). При этом в зависимости от условий, в которых находится организм (температура и влажность воздуха, физическая работа и др.), интенсивность теплоотдачи меняется. При расширении кровеносных сосудов кожи и усиленном притоке к ним крови отдача тепла увеличивается и, наоборот, при сужении кровеносных сосудов кожи теплоотдача уменьшается.

Кожа выполняет функцию органов чувств: в ней находится много чувствительных нервных окончаний, которые воспринимают различные раздражения из внешней среды (см. «Органы чувств»).

ЖЕЛЕЗЫ ВНУТРЕННЕЙ СЕКРЕЦИИ

Железами внутренней секреции, или эндокринными органами, называются железы, не имеющие выводных протоков. Они вырабатывают особые вещества — гормоны (от греческого слова «гармао» — возбуждаю), которые поступают непосредственно в кровь. Вместе с кровью гормоны разносятся по всему организму, поступают в различные органы и оказывают возбуждающее или угнетающее влияние на их деятельность.

Значение гормонов в организме очень велико. Так, многие из них влияют на обмен веществ, на функцию сердечно-сосудистой, половой и других систем органов. Нарушение деятельности желез внутренней секреции сопровождается изменениями во всем организме. Эти изменения могут быть обусловлены повышением функции той или иной железы (гиперфункция) или, наоборот, ее понижением (гипофункция). При гиперфункции железы выделяется избыточное количество гормонов, при гипофункции — недостаточное¹. Химический состав некоторых гормонов хорошо изучен, и они готовятся промышленным путем. В медицинской практике применяются как искусственно приготовленные гормоны, так и вытяжки из желез животных (эндокринные препараты). Следует отметить большую биологическую активность гормонов. Некоторые из них оказывают действие в разведении 1:1 000 000.

К железам внутренней секреции относятся: нижний придаток мозга, или гипофиз, верхний придаток мозга, или эпифиз, щитовидная железа, околощитовидные железы, вилочковая железа, островковая часть поджелудочной железы и внутрисекреторная часть половых желез (яички — у мужчин, яичники — у женщин). Каждая железа состоит из железистой эпителиальной ткани, имеет богатую сеть кровеносных сосудов и снабжена большим количеством нервных волокон (из вегетативной нервной системы).

Все железы внутренней секреции функционально связаны между собой и представляют единую систему. Гормоны одних

¹ Количество гормонов, вырабатываемое железами внутренней секреции в сутки, определяется долями миллиграмма.

желез оказывают действие на функцию других эндокринных органов.

Влияние на организм различных веществ (главным образом гормонов) через кровь называется гуморальной регуляцией. Исследованиями отечественных ученых (И. П. Павлов, К. М. Быков и др.) доказано, что деятельность желез внутренней секреции регулируется нервной системой и гуморальное влияние подчинено нервной регуляции.

Гипофиз

Гипофиз, или нижний придаток мозга (*hypophysis cerebri*), представляет собой небольшое овальное тело




Рис. 129. Гигантизм.

Справа — человек среднего роста, слева — подросток.

весом около 0,5 г, находящееся в полости черепа, в ямке турецкого седла, и связанное с подбугровой областью головного мозга. В этой железе различают переднюю, промежуточную и заднюю доли; границы между ними различимы только под микроскопом.

Передняя и промежуточная доли гипофиза развиваются из выпячивания эктодермы ротовой бухты. Передняя доля вырабатывает гормоны, влияющие на обмен веществ, на рост организма, на развитие половых желез, а также на деятельность почти всех других желез внутренней секреции. Нарушение деятельности передней доли гипофиза сопровождается изменениями во всем организме. Так, при ее гиперфункции, развившейся в детском возрасте, наблюдается гигантизм

(рис. 129). Рост таких людей может достигать 2,5—2,6 м. Если повышение деятельности передней доли гипофиза происходит у взрослого, то наблюдается избыточный рост костей лица, пальцев рук и ног, увеличиваются в размере нос, язык и некоторые другие органы. Такое заболевание называется *акромегалией*.

Понижение функции передней доли в детском возрасте сопровождается замедлением роста (*карликовый рост*),

задержкой развития полового аппарата. При гипофункции гипофиза или его удалении (в опытах на животных) изменяется деятельность других желез внутренней секреции.

Задняя доля гипофиза развивается из выпячивания дна третьего желудочка (стенки мозгового пузыря) и связана с промежуточным мозгом. Гормоны этой доли оказывают влияние на водный и жировой обмен, а также на сокращение стенки

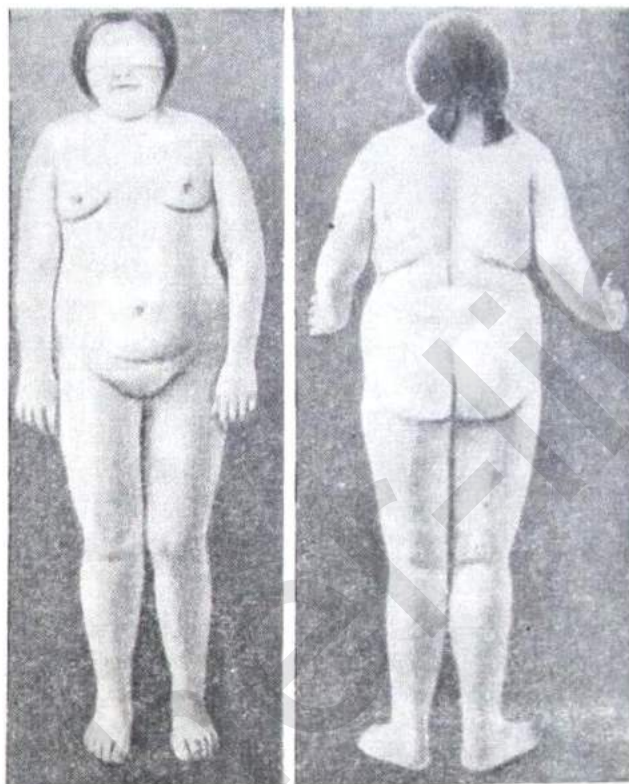


Рис. 130. Гипофизарное ожирение

матки и кровеносных сосудов. Гипофункция задней доли сопровождается нарушением водного обмена, известным под названием несахарное мочеизнурение. При этом отмечается повышенная жажда (больные выпивают до 20—30 л жидкости в день) и обильное мочеотделение. С понижением деятельности задней доли гипофиза связано нарушение жирового обмена; оно проявляется обильным отложением жира на плечах и бедрах (рис. 130). Один из гормонов этой доли (окситоцин) влияет на мускулатуру матки и поэтому применяется иногда для усиления ее сокращения во время родов. Другой гормон задней доли (вазопрессин) вызывает сокращение кровеносных сосудов и уменьшение мочеотделения.

В медицинской практике используют вытяжки из передней доли — питуитрин А и задней доли гипофиза — питуитрин Р.

Эпифиз

Эпифиз, или верхний придаток мозга, представляет собой небольшое тельце, имеющее внешне некоторое сходство с еловой шишкой (поэтому называется также шишковидной железой).

Эта железа находится в полости черепа кзади от зрительных бугров, над пластинкой четверохолмия; она развивается из стенки промежуточного мозга. Наибольшего развития эпифиз достигает в детском возрасте, в организме взрослого человека он состоит почти из одной соединительной ткани.

Функция данной железы до сих пор точно не изучена. Имеются данные, что эпифиз тормозит преждевременное развитие половых желез.

Гипофиз и эпифиз относятся к группе неврогенных желез, так как они, за исключением передней и средней доли гипофиза, развиваются из нервной ткани.

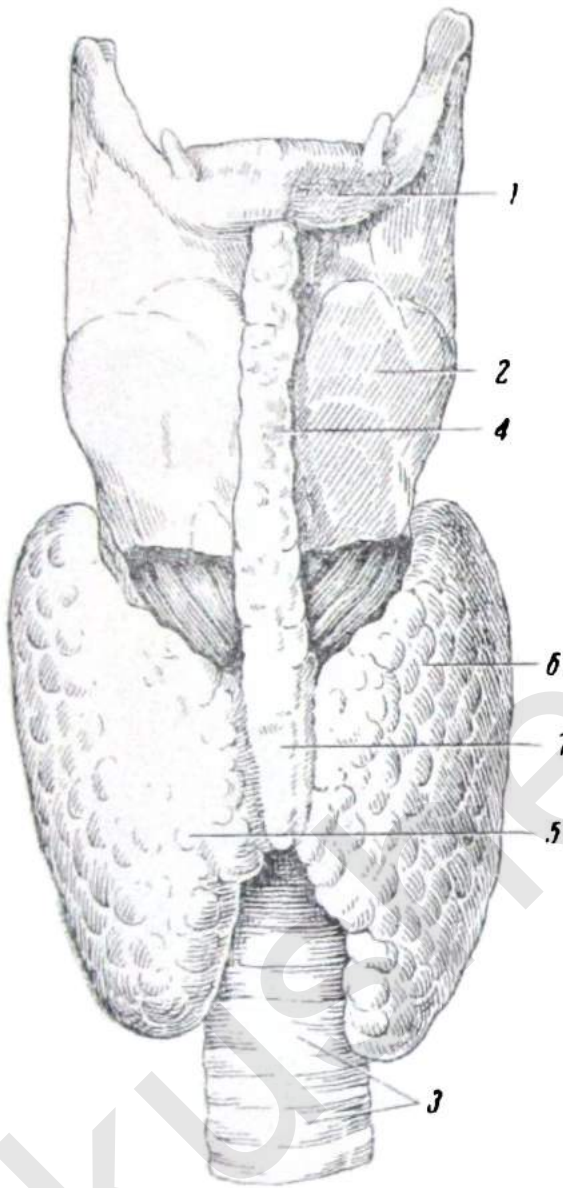


Рис. 131. Щитовидная железа.

1 — подъязычная кость; 2 — щитовидный хрящ; 3 — хрящи трахеи; 4 — пирамидный отросток щитовидной железы; 5 — правая доля; 6 — левая доля; 7 — перешеек щитовидной железы.

Щитовидная железа

Щитовидная железа (*glandula thyreoidea*) располагается на передней поверхности шеи, вес ее 30—60 г (рис. 131). В железе различают правую и левую доли и перешеек, доли прилегают к гортани и трахее, перешеек — к II—IV хрящу

дыхательного горла. От перешейка щитовидной железы иногда отходит кверху пирамидный отросток. Внутри железы имеются небольшие пузырьки, или фолликулы, стенки которых образованы железистым эпителием. В полости пузырьков находится вязкое (коллоидное) вещество, содержащее гормон щитовидной железы — тироксин, в состав которого входит йод. Тироксин

влияет на обмен веществ, на рост и развитие организма, на возбудимость нервной системы и т. д.

При гиперфункции щитовидной железы развивается заболевание, названное базедовой болезнью (по имени врача, описавшего это состояние). У такого больного увеличен обмен веществ, повышена возбудимость нервной системы, наблюдается быстрая утомляемость. Признаки данного заболевания: увеличение щитовидной железы (зоб), пучеглазие (рис. 132), учащение сердцебиений (тахикардия). Человек, страдающий базедовой болезнью, худеет, становится раздражительным, у него отмечается дрожание рук, резкая потливость.

Гипофункция щитовидной железы также сопровождается изменениями во всем организме. К числу заболеваний, встречающихся при этом, относятся микседема и кретинизм (рис. 133). У больных микседемой (от слов туха — слизь и oedema — отек) понижен обмен веществ, происходит задержка роста и развития, нарушается психическая деятельность, наблюдаются специфическая отечность кожи и другие изменения.

Кретинизм встречается при гипофункции или полной атрофии щитовидной железы в детском возрасте. Для таких больных характерна задержка роста (карликовый рост), непропорциональное строение тела (большая голова, короткие конечности), резкое нарушение умственных способностей, недоразвитие вторичных половых признаков и другие изменения.

В некоторых горных районах (Швейцария, Германия и другие страны) распространено заболевание, известное под названием простого, или эндемического, зоба. Развитие данного заболевания связано с недостатком в питьевой воде йода, необходимого для образования тироксина. При простом зобе разрастается эпителий щитовидной железы, и она достигает иногда очень больших размеров. В местах распространения простого зоба с профилактической целью применяются небольшие дозы йода. Например, йод прибавляют к поваренной соли, употребляемой в пищу.



Рис. 132. Женщина, больная базедовой болезнью.

Околощитовидные железы

Околощитовидные железы располагаются на задней поверхности щитовидной железы в виде небольших телец овальной формы. Их четыре, общий вес составляет около 0,05 г. Функция околощитовидных желез изучена недостаточно. Из этих желез выделено активное вещество, названное паратгормоном; химический состав и механизм действия этого гормона до сих пор точно не изучены. Установлено, что околощитовидные же-

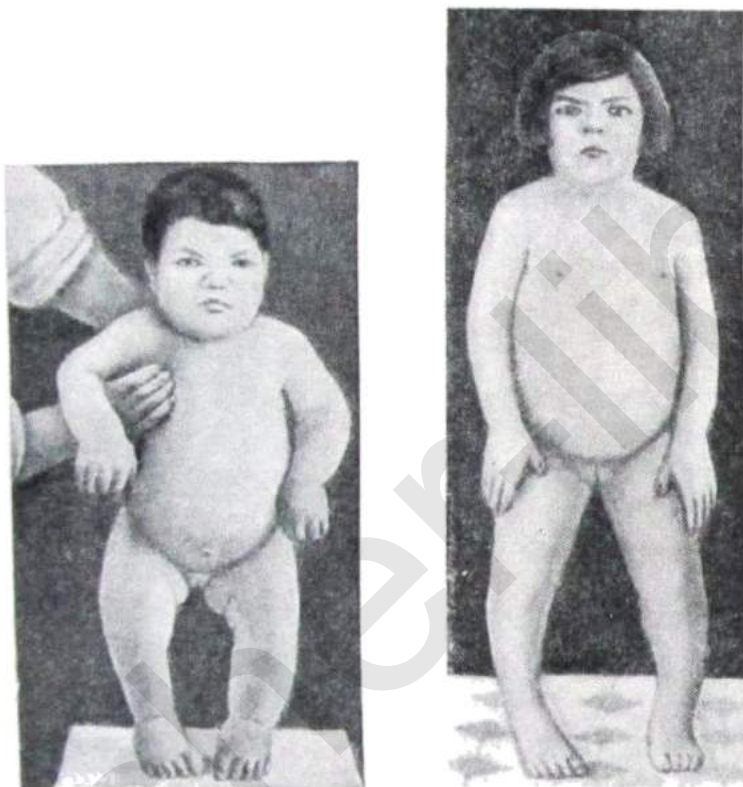


Рис. 133. Микседема и кретинизм. Девочка 12 лет.

Слева — до лечения; справа — через 6 месяцев после лечения препаратами щитовидной железы.

лезы оказывают влияние на обмен кальция и фосфора в организме. Если у животного удалить эти железы, то произойдет резкое снижение содержания кальция в плазме крови. При этом наблюдаются сильные судороги всех мышц; такое состояние носит название тетании. Животное погибает от удушья вследствие судорог дыхательных мышц. Некоторые болезненные состояния у людей, сопровождающиеся судорогами мышц, связываются с гипофункцией околощитовидных желез. К таким состояниям относятся случаи тетании у детей и беременных женщин. С гипофункцией околощитовидных желез связывается и нарушение кальциевого обмена, приводящее к разрушению зубов у лиц молодого возраста. Интересно отметить, что действие паратгормона на организм сходно с действием витамина D.

Вилочковая железа

Вилочковая железа (*glandula thymus*) находится в грудной полости, позади рукоятки грудины (рис. 134). В ней различают две доли, соединенные прослойкой соединительной ткани. Вещество железы состоит из мелких долек, в которых различают корковый и мозговой слой. В корковом веществе находится большое количество лимфоцитов. В мозговом веществе лимфоцитов меньше, но имеются так называемые тельца Гассала, состоящие из плоских эпителиальных клеток; этим тельцам приписывают секреторную роль.

Деятельность вилочковой железы проявляется главным образом в детском возрасте. Наибольшего развития железа достигает к 11—15 годам, вес ее в это время около 35 г. Средний вес железы у новорожденного составляет 13 г. Со времени полового созревания вещество железы постепенно замещается жировой тканью. У взрослого на месте вилочковой железы располагается жировая клетчатка, в которой имеются только небольшие участки железистой ткани. Функция вилочковой железы полностью не изучена, гормон ее не выделен. Считают, что в детском возрасте до периода полового созревания вилочковая железа тормозит созревание половых желез. В опытах на животных после удаления вилочковой железы наблюдались различные нарушения, в частности, изменение строения костей (они становились мягкими и хрупкими), задержка роста.

Щитовидная, околотитовидные и вилочковая железы развиваются на 2—3-м месяце внутриутробной жизни из глоточного отдела кишки зародыша, именно из эпителия жаберных карманов, и объединяются в группу бранхиогенных желез (от слова *branchia* — жабры).

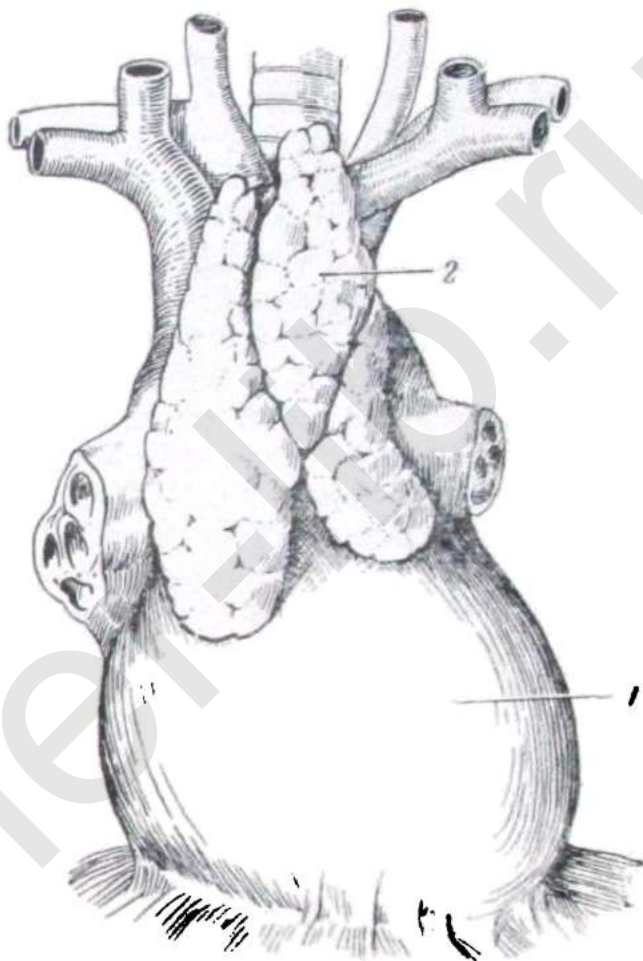


Рис. 134. Вилочковая железа двенадцатилетнего мальчика (вид спереди). 1 — околосердечная сумка; 2 — вилочковая железа.

Островковая часть поджелудочной железы

Поджелудочная железа представляет собой железу внешней и внутренней секреции. В ней вырабатывается поджелудочный сок и гормон инсулин¹. Поджелудочный сок из железы по ее протоку поступает в двенадцатиперстную кишку, а инсулин — непосредственно в кровь. Железистая ткань, выделяющая гормон, образует так называемые островки Соболева (по имени русского врача Соболева, впервые установившего их функцию), которые находятся в толще поджелудочной железы.

Инсулин оказывает влияние на углеводный обмен — способствует окислению углеводов в тканях организма и отложению (синтезу) гликогена в печени. При гипофункции поджелудочной железы, сопровождающейся уменьшением секреции инсулина, развивается диабет (сахарная болезнь). У больных диабетом понижена способность тканей организма усваивать сахар и нарушен процесс образования гликогена в печени. В результате этого содержание сахара в крови повышается до 0,3—0,8% (иногда до 1%) вместо 0,1—0,12% у здорового человека. Увеличение содержания сахара в крови носит название гипергликемии. Одним из постоянных признаков диабета является наличие сахара в моче (такое явление обозначается термином глюкозурия). Одновременно наблюдается увеличение общего количества мочи (до 8—10 л в сутки) и повышенная жажда.

С нарушением углеводного обмена при диабете связано изменение обмена жиров и белков. При этом жиры в организме частично окисляются не до конечных продуктов — воды и углекислого газа, а до промежуточных веществ — кетоновых тел (ацетон и др.). Часть белков, поступающих в организм, также превращается в промежуточные кислые продукты. Продукты неполного обмена жиров и белков вредны для организма и могут вызвать отравление. При этом у больного наблюдаются одышка, ослабление сердечной деятельности, потеря сознания. Такое состояние называется диабетической комой. Оно опасно для жизни человека.

В некоторых случаях отмечается усиленная секреция инсулина (например, при опухолях поджелудочной железы), что сопровождается понижением содержания сахара в крови. При этом могут наступить опасные для организма явления: судороги, падение температуры, потеря сознания. Такое состояние носит название инсулинового, или гипогликемического, шока.

Введение инсулина в организм, применяемое в лечебной практике, также сопровождается понижением содержания сахара в крови.

¹ Название инсулин происходит от латинского слова insula — островок

Действие инсулина на углеводный обмен противоположно влиянию гормона надпочечных желез — адреналина.

Надпочечные железы

Надпочечные железы, или надпочечники (см. рис. 117), находятся в поясничной области. Они прилегают к верхним концам почек. Это — парный орган весом около 12 г, имеет форму треугольника или полулуния. В каждом надпочечнике различают два слоя: наружный — корковое вещество, внутренний — мозговое вещество. Корковое вещество имеет бледножелтый цвет; оно выделяет гормон корти н. Мозговое вещество отличается более темной окраской; в нем вырабатывается гормон адренали н.

Корти н оказывает действие на многие функции организма (например, на обмен веществ, мышечную деятельность) и повышает сопротивляемость организма к различным вредным влияниям (бактериальные токсины, низкая температура и т. д.). Удаление коркового слоя надпочечников сопровождается резким понижением мышечной силы и быстрой утомляемостью. Наоборот, введение кортина ведет к повышению работоспособности. Гипофункция надпочечников, связанная с понижением функции коркового слоя, вызывает развитие тяжелого заболевания — аддисоновой болезни (по имени врача, впервые описавшего эту болезнь). При этом заболевании нарушается обмен веществ, наблюдаются похудание, потеря аппетита, понижение кровяного давления и другие явления. Характерным внешним признаком заболевания является бронзовый оттенок кожи больного («бронзовая» болезнь). Болезнь раньше обычно приводила к смерти. В настоящее время таких больных лечат вытяжкой из коркового вещества надпочечников и другими средствами, что задерживает развитие заболевания.

Гиперфункция коркового слоя надпочечника, наблюдающаяся, например, при опухоли его, сопровождается изменениями в половой системе. При этом у детей может наступить преждевременное половое созревание, а у женщин — развитие вторичных мужских половых признаков (появление бороды, усов и др.).

Адренали н — один из наиболее хорошо изученных гормонов. Его готовят искусственно и широко применяют в медицинской практике. В результате многочисленных исследований установлено, что влияние адреналина в организме подобно действию симпатического отдела нервной системы. В частности, адреналин вызывает учащение и усиление сокращений сердца, сокращение стенок кровеносных сосудов (за исключением сосудов сердца и мозга), угнетение перистальтики кишечника, сокращение мышц матки и сокращение мышцы, расширяющей зрачок, расслабление мышц стенки бронхов и т. д. При введении адреналина, вследствие усиления сердечных сокращений и суже-

ния кровеносных сосудов, повышается кровяное давление. Адреналин способствует повышению работоспособности скелетных мышц.

При таких эмоциональных состояниях, как гнев или страх, деятельность мозгового вещества надпочечников усиливается, что сопровождается повышенной секрецией адреналина и поступлением его в кровь. При этом наблюдается побледнение кожи, учащение сокращений сердца и другие явления, связанные с влиянием адреналина.

Адреналин оказывает действие на углеводный обмен — способствует превращению гликогена печени в глюкозу, которая поступает в кровь. Следовательно, адреналин и инсулин влияют на обмен углеводов в противоположном направлении.

Корковое вещество надпочечников развивается из мезотелия вторичной полости тела (целома). Мозговое вещество имеет эктодермальное происхождение и развивается из общего зачатка вместе с пограничным симпатическим стволом.

Внутрисекреторная функция половых желез. Половые гормоны

Половые железы — яички у мужчин и яичники у женщин — являются органами, в которых развиваются половые клетки, и одновременно железами внутренней секреции. Внутрисекреторная функция этих желез состоит в выделении половых гормонов, поступающих в кровь. Половые гормоны оказывают влияние на различные функции. В частности, половое созревание организма связано с развитием половых желез и выделением половых гормонов. Под половым созреванием понимают развитие первичных и появление вторичных половых признаков; это наступает в возрасте 12—18 лет.

Первичными половыми признаками являются половые железы и другие половые органы, различные у мужчины и женщины. Под вторичными половыми признаками объединяются многие особенности строения и функции организма, которыми отличается один пол от другого. Такими признаками являются, например, различия в форме тела у мужчины и женщины (разная ширина таза и плеч, половые отличия формы грудной клетки и черепа и т. д.), тип распределения волос на теле (появление бороды, усов и волос на груди и животе у мужчины), разная степень развития гортани и связанное с этим отличие в тембре голоса и др.

Половые гормоны влияют также на обмен веществ и на психику. При этом следует иметь в виду, что все процессы, на которые оказывают действие половые гормоны, регулируются и другими железами внутренней секреции и находятся под контролем нервной системы.

Различают мужские и женские половые гормоны.

Мужские половые гормоны — тестостерон и андростерон — вырабатываются в яичках. Они оказывают влияние

на половое развитие мужчины, возбуждают деятельность половых органов и чувство полового влечения, участвуют в регуляции обмена веществ и других функций организма.

Женские половые гормоны — фолликулостерон и лютеин — вырабатываются в яичниках, причем первый образуется в фолликулах, второй — в желтом теле. Фолликулостерон влияет на половое созревание организма женщины, на разви-




Рис. 135. Превращение пола.

1 — нормальный петух; 2 — нормальная курица; 3 — кастрированный петух; 4 — кастрированная курица; 5 — кастрированный петух, которому пересажены яичники курицы; 6 — кастрированная курица, которой пересажены семенники петуха.

тие молочных желез, а также регулирует менструации. Лютеин называют гормоном беременности, так как он оказывает действие на нормальное течение этого процесса. Под влиянием лютеина, в частности, происходят периодические изменения в слизистой матки, предшествующие наступлению беременности, а также задержка созревания фолликулов и изменения в молочных железах во время беременности. В опытах на животных установлено, что разрушение желтого тела, в котором образуется лютеин, ведет к прерыванию беременности. Женские половые гормоны, подобно мужским, участвуют в регуляции обмена веществ.

В возрасте 45—50 лет внутрисекреторная функция яичников начинает постепенно выпадать. Одновременно прекращается процесс созревания фолликулов, происходит их атрофия, исчезают менструации; наблюдаются изменения и в деятельности других желез внутренней секреции. Этот период носит название климакса и у многих женщин сопровождается различными болезненными явлениями (повышенная нервная возбудимость, головные боли, иногда бессонница и т. д.).

Особенно наглядно действие половых гормонов выявляется на животных при удалении половых желез (кастрация) или при их пересадке. Кастрацией домашних животных пользуются с целью откорма скота. У кастрированных животных исчезает половое влечение, понижается обмен веществ и происходит отложение большого количества жира. Имеются наблюдения над людьми, у которых по какой-либо причине были удалены обе половые железы. В детском возрасте после такой операции прекращается развитие половых органов и вторичных половых признаков. Удаление половых желез у взрослых влечет за собой изменения во вторичных половых признаках, понижение обмена веществ и связанное с этим отложение жира.

Представляют интерес опыты с взаимной пересадкой половых желез, произведенные на курицах и петухах («изменение пола»). Курицы, у которых были удалены яичники и была произведена пересадка семенников, по внешнему виду и поведению становились похожими на петухов. Внешний облик кастрированных петухов, которым были пересажены яичники, тоже изменялся (рис. 135).

Заканчивая рассмотрение желез внутренней секреции, еще раз следует подчеркнуть, что их деятельность регулируется нервной системой. Специальными опытами и наблюдениями была установлена зависимость секреции гормонов от нервной регуляции. Например, описанный выше факт повышенной секреции гормона надпочечников адреналина при различных эмоциональных состояниях (гнев, страх) указывает на то, что кора больших полушарий влияет на функцию этой железы.

В свою очередь железы внутренней секреции оказывают влияние на состояние нервной системы (понижение умственных способностей при гипофункции и повышенная нервная возбудимость при гиперфункции щитовидной железы, различные изменения в деятельности нервной системы при климаксе и др.).

КРОВЬ. СИСТЕМА ОРГАНОВ КРОВООБРАЩЕНИЯ

КРОВЬ

Кр о в ь представляет собой жидкость красного цвета, щелочной реакции, солоноватого вкуса, с удельным весом 1 050—1 060. Общее количество крови у взрослого составляет около 5 л и равно по весу $\frac{1}{13}$ веса тела.

Кровь вместе с лимфой составляет внутреннюю среду организма и выполняет многообразные функции.

Функции крови

Кровь несет важнейшую функцию в обмене веществ: она доставляет питательные вещества к тканям всех органов и выводит оттуда продукты распада. Питательные вещества в кровь поступают путем всасывания их в тонком кишечнике. Продукты распада из крови выводятся через органы выделения.

Кровь выполняет важнейшую функцию в дыхании: она доставляет кислород к тканям всех органов и выводит оттуда углекислоту. Кислород поступает в кровь через легкие. Углекислота выводится из крови также преимущественно через легкие.

Кровь осуществляет гуморальную регуляцию деятельности различных органов: она разносит по всему организму различные вещества (гормоны и др.), которые в одних случаях вызывают усиление, в других — торможение работы органов. Гуморальная регуляция подчинена нервной регуляции: различные вещества, циркулирующие в крови, оказывают свое влияние на деятельность органов через нервную систему.

Кровь выполняет защитную функцию: в ней имеются клетки, обладающие свойством фагоцитоза, и особые вещества — антитоксины (противоядия), способные обезвреживать яды — токсины, которые выделяют попадающие в кровь бактерии.

Кровь принимает участие в поддержании постоянной температуры тела: она отдает излишек тепла, образующегося в различных органах, в окружающую среду. Благодаря этому не наступает перегревания организма. Теплоотдача осуществляется преимущественно через кожу.

Состав и свойства крови у здорового человека постоянны, но при различных заболеваниях изменяются. По характеру этих изменений можно в известной степени судить о самой болезни. Поэтому при подробном медицинском обследовании обязательно производят анализ крови.

Состав крови

Кровь состоит из клеточных, или форменных, элементов и жидкой части — плазмы, которую рассматривают как межклеточное вещество. Клетки составляют около 42%, плазма — 58% всего объема крови.

Клеточные элементы крови

Клеточные элементы крови (табл. IV) представлены эритроцитами, лейкоцитами и кровяными пластинками.

Эритроциты, или красные кровяные тельца, содержатся у здорового человека в количестве 4,5—5 млн. в 1 мм³ крови. Они представляют собой безъядерные клетки, по форме напоминающие двояковогнутый диск. Диаметр эритроцитов — 7—8 μ , толщина — 1,5—2 μ . В протоплазме эритроцитов содержится сложное красящее белковое вещество — гемоглобин, который и обуславливает красный цвет крови. В состав гемоглобина входит железо. Важнейшая функция эритроцитов состоит в том, что они являются переносчиками кислорода. Когда кровь протекает через легкие, гемоглобин эритроцитов поглощает кислород; затем насыщенная кислородом (артериальная) кровь разносится по всему организму. В органах кислород отделяется от гемоглобина и поступает в ткани. Гемоглобин участвует также в переносе углекислоты из тканей в легкие, где она переходит из крови в воздух. Большая часть углекислоты переносится в составе плазмы крови.

Гемоглобин может присоединять и другие газы, например, угарный газ, если он находится в составе вдыхаемого воздуха. Часть гемоглобина, связанная с угарным газом, не присоединяет кислорода. Поэтому вдыхание воздуха, содержащего угарный газ, приводит к нарушению тканевого дыхания — происходит отравление организма. Гемоглобин освобождается от угарного газа медленно и лишь при вдыхании свежего воздуха.

Абсолютное содержание гемоглобина у взрослого человека составляет в среднем 12,5—14% от веса крови и достигает 17% (17 г гемоглобина в 100 г крови). При анализе крови определяют обычно относительное содержание гемоглобина. Оно выражает в процентах отношение фактического наличия гемоглобина в 100 г крови к 17 г и колеблется в пределах 70—100%. Для определения количества гемоглобина в крови пользуются специальным прибором — гемометром.

При некоторых болезненных состояниях содержание гемоглобина в крови изменяется. Так, основным признаком малокро-

вия (анемия) является пониженное содержание гемоглобина. При этом может быть уменьшено количество эритроцитов в крови или понижено содержание гемоглобина в них (иногда и то и другое).

Лейкоциты, или белые кровяные тельца, содержатся у здорового человека в количестве 6 000—9 000 в 1 мм³ крови. Они имеют ядра. Диаметр различных лейкоцитов не одинаков. Эти клетки обладают активной подвижностью, в связи с чем форма их меняется. В протоплазме одних лейкоцитов содержится зернистость, в других ее нет. В зависимости от этого все лейкоциты делят на две группы — зернистые и незернистые.

Зернистые лейкоциты, или **гранулоциты**, имеют в диаметре 9—12 μ . Ядра этих лейкоцитов чаще состоят из сегментов, связанных друг с другом перемычками (сегментоядерные лейкоциты). Реже встречаются более молодые формы зернистых лейкоцитов, у которых ядро имеет палочковидную форму (палочкоядерные лейкоциты) и очень редко — овальную (юные лейкоциты).

Зернистость лейкоцитов не одинакова. В зависимости от того, какой краской, кислой или основной, окрашивается зернистость, выделяют три вида зернистых лейкоцитов — эозинофилы, базофилы и нейтрофилы. Эозинофилы содержат в протоплазме крупные одинаковой величины зерна, окрашивающиеся в интенсивно розовый или красный цвет. Базофилы имеют различной величины зерна, красящиеся в синий цвет. Нейтрофилы содержат мелкую пылевидную зернистость, которая воспринимает и кислые, и основные краски и окрашивается в светлофиолетовый цвет.

Незернистые лейкоциты, или **агранулоциты**, не содержат в протоплазме зерен.

Различают две формы этих клеток — лимфоциты и моноциты. **Лимфоциты** — мелкие клетки (диаметр их 6,5—8,5 μ) с круглым ядром, вокруг которого расположен тонкий ободок протоплазмы. **Моноциты** — более крупные клетки (диаметр их 12—20 μ), имеют бобовидное, реже овальное ядро.

Соотношение различных видов зернистых и незернистых лейкоцитов в крови здорового человека сравнительно постоянно. Это соотношение носит название **лейкоцитарной формулы** и выражается в процентах следующим образом.

Зернистые лейкоциты					Незернистые лейкоциты	
нейтрофилы			эозинофилы	базофилы	лимфоциты	моноциты
юные	палочко-ядерные	сегментоядерные				
До 1%	3—4%	60—70%	2—4%	0,5—1%	20—25%	6—8%

При многих заболеваниях изменяется как общее количество лейкоцитов, так и процентное соотношение различных их видов. Большинство болезней протекает с повышением количества белых кровяных телец. Такое явление называется лейкоцитозом. При некоторых болезнях, наоборот, наблюдается уменьшение числа лейкоцитов — лейкопения. Процентное соотношение групп лейкоцитов изменяется при различных заболеваниях по-разному. Так, при одних заболеваниях увеличивается процентное содержание эозинофилов (такое состояние называется эозинофилией), при других — нейтрофилов (нейтрофилия) и т. д. В частности, эозинофилия наблюдается при глистных заболеваниях и при скарлатине.

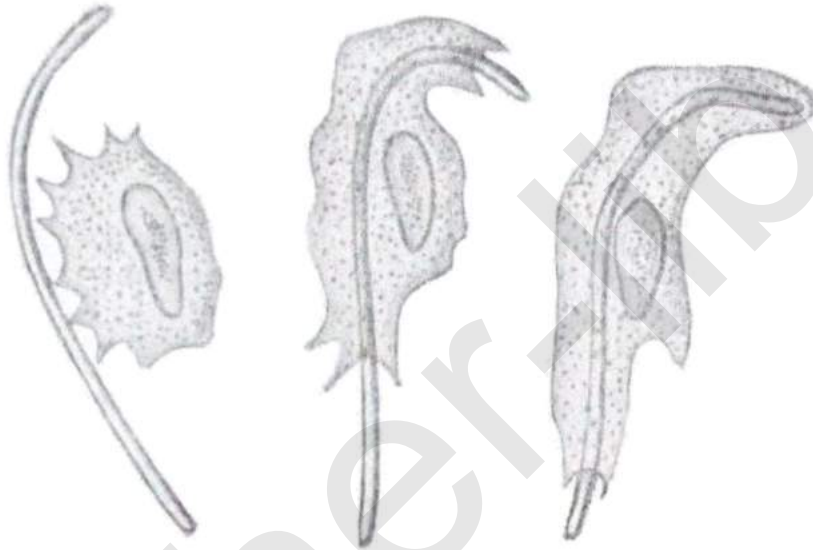

Рис. 136. Фагоцитоз бактерии лейкоцитом. Три последовательные стадии (схема).

Кратковременные изменения количества лейкоцитов имеют место и у здорового человека. Например, лейкоцитоз наблюдается после приема пищи и при физической работе.

Лейкоциты выполняют в организме защитную функцию (рис. 136): они обладают свойством фагоцитоза, т. е. захватывают и уничтожают бактерии и другие инородные частицы, причем могут проходить через стенки сосудов и передвигаться в тканях к месту воспаления. Есть данные, которые указывают на то, что лейкоциты выделяют в плазму крови ферменты и другие вещества, способствующие борьбе с возбудителями болезней, попадающими в организм. Открыл защитную роль лейкоцитов и, как было отмечено ранее, создал учение о фагоцитозе великий русский ученый И. И. Мечников (1845—1916).

Кровяные пластинки, или тромбоциты, — очень мелкие (2—3 μ) неправильной формы образования. Они содержат вещество тромбокиназу, принимающее участие в процессе свертывания крови. Количество тромбоцитов непостоянно и колеблется от 100 000 до 300 000 в 1 мм^3 крови.



Таблица IV. Кровь. А — вид крови под микроскопом:

1 — эритроциты; 2 — лейкоцит.

Б — окрашенный препарат крови. Внизу различные виды лейкоцитов при большом увеличении:

1 — эозинофил; 2 — нейтрофил; 3 — базофил; 4 — лимфоцит; 5 — моноцит.

В — эритроциты. Г — кровь, предохраненная от свертывания, после длительного отстаивания; верхний слой — плазма (произошло оседание эритроцитов).

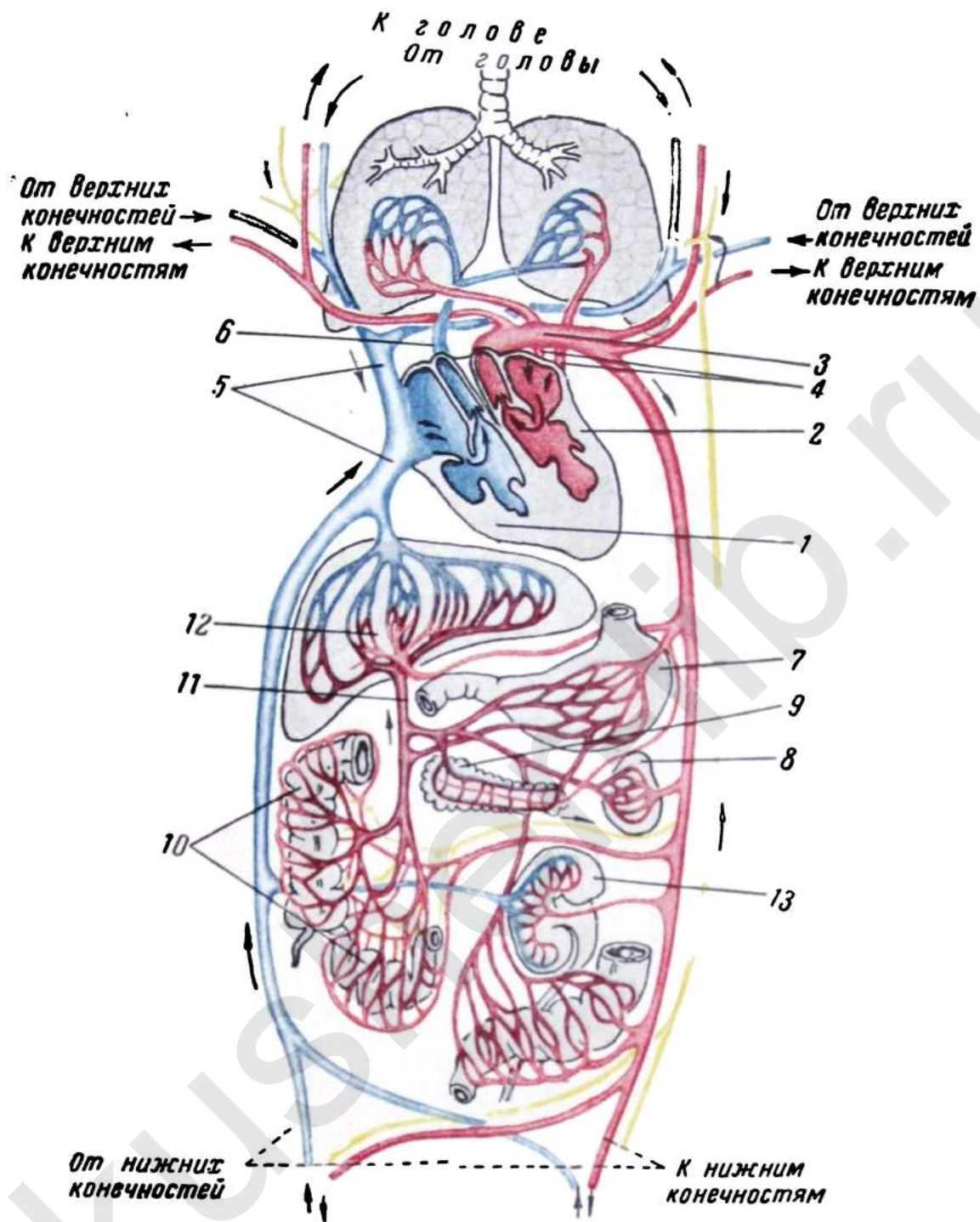


Таблица V. Схема кровообращения и лимфообращения. Красным обозначены сосуды, по которым течет артериальная кровь; синим — сосуды с венозной кровью; лиловым цветом обозначена система воротной вены; желтым показаны лимфатические сосуды.

1 — правая половина сердца; 2 — левая половина сердца; 3 — аорта; 4 — легочные вены; 5 — верхняя и нижняя полые вены; 6 — легочная артерия; 7 — желудок; 8 — селезенка; 9 — поджелудочная железа; 10 — тонкие и толстые кишки; 11 — воротная вена; 12 — печень; 13 — почки.

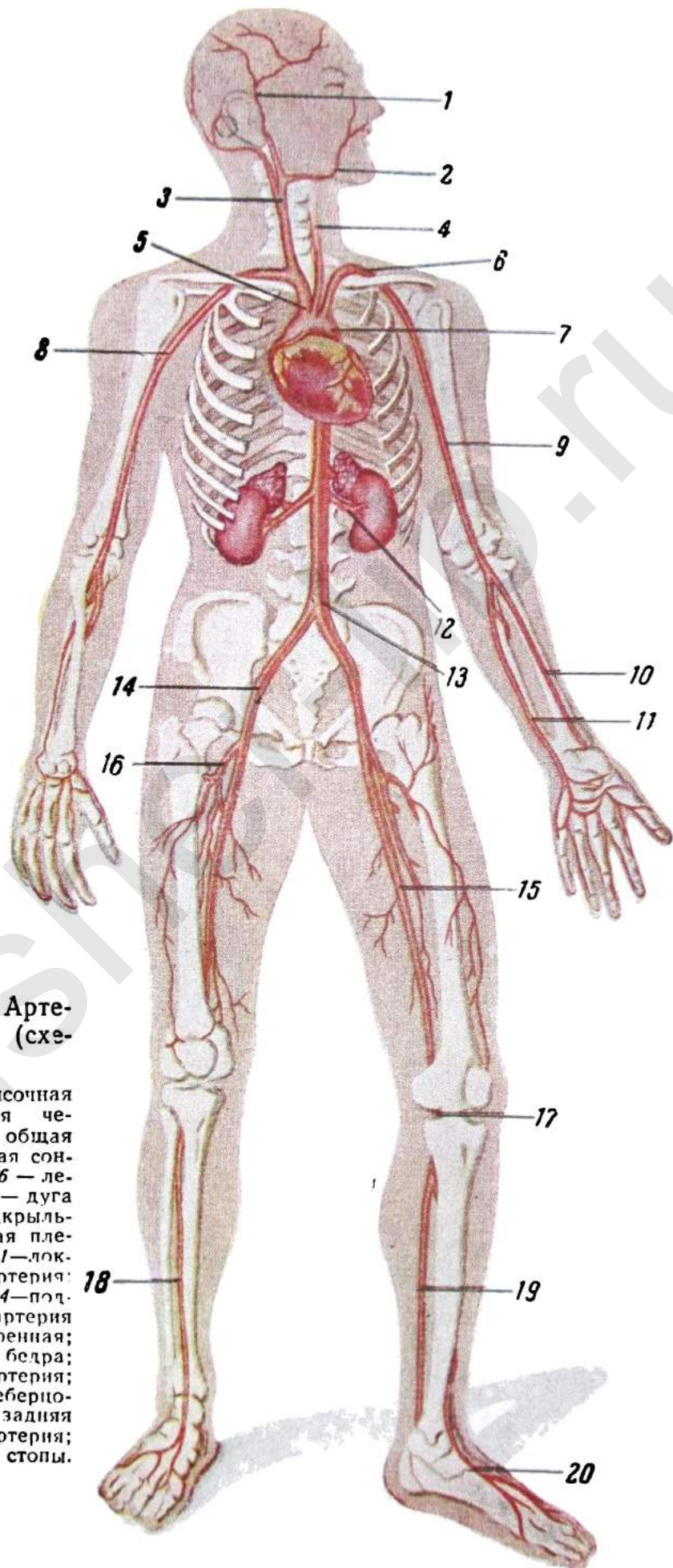


Таблица VI. Артериальная система (схема).

1 — поверхностная височная артерия; 2 — наружная челюстная; 3 — правая общая сонная; 4 — левая общая сонная; 5 — безымянная; 6 — левая подключичная; 7 — дуга аорты; 8 — правая подкрыльцовая артерия; 9 — левая плечевая; 10 — лучевая; 11 — локтевая; 12 — почечная артерия; 13 — брюшная аорта; 14 — подвздошная наружная артерия (правая); 15 — бедренная; 16 — глубокая артерия бедра; 17 — подколенная артерия; 18 — передняя большеберцовая артерия; 19 — задняя большеберцовая артерия; 20 — тыльная артерия стопы.

akusher-lib.ru

Плазма крови

Плазма — межклеточное вещество крови, представляющее собой вязкую белковую жидкость слегка желтоватого цвета. В ней взвешены клеточные элементы крови. В состав плазмы входит 90—92% воды и 8—10% органических и неорганических веществ. Большую часть органических веществ составляют белки крови — альбумин, глобулин и фибриноген. Помимо этого,



И. И. Мечников

в плазме содержатся различные питательные вещества (глюкоза, аминокислоты и др.), продукты обмена (мочевина, мочевая кислота и т. д.), а также ферменты и гормоны. Из ферментов плазмы особое значение имеет тромбоген, участвующий в процессе свертывания крови. Неорганические вещества составляют около 0,9% плазмы крови. К ним относятся соли кальция, натрия, калия и др.

Следует иметь в виду, что состав плазмы крови, т. е. концентрация различных веществ, входящих в нее, в нормальных условиях у здорового человека постоянный.

В плазме крови могут содержаться особые вещества — **антитоксины**, играющие защитную роль. Они обладают свойством нейтрализовать (обезвреживать) токсины, т. е. яды, которые

выделяют попадающие в организм возбудители болезней — бактерии. Антитоксины вырабатываются в организме во время болезни в ответ на выделяемые бактериями токсины и могут длительно сохраняться в крови переболевшего человека, который становится невосприимчивым к повторному заболеванию.

В целях предупреждения (профилактики) многих болезней невосприимчивость к ним вызывают искусственно. Для этого в организм вводят вакцину, содержащую небольшое количество убитых или ослабленных бактерий и их токсинов. В ответ на это в организме вырабатываются антитоксины. Примером такого введения вакцины является прививка против оспы, брюшного тифа и других болезней.

Невосприимчивость к заболеванию называется иммунитетом.

При некоторых болезнях вводят лечебные сыворотки. Сывороткой называется плазма крови, лишенная белка фибриногена. Лечебная сыворотка содержит готовые антитоксины. Ее готовят из крови животных, перенесших заболевание.

Общие свойства крови

Свертывание крови. Кровь обладает способностью свертываться, т. е. образовывать сгустки. В нормальных условиях, когда кровь движется по кровеносным сосудам, она не свертывается. Только при некоторых заболеваниях внутри сосудов образуются закупоривающие их сгустки крови, называемые тромбами.

Свертывание крови происходит обычно при кровотечении из сосудов. В процессе свертывания участвуют находящиеся в плазме крови белок фибриноген, особый фермент тромбокиназа и соли кальция, а также содержащееся в кровяных пластинках вещество тромбокиназа.

Процесс свертывания крови происходит следующим образом. При кровотечении кровяные пластинки от соприкосновения с воздухом мгновенно разрушаются; при этом из них выделяется тромбокиназа. Тромбокиназа в присутствии солей кальция действует так, что имеющийся в плазме крови особый фермент превращает растворенный в ней белок фибриноген в плотное вещество — фибрин.

При этом образуется сгусток крови, состоящий из спутанных нитей фибрина и форменных элементов крови. Плазма крови, из которой удален белок фибриноген, называется, как уже отмечено, сывороткой.

Свертывание крови имеет большое значение, так как оно предохраняет организм от потери крови. Как уже было сказано раньше, в процессе свертывания участвует витамин К.

Кровь человека, выделившаяся из организма, свертывается через 3—4 минуты. Для предохранения крови от свертывания в

нее добавляют лимоннокислый натрий, который осаждает из плазмы соли кальция. Такая кровь называется цитратной и может длительно сохраняться. Цитратную кровь используют для переливания больным.

Высокая температура ускоряет свертывание крови, на холоде же оно резко замедляется. Противосвертывающее действие оказывает гирудин — вещество, вырабатываемое в слюнных железах пиявок.

У мужчин наблюдается иногда заболевание, носящее название гемофилии, при котором кровь теряет способность свертываться. При гемофилии малейшее ранение сопровождается сильным кровотечением.

Реакция оседания эритроцитов (РОЭ). В медицинской практике часто прибегают к определению реакции оседания эритроцитов. Эта реакция основана на том, что в крови, находящейся в сосуде (в неподвижном состоянии), эритроциты как более тяжелые опускаются вниз. В результате образуются два слоя крови: верхний, который содержит прозрачную плазму и нижний, в котором находятся эритроциты. Исследование производится следующим образом. Небольшое количество крови, взятой из пальца, смешивают с раствором лимоннокислого натрия и набирают в капиллярную стеклянную трубочку. Трубочку укрепляют строго вертикально в штативе. Эритроциты постепенно оседают. Через час определяют в миллиметрах высоту столбика крови, лишенного эритроцитов. Нормальное оседание эритроцитов равняется 4—12 мм в час. При многих болезнях, вследствие изменения физико-химических свойств крови, скорость оседания эритроцитов повышается. Повышенная РОЭ обычно является одним из признаков имеющегося или перенесенного заболевания.

Группы крови. В медицинской практике часто применяют переливание крови (например, при потере крови в результате ранения, некоторым ослабленным больным и т. д.). Люди, дающие кровь для переливания, называются донорами, а люди, которым ее переливают, — реципиентами. При переливании крови имеют в виду свойство эритроцитов при определенных условиях склеиваться в комочки. Это свойство их называется агглютинацией. Агглютинация эритроцитов в крови человека приводит к тяжелым нарушениям и может быть причиной смерти.

Кровь разных людей отличается по содержанию в ней особых веществ — агглютининов (склеивающие вещества) и агглютиногенов (склеиваемые вещества). Агглютинины находятся в плазме крови, агглютиногены — в эритроцитах. Агглютинины бывают двух видов, условно их обозначают греческими буквами α и β . Агглютиногенов также два вида: А и В. У разных людей в крови находятся различные агглютинины и агглютиногены. В зависимости от этого различают четыре группы крови: первую

(I), вторую (II), третью (III) и четвертую (IV). Они характеризуются следующим.

Название группы	Содержащиеся в плазме агглютинины	Содержащиеся в эритроцитах агглютиногены
Первая группа (I)	$\alpha \beta$	Отсутствуют
Вторая группа (II)	β	A
Третья группа (III)	α	B
Четвертая группа (IV)	Отсутствуют	AB

Агглютинация эритроцитов наступает в том случае, если при смешении крови встретятся агглютиноген A крови донора с агглютинином α крови реципиента или агглютиноген B крови до-

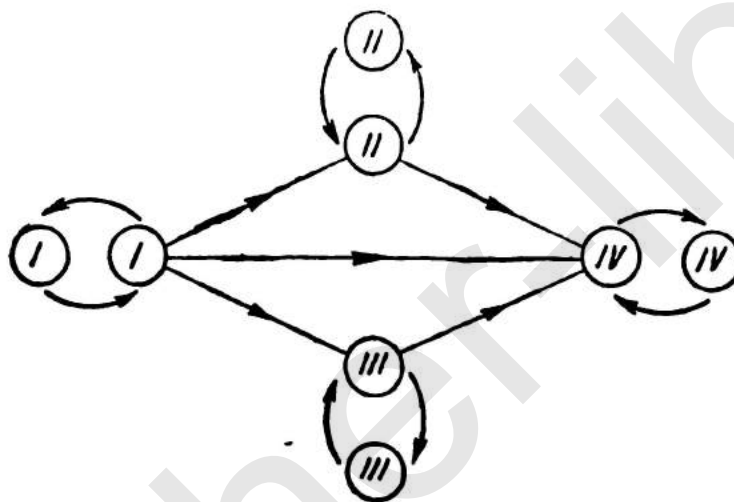


Рис. 137. Схема совместимости групп крови. Стрелками показано, какие группы крови можно переливать лицам, имеющим ту или иную группу.

нора с агглютинином β крови реципиента. Следовательно, при смешении крови учитывается лишь содержание агглютиногенов в крови донора и агглютининов в крови реципиента.

Группы крови, которые, смешиваясь, дают агглютинацию, называются несовместимыми; наоборот, не дающие агглютинации — совместимыми. Совместимость групп крови в виде схемы приведена на рис. 137.

На схеме видно, что кровь I группы может быть перелита людям с любой группой крови; но людям, имеющим кровь I группы, можно переливать только одногруппную кровь.

Людям с IV группой крови можно переливать кровь любой группы, но их кровь может быть перелита только людям, имеющим кровь такой же группы.

Кровь II и III группы может быть перелита людям, имеющим одноименную или IV группу. Людям со II и III группой крови в свою очередь можно переливать кровь одногруппную или кровь I группы.

Перед переливанием крови обязательно определяется группа крови у больного — реципиента, в зависимости от которой и берут кровь для переливания. Кроме того, применяется так называемая биологическая проба. Она состоит в том, что вначале переливают небольшое количество крови (75 мл дозами по 25 мл с перерывами в 3 минуты) и наблюдают за самочувствием больного. Если возникнут неблагоприятные явления (озноб, сердцебиение, а в более тяжелых случаях — чувство стеснения в груди, боль в пояснице и др.), переливание крови прекращают.

Переливание крови в Советском Союзе широко применяется как важнейшее лечебное мероприятие. В связи с этим получило большое распространение и донорство.

СИСТЕМА ОРГАНОВ КРОВООБРАЩЕНИЯ (СЕРДЕЧНО-СОСУДИСТАЯ СИСТЕМА)

Кровообращение

Кровь в организме находится в постоянном движении. Это движение называется кровообращением. Кровообращение обеспечивает непрерывный приток питательных веществ и кислорода во все органы и выведение из них продуктов обмена. Благодаря кровообращению через кровь осуществляется связь всех органов тела человека.

Кровь совершает движение по кровеносным сосудам. Они представляют собой эластические трубки различного диаметра. Все тело пронизано кровеносными сосудами, причем они нигде не кончаются, а переходят друг в друга и образуют единую замкнутую систему, называемую кровеносной.

Главным органом кровеносной системы является сердце — полый мышечный орган, совершающий ритмические сокращения. Благодаря сокращениям сердца и происходит движение крови в организме.

Кровеносные сосуды подразделяют на артерии, вены и капилляры. Артериями называют сосуды, по которым кровь течет от сердца в органы. В органах артерии делятся на более мелкие ветви, а затем на мельчайшие кровеносные сосуды, различимые только под микроскопом, — капилляры. В капиллярах происходит обмен между кровью и тканями органов: через стенки капилляров из крови переходят в ткани питательные вещества и кислород, а обратно — продукты обмена и углекислота. В результате артериальная кровь превращается в венозную, которая переходит в вены. Вены — это сосуды, по которым кровь течет из органов к сердцу.

Деятельность системы органов кровообращения — сердца и кровеносных сосудов — регулируется нервной системой.

Правильное представление о путях движения крови в организме связано с именем английского ученого Вильяма Гарвея

(1578—1657). Ему принадлежит заслуга открытия кровообращения. Учение о регуляции деятельности сердца и сосудистой системы разработано преимущественно нашими отечественными учеными — И. П. Павловым и его учениками.

Сердце

Строение сердца. Сердце (сog) представляет собой полый мышечный орган конусообразной формы, располагающийся в переднем средостении (рис. 138). Большая часть сердца нахо-

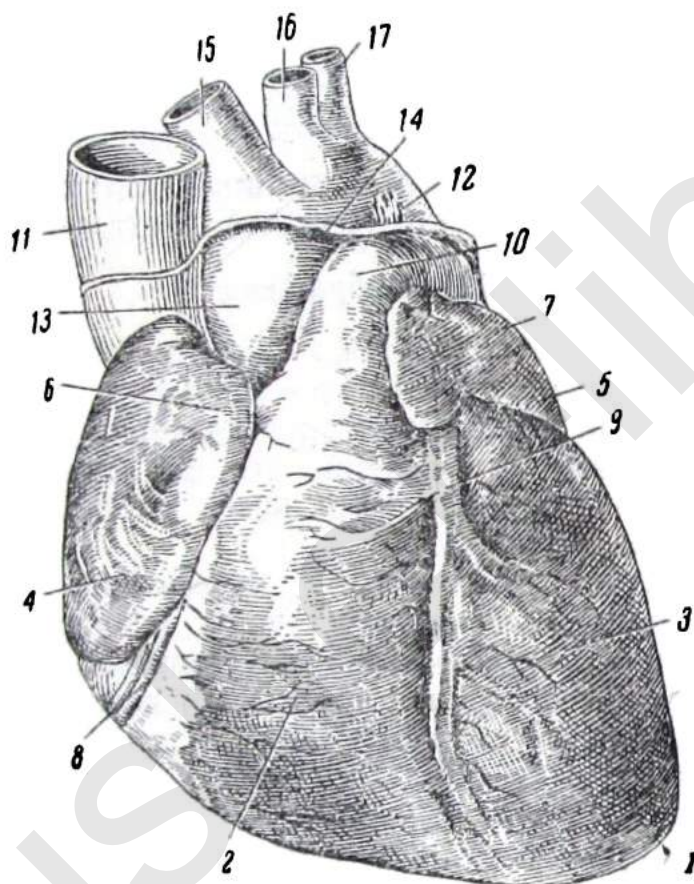


Рис. 138. Сердце. Вид спереди.

1 — верхушка сердца; 2 — правый желудочек; 3 — левый желудочек; 4 — правое предсердие; 5 — левое предсердие; 6 — правое ушко; 7 — левое ушко; 8 — венечная борозда; 9 — передняя продольная борозда; 10 — легочная артерия; 11 — верхняя полая вена; 12 — артериальная связка (заросший боталлов проток); 13 — аорта; 14 — место перехода перикарда в эндокард; 15 — безымянная артерия; 16 — левая общая сонная артерия; 17 — левая подключичная артерия.

дится в левой половине грудной полости. Величину сердца сравнивают с размером кулака данного человека; вес его около 300 г. На сердце различают широкую часть — основание, суженную часть — верхушку и две поверхности — переднюю и нижнюю. Основание сердца направлено кверху и кзади, верхушка — книзу и кпереди, передняя поверхность обращена к груди и реберным хрящам, нижняя — к диафрагме.

Стенка сердца состоит из трех слоев: внутреннего — эндокарда, среднего — миокарда и наружного — эпикарда. Все сердце покрыто оболочкой — перикардом, которая образует сердечную сумку. Перикард и эпикард являются двумя листками серозной оболочки сердца, между которыми находится щелевидное пространство — полость перикарда, содержащая небольшое количество серозной жидкости.

Миокард — самый мощный слой стенки сердца — состоит из поперечнополосатой мышечной ткани. Мышечные волокна в стенке сердца соединены между собой перемычками из протоплазмы. В отличие от скелетных мышц сердечная мышца, хотя и является поперечнополосатой, но сокращается произвольно.

Эндокард представляет собой тонкую соединительнотканную оболочку, выстланную эндотелием. Он покрывает сердечную мышцу изнутри и, кроме того, образует клапаны сердца.

Сердце человека четырехкамерное (рис. 139). Продольной перегородкой оно разделено на две не сообщающиеся между собой половины — правую и левую¹. В правой половине протекает венозная кровь, в левой — артериальная. Каждая половина сердца в свою очередь состоит из двух камер: верхней — предсердия (atrium) и нижней — желудочка (ventriculus), которые сообщаются между собой посредством предсердно-желудочкового (атриовентрикулярного) отверстия. Стенка каждого предсердия спереди образует выпячивание, называемое ушком. На внутренней поверхности желудочков имеются выступы мышечной оболочки сердца — сосочковые мышцы. Стенка левого желудочка значительно толще правого.

Сосуды, входящие в сердце и выходящие из сердца. В правое предсердие впадают две самые крупные вены — верхняя и нижняя полые вены, по которым притекает венозная кровь от всех частей тела (кроме стенок сердца). Сюда же открывается общий венозный сосуд самого сердца — венечная пазуха сердца.

Из правого предсердия через правое предсердно-желудочковое отверстие венозная кровь поступает в правый желудочек, из которого выходит легочная артерия. По легочной артерии венозная кровь направляется в легкие.

В левое предсердие открываются четыре легочные вены, которые несут артериальную кровь из легких к сердцу. Кровь из левого предсердия через одноименное предсердно-желудочковое отверстие поступает в левый желудочек. Отсюда выходит самый крупный артериальный сосуд — аорта. Аорта постепенно разветвляется и несет артериальную кровь по всему организму.

Клапаны сердца. Около предсердно-желудочковых отверстий и отверстий, которыми начинается аорта и легочная артерия, имеются складки эндокарда — клапаны сердца. Различают

¹ У плода в верхнем отделе перегородки сердца, между предсердиями, имеется так называемое овальное отверстие, которое после рождения закрывается.

створчатые и полулунные (кармашковидные) клапаны. У предсердно-желудочковых отверстий располагаются справа трехстворчатый, слева—двустворчатый, или митральный, клапан. К створкам этих клапанов прикрепляются сухожильные нити, отходящие от сосочковых мышц. Около отверстия легочной арте-

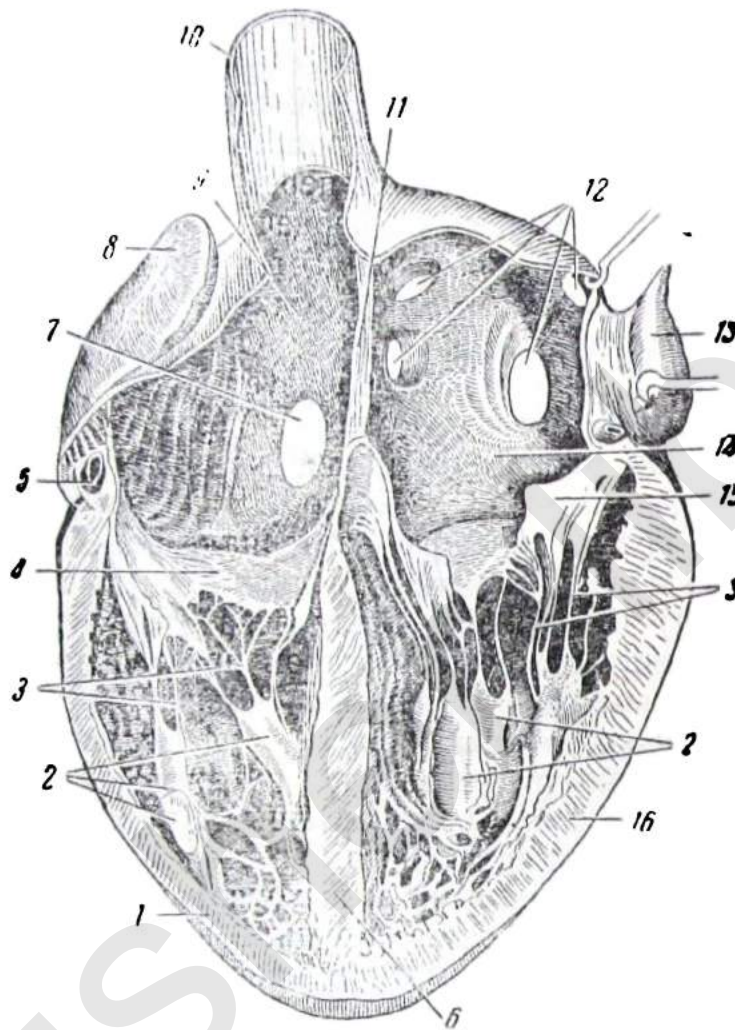


Рис. 139. Сердце (вскрыто).

1 — мышечная оболочка правого желудочка; 2 — сосочковые мышцы; 3 — сухожильные нити; 4 — трехстворчатый клапан; 5 — правая венечная артерия (разрезана); 6 — перегородка между желудочками; 7 — отверстие нижней полой вены; 8 — правое ушко; 9 — правое предсердие; 10 — верхняя полая вена; 11 — перегородка между предсердиями; 12 — отверстия четырех легочных вен; 13 — левое ушко; 14 — левое предсердие; 15 — двустворчатый клапан; 16 — мышечная оболочка левого желудочка.

рии и отверстия аорты имеется по три полулунных клапана. Значение клапанов состоит в том, что они не допускают обратного тока крови: створчатые клапаны — из желудочков в предсердия, а полулунные — из аорты и легочной артерии в соответствующие желудочки. При некоторых заболеваниях сердца строение клапанов изменяется, что вызывает нарушение работы сердца (порок сердца).

Кровоснабжение сердца. Сердечная мышца совершает все время огромную работу. Поэтому особенно важное значение

имеет непрерывный приток питательных веществ и кислорода к сердцу. Питательные вещества сердечная мышца получает не из той крови, которая протекает по камерам сердца, а из специальных сосудов.

Кровоснабжение сердца происходит через две венечные (коронарные) артерии — правую и левую. Они отходят от начального отдела аорты. Венечные артерии, как и артерии других органов, делятся на более мелкие ветви, а затем на капилляры. Через стенки капилляров из крови в ткани сердца переходят питательные вещества и кислород, а обратно — продукты обмена. В результате этого артериальная кровь превращается в венозную. Из капилляров венозная кровь переходит в вены сердца. Все вены сердца сливаются в общий венозный сосуд — венечную пазуху сердца, которая впадает в правое предсердие. Нарушения в кровоснабжении сердца вызывают изменение его деятельности.

Границы сердца. В медицинской практике приходится определять границы сердца — их проекцию на переднюю грудную стенку. Верхушка сердца находится в пятом межреберье на 1—2 см кнутри от левой среднеключичной линии. Верхняя граница сердца определяется по верхнему краю хрящей III пары ребер. Правая граница проходит на 1—2 см правее грудины на протяжении от III до V ребра (включительно). Левая граница идет косо от верхушки сердца к хрящу III левого ребра.

При некоторых заболеваниях (например, при пороке сердца) размеры сердца увеличиваются и тогда границы его бывают смещены. Определение границ сердца производят посредством перкуссии (постукивания) и оценки возникающих при этом звуков или с помощью рентгеновых лучей.

Деятельность сердца

Работа сердца состоит из ритмически повторяющихся сокращений и расслаблений предсердий и желудочков. Сокращение называется систолой, а расслабление — диастолой. Сокращения и расслабления различных отделов сердца происходят в строго определенной последовательности. Принято различать три фазы сердечной деятельности. Вначале сокращаются одновременно оба предсердия (I фаза), кровь при этом переходит из предсердий в желудочки; последние расслабляются. Затем наступает одновременное сокращение обоих желудочков (II фаза), предсердия в это время приходят в состояние расслабления. Кровь во время сокращения желудочков с силой выбрасывается в аорту и легочную артерию. После сокращения желудочков начинается их расслабление (III фаза); предсердия в это время находятся также в расслабленном состоянии. Эта фаза сердечной деятельности носит название общей паузы. Во время общей паузы в предсердия поступает кровь из венозных сосудов.

Таким образом, систола предсердий сменяется систолой желудочков, а затем наступает общая пауза (расслабление желудочков с одновременным расслаблением предсердий). Все три фазы составляют один цикл работы сердца. Вслед за периодом расслабления желудочков, т. е. за общей паузой, наступает очередная систола предсердий и снова повторяются все фазы сердечной деятельности.

Систола предсердий продолжается около 0,1 секунды, систола желудочков — 0,3 секунды, общая пауза — 0,4 секунды. Следовательно, один цикл работы сердца занимает около 0,8 секунды, что соответствует 75 сердечным сокращениям в минуту.

За один и тот же промежуток времени через обе половины сердца протекает одинаковое количество крови. Объем крови, выбрасываемой желудочком за одно сокращение, называется систолическим. Количество крови, которое выбрасывается желудочком за одну минуту, называется минутным объемом. Минутный объем равен систолическому, умноженному на число сердечных сокращений в минуту. В среднем за одно сокращение из сердца выбрасывается около 60 мл крови. Количество сердечных сокращений в минуту равняется 60—80. Количество сердечных сокращений и их сила изменяются в зависимости от условий. Так, при физической нагрузке работа сердца усиливается. При этом большое значение имеет тренировка. У людей физически тренированных, усиление работы сердца происходит преимущественно за счет повышения силы сердечных сокращений (увеличение систолического объема) и в меньшей степени за счет учащения сердцебиений. У нетренированных, наоборот, резко учащаются сердечные сокращения.

Частота сердечных сокращений зависит и от возраста. У новорожденных сердце сокращается около 140 раз в минуту. Учащение сердцебиений наблюдается нередко и у стариков (90—95).

При заболеваниях, сопровождающихся повышением температуры тела, сердцебиения обычно учащены (тахикардия). Только при некоторых заболеваниях отмечается урежение сокращений сердца (брадикардия). Иногда наблюдается нарушение правильного чередования сердечных сокращений — а р и т м и я.

Для характеристики состояния сердечной мышцы и ее работы принято определять сердечный толчок, тоны сердца и производить электрокардиографическое исследование.

Сердечный толчок. Во время систолы желудочков сердце уменьшается в размере, верхушка его напрягается и ударяется о грудную стенку в пятом межреберном промежутке слева (на месте проекции верхушки). Такое явление называется сердечным толчком. Обычно сердечный толчок определяют путем прикладывания руки к грудной стенке.

Тоны сердца. Во время работы сердца возникают звуки, которые носят название тонов сердца. Их можно выслушивать, прикладывая ухо непосредственно к грудной клетке, или при

помощи специальных приборов (стетоскоп и фонендоскоп). Выслушивание в медицине называется аускультацией.

Различают два тона сердца — первый и второй. Первый тон возникает при замыкании створчатых клапанов во время систолы желудочков и называется систолическим. Второй тон зависит от замыкания полулунных клапанов во время диастолы желудочков и называется диастолическим. Первый тон по сравнению со вторым более низкий и продолжительный. Второй тон короткий и высокий.

При некоторых заболеваниях сердца характер тонов изменяется. Так, при болезненных изменениях в сердечной мышце обычно уменьшается сила и ясность тонов (они становятся глухими). При пороках сердца, т. е. при изменении нормального строения сердечных клапанов (сморщивание, разрушение и др.), а также при сужении отверстий, прикрываемых ими, тоны сердца теряют свою чистоту, к ним пришиваются необычные звуки — шумы. По характеру тонов судят о состоянии сердечной деятельности. Поэтому выслушивание тонов сердца — один из важных способов обследования, применяемых в медицинской практике.

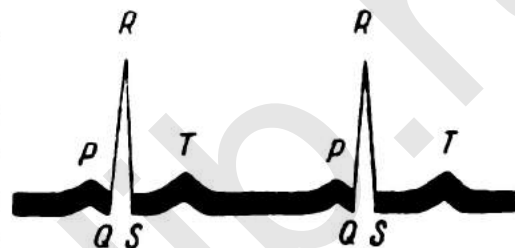


Рис. 140. Электрокардиограмма

Электрокардиография. Возбуждение и связанное с ним сокращение сердечной мышцы, как и других мышц, сопровождается биоэлектрическими явлениями — токами действия. Они проводятся на поверхность тела и при помощи особых приборов могут быть обнаружены и записаны на специальную фотографическую пленку. При записи токов действия сердца получается сложная кривая, называемая электрокардиограммой (рис. 140). На электрокардиограмме у здорового человека различают пять постоянных зубцов, которые обозначаются буквами *P*, *Q*, *R*, *S*, *T*. Различные зубцы связаны с возбуждением и сокращением разных отделов сердца. При заболеваниях сердца наблюдаются изменения в электрокардиограмме. В зависимости от характера изменений судят о том или ином заболевании. Например, по электрокардиограмме можно точно определить болезни сердца, вызванные нарушением кровоснабжения сердечной мышцы. В настоящее время при обследовании больных запись токов действия сердца широко практикуется. Для этого применяются особые аппараты — электрокардиографы.

Автоматия сердца. Под автоматией сердца понимают способность сердца ритмически сокращаться независимо от раздражений, поступающих в него извне. Такая способность была обнаружена в опытах с изолированным сердцем. Если сердце лягушки вырезать из тела, то оно некоторое время продолжает самостоятельно ритмически сокращаться. Изолированное сердце тепло-

кровных животных тоже может самостоятельно сокращаться, но для этого нужно пропускать через систему кровеносных сосудов сердца жидкость, замещающую кровь, например, раствор, содержащий соли в определенной концентрации¹. Русскому ученому А. Кулябко удалось таким способом оживить сердце ребенка даже через несколько часов после смерти и длительное время подерживать его сокращения.

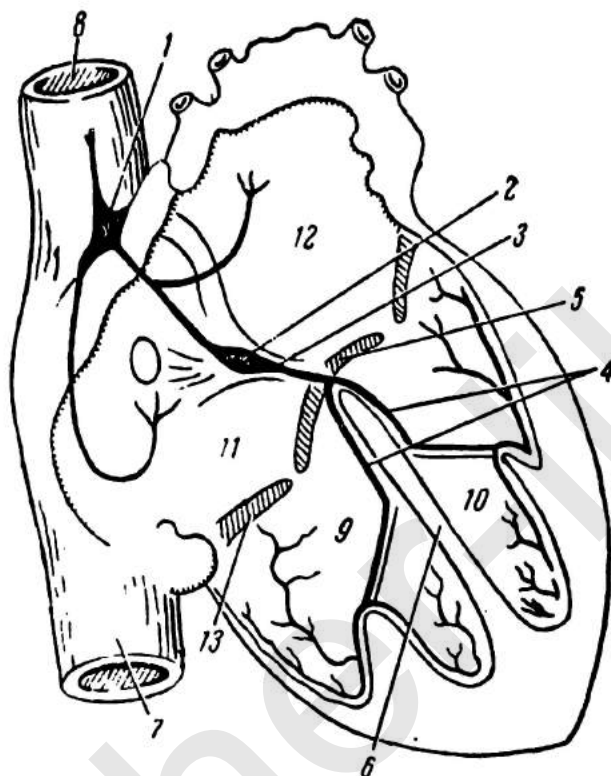


Рис. 141. Проводящая система сердца (схема).

1 — синусный узел; 2 — атриовентрикулярный узел; 3 — пучок Гиса; 4 — ножки пучка Гиса; 5 — двустворчатый клапан; 6 — перегородка между желудочками; 7 — нижняя полая вена; 8 — верхняя полая вена; 9 — правый желудочек; 10 — левый желудочек; 11 — правое предсердие; 12 — левое предсердие; 13 — трехстворчатый клапан.

Ученые установили, что автоматия сердца зависит от того, что в самом сердце возникает возбуждение и проводится ко всем участкам сердечной мышцы. Эту функцию в сердце выполняет особая так называемая проводящая система (рис. 141). Она состоит из специальных мышечных волокон (волокна Пуркинье), отличающихся своим строением от остальных волокон сердечной мышцы. Проводящая система сердца включает: а) синусный узел (узел Кис-Фляка), расположенный в стенке правого предсердия у места впадения верхней полой вены; б) атриоvent-

¹ Например, раствор Рингер-Локка, в состав которого входят: NaCl — 9,0; Na₂CO₃, CaCl₂, KCl по 0,2; глюкоза 1,0 на 1000 мл дистиллированной воды.

рикулярный узел (узел Ашоф-Тавара), находящийся в стенке сердца на границе правого предсердия и желудочка, и в) пучок Гиса, который отходит от атриовентрикулярного узла и делится на две ножки, идущие к правому и левому желудочку. Установлено, что возбуждение возникает в синусном узле (узел Кис-Фляка) и передается по остальным отделам проводящей системы в мышцу сердца, вызывая ее сокращения. Что это действительно так, можно убедиться в опытах с перевязками (наложением лигатур) на различные отделы сердца. Если, например, при помощи тугой перевязки ниткой на сердце лягушки отделить синусный узел от других частей проводящей системы, то сердце перестанет сокращаться.

Болезненные изменения в проводящей системе сердца у людей обычно сопровождаются нарушением ритма сердечной деятельности — наступает аритмия.

Ритмичность сокращений сердца зависит от того, что в сердечную мышцу из узла Кис-Фляка периодически поступают импульсы, вызывающие ее сокращение. Если под влиянием каких-то причин ритм поступления импульсов из узла Кис-Фляка в сердечную мышцу нарушается, то изменяется ритмичность сердечных сокращений. В таких случаях наблюдаются перебои в работе сердца.

Регуляция деятельности сердца

Несмотря на то, что сердце обладает автоматией, его деятельность регулируется нервной системой. Нервная регуляция обеспечивает изменение работы сердца в зависимости от тех условий, в которых находится организм. Например, известно, что физическая нагрузка вызывает усиление деятельности сердца. Деятельность его изменяется также под влиянием психических переживаний человека, условий внешней среды (температура воздуха, величина атмосферного давления и др.) и от многих других причин. Приспособление деятельности сердца к различным условиям осуществляется через нервную систему.

Сердце обильно снабжается симпатическими и парасимпатическими нервными волокнами, при помощи которых осуществляется связь сердца с центральной нервной системой. Парасимпатические волокна отходят от блуждающего нерва.

И. П. Павлов установил, что нервы, идущие к сердцу, вызывают четыре действия: замедляющее, ослабляющее, ускоряющее и усиливающее.

Парасимпатические волокна оказывают на сердце замедляющее и ослабляющее действие (рис. 142). Под влиянием импульсов, идущих из центральной нервной системы по этим волокнам, происходит замедление ритма и уменьшение силы сердечных сокращений. Замедление ритма может происходить без уменьшения силы и, наоборот, уменьшение

силы — без замедления ритма сердечных сокращений. Следовательно, под влиянием парасимпатических волокон работа сердца ослабляется.

Симпатические волокна оказывают на сердце ускоряющее и усиливающее действие. Под влиянием импульсов идущих по этим волокнам из центральной нервной системы, происходит учащение ритма или повышение силы сердечных сокращений (рис. 142). Наличие нервных волокон, вызывающих усиление работы сердца, было установлено И. П. Павловым еще в 30-х годах прошлого века. Этим волокнам он дал название

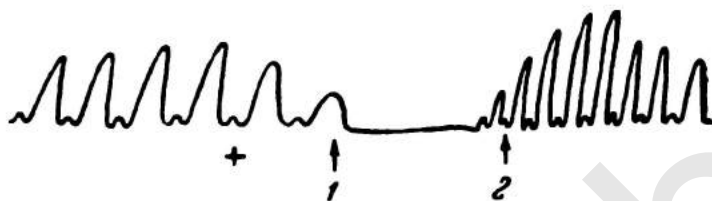

Рис. 142. Влияние блуждающего и симпатического нерва на работу сердца.

1 — действие блуждающего нерва; 2 — действие симпатического нерва.

усиливающий нерв. Под влиянием усиливающего нерва происходит усиление обмена веществ в сердечной мышце. Такое влияние нервной системы называется трофическим.

Импульсы, передающиеся по нервам к сердцу, возникают в центрах сердечной деятельности, которые представляют собой скопления нервных клеток. Центр для парасимпатических волокон (блуждающего нерва) находится в продолговатом мозгу, для симпатических — в спинном мозгу. Через эти центры осуществляется рефлекторное влияние на деятельность сердца. Работа сердца изменяется в ответ на самые различные раздражения, действующие на организм (тепло, холод, боль, изменения в мышцах во время работы и т. д.). Возникающие при этом импульсы передаются по чувствительным нервам в центральную нервную систему и вызывают возбуждение центров сердечной деятельности. Из центров импульсы идут к сердцу и вызывают изменение его деятельности.

На деятельность сердца оказывают влияние (через нервную систему) и циркулирующие в крови гормоны, соли, лекарства и др. (гуморальное влияние). Так, гормон адреналин вызывает ускорение и усиление сердечных сокращений, т. е. действует подобно симпатическому нерву. Под влиянием адреналина сосуды сердца расширяются, что улучшает кровоснабжение сердечной мышцы. Вещество, называемое ацетилхолином, действует на сердце подобно блуждающему нерву — вызывает ослабление сердечной деятельности.

Нормальная деятельность сердца протекает при условии, если в крови имеется определенная концентрация солей калия и

кальция. Калий оказывает на сердце действие, аналогичное влиянию блуждающего нерва. Кальций действует подобно симпатическому нерву. Изменение соотношения концентраций солей калия и кальция в крови ведет к нарушению сердечной деятельности.

Существует целая группа лекарственных веществ, оказывающих разнообразное влияние на работу сердца. Они широко применяются при лечении различных сердечных заболеваний.

Таким образом, деятельность сердца изменяется под влиянием самых разнообразных причин. В заключение следует отметить, что центры сердечной деятельности находятся под регулирующим влиянием коры головного мозга.

Кровеносные сосуды

Существует три вида кровеносных сосудов: артерии, капилляры и вены. Они отличаются друг от друга как по своему строению, так и по функции.

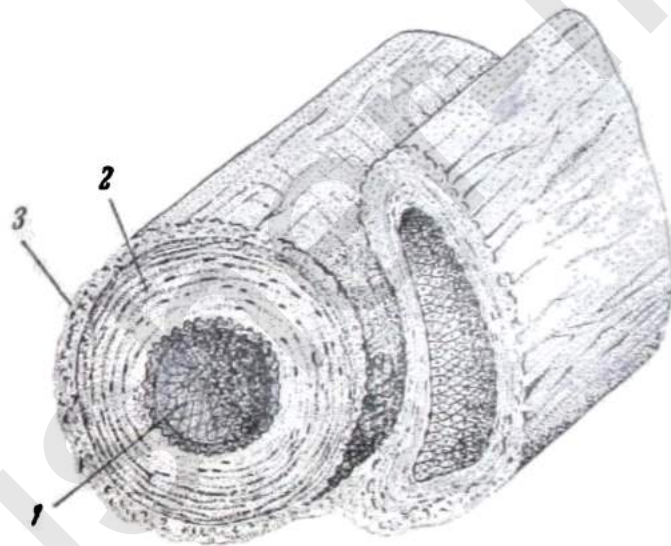


Рис. 143. Схема строения артерии и примыкающей к ней вены.

1 — внутренняя оболочка артерии; 2 — средняя оболочка; 3 — наружная оболочка.

Артерии имеют сравнительно толстые стенки, состоящие из трех слоев, или оболочек: наружной, средней и внутренней (рис. 143). Наружная оболочка, адвентиция, — соединительнотканная. Средняя оболочка, медиа, состоит из гладкой мышечной ткани и содержит соединительнотканые эластические волокна. Сокращение этой оболочки сопровождается уменьшением просвета сосуда. Внутренняя оболочка, интима, образована соединительной тканью и со стороны просвета сосуда выстлана одним слоем плоских клеток — эндотелием. Артерии имеют различный калибр: чем дальше от сердца располагается сосуд, тем

меньше его диаметр. Крупные артерии делятся на более мелкие. Самые мелкие артериальные сосуды называются артериолами. Они разветвляются на капилляры.

Капилляры представляют собой мельчайшие кровеносные сосуды, различимые только под микроскопом. Просвет капилляра изменчив, в среднем равняется $7,5 \mu$; длина каждого капилляра не превышает $0,3$ мм. Количество капилляров очень велико, на каждый квадратный миллиметр ткани любого органа приходится несколько сот капилляров. Общий просвет капилляров всего тела в 500 раз больше просвета аорты. Стенка капилляров состоит из одного слоя эндотелиальных клеток. Обмен веществ между кровью и тканями происходит только в капиллярах. Через стенку капилляров из крови в ткани переходят различные питательные вещества и кислород. Одновременно проникает часть плазмы крови, из которой образуется лимфа. Из тканей в кровь переходят продукты обмена и углекислота. Эндотелий капилляров играет активную роль в процессе проникновения веществ из крови в ткани и обратно. Артериальная кровь на протяжении капилляров превращается в венозную, которая оттекает в вены.

Вены, как и артерии, имеют стенки, состоящие из трех слоев (рис. 143), но содержат меньше эластических и мышечных волокон, поэтому менее упруги и легко спадаются. Самые мелкие вены называются венулами.

По мере приближения к сердцу диаметр венозных сосудов увеличивается. Общий просвет вен тела значительно превосходит общий просвет артерий, но уступает общему просвету капилляров.

Стенки всех кровеносных сосудов снабжены чувствительными нервными волокнами и их окончаниями, которые воспринимают раздражения, связанные с изменением давления крови и ее химического состава. В стенках артерий и вен находятся мелкие кровеносные сосуды.

Большой и малый круг кровообращения

Все кровеносные сосуды в теле человека составляют два круга кровообращения: большой и малый.

Большой круг кровообращения начинается аортой, которая выходит из левого желудочка сердца и несет артериальную кровь ко всем органам. На своем пути аорта отдает многочисленные ветви — артерии. Они входят в органы, там делятся на более мелкие ветви, которые образуют сети кровеносных капилляров. Из капилляров кровь, уже венозная, переходит в мелкие вены. Мелкие вены, сливаясь вместе, образуют более крупные вены. Из всех вен большого круга кровообращения кровь собирается в верхнюю и нижнюю полые вены, которые открываются в правое предсердие.

Таким образом, под большим кругом кровообращения понимается путь крови из левого желудочка сердца по аорте и ее ветвям в органы и из органов по венозным сосудам в правое предсердие.

Малый круг кровообращения начинается легочной артерией, выходящей из правого желудочка, которая несет венозную кровь в легкие. Из легких артериальная кровь оттекает по легочным венам в левое предсердие.

Таким образом, малый круг кровообращения—это путь крови из правого желудочка сердца по легочной артерии в легкие и оттуда по легочным венам в левое предсердие.

СОСУДЫ МАЛОГО КРУГА КРОВООБРАЩЕНИЯ

Легочная артерия

Легочная артерия (а.¹ *pulmonalis*) является по своему диаметру одним из самых крупных сосудов тела человека, выходит из правого желудочка и поднимается кверху (рис. 144). На уровне IV грудного позвонка она делится на правую и левую ветви, каждая из которых входит в соответствующее легкое через его ворота.

Внутри легкого ветви легочной артерии в свою очередь делятся на более мелкие ветви, а затем на сети капилляров, прилегающие к легочным альвеолам. Здесь происходит газообмен: из крови в альвеолы переходит углекислота, а обратно — кислород. В результате кровь из венозной превращается в артериальную. Артериальная кровь из капилляров оттекает в легочные вены.

Легочные вены. Легочные вены выходят по две из каждого легкого через их ворота, направляются к левому предсердию и впадают в него. По легочным венам артериальная кровь течет от легких к сердцу.

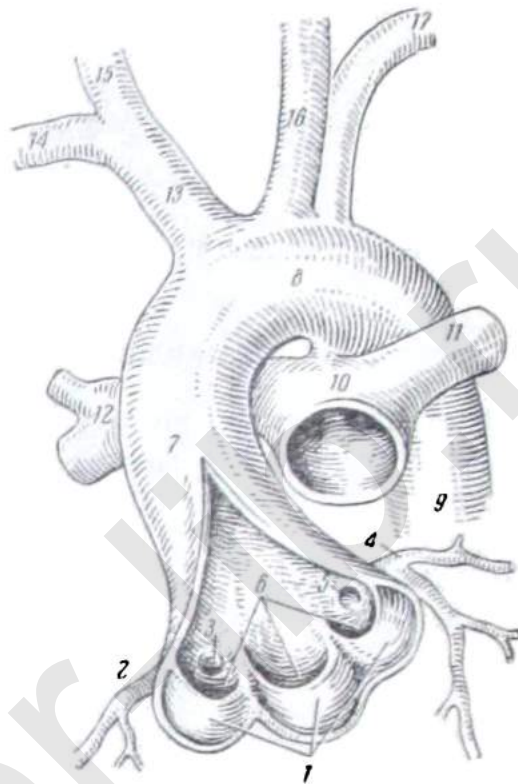


Рис. 144. Начало аорты и часть легочной артерии.

1—полулунные клапаны аорты; 2—правая венечная артерия; 3—отверстие правой венечной артерии; 4—левая венечная артерия; 5—отверстие левой венечной артерии; 6—углубления (пазухи) между полулунными клапанами в стенке аорты; 7—восходящая аорта; 8—дуга аорты; 9—нисходящая аорта; 10—легочная артерия; 11—ветвь легочной артерии к левому легкому; 12—ветвь легочной артерии к правому легкому; 13—безымянная артерия; 14—правая подключичная артерия; 15—правая общая сонная артерия; 16—левая общая сонная артерия; 17—левая подключичная артерия.

¹ Сокращенно *arteria* (артерия) пишется «а.».

АРТЕРИИ БОЛЬШОГО КРУГА КРОВООБРАЩЕНИЯ

Аорта

Аорта (aorta) является самым крупным артериальным сосудом тела (см. рис. 144). От нее отходят ветви — артерии, несущие кровь ко всем органам. В аорте различают восходящую часть (восходящая аорта), дугу аорты и нисходящую часть (нисходящая аорта). Нисходящую аорту в свою очередь подразделяют на две части — грудную аорту и брюшную аорту.

Восходящая аорта и ее ветви

Восходящая аорта по выходе из левого желудочка поднимается вверх, находясь в мешке перикарда. От начального отдела ее, тотчас над полулунными клапанами, отходят правая и левая венечные (коронарные) артерии, которые снабжают сердце.

Дуга аорты и ее ветви

Дуга аорты (arcus aortae) является продолжением восходящей аорты, располагается в переднем средостении вне перикарда, перегибается через левый бронх и переходит в нисходящую аорту (см. рис. 144). От дуги аорты отходят три крупные артерии: безымянная, левая общая сонная и левая подключичная.

Безымянная артерия (a. анопута) представляет собой короткий толстый сосуд и в свою очередь делится на правую общую сонную артерию и правую подключичную артерию (см. рис. 144).

Общая сонная артерия (a. carotis communis) каждой стороны поднимается на шею до уровня верхнего края щитовидного хряща, где делится на две ветви: наружную сонную артерию и внутреннюю сонную артерию.

Внутренняя сонная артерия поднимается вверх, на шее ветвей не дает, проникает через сонный канал височной кости в полость черепа, где делится на ветви, снабжающие кровью головной мозг, — среднюю и переднюю артерии мозга. Кроме того, она отдает глазничную артерию, которая проникает через зрительное отверстие в глазницу, где дает ветви к главному яблоку, слезной железе, к мышцам и коже области лба.

Наружная сонная артерия поднимается вверх, проходит в веществе околоушной железы позади ветви нижней челюсти. По пути от нее отходит большое количество ветвей (рис. 145). К ним относятся: 1) верхняя щитовидная артерия, снабжает щитовидную железу и гортань; 2) язычная артерия,

снабжает язык и подъязычную слюнную железу; 3) наружная челюстная артерия, идет на лицо, где поднимается до внутреннего угла глаза, по пути отдавая ветви к подчелюстной слюнной железе, мышцам и коже лица и др.; 4) заты-

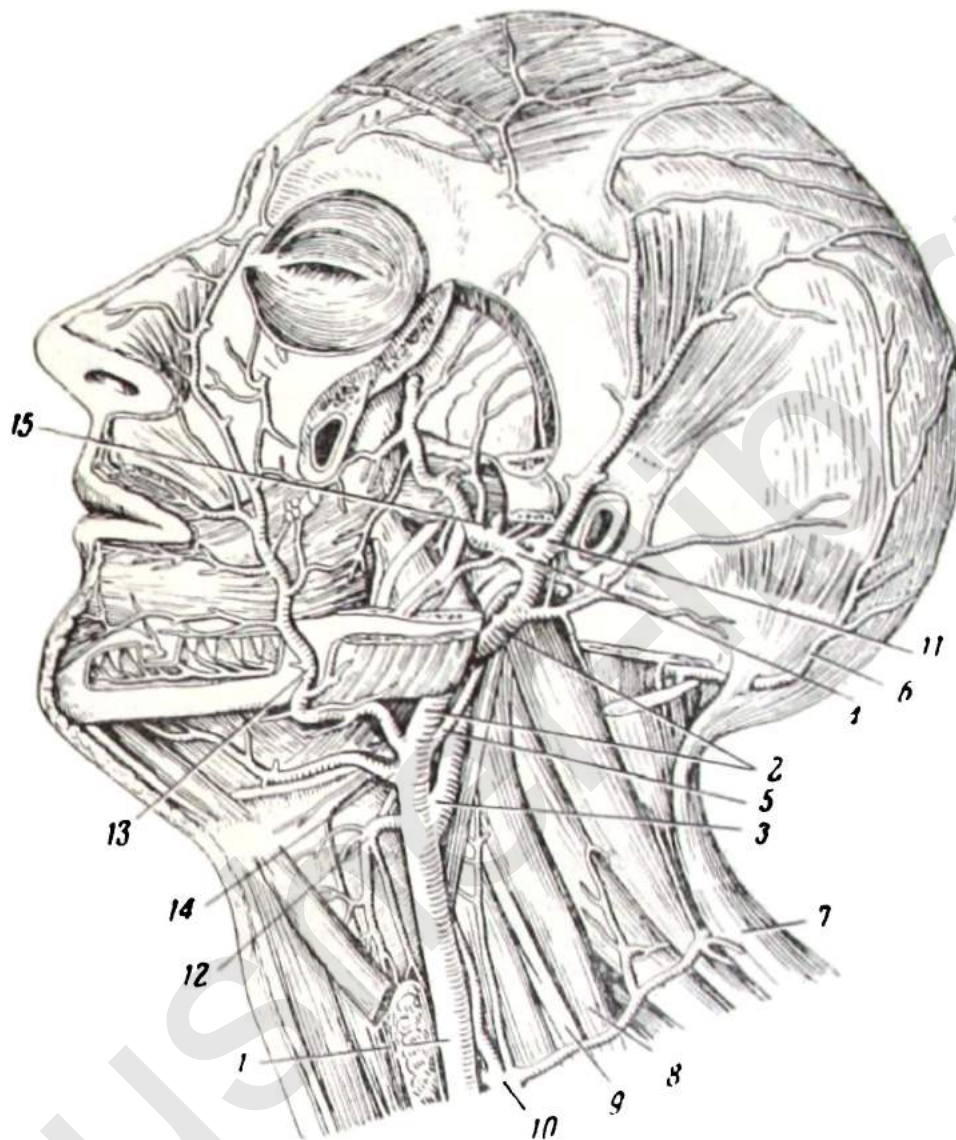


Рис. 145. Артерии головы и шеи.

1 — общая сонная артерия; 2 — наружная сонная артерия; 3 — внутренняя сонная артерия; 4 — внутренняя челюстная артерия; 5 и 6 — затылочная артерия; 7 — трапециевидная мышца; 8 — средняя лестничная мышца; 9 — плечевое сплетение; 10 — щито-шейный ствол; 11 — поверхностная височная артерия; 12 — верхняя щитовидная артерия; 13 — наружная челюстная артерия; 14 — язычная артерия; 15 — ветвь внутренней челюстной артерии к твердой оболочке мозга.

лочная артерия, снабжает кожу и мышцы одноименной области; 5) глоточная артерия, снабжает глотку. Наружная сонная артерия, отдав названные ветви, делится на внутреннюю челюстную артерию и поверхностную височную артерию. Внутренняя челюстная артерия снабжает кровью верхнюю и нижнюю челюсть и зубы, жевательные мышцы, стенки полости носа, твердое и мягкое небо, а также

твердую оболочку мозга. Поверхностная височная артерия снабжает мышцы и кожу виска.

Подключичная артерия (*a. subclavia*) каждой стороны проходит над верхушкой легкого. Ветвями ее являются: 1) внутренняя артерия молочной железы — к грудной железе и тканям передней грудной стенки; 2) щито-шейный ствол — к щитовидной железе, гортани и мышцам шеи; 3) реберно-шейный ствол — к мышцам шеи и к верхним двум межреберным мышцам; 4) поперечная артерия шеи — к мышцам затылка; 5) позвоночная артерия является самой крупной ветвью подключичной артерии, проходит через отверстия в поперечных отростках шейных позвонков и через большое затылочное отверстие проникает в полость черепа, участвуя в кровоснабжении спинного мозга, мозжечка и больших полушарий головного мозга. Обе позвоночные артерии, сливаясь, образуют основную артерию. Ветви последней, соединяясь с ветвями внутренней сонной артерии на основании головного мозга, образуют артериальный круг.

Подкрыльцовая артерия (*a. axillaris*) располагается в одноименной впадине, являясь продолжением подключичной артерии. Она отдает ветви, участвующие в кровоснабжении мышц плечевого пояса, сумки плечевого сустава, а также некоторых мышц груди и спины (большая и малая грудные, передняя зубчатая мышца и широкая мышца спины). Подкрыльцовая артерия переходит в плечевую артерию.

Плечевая артерия (*a. brachialis*, см. табл. VI) лежит кнутри от двуглавой мышцы; за счет ее ветвей происходит кровоснабжение плеча (мышцы, кожа, кость). Самой крупной ветвью плечевой артерии является глубокая артерия плеча, которая снабжает кровью трехглавую мышцу. В локтевой ямке плечевая артерия делится на лучевую и локтевую артерии.

Лучевая (*a. radialis*) и **локтевая** (*a. ulnaris*) артерии отдают ветви, за счет которых происходит кровоснабжение мышц, кожи и костей предплечья. Лучевая артерия в нижней трети предплечья не прикрыта мышцами и легко прощупывается; обычно на ней определяется пульс. С предплечья лучевая и локтевая артерии переходят на кисть, где образуют две артериальные ладонные дуги — поверхностную и глубокую. От этих дуг отходят пальцевые и пястные артерии.

Грудная аорта и ее ветви

Грудная аорта (*aorta thoracalis*) располагается в заднем средостении впереди от грудного отдела позвоночника. Она отдает внутренностные ветви — к органам грудной полости (к перикарду¹, трахее, бронхам, пищеводу) и пристеноч-

¹ Сердечная мышца, как указано выше, снабжается кровью из венечных артерий, являющихся ветвями восходящей аорты.

ные ветви — к стенкам грудной полости (2—3 ветви, идущие к диафрагме, и 10 пар межреберных артерий). Через специальное отверстие в поясничной части диафрагмы грудная аорта переходит в брюшную полость, продолжаясь в брюшную аорту.

Брюшная аорта и ее ветви

Брюшная аорта (*aorta abdominalis*) располагается впереди от поясничного отдела позвоночника, рядом и слева от нижней полой вены. Она отдает ветви к стенкам брюшной полости — пристеночные ветви и к ее органам — внутренностные ветви (рис. 146). Пристеночными ветвями являются ветви к диафрагме и 4 пары поясничных артерий.

Внутренностные ветви брюшной аорты подразделяются на парные и непарные.

Парных ветвей три: 1) надпочечные артерии — к надпочечным железам, 2) почечные артерии — к почкам; 3) внутренние семенные артерии — к половым железам (у мужчин идут через паховый канал к яичкам, у женщин спускаются в полость малого таза — к яичникам).

Непарных ветвей брюшной аорты три: 1) **чревная артерия** (*a. coeliaca*) отходит от аорты тотчас под диафрагмой и делится на три ветви: а) правая желудочная артерия, б) селезеночная артерия и в) печеночная артерия. За счет их происходит кровоснабжение непарных органов верхнего отдела брюшной полости: желудка, селезенки, печени, желчного пузыря, поджелудочной железы и частично двенадцатиперстной кишки; 2) **верхняя брыжеечная артерия** (*a. mesenterica superior*) дает ветви к слепой кишке с червеобразным отростком, к восходящей и поперечноободочной кишке, к двенадцатиперстной кишке и большое количество ветвей (15—20) к тощей и подвздошной кишке; 3) **нижняя брыжеечная артерия** (*a. mesenterica inferior*) дает ветви к нисходящей ободочной кишке, к сигмовидной и к верхнему отделу прямой кишки.

Брюшная аорта, после того как от нее отошли названные ветви к стенкам и органам брюшной полости, на уровне IV поясничного позвонка делится на две — правую и левую — общие подвздошные артерии. Каждая общая подвздошная артерия в свою очередь делится на уровне крестцово-подвздошного сустава на подчревную, или внутреннюю подвздошную, артерию и наружную подвздошную артерию.

Подчревная артерия (*a. hypogastrica*) идет в полость малого таза, где отдает большое количество ветвей. За счет их происходит кровоснабжение стенок и органов малого таза: ягодичных и других мышц таза, нижнего отдела прямой кишки, мочевого пузыря, мочеиспускательного канала, матки и влагалища (у женщин), предстательной железы и полового члена (у мужчин).

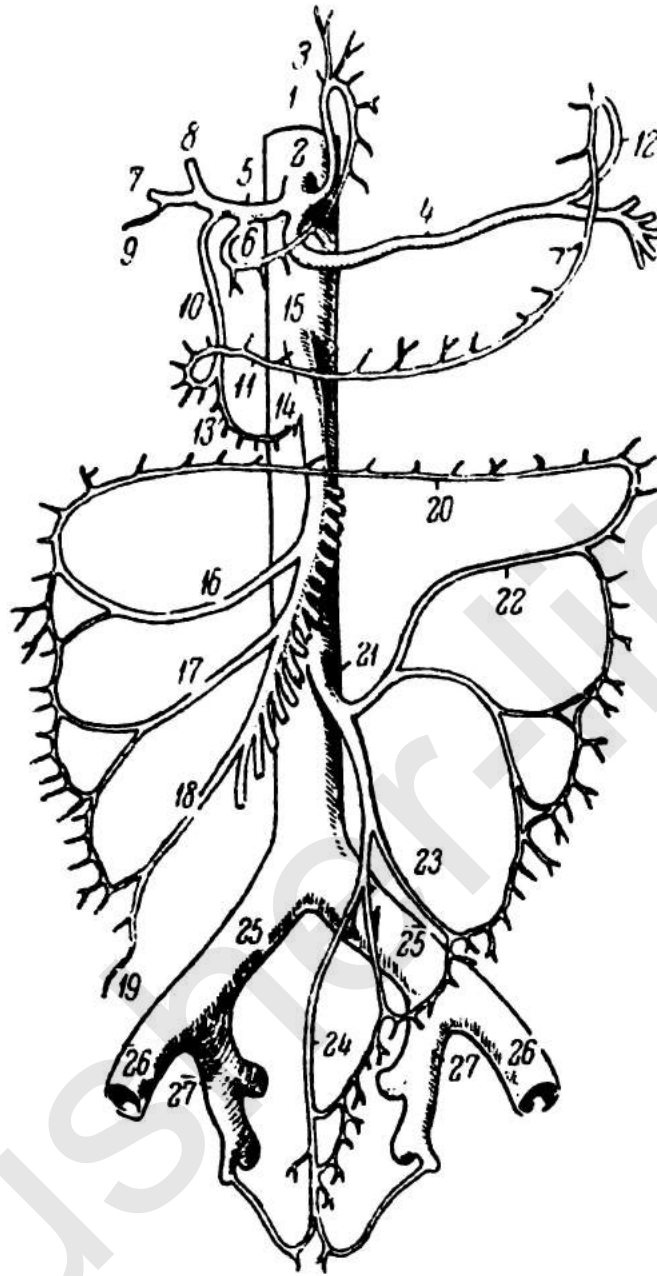


Рис. 146. Ветви брюшной аорты (схема).

1 — брюшная аорта; 2 — чревная артерия; 3 — левая желудочная артерия; 4 — селезеночная артерия; 5 — печеночная артерия; 6, 7, 8, 9, 10, 11, 13 и 14 — ветви печеночной артерии к органам (к печени, желчному пузырю, желудку, поджелудочной железе и двенадцатиперстной кишке); 12 — ветвь селезеночной артерии к желудку; 15 — верхняя брыжеечная артерия; 16, 17, 18 и 19 — ветви верхней брыжеечной артерии к органам (к поперечной, восходящей и слепой кишке и к червеобразному отростку); 20 — анастомоз между ветвями верхней и нижней брыжеечной артерии; 21 — нижняя брыжеечная артерия; 22, 23 и 24 — ветви нижней брыжеечной артерии к органам (к нисходящей, сигмовидной и прямой кишке); 25 — общая подвздошная артерия; 26 — наружная подвздошная артерия; 27 — подчревная артерия.

тканей промежности. Одна из ветвей подчревной артерии, запирающая артерия, переходит на бедро, где участвует в кровоснабжении тазобедренного сустава и приводящих мышц бедра.

Наружная подвздошная артерия (a. iliaca externa, табл. VI) отдает ветви к передней брюшной стенке и под паховой связкой переходит на бедро. Продолжение ее на бедре называется бедренной артерией.

Бедренная артерия (a. femoralis) дает ветви, за счет которых происходит кровоснабжение бедра (мышц, кожи, кости). Самая крупная ветвь бедренной артерии называется глубокой артерией бедра. Она в свою очередь отдает большое количество ветвей, за счет которых преимущественно и происходит кровоснабжение бедра.

Бедренная артерия переходит в подколенную артерию, располагающуюся в одноименной ямке.

Подколенная артерия (a. poplitea) отдает ветви к коленному суставу и делится на переднюю и заднюю большеберцовые артерии. Передняя и задняя большеберцовые артерии проходят между мышцами на соответствующих сторонах голени и отдают ветви, участвующие в кровоснабжении голени (мышц, кожи, костей). От задней большеберцовой артерии отходит сравнительно крупный сосуд — малоберцовая артерия. Передняя большеберцовая артерия переходит на тыл стопы, где называется артерией тыла стопы.

Задняя большеберцовая артерия огибает сзади внутреннюю лодыжку и делится на две подошвенные артерии — внутреннюю и наружную. Артерия тыла стопы и подошвенные артерии осуществляют кровоснабжение стопы.

Артерии человеческого тела на большем своем протяжении располагаются в глубине между мышцами. Только в некоторых местах они находятся поверхностно и прилежат к костям. В этих местах можно определять пульс, а также прижимать артерии при кровотечениях (рис. 147).

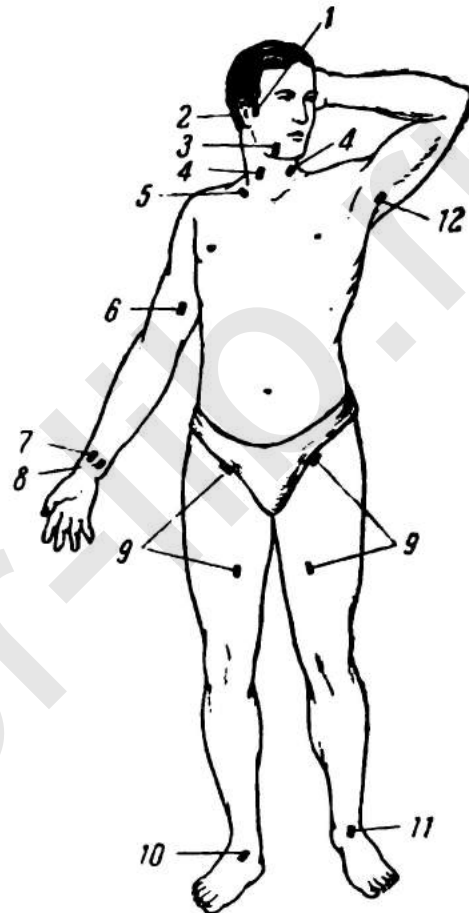


Рис. 147. Места прижатия артерий при кровотечении.

1 — поверхностной височной; 2 — за- тылочной; 3 — наружной челюст- ной; 4 — сонной; 5 — подключичной; 6 — плечевой; 7 — лучевой; 8 — лок- тевой; 9 — бедренной; 10 и 11 — тыль- ной артерии стопы; 12 — подмышеч- ной.

Вены большого круга кровообращения

Все венозные сосуды большого круга кровообращения, сливаясь, образуют две самые крупные вены тела человека — верхнюю полую и нижнюю полую вены. Поэтому принято все вены большого круга кровообращения объединять в две системы — систему верхней полых вен и систему нижней полых вен. Из системы нижней полых вен выделяют систему воротной вены.

Вены подразделяются на глубокие и поверхностные. Глубокие вены, как правило, располагаются рядом с артериями и называются так же, как и артерии. Только некоторые из них проходят отдельно от артерий или имеют другое наименование. Многие артерии сопровождаются не одной, а двумя одноименными венами.

Поверхностные вены находятся под кожей. В некоторые из них при лечении вводят лекарственные вещества.

Следует помнить, что кровь по венам движется в направлении, обратном течению крови в артериях, — от органов к сердцу

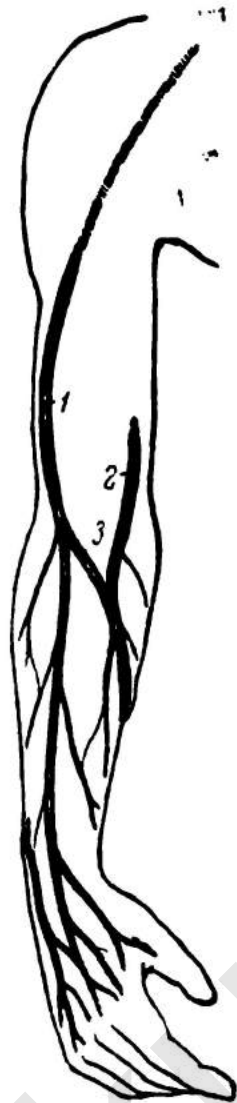


Рис. 148. Поверхностные вены руки.

1 — наружная подкожная вена; 2 — внутренняя подкожная вена; 3 — срединная локтевая вена.

Система верхней полых вен

Верхняя полая вена (*vena cava superior*) находится в переднем средостении и впадает в правое предсердие. Она образуется путем слияния двух безымянных вен (правой и левой). В верхнюю полую вену впадает непарная вена. Каждая безымянная вена в свою очередь образуется путем слияния внутренней яремной вены и подключичной вены.

Внутренняя яремная вена каждой стороны лежит на шее рядом с общей сонной артерией и собирает кровь от соответствующей половины головы (включая головной мозг), лица и шеи.

Подключичная вена собирает кровь из вены руки и плечевого пояса и частично из вен шеи.

Глубокие вены руки — парные и располагаются рядом с одноименными артериями. Из поверхностных вен руки следует выделить три: наружную подкожную, внутреннюю подкожную и соединяющую их срединную локтевую вену (рис. 148). Наружная подкожная вена берет свое начало на тыле

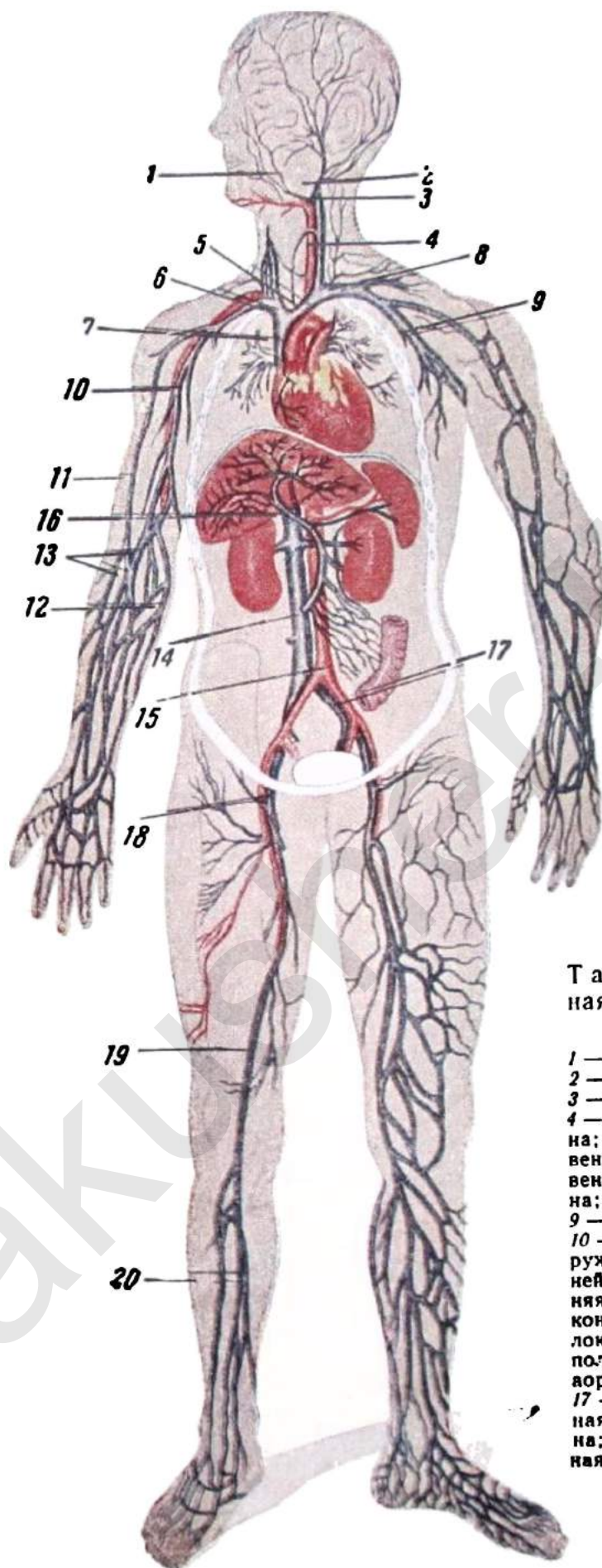


Таблица VII. Венозная система человека (схема)

1 — передняя лицевая вена; 2 — задняя лицевая вена; 3 — общая лицевая вена; 4 — внутренняя яремная вена; 5 — левая безымянная вена; 6 — правая безымянная вена; 7 — верхняя полая вена; 8 — подключичная вена; 9 — подкрыльцовая вена; 10 — плечевая вена; 11 — наружная подкожная вена верхней конечности; 12 — внутренняя подкожная вена верхней конечности; 13 — срединная локтевая вена; 14 — нижняя полая вена; 15 — брюшная аорта; 16 — воротная вена; 17 — левая общая подвздошная вена; 18 — бедренная вена; 19, 20 — большая подкожная вена нижней конечности.

akusher-lib.ru

кисти, поднимается вверх по наружной стороне предплечья и плеча и ниже ключицы впадает в подкрыльцовую вену. Внутренняя подкожная вена начинается на тыле кисти, поднимается по внутренней поверхности предплечья и впадает в плечевую вену на уровне середины плеча. Внутривенное введение лекарств обычно производится в эти вены.

В подключичную вену впадают самые крупные поверхностные вены шеи — передняя яремная и наружная яремная.

Непарная вена располагается в заднем средостении, на правой стороне тел позвонков; в нее впадает полунепарная вена, идущая по левой стороне позвоночника. В непарную и полунепарную вену оттекает венозная кровь от стенок и частично от органов грудной полости.

Таким образом, по верхней полой вене оттекает к сердцу венозная кровь из верхней половины тела: от головы, лица, шеи, верхних конечностей, от стенок и органов грудной полости. Исключение составляют вены самого сердца. Они образуют общий венозный сосуд сердца — венечную пазуху, которая самостоятельно открывается в правое предсердие.

Система воротной вены

Воротная вена (*vena portae*) располагается в брюшной полости в правой части малого сальника и собирает венозную кровь от следующих непарных органов: желудка, тонкого кишечника, толстого кишечника (за исключением нижнего отдела прямой кишки), селезенки, поджелудочной железы и желчного пузыря (рис. 149). Воротная вена входит в печень через ее ворота (отсюда и название вены) и делится на более мелкие ветви, которые образуют в дольках печени сети особых венозных капилляров. Из них венозная кровь переходит в центральные вены печени, а затем в 2—3 печеночные вены, впадающие в нижнюю полую вену. Следовательно, венозная кровь от непарных органов брюшной полости, прежде чем попасть в общий круг кровообращения и в сердце, проходит через печень. Это связано с защитной и другими функциями печени. Так, кровь, оттекающая в воротную вену от толстого кишечника, содержит ядовитые вещества; в печени они обезвреживаются. Из тонкого кишечника в печень по воротной вене попадает глюкоза; здесь она превращается в гликоген.

Система нижней полой вены

Нижняя полая вена (*vena cava inferior*) располагается в брюшной полости справа от брюшной аорты, проходит через отверстие в сухожильном центре диафрагмы в грудную полость и впадает в правое предсердие. Она образуется путем слияния двух общих подвздошных вен (правой и левой).

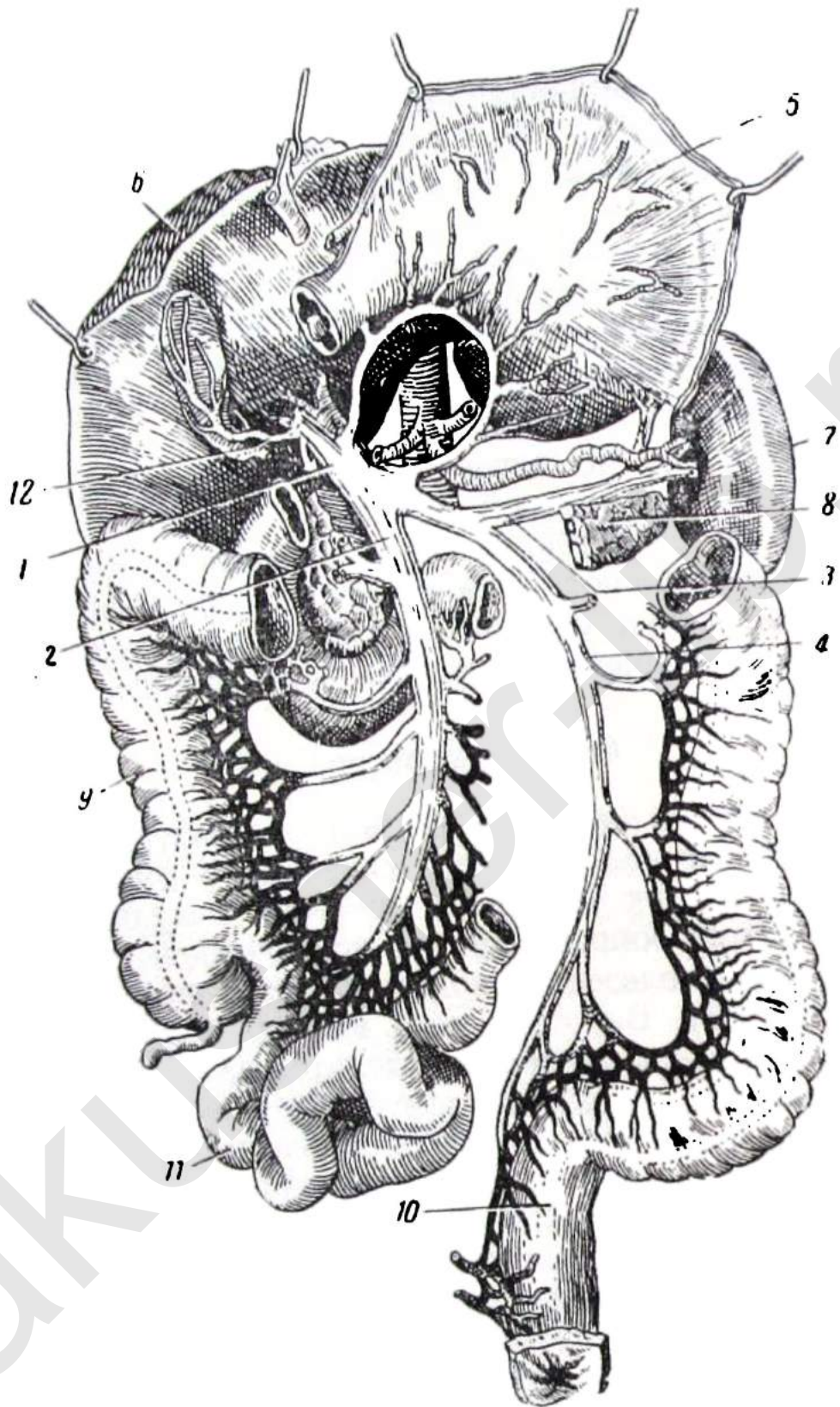


Рис. 149. Система воротной вены.

1 — воротная вена; 2 — верхняя брыжеечная вена; 3 — селезеночная вена; 4 — нижняя брыжеечная вена; 5 — желудок (откинут вверх); 6 — печень; 7 — селезенка; 8 — хвост поджелудочной железы; 9 — восходящая ободочная кишка; 10 — прямая кишка (верхний отдел); 11 — петли тонкого кишечника; 12 — вена желчного пузыря.

Каждая общая подвздошная вена в свою очередь образуется путем слияния подчревной и наружной подвздошной вен.

Подчревная вена каждой стороны собирает венозную кровь от соответствующей половины стенок и органов малого таза.

Наружная подвздошная вена собирает венозную кровь от всей ноги. Глубокие вены ноги располагаются рядом с одноименными артериями. Из поверхностных вен ноги следует выделить большую и малую подкожные вены. Большая подкожная вена берет свое начало на тыле стопы, поднимается вверх по внутренней стороне голени и бедра и впадает в бедренную вену в области овальной ямки. Малая подкожная вена находится на задней стороне голени и в области подколенной ямки впадает в подколенную вену. В большую подкожную вену можно вводить лекарственные вещества.

В нижнюю полую вену в брюшной полости впадают вены, соответствующие парным ветвям брюшной аорты (поясничные, внутренние семенные, почечные и надпочечные), а также отмеченные выше печеночные вены.

Таким образом, по нижней полой вене оттекает к сердцу венозная кровь из нижней половины нашего тела: от нижних конечностей, стенок и органов малого таза, стенок и органов брюшной полости.

Кровообращение у плода (плацентарное кровообращение)

Плод получает питательные вещества и кислород из организма матери через плаценту (см. «Эмбриональное развитие»). Через нее же выводятся продукты распада. Связь между плодом и плацентой осуществляется при помощи пупочного канатика, в котором проходят две пупочные артерии и одна пупочная вена. По пупочным артериям кровь течет от плода к плаценте, а по пупочной вене — от плаценты к плоду.

Сердечно-сосудистая система плода имеет важные особенности. Сосуды малого круга кровообращения не функционируют, так как легкие не дышат. Правое и левое предсердия сообщаются между собой при помощи овального отверстия, находящегося в их перегородке. Сообщение между легочной артерией (до разделения ее на ветви) и дугой аорты осуществляется через так называемый артериальный (боталлов) проток.

Кровообращение у плода совершается следующим образом (рис. 150). Кровь, обогащенная питательными веществами и кислородом (артериальная), из плаценты по пупочной вене течет в организм плода. Пупочная вена около печени плода делится на две ветви: одна идет в печень, другая, носящая название венозного протока, открывается в нижнюю полую вену. Таким образом, в нижней полой вене венозная кровь смешивает-

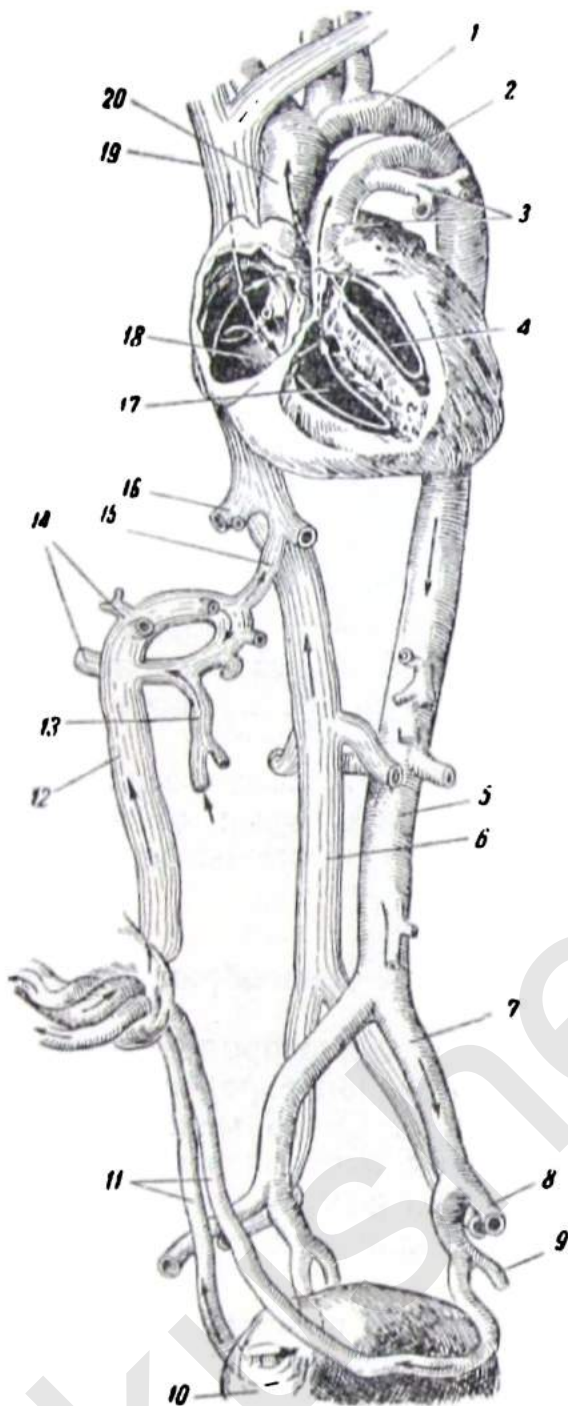


Рис. 150. Схема кровообращения у плода.

1 — дуга аорты; 2 — артериальный (боталлов) проток; 3 — легочная артерия; 4 — левый желудочек; 5 — брюшная аорта; 6 — нижняя полая вена; 7 — общая подвздошная артерия; 8 — наружная подвздошная артерия; 9 — подчревная артерия; 10 — мочевой пузырь; 11 — пупочные артерии; 12 — пупочная вена; 13 — воротная вена; 14 — разветвления воротной вены в печени; 15 — венозный проток; 16 — печеночные вены; 17 — правый желудочек; 18 — правое предсердие; 19 — верхняя полая вена; 20 — восходящая аорта.

Стрелки показывают направление тока крови.

ся с артериальной. Смешанная кровь поступает из нижней поллой вены в правое предсердие, а из него через овальное отверстие проходит в левое предсердие, а затем в левый желудочек и аорту. По верхней поллой вене у плода, как и у взрослого, течет венозная кровь. Она поступает в правое предсердие, затем переходит в правый желудочек и в легочную артерию. Но из легочной артерии венозная кровь в легкие не течет, а через артериальный (боталлов) проток переходит в дугу аорты. Здесь в смешанную кровь, текущую по дуге аорты, добавляется венозная кровь из легочной артерии. В результате этого в нисходящую аорту поступает кровь, содержащая меньше кислорода. Во всех артериях большого круга кровообращения у плода находится смешанная кровь, причем в восходящей аорте, дуге аорты и их ветвях кровь содержит относительно больше кислорода, чем в грудной и брюшной аорте и их ветвях.

Пупочные артерии, по которым кровь течет от плода к плаценте, являются ветвями подчревных артерий.

После рождения пупочный канатик перевязывают и перерезают и связь с плацентой прекращается. Легкие начинают дышать, возникает движение крови по малому кругу кровообращения. Одновременно овальное отверстие в перегородке предсердий зарастает, артериальный и венозный протоки закрываются и превращаются в связки. Большой и малый круги кровообращения начинают функционировать полностью.

Движение крови в сосудах

Движение крови в сосудах обусловлено работой сердца. Во время сокращения сердца кровь нагнетается в артерии, во время расслабления поступает в него из вен. Благодаря работе сердца создается постоянная разность давления крови в артериях и венах. Самое большое давление крови в начале круга кровообращения, самое малое — в конце его, причем по мере удаления от начала круга кровообращения к его концу кровяное давление постепенно падает. Так, в аорте оно равно 150 мм ртутного столба, в артериях ореднего диаметра около 120 мм, в артериолах — 40 мм, в капиллярах — 20 мм, в венах еще меньше, а в самых крупных из них давление меньше атмосферного — отрицательное. Разность давления крови в различных отделах сосудистой системы и является непосредственной причиной ее движения: от места большего давления кровь перемещается к месту меньшего давления.

Помимо работы сердца имеются дополнительные факторы, способствующие передвижению крови. К числу таких факторов относятся: присасывающее действие грудной клетки, наличие клапанов во многих венах, сокращение мышц, между которыми проходят кровеносные сосуды и др. Присасывающее действие грудной клетки обусловлено тем, что в ней давление несколько меньше атмосферного. Этот фактор оказывает влияние на понижение давления и в сердце во время его расслабления, и в крупных венах, находящихся в грудной полости (верхняя полая вена, конечный отдел нижней поллой вены). Многие венозные сосуды имеют клапаны, открывающиеся по току крови. Это способствует движению крови в венах по направлению к сердцу. Особенно важным является наличие клапанов в венах нижней конечности, по которым кровь течет снизу вверх.

На движение крови по венам оказывают влияние и прилегающие к ним мышцы. Стенка вен тонкая и мало упругая, поэтому скелетные мышцы при своем сокращении легко сдавливают ее и проталкивают находящуюся в сосудах кровь (рис. 151).

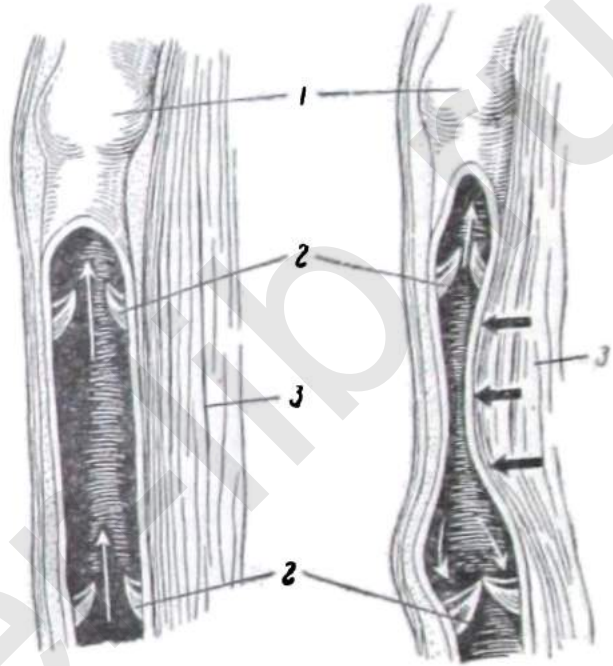


Рис. 151. Схема действия венозных клапанов. Слева мышца расслаблена, справа — сокращена.

1 — вена, нижняя часть которой вскрыта; 2 — венозные клапаны; 3 — мышца. Черные стрелки показывают давление сократившейся мышцы на вену; белые стрелки — движение крови в вену.

Кровь выбрасывается из сердца в аорту и легочную артерию отдельными порциями во время систолы желудочков, но по кровеносным сосудам движется непрерывной струей.

Непрерывность тока крови обусловлена тем, что стенки артерии эластичны: они хорошо растягиваются и возвращаются в прежнее положение. В тот момент, когда кровь выбрасывается из сердца, давление ее на стенки артерий повышается и они растягиваются. Во время диастолы желудочков кровь из сердца в сосуды не поступает, давление ее на стенки сосудов понижается — стенки артерий вследствие своей эластичности возвращаются в прежнее положение, оказывая при этом давление на кровь и проталкивая ее. Благодаря этому кровь движется непрерывно.

Скорость тока крови в разных отделах кровеносной системы различна и зависит главным образом от общей величины просвета сосудов. Чем меньше величина просвета сосудов, тем больше скорость движения крови, и наоборот. С наибольшей скоростью кровь течет в аорте — около 0,5 м в секунду. В артериях, общий просвет которых больше просвета аорты, скорость тока крови меньше и составляет в среднем 0,25 м в секунду. Вследствие того, что общий просвет капилляров во много раз превышает просвет других сосудов, скорость движения в них наименьшая — только около 0,5 мм в секунду: в тысячу раз меньше, чем в аорте. В венах скорость тока крови немного меньше, чем в артериях, — около 0,2 м в секунду.

Кровяное давление

Кровь, циркулирующая в сосудах, оказывает на их стенки определенное давление. Наблюдения показали, что кровяное давление в нормальных условиях постоянно, а если и изменяется, то незначительно. Величина кровяного давления обусловлена двумя основными причинами: 1) той силой, с которой кровь выбрасывается из сердца во время его сокращения, и 2) сопротивлением стенок кровеносных сосудов, которое приходится преодолевать крови во время своего движения.

Постепенное уменьшение давления крови в сосудах по направлению от начала круга кровообращения к его концу объясняется тем, что энергия, приданная крови сокращением сердечной мышцы, тратится на преодоление трения крови о стенки сосудов. Наибольшее сопротивление току крови оказывают мелкие артерии и капилляры.

В свою очередь кровяное давление в каждом сосуде подвержено постоянным колебаниям, связанным с разными фазами работы сердца. Во время систолы желудочков оно более высокое, чем во время диастолы. Поэтому различают максимальное, или систолическое, кровяное давление и минимальное, или диастолическое, кровяное давление.

Принято также определять пульсовое давление, представляющее разность между максимальным и минимальным давлением.

В медицинской практике обычно производят измерение кровяного давления в плечевой артерии. У взрослого человека максимальное давление в этой артерии равняется 110—125 мм ртутного столба, минимальное — 65—80 мм. У детей кровяное давление ниже: у новорожденного давление соответственно равно 70—34 мм, у ребенка 9—12 лет — 105—70 мм и т. д. У людей пожилого возраста кровяное давление несколько повышается.

Во время физической работы наблюдается повышение кровяного давления, во время сна — снижение.

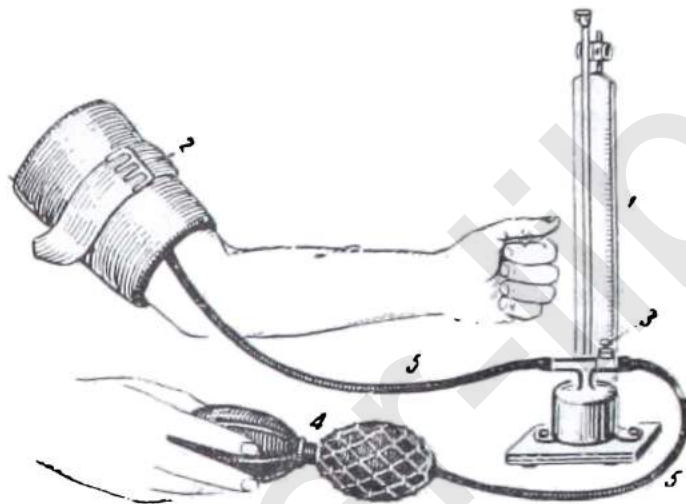


Рис. 152. Сфигмоманометр для измерения кровяного давления у человека.

1 — ртутный манометр; 2 — манжетка; 3 — клапан;
4 — резиновая груша; 5 — резиновые трубки, соединяющие манометр с манжеткой и грушей.

При заболеваниях, связанных с нарушением кровообращения, величина кровяного давления изменяется. В одних случаях давление оказывается повышенным — гипертония, в других — пониженным — гипотония. Непосредственными причинами понижения кровяного давления может быть уменьшение числа и силы сокращений сердца, расширение артерий, особенно мелких, большие кровопотери. Значительное понижение кровяного давления ведет к серьезным нарушениям в организме, а иногда может быть опасным для жизни. Длительное повышение кровяного давления наблюдается при гипертонической болезни.

Измерение кровяного давления. Измерение кровяного давления производят при помощи специальных приборов — сфигмоманометра и тонометра. Сфигмоманометр Рива-Роччи (рис. 152) состоит из ртутного манометра, полый манжетки и резиновой груши; манометр соединен с манжеткой и грушей при помощи резиновых трубочек. В тонометре вместо ртутного манометра имеется металлический. Наиболее точным

методом определения кровяного давления у человека является метод русского врача Короткова.

Метод Короткова включает следующие приемы: 1) на плечо больному надевают манжетку; 2) к локтевой ямке прикладывают фонендоскоп для выслушивания пульса в плечевой артерии; 3) при помощи резиновой груши накачивают воздух в манжетку для сдавления плечевой артерии до прекращения тока крови в ней; 4) затем, пользуясь специальным винтом, воздух из манжетки очень медленно выпускают до момента появления в фонендоскопе характерного звука. В этот момент отмечают величину ртутного столба в манометре — она будет обозначать величину максимального давления; 5) после этого продолжают выпускать воздух до исчезновения звука в фонендоскопе. В этот момент также отмечают высоту ртутного столба в манометре — она соответствует минимальному давлению в данной артерии.

Пульс

Пульсом называются ритмические колебания стенок артерий. Эти колебания происходят в результате периодических сокращений и расслаблений сердца. Во время систолы желудочков кровь выбрасывается в аорту и растягивает ее стенки. Во время диастолы стенки аорты возвращаются в прежнее положение. Колебательные движения стенок аорты передаются на стенки ее ветвей — артерий.

Пульс можно прощупать на артериях, расположенных поверхностно. В медицинской практике обычно пульс определяют на лучевой артерии в нижнем отделе предплечья. При этом исследуют частоту, ритм, напряжение и другие свойства пульса. Свойства пульса зависят от работы сердца и состояния сосудистой стенки. Следовательно, по характеру пульса можно судить о состоянии сердечной деятельности. Пульс исследуют обычно у каждого больного.

Частота пульса в состоянии покоя у взрослого равна 70 ударам в минуту. У детей пульс чаще: у новорожденного число ударов достигает 140 в минуту, у детей в возрасте 5 лет — 100 и т. д. Частота пульса соответствует количеству сокращений сердца.

Регуляция деятельности сосудистой системы

В функциональном отношении сердце и кровеносные сосуды представляют единую систему — систему органов кровообращения. Поэтому регуляция деятельности сосудов связана с регуляцией деятельности сердца и осуществляется нервной системой. Кровеносные сосуды, как и сердце, снабжены нервами. В стенках сосудов залегают чувствительные нервные волокна с их окончаниями — рецепторами и двигательными (сосудодвигательными)

нервные волокна. Рецепторы, находящиеся в сосудистых стенках, приходят в состояние возбуждения при изменениях кровяного давления и химического состава крови. Возбуждение, возникающее в рецепторах, по чувствительным нервам передается в центральную нервную систему, где имеются сосудодвигательные центры. Такие центры находятся в продолговатом и спинном мозгу. Они в свою очередь посылают импульсы по сосудодвигательным нервам к кровеносным сосудам. При этом по одним нервам передаются импульсы, вызывающие сужение сосудов (такие нервы называются сосудосуживающими), по другим — импульсы, вызывающие расширение их (сосудорасширяющие нервы). Следовательно, в ответ на раздражение рецепторов, находящихся в сосудистых стенках, рефлекторно наступает сужение или расширение кровеносных сосудов, что сопровождается изменением кровяного давления.

В основе постоянства кровяного давления лежит рефлекторная регуляция деятельности сердечно-сосудистой системы. При различных условиях (физическая нагрузка, психические переживания и др.) величина кровяного давления изменяется, но изменение носит временный характер. Повышение или понижение кровяного давления, наблюдающееся при этом, вызывает раздражение рецепторов чувствительных нервов. В ответ на это рефлекторно происходят изменения в деятельности сердечно-сосудистой системы, приводящие к установлению нормального кровяного давления. Понижение кровяного давления вызывает рефлекторное усиление работы сердца и сужение кровеносных сосудов, что сопровождается повышением кровяного давления до нормального, и, наоборот, повышение кровяного давления приводит к ослаблению сердечной деятельности и расширению кровеносных сосудов, т. е. к снижению кровяного давления до нормы. Такой принцип регуляции функции органов И. П. Павлов назвал саморегуляцией.

Чувствительные нервы и их окончания обнаружены в стенках всех кровеносных сосудов. В частности, установлено, что к дуге аорты подходит чувствительный нерв, получивший название депрессорного нерва (рис. 153)¹. При повышении кровяного давления в дуге аорты окончания этого нерва раздражаются. Возбуждение передается в продолговатый мозг к сосудодвигательному центру и к центру сердечной деятельности. В ответ нервные центры посылают импульсы к сердцу и кровеносным сосудам. Под влиянием этих импульсов происходит ослабление работы сердца и расширение кровеносных сосудов, что ведет к понижению кровяного давления. Раздражение рецепторов других кровеносных сосудов также приводит к изменениям кровяного давления.

—

¹ По-латыни *nervus depressor* — нерв, возбуждение которого вызывает рефлекторное падение кровяного давления.

Акад. К. М. Быков и его сотрудники установили, что в кровеносных сосудах имеются рецепторы, чувствительные к изменениям химического состава крови (концентрации углекислоты,

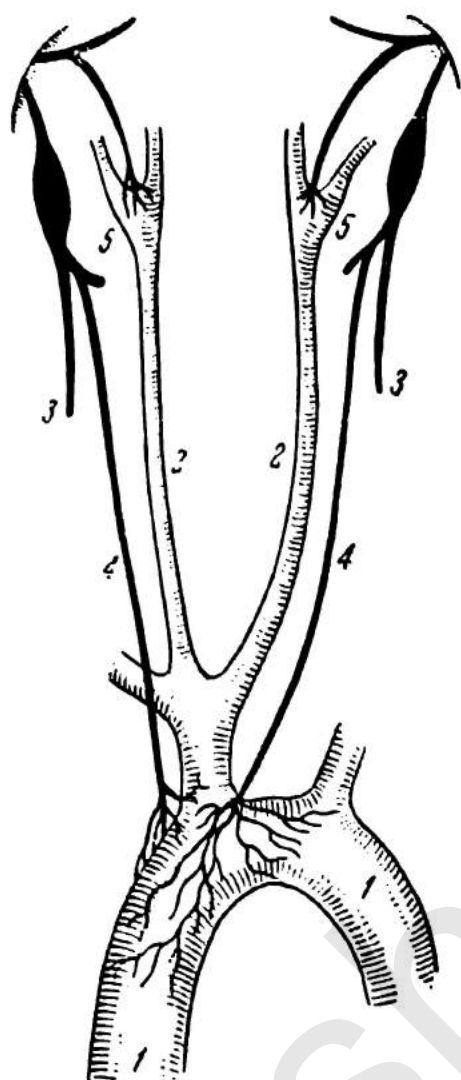


Рис. 153. Схема депрессорного нерва.

1 — дуга аорты; 2 — сонные артерии; 3 — блуждающие нервы; 4 — депрессорные нервы; 5 — внутренняя сонная артерия.

адrenalина и других веществ). Многие химические вещества, находящиеся в крови, влияют на просвет сосудов, причем одни вещества вызывают расширение сосудов, другие — сужение их. Так, сосудосуживающее действие оказывает гормон надпочечников адреналин (сосуды самого сердца он расширяет) и гормон гипофиза вазопрессин. К сосудорасширяющим веществам относятся гистамин, ацетилхолин и другие вещества. В медицинской практике применяется много лекарственных веществ, влияющих на просвет сосудов. Действие этих веществ осуществляется через нервную систему.

В организме может происходить не только общее, но и местное изменение просвета кровеносных сосудов. Это наблюдается, например, при применении горчичников, грелок и т. д. Местное расширение или сужение сосудов, как и общее, носит рефлекторный характер.

В заключение следует отметить, что на сердечно-сосудистую систему оказывает влияние кора головного мозга. Это доказано опытами, в которых было получено условнорефлекторное изменение

кровяного давления и работы сердца. Различные психические переживания, поскольку они связаны с деятельностью коры, также сопровождаются изменениями в работе сердца и сосудов.

Лимфатическая система

Кроме системы кровеносных сосудов, в организме человека имеется лимфатическая система. Она представлена лимфатическими сосудами и лимфатическими узлами (рис. 154). По лимфатической системе циркулирует лимфа.

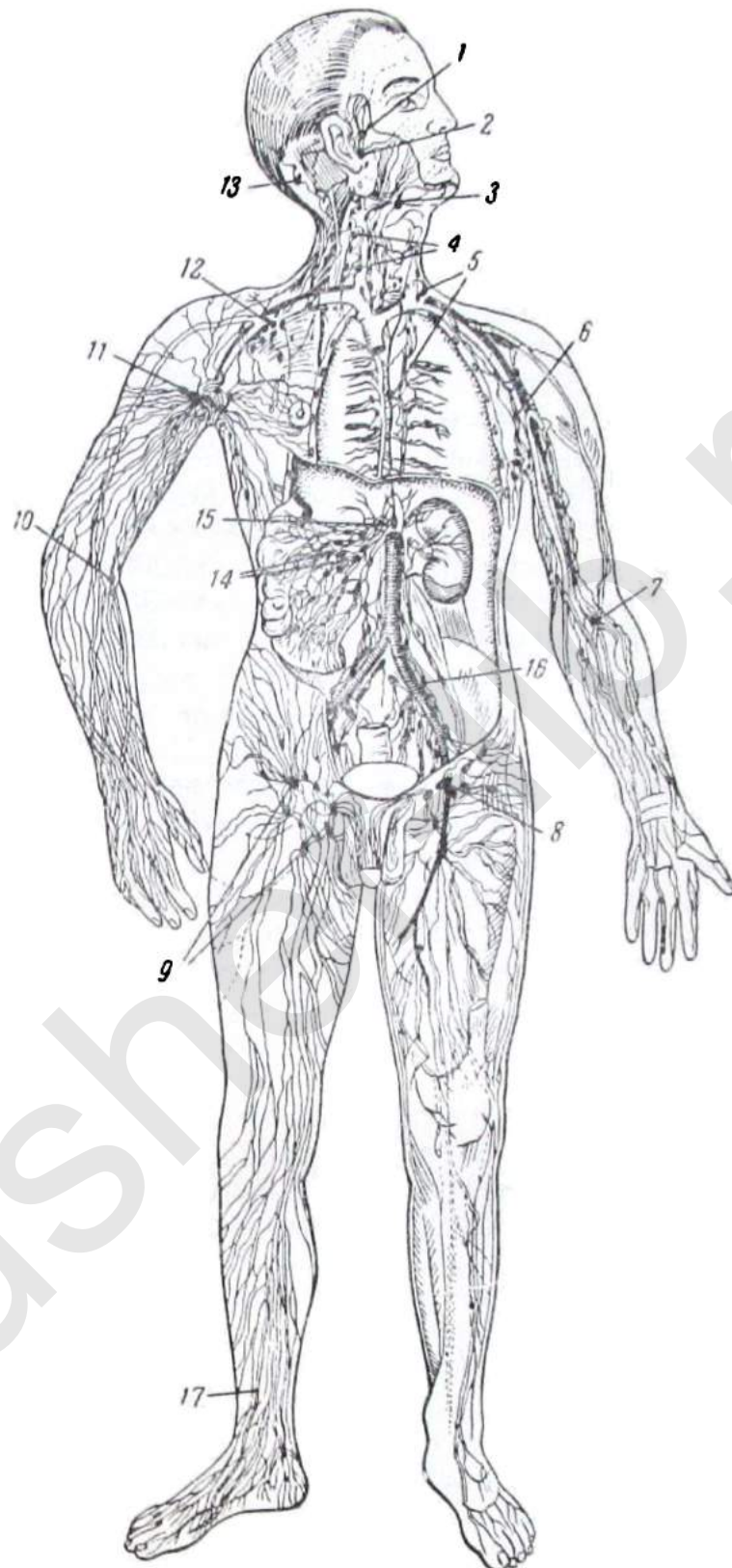


Рис. 154. Лимфатическая система (схема).

1 — передние ушные лимфатические узлы; 2 — околоушные узлы; 3 — подчелюстные узлы; 4 — шейные узлы; 5 — грудной лимфатический проток; 6, 11 — подкрыльцовые узлы; 7, 10 — локтевые узлы; 8, 9 — паховые узлы; 12 — подключичные узлы; 13 — затылочные узлы; 14 — брыжеечные узлы; 15 — начальный отдел грудного протока (лимфатическая цистерна); 16 — подвздошные узлы; 17 — поверхностные лимфатические сосуды голени.

Лимфа представляет собой бесцветную жидкость, в которой взвешены лимфоциты (других клеток в ней обычно нет). По своему составу она напоминает плазму крови. Когда кровь протекает по капиллярам, часть ее плазмы выходит из сосудов в прилежащие ткани. Из этой жидкости и образуется лимфа, оттекающая по лимфатическим сосудам. В организме постоянно происходит, с одной стороны, образование лимфы, с другой — отток ее по лимфатическим сосудам в вены.

Лимфа, оттекающая от тонкого кишечника, содержит капельки жира, которые придают ей белую окраску. Поэтому лимфатические сосуды, по которым оттекает лимфа от тонкого кишечника, называются млечными.

Лимфатические сосуды в большом количестве имеются почти во всех органах. Система лимфатических сосудов начинается лимфатическими капиллярами, которые переходят в сосуды большего диаметра. Стенки лимфатических сосудов очень тонки и по своему микроскопическому строению напоминают стенки вен. Лимфатические сосуды, как и многие вены, снабжены клапанами. В органах лимфатические сосуды обычно образуют две сети — поверхностную и глубокую. Лимфа в отличие от крови течет только в одном направлении — из органов (но не в органы) и попадает в более крупные лимфатические сосуды, являющиеся общими для нескольких органов. Движение лимфы обусловлено сокращением стенок лимфатических сосудов и сокращением мышц, между которыми эти сосуды проходят.

Из всех лимфатических сосудов человеческого тела лимфа собирается в два самые крупные лимфатические сосуда — протоки: грудной лимфатический проток и правый лимфатический проток.

Грудной лимфатический проток (ductus lymphaticus thoracicus) начинается в брюшной полости расширением, носящим название лимфатической цистерны, затем через аортальное отверстие диафрагмы проходит в грудную полость, — в заднее средостение. Из грудной полости он переходит в область шеи слева и впадает в левый венозный угол, образованный соединением левой подключичной и внутренней яремной вены. В грудной лимфатический проток оттекает лимфа от обеих нижних конечностей, от органов и стенок малого таза, от органов и стенок брюшной полости, от левой половины грудной клетки, от левой верхней конечности, от левой половины головы, лица и шеи (рис. 155).

Правый лимфатический проток представляет собой короткий сосуд, находящийся в области шеи справа. Он впадает в правый венозный угол, образованный соединением правой подключичной и внутренней яремной вены. В правый лимфатический проток оттекает лимфа от правой половины грудной клетки, от правой верхней конечности, от правой половины головы, лица и шеи (рис. 155).

Следует иметь в виду, что по лимфатическим сосудам вместе с лимфой могут распространяться болезнетворные микробы и частицы злокачественных опухолей.

На пути лимфатических сосудов в некоторых местах располагаются лимфатические узлы. По одним лимфатическим сосудам лимфа притекает к узлам (приносящие сосуды), по другим оттекает от них (относящие сосуды).

Лимфатические узлы (подi lymphatici) представляют собой небольшие кругловатые или продолговатые тельца. Каждый узел имеет соединительнотканную оболочку, от которой внутрь отходят перекладки (рис. 156). Остав лимфатического узла состоит из ретикулярной ткани. Внутри узла находятся фолликулы (узелки), в которых происходит размножение лимфоцитов. Следовательно, лимфатические узлы являются кроветворным органом. Кроме того, они выполняют защитную функцию: в них могут задерживаться болезнетворные микробы (если они попадают в лимфатические сосуды). В таких случаях обычно лимфатические узлы увеличиваются в размере, становятся более плотными и могут прощупываться.

Лимфатические узлы, как правило, располагаются группами. Лимфа от каждого органа или области тела оттекает в определенные лимфатические узлы. Они называются **регионарными**¹ узлами. Такими узлами для лимфатических сосудов руки являются

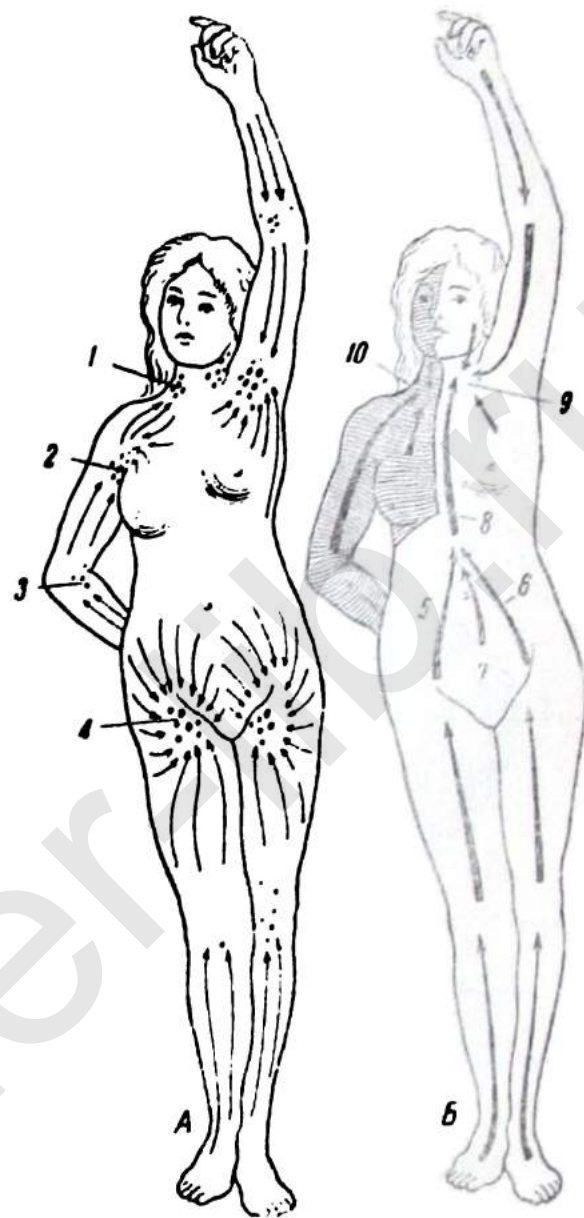


Рис. 155. А — схема расположения групп лимфатических узлов; Б — схематическое изображение областей, откуда собирается лимфа в грудной лимфатический проток и в правый лимфатический проток (область последнего заштрихована).

1 — шейные лимфатические узлы; 2 — подкрыльцовые узлы; 3 — локтевые узлы; 4 — паховые узлы; 5 — правый поясничный лимфатический ствол; 6 — левый поясничный лимфатический ствол; 7 — кишечный лимфатический ствол; 8 — грудной лимфатический проток; 9 — место впадения грудного лимфатического протока; 10 — место впадения правого лимфатического протока.

¹ От латинского слова regio — область.

локтевые и подкрыльцовые лимфатические узлы, для сосудов ноги — подколенные и паховые. На шее имеются подчелюстные узлы, надключичные узлы, глубокие шейные (лежат по ходу внутренней яремной вены) и другие. В грудной полости большое количество лимфатических узлов располагается у бифуркации трахей и около ворот легкого. Много лимфатических узлов находится в брюшной полости (в частности, в брыжейке кишечника), а также в полости таза.

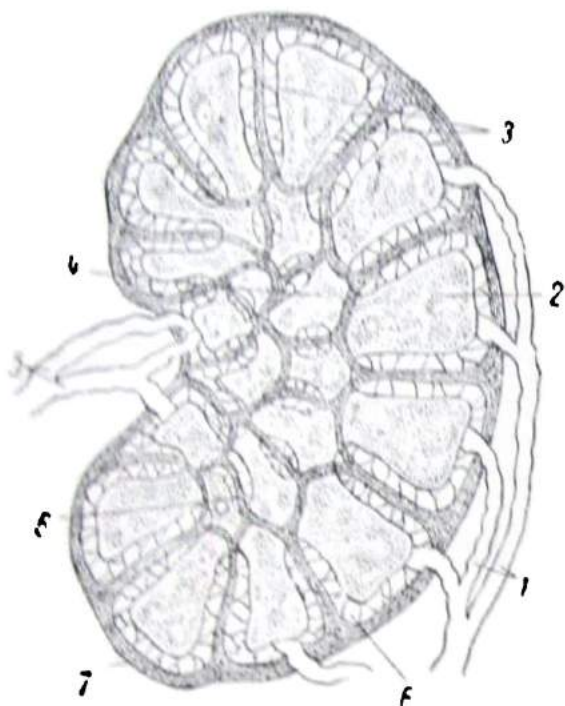


Рис. 156. Схема строения лимфатического узла.

1 — приносящие лимфатические сосуды; 2, 4 — фолликулы в веществе узла; 3 — перекладина; 5 — выносящие сосуды; 6 — лимфатические пространства в узле; 7 — оболочка узла.

заменяется постепенно желтым мозгом, не участвующим в кроветворении. Основу красного костного мозга составляет ретикулярная ткань, богато снабженная кровеносными сосудами. В красном костном мозгу находятся специальные клетки, из которых развиваются форменные элементы крови. Эти клетки постоянно размножаются; часть из них превращается путем сложных изменений в эритроциты и зернистые лейкоциты, которые поступают в кровь. (Общий объем красного костного мозга в теле человека достигает 1500 см³. Подсчитано, что в каждую секунду красный костный мозг выделяет около 10 миллионов новых эритроцитов.)

Лимфатические узлы, как было сказано выше, являются органами, в которых развиваются лимфоциты. Кроме того, они несут защитную функцию.

Селезенка представляет собой орган темнокрасного цвета, располагающийся в левом подреберье под диафрагмой. В норме селезенка не прощупывается, но при некоторых заболеваниях

Кроветворные органы

В течение всей жизни в организме происходит гибель и разрушение отживших клеток крови и в то же время образование крови, или, как принято называть, кроветворение. Органами, в которых развиваются клетки крови, являются красный костный мозг, лимфатические узлы и селезенка¹.

Красный костный мозг находится у взрослого в ячейках губчатого вещества коротких и плоских костей и элифизов длинных костей. У плодов и новорожденных он также заполняет каналы трубчатых костей, где

¹ У зародыша кроветворение происходит также в печени.

она увеличивается и выступает из-под ребер. На селезенке различают передний и задний край и две поверхности. Одна поверхность выпуклая, обращена к диафрагме; другая поверхность вогнутая, соприкасается с дном желудка, левой почкой и хвостом поджелудочной железы. На вогнутой поверхности имеется борозда — ворота селезенки, через которые проходят

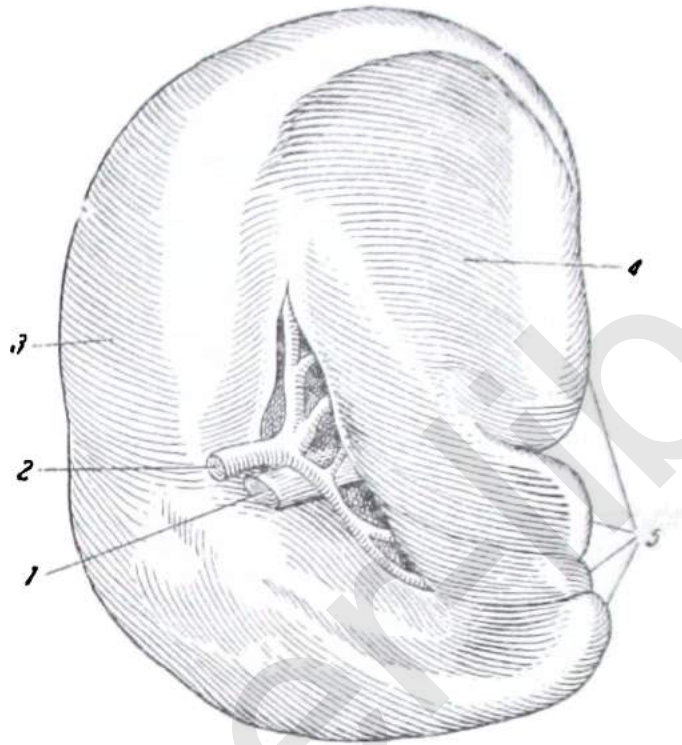


Рис. 157. Селезенка.

1 — селезеночная вена; 2 — селезеночная артерия;
3 — место соприкосновения с левой почкой; 4 — место соприкосновения с желудком; 5 — передний край селезенки.

сосуды и нервы. Снаружи селезенка покрыта брюшиной. Основу вещества селезенки составляет ретикулярная ткань, богато снабженная кровеносными сосудами. В селезенке имеются островки лимфоидной ткани, в которых развиваются лимфоциты. Помимо участия в кроветворении, селезенка выполняет и другие функции. В ней происходит разрушение отживших эритроцитов. Кроме того, в селезенке, как в печени и в подкожной сети кровеносных сосудов, может временно находиться значительное количество крови. Такие органы называют «депо крови».

Глава XII.

НЕРВНАЯ СИСТЕМА

В процессе длительного исторического развития (эволюции) у животных образовалась нервная система.

В связи с постоянным изменением условий существования животных организмов строение самой нервной системы становилось более сложным, усложнялись и ее функции. В сложном организме нервная система играет ведущую роль во всех физиологических процессах.

Она регулирует всю деятельность организма и осуществляет связь его с внешней средой.

Особого развития достигла нервная система у человека, мозг которого стал органом мышления. Это развитие связано прежде всего с трудовой деятельностью людей.

По определению Ф. Энгельса, «сначала труд, а затем и вместе с ним членораздельная речь явились двумя самыми главными стимулами, под влиянием которых мозг обезьяны постепенно превратился в человеческий мозг, который, при всем своем сходстве с обезьяньим, далеко превосходит его по величине и совершенству»¹.

Значение нервной системы

Нервная система регулирует деятельность различных органов и всего организма. Сокращение мышц, отделение секрета железами, работа сердца, обмен веществ и все другие многообразные процессы, постоянно совершающиеся в организме, происходят под влиянием нервной системы.

Нервная система осуществляет связь между разными органами и системами, координирует (согласовывает) деятельность всех органов.

¹ Ф. Энгельс. Дialeктика природы. Госполитиздат, 1960, стр. 135

всех систем, обуславливая целостность организма.

В живом организме все органы и системы в функциональном отношении тесно связаны друг с другом и их деятельность строго согласована.

Работа каждого органа или системы органов под влиянием разных условий может изменяться, становиться более интенсивной или менее интенсивной. При изменении деятельности одного органа или системы органов происходят согласованно изменения в деятельности других органов и систем. Так, при усиленной сокращении мышц во время физической работы в них повышается обмен веществ, а следовательно, увеличивается потребность в питательных веществах и кислороде. В ответ на это рефлекторно возникает усиление работы сердца и легких и увеличивается приток крови к мышцам. Одновременно увеличивается теплообразование и теплоотдача, усиливается работа органов выделения и т. д.

Подобная координация функций различных органов и, следовательно, целостность организма осуществляются нервной системой.

Посредством нервной системы осуществляется единство организма с внешней средой. Все раздражения, падающие на организм из внешней среды, воспринимаются нервной системой при помощи органов чувств (рецепторов). В ответ на раздражения происходит изменение функций различных органов, приспособление организма к окружающей среде, или, как говорил И. П. Павлов, уравнивание организма с внешней средой. Это уравнивание является основой жизнедеятельности организма. Так, в ответ на поступление пищи наступает усиленная деятельность пищеварительных желез, причем она приспособлена к характеру принятой пищи. Повышение температуры окружающего воздуха вызывает усиленный приток крови к коже и повышение теплоотдачи, чем предотвращается перегревание организма. Понижение атмосферного давления, например, при подъеме на большую высоту, сопровождается увеличением количества эритроцитов в крови и другими изменениями, направленными на обеспечение тканей организма кислородом. Постоянное приспособление организма к изменяющимся условиям окружающей среды осуществляется нервной системой.

Следует при этом иметь в виду, что человек в отличие от животных может в значительной мере сам изменять внешнюю среду.

Головной мозг у человека является материальной основой мышления и связанной с ним речи. И. П. Павлов показал, что в основе так называемой психической деятельности человека лежат физиологические процессы, происходящие в коре головного мозга.

Общее строение нервной системы

К нервной системе относятся головной и спинной мозг и нервы. Головной и спинной мозг составляют центральный отдел нервной системы, или, как принято называть, центральную нервную систему. От головного мозга отходит 12 пар головных, или черепномозговых, нервов, от спинного мозга — 31 пара спинномозговых нервов. Они отдают ветви к различным органам и тканям. Все нервы и их разветвления составляют периферическую нервную систему. Разделение нервной системы на центральную и периферическую условно, так как в функциональном отношении оба отдела составляют единую систему.

Головной и спинной мозг представляют собой большие скопления нервных клеток, их отростков и невроглии (см. «Нервная ткань»). На разрезе в головном и спинном мозгу различают серое и белое вещество. Серое вещество состоит из нервных клеток, а белое — из нервных волокон, которые являются отростками нервных клеток. В различных отделах центральной нервной системы расположение серого и белого вещества не одинаково. В спинном мозгу серое вещество находится внутри, а белое — снаружи. В головном мозгу в одних отделах его серое вещество лежит снаружи, в других — внутри. Сплошной слой серого вещества на поверхности больших полушарий головного мозга называется корой головного мозга. В различных частях головного мозга имеются отдельные скопления нервных клеток (серого вещества), расположенные внутри белого вещества. Они называются ядрами (nucleus). Скопления нервных клеток находятся и вне головного и спинного мозга (например, в межпозвоночных отверстиях, в яремном отверстии и др.). Такие скопления называются узлами (ganglion).

Головной и спинной мозг обильно снабжены кровеносными сосудами. Нервная ткань нуждается в постоянном поступлении питательных веществ и кислорода.

Повреждение вещества головного или спинного мозга (травма, опухоль и др.) или нарушение его кровоснабжения сопровождается нарушением различных функций организма. В одних случаях наступает паралич мышц, в других — потеря чувствительности, в третьих — расстройство речи, а могут быть одновременно и различные нарушения. Характер нарушений зависит от того, какая область мозга повреждена.

Белое вещество головного и спинного мозга состоит из нервных волокон, посредством которых осуществляется связь различных отделов центральной нервной системы.

Нервы представляют собой пучки нервных волокон, покрытые снаружи соединительнотканной оболочкой. В состав одних нервов входят преимущественно двипательные нервные волокна;

они называются двигательными, или центробежными, нервами. Волокна двигательных нервов являются отростками нервных клеток, заложенных в ядрах этих нервов. Такие ядра располагаются в головном и спинном мозгу. Другие нервы состоят преимущественно из чувствительных нервных волокон и называются чувствительными, или центроостремительными, нервами. Волокна чувствительных нервов являются отростками нервных клеток, заложенных в узлах этих нервов. Имеются также нервы, в состав которых входят и двигательные, и чувствительные нервные волокна. Их называют смешанными нервами.

Двигательные нервные волокна заканчиваются в органах (например, в мышцах) двигательными окончаниями. Чувствительные нервные волокна заканчиваются в органах (например, в коже) чувствительными окончаниями, или рецепторами.

Все органы снабжены нервами, или, как принято говорить, получают иннервацию (иннервируются). Посредством нервов центральная нервная система связана со всеми органами и тканями.

Развитие нервной системы. Нервная система образуется из нервной трубки, отделившейся от эктодермы. Спинной мозг развивается из заднего отдела нервной трубки. В центральной части последнего развиваются нервные клетки, отростки которых располагаются по периферии трубки. В результате сложных изменений появляется серое вещество спинного мозга, лежащее в центре вокруг спинномозгового канала, и белое вещество, расположенное снаружи.

Головной мозг развивается из переднего или головного отдела нервной трубки (рис. 158). Этот отдел трубки в процессе развития двумя перехватами подразделяется на три расширения — передний, средний и задний первичные мозговые пузыри. Позднее передний и задний пузыри делаются каждый на два пузыря; в результате образуется пять вторичных мозговых пузырей. Каждый мозговой пузырь превращается в определенный отдел головного мозга (см. ниже). При этом следует отметить, что головной мозг развивается не так равномерно, как спинной: одни его отделы развиваются быстрее и достигают большей величины, чем другие.

Нервы образуются из нервных волокон, которые выходят из клеток головного и спинного мозга. По мере того как нервные волокна врастают в образующиеся органы зародыша, нервная система все более усиливает свое регулирующее влияние на деятельность различных органов и всего организма

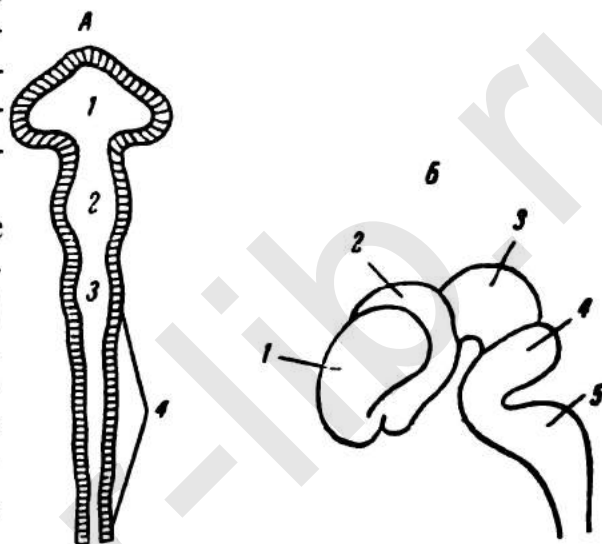


Рис. 158. Развитие головного мозга (схема).

А — нервная трубка на продольном разрезе, видны три мозговых пузыря (1, 2, 3); 4 — часть нервной трубки, относящаяся к спинному мозгу.
 Б — мозг зародыша сбоку — пять мозговых пузырей; 1 — первый пузырь — конечный мозг; 2 — второй пузырь — промежуточный мозг; 3 — третий пузырь — средний мозг; 4 — четвертый пузырь — задний мозг; 5 — пятый пузырь — продолговатый мозг.

человека. В этом можно убедиться на примере рефлекторных движений, которые можно обнаружить уже у 3½-месячного плода. К таким рефлексам относится, например, так называемый глотательный рефлекс, выражающийся в заглатывании амниотической жидкости. По мере развития нервной системы ею регулируется все большее и большее число функций организма; к моменту рождения нервная система играет ведущую роль во всей жизнедеятельности последнего.

ОСНОВНЫЕ СВОЙСТВА НЕРВНОЙ ТКАНИ

Каждая живая ткань обладает способностью в ответ на раздражение приходить в деятельное состояние — в состояние возбуждения. Это свойство ткани называется возбудимостью. Возбудимость присуща и нервной ткани.

В живом организме возбуждение в нервной ткани происходит в результате раздражения чувствительных нервных окончаний — рецепторов. На организм постоянно падают различные раздражения из внешней среды: световые, звуковые, температурные и т. д. В ответ на это в рецепторах возникает возбуждение. Особенностью нервной ткани является то, что возбуждение не остается на месте его возникновения, а передается по нервам. Свойство нервной ткани передавать возбуждение называется проводимостью. Возникновение нервного возбуждения и его распространение по нервам недоступно прямому наблюдению при помощи наших органов чувств (зрения и др.). Но об этом процессе мы можем судить по работе тех органов, которые нерв иннервирует. Так, при раздражении двигательных нервов в зависимости от того, что они иннервируют, сокращаются скелетные мышцы, усиливается или ослабляется работа сердца и т. д.

Наблюдения над возбудимостью и проводимостью нерва можно производить с помощью нервно-мышечного препарата лягушки. При раздражении нерва в таком препарате происходит сокращение мышцы. Этот факт указывает на то, что в ответ на раздражение в нерве возникает возбуждение, которое по нерву передается (проводится) к мышце.

Возбуждение сопровождается возникновением в нервной ткани биоэлектрических явлений — токов действия, которые передаются по нервным волокнам и могут быть зарегистрированы при помощи специальных очень чувствительных приборов.

Пользуясь различными методами наблюдения, ученые выяснили многие закономерности распространения нервного возбуждения. В частности, удалось определить скорость проведения возбуждения. Оказалось, что у лягушки возбуждение по нервам проводится со скоростью 23—27 м в секунду. У человека скорость проведения нервного возбуждения колеблется в зависимости от толщины нервных волокон в пределах 0,5—100 м в секунду.

В специальных опытах с раздражением нервов установлено, что возбуждение по нервным волокнам передается в обе стороны от места приложения раздражения, т. е. в нервах возможно двустороннее проведение возбуждения. Но в обычных условиях в организме нервное возбуждение проводится только в

одном направлении. Нервные клетки соединяются между собой, образуя цепочки нейронов. При этом аксон одной клетки прилежит к дендриту или телу другой клетки. Место контакта одной нервной клетки с другой носит название синапса. Нервное возбуждение по цепочке нейронов передается только в направлении: дендрит — тело — аксон нервной клетки. Это связано с тем, что синапсы обладают односторонней проводимостью: от аксона одной нервной клетки к дендриту или телу другой нервной клетки или с аксона нервной клетки на рабочий орган. Практически это означает, что по чувствительным нервам возбуждение (нервные импульсы) передается только с периферии (от рецепторов) в центральную нервную систему, а по двигательным нервам из нервных центров — на периферию к органам (мышцы, железы и др.).

В синапсах скорость проведения возбуждения меньше, чем в самих нервных волокнах, причем в них может происходить задержка нервного возбуждения.

Возбуждение проводится в нервах изолированно (отдельно) по каждому нервному волокну. Передачи возбуждения с одного нервного волокна на другие рядом лежащие нервные волокна никогда не происходит. Из этого следует, что возбуждение может передаваться не только по всем волокнам, составляющим нерв, но и по некоторым из них. Благодаря этому возможно, например, сокращение отдельных мышечных волокон и определенных мышц, а не всей группы мышц, которые получают иннервацию из того или другого нерва.

Необходимым условием для проведения возбуждения является целостность нерва. При нарушении целостности нерва (ранение, ушиб и др.) возбуждение через поврежденный участок не проводится, что ведет к нарушению функции органа, который этим нервом иннервируется. Так, при повреждении двигательных нервов, идущих к мышцам, наступает паралич этих мышц, а при повреждении чувствительных нервов, иннервирующих кожу, нарушается ее чувствительность.

Проводимость нерва может быть временно нарушена при воздействии на него некоторыми веществами. Этим пользуются в медицинской практике. Введение раствора новокаина (или другого обезболивающего вещества) в место расположения чувствительного нерва или его окончаний вызывает временное нарушение проводимости нерва. Вследствие этого выключается чувствительность определенного участка тела.

Рефлекс и рефлекторная дуга

Деятельность нервной системы носит рефлекторный характер. Рефлексом называется ответная реакция организма на раздражение, осуществляемая цент-

ральной нервной системой. Различные раздражения, которые постоянно воздействуют на организм, воспринимаются рецепторами. На эти раздражения организм отвечает определенной деятельностью. Так, в ответ на удар по сухожилию четырехглавой мышцы бедра (ниже надколенной чашки) мышца эта сокращается, и нога подбрасывается кверху. Раздражение гла-

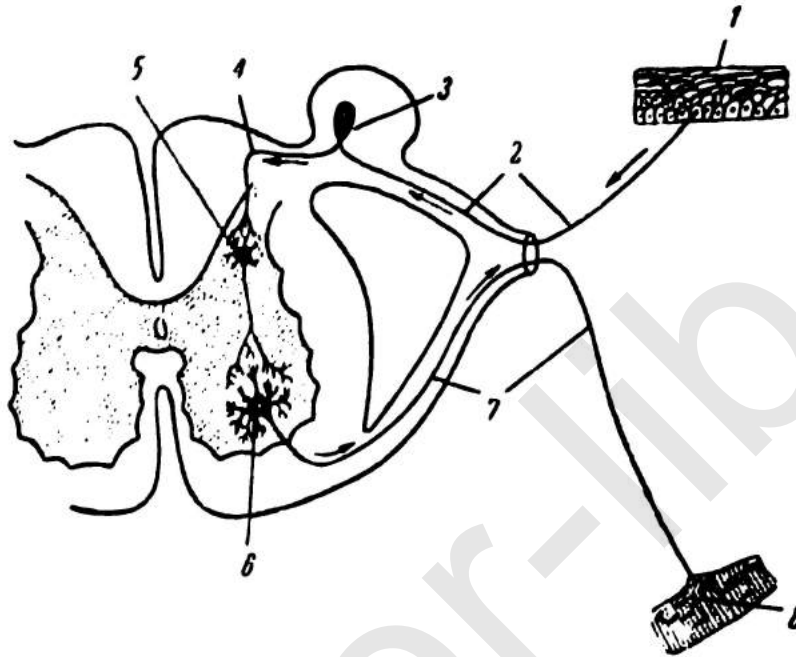


Рис. 159. Схема рефлекторной дуги.

1 — рецептор (окончание чувствительного нервного волокна) в коже; 2 — чувствительное волокно — периферический отросток чувствительной нервной клетки; 3 — чувствительная клетка (находится в нервном узле); 4 — центральный отросток чувствительной клетки; 5 — вставочная нервная клетка (находится в спинном мозгу); 6 — двигательная нервная клетка (находится в спинном мозгу); 7 — двигательное нервные волокно; 8 — нервное окончание в мышце.

за ярким светом вызывает сужение зрачка. При раздражении вкусовых сосочков языка пищей наступает отделение слюны и т. д. Все эти ответные реакции организма осуществляются посредством нервной системы. Возбуждение, возникающее в рецепторах при раздражении их передается по чувствительным нервам в центральную нервную систему, а из нее по двигательным нервам — к различным органам. Органы отвечают на это своей деятельностью (сокращение мышц, секреция железы и др.).

Тот путь, по которому нервное возбуждение передается при рефлексе, называется рефлекторной дугой. Рефлекторная дуга включает следующие отделы: рецепторы, чувствительные нервные волокна (чувствительный нерв), центр данного рефлекса, представляющий скопление нервных клеток в головном или спинном мозгу, двигательные нервные волокна (двигательный нерв), рабочий орган (рис. 159). Начальным моментом любого рефлекса является возникновение

возбуждения в рецепторах при раздражении их. При этом в обычных условиях каждый рецептор воспринимает определенное раздражение: сетчатка глаза — световые раздражения, ухо — звуковые, сосочки языка — вкусовые и т. д.

Обязательное условие рефлекса — целостность всех отделов рефлекторной дуги. Выключение хотя бы одного из них (в результате повреждения или других причин) сопровождается выпадением данного рефлекса.

В лабораторных условиях изучение рефлексов часто производят на так называемых спинальных лягушках. У таких лягушек удаляют или разрушают головной мозг; все же остальные части тела, включая спинной мозг и отходящие от него нервы, остаются в целостности. Спинальная лягушка может жить длительное время. В ответ на раздражение кожи (пощипыванием, кислотой и др.) такая лягушка отвечает движениями лапок. Если у нее перерезать чувствительные кожные нервы или двигательные нервы, иннервирующие мышцы лапок, рефлекторных движений в ответ на раздражение кожи не происходит. Рефлексы выпадают и в том случае, если нервы оставляют нетронутыми, но разрушают спинной мозг (центры рефлексов).

Изменение возбудимости центральной нервной системы

Возбудимость центральной нервной системы, т. е. способность ее приходить в деятельное состояние, подвержена колебаниям в зависимости от различных условий.

Одно из условий нормальной деятельности головного и спинного мозга — достаточное поступление кислорода к нервным клеткам. Клетки головного и спинного мозга потребляют кислорода значительно больше, чем клетки других органов. Недостаточное поступление кислорода ведет к понижению возбудимости нервных клеток и может быть причиной их гибели. Понятно также, что при изменениях кровообращения в мозгу деятельность его нарушается, так как при этом нарушается нормальное поступление кислорода и питательных веществ в нервную ткань.

На возбудимость нервных клеток влияют и некоторые ядовитые и лекарственные вещества. Резко повышает возбудимость центральной нервной системы стрихнин. У животного, которому введен стрихнин, малейшие раздражения вызывают судороги.

Применяемые в медицинской практике при наркозе вещества (например, хлороформ или эфир) оказывают действие преимущественно на кору больших полушарий. Введение этих веществ в организм вызывает кратковременное повышение возбудимости коры, а затем резкое понижение ее возбудимости и сон.

Внешне изменение возбудимости различных отделов центральной нервной системы проявляется в изменении рефлекторной деятельности. При повышении возбудимости центральной

нервной системы даже слабые раздражения могут вызывать сильную ответную реакцию организма. При понижении возбудимости центральной нервной системы в ответ на нормальное и даже сильное раздражение рефлекторного акта может не быть

Торможение в центральной нервной системе

В центральной нервной системе имеет место не только процесс возбуждения, но и процесс торможения. Внешне торможение проявляется ослаблением или прекращением рефлекторной деятельности.

В зависимости от состояния центральной нервной системы и характера раздражения нервные импульсы, поступающие в головной и спинной мозг, в одних случаях вызывают рефлексы, в других — задерживают их.

Явление центрального торможения впервые установил И. М. Сеченов (1862). Он раздражал у лягушки зрительные бугры головного мозга кристаллом поваренной соли; в ответ на это происходила задержка (торможение) рефлексов спинного мозга.

Можно привести многочисленные примеры центрального торможения. Так, то, что мы обозначаем обычно термином «отвлечение внимания», фактически не что иное, как проявление торможения в коре головного мозга. Например, внимание к содержанию книги, которую мы читаем, может быть отвлечено хорошей музыкой, передаваемой по радио. В таком случае, возбуждение, возникшее в коре головного мозга в ответ на музыку, оказалось более сильным и привело к угнетению возбуждения, вызванного чтением книги.

Возбуждение и торможение связаны между собой и представляют единый процесс нервной деятельности. Это единство выражается, например, в координации таких сложных движений, как ходьба, бег и т. д. При них происходит чередование возбуждения и торможения в нервных центрах, регулирующих работу мышц, благодаря чему осуществляется согласованное сокращение и расслабление мышц-сгибателей и мышц-разгибателей.

СПИННОЙ МОЗГ

Строение спинного мозга

Спинной мозг (*medulla spinalis*) находится в позвоночном канале. Он имеет вид шнура, несколько сплюсненного в передне-заднем направлении (рис. 160). Вверху, через большое затылочное отверстие, спинной мозг переходит в продолговатый мозг (отдел головного мозга), а внизу заканчивается на уровне верхнего края II поясничного позвонка. Нижний отдел спинного

мозга сужен и носит название мозгового конуса. В центре спинного мозга имеется канал, представляющий собой узкую щель.

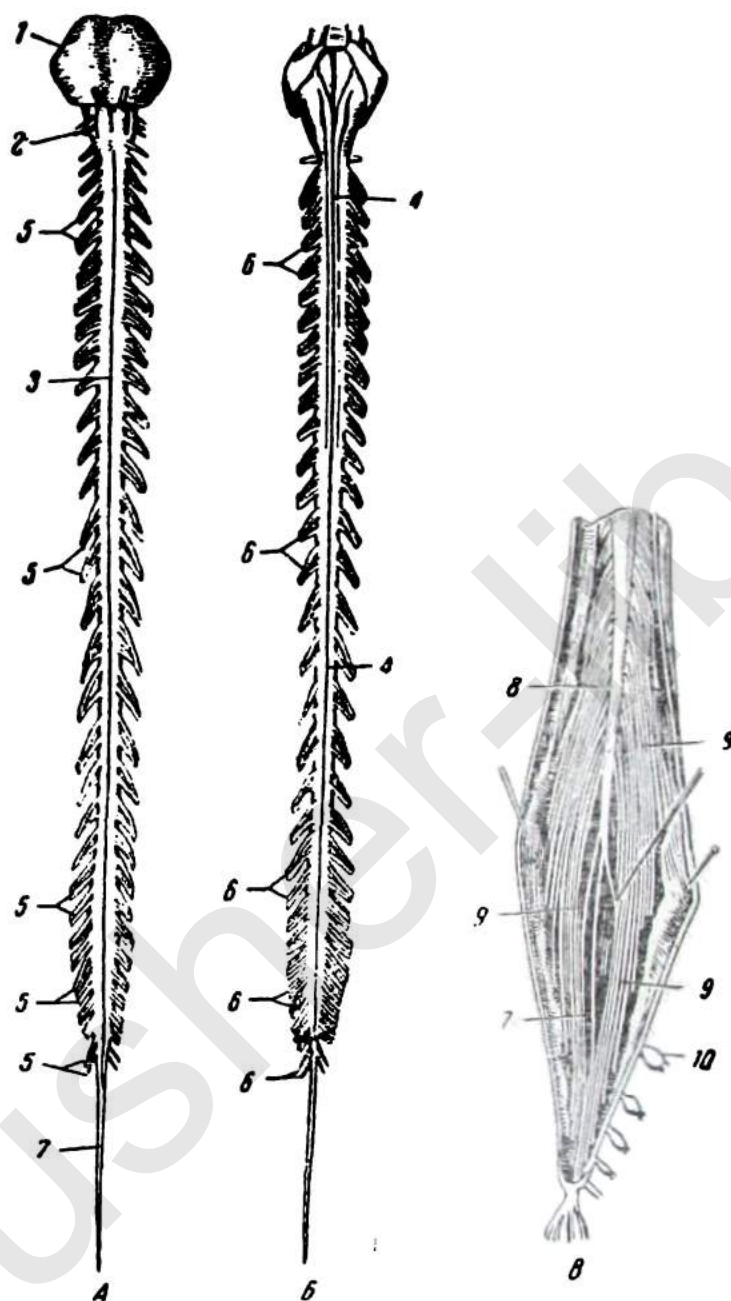


Рис. 160. Спинной мозг: А — спереди; Б — сзади.
В — нижний конец.

1 — мост мозга (варолиево мост); 2 — продолговатый мозг; 3 — передняя срединная борозда; 4 — задняя срединная борозда; 5 — передние корешки спинномозговых нервов; 6 — задние корешки спинномозговых нервов; 7 — концевая нить; 8 — мозговой конус; 9 — нервные корешки, образующие конский хвост; 10 — спинномозговой узел и спинномозговой нерв.

По передней и задней поверхности спинного мозга проходят продольные борозды, которые делят его не полностью на две половины.

Спина́й моз́г состоит из серого и белого вещества. Серое вещество лежит в центре мозга, а белое — на периферии. На горизонтальном разрезе спинного мозга серое вещество имеет форму бабочки (или буквы Н). В нем различают два передних выступа — передние рога и два задних выступа — задние рога: передние рога шире задних (рис. 161). Серое вещество, окружающее канал спинного мозга, называется серой спайкой.

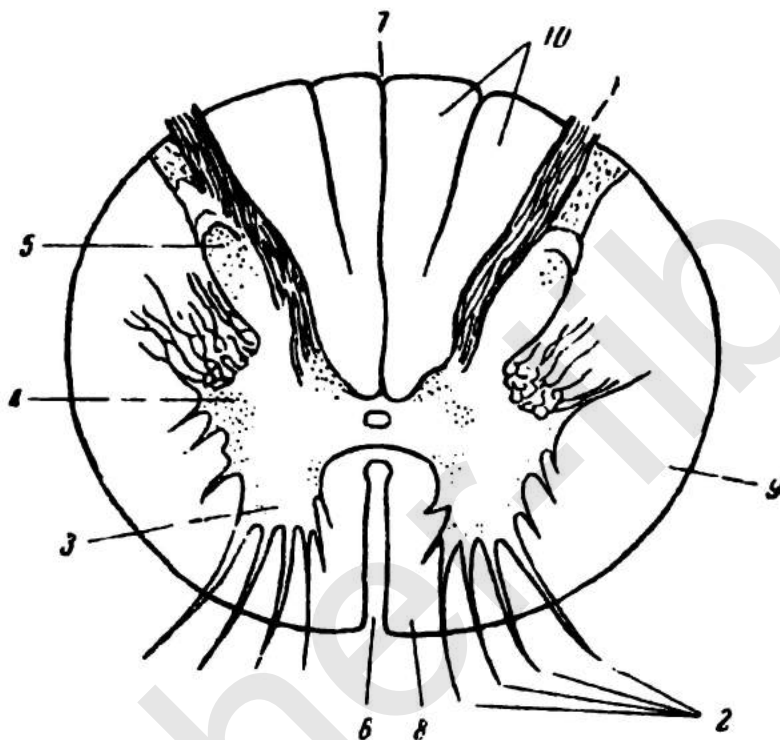


Рис. 161. Поперечный разрез спинного мозга.
 1 — задний корешок; 2 — передний корешок; 3 — передний рог;
 4 — боковой рог; 5 — задний рог; 6 — передняя борозда;
 7 — задняя борозда; 8 — передний столб (канатик); 9 — боковой столб (канатик); 10 — задний столб (канатик).

В передних рогах находятся двигательные нервные клетки, в задних рогах — вставочные нервные клетки, или клетки связи (они осуществляют связь между другими нервными клетками, например, между чувствительными и двигательными). Чувствительные нервные клетки расположены не в спинном мозгу, а по ходу чувствительных нервов, в межпозвоночных отверстиях, где образуют скопления — спинномозговые узлы.

На протяжении грудного отдела и в верхней части поясничного отдела спинного мозга, помимо передних и задних рогов, имеются еще боковые рога, состоящие из симпатических нервных клеток.

От клеток передних рогов отходят отростки (аксоны). Эти отростки образуют пучки — передние корешки (рис. 162), идущие к межпозвоночным отверстиям.

К задним рогам спинного мозга подходят пучки нервных волокон, носящие название задних корешков¹. Они состоят из отростков клеток спинномозговых узлов.

Передние корешки — двигательные, задние — чувствительные. В каждом межпозвоночном отверстии двигательный и чувствительный корешки соединяются, в результате чего образуется спин-

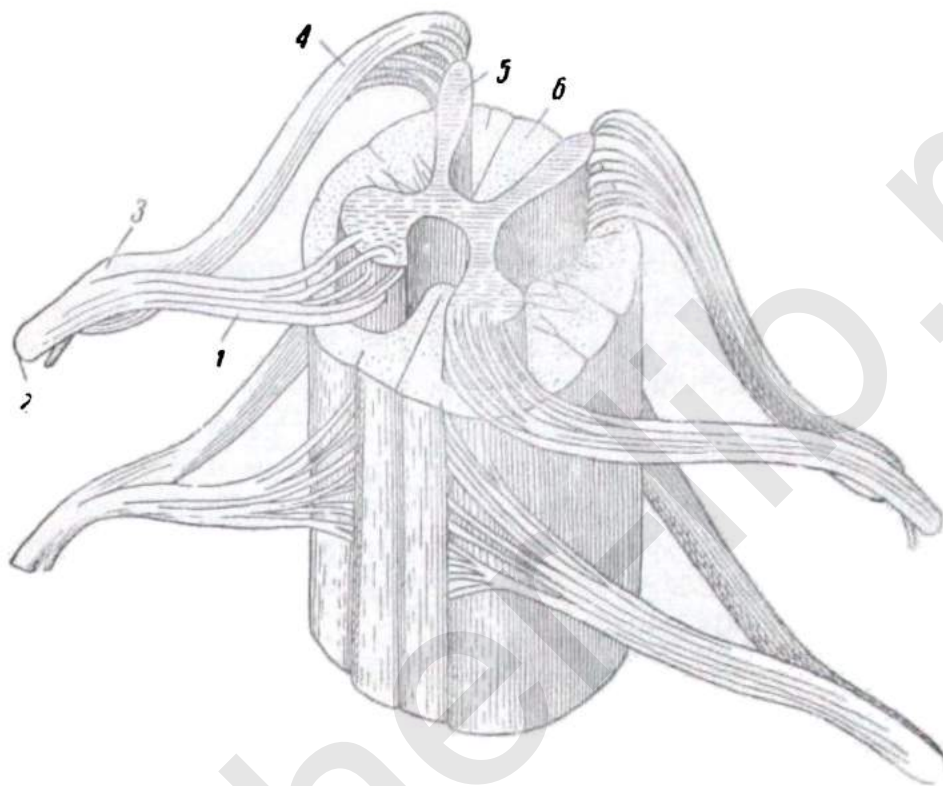


Рис. 162. Часть спинного мозга (в верхнем отделе белое вещество удалено).

1 — передний корешок; 2 — спинномозговой нерв; 3 — межпозвоночный узел;
4 — задний корешок; 5 — серое вещество; 6 — белое вещество.

номозговой нерв. Спинномозговых нервов 31 пара. Участок спинного мозга, соответствующий одной паре спинномозговых нервов, называется сегментом. Таких сегментов 31: 8 шейных, 12 грудных, 5 поясничных, 5 крестцовых и 1 копчиковый.

Белое вещество спинного мозга в каждой его половине подразделяется на три части, называемые столбами: передний, боковой и задний. В составе столбов проходят нервные волокна, соединяющие разные отделы самого спинного мозга и спинной мозг с головным мозгом. Волокна, соединяющие спинной и головной мозг, сгруппированы в пучки, называемые проводящими путями. Одни проводящие пути являются

¹ Корешок по-латыни radix; воспаление корешков называется радикулитом.

восходящими (чувствительными) — по ним нервные импульсы передаются из спинного мозга в головной. Другие проводящие пути нисходящие (двигательные) — по ним импульсы передаются из головного мозга в спинной.

Ниже уровня спинного мозга в позвоночном канале находится так называемый конский хвост. Он состоит из корешков нижних спинномозговых нервов (поясничных, крестцовых и копчикового).

Спинной мозг и конский хвост покрыты особыми оболочками (см. стр. 320).

Функции спинного мозга

Основные функции спинного мозга: 1) проведение возбуждения (нервных импульсов) и 2) рефлекторная деятельность.

Функция проведения возбуждения заключается в следующем. Спинной мозг связан при помощи нервных волокон, составляющих его приводящие пути, с различными отделами головного мозга и посредством спинномозговых нервов — с различными органами (мышцы, кожа, кровеносные сосуды и т. д.). Как уже было отмечено, в спинном мозгу имеются проводящие пути двоякого рода: нисходящие (двигательные) и восходящие (чувствительные). В составе спинномозговых нервов проходят также два вида нервных волокон: двигательные и чувствительные.

По нисходящим путям нервные импульсы передаются из головного мозга в спинной, а отсюда по двигательным волокнам спинномозговых нервов — на периферию, к органам. Под влиянием этих импульсов (возбуждения) изменяется состояние различных органов: происходит сокращение скелетных мышц, произвольная задержка мочеиспускания и дефекации и т. д.

По восходящим проводящим путям в головной мозг передаются нервные импульсы, поступающие в спинной мозг с периферии от органов (кожи, мышц и др.) по чувствительным волокнам спинномозговых нервов. Эти импульсы (возбуждение) воспринимаются различными отделами головного мозга. Так, в частности, передается в кору головного мозга возбуждение, возникающее в рецепторах кожи при их раздражении. В результате в коре возникают различные ощущения: тепла, холода, боли и др.

Рефлекторная деятельность спинного мозга заключается в следующем. В спинном мозгу заложены рефлекторные центры различных функций. В частности, в нем находятся центры мышечной деятельности. Каждый сегмент спинного мозга имеет отношение к определенным группам мышц. В шейных сегментах спинного мозга располагаются центры рефлекторных движений диафрагмы, мышц шеи, плечевого пояса и верхних конечностей, в грудных сегментах — центры мышц туловища, в поясничных и крестцовых — центры мышц таза и нижних конеч-

ностей. В медицинской практике при обследовании больных исследуются так называемые сухожильные рефлексы (коленный рефлекс, рефлекс ахиллова сухожилия и др.). Рефлекторные дуги этих рефлексов замыкаются в спинном мозгу. В спинном мозгу заложены также центры и некоторых других рефлексов: в грудном и поясничном отделе — центры потоотделения и сосудодвигательные центры, в крестцовом отделе — центры мочеиспускания, дефекации и центры деятельности половых органов.

Рассмотрим рефлекторный характер деятельности спинного мозга на примере коленного рефлекса. При раздражении рецепторов сухожилия четырехглавой мышцы (например, от удара молоточком) возникает возбуждение, которое по чувствительным нервным волокнам передается в спинной мозг. В спинном мозгу нервные импульсы с чувствительных нервных клеток передаются на двигательные. Возбуждение по двигательным нервным волокнам передается в четырехглавую мышцу и она сокращается. В результате этого сокращения голень, если колено было согнуто, подбрасывается кверху.

Рефлекторный характер имеет и мышечный тонус. Как известно, все мышцы постоянно находятся в состоянии некоторого напряжения (тонуса). В мышцах, сухожилиях, связках и суставных сумках находятся рецепторы — они называются проприорецепторами. При изменении положения мышц, суставов и сухожилий происходит раздражение этих рецепторов. Возбуждение передается по чувствительным нервам в спинной мозг, а отсюда по двигательным нервам — в мышцы. В результате этого в мышцах постоянно поддерживается определенное напряжение (тонус).

Повреждение спинного мозга (опухоль, ранение и др.) сопровождается различными изменениями его функций. При повреждении проводящих путей наблюдается потеря чувствительности различных участков тела, нарушение произвольных сокращений мышц (паралич) и другие явления. Повреждение центров спинного мозга ведет к выпадению рефлексов.

Рассматривая функции спинного мозга, следует иметь в виду, что у человека и высших животных рефлекторная деятельность спинного мозга находится под регулирующим влиянием головного мозга и его коры.

ГОЛОВНОЙ МОЗГ

Головной мозг (по-латыни — cerebrum, по-гречески — encephalon¹) находится в полости черепа. Вес его у взрослого человека в среднем равняется 1 280—1 380 г, у новорожденного головной мозг весит 370—400 г, к концу первого года жизни ребенка вес его удваивается, а к 4—5 годам утраивается. Затем вес мозга медленно нарастает до 20-летнего возраста.

¹ Воспаление головного мозга называется энцефалитом.

В соответствии с тем, что головной мозг человека развивается из пяти мозговых пузырей, в нем различают пять отделов: 1) концевой мозг, или большие полушария; 2) промежуточный мозг, состоящий из зрительных бугров, коленчатых тел и подбугровой области; 3) средний мозг, включающий четверохолмие и ножки мозга; 4) задний мозг, к которому относятся мозжечок

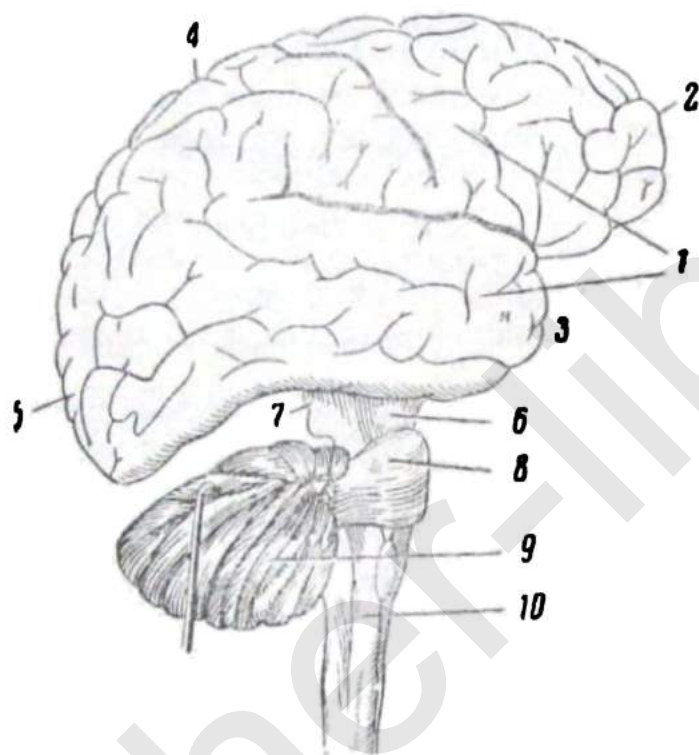


Рис. 163. Схематическое изображение основных частей головного мозга.

1 — большое полушарие головного мозга; 2 — лобная доля; 3 — височная доля; 4 — теменная доля; 5 — затылочная доля; 6 — ножка мозга; 7 — четверохолмие; 8 — мост мозга; 9 — мозжечок; 10 — продолговатый мозг.

и мост мозга; 5) продолговатый мозг (рис. 163 и 164). Последние три отдела головного мозга (за исключением мозжечка) объединяются под общим названием ствольной части мозга.

Внутри головного мозга имеются сообщающиеся между собой полости, носящие название желудочков. Их четыре: два боковых — в больших полушариях, третий — в промежуточном мозгу, четвертый является общей полостью заднего и продолговатого мозга. В желудочках содержится цереброспинальная (спинномозговая) жидкость.

Различные отделы головного мозга развиты не одинаково и отличаются в функциональном отношении. В мозгу человека большие полушария преобладают над всеми остальными отделами центральной нервной системы. Большие полушария составляют

около 80% всего веса головного мозга. В процессе длительного эволюционного развития под влиянием трудовой деятельности и социальных отношений большие полушария и кора головного мозга человека приобрели чрезвычайно сложное строение.

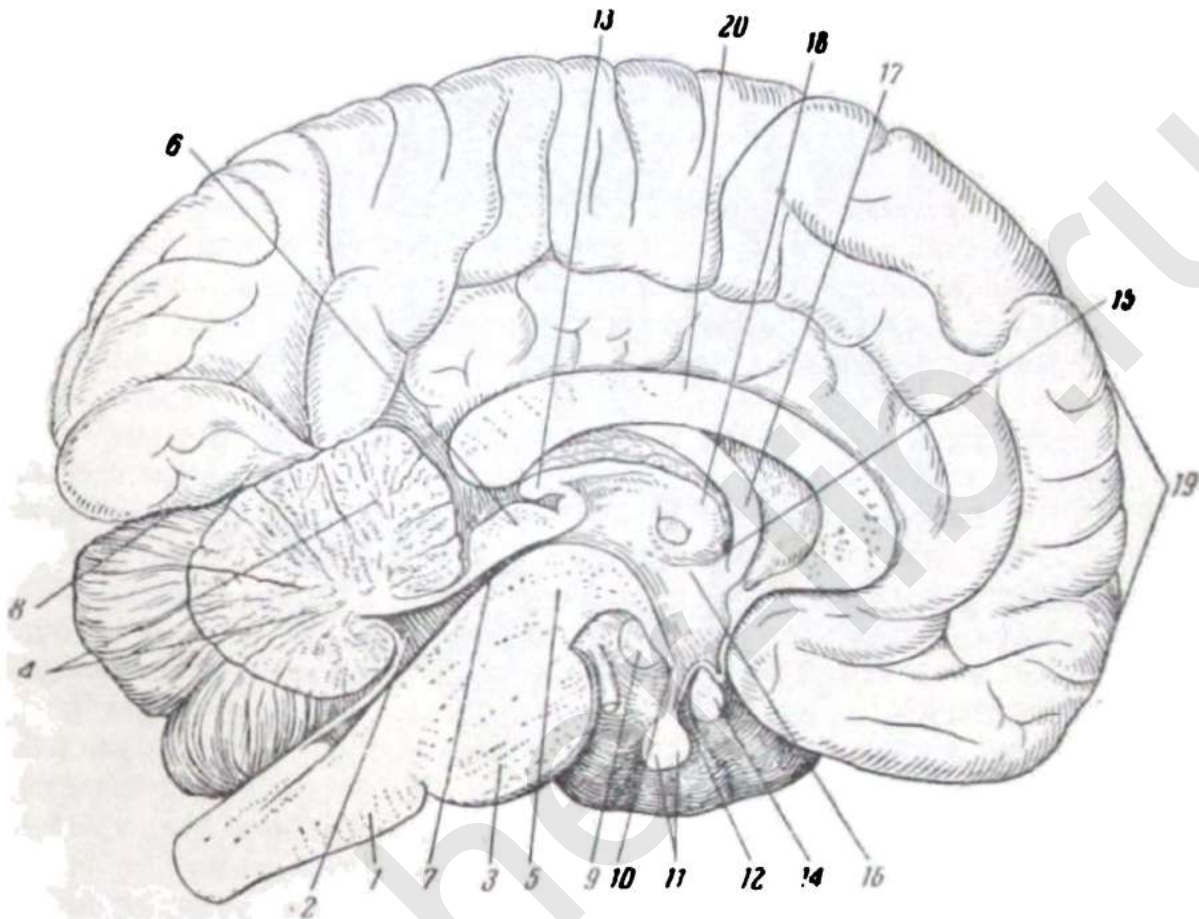


Рис. 164. Средний разрез головного мозга.

1 — продолговатый мозг; 2 — четвертый желудочек; 3 — мост мозга; 4 — мозжечок; 5 — ножка мозга; 6 — четверохолмие; 7 — водопровод мозга; 8 — поперечная борозда мозга (между большими полушариями и мозжечком); 9 — сосцевое тело; 10 — серый бугор; 11 — гипофиз; 12 — воронка; 13 — эпифиз; 14 — перекрест зрительных нервов; 15 — межжелудочковое отверстие (между боковым и третьим желудочком); 16 — борозда, отделяющая зрительный бугор от подбугровой области; 17 — септ. 18 — зрительный бугор; 19 — большое полушарие; 20 — мозолистое тело.

Продолговатый мозг и мост мозга

Продолговатый мозг (*medulla oblongata*) располагается в полости черепа на скате; книзу от него находится спинной мозг, кверху — мост мозга (рис. 165). По передней поверхности продолговатого мозга проходит щель, с каждой стороны от которой имеется два возвышения: пирамида и олива. На задней поверхности находится борозда и два задних канатика, являющихся продолжением задних столбов спинного мозга. В каждом заднем канатике различают два пучка: нежный и клиновидный.

Продолговатый мозг состоит из серого и белого вещества. Серое вещество располагается внутри в виде отдельных скоплений — ядер. Белое вещество находится снаружи.

Мост мозга (варолиев мост) представляет собой утолщение, располагающееся выше продолговатого мозга (рис. 165).

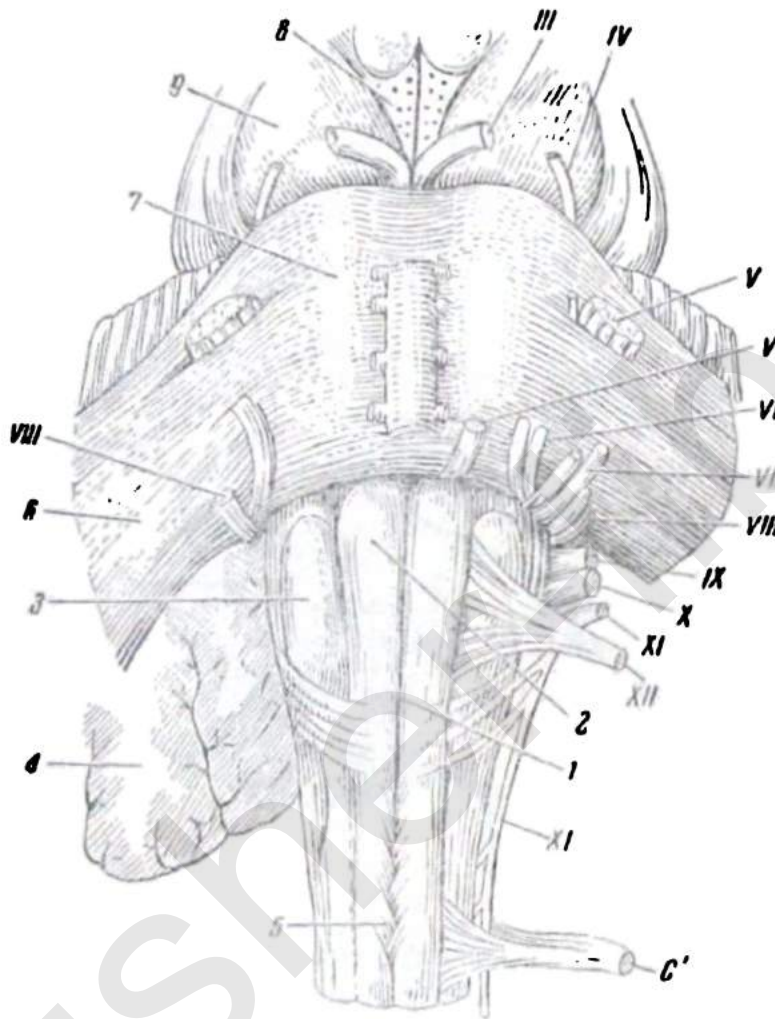


Рис. 165. Продолговатый мозг и мост с передней стороны.

1 — передняя срединная щель; 2 — пирамида продолговатого мозга; 3 — олива; 4 — мозжечок; 5 — перекрест пирамид в месте перехода продолговатого мозга в спинной мозг; 6 — ножка моста; 7 — мозговой (варолиев) мост; 8 — ямка между ножками мозга; 9 — ножка мозга; III, IV, V, VI, VII, VIII, IX, X, XI, XII — соответствующие пары черепномозговых нервов; VIII — промежуточный нерв; C' — первый спинномозговой нерв.

Кверху от моста находятся ножки мозга. Боковые отделы его сужены и называются ножками моста, соединяющими мост с мозжечком. Мост мозга, как и продолговатый мозг, состоит из серого и белого вещества. Серое вещество находится внутри в виде отдельных скоплений — ядер, белое вещество — снаружи. Большая часть ядер продолговатого мозга и моста являются ядрами черепномозговых нервов. Отростки клеток этих ядер вы-

ходят из мозга и образуют черепномозговые нервы. В составе белого вещества продолговатого мозга и моста проходят нервные волокна тех проводящих путей, которые расположены в спинном мозгу, и волокна, соединяющие ядра черепномозговых нервов с корой больших полушарий и с другими отделами головного мозга, а также со спинным мозгом. Задняя поверхность продолговатого мозга и моста образует так называемую ромбовидную ямку, которая является дном четвертого желудочка.

Четвертый желудочек (см. рис. 164) — небольшая полость, у которой различают две стенки: дно (ромбовидную ямку) и крышу. В толще мозгового вещества области ромбовидной ямки заложены ядра моста и продолговатого мозга. Крыша образована тонкими пластинками мозгового вещества, прилежащими к мозжечку. Четвертый желудочек сообщается с каналом спинного мозга, с третьим желудочком и с подпаутинным пространством.

Функции продолговатого мозга и моста. Функции продолговатого мозга и моста, как и спинного мозга, составляют: 1) проведение возбуждения и 2) рефлекторная деятельность.

Проводниковая функция связана с тем, что в продолговатом мозгу и мосту находятся нисходящие и восходящие проводящие пути. По нервным волокнам этих путей импульсы передаются из головного мозга в спинной и из спинного в головной.

Рефлекторная функция связана с тем, что здесь заложены ядра черепномозговых нервов и центры различных рефлекторных актов. В ромбовидной ямке располагаются ядра восьми пар черепномозговых нервов — с V по XII.

В продолговатом мозгу заложены жизненно важные центры. К числу их относятся описанные раньше центр сердечной деятельности и центр дыхания. Каждый центр представляет собой скопление нервных клеток и регулирует деятельность определенных органов. Из центра при его возбуждении нервные импульсы передаются по двигательным нервам к органу и вызывают изменение его деятельности (усиление или торможение). Так, центр сердечной деятельности, находящийся в продолговатом мозгу, посылая импульсы к сердцу по блуждающему нерву, оказывает на него тормозящее влияние. Импульсы, идущие к сердцу по симпатическому нерву, усиливают его деятельность.

Вместе с центром сердечной деятельности в продолговатом мозгу находится сосудодвигательный центр, при возбуждении которого происходит расширение кровеносных сосудов. Этот центр тесно связан с сосудодвигательными центрами спинного мозга, возбуждение которых сопровождается сужением кровеносных сосудов. В продолговатом мозгу заложены также центры многих пищеварительных (слюноотделение, отделение желудочного и поджелудочного сока, глотание и др.) и защитных (кашель, рвота и др.) рефлексов. Эти центры связаны с соответствующими органами при помощи черепномозговых нервов.

Средний мозг

Средний мозг (mesencephalon) лежит кпереди от моста мозга (рис. 164). В нем различают две ножки мозга и четверохолмие. Полость среднего мозга представляет узкую щель и называется водопроводом мозга. Он соединяет четвертый желудочек с третьим. Ножки мозга состоят из серого и белого вещества. Серое вещество находится внутри и

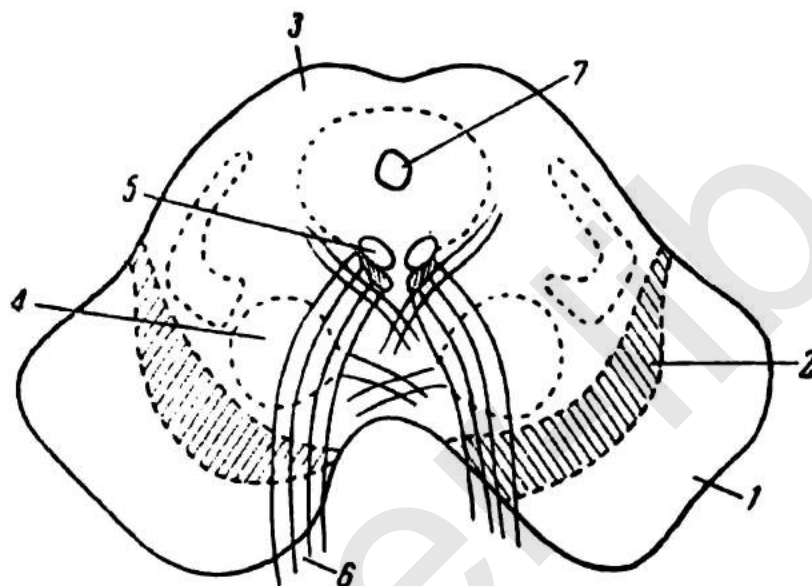


Рис. 166. Поперечный разрез среднего мозга (схематично).

1 — ножка мозга; 2 — черное вещество; 3 — четверохолмие; 4 — красное ядро; 5 — ядро III пары черепномозговых нервов; 6 — III черепномозговой нерв; 7 — водопровод мозга.

представлено ядрами. Наиболее крупные из них называются черным веществом и красным ядром (рис. 166). В ножках мозга лежат также ядра III и IV пары черепномозговых нервов.

Белое вещество ножек мозга состоит из нервных волокон нисходящих (двигательных) и восходящих (чувствительных) проводящих путей.

Четверохолмие имеет четыре возвышения — бугорка: два верхних и два нижних (рис. 167). В верхних бугорках заложены скопления нервных клеток — подкорковые зрительные центры. В нижних бугорках располагаются подкорковые слуховые центры.

Функции среднего мозга. Функции среднего мозга разнообразны. Проводящие пути, расположенные в ножках мозга, служат для проведения возбуждения от вышележащих отделов

мозга к нижележащим (нисходящие пути) и наоборот (восходящие пути). Подкорковые центры, заложенные в четверохолмии, имеют отношение к восприятию световых и звуковых раздражений. Они связаны со спинным мозгом и являются центрами так называемых ориентировочных рефлексов. Сущность этих рефлекс-

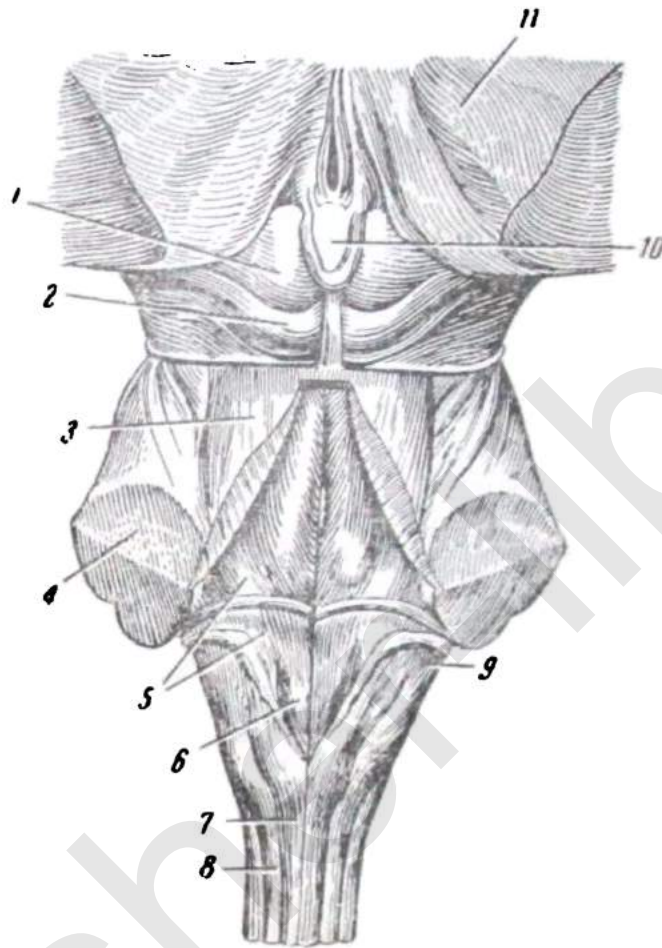


Рис. 167. Стволовая часть мозга сзади (мозжечок удален).

1 — верхний бугорок четверохолмия; 2 — нижний бугорок четверохолмия; 3 — ножка мозжечка к четверохолмию; 4 — ножка мозжечка к мосту; 5 — ромбовидная ямка; 6 — место расположения ядра XII черепномозгового нерва; 7 — нежный пучок; 8 — клиновидный пучок; 9 — ножка мозжечка к продолговатому мозгу; 10 — эпифиз; 11 — зрительный бугор.

сов состоит в том, что животное поворачивает голову по направлению к появившемуся свету или раздавшемуся звуку.

В среднем мозгу происходит замыкание дуги зрачкового рефлекса (сужение зрачка при ярком освещении). Ядра ножек мозга участвуют в регуляции тонуса мышц и его распределении: регулируют степень напряжения различных групп мышц, например, сгибателей и разгибателей. Вследствие этого, животное, у которого удалены полушария, но сохранен средний мозг и нижележащие отделы центральной нервной системы, сохраняет

способность самостоятельно вставать и удерживать определенную позу.

Регуляция тонуса мышц и его распределение между различными группами мышц происходят также во время сложных движений. Нервные импульсы из среднего мозга передаются к мышцам через спинной мозг. К передним рогам последнего идут нервные волокна от красных ядер ножек мозга. С другой стороны, к ядрам ножек мозга передаются импульсы из мозжечка, ядер полушарий мозга и коры головного мозга и оказывают на них регулирующее влияние.

Промежуточный мозг

Промежуточный мозг (diencephalon) располагается впереди от ножек мозга (см. рис. 164). К нему относятся два зрительных бугра, подбугровая область и две пары коленчатых тел (наружные и внутренние).

Зрительные бугры — самые крупные образования промежуточного мозга. Они состоят преимущественно из нервных клеток, которые образуют ядра.

Подбугровая область располагается книзу от зрительных бугров. Наиболее значительные образования этой области — серый бугор и сосочковые тела. В этих образованиях заложены скопления нервных клеток — ядра. Серый бугор книзу продолжается в гипофиз.

Коленчатые тела располагаются кзади от зрительных бугров, содержат скопления нервных клеток.

Между двумя зрительными буграми находится щелевидная полость — третий желудочек. При помощи двух межжелудочковых отверстий он сообщается с боковыми желудочками больших полушарий, а при помощи водопровода мозга — с четвертым желудочком.

Функции промежуточного мозга. Зрительные бугры являются промежуточными (подкорковыми) центрами чувствительности. Сюда подходят восходящие проводящие пути, по которым передается возбуждение от всех рецепторов тела человека. Зрительные бугры посредством нервных волокон связаны с разными отделами коры головного мозга. Нервные импульсы, идущие к коре больших полушарий, предварительно поступают в подкорковый центр чувствительности — зрительные бугры.

Кроме того, зрительные бугры связаны с так называемыми бледными телами. Бледные тела располагаются кнаружи от зрительных бугров и являются подкорковыми двигательными центрами. Поражение зрительных бугров вызывает различные нарушения чувствительности (снижение или полное отсутствие того или иного вида чувствительности). Поражение бледных тел сопровождается нарушением движений.

В подбугровой области заложены вегетативные центры, регулирующие обмен веществ, теплообразование и теплоотдачу. На функцию этих центров оказывает влияние кора. При повреждении подбугровой области наблюдаются нарушения обмена веществ и теплорегуляции.

Наружные коленчатые тела являются промежуточными (подкорковыми) зрительными центрами, внутренние коленчатые тела — слуховыми. Импульсы, передающиеся от соответствующих органов чувств в кору головного мозга, проходят через коленчатые тела. Поэтому повреждение коленчатых тел вызывает нарушение зрения или слуха.

Мозжечок

Мозжечок (cerebellum) располагается кзади от продолговатого мозга и моста (см. рис. 164). В нем различают два полушария и среднюю часть — червячок. Состоит мозжечок из

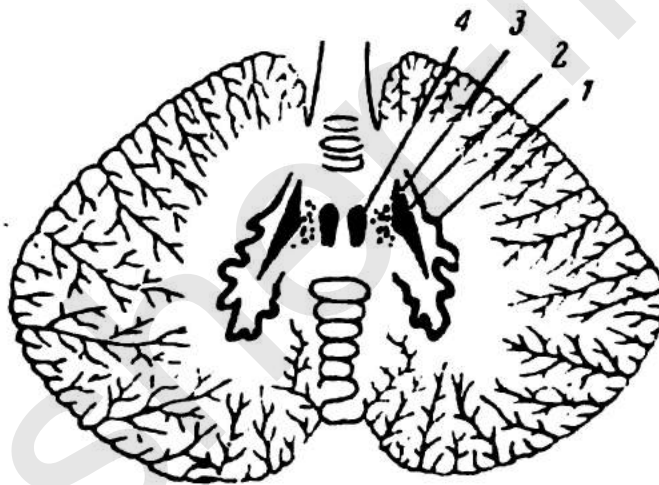


Рис. 168. Горизонтальный разрез мозжечка
1—зубчатое ядро; 2, 3 и 4—другие ядра мозжечка

серого и белого вещества. Серое вещество образует снаружи сплошной слой — кору мозжечка. Под корой находится белое вещество, внутри которого имеются ядра мозжечка (рис. 168). Самое крупное из них зубчатое ядро.

Мозжечок связан с другими отделами головного мозга посредством нервных волокон, которые образуют валикообразные утолщения — ножки мозжечка. Их три пары: верхние соединяют мозжечок со средним мозгом, средние (ножки моста) — с мостом и нижние — с продолговатым мозгом (см. рис. 167).

Функции мозжечка. О функциях мозжечка мнение составлено на основании наблюдений над животными, у которых специально удаляли мозжечок, и над больными при заболеваниях, связанных с патологическими изменениями в мозжечке.

После удаления мозжечка у животных нарушается равновесие и координация движений (атаксия). Движения у таких животных несогласованы, неточны и неловки (рис. 169). Одновременно наблюдается понижение тонуса мышц (атония), быстро наступает мышечная утомляемость даже при незначительных движениях, появляются дрожательные движения головы и другие нарушения.

У больных при поражении мозжечка возникают расстройства движений, понижение мышечного тонуса, головокружения и т. д.

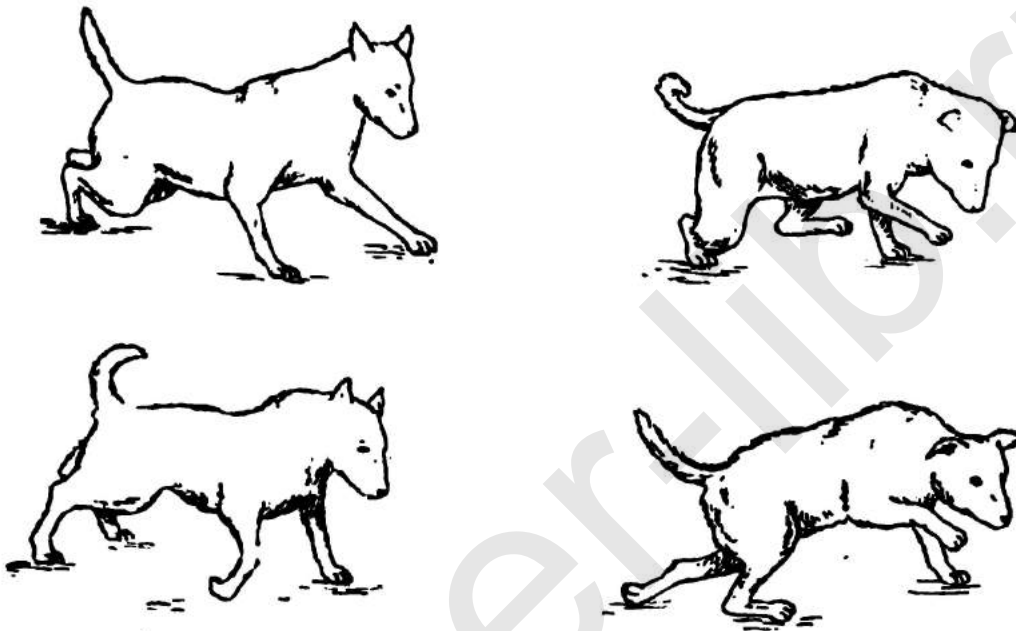


Рис. 169. Расстройство движений при поражении мозжечка.

На основании этих наблюдений считают, что основной функцией мозжечка является регуляция координированных движений, поддержание и распределение тонуса мышц, сохранение равновесия. На деятельность мозжечка оказывает свое влияние кора больших полушарий.

Большие полушария

Больших полушарий два — правое и левое. Они состоят из серого и белого вещества. Серое вещество образует наружный слой полушарий — кору головного мозга, или кору больших полушарий. Белое вещество находится под корой головного мозга. Внутри белого вещества располагаются отдельные скопления нервных клеток — ядра больших полушарий (ядра основания мозга). Самые крупные из них хвостатое ядро и чечевицеобразное ядро (рис. 170), составляющие вместе так называемое полосатое тело.

Чечевицеобразное ядро прослойкой белого вещества разделено на две части: скорлупу и бледное тело.

В каждом полушарии различают четыре доли: лобную, теменную, височную и затылочную. На поверхности полушарий имеются углубления — борозды и щели и возвышения — извилины (рис. 171). Углубление между лобной долей и теменной называется центральной бороздой, между теменной и затылочной — теменно-затылочной щелью. Височная доля отделена от лобной и теменной доли боковой

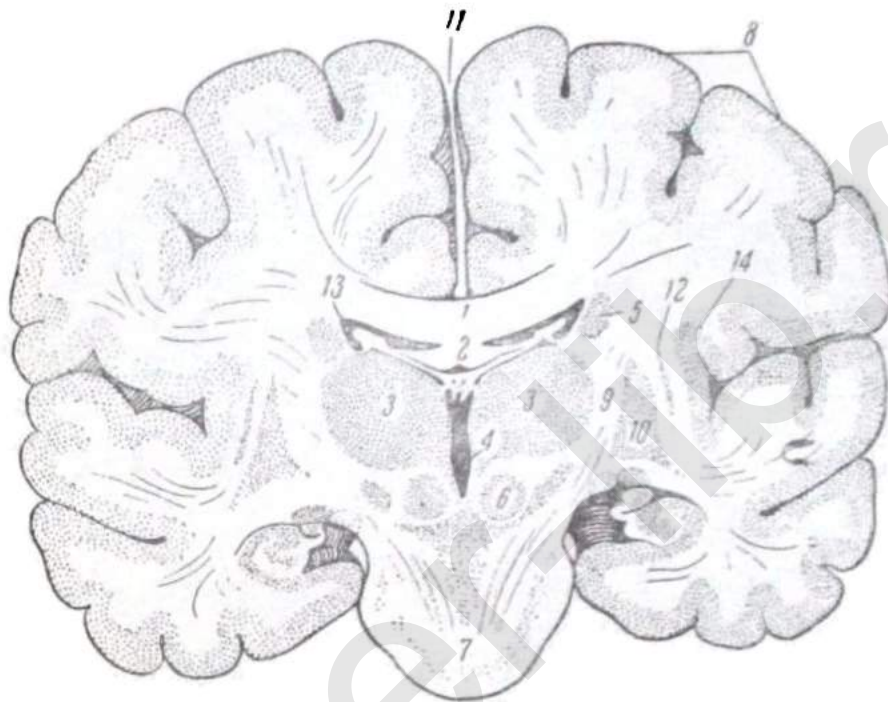


Рис. 170. Фронтальный разрез головного мозга.

1 — мозолистое тело; 2 — свод; 3 — зрительный бугор; 4 — третий желудочек; 5 — хвостатое ядро; 6 — красное ядро; 7 — мост; 8 — кора больших полушарий; 9 — внутренняя капсула; 10 — чечевицеобразное ядро; 11 — щель между полушариями; 12 — ограда; 13 — боковой желудочек; 14 — островок.

щелью, в глубине которой находится небольшая долька — островок. На лобной доле в свою очередь различают предцентральную борозду и две лобные борозды — верхнюю и нижнюю. Между центральной и предцентральной бороздой находится передняя центральная извилина; лобные борозды отделяют три лобных извилин: верхнюю, среднюю и нижнюю.

На теменной доле различают позадицентральную и межтеменную борозды, заднюю центральную извилину, верхнюю и нижнюю теменные дольки.

На височной доле четыре борозды отделяют пять извилин: верхнюю, среднюю и нижнюю височные, веретенообразную и извилину морского коня.

На затылочной доле различают шпорную щель, язычную извилину, клин и другие борозды и извилины.

Оба полушария соединены между собой при помощи так называемого мозолистого тела, которое состоит из нервных волокон.

Нижняя поверхность полушарий и ствoловой части мозга называется основанием мозга.

Боковые желудочки. В каждом полушарии имеется полость неправильной формы — боковой желудочек. В боковом желудочке различают четыре части: центральную часть (в теменной доле), передний рог (в лобной доле), нижний рог (в височной доле) и задний рог (в затылочной доле). Стенки бокового желудочка образованы веществом полушарий. В боковых желудочках, как и в других желудочках мозга, находится цереброспинальная жидкость. Каждый боковой желудочек сообщается с третьим желудочком.

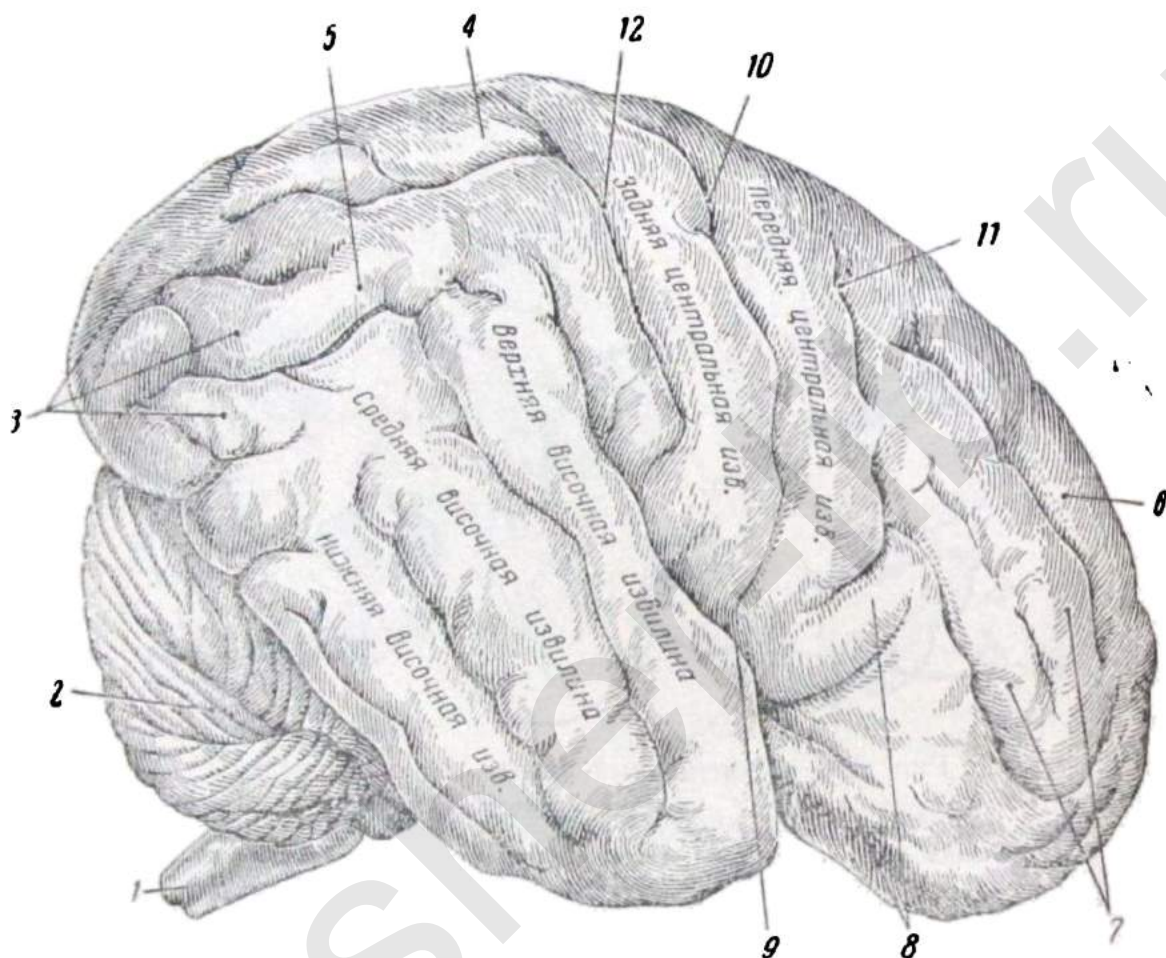


Рис. 171. Извилины и борозды полушарий мозга.

1 — спинной мозг; 2 — мозжечок; 3 — извилины на затылочной доле; 4 — верхняя теменная долька; 5 — нижняя теменная долька; 6 — верхняя лобная извилина; 7 — средняя лобная извилина; 8 — нижняя лобная извилина; 9 — боковая щель; 10 — центральная борозда; 11 — предцентральная борозда; 12 — позадицентральная борозда.

сочной доле) и задний рог (в затылочной доле). Стенки бокового желудочка образованы веществом полушарий. В боковых желудочках, как и в других желудочках мозга, находится цереброспинальная жидкость. Каждый боковой желудочек сообщается с третьим желудочком.

Ядра полушарий являются подкорковыми двигательными центрами. Они участвуют в регуляции таких сложных двигательных актов, как ходьба, бег и др. Деятельность этих центров контролируется корой головного мозга. Ядра полушарий, в частности, бледные тела, как было отмечено выше, связаны с подкорковым чувствительным центром — зрительными буграми.

Нервные импульсы с клеток зрительных бугров могут передаваться на клетки бледных тел, а отсюда в стволую часть головного мозга и в спинной мозг.

Белое вещество полушарий состоит из нервных волокон, соединяющих различные отделы центральной нервной системы. Одни волокна осуществляют связь между двумя полушариями, другие — между разными отделами одного и того же полушария, третьи — между корой головного мозга и нижележащими отделами центральной нервной системы. Нервные волокна, соединяющие кору с другими отделами центральной нервной системы, называются проекционными. Они составляют прослойку белого вещества — внутреннюю капсулу (*capsula interna*). Внутренняя капсула располагается между хвостатым ядром и зрительным бугром, с одной стороны, и чечевицеобразным ядром — с другой (рис. 170). Волокна внутренней капсулы входят в состав проводящих путей, которые из полушарий переходят в ножки мозга, затем в мост, продолговатый и спинной мозг. По одним проводящим путям импульсы проводятся из коры головного мозга (нисходящие пути), по другим — в кору (восходящие пути).

Проводящие пути. Кора головного мозга связана с другими отделами нервной системы при помощи проводящих путей. По чувствительным, или восходящим, путям нервные импульсы передаются в кору головного мозга, по двигательным, или нисходящим, путям — из коры. На рис. 172А и 172Б схематично представлены важнейшие чувствительные и двигательные проводящие пути.

Проводники болевой и температурной чувствительности (см. «Органы чувств»). Чувствительные нервные волокна, по которым передаются импульсы от болевых и температурных рецепторов кожи, проходят в составе спинно-мозговых нервов и в спинном мозгу вступают в контакт с клетками задних рогов. Отростки клеток задних рогов образуют лучок, носящий название спинно-бугорного (спинно-галамического) пути. Волокна этого пути переходят в спинном мозгу на противоположную сторону и по его боковым столбам поднимаются кверху, проходят через продолговатый мозг, варолиев мост и ножку мозга к клеткам зрительного бугра. Отростки клеток зрительного бугра в свою очередь проходят в составе внутренней капсулы к коре области задней центральной извилины. В связи с тем, что волокна спинно-бугорного пути в спинном мозгу переходят на противоположную сторону, нервные импульсы от кожи правой половины тела передаются в кору левого полушария, а от кожи левой половины — в кору правого полушария головного мозга.

Проводники мышечно-суставной чувствительности (см. «Органы чувств»). Чувствительные нервные волокна, по которым передаются в кору импульсы от рецепто-

ров, находящихся в мышцах, суставах и связках, проходят в составе спинномозговых нервов и вступают в спинной мозг. В спинном мозгу эти волокна не прерываются, а поднимаются кверху в составе нежного и клиновидного пучков по задним

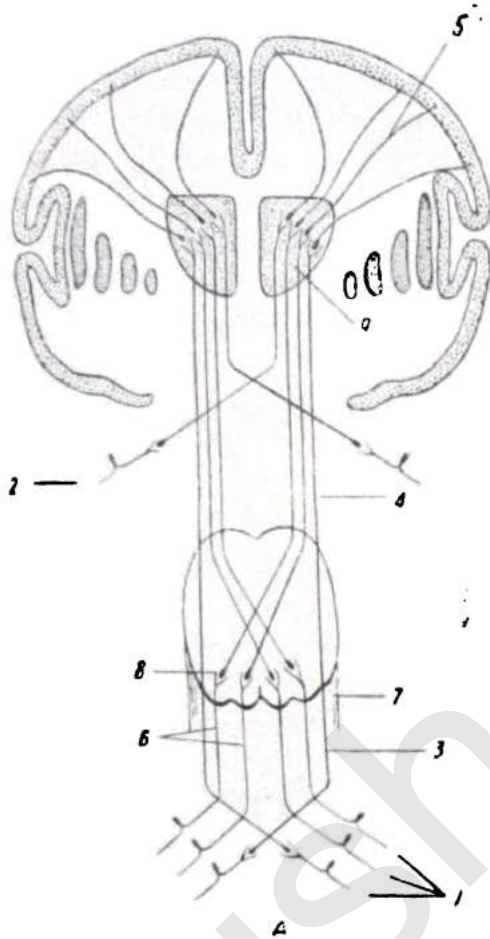


Рис. 172 А. Схема чувствительных проводящих путей.

1 — чувствительные волокна спинномозгового нерва; 2 — чувствительные волокна черепномозгового нерва; 3, 4, 5 — проводники болевой и температурной чувствительности (спинно-таламический путь); 6 — проводники «мышечно-суставной» чувствительности (нежный и клиновидный пучки); 7 — продолговатый мозг; 8 — ядра нежного и клиновидного пучков; 9 — зрительный бугор

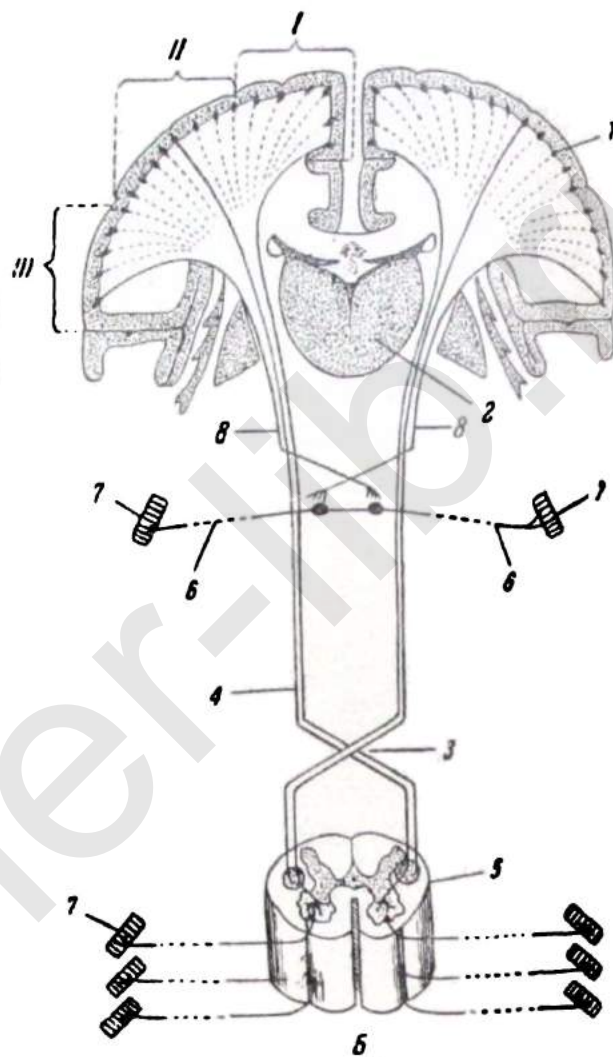


Рис. 172 Б. Схема двигательных проводящих путей.

I, II и III — двигательная область коры; 1 — кора мозга; 2 — зрительный бугор; 3 — перекрест пирамидного пути; 4 — пирамидный путь; 5 — отрезок спинного мозга; 6 — двигательный черепномозговой нерв; 7 — мышцы; 8 — корково-ядерный проводящий путь.

столбам в продолговатый мозг. Здесь они вступают в контакт с клетками специальных ядер. От клеток ядер отходят нервные волокна, которые переходят в продолговатом мозгу на противоположную сторону и поднимаются кверху по варолиевому мосту и ножке мозга к зрительному бугру. Отростки клеток зрительного бугра в свою очередь проходят по внутренней капсуле к коре больших полушарий.

Двигательные проводящие пути. Одним из важнейших путей, по которым передаются импульсы из коры головного мозга, является пирамидный, или кортико-спинальный, путь. Этот путь начинается от пирамидных клеток передней центральной извилины больших полушарий. Волокна кортико-спинального пути проходят в составе внутренней капсулы, а затем через ножки мозга, варолиев мост и пирамиды продолговатого мозга. В нижнем отделе продолговатого мозга большая часть волокон этого пути перекрещивается, т. е. переходит с одной стороны на другую, и спускается в боковые столбы спинного мозга; меньшая часть волокон проходит по его передним столбам. В спинном мозгу волокна кортико-спинального пути подходят к клеткам передних рогов. От клеток передних рогов нервные импульсы передаются по двигательным волокнам спинномозговых нервов к мышцам.

В связи с тем, что волокна кортико-спинального пути в продолговатом мозгу переходят на противоположную сторону, нервные импульсы передаются по этому пути от коры правого полушария к мышцам левой половины тела, а от коры левого полушария — к мышцам правой половины тела.

От нижнего отдела передней центральной извилины больших полушарий начинается корково-бульбарный, или корково-ядерный, путь, волокна которого подходят к двигательным ядрам черепномозговых нервов. От клеток этих ядер нервные импульсы передаются по двигательным волокнам черепномозговых нервов к соответствующим мышцам.

Кора головного мозга представляет собой слой серого вещества толщиной в 2—4 мм. Общая поверхность коры из-за наличия борозд и извилин составляет около 22 м². Кора имеет сложное гистологическое строение. Под микроскопом в ней различают несколько слоев нервных клеток и нервных волокон (рис. 173). Клетки по форме, величине и взаимному расположению разнообразны. В коре насчитывается около 14 миллиардов нервных клеток. Впервые обратил внимание на сложность строения коры русский ученый В. А. Бец (1874). Он установил, что каждый участок коры отличается по строению от других участков, и описал в коре некоторые формы нервных клеток.

У различных животных кора головного мозга развита не одинаково. В процессе эволюции кора возникла позднее других отделов нервной системы. Она появляется впервые у рептилий. В каждом следующем классе позвоночных животных этот отдел головного мозга постепенно усложняется. Наиболее сложное строение кора имеет у высших млекопитающих. Особого развития большие полушария и кора достигли у человека. По мере развития коры повышается значение ее как высшего отдела нервной системы, регулирующего все функции организма и осуществляющего связь организма с внешней средой.

И. П. Павлов установил основные физиологические закономерности в деятельности коры больших полушарий, создав учение о высшей нервной деятельности.




Рис. 173. Строение коры головного мозга (схема).

А — расположение нервных клеток в коре.

Цифрами 1, 2, 3, 4, 5, 6 обозначены шесть слоев клеток

Б — расположение нервных волокон в коре.

Высшая нервная деятельность

Деятельность коры головного мозга, как и других отделов нервной системы, имеет рефлекторный характер. Положение о рефлекторной деятельности мозга было высказано И. М. Сеченовым в его книге «Рефлексы головного мозга», вышедшей в свет в 1863 г. Объективное изучение процессов, происходящих в коре головного мозга, стало возможно только после открытия И. П. Павловым метода условных рефлексов. Пользуясь этим методом, он установил основные закономерности деятельности коры больших полушарий, показав, что в основе психической

деятельности человека лежат физиологические процессы, происходящие в коре. До И. М. Сеченова и И. П. Павлова было распространено мнение, что психическая деятельность или, как говорили, «душевная жизнь», не связана с телесной деятельностью, т. е. с процессами, происходящими в человеческом теле. Некоторые ученые считали, что изучение психической деятельности человека вообще невозможно. Такого взгляда придерживаются и сейчас многие буржуазные ученые.

И. П. Павлов доказал, что психическая деятельность имеет материальную основу и что она является проявлением работы головного мозга. Наше мышление связано с деятельностью высшего отдела головного мозга — коры больших полушарий. Благодаря мышлению человек открывает законы природы, что позволяет ему переделывать ее.

И. П. Павлов установил, что основой деятельности коры головного мозга, названной им высшей нервной деятельностью, является условный рефлекс.

Понятие о безусловных и условных рефлексах

Рефлексы подразделяют на две группы: безусловные и условные.

Безусловные рефлексы — это рефлексы врожденные, передающиеся по наследству. К числу таких рефлексов относятся зрачковый, сосательный, глотательный, сухожильные и многие другие. Рефлекторные дуги безусловных рефлексов имеются уже к моменту рождения. Они постоянны, т. е. включают определенные рецепторы, чувствительные нервы, центры и двигательные нервы. Безусловные рефлексы возникают в ответ на определенные раздражители. Так, безусловный рефлекс слюноотделения проявляется только при действии пищи на вкусовые сосочки (рис. 174, I). Возникшее возбуждение передается по чувствительным (вкусовым) нервам в центр слюноотделения, который находится в продолговатом мозгу. Из продолговатого мозга нервные импульсы проводятся по двигательным (секреторным) нервам к слюнным железам. Центры различных безусловных рефлексов располагаются в разных отделах спинного и головного мозга.

Условные рефлексы — рефлексы приобретенные, возникают на протяжении жизни животного или человека. Они строго индивидуальны и непостоянны, т. е. могут исчезать и снова появляться. Условные рефлексы возникают на любые раздражители — условные раздражители, или сигналы. Так, если раздражителем при безусловном пищевом рефлексе является только действие пищи на вкусовые сосочки языка, то условный пищевой рефлекс возникает при одном виде и запахе пищи. Условные рефлексы — это функция коры головного мозга. Рефлекторные дуги условных рефлексов замыкаются обязательно в коре

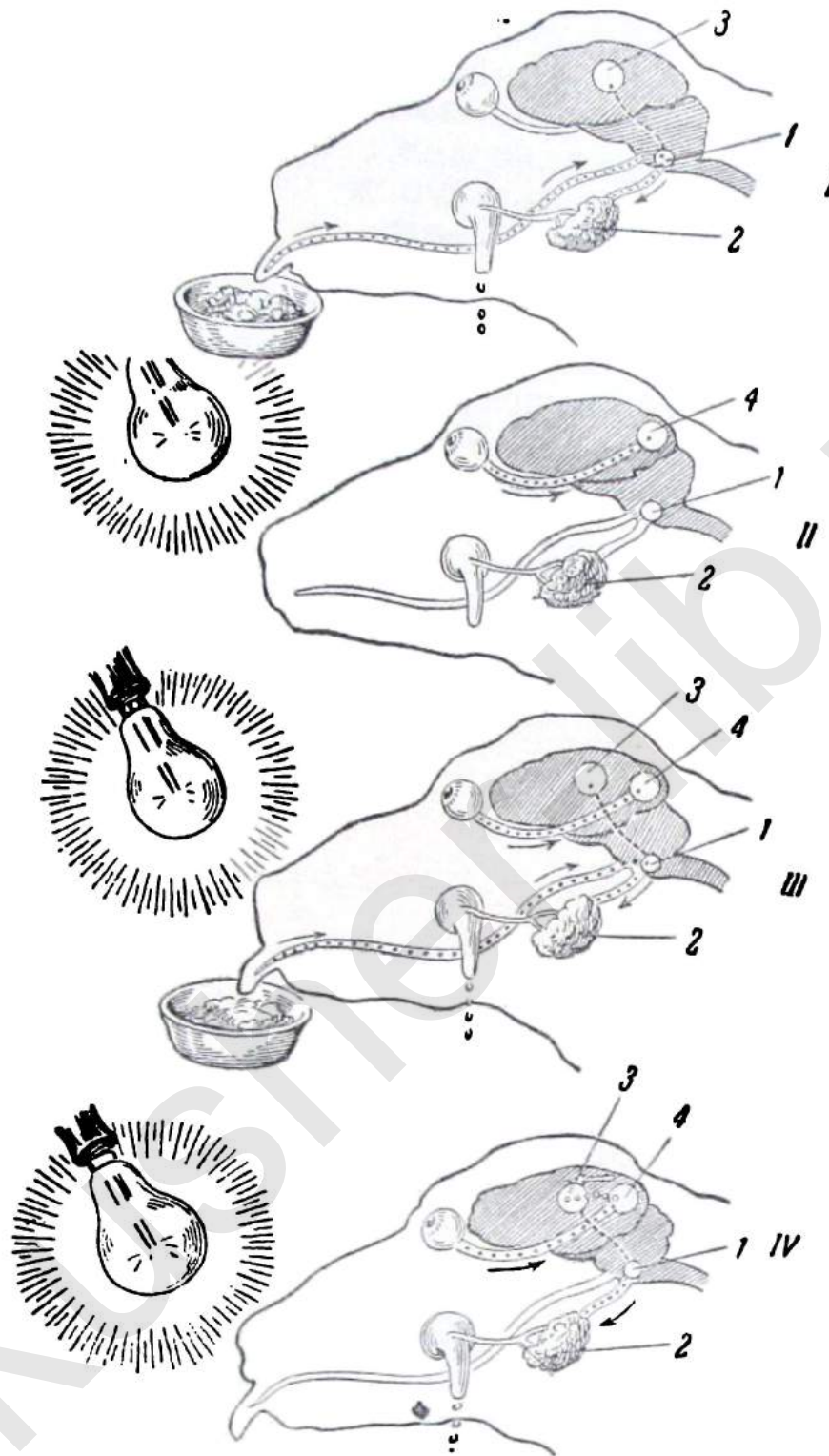


Рис. 174. Схема образования условного рефлекса.

I — безусловный слюноотделительный рефлекс; *II* — действие условного раздражителя (свет электрической лампы) и возникновение очага возбуждения в зрительной зоне коры; *III* — подкрепление условного раздражителя безусловным; в коре одновременно два очага возбуждения: один — в зрительной, другой — в пищевой зоне; *IV* — образование условного рефлекса; стрелкой показана возникающая временная связь в коре между зрительной и пищевой зоной.

1 — центр слюноотделения в продолговатом мозгу; *2* — слюнная железа; *3* — очаг возбуждения в пищевой зоне; *4* — очаг возбуждения в зрительной зоне.

больших полушарий и носят временный характер. Условные рефлексы вырабатываются только на основе безусловных. И. П. Павлов считал, что при определенных условиях в процессе эволюции условные рефлексы могут стать безусловными.

Посредством безусловных и условных рефлексов организм приспособляется к окружающей среде. Безусловные рефлексы обеспечивают приспособление организма только к определенным изменениям среды. Условные рефлексы представляют временные связи животного организма со средой, в которой он находится. С их помощью организм приспособляется к постоянно меняющимся разнообразным условиям среды.

Условия образования условных рефлексов. Образование условных рефлексов происходит при определенных условиях. Обязательным условием является совпадение во времени действия условного раздражителя с действием безусловного раздражителя. Иными словами, условный раздражитель должен быть подкреплён безусловным раздражителем. Так, условнорефлекторное отделение слюны на вид и запах пищи явилось результатом совпадения действия этих раздражителей с приемом пищи. Необходимо также, чтобы начало действия условного раздражителя несколько предшествовало действию безусловного раздражителя. Условный рефлекс образуется в том случае, если совпадение действия условного и безусловного раздражителя повторяется несколько раз. Предположим, что необходимо выработать у животного условный слюноотделительный рефлекс на световое раздражение. В качестве условного раздражителя берут свет электрической лампы (рис. 174, II). Безусловным раздражителем служит пища, в ответ на введение которой всегда выделяется слюна. Электрический свет включается за несколько секунд до того, как животное получит корм, и не выключается до конца еды. Если включение электрического света повторить несколько раз одновременно с едой, то выработается условный слюноотделительный рефлекс на свет и отделение слюны будет происходить в ответ на включение света без приема пищи (рис. 174, III, IV). В приведенном примере свет стал условным пищевым раздражителем, сигналом раздражения, вызываемого пищей.

Как показал И. П. Павлов, выработанные условные рефлексы могут быть основой для образования новых условных рефлексов. Такие условные рефлексы называются рефлексами второго порядка. На основе рефлексов второго порядка образуются даже рефлексы третьего порядка.

Условные рефлексы в обычных жизненных условиях вырабатываются не только на отдельные раздражители, но и на комплекс раздражителей, действующих на организм одновременно.

В лабораториях выработку условных рефлексов у животных производят в специальных помещениях, называемых «камерами»

условных рефлексов (рис. 175). Такие камеры изолированы от посторонних раздражителей. Включение условных раздражителей и наблюдение за рефлекторной деятельностью производятся с помощью специальных приборов. В опытах над животными применяются самые разнообразные раздражители: свет, механическое раздражение, стук метронома и др.

Методику выработки условных рефлексов разработал И. П. Павлов.

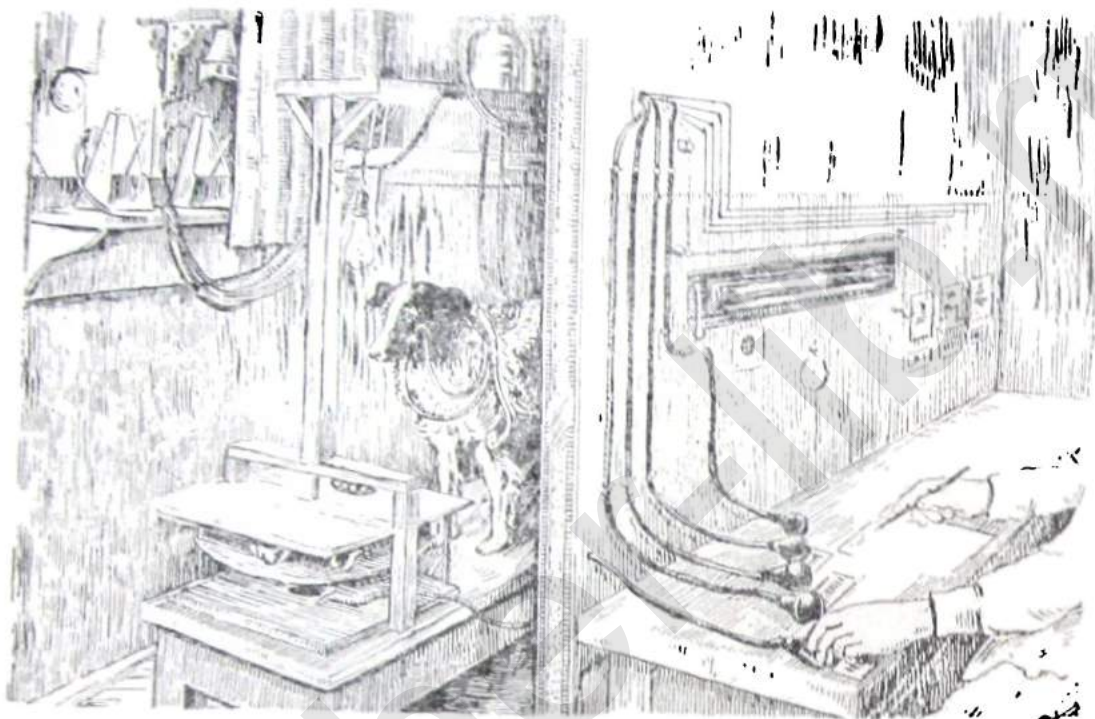


Рис. 175. Камера для изучения условных рефлексов.
Слева — внутренняя часть камеры, справа — внешняя часть.

В лаборатории ученика И. П. Павлова — Н. И. Красногорского с помощью метода условных рефлексов были выполнены первые исследования деятельности коры головного мозга у детей. В этом направлении продолжают вести исследования, кроме Н. И. Красногорского, известные советские физиологи А. Г. Иванов-Смоленский, Н. И. Касаткин и др. Они экспериментально доказали, что деятельность коры головного мозга у ребенка носит условнорефлекторный характер. По мере развития ребенка, в результате общения с людьми, под влиянием постоянных воздействий окружающей среды в коре головного мозга возникают все новые и новые условнорефлекторные связи. В конечном счете вся деятельность человека, все его поведение представляет сочетание огромного количества очень сложных условных рефлексов с имеющимися безусловными рефлексам.

Проявление безусловных рефлексов, как уже было отмечено, связано с деятельностью спинного мозга и подкорковых центров головного мозга. Раздражение рецептора вызывает

возбуждение, которое по чувствительному нерву передается в центр безусловного рефлекса, а оттуда по двигательному нерву — к органу. Рефлекторная дуга такого рефлекса постоянна.

Условные рефлексы вырабатываются только в высшем отделе центральной нервной системы — в коре головного мозга. При действии безусловных раздражителей на рецепторы нервные импульсы передаются не только в подкорковые центры (центры безусловных рефлексов), но и в кору головного мозга. В определенном участке коры возникает возбуждение или, как принято говорить, в коре появляется очаг возбуждения. Если одновременно действует условный раздражитель, то в коре возникает второй очаг возбуждения. Так, в опыте с выработкой условного слюноотделительного рефлекса на свет один очаг возбуждения в коре возник в ответ на пищевой раздражитель, другой — на раздражение светом. Между этими двумя очагами возбуждения возникает временная связь. После нескольких сочетаний действия условного и безусловного раздражителя временная связь становится более прочной. Установление связи между различными очагами возбуждения в коре И. П. Павлов назвал замыканием. В результате замыкания происходит образование условного рефлекса. Возбуждение, вызванное действием условного раздражителя, по чувствительному нерву поступает в участок коры, воспринимающей это раздражение. Благодаря временной связи приходит в состояние возбуждения и участок коры, воспринимающий безусловное раздражение и связанный с центром безусловного рефлекса. Из последнего импульсы передаются по двигательному нерву к органу и вызывают ответную реакцию. В нашем примере возбуждение от глаза (при раздражении его светом) передается в участок коры, воспринимающий световые раздражения, оттуда — в участок коры, воспринимающий пищевые раздражения, затем в центр слюноотделения, расположенный в продолговатом мозгу. Из центра слюноотделения импульсы по двигательным (секреторным) нервам идут к слюнным железам и вызывают отделение слюны (см. рис. 174).

По такому же принципу образуются и другие условные рефлексы.

Торможение в коре головного мозга

В коре головного мозга, как и в других отделах нервной системы, наряду с процессами возбуждения, протекают процессы торможения. Возбуждение и торможение — основные нервные процессы. Внешнее торможение сказывается в ослаблении условных рефлексов или полном их исчезновении. Различают два вида торможения условных рефлексов — внешнее и внутреннее.

Внешнее торможение условного рефлекса наступает в результате действия нового раздражителя. В коре головного мозга при этом возникает новый очаг возбуждения, который вы-

зывает угнетение (торможение) существующего очага возбуждения. В результате происходит ослабление или полное исчезновение ранее возникшего рефлекса — торможение его. Так, если во время опыта с условнорефлекторным отделением слюны на животное воздействует посторонний раздражитель (например, шум, крик), отделение слюны прекратится. Торможение существующих условных рефлексов может наступить и в процессе выработки нового рефлекса.

Внутреннее торможение возникает в тех же нервных клетках коры, с которыми связан данный условный рефлекс. Одним из видов внутреннего торможения является угасание условного рефлекса. Для того чтобы выработанные условные рефлексы сохранить, необходимо время от времени действие условного раздражителя (например, света) подкреплять действием безусловного раздражителя (пищей). Если такое подкрепление длительно не производится, то условный рефлекс ослабевает и в конце концов исчезает — условный рефлекс угасает.

Процесс торможения условных рефлексов, как и образование их, происходит на протяжении всей жизни человека. Благодаря торможению в коре исчезают ненужные временные связи.

Иррадиация и концентрация в коре головного мозга

Возбуждение, возникшее в определенном участке коры головного мозга, распространяется на соседние участки. Такое распространение возбуждения носит название иррадиации. Противоположный физиологический процесс, когда «разлитое» возбуждение сосредоточивается в определенном участке коры, носит название концентрации. Эти два процесса были впервые установлены И. П. Павловым в опытах с выработкой условных рефлексов у собак. Например, у животного вырабатывается слюноотделительный рефлекс на звук определенного тона. Первоначально слюна отделяется не только в ответ на этот звук, но и на другие сходные звуки. Такая реакция объясняется тем, что в коре произошла иррадиация возбуждения. Оно не только возникло в нервных клетках, связанных с данным условным раздражением, но распространилось и на соседние участки коры, связанные со сходными раздражителями. Если условный раздражитель подкреплять безусловным (подкармливанием), а сходные с ним раздражители (звуки, близкие по тону) не подкреплять, то через некоторое время в коре произойдет концентрация возбуждения. Отделение слюны будет происходить только в ответ на действие подкрепляемого условного раздражителя. Рефлекторное слюноотделение на сходные раздражители затормозится. Таким образом происходит дифференцировка (точное различение) условных раздражителей.

Подобно возбуждению происходит иррадиация и концентрация торможения.

С концентрацией возбуждения или торможения связан процесс индукции. Концентрация возбуждения в определенном участке коры вызывает (индуцирует) в окружающих участках торможение. И, наоборот, концентрация торможения сопровождается возникновением возбуждения в соседних участках. Кора может вызывать положительную индукцию в подкорковых центрах. Например, торможение коры (при алкогольном опьянении или при наркозе) вызывает возбуждение в подкорковых центрах, приводящее к двигательному беспокойству.

Аналizаторная функция коры головного мозга

Одной из функций коры головного мозга является анализ поступающих в нее раздражений. Центральная нервная система обладает способностью дифференцировать (отличать друг от друга) различные раздражители: звуковые, световые, вкусовые, болевые и др. Больше того, мы можем определять особенности каждого раздражителя. Например, при помощи глаз мы не только видим предметы, но и различаем яркость освещения, цвет и его оттенки, форму предметов, расстояние, на котором они от нас находятся. И. П. Павлов писал: «Если животное должно постоянно ориентироваться и приспособляться ко всем условиям, то, очевидно, организм должен обладать способностью различать элементы внешнего мира и, разлагая внешний мир на элементы, анализировать его». Анализ различных раздражений осуществляется благодаря деятельности органов чувств (рецепторов) и коры головного мозга. Первичный (наиболее простой) анализ происходит в рецепторах. Каждый рецептор воспринимает только определенные раздражения (сетчатка глаза — световые, орган слуха — звуковые и т. д.). В коре осуществляется тонкий и высший анализ раздражений. Вся кора представляет сложную систему анализаторов, в которых происходит дифференцирование раздражений. Одновременно деятельность коры проявляется в связывании, объединении различных раздражений — происходит процесс синтеза. Синтез, или замыкательная способность, осуществляется путем возникновения связей (условных рефлексов) и проявляется в виде определенной деятельности организма. Следовательно, в коре головного мозга происходит непрерывный анализ и синтез поступающих в нее раздражений, в результате чего организм отвечает на них определенными реакциями.

Значение различных областей коры головного мозга

И. П. Павлов рассматривал кору головного мозга как сложную систему анализаторов, в которых происходит анализ и синтез раздражений. Все участки коры связаны между собой, и деятельность каждого из них зависит от состояния всей коры. Однако различные области коры в функциональном отношении

и по своему строению не одинаковы. И. П. Павлов признавал наличие в коре «воспринимающих зон» — специальных областей для главных внешних рецепторов. Такие области он называл анализаторами (или мозговыми концами анализаторов), например, зрительный анализатор, слуховой, двигательный и др. Каждый анализатор в коре головного мозга состоит из центральной части, или ядра, в которой происходит высший анализ и синтез, и периферической части, где осуществляется более прос-

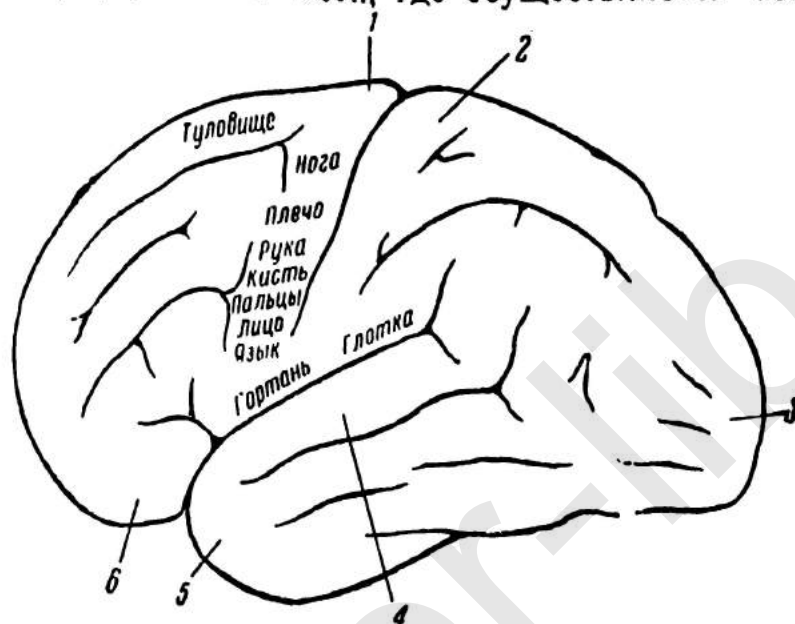


Рис. 176. Схема большого полушария с обозначением областей коры головного мозга по функциям.

1 — двигательная область; 2 — чувствительная область (температурная, болевая, осязательная чувствительность); 3 — зрительная область; 4 — слуховая область; 5 — вкусовая область; 6 — обонятельная область.

той анализ и синтез. Область каждого анализатора в коре не строго ограничена, зоны анализаторов как бы накладываются друг на друга. Это было доказано в опытах с удалением различных отделов больших полушарий у животных. Так, если у собаки удалить височную долю, где находится центральная часть слухового анализатора, она не будет различать сложные звуки, но у нее остается способность различать простые звуки. Видимо, некоторые клетки слухового анализатора находятся в других отделах полушарий.

Рассмотрим расположение основных анализаторов (рис. 176)

1. Двигательный анализатор находится преимущественно в передней центральной извилине (лобная доля). Здесь происходит восприятие и анализ проприоцептивных раздражений и образование временных связей — рефлекторно-мышечных движений. В верхнем отделе извилины находятся группы нервных клеток, связанных функционально с мышцами нижних конечностей, в нижнем — нервные клетки, относящиеся к мышцам головы; между ними — нервные клетки, связанные с другими группами мышц.

2. Анализатор кожной чувствительности (болевой, температурной и др.) располагается в задней центральной извилине (теменная доля).

3. Анализатор обоняния — в переднем отделе извилины морского коня (височная доля). Полагают, что там же лежит анализатор вкуса.

4. Слуховой анализатор располагается в верхней височной извилине.

5. Зрительный анализатор помещается в затылочной доле.

Функция речи присуща только человеку, она осуществляется при участии всей коры. Но некоторые области коры преимущественно связаны с функцией речи. К их числу относится задний отдел нижней лобной извилины, где располагается двигательный анализатор речи (у правой слева, у левой — справа). При повреждении этого анализатора наблюдается расстройство устной речи. При повреждении других областей мозга, в которых находятся анализаторы, происходит нарушение соответствующих функций.

Следует иметь в виду, что мышление связано с деятельностью всей коры головного мозга, а не только с функцией отдельных ее областей.

Кора головного мозга и внутренние органы

И. П. Павлов показал, что кора головного мозга регулирует все функции организма. Исследование связей коры головного мозга и внутренних органов широко проводится акад. К. М. Быковым и его сотрудниками. Установлено, что на все процессы, протекающие во внутренних органах, оказывает влияние кора головного мозга. «Импульсы с коры мозга, — пишет К. М. Быков, — не только приводят в деятельное состояние тот или иной орган, но вовлекают в работу многочисленные системы органов, создавая в одних пунктах очаги возбуждения, в других — очаги торможения». В основе корковой регуляции работы внутренних органов лежит образование условнорефлекторных связей.

Исследования физиологов показали, что во всех органах имеются чувствительные нервные окончания — интерорецепторы, которые воспринимают раздражения, возникающие внутри организма. Так, в стенках кровеносных сосудов имеются рецепторы, реагирующие на изменение кровяного давления и химического состава крови. Рецепторы, отвечающие на механические раздражения, обнаружены в стенке желудка и мочевого пузыря.

Возбуждение, возникшее в интерорецепторах при раздражении, передается в кору головного мозга. Эти сигналы о процессах, происходящих во внутренних органах, поступают в мозг непрерывно, как и сигналы с рецепторов, воспринимающих внешние раздражения. В коре головного мозга происходит слож-

ный анализ и синтез всех этих раздражений. Состояние внутренних органов может отражаться на коре головного мозга и изменять характер рефлекторной реакции организма на раздражения из внешней среды.

Исследованиями советских ученых доказана также зависимость развития патологических процессов от состояния коры головного мозга.

Первая и вторая сигнальные системы

И. П. Павлов обосновал учение о первой и второй сигнальных системах человека. Условнорефлекторная деятельность у животных связана с восприятием непосредственных раздражений из окружающей среды: света, тепла, холода, запахов и т. д. Эти раздражения воздействуют на рецепторы (органы чувств) и являются сигналами, вызывающими различные реакции организма — те или иные условные рефлексы.

Деятельность коры головного мозга, связанную с восприятием непосредственных раздражений (сигналов) внешнего мира, И. П. Павлов назвал первой сигнальной системой действительности. «Для животного, — писал он, — действительность сигнализируется почти исключительно только раздражениями и следами их в больших полушариях, непосредственно приходящими в специальные клетки зрительных, слуховых и других рецепторов организма... Это — первая сигнальная система действительности, общая у нас с животными». Наряду с первой сигнальной системой, у человека существует вторая сигнальная система действительности. Она связана с функцией речи, со словом слышимым или видимым. Раздражители, вызывающие условные рефлексы у человека, — это не только сами предметы и явления внешнего мира, т. е. непосредственные сигналы действительности, но и слова, обозначающие эти предметы и явления. Следовательно, слова являются сигналами сигналов первой системы. Например, у человека условнорефлекторное отделение слюны может возникнуть не только на вид и запах лимона, но и в ответ на слово «лимон». По определению И. П. Павлова, «слово для человека есть такой же реальный условный раздражитель, как и все остальные». Оно «составило вторую, специально нашу, сигнальную систему действительности, будучи сигналом первых сигналов». Деятельность коры головного мозга человека, связанную с восприятием слова, речи, И. П. Павлов назвал второй сигнальной системой действительности.

Учение Павлова о второй сигнальной системе человека — основа для понимания физиологической сущности мышления. С развитием речи связана способность человека (его мозга) к образованию общих понятий и представлений, к «отвлеченному» логическому мышлению. По определению И. В. Сталина, «Звуковой язык в истории человечества является одной из тех сил,

которые помогли людям выделиться из животного мира, объединиться в общества, развить свое мышление, организовать общественное производство, вести успешную борьбу с силами природы и дойти до того прогресса, который мы имеем в настоящее время»¹.

Первая и вторая сигнальные системы тесно связаны между собой и находятся в постоянном взаимодействии. Вторая сигнальная система у детей развивается на основе первой. Как показала Е. К. Каверина, у ребенка возникновение первых слов и понимание слов взрослого происходят по правилам образования условных рефлексов и в связи с первой сигнальной системой. По мере развития второй сигнальной системы она начинает играть ведущую роль в высшей нервной деятельности и оказывать влияние на все процессы, происходящие в организме.

Значение раздражения словом проявляется и при патологических процессах. В частности, внушение словом, состояние психики больного оказывает большое влияние на течение болезни. Неосторожно сказанное в присутствии больного слово может вызвать ухудшение его состояния. С другой стороны, лечебное внушение, поддержание у больного веры в выздоровление являются важным фактором, влияющим на исход заболевания.

Сон

Сон — нормальная физиологическая функция организма животных и человека. Взрослый человек спит в сутки 7—8 часов; новорожденный — около 20 часов; ребенок в возрасте 8 лет — 10—11 часов. Физиологическую природу сна выяснил И. П. Павлов. Он рассматривал сон как торможение деятельности коры головного мозга, распространяющееся и на некоторые подкорковые отделы. Теория сна, выдвинутая И. П. Павловым, подтвердилась в опытах на животных. Длительное действие на собаку условного раздражителя без подкрепления безусловным раздражителем вызывало у животного сон. Причиной сна являлось возникновение в коре сильного очага внутреннего торможения, которое «иррадиировало» (распространилось) на всю кору головного мозга и захватило подкорковые отделы.

Торможение в коре головного мозга, вызывающее сон, имеет охранительное значение (охранительное торможение). Длительное состояние возбуждения в нервных клетках коры головного мозга вызывает их утомление и истощение и может нанести им вред. Сон играет роль охранительного торможения: во время сна происходит «отдых» нервных клеток, восстанавливается их возбудимость.

Глубина сна зависит от силы тормозного процесса в коре головного мозга. Иногда во время сна в коре могут сохраняться отдельные очаги возбуждения или, по выражению И. П. Пав-

¹ И. В. Сталин, Марксизм и вопросы языкознания, 1953, стр. 46.

лова, «сторожевые пункты возбуждения». Так, мать, имеющая маленького ребенка, может не просыпаться от громких звуков, но ее будят малейшие шорохи, вызванные движениями ребенка.

Во время сна наблюдаются различные изменения в организме: дыхание становится глубже, сердечные сокращения реже, обмен веществ понижается и пр.

Учение И. П. Павлова об охранительном торможении нашло применение в медицинской практике. В клиниках и больницах проводится лечение некоторых заболеваний длительным сном. Режим лечебных учреждений предусматривает создание полного покоя для больных, исключение всех посторонних раздражителей.

Оболочки головного и спинного мозга

Головной и спинной мозг имеют три оболочки (мозговая оболочка по-латыни—*meninx*, род. падеж—*meningis*¹⁾): наружную—твердую, среднюю—паутинную и внутреннюю—мягкую. Оболочки головного мозга переходят в оболочки спинного мозга.

Твердая оболочка (*dura mater*) представляет собой плотную соединительнотканную пластинку. В полости черепа она плотно примыкает к костям и выполняет роль надкостницы; в позвоночном канале между твердой оболочкой и позвонками имеется хорошо выраженное пространство, заполненное жировой клетчаткой и сосудами, особенно венами (эпидуральное пространство). Твердая оболочка головного мозга имеет отростки (рис. 177), которые располагаются в щелях между разными отделами головного мозга. К ним относятся большой серповидный отросток (находится между двумя полушариями), палатка мозжечка (отделяет затылочные доли больших полушарий от мозжечка) и др. Твердая оболочка головного мозга образует вместилища для венозной крови—венозные пазухи. В эти пазухи впадают вены головного мозга. Из венозных пазух кровь оттекает во внутреннюю яремную вену. Твердая оболочка спинного мозга покрывает не только спинной мозг, но и конский хвост.

Паутинная оболочка (*arachnoidea*)—тонкая пластинка, располагающаяся под твердой мозговой оболочкой.

Мягкая оболочка (*pia mater*) плотно прилегает к головному и спинному мозгу. Она имеет большое количество кровеносных сосудов и поэтому называется также сосудистой оболочкой. Мягкая оболочка головного мозга находится не только на поверхности его, но проникает и в борозды, а также в желудочки мозга, где образует так называемые сосудистые сплетения. Такие сплетения имеются в каждом желудочке.

Оболочки головного и спинного мозга играют защитную роль. Сосуды мягкой оболочки участвуют в кровоснабжении

¹⁾ Воспаление оболочек мозга называется менингитом.

мозга. Между оболочками имеются щелевидные полости—подоболочечные пространства. Пространство между мягкой и паутинной оболочкой называется подпаутинным. В этом пространстве находится цереброспинальная (спинно-мозговая) жидкость. Пространство между паутинной и твердой оболочкой носит название субдурального.

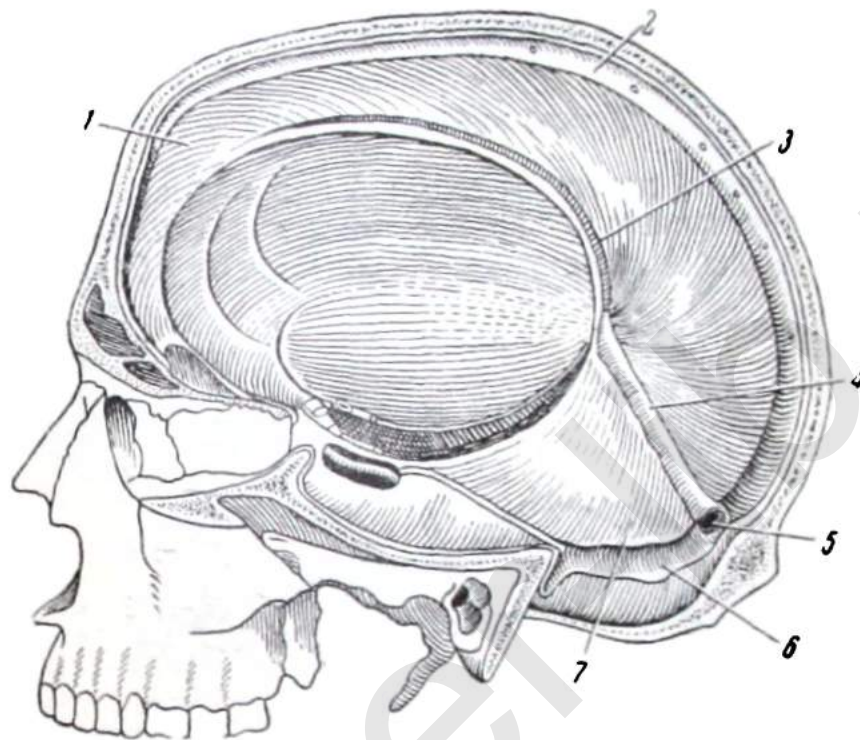


Рис. 177. Твердая оболочка головного мозга.
1 — большой серповидный отросток; 2, 3, 4, 5, 6 — венозные пазухи; 7 — палатка мозжечка.

Оболочки спинного мозга спускаются до уровня крестцовых позвонков. Поэтому в позвоночном канале подоболочечные пространства имеются не только на протяжении спинного мозга, но и ниже его.

Цереброспинальная жидкость

Цереброспинальная (спинномозговая) жидкость (liquor cerebrospinalis) находится в подпаутинном пространстве, в желудочках мозга и в канале спинного мозга. Всего этой жидкости у взрослого человека около 150 мл. Она бесцветна и прозрачна, содержит небольшое количество белков, а также глюкозу и различные соли (калий, кальций и др.). Цереброспинальная жидкость создает определенное давление внутри черепа, вместе с оболочками мозга выполняет защитную роль, участвует в обмене веществ в головном и спинном мозгу. В организме происходит постоянно образование цереброспинальной жидкости в сосудистых сплетениях желудочков мозга. Одновременно осуществляется отток этой жидкости из подпаутинного пространства в венозные и лимфатические сосуды.

При некоторых заболеваниях (например, при менингите) состав и цвет цереброспинальной жидкости изменяются. Одновременно может быть повышено внутричерепное давление вследствие усиленного образования этой жидкости. В таких случаях производят спинномозговую пункцию (прокол). Иглу вводят в подпаутинное пространство спинного мозга на уровне между третьим и четвертым или четвертым и пятым поясничными позвонками, и полученную жидкость исследуют.

Спинномозговые нервы

Спинномозговых нервов 31 пара: 8 пар шейных, 12 пар грудных, 5 пар поясничных, 5 пар крестцовых и 1 пара копчиковая. Все они по функции смешанные. Каждый нерв образуется путем



Рис. 178. Схема образования и разветвлений спинномозгового нерва.

1 — задний рог спинного мозга; 2 — передний рог спинного мозга; 3 — передний корешок спинномозгового нерва; 4 — задний корешок спинномозгового нерва; 5 — спинномозговой узел; 6 — спинномозговой нерв; 7 — передняя ветвь спинномозгового нерва; 8 — задняя ветвь спинномозгового нерва; 9 — разветвления передней ветви к мышцам и коже; 10 — разветвления задней ветви к мышцам и коже; 11 — симпатический узел.

соединения двух корешков: переднего — двигательного и заднего — чувствительного. Корешки соединяются в межпозвоночном отверстии. Спинномозговой нерв по выходе из межпозвоночного отверстия делится на две ветви — переднюю и заднюю (рис. 178); обе они по функции смешанные.

Задние ветви спинномозговых нервов иннервируют глубокие мышцы спины и кожу в области позвоночника.

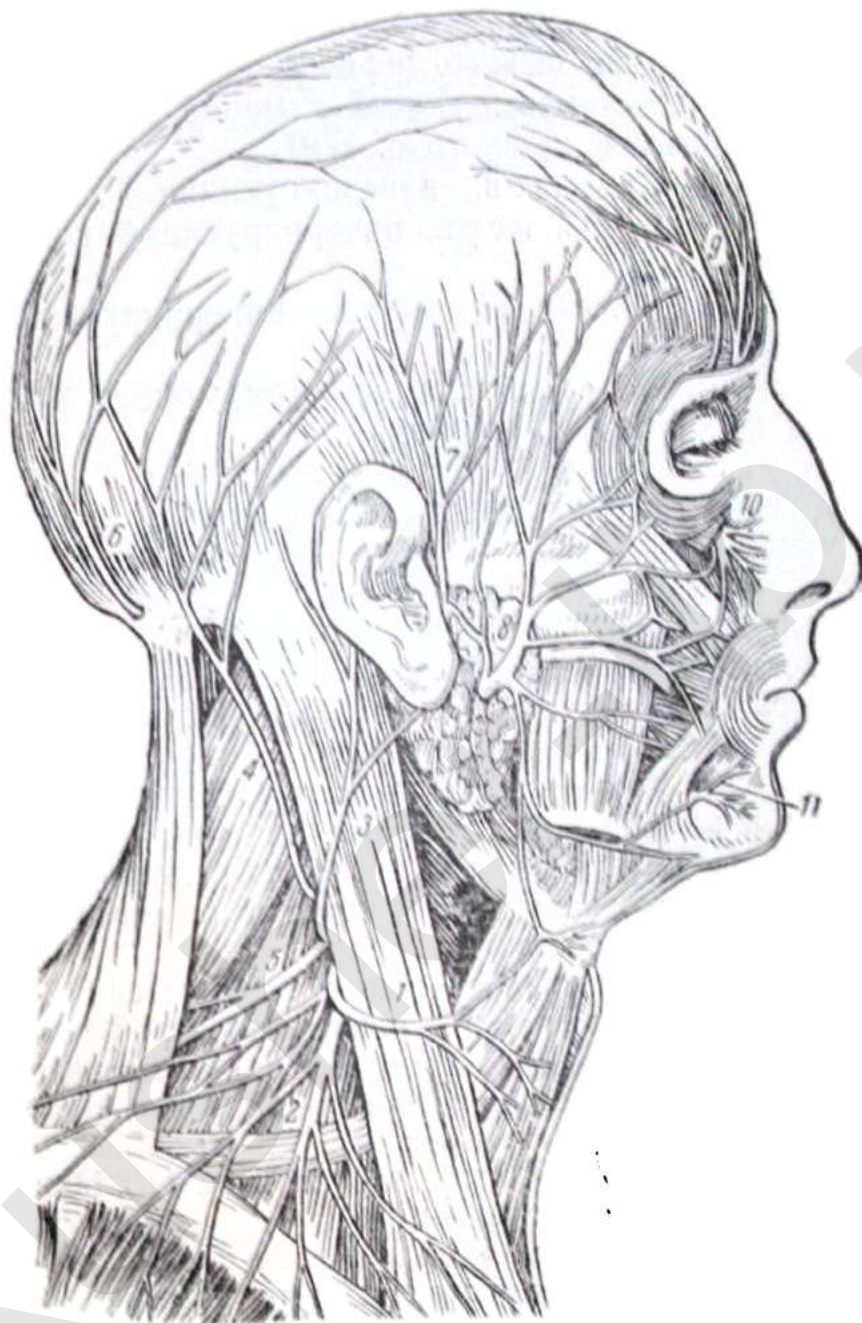

Рис. 179. Нервы головы и шеи.

1 — кожный нерв шеи; 2 — надключичные нервы; 3 — большой ушной нерв; 4 — малый затылочный нерв; 5 — добавочный нерв (XI пара черепномозговых нервов); 6 — задняя ветвь второго шейного спинномозгового нерва; 7, 9, 10, 11 — ветви тройничного нерва (V пара черепномозговых нервов); 8 — лицевой нерв (VII пара черепномозговых нервов). Показаны ветви лицевого нерва к мимическим мышцам лица.

Передние ветви шейных, поясничных, крестцовых и копчикового нервов переплетаются между собой, образуя нервные сплетения. Различают с каждой стороны четыре таких сплетения: шейное, плечевое, поясничное и крестцовое. Из

каждого сплетения выходит несколько ветвей — нервов, которые идут к определенным мышцам и участкам кожи.

Передние ветви грудных нервов сплетения не образуют.

Шейное сплетение (*plexus cervicalis*) образовано передними ветвями четырех верхних шейных нервов, находится в области шеи под грудино-ключично-сосцевидной мышцей. От этого сплетения отходят следующие ветви (рис. 179).

1. Кожные червы шеи, иннервирующие кожу шеи.
2. Большой ушной нерв, иннервирующий кожу около ушной раковины.
3. Малый затылочный нерв, иннервирующий кожу затылочной области.
4. Надключичные нервы, иннервирующие кожу надключичной и подключичной области.
5. Диафрагмальный нерв (*n. phrenicus*)¹ спускается из области шеи в грудную полость, иннервирует диафрагму и частично плевру и перикард.

Плечевое сплетение (*plexus brachialis*) образовано передними ветвями четырех нижних шейных нервов и частично передней ветвью первого грудного нерва. На шее это сплетение проходит в межлестничном промежутке, откуда переходит в подкрыльцовую впадину.

В области шеи (выше ключицы) плечевое сплетение отдает так называемые короткие ветви. Они иннервируют мышцы: большую и малую грудные, переднюю зубчатую, широкую мышцу спины, подлопаточную, надостную и подостную, ромбовидную и мышцу, поднимающую лопатку.

Иначе говоря, короткие ветви плечевого сплетения иннервируют все мышцы, приводящие в движение плечевой пояс.

В подкрыльцовой впадине (ниже ключицы) от плечевого сплетения отходят длинные ветви, иннервирующие верхнюю конечность (рис. 180). К ним относятся:

1. Кожный медиальный нерв плеча, иннервирует кожу плеча с внутренней стороны.
2. Кожный медиальный нерв предплечья, иннервирует кожу передне-внутренней стороны предплечья.
3. Мышечно-кожный нерв, иннервирует передние мышцы плеча и кожу передне-наружной стороны предплечья.
4. Срединный нерв (*n. medianus*), на плече ветвей не отдает, на предплечье иннервирует все передние мышцы, за исключением локтевого сгибателя кисти и части глубокого сгибателя пальцев. С предплечья срединный нерв переходит на ладонную сторону кисти, где иннервирует мышцы возвышения большого пальца, две червеобразные мышцы и кожу $3\frac{1}{2}$ пальцев, начиная с большого.

¹ Сокращено *nervus* (нерв) — *n.*, *nervi* (нервы) — *nn.*

5. Лучевой нерв (n. radialis), иннервирующий на плече трехглавую мышцу и кожу задней поверхности, на предплечье — задние мышцы и кожу задней поверхности, на кисти — кожу тыльной поверхности 2½ пальцев, начиная с большого.

6. Локтевой нерв (n. ulnaris), на плече ветвей не дает, на предплечье иннервирует локтевой сгибатель кисти и часть глубокого сгибателя пальцев. В нижнем отделе предплечья нерв делится на две ветви, которые переходят на кисть, где иннерви-

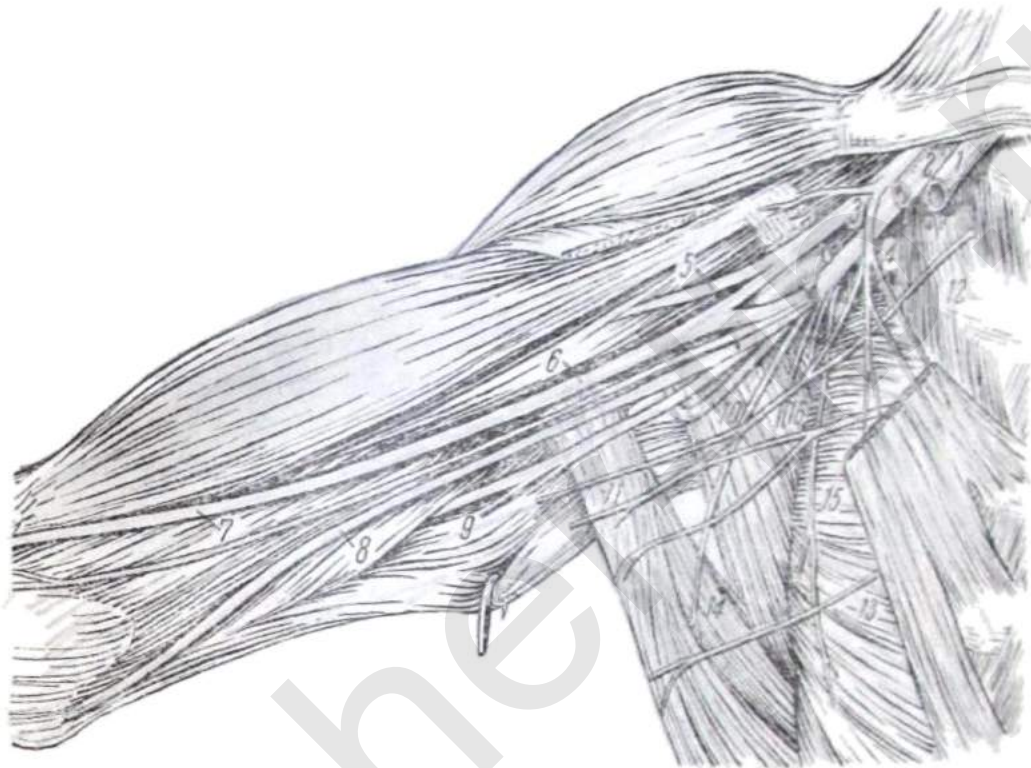


Рис. 180. Ветви плечевого сплетения.

1 — подкрыльцовая вена; 2 — подкрыльцовая артерия; 3 — плечевое сплетение; 4 — короткие ветви плечевого сплетения к большой и малой грудной мышце; 5 — мышечно-кожный нерв; 6 — срединный нерв; 7 — кожный медиальный нерв предплечья; 8 — локтевой нерв; 9 — лучевой нерв; 10 — подкрыльцовый нерв; 11 — кожный медиальный нерв плеча; 12 — второе ребро; 13 — передняя зубчатая мышца; 14 — короткая ветвь плечевого сплетения к широкой мышце спины; 15 — короткая ветвь плечевого сплетения к передней зубчатой мышце; 16 — короткая ветвь к подлопаточной мышце

руют: одна ветвь — кожу тыльной поверхности 2½ пальцев, начиная с мизинца, другая — мышцы возвышения пятого пальца, все межкостные и две червеобразные мышцы, а также кожу ладонной поверхности 1½ пальцев, начиная с мизинца. Следует иметь в виду, что локтевой нерв при переходе с плеча на предплечье располагается поверхностно, в борозде между внутренним надмыщелком плечевой кости и локтевым отростком локтевой кости, и в этом месте может быть легко травмирован.

Подкрыльцовый нерв (n. axillaris) — сравнительно короткая ветвь, иннервирующая дельтовидную мышцу, кожу над ней и сумку плечевого сустава.

Передние ветви грудных нервов, как было отмечено, сплетения не образуют. Они называются межреберными нервами (nn. intercostales), проходят между ребрами (рис. 181) и

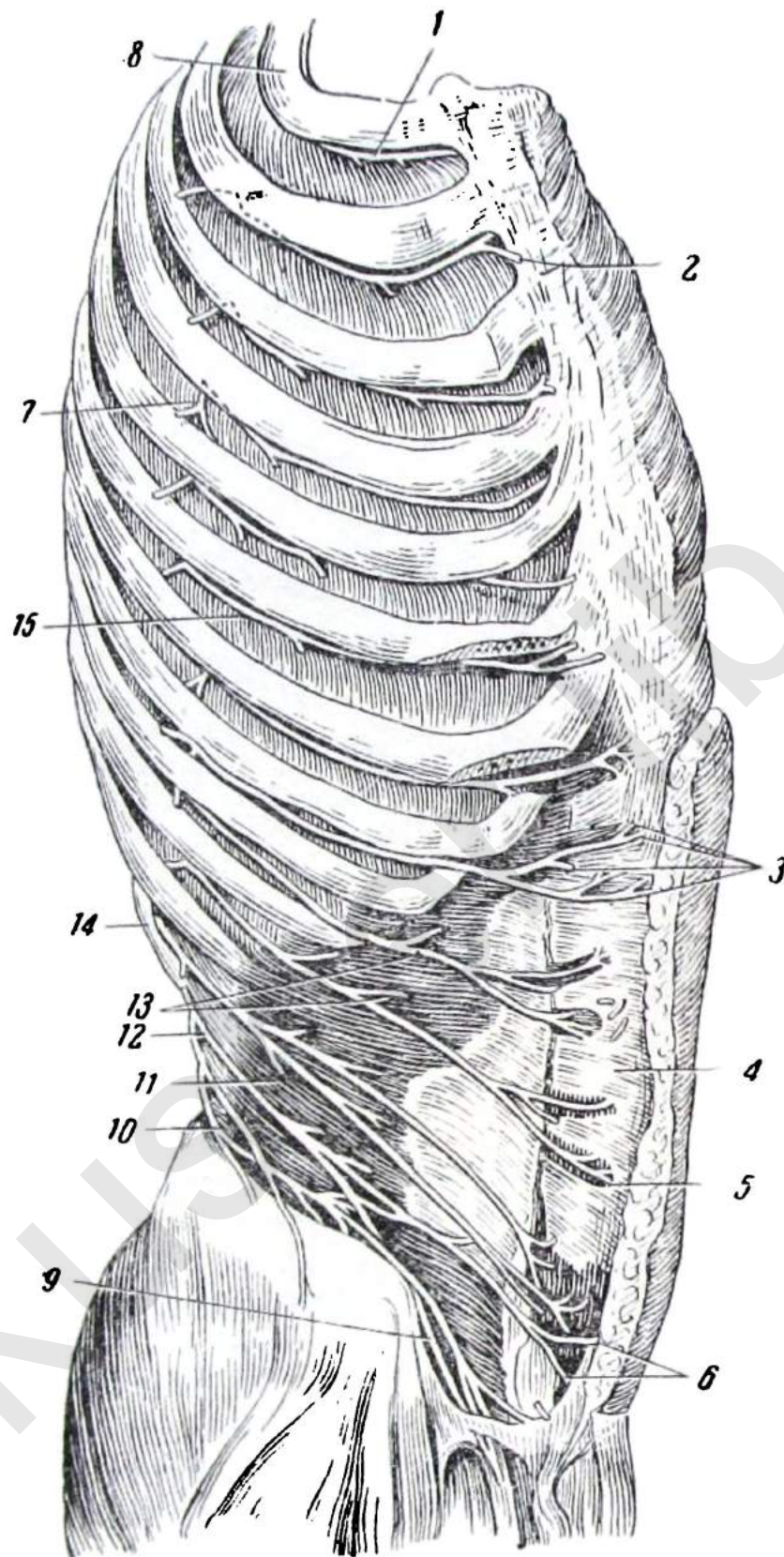


Рис. 181. Межреберные нервы правой стороны.

1, 2, 7, 15 — межреберные нервы и их ветви к мышцам и коже грудной клетки; 3, 5, 6, 12, 13 — ветви межреберных нервов к мышцам и коже брюшной стенки; 4 — влагалище прямой мышцы живота; 8 — первое ребро; 9, 10 — ветви поясничного сплетения к брюшной стенке; 11 — поперечная мышца живота; 14 — двенадцатое ребро.

иннервируют межреберные мышцы, кожу грудной клетки и плевру. Нижние межреберные нервы участвуют также в иннервации мышц и кожи передней брюшной стенки.

Поясничное сплетение (plexus lumbalis) образовано передними ветвями верхних трех поясничных и частично передней ветвью XII грудного и IV поясничного нерва, располагается позади большой поясничной мышцы.

Ветви этого сплетения иннервируют кожу и мышцы нижнего отдела брюшной стенки, поясничную и подвздошную мышцы, переднюю и внутреннюю группы мышц бедра и кожу над ними и кожу внутренней поверхности голени.

Наиболее крупными ветвями поясничного сплетения являются следующие (рис. 182).

1. **Бедренный нерв** (n. femoralis). Проходит под паховой связкой на переднюю поверхность бедра, где иннервирует четырехглавую и портняжную мышцы и кожу над ними. Кроме того, от бедренного нерва отходит ветвь—кожный нерв (n. saphenus), иннервирующий кожу внутренней поверхности голени.

2. **Запирательный нерв** (n. obturatorius). Переходит на бедро через одноименный канал. На бедре он иннервирует медиальные (приводящие) мышцы и кожу над ними.

Крестцовое сплетение (plexus sacralis) образовано передними ветвями IV (частично) и V поясничных нервов, всех крестцовых и копчикового нервов, располагаясь в полости малого таза на грушевидной мышце.

Ветви этого сплетения иннервируют все мышцы таза, за исключением подвздошно-поясничной мышцы, кожу промежности, задние мышцы бедра и кожу над ними, все мышцы и



Рис. 182. Нервы бедра (спереди) — ветви поясничного сплетения.

1 — бедренный нерв; 2 — ветви бедренного нерва к коже передней поверхности бедра; 3 — ветви бедренного нерва к мышцам; 4 — кожный нерв (nervus saphenus); 5 — запирательный нерв; 6 — большая подкожная вена.

кожу голени и стопы, за исключением кожи внутренней поверхности голени.

Самая крупная ветвь крестцового сплетения (и вообще самый крупный нерв в теле человека) — седалищный нерв (n. ischiadicus). Этот нерв выходит из полости малого таза на заднюю поверхность бедра (рис. 183), где иннервирует полусухозильную, полуперепончатую и двуглавую мышцы. Обычно в верх-

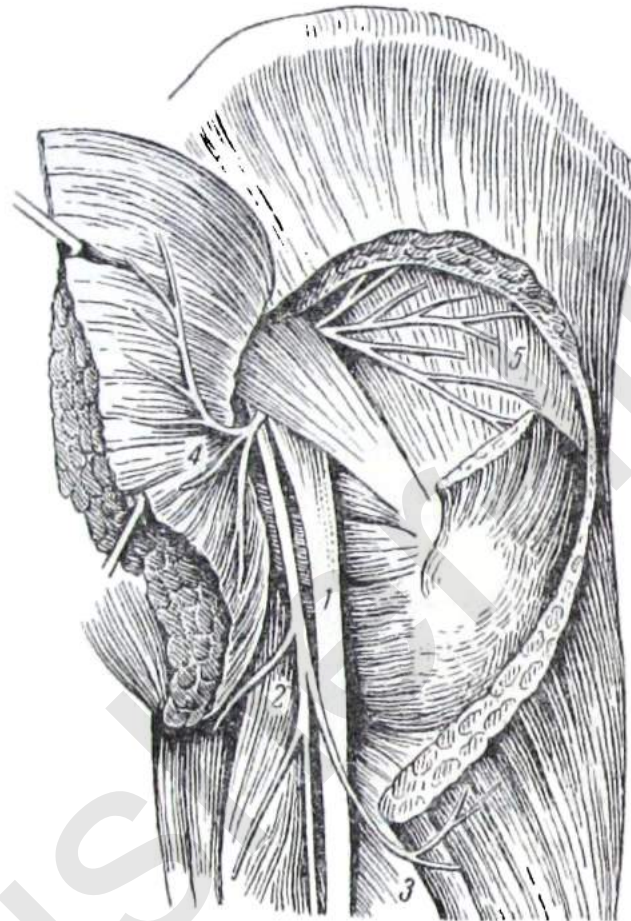


Рис. 183. Ветви крестцового сплетения.

1 — седалищный нерв; 2 — задний кожный нерв бедра; 3 — ветви к коже ягодичной области; 4 — нижний ягодичный нерв; 5 — верхний ягодичный нерв.

нем углу подколенной ямки седалищный нерв делится на две ветви — большеберцовый нерв и общий малоберцовый нерв.

Большеберцовый нерв своими ветвями иннервирует задние мышцы голени и кожу над ними, мышцы и кожу подошвенной стороны стопы.

Общий малоберцовый нерв в свою очередь делится на глубокий и поверхностный малоберцовые нервы. Первый из них иннервирует передние мышцы голени и мышцы тыла стопы, второй — наружные мышцы голени и кожу тыльной стороны стопы.

Черепномозговые нервы

Имеется 12 пар черепномозговых, или головных, нервов (рис. 184). Каждая пара имеет порядковый номер (I, II и т. д. до XII) и, кроме того, собственное название. По функции одни

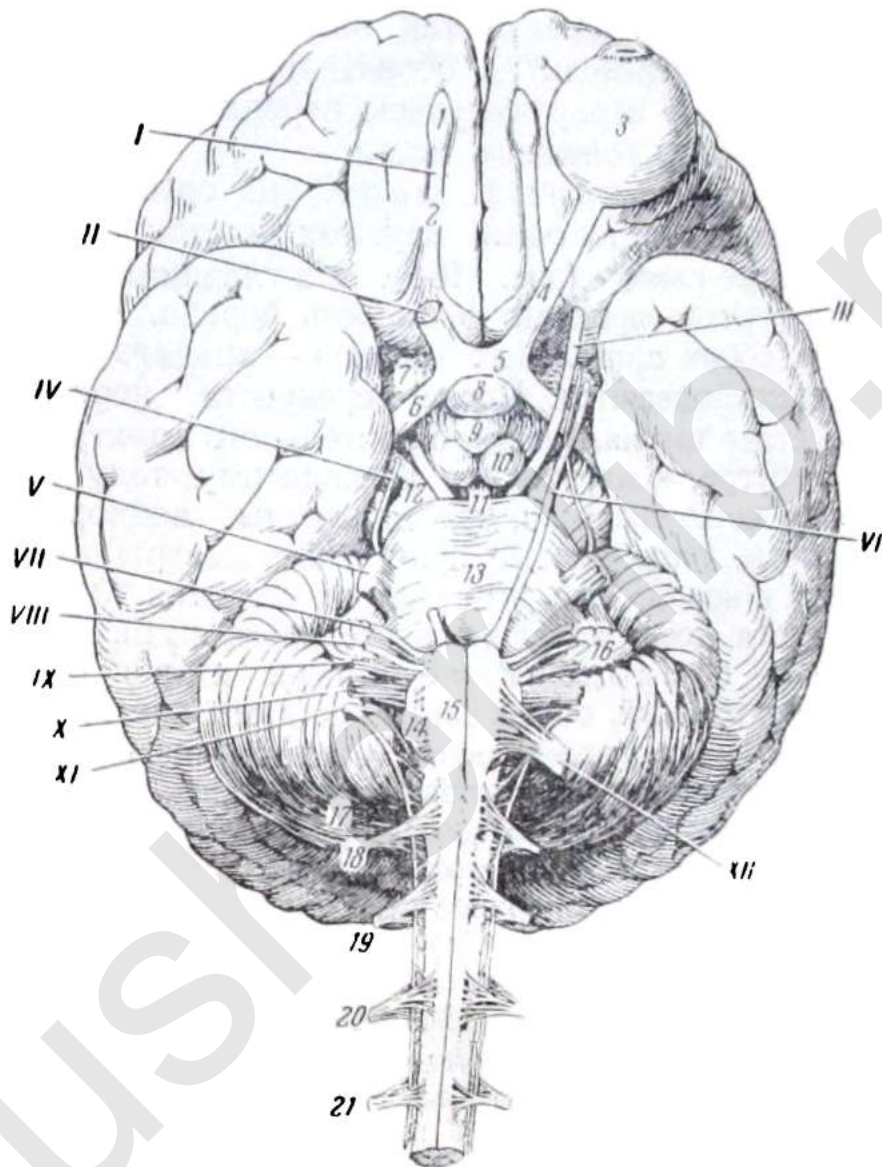


Рис. 184. Основание (шильная поверхность) головного мозга I, II, III, IV, V, VI, VII, VIII, IX, X, XI, XII — соответствующие черепномозговые нервы.

1 — обонятельная луковица; 2 — обонятельный тракт; 3 — глазное яблоко; 4 — зрительный нерв; 5 — перекрест зрительных нервов; 6 — зрительный тракт; 7 — обонятельный треугольник; 8 — гипофиз; 9 — серый бугор; 10 — сосочковое тело; 11 — ямка между ножками мозга; 12 — ножка мозга; 13 — мост; 14 — олива; 15 — пирамида; 16 — ножка моста; 17 — мозжечок; 18, 19, 20, 21 — верхние спинномозговые нервы.

черепномозговые нервы являются чувствительными (I, II и VIII пары), другие — двигательными (III, IV, VI, VII, XI и XII), третьи — смешанными (V, IX и X).

I пара — обонятельный нерв (n. olfactorius) — чувствительный, образован отростками особых чувствительных

(обонятельных) клеток, которые располагаются в слизистой оболочке верхнего отдела полости носа и составляют орган обоняния. Эти отростки объединяются в тонкие пучки — обонятельные нити. Обонятельные нити из полости носа переходят через продырявленную пластинку решетчатой кости в полость черепа. Здесь они вступают в так называемую обонятельную луковицу, которая переходит в обонятельный тракт.

По обонятельному нерву импульсы передаются из клеток органа обоняния в кору головного мозга.

II пара — зрительный нерв (n. opticus) — чувствительный, образован отростками нервных клеток, располагающихся в сетчатке глаза (рис. 184). Из глазницы нерв через зрительное отверстие проходит в полость черепа. В полости черепа волокна обоих зрительных нервов — правого и левого — частично перекрещиваются. После перекреста нервные волокна идут в составе так называемого зрительного тракта к подушке зрительного бугра, к наружному коленчатому телу и к верхнему бугорку четверохолмия, где заложены подкорковые зрительные центры. Подкорковые зрительные центры в свою очередь связаны с корой. Весь этот путь от сетчатки глаза до коры головного мозга носит название зрительного пути.

III пара — глазодвигательный нерв (n. oculomotorius) — двигательный, образован отростками клеток ядра этого нерва, находящегося в ножке мозга (средний мозг). Из полости черепа нерв переходит через верхнюю глазничную щель в глазницу, где иннервирует несколько мышц глазного яблока (верхнюю, нижнюю и внутреннюю прямые и нижнюю косую мышцы) и мышцу, поднимающую верхнее веко.

IV пара — блоковой нерв (n. trochlearis) — двигательный, образован отростками клеток ядра этого нерва, находящегося в ножке мозга (рис. 184). Из полости черепа нерв переходит через верхнюю глазничную щель в глазницу, где иннервирует верхнюю косую мышцу глаза.

V пара — тройничный нерв (n. trigeminus) — смешанный, состоит из двигательных и чувствительных волокон (рис. 185).

Двигательные волокна являются отростками ядра этого нерва, находящегося в мосту мозга, и иннервируют все жевательные мышцы, мышцу, напрягающую мягкое небо, челюстно-подъязычную мышцу и переднее брюшко двубрюшной мышцы.

Чувствительные волокна тройничного нерва представляют собой отростки клеток полулунного (гассерова) узла этого нерва, который находится в области верхушки пирамиды височной кости спереди. Они иннервируют кожу лица и височной области головы, слизистую оболочку полости носа, воздухоносных лазух костей черепа, полости рта, кончика и тела языка, верхние и нижние зубы, конъюнктиву век и глаза, а также твердую мозговую оболочку.

Тройничный нерв имеет три ветви.

Первая ветвь, называемая глазничным нервом, — чувствительная. Она делится на более мелкие ветви в полости глазницы и в коже лба. Из глазницы она входит в полость черепа через верхнюю глазничную щель.

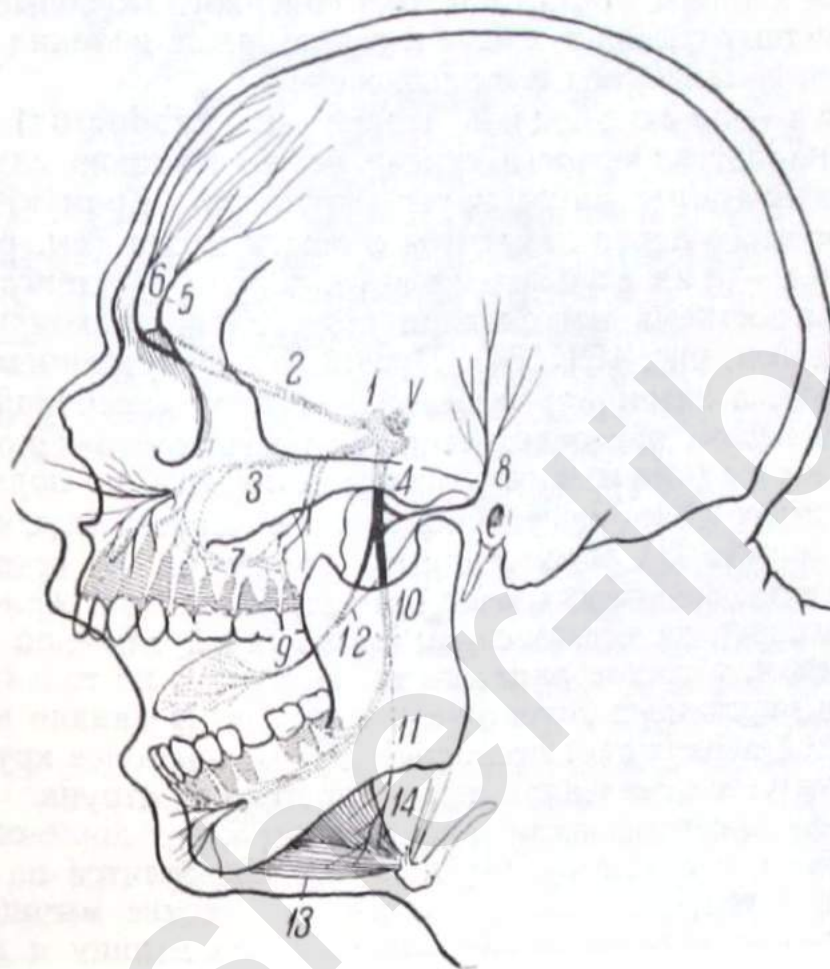


Рис. 185. Тройничный нерв (схема).

1 — полулунный (гассеров) узел тройничного нерва; 2 — первая ветвь тройничного нерва; 3 — вторая ветвь тройничного нерва; 4 — третья ветвь тройничного нерва; 5, 6 — ветви первой ветви тройничного нерва к коже лба; 7 — ветви второй ветви тройничного нерва к верхним зубам; 8 — ветвь третьей ветви тройничного нерва к коже височной области; 9 — язычный нерв; 10 — нижний альвеолярный нерв; 11 — ветвь к челюстно-подъязычной мышце; 12 — барабанная струна; 13 — двубрюшная мышца; 14 — челюстно-подъязычная мышца.

Вторая ветвь — верхнечелюстной нерв — также чувствительная. Входит в полость черепа через круглое отверстие из крыло-небной ямки. Наиболее крупная из его ветвей — нижнеглазничный нерв, который проходит через одноименные отверстие и канал верхней челюсти. Верхнечелюстной нерв иннервирует верхние зубы, а также кожу и слизистую оболочку щеки и верхней губы.

Третья ветвь тройничного нерва — нижнечелюстной нерв — по функции смешанная. Выходит из полости черепа через овальное отверстие в подвисочную ямку, где подразделяется

на ветви. Наиболее крупные из них — язычный нерв (к слизистой оболочке языка), нижний альвеолярный нерв (к нижним зубам, коже и слизистой нижней губы) и ветвь к жевательным мышцам. К язычному нерву присоединяется ветвь лицевого нерва (VII пара), носящая название барабанной струны; она содержит вкусовые волокна для грибовидных сосочков языка и секреторные волокна для подчелюстной и подъязычной слюнных желез.

VI пара — отводящий нерв (n. abducens) — двигательный, выходит из полости черепа через верхнюю глазничную щель в глазницу, где иннервирует наружную прямую мышцу глаза. Ядро этого нерва находится в мосту мозга (см. рис. 184).

VII пара — лицевой нерв (n. facialis) — двигательный, образован отростками клеток ядра этого нерва, находящегося в мосту мозга (см. рис. 179, 184). Проходит по внутреннему слуховому проходу, а затем по лицевому каналу височной кости. К лицевому нерву присоединяется так называемый промежуточный нерв (он выходит из головного мозга, но порядкового номера не имеет). Промежуточный нерв содержит вкусовые волокна для языка (к грибовидным сосочкам) и секреторные волокна ко всем железам головы (слюнные, слезная, железы слизистых оболочек), за исключением околоушной слюнной железы. Таким образом, в состав лицевого нерва входят не только двигательные, но вкусовые и секреторные волокна. В канале височной кости лицевой нерв отдает несколько ветвей, наиболее крупной из них является уже отмеченная выше барабанная струна.

Из канала височной кости нерв выходит через шило-сосцевидное отверстие и в толще околоушной железы делится на множество ветвей, которые иннервируют все мимические мышцы лица, а также некоторые мышцы шеи (подкожную мышцу и другие).

VIII пара — слуховой нерв (n. acusticus) — чувствительный, образован отростками клеток двух узлов этого нерва, находящихся в височной кости. Этот нерв иннервирует внутреннее ухо и состоит из двух пучков — нерва преддверия и нерва улитки. Они передают импульсы из соответствующих отделов внутреннего уха в головной мозг. Нерв проникает в полость черепа через внутренний слуховой проход.

IX пара — языкоглоточный нерв (n. glossopharyngeus) — смешанный, содержит двигательные, чувствительные и секреторные (парасимпатические) волокна, из полости черепа выходит через яремное отверстие (рис. 186). Имеет ядра, находящиеся в продолговатом мозгу, и узлы, лежащие в области яремного отверстия. Двигательные волокна языкоглоточного нерва участвуют в иннервации мышц глотки, секреторные волокна иннервируют околоушную слюнную железу, чувствительные волокна — слизистую оболочку глотки и корня языка. В составе чувствительных волокон находятся вкусовые волокна для сосочков языка, окруженных валиком.

X пара — блуждающий нерв (n. vagus) — смешанный, содержит двигательные, чувствительные и парасимпатические волокна (рис. 186). Свое название нерв получил потому,

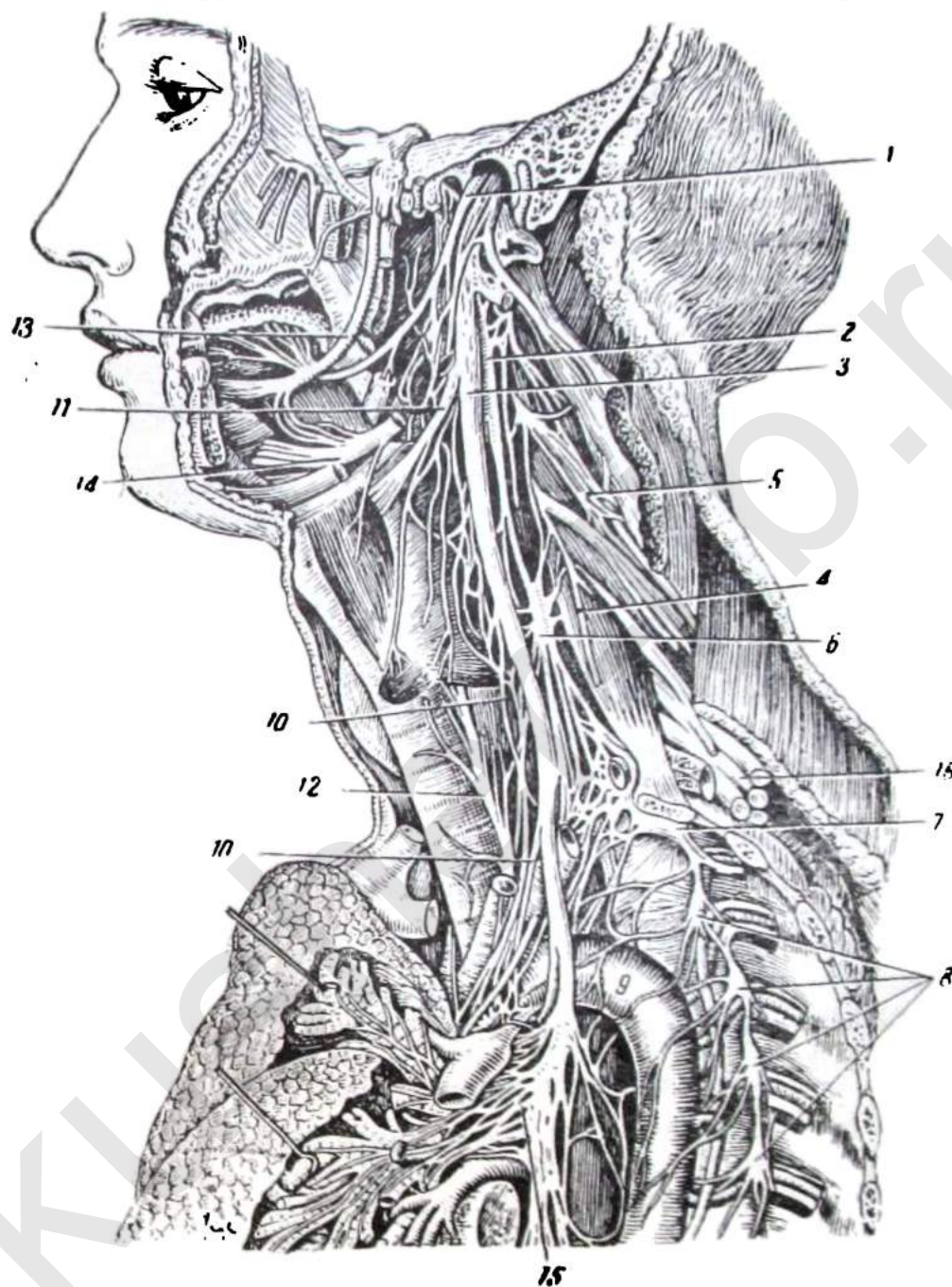


Рис. 186. Языкоглоточный и блуждающий нервы.

1 — языкоглоточный нерв; 2 — верхний шейный узел симпатического ствола; 3 — блуждающий нерв; 4 — диафрагмальный нерв; 5 — ветви шейного сплетения; 6 — средний и 7 — нижний шейные узлы симпатического ствола; 8 — грудные узлы симпатического ствола; 9 — дуга аорты; 10 — ветви блуждающего нерва к сердцу; 11 и 12 — ветви блуждающего нерва к гортани (нижний и верхний гортанные нервы); 13 — язычный нерв; 14 — подъязычный нерв; 15 — ветви блуждающего нерва к легким; 16 — плечевое сплетение.

что он дает ветви ко многим органам разных областей (вплоть до брюшной). Блуждающий нерв имеет ядра, находящиеся в продолговатом мозгу, и узлы, лежащие в области яремного отверстия. Через это отверстие нерв выходит из полости черепа на шею.

откуда переходит в грудную полость, а из нее — в брюшную полость. В области шеи он располагается рядом с общей сонной артерией и внутренней яремной веной, а в грудной полости оба нерва (правый и левый) лежат на стенках пищевода.

На своем протяжении блуждающий нерв отдает многочисленные ветви, которые иннервируют все мышцы мягкого неба (за исключением напрягающей мышцы), мышцы-сжиматели глотки, гортань, щитовидную железу, пищевод, трахею, бронхи, легкие, сердце, желудок, печень, поджелудочную железу, селезенку, весь тонкий кишечник и часть толстого кишечника (слепую кишку, восходящую и поперечноободочную кишку). Короче говоря, блуждающий нерв участвует в иннервации внутренних органов области шеи, органов грудной полости и органов брюшной полости, за исключением части толстого кишечника (органов малого таза он не иннервирует).

Волокна блуждающего нерва, идущие к железам (секреторные волокна) и к внутренним органам с гладкой мышечной тканью, называются парасимпатическими.

XI пара — добавочный нерв (n. accessorius) — двигательный, образован отростками клеток ядер этого нерва, находящихся в продолговатом мозгу и в верхнем отделе спинного мозга. Выходит из полости черепа через яремное отверстие и иннервирует грудино-ключично-сосцевидную и трапецевидную мышцы (см. рис. 179).

XII пара — подъязычный нерв (n. hypoglossus) — двигательный, состоит из волокон, которые являются отростками клеток ядра, находящегося в продолговатом мозгу (см. рис. 186). Выходит из полости черепа через канал в затылочной кости и иннервирует все мышцы языка. Кроме того, от подъязычного нерва отходит так называемая нисходящая ветвь к мышцам шеи, лежащим ниже подъязычной кости.

Вегетативная нервная система

При изучении нервной системы принято выделять ту ее часть, которая иннервирует внутренние органы, железы и кровеносные сосуды. Она называется вегетативной частью нервной системы, или вегетативной нервной системой.

Вегетативная нервная система, как и вся нервная система, состоит из нервных клеток и их отростков — нервных волокон.

Вегетативные нервные клетки образуют в головном и спинном мозгу скопления — вегетативные ядра. Кроме того, вегетативная нервная система имеет большое количество нервных узлов, расположенных около позвоночного столба, вблизи внутренних органов или в их стенках.

Нервные волокна вегетативной системы выходят из головного или спинного мозга в составе некоторых черепномозговых и спинномозговых нервов и подходят к клеткам вегетативных узлов. От узлов в свою очередь отходят нервные волокна, которые

иннервируют внутренние органы. Волокна вегетативной нервной системы образуют около органов и в их стенках сплетения (вегетативные нервные сплетения). В составе этих сплетений имеются нервные клетки.

Вегетативные ядра, лежащие в головном и спинном мозгу, составляют центральную часть вегетативной системы, а нервные узлы и волокна — ее периферическую часть.

Вегетативная нервная система подразделяется на два отдела: симпатический и парасимпатический.

Симпатический отдел. К симпатическому отделу вегетативной нервной системы относятся боковые рога спинного мозга, пограничный симпатический ствол и симпатические нервные сплетения (рис. 187).

Боковые рога спинного мозга имеются в грудном и поясничном его отделах. Они содержат симпатические нервные клетки и составляют центральную часть симпатического отдела вегетативной системы. Отростки клеток боковых рогов выходят из спинного мозга в составе соответствующих спинномозговых нервов, отделяются от них и подходят к пограничному симпатическому стволу.

Пограничный симпатический ствол — парный (правый и левый), располагается по сторонам позвоночного столба. Состоит из нервных узлов и соединяющих их ветвей. В симпатическом стволе различают шейный, грудной, поясничный и тазовый отделы. В каждом отделе имеется известное количество узлов, от которых отходят нервные ветви, участвующие в образовании вегетативных нервных сплетений.

Шейный отдел симпатического ствола состоит из трех нервных узлов. От них отходят ветви к сердцу и к сонным артериям. Вокруг артерий нервные ветви образуют сплетения. Волокна этих сплетений иннервируют кровеносные сосуды и те внутренние органы шеи и головы, к которым подходят ветви сонных артерий (глотка, слюнные железы, слезная железа, мышца, расширяющая зрачок, и др.).

Грудной отдел имеет 10—11 узлов. От них отходят большой и малый чревные нервы (nn. splanchnici), которые проходят через диафрагму в брюшную полость и участвуют в образовании солнечного сплетения. Кроме того, от узлов грудного отдела симпатического ствола отходят ветви к грудной аорте, пищеводу, бронхам и легким. От нервных узлов поясничного и тазового отдела симпатического ствола отходят ветви, участвующие в образовании вегетативных нервных сплетений брюшной полости и полости таза. Самое большое вегетативное сплетение называется солнечным сплетением.

Солнечное сплетение располагается в брюшной полости на аорте, вокруг чревной артерии. В образовании его участвуют чревные нервы, ветви узлов поясничного отдела симпатического ствола, а также ветви блуждающего нерва. В сплетении

имеются крупные нервные узлы. От солнечного сплетения отходят вегетативные нервные волокна, которые по стенкам артерий

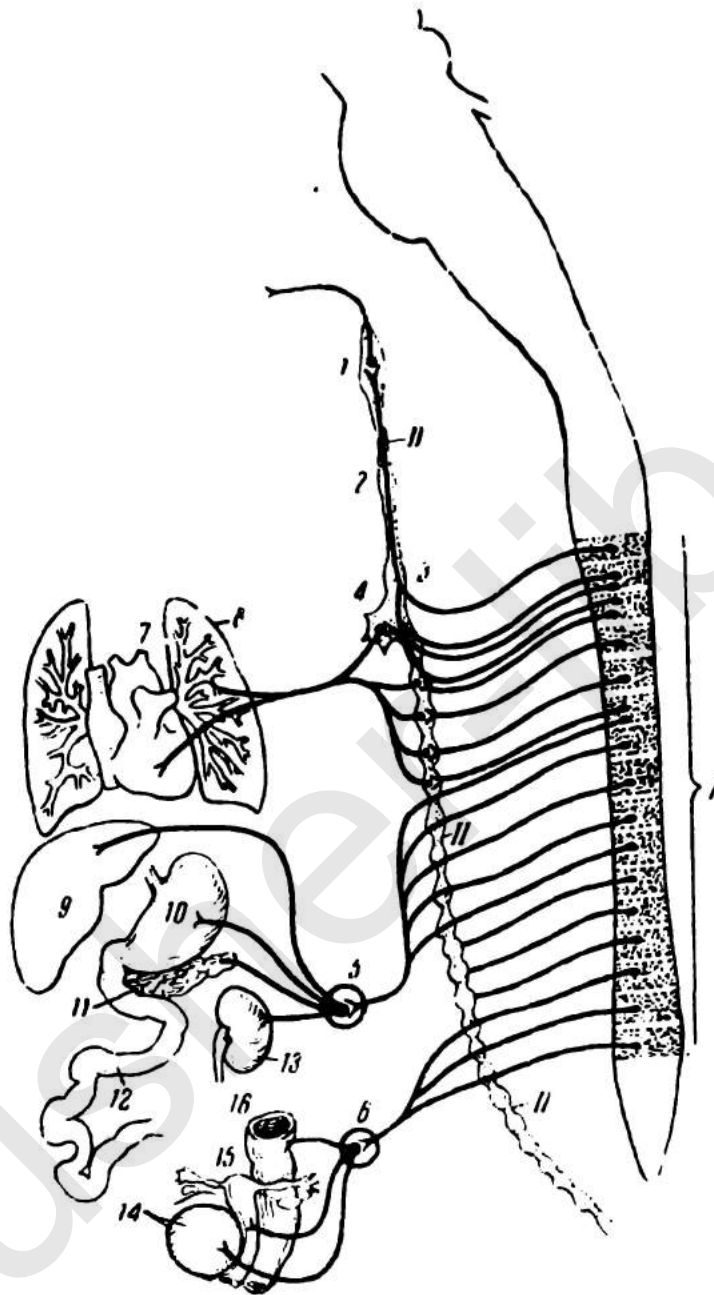


Рис. 187. Схема выхода симпатических волокон и области их распространения.

1 — грудной и поясничный отделы спинного мозга; II — пограничный симпатический ствол; 1, 2, 3 — шейные узлы симпатического ствола; 4 — первый грудной узел симпатического ствола; 5 — солнечное сплетение; 6 — вегетативное сплетение в полости малого таза; 7 — сердце; 8 — легкое; 9 — печень; 10 — желудок; 11 — поджелудочная железа; 12 — тонкий кишечник; 13 — почка; 14 — мочевого пузыря; 15 — матка; 16 — прямая кишка.

(образуя вокруг них вторичные нервные сплетения) идут ко всем органам брюшной полости. Такими сплетениями являются: печеночное, селезеночное, верхнее брыжеечное, нижнее брыжеечное и др.

В полости малого таза имеется парное подчревное сплетение (около подчревной артерии). Ветви этого сплетения иннервируют органы малого таза.

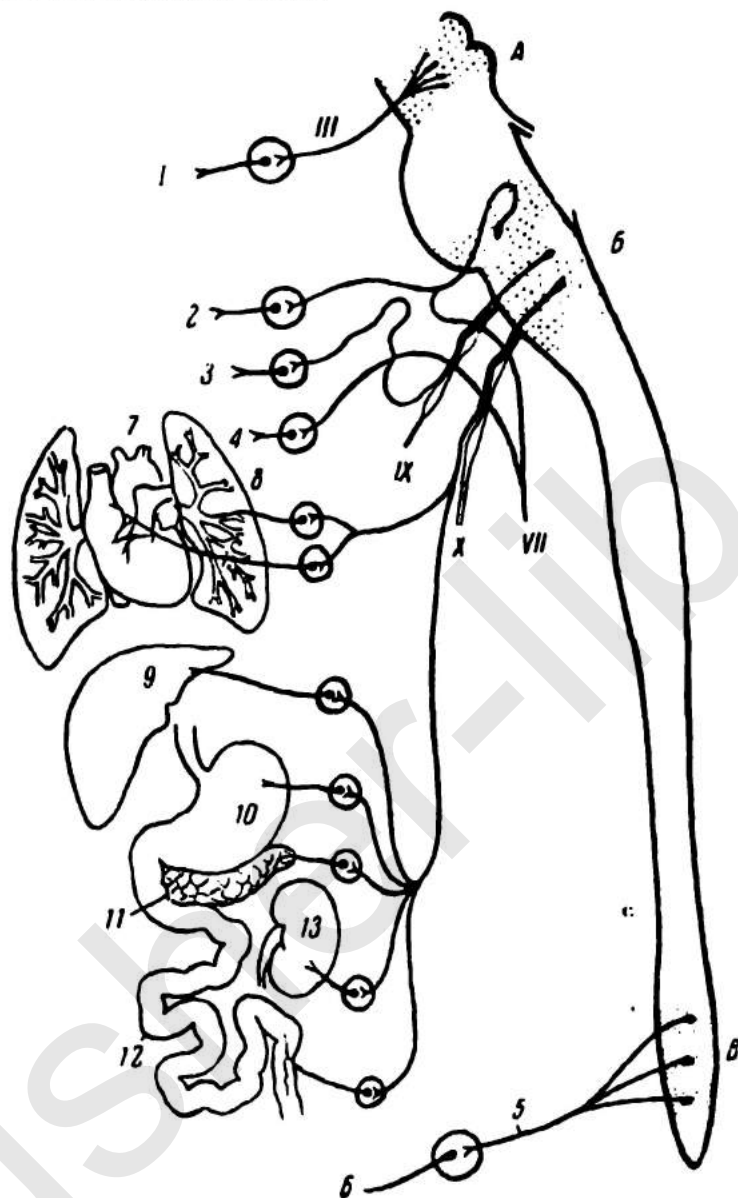


Рис. 188. Схема выхода парасимпатических волокон и области их распространения.

A, B — парасимпатические ядра в стволовой части головного мозга; B — парасимпатические ядра в крестцовом отделе спинного мозга; III — глазодвигательный нерв; VII — лицевой нерв; IX — языкоглоточный нерв; X — блуждающий нерв.

1 — парасимпатические волокна к мышце, суживающей зрачок; 2 — парасимпатические волокна к слезной железе; 3 — парасимпатические волокна к околоушной железе; 4 — парасимпатические волокна к подъязычной и подчелюстной железам; 5 — тазовый нерв; 6 — парасимпатические волокна к органам малого таза; 7 — сердце; 8 — легкие; 9 — печень; 10 — желудок; 11 — поджелудочная железа; 12 — кишечник; 13 — почка.

Парасимпатический отдел. К парасимпатическому отделу вегетативной нервной системы относятся парасимпатические ядра, узлы и волокна.

Парасимпатические ядра располагаются в стволовой части головного мозга и в крестцовом отделе спинного мозга (рис. 188). Они составляют центральную часть парасимпатического отдела вегетативной системы. От парасимпатических ядер, лежащих в стволовой части головного мозга, отходят нервные волокна в составе III, VII, IX и X пары черепномозговых нервов. Парасимпатические волокна глазодвигательного нерва (III пара) иннервируют в глазном яблоке мышцу, суживающую зрачок, и ресничную мышцу. Парасимпатические волокна так называемого промежуточного нерва присоединяются к лицевому нерву (VII пара) в канале височной кости. Эти волокна иннервируют подчелюстную и подъязычную слюнные железы и слезную железу. Парасимпатические волокна языкоглоточного нерва иннервируют околоушную слюнную железу (парасимпатические волокна к железам называются также секреторными). В составе блуждающего нерва (X пара) имеются парасимпатические волокна к внутренним органам шеи, грудной полости и брюшной полости (щитовидная, околощитовидные и вилочковая железы, сердце, легкие, пищевод, желудок, тонкий кишечник, большая часть толстого кишечника, печень, поджелудочная железа, селезенка, почки, надпочечники и половые железы).

Из крестцового отдела спинного мозга парасимпатические волокна выходят в составе крестцовых спинномозговых нервов. Эти волокна иннервируют внутренние органы малого таза (мочевой пузырь, матка, прямая кишка и др.).

Парасимпатический отдел вегетативной системы имеет большое количество нервных узлов, которые находятся около органов и в их стенках (входят в состав вегетативных сплетений). Парасимпатические волокна, выходящие из головного и спинного мозга, подходят к этим узлам, а от них идут нервные волокна к внутренним органам.

Рассматривая вегетативную нервную систему, следует отметить, что в подбугровой области промежуточного мозга располагаются так называемые высшие вегетативные центры. Они оказывают регулирующее влияние на обмен веществ, теплообразование и другие процессы, происходящие во внутренних органах. Функция этих центров находится под контролем коры головного мозга.

Значение вегетативной нервной системы. Вегетативная нервная система регулирует все процессы, происходящие во внутренних органах: отделение секрета в железах, сокращение гладкой мускулатуры, степень сужения кровеносных сосудов, деятельность сердца, обмен веществ и другие процессы.

Все внутренние органы получают двойную иннервацию: симпатическую и парасимпатическую. Влияние двух отделов вегетативной системы на внутренние органы не одинаково и обычно противоположно. Так, нервные импульсы, передающиеся по симпатическим волокнам, вызывают расширение зрачка, уменьше-

ние секрeции слюнных и слезных желез, сужение мелких артерий и вен, но расширение венечных артерий сердца, повышение кровяного давления, учащение сердцебиений, замедление перистальтики кишечника, уменьшение секрeции желез желудка, расслабление мышц бронхов, уменьшение теплоотдачи и т. д. Раздражение парасимпатического отдела вегетативной нервной системы вызывает противоположные явления: сужение зрачка, секрeцию слюнных и слезных желез, замедление сердцебиений, усиление перистальтики кишечника, секрeцию желез желудка, сокращение мышц бронхов, расширение сосудов и увеличение теплоотдачи и т. д.

Тот факт, что симпатический и парасимпатический отделы несут различные функции, не означает наличия «антагонизма» между ними. В живом организме влияние обоих отделов вегетативной системы на различные органы согласованы, и оба отдела представляют единую систему. Регуляция работы органов зависит от взаимодействия противоположных влияний симпатического и парасимпатического отделов вегетативной системы. Работа сердца, желез пищеварительного канала, обмен веществ и другие процессы в организме не могут протекать нормально без регулирующего влияния как симпатического, так и парасимпатического отделов.

Деятельность органов, которые иннервирует вегетативная нервная система, происходит произвольно, т. е. не подчинена воле человека. Основываясь на этом, некоторые буржуазные ученые рассматривают вегетативную нервную систему как обособленный (автономный) отдел нервной системы, не связанный функционально с другими ее отделами. Исследованиями И. П. Павлова и его учеников доказано, что вегетативная нервная система является неотъемлемой частью всей нервной системы и в отношении своего влияния на процессы, происходящие во внутренних органах, подчинена коре головного мозга. Другими словами, кора головного мозга оказывает свое регулирующее влияние на деятельность любого внутреннего органа.

ОРГАНЫ ЧУВСТВ

Все раздражения, оказывающие воздействие на организм, воспринимаются при помощи так называемых органов чувств или рецепторов, представляющих собой чувствительные нервные окончания (органы кожной чувствительности, обоняния, вкуса, зрения, слуха и др.). В процессе исторического развития (эволюции) у различных животных и у человека возникли рецепторы, приспособленные к восприятию определенного вида раздражителей: световых, звуковых, температурных и др. Возбуждение, вызванное раздражением рецепторов, достигает коры головного мозга, в которой возникают ощущения: ощущение боли, тепла, зрительные ощущения, звуковые и др. Таким образом мы воспринимаем существующие независимо от нас предметы внешнего мира, познаем их.

И. П. Павлов, исследуя деятельность коры головного мозга, создал учение об анализаторах. Анализатор, по Павлову, представляет собой единую функциональную систему, состоящую из трех отделов: 1) периферического, или рецепторного, 2) проводящего и 3) центрального, или мозгового. Периферический отдел анализатора представлен чувствительными нервными окончаниями — рецепторами, воспринимающими определенные раздражения.

Проводящий отдел состоит из чувствительных нервных волокон, по которым возбуждение, возникшее в рецепторах, передается в кору головного мозга. Центральный отдел анализатора, или, по выражению Павлова, мозговой конец анализатора, заложен в коре головного мозга. Здесь происходит высший тончайший анализ поступившего возбуждения, в результате чего возникает ощущение. Например, зрительный анализатор состоит из периферического отдела — глаза, проводящего отдела — зрительного нерва и центрального отдела — участка коры в затылочной доле полушарий. В сетчатке глаза происходит восприятие световых раздражений. Возникшее возбуждение передается по зрительному нерву в головной мозг. В коре головного мозга происходит анализ световых раздражений и возникают зрительные ощущения. Необходимым условием возникновения ощущений является нормальное состояние всех отделов анализатора. Выпадение функции хотя бы одного из них, например, в результате повреж-

дения или заболевания, приводит к нарушению деятельности всего анализатора. Так, заболевание сетчатки глаза или повреждение зрительного нерва вызывает нарушение зрения.

Из сказанного вытекает, что органы чувств, или рецепторы, являются периферическими отделами анализаторов. Все рецепторы принято подразделять на две группы: рецепторы, воспринимающие раздражения, возникающие внутри организма, — интерорецепторы, и рецепторы, воспринимающие раздражения из внешней среды, — экстерорецепторы.

Интерорецепторы обнаружены во всех внутренних органах: сердце, желудке, кишечнике, селезенке, кровеносных сосудах и т. д. Они воспринимают раздражения, сигнализирующие о процессах, происходящих во внутренних органах. Например, в стенках кровеносных сосудов находятся рецепторы, которые приходят в состояние возбуждения при изменениях кровяного давления или химического состава крови. И. П. Павлов указывал на большое значение чувствительности внутренних органов в регуляции их деятельности. В частности, саморегуляция деятельности сердечно-сосудистой системы связана с наличием чувствительных нервов и их окончаний в сердце и кровеносных сосудах. Академик К. М. Быков показал, что существует связь внутренних органов с корой головного мозга посредством чувствительных нервов и их окончаний — рецепторов.

Чувствительные нервные окончания в мышцах, сухожилиях, связках и суставных сумках названы проприорецепторами. При изменении напряжения мышц, натяжения связок, суставных сумок и сухожилий и при других раздражениях в проприорецепторах возникает возбуждение, которое передается в спинной и головной мозг. Благодаря этому возникает ощущение положения всего тела и отдельных его частей и осуществляется координация (согласованность) движений. При нарушении мышечно-суставной чувствительности нарушается характер походки и других движений. Такие больные с закрытыми глазами не могут определить положение частей тела, в которых нарушена мышечно-суставная чувствительность.

Экстерорецепторы воспринимают раздражения из внешней среды. К числу их относятся кожные рецепторы, органы вкуса, обоняния, зрения, слуха и равновесия.

Кожная чувствительность

В коже находится большое количество рецепторов. Они являются окончаниями чувствительных нервных волокон. Различают болевые, температурные (тепловые и холодные) и осязательные рецепторы.

При раздражении болевых рецепторов возникшее возбуждение передается по чувствительным нервам в головной мозг. В коре больших полушарий возникает ощущение боли. Чувство боли имеет большое значение: боль сигнализирует о нарушениях

в организме. Раздражение болевых рецепторов вызывает рефлекторные изменения: усиленное выделение адреналина, повышение кровяного давления и другие явления. При действии некоторых веществ, например, раствора новокаина, болевые рецепторы выключаются. Этим пользуются при операциях.

Раздражение температурных рецепторов кожи является причиной возникновения ощущения тепла и холода. Температурные рецепторы распределены в различных участках кожи не одинаково. В ответ на раздражение температурных рецепторов рефлекторно изменяется просвет кровеносных сосудов (при действии тепла они расширяются, при действии холода — суживаются) и как следствие этого изменяется теплоотдача.

Температурные, как и болевые, рецепторы, помимо кожи имеются и в других органах.

Осязательные рецепторы воспринимают прикосновение и давление на кожу. Благодаря чувству осязания мы можем определить форму, величину и твердость предметов (это чувство особенно развито у слепых). Осязательные рецепторы распределены в различных участках тела не одинаково. Особенно много их на кончиках пальцев рук, в коже ладони, а также на кончике языка

Орган вкуса

Орган вкуса представлен так называемыми вкусовыми луковицами, которые находятся во вкусовых сосочках языка, а также

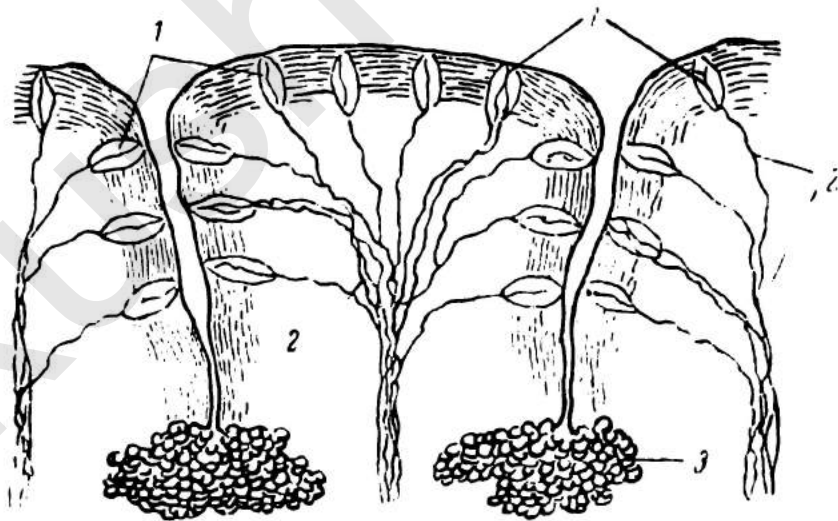


Рис. 189. Схема строения вкусового сосочка.

1 — вкусовые луковицы; 2 — отходящие от них нервные волокна.
3 — слюнные железы.

в мягком небе и глотке. Вкусовые луковицы состоят из специальных клеток, около которых оканчиваются вкусовые (чувствительные) нервные волокна (рис. 189). Поступающие в полость рта пищевые вещества соприкасаются с вкусовыми луковицами.

При этом в окончаниях вкусовых нервов возникает возбуждение, которое передается в головной мозг. Передача нервных импульсов происходит по чувствительным нервным волокнам, которые входят в состав барабанной струны и языкоглоточного нерва. В коре головного мозга возникают вкусовые ощущения. Мозговой отдел вкусового анализатора находится в височной доле. С восприятием вкусовых раздражений связаны различные пищевые рефлексы: отделение слюны и других пищеварительных соков. Посредством вкуса определяется также характер пищи (съедобная она или нет).

Различают четыре вида вкусовых ощущений: ощущение сладкого, горького, соленого и кислого. Из этих основных вкусовых ощущений складываются и все остальные.

Следует иметь в виду, что на вкусовые луковицы пищевые вещества оказывают раздражающее действие только в растворенном состоянии. Растворителем для них в полости рта является слюна.

Орган обоняния

Орган обоняния представлен особыми чувствительными клетками, находящимися в слизистой оболочке верхнего отдела полости носа. Отростки этих клеток образуют нити обонятельного нерва, проникающие в полость черепа через отверстия в горизонтальной пластинке решетчатой кости. Раздражение обонятельных клеток происходит под влиянием пахучих веществ. Возникшее возбуждение передается по обонятельному нерву в головной мозг, где возникают соответствующие ощущения. Мозговой отдел обонятельного анализатора находится в коре височной доли. По запаху можно определить качество пищи. Во время приема пищи обонятельные ощущения дополняют вкусовые ощущения. В тех случаях, когда обоняние нарушено, например, при насморке, понижается способность определять вкус — пища кажется безвкусной. При вдыхании некоторых веществ, как, например, нашатырного спирта, хлороформа, эфира, не только возникает ощущение запаха, но и рефлекторно наступает изменение дыхания.

Человек обладает высокой обонятельной чувствительностью. Так, он ощущает запах сероводорода в концентрации 1 : 100 000 000. Однако у некоторых животных, например, у собак эта чувствительность развита еще больше.

Орган зрения

Орган зрения — глаз (oculus) — состоит из глазного яблока и вспомогательного аппарата.

Глазное яблоко (bulbus oculi) находится в глазнице и имеет форму неправильного шара. В нем различают оболочки и нахо-

дящиеся внутри, хрусталик, стекловидное тело и водянистую влагу."

Оболочек глазного яблока три: наружная, средняя и внутренняя (рис. 190).

Наружная оболочка называется фиброзной. Она состоит из двух отделов: переднего — роговицы и заднего — белоч.

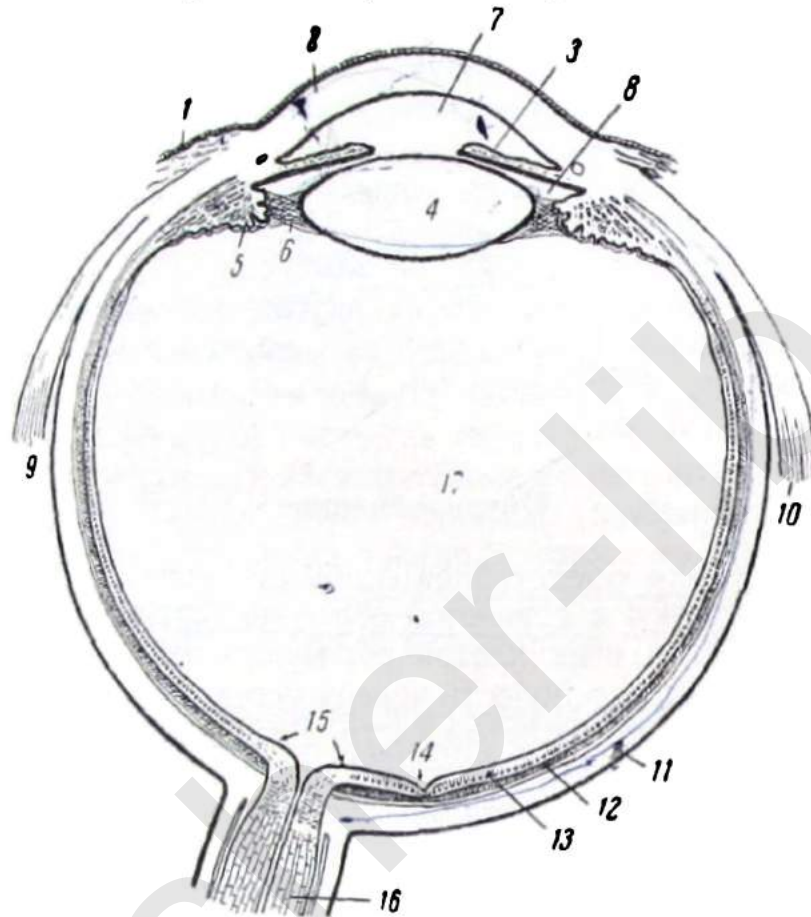


Рис. 190. Горизонтальный разрез глаза (схема)

1 — конъюнктивa; 2 — роговица; 3 — радужка; 4 — хрусталик; 5 — ресничное тело; 6 — связка, при помощи которой хрусталик прикреплен к ресничному телу; 7 — передняя камера глаза; 8 — задняя камера глаза; 9, 10 — мышцы глазного яблока; 11 — склера; 12 — собственно сосудистая оболочка; 13 — сетчатая оболочка; 14 — желтое пятно; 15 — сосочек зрительного нерва; 16 — зрительный нерв; 17 — стекловидное тело

ной оболочки, или склеры. Роговица прозрачна, не имеет кровеносных сосудов, но снабжена чувствительными нервными волокнами и их окончаниями. Склера по цвету напоминает вареный белок, содержит небольшое количество кровеносных сосудов.

В средней оболочке глазного яблока заложено большое количество кровеносных сосудов. Поэтому она называется сосудистой. В ней различают три части: переднюю — радужную оболочку, среднюю — ресничное тело и заднюю — собственно сосудистую оболочку. Радужная

оболочка (iris) по форме напоминает ободок, в центре которого находится круглое отверстие — зрачок (pupilla). В радужной оболочке содержится красящее вещество (пигмент), от количества которого зависит цвет глаза. В толще ее находятся гладкие мышечные волокна, образующие две мышцы: мышцу, суживающую зрачок, и мышцу, расширяющую зрачок. Зрачок кажется черным, так как лучи света, попадающие в глазное яблоко, не отражаются. Величина зрачка изменяется в зависимости от степени освещения: при ярком освещении он суживается, при слабом — расширяется. Ресничное тело имеет на своей внутренней поверхности отростки, называемые ресничными. В толще ресничного тела располагаются гладкие мышечные волокна, составляющие ресничную мышцу: она имеет отношение к изменению кривизны хрусталика. Собственно сосудистая оболочка составляет большую часть средней оболочки глазного яблока; кроме сосудов, она содержит большое количество пигмента.

Внутренняя оболочка называется сетчатой оболочкой (retina). Она имеет сложное микроскопическое строение и обладает свойством воспринимать световые раздражения. В сетчатой оболочке находятся особые клетки — палочки и колбочки. Задний отдел этой оболочки именуется дном глазного яблока. В области дна различают два небольшие участка: желтое пятно и сосочек зрительного нерва. Желтое пятно — место наилучшего видения. Для того чтобы лучше рассмотреть предмет, глаза устанавливаются в таком направлении, чтобы лучи света падали на желтое пятно. Сосочек зрительного нерва — это место выхода зрительного нерва из сетчатой оболочки глаза. Данный участок не воспринимает лучи света и носит название слепого пятна. По зрительному нерву импульсы из сетчатки глаза передаются в головной мозг.

Хрусталик представляет по форме двояковыпуклую линзу. Он не имеет кровеносных сосудов, прозрачен и обладает свойством преломлять лучи света. По краю хрусталика располагается связка, при помощи которой он прикреплен к ресничному телу. Кривизна хрусталика может изменяться. От этого зависит способность глаза видеть предметы на различном расстоянии.

Стекловидное тело находится позади хрусталика и состоит из прозрачного полужидкого студенистообразного вещества.

Водянистая влага — прозрачная жидкость, находится в так называемых камерах глаза. В глазном яблоке две камеры: передняя — между роговицей и радужной оболочкой и задняя — между радужной оболочкой и хрусталиком. Водянистая влага находится под определенным давлением, которое называется внутриглазным давлением. Величина внутриглазного давления у некоторых людей бывает повышена. С этим связано заболевание, названное глаукомой.

Вспомогательный аппарат глаза включает защитный, слезный и двигательный аппарат. К защитному аппарату относятся брови, ресницы и веки. Брови предохраняют глаз от попадания пота, стекающего со лба. Ресницы находятся на свободном крае век и задерживают пылевые частицы. Каждое веко состоит из плотной соединительнотканной пластинки (по внешнему виду она напоминает хрящ), которая покрыта снаружи кожей, а изнутри — оболочкой розового цвета. Эта оболочка называется конъюнктивой (воспаление ее называется конъюнктивитом). Конъюнктива с век переходит на передний отдел глазного яблока, но не закрывает роговицы. При смыкании век между ними и глазным яблоком образуется щелевидное пространство — конъюнктивальный мешок. В толще каждого века заложены так называемые мейбомиевы железы, протоки которых открываются на свободном крае век.

Слезный аппарат состоит из слезной железы и слезовыводящих путей. Слезная железа находится в наружно-верхнем углу глазницы, протоки ее открываются в верхний отдел конъюнктивального мешка. Слезная жидкость омывает передний отдел глазного яблока и предохраняет роговицу от высыхания. Смачиванию роговицы способствуют мигательные движения век. Затем слезная жидкость скапливается у внутреннего угла глаза около слезного мясца. Здесь на верхнем и нижнем веке имеется по одному точечному отверстию (слезные точки), которыми начинаются слезные каналы, открывающиеся в слезный мешок. Слезный мешок переходит в слезно-носовой канал, по которому слезная жидкость оттекает в полость носа.

Двигательный аппарат глаза состоит из шести мышц, прикрепляющихся к глазному яблоку, и мышцы, поднимающей верхнее веко. Из мышц глазного яблока четыре называются прямыми — верхняя, нижняя, наружная и внутренняя и две косыми — верхняя и нижняя. От сокращения мышц глазного яблока зависят его движения.

Возникновение зрительных ощущений

Световые раздражения воспринимаются сетчатой оболочкой глаза. Она является рецепторной частью зрительного анализатора. Прежде чем достигнуть сетчатки, лучи света проходят через прозрачные преломляющие среды глаза, т. е. через роговицу, водянистую влагу, хрусталик и стекловидное тело. При этом наибольшее преломление лучей происходит в хрусталике. Глазное яблоко принято сравнивать с фотоаппаратом, в котором хрусталик выполняет роль линзы, а сетчатка является светочувствительной пластинкой. При рассматривании предметов на сетчатке глаза получается обратное уменьшенное изображение (рис. 191)

Светочувствительные элементы в сетчатой оболочке — колбочки и палочки.

Установлено, что с колбочками связано дневное зрение, а с палочками — ночное, сумеречное зрение. В палочках имеется особое вещество, называемое зрительным пурпуром. В образовании этого вещества принимает участие витамин А. При нарушении образования зрительного пурпура развивается так называемая куриная слепота.

Желтое пятно сетчатой оболочки, являющееся местом наилучшего видения, содержит большое количество колбочек. в слепом пятне колбочки и палочки отсутствуют.

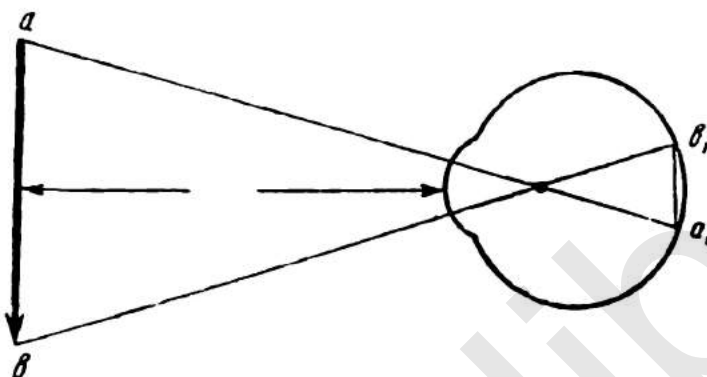


Рис. 191. Построение изображения в глазу (схема)
 a — верхняя точка предмета; a_1 — положение ее изображения на сетчатой оболочке глаза; b и b_1 — соответственно — нижняя точка предмета.

Световые лучи, достигая сетчатой оболочки, раздражают колбочки или палочки. Возникшее возбуждение по зрительному нерву передается в головной мозг. В коре головного мозга происходит восприятие световых раздражений — возникают зрительные ощущения. Мозговой отдел зрительного анализатора находится в затылочной доле больших полушарий.

Цветовосприятие. Способность глаза к цветовосприятию объясняется тем, что в колбочках сетчатой оболочки имеются специальные вещества, чувствительные к различным цветам.

У некоторых людей наблюдается расстройство цветового зрения. Такие люди не могут различать один или несколько цветов спектра. Это заболевание носит название цветовой слепоты, или дальтонизма (по имени английского ученого Дальтона, у которого была обнаружена цветовая слепота).

Адаптация глаза. Человеческий глаз обладает приспособляемостью к видению предметов при разной яркости освещения. Такая приспособляемость называется адаптацией. При ярком освещении световые раздражения воспринимают только колбочки (дневное зрение). В палочках же в это время зрительный пурпур полностью разрушен и они не функционируют. При быстрой смене яркого освещения темнотой человек вначале ничего не видит. Затем происходит постепенное восстановление зрительного пурпура в палочках сетчатки и появляется сумеречное зрение.

Аккомодация. Человеческий глаз обладает способностью видеть предметы на различном расстоянии. Такая приспособляемость глаза называется аккомодацией. Она зависит от того, что кривизна хрусталика вследствие его эластичности может изменяться. При рассматривании предметов, находящихся на близком расстоянии, хрусталик имеет большую выпуклость, чем при рассматривании предметов, далеко лежащих. Одновременно с изменением кривизны хрусталика меняется его пре-

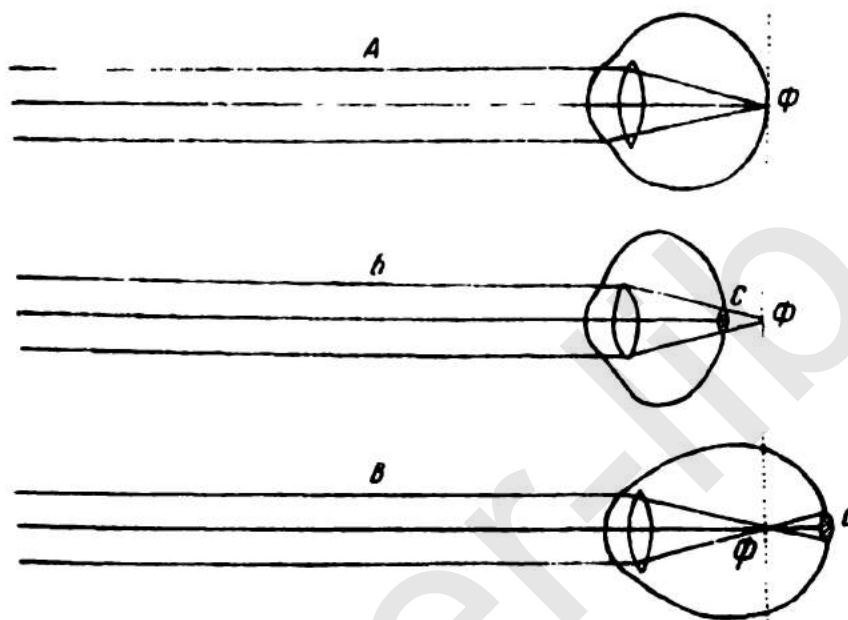


Рис. 192. Близорукость и дальновзоркость.
 А — нормальный глаз; Б — дальновзоркий глаз; В — близорукый глаз; с — сетчатка; ϕ — фокус параллельных лучей.

ломляющая сила, и фокус лучей от рассматриваемого предмета всегда оказывается на сетчатке. Преломляющую силу линз в оптике измеряют в особых единицах — диоптриях. За одну диоптрию принимается преломляющая сила линзы с фокусным расстоянием в 1 м.

Изменение кривизны хрусталика зависит от сокращения и расслабления ресничной мышцы. При сокращении этой мышцы расслабляется связка, при помощи которой хрусталик прикреплен к ресничному телу, и хрусталик становится более выпуклым. Это происходит при рассматривании предметов на близком расстоянии.

Близорукость и дальновзоркость. У некоторых людей наблюдается нарушение зрения, выражающееся в том, что изображения предметов получаются нечеткими, расплывчатыми. Такие изображения получаются в том случае, если фокус лучей от рассматриваемого предмета оказывается не на сетчатке, а вне ее: при близорукости — впереди сетчатки, при дальновзоркости — за сетчаткой (рис. 192). Причиной близорукости и дальновзоркости является нарушение аккомодации или особенность строения

глазного яблока. У близоруких расстояние от хрусталика до сетчатки обычно несколько увеличено, у дальнозорких уменьшено. Чтобы получить четкие изображения, такие люди носят очки с соответствующими линзами.

Острота зрения. Под остротой зрения понимают то наименьшее расстояние между двумя светящимися точками, при котором они воспринимаются глазом раздельно. Для определения остроты зрения применяются специальные таблицы с изображением цифр, букв или других знаков, расположенных в несколько рядов (обычно 12; рис. 193). Цифры каждого ряда имеют точно установленный размер, что соответствует определенной остроте зрения. Полная острота зрения определяется для каждого глаза отдельно. Исследуемый находится от таблицы на расстоянии 5 м.

Орган слуха и равновесия

Ухо (рис. 194) воспринимает не только звуковые раздражения, но и раздражения, вызываемые изменением положения тела в пространстве. Поэтому его называют органом слуха и равновесия.

Ухо подразделяют на три отдела: наружное ухо, среднее ухо и внутреннее ухо.

Наружное ухо включает ушную раковину и наружный слуховой проход. Ушная раковина состоит из эластического хряща, покрытого кожей (хрящ отсутствует только в нижнем отделе ушной раковины — в ушной мочке). На ушной раковине различают завиток, противозавиток, козелок и противокозелок.

Наружный слуховой проход — представляет собой короткий изогнутый канал. Основанием его является хрящ и часть височной кости. Наружный слуховой проход выстлан кожей, в которой имеются железы, выделяющие особый секрет — ушную серу. От среднего уха наружный слуховой проход отделен барабанной перепонкой — упругой



Рис. 193. Таблица для определения остроты зрения у человека.

соединительнотканной пластинкой. Со стороны наружного слухового прохода она покрыта истонченной кожей, а со стороны среднего уха — слизистой оболочкой.

Среднее ухо располагается в толще пирамиды височной кости, представляет полость объемом около 1 см³, в которой помещаются соединенные друг с другом три слуховые косточки —

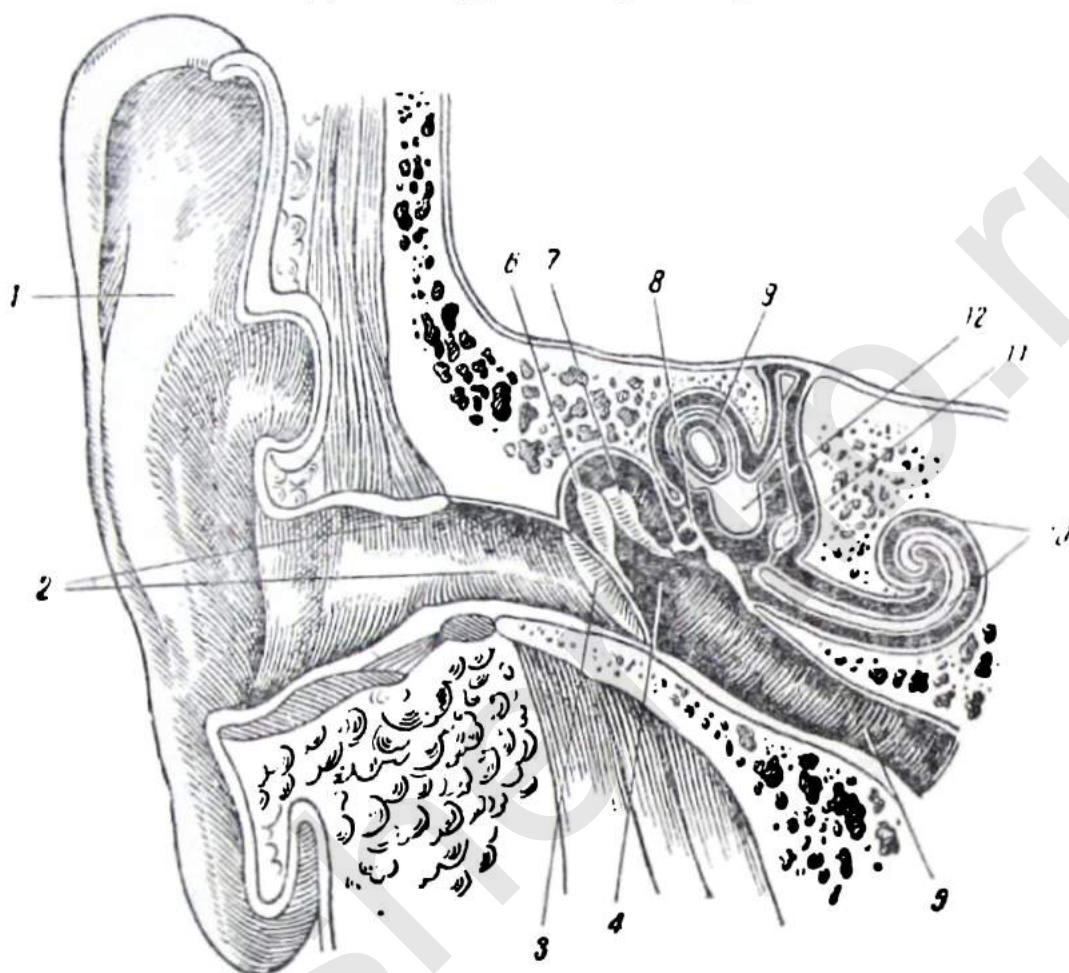


Рис. 194. Ухо в разрезе (схема).

1 — ушная раковина; 2 — наружный слуховой проход; 3 — барабанная перепонка; 4 — полость среднего уха; 5 — слуховая труба; 6 — молоточек; 7 — наковальня; 8 — стремечко; 9 — полукружной канал; 10 — улитка; 11 — мешочек; 12 — маточка

молоточек, наковальня и стремечко. Полость среднего уха называется также барабанной полостью. Она выстлана слизистой оболочкой. В полости среднего уха различают шесть стенок. Наружной стенкой является барабанная перепонка, остальные стенки костные. Кверху от барабанной полости находится средняя черепная ямка, книзу — яремное отверстие, кпереди — канал сонной артерии, кзади — сосцевидный отросток и кнутри — внутреннее ухо. На внутренней стенке полости среднего уха имеется два отверстия: круглое и овальное. Круглое отверстие закрыто перепонкой (ее называют вторичной барабанной перепонкой), овальное — стремечком. Барабанная полость при помощи слуховой (евстахиевой) трубы сообщается с носоглоткой и

посредством специального отверстия — с ячейками сосцевидного отростка. По слуховой трубе в барабанную полость попадает воздух, благодаря чему уравнивается давление на барабанную перепонку снаружи и изнутри. Слуховая труба может служить путем для перехода инфекции из полости носа и носоглотки в среднее ухо¹.

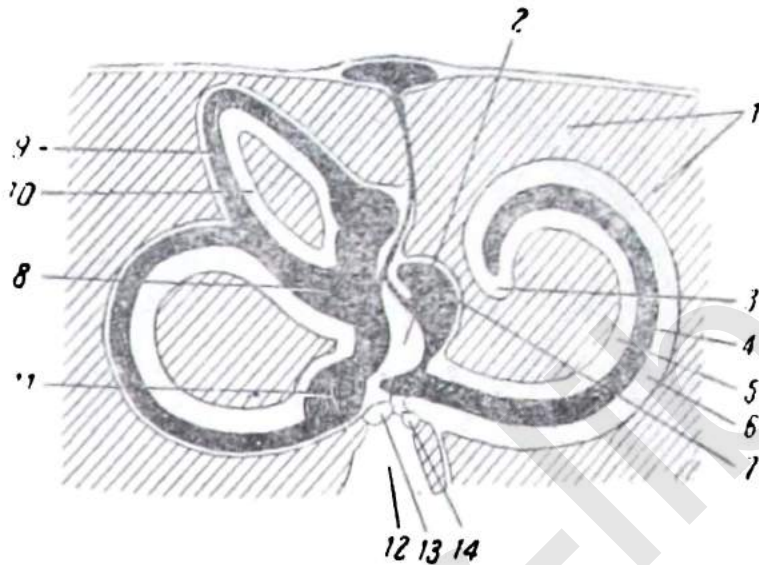


Рис. 195. Схема строения костного и перепончатого лабиринтов.

1 — пирамида височной кости; 2 — преддверие; 3 — сообщение между лестницей преддверия и барабанной лестницей; 4 — перепончатый канал улитки; 5 — лестница преддверия; 6 — лестница барабанная; 7 — мешочек; 8 — маточка; 9 — перепончатый полукружной канал; 10 — костный полукружной канал; 11 — расширение (ампула) перепончатого полукружного канала; 12 — барабанная полость; 13 — овальное отверстие; 14 — круглое отверстие.

Внутреннее ухо находится в пирамиде височной кости. Оно имеет сложную форму и поэтому называется также лабиринтом. Различают два лабиринта — костный и перепончатый (рис. 195).

Костный лабиринт включает три части: улитку, преддверие и три полукружных канала. Улитка образует $2\frac{1}{2}$ оборота вокруг костного стержня. Преддверие находится между улиткой и полукружными каналами и представляет полость овальной формы. Полукружные каналы располагаются один по отношению к другому во взаимно перпендикулярных плоскостях.

Перепончатый лабиринт лежит внутри костного лабиринта и по форме приблизительно повторяет его, но имеет меньший размер. Стенки перепончатого лабиринта состоят из плотной соединительной ткани.

¹ Воспалительное заболевание среднего уха носит название среднего отита (otitis media), а клеток сосцевидного отростка — мастоидита.

В костном преддверии находятся два перепончатых пузырька — мешочек и маточка, в костной улитке — перепончатый канал и в костных полукружных каналах — перепончатые полукружные каналы. Между костным и перепончатым лабиринтами находится жидкость — перилимфа; в перепончатом лабиринте то-

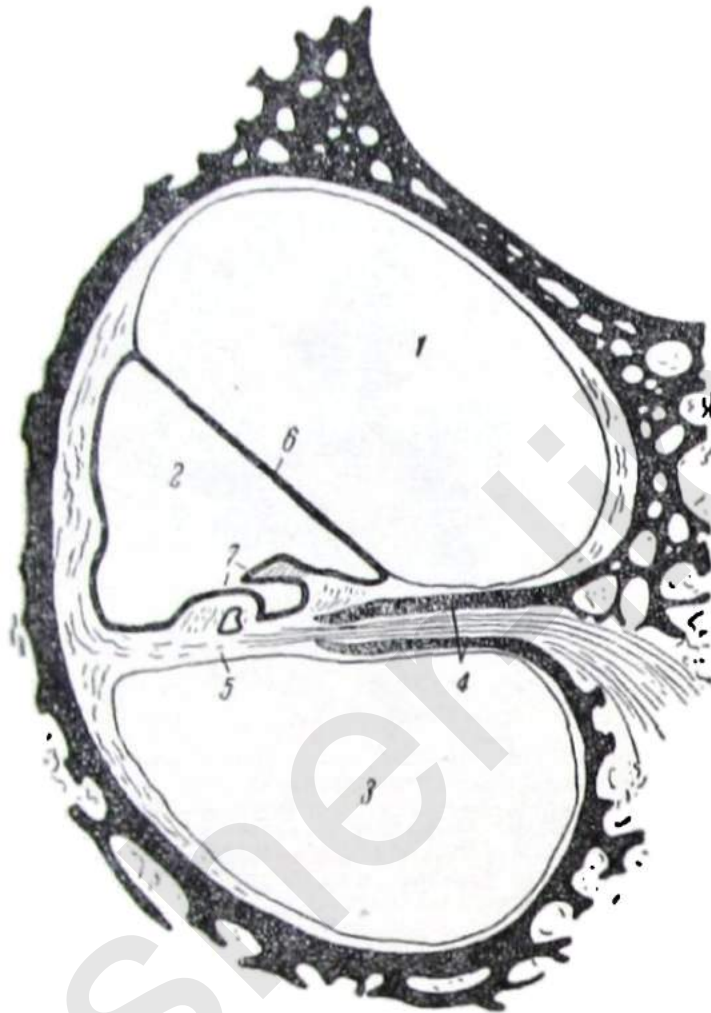


Рис. 196. Схема поперечного разреза улитки (сильно увеличена).

1 — лестница преддверия; 2 — перепончатый канал улитки; 3 — лестница барабанная; 4 — костная (спиральная) пластинка; 5 — перепончатая (спиральная) пластинка; 6 — пластинка, отделяющая перепончатый канал улитки от лестницы преддверия; 7 — корневой орган.

же содержится жидкость — эндолимфа. В улитке пространство, в котором находится перилимфа, при помощи перепончатого канала улитки и специальной костной пластинки разделено на две части. Они называются лестницами — лестницей преддверия и барабанной лестницей (рис. 196). Обе лестницы сообщаются между собой только у верхушки улитки.

В перепончатом канале улитки на спиральной перепончатой пластинке находится так называемый спиральный (кортиев) орган (рис. 196). Он имеет сложное строение и состоит

из клеток различной формы. Кортиев орган — звуковоспринимающий аппарат. На клетках этого органа оканчиваются волокна нерва улитки, являющегося частью слухового нерва.

На внутренней поверхности перепончатых пузырьков преддверия и перепончатых полукружных каналов имеются специальные образования, носящие название пятен и гребешков. В них заложены чувствительные клетки. Преддверие и полукружные каналы вместе составляют так называемый вестибулярный аппарат (от латинского слова *vestibulum* — преддверие). Он является органом восприятия положения и движения тела в пространстве. К чувствительным клеткам вестибулярного аппарата подходят волокна другой части слухового нерва — нерва преддверия.

Возникновение слуховых ощущений

Наружное и среднее ухо выполняет звукопроводящую функцию, а кортиев орган внутреннего уха — звуковоспринимающую. В кортиевом органе заложены рецепторы, воспринимающие звуковые раздражения.

Звук представляет собой колебание воздуха. Воздушные волны по наружному слуховому проходу достигают барабанной перепонки и приводят ее в колебательные движения. Колебания барабанной перепонки передаются на слуховые косточки, а с них на перилимфу внутреннего уха. В свою очередь колебания перилимфы вызывают через стенку перепончатого канала улитки колебания эндолимфы. В результате происходят колебательные движения кортиева органа, что вызывает возбуждение окончаний нерва улитки. Возникшее возбуждение передается по слуховому нерву в кору головного мозга, где осуществляется восприятие звука, — возникают слуховые ощущения. Мозговой отдел слухового анализатора находится в височной доле.

Спиральная перепончатая пластинка кортиева органа состоит из тонких волокон, натянутых наподобие струн музыкального инструмента. Они имеют различную длину и, как полагают, настроены на определенные тоны. Звуки высокого тона вызывают колебание коротких волокон, а звуки низкого тона — колебание длинных волокон. Благодаря этому воспринимаются звуки различной высоты.

Возникновение ощущений положения и движения тела

Определение положения и перемещения тела в пространстве происходит при участии различных органов чувств: зрения, рецепторов осязания, рецепторов мышечно-суставной чувствительности и др. Важная роль в возникновении ощущения положения и движения тела принадлежит вестибулярному аппарату. Рецеп-

торы вестибулярного аппарата, воспринимающие изменение положения тела в пространстве, заложены в так называемых пятнах и гребешках, находящихся в перепончатых пузырьках преддверия и в перепончатых полукружных каналах. При изменении положения головы, а также при изменении скорости движения изменяется давление эндолимфы на чувствительные клетки пятен и гребешков, что вызывает возбуждение окончаний нерва преддверия. Возникшее возбуждение по слуховому нерву передается в головной мозг. В коре головного мозга возникает ощущение положения тела в пространстве. Одновременно происходит рефлекторное изменение тонуса различных групп мышц.

В результате сокращения мышц изменяется положение головы и туловища. Благодаря этому сохраняется равновесие тела.

Значение вестибулярного аппарата выявляется в опытах над животными. Животные, у которых разрушен вестибулярный аппарат, теряют способность сохранять равновесие тела.

При поражении вестибулярного аппарата у человека наблюдается расстройство движений, головокружение и другие нарушения. У некоторых людей при плавании на пароходе, при полете на самолете или при езде в автомобиле возникают симптомы так называемой морской болезни — головокружение, рвота и т. д. Причиной морской болезни чаще всего является повышенная возбудимость вестибулярного аппарата.

ОГЛАВЛЕНИЕ

Введение	3
Краткие исторические сведения по анатомии и физиологии	5
Значение трудов И. П. Павлова	10
Глава I. Учение о живом веществе. Эмбриональное развитие. Ткани	15
Клеточная теория	15
Клетка	17
Основные черты строения клеток	18
Протоплазма	19
Ядро	20
Неклеточные структуры	21
Возникновение клеток в организме	22
Деление клеток	24
Возникновение клеток из живого вещества	25
Эмбриональное развитие	26
Основные этапы эмбрионального развития животных	26
Развитие человеческого зародыша	33
Ткани	42
Эпителиальные ткани	44
Опорно-трофические ткани	47
Плотная волокнистая соединительная ткань	52
Хрящевая ткань	52
Костная ткань	53
Мышечные ткани	55
Гладкая мышечная ткань	56
Поперечнополосатая мышечная ткань	56
Нервная ткань	56
Понятие об органе и системе органов	59
Глава II. Кости и их соединения (скелет)	63
Строение костей	63
Костный мозг	63
Надкостница	63
Химический состав	65
Форма костей	65
Развитие скелета	66
Соединения костей	68
Суставы	68
Строение скелета	70

Скелет туловища	70
Позвоночный столб	70
Соединения позвоночника	73
Скелет грудной клетки	74
Соединения грудной клетки	75
Грудная клетка в целом	75
Скелет верхних конечностей	76
Кости и соединения плечевого пояса	76
Кости и соединения руки	77
Соединения костей руки	79
Скелет нижних конечностей	81
Кости и соединения таза	82
Таз в целом	83
Кости и соединения ноги	85
Соединения костей ноги	88
Скелет головы	90
Кости мозгового черепа	91
Кости лицевого черепа	95
Череп в целом	98
Возрастные и половые особенности черепа	102
Глава III. Мышечная система	104
Общие данные о мышцах	104
Фасции	106
Мышцы и фасции головы	107
Мышцы и фасции шеи	110
Мышцы и фасции груди	111
Мышцы и фасции живота	113
Паховый канал	115
Белая линия живота	116
Пупок	116
Мышцы и фасции спины	116
Мышцы и фасции верхних конечностей	118
Мышцы плечевого пояса	118
Мышцы руки	119
Фасции	121
Подмышечная впадина	121
Локтевая ямка	121
Мышцы и фасции нижних конечностей	121
Мышцы таза	122
Мышцы ноги	122
Фасции	124
Бедренный треугольник	125
Бедренный канал	125
Подколенная ямка	125
Физиология мышц	126
Основные свойства мышц	126
Регистрация мышечных сокращений	126
Мышечное сокращение	127

Физиологические особенности различных мышц	128
Работа мышц	129
Утомление мышц	129
Глава IV. Дыхательная система. Дыхание	131
Общий обзор системы органов дыхания	131
Развитие органов дыхания	131
Значение дыхания	132
Полость носа	133
Гортань	135
Дыхательное горло	136
Бронхи	136
Легкие	137
Плевра	138
Границы легкого и плевры	139
Средостение	141
Механизм вдоха и выдоха	141
Вдох	141
Выдох	142
Регуляция дыхания	142
Жизненная емкость легких	143
Состав вдыхаемого и выдыхаемого воздуха	145
Дыхание при различных условиях	146
Искусственное дыхание	148
Глава V. Пищеварительная система. Пищеварение	149
Общий обзор системы органов пищеварения	149
Развитие органов пищеварения	151
Питательные вещества. Пищеварение	152
Белки	152
Углеводы	152
Жиры	153
Вода и минеральные соли	153
Витамины	154
Сущность процесса пищеварения	154
Ферменты	154
Полость рта	155
Язык	157
Зубы	158
Слюнные железы	160
Пищеварение в полости рта	161
Состав и действие слюны	161
Регуляция слюноотделения	161
Акт глотания	162
Глотка	164
Пищевод	164
Желудок	165
Пищеварение в желудке	166
Состав и действие желудочного сока	166
Регуляция отделения желудочного сока	167

Тонкие кишки	170
Печень	172
Значение печени	173
Желчный пузырь	174
Поджелудочная железа	174
Пищеварение в тонких кишках	175
Состав и свойства поджелудочного сока	175
Состав и свойства кишечного сока	176
Состав и свойства желчи	176
Всасывание	177
Толстые кишки	179
Пищеварение в толстых кишках	180
Брюшина	181
Глава VI. Обмен веществ. Витамины	183
Обмен белков	183
Обмен углеводов	185
Обмен жиров	185
Обмен воды и солей	186
Витамины	187
Витамин А	187
Витамин В	188
Витамин РР	189
Витамин С	190
Витамин D	190
Витамин Е	191
Витамин К	191
Обмен энергии и основной обмен	192
Питание	193
Теплообразование и теплоотдача	193
Глава VII. Система мочевых органов	195
Общий обзор системы мочевых органов	195
Почки	198
Моча	198
Состав мочи	200
Процесс мочеобразования	201
Регуляция мочеобразования	202
Мочеточник	202
Мочевой пузырь	203
Мочепускающий канал	203
Женский мочепускающий канал	203
Мужской мочепускающий канал	205
Акт мочеиспускания	206
Глава VIII. Система половых органов	206
Общий обзор системы половых органов	207
Мужские половые органы	207
Внутренние мужские половые органы	207
Яичко	207
Семявыносящий проток	207

Семенной канатик	205
Семенной пузырек	206
Семявыбрасывающий проток	208
Предстательная железа	206
Наружные мужские половые органы	209
Мошонка	209
Половой член	209
Женские половые органы	209
Внутренние женские половые органы	209
Яичник	209
Маточная труба	212
Матка	212
Наружные женские половые органы	215
Развитие органов мочевой и половой системы	216
Промежность	217
Молочная (грудная) железа	219
Состав женского молока	220
Глава IX. Кожа	221
Строение кожи	221
Функции кожи	224
Глава X. Железы внутренней секреции	225
Гипофиз	226
Эпифиз	228
Щитовидная железа	228
Околощитовидные железы	230
Вилочковая железа	231
Островковая часть поджелудочной железы	232
Надпочечные железы	233
Внутрисекреторная функция половых желез. Половые гормоны	234
Глава XI. Кровь. Система органов кровообращения	237
Кровь	237
Функции крови	237
Состав крови	238
Клеточные элементы крови	238
Эритроциты	238
Лейкоциты	239
Кровяные пластинки	240
Плазма крови	241
Общие свойства крови	242
Свертывание крови	242
Реакция оседания эритроцитов (РОЭ)	243
Группы крови	243
Система органов кровообращения (сердечно-сосудистая система)	245
Кровообращение	245
Сердце	246
Строение сердца	246
Сосуды, входящие в сердце и выходящие из сердца	247
Клапаны сердца	247

Кровоснабжение сердца	248
Границы сердца .	249
Деятельность сердца .	249
Сердечный толчок .	250
Тоны сердца	250
Электрокардиография .	251
Автоматия сердца	251
Регуляция деятельности сердца	253
Кровеносные сосуды	255
Артерии .	255
Капилляры	256
Вены	256
Большой и малый круг кровообращения	256
Большой круг кровообращения .	256
Малый круг кровообращения	257
Сосуды малого круга кровообращения .	257
Легочная артерия	257
Легочные вены	257
Артерии большого круга кровообращения .	258
Аорта	258
Восходящая аорта и ее ветви	258
Дуга аорты и ее ветви	258
Дуга аорты	258
Безымянная артерия	258
Общая сонная артерия	258
Внутренняя сонная артерия	258
Наружная сонная артерия	258
Подключичная артерия	260
Подкрыльцовая артерия	260
Плечевая артерия	260
Лучевая и локтевая артерии	260
Грудная аорта и ее ветви	260
Брюшная аорта и ее ветви	261
Подчревная артерия	261
Наружная подвздошная артерия	263
Бедренная артерия	263
Подколенная артерия	263
Вены большого круга кровообращения	264
Система верхней полой вены	264
Система воротной вены	265
Система нижней полой вены	265
Кровообращение у плода (плацентарное кровообращение)	267
Движение крови в сосудах	269
Кровяное давление	270
Пульс	272
Регуляция деятельности сосудистой системы	272
Лимфатическая система	274
Лимфа	276

Лимфатические сосуды	276
Лимфатические узлы	277
Кроветворные органы	278
Красный костный мозг	278
Селезенка	278
Глава XII. Нервная система	280
Значение нервной системы	280
Общее строение нервной системы	<u>282</u>
Развитие нервной системы	283
Основные свойства нервной ткани	284
Рефлекс и рефлекторная дуга	285
Изменение возбудимости центральной нервной системы	287
Торможение в центральной нервной системе	288
Спинальный мозг	288
Строение спинного мозга	288
Функции спинного мозга	292
Головной мозг	293
Продолговатый мозг и мост мозга	295
Продолговатый мозг	295
Мост мозга	296
Функции продолговатого мозга и моста	297
Средний мозг	298
Функции среднего мозга	298
Промежуточный мозг	300
Функции промежуточного мозга	300
Мозжечок	301
Функции мозжечка	301
Большие полушария	302
Ядра полушарий	304
Белое вещество полушарий	305
Проводящие пути	305
Кора головного мозга	307
Высшая нервная деятельность	308
Понятие о безусловных и условных рефлексах	309
Безусловные рефлексы	309
Условные рефлексы	309
Торможение в коре головного мозга	313
Иррадиация и концентрация в коре головного мозга	314
Аналитическая функция коры головного мозга	315
Значение различных областей коры головного мозга	315
Кора головного мозга и внутренние органы	317
Первая и вторая сигнальные системы	318
Сон	319
Оболочки головного и спинного мозга	320
Цереброспинальная жидкость	321
Спинальные нервы	322
Шейное сплетение	324
Плечевое сплетение	324

Передние ветви грудных нервов	325
Поясничное сплетение	327
Крестцовое сплетение	327
Черепномозговые нервы	329
Вегетативная нервная система	334
Симпатический отдел	335
Парасимпатический отдел	337
Значение вегетативной нервной системы	338
Глава XIII. Органы чувств	340
Кожная чувствительность	341
Орган вкуса	342
Орган обоняния	343
Орган зрения	343
Глазное яблоко	343
Вспомогательный аппарат глаза	346
Возникновение зрительных ощущений	346
Цветощущение	347
Адаптация глаза	347
Аккомодация	348
Близорукость и дальнозоркость	348
Острота зрения	349
Орган слуха и равновесия	349
Наружное ухо	349
Среднее ухо	350
Внутреннее ухо	351
Возникновение слуховых ощущений	353
Возникновение ощущений положения и движения тела	353

Татаринев Василий Георгиевич
«Учебник анатомии и физиологии человека».

☆ ☆ ☆

Редактор *Д. Н. Лубоцкий*
Техн. редактор *М. И. Габерланд*
Корректор *М. С. Кирюшина*
Переплет художника *К. М. Егорова*

Сдано в набор 15/VI 1954 г. Подписано
к печати 5/XI 1954 г. Формат бумаги
 $60 \times 92 /_{16} = 11,38$ бум. л. 22,75 печ. л. +
0,50 п. л. (вкл.) 23,55 уч.-изд. л.
Тираж 50 000 экз. Т 07546.

Медгиз, Москва, Петровка, 12
Заказ 485. 1-я типография Медгиза,
Москва, Ногатинское шоссе, д. 1
Цена 5 р. 40 к. Переплет 1 руб.