

**УЛЬТРАЗВУКОВАЯ**

**ДИАГНОСТИКА В АКУШЕРСТВЕ**

akusher-lib.ru

АКАДЕМИЯ МЕДИЦИНСКИХ НАУК СССР

**Л. С. Персианинов,**

**В. Н. Демидов**

**УЛЬТРАЗВУКОВАЯ**  
**ДИАГНОСТИКА**  
**В АКУШЕРСТВЕ**

( а т л а с )



МОСКВА,  
«МЕДИЦИНА»,  
1982

## Предисловие

С момента зарождения медицины мечтой человечества являлось получение визуального представления о состоянии и структуре отдельных органов и систем организма. Однако в течение многих столетий эта мечта оставалась нереализованной.

В начале текущего века с внедрением в клиническую практику рентгена человечество приблизилось к решению поставленной задачи. Вместе с тем невозможность исключить отрицательное влияние на организм ионизирующего излучения и относительно низкая разрешающая способность метода в значительной степени снижали его диагностическую ценность. Не удалось добиться поставленной цели и при использовании радиоизотопной техники.

Применение волоконной оптики (лапароскопия, фетоскопия, гастроскопия и др.) позволило визуализировать многие внутренние органы человека, но и при этом внутренняя структура изучаемого объекта также оказалась вне поля зрения исследователя.

Внедрением в клиническую практику ультразвука в значительной степени удалось добиться визуализации не только органов и систем, но их структурных элементов. Высокая информативность, обусловленная способностью ультразвука отражаться от границы двух сред, разность в акустическом сопротивлении которых составляет около 1 %, безопасность и относительная несложность метода способствовали тому, что эхография стала одним из ведущих методов исследования во многих областях медицины, физиологии, в том числе в акушерстве и гинекологии.

Пожалуй, нет ни одной области прикладной медицины, где бы за столь короткий промежуток времени был достигнут значительный прогресс. Первые опыты Dussik с ультразвуком проведены в 1942 г. и первое измерение головки плода выполнено Donald в 1958 г. Систематическое использование ультразвука с целью диагностики в медицине началось лишь с середины 60-х годов. За короткий промежуток времени ультразвуковое исследование проходит следующие этапы развития: от одномерной эхографии и простого линейного сканирования, несущих очень небольшой объем информации, до сложного сканирования, использования серой шкалы и приборов, работающих в реальном масштабе времени.

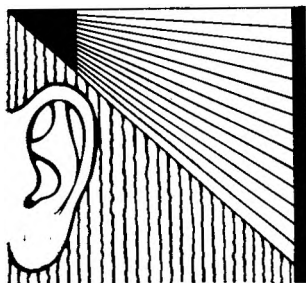
В настоящее время уже ведутся работы по созданию приборов, в которых с целью улучшения качества изображения предполагается использовать компьютерную технику. По существу на данном этапе развития медицинской техники мы располагаем только одним методом, который может конкурировать с ультразвуковой эхографией — это компьютерная рентгенотомография. Однако очень высокая стоимость таких приборов, большие затраты на эксплуатацию, а также невозможность исключить отрицательное воздействие на организм ионизирующего излучения в значительной степени ограничивают возможность их массового использования.

Ультразвуковые приборы нашли широкое применение не только в крупных стационарах и больницах, но и в поликлиниках.

Настоящий атлас является первым отечественным руководством по ультразвуковой диагностике в акушерстве. В нем обобщены результаты, полученные на основании анализа более чем 20 000 наблюдений. В отличие от аналогичных зарубежных изданий в данной работе значительно большее внимание уделено топографии женских половых органов и эхографической характеристике физиологического и патологического течения ранних сроков беременности. Впервые освещен вопрос о возможности применения эхографии в визуализации различных органов и других анатомических образований плода, определения состояния рубца после оперативных вмешательств на матке и в диагностике различных экстрагенитальных заболеваний. Представлены более полные данные по выявлению различных аномалий развития плода и использования сканирования в реальном масштабе времени в оценке физиологического и патологического течения беременности.

Во время работы над книгой ушел из жизни один из наиболее крупных ученых нашей страны академик АМН СССР Л. С. Персианинов. Хотелось бы надеяться, что этот последний труд Л. С. Персианинова будет способствовать осуществлению цели, к которой он всегда стремился — улучшению охраны здоровья женщины и плода и снижению материнской и перинатальной заболеваемости и смертности.

В. Н. Демидов



---

## Природа ультразвука, способы его получения, ультразвуковая аппаратура

---

Ультразвук представляет собой механические колебания, распространяющиеся в среде, обладающей упругими свойствами. При этом частицы среды не перемещаются в направлении распространения волны, а колеблются около своих положений равновесия. Волновое движение представляет собой колебательный процесс, при котором в направлении его распространения передается энергия колебаний. Геометрическое место точек, до которого к заданному моменту дошел колебательный процесс, называют фронтом волны, а направление, в котором распространяется этот процесс, — лучом [Клюев В. В., 1976; Шрайбер Д. С., 1965].

Распространение упругих волн в среде имеет пространственный характер. При этом в зависимости от формы фронта волны могут быть плоскими, сферическими, цилиндрическими. В зависимости от упругих свойств среды в ней могут распространяться волны различных типов, отличающиеся направлением смещения колеблющихся частиц. Если колебания частиц происходят в направлении, совпадающем с распространением волны, то такие волны называются продольными и они могут распространяться в твердой, жидкой и газообразной средах. Вследствие того что частицы среды при распространении в ней продольных упругих волн колеблются в направлении луча, структура продольной волны представляет собой чередование зон сжатий и разрежений.

Расстояние между двумя соседними зонами сжатий или разрежений называется длиной упругой волны (рис. 1). Число чередований сжатий и разрежений в единицу времени посчит название частоты колебаний, а величина, обратная ей, обозначается как период. Скорость распространения упругой волны в среде, опреде-

ляемая как расстояние, на которое распространяется механическое возмущение частиц среды в единицу времени, длина волны, частота и период колебаний связаны известными соотношениями:

$$c = f\lambda = \frac{\lambda}{T},$$

где  $c$  — скорость распространения волны, м/с;  $f$  — частота колебаний, Гц;  $\lambda$  — длина волны, м;  $T$  — период колебаний, с.

Если колебания частиц среды перпендикулярны направлению распространения волны, то такие волны называются поперечными или сдвиговыми. Газы и жидкости не обладают сдвиговой упругостью, и поэтому распространение сдвиговых колебаний в газах и большинстве жидкостей невозможно.

Знание скорости распространения волны в различных биологических тканях имеет большое практическое значение. Зная величину скорости и время прохождения ультразвуковой волны в тканях, можно с высокой степенью точности определять длину пути, прошедшего волной, например, от одной границы исследуемого объекта до другой, и таким образом производить метрию тканей, органов и т. д.

Скорость продольных волн в биологических средах зависит от их акустических характеристик и определяется выражением:

$$c = \sqrt{\frac{1}{\rho\beta_{ад}}} = \sqrt{\frac{\gamma}{\rho\beta_{из}}},$$

где  $\rho$  — плотность среды,  $\beta_{ад}$  — адиабатическая сжимаемость;  $\beta_{из}$  — изотермическая сжимаемость;  $\gamma$  — отношение удельных теплоемкостей.

В табл. 1 приведены значения скоростей распространения ультразвуковой волны в различных биологических средах. Как видно из табл. 1, скорости ультразвука в различных тканях и органах отличаются незначительно (за исключением кости) и по величине

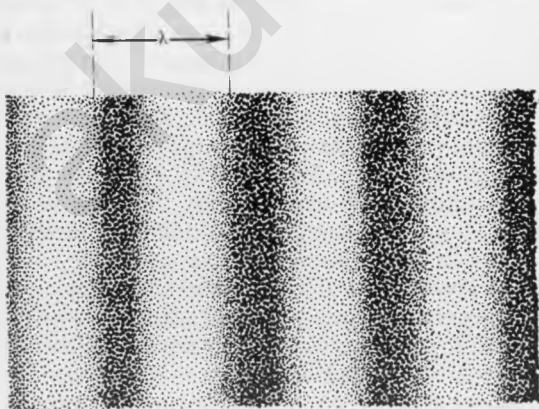


Рис. 1.  
Определение длины волны ( $\lambda$  — длина волны).

Таблица 1

Скорость ультразвука и удельные волновые сопротивления различных тканей человека

Вид ткани	Скорость, м/с	Удельное волновое сопротивление $Z_0 \cdot 10^5$ , г/см <sup>2</sup> ·с
Мягкие ткани	1490—1610	1,58—1,70
Жировая ткань	1476	1,37
Гладкая мышца	1551	1,64
Поперечнополосатая мышца	1573	1,66
Жир	1467	1,32
Мозг	1521	1,6
Сердце	1568	1,66
Печень	1574	1,7
Камни печени	1400—2200	1,3—2,4
Почки	1559	1,68
Селезенка	1524	1,69
Кость черепа	3660	6,22
Кровь	1570	1,61
Вода	1497	1,49

близки к скорости в воде. В различных мягких тканях скорость ультразвука является практически постоянной величиной и составляет в среднем около 1550 м/с.

Эту величину используют обычно для калибровки медицинской ультразвуковой аппаратуры при измерениях. Акустические упругие свойства биологических мягких тканей таковы, что в них могут распространяться только продольные волны, в связи с чем этот тип волн является доминирующим в медицинской практике.

Продольные упругие колебания частотой в пределах 16 Гц — 20 кГц воспринимаются слуховым аппаратом человека в виде звука. Колебания более низких частот называются инфразвуковыми, более высоких, вплоть до частот порядка  $10^9$  Гц, — ультразвуковыми, а выше  $10^9$  Гц — гиперзвуковыми. Необходимо заметить, что указанное общепринятое определение ультразвуковых волн как колебаний, частота которых превышает некоторый предел (20 кГц), обусловленный физиологическими особенностями слухового аппарата человека, весьма условно и носит не качественный, а количественный характер.

Для излучения и приема ультразвуковых колебаний обычно используют пьезоэлектрические преобразователи, представляющие собой пластинки, изготавливаемые особым способом из монокристаллов кварца, сульфата лития, сегнетовой соли, а также из синтетических пьезоматериалов, например титана бария, цирконата — титаната свинца и др. Пьезопластины покрывают слоем серебра

для обеспечения электрического контакта и монтируют в корпус преобразователя. Толщины пьезопластин выбираются в зависимости от необходимой частоты ультразвука и составляют величины порядка 0,1—3 мм.

Если пьезоэлектрическую пластину (пьезоэлемент) сжимать или растягивать в определенном направлении, она поляризуется и на ее поверхностях появляются заряды, знак которых определяется направлением деформации, а величина — приложенным давлением. Это явление называется пьезоэлектрическим эффектом. Обратный пьезоэлектрический эффект проявляется в том, что в пьезоэлементе при помещении его в электрическое поле возникают упругие напряжения в соответствии с направлением поля и пропорциональные его напряженности, в результате чего пьезоэлемент деформируется.

Таким образом, если на пьезоэлемент воздействует переменное давление, изменяющееся по определенному непрерывному или импульсному закону, то на поверхностях пьезоэлемента возникает переменное электрическое напряжение, меняющееся по тому же закону. Соответственно, если к пьезоэлементу приложено переменное электрическое поле, то пьезоэлемент деформируется по тому же закону и в нем возникают с частотой приложенного электрического напряжения вынужденные механические колебания, которые при соприкосновении пьезоэлемента со средой передаются в нее, возбуждая упругую волну. Величина механической энергии, отдаваемой пьезоэлементом в среду, зависит от соотношения так называемых удельных волновых сопротивлений материалов преобразователя и среды, которые в свою очередь определяются произведением плотности материала на скорость распространения в нем ультразвуковой волны

$$z_0 = \rho c,$$

где  $z_0$  — удельное волновое сопротивление;  $\rho$  — плотность среды, кг/м<sup>3</sup>;  $c$  — скорость распространения упругой волны, (м/сек).

Таким образом, возбужденный приложенным переменным электрическим напряжением пьезоэлемент излучает упругие колебания в окружающую среду и создает в ней волновое поле, которое можно характеризовать рядом величин, основными из которых, кроме указанных выше (длина волны, частота, период колебаний и скорость распространения волны), являются [Шрайбер Д. С., 1965]:

1. Смещение колеблющихся частиц среды

$$a = A \sin \omega t, \text{ м,}$$

где  $A$  — амплитуда смещения, м;  $\omega = 2\pi f$  — круговая частота, 1/с;  $t$  — время, с.

2. Колебательная скорость частиц среды, амплитудное значение которой равно

$$v = \omega A, \text{ м/с.}$$



3. Плотность энергии упругой волны, т. е. среднее значение полной энергии в единице объема среды

$$W = 2\pi^2 \rho f^2 A^2 = \frac{1}{2} \rho v^2, \text{ кг/м} \cdot \text{с}^2, \text{ или Н/м}^2.$$

4. Интенсивность колебаний:

$$I = Wc = \frac{1}{2} \rho c v^2, \text{ кг/с}^3, \text{ или Вт/м}^2.$$

5. Звуковое давление, амплитудное значение которого для плоской волны равно

$$P = \rho c v A = \rho c v, \text{ кг/м} \cdot \text{с}^2.$$

Если давление равномерно распределено по площади  $S$ , то на эту площадь действует сила  $F = PS$ . Отношение величины этой силы к величине колебательной скорости называется механическим сопротивлением колебательной системы. Отношение величины звукового давления к величине колебательной скорости, называемое акустическим импедансом, определяет величину сопротивления излучения и отдаваемую в среду мощность, а также характеризует связь излучателя со средой. В плоской волне акустический импеданс представляется действительной величиной, равной удельному волновому сопротивлению среды. Этот параметр имеет большое значение в связи с тем, что, как уже указывалось выше, от него зависит количество отраженной и пройденной в исследуемую среду энергии ультразвука. Если плоская упругая волна, распространяясь со скоростью  $c_1$  в однородной среде с плотностью  $\rho_1$ , доходит до границы со второй средой с плотностью  $\rho_2$  и скоростью распространения волны в ней  $c_2$ , то часть энергии проходит во вторую среду, а часть отражается от границы раздела (рис. 2).

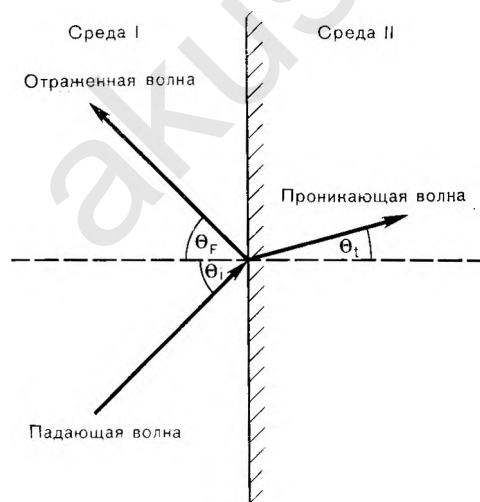

Рис. 2.  
Отражение и преломление ультразвуковой волны на границе двух сред (I, II).

Если считать, что вторая среда безгранична, и пренебречь затуханием упругой волны, то коэффициент отражения по амплитуде давления, определяющийся отношением давлений в падающей и отраженной волнах, будет равен:

$$R = \frac{\rho_2 c_2 - \rho_1 c_1}{\rho_2 c_2 + \rho_1 c_1}.$$

Из приведенной формулы следует, что чем больше разница в волновых сопротивлениях двух граничащих друг с другом сред, тем большая часть энергии отражается от границы и, следовательно, тем меньшая часть энергии проходит во вторую среду.

В табл. 1 приведены значения удельных волновых сопротивлений различных биологических тканей, а в табл. 2 даны величины коэффициентов отражения для границ раздела различных сред.

Как следует из табл. 2, величина коэффициента отражения в зависимости от типа граничащих сред меняется в широких пределах. Однако чувствительность современных ультразвуковых медицинских приборов такова, что с их помощью можно фиксировать сигналы, отраженные от любой из границ, указанных в табл. 2.

Необходимо заметить, что из-за существенной разницы в удельных волновых сопротивлениях между воздухом и мягкими тканями (коэффициент отражения равен 99,95 %) ввести ультразвук в тело человека через воздух практически невозможно. Поэтому для обеспечения проникновения ультразвуковой волны в тело место контакта преобразователя с кожей смазывают какой-либо жидкостью, исключаяющей возможность возникновения даже тончайшей воздушной прослойки между преобразователем и сре-

**Т а б л и ц а 2**

**Значение коэффициента отражения ультразвука от границы между различными средами**

Наименование сред	Коэффициент отражения, %
Кровь — мозг	0,31
Кровь — мышца	1,50
Кровь — почка	2,10
Кровь — печень	2,70
Кровь — жир	9,90
Печень — камни печени	17,00
Мышца — жир	11,40
Мышца — кость	57,90
Мозг — кость черепа	59,00
Вода — мягкие ткани	2,90—6,60
Вода — кость черепа	61,30
Воздух — мягкие ткани	99,95

дой. В качестве смазки, которая называется контактной, могут быть использованы вода, вазелиновое или касторовое масло и т. д.

Колеблющийся пьезоэлемент при достаточно больших его размерах по сравнению с длиной упругой волны создает в среде волновое поле, имеющее вблизи от излучателя цилиндрическую форму (так называемая ближняя зона, или зона Френеля), и, начиная с некоторого расстояния приобретает форму усеченного конуса с небольшим углом расхождения (дальняя зона, или зона Фраунгофера) (рис. 3). Величина ближней зоны дискового излу-



Рис. 3.  
Ширина ультразвукового пучка в ближнем и дальнем поле.

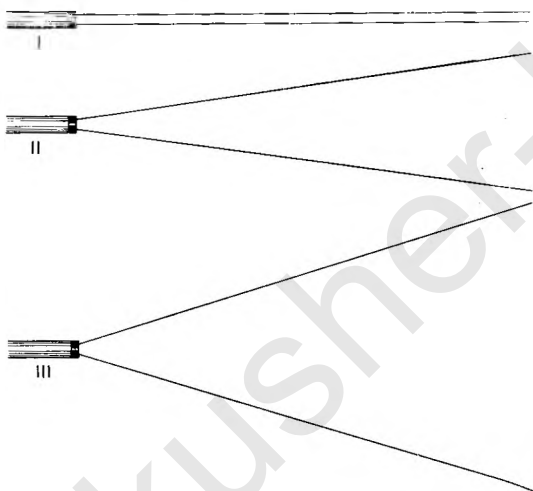


Рис. 4.  
Взаимосвязь между частотой и расхождением ультразвуковой волны.  
I — очень высокая частота;  
II — высокая частота;  
III — низкая частота.

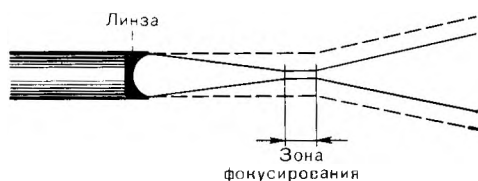
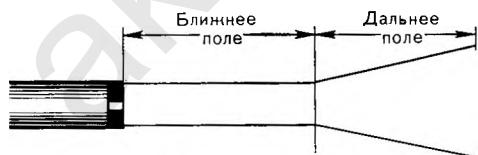

Рис. 5.  
Изменение формы ультразвукового пучка под влиянием фокусирующей линзы.

чателя определяется соотношением его диаметра и длины волны

$$z_{6л} = \frac{D^2}{4\lambda},$$

где  $z_{6л}$  — величина ближней зоны;  $D$  — диаметр дискового излучателя.

Угол расходимости ультразвукового пучка также зависит от диаметра и длины волны и может быть найден из выражения

$$\sin \alpha = 1,22 \frac{\lambda}{D},$$

где  $\alpha$  — угол расходимости.

Из приведенных выражений видно, что чем меньше длина упругой волны по сравнению с диаметром преобразователя, т. е. чем выше частота ультразвуковых колебаний, тем дальше волновой пучок сохраняет цилиндрическую форму и тем меньше он расходится (рис. 4). От ширины и угла расходимости ультразвукового пучка, формируемого излучателем, зависит одна из важнейших характеристик ультразвуковых приборов медицинской диагностики — фронтальная разрешающая способность, которая определяет возможность различать два близко расположенных отражателя в плоскости, перпендикулярной направлению распространения пучка. Чем меньше длина упругой волны, т. е. чем выше частота ультразвука, тем выше фронтальная разрешающая способность и тем на меньшем расстоянии можно различить указанные два объекта.

Для улучшения фронтальной разрешающей способности применяют фокусирующие линзы, представляющие собой плоско-выпуклые диски, выполненные из специальных материалов. С помощью этих линз удастся сузить ультразвуковой пучок.

На рис. 5 приведено схематическое изображение формы ультразвукового поля. Ширина пучка будет минимальна на расстоянии от преобразователя, равном фокусному, и равна

$$d_0 = 1,22 \frac{\lambda F}{r},$$

где  $d_0$  — диаметр пучка на этом расстоянии,  $F$  — фокусное расстояние линзы,  $r$  — радиус преобразователя.

В этом случае, как видно из приведенного выражения, диаметр пучка будет уменьшаться в зависимости от уменьшения длины волны (роста частоты) ультразвука. Необходимо заметить, что, кроме фронтальной разрешающей способности, диагностические приборы характеризуются также разрешающей способностью по глубине (осевой), которая определяет возможность различать два близко расположенных отражателя вдоль линии распространения ультразвукового пучка. Причем зависимость осевой разрешающей способности от частоты ультразвука такая же, как и для фронтальной: с повышением частоты растет разрешающая способность.

По мере удаления от излучателя амплитуда колебаний частиц, а следовательно, и ультразвуковое давление убывают по двум причинам. Первая — это геометрическое расхождение, приводящее к увеличению площади фронта волны: в цилиндрической волне — пропорционально расстоянию от излучателя, а в сферической — пропорционально квадрату этого расстояния. В идеальной плоской волне геометрическое расхождение отсутствует и площадь волнового фронта не изменяется. Однако и в этом случае в реальной среде амплитуда постепенно уменьшается с увеличением расстояния от излучателя. Этот факт обуславливается второй причиной — наличием потерь в среде, приводящих к постепенному затуханию колебаний при их распространении и связанных с расходом энергии волны на смещение частиц среды. В связи с этим давление и интенсивность ультразвука на любом расстоянии от преобразователя определяются из выражений:

$$P_x = P_0 e^{-2\delta x},$$

$$I_x I_0 e^{-2\delta x},$$

где  $x$  — расстояние от начала отсчета;  $e$  — основание натурального логарифма,  $P_0 I_0$  — давление и интенсивность ультразвука в начале отсчета;  $\delta$  — коэффициент затухания.

Коэффициент затухания (или коэффициент поглощения) является весьма надежным параметром, т. к. его значение показывает, как убывает амплитуда звуковой волны по мере распространения в среде. Коэффициент затухания численно равен логарифму отношения амплитуд давлений при прохождении волной единицы расстояния. Он измеряется в следующих единицах: 1/см, дБ/см или непер/см. Коэффициент затухания в значительной сте-

**Таблица 3**  
Коэффициент затухания ультразвука в различных тканях человеческого тела на частоте 1 МГц

Вид ткани	Коэффициент затухания $\delta$ , 1/см
Сыворотка	0,03
Кровь	0,09
Жировая ткань	0,6
Мозг	0,9
Печень	1,0
Стенки прямой кишки	1,2
Мышцы (поперек и вдоль волокон)	0,7—1,4
Сердечная мышца	2,0
Почка	2,5
Кожа	3,5
Кость	Более 8,0
Ткань легкого	30,0

пени зависит от частоты ультразвука; его значение пропорционально частоте для всех видов биологических тканей, кроме костной.

В табл. 3 приведены значения коэффициента затухания ультразвука в различных тканях человеческого тела на частоте 1 МГц.

С увеличением частоты ультразвука растет затухание и, следовательно, уменьшается принимаемый преобразователем сигнал. Это эквивалентно снижению чувствительности диагностических приборов. Кроме того, при увеличении частоты уменьшается диаметр и угол расходимости ультразвукового пучка и улучшаются фронтальная и осевая разрешающие способности. Поэтому необходимую частоту ультразвука выбирают исходя из компромисса между указанными двумя фактами в зависимости от вида тканей человеческого тела, подвергаемого обследованию.

Диапазон ультразвуковых частот, обычно применяемых в медицинских диагностических приборах, довольно широк и лежит в пределах от 0,5 до 15 МГц. Так, например, при ультразвуковом обследовании головы используют самые низкие частоты порядка 0,5—1 МГц; в акушерстве и гинекологии и при обследовании паренхиматозных органов применяют частоты порядка 1,5—3 МГц, в офтальмологии — порядка 5—15 МГц.

Необходимо заметить, что для повышения чувствительности приборов и для увеличения глубины зондирования увеличивают интенсивность ультразвуковых колебаний. Однако это увеличение ограничено условиями безопасности обследования, так как при существенном повышении интенсивности ультразвука возможен нагрев и даже разрушение биологической структуры. В связи с этим диапазон интенсивностей ультразвука медицинских диагностических приборов находится в пределах от единиц до нескольких десятков мВт/см<sup>2</sup>. По данным литературы, предел полностью безопасной дозы интенсивности составляет величину порядка 100 мВт/см<sup>2</sup>.

Впервые метод использования ультразвука для диагностики в медицине был предложен еще в 1942 г. Идея метода заключается в следующем. Исследуемый орган подвергается воздействию направленного пучка ультразвука. Ультразвук, пройдя через здоровую однородную ткань, встречает на своем пути препятствия, которые представляют собой пораженные заболеванием участки или границы органов. На этих участках и границах ультразвук претерпевает частичное или полное отражение, которое может быть зафиксировано электронными приборами. С помощью этого метода могут быть определены координаты границ органов и тканей тела, их величина и конфигурация. Кроме того, при прозвучивании больших областей тела человека может быть получена двумерная картина распределения отражающих ультразвук неоднородностей. Путем исследования полученного изображения можно определить характер заболевания, поставить или уточнить диагноз, проследить течение болезни. Такие двумерные картины

представляют собой изображение сечений органов человека, подобные рентгеновским томограммам. Имея несколько таких изображений (эхограмм), можно получить информацию об объемном распределении внутренних отражающих объектов. Здесь необходимо заметить, что метод ультразвуковой диагностики благодаря возможности регистрировать ультразвук, отраженный от границы с чрезвычайно малой разницей в плотностях тканей, в большинстве случаев оказывается более информативным, чем рентгеновский, например при обследовании мягких тканей.

Самым распространенным из ультразвуковых методов визуализации тканей и органов человека является метод импульсной ультразвуковой эхолокации, сущность которого аналогична методам радио- и гидролокации и заключается в том, что в исследуемый орган излучается короткий ультразвуковой импульс. Этот импульс, частично отразившись от неоднородностей объекта, поступает обратно на приемник и по его параметрам судят о свойствах отражающих структур объекта.

Принцип этого метода поясняется рис. 6. Датчик, т. е. узел ультразвукового диагностического прибора, содержащий пьезообразователь электромагнитных колебаний в механические, генерирует короткий ультразвуковой импульс, который, отразившись от границ раздела тканей и органов или неоднородностей в них, принимается тем же или другим датчиком. Благодаря импульсному режиму работы по временной развертке можно фиксировать время прихода сигналов и различать сигналы, приходящие от отражающих границ и структур, расположенных на различной глубине зоны обследования.

Принцип ультразвуковой импульсной эхолокации реализуется в ультразвуковых диагностических приборах, предназначенных для визуализации внутренней структуры тканей и органов человека, обнаружения инородных тел, новообразований и другой патологии, определения координат и размеров обследуемых структур и органов.

Обобщенная структурная схема эхо-импульсного диагностического прибора показана на рис. 7. Датчик 1 служит для преобразования электромагнитных колебаний в ультразвуковые, излучения их в объект, приема ультразвуковых колебаний, отраженных от границ и неоднородностей, и обратного преобразования ультразвуковых колебаний в электромагнитные. Генератор зондирующих импульсов 2 вырабатывает высокочастотные электромагнитные импульсы, возбуждающие пьезопреобразователь датчика. Усилитель 3 служит для усиления и детектирования принятого сигнала. Регистрирующее устройство 4 служит для селектирования отраженных и принятых сигналов по времени и амплитуде и фиксации их на экране электронно-лучевой трубки 5, самописце или другом регистрирующем устройстве. Синхронизатор 6 обеспечивает синхронную работу всех узлов прибора. Измеритель времени 7 обеспечивает измерение времени пробега импульса до объекта отражения и обратно, что позволяет, зная

скорость распространения ультразвуковых колебаний в биологических тканях, измерять глубины залегания отражающих структур. Временная регулировка чувствительности 8 служит для выравнивания амплитуд сигналов от границ и неоднородностей, залегающих на разной глубине. Генератор развертки 9 предназначен для формирования напряжения развертки регистратора 4. Сканирующее устройство 10 служит для обеспечения перемещения датчика 1 по поверхности объекта и передачи данных о координатах датчика в блок разверток 9.

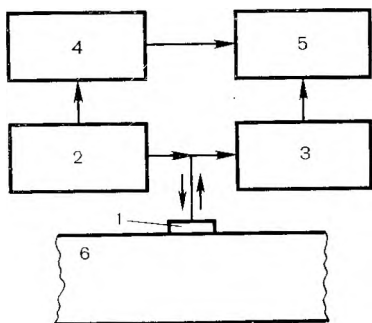


Рис. 6.

Принцип импульсного метода ультразвуковой эхолокации.

1 — датчик; 2 — импульсный генератор; 3 — приемник; 4 — генератор развертки; 5 — индикатор; 6 — исследуемый объект.

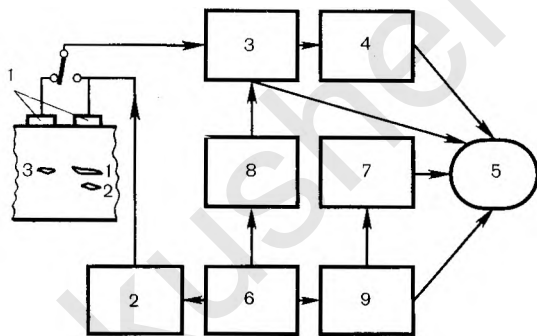


Рис. 7.

Обобщенная структурная схема.

1 — датчик; 2 — генератор зондирующих импульсов; 3 — усилитель; 4 — регистрирующее устройство; 5 — электронно-лучевая трубка; 6 — синхронизатор; 7 — измеритель времени; 8 — блок временной регулировки чувствительности; 9 — генератор развертки.

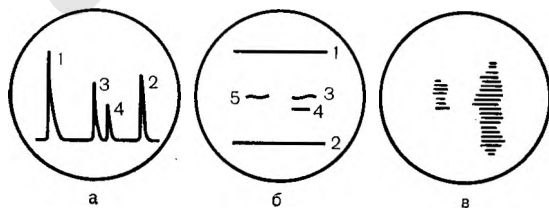


Рис. 8.

Основные типы разверток, используемых в эхографии.

а — развертка типа А; б — развертка типа В; в — развертка типа С.



Необходимо отметить, что в визуализирующих приборах медицинской диагностики используют три основных типа разверток: А, В и С [Клюев В. В., 1976]. Горизонтальная развертка типа А (рис. 8а) синхронизирована с перемещением ультразвукового импульса в исследуемом объекте. Отклонение луча в вертикальном направлении пропорционально амплитуде принятого эхо-сигнала. Сигнал 1 соответствует зондирующему импульсу и передней границе объекта, сигнал 2 — отражению от тыльной границы объекта, сигналы 3 и 4 — отражению от неоднородностей объекта. Развертка типа В (рис. 8б) представляет собой поперечное сечение исследуемого объекта. Отклонение луча по вертикали пропорционально времени пробега импульса в объекте, отклонение по горизонтали — перемещению датчика по поверхности. Приняты: начальный импульс 1, от тыльной границы — импульс 2, импульсы от неоднородностей 3, 4, 5 управляют яркостью луча электронно-лучевой трубки. При применении развертки типа С изображение на экране индикатора представляет собой план участка объекта (рис. 8в). Вертикальное и горизонтальное отклонение луча соответствуют перемещению датчика в двух взаимно перпендикулярных направлениях по поверхности объекта. Эхо-сигналы от отражающих границ управляют яркостью луча электронно-лучевой трубки. Развертки типа В и типа С позволяют получить большую информацию об объекте, чем развертка типа А, так как дают двумерное семантическое изображение объекта или его сечения.

В ультразвуковых приборах для кардиологических исследований, кроме указанных типов разверток, используется также развертка типа М. При использовании этого типа развертки отклонение луча по одной из координат индикатора синхронизовано с перемещением ультразвукового импульса в объекте, а по другой координате — выбирается оператором в соответствии со скоростью движения отражающих структур, эхо-сигналы от которых управляют подсветкой луча электронно-лучевой трубки. Этот тип развертки оказался эффективным при изучении движущихся объектов, в частности в эхокардиографии. Использование М-развертки позволяет определять такие важные параметры, как амплитуда и скорость движения внутренних структур сердца.

В современных ультразвуковых диагностических приборах используются три типа разверток (А, В и М), что существенно повышает их диагностические возможности. Однако для получения изображения внутренней структуры тканей и органов человека наибольшее применение нашла В-развертка. Приборы, дающие изображение с помощью этого типа развертки, иногда называют ультразвуковыми томографами, так как с их помощью можно получить двумерные изображения поперечных сечений тканей и органов, подобные рентгеновским томограммам. Изображение ультразвуковой томограммы формируется при последовательном перемещении датчика по поверхности обследуемого объекта. Каждому принятому эхо-сигналу на полученном изображении соответствует одна светящаяся точка, расстояние между которой и

началом развертки пропорционально расстоянию от датчика до соответствующей структуры, от которой этот сигнал отразился.

Как уже отмечалось, для реализации потенциальных возможностей диагностических приборов важное значение имеет вопрос осуществления звукового контакта между датчиком и объектом исследования. Существуют два способа ввода ультразвука в тело обследуемого: иммерсионный и контактный. Иммерсионный контакт осуществляется через водную задержку. При этом или пациент погружает исследуемый орган в ванну с водой, в которой находится датчик, или датчик располагают в выполненной из прозрачного для ультразвука материала небольшой кювете, которую помещают на исследуемый орган и в плоскости соприкосновения осуществляется надежный акустический контакт.

В большинстве выпускаемых в настоящее время приборов применяется контактный метод ввода ультразвуковых колебаний в тело обследуемого. Преимуществами этого метода являются большая глубина прозвучивания, лучшая фронтальная разрешающая способность, большая оперативность и свобода выбора плоскости необходимого сечения.

Сканирование при получении ультразвуковой томограммы (эхограммы) осуществляется либо возвратно-поступательным линейным или вращательным движением датчика (простое линейное или секторное сканирование), либо перемещением, при котором датчик одновременно с поступательным совершает вращательное движение в пределах некоторого угла (сложное линейно-секторное сканирование). При использовании сложного сканирования одни и те же неоднородности за время формирования изображения облучаются ультразвуком под разными углами, что приводит к лучшей их выявляемости и повышению информативности получаемого изображения.

В качестве индикатора полученной информации в ультразвуковых томографах, как правило, используются электронно-лучевые трубки с запоминанием изображения, позволяющие сохранять полученные эхограммы в течение длительного времени. До недавнего времени использовались бистабильные (имеющие только две градации яркости) запоминающие трубки, на которых любой сигнал, превышающий заранее установленную пороговую величину, запоминался при одной и той же яркости (рис. 9б). Это позволяло получать четкие очертания органов, но не давало возможность определять относительную плотность и однородность отражающих структур, так как в этом случае информация, содержащаяся в относительной амплитуде сигналов, превышающих порог, полностью пропадала.

Для улучшения качества и информативности получаемого изображения в последнее время в ультразвуковых томографах стали использовать многоуровневую широкодиапазонную систему промежуточной памяти с дальнейшим выводом запомненного изображения на монитор с телевизионной трубкой, которая дает возможность воспроизводить большое (от 8 до 16) количество градаций


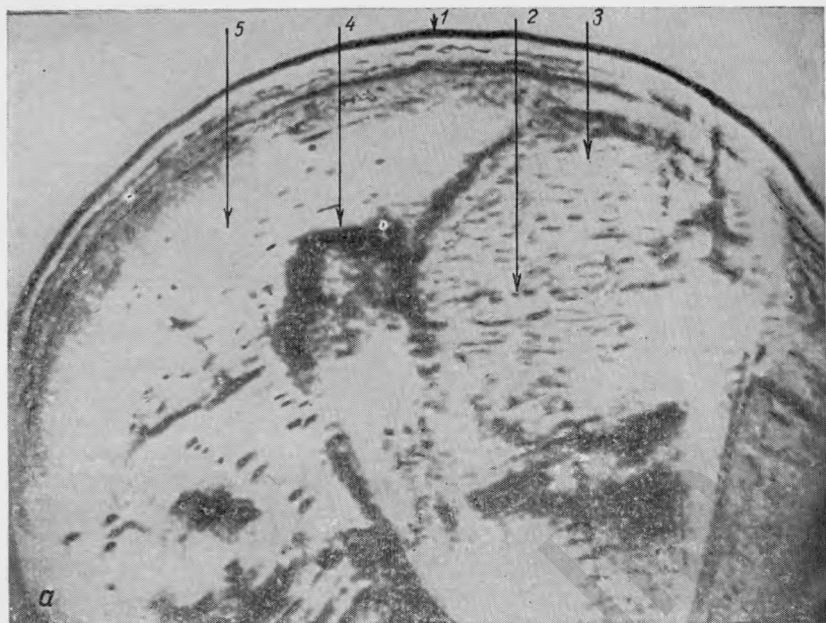


Рис. 9а.

Беременность 39 нед. Серая шкала (поперечное скапирование).

1 — передняя брюшная стенка; 2 — пупочная вена; 3 — живот плода; 4 — конеч-

ность; 5 — плацента.

Рис. 9б.

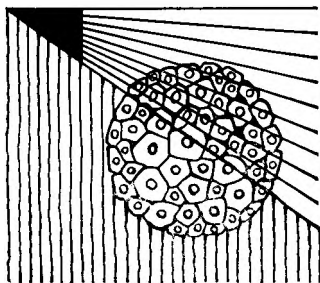
То же, что на рис. 9а. Бистабильный метод.

яркости. Эта система получила название «Grey scale» (система «серой шкалы»), характеризующее возможность ее воспроизводить полутоновое изображение (рис. 9а). Потенциальные возможности этой системы реализуются при использовании логарифмического усилителя принятых сигналов, благодаря которому малые эхо-сигналы усиливаются сильнее, чем большие, что в свою очередь позволяет воспроизводить на экране индикатора незначительные различия между отражающими структурами при сохранении большого динамического диапазона сигналов. Именно этот факт и обуславливает существенное повышение качества изображений, получаемых с помощью системы «серой шкалы» и, следовательно, улучшение диагностических возможностей приборов.

До недавнего времени для осуществления промежуточного запоминания изображения применялась специальная электронно-лучевая трубка без видимого изображения, многоэлементная мишень которой и использовалась для накопления информации.

В последнее время благодаря интенсивному развитию электроники, вычислительной техники и микропроцессорных устройств для накопления сигналов и запоминания изображения в приборах ультразвуковой диагностики стали использоваться так называемые системы цифровой памяти. Использование цифровой памяти явилось первым шагом на пути качественного улучшения ультразвуковых медицинских диагностических приборов в связи с широким применением электронно-вычислительных машин (ЭВМ). В этих приборах ЭВМ может использоваться для синтеза изображения, для его обработки (улучшение качества, подчеркивание контуров, образование кривых равной яркости и т. д.), а также для анализа получаемых результатов с целью дифференциальной диагностики. Одно из основных преимуществ приборов с применением ЭВМ состоит в возможности обеспечения большого объема памяти, а также в наличии встроенного микропроцессора, с помощью которого происходит запоминание большого количества информации и ее обработка по специальным алгоритмам. В результате этого появляется возможность реализации большого количества градаций яркости изображения (до 64), получения цветного изображения, обеспечения высокой, близкой к волновому пределу, разрешающей способности, достижения большого динамического диапазона воспроизводимого сигнала. Благодаря реализации указанных выше преимуществ существенно улучшаются диагностические возможности приборов.

Наряду с этим необходимо указать еще на одно возможное применение электронно-вычислительной техники в ультразвуковых медицинских диагностических приборах, которому в последнее время уделяется большое внимание. Речь идет не только о получении большого количества информации указанными приборами, но и об автоматической постановке диагноза. В настоящее время ведутся работы по идентификации и дальнейшему кодированию изображений внутренней структуры тканей и органов человека с помощью ЭВМ.



## 2 глава

# Физическое и биологическое действие ультразвука

### Физико-химическое действие ультразвука

В настоящее время ультразвук широко используется в различных областях техники, промышленности, биологии и медицины. Поэтому изучение его влияния на организм представляет вопрос первостепенной важности.

Известно, что как только ультразвук вступает во взаимодействие с каким-либо объектом, часть его энергии передается среде. Ультразвук может вызывать различные эффекты: термический, механический, физико-химический и др. Это зависит от общего количества поглощенной энергии, скорости ее поглощения и свойств среды.

Прохождение ультразвука через среду сопровождается ее нагреванием вследствие превращения акустической энергии в тепловую. Скорость теплообразования прямо пропорциональна мощности ультразвука и коэффициенту поглощения его тканью. Коэффициент поглощения прямо пропорционален квадрату частоты ультразвука [Ziskin M. C., 1975]. Если интенсивность ультразвука равна  $1 \text{ Вт/см}^2$ , а частота  $1 \text{ МГц}$ , то прирост температуры составит в среднем  $0,024 \text{ кал/с}$ . При отсутствии теплоотдачи она повысится на  $0,024^\circ$  в секунду [Ziskin M. C., 1975].

Преобладание скорости образования тепла над теплоотдачей приводит к повышению температуры. Рассеивание тепла определяется теплопроводностью ткани и скоростью движения крови. Установлено, что температура ткани живого организма заметно не повышается, если интенсивность ультразвука составляет менее  $100 \text{ мВт/см}^2$ .

Повышение температуры приводит к образованию эритемы, расширению просвета сосудов и ускорению кровотока. При повышении температуры на  $10^\circ \text{С}$  активность многих ферментов возра-

стает примерно в 2 раза. При значительном ее повышении появляется ощущение боли. Если температура превышает  $50^{\circ}\text{C}$ , то происходит денатурирование белка, инактивация ферментов и прекращение химических реакций. При воздействии ультразвука температура ткани повышается неодинаково. Наиболее значительное ее повышение отмечается на границе раздела двух сред, особенно на границе между кожей и воздухом. При этом установлено, что чем больше отражение, тем значительнее повышение температуры.

Наряду с тепловым механический эффект также может оказывать существенное влияние на ткани организма. Он обусловлен самой природой ультразвука, представляющего собой волнообразные колебания частиц среды. Возникающее под влиянием переменного акустического давления периодическое сжатие и растяжение приводит к значительному ускорению частиц среды. Этим объясняется размельчающее и диспергирующее действие ультразвука [Мелькумова А. С. и др., 1975].

Прохождение ультразвуковых волн большой интенсивности через жидкости сопровождается кавитацией. Сущность этого явления состоит в том, что в фазе разрежения в отдельных участках жидкости образуются разрывы или полости, которые заполняются парами жидкости или растворенными в ней газами. Последующее сжатие приводит к захлопыванию образовавшихся пузырьков. Перед захлопыванием в них создается большое давление. Поэтому в момент исчезновения пузырьков возникают мощные гидравлические удары, обладающие большой разрушительной силой.

Помимо освобождения механической энергии, образование кавитационных полостей сопровождается возникновением электрических зарядов на пограничных поверхностях, вызывающих люминесцентное свечение и ионизацию молекул воды, распадающихся на свободные радикалы и атомарный кислород. В химическом отношении продукты распада ионизированных молекул воды крайне активны. Именно их большой активностью обусловлен ряд общебиологических эффектов, проявляющихся под влиянием ультразвука. В частности, с этим связано его окисляющее действие [Мелкумова А. С., и др., 1947], распад белков в ультразвуковом поле [Лапинская Е. М. и др., 1954; Эльпинер И. Е., 1973], деполимеризация белковых соединений, инактивация ферментов, ускорение химических реакций [Мелкумова А. С., и др., 1975, и др.].

### **Применение ультразвука в медицине и его влияние на биологические объекты**

Известно, что ультразвуковые колебания в зависимости от частоты, интенсивности и длительности экспозиции могут быть безвредны (диагностические параметры), оказывать лечебный эффект

(терапевтические дозы) или вызывать разрушающее действие (использование ультразвука большой интенсивности и фокусирующих систем).

Разрушающие свойства ультразвука нашли свое применение в хирургии. Высокая чувствительность нервной ткани к ультразвуку, особенно при большой его интенсивности и применении фокусирующих систем позволило использовать его в нейрохирургии. О большом числе успешных хирургических операций на головном мозге без вскрытия костей черепа сообщили F. J. Fry с соавт. (1958), M. Arslan (1960).

Малые дозы ультразвука оказывают стимулирующее действие в связи с раздражением нервных рецепторов и рефлекторным изменением функционального состояния нервной системы [Макаренко Т. П., 1973], они способствуют повышению функции коры надпочечников и гормональной активности яичников [Стругацкий В. М., 1978].

Ультразвуковые воздействия обеспечивают анальгезирующий, десенсибилизирующий и фибринолитический эффекты, способствуют усилению обменных процессов, образованию артериальных и венозных коллатералей и улучшают трофику тканей [Стругацкий В. М., 1978]. Лечебные дозы ультразвука стимулируют кровоток, усиливают регенерацию тканей, ускоряют темп накопления фибробластов вокруг раны и тем самым способствуют более быстрому ее заживлению [Макаренко Г. П., 1973; Paul B. I. et al., 1960; Drastichova O. et al., 1973; Dyson M. et al., 1976, и др.].

На основании анализа литературы М. С. Ziskin (1975) приходит к заключению, что при воздействии ультразвука интенсивностью 1—3 Вт/см<sup>2</sup> происходят структурные нарушения в клетках печени, почек, нейтрофильных лейкоцитов и костного мозга. При интенсивности, составляющей 5—10 Вт/см<sup>2</sup>, увеличивается число хромосомных aberrаций в лейкоцитах и выявляются изменения в ультраструктуре мышц. При облучении интенсивностью 25 Вт/см<sup>2</sup> отмечены кровоизлияния в спинном мозге у крысы. Увеличение дозы ультразвука до 50 Вт/см<sup>2</sup> вызывает паралич у молодых крыс. Нарушение митоза клеток наступает при воздействии ультразвука интенсивностью 100 Вт/см<sup>2</sup>.

На основании большого числа исследований установлено, что ультразвук, интенсивность которого составляет менее 100 мВт/см<sup>2</sup>, не оказывает отрицательного влияния на организм. В связи с этим принято считать, что стандартная диагностическая аппаратура является безопасной, так как в ней используется ультразвук интенсивностью от 1 до 50 мВт/см<sup>2</sup>.

Вопрос о безопасности использования ультразвуковой энергии в акушерстве приобретает особо важное значение, поскольку даже небольшое отрицательное ее влияние на плод может иметь весьма серьезные последствия. Следует иметь в виду, что большинство ультразвуковых диагностических приборов, используемых в акушерстве, работает в импульсном режиме. При этом длительность импульсов колеблется от 1 до 3 мкс и частота повторения равня-

ется приблизительно 1000 Гц. Таким образом, продолжительность облучения исследуемого объекта составляет только 0,1—0,3% общего времени обследования.

Поскольку продолжительность ультразвукового импульса составляет всего 1 мкс или несколько более, то К. J. Taylor и M. Dyson (1977) считают, что трудно представить себе какую-либо биологическую или биофизическую реакцию, которая по времени приблизилась бы к величине этого порядка. Биологическое действие также маловероятно, если нет сложения импульсов. Более того относительно длительный интервал между соседними импульсами предполагает, что фактическое время облучения составляет всего одну тысячную общего времени, необходимого для исследования. Это означает, что при обычном ультразвуковом обследовании общее время облучения равняется приблизительно только 1 с. Если учесть, что плод имеет значительно бóльшие размеры, по сравнению с шириной ультразвукового пучка, то время облучения любой точки его тела будет составлять только часть этой секунды. При этом следует иметь в виду, что только 50% ультразвуковой энергии доходит до исследуемого объекта [Kratochwill A., 1968].

Известно, что мозг и половые железы наиболее чувствительны к действию физических факторов. В связи с этим осуществлялись и постоянно проводятся многочисленные исследования по выяснению его безопасности. Изучая действие терапевтических и диагностических доз ультразвука на половые железы и гипофиз, Д. Камочай (1961) и И. Г. Клеменкова (1975) не выявили каких-либо повреждений этих органов. Напротив, было отмечено стимулирующее влияние ультразвука на яичники. По мнению этих авторов, диагностические дозы ультразвука не оказывают неблагоприятного воздействия на плод. Н. Д. Селезнева (1966) также не установила отрицательного влияния диагностических доз ультразвука при облучении яичников собак.

Заслуживает внимания эксперимент, проведенный М. С. Smith (1966). Автор подвергал воздействию диагностических доз ультразвука мышей и крыс за 5 дней до спаривания и затем на протяжении всей беременности. При этом он не выявил никакого отрицательного его влияния на животных первых двух поколений.

D. Woodward с соавт. (1970) при облучении беременных мышей импульсным ультразвуком большой интенсивности (до 490 Вт/см<sup>2</sup>) не отметил каких-либо различий в смертности и частоте возникновения врожденных аномалий у плодов опытной и контрольной групп.

К. J. Taylor и M. Dyson (1972, 1973) облучали куринные эмбрионы при частоте 1 МГц, используя импульсные режимы. Пиковые величины достигали 40 Вт/см<sup>2</sup>. Облучению подвергались куринные эмбрионы через 18 ч инкубации, т. е. на стадии эквивалентной 3-недельной беременности у человека. Отмечено, что при интенсивности облучения, составляющей 25 Вт/см<sup>2</sup> и выше, в период активного органогенеза значительно увеличилась частота врожденных аномалий нервной системы и головного мозга. Однако при повто-



рении экспериментов с использованием ультразвука интенсивностью  $10 \text{ Вт/см}^2$  пороков развития выявлено не было. Следует отметить, что продолжительность импульсов в экспериментах К. J. Taylor и M. Duzon была в 20 раз больше и частота в 5 раз выше, чем в серийных диагностических приборах. К этому следует добавить, что в проведенных опытах облучался весь эмбрион, тогда как при обычном акушерском обследовании ультразвуковому воздействию подвергаются только отдельные его части.

В дальнейшем эксперименты были повторены на более поздней стадии развития эмбриона, соответствующей приблизительно 6-недельной беременности у человека. Облучение на этой стадии с использованием тех же параметров не приводило к возникновению аномалий развития. Более того при увеличении интенсивности до  $100 \text{ Вт/см}^2$  также не наблюдалось поражений эмбриона. На основании этих данных авторы приходят к выводу, что на ранних стадиях беременности ультразвуковое облучение может включать элемент риска. Однако после завершения органогенеза плод становится резистентным к ультразвуковому воздействию. L. M. Hellmann с соавт. (1970) установили, что срок беременности и число исследований не оказывают влияния на частоту возникновения пороков развития у детей.

В настоящее время имеется довольно большое число сообщений о влиянии ультразвука на хромосомы человека и животных.

В 1970 г. J. I. Macintosh и D. A. Davey сообщили об увеличении числа хромосомных аберраций после облучения культуры лейкоцитов человека ультразвуком диагностической интенсивности.

Однако в последующем эти данные не были подтверждены. Так, E. Boyd с соавт. (1971), M. Bobrow с соавт. (1971), K. E. Buckton, M. V. Baker (1972), P. L. Watts с соавт. (1972), применив диагностические и более высокие дозы ультразвука, не смогли обнаружить отрицательного его влияния на хромосомы лейкоцитов.

U. Abdula с соавт. (1971), воздействуя в течение 10 ч на плод человека ультразвуком диагностической интенсивности, также не смогли выявить увеличения числа хромосомных аберраций как у матери, так и у плода.

W. T. Coakley с соавт. (1972) и B. T. Vleaney с соавт. (1972) в своих опытах использовали импульсные ультразвуковые фокусирующие системы интенсивностью до  $200 \text{ Вт/см}^2$ . Длительность экспозиции составляла  $1/2$ —2 ч. Однако число хромосомных аберраций оставалось таким же, как и в контрольной группе.

W. T. Coakley и J. S. Slade (1971) полагают, что увеличение числа хромосомных аберраций, полученное в экспериментах J. I. Macintosh и D. A. Davey, могло быть обусловлено выделением токсических продуктов из полиэтилена, в который помещались культуры клеток.

Несколько большую потенциальную опасность для плода представляют приборы, основанные на эффекте Допплера, т. е. работающие в непрерывном режиме. В клинической практике они используются для установления жизни и смерти плода и для наб-

людения за характером его сердечной деятельности во время родов. Интенсивность ультразвукового облучения при использовании этих приборов обычно не превышает  $15 \text{ мВт/см}^2$ .

Большинство авторов [Хлестова Р. А., 1970; Johannigmann J. et al., 1971; David H. et al., 1975] считают, что использование таких приборов не оказывает отрицательного влияния на плод. В то же время имеются отдельные сообщения, свидетельствующие об увеличении числа эмбриопатий и аномалий развития плода под влиянием непрерывного ультразвукового воздействия несколько большей интенсивности, чем обычно.

Так, К. А. Curto (1976) сообщил об увеличении смертности плодов после 3-минутного ультразвукового облучения при интенсивности  $125 \text{ мВт/см}^2$ . W. D. O'Brien (1974) наблюдал уменьшение массы плодов мышей под влиянием ультразвукового облучения интенсивностью  $500 \text{ мВт/см}^2$  и экспозиции, равной 5 мин. Однако в отличие от этих данных К. J. Taylor и M. Dyson (1973) не отметили увеличения числа врожденных аномалий при облучении в течение 24 ч куриных эмбрионов на стадии активного органогенеза ультразвуком интенсивностью  $100 \text{ мВт/см}^2$ .

В литературе имеются отдельные сообщения о нарушении микроциркуляции под влиянием ультразвука. M. Dyson (1971), в частности, установил, что ультразвук в поле незатухающих волн вызывал полный, но, как правило, обратимый стаз эритроцитов у куриных эмбрионов. Длительный стаз, по мнению автора, мог привести к закупорке сосудов после повреждения эндотелия. Порог интенсивности при этом составлял приблизительно  $500 \text{ мВт/см}^2$ .

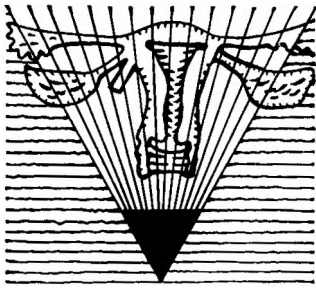
Аналогичные явления в сосудах матки наблюдали К. J. Taylor, M. Dyson (1977). Интенсивность ультразвука в этих наблюдениях, по мнению авторов, совпадала с порогом интенсивности, при которой возникает кавитация в жидкостях, содержащих газ. На основании этих данных К. J. Taylor, M. Dyson приходят к заключению, что интенсивность ультразвука  $500 \text{ мВт/см}^2$  является пороговой и не должна превышать эту величину при исследовании биологических объектов.

В настоящее время накоплен довольно большой клинический материал, посвященный анализу отдаленных результатов действия диагностических доз ультразвука на организм матери и плода. R. L. Bernstine (1969) при обследовании 720 детей и матерей, которые в различные периоды подвергались ультразвуковому воздействию, не отметил отрицательного его влияния на организм. E. H. Bishop (1966), G. Koganуi с соавт. (1972) проанализировали отдаленные результаты более чем у 1000 детей, и также не выявили каких-либо отклонений в их развитии.

M. C. Ziskin (1975) указывает, что «...принимая во внимание то огромное количество исследований, которые проводились и проводятся во многих медицинских центрах всего мира, можно отметить, что нигде и никогда не упоминалось о неблагоприятных последствиях, связанных с использованием ультразвука». Такого же мнения придерживается и A. Kratochwill (1974). Он, в частности,

указывает, что диагностические дозы ультразвука не оказывают отрицательного влияния на развитие плода. Однако доказать, что действие ультразвука, так же как и любого лекарства, абсолютно безопасно, трудно и почти невозможно. Поэтому при создании диагностической аппаратуры следует стремиться к тому, чтобы улучшение качества изображения достигалось не за счет повышения мощности ультразвука, а путем более качественной обработки получаемой информации.

akusher-lib.ru



## 3 глава

# Эхографическое исследование органов малого таза

### Нормальная эхографическая анатомия малого таза у женщин

Ультразвуковое исследование малого таза производят в положении женщины на спине. Для лучшего контакта датчика со сканируемой поверхностью кожу передней брюшной стенки смазывают вазелиновым маслом.

Обследование начинают с продольного сканирования, последовательно перемещая датчик на 1—1,5 см вправо и влево от средней линии живота. Затем производят поперечное сканирование, при этом датчик последовательно перемещают через 1—1,5 см вверх от лона по направлению к дну матки.

В некоторых случаях при обследовании органов малого таза или беременной матки возникает необходимость в проведении секторального, углового или других видов сканирования. Обычно при исследовании внутренних половых органов не требуется какой-либо специальной подготовки. Необходимо только хорошее наполнение мочевого пузыря. Для этого женщине рекомендуется либо воздерживаться от мочеиспускания, в течение 4—6 ч, либо выпить несколько стаканов воды. В отдельных случаях это может быть достигнуто назначением диуретиков или наполнением мочевого пузыря через катетер. К обследованию целесообразно приступать только тогда, когда мочевой пузырь полностью перекрывает дно матки.

Наполненный мочевой пузырь выполняет следующие функции: во-первых, является идеальным в акустическом отношении окном, которое позволяет четко визуализировать внутренние половые органы, во-вторых, вытесняет из полости малого таза содержащиеся

\* Все фотографии в атласе выполнены С. Ф. Олейниковым.

газ петли кишечника и в связи с этим способствует устранению возникающих от них помех; в-третьих, несколько приподнимает матку вверх, выводит в срединное положение и тем самым облегчает ее визуализацию.

Исследования, проведенные В. Н. Демидовым, Б. И. Зыкиным (1980) показали, что использование эхографии позволяет визуализировать большинство анатомических структур малого таза.

На продольных сканограммах, выполненных по средней линии живота, четко определяются растянутый мочевого пузырь, матка, влагалище, прямая кишка, крестцовая впадина и мыс. В норме наполненный мочевой пузырь выявляется как эхонегативное образование с четкими и ровными контурами, расположенное непосредственно под передней брюшной стенкой. Иногда он может быть смещен влево тазовым отделом толстого кишечника. На продольных эхограммах нижний контур мочевого пузыря полностью не выявляется, так как он закрыт акустической тенью лонного сочленения. Кзади от мочевого пузыря определяется матка, влагалище, прямая кишка и выше — тонкий кишечник.

Матка — наиболее четко визуализируемый орган малого таза. При использовании бистабильного метода она определяется в виде эхосвободной зоны характерной грушевидной формы. На поперечных сканограммах матка визуализируется непосредственно за мочевым пузырем и имеет вид уплощенного овоида. При использовании серой шкалы внутренние структуры матки представлены множественными точечными и линейными эхо-сигналами.

В первой фазе менструального цикла полость матки не визуализируется. Однако во время менструации или за несколько дней до нее полость определяется в виде одного, реже — двух линейных эхо-сигналов, ориентированных вдоль продольной или поперечной оси тела матки. Если эхо-сигналы регистрируются в другие фазы менструального цикла, то это может свидетельствовать о начальных стадиях беременности, неполном выкидыше, наличии внутриматочных контрацептивов или какой-либо патологии эндометрия.

**Таблица 4**

**Изменение размеров матки в зависимости от предшествующих беременностей и родов ( $M \pm m$ )**

Группа	Длина, см	Передне-задний размер, см	Ширина, см	Периметр, см
I	$6,3 \pm 0,4$	$3,4 \pm 0,3$	$4,8 \pm 0,5$	$14,9 \pm 0,9$
II	$6,4 \pm 0,4$	$3,5 \pm 0,3$	$5,0 \pm 0,7$	$15,1 \pm 1,1$
III	$7,4 \pm 0,6$	$4,0 \pm 0,4$	$5,4 \pm 0,7$	$17,6 \pm 1,5$
Средний размер	$6,7 \pm 0,6$	$3,6 \pm 0,3$	$5,1 \pm 0,8$	$15,8 \pm 1,5$

Примечание. I группа — женщины, не имевшие ранее беременностей; II группа — беременность закончилась самопроизвольным или искусственным прерыванием в ранние сроки; III группа — рожавшие женщины.

В норме у здоровых женщин детородного возраста (табл. 4) длина матки составляет 6,7 см (индивидуальные колебания 5,5—8,3 см), ширина 5,1 (4,6—6,2 см), переднезадний размер 3,6 см (2,8—4,2 см) и периметр 15,8 см (13—19 см).

При изучении влияния предшествующих беременностей и родов на величину матки установлено, что роды приводят к некоторому увеличению ее размеров. В то же время искусственное прерывание беременности в ранние сроки не оказывает заметного влияния на ее величину.

Выявлена определенная зависимость размеров матки от фазы менструального цикла. Так, отмечено некоторое уменьшение величины матки в середине цикла с последующим увеличением к моменту наступления менструации (табл. 5).

При использовании бистабильного метода выявление шейки матки представляет определенные трудности. Применение серой шкалы позволяет визуализировать шейку матки в большинстве наблюдений. На эхограмме она выявляется как нерезко очерченное образование цилиндрической или конической формы, соединяющееся под углом с телом матки. Иногда в центре шейки удается выявить шеечный канал, который представлен единичным линейным эхо-сигналом. В норме длина шейки матки составляет 2—3,5 см.

Влагалище на эхограммах представлено двумя параллельными несколько искривленными линиями, которые под углом соединяются с маткой. Позади матки и влагалища определяются прямая кишка, мус и крестцовая впадина. Первое из этих образований выявляется в виде двух параллельных эхо-сигналов и два последние — как массивные образования, полностью поглощающие ультразвуковые волны.

Яичники представляют более трудный объект для исследования. Обычно при поперечном сканировании они определяются как овальные образования, прилегающие к боковым стенкам матки.

Применение бистабильного метода позволило нам [Демидов В. Н., Зыкин Б. И., 1980] выявить оба яичника только у 62,1% женщин и один — еще у 7,6%. При использовании серой шкалы визуализация яичников оказалась успешной почти у всех жен-

**Т а б л и ц а 5**

**Динамика изменений размеров матки в зависимости от фазы менструального цикла [ $M \pm m$ ]**

Размеры матки, см	7-й день	14-й день	21-й день	28-й день
Длина	6,7±0,6	6,4±0,5	6,9±0,6	7,2±0,7
Переднезадний размер	3,7±0,4	3,3±0,3	3,7±0,6	4,0±0,4
Периметр	16,0±1,5	14,0±1,3	16,2±1,4	17,6±1,6

щин. Ширина яичников составляла в среднем  $2,8 \pm 0,4$  см, переднезадний размер —  $1,9 \pm 0,5$  см.

Циклические изменения величины яичников удается установить не у всех женщин, что, по-видимому, связано с трудностями эхографического определения объектов небольших размеров (менее 3 см). Однако у трети женщин наблюдается значительное увеличение размеров яичника в середине менструального цикла за счет появления в нем фолликула, достигавшего в отдельных случаях 2—2,3 см в диаметре.

Следует отметить, что у здоровых женщин величина яичника обычно не превышает трети наибольшего поперечника матки, что в известной степени является критерием для оценки его нормального размера. В норме, по данным S. Zemlyn (1974), их размеры не должны превышать 2 см.

Кишечные петли на эхограммах изображаются как отдельные рассеянные, бесформенные эхо-сигналы, сосредоточенные на относительно узком пространстве в непосредственной близости от брюшной стенки. Глубина распространения ультразвука в области кишечника и получаемая эхографическая картина зависят от характера содержимого кишечника и степени его наполнения.

В латеральных частях поперечной сканограммы определяются крылья подвздошных костей с прилегающими к ним подвздошно-поясничными мышцами и костно-мышечными массивами головок большеберцовых костей.

В отдельных наблюдениях при поперечном сканировании удается получить изображение внутренних запирательных и лонно-копчиковых мышц. Запирательные мышцы локализируются несколько сбоку от матки, в то время как лонно-копчиковые мышцы располагаются кзади от нее и идут под небольшим углом по направлению к боковым стенкам таза.

### **Визуализация внутриматочных контрацептивов при ультразвуковом исследовании**

Внутриматочные противозачаточные средства (ВМС) с каждым годом получают все более широкое распространение. Однако при их использовании возможен ряд осложнений и побочных явлений. К ним относятся следующие: 1) выпадение ВМС; 2) наступление беременности в период контрацепции; 3) частичная или полная перфорация матки; 4) воспалительные заболевания тазовых органов; 5) периодически возникающие кровотечения; 6) ощущение общего дискомфорта; 7) обрыв и задержка в матке части ВМС при его извлечении.

Для установления и выяснения причин осложнений, связанных с применением ВМС, используются рентгенологические и ультразвуковые методы исследования. Однако вследствие просто-

ты и безопасности предпочтение отдается последним. Существует большое число различных типов ВМС. Тем не менее лишь немногие из них нашли свое применение в клинической практике. Каждый тип ВМС имеет характерное эхографическое изображение, которое может значительно меняться в зависимости от его локализации в матке и расположения по отношению к датчику.

Петля Липпеса — наиболее распространенный тип ВМС. При продольном сканировании она изображается в виде четких прерывистых эхо-сигналов, ориентированных вдоль продольной оси матки. В зависимости от плоскости сканирования их число колеблется от 2 до 5. При поперечном сканировании она обычно имеет вид непрерывного линейного эха.

Чтобы обеспечить наилучший противозачаточный эффект все ВМС должны располагаться так, чтобы дистальная их часть локализовалась в области дна полости матки, а проксимальная — достигала шеечного канала. Любое непрерывное положение ВМС способствует выпадению, поэтому его следует удалить и затем ввести повторно. Противозачаточное средство необходимо удалить также в тех случаях, когда оно располагается в канале шейки матки или проникает в эндометрий. Однако последнее из этих осложнений диагностируется с трудом и требует совершенного оборудования и большого опыта исследователя. Все ВМС имеют нейлоновую нить, которая крепится на ее проксимальном конце и выводится из шеечного канала. Если нить не видна, то возможны следующие осложнения: спонтанное выпадение ВМС, отрыв нейлоновой нити, миграция ее в шеечный канал или матку (в основном это происходит во время беременности), перфорация матки.

Отсутствие ВМС в полости матки обычно без труда устанавливается при помощи эхографии. В то же время необходимо иметь в виду, что в период менструации или за несколько дней до нее полость матки в большинстве случаев визуализируется как линейный эхо-сигнал, который может быть ошибочно принят за контрацептив.

Однако при снижении режима работы прибора этот эхо-сигнал исчезает одновременно или несколько раньше контуров матки, в то время как ВМС при аналогичных условиях выявляется достаточно четко. При возникновении сомнений в правильности диагноза следует рекомендовать повторное исследование после менструации. Если ранее установленный эхо-сигнал не определяется, то это свидетельствует об экспульсии ВМС.

Отсутствие ВМС может указывать также на перфорацию матки. Следует иметь в виду, что перфорация матки почти всегда происходит при введении контрацептива. Для установления перфорации матки необходимо одновременное проведение рентгенологического и ультразвукового исследования.

Если при ультразвуковом исследовании матка оказывается пустой, а на обзорной рентгенограмме ВМС выявляется, то это указывает на полную перфорацию матки. В этих случаях показана лапаротомия.



## Диагностика аномалий расположения матки и пороков ее развития

В физиологических условиях матка и ее придатки обладают достаточно выраженной подвижностью. Положение матки во многом зависит от состояния брюшного пресса, мышечного и связочного аппарата матки, а также от степени наполнения мочевого пузыря и кишечника.

Аномалии расположения матки могут быть врожденными и приобретенными. В норме матка локализуется в центре таза на равном расстоянии от его боковых стенок, симфиза и крестца в положении антеверсии-флексии. Угол между телом и шейкой матки составляет не менее  $70^\circ$ . Будучи подвижным органом матка легко меняет свое положение при различных физиологических условиях (при беременности, в послеродовом периоде, переполненном мочевом пузыре и прямой кишке, под влиянием колебаний внутрибрюшного давления). При проведении исследования с наполненным мочевым пузырем угол наклонения матки увеличивается и в отдельных наблюдениях приближается к  $180^\circ$ .

Ретроверсия — флексия характеризуется загибом матки кзади и достаточно точно может быть установлена при помощи эхографии. Использование эхографии позволяет также выявить смещение матки вправо или влево по отношению к боковым стенкам таза (*dextro et sinistropositio uteri*) и установить поворот вокруг вертикальной оси (*rotatio uteri*).

Аномалии развития половых органов образуются в эмбриональном периоде. Чем раньше произошла задержка их нормального развития, тем выраженнее порок. Аномалии развития матки делят на две основные группы: 1) нарушение анатомического строения и 2) задержка нормального развития.

Использование эхографии может оказать значительную помощь в диагностике аномалий развития женских половых органов. Отсутствие на эхограмме за мочевым пузырем контуров матки и влагалища свидетельствует об их аплазии.

Диагностика атрезии девственной плевы основывается на выявлении расширенного наполненного жидким содержимым влагалища (*гематокольпос*).

Иногда наряду с этим обнаруживается гематометра и гематосальпинкс. Аналогичные эхографические данные могут быть получены при атрезии влагалища. Длительное отсутствие менструации при увеличенной наполненной жидким содержимым матке может указывать на атрезию шейечного канала.

Незначительное сужение влагалища на эхограммах обычно не выявляется. При выраженном сужении в месте рубца отмечается уменьшение просвета влагалища, а сама рубцово-измененная ткань характеризуется несколько большей акустической плотностью.

При использовании эхографии перегородка в матке визуализируется с трудом. На поперечных сканограммах она выявляется как несколько более плотное в акустическом отношении, по сравнению с мышцей матки, образование, идущее в передне-заднем направлении. Однако для лучшей ее визуализации исследование следует осуществлять за 1-3 дня до начала менструации. В этих случаях наличие на поперечных сканограммах двух отдельных, не сообщающихся между собой, полостей матки подтверждает диагноз.

Неполное слияние парамезонефральных каналов приводит к образованию двурогой матки. В этих случаях она состоит из двух половин, каждая из которых обычно имеет свою полость. Двурогость матки может быть выражена в различной степени: от полного разделения обеих половин до почти полного их слияния. Иногда отдельными оказываются не только тела маток, но и их шейки. В менее выраженных случаях имеется одна шейка, тела матки разделены на том или ином уровне. Наличие на поперечных сканограммах двух соединяющихся под углом маток указывает на данную аномалию их развития. Если слияние парамезонефральных каналов не произошло только у дна, то это приводит к образованию седловидной матки. Однако указанный порок развития не может быть диагностирован с помощью ультразвука.

В настоящее время эхография является наиболее информативным и безопасным методом диагностики недоразвития внутренних половых органов. Их недоразвитие нередко сочетается с общим инфантилизмом женщины.

Недоразвитие половых органов наиболее четко определяется по уменьшению размера матки. Различают три формы недоразвития матки: зародышевая матка (*uterus foetalis*), инфантильная матка (*uterus infantilis*) и гипопластическая матка (*uterus hypoplasticus*).

Зародышевая матка у женщин встречается крайне редко. Длина матки при этой форме недоразвития не превышает 3 см. Однако от нормальной матки она отличается не только своими размерами, но и непропорционально длинной шейкой. При этой форме недоразвития матки выявляется также резкое нарушение гормональной функции яичников, стойкая аменорея и первичное бесплодие, которое не поддается лечению.

Инфантильная матка встречается чаще, чем зародышевая. Длина матки при этой форме недоразвития колеблется от 3 до 5,5 см. Пропорция между размером тела матки и шейкой нарушена. Тело матки бывает относительно меньше шейки, поэтому шейка кажется удлиненной. Яичники нередко уменьшены в объеме. Наряду с этим у многих женщин наблюдаются признаки общего инфантилизма и нарушение менструальной функции.

При гипоплазии матки уменьшена в объеме. Однако отношение длины матки к шейке составляет 2:1 или более, т. е. остается таким же, как в норме. В отличие от первичной различают также

вторичную гипоплазию матки. Эта форма гипоплазии возникает в период менопаузы или в связи с выключением гормональной функции яичников после кастрации.

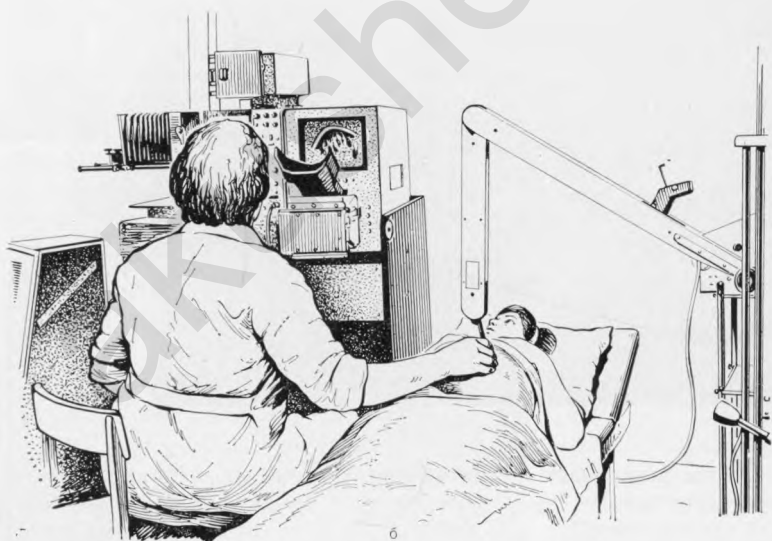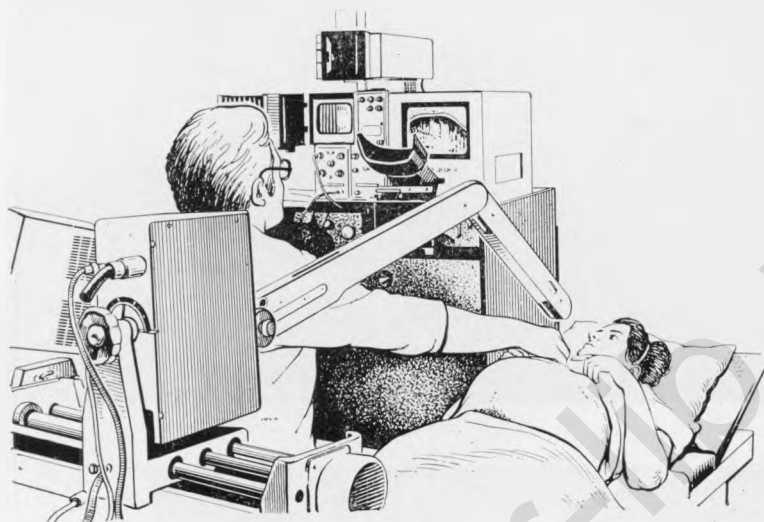
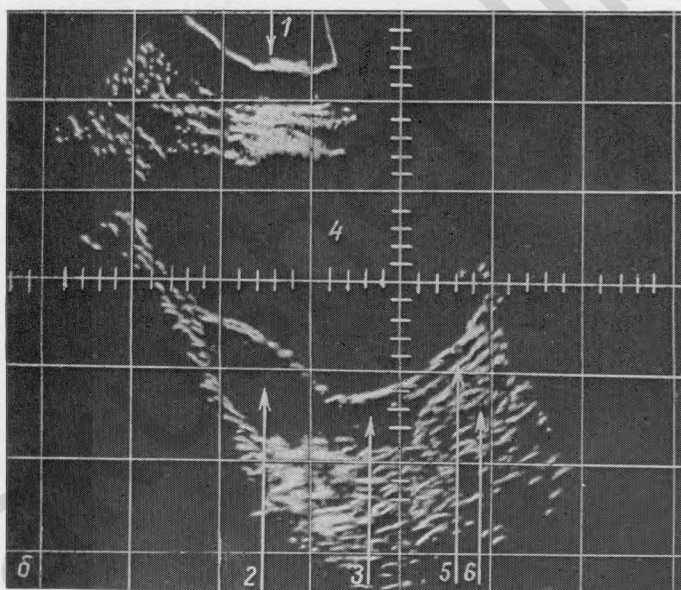
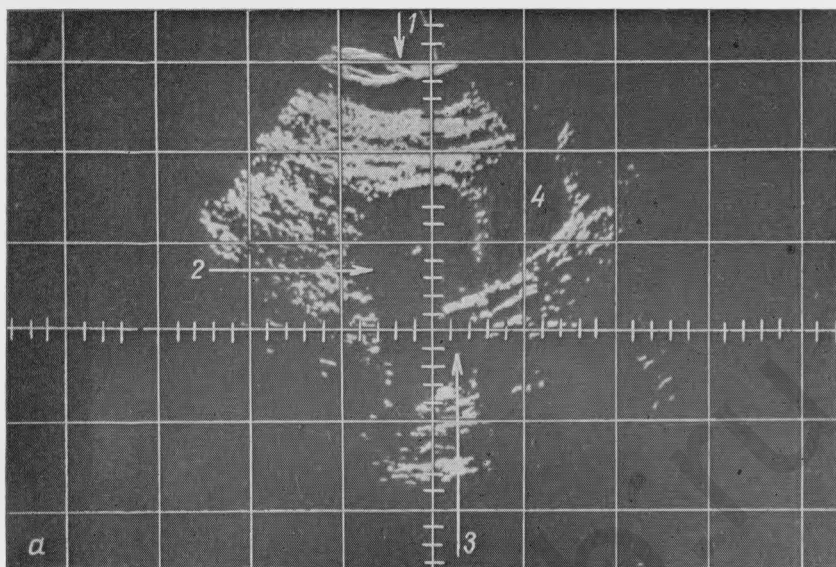


Рис. 10.  
Продольное сканирование (а), поперечное сканирование (б).

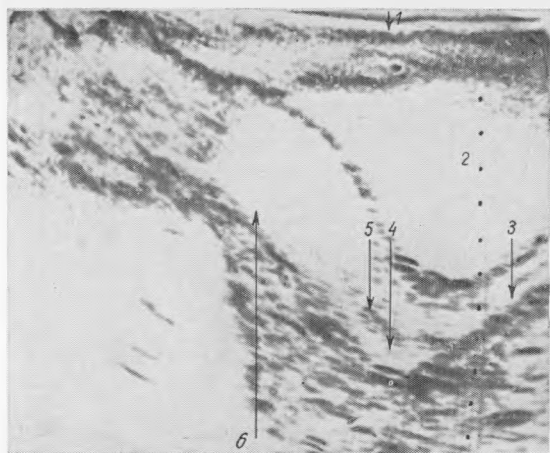


*Рис. 11а.*

Недостаточное наполнение мочевого пузыря (продольное сканирование).  
1 — передняя брюшная стенка; 2 — тело матки; 3 — шейка матки; 4 — мочевой пузырь.

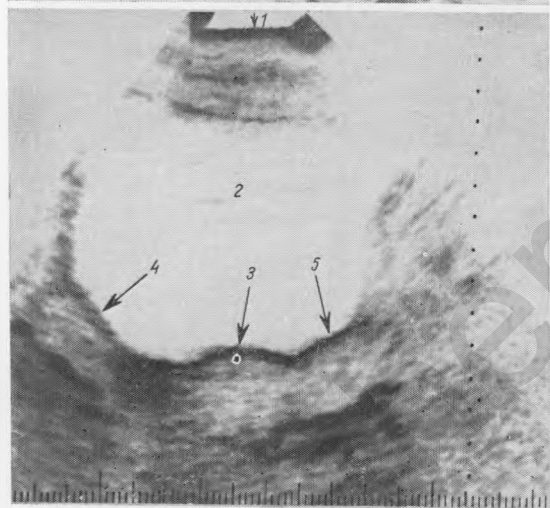
*Рис. 11б.*

Адекватное наполнение мочевого пузыря (продольное сканирование).  
Обозначения те же, что и на рис. 11а; 5 — влагалище; 6 — прямая кишка.



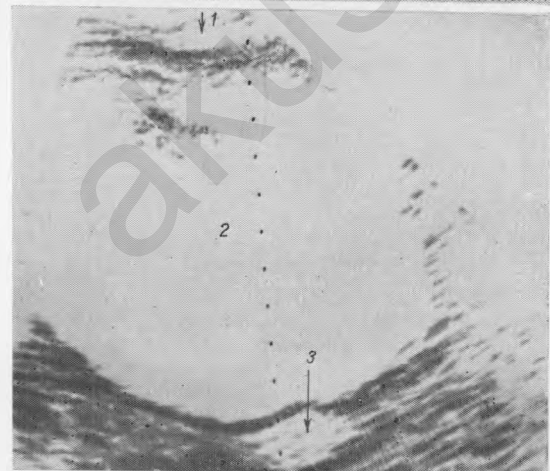*Рис. 12.*  
Матка (продольное сканирование).

1 — передняя брюшная стенка; 2 — мочевой пузырь; 3 — влагалище; 4 — шейка матки; 5 — цервикальный канал; 6 — тело матки.



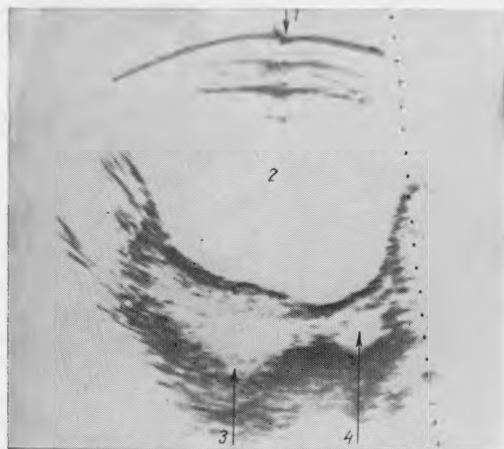
*Рис. 13.*  
Матка, яичники (поперечное сканирование).

1 — передняя брюшная стенка; 2 — мочевой пузырь; 3 — матка; 4 — правый яичник; 5 — левый яичник.



*Рис. 14.*  
Шейка матки (поперечное сканирование).

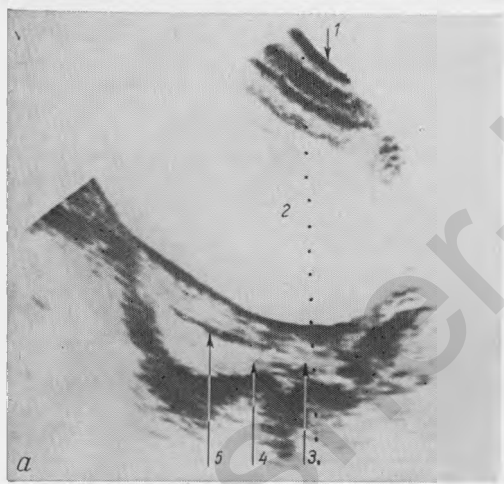
1 — передняя брюшная стенка; 2 — мочевой пузырь; 3 — шейка.



*Рис. 15.*

Фолликул на 13-й день 30-дневного менструального цикла (поперечное сканирование).

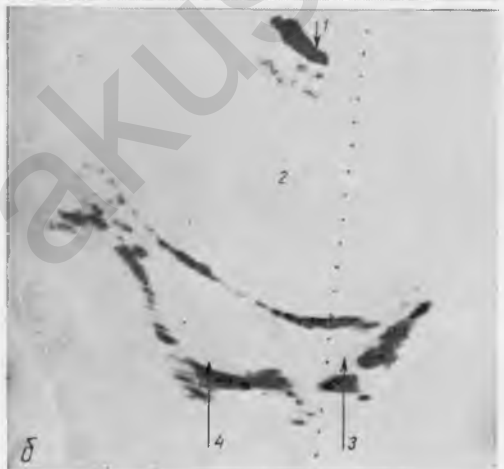
1 — передняя брюшная стенка; 2 — мочевой пузырь; 3 — матка; 4 — фолликул.



*Рис. 16а.*

Срединные маточные структуры во второй фазе менструального цикла (за 3 дня до менструации) (продольное сканирование).

1 — передняя брюшная стенка; 2 — мочевой пузырь; 3 — шейка матки; 4 — матка; 5 — эндометрий.



*Рис. 16б.*

Исчезновение срединных маточных структур при понижении режима работы прибора. Передняя стенка матки выявляется четко.

Обозначения те же, что на рис. 16а.

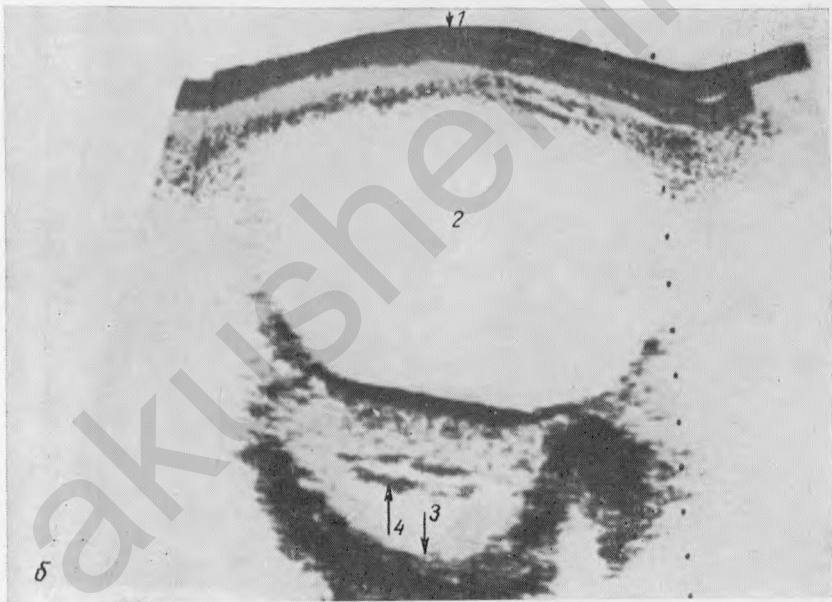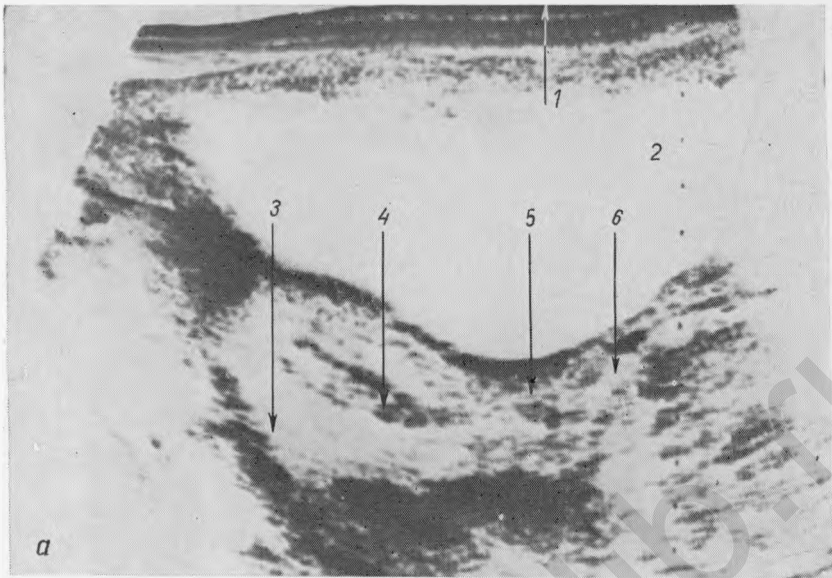


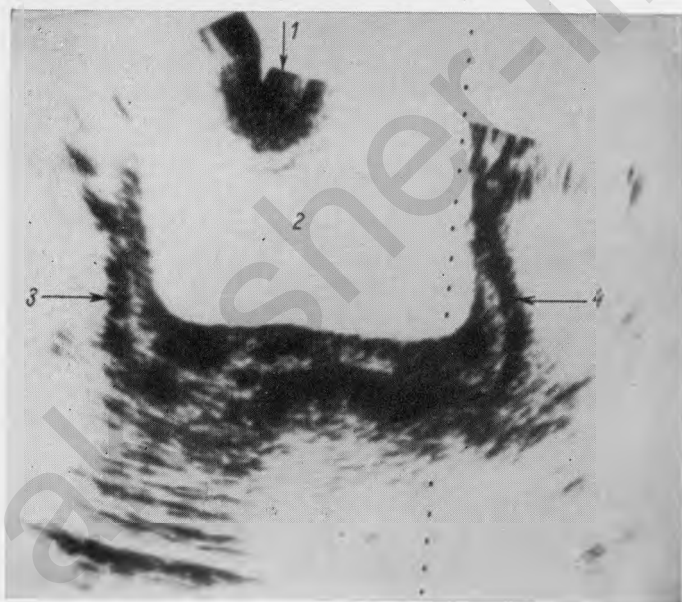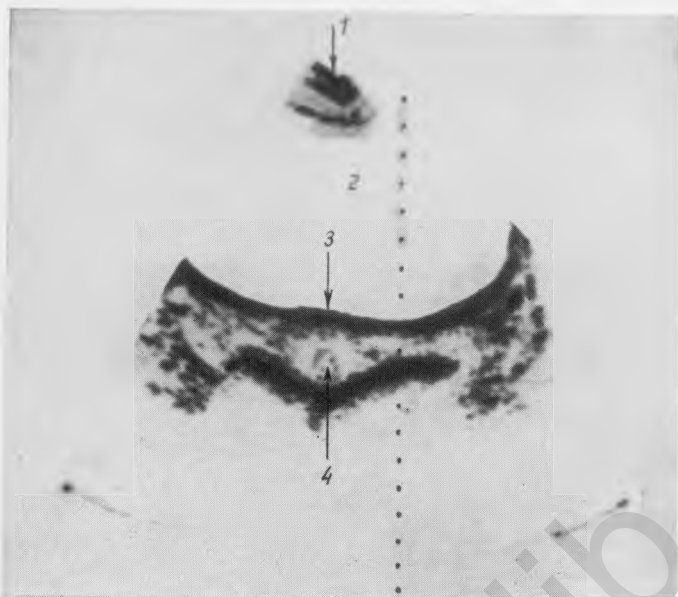Рис. 17а.

Расширение полости матки во время менструации (продольное сканирование).

1 — передняя брюшная стенка; 2 — мочевой пузырь; 3 — матка; 4 — полость матки; 5 — шейка матки; 6 — влагалище.

Рис. 17б.

То же наблюдение, что на рис. 17а (поперечное сканирование).



*Рис. 18.*

Расширение цервикального канала во время менструации (поперечное сканирование).

1 — передняя брюшная стенка; 2 — мочевого пузыря; 3 — шейка матки; 4 — расширенный цервикальный канал.

*Рис. 19.*

Внутренние запирающие мышцы (поперечное сканирование).

1 — передняя брюшная стенка; 2 — мочевого пузыря; 3, 4 — внутренние запирающие мышцы.



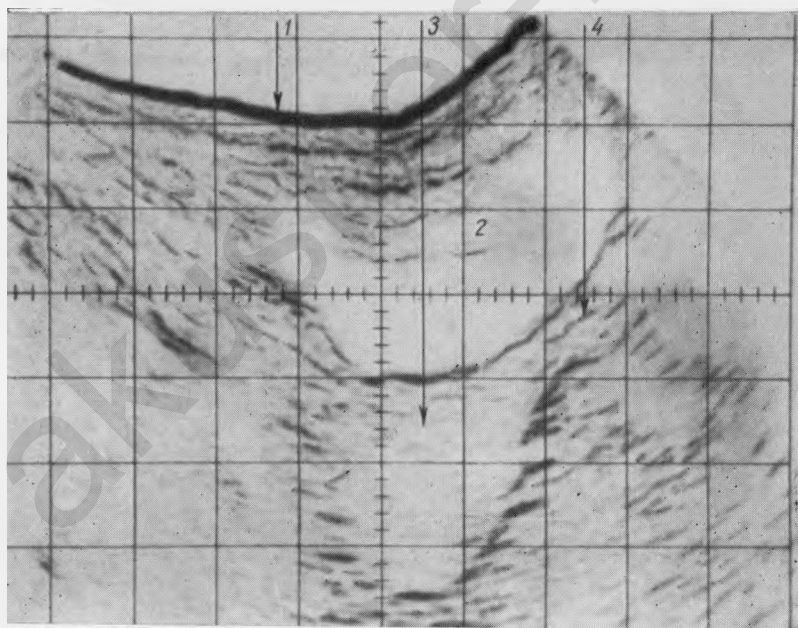
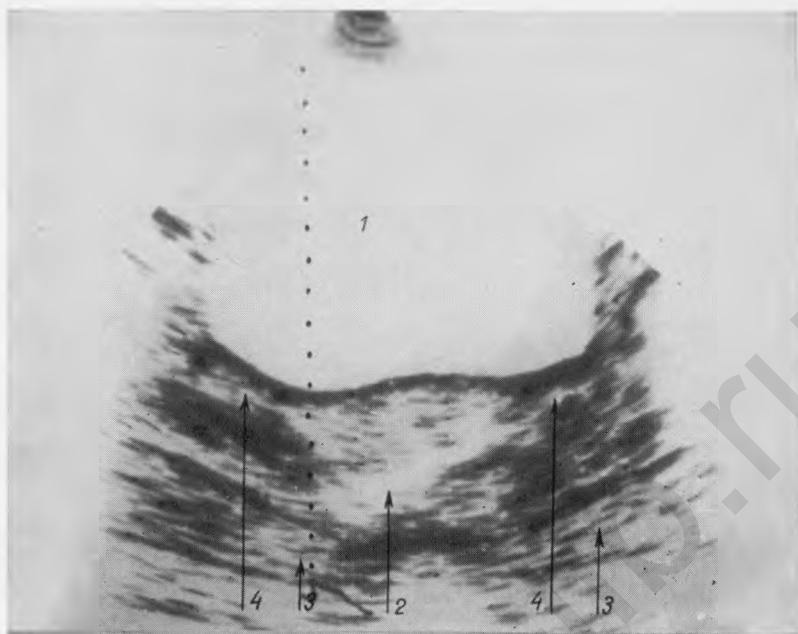


Рис. 20.

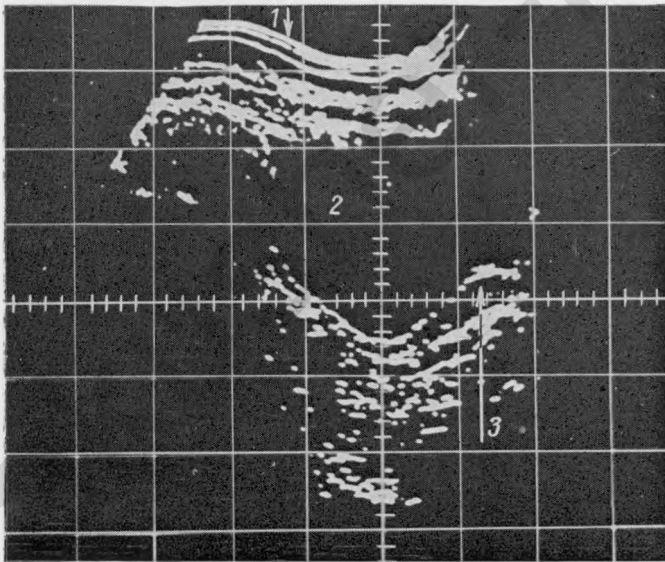
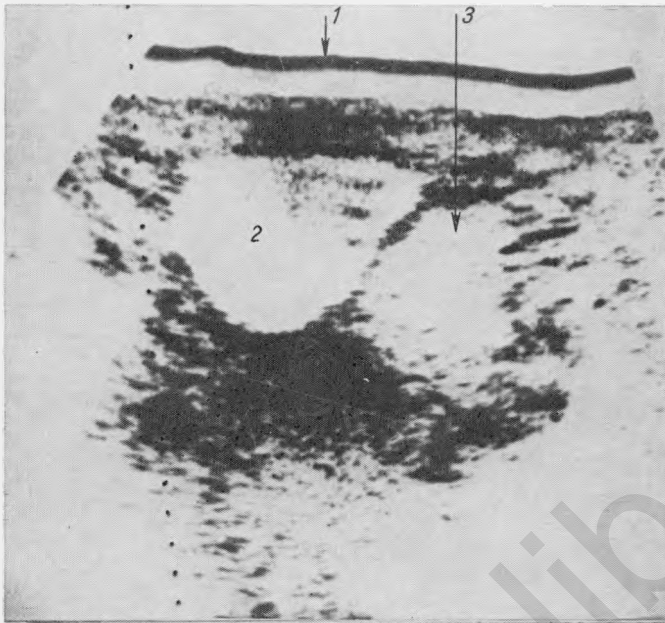Лобково-копчиковые мышцы (поперечное сканирование).

1 — мочевой пузырь; 2 — матка; 3 — лобково-копчиковые мышцы; 4 — яичники.

Рис. 21.

Ретрофлексия матки (продольное сканирование).

1 — передняя брюшная стенка; 2 — мочевой пузырь; 3 — матка; 4 — влагалище.



*Рис. 22.*

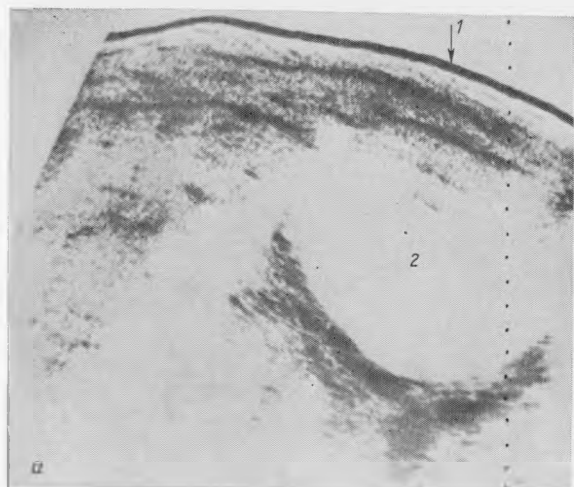
Смещение матки влево и ротация ее вокруг продольной оси (поперечное сканирование).

1 — передняя брюшная стенка; 2 — мочевой пузырь; 3 — матка.

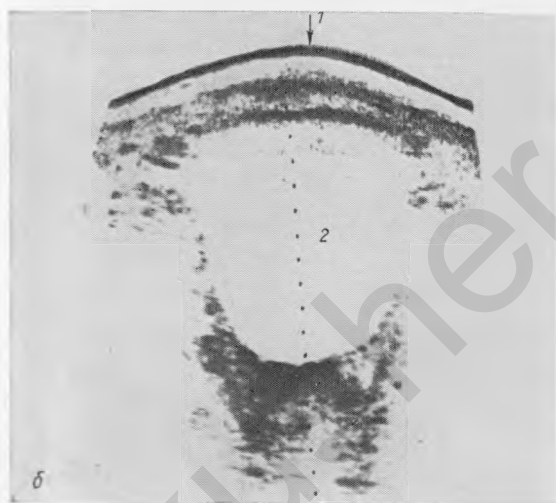*Рис. 23.*

Аплазия матки (продольное сканирование).

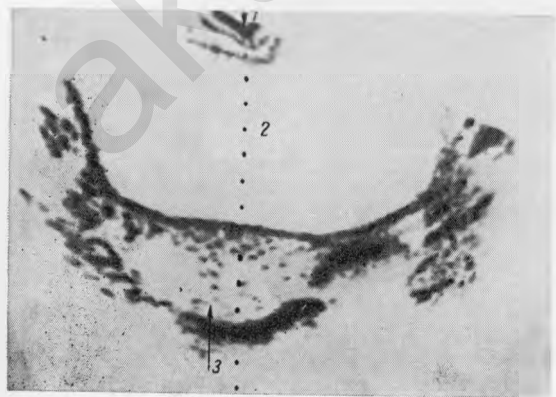
1 — передняя брюшная стенка; 2 — мочевой пузырь; 3 — влагалище.



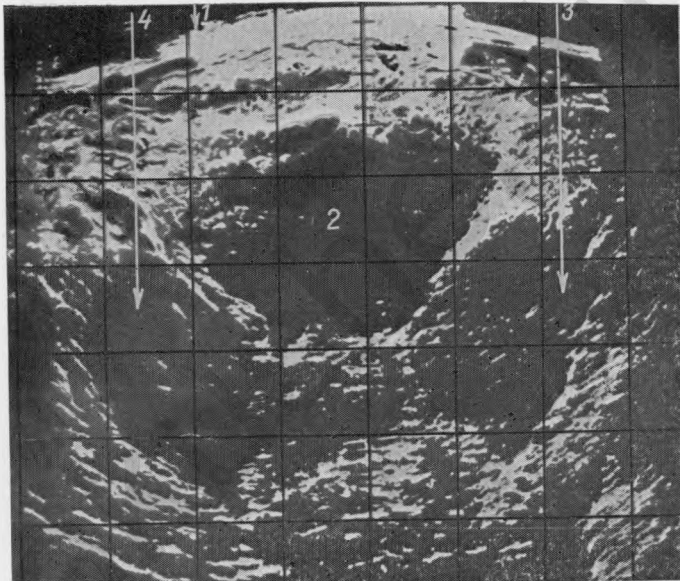
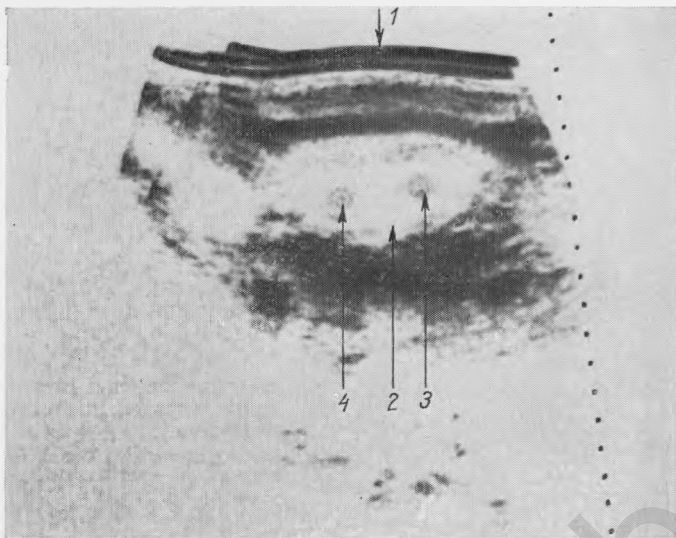
*Рис. 24а.*  
 Аплазия матки и влагалища (продольное сканирование).  
 1 — передняя брюшная стенка; 2 — мочевой пузырь.



*Рис. 24б.*  
 То же наблюдение, что на рис. 24а (поперечное сканирование).



*Рис. 25.*  
 Перегородка в матке (поперечное сканирование).  
 1 — передняя брюшная стенка; 2 — мочевой пузырь; 3 — перегородка.

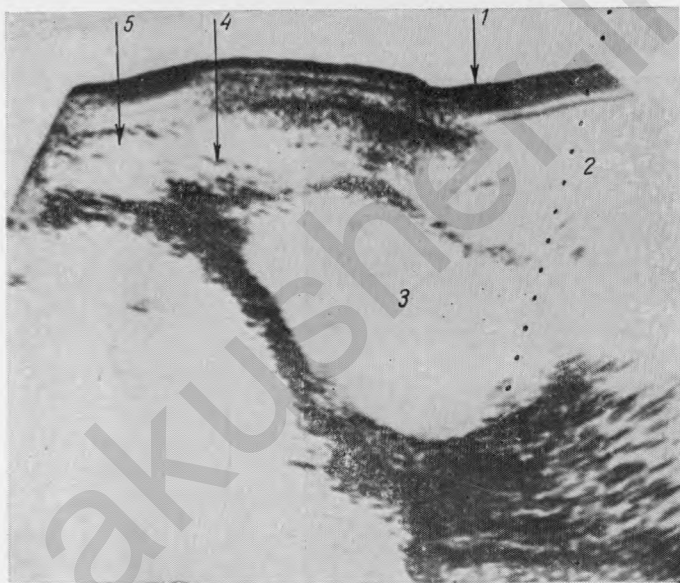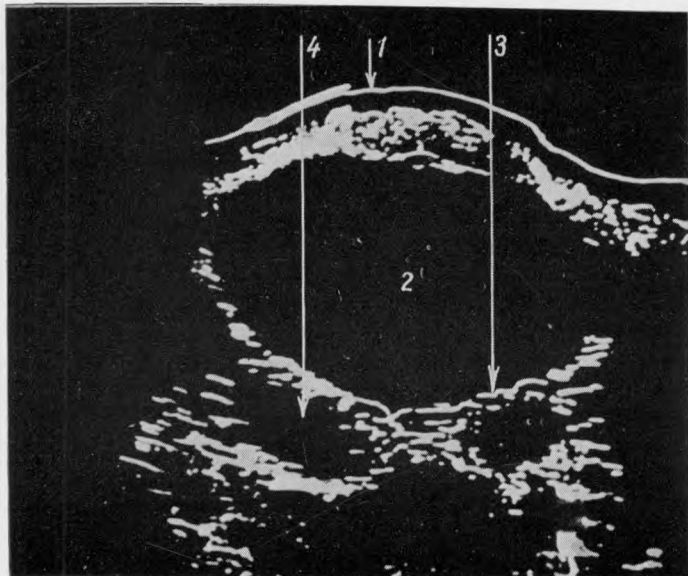


*Рис. 26.*  
 Перегородка в матке (поперечное сканирование). Регистра-  
 ция произведена в период менструации. О наличии пере-  
 годки свидетельствует наличие двух отдельных полостей  
 матки.

1 — передняя брюшная стенка; 2 — матка; 3 и 4 — две отдельные  
 полости матки.

*Рис. 27.*  
 Двурогая матка (поперечное сканирование).

1 — передняя брюшная стенка; 2 — мочевой пузырь; 3 — левый рог  
 матки; 4 — правый рог матки.



*Рис. 28.*  
Двурогоя матка (поперечное сканирование).  
1 — передняя брюшная стенка; 2 — мочевого пузыря; 3 — левый рог матки; 4 — правый рог матки.

*Рис. 29.*  
Атрезия девственной плевы. Гематокольпос (продольное сканирование).  
1 — передняя брюшная стенка; 2 — мочевого пузыря; 3 — гематокольпос; 4 — шейка матки; 5 — матка.

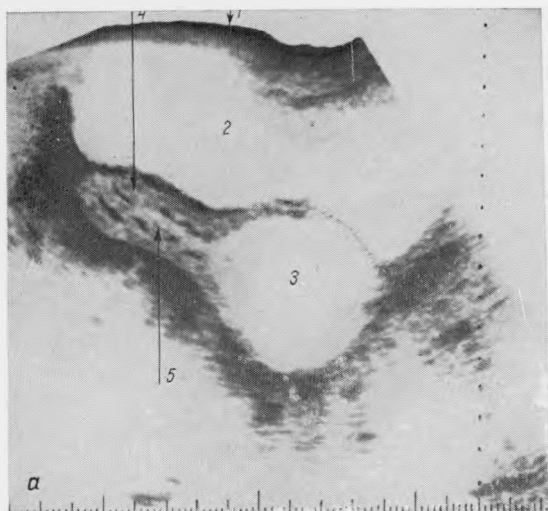


Рис. 30а.

Гематоматра и гематокольпос (серая шкала) (продольное сканирование).

1 — передняя брюшная стенка; 2 — мочевой пузырь; 3 — гематокольпос; 4 — матка; 5 — гематоматра.

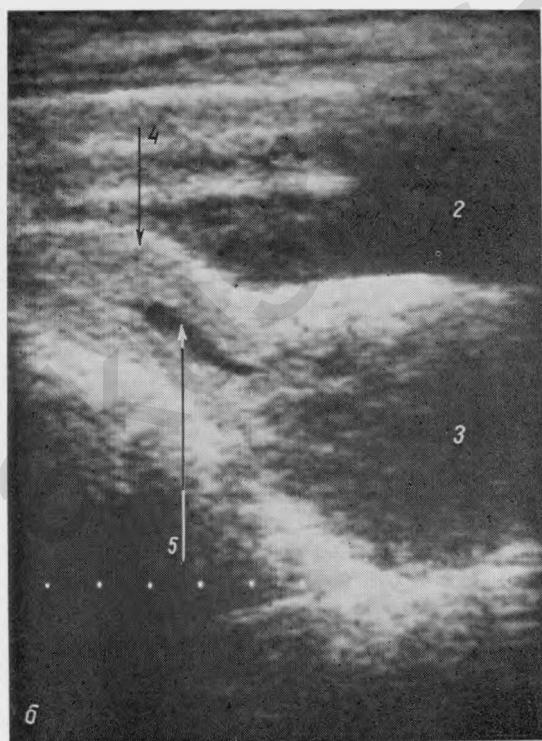
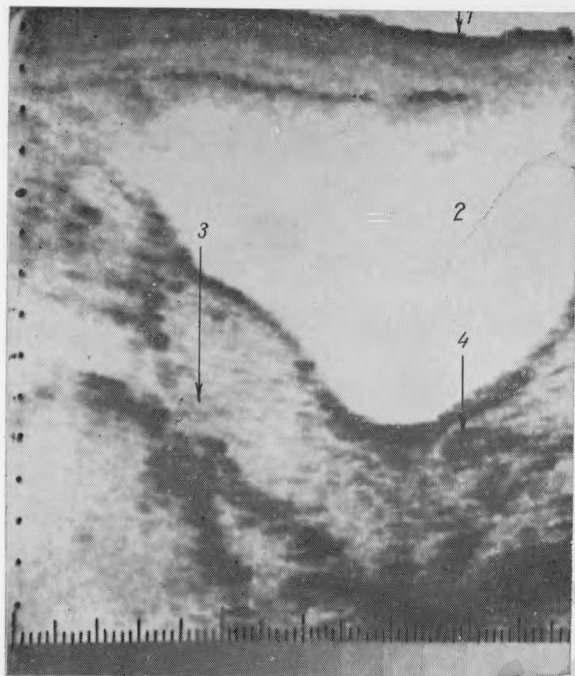


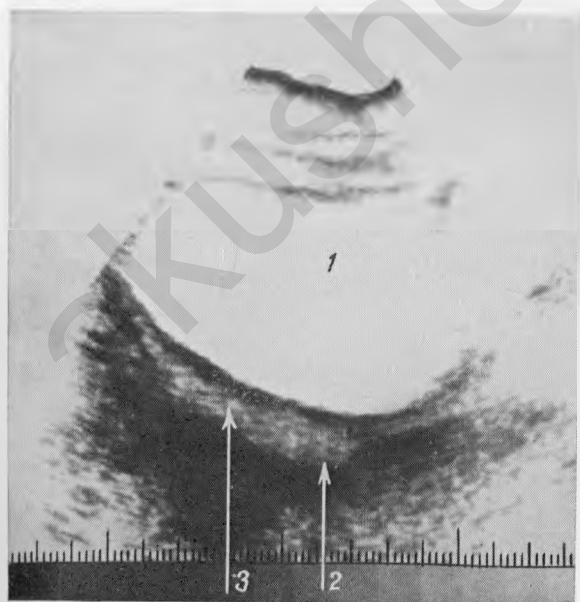
Рис. 30б.

То же наблюдение, что на рис. 30а (сканирование в реальном масштабе времени).



*Рис. 31.*  
Рубцовое сужение вла-  
галища после перепесе-  
ного воспалительного  
процесса (продольное  
скапирование).

1 — передняя брюшная  
стенка; 2 — мочевой пу-  
зырь; 3 — матка; 4 — руб-  
цовая ткань.



*Рис. 32.*  
Гипоплазия матки. Мат-  
ка уменьшенных разме-  
ров. Шейка относитель-  
но удлинена (попереч-  
ное скапирование).

1 — мочевой пузырь; 2 —  
шейка матки; 3 — матка.

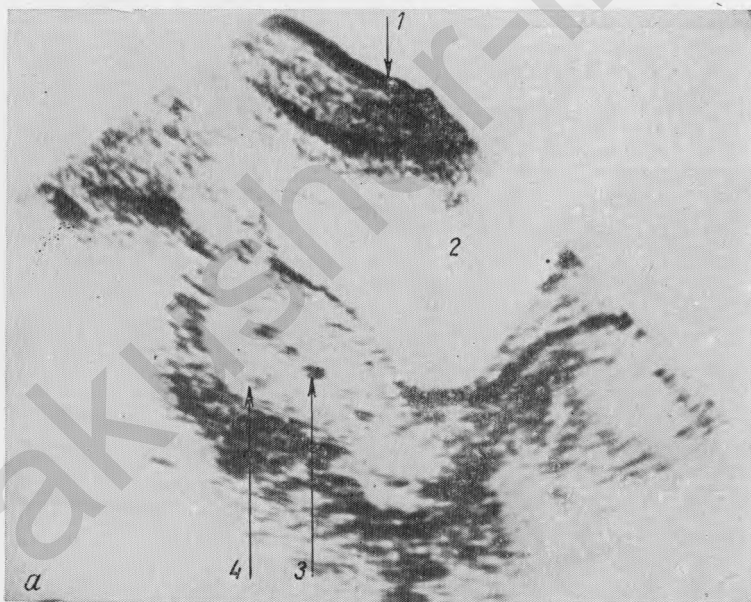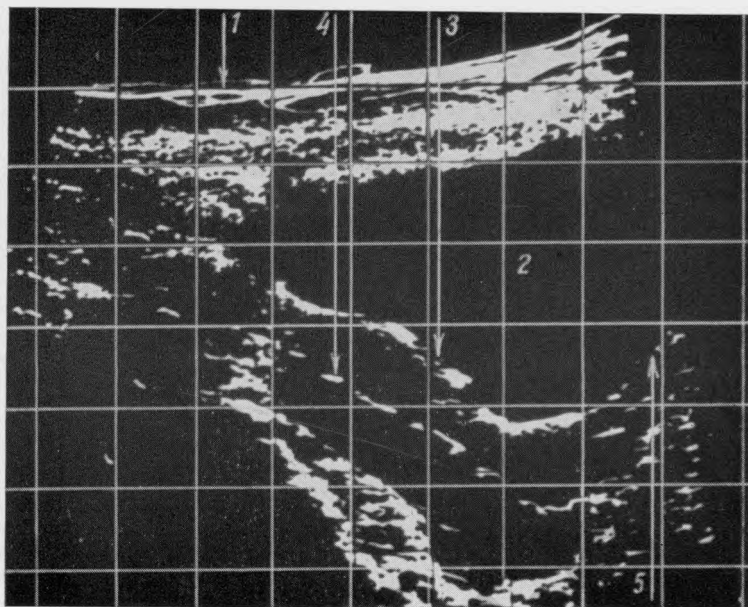


Рис. 33.  
ВМС-спираль.

1 — передняя брюшная стенка; 2 — мочевого пузыря; 3 — матка; 4 — спираль; 5 — влагалище (продольное сканирование).

Рис. 34а.

ВМС-спираль (продольное сканирование).

1 — передняя брюшная стенка; 2 — мочевого пузыря; 3 — спираль; 4 — матка.



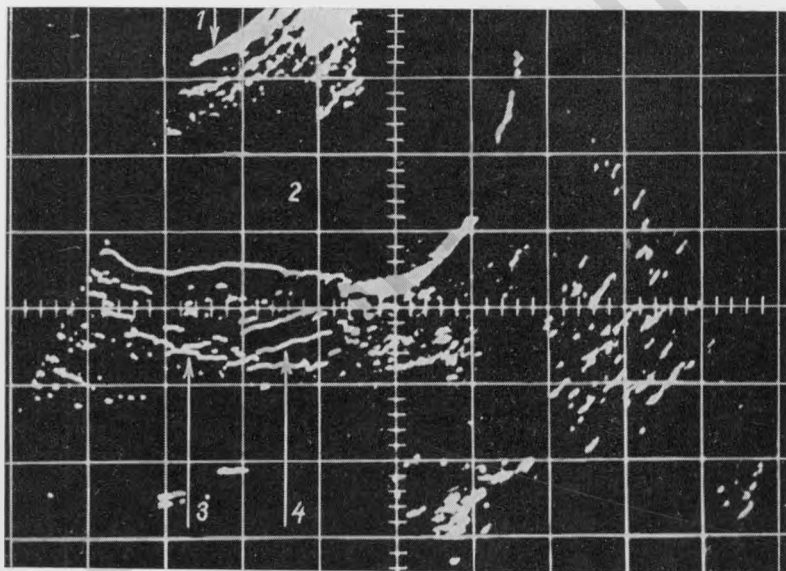
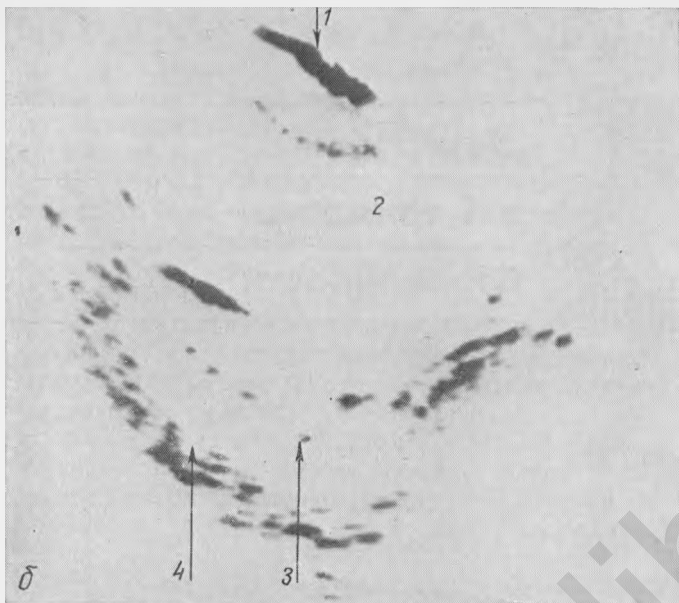

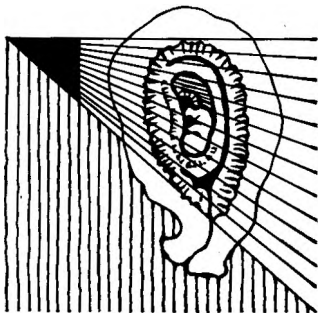
Рис. 34б.

То же наблюдение, что на рис. 34а. При снижении режима работы прибора исчезновение контура передней стенки матки происходит раньше, чем спирали.

Рис. 35.

Неправильное расположение спирали. Периодически возникающие маточные кровотоки (продольное сканирование).

1 — передняя брюшная стенка; 2 — мочевого пузыря; матка; 4 — спираль, расположенная в нижнем отделе матки.



## 4 глава

### Эхография

### в I триместре

### беременности

#### **Эхографическая характеристика нормально развивающейся беременности**

Эхография по существу является единственным методом, использование которого позволяет с большей степенью точности установить срок беременности и проследить за развитием плода начиная с самых ранних этапов его внутриутробного развития.

На основании эмбриологических исследований установлено, что яйцеклетка после оплодотворения делится на ряд дочерних клеток, или бластомеров, образующих морулу. На 4—5-й день после оплодотворения эти клетки образуют полый шар или бластоцисту, которая переносится из маточных труб в полость матки. К 6-му дню бластоциста имплантируется в эндометрий. На 2-й неделе после овуляции диаметр хориона составляет около 3 мм и поэтому он еще не может быть выявлен с помощью ультразвука. Однако наблюдающееся в этот период увеличение толщины срединных внутриматочных структур, обусловленное гиперплазией эндометрия, может служить косвенным критерием наличия беременности.

В отдельных наблюдениях визуализация плодного яйца возможна уже на 17-й день беременности. В этот период оно имеет вид нечетко очерченного овальной формы эхонегативного образования, уплощенного в переднезаднем направлении, внутренний диаметр которого составляет в среднем 0,35—0,4 см.

Однако в большинстве случаев распознавание беременности при использовании серой шкалы возможно с 2 $\frac{1}{2}$  и бистабильного метода — с 3 $\frac{1}{2}$  нед беременности. Плодное яйцо в эти сроки представляет собой округлое свободное от эхоструктур образование, расположенное обычно в верхней или средней трети полости матки. В отдельных наблюдениях оно может локализоваться в непосредственной близости от одного из углов матки. На бистабильных

эхограммах плодное яйцо имеет вид четко очерченного кольца. При применении серой шкалы вокруг плодного яйца выявляется хорошо выраженный эхопозитивный контур ворсинчатого хориона. Внутренний диаметр плодного яйца при беременности 2<sup>1</sup>/<sub>2</sub> нед составляет в среднем 0,48 см и наружный — 1,61 см.

С 4 нед беременности при использовании серой шкалы иногда удается выявить контуры эмбриона, который располагается в непосредственной близости от места имплантации. Длина эмбриона в эти сроки беременности составляет 0,55 см, диаметр туловища 0,27 см (см. табл. 6).

К 5 нед беременности при тщательном ультразвуковом сканировании получить изображение эмбриона удается практически во всех наблюдениях; при этом плодное яйцо занимает приблизительно <sup>1</sup>/<sub>3</sub> матки.

Заметное увеличение матки отмечается только после 5 нед беременности. Поскольку ее рост в основном происходит в поперечном и переднезаднем направлении, то плодное яйцо после 5—6 нед беременности имеет вид несколько уплощенного и удлиненного овода.

В 6 нед беременности плодное яйцо на эхограмме занимает почти половину всего объема матки. В этот же период chorion frondosum, ранее равномерно покрывавший всю периферию плодного яйца, несколько утолщается и разрастается на сравнительно небольшом участке, давая начало будущей плаценте. В то же время остальная часть хориона теряет свои ворсинки, атрофируется и превращается в chorion leave.

В 7 нед беременности начинает выявляться головка эмбриона как отдельное анатомическое образование. Однако ее диаметр еще не превышает поперечный размер туловища плода. Копчиково-теменной размер (КТР) эмбриона в эти сроки беременности составляет 1,98 см. В этот же период при использовании ТМ-метода практически у всех эмбрионов удается зарегистрировать сердечную деятельность и в отдельных наблюдениях установить двигательную активность. Однако в некоторых случаях сердечная деятельность плода может быть зарегистрирована и в более ранние сроки беременности (5—6 нед).

Движения плода на эхограммах выявляются в виде спорадически возникающих волн или отдельных эхо-всплесков. Сердечная деятельность плода устанавливается на основании выявления строго периодических, ритмических колебаний небольшой амплитуды. Частота сердечных сокращений в 5 нед, как показали выполненные в нашей лаборатории исследования [Стыгар А. М., 1980], в основном составляет 120—140 в 1 мин; 6—7 нед — 160—200 в 1 мин и в конце I триместра беременности — 140—160 в 1 мин.

К 8 нед беременности плодное яйцо занимает более половины объема матки. Периметр матки увеличивается до 20,2 см, в то время как у небеременных женщин он составляет в среднем 15,8 см. Размер головки в эти сроки несколько превышает диаметр

туловища плода. В отдельных наблюдениях удается визуализировать конечности плода и фрагменты пуповины, если плацента располагается на передней стенке матки (см. табл. 6).

При дальнейшем прогрессировании беременности увеличение объема матки происходит за счет преобладающего прироста поперечного ее размера.

В 9 нед беременности объем плодного яйца составляет в среднем 62,6 см<sup>3</sup>. Плацента как при использовании серой шкалы, так и бистабильного метода выявляется как четко очерченное эхопозитивное образование губчатой или зернистой структуры. В эти же сроки беременности при применении бистабильного метода в отдельных наблюдениях возможно выявление всего плода и отдельных частей туловища.

В 10 нед беременности плодное яйцо выполняет всю полость матки. К 10—11 нед в связи с полным исчезновением хориона происходит исчезновение эхопозитивного контура плодного яйца. Однако в некоторых случаях, как указывает Н. Р. Robinson (1975), облысение хориона происходит более медленно и его капсулярная часть видна даже в 14—15 нед беременности.

В 10—12 нед беременности при использовании бистабильного метода в связи с трудностями визуализации отдельных частей плода и исчезновением контуров плодного яйца матка может казаться как бы пустой. В этих случаях диагностика беременности основывается на установлении сердечной деятельности плода, визуализации плаценты и определении размеров матки.

В 12 нед беременности диаметр головки плода, измеренный между наружными поверхностями теменных костей, составляет в среднем 2,72 см и несколько превышает его туловище. В отдельных наблюдениях удается визуализировать позвоночник плода.

В 13 нед беременности объем плодного яйца достигает 187,3 см<sup>3</sup>. КТР увеличивается до 8,72 см. В эти сроки беременности у большинства плодов при тщательном ультразвуковом сканировании удается визуализировать срединные структуры мозга (М-эхо) и определить бипаритальный размер головки. Вычисление этого показателя наряду с измерением диаметра грудной клетки и живота позволяет получить важные данные о состоянии плода и установить отклонение в его развитии уже на самых ранних этапах внутриутробной жизни.

### **Ультразвуковая биометрия в I триместре беременности**

Наиболее ценная информация о характере течения и сроке беременности в I триместре может быть получена на основании измерения размеров матки, плодного яйца и эмбриона (табл. 6). Установлена высокая степень корреляции между всеми этими показателями. Выполненные исследования [Демидов В. Н., Стыгар А. М., 1980] позволили установить, что взаимоотношение между сроком

беременности, размерами и объемом плодного яйца может быть описано при помощи следующих уравнений\*:

$$D_B = 0,645 \times W - 1,135 \text{ или } W = 1,55 \times D_B + 1,753;$$

$$D_H = 0,647 \times W - 0,011 \text{ или } W = 1,55 \times D_H + 0,017;$$

$$V_B = 0,0344 \times W^3 + 1,23W^2 - 8,512W + 14,547,$$

где  $D_B$  и  $D_H$  соответственно средний внутренний и наружный диаметры плодного яйца (см), полученные на основании трех взаимно перпендикулярных измерений;  $V_B$  — внутренний объем плодного яйца (см<sup>3</sup>),  $W$  — срок беременности (нед).

Точность установления срока беременности, как показал проведенный нами анализ, при определении среднего наружного диаметра плодного яйца в 85% не превышала 5<sup>1</sup>/<sub>2</sub> дня и внутренне-го ±4<sup>1</sup>/<sub>2</sub> дня. Аналогичные данные получены при вычислении объема плодного яйца.

Четкая зависимость установлена также между толщиной плаценты и сроком беременности. В 1973 г. R. H. Robinson для установления срока беременности предложил определять копчиково-теменной размер (КТР) плода. Точность определения срока беременности при использовании этого показателя в 95% составила ±4,7 дня [Robinson R. H., Fleming I. E. E., 1975]. В. Н. Демидов и А. М. Стыгар (1979) установили, что взаимоотношение между КТР плода и сроком беременности может быть описано при помощи уравнения II порядка:

$$КТР = 0,07161W^2 - 0,3087W + 0,6334 \text{ или}$$

$$W = \sqrt{13,9646 КТР - 4,1993} + 2,155,$$

где КТР — копчиково-теменной размер плода (см).

Анализ полученных данных показал, что в 85% ошибка в определении срока беременности не превышает ±3 дня. Поскольку измерение длины плода в связи с выраженной его двигательной активностью в отдельных наблюдениях представляет значительные трудности, то в этих случаях могут быть использованы уравнения, отражающие зависимость между диаметром его туловища или головки и сроком беременности:

$$D_T = 0,01284W^2 + 0,03013W - 0,06087 \text{ или}$$

$$W = \sqrt{77,882D_T + 6,117} - 1,173;$$

$$D_G = 0,01842W^2 - 0,008153W - 0,03448 \text{ или}$$

$$W = \sqrt{54,289D_G + 1,921} + 0,2213;$$

где  $D_T$  и  $D_G$  соответственно диаметр туловища и головки плода (см).

В 85% наблюдений максимальное расхождение между фактическим и теоретическим сроком беременности при использовании

\* Вычисление срока в I триместре беременности производили от даты предполагаемой овуляции.

Таблица 6

Размеры плодного яйца, плода и матки в I триместре беременности

Срок беременности, нед.	Плодное яйцо			Плод			Матка			
	средний внутренний диаметр, см	средний наружный диаметр, см	внутренний объем, см <sup>3</sup>	длина, см	диаметр туловища, см	диаметр головки, см	длина, см	ширина, см	переднезадний размер, см	периметр, см
3	0,8	1,93	1,01	0,35	—	—	7,09	6,47	4,48	14,94
4	1,45	2,58	2,38	0,54	0,26	—	7,45	6,71	4,67	15,99
5	2,1	2,58	7,037	0,88	0,42	—	7,86	7,03	4,91	17,06
6	2,74	3,87	15,18	1,36	0,58	—	8,3	7,40	5,17	18,11
7	3,39	4,52	27,03	1,98	0,78	0,81	8,77	7,84	5,47	19,17
8	4,03	5,17	42,78	2,75	1,00	1,08	9,29	8,33	5,81	20,22
9	4,68	5,81	62,65	3,66	1,25	1,38	9,83	8,89	6,18	21,28
10	5,32	6,46	86,83	4,71	1,52	1,73	10,41	9,52	6,58	22,34
11	5,97	7,11	115,53	5,9	1,82	2,11	11,03	10,21	7,02	23,39
12	6,61	7,75	148,97	7,24	2,15	2,52	11,68	10,95	7,5	24,45
13	7,26	8,4	184,308	8,72	2,5	2,97	12,36	11,77	8,01	25,51

первого из этих уравнений составило  $\pm 4$  дня и второго —  $\pm 4\frac{1}{2}$  дня.

Высокая степень корреляции отмечена также между размером матки и сроком беременности [Демидов В. Н., Стыгар А. М., 1981]. Установлено, что взаимоотношение между длиной, шириной, переднезадним размером матки, ее периметром и сроком беременности может быть описано при помощи уравнений I и II порядка:

$$M_d = 0,0176W^2 + 0,246W + 6,192 \quad \text{или} \quad W = \sqrt{56,818M_d - 302,98} - 6,98;$$

$$M_{ш} = 0,0315W^2 + 0,025W + 6,119 \quad \text{или} \quad W = \sqrt{31,746M_{ш} - 194,1} - 0,397;$$

$$M_{п-з} = 0,0176W^2 + 0,0707W + 4,117 \quad \text{или} \quad W = \sqrt{56,818M_{п-з} - 229,89} - 2,009;$$

$$M_p = 1,056W + 11,178 \quad \text{или} \quad W = 0,947M_p - 10,585,$$

где  $M_d$ ,  $M_{ш}$ ,  $M_{п-з}$ ,  $M_p$  соответственно длина, ширина, переднезадний размер матки и ее периметр (см).

Степень точности установления срока беременности при вычислении размеров матки оказалась несколько меньшей, чем при использовании других приведенных выше показателей. В 85% наблюдений расхождение между фактическим и теоретическим сроком беременности при определении размеров матки не превышало  $\pm 7-10$  дней.

Однако при использовании бистабильного метода применение этих уравнений может оказать значительную помощь в установлении срока беременности в интервале между 11-й и 13-й неделей беременности, т. е. в период, когда отмечается исчезновение контуров плодного яйца, а туловище и головка плода еще четко не визуализируются.

Одновременное определение размеров матки и плодного яйца способствует также выявлению некоторых патологических состояний. В частности, наличие нормальных размеров плодного яйца при одновременном уменьшении матки отмечается либо при ее гипоплазии, либо при генитальном инфантилизме. Напротив, увеличение размеров матки по сравнению с предполагаемым сроком беременности свидетельствует о ее диффузном миоматозе.

**Многоплодная беременность.** С внедрением в клиническую практику ультразвука появилась возможность диагностики многоплодной беременности на самых ранних этапах ее развития. Она основывается на выявлении в полости матки двух и более плодных яиц или плодов. После 9 нед беременности удастся обнаружить два плодместилища, разделенных плодными оболочками, и две плаценты. Наряду с этим при многоплодной беременности отмечается увеличение размеров матки по сравнению с одноплодной беременностью, и повышение скорости ее роста при динамическом наблюдении.

Размеры туловища и головки каждого плода в I триместре остаются практически такими же, как и при одноплодной беременности. Следует, однако, отметить, что приблизительно только у 60% женщин, у которых при ультразвуковом исследовании выявлялись два плодных яйца, беременность заканчивалась рождением двух плодов. В. Н. Демидов и М. А. Фукс (1979) полагают, что это может быть обусловлено как самопроизвольным выкидышем, так и гибелью одного из плодов.

### **Значение эхографии в диагностике осложнений в I триместре беременности**

Большинство авторов [Фукс М. А., 1975; Иванов И. П., Фукс М. А., 1976; Kobayashi et al., 1972; Levi S., 1973; Cadkin A. V., Sabbagha R. E., 1977, и др.] считают, что эхография в настоящее время является незаменимым методом исследования в установлении неразвивающейся беременности, полного и неполного выкидыша, пузырного заноса, а также в выявлении некоторых других осложнений, возникающих в ранние сроки беременности. Ценная информация может быть получена в диагностике внематочной беременности.

**Неразвивающаяся беременность.** Диагностика неразвивающейся беременности основывается на уменьшении размеров матки, плода и плодного яйца по сравнению с предполагаемым сроком беременности. При ультразвуковом сканировании плодное яйцо нередко определяется тонкостенным, иногда оно имеет вид резко вытянутого эллипсоида или форму песочных часов. Отмечается также фрагментация, дезинтеграция плодного яйца или нечеткость одного из его контуров. В отдельных наблюдениях оно располагается в нижнем отделе матки.

При использовании ТМ-метода не удается зарегистрировать сердечную деятельность или двигательную активность плода.

В значительном числе наблюдений отмечается отсутствие плода в матке (анэмбриония). Если анэмбриония выявляется после 5 недели беременности, то это указывает на нецелесообразность дальнейшего сохранения беременности.

Нарушение процессов имплантации также может быть одной из причин неразвивающейся беременности. Отсутствие четко выраженного хориона до 6-й недели и плаценты в более поздние сроки беременности свидетельствует о наличии этой патологии.

Следует отметить, что на основании только одного эхографического исследования не всегда возможно поставить диагноз неразвивающейся беременности. В этом случае следует прибегнуть к ТМ-методу. При неразвивающейся беременности нередко возникает необходимость в повторном обследовании. Отсутствие увеличения размеров плода и плодного яйца при обследовании, произведенном через 5—7 дней, подтверждает диагноз.

**Угрожающий аборт.** Угрожающий аборт чаще всего возникает под влиянием сокращений матки. Иногда он может быть обусловлен нарушением процессов имплантации вследствие недостаточного развития ворсин хориона или неполноценности эндометрия. Если при сокращениях матки не нарушается связь между маткой и плодным яйцом, то данные эхографии обычно не отличаются от нормально протекающей беременности. В тех случаях, когда плодное яйцо частично отслаивается от своего ложа в области *decidua basalis*, то в полости матки или между ее стенкой и плодным яйцом отмечается появление эхосвободных пространств, свидетельствующих о скоплении крови. При значительной отслойке наблюдается уменьшение размеров плодного яйца и гибель эмбриона. Клинически в этих случаях обычно отмечаются также значительные кровяные выделения из половых путей.

**Неполный и полный аборт.** При неполном аборте размеры матки значительно меньше предполагаемого срока беременности. В полости матки выявляются отдельные разрозненные эхоструктуры, свидетельствующие о наличии в ней остатков плодного яйца и сгустков крови. В то же время плодное яйцо не визуализируется. Полость матки обычно несколько расширена.

При полном выкидыше матка не увеличена. Полость матки либо не визуализируется, либо имеет небольшие размеры. Отсутствие в ней дополнительных эхоструктур указывает на полный аборт. В этих случаях отпадает необходимость в оперативном вмешательстве.

**Аномалии развития матки и беременность.** Перегородка в матке выявляется не всегда и определяется на эхограмме как тонкостенное образование, идущее в переднезаднем направлении. В ряде случаев создается впечатление, что матка состоит как бы из двух половин. Одна из половин содержит плодное яйцо, другая — представлена только расширенной полостью. По мере роста плодного яйца происходит постепенное смещение перегородки по на-



правлению к одной из боковых стенок матки и к началу II триместра беременности обычно ее не удается определить.

Двуурогость матки в ранние сроки беременности распознается без труда. На эхограммах в этих случаях выявляются как бы две отдельные матки, соединенные в области перешейка или несколько выше. До 5-й недели беременности размеры обоих рогов приблизительно равны, затем наблюдается рост того рога, в котором имеется беременность. В поздние сроки беременности рог, в котором нет плодного яйца, может быть ошибочно принят за миому матки.

**Ущемление матки.** Ущемление матки — очень редкое осложнение. В основном оно наблюдается при ретрофлексии или аномалиях ее развития. Обычно это осложнение возникает на 3—4-м месяце беременности. В этих случаях беременные предъявляют жалобы на боли внизу живота и крестце; отмечается задержка стула и мочеиспускания. Возникает также опасность образования мочевого свища. В связи с трудностью опорожнения мочевого пузыря может доходить до пупка. В результате этого создается впечатление о значительно большем сроке беременности.

При ультразвуковом исследовании обнаруживается, что матка принимает шарообразную форму и выполняет всю крестцовую впадину. Дно ее упирается в мыс. В связи с выраженной ротацией матки влагалище смещается вверх и располагается непосредственно под лоном. Шейка матки либо не визуализируется, либо выявляется с большим трудом. Отмечается переполнение мочевого пузыря, который полностью не опорожняется во время мочеиспускания.

**Беременность и внутриматочные противозачаточные средства (ВМС).** Сочетание беременности с ВМС довольно редкое явление. Однако в связи с тем, что в этих случаях имеется повышенная потенциальная возможность возникновения септического аборта [Cochrane W. F. 1977], то такие беременные заслуживают особого внимания. Поскольку с развитием беременности нейлоновая нить втягивается в полость матки, может возникнуть ошибочное предположение о потере противозачаточного средства.

До 5-й недели беременности определить ВМС не представляет каких-либо трудностей. В более поздние сроки беременности оно может быть выявлено только при использовании серой шкалы, по характерным эхографическим признакам. Почти всегда ВМС оказывается вне пределов плодного яйца и в большинстве случаев располагается в области нижнего сегмента матки. Однако после 9-й недели беременности, когда плодное яйцо выполняет всю полость матки, эхо-сигналы, создаваемые ВМС, часто становятся неразличимыми.

**Пузырный занос.** Пузырный занос — редкое осложнение и наблюдается в одном случае на 2000—3000 беременностей. Этиология его неизвестна. Пузырный занос возникает в результате повреждения плодного яйца с превращением ворсин хориона в гроздевидные образования, состоящие из прозрачных пузырьков ве-

личиной от просяного зерна до лесного ореха и более. Эти пузырьки наполнены светлой жидкостью, содержащей альбумин и муцин.

Как с клинической, так и с морфологической точки зрения пузырный занос является наиболее доброкачественным из всех трофобластических заболеваний и, по мнению большинства авторов, представляет собой дегенеративный процесс, обладающий лишь потенциальной способностью к злокачественному перерождению.

Клинически диагностика пузырного заноса основывается на несоответствии размеров матки предполагаемому сроку беременности, увеличении скорости ее роста при динамическом наблюдении, появлении кровяных выделений из половых путей, повышении содержания ХГ в моче, наличии одно- или двусторонних лютеиновых кист. Иногда можно наблюдать отхождение специфических пузырьков.

Однако, несмотря на большое число клинических признаков, диагностика пузырного заноса представляет известные трудности и требует значительного времени. В настоящее время установлено, что эхография является наиболее надежным методом в диагностике пузырного заноса. При этом диагностика основывается на выявлении в полости матки множественных эхо-комплексов, напоминающих «снежную бурю». Наличие множественных, отражающих ультразвук поверхностей, создаваемых пузырьками, приводит к появлению этого акустического феномена. При использовании серой шкалы пузырный занос нередко изображается в виде образования, имеющего губчатую структуру. Отсутствие частей плода и невозможность зарегистрировать его сердечную деятельность подтверждает диагноз. Появление в полости матки свободных от эхо-структур пространств свидетельствует о скоплении крови. Если сгусток крови локализуется в центре матки, то он может быть ошибочно принят за плодное яйцо или полость амниона. У большинства женщин выявляются лютеиновые кисты. Они обычно двусторонние и многокамерные. После удаления пузырного заноса кисты постепенно уменьшаются в размерах и исчезают.

Иногда пузырный занос может быть принят за давно замершую маточную беременность или некротизированную миому матки. Однако при первом из этих видов патологии обычно отмечается уменьшение размеров матки и имеется отрицательная иммунологическая реакция на беременность. При некротизированной миоме применение датчика в 5 МГц приводит к исчезновению контура ее задней стенки, в то время как при пузырном заносе этого не наблюдается.

В заключение необходимо отметить, что точность диагностики пузырного заноса при использовании ультразвуковых методов исследования приближается к 100%.

**Внематочная беременность.** Диагностика внематочной беременности, даже с внедрением в клиническую практику ультразвука, представляет значительные трудности. Эктопическая беременность встречается нередко, и последствия ее остаются тяжелыми.

В клинической практике диагноз внематочной беременности ставится значительно чаще, чем она бывает в действительности, в то же время внематочная беременность может быть диагностирована несвоевременно.

При внематочной беременности матка имеет нормальные или несколько увеличенные размеры. В ее полости довольно часто выявляются линейные или отдельные эхо-структуры, появление которых обусловлено гиперплазией эндометрия или наличием сгустков крови. Нередко в области придатков удается обнаружить округлой или овальной формы образование (плодное яйцо), наполненное жидким содержимым, размеры которого приблизительно соответствуют предполагаемому сроку беременности. Наличие вне полости матки плодного яйца, плода или выявление его сердечной деятельности подтверждает диагноз. Однако в связи с тем, что прерывание беременности обычно происходит на ранних сроках, эти признаки обнаруживаются крайне редко.

Значительные диагностические трудности возникают при внутреннем разрыве плодоемности. Скопившаяся в трубе кровь и ее сгустки приводят к возникновению округлой или чаще овальной формы образования, внутренняя структура которого характеризуется значительным полиморфизмом.

При прервавшейся трубной беременности в заматочном пространстве появляются множественные аморфные эхо-комплексы или выявляется без четких контуров эхонегативное образование, свидетельствующее о скоплении крови. Иногда при массивной кровопотере может возникать эхографическая картина, напоминающая асцит. Однако несмотря на наличие довольно большого числа эхографических признаков, диагностика внематочной беременности представляет значительные трудности и должна основываться на сочетании применения клинических, ультразвуковых, лабораторных и других методов исследования.

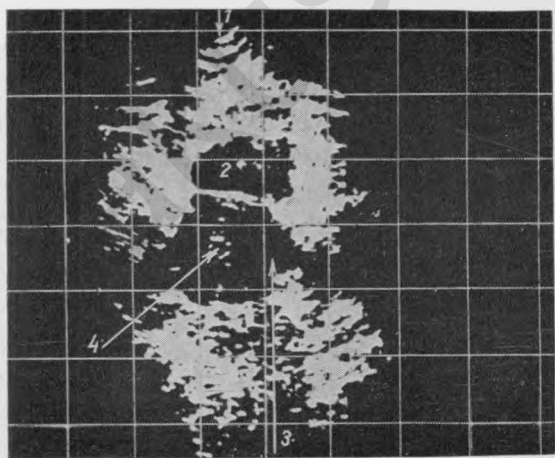
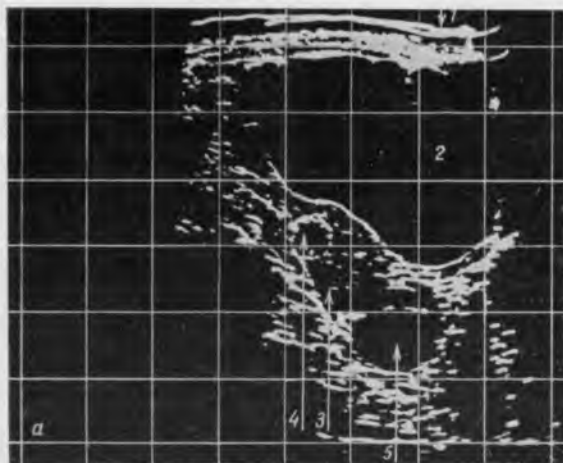


Рис. 36.

Беременность 3-го периода (поперечное сканирование).

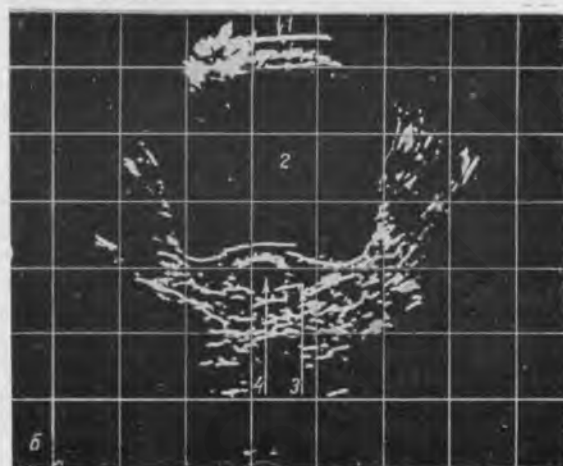
1 — передняя брюшная стенка; 2 — мочевой пузырь; 3 — матка; 4 — плодное яйцо.



*Рис. 37а.*

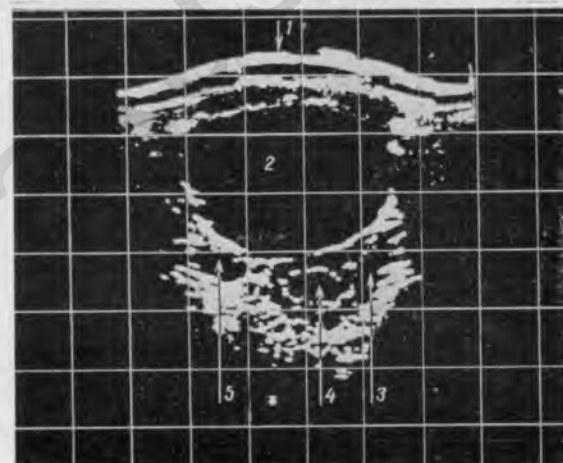Беременность 5 нед  
(продольное сканирование).

1 — передняя брюшная  
стенка; 2 — мочевой пу-  
зырь; 3 — матка; 4 — плод-  
ное яйцо; 5 — киста жел-  
того тела.



*Рис. 37б.*

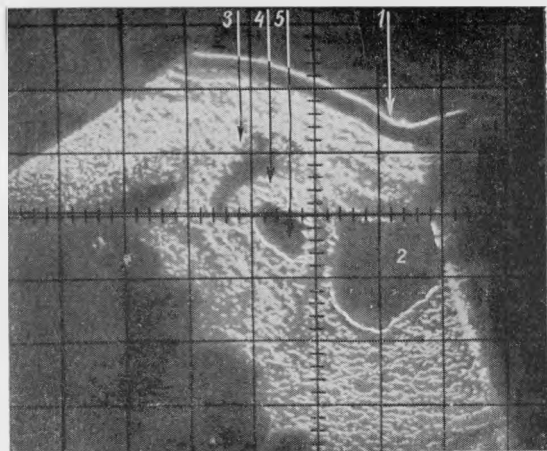
То же наблюдение, что  
на рис. 37а (поперечное  
сканирование).



*Рис. 38.*

Беременность 5 1/2 нед  
(поперечное сканирова-  
ние).

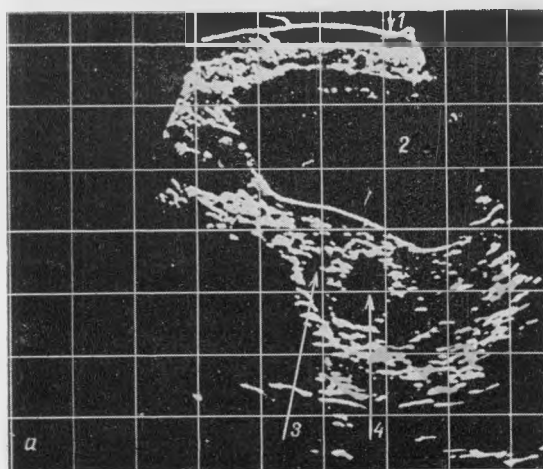
1 — передняя брюшная  
стенка; 2 — мочевой пу-  
зырь; 3 — матка; 4 — плод-  
ное яйцо; 5 — правый яич-  
ник.



*Рис. 39.*

Беременность 6 нед  
(продольное сканирование).

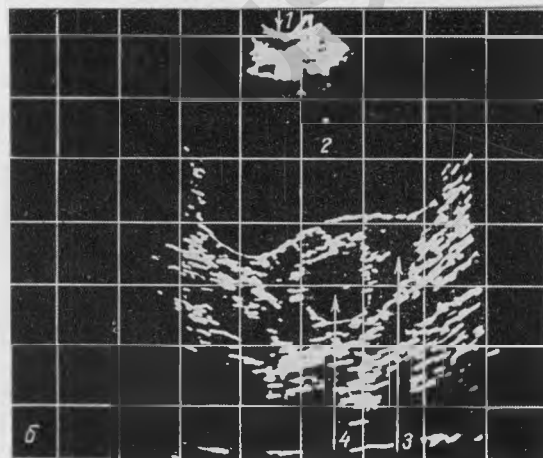
1 — передняя брюшная  
стенка; 2 — мочевого пу-  
зырь; 3 — матка; 4 — хори-  
он; 5 — полость амниона.



*Рис. 40а.*

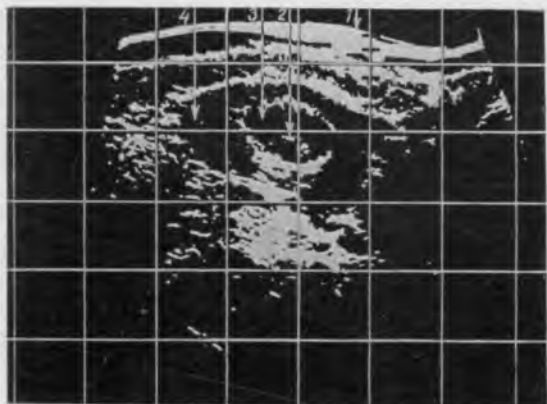
Беременность 6½ нед  
(продольное сканирование).

1 — передняя брюшная  
стенка; 2 — мочевого пу-  
зырь; 3 — матка; 4 — плод-  
ное яйцо.



*Рис. 40б.*

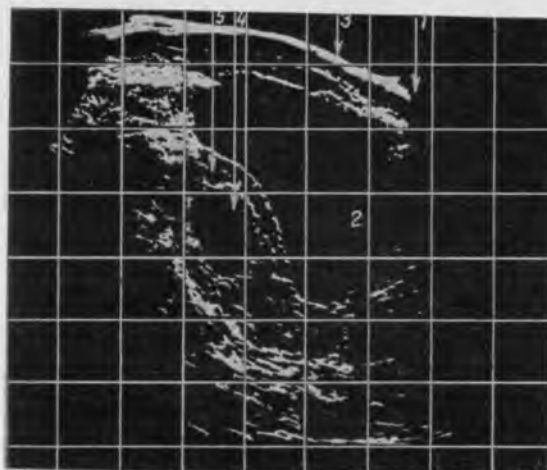
То же наблюдение, что  
на рис. 40а (поперечное  
сканирование).



*Рис. 41.*

Беременность 6½ нед  
(поперечное сканирование).

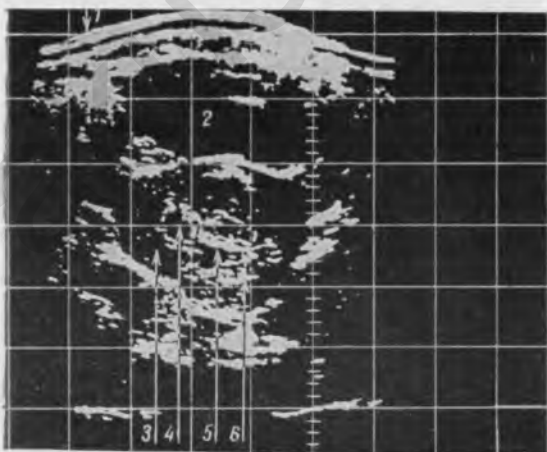
1 — передняя брюшная  
стенка; 2 — плод; 3 — плод-  
ное яйцо; 4 — матка.



*Рис. 42.*

Беременность 8 нед  
(продольное сканирование).

1 — симфиз; 2 — мочевой  
пузырь; 3 — передняя  
брюшная стенка; 4 — плод-  
ное яйцо; 5 — матка.



*Рис. 43.*

Беременность 9 нед (по-  
перечное сканирование).

1 — передняя брюшная  
стенка; 2 — мочевой пу-  
зырь; 3 — матка; 4 — го-  
ловка плода; 5 — туловище  
плода; 6 — плацента.

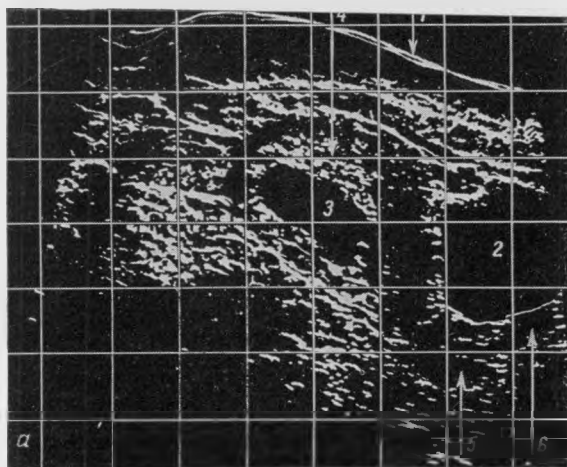


Рис. 44а.  
Беременность 9½ нед  
(продольное сканирование).

1 — передняя брюшная стенка; 2 — мочевой пузырь; 3 — плодное яйцо; 4 — плацента; 5 — шейка матки; 6 — влагалище.

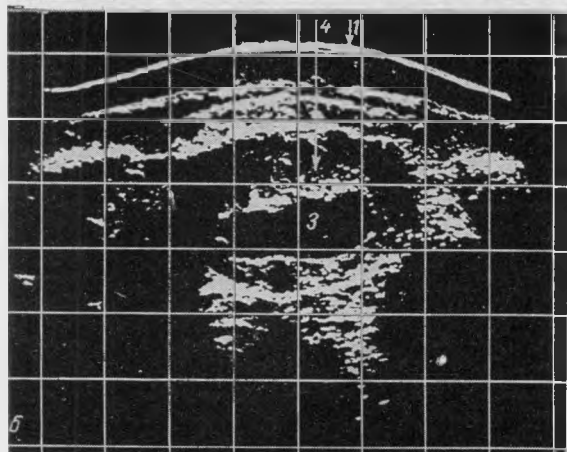


Рис. 44б.  
То же наблюдение, что на рис. 44а (поперечное сканирование).

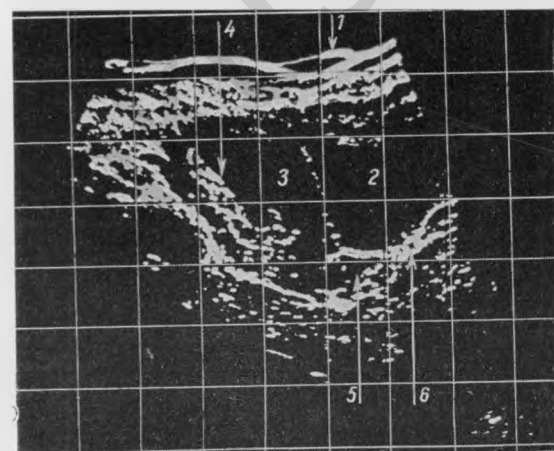
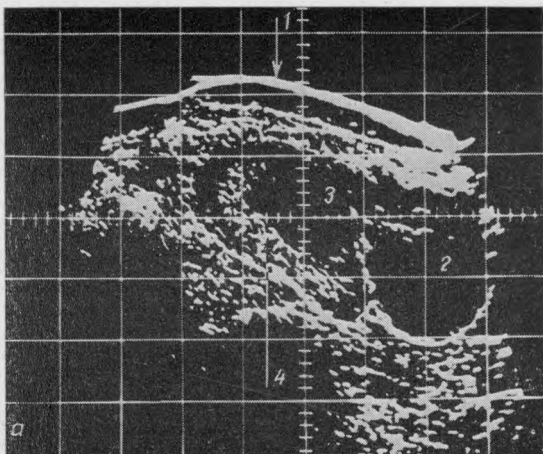


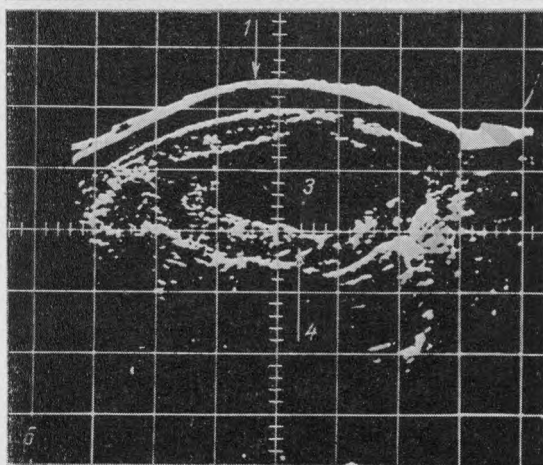
Рис. 45.  
Беременность 11 нед  
(продольное сканирование).

1 — передняя брюшная стенка; 2 — мочевой пузырь; 3 — полость амниона; 4 — плацента; 5 — шейка матки; 6 — влагалище.

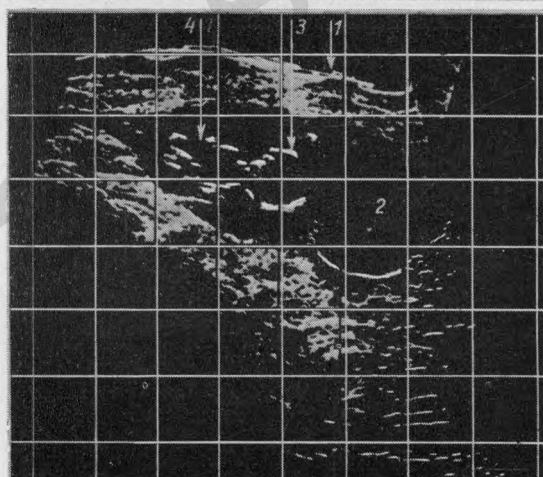


*Рис. 46а.*  
Беременность 13 нед  
(продольное сканирование).

1 — передняя брюшная стенка; 2 — мочевого пузыря; 3 — полость амниона; 4 — плацента.



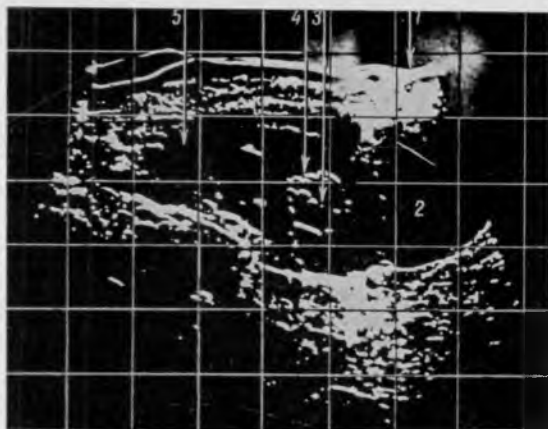
*Рис. 46б.*  
То же наблюдение, что  
на рис. 46а (поперечное  
сканирование).



*Рис. 47.*  
Беременность 12½ нед  
(продольное сканирование).

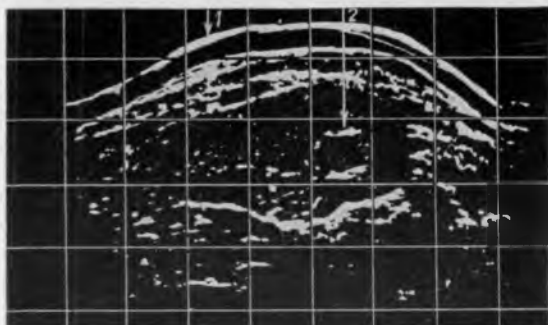
1 — передняя брюшная стенка; 2 — мочевого пузыря; 3 — головка плода; 4 — туловище плода.





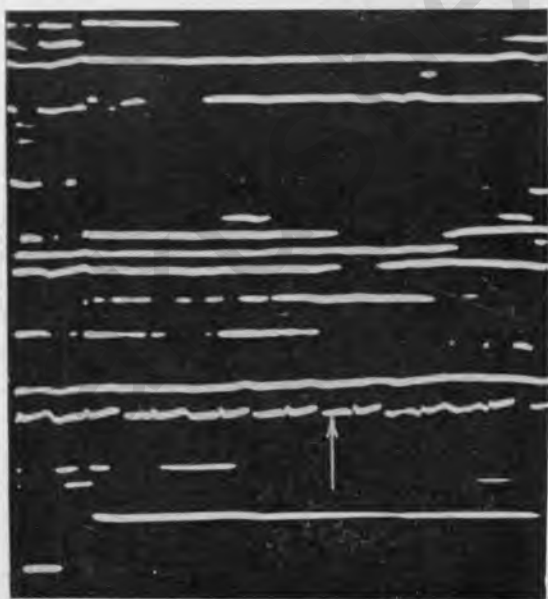
*Рис. 48.*  
Беременность 13 нед  
(продольное сканирование).

1 — передняя брюшная стенка; 2 — мочевого пузыря; 3 — срединные структуры мозга (М-ахс); 4 — головка плода; 5 — полость амниона.

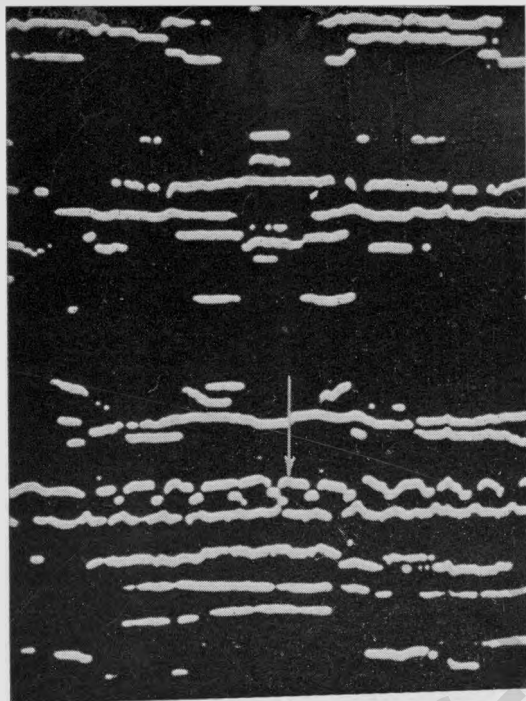


*Рис. 49.*  
Беременность 13 нед  
(поперечное сканирование).

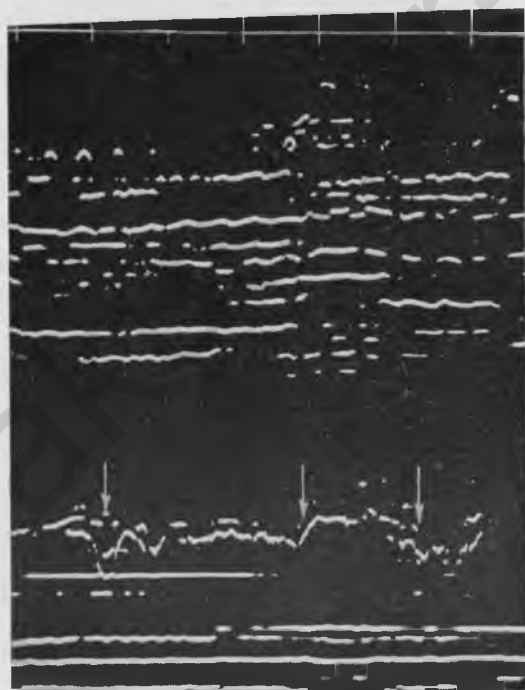
1 — передняя брюшная стенка; 2 — туловище плода.



*Рис. 50.*  
Беременность 5 $\frac{1}{2}$  нед.  
Стрелкой отмечена сердечная деятельность плода.



*Рис. 51.*  
Беременность 8 нед.  
Стрелкой отмечена сердечная деятельность плода.



*Рис. 52.*  
Беременность 8 нед.  
Стрелками отмечены движения плода.

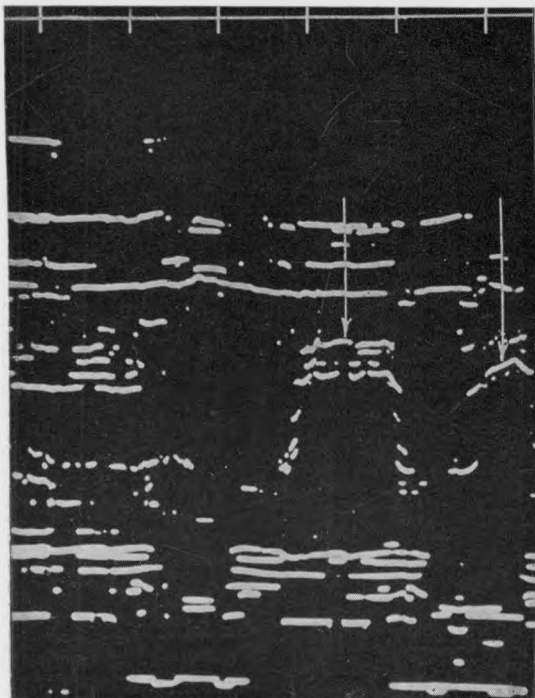


Рис. 53.  
Беременность 12 нед.  
Стрелками отмечены  
шевеления плода.

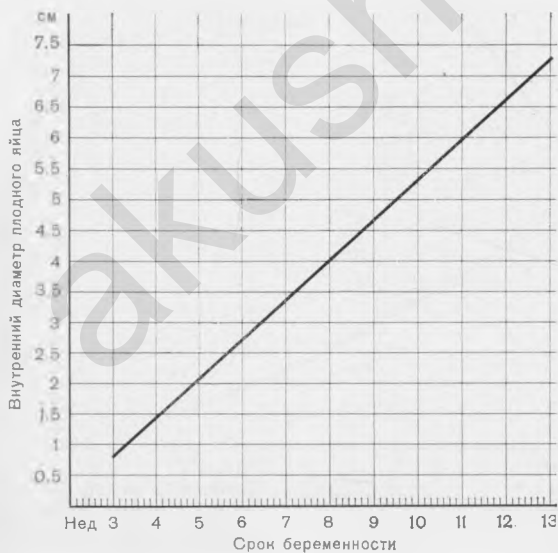
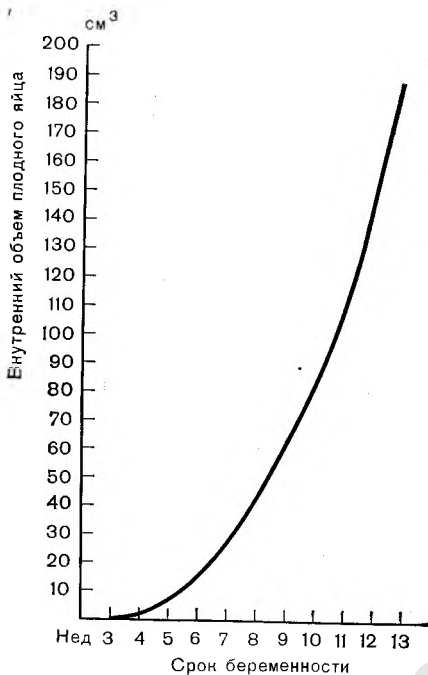
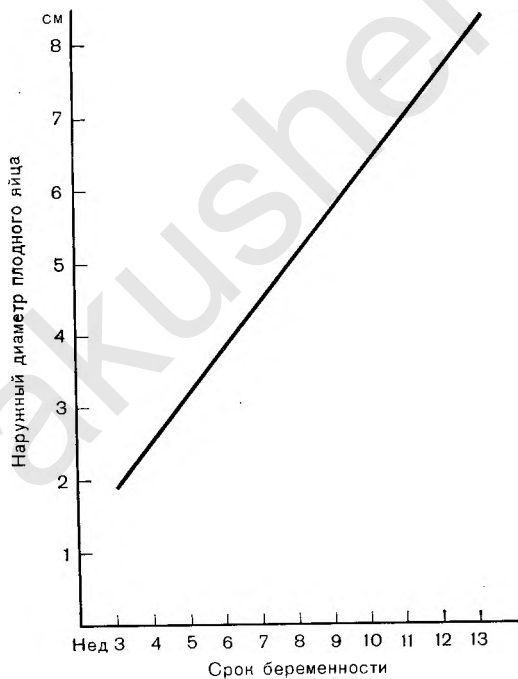


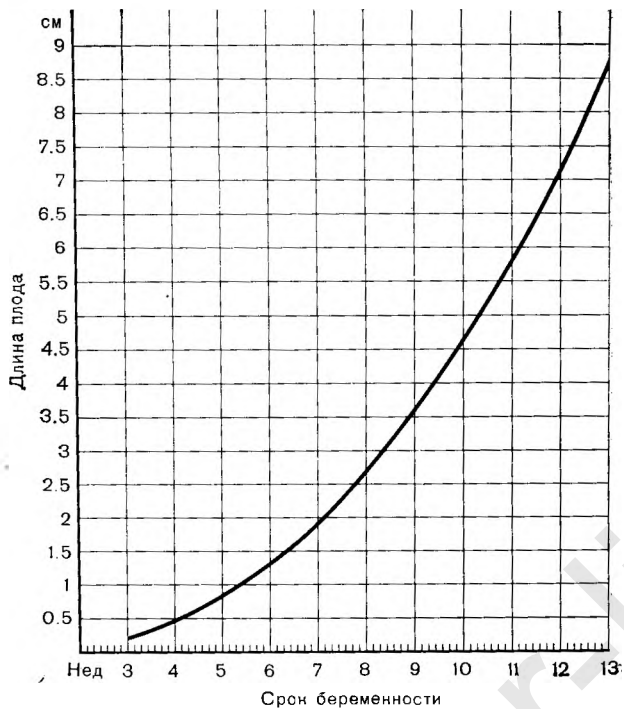
Рис. 54.  
Динамика изменения  
среднего внутреннего  
диаметра плодного яйца  
во время беременности.



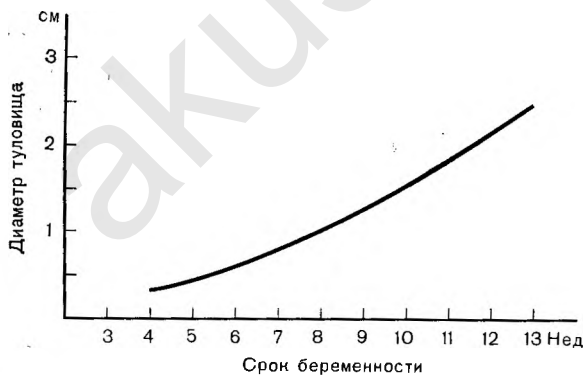
*Рис. 55.*  
Изменение объема плодного яйца во время беременности.



*Рис. 56.*  
Динамика роста среднего наружного диаметра плодного яйца во время беременности.



**Рис. 57.**  
Динамика роста кончко-теменного размера плода (КТР) в первом триместре беременности.



**Рис. 58.**  
Динамика роста диаметра туловища плода.

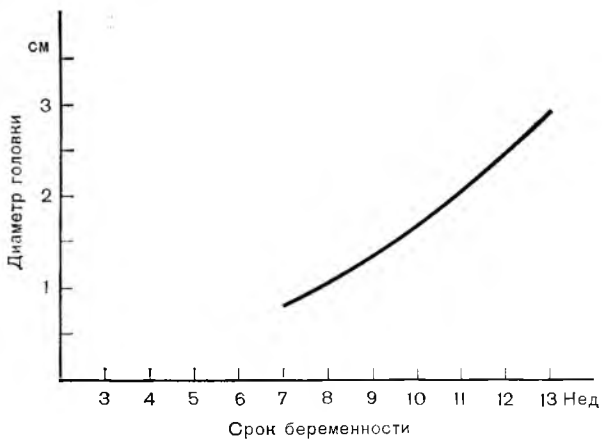


Рис. 59.  
Динамика роста головки плода.

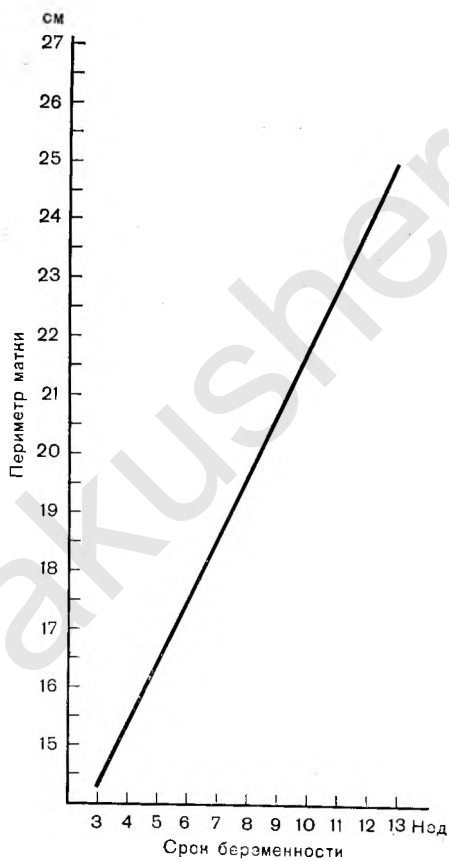
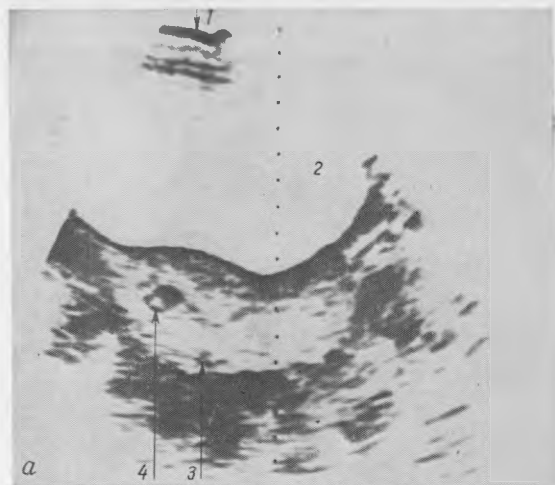
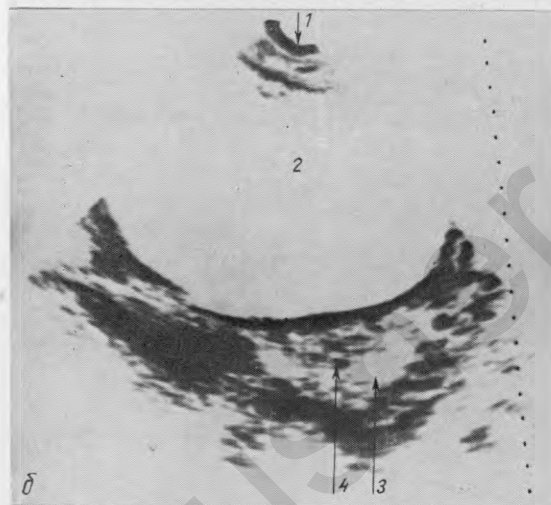


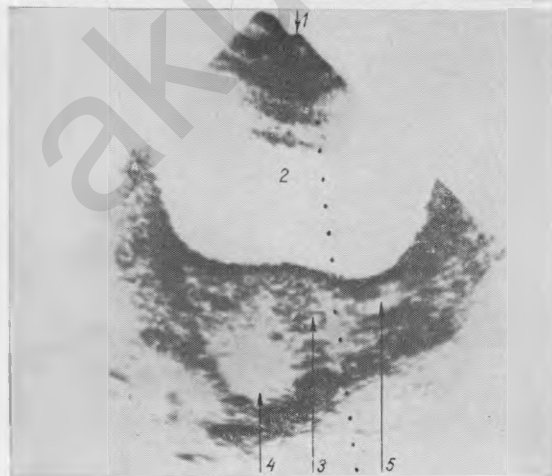Рис. 60.  
Динамика изменения периметра матки (измерение периметра матки производилось на продольных сканограммах).



*Рис. 61а.*  
Беременность 2½ нед.  
Серая шкала (продольное сканирование).  
1 — передняя брюшная стенка; 2 — мочевой пузырь; 3 — матка; 4 — плодное яйцо.



*Рис. 61б.*  
То же наблюдение, что на рис. 61а (поперечное сканирование).



*Рис. 62.*  
Беременность 2½ нед.  
Киста желтого тела (поперечное сканирование).  
1 — передняя брюшная стенка; 2 — мочевой пузырь; 3 — плодное яйцо; 4 — киста желтого тела правого яичника; 5 — левый яичник.

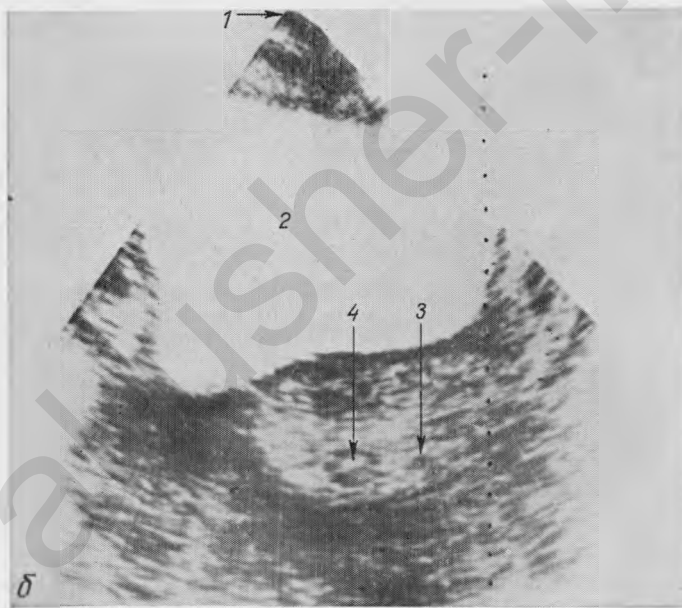
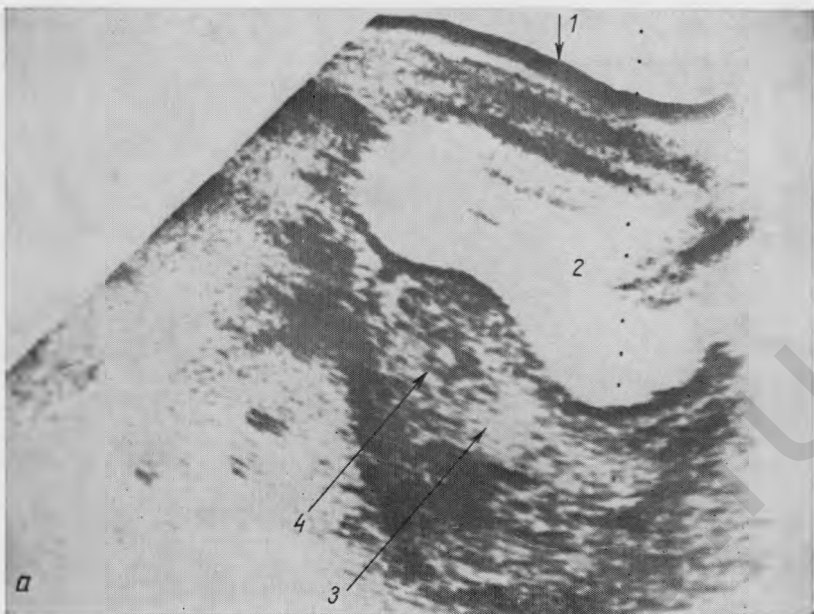


Рис. 63а.

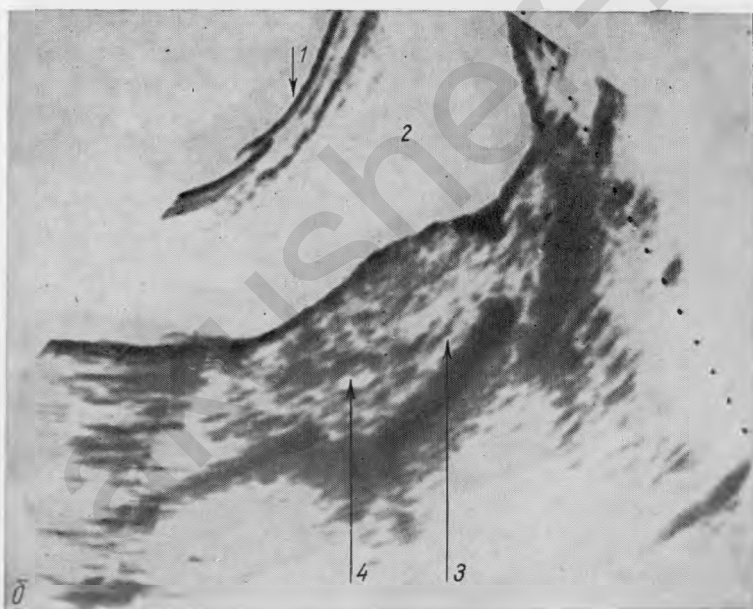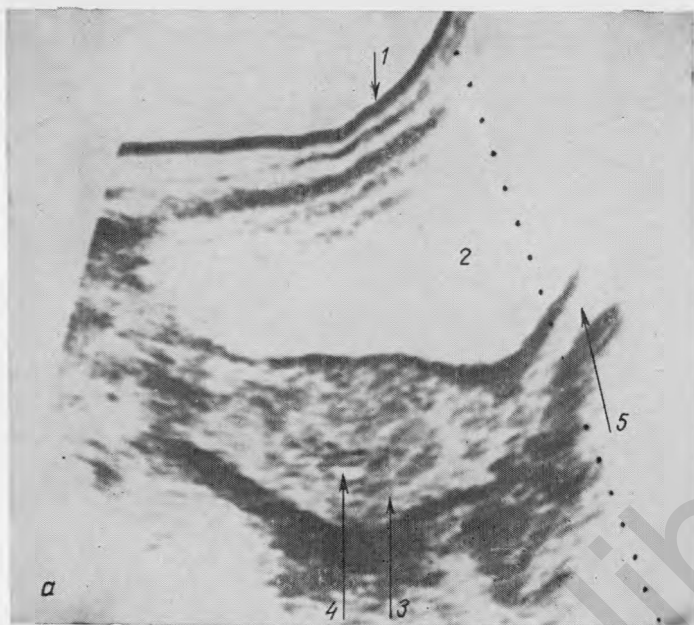
Беременность  $2\frac{1}{2}$ —3 нед (продольное сканирование).

1 — передняя брюшная стенка; 2 — мочевой пузырь; 3 — матка; 4 — плодное яйцо.

Рис. 63б.

То же наблюдение, что на рис. 63а (поперечное сканирование).





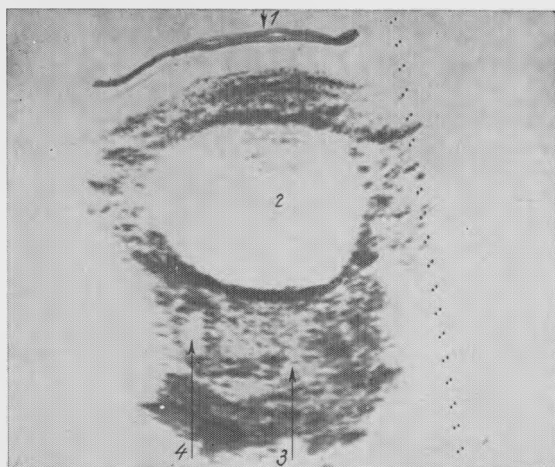
*Рис. 64а.*

Беременность 3 нед (продольное сканирование).

1 — передняя брюшная стенка; 2 — мочевой пузырь; 3 — матка; 4 — плодное яйцо; 5 — влагалище.

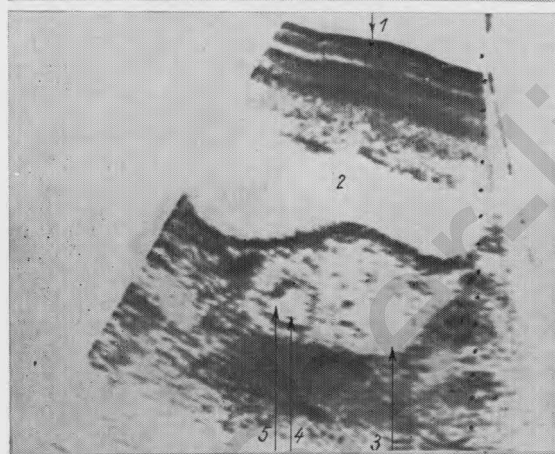
*Рис. 64б.*

То же наблюдение, что на рис. 64а (поперечное сканирование).



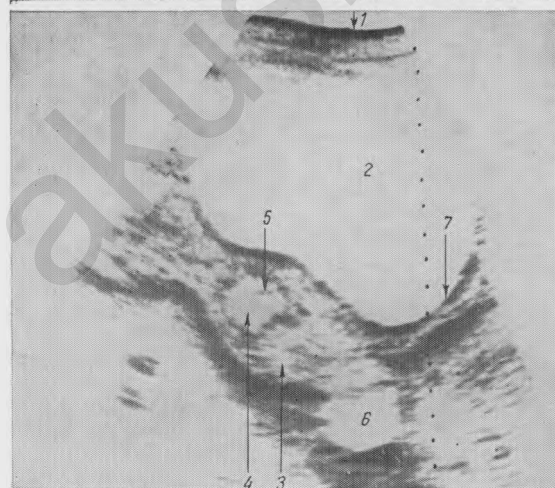*Рис. 65.*  
Беременность 4 нед.  
Импламентация плодного  
яйца вблизи правого угла  
матки (поперечное  
сканирование).

1 — передняя брюшная  
стенка; 2 — мочевой пу-  
зырь; 3 — матка; 4 — плод-  
ное яйцо.



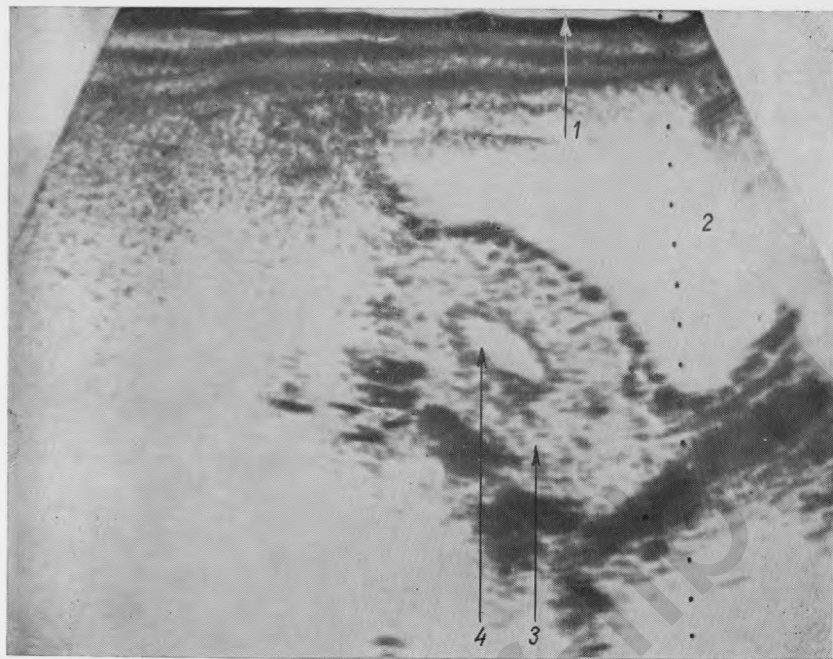
*Рис. 66.*  
Беременность 4 нед (по-  
перечное сканирование).

1 — передняя брюшная  
стенка; 2 — мочевой пу-  
зырь; 3 — матка; 4 — плод;  
5 — плодное яйцо.



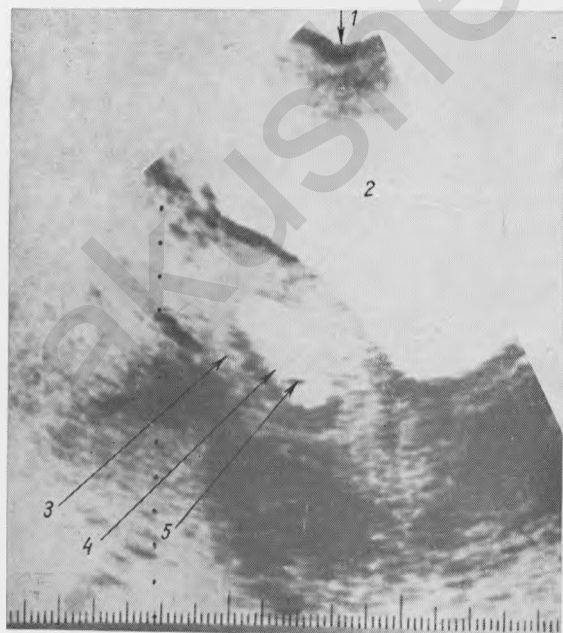*Рис. 67.*  
Беременность 4 $\frac{1}{2}$  нед  
(продольное сканирова-  
ние).

1 — передняя брюшная  
стенка; 2 — мочевой пу-  
зырь; 3 — матка; 4 — плод-  
ное яйцо; 5 — плод; 6 —  
киста желтого тела; 7 —  
влагалище.



*Рис. 68.*  
Беременность 5 нед  
(продольное сканирование).

1 — передняя брюшная  
стенка; 2 — мочевой пу-  
зырь; 3 — матка; 4 — плод-  
ное яйцо.



*Рис. 69.*  
Беременность 5½ нед  
(продольное сканирова-  
ние).

1 — передняя брюшная  
стенка; 2 — мочевой пу-  
зырь; 3 — матка; 4 — плод-  
ное яйцо; 5 — плод.

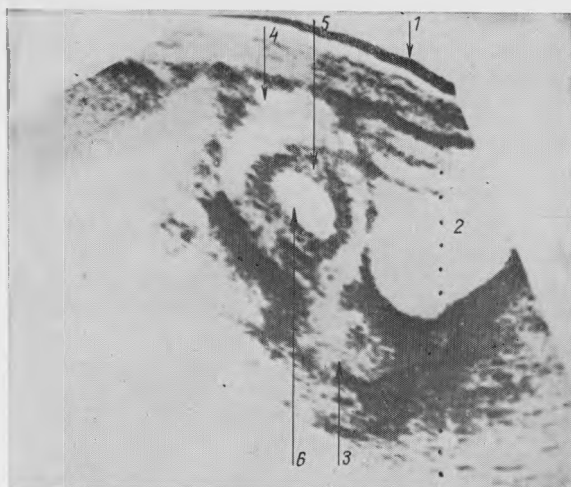

Рис. 70.  
Беременность 6 нед  
(продольное сканирование).

1 — передняя брюшная стенка; 2 — мочевой пузырь; 3 — шейка; 4 — матка; 5 — хорион; 6 — плодное яйцо.

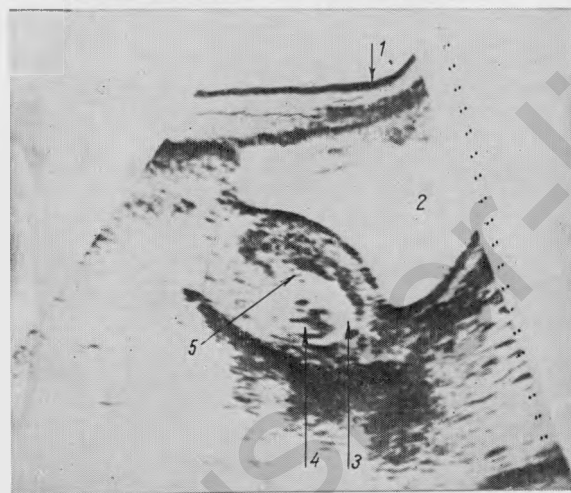


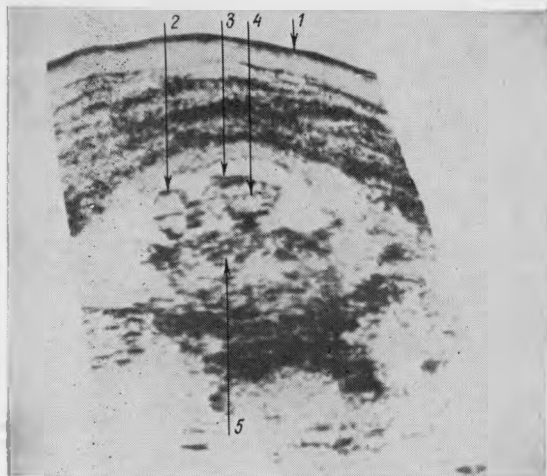
Рис. 71.  
Беременность 8 нед  
(продольное сканирование).

1 — передняя брюшная стенка; 2 — мочевой пузырь; 3 — плодное яйцо; 4 — плод; 5 — фрагменты пуповины.

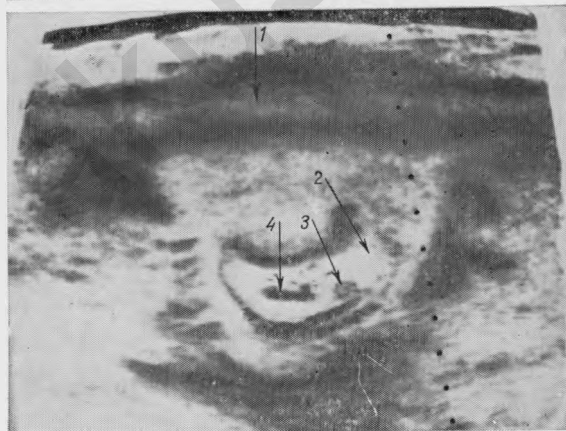

Рис. 72.  
Беременность 8—8½ нед  
(поперечное сканирование).

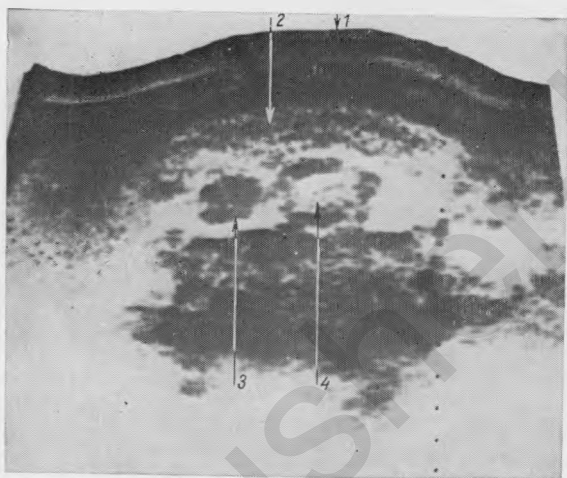1 — матка; 2 — плодное яйцо; 3 — головка; 4 — туловище плода.



*Рис. 73.*

Беременность 10<sup>1</sup>/<sub>2</sub> нед  
(поперечное сканирование).

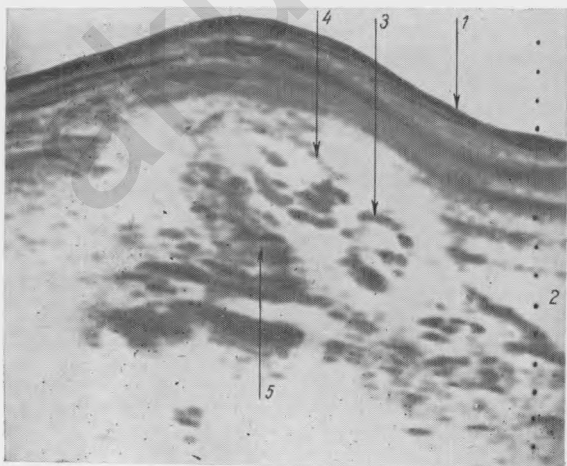
1 — передняя брюшная стенка; 2 — головка; 3 — туловище плода; 4 — позвоночник; 5 — плацента.



*Рис. 74.*

Беременность 11 нед  
(поперечное сканирование).

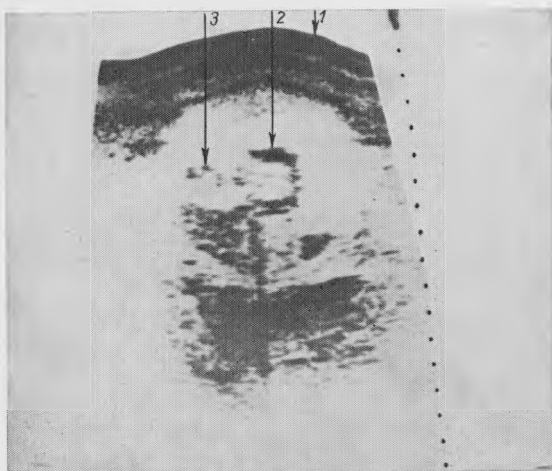
1 — передняя брюшная стенка; 2 — плацента; 3 — головка; 4 — туловище плода.



*Рис. 75.*

Беременность 12 нед  
(продольное сканирование).

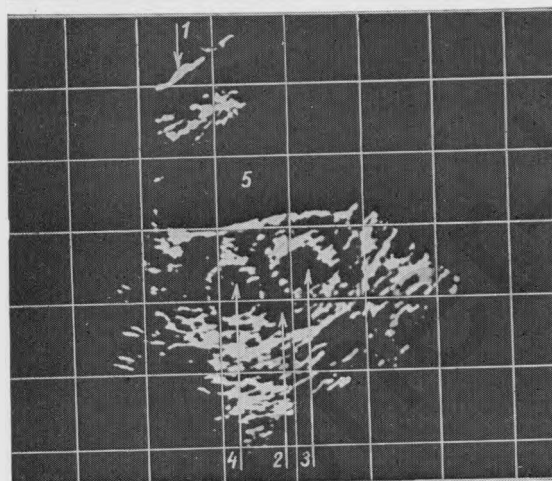
1 — передняя брюшная стенка; 2 — мочевой пузырь; 3 — головка плода; 4 — туловище плода; 5 — плацента.



*Рис. 76.*

Беременность 12 нед  
(поперечное сканирование).

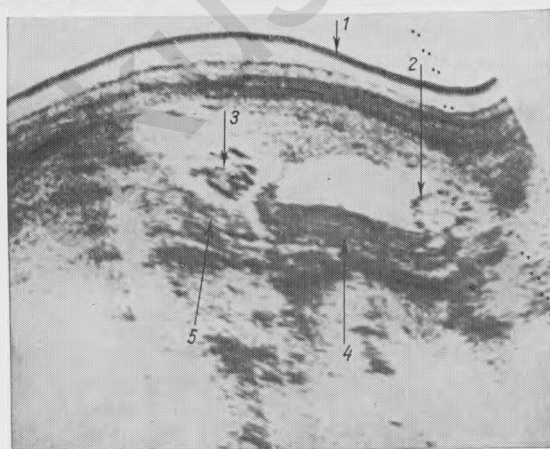
1 — передняя брюшная  
стенка; 2 — туловище пло-  
да; 3 — пуповина.



*Рис. 77.*

Беременность 5 нед.  
Двойня (два плодных  
яйца) (поперечное ска-  
нирование).

1 — передняя брюшная  
стенка; 2 — матка; 3 — од-  
но плодное яйцо; 4 — вто-  
рое плодное яйцо; 5 — мо-  
чевой пузырь.



*Рис. 78.*

Беременность 11½ нед.  
Двойня (поперечное ска-  
нирование).

1 — передняя брюшная  
стенка; 2 — головка одного  
плода; 3 — туловище дру-  
гого плода; 4, 5 — две от-  
дельные плаценты.

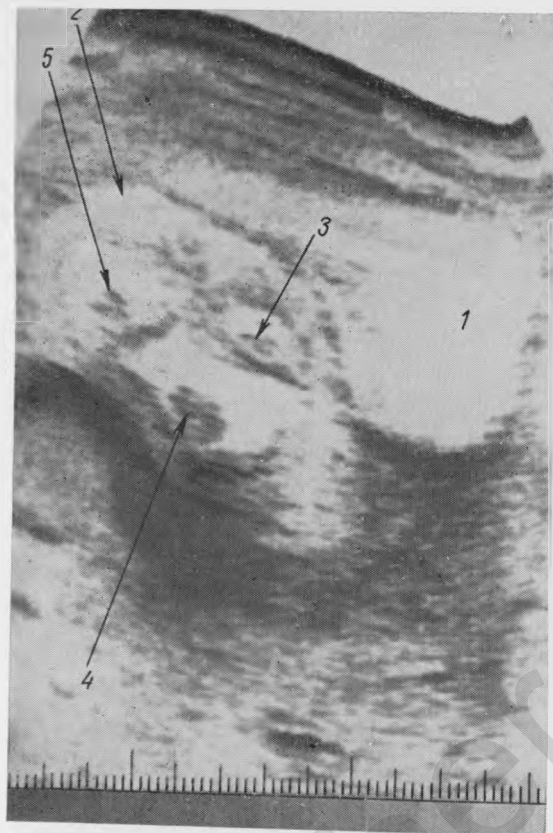


Рис. 79.  
Беременность 8 нед.  
Тройня (три плода и  
плодных яйца) (про-  
дольное сканирование).  
1 — мочевой пузырь; 2 —  
матка; 3 — первый плод;  
4 — второй плод; 5 — тре-  
тий плод.

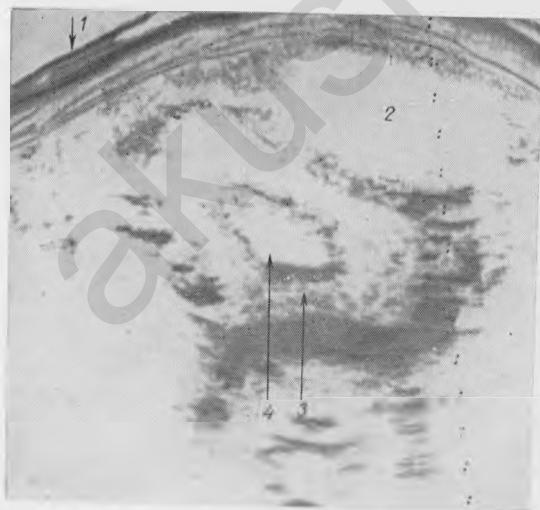
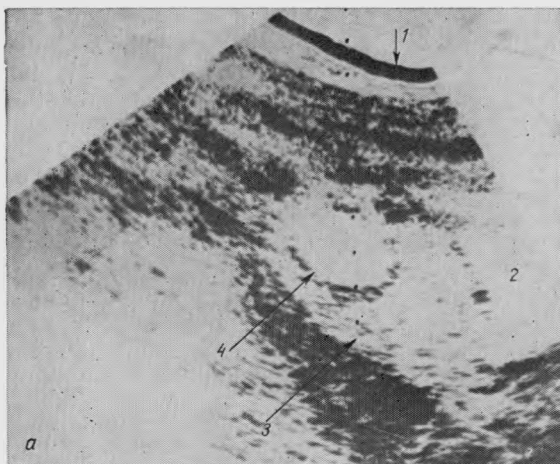
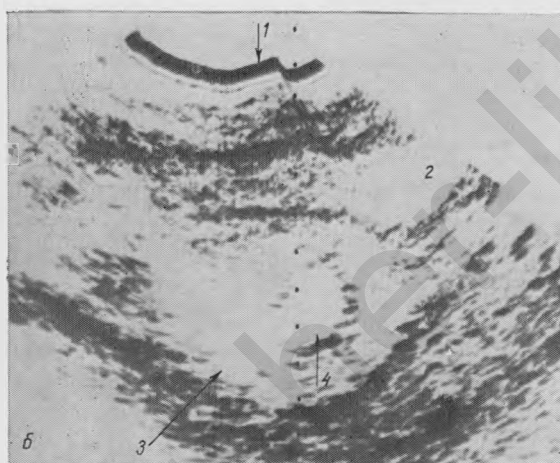

Рис. 80.  
Неразвивающаяся бере-  
менность 8 нед. Нечет-  
кость одного из конту-  
ров плодного яйца.  
Уменьшение размеров  
матки и плодного яйца  
по сравнению со сроком  
беременности (попереч-  
ное сканирование).  
1 — передняя брюшная  
стенка; 2 — мочевой пу-  
зырь; 3 — матка; 4 — плод-  
ное яйцо.

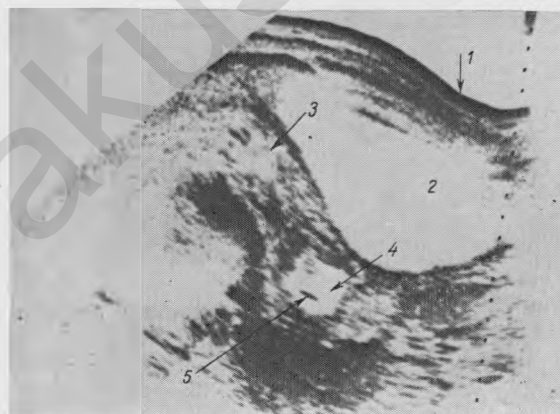

*Рис. 81а.*  
 Неразвивающаяся беременность 9 нед. Уменьшение размеров плодного яйца. Отсутствие четко выраженного хориона (продольное сканирование).

1 — передняя брюшная стенка; 2 — мочевой пузырь; 3 — матка; 4 — плодное яйцо.



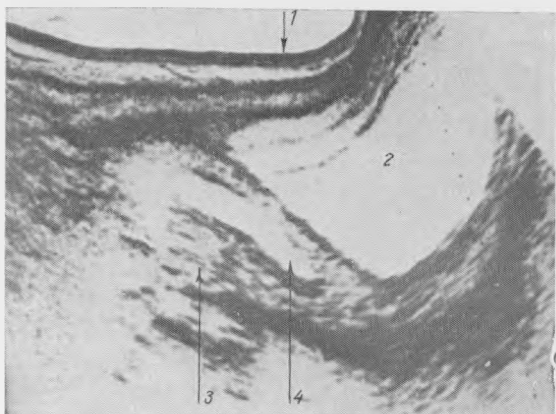*Рис. 81б.*  
 То же наблюдение, что на рис. 81а (поперечное сканирование).



*Рис. 82.*  
 Неразвивающаяся беременность 8 нед. Уменьшение размеров плода и плодного яйца. Плодное яйцо расположено в нижнем отделе матки (продольное сканирование).

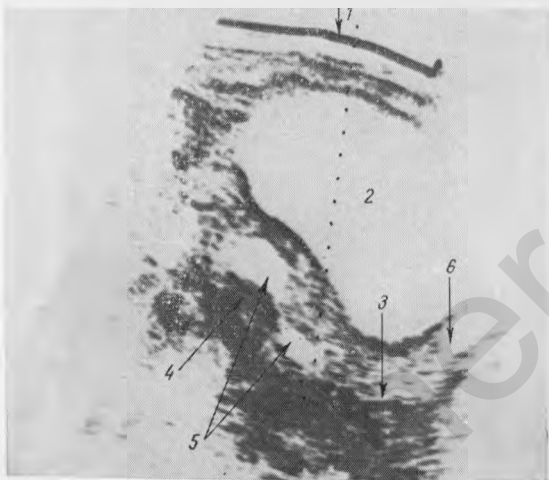
1 — передняя брюшная стенка; 2 — мочевой пузырь; 3 — матка; 4 — плодное яйцо; 5 — плод.





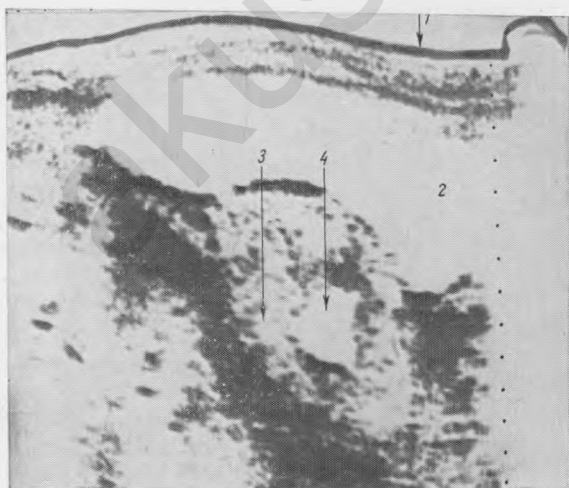
*Рис. 83.*  
 Неразвивающаяся беременность 9—10 нед (анэмбриония) (продольное скапирование). Резко вытянутое плодное яйцо.

1 — передняя брюшная стенка; 2 — мочевого пузыря; 3 — матка; 4 — плодное яйцо.



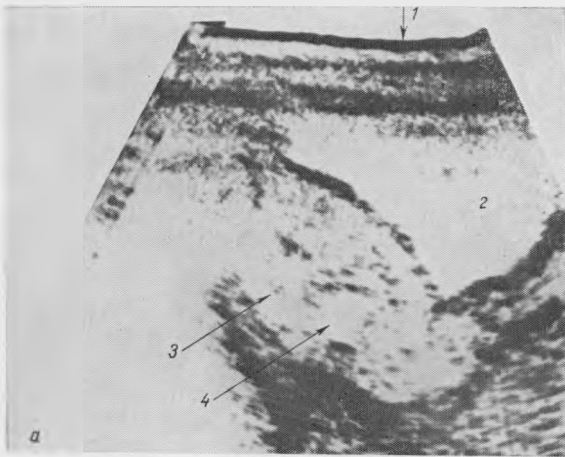
*Рис. 84.*  
 Неразвивающаяся беременность 8 нед. Плодное яйцо в виде песочных часов (продольное скапирование).

1 — передняя брюшная стенка; 2 — мочевого пузыря; 3 — шейка матки; 4 — матка; 5 — плодное яйцо; 6 — влагалище.



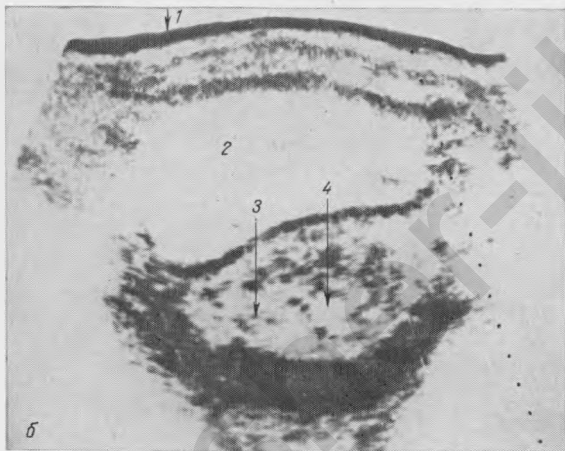*Рис. 85.*  
 Неразвивающаяся беременность 8—9 нед (анэмбриония) (продольное скапирование). Деформация и уменьшение в размерах плодного яйца.

1 — передняя брюшная стенка; 2 — мочевого пузыря; 3 — матка; 4 — плодное яйцо.

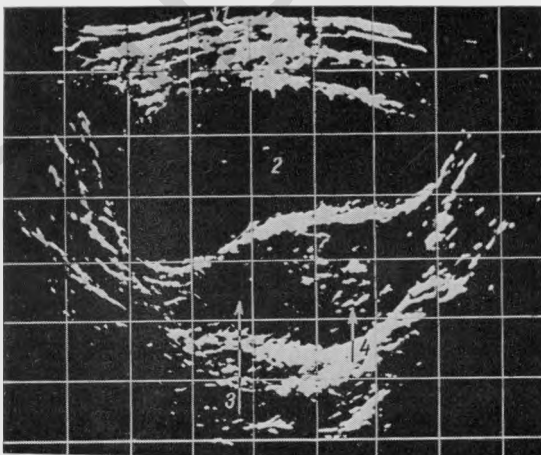


*Рис. 86а.*  
Неразвивающаяся беременность 7—8 нед. (продольное сканирование). Уменьшение в размерах, деформация и фрагментация плодного яйца.

1 — передняя брюшная стенка; 2 — мочевой пузырь; 3 — матка; 4 — плодное яйцо.

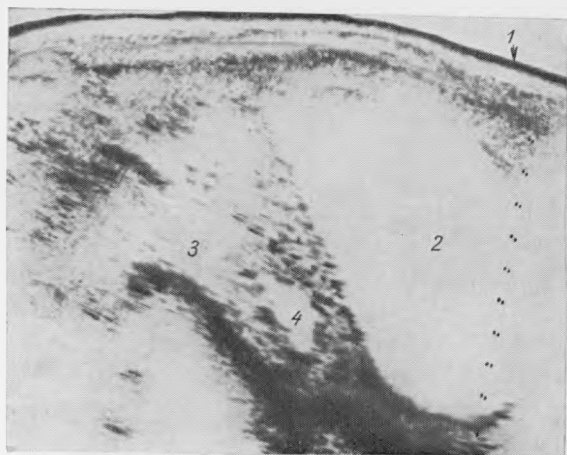


*Рис. 86б.*  
То же наблюдение, что на рис. 86а (поперечное сканирование).



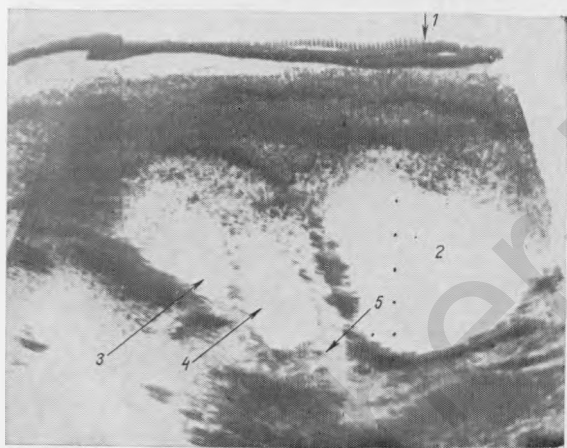*Рис. 87.*  
Неразвивающаяся беременность 9—10 нед (поперечное сканирование). В полости матки определяются отдельные фрагменты плодного яйца.

1 — передняя брюшная стенка; 2 — мочевой пузырь; 3 — матка; 4 — фрагменты плодного яйца.



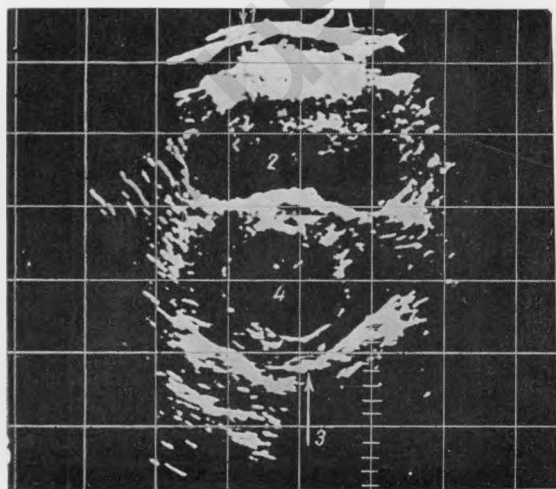
*Рис. 88.*  
 Неразвивающаяся беременность 7 нед (продольное сканирование). Уменьшение в размерах и низкое расположение плодного яйца.

1 — передняя брюшная стенка; 2 — мочевой пузырь; 3 — матка; 4 — плодное яйцо.



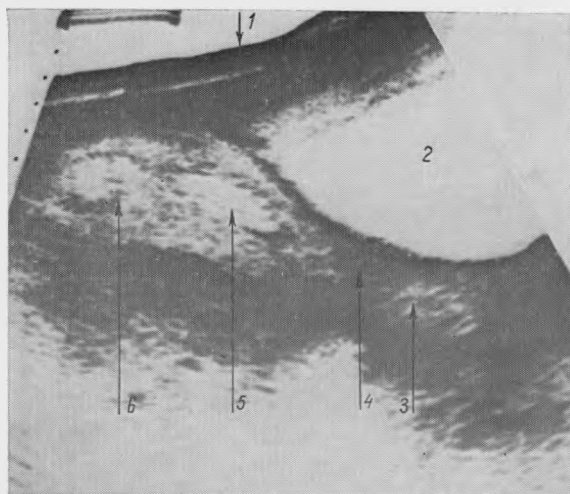
*Рис. 89.*  
 Неразвивающаяся беременность 9 нед (анэмбриония) (продольное сканирование). Уменьшенное в размерах, высоко расположенное, тонкостенное плодное яйцо.

1 — передняя брюшная стенка; 2 — мочевой пузырь; 3 — матка; 4 — плодное яйцо; 5 — шейка матки.



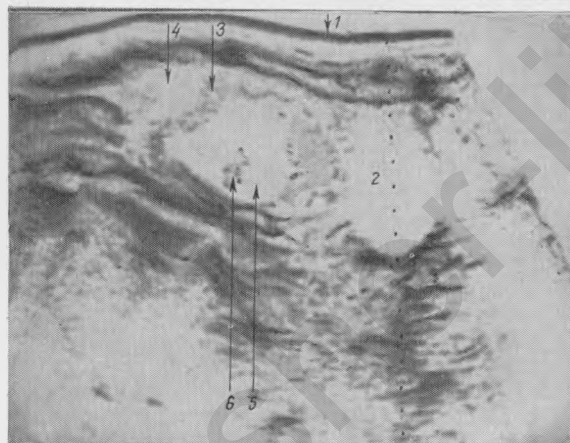
*Рис. 90.*  
 Субмукозная миома матки, которая может быть ошибочно принята за неразвивающуюся беременность (поперечное сканирование).

1 — передняя брюшная стенка; 2 — мочевой пузырь; 3 — матка; 4 — субмукозная миома.



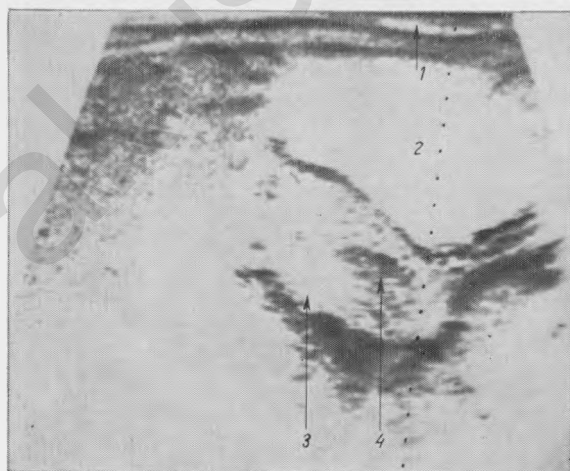
*Рис. 91.*  
Начавшийся аборт в 5 нед беременности (продольное сканирование). Расширение полости матки.

1 — передняя брюшная стенка; 2 — мочевой пузырь; 3 — влагалище; 4 — шейка матки; 5 — расширенная полость матки с кровью; 6 — плодное яйцо.



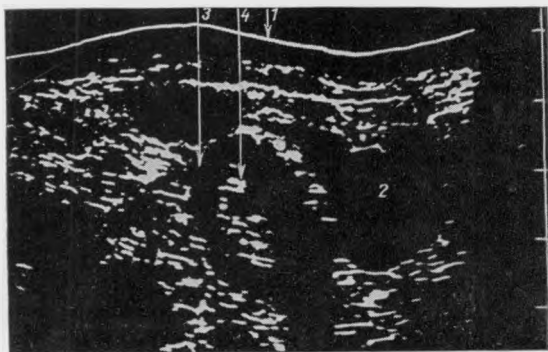
*Рис. 92.*  
Угрожающий аборт в 8 нед беременности. Ретрохориальная гематома.

1 — передняя брюшная стенка; 2 — мочевой пузырь; 3 — хорион; 4 — ретрохориальная гематома; 5 — плодное яйцо; 6 — плод.



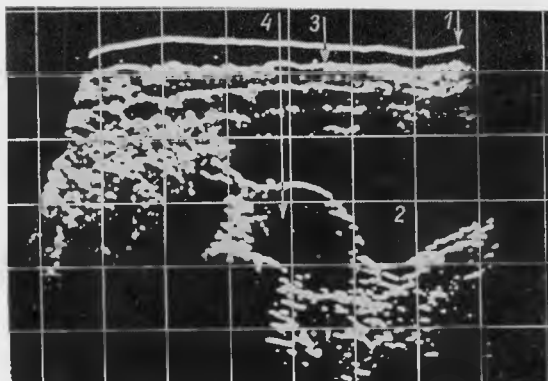
*Рис. 93.*  
Неполный аборт в 6—7 нед беременности (продольное сканирование). В полости матки выявляются остатки плодного яйца.

1 — передняя брюшная стенка; 2 — мочевой пузырь; 3 — матка; 4 — остатки плодного яйца.



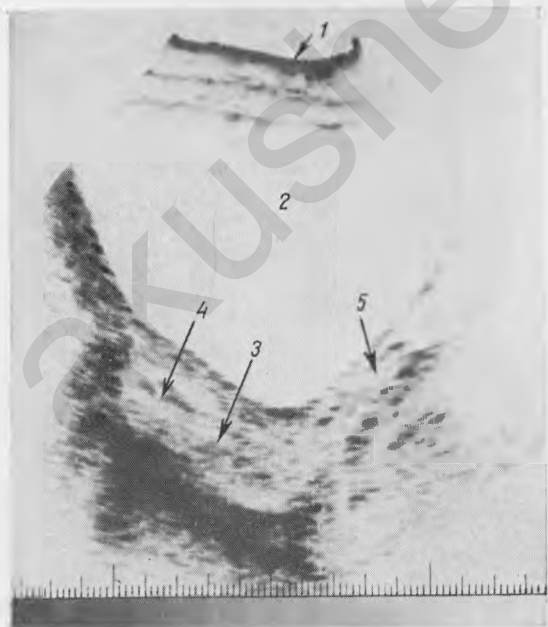*Рис. 94.*  
Неполный аборт беременности 8 нед (продольное сканирование). В полости матки выявляются остатки плодного яйца.

1 — передняя брюшная стенка; 2 — мочевой пузырь; 3 — матка; 4 — остатки плодного яйца.



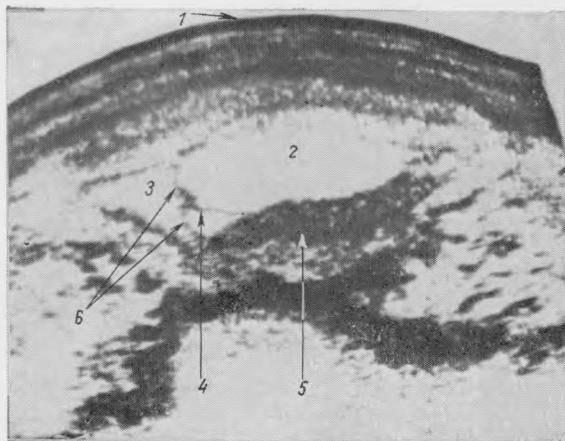
*Рис. 95.*  
Полный аборт при сроке беременности 6 нед (продольное сканирование). Полость матки свободна от остатков плодного яйца.

1 — симфиз; 2 — мочевой пузырь; 3 — передняя брюшная стенка; 4 — матка.



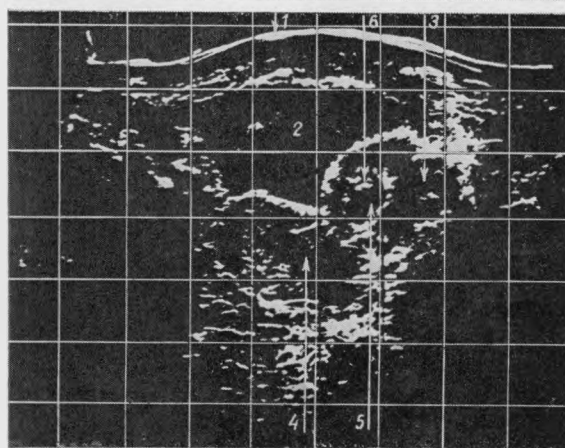
*Рис. 96.*  
Полный аборт при сроке беременности 4 нед (продольное сканирование). Полость матки свободна от остатков плодного яйца.

1 — передняя брюшная стенка; 2 — мочевой пузырь; 3 — матка; 4 — эндометрий; 5 — влагалище.



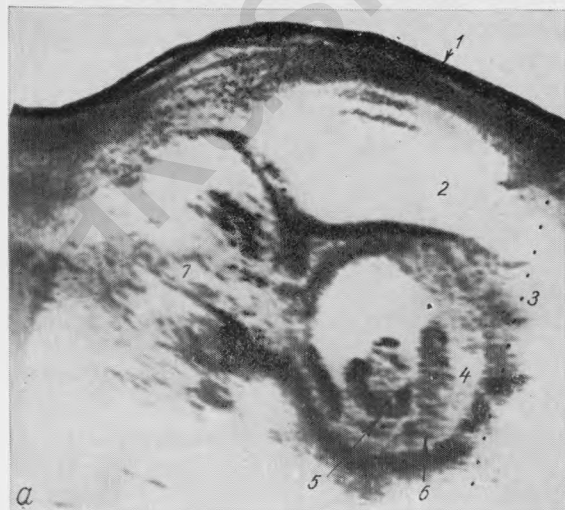
*Рис. 97.*  
Перегородка в матке.  
Беременность 10—11 нед  
(поперечное сканирование).

1 — передняя брюшная стенка; 2 — полость амниона; 3 — небеременная часть матки; 4 — плодные оболочки; 5 — плацента; 6 — перегородка.



*Рис. 98.*  
Двууголая матка. Беременность 7—8 нед  
(поперечное сканирование).

1 — передняя брюшная стенка; 2 — мочевого пузыря; 3 — левый рог матки; 4 — правый рог матки; 5 — плодное яйцо; 6 — плод.



*Рис. 99а.*  
Беременность 13—14 нед.  
Ущемление рога матки в малом тазу  
(продольное сканирование).

1 — передняя брюшная стенка; 2 — мочевого пузыря; 3 — шейка матки; 4 — рог матки, в котором развивается беременность; 5 — плод; 6 — плацента; 7 — рог матки без плодного яйца.

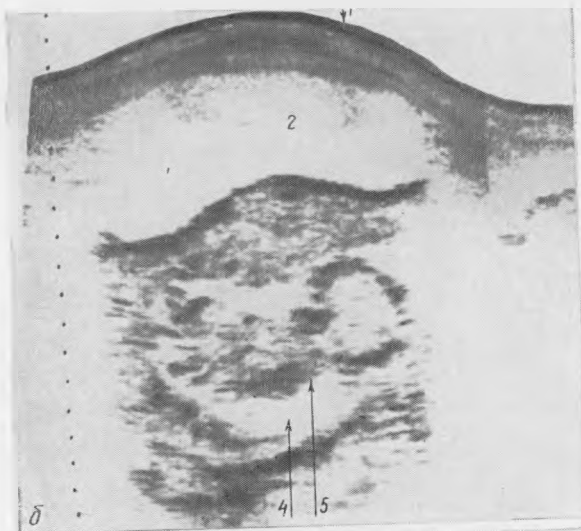


Рис. 99б.

Рог матки с развивающейся беременностью (поперечное сканирование).

Обозначения те же, что на рис. 99а.

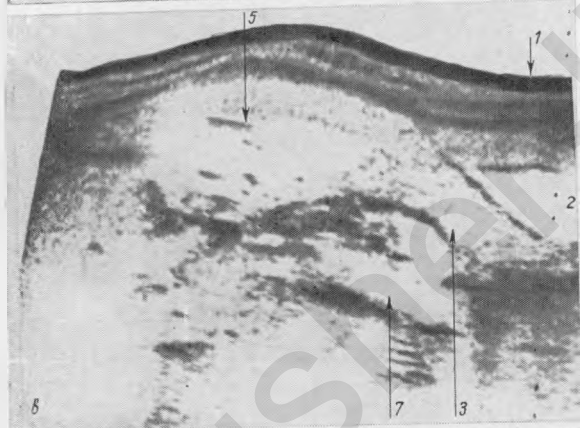


Рис. 99в.

Нормальное положение матки после проведения соответствующих лечебных мероприятий (продольное сканирование). Обозначения те же, что на рис. 99а.

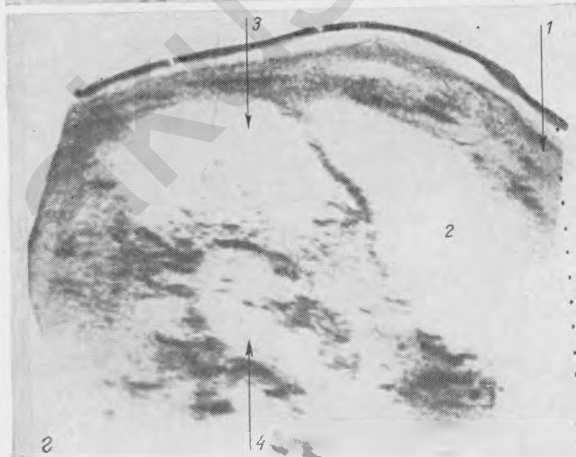
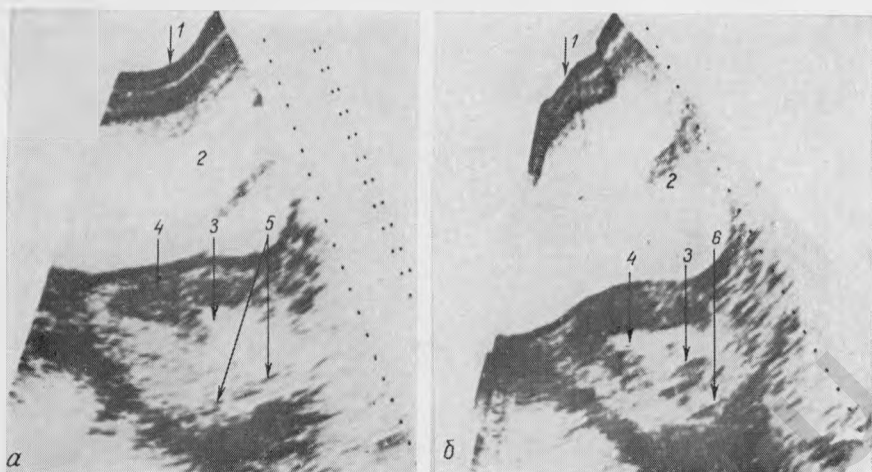


Рис. 99г.

Сканограмма той же матки, на 9-й день после кесарева сечения, произведенного на 39-й неделе беременности.

1 — симфиз; 2 — мочевой пузырь; 3 — матка; в которой развивался плод; 4 — вторая матка.



*Рис. 100а.*

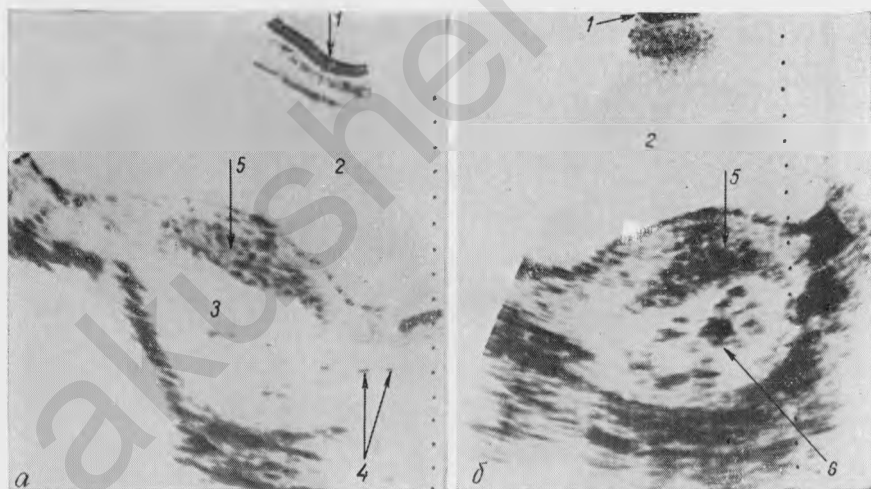
Беременность 9—10 нед. Внутриматочный контрацептив (продольное сканирование).

1 — передняя брюшная стенка; 2 — мочевой пузырь; 3 — матка; 4 — плацента; 5 — спираль.

*Рис. 100б.*

Обозначения те же, что на рис. 100а (поперечное сканирование).

6 — поперечное сечение туловища плода.



*Рис. 101а.*

Беременность 11 нед. Внутриматочный контрацептив (продольное сканирование).

1 — передняя брюшная стенка 2 — мочевой пузырь; 3 — полость амниона; 4 — спираль; 5 — плацента.

*Рис. 101б.*

Поперечное сканирование.

Обозначения те же, что на рис. 101а; 6 — плод.



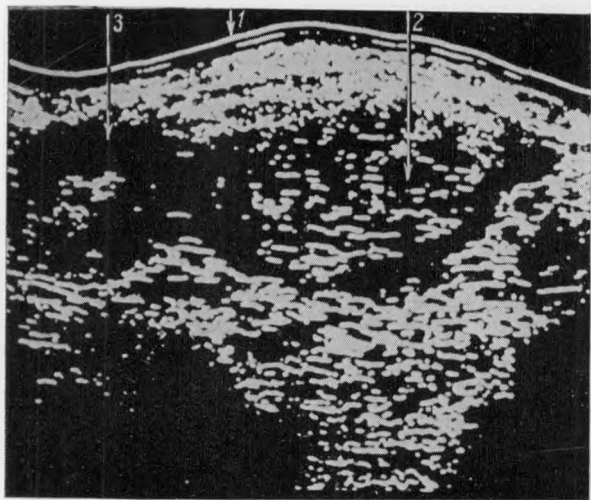


Рис. 102.  
Пузырный занос (поперечное сканирование).  
1 — передняя брюшная стенка; 2 — пузырный занос; 3 — киста желтого тела.

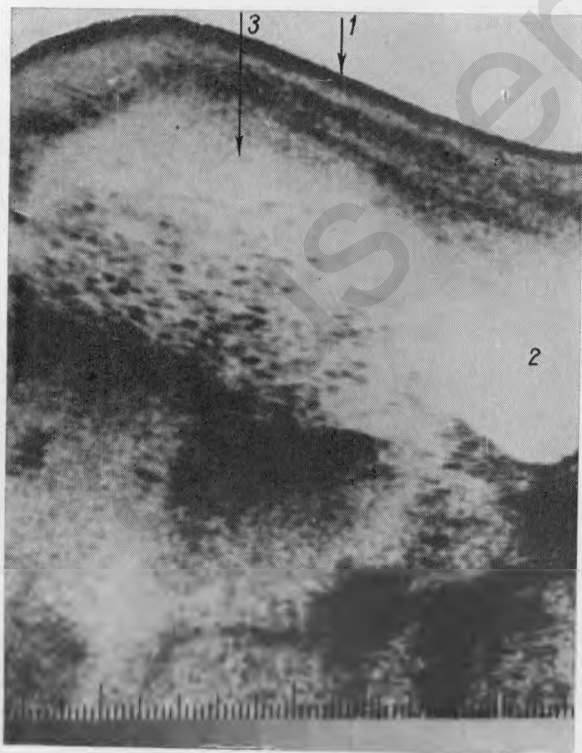
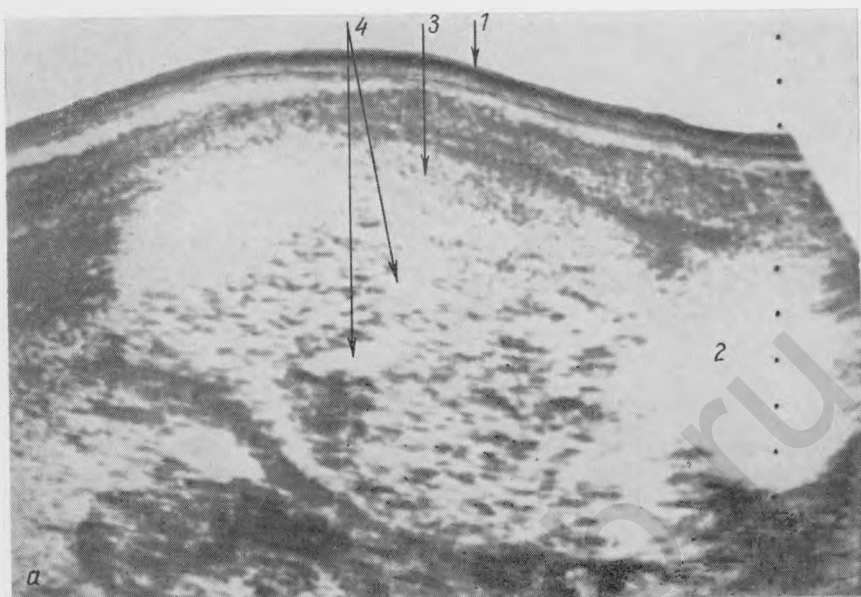
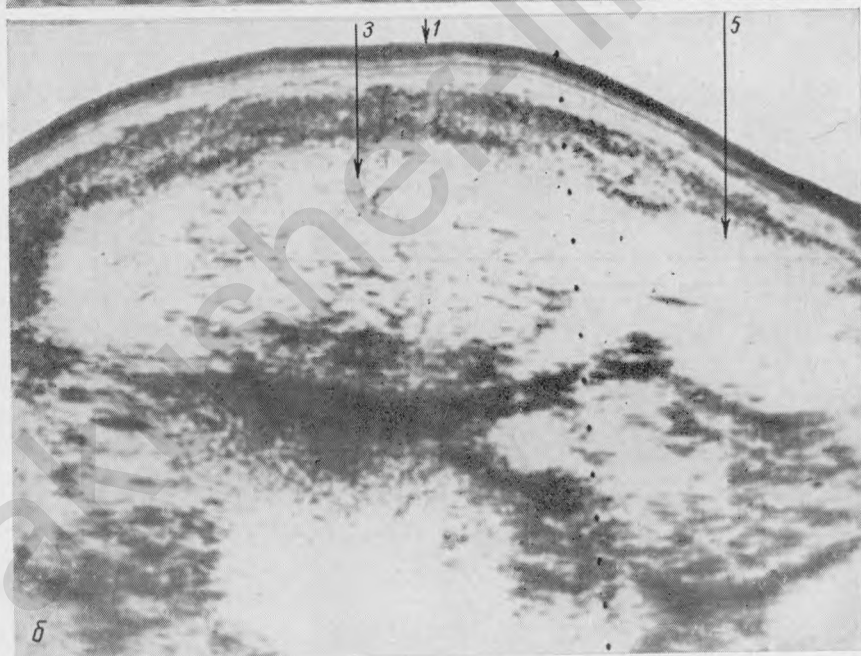


Рис. 103.  
Пузырный занос (продольное сканирование).  
1 — передняя брюшная стенка; 2 — мочевой пузырь; 3 — пузырный занос.



*a*



*б*

*Рис. 104а.*

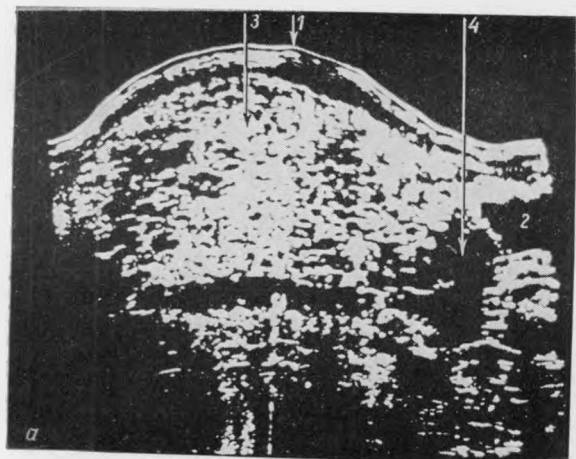
Пузырный занос (продольное сканирование).

1 — передняя брюшная стенка; 2 — мочевого пузырь; 3 — пузырный занос; 4 — кровь.

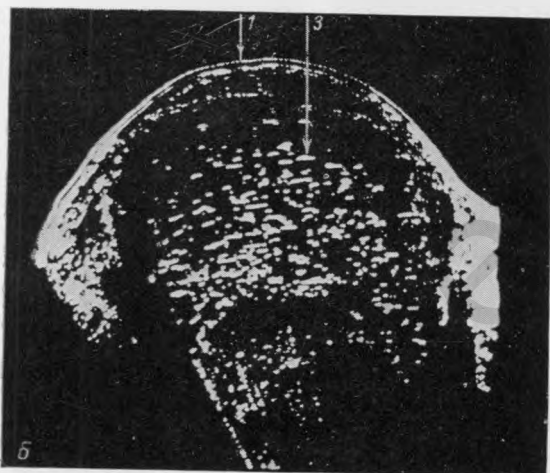
*Рис. 104б.*

Поперечное сканирование.

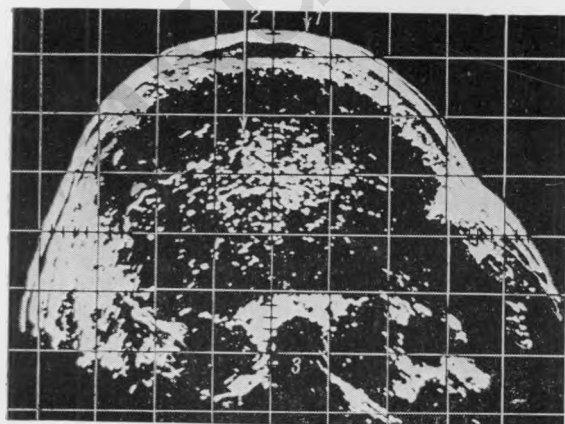
Обозначения те же, что на рис. 104а; 5 — киста желтого тела.



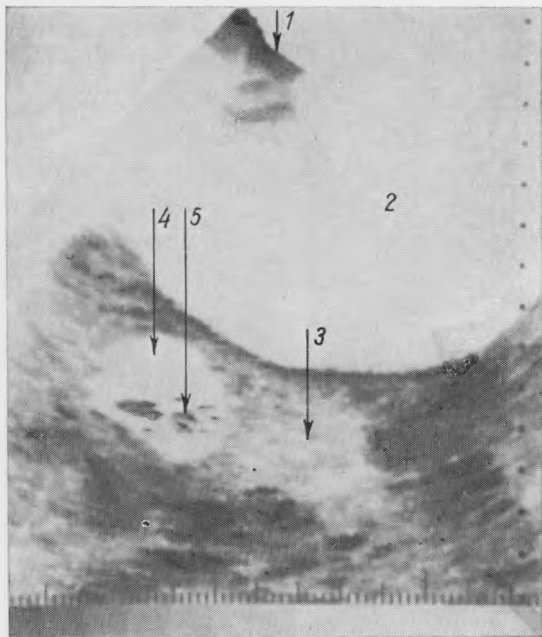
*Рис. 105а.*  
Пузырный занос (про-  
дольное сканирование).  
1 — передняя брюшная  
стенка; 2 — мочевого пу-  
зырь; 3 — пузырный занос;  
4 — кровь.



*Рис. 105б.*  
Поперечное сканирова-  
ние.  
Обозначения те же, что на  
рис. 105а.

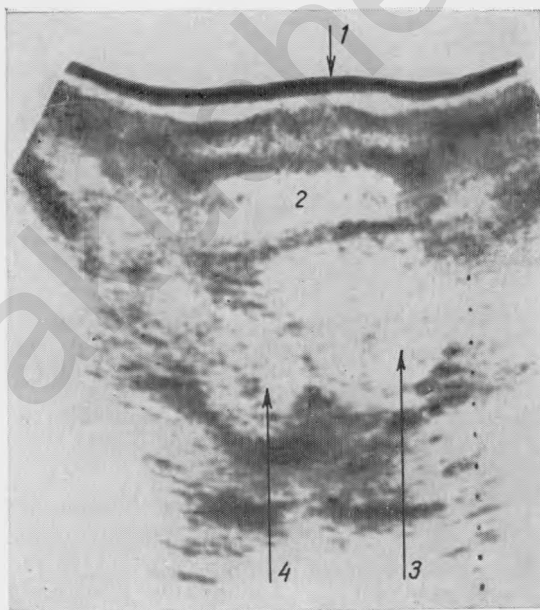


*Рис. 106.*  
Пузырный занос (попе-  
речное сканирование).  
1 — передняя брюшная  
стенка; 2 — пузырный за-  
нос; 3 — позвоночник.



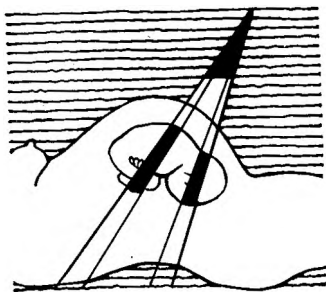
*Рис. 107.*  
Прогрессирующая трубная беременность 6 нед (поперечное сканирование).

1 — передняя брюшная стенка; 2 — мочевой пузырь; 3 — матка; 4 — плодное яйцо; 5 — плод.



*Рис. 108.*  
Неразвивающаяся вне-маточная беременность (поперечное сканирование).

1 — передняя брюшная стенка; 2 — мочевой пузырь; 3 — матка; 4 — плододовместилце.



## 5 глава

# Ультразвуковое исследование плода и фетометрия во II и III триместрах беременности

### Определение отдельных частей тела плода

Определение отдельных частей тела плода при ультразвуковом исследовании с использованием серой шкалы возможно уже в I триместре беременности и бистабильного метода — с 13—15 нед. Во II и III триместрах беременности почти во всех наблюдениях удается получить четкое изображение головки, грудной клетки, живота, ягодиц и конечностей плода.

Головка плода на продольных эхограммах выявляется как округлое и на поперечных — как овальной формы образование, несколько удлиненное в переднезаднем направлении. На поперечных эхограммах обычно четко определяются срединные структуры мозга (М-эхо).

Большинство авторов [Скорунский И. А., 1965; Чех Э. и др., 1979; Schlensker К.-Н., 1975, и др.] считают, что появление срединных структур обусловлено отражением ультразвука от эпифиза, прозрачной перегородки, III желудочка и серпа мозга. D. Watough с соавт. (1974) при исследовании головки плода в водяной ванне установили, что непрерывная линия отраженных эхо-сигналов соответствует серпу, а прерывистая — нижней плоскости мозолистого тела. Последнее из этих сечений, по мнению авторов, представляет собой оптимальную плоскость для определения максимального биариетального размера (БПР) головки плода.

Грудная клетка и живот идентифицируются соответственно на основании выявления на эхограмме сердца, желудка, почек и пупочной вены плода.

Во II триместре беременности на поперечных сканограммах они имеют почти округлую форму. В III триместре беременности

их форма во многом зависит от положения плода. Если пет многоводия и плод находится в положении на спине или животе, то грудная клетка и живот нередко принимают вид овоида, несколько уплощенного в переднезаднем направлении.

Определение тазового конца основывается на выявлении на сканограмме ягодиц, бедер и мочевого пузыря плода.

Изображение конечностей плода можно получить достаточно четкое при применении эхографии, особенно с использованием серой шкалы. Конечности плода лучше выявляются при сроках беременности от 24 до 30 нед, т. е. в период, когда имеется относительно большой объем околоплодных вод. Однако в связи с движениями плода возникают трудности в получении изображения какой-то одной определенной конечности. К тому же нельзя быть полностью уверенным, что в каждом отдельном случае на эхограммах изображается одна и та же конечность.

На сканограммах в зависимости от плоскости поперечного сечения конечностей они имеют вид округлой или овальной формы образований с выявляемыми иногда костными структурами. В отдельных случаях, в основном на поперечных сканограммах, удается получить продольное сечение всей конечности. Однако это скорее исключение, чем правило. В связи с этим диагностика даже выраженных аномалий их развития при использовании серой шкалы и бистабильного метода представляет значительные трудности.

На некоторых сканограммах можно обнаружить фрагменты пуповины. В зависимости от плоскости сечения пуповина изображается либо в виде двух параллельно идущих эхо, либо одной прерывистой линии. Однако в основном она бывает представлена отдельными разрозненными эхо-сигналами, находящимися в полости амниона. В отдельных наблюдениях удается выявить место вхождения пуповины в брюшную полость плода.

**Расположение плода.** Применение эхографии позволяет с большой степенью точности установить положение плода в матке (продольное, поперечное, косое) и его предлежание (головное, ягодичное, ножное).

Позиция и вид плода определяются по отношению его позвоночника к одной из стенок матки. Так, например, если спина расположена слева, то это указывает на I позицию, если спереди, то свидетельствует о переднем виде.

Наряду с этим эхография позволяет установить положение головки плода по отношению ко входу в таз. В тех случаях, когда продольный размер головки располагается в прямом размере во входе в таз, то это может свидетельствовать о высоком прямом стоянии стреловидного шва.

## **Фетометрия во II и III триместрах беременности и ее клиническое значение**

Измерение отдельных частей тела позволяет получить важную информацию о характере роста и развития плода. Головка плода явилась первой анатомической структурой, с исследования которой началось систематическое применение ультразвука в акушерстве. На основании большого числа исследований [Гинтаутене Е. В., 1975; Иванов И. П. и др., 1975; Фукс М. А., 1976; Демидов В. Н., 1978; Levi S., Smets P., 1973; Sabbagha R. E., 1977, и др.] установлено, что БПР головки является одним из наиболее важных показателей, отражающих рост и развитие плода. Определение БПР головки имеет следующее значение в акушерской практике: 1) оценка зрелости (возраста) плода при неизвестном сроке беременности; 2) установление отставания в развитии плода при известном сроке беременности; 3) диагностика аномалий развития головки плода (микро- и гидроцефалия).

Методика измерения БПР головки плода. Первоначально производят продольное сканирование для определения локализации головки, выявления степени ее асинклитизма и установления положения плода. Затем, направляя датчик строго перпендикулярно к фронтальной оси головки плода, осуществляют поперечное сканирование для получения изображения срединных структур мозга (М-эхо). Определение БПР головки производят только в тех случаях когда М-эхо располагается на одинаковом расстоянии между двумя теменными костями головки плода. Измерение БПР осуществляют от наружной поверхности вышележащей до внутренней поверхности нижележащей теменной кости. За БПР принимают наибольший межтеменной диаметр головки плода, полученный на основании нескольких измерений.

При определении БПР возможны некоторые трудности. В основном они возникают при головке, расположенной в полости малого таза или высоком прямом стоянии стреловидного шва, т. е. когда стреловидный шов расположен в прямом размере во входе в таз. В первом из этих случаев следует поднять ножной конец кровати и во втором — попытаться исправить положение головки рукой или рекомендовать женщине повернуться на некоторое время на тот или иной бок.

Следует иметь в виду, что значительная ошибка в измерении БПР может возникнуть при отсутствии учета степени асинклитизма головки, что проявляется на эхограммах в смещении М-эха в ту или другую сторону от срединного положения. R. M. Lunt и T. Chard (1974), в частности, установили, что при БПР 9 см отклонение ультразвукового луча только на  $20^\circ$  от срединного положения приводит к ошибке в измерении головки в 5 мм. Однако в большинстве случаев при правильном определении срединных

Таблица 7

Динамика изменений бипариетального размера (БПР) головки плода во время беременности

Срок беременности, нед.	БПР головки, мм	Срок беременности, нед.	БПР головки, мм	Срок беременности, нед.	БПР головки, мм
14	24,3 (21—28)	23	56,3 (52—60)	32	79,9 (75—85)
15	28,2 (25—32)	24	59,4 (55—63)	33	82,0 (77—88)
16	32,1 (28—36)	25	62,3 (58—66)	34	84,0 (79—90)
17	35,8 (32—39)	26	65,1 (61—69)	35	85,9 (81—92)
18	39,5 (36—43)	27	67,9 (63—72)	36	87,7 (83—94)
19	43,1 (39—47)	28	70,5 (65—75)	37	89,4 (85—96)
20	46,6 (43—50)	29	73,0 (69—77)	38	91,0 (86—98)
21	49,9 (46—54)	30	75,4 (71—80)	39	92,5 (88—100)
22	53,2 (49—57)	31	77,8 (73—83)	40	93,8 (89—102)

Примечание. Цифры в скобках, приведенные в табл. 7—9, обозначают индивидуальные колебания (величины отдельных частей тела плода).

структур мозга погрешность в измерении БПР головки не превышает 3 мм. Установлено, что БПР головки постоянно увеличивается в процессе беременности (табл. 7) \*. В то же время скорость его роста постепенно снижается от 4 мм/нед в 14—15 нед беременности до 1,3 мм/нед к концу беременности.

Взаимоотношение между величиной среднего БПР головки, скоростью его роста и сроком беременности может быть описана при помощи следующих уравнений:

$$B = -0,0521W^2 + 5,49W - 42,4; \quad (I)$$

$$V = -0,007292W^3 + 0,59143W^2 - 16,2105W + 176,395, \quad (II)$$

где  $B$  — БПР (мм),  $V$  — скорость роста БПР (мм/нед) и  $W$  — срок беременности (нед).

Анализ полученных данных позволил установить, что верхняя граница нормальной величины БПР может быть описана при помощи уравнения:

$$B_{\text{в}} = -0,0446W^2 + 5,25W - 37,05 \quad (III)$$

\* Вычисление размеров плода и срока беременности во II и III триместрах производили от первого дня последней менструации.



Нижняя граница нормальной величины БПР описывается при помощи уравнения:

$$V_H = 0,0514W^2 + 5,4W - 44,87, \quad (IV)$$

где  $V_B$  и  $V_H$  соответственно верхняя и нижняя границы нормальной величины БПР головки плода (мм).

Уменьшение или увеличение БПР головки, выходящее за пределы рассчитанных по этим уравнениям величин, может свидетельствовать об ошибке в установлении предполагаемого срока беременности, возможности рождения крупного или маловесного плода, а также об аномалиях его развития (гидро- и микроцефалия). Прогнозирование рождения крупного или маловесного плода имеет важное значение в акушерской практике.

Выполненные нами исследования позволили установить, что в первых двух триместрах беременности величина БПР головки практически не зависит от массы плода, т. е. ее рост подчиняется единому универсальному закону. Индивидуальные особенности роста БПР головки при наличии крупного плода в основном начинают проявляться только после 28—30 нед и маловесного — после 32 нед беременности.

Анализ полученных данных показал, что если БПР головки ( $V_K$ ) превышает теоретическую величину, вычисленную по уравнению:

$$V_K = -0,0529W^2 + 5W - 47,42, \quad (V)$$

то в 76% случаев это свидетельствует о возможности рождения крупного плода.

При уменьшении БПР головки ( $V_M$ ) по сравнению с теоретической величиной, вычисленной при помощи уравнения:

$$V_M = -0,0657W^2 - 6,08W - 48,13 \quad (VI)$$

вероятность рождения плода массой менее 3 кг составляет 70%. Использование этих уравнений возможно только после 27 нед беременности.

Анализ полученных нами данных показал, что если при точно установленном сроке беременности БПР головки уменьшен на 2—2½ нед по сравнению с теоретической величиной, вычисленной при помощи уравнения I, то это может указывать либо на умеренную его гипотрофию, либо на возможность рождения маловесного плода. Уменьшение БПР на 3—4 нед свидетельствует о выраженном отставании в развитии плода. При уменьшении БПР беременности более чем на 5—5½ нед по сравнению с теоретической величиной, рождение жизнеспособного плода является сомнительным.

Использование уравнения I позволяет вычислить также скорость роста БПР головки плода. Установлено, что уменьшение скорости роста БПР головки более чем на 30—35% по сравнению с теоретической величиной при обследовании, произведенном с интервалом 1½—2½ нед, является одним

из ранних признаков нарушения развития плода.

Прекращение роста БПР головки при динамическом наблюдении свидетельствует о выраженной гипоксии плода. Однако следует иметь в виду, что уменьшение скорости роста БПР головки нередко отмечается при многоплодной беременности.

Умеренное увеличение скорости роста БПР дает основание предположить возможность рождения крупного плода и выраженное — может свидетельствовать о гидроцефалии.

Наряду с измерением БПР головки ценная информация может быть получена на основании определения среднего диаметра грудной клетки и живота плода (табл. 8, 9).

Вычисление среднего диаметра грудной клетки и живота мы производили на основании измерения переднезаднего и поперечного их размеров. Определение диаметра грудной клетки осуществляли на уровне створчатых клапанов сердца и живота, в месте отхождения пупочной вены или локализации почек плода.

Отмечена четкая зависимость между величиной этих параметров и сроком беременности:

$$T = -0,043W^2 + 5,23W - 40,8 \quad (\text{VII})$$

$$A = -0,043W^2 + 5,34W - 43,05, \quad (\text{VIII})$$

где  $T$  и  $A$  — соответственно средний диаметр грудной клетки и живота (мм).

**Таблица 8**

**Динамика изменений среднего диаметра грудной клетки плода во время беременности**

Срок беременности, нед.	Средний диаметр грудной клетки, мм	Срок беременности, нед.	Средний диаметр грудной клетки, мм	Срок беременности, нед.	Средний диаметр грудной клетки, мм
14	23,9 (20—29)	23	56,5 (52—61)	32	82,1 (76—90)
15	28,0 (23—32)	24	60,0 (55—65)	33	85,0 (78—93)
16	31,9 (27—37)	25	63,1 (58—68)	34	87,3 (80—96)
17	35,6 (31—40)	26	65,8 (61—72)	35	89,1 (82—98)
18	39,4 (35—44)	27	69,1 (64—74)	36	91,8 (84—102)
19	43,0 (38—48)	28	71,9 (67—78)	37	93,8 (86—105)
20	46,4 (42—52)	29	74,4 (69—82)	38	95,3 (88—108)
21	50,1 (46—55)	30	77,4 (72—84)	39	97,8 (89—111)
22	53,4 (48—58)	31	80,0 (74—87)	40	98,6 (90—115)

Таблица 9

Динамика изменений среднего диаметра живота плода во время беременности

Срок беременности, нед.	Средний диаметр живота, мм	Срок беременности, нед.	Средний диаметр живота, мм	Срок беременности, нед.	Средний диаметр живота, мм
14	23,5 (19—29)	23	57,6 (54—62)	32	84,8 (78—93)
15	27,6 (23—32)	24	60,9 (57—65)	33	87,4 (80—97)
16	31,6 (26—36)	25	64,2 (60—68)	34	90,0 (82—101)
17	35,6 (32—39)	26	67,4 (63—72)	35	92,4 (84—105)
18	39,5 (35—43)	27	70,5 (66—76)	36	94,8 (86—108)
19	43,2 (38—47)	28	73,5 (68—79)	37	97,0 (87—112)
20	47,0 (43—51)	29	76,5 (71—83)	38	99,3 (88—115)
21	50,6 (47—55)	30	79,3 (73—87)	39	101,3 (90—119)
22	54,1 (50—59)	31	82,1 (75—90)	40	103,4 (91—122)

Использование этих уравнений позволяет вычислить скорость роста грудной клетки и живота плода во время беременности. Уменьшение скорости роста этих частей тела плода на 40% при обследовании, произведенном с интервалами в 1½—2½ нед, является одним из наиболее ранних признаков, указывающих на нарушение состояния плода. Прекращение роста грудной клетки и живота свидетельствует о значительном ухудшении состояния плода.

Важная информация о состоянии плода может быть получена на основании вычисления отношения БПР головки к среднему диаметру грудной клетки и живота. Вычисление этих отношений позволяет установить, связано ли уменьшение БПР головки с наличием здорового, но маловесного плода или с его гипотрофией.

Анализ полученных данных показал, что отношение БПР головки к среднему диаметру грудной клетки и живота может быть описано при помощи следующих уравнений:

$$B/T = 1,068 - 0,00315 \times W \quad (IX)$$

$$B/A = 1,0745 - 0,00415 \times W, \quad (X)$$

где  $B/T$  и  $B/A$  соответственно отношение БПР головки к среднему диаметру грудной клетки и живота;  $W$  — срок беременности (нед).

Установлено, что если наряду с уменьшением БПР головки отмечается увеличение отношения  $B/T$  и  $B/A$  более чем на 5% по

сравнению с теоретической величиной, вычисленной при помощи уравнений IX и X, то это, как правило, свидетельствует о гипотрофии плода. В то же время нормальные величины этих параметров, несмотря на уменьшение БПР головки, в большинстве наблюдений указывают на наличие маловесного, но здорового плода. Напротив, увеличение БПР головки, сочетающееся с одновременным снижением отношения В/Т и В/А более чем на 5,5% по сравнению с теоретической величиной, в большинстве наблюдений свидетельствует о возможности рождения крупного плода массой более 4 кг.

Следует иметь в виду, что в ряде случаев, особенно в первых двух триместрах беременности, отставание в развитии плода происходит более равномерно, т. е. без преобладающего уменьшения размеров грудной клетки и живота по сравнению с головкой плода.

С момента внедрения в клиническую практику эхографии БПР головки использовался как наиболее надежный показатель для определения срока беременности (возраста плода).

Установлена четкая зависимость между величиной БПР головки и сроком беременности:

$$W_B = 52,687 - 0,5 \sqrt{7810,011 - 76,7756 \times B} \quad (XI)$$

где  $W_B$  — срок беременности (нед);  $B$  — БПР головки (мм).

Проведенный нами ретроспективный анализ показал, что в 85% случаев отклонение между фактической и предполагаемой датой родов, вычисленное при помощи этого уравнения, в 13—18 нед не превышало  $\pm 7$  дней, в 19—24 нед  $\pm 10\frac{1}{2}$  дней, в 25—30 нед —  $\pm 12$  дней и в 31—36 нед —  $\pm 15$  дней.

Чтобы уменьшить величину ошибки в определении срока беременности, было выведено уравнение, в котором учитывались все три исследуемых параметра, т. е. БПР головки ( $B$ ), средний диаметр грудной клетки ( $T$ ) и живота ( $A$ ):

$$W_1 = 58,0781 - 0,21 \sqrt{7810,011 - 76,7756 \times B} - 0,145 \times (\sqrt{10819,04 - 92,3788 \times T} + \sqrt{12065,342 - 95,238 \times A}), \quad (XII)$$

где  $W_1$  — срок беременности (нед),  $B$ ,  $T$ ,  $A$  — исследуемые параметры (мм).

При использовании этого уравнения в 85% случаев расхождение между фактической и предполагаемой датой, родов в 13—18 нед не превышало  $\pm 7,2$  дня, в 19—24 нед  $\pm 10,7$  дня, в 25—30 нед —  $\pm 11,8$  дней и в 31—36 нед  $\pm 12,8$  дня.

Сравнение полученных данных позволяет прийти к заключению, что первое из этих уравнений (XI) дает несколько лучшие результаты в ранние (до 24 нед) и второе (XII) — в более поздние сроки беременности. Следует, однако, отметить, что после 36 нед эти уравнения дают неудовлетворительные результаты ввиду выраженных индивидуальных особенностей роста и развития плода.

Измерение БПР не всегда представляется возможным, как, например, при гидроцефалии, анэнцефалии и при расположении стреловидного шва в прямом размере по отношению ко входу в таз. В связи с этим мы вывели уравнение, в котором учитывались только два параметра — средний диаметр грудной клетки и живота:

$$W_{II} = 61,982 - 0,25 (\sqrt{10819,04 - 92,3788 \times T} + \sqrt{12065,342 - 95,238 \times A}). \quad (\text{XIII})$$

В 85 % случаев отклонение между фактической и теоретической датой родов, вычисленной при помощи этого уравнения в 13—18 нед, не превышало  $\pm 7,6$  дня, в 19—24 нед  $\pm 11,9$  дня, в 25—30 нед  $\pm 13,4$  дня, в 31—36 нед  $\pm 13,8$  дня.

Следовательно, представленные нами данные свидетельствуют о том, что ультразвуковая фетометрия в настоящее время является наиболее точным методом для установления срока беременности.

Определение массы плода имеет важное значение в снижении перинатальной заболеваемости и смертности, особенно у лиц с различными видами акушерской и экстрагенитальной патологии.

Ультразвуковое измерение БПР головки позволяет с большой степенью точности установить срок беременности и диагностировать отставания в развитии плода. В то же время большинство авторов указывает на возможность довольно большой ошибки при использовании этого показателя для определения предполагаемой массы плода [Фукс М. А., 1976; Sabbaghe R. E., 1977, и др.]. Значительные расхождения между фактической и теоретической величиной получены при измерении других частей тела плода. Так, по данным S. Campbell (1974), при измерении окружности живота ошибка в определении массы плода в 42 % наблюдений не превышала 280 г. В то же время J. Higginbotton с соавт. (1975), проводя аналогичное исследование, констатировали, что в 94 % наблюдений ошибка составляла менее 146 г.

Значительная ошибка при определении массы плода установлена при одновременном измерении БПР и окружности грудной клетки [Schlensker K.-H., Decker I., 1973]. В 41 % наблюдений расхождение между фактической и теоретической величиной составило более 250 г.

В целях уменьшения величины ошибки в определении предполагаемой массы плода мы вывели уравнение:

$$M = B \times 0,643 + T \times 0,274 + A \times 0,218 + d \times 0,0112 - 7,394, \quad (\text{XIV})$$

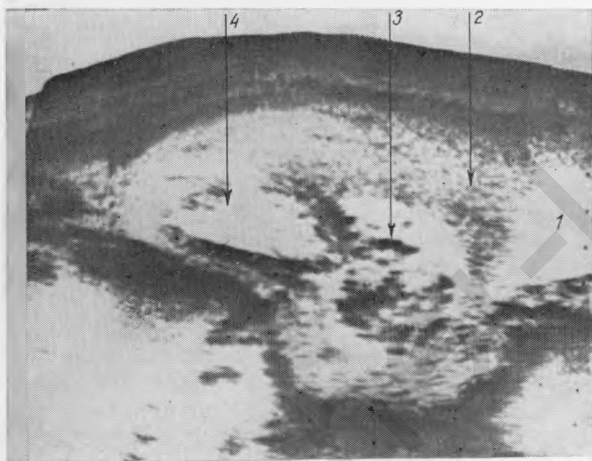
где  $M$  — масса плода (г),  $B$ ,  $A$ ,  $T$  — соответственно БПР головки, средний диаметр грудной клетки и живота (см),  $d$  — предполагаемый день родоразрешения; величина  $d$  не должна превышать 10.

Это уравнение может быть использовано в сроки от 34 до 41 нед беременности.

Анализ полученных данных показал, что расхождение между фактической и теоретической массой плода, вычисленной при по-

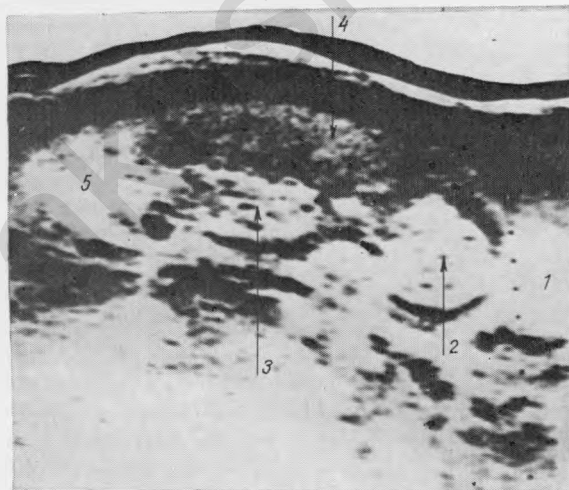
мощи этого уравнения составляло в среднем 251 г. В 45,3% наблюдений оно не превышало 200 г и в 78,1% — 400 г. Однако в 10,5% ошибка составляла более 500 г.

Наши данные свидетельствуют о том, что использование ультразвуковой эхографии в большинстве случаев позволяет точно установить массу плода. Однако в отдельных наблюдениях ошибка в определении массы плода может быть значительной и превышать 500 г. Это обстоятельство необходимо учитывать особенно в тех случаях, когда имеется подозрение на гипотрофию плода.



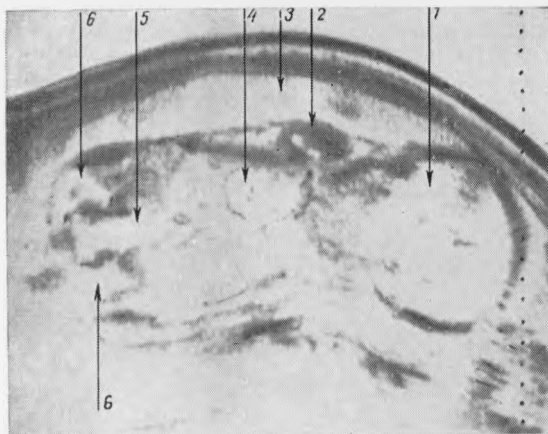
*Рис. 109.*  
Беременность 14—15 нед.  
Головное предлежание  
плода (продольное ска-  
пирование).

1 — мочевой пузырь; 2 —  
плацента; 3 — головка пло-  
да; 4 — туловище плода.



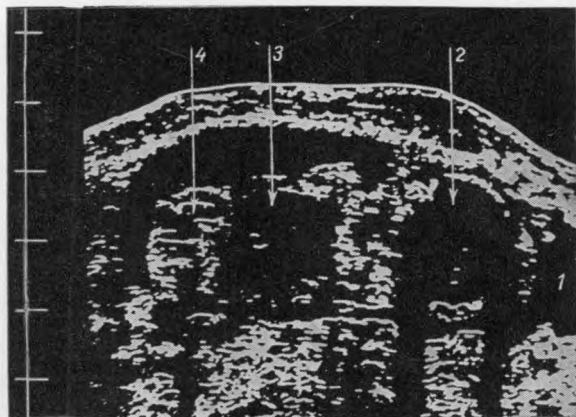
*Рис. 110.*  
Беременность 18 нед.  
Головное предлежание  
плода (продольное ска-  
пирование).

1 — мочевой пузырь; 2 —  
головка плода; 3 — тулови-  
ще; 4 — плацента; 5 — око-  
лоплодные воды.



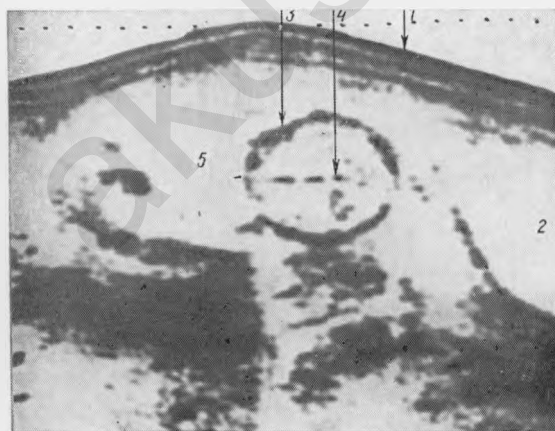
*Рис. 111.*  
Беременность 28 нед.  
Головное предлежание  
плода (продольное сканирование).

1 — головка; 2 — ручка плода; 3 — плацента; 4 — сердце; 5 — мочевой пузырь; 6 — тазобедренные суставы.



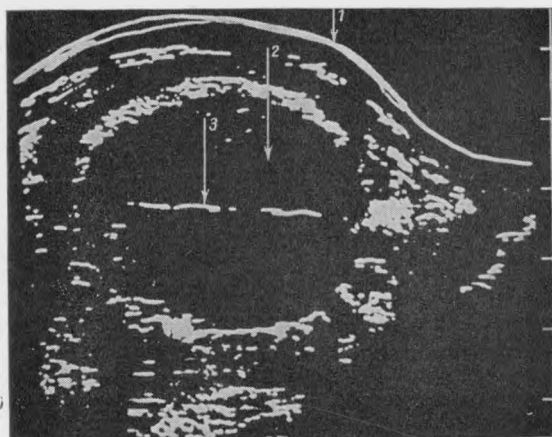
*Рис. 112.*  
Беременность 31 нед.  
Головное предлежание  
(продольное сканирование).

1 — мочевой пузырь; 2 — головка плода; 3 — тазовище плода; 4 — конечности.

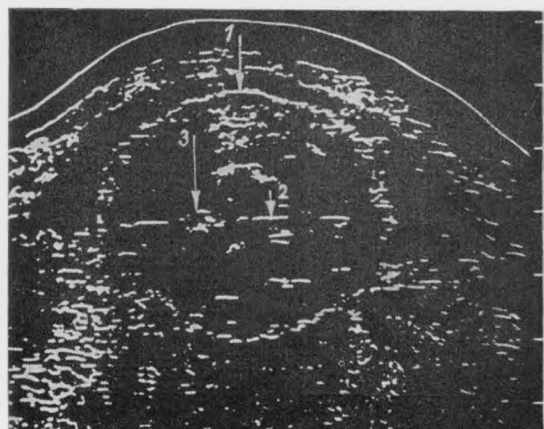


*Рис. 113.*  
Беременность 21 нед.  
БПР — 5,0 см (поперечное сканирование).

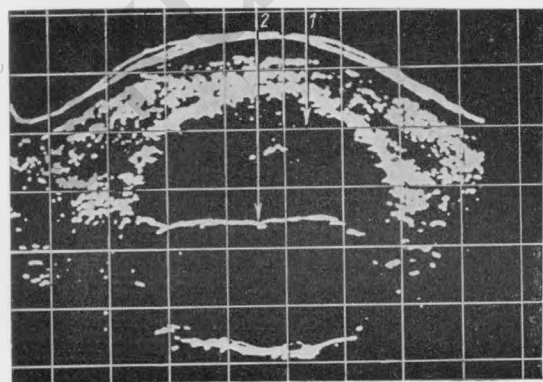
1 — передняя брюшная стенка; 2 — мочевой пузырь; 3 — головка; 4 — М-эхо; 5 — околоплодные воды.



*Рис. 114.*  
Беременность 28—29 нед.  
БПР — 7,2 см (поперечное сканирование).  
1 — передняя брюшная стенка; 2 — головка; 3 — М-эхо.

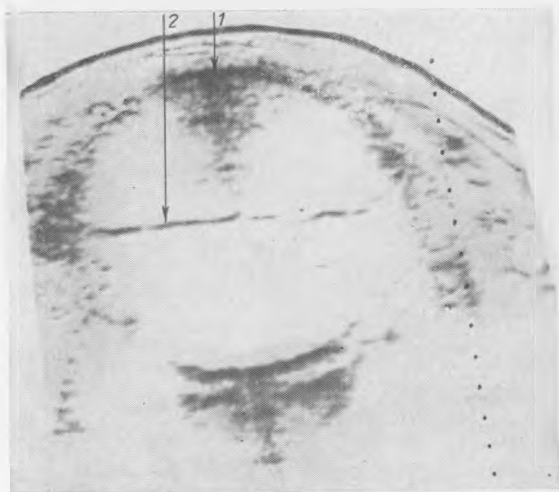


*Рис. 115.*  
Беременность 32 нед.  
БПР — 8,0 см (поперечное сканирование).  
1 — головка плода; 2 — М-эхо; 3 — третий желудочек мозга.



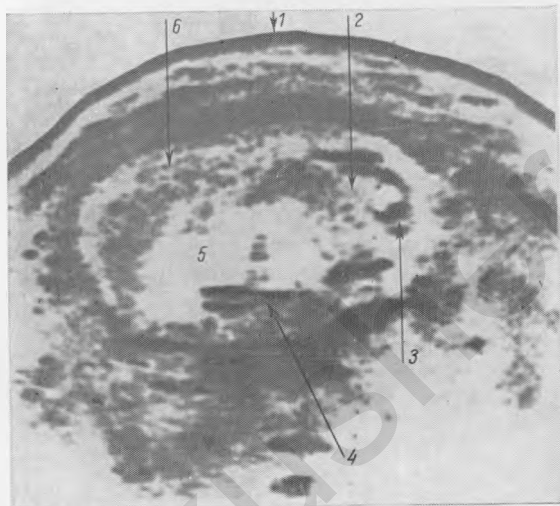
*Рис. 116.*  
Беременность 37 нед.  
БПР — 9,0 см (поперечное сканирование).  
1 — головка; 2 — М-эхо.





*Рис. 117.*

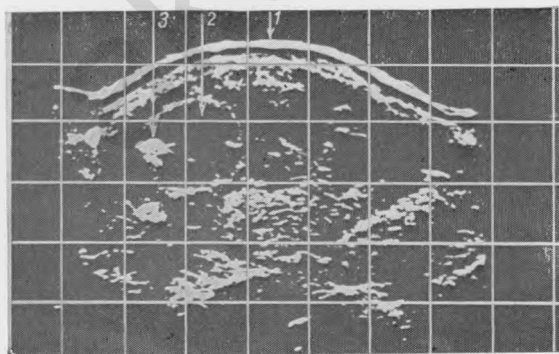
Беременность 40 нед.  
БПР — 9,8 см (поперечное сканирование).  
1 — головка; 2 — М-эхо.



*Рис. 118.*

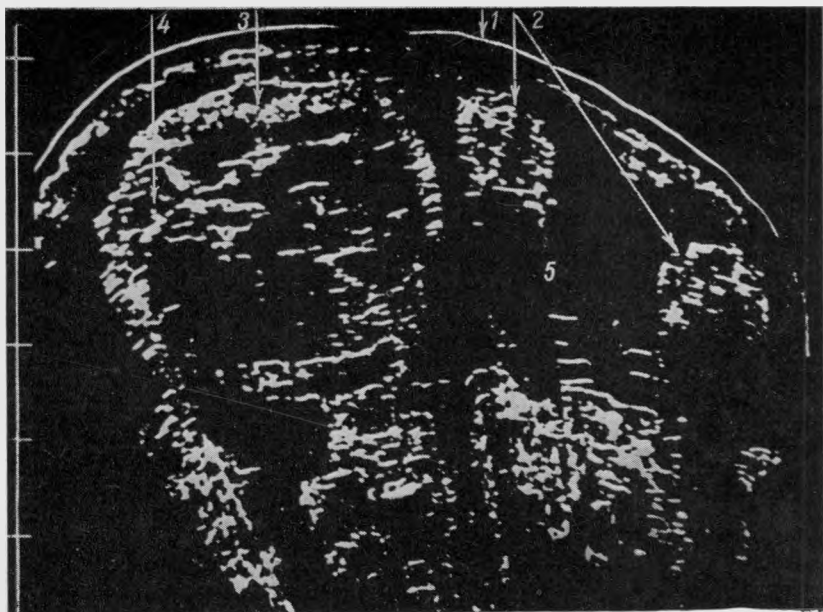
Беременность 18—19 нед.  
(поперечное сканирование).

1 — передняя брюшная стенка; 2 — грудная клетка плода; 3 — позвоночник; 4 — ручка; 5 — воды; 6 — плацента.



*Рис. 119.*

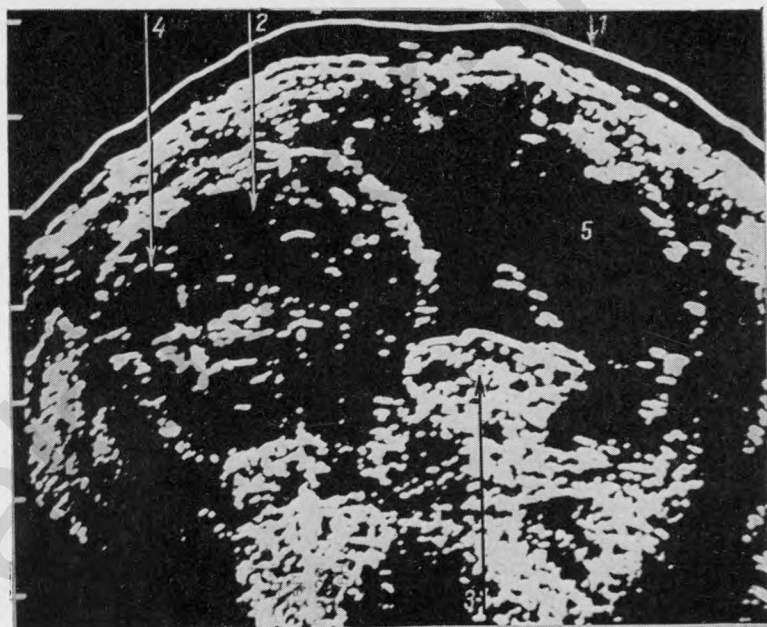
Беременность 21 нед. (поперечное сканирование).  
1 — передняя брюшная стенка; 2 — живот плода; 3 — позвоночник.



*Рис. 120.*

Беременность 37 нед (поперечное сканирование).

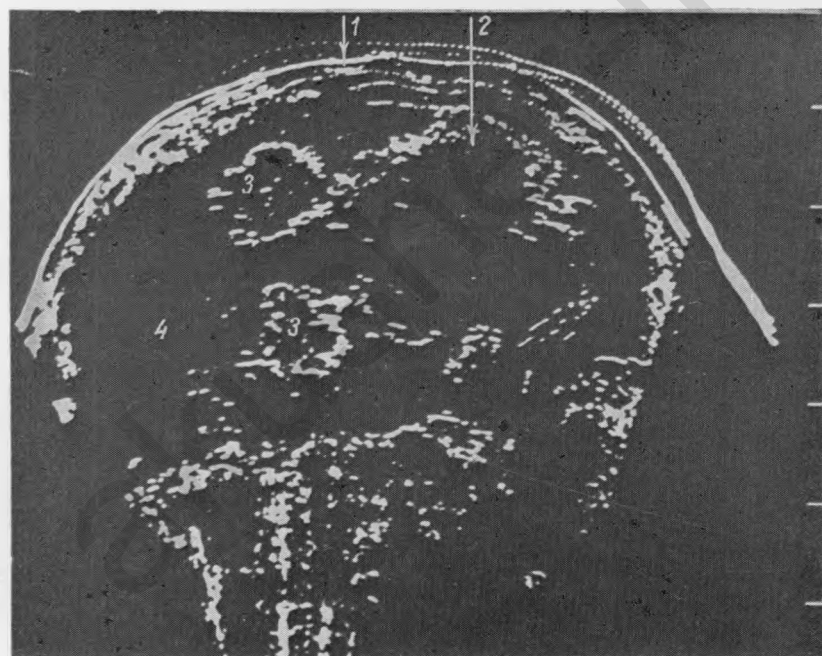
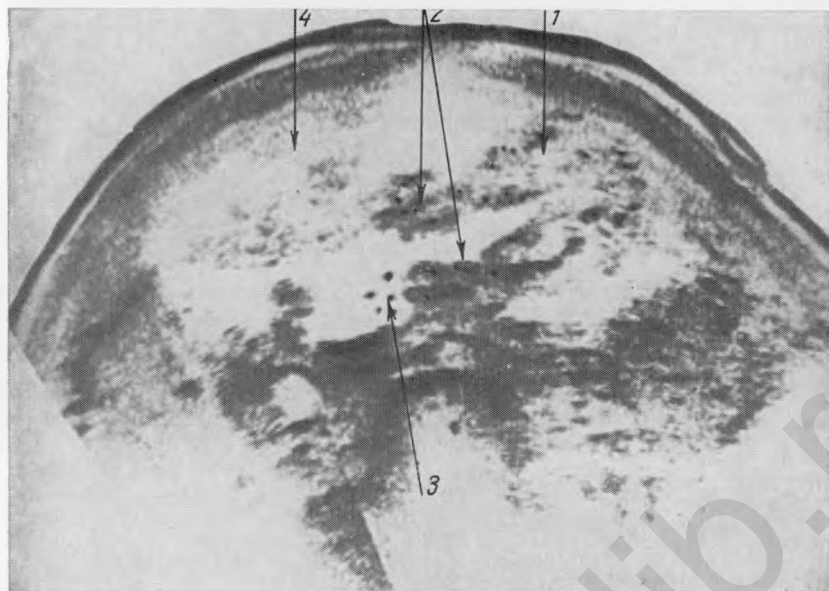
1 — передняя брюшная стенка; 2 — конечности; 3 — живот; 4 — позвоночник; 5 — воды.



*Рис. 121.*

Беременность 40 нед (поперечное сканирование).

1 — передняя брюшная стенка; 2 — живот; 3 — конечности; 4 — почка плода; 5 — воды.



*Рис. 122.*

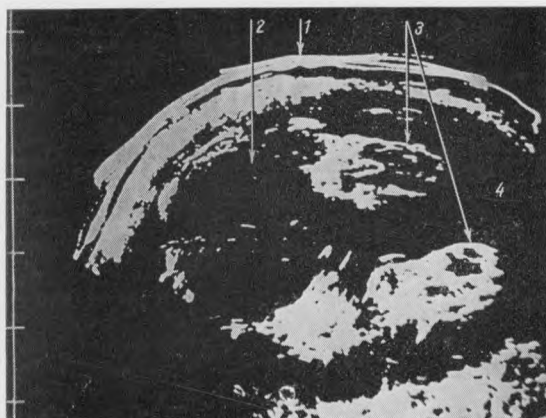
Беременность 23 нед (поперечное сканирование).

1 — тазовый конец; 2 — конечности; 3 — фрагменты пуповины; 4 — плацента.

*Рис. 123.*

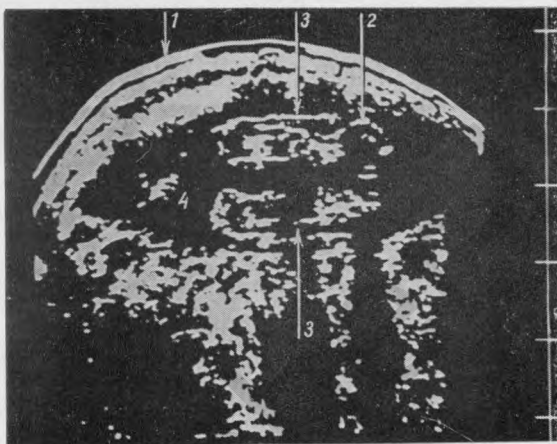
Беременность 28 нед (поперечное сканирование).

1 — передняя брюшная стенка; 2 — тазовый конец плода; 3 — конечности; 4 — воды.



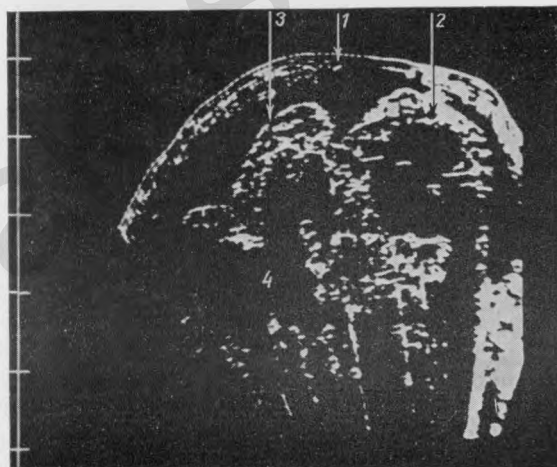
*Рис. 124.*  
Беременность 34 нед  
(поперечное сканирование).

1 — передняя брюшная  
стенка; 2 — тазовый конец  
плода; 3 — конечности; 4 —  
воды.



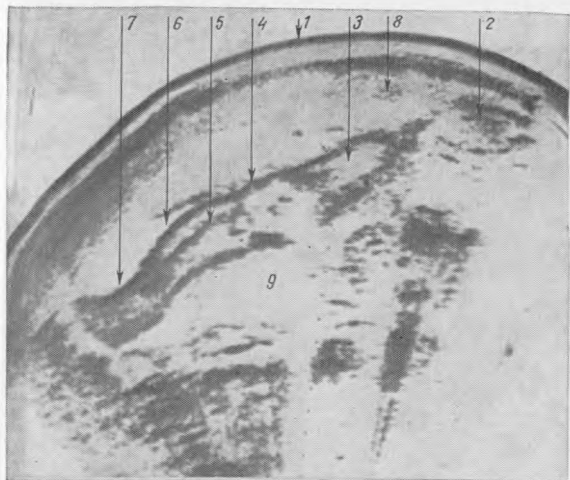
*Рис. 125.*  
Беременность 24 нед  
(поперечное сканирование).

1 — передняя брюшная  
стенка; 2 — тазовый конец;  
3 — бедра плода; 4 — воды.



*Рис. 126.*  
Беременность 26 нед  
(поперечное сканирование).

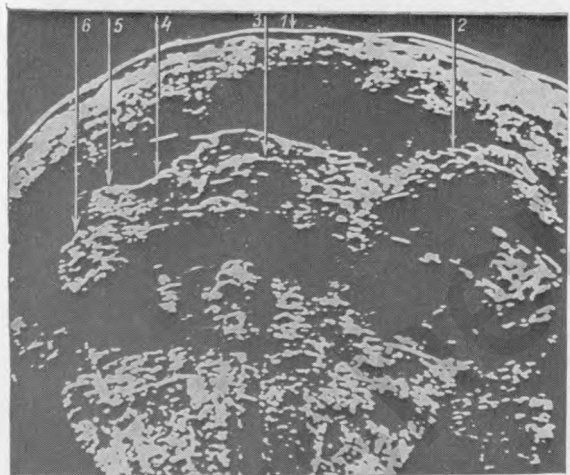
1 — передняя брюшная  
стенка; 2 — живот плода;  
3 — ножка плода; 4 — воды.



*Рис. 127.*

Беременность 36 нед.  
Ножка плода (поперечное сканирование).

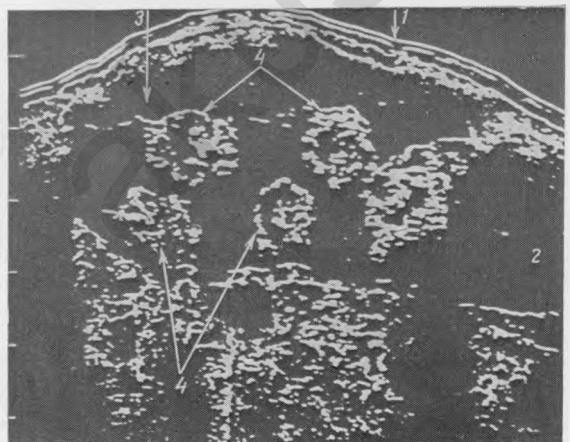
1 — передняя брюшная стенка; 2 — живот; 3 — бедро; 4 — колено; 5 — большая берцовая кость; 6 — голень; 7 — стопа; 8 — плацента; 9 — воды.



*Рис. 128.*

Беременность 39 нед.  
Ножка плода (поперечное сканирование).

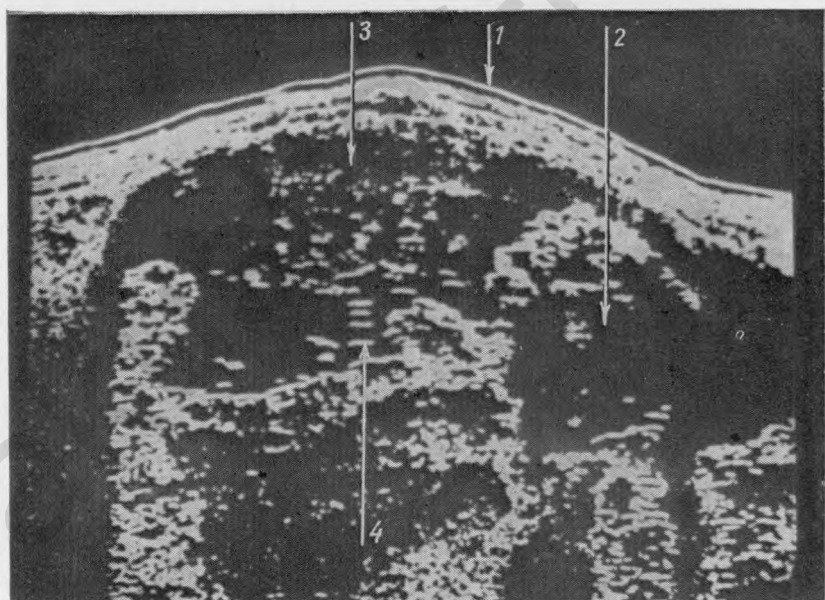
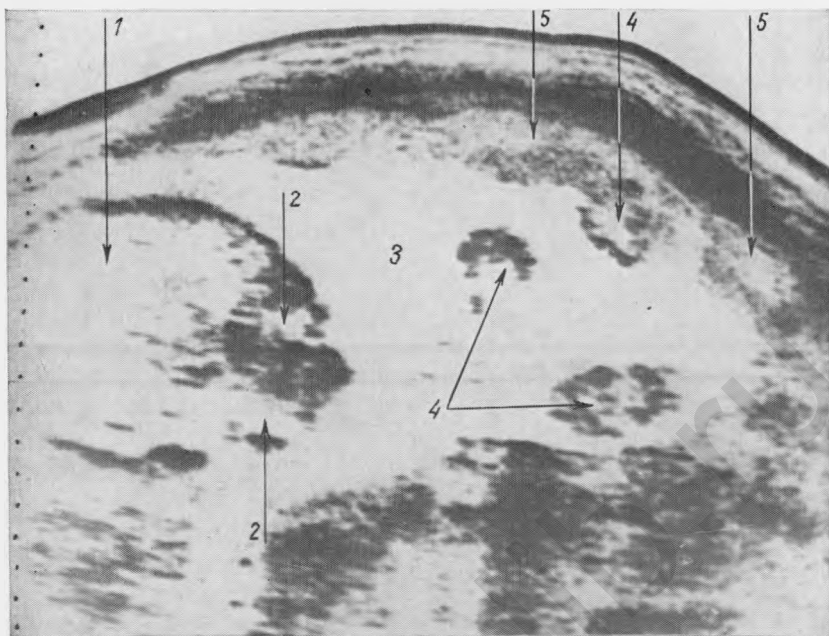
1 — передняя брюшная стенка; 2 — живот плода; 3 — бедро; 4 — голень; 5 — пятка; 6 — стопа.



*Рис. 129.*

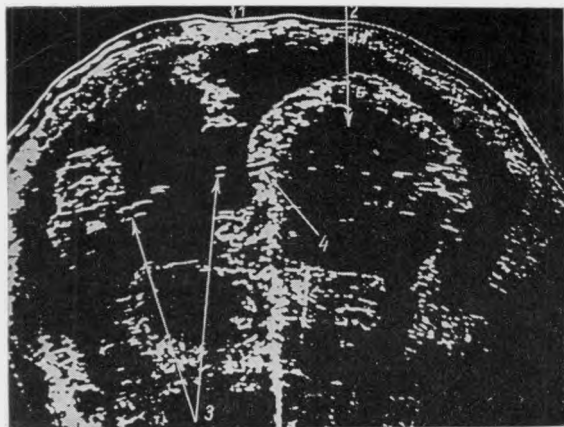
Беременность 27 нед.  
(продольное сканирование).

1 — передняя брюшная стенка; 2 — головка; 3 — плацента; 4 — конечности.



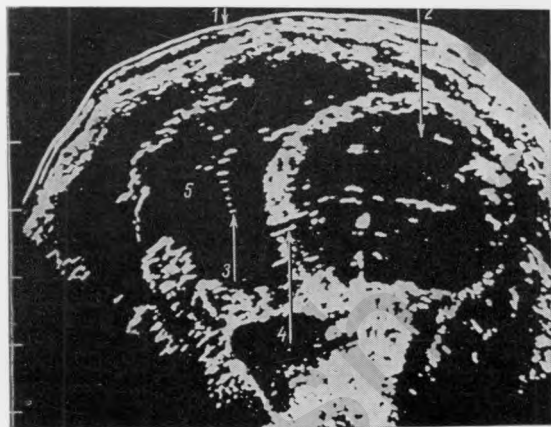
*Рис. 130.*  
 Беременность 29—30 нед (продольное сканирование).  
 1 — головка; 2 — глазницы; 3 — воды; 4 — конечности; 5 — плацента.

*Рис. 131.*  
 Беременность 29 нед (продольное сканирование).  
 1 — передняя брюшная стенка; 2 — головка; 3 — плацента; 4 — пуповина.



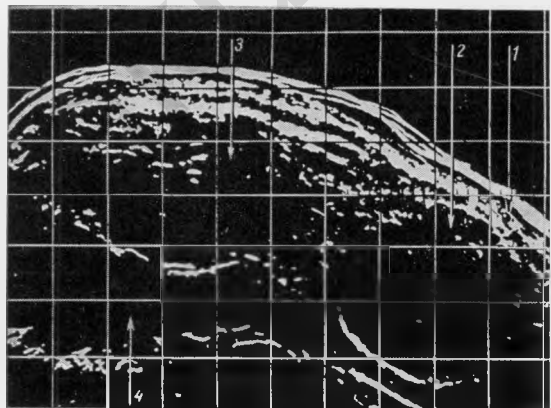
*Рис. 132.*  
Беременность 36 нед  
(поперечное сканирование).

1 — передняя брюшная стенка; 2 — живот плода; 3 — пуповина; 4 — место вхождения пуповины в брюшную полость плода.



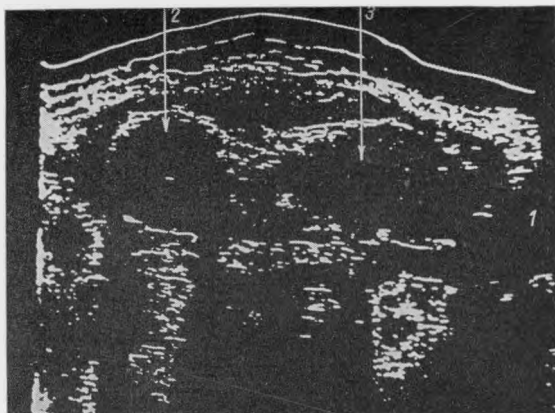
*Рис. 133.*  
Беременность 39 нед.

1 — передняя брюшная стенка; 2 — живот; 3 — пуповина; 4 — место вхождения пуповины в брюшную полость плода; 5 — воды.



*Рис. 134.*  
Беременность 40 нед.  
Головное предлежание  
плода (продольное сканирование).

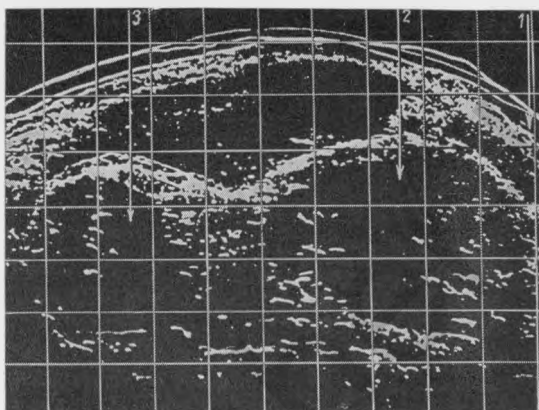
1 — симфиз; 2 — головка; 3 — тазовище плода. 4 — плацента.



*Рис. 135.*

Беременность 26 нед.  
Тазовое предлежание  
плода (продольное сканирование).

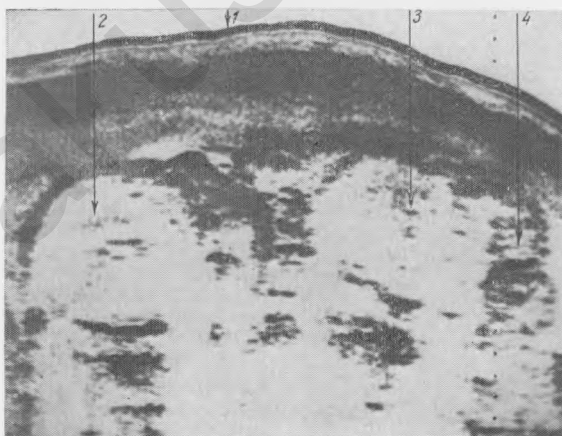
1 — мочевой пузырь; 2 —  
головка; 3 — туловище пло-  
да.



*Рис. 136.*

Беременность 40 нед.  
Тазовое предлежание.  
(Продольное сканирова-  
ние).

1 — симфиз; 2 — туловище  
плода; 3 — головка.

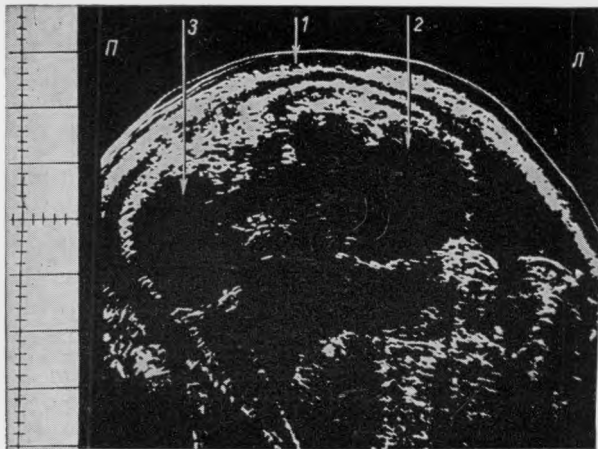


*Рис. 137.*

Беременность 33 нед.  
Ножное предлежание  
плода (продольное сканирование).

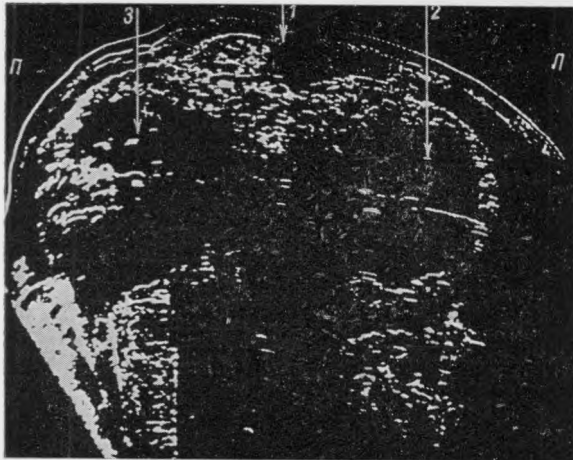
1 — передняя брюшная  
стенка; 2 — головка; 3 —  
туловище; 4 — ножки пло-  
да.





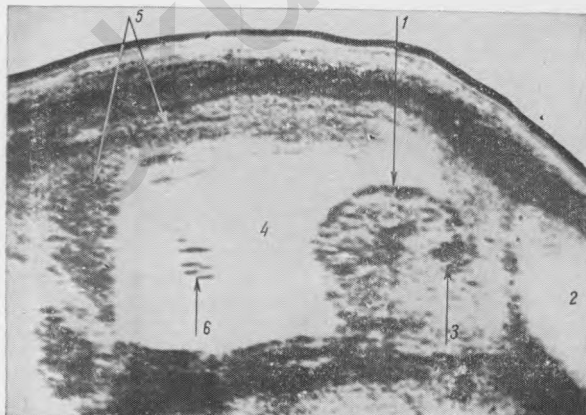
*Рис. 138.*  
Беременность 32 нед. Поперечное положение плода (поперечное сканирование).

1 — передняя брюшная стенка; 2 — туловище; 3 — головка плода.



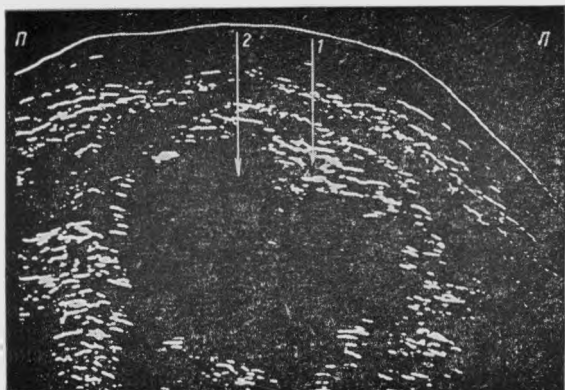
*Рис. 139.*  
Беременность 36 нед. Поперечное положение плода (поперечное сканирование).

1 — передняя брюшная стенка; 2 — головка; 3 — туловище плода.

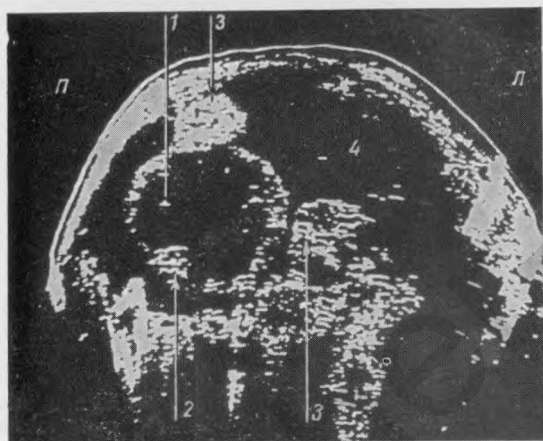


*Рис. 140.*  
Беременность 29 нед. Поперечное положение плода. Многоводие продольное сканирование).

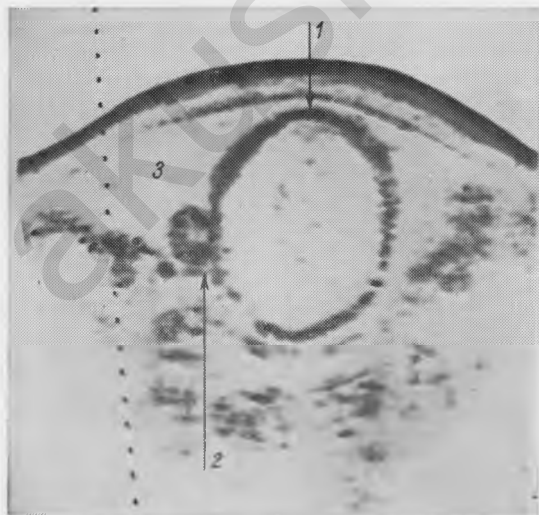1 — живот плода; 2 — мочевой пузырь; 3 — позвоночник; 4 — воды; 5 — плацента; 6 — фрагменты пуповины.



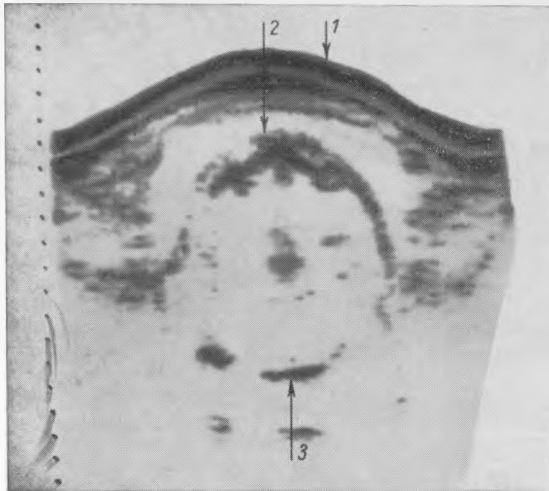
*Рис. 141.*  
Беременность 40 нед.  
Первая позиция, передний вид (поперечное сканирование).  
1 — позвоночник; 2 — туловище плода.



*Рис. 142.*  
Беременность 36 нед.  
Вторая позиция, задний вид (поперечное сканирование).  
1 — туловище плода; 2 — позвоночник; 3 — конечности; 4 — воды.



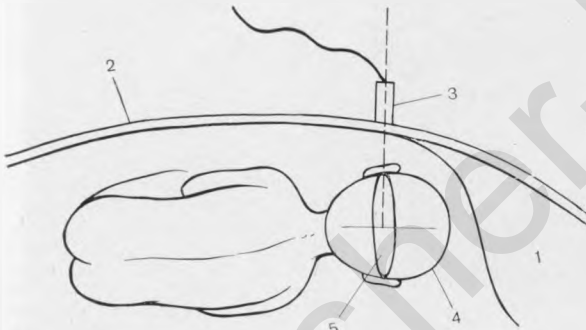
*Рис. 143.*  
Беременность 27 нед.  
Головное предлежание. Головка в прямом раз-  
мере по отношению ко  
входу в малый таз (по-  
перечное сканирование).  
1 — головка; 2 — конеч-  
ность; 3 — воды.



*Рис. 144.*

Беременность 34 нед.  
Головное предлежание.  
Стрелевидный плов в  
прямом размере по отно-  
шению ко входу в малый  
таз (поперечное  
сканирование).

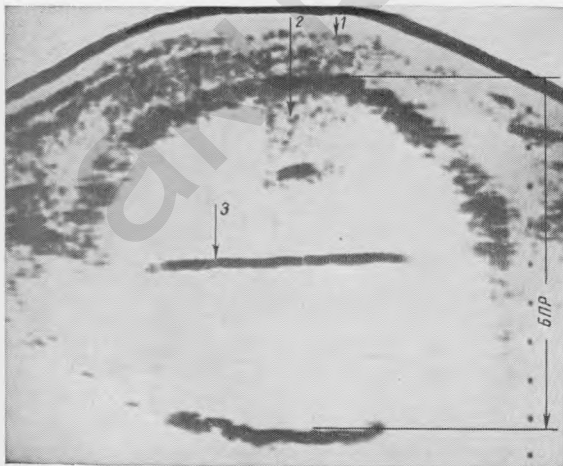1 — передняя брюшная  
стенка; 2 — затылок; 3 —  
лоб.



*Рис. 145.*

Методика определения  
угла сканирования для  
последующего измерения  
БПР головки плода.

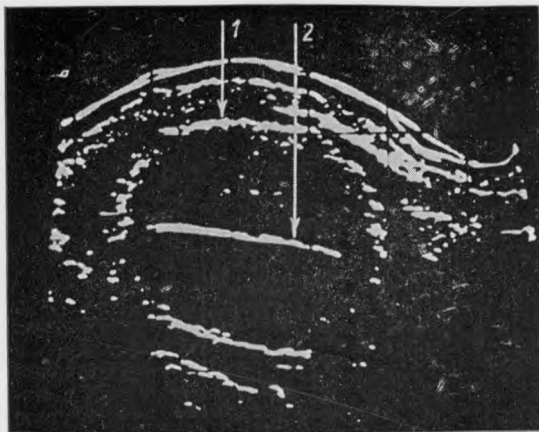
1 — мочевой пузырь; 2 —  
передняя брюшная стенка;  
3 — датчик; 4 — головка;  
5 — плоскость поперечного  
сечения головки плода.



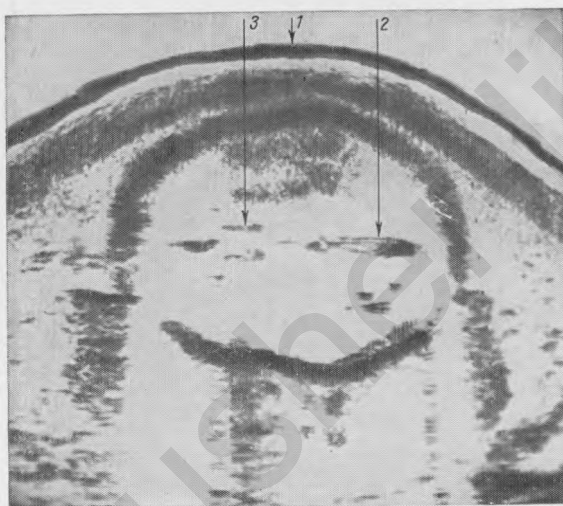*Рис. 146.*

Методика измерения  
БПР головки плода (по-  
перечное сканирование).


1 — передняя брюшная  
стенка; 2 — головка; 3 —  
М-эхо.



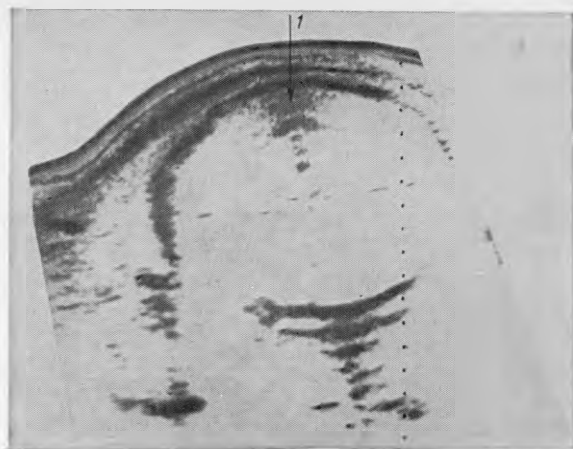*Рис. 147.*  
Беременность 35 нед.  
БПР — 8,4 см. Нормальное расположение срединных структур мозга. М-эхо расположено на равном расстоянии между теменными костями головки плода (поперечное сканирование).  
1 — головка; 2 — М-эхо.



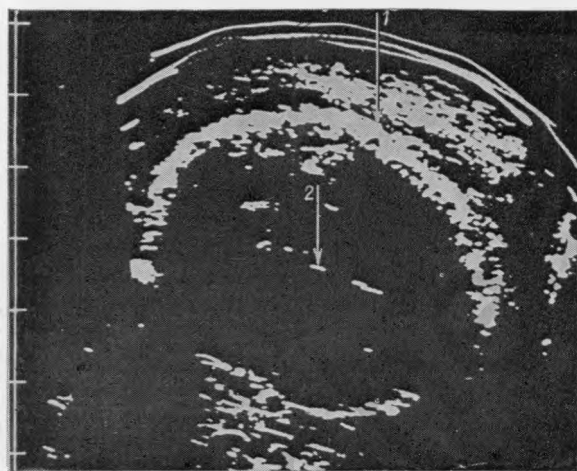
*Рис. 148.*  
Беременность 28 нед.  
БПР — 7,1 см. Нормальное расположение срединных структур мозга. Хорошо виден третий желудочек (поперечное сканирование).  
1 — головка; 2 — срединные структуры мозга; 3 — третий желудочек.



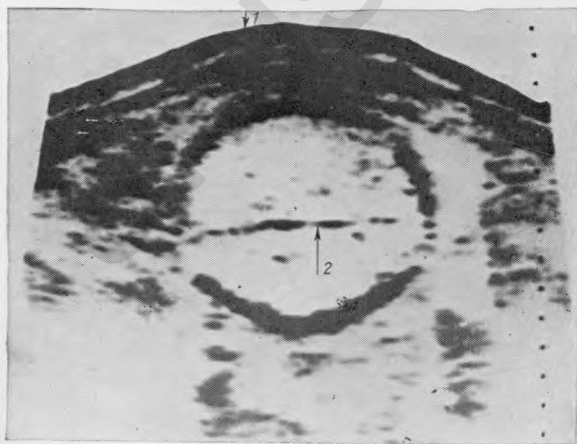
*Рис. 149.*  
Динамика изменения БПР головки во II и III триместрах беременности.



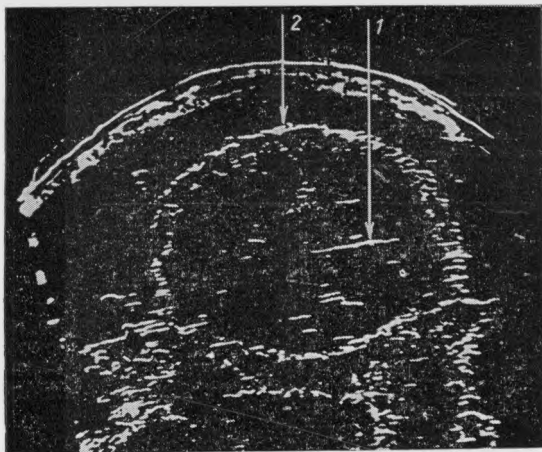
*Рис. 150.*  
Беременность 39—40 нед.  
Головка крупного плода  
(масса при рождении  
4800 г). БПР—10 см  
(поперечное сканирова-  
ние).  
1 — головка плода.



*Рис. 151.*  
Беременность 36 нед.  
БПР—8,4 см. Стрело-  
видный шов в левом ко-  
сом размере (попереч-  
ное сканирование).  
1 — головка плода; 2 — М-  
ахо.



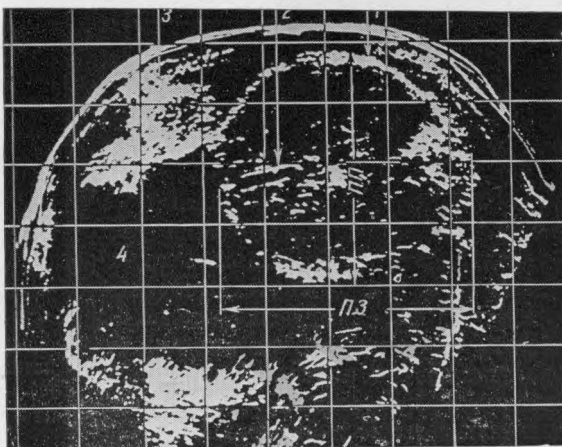
*Рис. 152.*  
Смещение срединных  
структур мозга по на-  
правлению к нижележа-  
щей теменной кости. Из-  
мерение БПР невозмож-  
но, так как дает завы-  
шенные результаты (по-  
перечное сканирова-  
ние).  
1 — передняя брюшная  
стенка; 2 — срединные  
структуры мозга.



*Рис. 153.*

Беременность 37 нед.  
БПР — 8,3 см соответствует 33—34 нед беременности. Гипотрофия плода. Уменьшение размеров, двойной контур головки плода (поперечное сканирование). Масса плода при рождении 2400 г.

1 — срединные структуры мозга; 2 — головка плода.

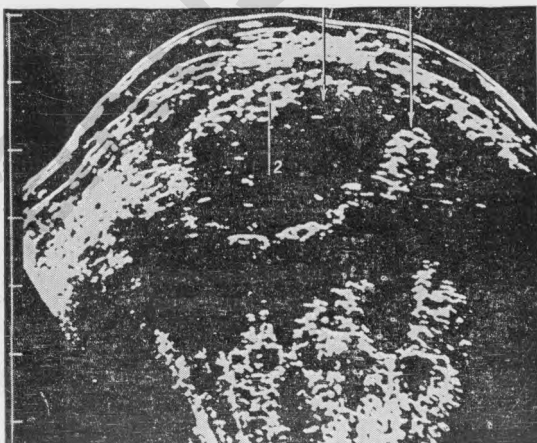


*Рис. 154.*

Беременность 40 нед.  
Методика измерения живота плода (поперечное сканирование).

ПЗ — переднезадний и  
ПП — поперечный размер живота плода;

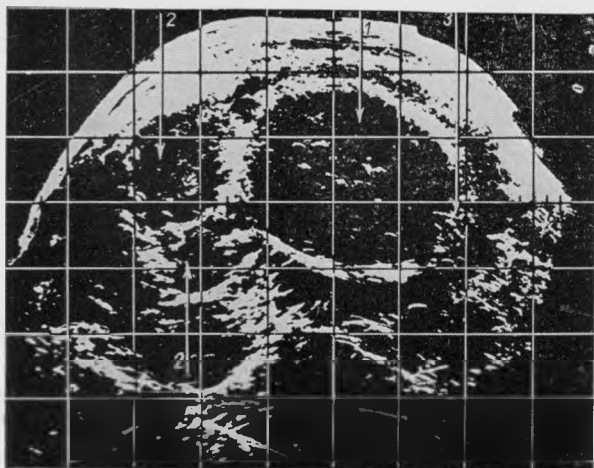
1 — живот плода; 2 — почечная вена; 3 — конечность; 4 — воды.



*Рис. 155.*

Беременность 37 нед.  
Живот плода, уплотненный в переднезаднем направлении (поперечное сканирование).

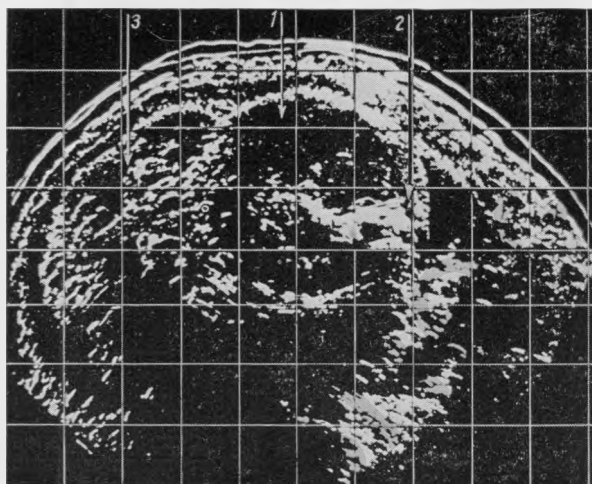
1 — живот; 2 — позвоночник; 3 — конечность плода.



*Рис. 156.*

Беременность 38 нед.  
Живот плода, уплощенный в поперечном направлении (поперечное скапирование).

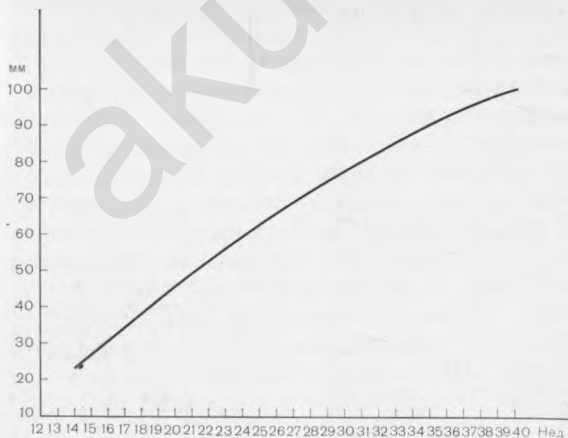
1 — живот плода; 2 — конечности; 3 — позвоночник.



*Рис. 157.*

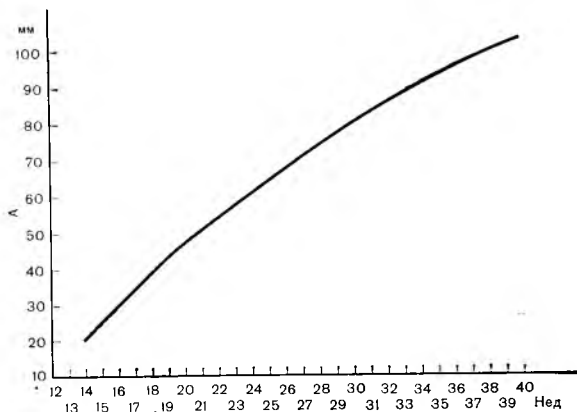
Беременность 40 нед.  
Живот плода округлой формы (поперечное скапирование).

1 — живот; 2 — позвоночник; 3 — конечность.

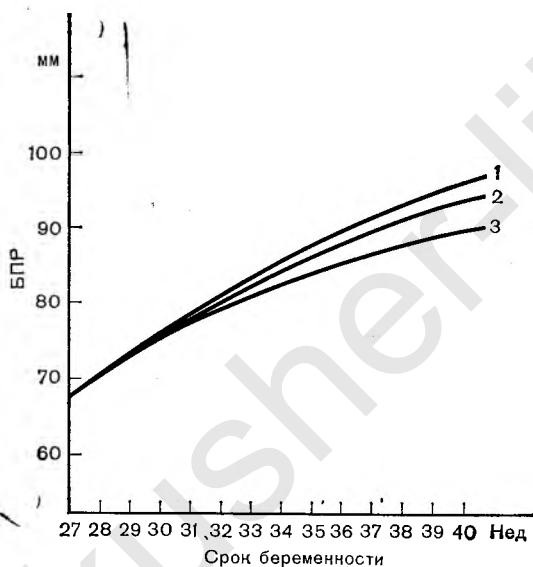


*Рис. 158.*

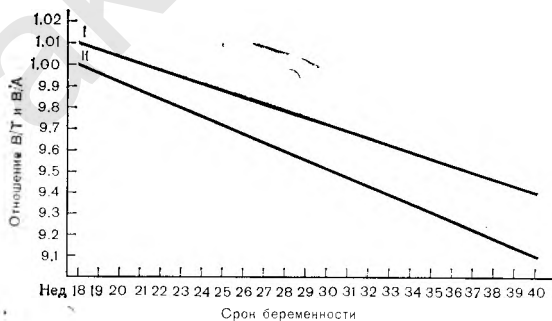
Динамика изменения среднего диаметра грудной клетки (Т) плода во время беременности.



**Рис. 159.**  
Изменения среднего диаметра живота (А) во время беременности.




**Рис. 160.**  
Динамика изменений БПР головки при наличии крупного (1), нормального (2) и маловесного (3) плода.



**Рис. 161.**  
Изменение отношения БПР головки (В) к среднему диаметру грудной клетки (Т) и живота (А) во время беременности.  
I — отношение В/Т; II — отношение В/А.





## 6 глава

# Диагностика многоплодной беременности и некоторых патологических состояний во II и III триместрах беременности

### Диагностика многоплодной беременности

Клинически диагностика многоплодной беременности представляет значительные трудности. Нередко она устанавливается только после рождения первого плода.

Обычно предположение о наличии многоплодной беременности возникает при несоответствии размеров матки предполагаемому сроку беременности. Однако ее увеличение, помимо многоплодной беременности, может наблюдаться при других состояниях, например таких, как пузырный занос, многоводие, миома матки и выраженное ожирение. Наряду с этим вероятность многоплодной беременности возрастает при наличии ее у ближайших родственников или назначении медикаментозных препаратов, применяемых для стимуляции овуляции, как например, кломифен, пергонал и др.

Ультразвуковая диагностика многоплодной беременности основывается на выявлении на сканограммах двух и более головок или туловищ плода. До 15 нед многоплодная беременность может быть заподозрена на основании выявления одной большой или двух отдельно расположенных плацент. Следует отметить, что наличие одной плаценты может наблюдаться как при двух, так и при однойцевой двойни. Выявление же двух плацент всегда свидетельствует о двойцевой двойне.

В большинстве случаев во II и в начале III триместра беременности при использовании серой шкалы удается определить плодные оболочки, разделяющие два плододместилища.

Изучение динамики роста БПР головки показало, что его величина до 23 нед была практически такой же, как и при одноплод-

Таблица 10

Динамика изменения БПР головки плода при многоплодной беременности

Срок беременности, нед.	Бипариетальный диаметр головки, мм	Срок беременности, нед.	Бипариетальный диаметр головки, мм	Срок беременности, нед.	Бипариетальный диаметр головки, мм
14	24,6	23	55,8	32	77,7
15	28,6	24	58,7	33	79,6
16	32,4	25	61,5	34	81,3
17	36,1	26	64,1	35	83,0
18	39,6	27	66,7	36	84,5
19	43,1	28	69,1	37	85,9
20	46,5	29	71,4	38	87,2
21	49,8	30	73,7	39	88,3
22	52,8	31	75,4	40	89,4

ной беременности (табл. 10). В дальнейшем скорость роста БПР постепенно снижалась. К концу беременности расхождение между величиной БПР головки при одноплодной и многоплодной беременности достигало в среднем 4,3 мм, что соответствует разнице в массе плодов около 600 г.

Наряду с этим установлено, что у большинства плодов размеры головок были равны. Однако приблизительно у каждой четвертой женщины БПР головки одного из плодов превышал соответствующий показатель другого на 2—4 мм. Эти данные подтверждают уже известный факт о возможности неравномерного развития плодов при многоплодной беременности.

Анализ полученных данных показал, что взаимоотношение между величиной БПР головки и сроком беременности может быть описано при помощи уравнения II порядка:

$$B_g = -0,0573W^2 + 5,58W - 42,27,$$

где  $B_d$  — БПР головок при двойне (мм);  $W$  — срок беременности (нед).

Применение этого уравнения имеет важное практическое значение, поскольку позволяет установить срок беременности и диагностировать отклонение в развитии плода.

В заключение отметим, что эхография является наиболее надежным методом диагностики многоплодной беременности, точность которого, согласно нашим данным, приближается к 100%.

### Установление объема околоплодных вод

В настоящее время не существует ультразвуковых методов, позволяющих количественно оценить объем околоплодных вод. Поэтому незначительное уменьшение или увеличение объема около-

плодных вод не может быть установлено при помощи эхографии.

При выраженном многоводии в полости матки отмечается увеличение свободных от эхо-структур пространств, свидетельствующее о повышенном скоплении жидкости. Плацента вследствие перерастяжения матки обычно резко истончается. Конечности плода визуализируются более четко, чем обычно. Плод, как правило, обладает повышенной подвижностью. Многоводие наиболее часто наблюдается при уродствах плода, в частности, при аномалиях развития нервной системы (анэнцефалия, гидроцефалия, спинномозговая грыжа). В отдельных случаях оно может быть следствием хорионамнионита.

При маловодии, напротив, в полости матки отмечается резкое уменьшение свободных от эхо-структур пространств. При использовании бистабильного метода конечности и плацента дифференцируются с трудом. В связи с этим нередко возникают трудности при определении размеров живота и особенно грудной клетки плода. Необходимо иметь в виду, что резкое уменьшение и полное отсутствие околоплодных вод может наблюдаться при аномалиях развития почек или мочевыводящих путей плода, в частности, при атрезии уретры. Довольно часто оно выявляется при перенашивании беременности. Выраженное уменьшение объема вод при хронической гипоксии может явиться одним из признаков, свидетельствующих об ухудшении состояния плода.

### **Эхографическое определение состояния рубца на матке**

Определение состояния рубца на матке после кесарева сечения имеет важное практическое значение.

Нарушение обменных процессов, прогрессирующий склероз, атрофия и гибель мышечных клеток, распад эластических волокон — все это может в конечном счете привести к неполноценности рубца на матке даже при гладком течении послеоперационного периода. Поэтому всякая рубцово-измененная стенка всегда несет в себе потенциальную опасность и предрасполагает к разрывам матки при последующих беременностях и родах [Персианов Л. С., 1964].

Это положение подтверждают исследования В. Г. Хреновой, (1963), А. С. Слепых (1968) и др., показавших, что разрыв матки по рубцу после операции корпорального кесарева сечения наблюдается у 20—14% женщин. Частота разрыва матки после кесарева сечения, произведенного в нижнем маточном сегменте поперечным разрезом, встречается в 10—16 раз реже, чем после корпорального.

В настоящее время нет достаточно надежных клинических признаков и методов исследования, на основании которых можно было бы установить состояние рубца на матке после кесарева се-

чения. Действительно, боли в области рубца нередко наблюдаются при спаечном процессе. Истончение рубца на матке также не всегда удается установить, особенно у тучных женщин. Такие клинические признаки, свидетельствующие о начавшемся разрыве матки, как чувство слабости, головокружение, боли в подложечной области, тошнота, рвота, нередко наблюдаются и при синдроме сдавления нижней полой вены, преждевременной отслойке нормально расположенной плаценты и некоторых других патологических состояниях. Появление брадикардии у плода при разрыве матки обычно отмечается при локализации плаценты в области рубца. При расположении плаценты на боковой, задней стенке матки или в области ее дна сердечная деятельность плода в течение некоторого времени после разрыва матки может оставаться удовлетворительной, если нет большой кровопотери.

Не оправдал возлагавшихся на него надежд и метод метрографии.

Определение состояния рубца на матке после корпорального кесарева сечения производят по следующей методике. Первоначально датчик располагают непосредственно над лонем и производят поперечное сканирование, последовательно перемещая его через каждые 0,5 см по направлению к пупку. Затем процедуру повторяют, смещая датчик в обратном направлении (от пупка к лону). Для лучшей визуализации объектов, расположенных непосредственно под передней брюшной стенкой, ультразвуковое исследование осуществляют при максимальном «переднем усилении». При установлении неполноценности рубца на матке в этой зоне производят более тщательное сканирование для определения степени неполноценности и протяженности дефекта.

Выполненные нами исследования [Демидов В. Н., 1979] показали, что полноценный рубец на матке при использовании ультразвукового сканирования либо вообще не выявляется, либо имеет вид округлой или овальной формы образования, иногда с неровными контурами. Неполноценный рубец на матке обнаруживается в виде различной выраженности дефекта мышечной стенки. Отсутствие мышцы матки в области рубца свидетельствует о полном его расхождении и требует срочного оперативного родоразрешения.

Определение состояния рубца на матке после других оперативных вмешательств представляет значительно большие трудности. Несостоятельность рубца может быть установлена только в том случае, если он располагается на передней стенке матки. В связи с тем, что место оперативного вмешательства обычно остается неизвестным, зона локации определяется согласно жалобам беременной на болезненность какого-то определенного участка матки. В этой зоне производится тщательное ультразвуковое сканирование для выявления рубца и определения степени его неполноценности. Оценка состояния рубца производится так же, как и при корпоральном кесаревом сечении.

К недостаткам метода эхографии следует отнести невозможность его использования при локализации плаценты в области рубца и при операциях, произведенных в нижнем сегменте матки.


### **Диагностика внутриутробной гибели плода**

В диагностике внутриутробной гибели плода наибольшее распространение получил ультразвуковой метод выслушивания сердечной деятельности плода, основанный на эффекте Доплера. Его применение после 12 нед беременности позволяет практически в 100% случаев установить жизнь или смерть плода. Ошибочные результаты наблюдаются при выраженной тахикардии у матери, т. е., когда ее сердечная деятельность принимается за частоту сердечных сокращений плода. В более редких случаях, например, при полной врожденной поперечной блокаде сердца плода, его сердечная деятельность, не превышающая обычно 80 ударов в 1 мин, может быть принята за частоту сердечных сокращений женщины и, таким образом, ошибочно поставлен диагноз внутриутробной смерти плода.

К характерным признакам внутриутробной гибели плода следует отнести прекращение роста или уменьшение размеров головки и туловища плода при динамическом наблюдении. Если исследование производится через небольшой промежуток времени после гибели плода (не более 2 дней), то его контур в некоторых случаях становится даже более четким. Нередко вследствие пропитывания подкожно-жировой клетчатки околоплодными водами появляется двойной контур головки плода. На 4—5-й день может отмечаться исчезновение срединных структур мозга. В дальнейшем наблюдается деформация головки, смещение костей черепа и уменьшение размеров грудной клетки и живота. Туловище и позвоночник плода в этих случаях определяются с трудом.

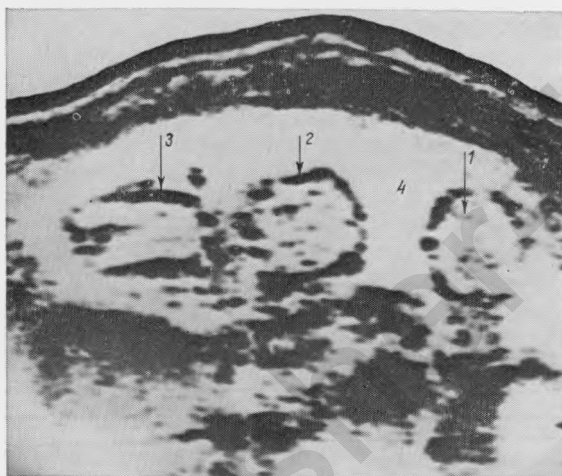
Если плод погибает в ранние сроки беременности и до момента исследования проходит довольно большой промежуток времени (более 1½ нед), то его контуры нередко становятся неразличимыми. При этом неразвивающаяся беременность может быть принята за пузырный занос или новообразование матки.

Плацента в первые дни после внутриутробной гибели плода обычно не претерпевает сколько-нибудь заметных изменений. Однако, если плод погибает вследствие внутриутробной инфекции, в плаценте нередко выявляются множественные точечные эхо-структуры.



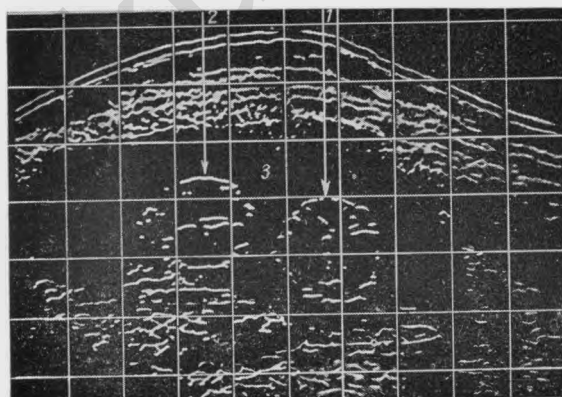
*Рис. 162.*  
Беременность 14—15 нед.  
Двойня. Контуры пло-  
дов четко не визуализи-  
руются. О многоплодной  
беременности свидетель-  
ствует наличие двух от-  
дельно расположенных  
плацент (поперечное  
сканирование).

1 — плацента одного плода;  
2 — плацента другого пло-  
да; 3 — воды.



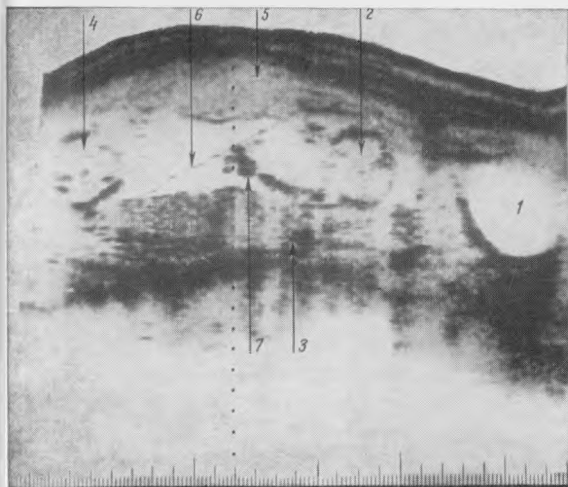
*Рис. 163.*  
Беременность 16 нед.  
Двойня (продольное  
сканирование).

1 — головка первого плода;  
2 — головка второго плода;  
3 — туловище второго пло-  
да; 4 — воды.



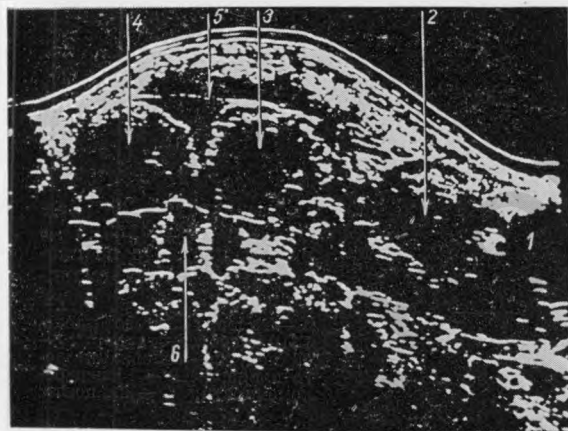
*Рис. 164.*  
Беременность 17 нед.  
Двойня (продольное  
сканирование).

1 — головка первого плода;  
2 — головка второго плода;  
3 — воды.



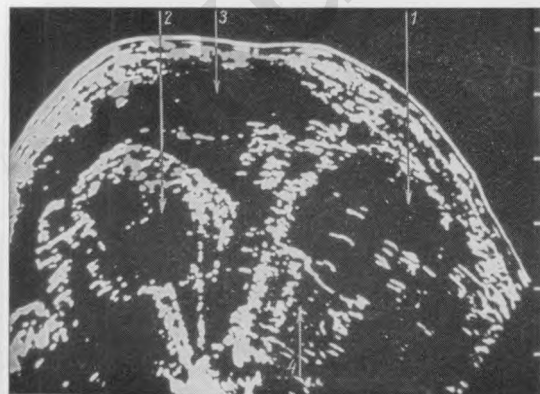
*Рис. 165.*  
Беременность 20—21 нед.  
Двуяйцевая двойня  
(продольное сканирование).

1 — мочевого пузыря; 2 — грудная клетка первого плода; 3 — плацента первого плода; 4 — грудная клетка второго плода; 5 — плацента второго плода; 6 — плодные оболочки; 7 — ручка плода.




*Рис. 166.*  
Беременность 26 нед.  
Двуяйцевая двойня  
(продольное сканирование).

1 — мочевого пузыря; 2 — туловище первого плода; 3 — головка первого плода; 4 — головка второго плода; 5 — плацента одного плода; 6 — плацента второго плода.

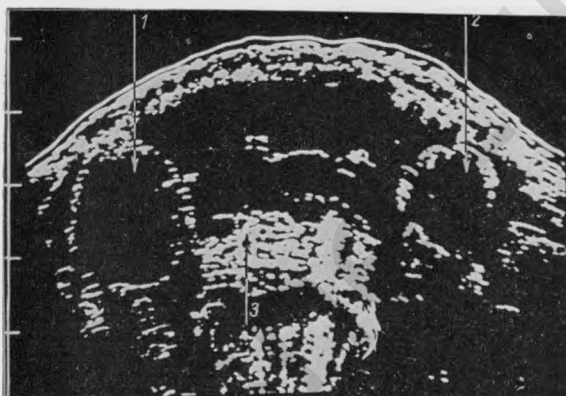


*Рис. 167.*  
Беременность 29 нед.  
Двуяйцевая двойня (поперечное сканирование).

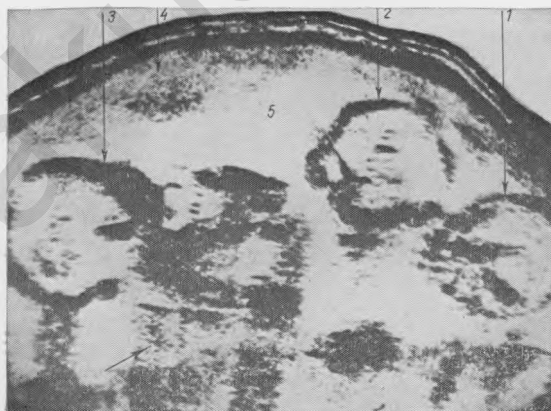1 — живот одного плода; 2 — грудь второго плода; 3 — плацента одного плода; 4 — плацента второго плода.



*Рис. 168.*  
Беременность 40 нед.  
Двойня (поперечное  
сканирование).  
1 — живот плода; 2 — по-  
звоночник; 3 — головка  
второго плода; 4 — плацен-  
та.



*Рис. 169.*  
Беременность 20 нед.  
Двойня. Отставание в  
развитии одного из пло-  
дов (поперечное скани-  
рование).  
1 — головка одного плода,  
БПР соответствует 19—  
20 нед; 2 — головка второ-  
го плода, БПР — 16 нед бе-  
ременности; 3 — плацента.



*Рис. 170.*  
Беременность 22—23 нед.  
Тройня (продольное  
сканирование).  
1 — головка первого плода;  
2 — головка второго плода;  
3 — головка третьего пло-  
да; 4 — плацента; 5 — во-  
ды.



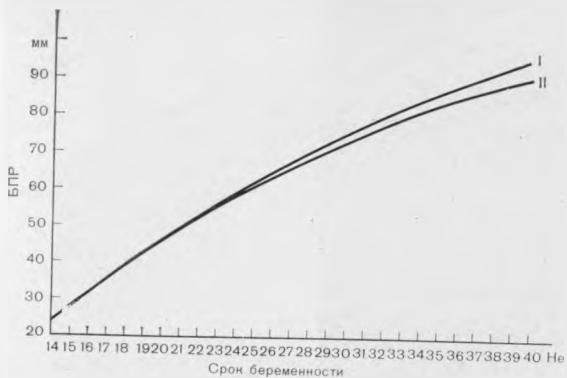


Рис. 171.  
Динамика роста БПР  
головки при одноплод-  
ной (I) и многоплодной  
(II) беременности.




Рис. 172.  
Беременность 18 нед.  
Многоводие (продоль-  
ное сканирование).

1 — передняя брюшная  
стенка; 2 — головка плода;  
3 — воды; 4 — плацента.

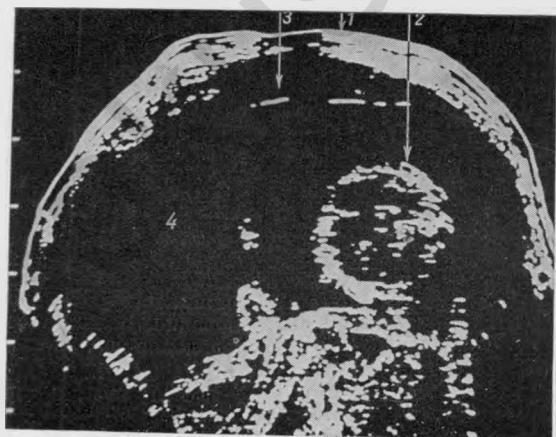
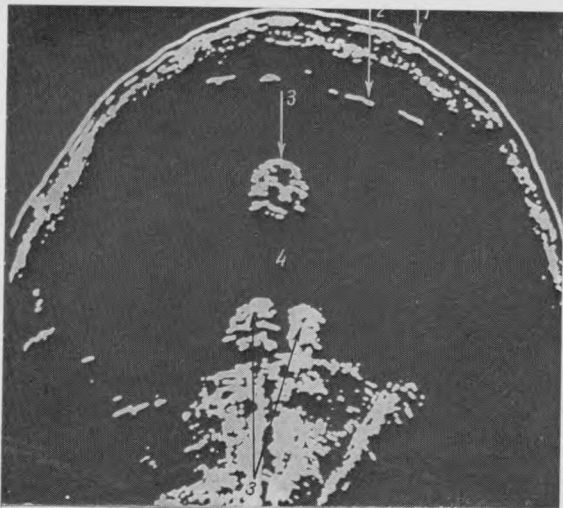
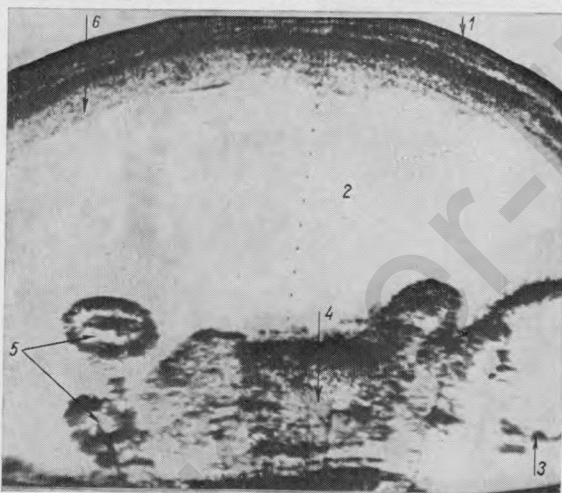

Рис. 173.  
Беременность 24 нед.  
Многоводие (поперечное  
сканирование).

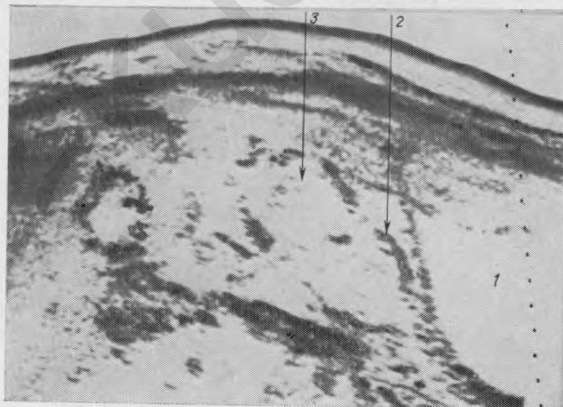
1 — передняя брюшная  
стенка; 2 — живот плода;  
3 — плацента; 4 — воды.



*Рис. 174.*  
Беременность 25 нед.  
Многоводие (поперечное  
сканирование).  
1 — передняя брюшная  
стенка; 2 — плацента; 3 —  
конечности; 4 — воды.



*Рис. 175.*  
Беременность 27 нед.  
Резко выраженное мно-  
говодие (продольное  
сканирование).  
1 — передняя брюшная  
стенка; 2 — воды; 3 — го-  
ловка плода; 4 — тулови-  
ще; 5 — конечности; 6 —  
плацента.



*Рис. 176.*  
Беременность 16 нед.  
Маловодие. Излитие вод  
(продольное сканирова-  
ние).  
1 — мочевой пузырь; 2 —  
голова; 3 — туловище пло-  
да.

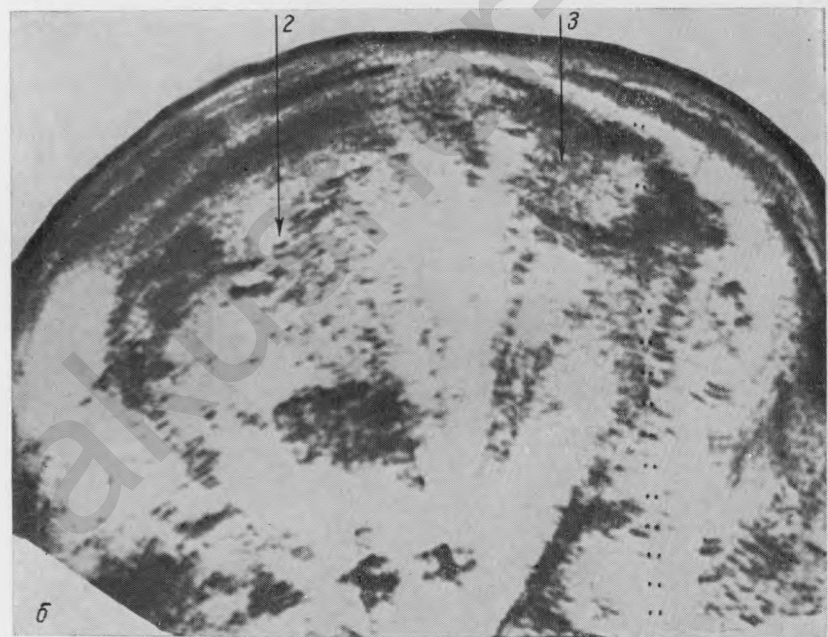
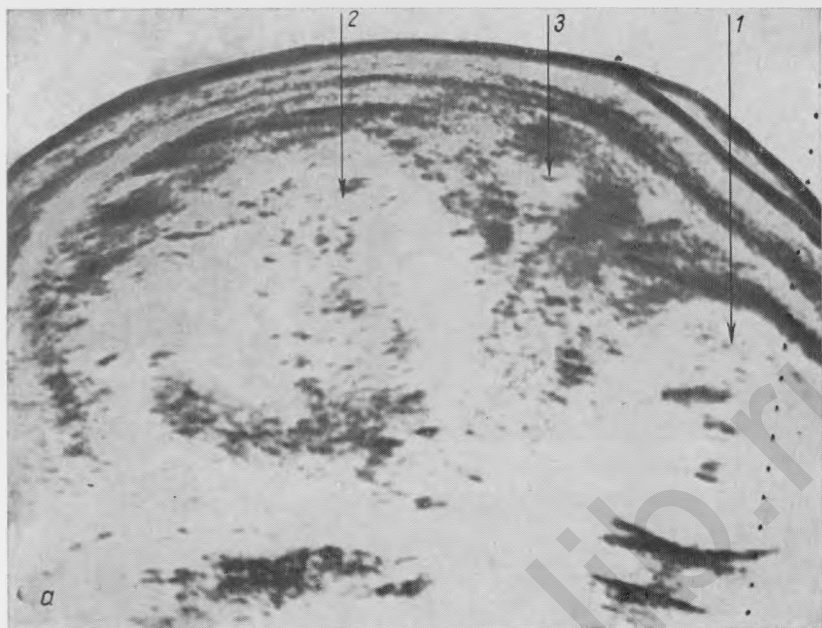
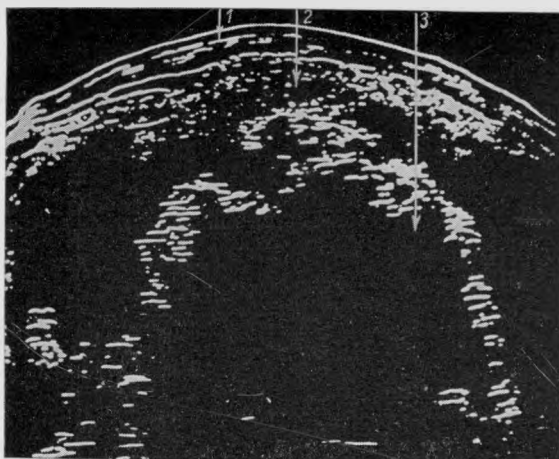


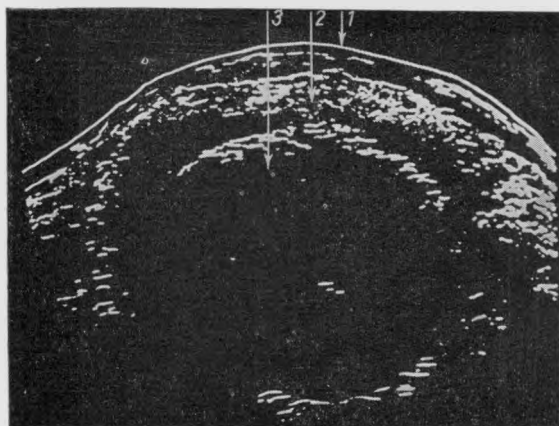
Рис. 177а.  
Беременность 39 нед. Маловодие (продольное сканирование).  
1 — головка; 2 — туловище; 3 — конечность плода.

Рис. 177б.  
Поперечное сканирование.

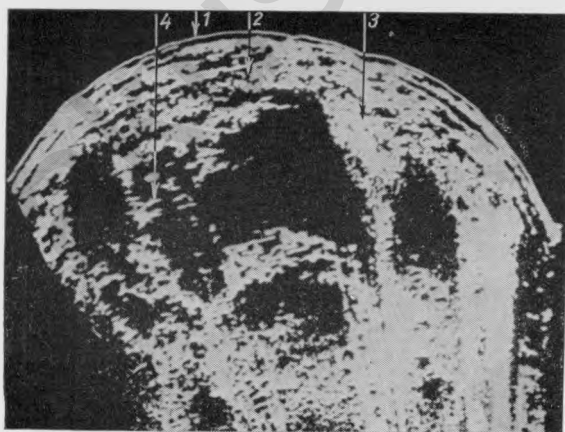Обозначения те же, что на рис. 177а.



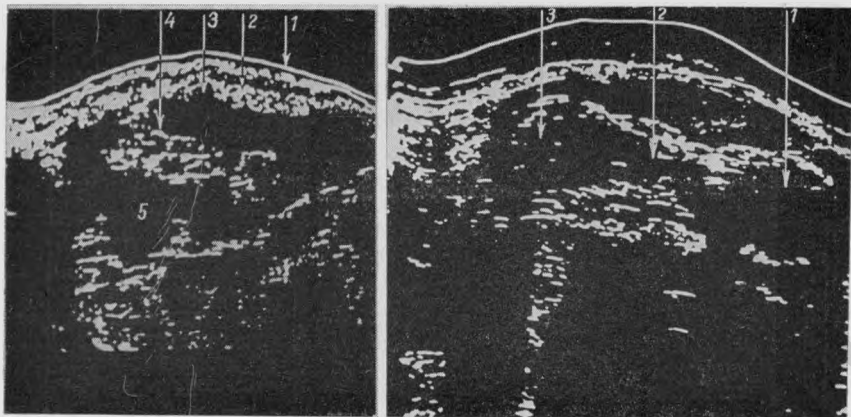
*Рис. 178.*  
Беременность 38 нед.  
Полноценный рубец на матке после корпорального кесарева сечения (поперечное сканирование).  
1 — передняя брюшная стенка; 2 — рубец на матке; 3 — плод.



*Рис. 179.*  
Беременность 39 нед.  
Неравномерность рубца на матке после корпорального кесарева сечения (поперечное сканирование).  
1 — передняя брюшная стенка; 2 — рубец на матке; 3 — головка плода.

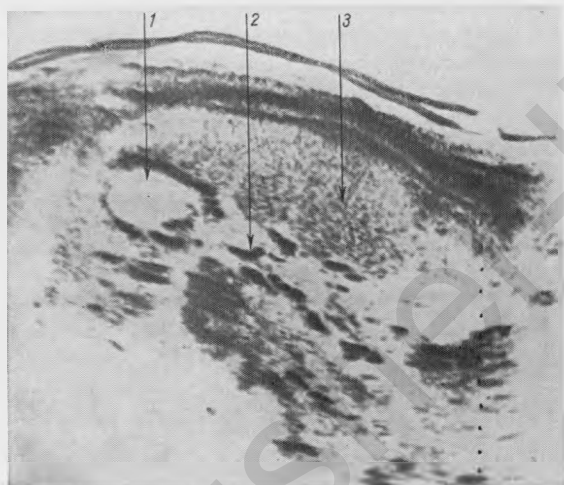


*Рис. 180.*  
Беременность 37 нед.  
Спаечный процесс после корпорального кесарева сечения. О спаечном процессе свидетельствует появление в области рубца аморфных конической формы эхо-структур, обусловленных наличием содержащего газ кишечника (поперечное сканирование).  
1 — передняя брюшная стенка; 2 — мышца матки; 3 — аморфные эхо-структуры; 4 — плод.




*Рис. 181.*  
Беременность 37 нед.  
Полное расхождение  
рубца на матке после  
корпорального кесарева  
сечения (поперечное  
сканирование).

1 — передняя брюшная  
стенка; 2 — мышца матки;  
3 — неполноценность руб-  
ца; 4 — конечность плода;  
5 — воды.



*Рис. 182.*  
Беременность 19 нед.  
Мертвый плод. Коллапс  
грудной клетки плода  
(продольное сканирова-  
ние).

1 — головка; 2 — грудь; 3 —  
живот плода.

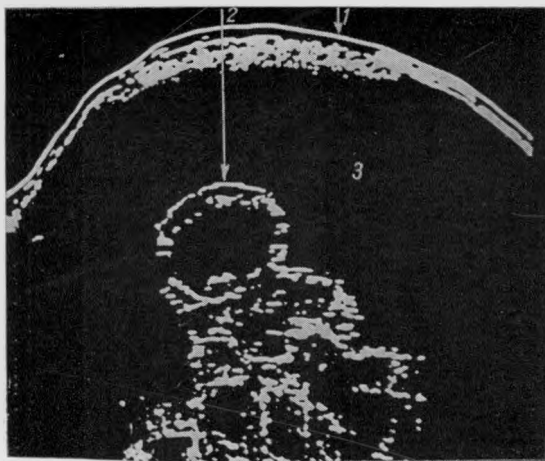


*Рис. 183.*  
Беременность 21 нед.  
Мертвый плод. Коллапс  
головки и туловища.  
Увеличение толщины и  
повышение структурно-  
сти плаценты.

1 — головка; 2 — туловище  
плода; 3 — плацента.

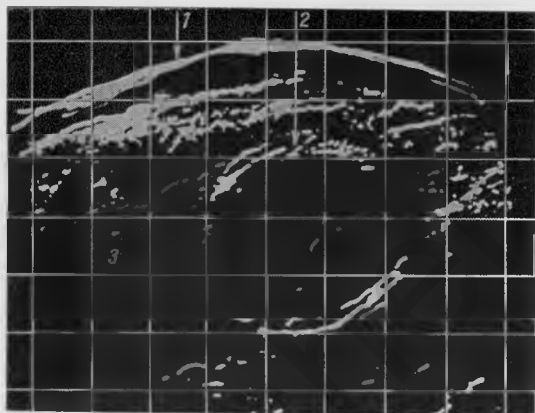
*Рис. 184.*  
Беременность 25 нед.  
Мертвый плод. Тулови-  
ще плода не определяется  
(продольное сканиро-  
вание).

1 — головка плода.



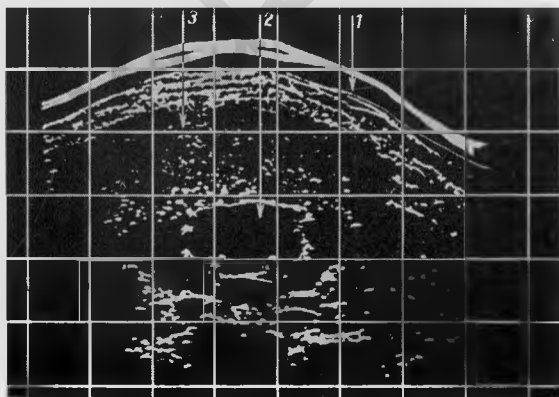
*Рис. 185.*  
Беременность 22 нед.  
Мертвый плод, двойной  
контур головки плода.  
Многоводие (поперечное  
сканирование).

1 — передняя брюшная  
стенка; 2 — головка плода;  
3 — воды.



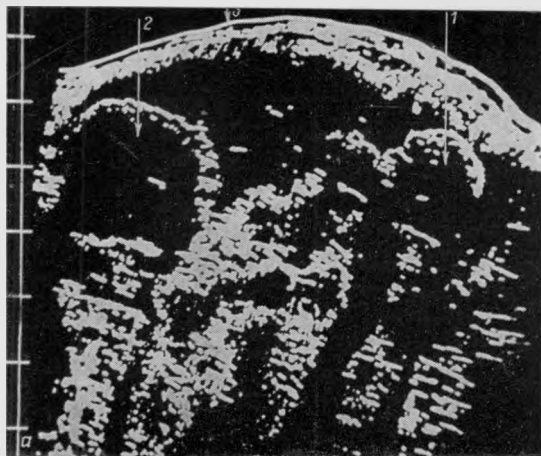*Рис. 186.*  
Беременность 38 нед.  
Мертвый плод, двойной  
контур головки (попе-  
речное сканирование).

1 — передняя брюшная  
стенка; 2 — головка; 3 —  
воды.



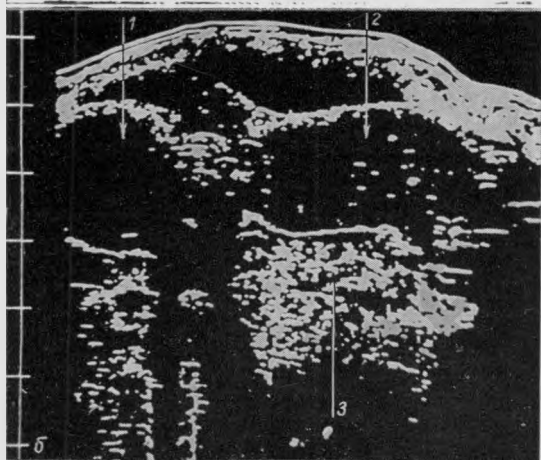
*Рис. 187.*  
Беременность 25 нед.  
Мертвый плод, дефор-  
мация головки плода  
(поперечное сканирова-  
ние).

1 — передняя брюшная  
стенка; 2 — головка; 3 —  
плацента.



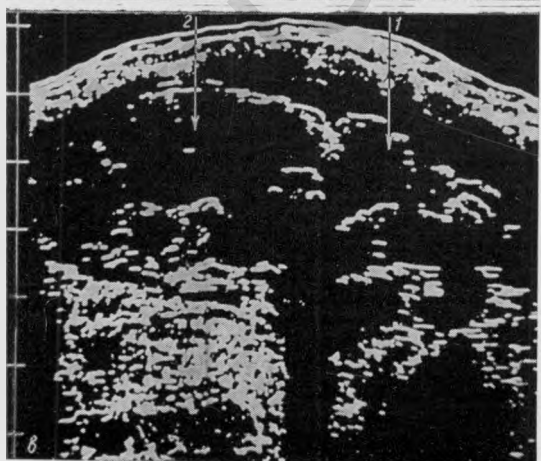
*Рис. 188а.*  
Беременность 25 нед.  
Двойня. Внутриутробная гибель одного из плодов (поперечное сканирование).

1 — головка мертвого плода, БПР 4,6 см; 2 — головка живого плода, БПР 6,1 см; 3 — передняя брюшная стенка.



*Рис. 188б.*  
То же наблюдение, что на рис. 188а. Нормально развивающийся плод. Тазовое предлежание плода (продольное сканирование).

1 — головка; 2 — туловище плода; 3 — плацента.



*Рис. 188в.*  
То же наблюдение, что на рис. 188б. Мертвый плод. Головное предлежание.

1 — головка; 2 — туловище плода.

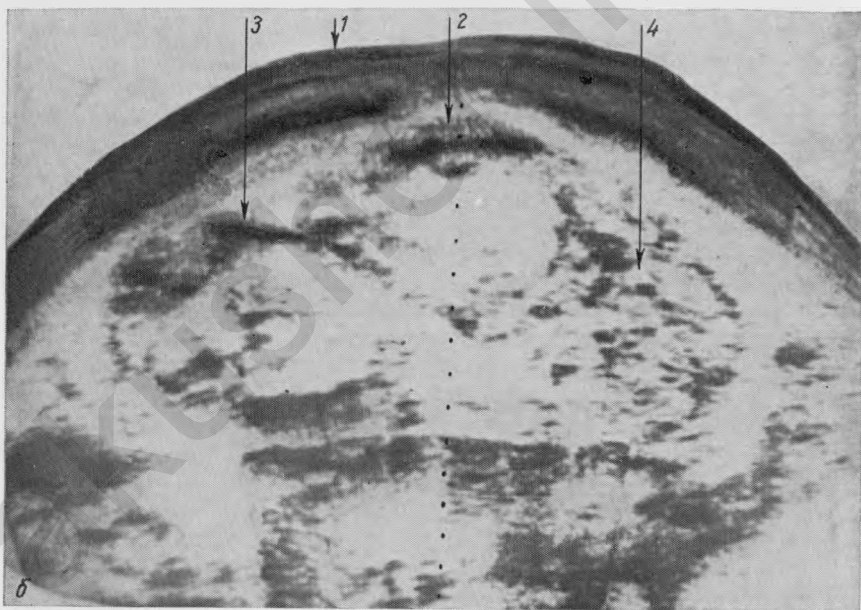
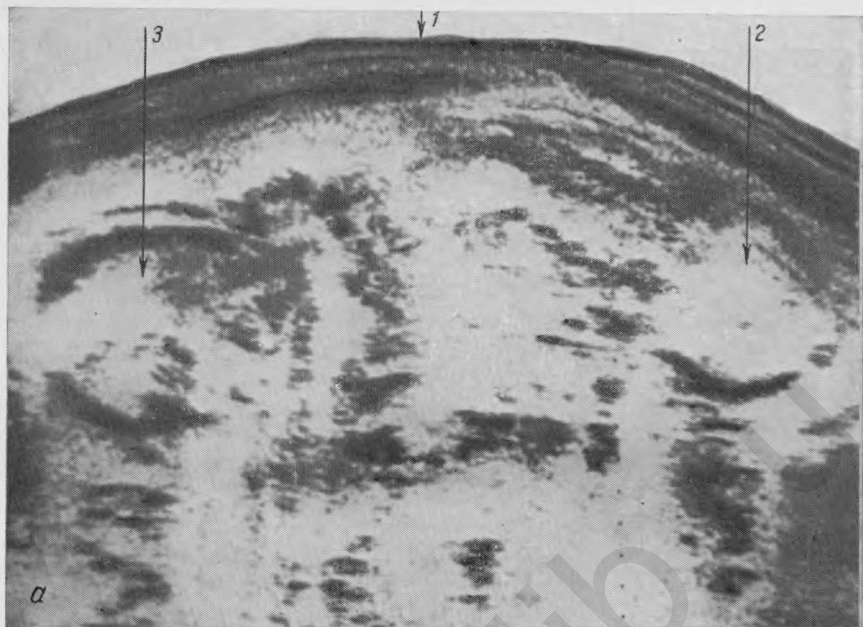


Рис. 189а.

Двойня. Внутриутробная гибель обоих плодов. Деформация головок, туловище определяется с трудом, позвоночник не выявляется (продольное сканирование).

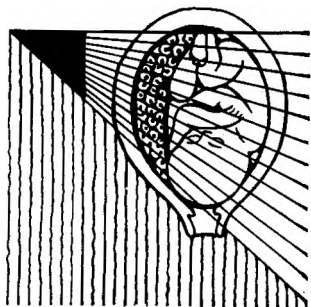
1 — передняя брюшная стенка; 2 — головка первого плода; 3 — головка второго плода.

Рис. 189б.

То же наблюдение, что на рис. 189а (поперечное сканирование).

1 — передняя брюшная стенка; 2 — туловище первого плода; 3 — туловище второго плода; 4 — плацента.





## 7 глава

# Ультразвуковая плацентография

С внедрением в клиническую практику ультразвука появилась возможность получить точное представление о локализации, размерах и структуре плаценты. Ультразвуковая плацентография по своей информативности значительно превосходит термографию, рентгенографию и радиоизотопные методы исследования [Cogen et al., 1977].

В конце первого триместра беременности, при исследовании с использованием серой шкалы, плацента выявляется как образование с множественными мелкозернистыми внутренними структурами, ограниченное с одной стороны стенкой матки и с другой — полостью амниона. По мере прогрессирования беременности внутренние структуры несколько увеличиваются в размерах, что одновременно сочетается с некоторым уменьшением их акустической плотности.

После 20 недель беременности плацента становится более однородной и в ряде случаев к 28—30 нед она почти полностью освобождается от внутренних эхо-структур. В этот период по своим акустическим характеристикам она может приближаться к внутренней структуре почки. К концу беременности вновь отмечается некоторое увеличение структурности плаценты.

Иногда в последние недели беременности в области наружной поверхности плаценты можно видеть слой повышенной акустической плотности, появление которого, как показывают морфологические исследования, обусловлено отложением фибрина.

В некоторых случаях в III триместре беременности при использовании датчика в 3,5—5 МГц удается определить отдельные

доли и межворсинчатые пространства плаценты. Последние представляют собой округлой или овальной формы образования размером 0,5—2 см.

Иногда при расположении плаценты на передней стенке матки можно выявить место прикрепления сосудов пуповины.

При использовании бистабильного метода в конце I триместра беременности плацента имеет вид эхопозитивного образования губчатой структуры. В процессе прогрессирования беременности внутренние структуры плаценты постепенно исчезают и к 26—29 нед беременности она становится почти полностью эхоегативной.

В эти и более поздние сроки беременности внутренняя граница плаценты изображается в виде прерывистого или непрерывного линейного эхо. Наиболее четкое ее изображение удается получить только в тех случаях, когда ультразвуковой пучок направлен строго перпендикулярно к пластинке хориона.

В большинстве наблюдений плацента изображается в виде полумесяца, т. е. имеет выпукло-вогнутую форму. Однако нередко ее форма бывает плоско-выпуклой или двояковыпуклой.

В основном плацента располагается на передней или задней поверхности матки с переходом на одну из боковых стенок. В более редких случаях она локализуется строго на передней или задней стенке. В единичных наблюдениях она располагается в дне или выявляется ее предлежание.

Локализация плаценты оказывает существенное влияние на положение плода. В частности, при ее расположении в дне матки тазовое предлежание в конце беременности выявлено у 24% плодов. При предлежании плаценты тазовое предлежание установлено у 20% женщин.

Поскольку грудная клетка и живот плода почти всегда располагаются напротив плаценты, то при ее локализации на передней стенке матки в значительном числе наблюдений отмечается возникновение заднего вида. По этим же причинам расположение плаценты строго на передней или задней стенке матки в отдельных случаях может способствовать высокому прямому стоянию стреловидного шва.

Выявление локализации плаценты на передней, боковых стенках матки или в области дна не представляет каких-либо сложностей. Однако если она располагается на задней стенке матки, то при определении ее локализации возможны определенные трудности. Это обусловлено потерей ультразвуковой энергии вследствие частичного ее поглощения и отражения расположенными выше крупными частями тела плода. Осуществляемое в этих случаях сканирование со стороны грудной клетки, живота и конечностей плода значительно облегчает ее визуализацию.

Наибольшие трудности в определении расположения плаценты возникают при ее локализации на задней стенке матки в сочетании с уменьшением объема околоплодных вод. В этих случаях при использовании бистабильного метода место нахождения пла-

Таблица 11

Толщина плаценты в различные сроки беременности

Срок беременности, нед.	Толщина плаценты, мм	Срок беременности, нед.	Толщина плаценты, мм
7	10,89	24	25,37
8	11,74	25	26,22
9	12,59	26	27,07
10	13,44	27	27,92
11	14,29	28	28,78
12	15,14	29	29,63
13	16,00	30	30,48
14	16,85	31	31,33
15	17,70	32	32,18
16	18,55	33	33,04
17	19,40	34	33,89
18	20,26	35	34,74
19	21,11	36	35,59
20	21,96	37	35,22
21	22,81	38	34,94
22	23,66	39	34,65
23	24,52	40	34,37

центы определяется либо методом исключения, либо по увеличению расстояния между задней стенкой матки и туловищем плода.

Точность определения локализации плаценты при использовании бистабильного метода составляет 97,6% и серой шкалы — 99,2%. Важная информация может быть получена на основании измерения толщины плаценты.

Анализ полученных нами данных показал, что при физиологически протекающей беременности толщина плаценты постепенно увеличивается от 1,09 см в 7 нед беременности до 3,59 см к 36 нед. К концу беременности ее толщина обычно несколько уменьшается (табл. 11).

Установлена четкая зависимость между толщиной плаценты и сроком беременности. В сроках от 7 до 36 нед эта зависимость может быть описана при помощи следующего уравнения:

$$P_0 = 0,852 \times W + 4,928$$

и после 36 нед  $P'_0 = 44,82 - 0,283 \times W$ ,  
где  $P_0$  — толщина плаценты (мм).

Верхняя граница нормальной толщины плаценты может быть описана при помощи следующих уравнений:

$$P_1 = 1,09 \times W + 6,76 \text{ (до 36 нед) и}$$

$$P'_1 = 55 - 0,25 \times W \text{ (после 36 нед).}$$

Увеличение толщины плаценты, выходящее за пределы  $P_1$  и  $P'_1$ , наиболее часто наблюдается при тяжелой и средней тяжести гемолитической болезни плода, хорионамнионите (плацентите), сахарном диабете.

Для определения нижней границы нормальной толщины плаценты могут быть использованы следующие уравнения:

$$P_1 = 0,72 \times W + 2,28 \text{ (до 36 нед.) и}$$
$$P'_1 = 41,41 - 0,367 \times W \text{ (после 36 нед.)}$$

Уменьшение толщины плаценты, выходящее за пределы вычисленных по этим уравнениям величин, наблюдается при резко выраженном многоводии и многоплодной беременности.

В отдельных наблюдениях уменьшение плаценты свидетельствует об истинной ее гипоплазии. В этих случаях у многих детей при рождении выявляются признаки гипотрофии; отмечается повышенная перинатальная смертность.

Особенно большое значение приобретает эхография в диагностике предлежания плаценты. Для установления расположения шейки матки исследование необходимо осуществлять при хорошо наполненном мочевом пузыре. Однако даже при этом условии точное определение шейки матки и особенно ее внутреннего зева представляет значительные трудности.

В большинстве случаев внутренний зев располагается приблизительно посредине условной линии, проведенной перпендикулярно от места крутого перехода задней в верхнюю стенку мочевого пузыря к задней стенке матки.

При наличии определенного опыта обычно не возникает значительных сложностей в диагностике полного предлежания плаценты, а также в тех случаях, когда она перекрывает внутренний зев со стороны передней стенки матки. В то же время при локализации плаценты на задней стенке матки нередко в ее определении возникают трудности в связи со значительным поглощением и отражением ультразвуковых волн предлежащей головкой плода. Тем не менее при тщательном ультразвуковом сканировании в большинстве наблюдений удается выявить край плаценты и тем самым установить или исключить ее предлежание.

В некоторых случаях предлежание плаценты может быть установлено на основании увеличения расстояния между задней стенкой матки и головкой плода до 2 см и более. Отсутствие уменьшения этого расстояния при надавливании на головку плода рукой со стороны передней брюшной стенки служит дополнительным признаком, подтверждающим этот диагноз.

Применение эхографии позволило установить, что расположение плаценты не является строго постоянным и она может изменять свое положение в процессе прогрессирования беременности. Наиболее часто это наблюдается при предлежании плаценты.

Причем во всех случаях «миграция плаценты» происходит в сторону дна матки. Это приводит к тому, что плацента (перекрывавшая внутренний зев в ранние сроки беременности) к концу беременности может оказаться расположенной на относительно большом расстоянии от шейки матки.

Причины смещения плаценты в сторону от внутреннего зева недостаточно ясны. Мы полагаем, что это может быть обусловлено как большей скоростью роста тела матки по сравнению с ее нижним сегментом, так и частичной атрофией плацентарной ткани, возникающей, по-видимому, под влиянием специфических протолитических ферментов, выделенных шейкой матки. Высказанные предположения носят гипотетический характер и требуют дальнейшей проверки.

Повторное ультразвуковое исследование при предлежании плаценты необходимо осуществлять через каждые 3—4 нед до окончания беременности или до того момента, пока она не сместится от внутреннего зева шейки матки на расстояние, превышающее 2 см.

Эхография может помочь в диагностике преждевременной отслойки нормально расположенной плаценты. При наличии этой патологии между плацентой, оболочками и стенкой матки обнаруживаются эхонегативные пространства, свидетельствующие о скоплении крови. Если отслоившийся участок имеет небольшие размеры и нет препятствия к оттоку крови, то на всем протяжении от плаценты до внутреннего зева может выявляться небольших размеров линейное негативное эхо. В тех случаях, когда нет свободного оттока крови или отслоившийся участок занимает относительно небольшую площадь, между плацентой и стенкой матки удается обнаружить ретроплацентарную гематому, которая обычно имеет вид уплощенного эхонегативного овоида. При обширной отслойке создается впечатление, что матка состоит как бы из двух полостей, разделенных плацентой, по одну сторону которой определяются околоплодные воды и части плода, по другую — скопление крови.

Сформировавшийся сгусток крови выявляется с трудом. Иногда он может быть установлен только на основании увеличения толщины плаценты (плацента + сгусток крови). Если сгусток крови располагается под оболочками, то он может быть ошибочно принят за добавочную долю плаценты.

В тех случаях, когда отслаивается небольшой участок плаценты, прогноз беременности благоприятный. При повторном эхографическом исследовании обычно не выявляется патологических изменений между плацентой и стенкой матки. Однако если отслойка приводит к образованию сгустка, то в последующем на этом месте может обнаруживаться атрофия плацентарной ткани.

Эхография позволяет диагностировать некоторые другие патологические изменения плаценты. В последние недели беременности иногда удается

установить кальциноз плаценты. Первоначально он обнаруживается в виде отдельных хаотически разбросанных небольших включений (повышенной акустической плотности), расположенных в паренхиме плаценты. Затем кальциноз выявляется на наружной поверхности материнской стороны плаценты. В последующем он распространяется на плацентарные перегородки, в связи с чем плацента принимает четко выраженное дольчатое строение. Такой вид плаценты свидетельствует о преждевременном ее созревании. Следует отметить, что в значительном числе наблюдений кальциноз сочетается с уменьшением объема околоплодных вод, которые нередко оказываются окрашенными меконием.

В некоторых случаях удается визуализировать кисты плаценты. Они представляют собой четко очерченные округлой или овальной формы эхонегативные образования с гладкой внутренней поверхностью. Кисты, которые встречаются на плодовой стороне плаценты, образуются за счет кровоизлияний, перерождения соединительной ткани, размягчения инфарктов и дегенеративных изменений лангансового слоя. В ряде случаев можно наблюдать кисты водной оболочки плаценты. Они располагаются на плацентарном конце пуповины и идентичны кистам пуповины.

Небольшое, даже множественные, кисты плаценты не оказывают заметного влияния на развитие плода. Однако большие кисты вследствие сдавления плацентарной ткани могут приводить к ее атрофии и в связи с этим к гипотрофии и внутриутробной гибели плода.

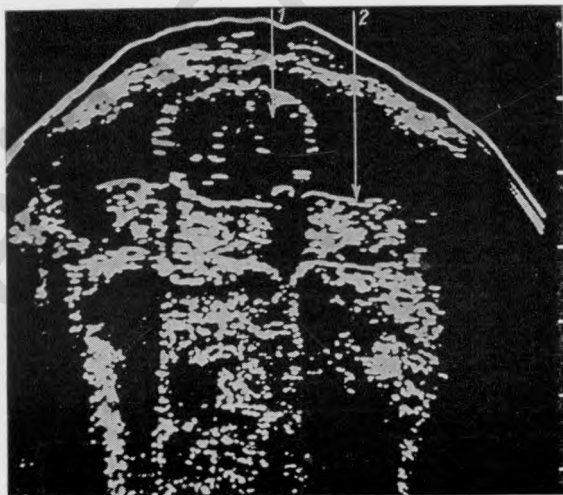
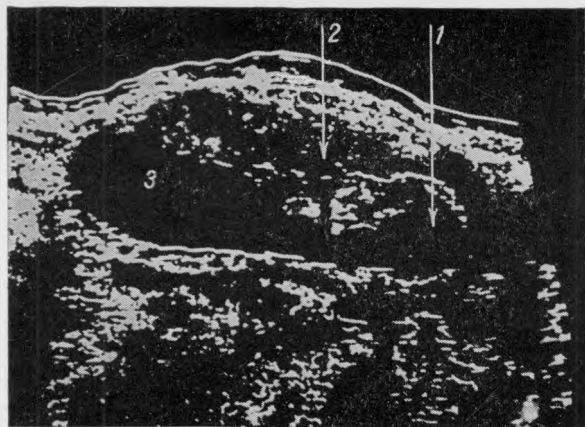


Рис. 190.

Беременность 19 нед.  
Плацента на задней  
стенке (поперечное сканирование).

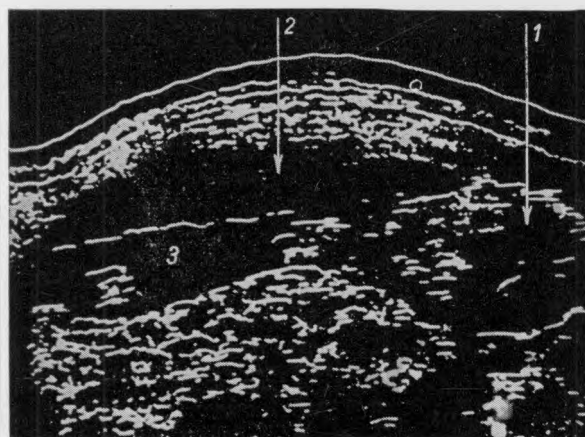
1 — головка; 2 — плацента.



*Рис. 191.*

Беременность 20 нед.  
Плацента на передней  
стенке (продольное ска-  
нирование).

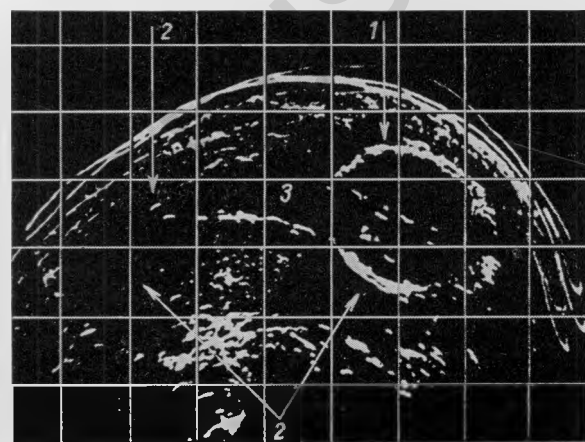
1 — головка; 2 — плацента;  
3 — воды.



*Рис. 192.*

Беременность 24 нед.  
Плацента на передней  
стенке (продольное ска-  
нирование).

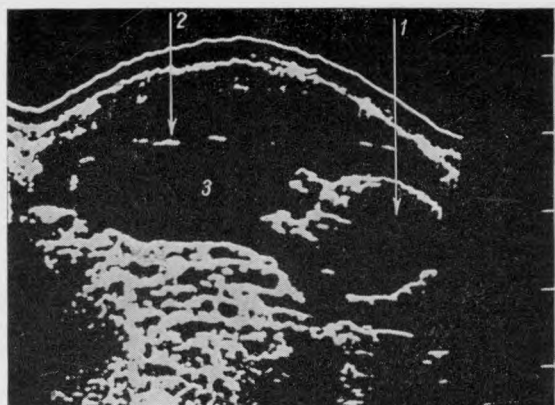
1 — головка; 2 — плацента;  
3 — воды.



*Рис. 193.*

Беременность 24 нед.  
Плацента по задней,  
правой боковой и час-  
тично передней стенке  
(поперечное сканирова-  
ние).

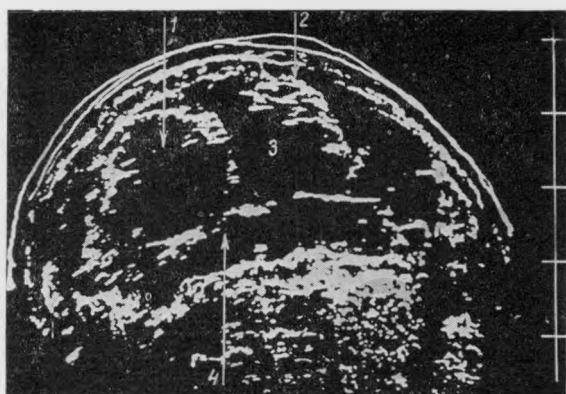
1 — головка; 2 — плацента;  
3 — воды.



*Рис. 194.*

Беременность 25 нед.  
Плацента на передней  
стенке с заходом на дно  
(продольное сканирова-  
ние).

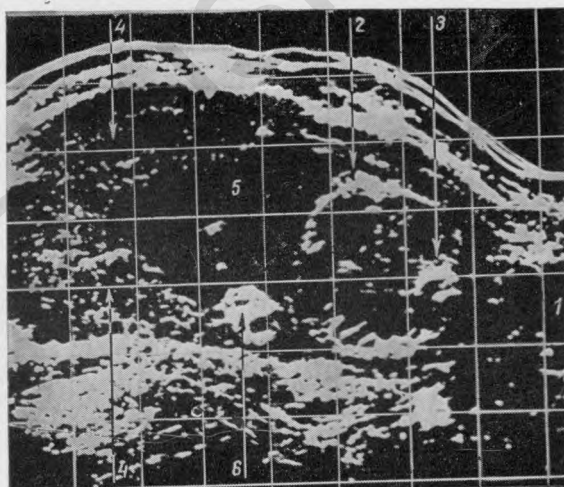
1 — головка; 2 — плацента;  
3 — воды.



*Рис. 195.*

Беременность 26 нед.  
Плацента на задней  
стенке (поперечное ска-  
нирование).

1 — живот плода; 2 — ко-  
нечность; 3 — воды; 4 —  
плацента.



*Рис. 196.*

Беременность 28 нед.  
Плацента в дне. Попе-  
речное положение плода  
(продольное сканирова-  
ние).

1 — мочевой пузырь; 2 —  
живот плода; 3 — позвоноч-  
ник; 4 — плацента; 5 — во-  
ды; 6 — конечность.



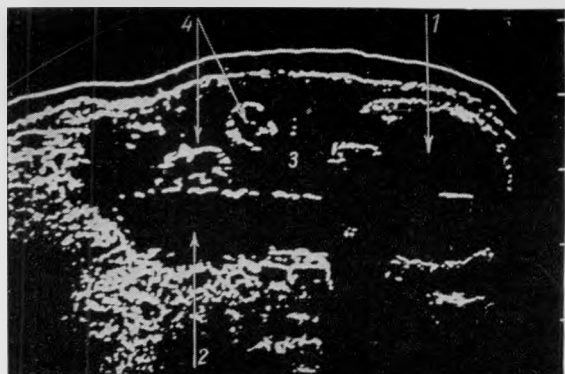


Рис. 197.  
Беременность 34 нед.  
Плацента на задней  
стенке (продольное ска-  
нирование).  
1 — головка; 2 — плацента;  
3 — воды; 4 — конечности.

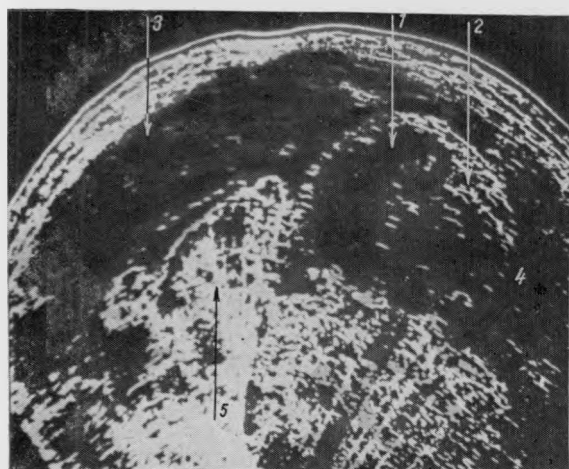


Рис. 198.  
Беременность 38 нед.  
Плацента на передней и  
правой боковой стенке  
(поперечное сканирова-  
ние).  
1 — живот плода; 2 — по-  
звоночник; 3 — плацента;  
4 — воды; 5 — конечность.

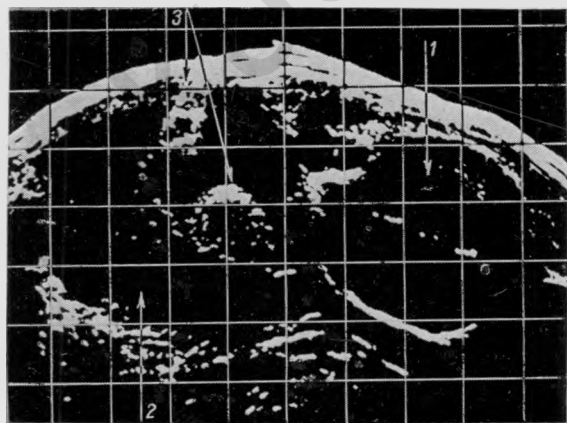


Рис. 199.  
Беременность 40 нед.  
Плацента на задней  
стенке и в дне (продоль-  
ное сканирование).  
1 — головка; 2 — плацента;  
3 — конечности.

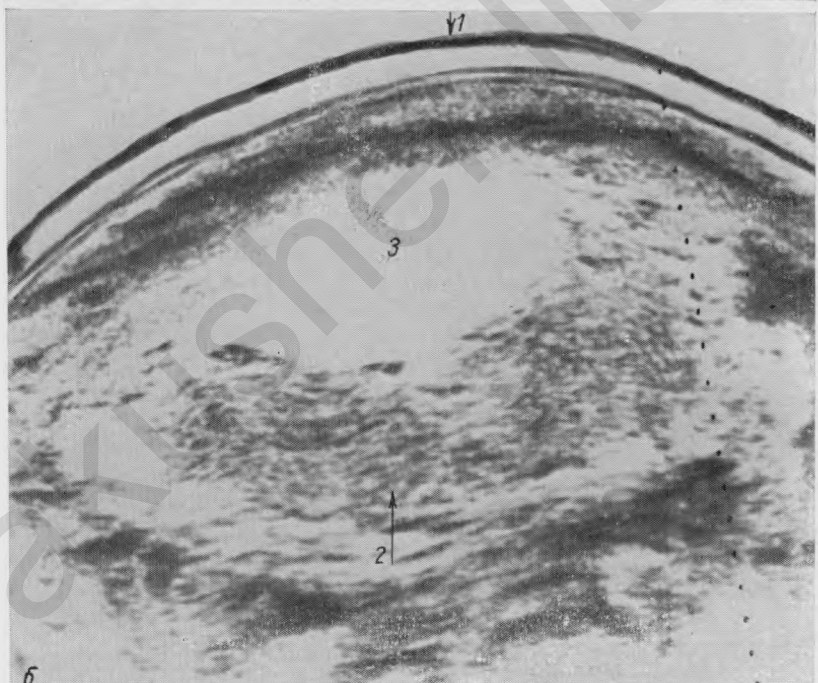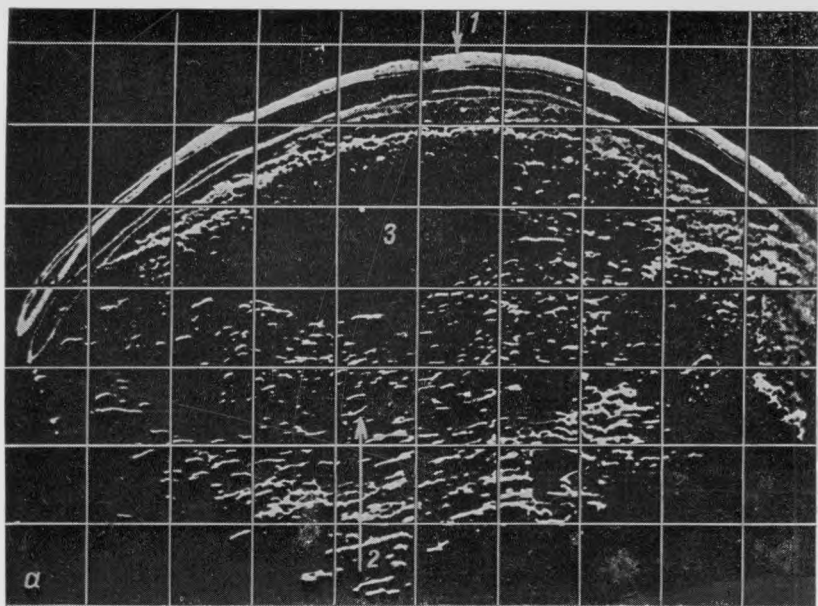
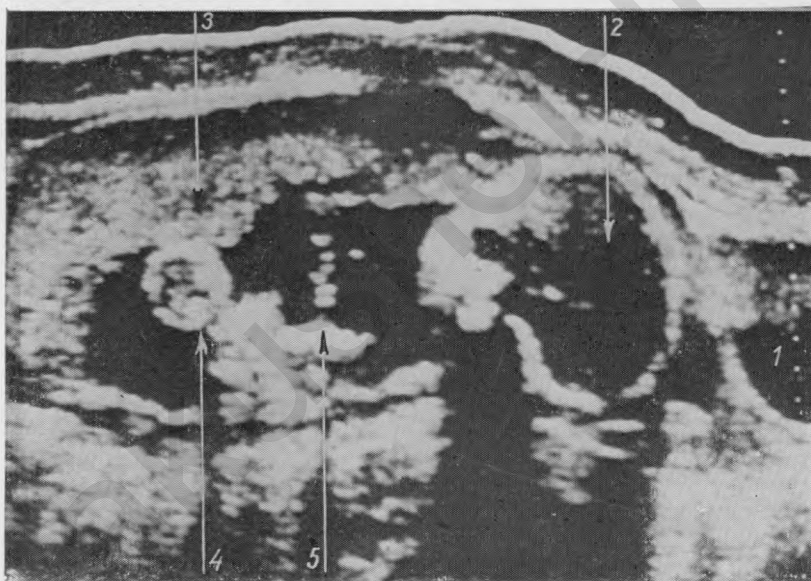
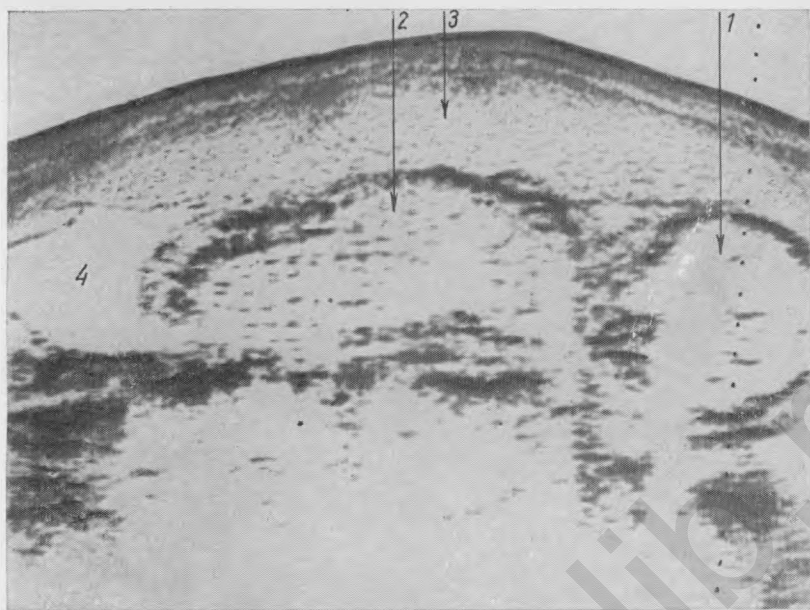


Рис. 200а.  
 Беременность 27 нед. Плацента в дне и на задней стенке (поперечное скапирование, бистабильный метод).

1 — передняя брюшная стенка; 2 — плацента; 3 — воды.

Рис. 200б.

То же наблюдение, что на рис. 200а. Серая шкала.



*Рис. 203.*

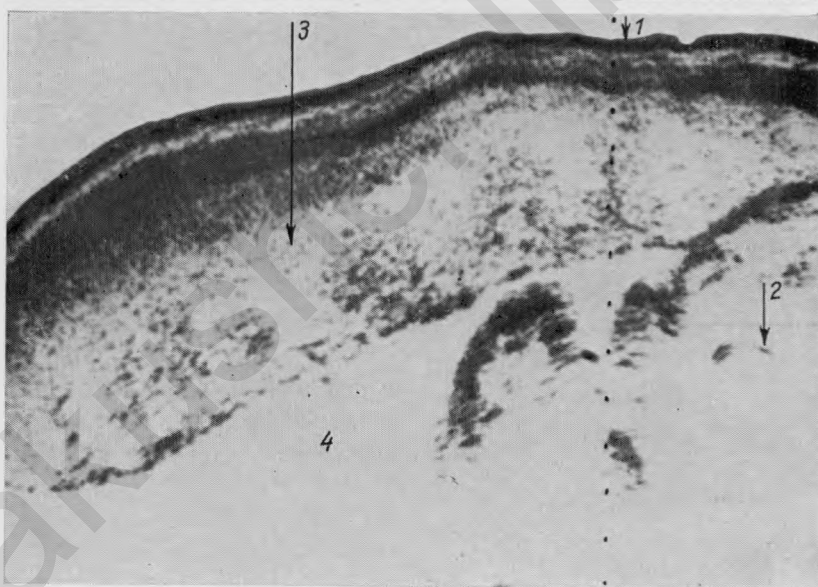
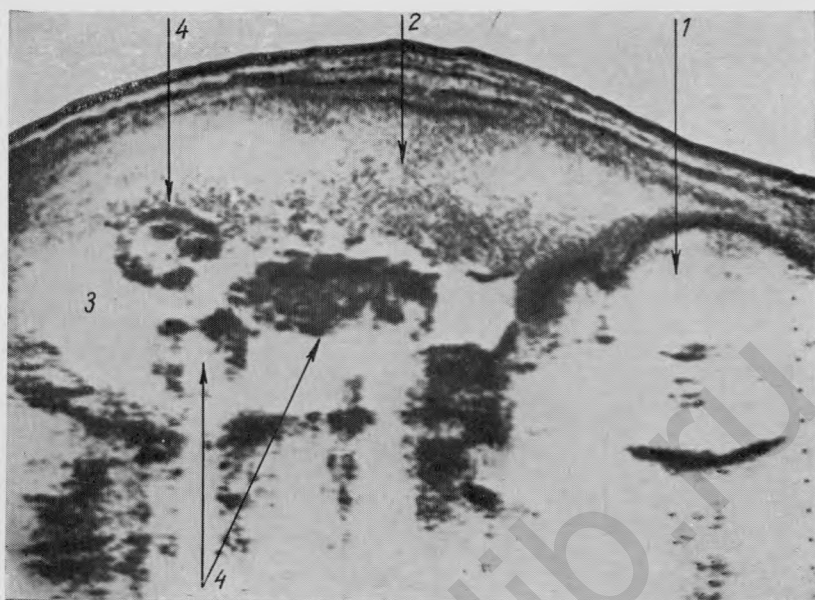
Беременность 32 нед. Плацента на передней стенке (продольное сканирование).

1 — головка; 2 — туловище; 3 — плацента; 4 — воды.

*Рис. 202.*

Беременность 28 нед. Плацента на передней стенке и в дне (продольное сканирование).

1 — мочевой пузырь; 2 — головка; 3 — плацента; 4 — конечность; 5 — пуповина.



*Рис. 203.*

Беременность 32 нед. Плацента на передней стенке (продольное сканирование).

1 — головка; 2 — плацента; 3 — воды; 4 — конечности.

*Рис. 204.*

Беременность 34 нед. Дольчатость плаценты (датчик 3,5 МГц) (поперечное сканирование).

1 — передняя брюшная стенка; 2 — туловище плода; 3 — плацента; 4 — воды.

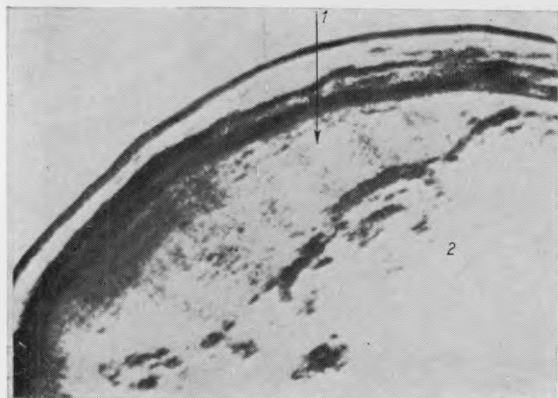

Рис. 205.  
Беременность 35 нед.  
Дольчатость плаценты  
(датчик 3,5 МГц (поперечное сканирование)).  
1 — плацента; 2 — воды.

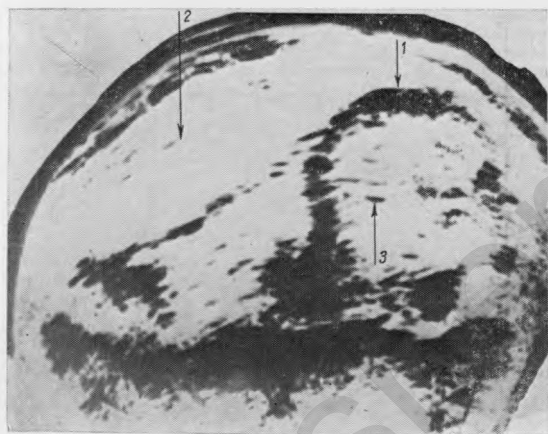


Рис. 206.  
Беременность 40 нед.  
Почти полная эхонегативность плаценты (датчик 1 МГц).  
1 — живот плода; 2 — плацента; 3 — пупочная вена.

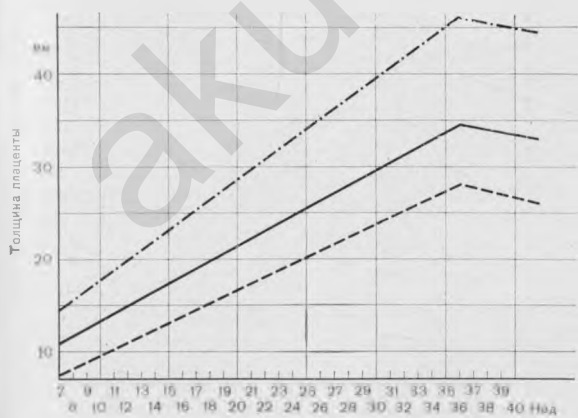
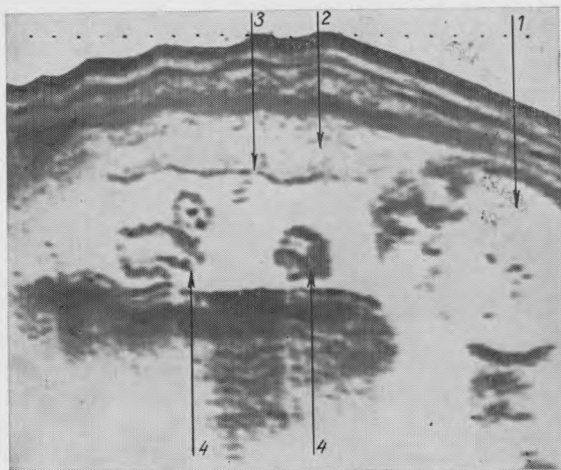
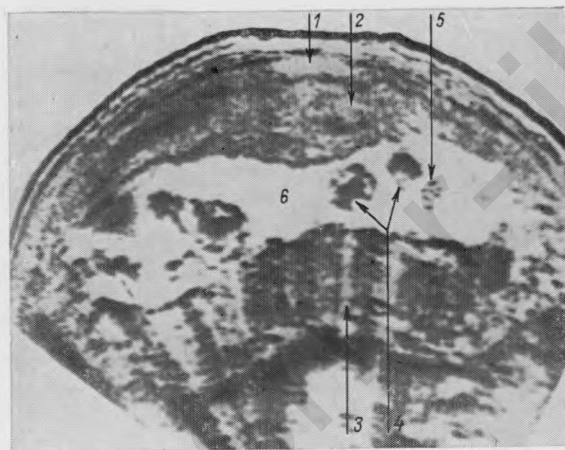


Рис. 207.  
Динамика изменения  
толщины плаценты во  
время беременности (—  
— верхняя граница тол-  
щины плаценты; — — —  
нижняя).



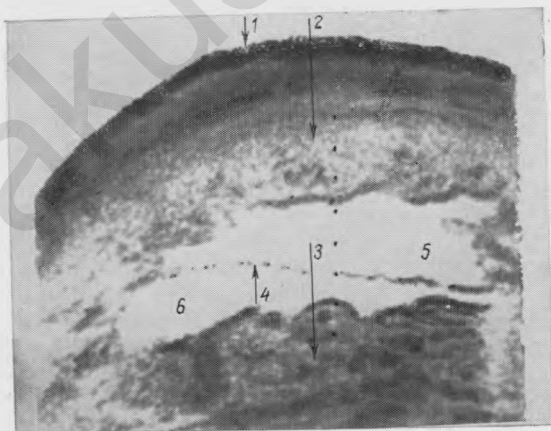
*Рис. 208.*  
Беременность 30 нед.  
Плацента на передней  
стенке. Видно место от-  
хождения пуповины от  
плаценты (продольное  
сканирование).

1 — головка; 2 — плацента;  
3 — место отхождения пу-  
повины; 4 — конечности.



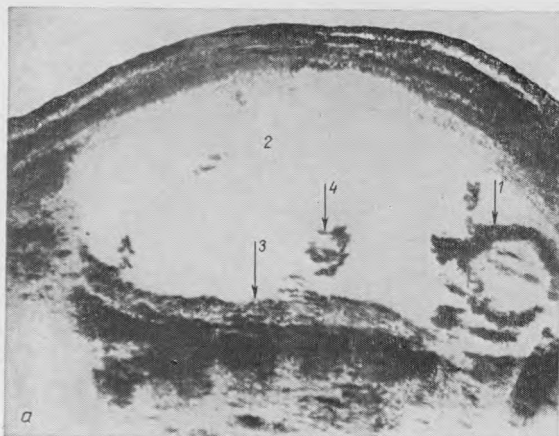
*Рис. 209.*  
Беременность 22—23  
нед. Двойня. Две пла-  
центы (одна на перед-  
ней и другая на задней  
стенке матки) (попере-  
чное сканирование).

1 — передняя брюшная  
стенка; 2 — плацента одно-  
го плода; 3 — плацента вто-  
рого плода; 4 — конеч-  
ности; 5 — фрагменты пупо-  
вины; 6 — воды.



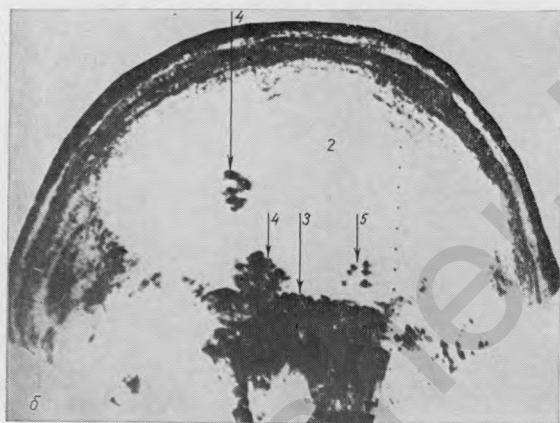
*Рис. 210.*  
Беременность 20—21  
нед. Двойня. Четко вы-  
являются две плаценты  
и плодные оболочки (по-  
перечное сканирова-  
ние).

1 — передняя брюшная  
стенка; 2 — плацента одно-  
го плода; 3 — плацента  
второго плода; 4 — плод-  
ные оболочки; 5 — плод-  
овместилище одного плода;  
6 — плодovместилище вто-  
рого плода.



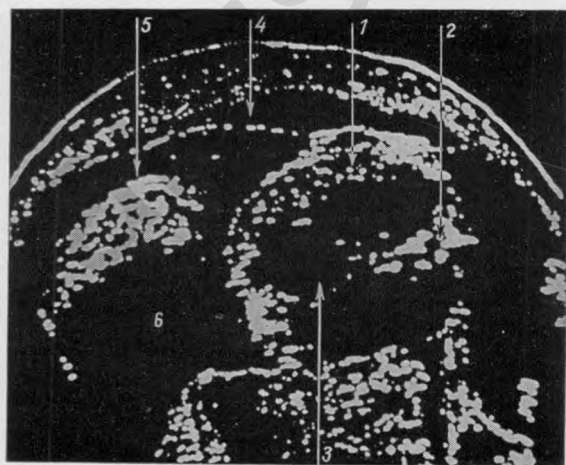
*Рис. 211а.*  
Беременность 21 нед.  
Толщина плаценты 1,7 см. Резкое уменьшение толщины плаценты при выраженном многоводии (продольное сканирование).

1 — головка плода; 2 — воды; 3 — плацента; 4 — конечность.



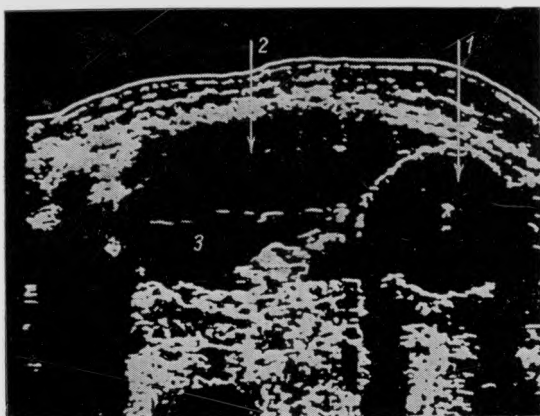
*Рис. 211б.*  
То же наблюдение, что на рис. 211а (поперечное сканирование).

Обозначения те же; 5 — пуповина.

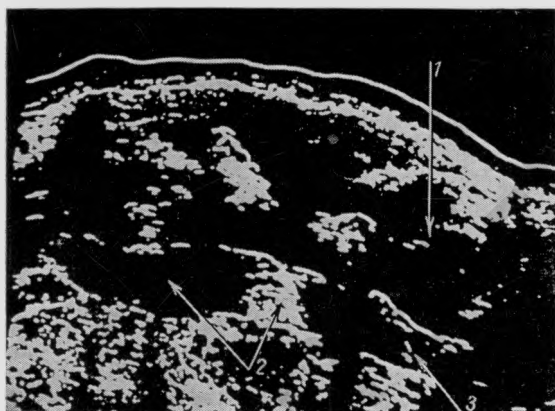


*Рис. 212.*  
Беременность 37 нед.  
Толщина плаценты уменьшена до 1,8 см. Размеры плода соответствуют 34 нед беременности. Гипотрофия плода вследствие плацентарной недостаточности (поперечное сканирование).

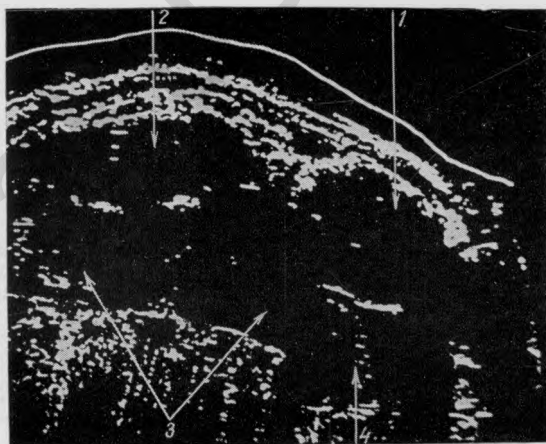
1 — грудная клетка плода; 2 — позвоночник; 3 — сердце; 4 — плацента; 5 — конечность; 6 — воды.



*Рис. 213.*  
Беременность 32 нед.  
Увеличение толщины  
плаценты до 5,5 см. у  
женщины сахарный диа-  
бет (продольное скани-  
рование).  
1 — головка; 2 — плацента;  
3 — воды.

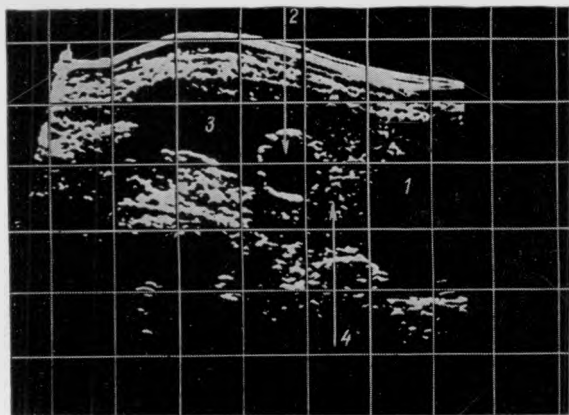


*Рис. 214.*  
Беременность 34 нед.  
Низкое расположение  
плаценты (плацента  
оканчивается под голов-  
кой плода) (продольное  
сканирование).  
1 — головка; 2 — плацента;  
3 — нижний край плаценты.



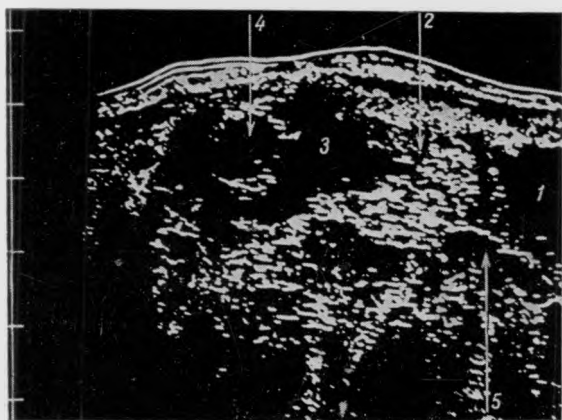
*Рис. 215.*  
Беременность 33 нед.  
Низкое расположение  
плаценты. Плацента  
утолщена, нижний край  
располагается под голов-  
кой плода. Резус-сенси-  
билизация плода (про-  
дольное сканирование).  
1 — головка; 2 — туловище  
плода; 3 — плацента; 4 —  
нижний край плаценты.





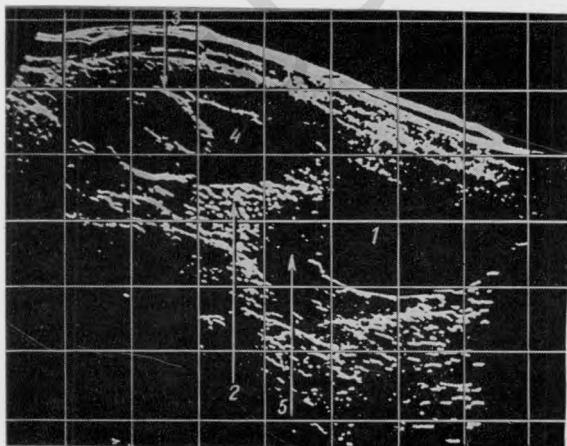
*Рис. 216.*  
Беременность 15—16 нед.  
Предлежание плаценты  
(продольное сканирование).

1 — мочевой пузырь; 2 —  
головка; 3 — воды; 4 — пла-  
цента.



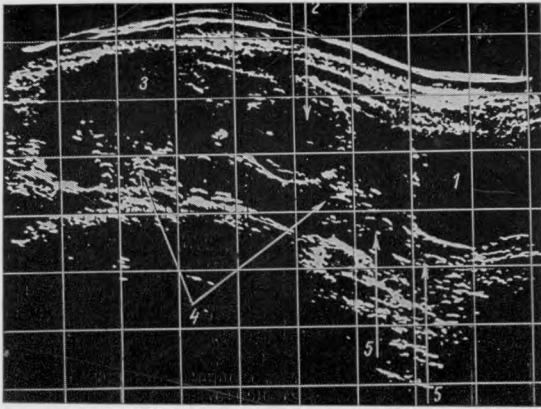
*Рис. 217.*  
Беременность 16 нед.  
Предлежание плаценты  
(продольное сканирование).

1 — мочевой пузырь; 2 —  
плацента; 3 — воды; 4 —  
головка; 5 — шейка матки.

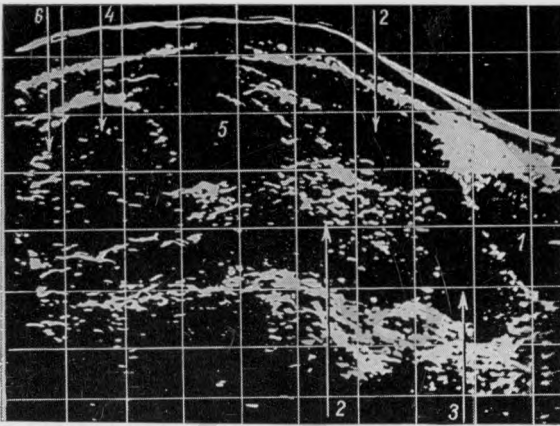


*Рис. 218.*  
Беременность 20 нед.  
Предлежание плаценты  
(продольное сканирование).

1 — мочевой пузырь; 2 —  
плацента; 3 — головка; 4 —  
воды; 5 — шейка матки.




*Рис. 219.*  
Беременность 24 нед.  
Предлежание плаценты.  
Плацента на задней  
стенке перекрывает  
внутренний зев (про-  
дольное сканирование).  
1 — мочевой пузырь; 2 —  
головка; 3 — воды; 4 — пла-  
цента; 5 — шейка матки.



*Рис. 220.*  
Беременность 30 нед.  
Предлежание плаценты.  
Поперечное положение  
плода (продольное ска-  
нирование).  
1 — мочевой пузырь; 2 —  
плацента; 3 — шейка мат-  
ки; 4 — живот плода; 5 —  
воды; 6 — позвоночник пло-  
да.

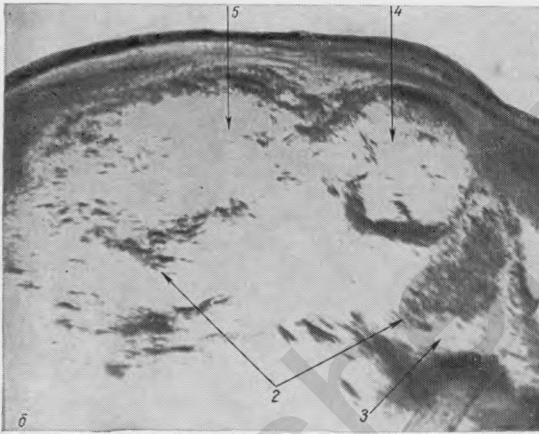


*Рис. 221.*  
Беременность 39 нед.  
Предлежание плаценты.  
(Продольное сканиро-  
вание).  
1 — мочевой пузырь; 2 —  
шейка матки; 3 — плацен-  
та; 4 — головка; 5 — туло-  
вище плода.

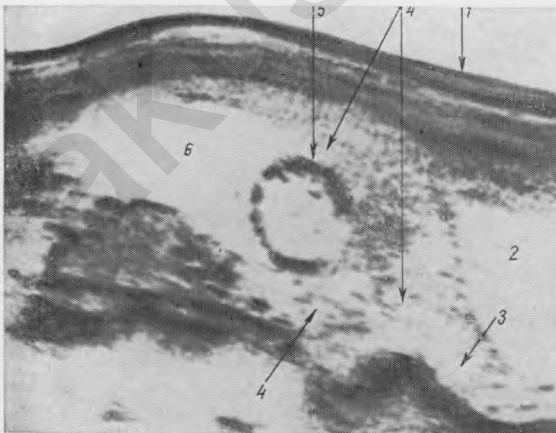


*Рис. 222а.*  
Беременность 37 нед.  
Предлежание плаценты  
(продольное сканирова-  
ние, бистабильный ме-  
тод).

1 — мочево-й пузырь; 2 —  
плацента; 3 — шейка мат-  
ки; 4 — головка; 5 — туло-  
вище плода.

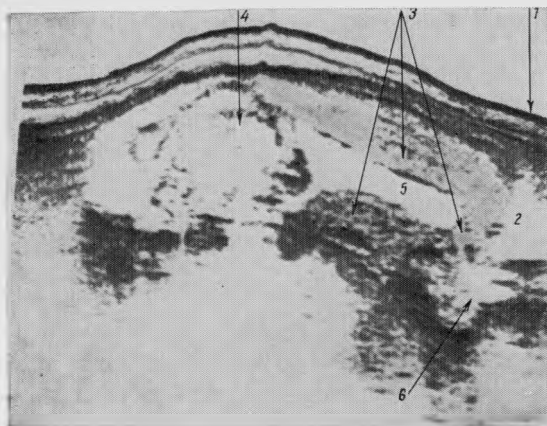


*Рис. 222б.*  
То же наблюдение, что  
на рис. 222а. Серая шка-  
ла.



*Рис. 223.*  
Беременность 16 нед.  
Предлежание плаценты  
(продольное сканирова-  
ние).

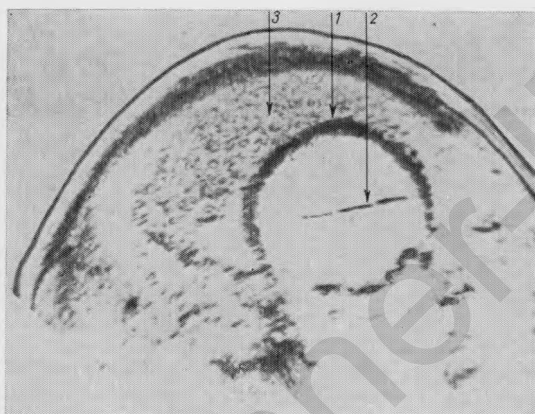
1 — передняя брюшная  
стенка; 2 — мочево-й пу-  
зырь; 3 — шейка мат-  
ки; 4 — плацента; 5 — головка;  
6 — воды.



*Рис. 224.*

Беременность 28 нед.  
Предлежание плаценты.  
Поперечное положение  
плода (продольное сканирование).

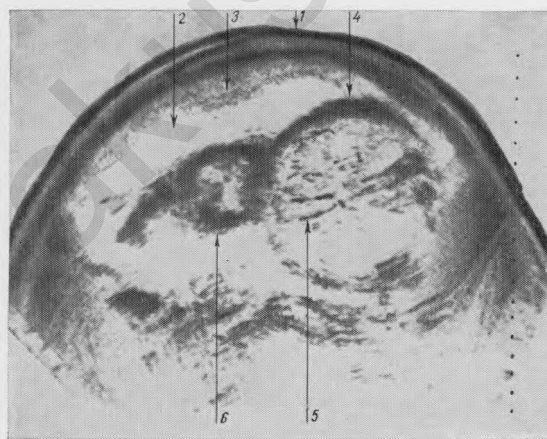
1 — симфиз; 2 — мочевого  
пузырь; 3 — плацента; 4 —  
туловище плода; 5 — воды;  
6 — шейка матки.



*Рис. 225.*

Беременность 32 нед.  
Предлежание плаценты  
(поперечное сканирова-  
ние).

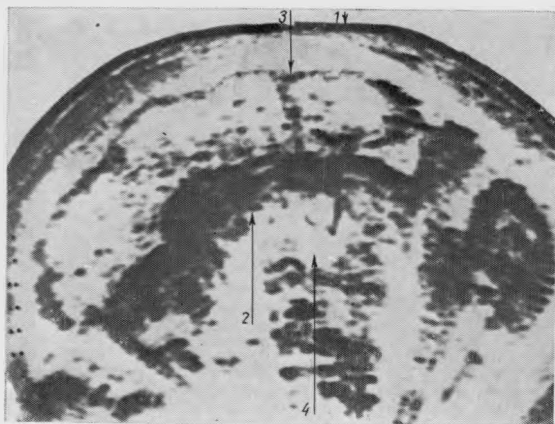
1 — головка; 2 — М-эхо; 3 —  
плацента.



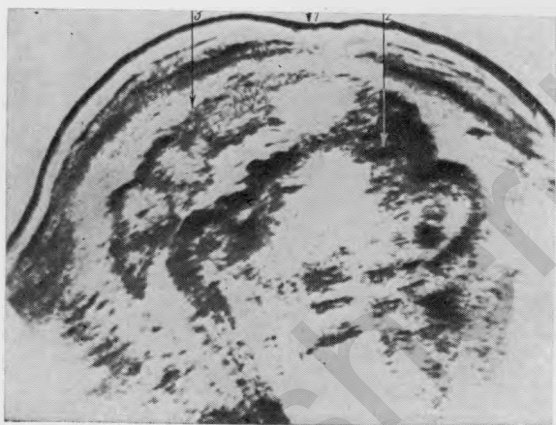
*Рис. 226.*

Беременность 37 нед.  
Фибриноидные отложе-  
ния на материнской сто-  
роне плаценты (попе-  
речное сканирование).

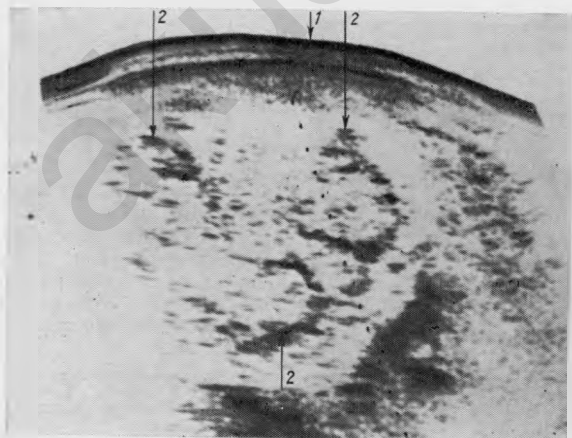
1 — передняя брюшная  
стенка; 2 — плацента; 3 —  
отложения фибрина; 4 —  
живот плода; 5 — пупочная  
вена; 6 — конечность пло-  
да.



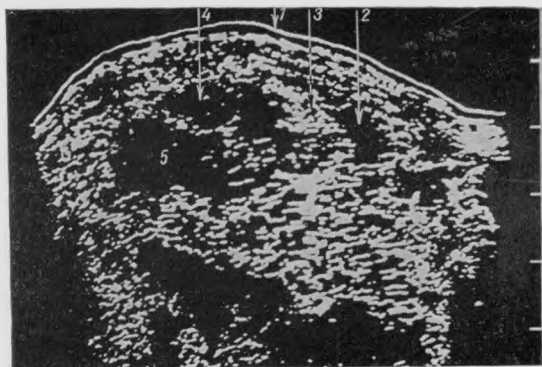
*Рис. 227.*  
 Беременность 38 нед.  
 Кальциноз плаценты.  
 Маловодие (поперечное  
 сканирование).  
 1 — передняя брюшная  
 стенка; 2 — грудь плода;  
 3 — плацента; 4 — сердце  
 плода.



*Рис. 228.*  
 Беременность 40 нед.  
 Маловодие. Кальциноз  
 плаценты.  
 1 — передняя брюшная  
 стенка; 2 — туловище пло-  
 да; 3 — плацента.

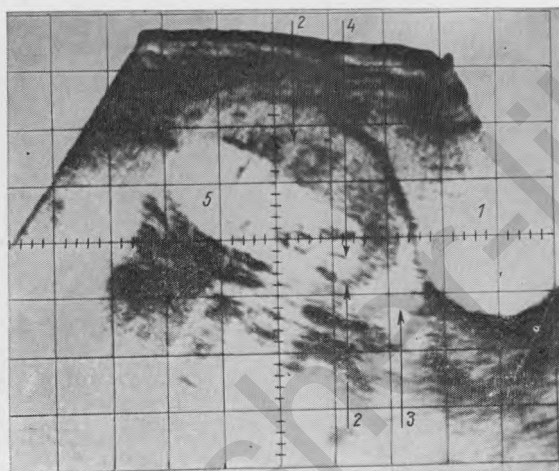


*Рис. 229.*  
 Беременность 40 нед.  
 Кальциноз плаценты  
 (поперечное сканирова-  
 ние).  
 1 — передняя брюшная  
 стенка; 2 — плацента; 3 —  
 кальцинированные доли  
 плаценты.



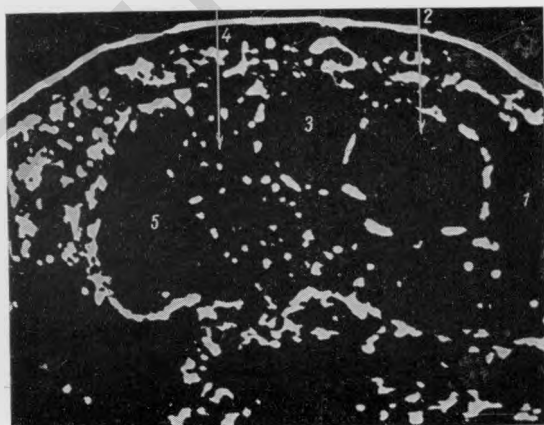
*Рис. 230.*  
Беременность 16 нед.  
Преждевременная от-  
слойка нормально распо-  
ложенной плаценты  
(подтверждено после ро-  
дов).

1 — передняя брюшная  
стенка; 2 — ретроплацен-  
тарная гематома; 3 — пла-  
цента; 4 — части плода;  
5 — воды.



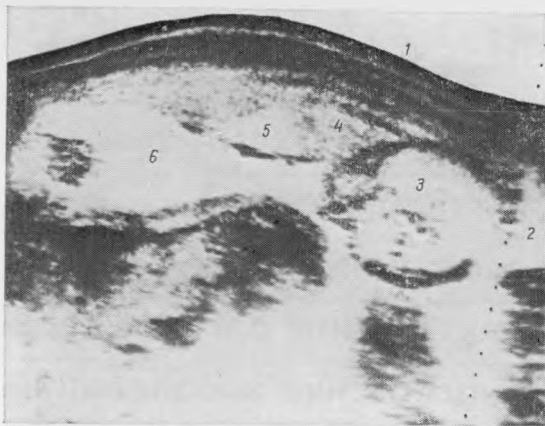*Рис. 231.*  
Беременность 16 нед.  
Преждевременная от-  
слойка низко располо-  
женной плаценты (про-  
дольное сканирование).

1 — мочевого пузыря; 2 —  
плацента; 3 — гематома;  
4 — головка; 5 — воды.



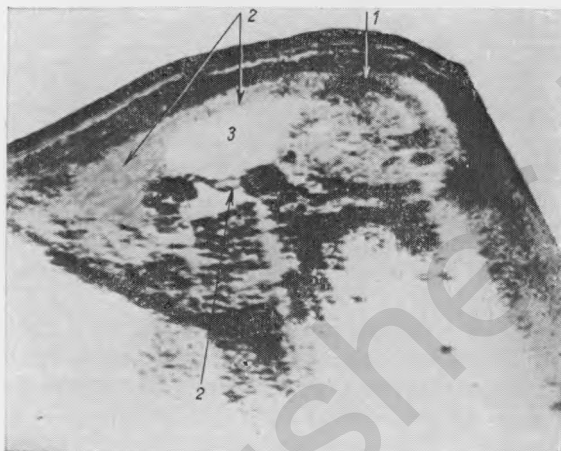*Рис. 232.*  
Беременность 25 нед.  
Преждевременная от-  
слойка нормально распо-  
ложенной плаценты  
(продольное сканирова-  
ние).

1 — мочевого пузыря; 2 —  
головка; 3 — воды; 4 — пла-  
цента; 5 — ретроплацен-  
тарная гематома.



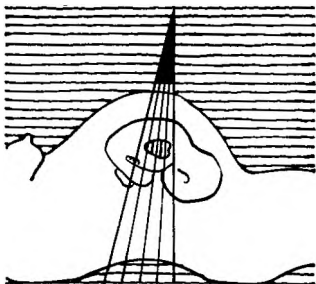
*Рис. 233.*

Беременность 26 нед.  
Киста плаценты (продольное сканирование).  
1 — передняя брюшная стенка; 2 — мочевой пузырь; 3 — головка; 4 — плацента; 5 — киста плаценты; 6 — воды.



*Рис. 234.*

Беременность 24 нед.  
Киста плаценты (поперечное сканирование).  
1 — грудная клетка плода; 2 — плацента; 3 — киста плаценты.



## 8 глава

# Значение эхографии в определении состояния внутренних органов, диагностике заболеваний и пороков плода

### Ультразвуковое изображение внутренних органов плода и их размеры в различные сроки беременности

С внедрением в клиническую практику ультразвука перед врачом открылась уникальная возможность не только осмотреть полость амниона, но и определить состояние внутренних органов и других анатомических образований плода.

Ультразвуковое исследование позвоночника возможно уже в I триместре беременности (глава IV). Во второй половине беременности он выявляется в виде массивного эхопозитивного образования, почти полностью поглощающего звук. В большинстве наблюдений в эти сроки беременности удается также достаточно четко определить крестец и ребра плода.

Изображение сердца плода возможно получить уже в 15 нед беременности, но для этого необходим оптимальный подбор усиления. Во II триместре оно лучше выявляется при использовании серой шкалы и в III — при применении бистабильного метода. В отдельных наблюдениях при обычном усилении исследование сердца представляет значительные трудности, однако при повышении режима работы прибора оно начинает выявляться как полое образование, внутри которого обнаруживаются отдельные эхоструктуры. Появление эхоструктур обусловлено движением межжелудочковой перегородки и створчатых клапанов сердца.

Установлено, что в отличие от взрослого человека форма сердца плода почти шарообразна. Поперечный диаметр, как правило, превышает все остальные размеры. Переднезадний диаметр обычно меньше других размеров сердца плода (табл. 12).



Таблица 12

## Динамика изменения размеров и объема сердца во время беременности

Срок беременности, нед.	Статистический показатель	Сердце				Отношение площади поперечного сечения сердца к площади поперечного сечения грудной клетки, %
		ширина, см	длина, см	передне-задний размер, см	объем, см <sup>3</sup>	
15—16	<i>M</i>	1,67	1,71	1,31	2,19	20,3
	$\pm t$	0,09	0,06	0,06	0,22	3,91
	Индивидуальные колебания	(1,3—1,8)	(1,5—1,9)	(1,2—1,5)	(1,3—2,7)	(17—23)
17—20	<i>M</i>	2,13	2,09	1,61	4,15	20,9
	$\pm t$	0,06	0,06	0,05	0,29	0,61
	Индивидуальные колебания	(1,8—2,5)	(1,7—2,4)	(1,3—1,9)	(2,3—6,6)	(17—24)
21—24	<i>M</i>	2,7	2,43	2,01	7,29	19,9
	$\pm t$	0,09	0,06	0,08	0,61	0,69
	Индивидуальные колебания	(2,2—3,2)	(2,1—2,8)	(1,6—2,4)	(4,8—11,4)	(17—24)
25—28	<i>M</i>	3,18	2,86	2,44	11,97	20,3
	$\pm t$	0,09	0,09	0,08	1,34	0,76
	Индивидуальные колебания	(2,7—3,5)	(2,5—3,3)	(2,1—2,8)	(8,1—20,5)	(17—24)
29—32	<i>M</i>	3,65	3,42	2,90	19,18	20,2
	$\pm t$	0,05	0,05	0,05	1,12	0,41
	Индивидуальные колебания	(3,2—4,1)	(3,0—3,9)	(2,5—3,4)	(14,0—32,9)	(17—24)
33—36	<i>M</i>	4,36	4,06	3,51	34,05	20,3
	$\pm t$	0,07	0,06	0,07	1,47	0,42
	Индивидуальные колебания	(3,6—4,9)	(3,5—4,7)	(2,8—4,1)	(21,6—48,8)	(17—25)
37—41	<i>M</i>	4,81	4,33	4,05	45,26	22,6
	$\pm t$	0,03	0,04	0,04	0,95	0,23
	Индивидуальные колебания	(4,2—5,7)	(3,7—5,4)	(3,3—5,2)	(32—69,5)	(18—28)

Отмечена довольно четкая зависимость между размерами сердца и сроком беременности. Эта зависимость может быть описана при помощи следующих уравнений:

$$B = 0,132 \times W - 0,31$$

$$L = 0,123 \times W - 0,35$$

$$H = 0,117 \times W - 0,59,$$

где *B*, *L*, *H* — соответственно ширина, длина и переднезадний размер сердца плода (см); *W* — срок беременности (нед).

Выявлены некоторые различия в темпах роста отдельных размеров сердца плода. Скорость роста ширины сердца была наибольшей и составляла 1,32 мм/нед и переднезаднего размера — наименьшей — 1,17 мм/нед. Скорость роста длины сердца плода равнялась в среднем 1,23 мм/нед.

Вычисление отношения площади поперечного сечения сердца к площади поперечного сечения грудной клетки (табл. 12) показало, что на протяжении почти всей беременности оно оставалось практически постоянным и только незначительно повышалось к ее концу.

При изучении динамики изменения объема сердца отмечено постепенное его увеличение в процессе прогрессирования беременности. Анализ полученных данных показал, что взаимоотношение между объемом сердца и сроком беременности может быть описано при помощи уравнения:

$$V_p = 0,0714W^2 - 2,076W + 17,455,$$

где  $V_p$  — объем сердца ( $\text{см}^3$ );  $W$  — срок беременности (нед).

Несмотря на то что объем сердца постоянно увеличивался в процессе прогрессирования беременности, тем не менее при изучении скорости его роста получены существенные различия. Наименьшая скорость роста сердца отмечена в ранние и наибольшая — в поздние сроки беременности. В интервале между 16—20 нед бе-

**Таблица 13**

**Изменение объема и размеров сердца в зависимости от массы плода**

Группа	Масса плода, г	Статистический показатель	Ширина сердца, см	Переднезадний размер сердца, см	Длина сердца, см	Объем сердца, см	Отношение площади поперечного сечения сердца к площади поперечного сечения грудной клетки, %
I	Менее 3000	$M$ $\pm m$ Диапазон колебаний	4,61 0,05 (4,2—4,8)	3,81 0,09 (3,3—4,3)	4,0 0,07 (3,6—4,4)	37,2 1,13 (32—45)	25,3 1,12 (20—28)
II	3000—4000	$M$ $\pm m$ Диапазон колебаний	4,81 0,03 (4,4—5,4)	4,12 0,04 (3,6—4,7)	4,31 0,04 (3,7—5,0)	45,2 0,78 (35—38)	22,9 0,24 (19—26)
III	Более 4000	$M$ $\pm m$ Диапазон колебаний	5,29 0,06 (5,0—5,7)	4,4 1,11 (4,0—5,2)	4,82 0,09 (4,4—5,4)	59,4 2,77 (46—69,5)	20,4 0,55 (18—24)

ременности она составляла в среднем  $1,98 \text{ см}^3/\text{нед}$ . В дальнейшем скорость постепенно возрастала и достигала наибольших значений ( $2,92 \text{ см}^3/\text{нед}$ ) после 30 нед беременности.

Выявлена довольно четкая зависимость между размерами сердца и массой тела плода в конце беременности (табл. 13). Однако наибольшая корреляция наблюдалась между объемом сердца и массой плода.

Установлено, что эта зависимость может быть описана при помощи следующего уравнения:

$$M = -2,667V^2 + 340,4V - 6378,$$

где  $M$  — масса плода (г);  $V$  — объем сердца ( $\text{см}^3$ ).

В большинстве случаев расхождение между фактической и теоретической массой плода, вычисленной при помощи этого уравнения, не превышало  $\pm 300$  г. Однако в отдельных наблюдениях оно достигало  $\pm 600$  г. Следовательно, объем сердца нельзя рассматривать как достаточно надежный критерий в определении массы плода. Вычисление предполагаемой массы плода после 33 нед на основании измерения объема сердца может осуществляться лишь в тех случаях, когда имеются значительные трудности в определении размеров живота, грудной клетки и БПР головки, как, например, при расположении ее в полости малого таза, высоком прямом стоянии стреловидного шва или резко выраженном маловодии.

Известно, что сердце плода занимает значительно большую часть грудной клетки по сравнению со взрослым человеком. При этом эта зависимость тем выраженнее, чем меньше масса плода. Так, если у плода массой более 4000 г площадь поперечного сечения сердца составляла приблизительно  $1/5$  часть поперечного сечения грудной клетки, то у плода массой менее 3000 г это соотношение увеличивалось до  $1/4$  (табл. 13).

Установлено, что взаимоотношение между площадью поперечного сечения сердца и площадью поперечного сечения грудной клетки может быть описано при помощи уравнения:

$$S_c = 0,135 \times S_T + 6,8,$$

где  $S_c$  — площадь поперечного сечения ( $\text{см}^2$ );  $S_T$  — площадь поперечного сечения грудной клетки ( $\text{см}^2$ ).

Анализ полученных данных позволил прийти к заключению, что в норме расхождение между фактической и теоретической величиной поперечного сечения сердца не должно превышать  $\pm 3,2 \text{ см}^2$ . Увеличение же расхождения, выходящее за пределы указанной величины, следует рассматривать как патологическое явление.

Использование ТМ-метода позволяет вычислить амплитуду движения створчатых клапанов сердца и определить толщину миокарда желудочков в систолу и диастолу. Установлено, что амплитуда движения створчатых клапанов правого и левого отделов сердца является одинаковой и составляет  $0,8-1,4 \text{ см}$  (в среднем  $1,07 \text{ см}$ ).

На данном этапе развития эхографии визуализация миокарда сердца плода представляет значительные трудности. Нам удалось измерить толщину миокарда желудочков только у 22 из 70 плодов в конце беременности. Установлено, что толщина миокарда в диастолу колебалась от 2 до 4 мм и в систолу — от 3 до 6 мм и составляла в среднем соответственно 2,8 и 4,4 мм.

Данные литературы, суммированные Е. В. Савицкой (1977), М. N. Kotler (1974), свидетельствуют о том, что толщина межжелудочковой перегородки у новорожденных колеблется от 2,3 до 5 мм. Измерение поперечного и переднезаднего размеров сердца позволяет вычислить систолический выброс сердца плода. Однако при этом необходимо допустить, что ударные объемы правого и левого желудочков приблизительно равны, а толщина межжелудочковой перегородки находится в прямой пропорциональной зависимости от массы плода, т. е. при массе, равной 2000 г, она составляет 2 мм и при массе 5000 г — 5 мм. На отсутствие существенных различий ударного объема правого и левого желудочков указывает М. W. Fischer (1973).

Приняв это, систолический объем сердца плода может быть вычислен по формуле эллипсоида:

$$V_s = \frac{\frac{a}{6} (b_1 - c)^2 - \frac{a}{6} (b_2 - c)^2}{2}$$

или

$$V_s = \frac{a}{12} (b_1 - c) - (b_2 - c)^2,$$

где  $a$  — переднезадний размер полости желудочков;  $b_1$  — поперечный размер полости желудочков в диастолу;  $b_2$  — поперечный размер полости желудочков в систолу;  $c$  — толщина межжелудочковой перегородки.

На основании этих расчетов установлено, что систолический объем сердца плода в конце беременности (36—40 нед) колебался от 2,1 до 3,9 мл/мин и минутный — от 300 до 605 мл/мин, составляя в среднем соответственно 3,2 мл/мин и 477,5 мл/мин. При пересчете на 1 кг массы тела плода минутный объем сердца оказался равным 131,7 мл (индивидуальные колебания от 105 до 167 мл/мин на 1 кг).

Использование эхографии позволяет получить также изображение магистральных сосудов плода (аорта, пупочная и нижняя полая вена). Определить аорту возможно уже с 20—26 нед беременности. При поперечном сканировании она лучше выявляется при использовании бистабильного метода и при продольном — применении серой шкалы. На поперечных сканограммах она имеет вид тонкостенного округлой формы образования, расположенного несколько влево и впереди от позвоночника. На поперечных сканограммах она изображается в виде двух прерывистых или волнообразных параллельных эхо.

В отдельных случаях при поперечном сканировании за аорту может быть принят пищевод. Однако он располагается более цен-

трально и несколько дальше от позвоночника, имеет меньший наружный диаметр и более толстую стенку. Форма просвета пищевода чаще всего бывает звездчатой и складчатой.

При измерении наружного диаметра аорты установлено, что в последний месяц беременности в грудном отделе он составлял в среднем 1,04 см и в брюшном — 0,85 см.

Пупочная вена обычно определяется на эхограммах после 26 нед беременности. Она лучше выявляется при использовании серой шкалы, чем бистабильного метода. На сканограммах пупочная вена представлена двумя параллельными эхо, проецирующимися по средней линии живота от пупочного кольца по направлению к позвоночнику. Длина интраабдоминального отдела пупочной вены в последний месяц беременности колеблется от 6 до 7,5 см, а ширина составляет 0,93 см.

Изучение топографии нижней полой вены показало, что она имеет вид тонкостенного образования, округло-овальной формы, расположенного справа и впереди от позвоночника. Выявление нижней полой вены удается только в единичных случаях. Наружный диаметр ее колеблется от 0,5 до 0,7 см.

Эхографическое исследование печени представляет наибольшие трудности. Известно, что в отличие от взрослого человека печень плода и новорожденного имеет значительно большие размеры, занимает от  $\frac{1}{2}$  до  $\frac{2}{3}$  объема брюшной полости и выполняет не только надчревную область, правое, но и почти все левое подреберье. При этом левая доля печени по величине часто превосходит правую или приближается к ней. В связи с особенностями строения и расположения получить изображение всей печени при поперечном сканировании и измерить ее длину удастся лишь в единичных случаях. Поэтому мы сочли целесообразным определять только два размера: толщину и ширину.

Для идентификации получаемых результатов измерение толщины печени производили по среднеподмышечной линии на уровне, приблизительно соответствующем концу мечевидного отростка грудины, т. е. на 1,5—2,5 см ниже верхушки сердца плода, которую использовали как ориентир. При применении бистабильного метода и обычном усилении печень является эхонегативной и визуализируется с трудом. При повышении режима работы прибора в ней выявляются отдельные эхоструктуры, появление которых обусловлено отражением ультразвуковых волн от сосудов и желчных протоков. Измерение толщины печени показало, что у плодов в конце беременности она колеблется от 2,4 до 3,5 см.

Определение ширины печени представляет значительно большие трудности. Это удается сделать не всегда и только в тех случаях, когда правое плечо плода направлено к передней брюшной стенке женщины или смещено на небольшой угол в ту или другую сторону. Определение ширины печени возможно только при тщательном подборе оптимального усиления. Выполненные исследования показали, что ширина печени обычно превышает ее толщину приблизительно в 2 раза и составляет 4—5,5 см.

В единичных случаях при использовании серой шкалы непосредственно под печенью можно видеть желчный пузырь. Он представляет собой свободное от эхо-структур образование овальной формы, диаметр которого колеблется от 0,8 до 1,4 см.

Определение селезенки в конце беременности возможно у большинства плодов. Селезенка лучше выявляется при использовании бистабильного метода, чем серой шкалы. Селезенка расположена несколько ниже,зади и влево от верхушки сердца. Задний край селезенки находится в непосредственной близости от позвоночника и обычно несколько толще переднего. На поперечных сканограммах она имеет вид либо овала, либо кофейного боба.

Размеры селезенки могут быть описаны при помощи следующих уравнений:

$$C_d = 0,117W - 0,58,$$

$$C_T = 0,072W - 0,23,$$

где  $C_d$  и  $C_T$  соответственно длина и толщина селезенки (см);  $W$  — срок беременности (нед).

Толщина селезенки, определяемая эхографически, по-видимому, незначительно превышает истинные размеры в связи с некоторой ее ротацией вокруг продольной оси. Установить ширину селезенки обычно не удается, поскольку на продольных сканограммах она выявляется с большим трудом.

Желудок плода можно видеть на поперечных сканограммах несколько кнутри и впереди от селезенки. Он представляет собой полое, свободное от эхо-структур образование овальной формы. Размеры желудка подвержены значительным индивидуальным колебаниям и зависят от особенностей его строения и расположения.

Определение почек обычно не представляет каких-либо трудностей. Они лучше выявляются при использовании серой шкалы, чем бистабильного метода, особенно если спинка плода расположена непосредственно под передней брюшной стенкой женщины (т. е. имеется передний вид). При заднем виде определение почек возможно в единичных случаях. На продольных сканограммах они имеют овальную и на поперечных — округло-овальную формы. В большинстве наблюдений (особенно при поперечном сканировании) в структуре почек удается выявить чашечки и иногда лоханки плода. Размеры почек подвержены значительным индивидуальным колебаниям. В большинстве наблюдений в конце беременности их длина составляет 4—5 см, ширина 2—3 и толщина 1,2—2 см.

Взаимосоотношение между размерами почек и сроком беременности может быть описано при помощи уравнений:

$$P_d = 0,13W - 0,6,$$

$$P_{ш} = 0,08W - 0,35,$$

$$P_T = 0,06W - 0,275,$$

где  $P_d$ ,  $P_{ш}$ ,  $P_T$  — соответственно длина, ширина и толщина почек (см).

У большинства плодов в конце беременности при тщательном ультразвуковом сканировании непосредственно над верхним полюсом почек удается выявить надпочечники. Они лучше визуализируются при использовании бистабильного метода, чем серой шкалы. Их форма чаще приближается к треугольной или они имеют вид полумесяца.

Размеры надпочечников варьируют: вертикальный от 1,8 до 3 см и поперечный — от 1,7 до 2,8 см.

Мочевой пузырь плода расположен высоко, значительная его часть выходит за пределы таза, соприкасаясь непосредственно с передней брюшной стенкой. Выявление мочевого пузыря возможно практически у всех плодов. Он одинаково хорошо определяется при использовании серой шкалы и бистабильного метода. В зависимости от наполнения он имеет вид округлого или овальной формы образования, свободного от эхо-структур.

В некоторых случаях при полном опорожнении мочевого пузыря может быть не виден. Опорожнение мочевого пузыря осуществляется либо полностью, либо фракционно, т. е. по частям. Цикличность его опорожнения в дневное время колеблется от 1 до 2<sup>1</sup>/<sub>2</sub> ч. Максимальный объем мочевого пузыря плода в последний месяц беременности составляет 22—37 мл.

В значительном числе наблюдений, в основном при использовании серой шкалы, в полости таза удается определить ампулу прямой кишки. Она расположена кзади от мочевого пузыря в непосредственной близости от крестца. Средний диаметр ампулярной части прямой кишки у доношенных плодов колеблется от 1 до 1,8 см. После 30 нед беременности при использовании серой шкалы представляется возможным выявить мошонку и половой член плода.

### **Диагностика врожденных заболеваний и пороков развития плода**

Своевременная диагностика заболеваний и пороков развития плода имеет важное практическое значение. В то же время выявление различных аномалий его развития представляло значительные трудности. Применяемые для этих целей методы исследования (рентгено- и амниография) не всегда оказывались достаточно эффективными. Кроме того, при их использовании невозможно было исключить отрицательного влияния на плод ионизирующего излучения. Внедрение в клиническую практику фетоскопии позволило выявить многие врожденные аномалии развития плода. Однако этот метод является инвазивным и его применение связано с известным риском как для матери, так и для плода. Всех этих недостатков лишены ультразвуковые методы исследования.

**Гемолитическая болезнь плода.** Использование эхографии может оказать существенную помощь в диагностике и оценке тяже-

сти гемолитической болезни плода, обусловленной резуссенсбилизацией.

При легкой форме гемолитической болезни плода на эхограммах обычно не обнаруживается каких-либо патологических изменений. При средней тяжести заболевания отмечается увеличение толщины плаценты и в отдельных наблюдениях размеров живота плода по сравнению с данным сроком беременности. Наряду с этим выявляется увеличение скорости их роста при динамическом наблюдении.

При отечной форме гемолитической болезни определяются выраженные изменения плода. В частности, на продольных сканограммах отмечается значительное увеличение живота по сравнению с грудной клеткой и головкой плода. В связи с повышением внутрибрюшного давления и смещения диафрагмы вверх грудная клетка может казаться как бы несколько укороченной.

Наряду с этим нередко выявляется двойной контур головки. Его появление обусловлено скоплением жидкости между кожными покровами и костями черепа плода.

Однако следует иметь в виду, что двойной контур может выявляться и при некоторых других патологических состояниях, как, например, при внутриутробной гибели плода и сахарном диабете. При первом из них его появление обусловлено уменьшением объема костей черепа и при втором — увеличением подкожного жирового слоя головки плода.

Увеличение объема живота — один из наиболее характерных признаков отечной формы гемолитической болезни плода. В ряде случаев выявляется двойной контур живота, появление которого обусловлено отеком брюшной стенки. Наличие отека брюшной стенки и головки плода свидетельствует об универсальном отеке. Наряду с увеличением живота во всех наблюдениях отмечается появление свободных от эхо-структур пространств, свидетельствующих о наличии асцита. В начальных стадиях гемолитической болезни плода асцитическая жидкость в основном определяется между печенью и селезенкой. При дальнейшем прогрессировании заболевания она заполняет всю брюшную полость.

У всех плодов с отечной формой гемолитической болезни наблюдается также увеличение размеров печени. Выявление селезенки при отечной форме гемолитической болезни плода представляет значительные трудности. Ее обычно удается обнаружить только у тех плодов, у которых имеется умеренное скопление жидкости в брюшной полости. Увеличение размеров плаценты — один из наиболее ранних признаков отечной формы гемолитической болезни плода. Толщина плаценты при отечной форме гемолитической болезни плода колеблется от 4 до 8 см и обычно превышает верхнюю границу нормы, вычисленную при помощи выведенных нами уравнений. В большинстве наблюдений ее толщина в III триместре беременности составляет 6 см и более.

Наряду с повышением толщины, свидетельствующем об ее отеке, у всех женщин с гемолитической болезнью плода отмечает-



ся также увеличение площади плаценты. Так, если в конце II и в III триместре при нормальном течении беременности плацента занимает приблизительно  $\frac{1}{3}$  поверхности матки, при отечной форме гемолитической болезни это отношение в отдельных случаях возрастало до  $\frac{4}{5}$ . Помимо этого, во всех случаях гемолитической болезни плода наблюдалось значительное повышение ее структурности; иногда выявляется выраженная дольчатость плаценты.

Суммирование полученных данных позволяет прийти к заключению, что при гемолитической болезни плода, обусловленной рэзуссенсibilизацией, происходит увеличение размеров, толщины плаценты и повышение ее структурности. Увеличение размеров живота и появление свободных от эхо-структур пространств указывает на наличие асцита. Если наряду с асцитом отмечается двойной контур головки и туловища плода, то это свидетельствует об универсальном отеке.

**Анэнцефалия.** Анэнцефалия — наиболее частое врожденное поражение ЦНС. По данным J. A. Elwood и G. McKensie (1971), оно выявляется у 0,18—0,41 % новорожденных. Э. Поттер (1971) считает, что причиной возникновения анэнцефалии могут быть как местные нарушения процессов закрытия передней части нервной трубки, так и генерализованные деформации, обусловленные множественными пороками развития эмбриона.

Установлено, что развитие нервной системы начинается с 3-й недели после оплодотворения с образованием борозды в эктодерме зародышевого диска. После углубления и смыкания верхних краев на ее месте возникает полая трубка. Из передней части трубки формируется головной мозг, из задней — спинной, нервы возникают в виде боковых выростов на всем ее протяжении. Часть клеток нервной закладки смещается, образуя хромаффинную ткань и симпатические ганглии [Поттер Э., 1971]. Развитие нервной системы происходит быстро. Полное закрытие нервной трубки заканчивается к 28-му дню [J. Rose, 1977].

Установлено [Поттер Э., 1971; J. Rose, 1977], что анэнцефалия возникает вследствие нарушения закрытия или недоразвития переднего отдела нервной трубки или связанных с ней структур, спинномозговая грыжа — при локализации патологического процесса в ее дистальных отделах.

Анэнцефалия встречается преимущественно у плодов женского пола (90 %), особенно когда она является изолированным пороком [Поттер Э., 1971] и приблизительно в 50 % случаев сочетается с многоводием. Диагностика анэнцефалии основывается на отсутствии на эхограмме округлой или овальной формы головки плода, уменьшении размеров и нечеткости ее контура. Нам удалось выявить анэнцефалию у 32 плодов в срок беременности от 9 до 36 нед, причем ни в одном из наблюдений не было ложноположительных результатов. Точность диагностики составила 100 %.

**Мозговая грыжа** — один из наиболее редких пороков развития головки плода. Различают менингоцеле, когда через дефект в черепной кости выпячиваются мозговые оболочки и менингоэнцефалоцеле, когда грыжевой мешок содержит мозговую ткань. Мозговые грыжи могут возникать в различных местах черепа. В значительном числе наблюдений они локализуются в области затылка

плода. На эхограммах мозговая грыжа выявляется как округлой и овальной формы образование, непосредственно связанное с черепом плода. Наличие в грыжевом мешке ткани свидетельствует о менингоэнцефалоцеле и жидкости — о менингоцеле. Наряду с этим при последнем из них отмечается усиление контура дальней стенки образования.

**Гидроцефалия.** Гидроцефалия характеризуется накоплением в полости черепа чрезмерно большого количества жидкости.

Нахождение жидкости в желудочках свидетельствует о внутренней и под твердой мозговой оболочкой — о наружной гидроцефалии. Возможна смешанная форма.

Накопление чрезмерно большого количества жидкости может быть связано с повышенным ее выделением сосудистым сплетением желудочков, нарушением оттока из желудочков или цистерн и снижением абсорбционной способности сосудов мягкой мозговой оболочки. В 99% случаев гидроцефалия связана с нарушением оттока жидкости из желудочков. У плодов это в основном обусловлено пороками развития головного мозга.

Причины развития гидроцефалии плодов и новорожденных различны: инфекции, токсоплазмоз, цитомегалия. Во многих случаях гидроцефалия сочетается с расщеплением позвоночника. Полагают, что расщепление позвоночника возникает вторично вследствие нарушения оттока жидкости в субарахноидальные пространства. Частой причиной гидроцефалии является порок Арнольда-Хиари, заключающийся во вклинивании языковидного выроста мозжечка в большое затылочное отверстие. Смещение IV желудочка и нарушение связи между субарахноидальными пространствами головного и спинного мозга приводит к гидроцефалии. Другие возможные причины гидроцефалии — стеноз силвиева водопровода и образование перегородки в его дистальной части в области отверстия Мажанди в концевом отделе IV желудочка.

По мере накопления жидкости в желудочках происходит истончение головного мозга, хотя общий вес мозга может быть даже больше, чем в норме. Нередко отмечается увеличение числа и уменьшение размеров извилин (микрогирия).

В 1961 г. I. Donald и T. G. Brown впервые сообщили о возможности использования ультразвука для диагностики гидроцефалии плода. Следует отметить, что для выявления данной патологии этот метод в акушерстве был применен несколько раньше, чем в педиатрии [Umbach W., Kleu M., 1965].

Диагностика гидроцефалии обычно основывается на резком увеличении БПР головки по сравнению с предполагаемым сроком беременности, диаметром грудной клетки и живота плода. Вследствие повышения внутричерепного давления головка плода принимает более шарообразную форму. В связи с этим уменьшается различие между БПР и лобно-затылочным ее размером. Отмечается также увеличение скорости роста БПР по сравнению с диаметром грудной клетки и живота при динамическом наблюдении.

В тех случаях, когда БПР головки превышает 11 см, наличие

гидроцефалии не вызывает сомнений. Наибольшие диагностические трудности возникают при умеренном увеличении головки, поскольку это может наблюдаться не только при гидроцефалии, но и при наличии крупного плода. В обоих этих случаях показано тщательное исследование внутренних структур мозга. Выявление на эхограммах расширенных боковых желудочков и рогов боковых желудочков мозга свидетельствует о гидроцефалии.

**Микроцефалия.** Микроцефалия — одно из наиболее редких аномалий развития ЦНС плода. Выявление этой патологии, особенно в III триместре беременности, представляет значительные трудности в связи с выраженными индивидуальными особенностями роста и развития плода.

Наиболее надежным диагностическим признаком микроцефалии является уменьшение БПР головки плода более чем на 4 нед по сравнению с теоретической величиной, при отсутствии одновременного отставания в размерах грудной клетки и живота плода. Резко выраженное снижение или полное прекращение роста БПР головки при динамическом наблюдении в сочетании с нормальным увеличением размеров туловища плода также свидетельствует о наличии этой патологии.

**Пороки сердца.** На данном этапе развития эхографии выявление аномалий развития сердечно-сосудистой системы представляет довольно сложную задачу. Наименьшие трудности возникают в диагностике аномалий расположения сердца.

Нарушение расположения сердца в основном бывает обусловлено пороками развития смежных с ним структур. Наиболее выраженные смещения сердца происходят при дефектах грудины и перикарда, при которых в отдельных случаях наблюдается даже выход сердца наружу. При односторонних диафрагмальных грыжах возможно смещение сердца органами брюшной полости вбок и впереди в пространство между пищеводом и нисходящим отделом аорты. Смещение сердца также может быть обусловлено выпотом в плевральные полости, что нередко отмечается при отечной форме гемолитической болезни плода.

Выявление на эхограммах декстрокардии, декстропозиции и других аномалий расположения сердца обычно не представляет каких-либо трудностей. Однако поскольку аномалии расположения сердца нередко сочетаются с пороками развития других органов, необходимо их тщательное ультразвуковое исследование.

Выраженная кардиомегалия, когда сердце занимает более половины грудной клетки, без труда распознается на эхограммах. При меньших его размерах необходимо вычислять отношение площади поперечного сечения сердца к площади поперечного сечения грудной клетки. Если площадь поперечного сечения сердца плода до 36 нед составляет более 25% и в последний месяц беременности — более 30% площади поперечного сечения грудной клетки, то это свидетельствует об его увеличении. Наряду с этим эхография может оказать существенную помощь в выявлении

нии увеличения отдельных полостей сердца и диагностике недоразвития одного из желудочков.

Использование эхографии позволяет также диагностировать дефекты перегородок сердца. Для выявления этой патологии датчик устанавливается строго перпендикулярно к перегородкам сердца. Затем производится тщательное продольное, поперечное или секторальное сканирование. С целью визуализации всей перегородки датчик постепенно перемещают вверх или вниз вдоль продольной оси сердца плода. Отсутствие на одном из участков целостности перегородки свидетельствует о наличии в ней дефекта.

Полная врожденная поперечная блокада сердца не может быть непосредственно установлена при помощи эхографии. Однако выявление на эхокардиограммах или при использовании приборов, основанных на эффекте Доплера, стойкого замедления частоты сердечных сокращений до 80 в минуту и менее, обычно свидетельствует о наличии этой патологии.

Увеличение размеров живота — один из наиболее важных признаков патологии органов брюшной полости. В основном это бывает обусловлено либо асцитом, либо гепатомегалией.

Диагностика асцита не представляет трудностей и основывается на выявлении в брюшной полости пространств, свободных от эхо-структур. В ряде случаев, например, при стриктуре уретры за асцит может быть принят переполненный и резко растянутый мочевой пузырь. Однако в отличие от асцита при стриктуре уретры отмечается резко выраженное маловодие и смещение органов брюшной полости вверх по направлению к диафрагме.

Диагностика гепатомегалии представляет значительные трудности. Однако при тщательном поперечном и продольном сканировании увеличение размеров печени также может быть установлено.

Диагностика атрезии кишечника плода имеет важное значение для выяснения возможностей проведения экстренного оперативного лечения сразу после его рождения. Данная патология развития кишечника возникает относительно редко. В основном атрезия локализуется в области подвздошной и двенадцатиперстной кишки. К наиболее характерным признакам атрезии следует отнести перерастяжение проксимального и спадение дистального отдела кишечника.

Атрезия области концевого отдела двенадцатиперстной кишки диагностируется на основании выраженного ее увеличения, в отдельных случаях ее объем может превышать объем желудка. При локализации патологического процесса в проксимальном отделе кишки выявляется только расширенный желудок плода. Если в патологический процесс вовлекается толстый кишечник, то на эхограммах обнаруживаются множественные кистоподобные образования, обусловленные его растяжением. Наряду с этим отмечается также некоторое увеличение живота плода.

Небольшие диафрагмальные грыжи обычно не выявляются с помощью эхографии. Значительные дефекты диафрагмы могут быть заподозрены на основании косвенных признаков — изменения положения сердца и проникновения в грудную клетку кишечника и других органов брюшной полости. Диагностика врожденных грыж, обусловленных неполноценностью мышц передней брюшной стенки живота, особенно если они достигают значительных размеров, не представляет трудностей. На эхограммах они выявляются как неоднородные округлой или овальной формы образования, примыкающие непосредственно к передней брюшной стенке плода. Выявление в непосредственной близости от грыжевого мешка пуповины облегчает диагноз.

Эхография может оказать существенную помощь в диагностике аномалий развития почек плода.

Двусторонняя агенезия почек встречается редко. В основном она наблюдается у плодов мужского пола. Отсутствие на эхограммах почек и наполненного мочевого пузыря плода свидетельствует о наличии этой патологии. Следует также иметь в виду, что агенезия почек сочетается с резко выраженным маловодием.

При поликистозе почки увеличены в размерах. Чашечки обычно не визуализируются. В паренхиме почек выявляются множественные кистозные образования различных размеров.

При гидронефрозе почки чашечные структуры принимают округлую форму. При выраженном гидронефрозе почка почти полностью замещается жидкостью, в связи с чем она приобретает вид одной большой кисты.

Эхография может оказать существенную помощь в диагностике различных аномалий развития плода. В то же время выявление пороков развития плода представляет значительные трудности и требует значительного опыта от исследователя.

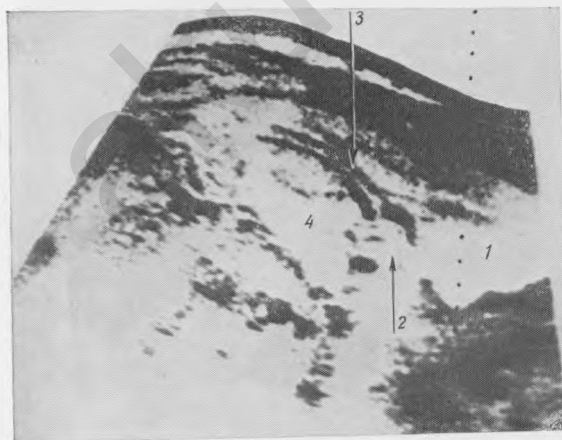
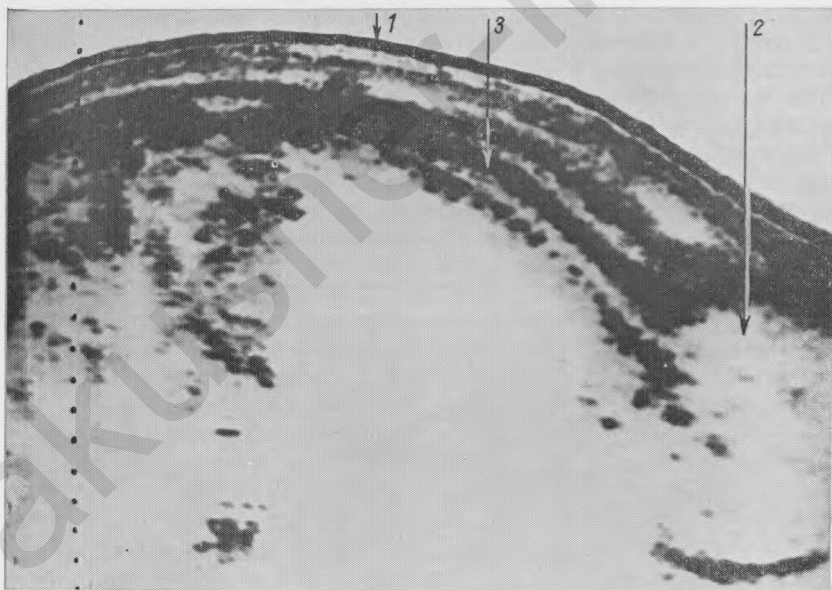
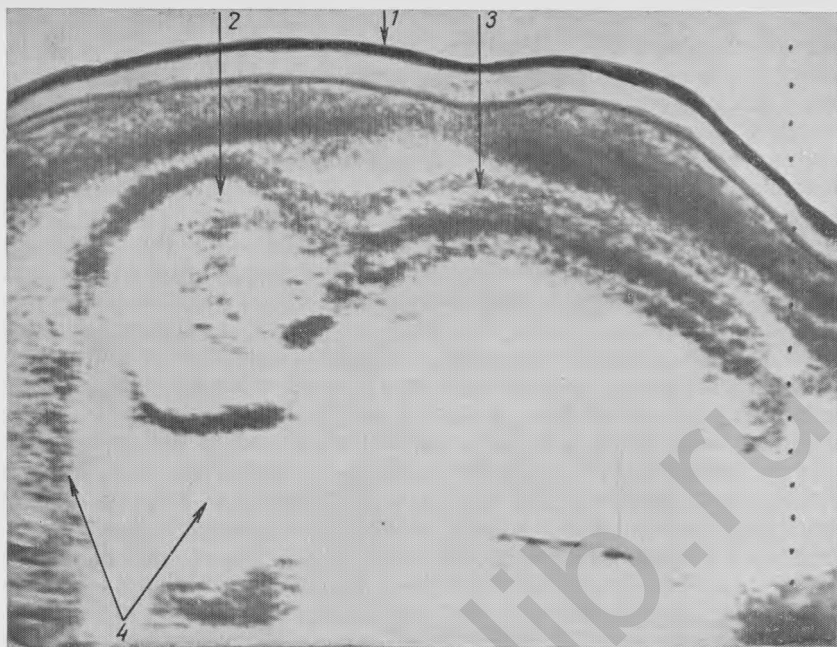


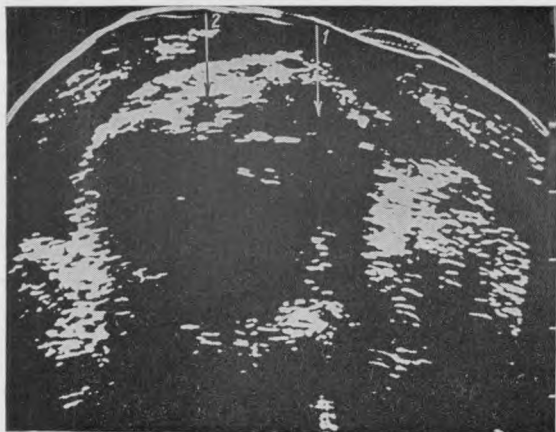
Рис. 235.  
Беременность 17 нед.  
Позвоночник плода  
(продольное сканирование).

1 — мочевой пузырь; 2 —  
головка; 3 — позвоночник;  
4 — воды.

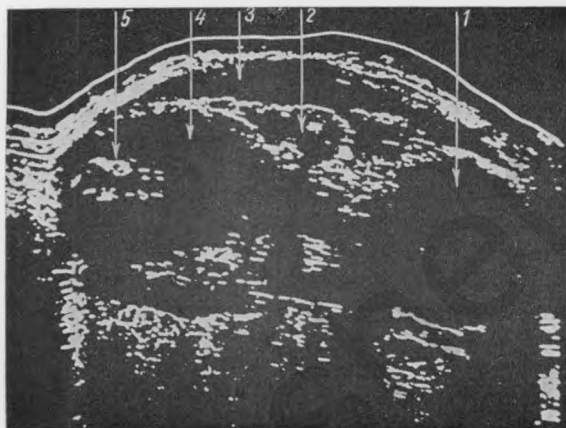


*Рис. 236.*  
Беременность 26 нед. Позвоночник плода (продольное сканирование).  
1 — передняя брюшная стенка; 2 — головка; 3 — позвонок; 4 — плацента.

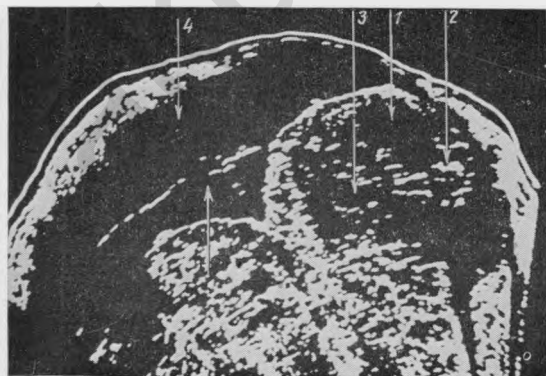
*Рис. 237.*  
Беременность 31 нед. Позвоночник плода (продольное сканирование).  
1 — передняя брюшная стенка; 2 — головка; 3 — позвонок.



*Рис. 238.*  
Беременность 36 нед.  
Позвочник плода (поперечное сканирование).  
1 — живот; 2 — позвоночник плода.



*Рис. 239.*  
Беременность 34 нед.  
Крестец плода (продольное сканирование).  
1 — головка; 2 — ручка; 3 — плацента; 4 — туловище; 5 — крестец.



*Рис. 240.*  
Беременность 39 нед.  
Крестец плода (поперечное сканирование).  
1 — тазовый конец плода; 2 — крестец; 3 — мочевой пузырь плода; 4 — плацента; 5 — конечность.

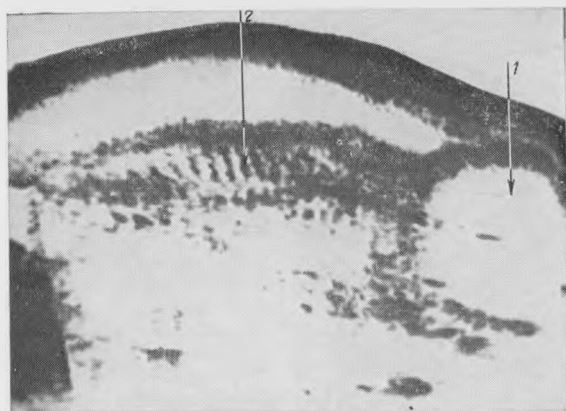


Рис. 241.  
Беременность 32 нед.  
Ребра плода (продольное сканирование).  
1 — головка; 2 — ребра плода.

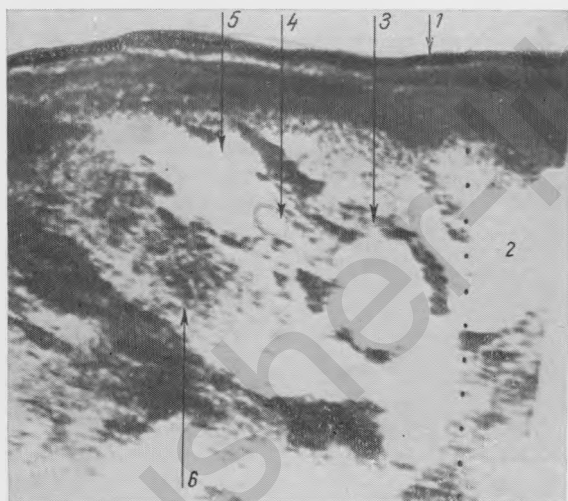


Рис. 242.  
Беременность 16—17 нед.  
Сердце (продольное сканирование).  
1 — передняя брюшная стенка; 2 — мочевой пузырь; 3 — головка; 4 — сердце; 5 — туловище плода; 6 — плацента.

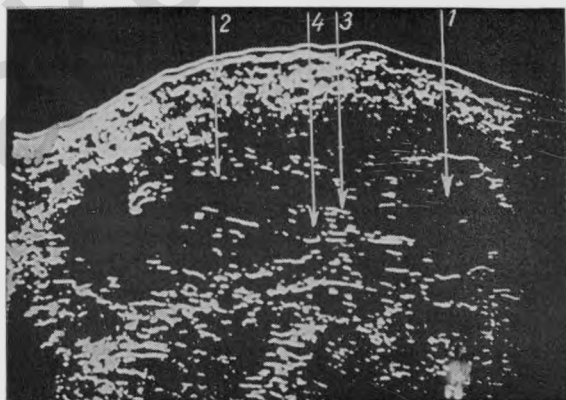
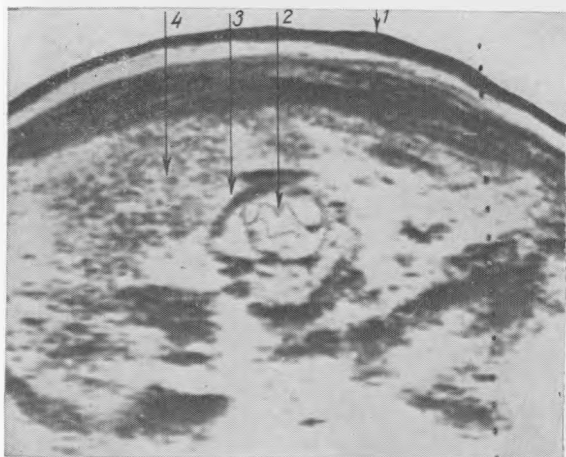


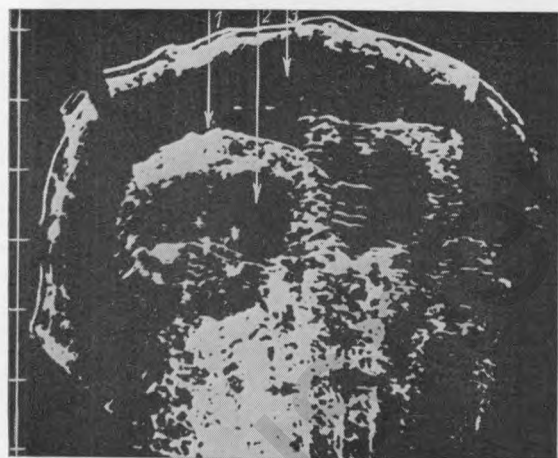
Рис. 243.  
Беременность 18 нед.  
Сердце (продольное сканирование).  
1 — головка плода; 2 — туловище; 3 — предсердие; 4 — желудочек сердца.





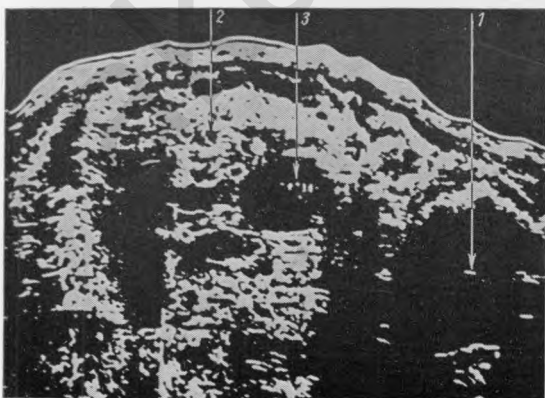
*Рис. 244.*  
Беременность 23 нед.  
Сердце (поперечное сканирование).

1 — передняя брюшная стенка; 2 — сердце; 3 — грудная клетка; 4 — плацента.



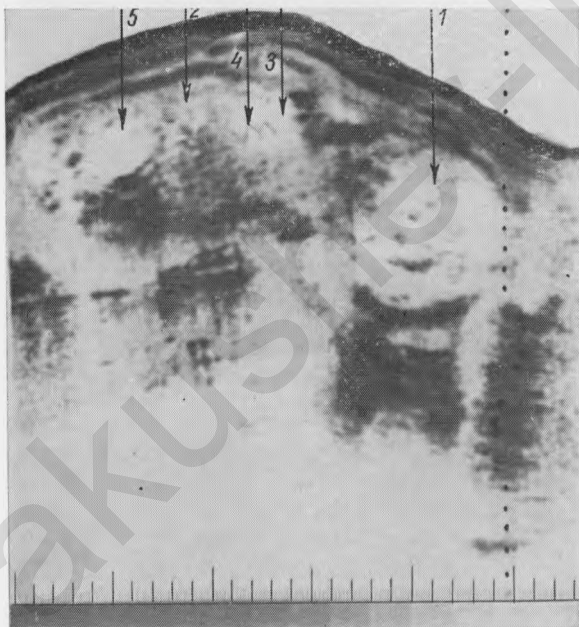
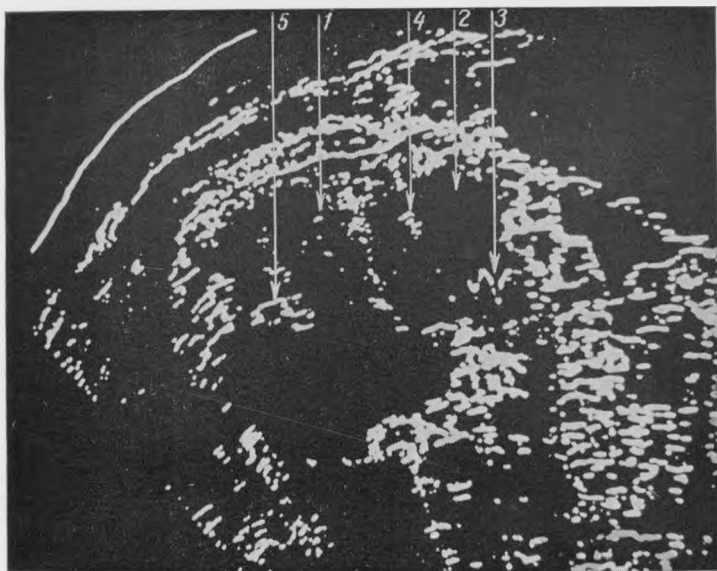
*Рис. 245.*  
Беременность 37 нед.  
Сердце (поперечное сканирование).

1 — грудная клетка; 2 — сердце; 3 — плацента.



*Рис. 246.*  
Беременность 40 нед.  
Сердце (продольное сканирование).

1 — головка; 2 — туловище; 3 — сердце плода.



*Рис. 247.*

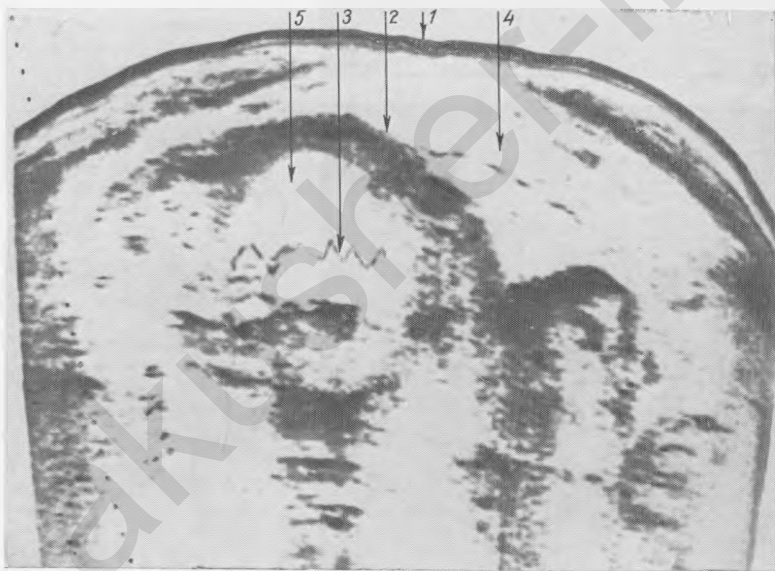
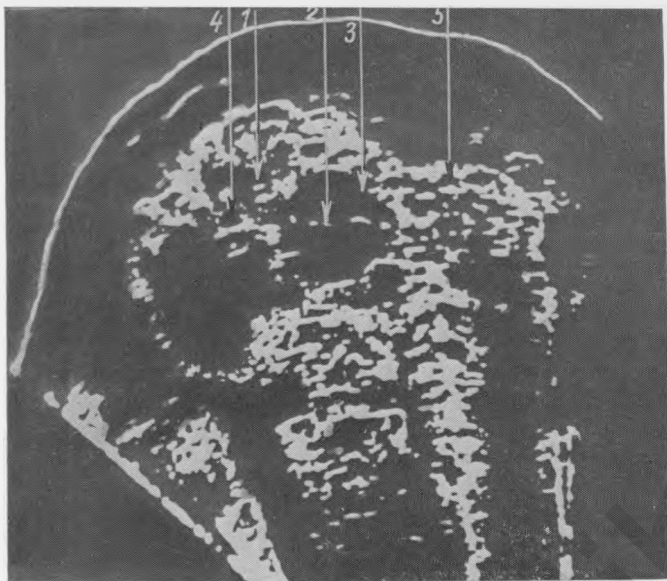
Беременность 40 нед. Сердце (поперечное скаширование).

1 — грудная клетка; 2 — сердце; 3 — трикуспидальный клапан; 4 — митральный клапан; 5 — аорта.

*Рис. 248.*

Беременность 33 нед. Сердце, межжелудочковая перегородка (продольное скаширование).

1 — головка; 2 — туловище плода; 3 — сердце; 4 — межжелудочковая перегородка; 5 — мочевой пузырь плода.



*Рис. 249.*

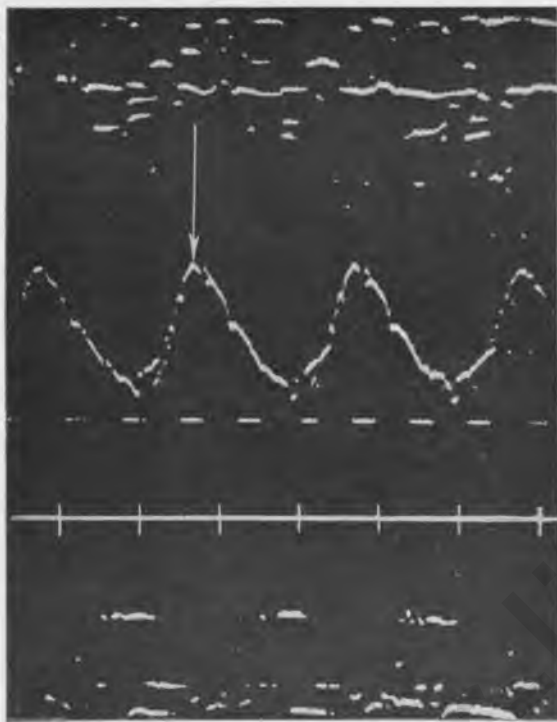
Беременность 38 нед. Сердце, межжелудочковая перегородка (поперечное сканирование).

1 — грудная клетка; 2 — межжелудочковая перегородка; 3 — сердце; 4 — аорта; 5 — конечность.

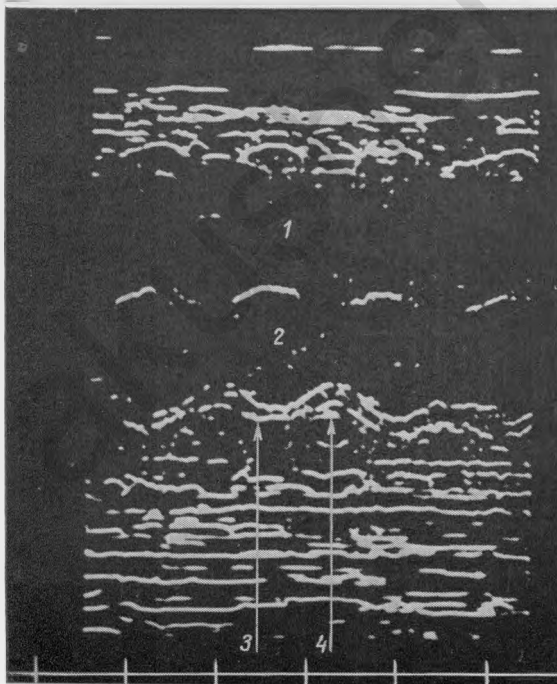
*Рис. 250.*

Беременность 40 нед. Сердце, межжелудочковая перегородка (поперечное сканирование).

1 — передняя брюшная стенка; 2 — грудная клетка; 3 — межжелудочковая перегородка; 4 — плацента; 5 — сердце.



*Рис. 251.*  
Беременность 40 нед.  
Митральный клапан плода  
(указан стрелкой).



*Рис. 252.*  
Беременность 40 нед.  
Сердце плода, миокард.  
1 — полость правого желу-  
дочка; 2 — полость левого  
желудочка; 3 — миокард в  
систоле; 4 — миокард в  
диастоле.

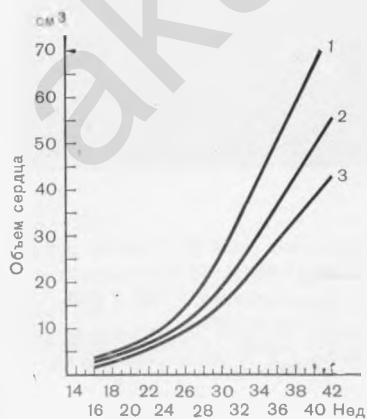
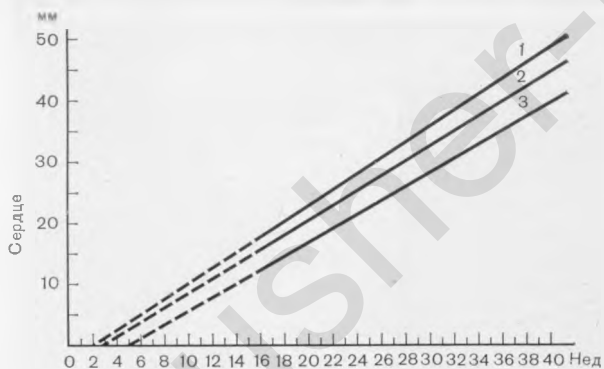



Рис. 253.

Беременность 40 нед.  
Сердце плода. Миокард.  
1 — полость правого желу-  
дочка; 2 — межжелудочко-  
вая перегородка; 3 — по-  
лость левого желудочка;  
4 — миокард в систолу; 5 —  
миокард в диастолу.

Рис. 254.

Динамика изменений  
размеров сердца во вре-  
мя беременности.  
1 — длина сердца; 2 — ши-  
рина; 3 — переднезадний  
размер.

Рис. 255.

Объем сердца в различ-  
ные сроки беременности  
(2 — средние значения;  
1, 3 — индивидуальные  
колебания).

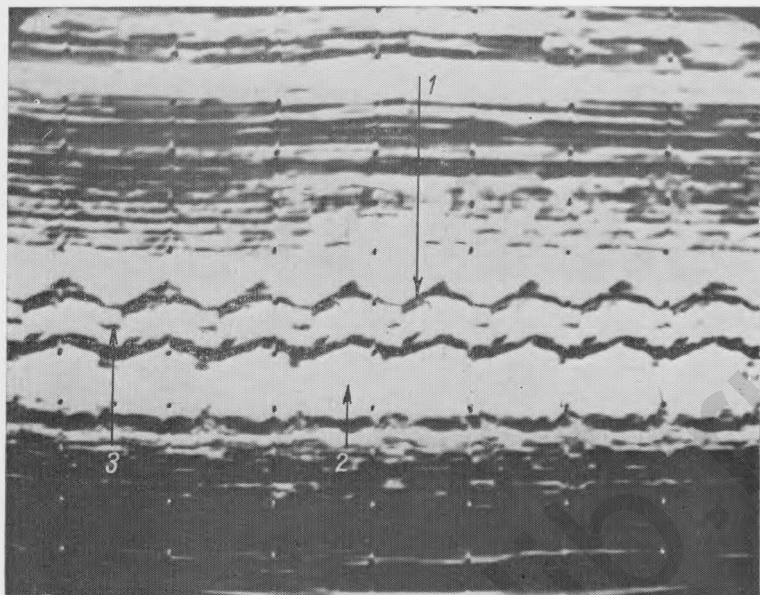


Рис. 256.  
Беременность 37 нед.  
Устье аорты, аортальный клапан.  
1 — аорта; 2 — левое предсердие; 3 — аортальный клапан.

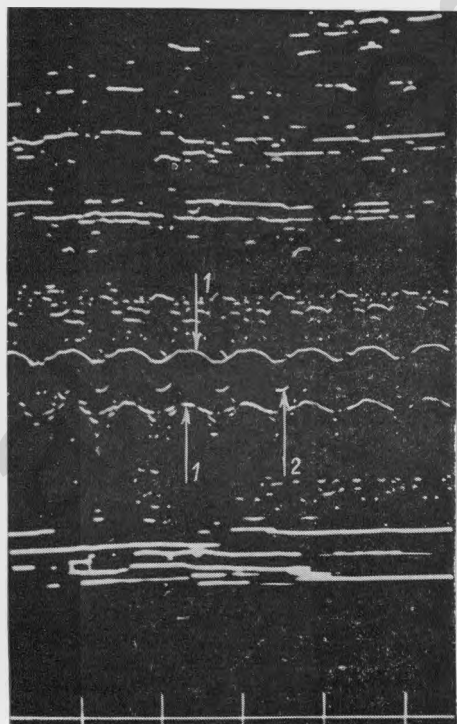
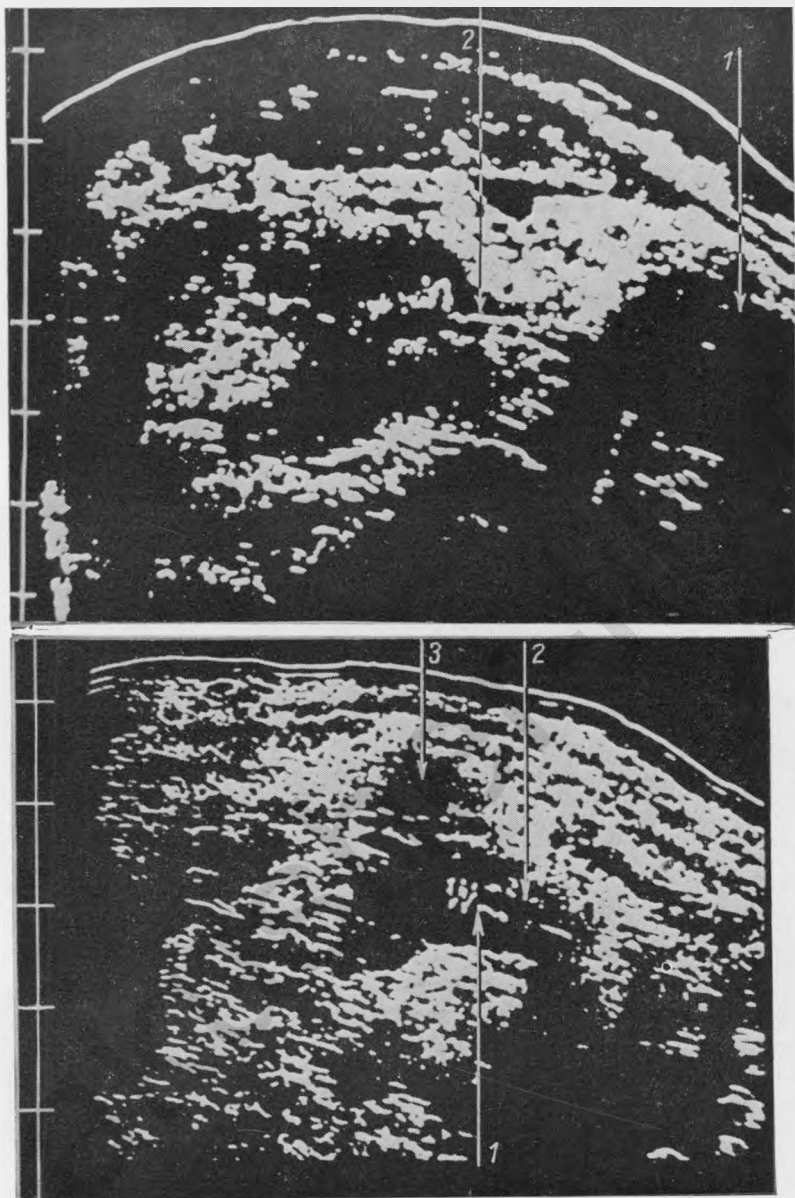
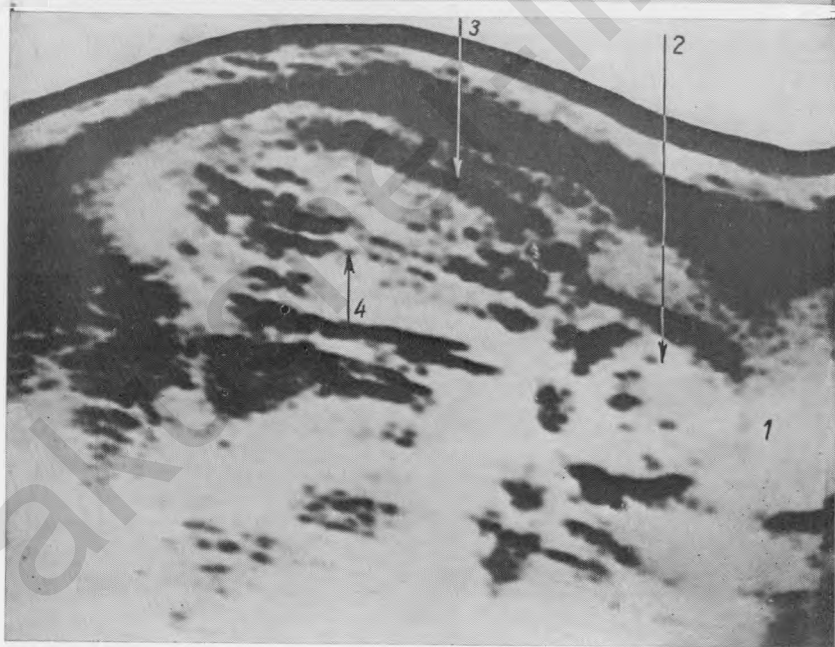
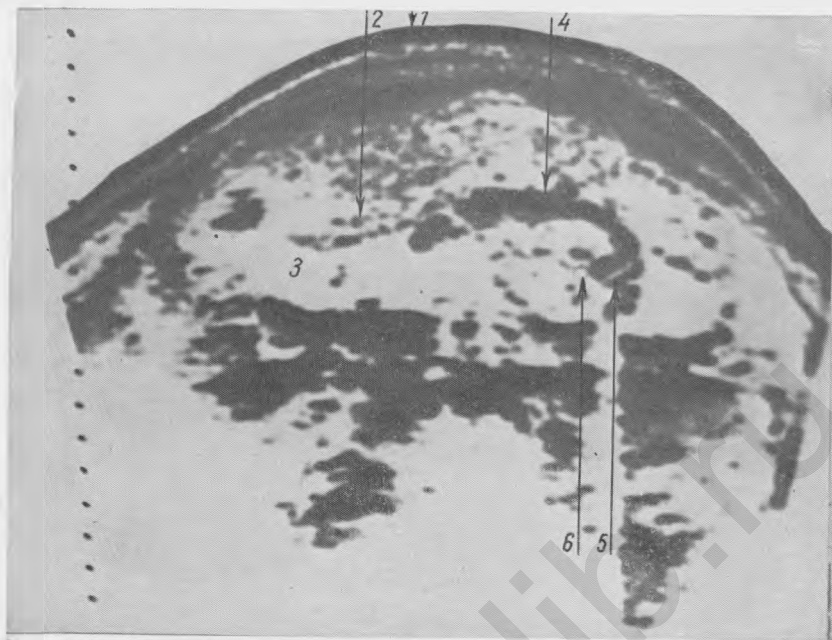


Рис. 257.  
Беременность 40 нед.  
Устье аорты.  
1 — аорта; 2 — аортальный клапан.



*Рис. 258.*  
 Беременность 39 нед. Восходящая аорта (продольное сканирование).  
 1 — головка; 2 — восходящая аорта.

*Рис. 259.*  
 Беременность 38 нед. Восходящая аорта (продольное сканирование).  
 1 — митральный клапан; 2 — аорта; 3 — нисходящая аорта.



*Рис. 260.*

Беременность 20 нед. Аорта (поперечное сканирование).

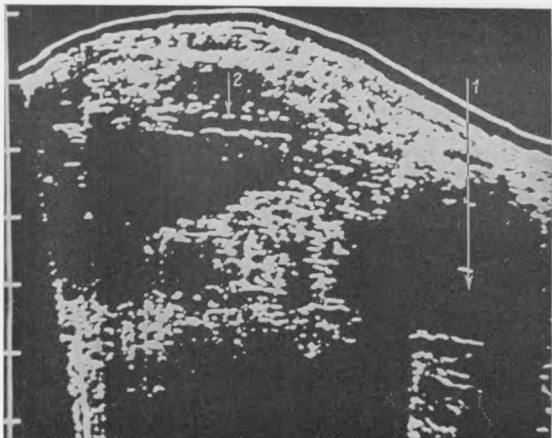
1 — передняя брюшная стенка; 2 — плацента; 3 — воды; 4 — живот плода; 5 — позвоночник; 6 — аорта.

*Рис. 261.*

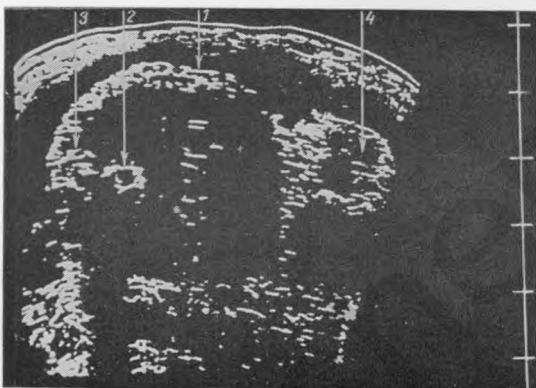
Беременность 24 нед. Аорта (продольное сканирование).

1 — мочевой пузырь; 2 — головка; 3 — туловище плода; 4 — аорта.

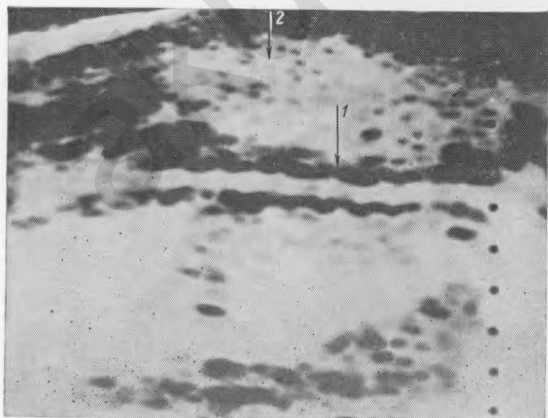




*Рис. 262.*  
Беременность 36 нед.  
Аорта (продольное сканирование).  
1 — головка; 2 — аорта.



*Рис. 263.*  
Беременность 40 нед.  
Аорта (поперечное сканирование).  
1 — живот плода; 2 — аорта;  
3 — позвоночник; 4 — конечность.



*Рис. 264.*  
Беременность 40 нед.  
Аорта (продольное сканирование).  
1 — аорта; 2 — туловище плода.

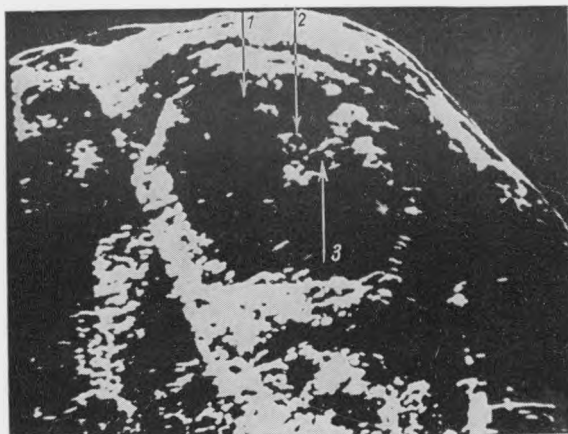


Рис. 265.  
Беременность 40 нед.  
Аорта, нижняя полая  
вена (поперечное скани-  
рование).  
1 — живот плода; 2 — ниж-  
няя полая вена; 3 — аорта.

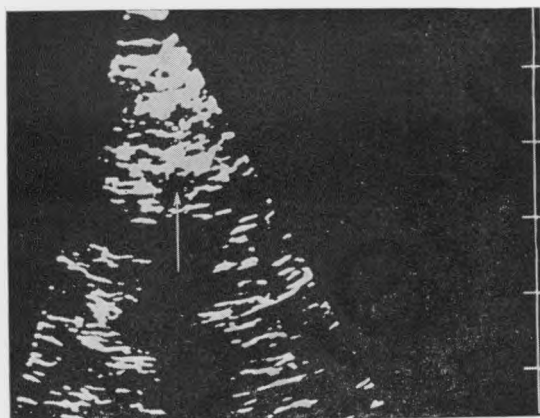


Рис. 266.  
Беременность 40 нед.  
Поперечное сечение  
аорты (секторальное  
сканирование), (аорта  
отмечена стрелкой).

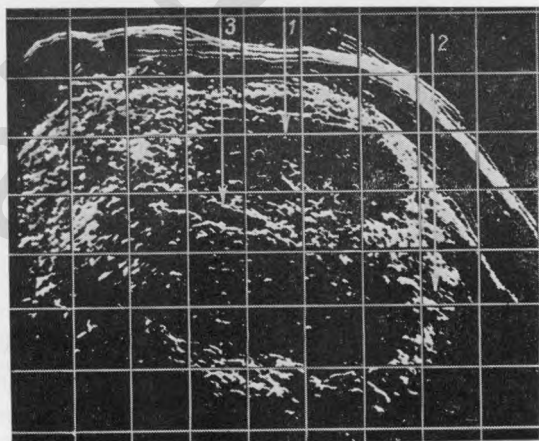
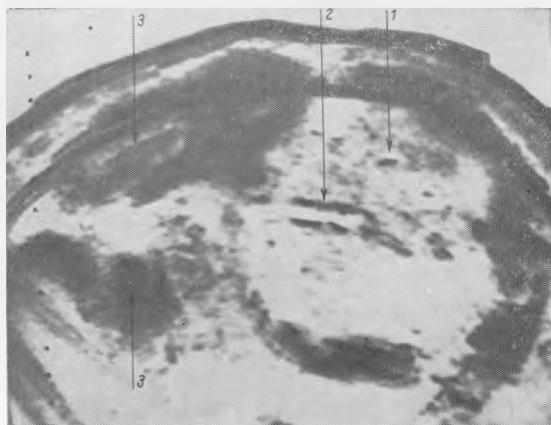
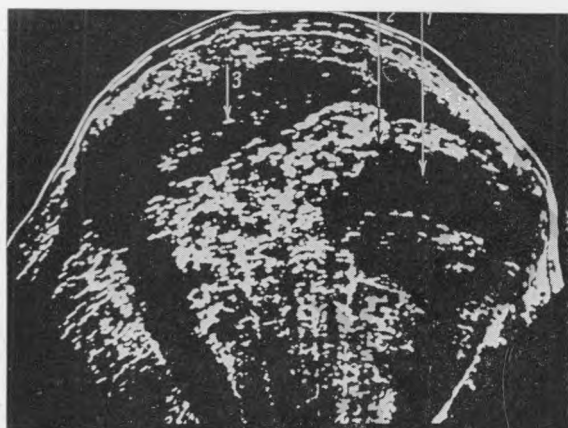


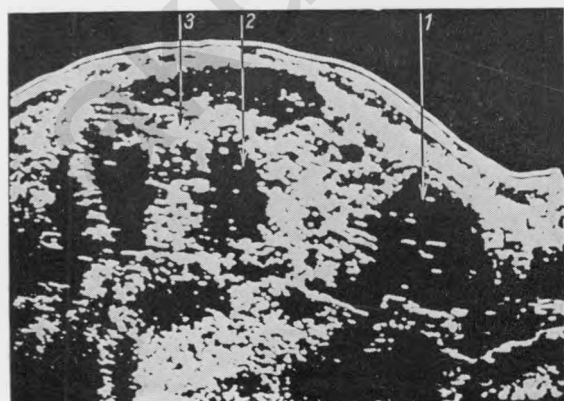
Рис. 267.  
Беременность 40 нед.  
Пупочная вена (попе-  
речное сканирование).  
1 — живот плода; 2 — по-  
звоночник; 3 — пупочная  
вена.



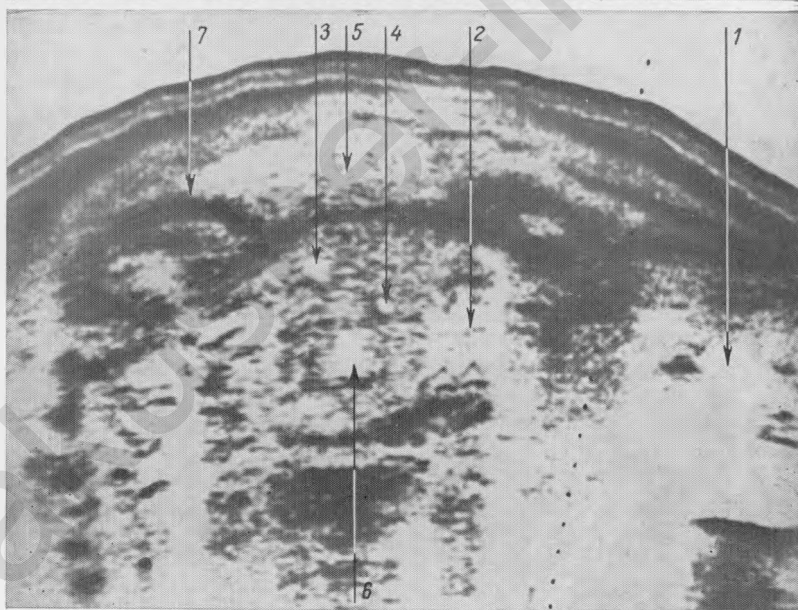
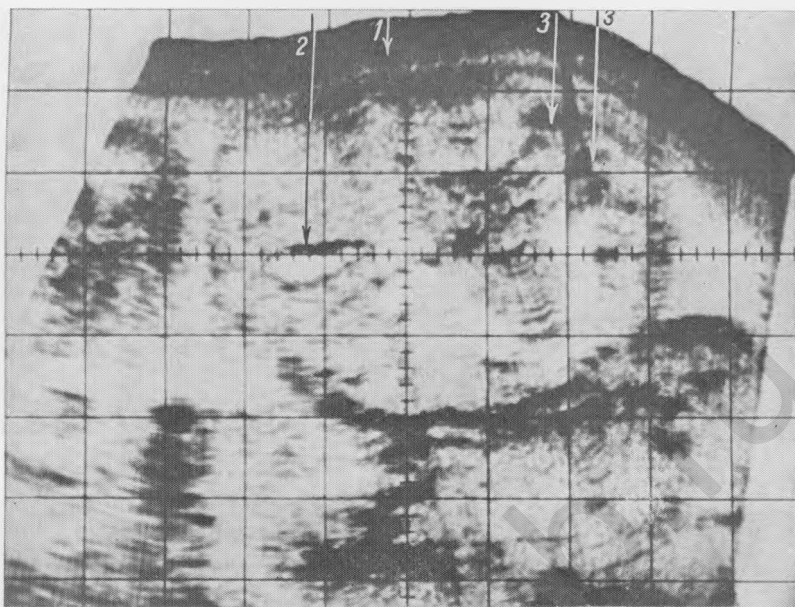
*Рис. 268.*  
Беременность 40 нед.  
Пупочная вена (поперечное сканирование).  
1 — живот плода; 2 — пупочная вена; 3 — конечность.



*Рис. 269.*  
Беременность 40 нед.  
Печень плода (поперечное сканирование).  
1 — печень; 2 — живот плода; 3 — плацента.

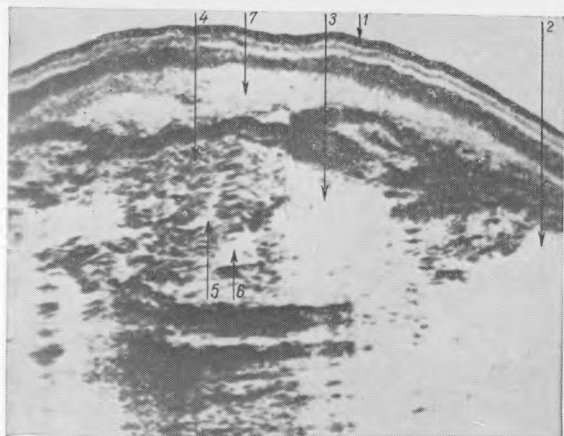


*Рис. 270.*  
Беременность 30 нед.  
Печень плода (продольное сканирование).  
1 — головка; 2 — грудная клетка; 3 — печень.



*Рис. 271.*  
Беременность 36 нед. Желчный пузырь (поперечное сканирование).  
1 — живот плода; 2 — желчный пузырь; 3 — позвоночник.

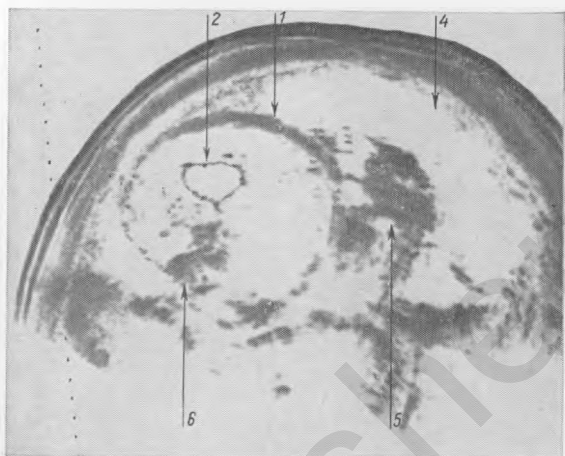
*Рис. 272.*  
Беременность 36 нед. Желчный пузырь (продольное сканирование).  
1 — головка; 2 — сердце; 3 — кишечник; 4 — желчный пузырь; 5 — плацента; 6 — желудок; 7 — конечность.



*Рис. 273.*

Беременность 36 нед.  
Портальный синус печени (продольное сканирование).

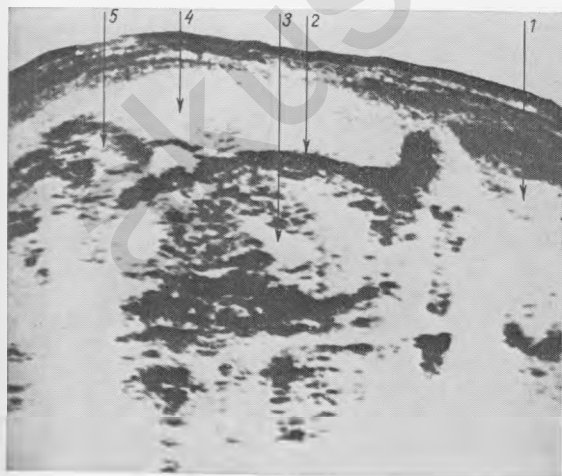
1 — передняя брюшная стенка; 2 — головка; 3 — грудная клетка; 4 — печень; 5 — портальный синус печени; 6 — желудок; 7 — плацента.



*Рис. 274.*

Беременность 34 нед.  
Желудок (поперечное сканирование).

1 — живот; 2 — желудок; 3 — печень; 4 — плацента; 5 — воды; 6 — позвоночник.



*Рис. 275.*

Беременность 28 нед.  
Желудок (продольное сканирование).

1 — головка; 2 — туловище плода; 3 — желудок; 4 — плацента; 5 — конечности.

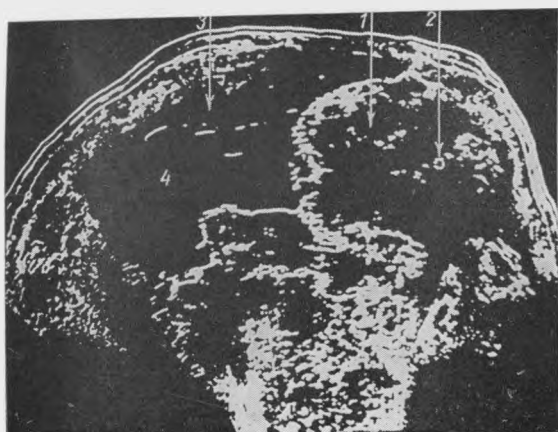

Рис. 276.  
Беременность 39 нед.  
Пищевод (поперечное  
сканирование).  
1 — туловище плода; 2 —  
пищевод; 3 — плацента; 4 —  
воды.




Рис. 277.  
Беременность 40 нед.  
Селезенка (поперечное  
сканирование).  
1 — живот; 2 — селезенка;  
3 — конечность; 4 — воды.

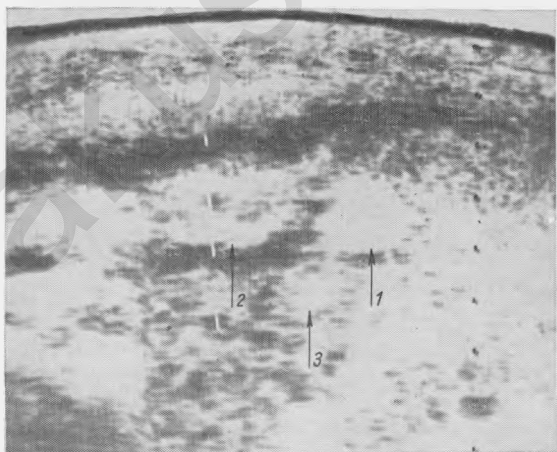


Рис. 278.  
Беременность 36 нед.  
Поджелудочная железа  
(продольное сканирова-  
ние).  
1 — селезенка; 2 — почка;  
3 — хвост поджелудочной  
железы.

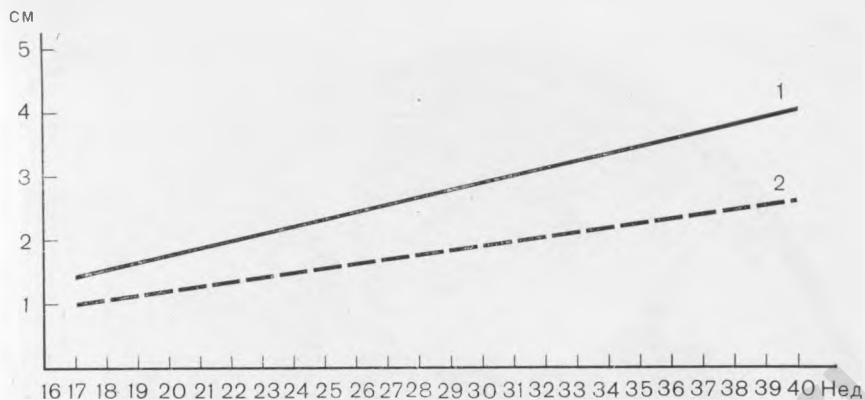


Рис. 279.

Изменение размеров селезенки во время беременности.

1 — длина селезенки; 2 — ширина.

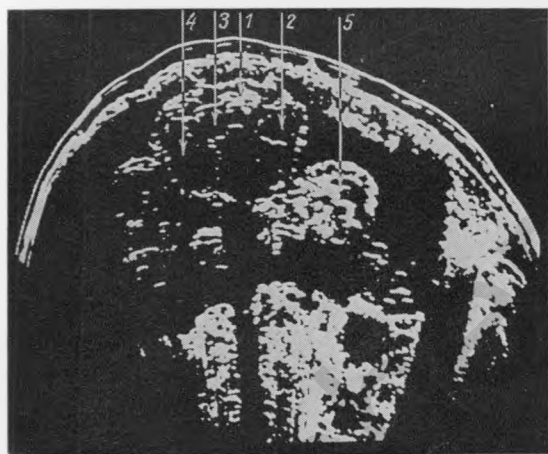


Рис. 280.

Беременность 26 нед. Почки (поперечное сканирование).

1 — живот; 2 — левая почка; 3 — правая почка; 4 — печень; 5 — конечность.

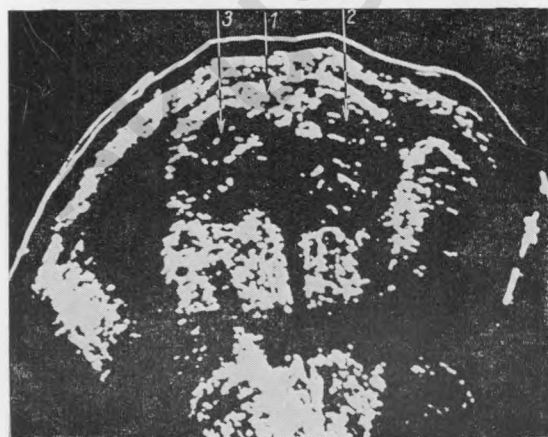
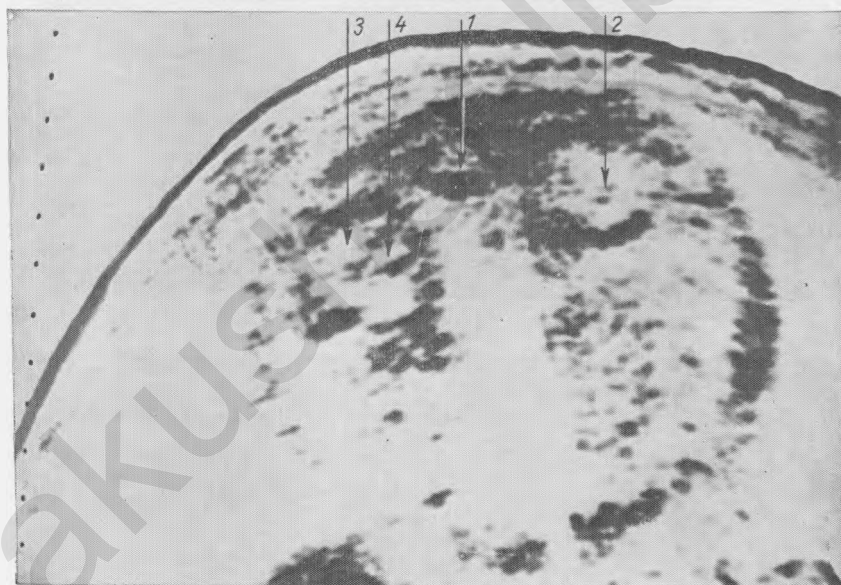
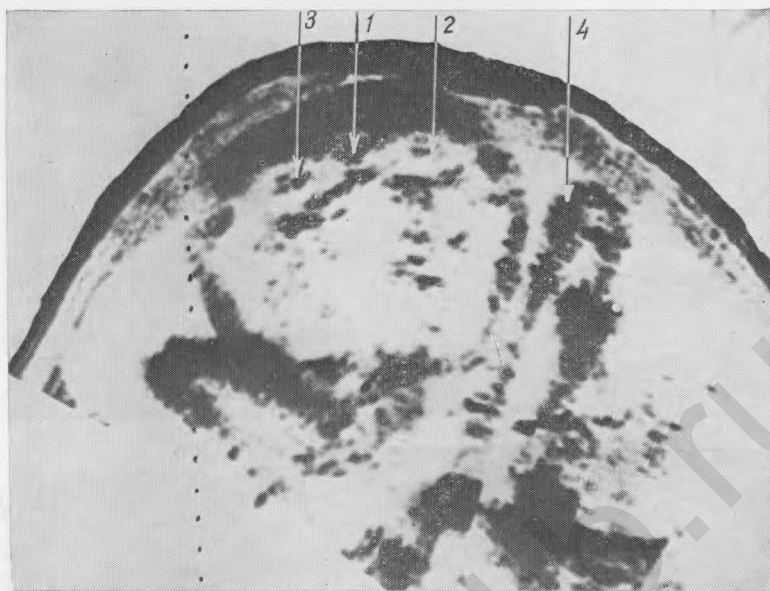


Рис. 281.

Беременность 33 нед. Почки (поперечное сканирование).

1 — живот; 2 — левая почка; 3 — правая почка.



*Рис. 282.*

Беременность 40 нед. Почки (поперечное сканирование).

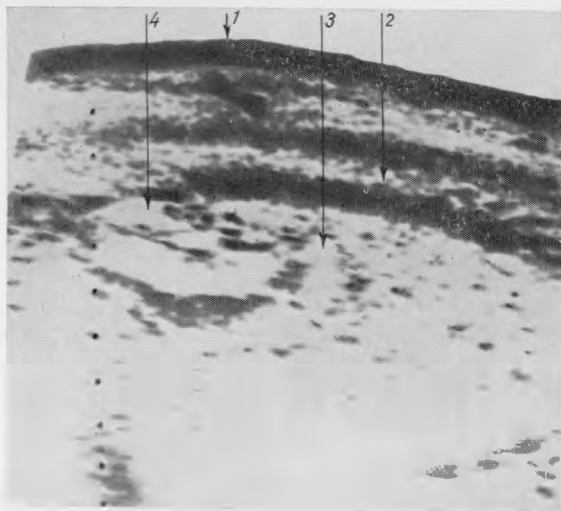
1 — позвоночник; 2 — чашечка левой почки; 3 — чашечка правой почки; 4 — конечность.

*Рис. 283.*

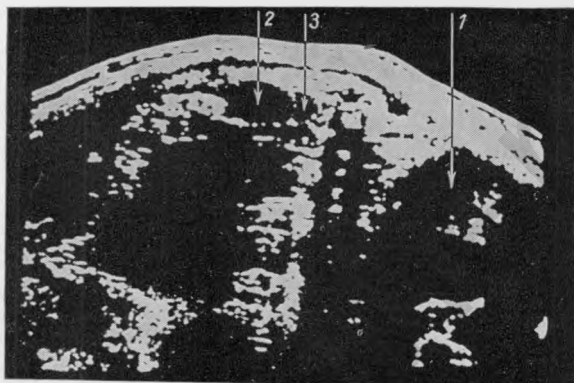
Беременность 39 нед. Почки (поперечное сканирование).

1 — позвоночник; 2 — левая почка; 3 — правая почка; 4 — лоханка.

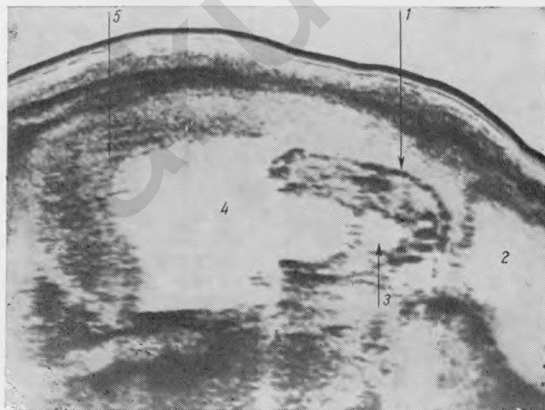



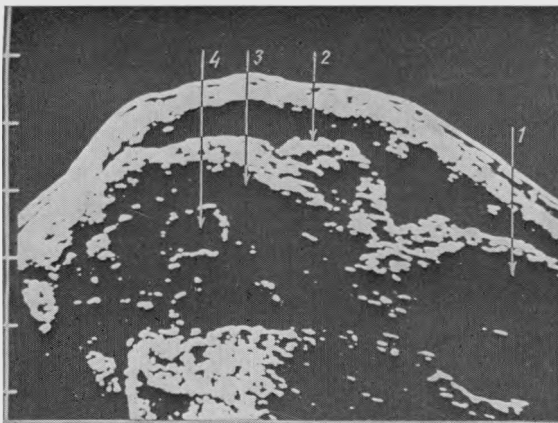
*Рис. 284.*  
Беременность 37 нед.  
Надпочечник (продольное сканирование).  
1 — передняя брюшная стенка; 2 — позвоночник; 3 — надпочечник; 4 — почка.



*Рис. 285.*  
Беременность 40 нед.  
Надпочечник (продольное сканирование).  
1 — головка; 2 — почка; 3 — надпочечник.

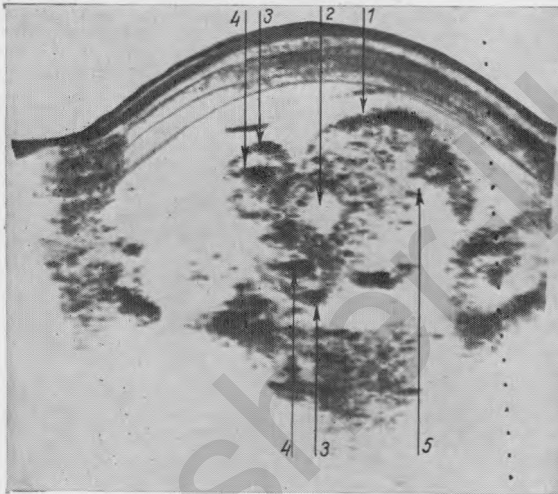


*Рис. 286.*  
Беременность 29 нед.  
Мочевой пузырь плода (поперечное сканирование).  
1 — ягодицы; 2 — мочевой пузырь женщины; 3 — мочевой пузырь плода; 4 — мочевые воды; 5 — плацента.



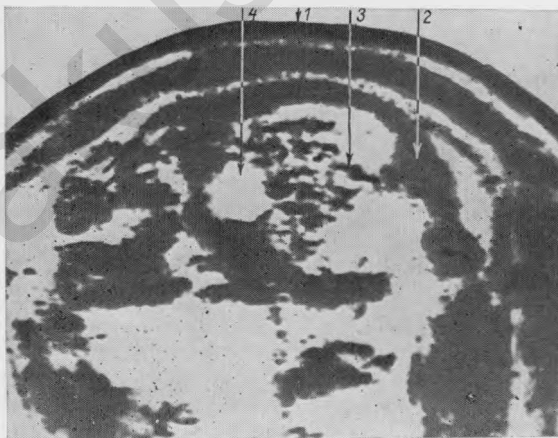
*Рис. 287.*  
Беременность 39 нед.  
Мочевой пузырь плода  
(продольное сканирова-  
ние).

1 — головка; 2 — ручка; 3 —  
туловище; 4 — мочевой пу-  
зырь плода.



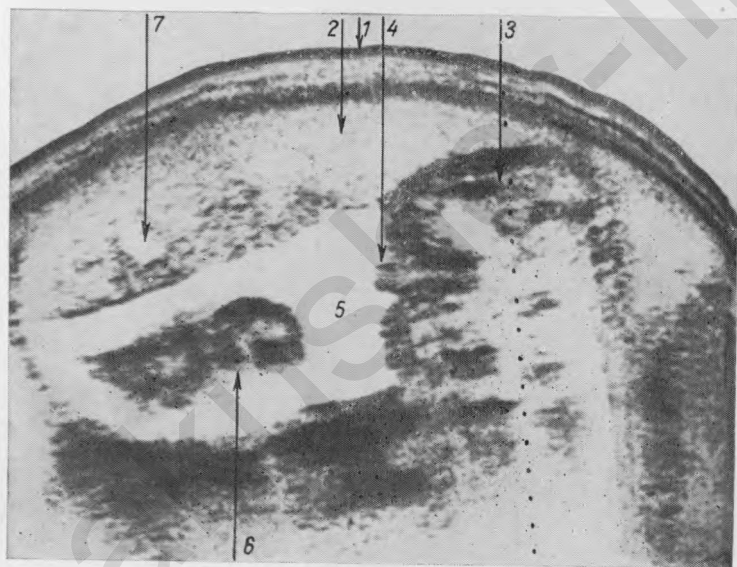
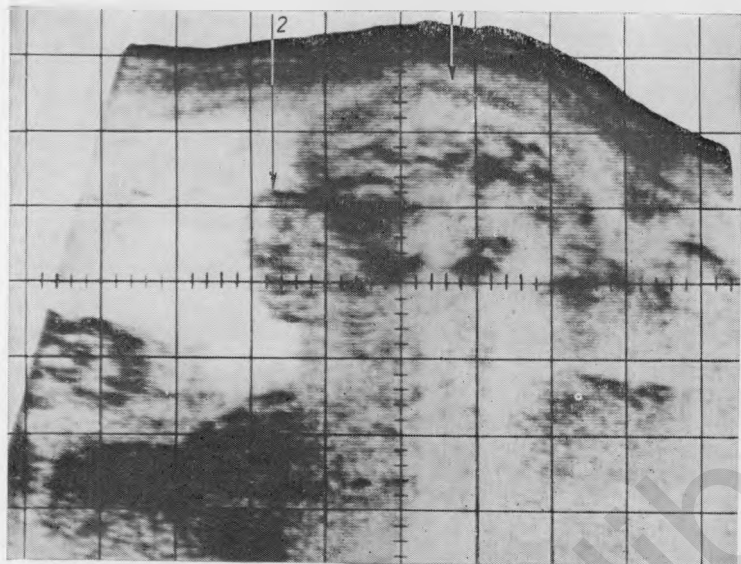
*Рис. 288.*  
Беременность 28 нед.  
Ампула прямой кишки  
(поперечное сканирова-  
ние).

1 — тазовый конец плода;  
2 — мочевой пузырь; 3 —  
бедрра плода; 4 — бедренные  
кости; 5 — ампула прямой  
кишки.



*Рис. 289.*  
Беременность 39 нед.  
Ампула прямой кишки  
(поперечное сканирова-  
ние).

1 — передняя брюшная  
стенка; 2 — крестец; 3 —  
ампула прямой кишки; 4 —  
мочевой пузырь.



*Рис. 290.*  
Беременность 34 нед. Мошонка плода (поперечное сканирование).  
1 — ягодицы; 2 — мошонка.

*Рис. 291.*  
Беременность 31 нед. Половой член плода. Поперечное сканирование).  
1 — передняя брюшная стенка; 2 — плацента; 3 — ягодицы; 4 — половой член; 5 — воды; 6 — конечность, 7 — межворсинчатое пространство.

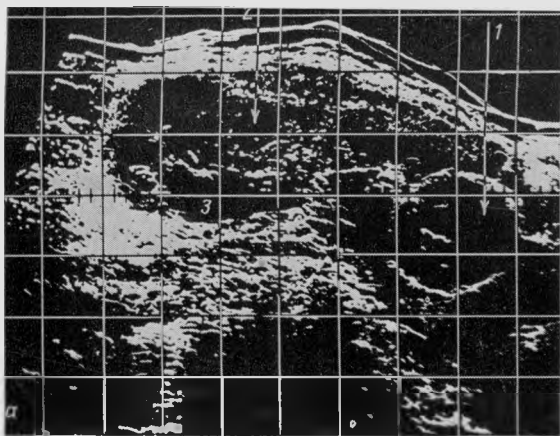


Рис. 292а.  
Беременность 24 нед.  
Тяжелая форма гемолитической болезни плода.  
Увеличение толщины плаценты до 5,2 см (продольное сканирование).  
1 — головка; 2 — плацента;  
3 — воды.

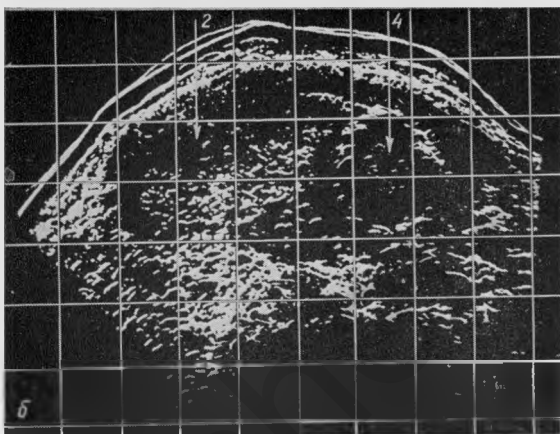


Рис. 292б.  
Поперечное сканирование на уровне груди.  
Обозначения те же, что на рис. 292а; 4 — грудная клетка.

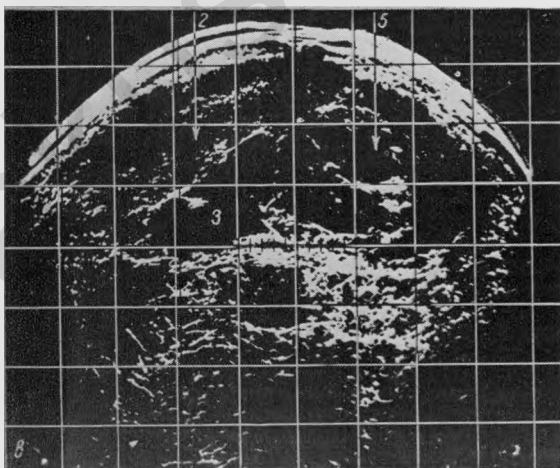
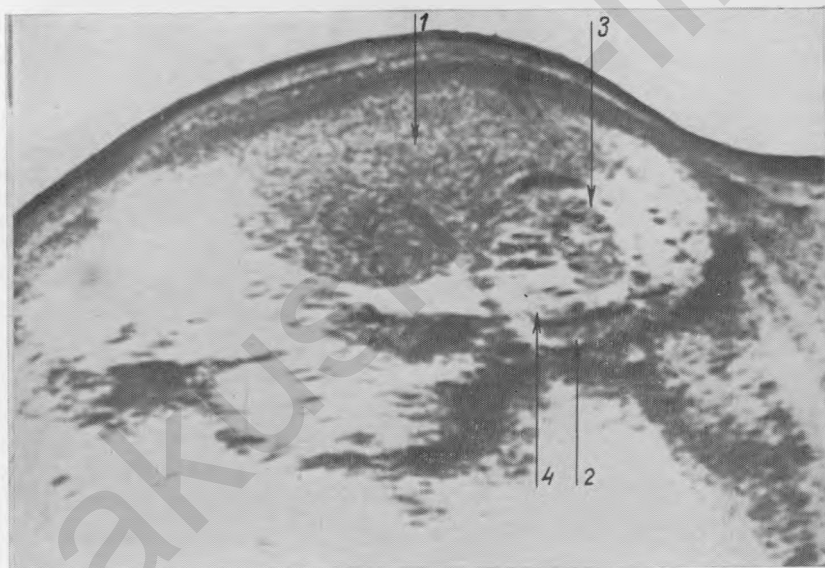
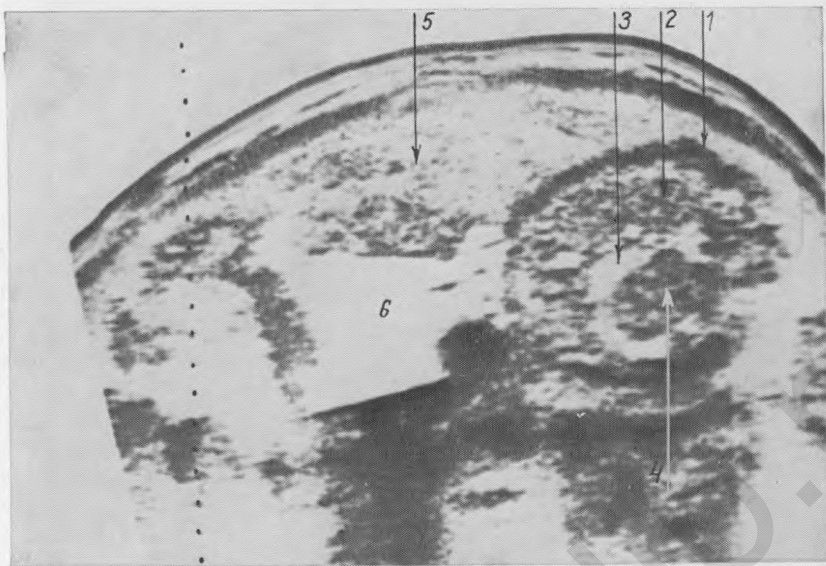


Рис. 292в.  
Поперечное сканирование на уровне живота.  
Обозначения те же, что на рис. 292а; 5 — живот.



*Рис. 293.*

Беременность 32—33 нед. Гемолитическая болезнь плода. Асцит с незначительным скоплением жидкости в брюшной полости (продольное сканирование).

1 — живот плода; 2 — печень; 3 — асцитическая жидкость; 4 — селезенка; 5 — плацента; 6 — воды.

*Рис. 294.*

Беременность 22—23 нед. Гемолитическая болезнь плода. Спленомегалия, асцит (поперечное сканирование).

1 — плацента; 2 — живот плода; 3 — селезенка; 4 — асцит.

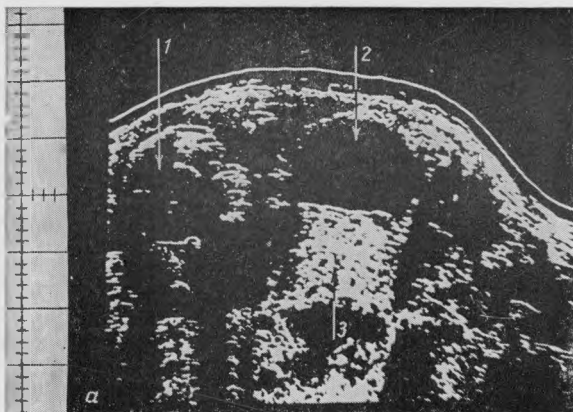


Рис. 295а.  
Беременность 32 нед.  
Гемолитическая болезнь.  
Асцит, гепатомегалия  
(продольное сканирова-  
ние).

1 — головка; 2 — туловище  
плода; 3 — плацента.

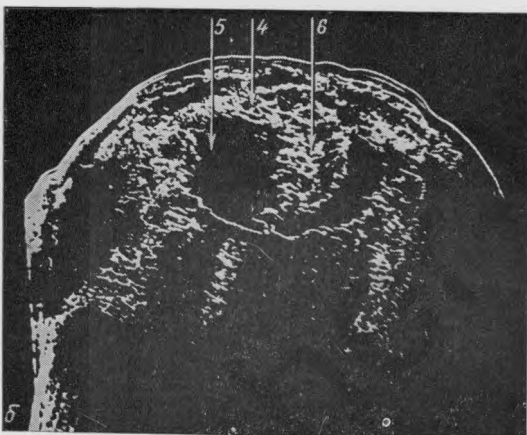


Рис. 295б.  
То же наблюдение, что  
на рис. 295а. (попереч-  
ное сканирование на  
уровне печени).

4 — живот плода; 5 — ас-  
цит; 6 — печень.

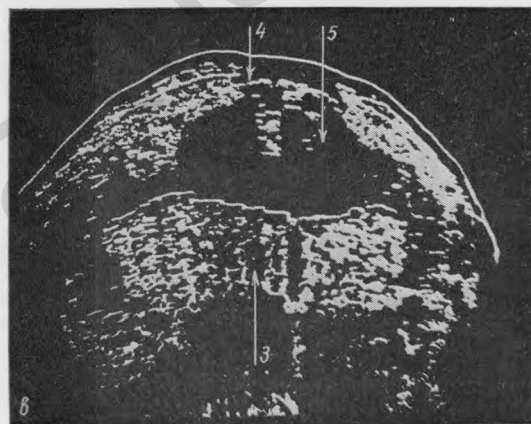
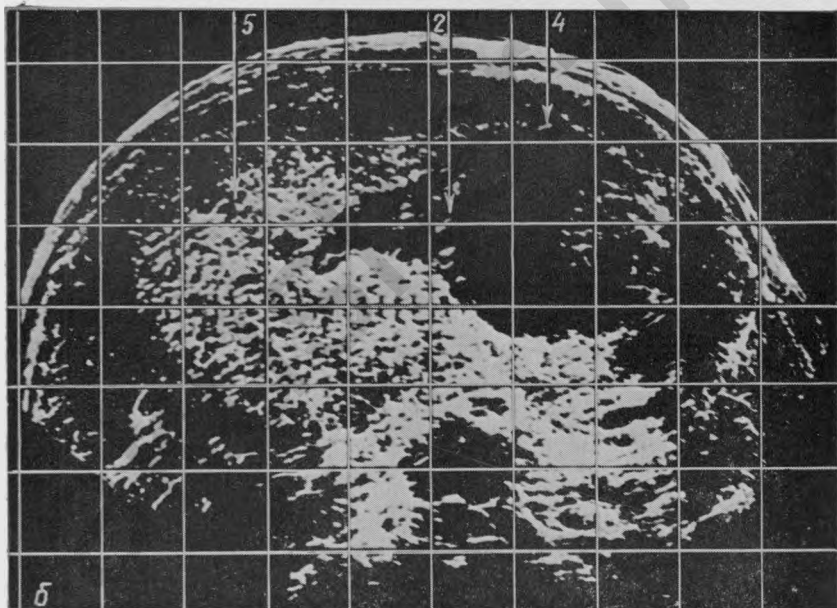
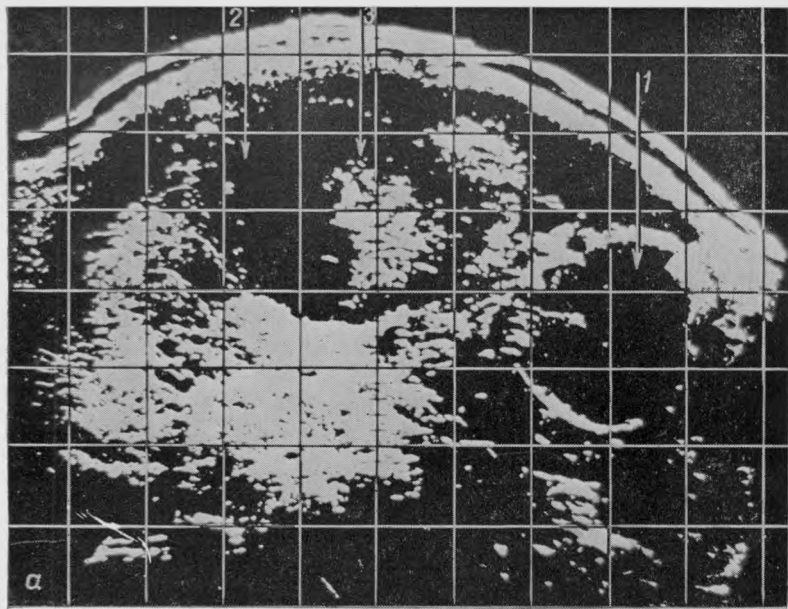


Рис. 295в.  
То же наблюдение, что  
на рис. 295а (поперечное  
сканирование в области  
нижней трети живота).



*Рис. 296а.*

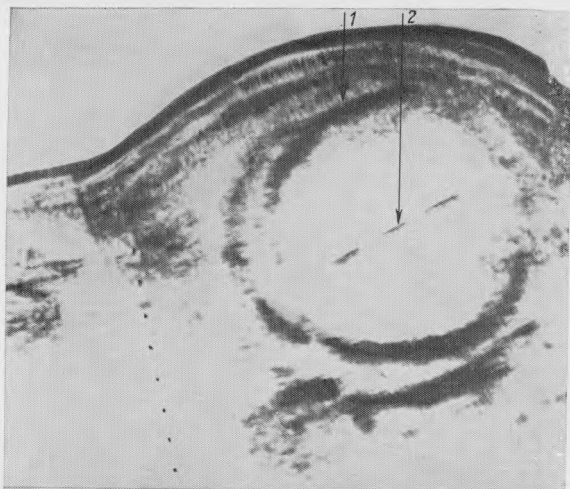
Беременность 27 нед. Гемолитическая болезнь плода. Асцит (продольное скапирование).

1 — головка; 2 — асцит; 3 — печень.

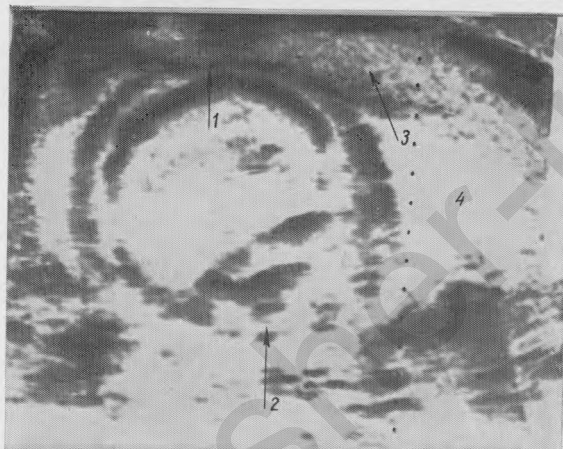
*Рис. 296б.*

То же наблюдение, что на рис. 296а (поперечное скапирование).

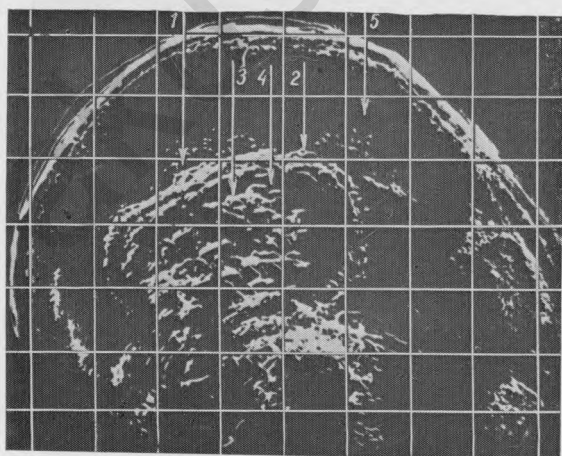
4 — живот плода; 5 — плацента.



*Рис. 297.*  
Беременность 32 нед.  
Гемолитическая болезнь  
плода. Универсальный  
отек. Двойной контур  
головки плода (попереч-  
ное сканирование).  
1 — головка; 2 — М-эхо.

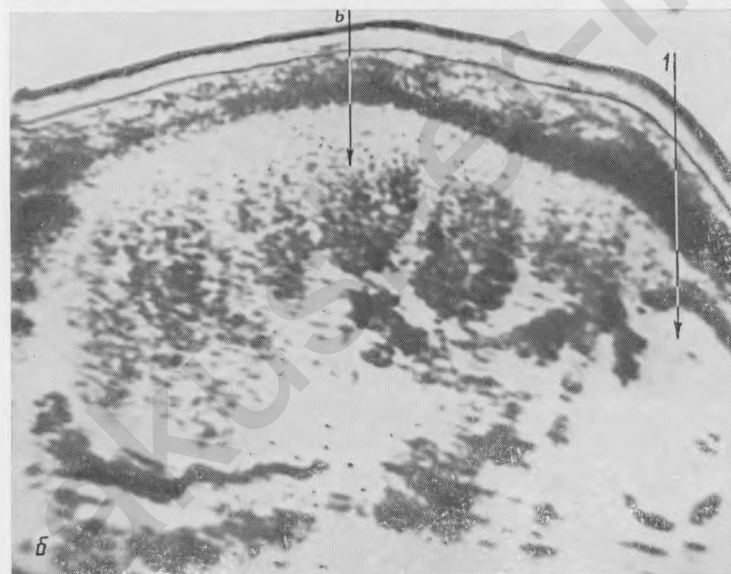
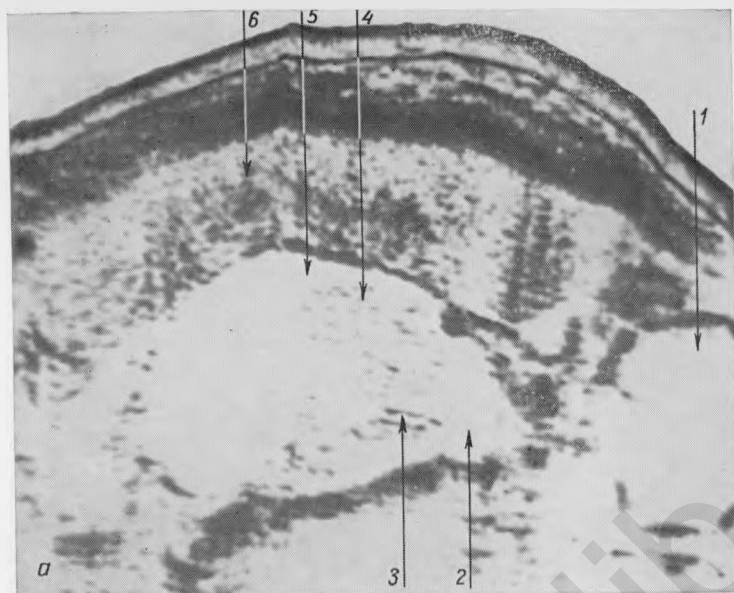


*Рис. 298.*  
Беременность 36 нед.  
Гемолитическая болезнь  
плода. Универсальный  
отек. Двойной контур  
головки плода (попереч-  
ное сканирование).  
1 — головка; 2 — лицевая  
часть черепа; 3 — плацен-  
та; 4 — воды.



*Рис. 299.*  
Беременность 34 нед.  
Гемолитическая болезнь  
плода. Универсальный  
отек (двойной контур ту-  
ловища). Гепатомегалия  
(поперечное сканирова-  
ние).  
1 — живот; 2 — двойной  
контур живота; 3 — печень;  
4 — асцит; 5 — плацента.





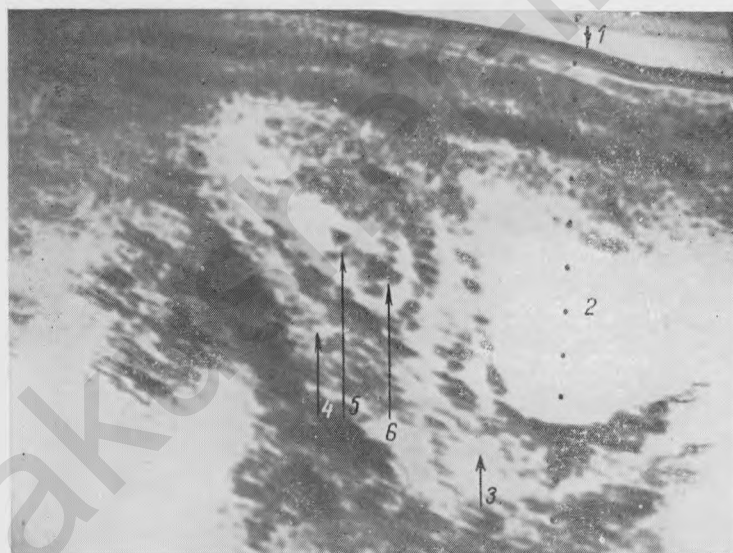
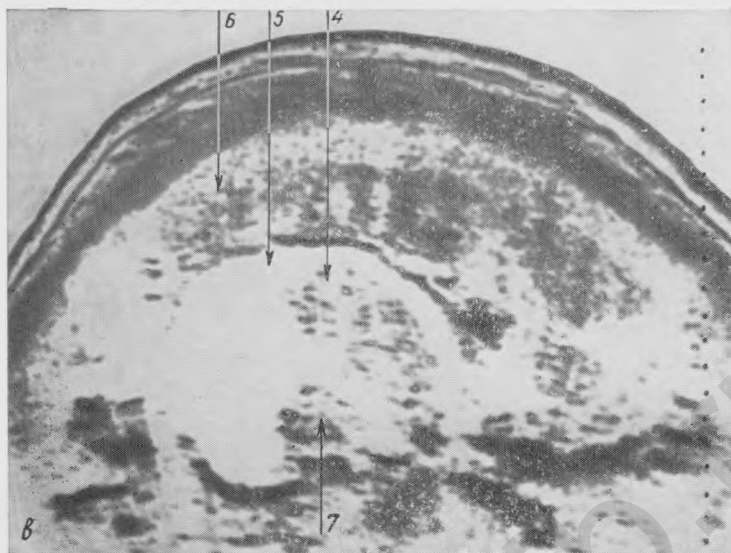
*Рис. 300а.*

Беременность 36 нед. Гемолитическая болезнь плода. Гепатомегалия. Дольчатость плаценты (продольное сканирование).  
 1 — головка; 2 — грудная клетка плода; 3 — аорта; 4 — печень; 5 — асцит;  
 6 — плацента.

*Рис. 300б.*

Продольное сканирование.

Обозначения те же, что на рис. 300а.



*Рис. 300в.*

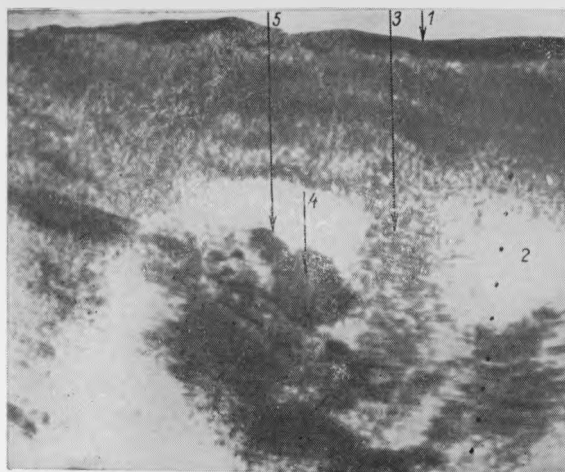
Поперечное сканирование.

Обозначения те же, что на рис. 300а; 7 — кишечник.

*Рис. 301.*


Беременность 9 нед. Анэнцефалия (продольное сканирование).

1 — передняя брюшная стенка; 2 — мочевой пузырь; 3 — шейка матки;  
4 — матка; 5 — плод; 6 — рудиментарная головка.



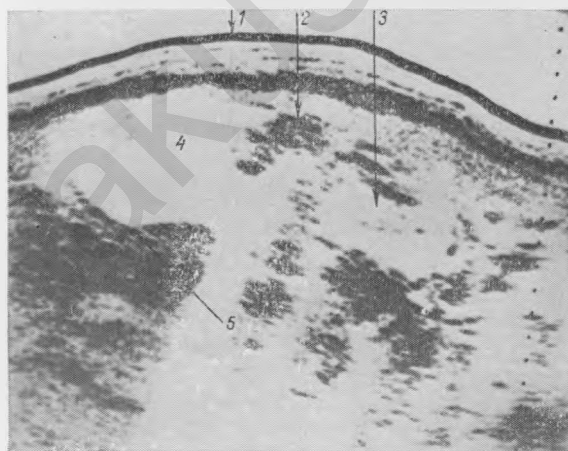
*Рис. 302.*  
Беременность 13 нед.  
Анэнцефалия. Мертвый  
плод (продольное сканирование).

1 — передняя брюшная  
стенка; 2 — мочевой пузырь;  
3 — плацента; 4 —  
плод; 5 — рудиментарная  
головка.



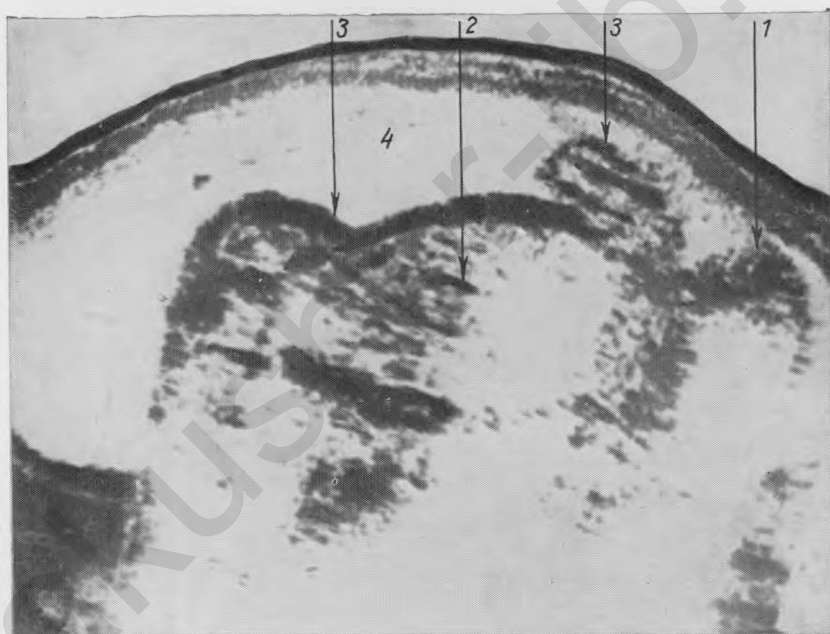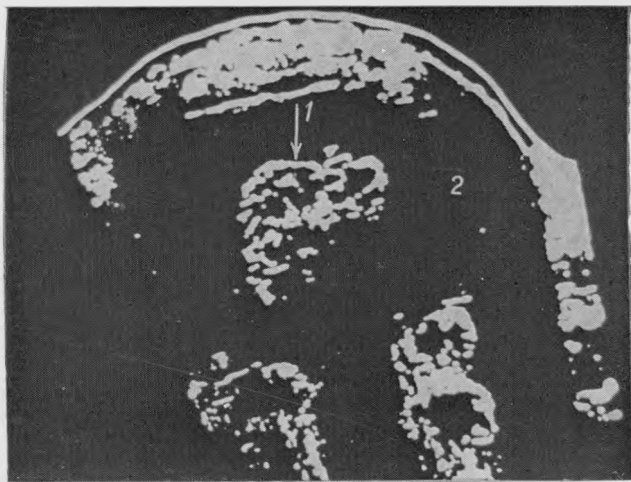
*Рис. 303.*  
Беременность 17 нед.  
Анэнцефалия (продольное  
сканирование).

1 — головка; 2 — туловище  
плода.



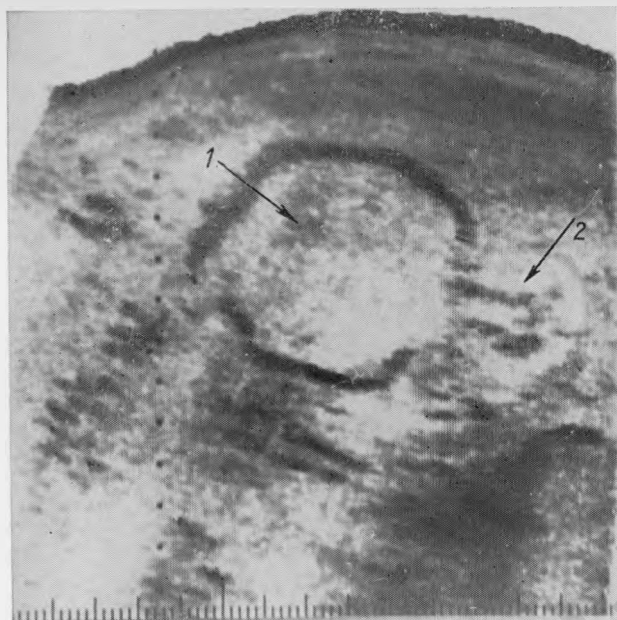*Рис. 304.*  
Беременность 22 нед.  
Анэнцефалия. Мертвый  
плод. Тазовое предлежание  
(продольное сканирование).

1 — передняя брюшная  
стенка; 2 — головка плода;  
3 — туловище; 4 — воды;  
5 — плацента.



*Рис. 305.*  
Беременность 26 нед. Апенцефалия (поперечное сканирование).  
1 — головка; 2 — воды.

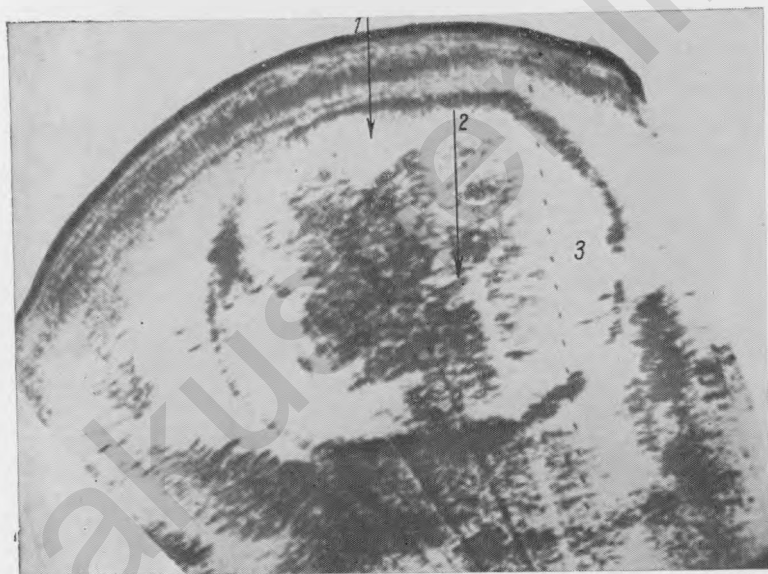
*Рис. 306.*  
Беременность 29 нед. Апенцефалия. Многоводие (продольное сканирование).  
1 — головка; 2 — туловище; 3 — конечности; 4 — воды.



*Рис. 307.*

Беременность 28 нед. Менингоэнцефалоцеле (поперечное сканирование).

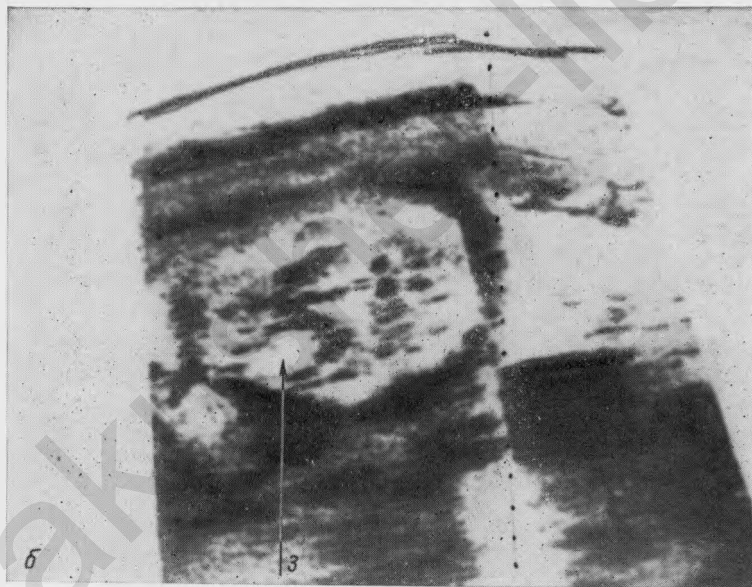
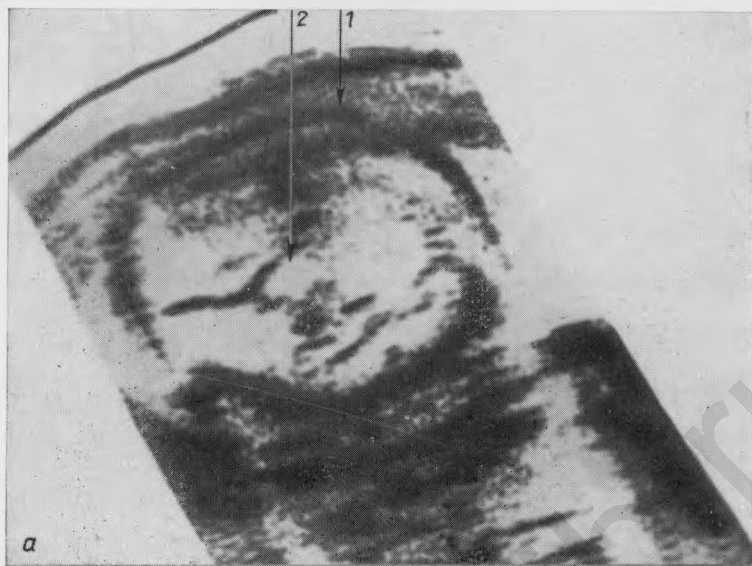
1 — головка; 2 — менингоэнцефалоцеле.



*Рис. 308.*

Беременность 32 нед. Гидроцефалия. Поперечный размер головки увеличен до 12 см (поперечное сканирование).

1 — головка; 2 — мозг; 3 — черепно-мозговая жидкость.



*Рис. 309а.*

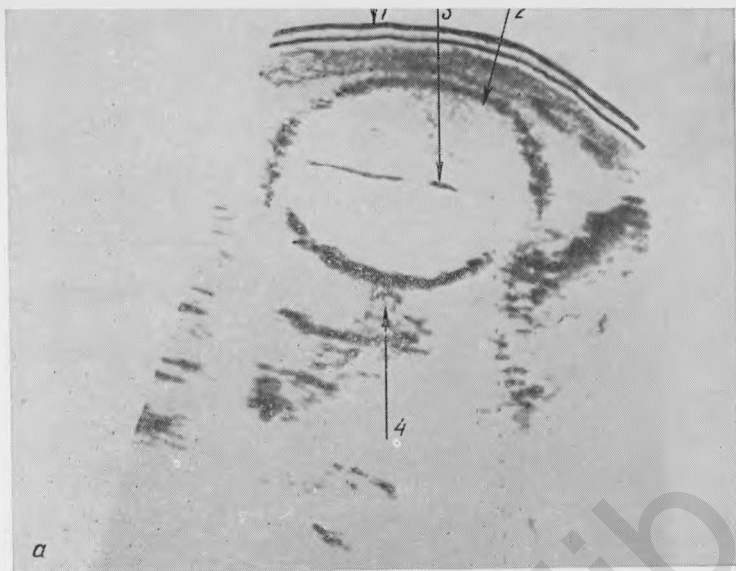Беременность 30 нед. БПР соответствует 33 нед. Гидроцефалия: расширение третьего желудочка и передних рогов боковых желудочков мозга (поперечное сканирование).

1 — головка; 2 — расширенный третий желудочек.

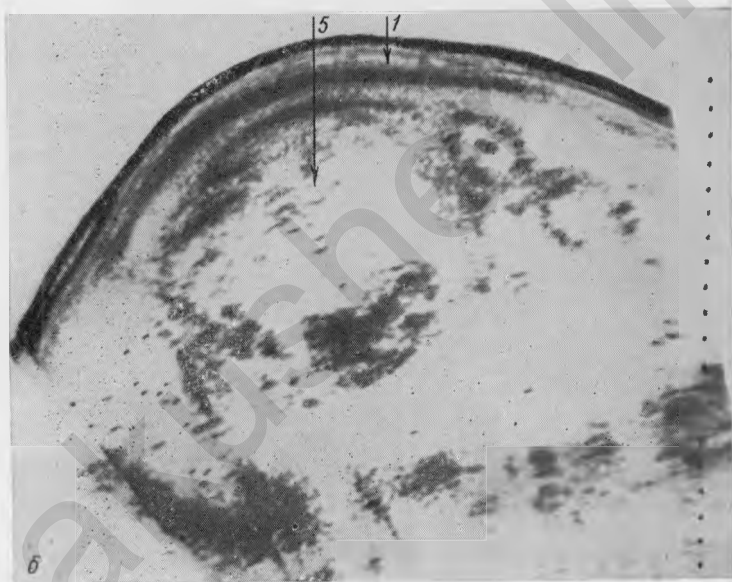
*Рис. 309б.*

То же наблюдение, что на рис. 309а.

3 — выраженное расширение передних рогов боковых желудочков.



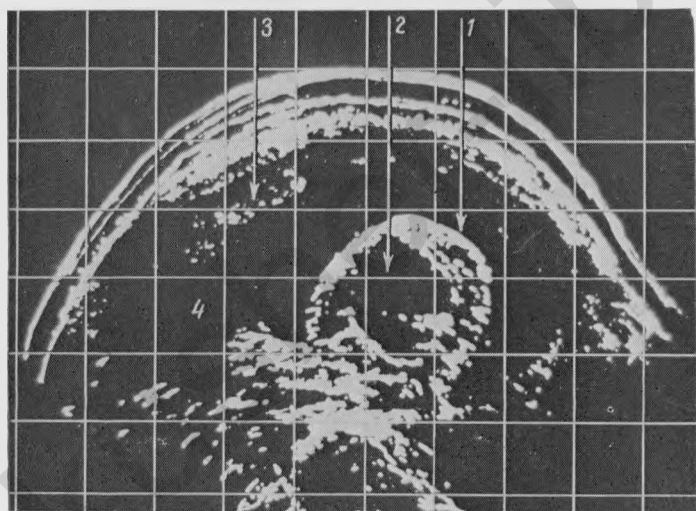
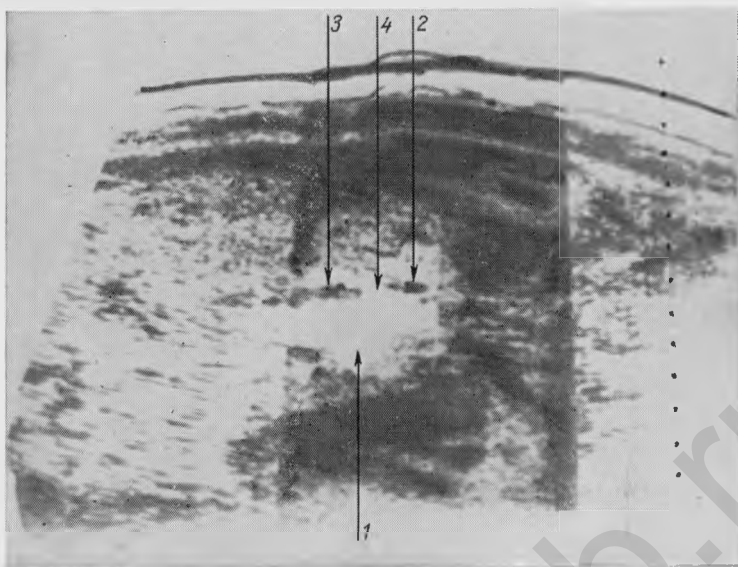
*a*



*б*

*Рис. 310а.*  
 Беременность 37 нед. Микроцефалия. БПР головки 7,5 см (соответствует 30 нед беременности (поперечное сканирование)).  
 1 — передняя брюшная стенка; 2 — головка; 3 — М-эхо; 4 — плацента.

*Рис. 310б.*  
 Поперечное сканирование в области живота плода.  
 5 — живот плода.



*Рис. 311.*

Беременность 36 нед. Высокрасположенный дефект межжелудочковой перегородки (продольное сканирование).

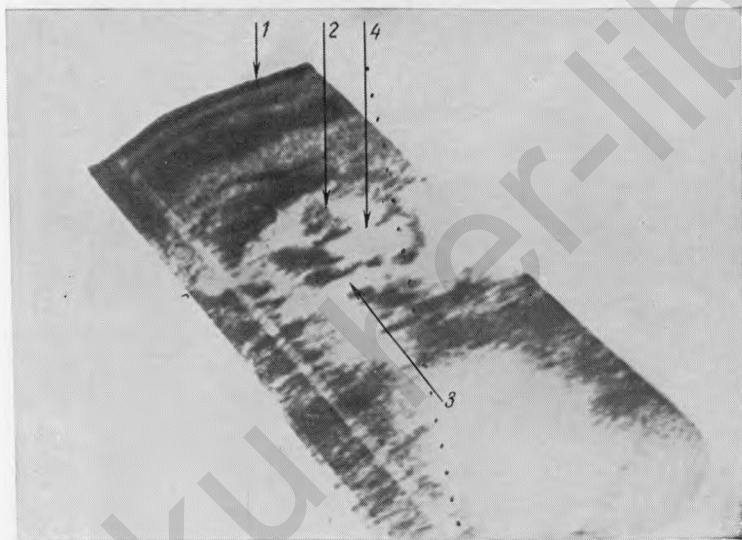
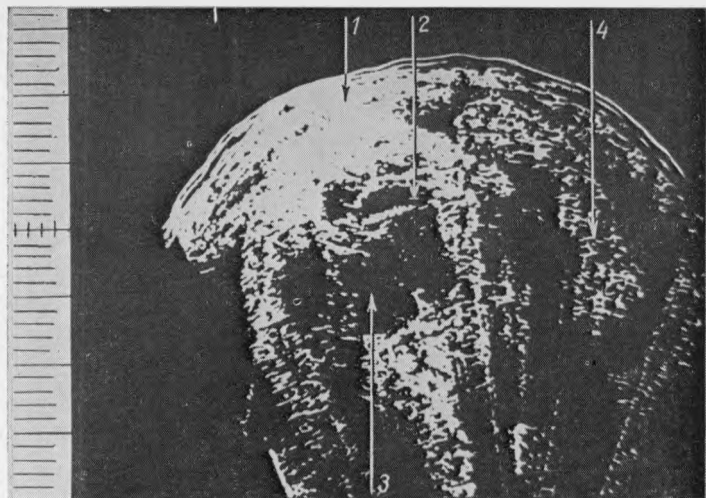
1 — сердце; 2 — межпредсердная перегородка; 3 — межжелудочковая перегородка; 4 — дефект перегородки.

*Рис. 312.*

Беременность 24 нед. Кардиомегалия, трехкамерное сердце, отсутствие межжелудочковой перегородки (сердце занимает почти всю грудную клетку). Многоводие (поперечное сканирование).

1 — грудная клетка; 2 — сердце; 3 — плацента; 4 — воды.





*Рис. 313.*

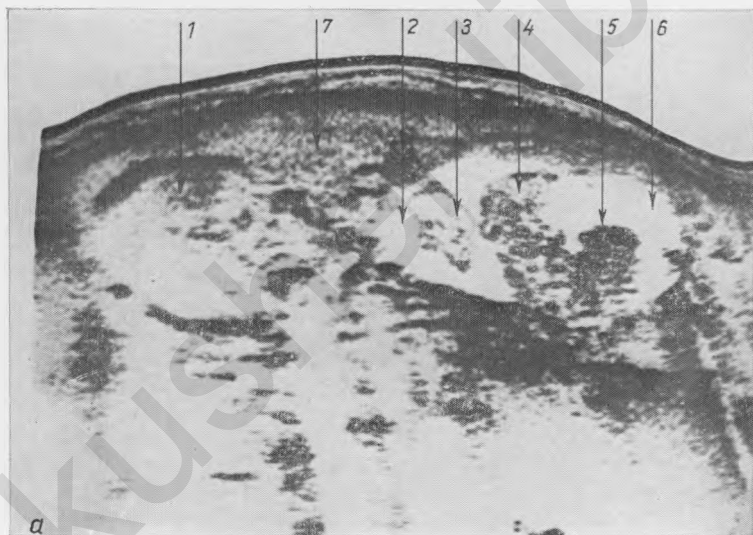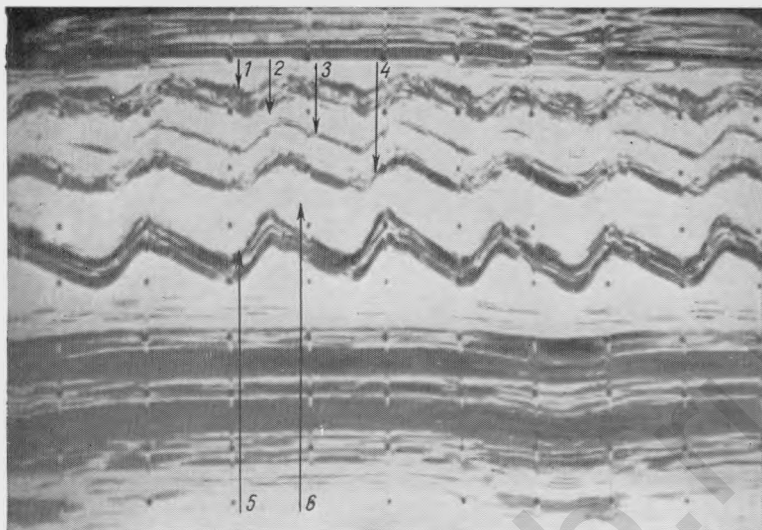
Беременность 40 нед. Кардиомегалия. Резко увеличенный правый и рудиментарный левый желудочек (поперечное сканирование).

1 — грудная клетка; 2 — левый желудочек сердца; 3 — правый желудочек; 4 — конечность.

*Рис. 314.*

Беременность 24 нед. Дефект межпредсердной перегородки (поперечное сканирование).

1 — передняя брюшная стенка; 2 — грудная клетка; 3 — предсердия; 4 — дефект межпредсердной перегородки.



*Рис. 315.*

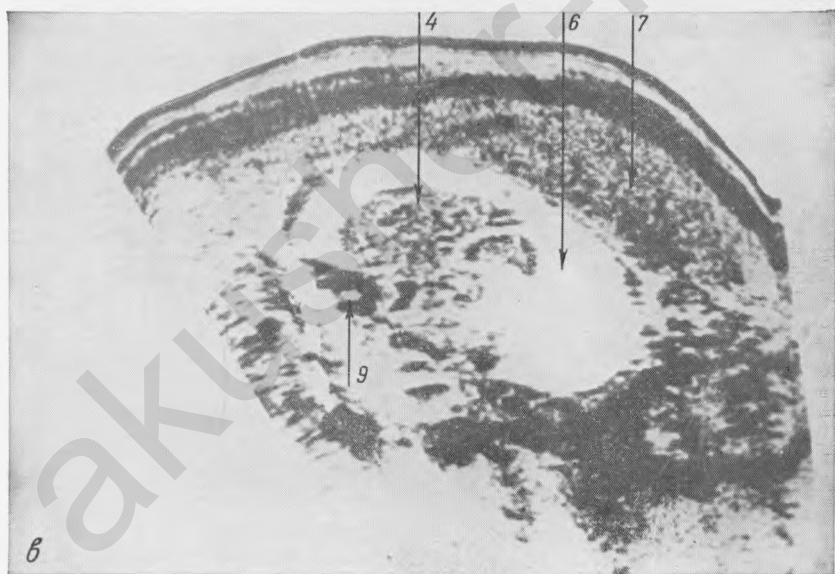
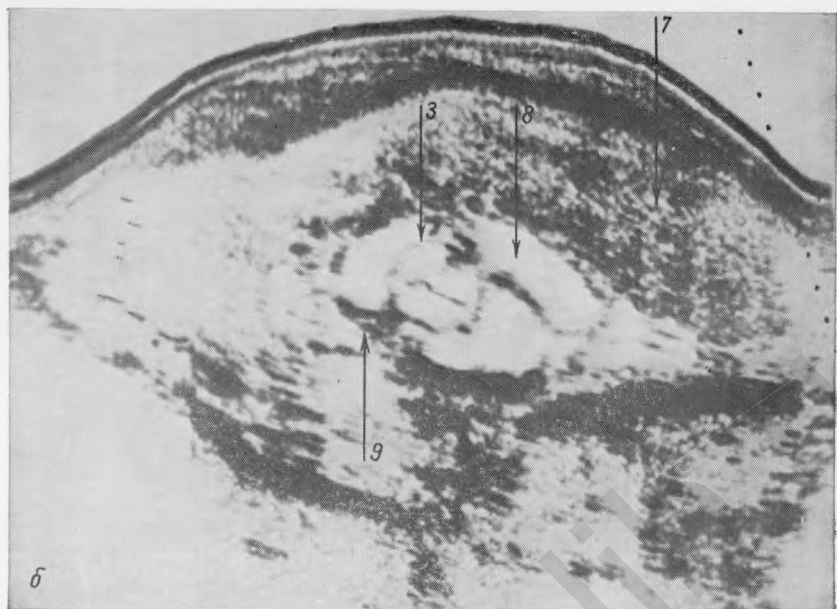
Беременность 24 нед. Полная поперечная блокада сердца (частота сердечных сокращений 78 в 1 мин.).

1 — миокард левого желудочка; 2 — полость левого желудочка; 3 — митральный клапан; 4 — межжелудочковая перегородка; 5 — миокард правого желудочка; 6 — полость правого желудочка.

*Рис. 316а.*

Беременность 24 нед. Маловодие, асцит, гидроторакс, гепатомегалия у плода с врожденным пороком сердца (продольное сканирование).

1 — головка; 2 — грудная клетка; 3 — сердце; 4 — печень; 5 — кишечник; 6 — асцит; 7 — плацента.



*Рис. 316б.*

То же наблюдение, что на рис. 316а (поперечное сканирование на уровне сердца).

8 — гидроторакс; 9 — позвоночник.

*Рис. 316в.*

То же наблюдение, что на рис. 316а (поперечное сканирование на уровне пупочной вены).

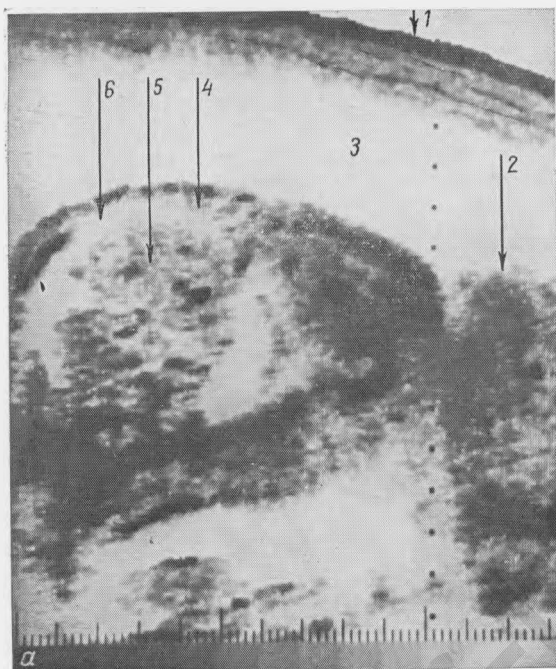


Рис. 317а.

Беременность 25 нед.  
Гепатомегалия, асцит.  
Мертвый плод. Многоводие.

1 — передняя брюшная  
стенка; 2 — головка; 3 —  
воды; 4 — живот; 5 — пе-  
чень; 6 — асцит.

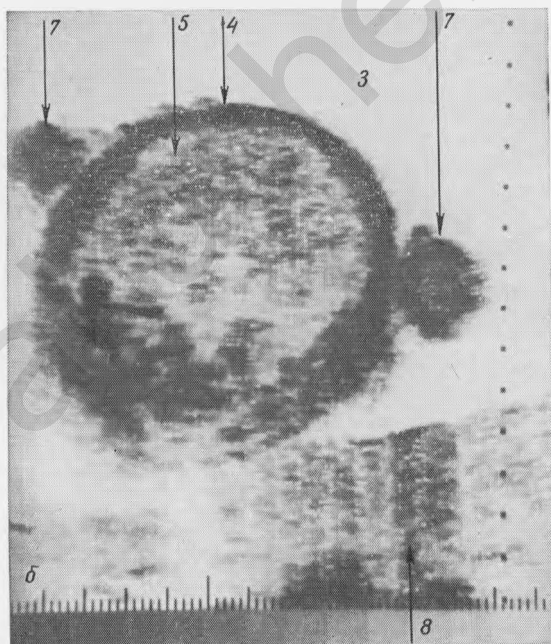
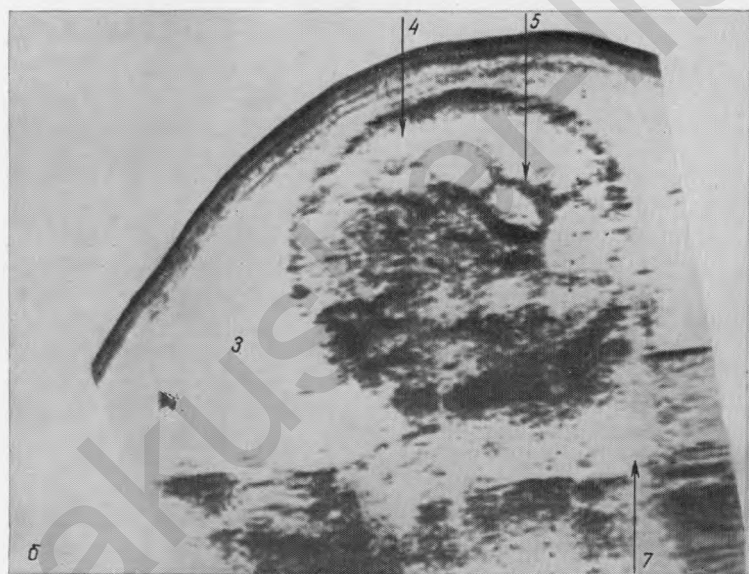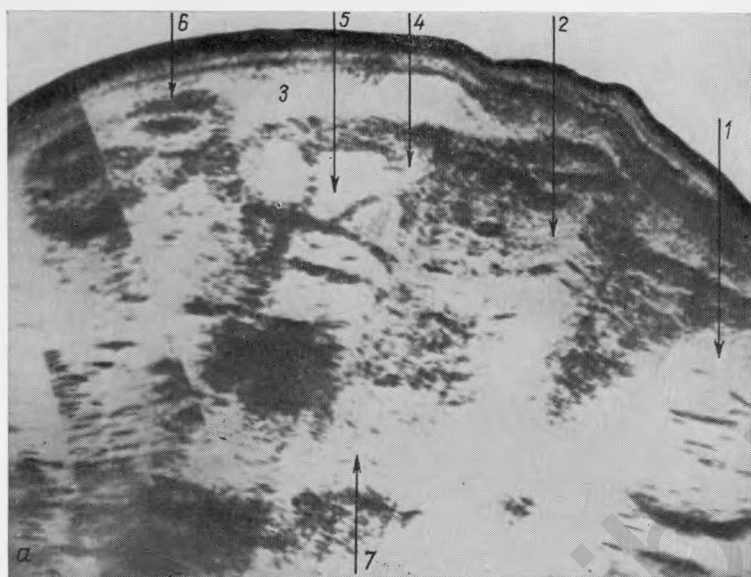


Рис. 317б.

То же наблюдение, что  
на рис. 317а (поперечное  
сканирование).

7 — конечности; 8 — пла-  
цента.



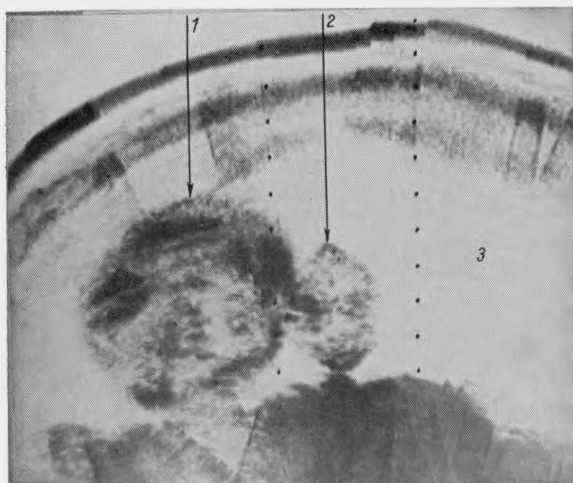
*Рис. 318а.*

Беременность 36 нед. Агрезия толстого кишечника в сочетании с абсцессами брюшной полости (продольное сканирование).

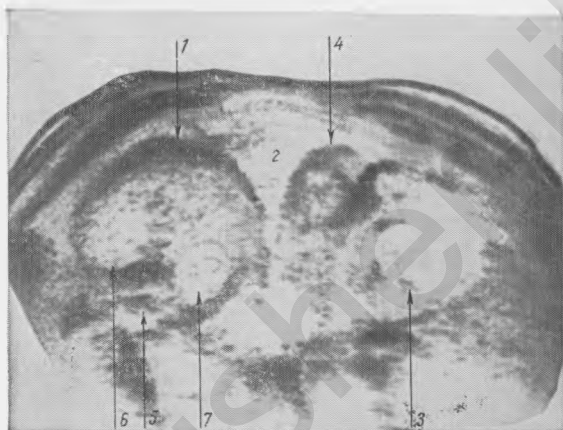
1 — голова; 2 — грудная клетка; 3 — воды; 4 — живот; 5 — растянутые петли кишечника с абсцессами брюшной полости; 6 — конечность; 7 — плацента.

*Рис. 318б.*

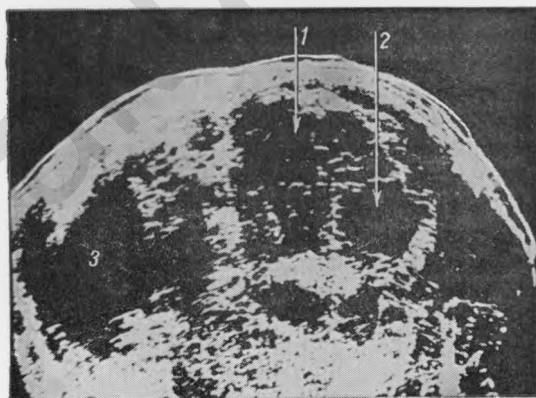
То же наблюдение, что на рис. 318а (поперечное сканирование).



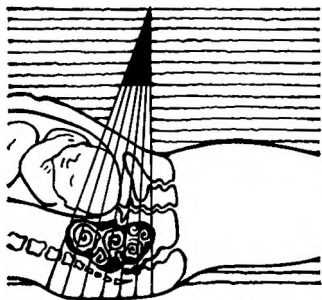
*Рис. 319.*  
Беременность 32 нед.  
Грыжа передней брюшной  
стенки. Гипотрофия  
плода. Многоводие (по-  
перечное сканирование).  
1 — живот плода; 2 — гры-  
жа; 3 — воды.



*Рис. 320.*  
Беременность 34 нед.  
Поликистоз почек (по-  
перечное сканирование).  
1 — живот; 2 — воды; 3 —  
плацента; 4 — конечность;  
5 — позвоночник; 6 — левая  
почка; 7 — правая почка.



*Рис. 321.*  
Беременность 36 нед.  
Гидронефроз левой поч-  
ки (поперечное сканиро-  
вание).  
1 — живот; 2 — гидроне-  
фроз; 3 — воды.



## 9 глава

# Диагностика новообразований женских половых органов при беременности

Во время беременности матка представляет собой идеальный в акустическом отношении объект для эхографического исследования, выявление же патологических изменений со стороны тазовых органов представляет большие трудности.

### Миома матки

Миома матки — наиболее часто встречающееся новообразование женских половых органов. Согласно данным литературы, она является приблизительно у 20 % женщин старше 35 лет.

Увеличение размеров матки — один из характерных признаков, свидетельствующий о наличии миомы. Эхографическое изображение миом матки отличается большим разнообразием, что зависит от размеров, локализации, количества узлов и состояния опухоли. Поскольку в большинстве случаев имеется множество узлов, то контур ее становится неровным.

При использовании бистабильного метода и обычном усилении иногда миома матки не дает никаких эхо-структур. Однако в большинстве случаев она имеет вид четко очерченного эхонегативного образования. При повышении режима работы прибора в ней начинают выявляться отдельные эхоструктуры. Причем число этих структур значительно увеличивается, когда величина внутренних компонентов опухоли приближается к длине волны или превышает ее. В этих случаях может быть ошибочно поставлен диагноз пузырного заноса.

При использовании серой шкалы внутренняя структура узла представлена множественными хаотически расположенными эхо-

структурами средней акустической плотности. Поскольку участки гиалинового и кистозного перерождения характеризуются небольшой акустической плотностью, они кажутся эхонегативными. В то же время очаги обызвествления имеют вид четко очерченных эхопозитивных образований, повышенной акустической плотности. В отдельных случаях непосредственно за ними в связи с выраженным поглощением ультразвуковых волн можно наблюдать появление так называемого акустического окна.

Миоматозные узлы, достигающие значительных размеров, могут вызывать смещение мочевого пузыря, сдавливать мочеточник и уретру и тем самым способствовать задержке мочи и развитию гидронефроза. В ряде случаев смещенный и неполностью опорожненный мочевой пузырь может быть ошибочно принят за кисту яичника.

Иногда определенные трудности возникают при выявлении субмукозных миом. Наличие в полости матки округлой или овальной формы образования с хаотически разбросанными эхоструктурами и его интимная связь со стенкой матки подтверждают диагноз.

Наибольшую сложность представляет определение субсерозных миом на ножке. Солидный характер опухоли, неровность ее контура и выраженное поглощение звука в большинстве случаев позволяют поставить правильный диагноз.

При использовании эхографии практически не представляется возможным найти какие-либо характерные эхографические признаки, позволяющие отличить отечный или дегенеративно измененный узел на ножке, от опухоли яичника. Выявление только нормального яичника может способствовать дифференциальной диагностике этих патологических состояний.

В этих случаях важное практическое значение имеет диагностика миоматозных узлов в области углов матки.

Миома матки может явиться единственной причиной бесплодия. Расположение узлов в области углов матки, так же как и наличие больших миом, значительно нарушает нормальные топографические взаимоотношения органов малого таза. Наряду с этим необходимо отметить, что даже небольших размеров субмукозные миомы могут нарушать процесс имплантации как в связи с повышением тонуса матки, так и недостаточным развитием эндометрия в зоне расположения узлов.

Размер миом увеличивается во время беременности и в ряде случаев они могут явиться причиной возникновения таких осложнений как преждевременные роды и неправильные положения плода.

Описаны отдельные наблюдения деформации головки плода большим миоматозным узлом. Однако эта деформация, как правило, бывает резко выраженной и обычно исчезает в первые недели после родов.

В случае локализации миом в области шейки или перешейка матки может встать вопрос об абдоминальном способе родоразре-



шения в связи с невозможностью прохождения плода через естественные родовые пути.

В отдельных случаях эхографическое исследование может выявить отек или нагноение миоматозного узла во время беременности и в послеродовом периоде и таким образом выявить причину возникновения перитонита.

Однако у большинства женщин беременность, роды и послеродовой период при наличии указанной патологии протекают нормально и к оперативным вмешательствам по поводу миомы матки прибегают только в случае тех осложнений, которые не устраняются консервативными методами лечения.

Следует иметь в виду, что в некоторых случаях миома может явиться единственной причиной бесплодия. В основном это наблюдается при расположении узлов в области углов матки или больших миомах.

За исключением лютеиновых кист яичниковые образования во время беременности встречаются значительно реже, чем миома матки.

Эхография не всегда позволяет точно установить характер поражения яичников, тем не менее применение этого метода в значительной степени способствует правильной диагностике. В основном беременность наступает только при наличии односторонних доброкачественных новообразований яичников. При двусторонних опухолях, а также при некоторых видах интралигаментарных, tuboовариальных и злокачественных образованиях беременность, как правило, не наступает.

**Кисты желтого тела** представляют собой небольших размеров (в основном от 1,5 до 4 см в диаметре) округлой или овальной формы эхонегативные односторонние образования, в основном локализующиеся позади матки и имеющие тонкую и гладкую стенку. По нашим данным, они встречаются у 7% женщин в начале беременности. В связи с небольшими размерами эти кисты в основном выявляются эхографически и в большинстве случаев не обнаруживаются при двуручном влагалищном исследовании. Иногда в ранние сроки, когда плодное яйцо еще не визуализируется, они могут быть единственным признаком, свидетельствующем о наличии беременности. Кисты желтого тела обычно выявляются только в I триместре беременности; затем бесследно исчезают.

**Фолликулярные кисты** — наиболее распространенные доброкачественные образования яичников. Они представляют собой однокамерные (редко двухкамерные) тонкостенные и гладкостенные эхонегативное образование с четкими и ровными контурами. Диаметр кисты колеблется от 3 до 10 см. Следует отметить, что небольших размеров кисты могут быть ошибочно приняты за гидросальпинкс, а крупные — за серозную цистоаденому.

**Эндометрионидные кисты** обычно имеют относительно небольшие размеры — 2—6 см в диаметре, однако в отдельных случаях могут достигать 20 см. Они, как правило, двусторонние, нередко множественные. В большинстве случаев локализуются в позаднема-

точном пространстве. Имеют утолщенную и не всегда четко контурируемую стенку. Иногда в их полости выявляются отдельные разрозненные эхо-структуры и перегородки. Нередко возникают трудности при их дифференциальной диагностике с воспалительным процессом в малом тазу.

**Тека-лютеиновые кисты** возникают при пузырьном заносе и хорионэпителиоме. Обычно они двусторонние и многокамерные. В большинстве случаев они четко контурируются, имеют небольшие размеры, до 5—6 см в диаметре.

**Параовариальные кисты** представляют собой тонкостенные эхонегативные, четко контурируемые овальной или округлой формы однокамерные образования, расположенные сбоку от матки. Они, как правило, имеют небольшие размеры, до 8 см в диаметре, однако в отдельных случаях могут достигать 15—20 см. Иногда в их полости можно видеть тонкую перегородку. По своим эхографическим характеристикам они приближаются к серозным цистоаденомам и большим фолликулярным кистам яичника. Выявление яичника как отдельной анатомической структуры — единственный эхографический признак, позволяющий отдифференцировать их от указанных образований.

**Серозные цистоаденомы** на эхограммах в основном выявляются как одно-, редко двусторонние образования, имеющие несколько более толстую стенку, чем кисты яичников. Они могут быть как небольших, так и значительных размеров, достигая 15—20 см в диаметре и даже более. Нередко в их полости отмечается наличие отдельных перегородок. Несмотря на быстрый рост, малигнизации обычно не наблюдается.

Муцинозные кистомы яичников имеют округлую или овальную форму. Величина кистом различна. В некоторых случаях они могут достигать гигантских размеров. Наружная и внутренняя поверхность стенок, как правило, гладкая. Стенки большей частью тонкие, однако на отдельных участках их толщина 0,5—1 см. В ряду случаев на поверхности опухоли можно заметить выпуклости, которые возникают вследствие выпячивания отдельных кистозных полостей. Внутренняя структура обычно представлена множеством перегородок и полостей различных размеров. В некоторых случаях они могут быть двусторонними и содержать отдельные плотные включения. Нередко, особенно при использовании приборов, работающих в реальном масштабе времени, внутри кисты или в отдельных ее полостях можно видеть множественные, очень нежные, эхоструктуры, которые не перемещаются при перкуссии образования. Разрыв кисты приводит к образованию псевдомиксомы брюшины, которая в своем эхографическом изображении напоминает асцит.

**Фибромы яичников** обычно имеют небольшие размеры и выявляются как округлой формы эхопозитивные образования, расположенные сбоку от матки. В большинстве случаев в своем эхографическом изображении они мало чем отличаются от миом. Однако в связи с тем, что ткань этих опухолей характеризуется по-

вышенной плотностью, то они обладают выраженной способностью поглощать ультразвуковую энергию. Поэтому позади них нередко отмечается как бы понижение акустической плотности тканей. Это один из наиболее характерных признаков, позволяющий отличить фиброму от других новообразований яичников.

**Дермоидные кисты** встречаются довольно часто. Величина опухоли в основном колеблется от размеров куриного яйца до головки новорожденного. В ряде случаев дермоидные образования достигают больших размеров. В связи с наличием длинной ножки они нередко располагаются высоко и иногда выявляются спереди от матки. Форма опухоли обычно круглая или овальная. Внутреннее строение опухолей отличается большим разнообразием. Небольших размеров образования дифференцируются с трудом. В более крупных могут определяться отдельные участки плотной ткани, перегородки, жидкостные уровни. Выявление элементов костной ткани и возникновении после них «акустического окна» подтверждают диагноз. В жидкостных образованиях особое внимание следует обращать на наличие так называемого дермоидного отростка или паренхиматозного бугорка. Он обычно представляет собой небольших размеров эхопозитивное образование, расположенное на внутренней поверхности одной из стенок. Выявление данного образования в большинстве случаев свидетельствует о наличии дермоидной кисты.

**Текомы** представляют собой округлой или овальной формы образования размером от лесного ореха до головки новорожденного. Поверхность их либо гладкая, либо бугристая. Консистенция обычно плотная. Внутренняя структура опухоли по своим акустическим характеристикам приближается к фибромиоме. В связи с выраженным поглощением ультразвука в ее плотных структурах, особенно если образование достигает больших размеров, может наблюдаться значительное ослабление контура задней стенки опухоли. При некротизации опухоли внутри ее паренхимы можно наблюдать появление кистозных полостей. В отдельных случаях выявляется асцит.

**Гранулезоклеточные опухоли**, как правило, односторонние. В основном они имеют небольшие размеры (до 8 см в диаметре, в редких случаях больше). Форма округлая, овоидная, неправильно округлая. Поверхность либо гладкая, либо с отдельными выпуклостями. Внутренняя структура опухоли отличается большим полиморфизмом. Она может быть солидной, солидно-кистозной или преимущественно кистозной. При эхографическом обследовании матки возможно выявление гиперплазии эндометрия. В связи с выраженным разнообразием строения опухоли в настоящее время отсутствуют какие-либо определенные эхографические признаки, способствующие ее дифференциации.

В ряде случаев, особенно при использовании бистабильного метода, могут возникать определенные трудности в дифференциации солидных и кистозных образований яичников. Поэтому необходимо иметь в виду, что для первых из них характерно отсутст-

вие ревербераций, появление отдельных внутренних эхоструктур при повышении и полное исчезновение или резкое ослабление задней стенки при понижении режима работы прибора. Установлено, что при использовании датчика с частотой 5 МГц при солидных образованиях происходит исчезновение задней стенки опухоли, в то время как при кистозных этого не наблюдается.

**Острые воспалительные заболевания** диагностируются с трудом. Тем не менее в большинстве случаев на эхограммах удается выявить некоторое увеличение размеров матки и яичников. Наряду с этим нередко отмечается как бы повышение прозрачности матки и значительное уменьшение или почти полное исчезновение внутренних эхоструктур.

Пиосальпинкс и гидросальпинкс обычно представляют собой колоколообразование или колбасовидное образование с утолщенными стенками. В некоторых случаях в их полости удается визуализировать тонкие перегородки и отдельные беспорядочно разбросанные нежные эхоструктуры.

**Сочетание беременности со злокачественными заболеваниями яичников** встречается крайне редко. Это, с одной стороны, обусловлено тем, что при злокачественных опухолях резко нарушается генеративная функция яичников, и, с другой, — то, что они в основном возникают в пожилом возрасте, когда детородная функция женщины значительно снижена. Так как в ряде случаев при злокачественных опухолях яичника беременность все-таки возникает, то мы решили дать им общую характеристику.

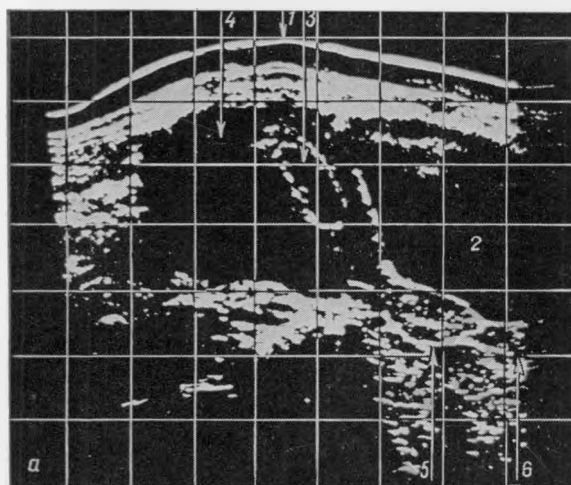
Большинство авторов считает, что на данном этапе развития эхографии диагностика злокачественных поражений яичников представляет значительные трудности.

О наличии злокачественного процесса может свидетельствовать быстрый рост опухоли и двустороннее поражение яичников. Форма опухоли в большинстве случаев неправильная. Граница между ней и мочевым пузырем неодинаковой ширины. При наличии инвазивного роста стенки опухоли определяются с трудом. Наряду с этим может отмечаться фиксация с другими органами малого таза.

Внутренняя структура злокачественных новообразований отличается значительным полиморфизмом, однако в большинстве случаев они имеют вид железистых, солидных и, реже, жидкостных образований. При солидной структуре опухолей в них нередко удается выявить эхосвободные пространства, свидетельствующие о наличии некроза. Жидкостные образования характеризуются сложной многокамерной акустической структурой. Часто обнаруживаются группы дочерних кист. Перегородки нередко утолщены и имеют неодинаковые размеры. В ряде случаев они прерываются компонентами плотной ткани неправильной формы. На внутренней поверхности кистозных образований иногда удается выявить папиллярные разрастания.


При далеко зашедшем процессе опухоль может представлять собой единый конгломерат, в котором не представляется возмож-

ным различить отдельные органы малого таза. В III стадии заболевания приблизительно у  $\frac{2}{3}$  женщин выявляется асцит. При подозрении на злокачественное поражение яичников с целью выяснения возможного метастазирования следует производить ультразвуковое исследование печени и парааортальных лимфатических узлов.



*Рис. 322а.*  
Беременность 6 нед. Миома матки (продольное сканирование).

1 — передняя брюшная стенка; 2 — мочевой пузырь; 3 — плодное яйцо; 4 — миома; 5 — шейка; 6 — влагалище.



*Рис. 322б.*  
То же наблюдение, что на рис. 322а (поперечное сканирование).

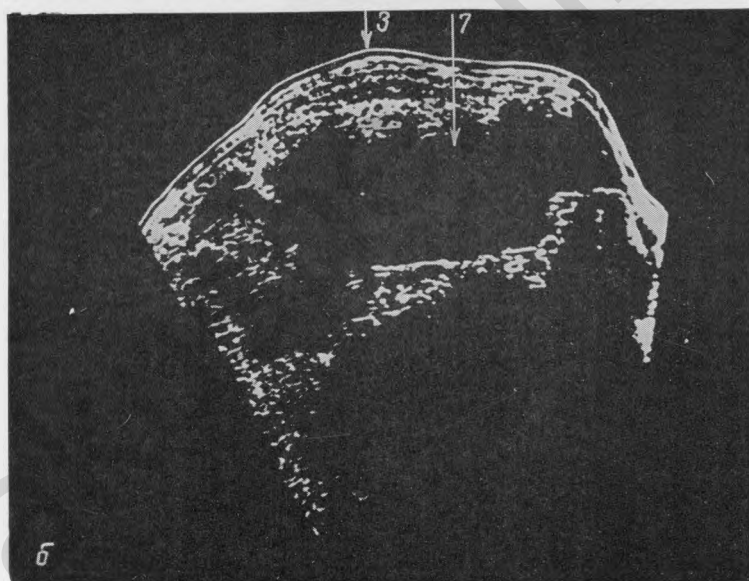
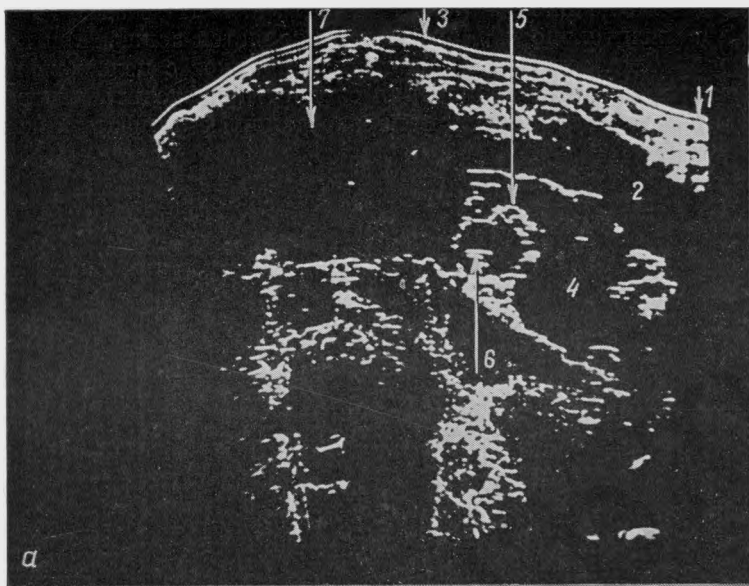


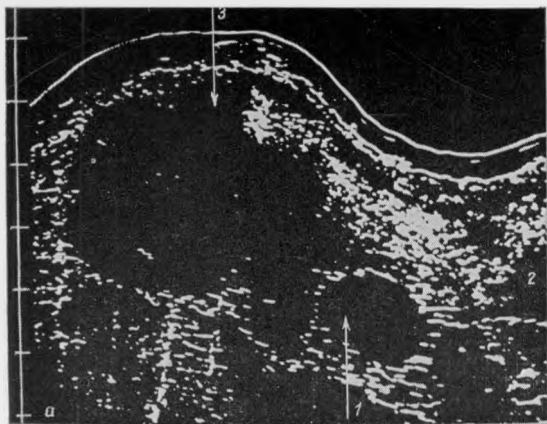
Рис. 323а.

Беременность 6 нед. Миома матки (продольное сканирование).

1 — симфиз; 2 — мочевой пузырь; 3 — передняя брюшная стенка; 4 — матка; 5 — плодное яйцо; 6 — плод; 7 — миома.

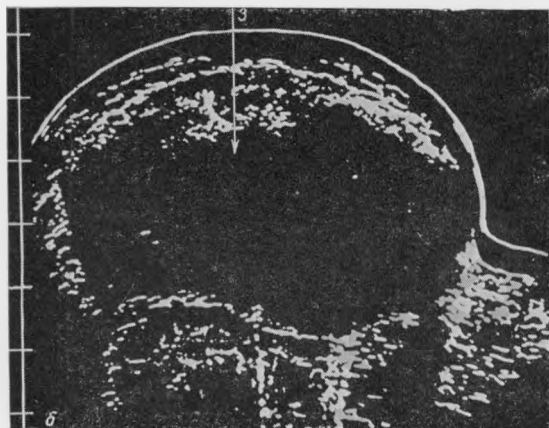
Рис. 323б.

То же наблюдение, что на рис. 323а (поперечное сканирование).




*Рис. 324а.*  
Беременность 9 нед. Миома матки (продольное сканирование).

1 — плодное яйцо; 2 — мочевой пузырь; 3 — миома матки.

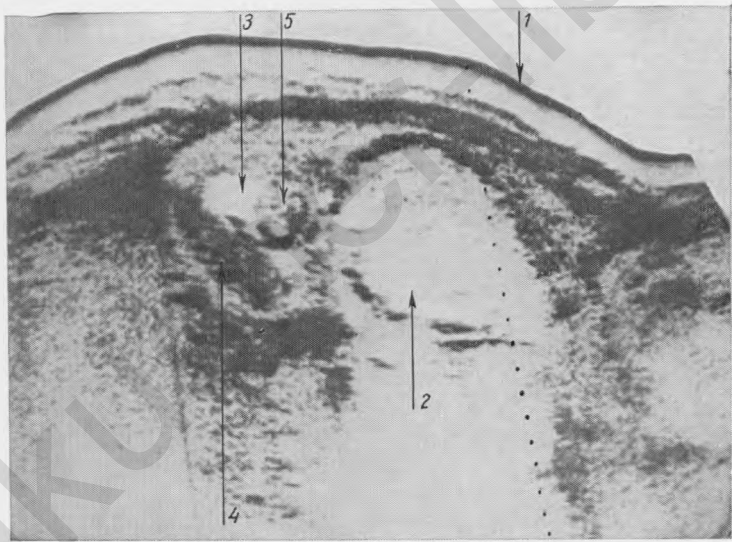
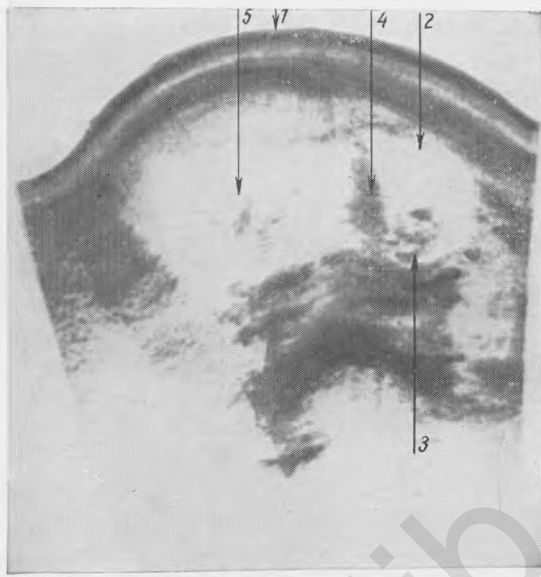


*Рис. 324б.*  
То же наблюдение, что на рис. 324а (поперечное сканирование).



*Рис. 325.*  
Беременность 8 нед. Множественная миома матки с субмукозным узлом. Прикрепление плаценты в области субмукозного узла (продольное сканирование).

1 — мочевой пузырь; 2 — полость матки; 3 — субсерозный узел; 4 — субмукозный узел; 5 — плацента.



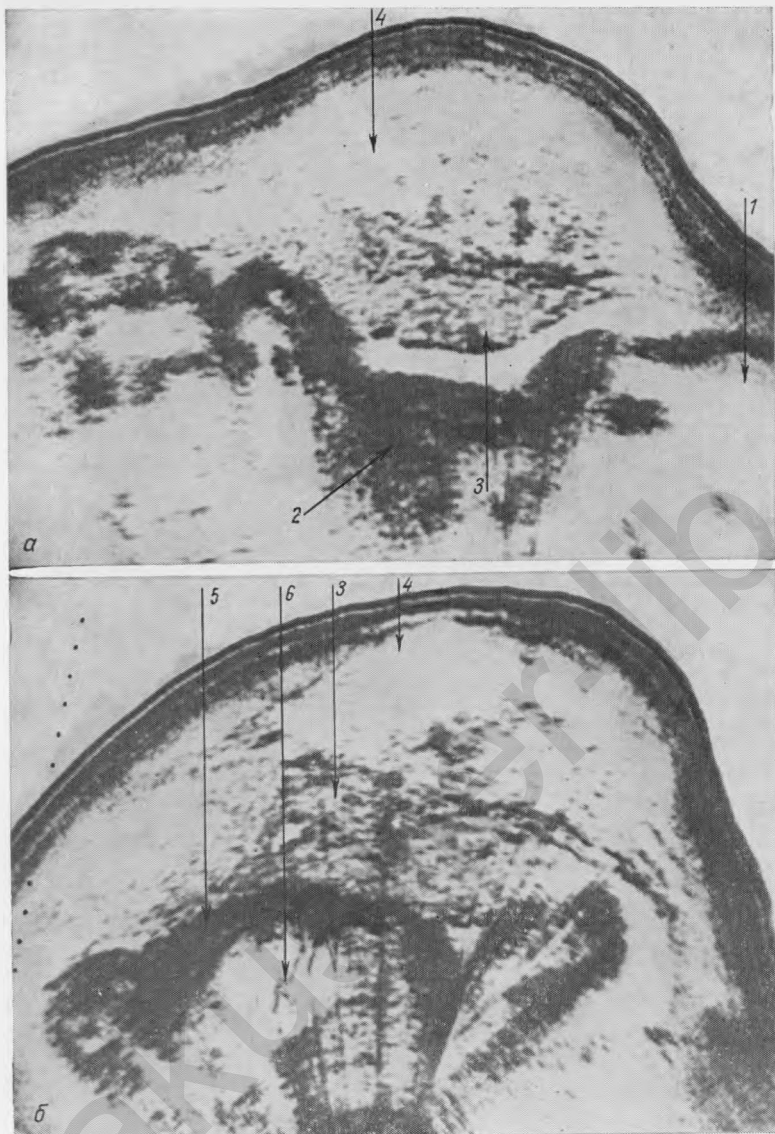
*Рис. 326.*  
Беременность 11—12 нед. Миома матки (поперечное сканирование).

1 — передняя брюшная стенка; 2 — плодное яйцо; 3 — туловище плода;  
4 — плацента; 5 — миома матки.

*Рис. 327.*  
Беременность 12 нед. Шеечная миома матки (продольное сканирование).

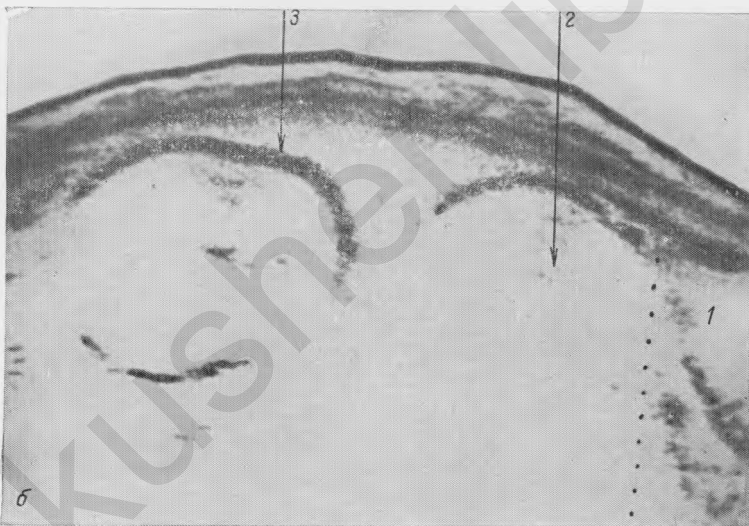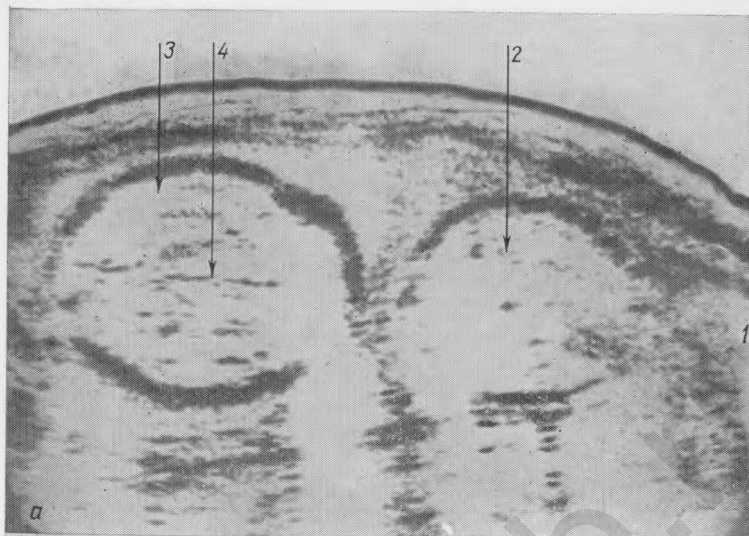
1 — передняя брюшная стенка; 2 — миома; 3 — плодное яйцо; 4 — плацента;  
5 — плод.





*Рис. 328а.*  
 Беременность 36 нед. Миома матки (продольное сканирование).  
 1 — головка; 2 — туловище; 3 — плацента; 4 — миома матки.

*Рис. 328б.*  
 То же наблюдение, что на рис. 328а (поперечное сканирование).  
 5 — грудь плода; 6 — сердце.



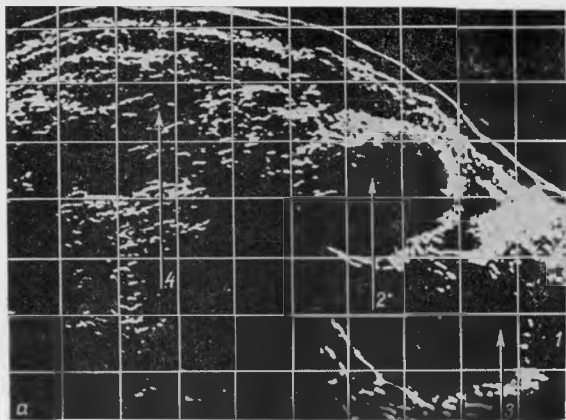
*Рис. 329а.*

Беременность 39 нед. Миома матки больших размеров (можно принять за головку плода) (продольное скапирование).

1 — мочевого пузыря; 2 — миома; 3 — головка плода; 4 — М-эхо.


*Рис. 329б.*

То же наблюдение, что на рис. 329а. Исчезновение задней стенки миомы при понижении режима работы прибора.



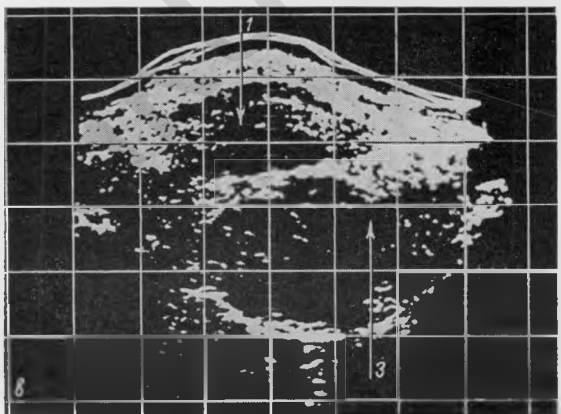
*Рис. 330а.*  
Беременность 40 нед.  
Шеечная миома матки,  
препятствующая рожде-  
нию плода через естест-  
венные родовые пути  
(продольное сканирова-  
ние).

1 — мочево-  
й пузырь; 2 —  
головка пло-  
да; 3 — ми-  
ома матки; 4 —  
туловище пло-  
да.

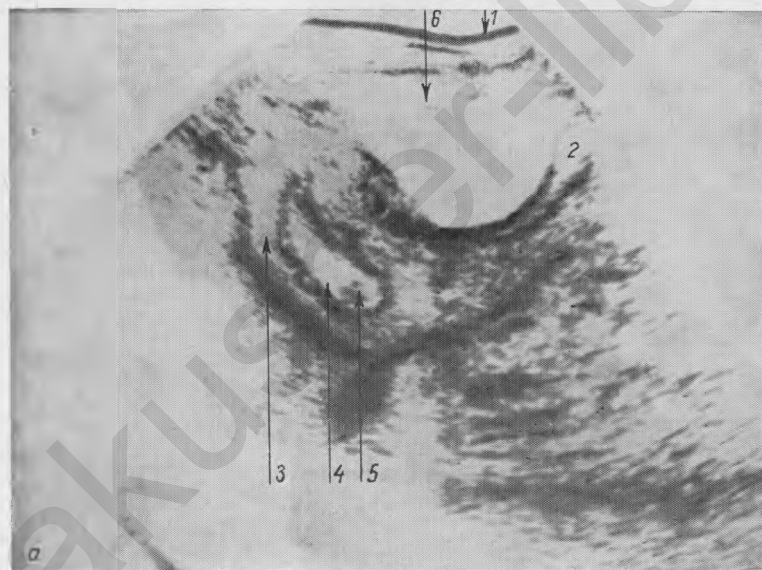
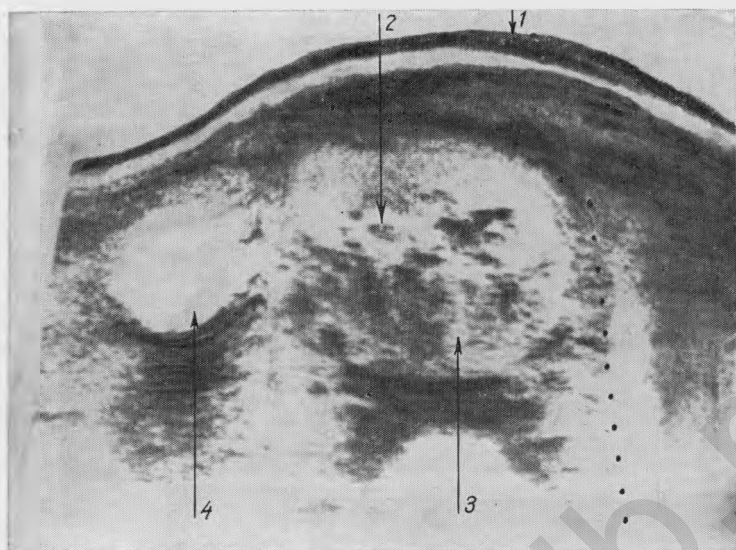


*Рис. 330б.*  
То же наблюдение, что  
на рис. 330а (попереч-  
ное сканирование на  
уровне срединных струк-  
тур мозга головки пло-  
да).

2 — головка пло-  
да; 3 —  
миома матки; 5 — М-эхо.



*Рис. 330в.*  
То же наблюдение, что  
на рис. 330а (попереч-  
ное сканирование в об-  
ласти миоматозного уз-  
ла).



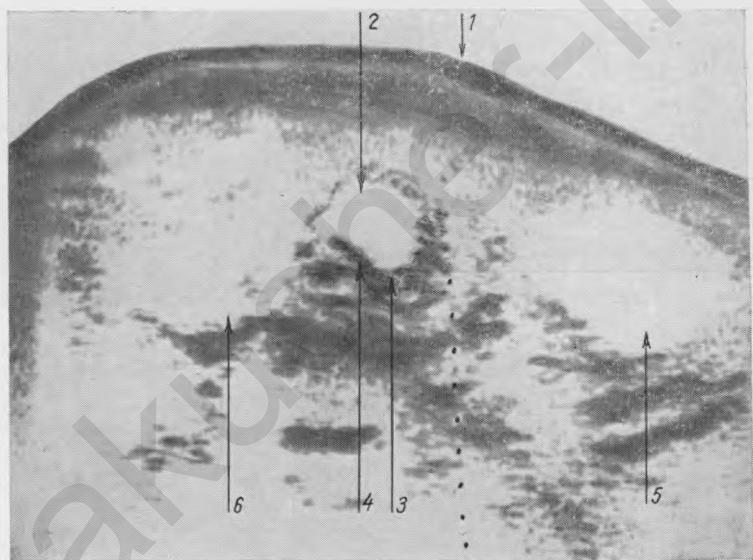
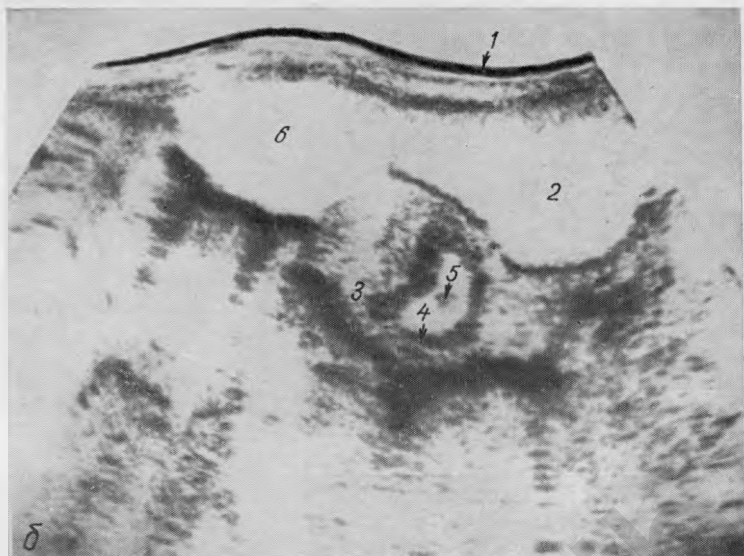
*Рис. 331.*

Беременность 11 нед. Киста желтого тела (поперечное сканирование).  
 1 — передняя брюшная стенка; 2 — плод; 3 — плацента; 4 — киста желтого тела.

*Рис. 332а.*

Беременность 7—8 нед. Изменение расположения кисты желтого тела в зависимости от степени наполнения мочевого пузыря. Мочевой пузырь не наполнен. Кисту желтого тела можно принять за мочевой пузырь (продольное сканирование).

1 — передняя брюшная стенка; 2 — мочевой пузырь; 3 — матка; 4 — плодное яйцо; 5 — плод; 6 — киста желтого тела.



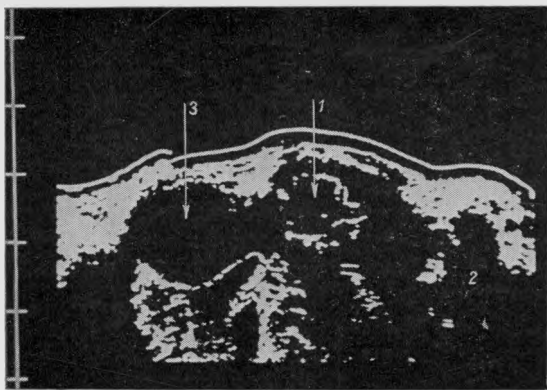
*Рис. 332б.*

То же наблюдение, что на рис. 332а. Киста желтого тела визуализируется четко (продольное сканирование при хорошо наполненном мочевом пузыре).

*Рис. 333.*


Беременность 7 нед. Киста желтого тела. Миома матки (поперечное сканирование).

1 — передняя брюшная стенка; 2 — плодное яйцо; 3 — хорион; 4 — плод; 5 — киста желтого тела; 6 — миома матки.



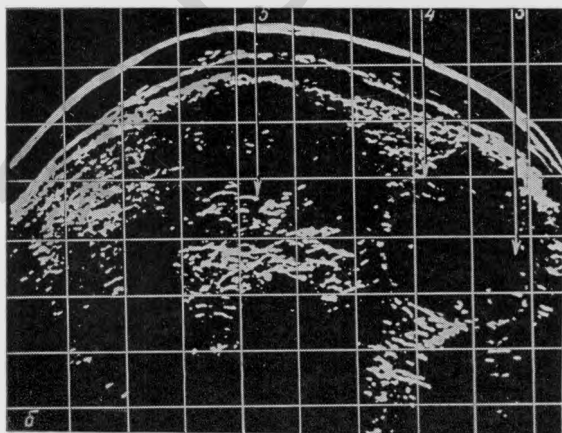
*Рис. 334.*  
Беременность 16 нед.  
Фолликулярная киста  
яичника (продольное  
сканирование).

1 — головка плода; 2 — моче-  
вой пузырь; 3 — фолли-  
кулярная киста яичника.



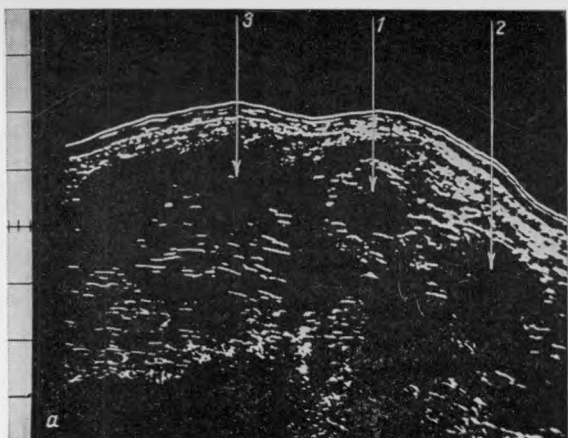
*Рис. 335а.*  
Беременность 20 нед.  
Серозная цистаденома  
левого яичника (попе-  
речное сканирование,  
плод).

1 — головка плода; 2 — ту-  
ловище; 3 — кистоза яични-  
ка.

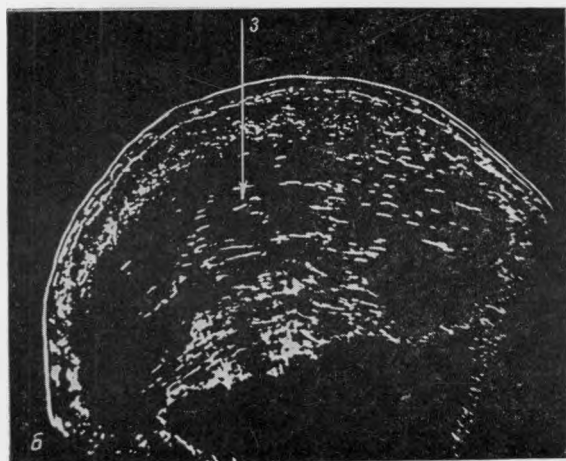


*Рис. 335б.*  
То же наблюдение, что  
на рис. 335а (поперечное  
сканирование в области  
наибольшего диаметра  
кистомы).

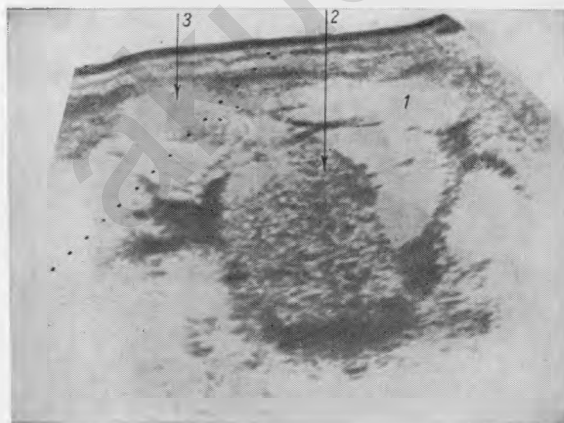
4 — перегородки; 5 — пла-  
цента.



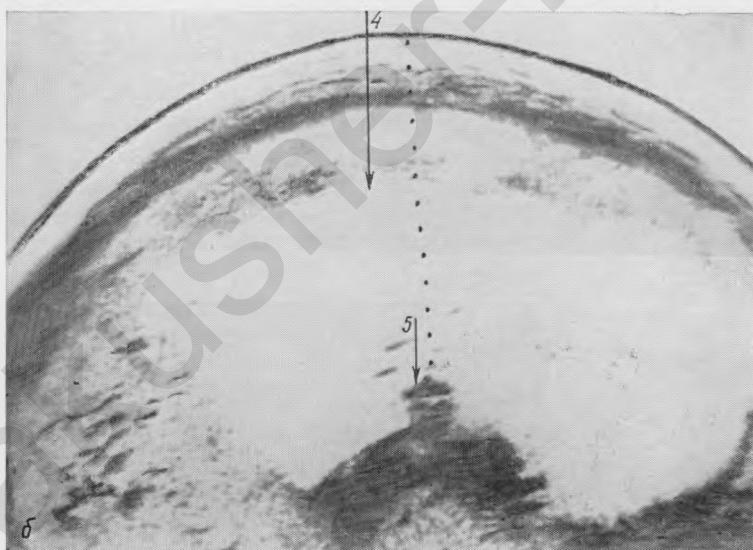
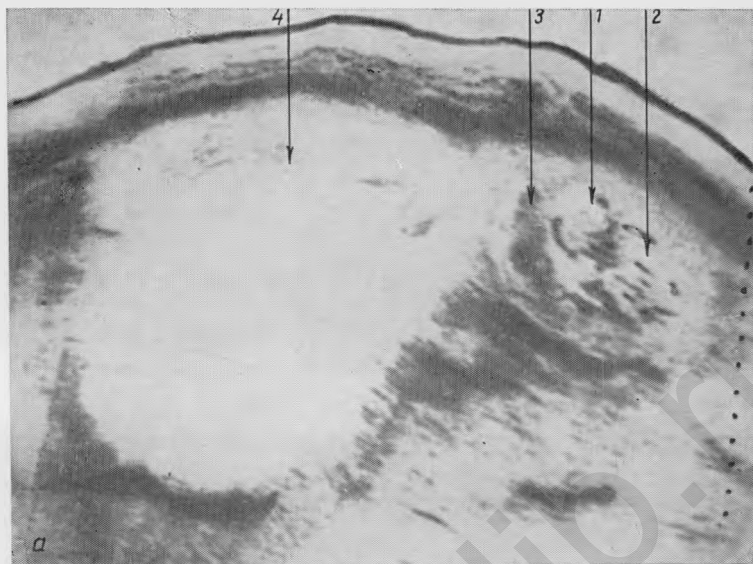
*Рис. 336а.*  
Беременность 24 нед.  
Псевдомуципозная киста  
правого яичника.  
Тазовое предлежание  
плода (продольное сканирование).  
1 — головка; 2 — туловище  
плода; 3 — киста.



*Рис. 336б.*  
То же наблюдение, что  
на рис. 336а (поперечное  
сканирование).



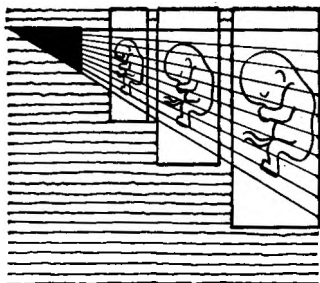
*Рис. 337.*  
Беременность 8 нед. Дер-  
моидная киста левого  
яичника (продольное  
сканирование).  
1 — мочевой пузырь; 2 —  
дермоидная киста; 3 —  
плодное яйцо.



*Рис. 338а.*  
Беременность 13 нед. Дермоидная киста правого яичника (продольное скапирование).  
1 — головка плода; 2 — туловище; 3 — плацента; 4 — дермоидная киста.

*Рис. 338б.*  
То же наблюдение, что на рис. 338а (поперечное скапирование).  
5 — дермоидный отросток.





## 10 глава

# Сканирование в реальном масштабе времени

За последние годы все более широкое распространение в медицине получают приборы, работающие в реальном масштабе времени (real-time imaging). Основное их отличие от обычного сканирования состоит в том, что при этом способе регистрации получаемая информация не фиксируется в какой-то строго определенный период времени, а происходит непрерывное наблюдение за состоянием изучаемого объекта, что особенно важно при обследовании движущихся структур.

В настоящее время для сканирования в реальном масштабе времени применяются как электронные, так и электромеханические преобразователи. Используются линейные и секторальные сканоры. Преимущество секторального сканора состоит в том, что при его применении исследуемый объект может быть визуализирован из небольшого акустического окна, что устраняет необходимость прохождения ультразвуковых волн через такие сильно поглощающие ультразвук среды, как газ или кость. Однако это преимущество имеет очень небольшое значение в акушерстве, поскольку наполненный мочевой пузырь и околоплодные воды представляют собой идеальную среду для прохождения ультразвуковых волн. Необходимо отметить, что секторальные сканоры обеспечивают только ограниченное поле наблюдения, которое изображается в форме диска и их производство относительно дорого. Поэтому в акушерстве используются в основном только линейные сканоры.

Основным недостатком линейных сканоров является ограничение в ширине зондирования. Причины этого явления становятся понятны из следующего уравнения:

$$PNF = 77\,000,$$

где  $P$  — глубина зондирования;  $N$  — количество строк;  $F$  — число томограмм.

Для получения стабильного и качественного изображения необходимо, чтобы число томографических изображений превышало 20 в секунду, а глубина сканирования составляла не менее 20 см. Из приведенного уравнения следует, что при данных условиях число строк сканирования будет приближаться к 200. Поскольку качество изображения в значительной степени зависит от плотности строк, желательнее, чтобы на 1 мм сканирующей поверхности приходилось не менее 2 строк. При этом условии ширина сканирования будет ограничена приблизительно 10 см. Следовательно, объект, длина которого превышает эти размеры, не может быть полностью визуализирован при помощи данных приборов.

В качестве второго недостатка указанных ультразвуковых систем следует отметить проблему качества изображения. Это обусловлено, с одной стороны, недостаточной плотностью строк, и, с другой — тем, что в этих приборах используется принцип линейного сканирования, в связи с чем не обеспечивается получения достаточно качественных отраженных ультразвуковых волн. При использовании многодатчиковых вибрационных элементов в изображении на экране могут появляться искажения вследствие попадания множества ложных эхо-сигналов, что наиболее заметно в области переднего фронта сканирования.

Эти недостатки имеют второстепенное значение по сравнению с теми преимуществами, которые могут быть получены при использовании приборов, работающих в реальном масштабе времени. Во-первых, эти приборы имеют небольшие размеры и могут быть непосредственно использованы у постели больного. Во-вторых, при их применении значительно уменьшается время исследования в связи с возможностью быстрого получения плоскости оптимального сечения исследуемого объекта. В-третьих, эти приборы позволяют непосредственно наблюдать за динамикой движения объекта, что, с одной стороны, значительно облегчает постановку диагноза и, с другой, — устраняет искажения в изображении, обусловленные этим процессом.

Сканирование в реальном масштабе времени не требует какой-либо специальной подготовки. Для лучшей визуализации матки в ранние сроки беременности и выявления предлежания плаценты необходимо только хорошее наполнение мочевого пузыря. Установлено, что распознавание беременности на основании выявления плодного яйца при применении этих приборов возможно уже с 3 нед беременности. В отдельных наблюдениях уже в 4 нед внутри плодного яйца удается визуализировать эмбрион и в 5 нед установить его сердечную деятельность.

Использование приборов, работающих в реальном масштабе времени, позволяет с большой степенью точности определить срок беременности.

Проведенное нами [В. Н. Демидов, А. М. Стыгар, 1981] сопоставление данных эмбриологических и ультразвуковых исследова-

ний показало, что взаимоотношение между сроком беременности и длиной плода в I триместре может быть описано при помощи следующего уравнения:

$$W = 2,0854 + \sqrt{13,9646 \cdot \text{КТР} - 4,19927},$$

где  $W$  — срок беременности (нед),  $\text{КТР}$  — крестцово-теменной размер плода (см).

Расхождение между фактическим (вычисленным на основании даты зачатия) и теоретическим сроком беременности, рассчитанным при помощи данного уравнения, было незначительным и составило в среднем 1,2 ч. При этом ни в одном из наблюдений расхождение между фактическим и теоретическим сроком беременности не превышало  $\pm 2$  дня, причем у 80% женщин оно составляло  $0 \pm 1$  день.

В то же время расхождение между фактическим и предполагаемым сроком беременности, вычисленным от 1-го дня последней менструации, оказалось довольно значительным и равнялось в среднем 14,8 дня. Эти данные указывают на то, что дату последней менструации нельзя рассматривать как объективный критерий для определения истинного срока беременности.

В 10—12 нед в некоторых случаях представляется возможным визуализировать срединные структуры мозга (М-эхо), фрагменты пуповины, позвоночник и конечности плода.

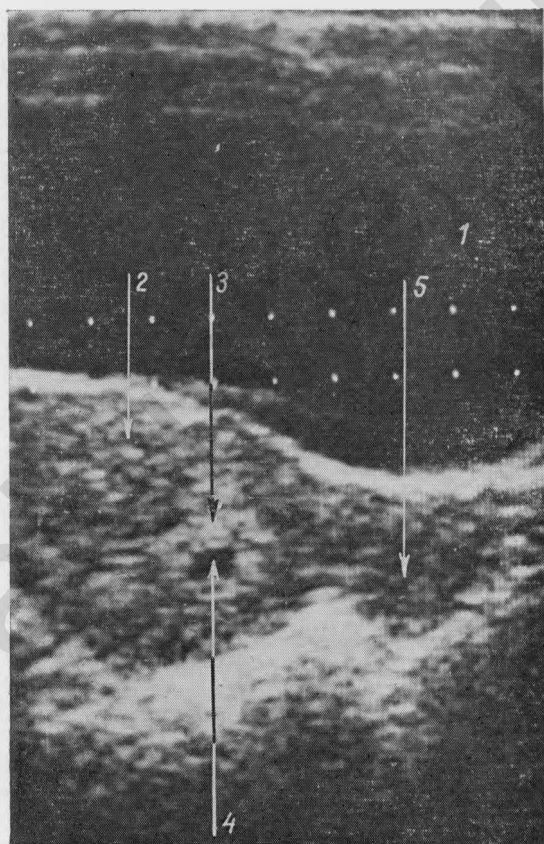
В I триместре беременности этот метод может быть с успехом использован для контроля за трансцервикальной биопсией хориона при проведении генетических исследований, установления многоплодной беременности, а также для диагностики таких патологических состояний, как неразвивающаяся, внематочная беременность, анэмбриония, неполный выкидыш, пузырный занос и др. Во II и III триместрах сканирование в реальном масштабе времени может оказать значительную помощь в установлении многоплодия, многоплодной беременности, положения и предлежания плода.

Возможность быстрого выбора плоскости оптимального сечения при измерении плодного яйца, длины эмбриона, бипариетального размера головки, диаметра грудной клетки и живота не только значительно сокращает время обследования, но и позволяет с большей степенью точности определить срок беременности, предполагаемую массу плода и установить отставания в его развитии.

Ультразвуковая плацентография является одной из наиболее важных областей применения многодатчиковых сканирующих систем. Четкое изображение плаценты обычно удается получить с 7—8 нед беременности, т. е. с момента начала облысения хориона. Это дает возможность не только точно установить место ее расположения, но и диагностировать предлежание, преждевременную отслойку, кисты и кальциоз плаценты. В ряде случаев удается визуализировать краевой синус и межворсинчатые пространства плаценты, что не представляется возможным получить при помощи других ультразвуковых методов исследования.

Использование сканирования в реальном масштабе времени позволяет выявить большинство внутренних органов и других анатомических образований плода. В частности, визуализация пупочной вены возможна уже с 13—16 нед, аорты — с 16—19 нед, желудочков сердца — с 20—22 нед, желудка — с 20—24 нед, мочевого пузыря — с 23—26 нед, мошонки и полового члена — с 25—27 нед, нижней полой вены — с 30—33 нед, почек — с 30—34 нед. В ряде случаев в конце беременности удается выявить желчный пузырь, нижний отдел пищевода, порталный синус печени и печеночные вены, чревную артерию, головку и хвост поджелудочной железы.

Визуализация пуповины в отдельных наблюдениях возможна уже в I триместре беременности. В ранние сроки в зависимости от плоскости ее сечения она изображается либо в виде двух — четырех параллельных эхо, либо как небольших размеров округлое образование. В более поздние сроки беременности (в конце II и в



*Рис. 339.*

Беременность 3 нед (поперечное сканирование).  
1 — мочевой пузырь; 2 — матка; 3 — хорион; 4 — плодное яйцо; 5 — яичник.

начале III триместра) в плоскости ее поперечного сечения можно видеть сосуды пуповины (артерии и вену).

Использование приборов, работающих в реальном масштабе времени, значительно облегчает визуализацию конечностей плода и позволяет выявить отдельные костные образования (плечевая, лучевая, бедренная, большая и малая берцовые кости). Достаточно четко визуализируются также ребра и некоторые части черепа плода (глазницы, нос, нижняя челюсть).

При сканировании головки плода, помимо срединных структур мозга и третьего желудочка, в большинстве наблюдений во второй половине беременности удается получить четкое изображение боковых желудочков, рогов боковых желудочков мозга, а также сосудов виллизиева круга (артериального круга большого мозга). Выявление этих анатомических образований имеет важное практическое значение, поскольку расширение желудочков мозга иногда может быть единственным эхографическим признаком, свидетельствующим о наличии гидроцефалии. Однако нормальные размеры головки плода при гидроцефалии наблюдаются относительно редко. В большинстве случаев отмечается выраженное ее увеличение.

В отличие от гидроцефалии анэнцефалия характеризуется значительным уменьшением головки плода и неровностью ее контура. Наряду с этим сканирование в реальном масштабе времени может быть с успехом использовано для установления асцита, сплено- и гепатомегалии при отечной форме гемолитической болезни плода и других врожденных заболеваний, диагностике спинномозговой и пупочной грыж, врожденных пороков сердца, атрезии кишечника, гидронефроза и поликистоза почек, водянки яичек, аномалий развития конечностей плода.

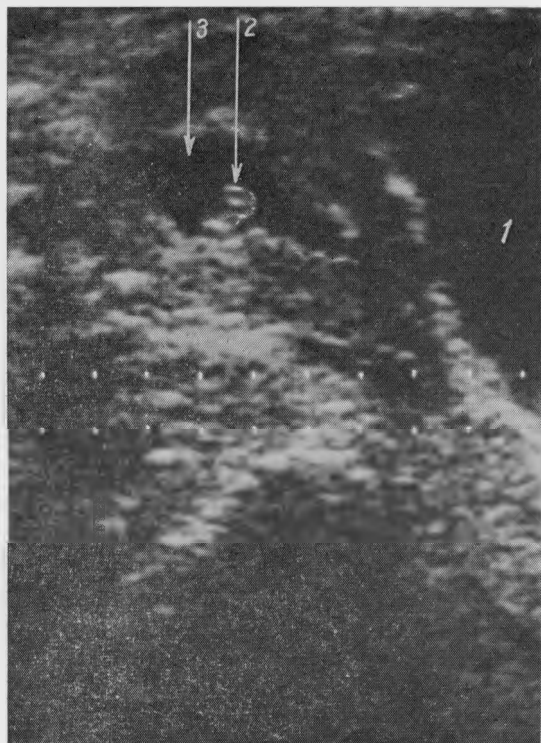


Рис. 340.  
Беременность 5<sup>1</sup>/<sub>2</sub> нед  
(продольное сканирование).

1 — мочевой пузырь; 2 —  
эмбрион; 3 — плодное яйцо.

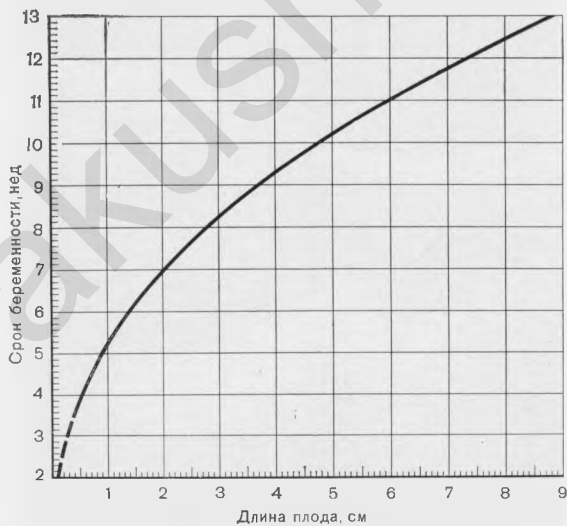
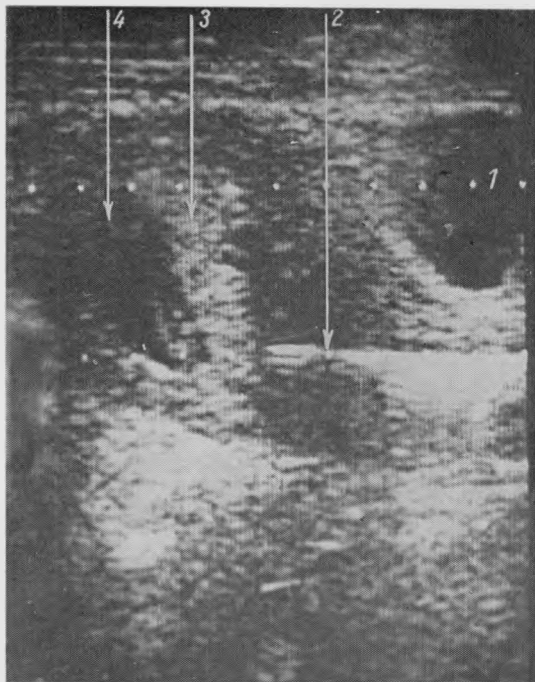


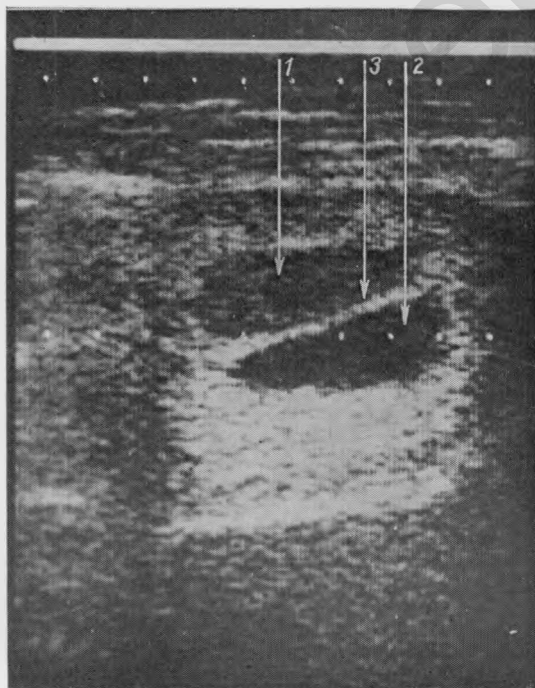
Рис. 341.  
Взаимосоотношение между  
длиной плода и сроком  
беременности.



*Рис. 342.*

Беременность 7 нед.  
Трансцервикальная би-  
опсия хориона (продоль-  
ное сканирование).

1 — мочево-  
й пузырь; 2 —  
щипцы; 3 — хорион; 4 —  
плодное яйцо.



*Рис. 343.*

Беременность 10<sup>1</sup>/<sub>2</sub> нед.  
Двойня (поперечное  
сканирование).

1 — плод-  
овместилище одно-  
го плода; 2 — плод-  
овместилище вто-  
рого плода; 3 —  
плодные оболочки.

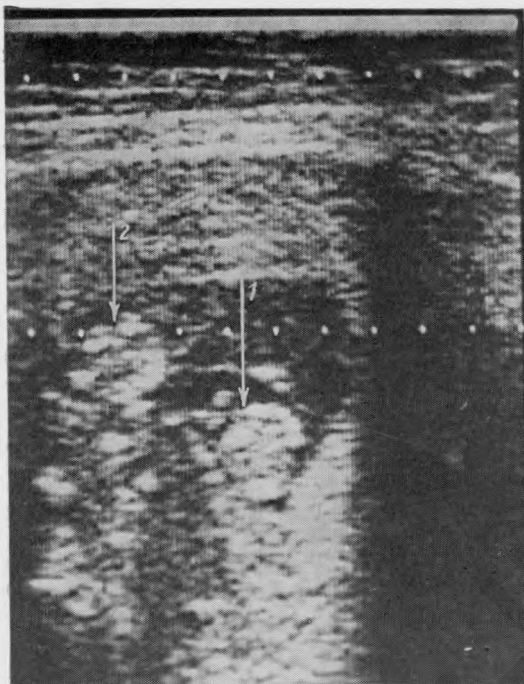


Рис. 344.  
Беременность 11 нед.  
Двойня (поперечное  
сканирование).  
1 — туловище одного пло-  
да; 2 — туловище второго  
плода.

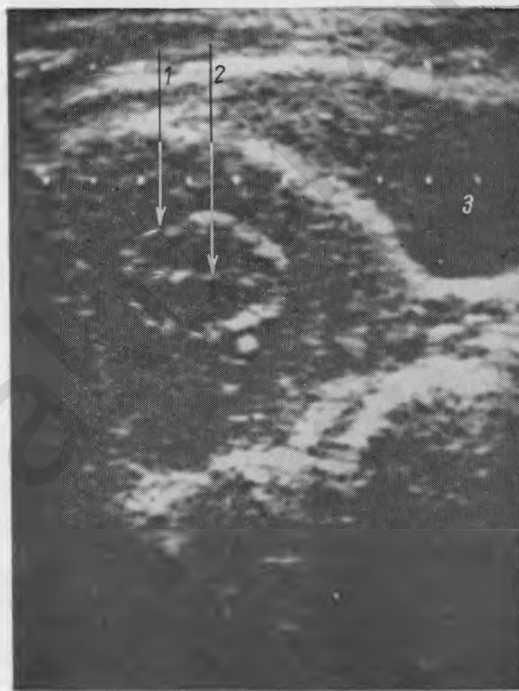
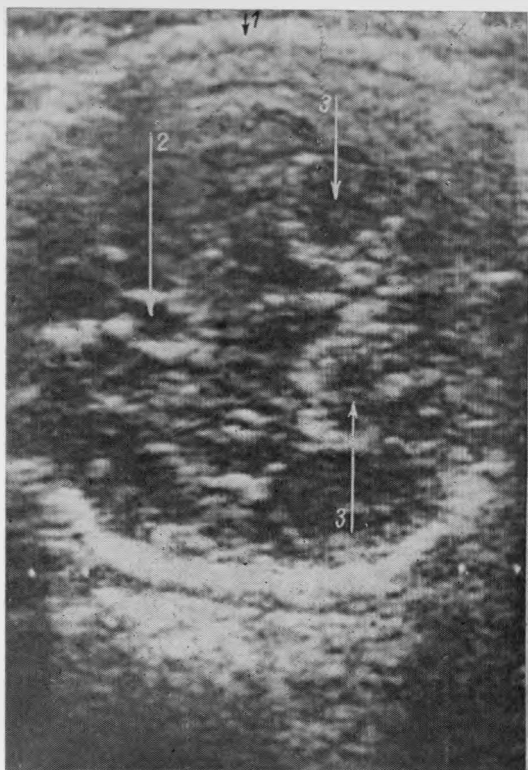


Рис. 345.  
Беременность 14 нед.  
Головка плода. Средин-  
ные структуры мозга.  
(продольное сканирова-  
ние).  
1 — головка; 2 — М-эхо;  
3 — мочевой пузырь.

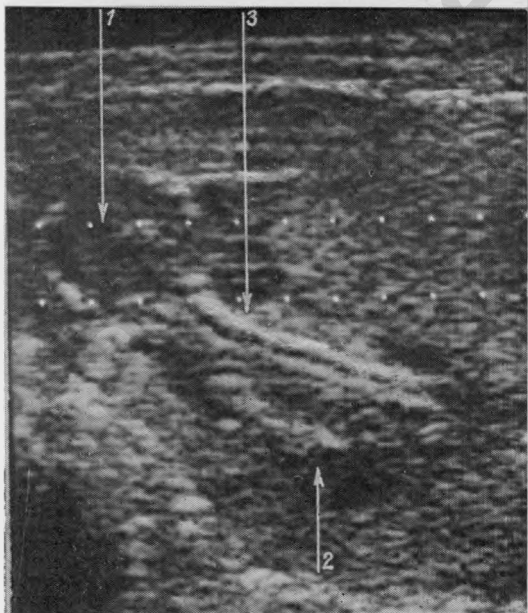




*Рис. 346.*

Беременность 40 нед.  
Головка плода (поперечное сканирование).

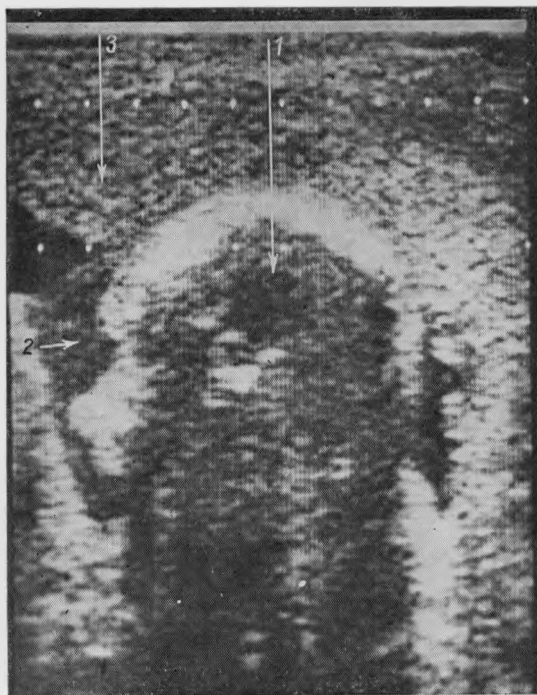
1 — головка; 2 — третий желудочек; 3 — задние рога боковых желудочков мозга.



*Рис. 347.*

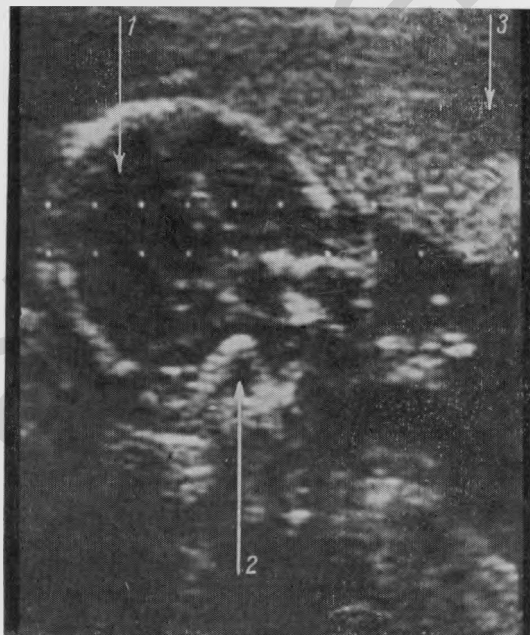
Беременность 14<sup>1/2</sup> нед.  
Позвочник плода (продольное сканирование).

1 — головка; 2 — туловище плода; 3 — позвоночник.



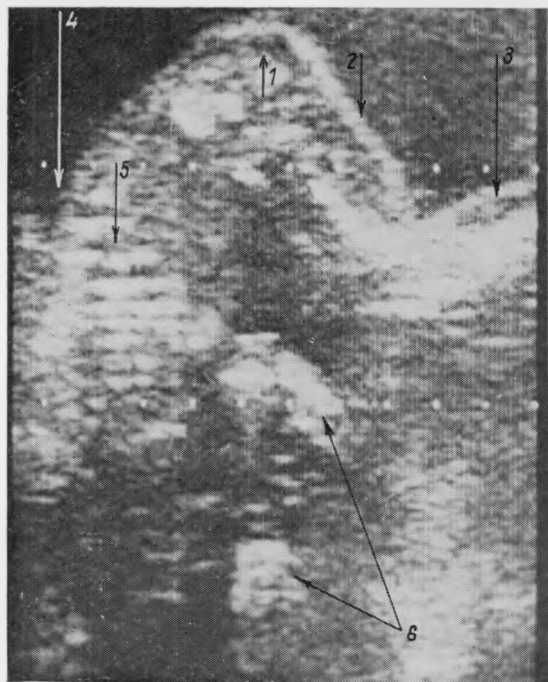
*Рис. 348.*  
Беременность 25 нед.  
Лицевая часть черепа  
плода (поперечное ска-  
нирование).

1 — головка плода; 2 — ли-  
цевая часть черепа плода;  
3 — плацента.



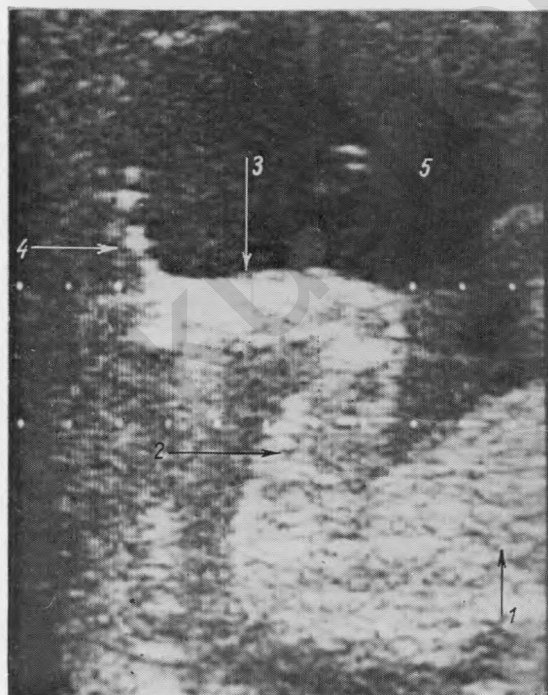
*Рис. 349.*  
Беременность 24 нед.  
Глазницы плода (про-  
дольное сканирование).

1 — головка; 2 — глазни-  
цы; 3 — плацента.



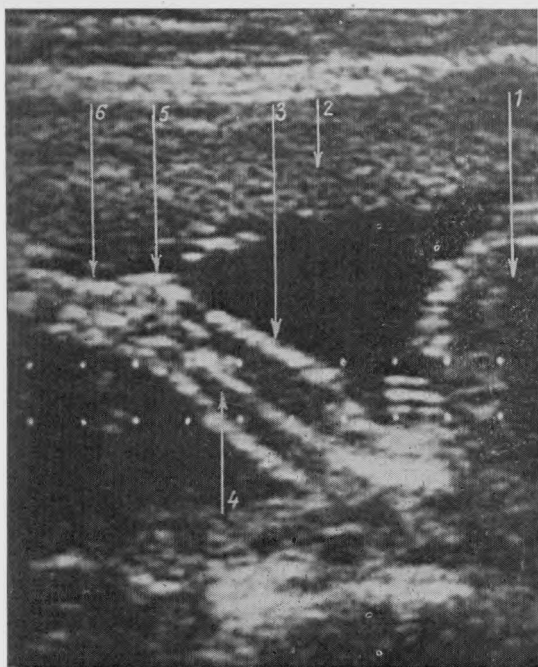
*Рис. 350.*  
Беременность 26 нед.  
Тазовый конец плода  
(поперечное сканирование).

1 — ягодицы; 2 — бедро;  
3 — голень; 4 — тазовище;  
5 — ребра; 6 — верхние конечности.



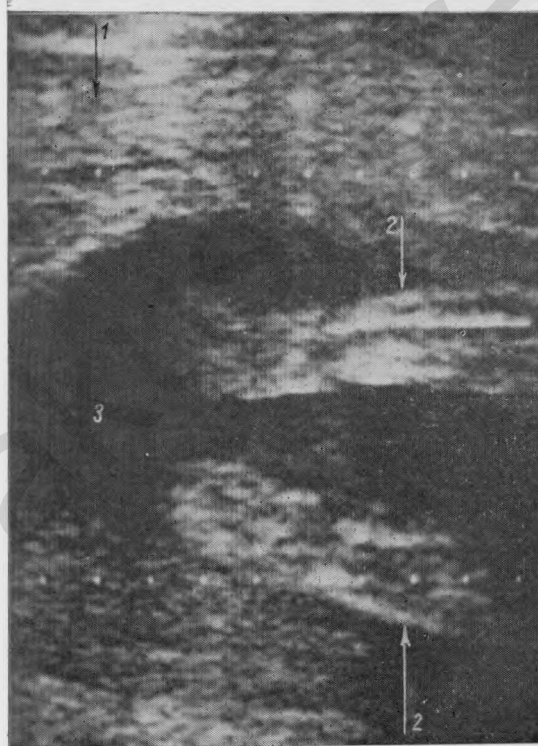
*Рис. 351.*  
Беременность 23 нед.  
Тазовый конец и ножка  
плода (продольное сканирование).

1 — тазовище плода; 2 — бедро; 3 — голень; 4 — стопа; 5 — воды.



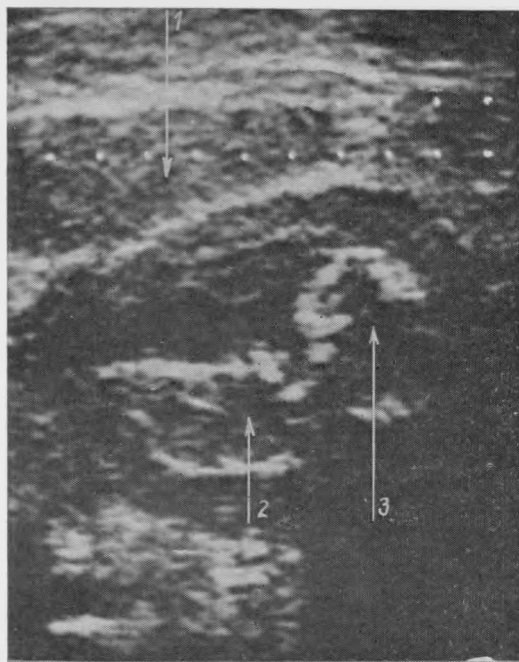
*Рис. 352.*  
Беременность 26 нед.  
Ручка плода (продольное сканирование).

1 — туловище плода; 2 — плацента; 3 — плечо; 4 — плечевая кость; 5 — локтевой сустав; 6 — предплечье.

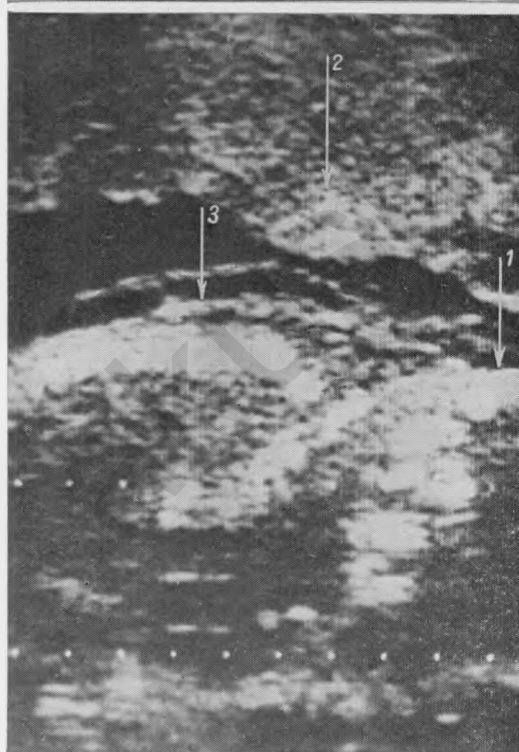


*Рис. 353.*  
Беременность 29 нед.  
Ножки плода (поперечное сканирование).

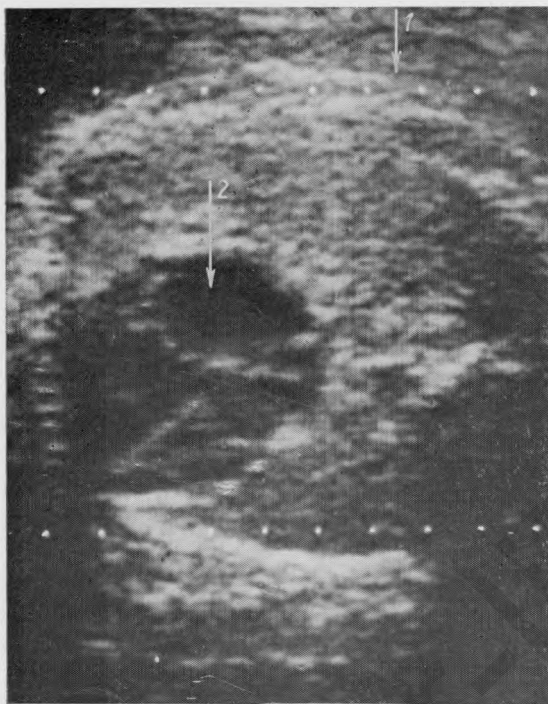
1 — плацента; 2 — ножки; 3 — воды.



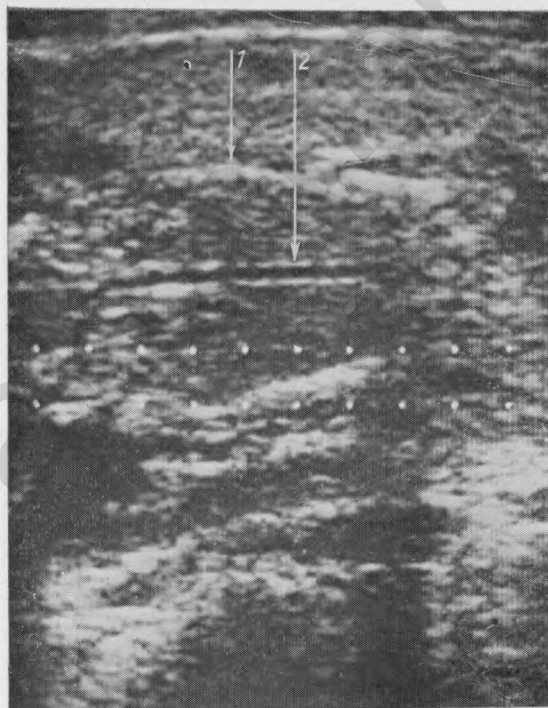
*Рис. 354.*  
 Беременность 19 нед.  
 Мертвый плод. Размеры  
 плода соответствуют 15  
 нед беременности (попе-  
 речное сканирование).  
 1 — плацента; 2 — тулови-  
 ще; 3 — головка плода.



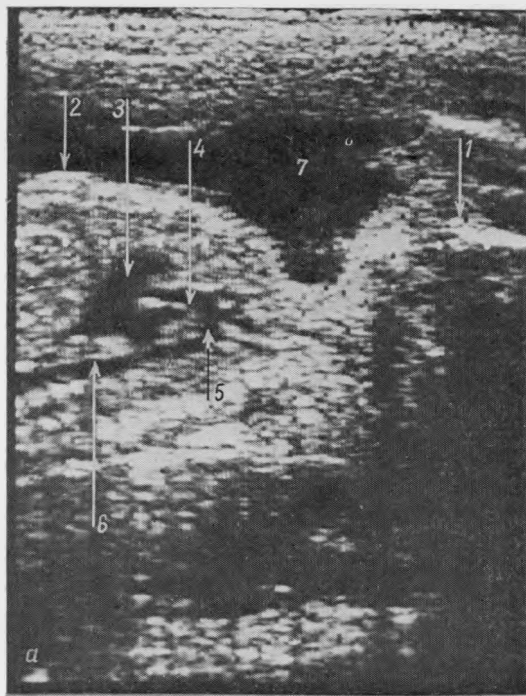
*Рис. 355.*  
 Беременность 25 нед.  
 Мертвый плод (двойной  
 контур туловища плода)  
 (продольное сканирова-  
 ние).  
 1 — головка; 2 — плацента;  
 3 — туловище плода.



*Рис. 356.*  
Беременность 40 нед.  
Сердце плода (поперечное сканирование).  
1 — грудная клетка; 2 — сердце.



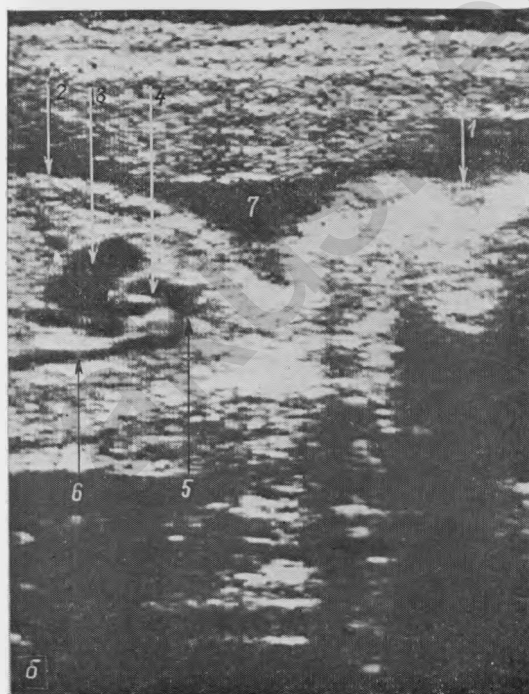
*Рис. 357.*  
Беременность 22 нед.  
Аорта (продольное сканирование).  
1 — туловище плода; 2 — аорта.



*Рис. 358а.*

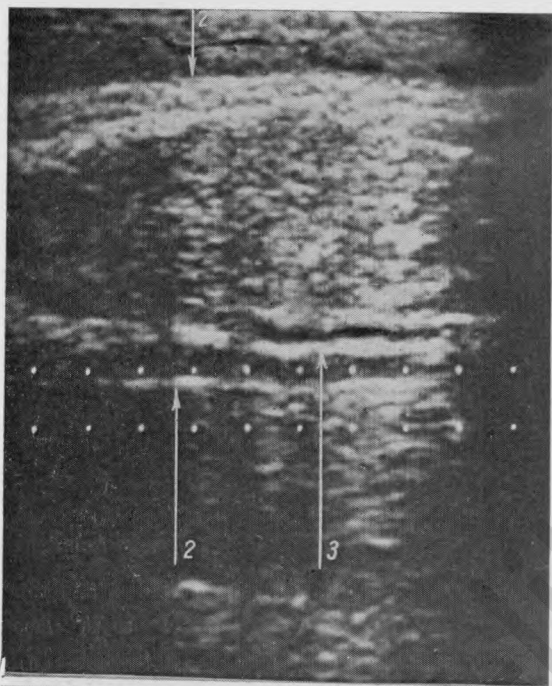
Беременность 27 нед.  
Сердце, аорта (продольное сканирование).

1 — головка; 2 — грудная клетка; 3 — сердце; 4 — восходящая аорта (аортальные клапаны открыты); 5 — дуга аорты; 6 — нисходящая аорта; 7 — воды.



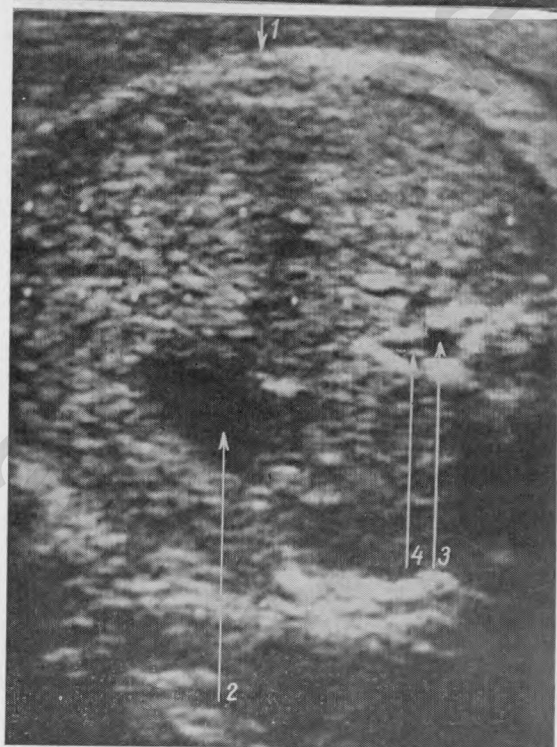
*Рис. 358б.*

То же наблюдение, что на рис. 358а (аортальные клапаны закрыты).



*Рис. 359.*  
Беременность 39 нед.  
Аорта, нижняя полая  
вена (продольное сканирование).

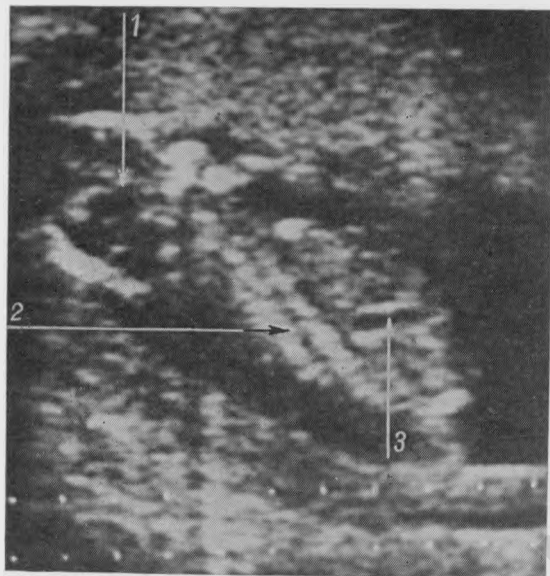
1 — туловище плода; 2 —  
аорта; 3 — нижняя полая  
вена.



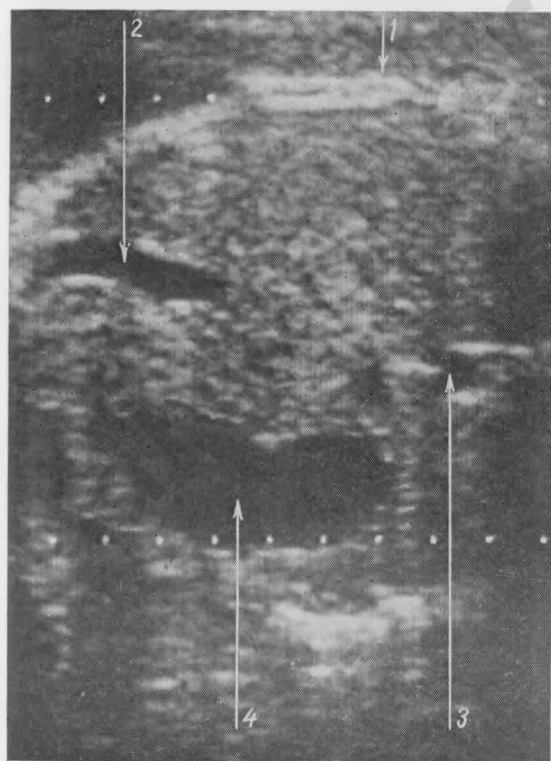
*Рис. 360.*  
Беременность 40 нед.  
Чревная артерия (поперечное сканирование).

1 — живот плода; 2 — желудок; 3 — аорта; 4 — чревная артерия.

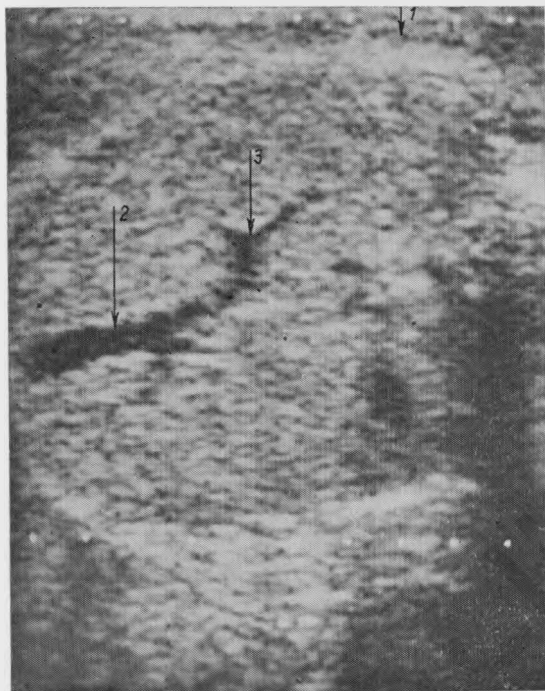




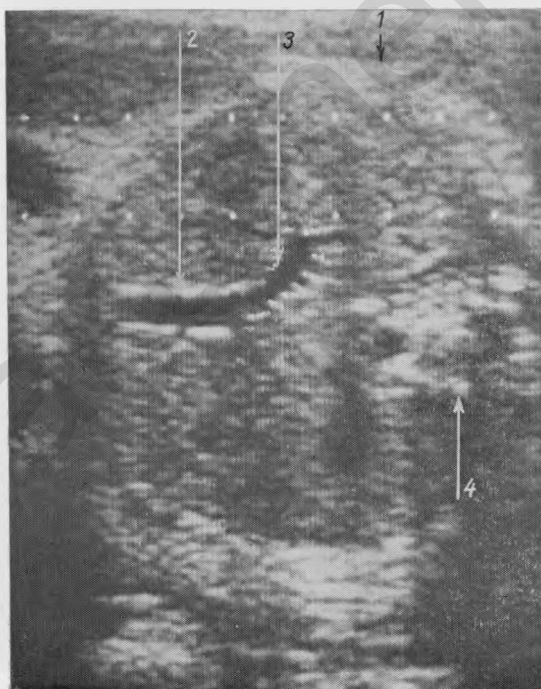
*Рис. 361.*  
Беременность 15 нед.  
Пупочная вена (про-  
дольное сканирование).  
1 — головка; 2 — позвоноч-  
ник; 3 — пупочная вена.



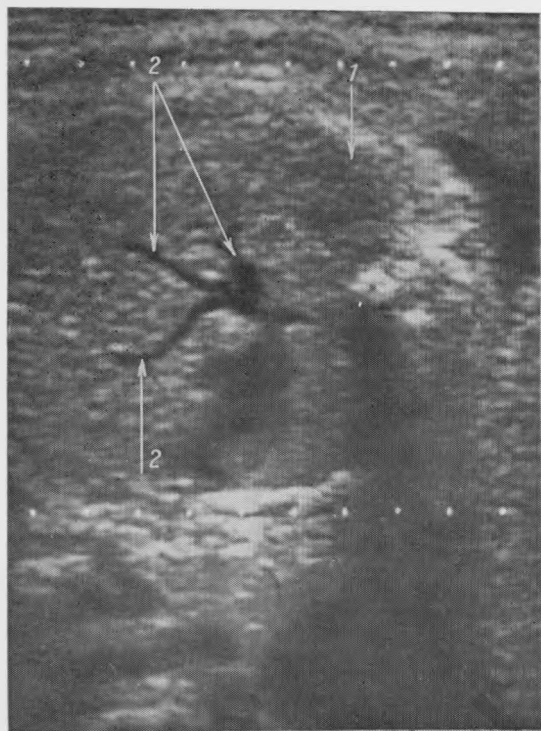
*Рис. 362.*  
Беременность 39 нед.  
Желчный пузырь (попе-  
речное сканирование).  
1 — живот плода; 2 —  
желчный пузырь; 3 — аор-  
та; 4 — желудок плода.



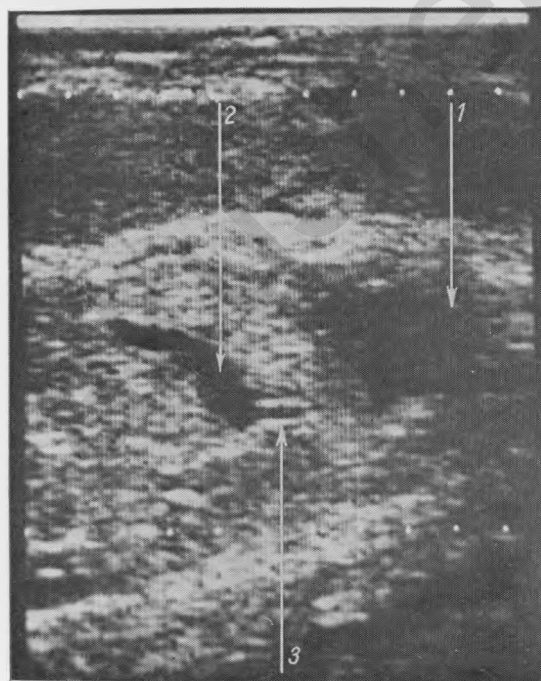
*Рис. 363.*  
 Беременность 38 нед.  
 Пупочная вена (поперечное сканирование).  
 1 — живот плода; 2 — пупочная вена; 3 — порталный синус печени.



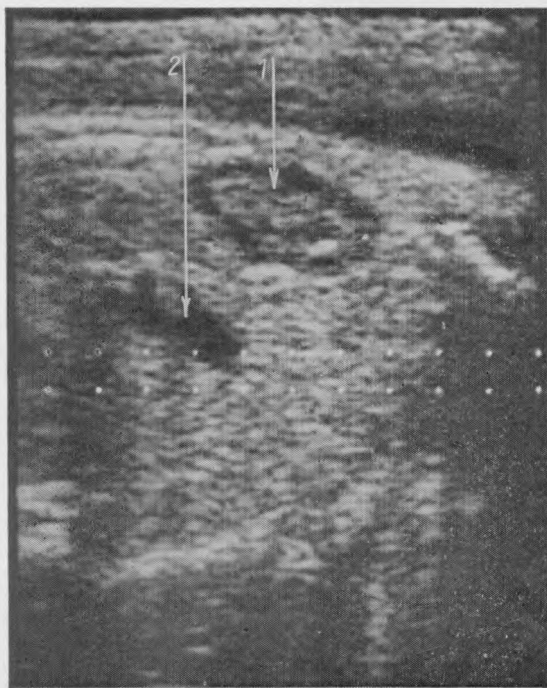
*Рис. 364.*  
 Беременность 36 нед.  
 Пупочная вена, порталный синус (поперечное сканирование).  
 1 — живот плода; 2 — пупочная вена; 3 — порталный синус печени; 4 — аорта.



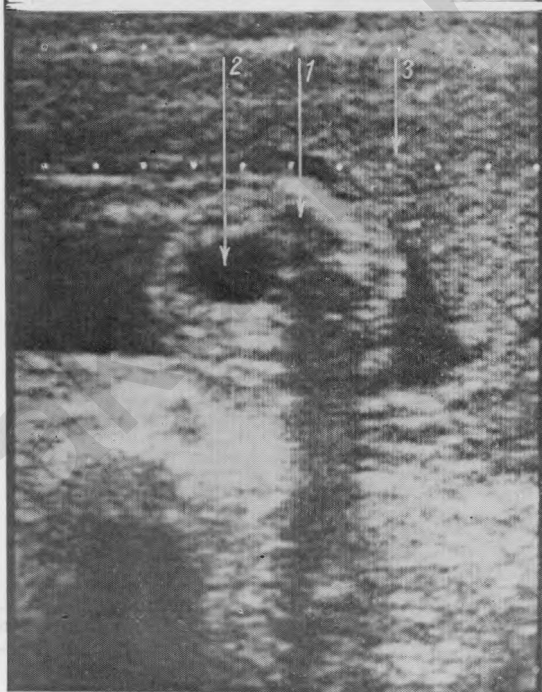
*Рис. 365.*  
Беременность 33 нед.  
Печеночные вены (поперечное сканирование).  
1 — живот плода; 2 — печеночные вены.



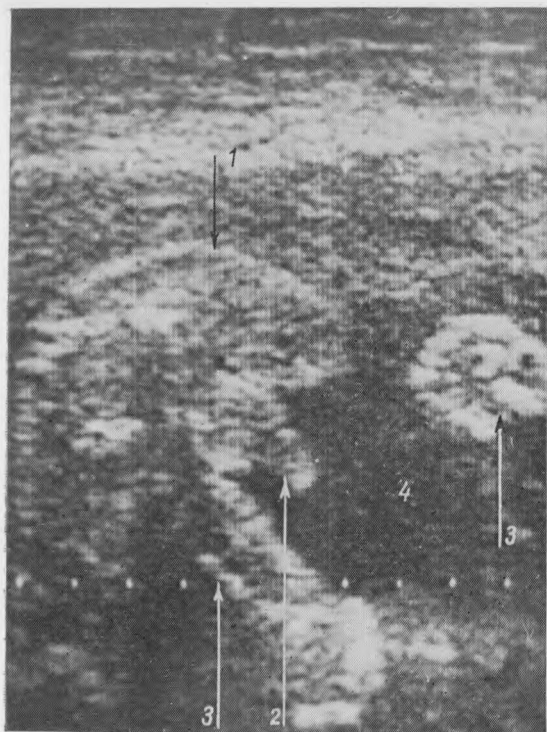
*Рис. 366.*  
Беременность 26 нед.  
Желудок, пищевод плода (продольное сканирование).  
1 — сердце плода; 2 — желудок; 3 — пищевод.



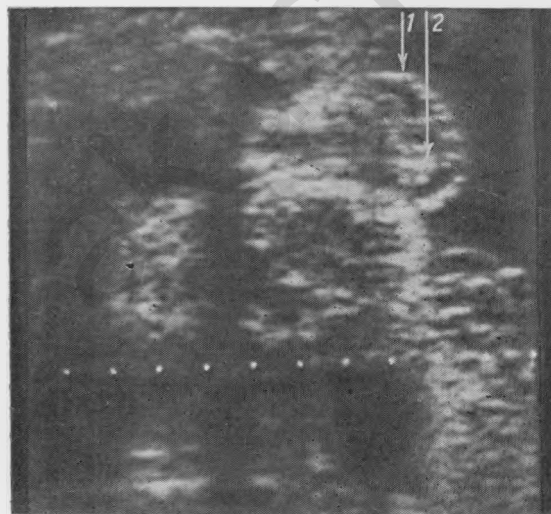
*Рис. 367.*  
 Беременность 33—34  
 нед. Почка плода (про-  
 дольное сканирование).  
 1 — почка; 2 — желудок.



*Рис. 368.*  
 Беременность 22 нед.  
 Мочевой пузырь (попе-  
 речное сканирование).  
 1 — газовый конец плода;  
 2 — мочевой пузырь; 3 —  
 плацента.



*Рис. 369.*  
 Беременность 29 нед.  
 Половой член плода (поперечное сканирование).  
 1 — тазовый конец плода; 2 — половой член; 3 — конечности плода; 4 — воды.



*Рис. 370.*  
 Беременность 34—35 нед.  
 Мошонка (правое яичко опустилось в мошонку) (поперечное сканирование).  
 1 — мошонка; 2 — правое яичко.

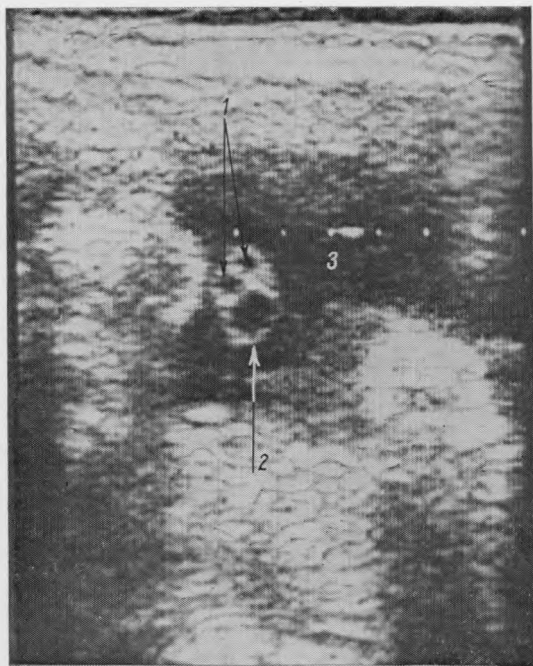


Рис. 371.  
Беременность 37 нед.  
Пуповина, поперечное  
сечение (поперечное  
сканирование).  
1 — артерии пуповины; 2 —  
вена пуповины; 3 — воды.

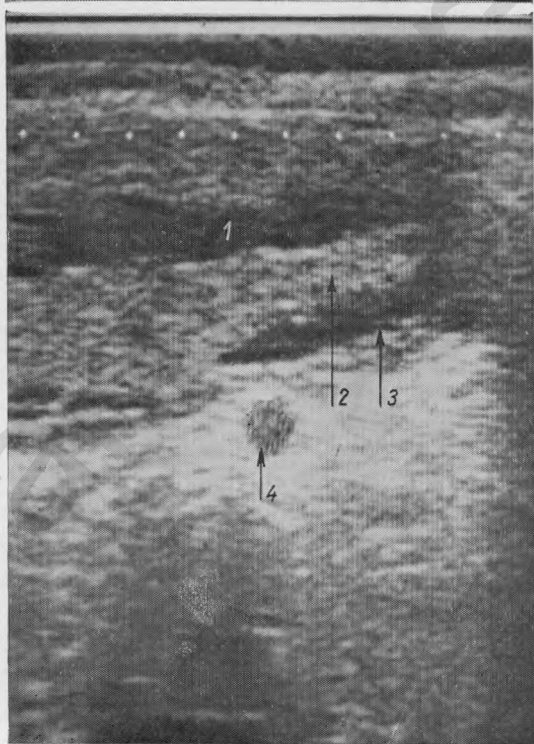
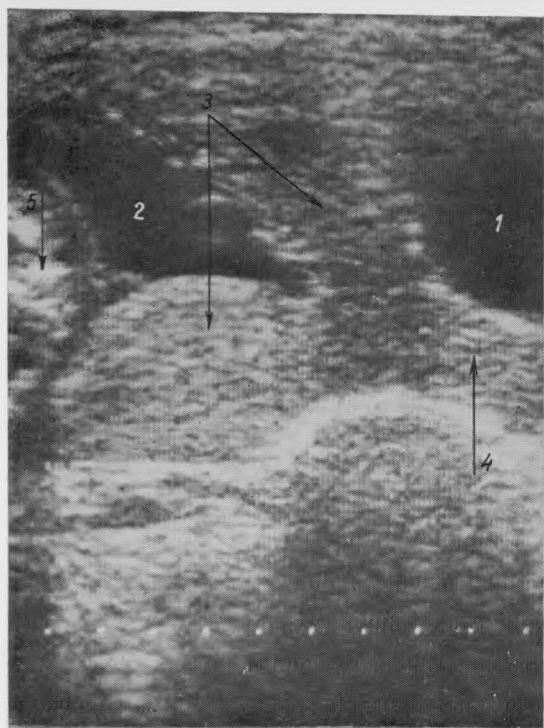
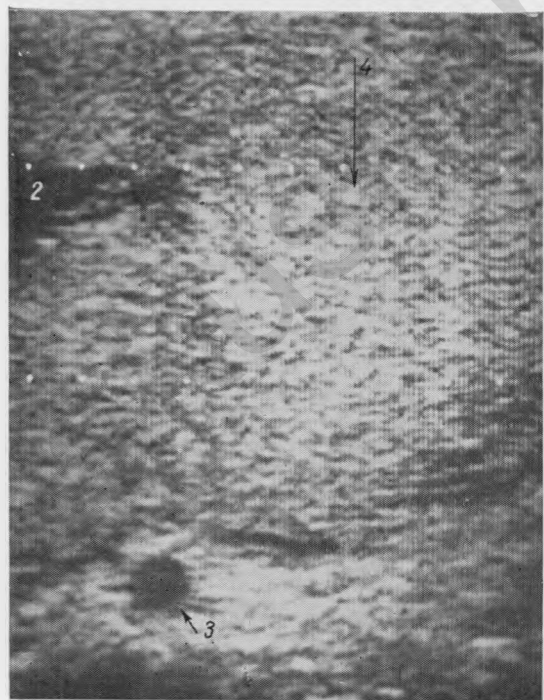


Рис. 372.  
Беременность 26 нед.  
Краевой синус плаценты  
(поперечное сканиро-  
вание).  
1 — воды; 2 — плацента;  
3 — краевой синус; 4 —  
аорта женщины.



*Рис. 373.*  
Беременность 32 нед.  
Предлежание плаценты  
(продольное скапирование).

1 — мочевой пузырь; 2 —  
воды; 3 — плацента; 4 —  
шейка матки; 5 — туловище  
плода.



*Рис. 374.*  
Беременность 26 нед.  
Резко увеличенная пла-  
цента при отечной фор-  
ме гемолитической бо-  
лезни плода (попереч-  
ное скапирование).

1 — плацента; 2 — воды;  
3 — аорта женщины.

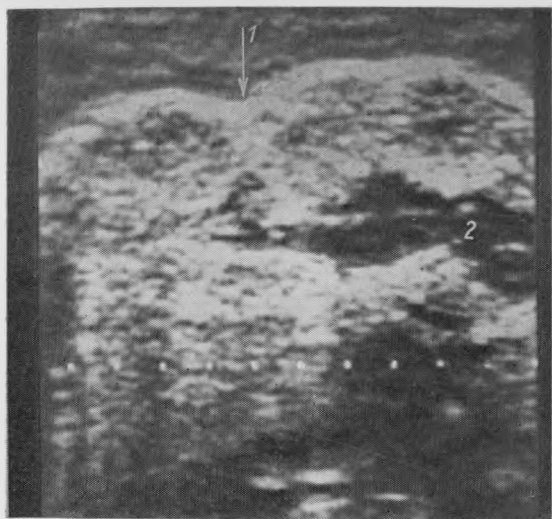


Рис. 375.  
Беременность 39 нед.  
Кальциоз плаценты  
(поперечное сканирование).  
1 — плацента; 2 — воды.

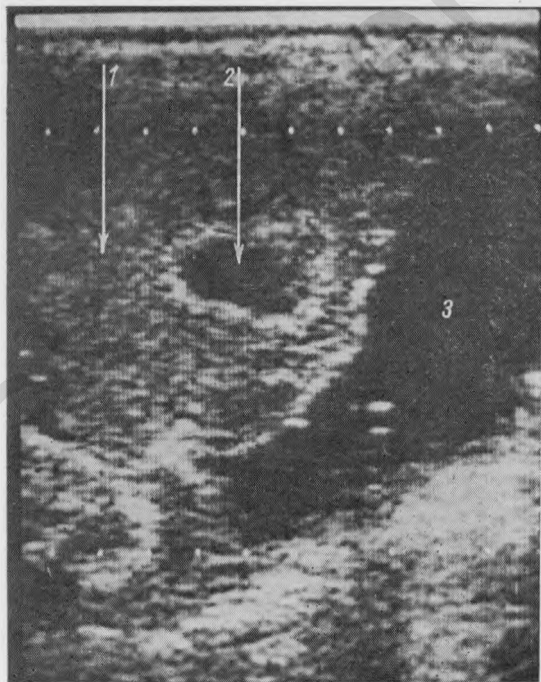
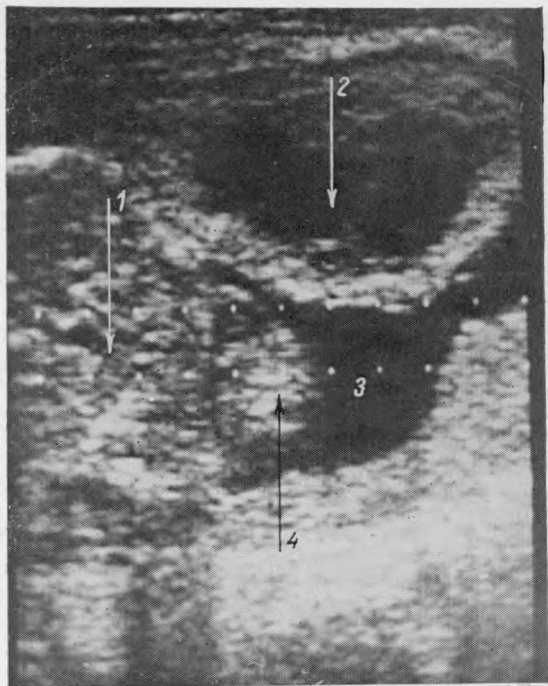
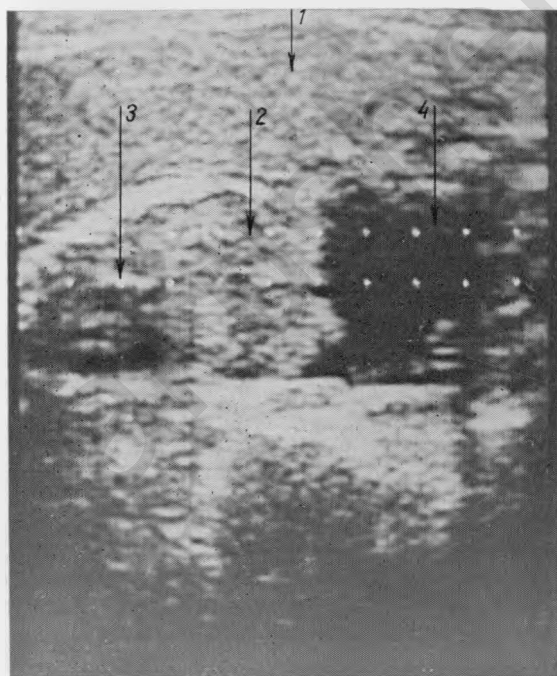


Рис. 376.  
Беременность 39 нед.  
Киста плаценты (поперечное сканирование).  
1 — плацента; 2 — киста  
плаценты; 3 — воды.

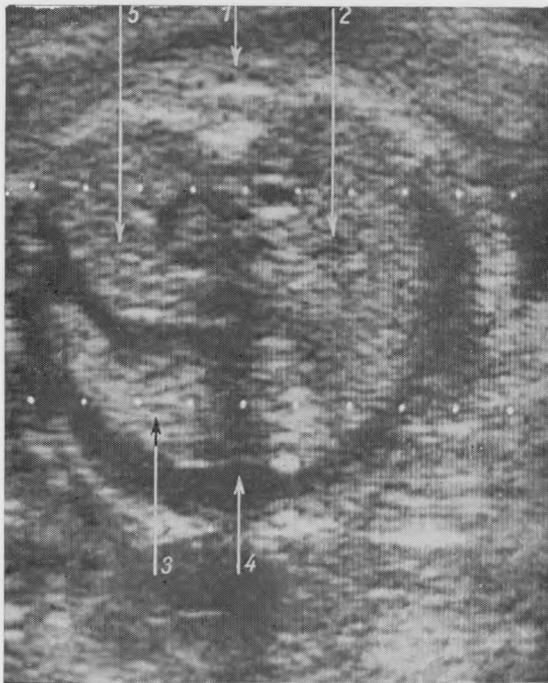




*Рис. 377.*  
 Беременность 24 нед.  
 Киста плаценты (поперечное сканирование).  
 1 — туловище плода; 2 — киста плаценты; 3 — воды; 4 — конечность.



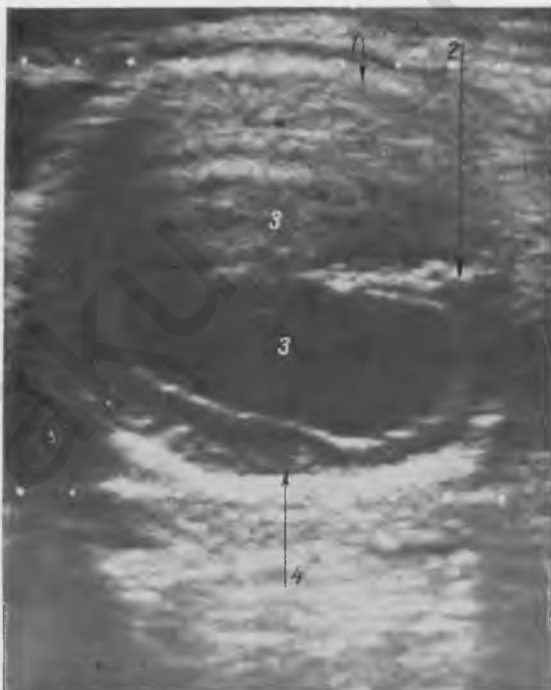*Рис. 378.*  
 Беременность 23 нед.  
 Отечная форма гемолитической болезни плода (продольное сканирование).  
 1 — плацента; 2 — печень; 3 — сердце; 4 — асцит.



*Рис. 379.*

Беременность 26 нед.  
Отечная форма гемолитической болезни плода (поперечное сканирование).

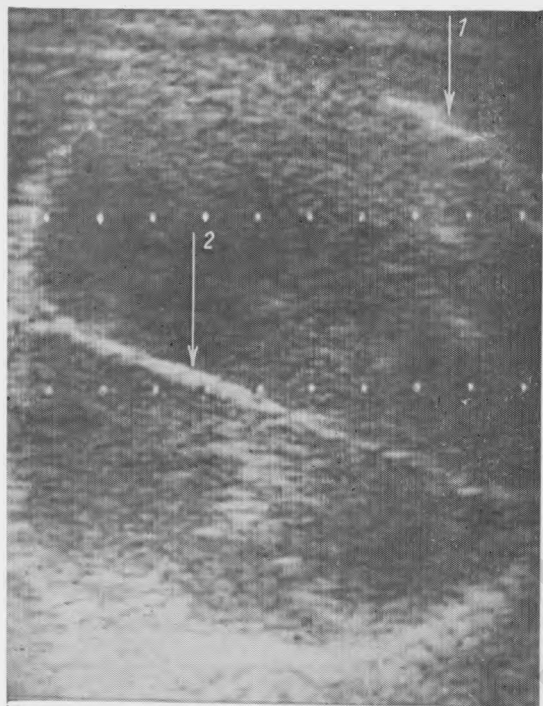
1 — живот; 2 — правая доля печени; 3 — левая доля печени; 4 — асцит; 5 — селезенка.



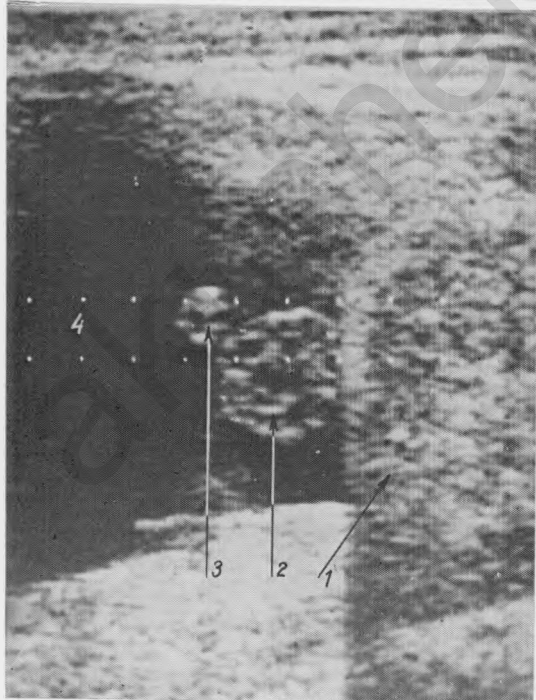
*Рис. 380.*

Беременность 28 нед.  
Гидроцефалия, расширение желудочков мозга (поперечное сканирование).

1 — голова; 2 — М-эхо; 3 — расширенные желудочки; 4 — М-эхо.



*Рис. 381.*  
 Беременность 32 нед.  
 Гидроцефалия. БПР головки 11 см (поперечное скапирование).  
 1 — головка; 2 — срединные структуры мозга.



*Рис. 382.*  
 Беременность 32 нед.  
 Грыжа передней брюшной стенки (поперечное скапирование).  
 1 — живот плода; 2 — грыжевой мешок; 3 — пуповина; 4 — воды.

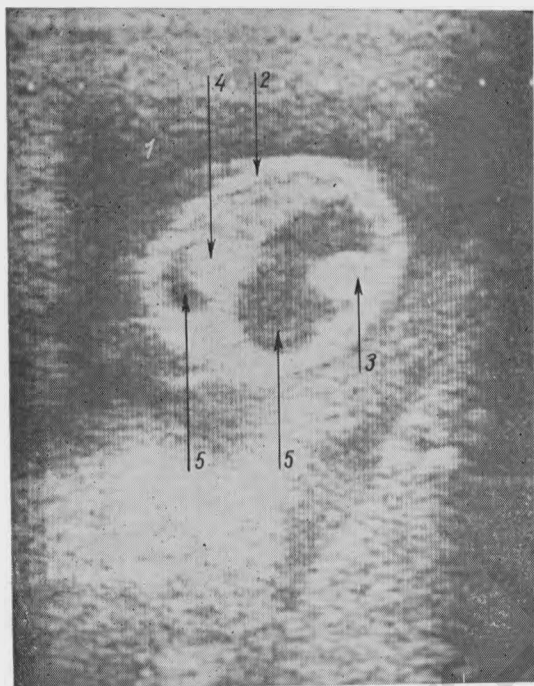
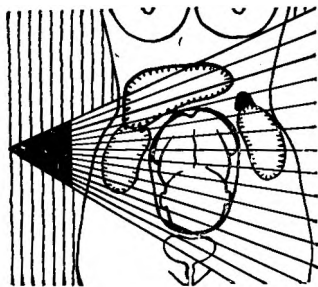


Рис. 383.  
Беременность 39 нед.  
Водянка яичка (поперечное сканирование).  
1 — воды; 2 — мошонка;  
3 — левое яичко; 4 — правое яичко; 5 — жидкость.



## II глава

# Ультразвуковая диагностика заболеваний внутренних органов

Экстрагенитальная патология нередко осложняет течение беременности и родов. Причем диагностика этих состояний во время беременности представляет значительные трудности. Внедрение же в клиническую практику ультразвука открыло новые возможности в выявлении различных заболеваний печени, желчного пузыря, почек, селезенки, поджелудочной, щитовидной железы и других органов.

В настоящей главе обобщен опыт нашей работы и представлены возможности использования эхографии в диагностике различных экстрагенитальных заболеваний. Важная информация о топографии и состоянии органов брюшной полости может быть получена на основании выявления ее магистральных сосудов.

Установлено, что такие крупные сосуды брюшной полости, как аорта, верхняя брыжеечная артерия, нижняя полая, воротная, селезеночная и верхняя брыжеечная вены, выявляются практически у всех здоровых лиц.

При отсутствии газов в кишечнике аорта визуализируется на всем ее протяжении.

Однако в большинстве наблюдений выявляется только ее верхний отдел, расположенный между мечевидным отростком грудины и пупком. На поперечных сканограммах аорта имеет вид четко очерченного, круглой формы, пульсирующего эхонегативного образования, расположенного впереди и несколько влево от середины позвоночника. На продольных сканограммах она изображается в виде двух параллельных эхо, несколько сужающихся в каудальном направлении.

**Визуализация бифуркации аорты и общих подвздошных артерий возможна в единичных случаях. Однако они хорошо выявляются при беременности или наличии больших кистозных образований, расположенных в брюшной полости. Это обусловлено тем, что матка беременной и наполненные жидким содержимым образования представляют собой идеальную среду для прохождения ультразвуковых волн.**

В отдельных наблюдениях на поперечных сканограммах при хорошем наполнении мочевого пузыря сбоку от него можно видеть наружные подвздошные артерии и вены.

Верхнюю брыжеечную артерию удастся выявить у всех здоровых лиц. Она представляет собой довольно четко контурируемый крупный сосуд, который начинается от передней поверхности аорты на 1—2 см ниже места отхождения чревной артерии. Однако в ряде случаев сразу после отхождения от аорты она смещается чаще влево и несколько реже — вправо от нее.

Следует отметить, что при поперечном сканировании верхняя брыжеечная артерия лучше выявляется при применении приборов, работающих в реальном масштабе времени, чем при использовании серой шкалы.

При этом в непосредственной близости от места ее отхождения от аорты над верхней брыжеечной артерией можно видеть селезеночную вену и позади нее — левую почечную вену.

Чревная артерия также может быть визуализирована у большинства здоровых лиц. Она берет свое начало от передней поверхности аорты на уровне соединения последнего грудного с I поясничным позвонком. На эхограммах чревная артерия видна в виде четко контурируемого трубчатой формы эхонегативного образования, отходящего почти вертикально или под небольшим углом от передней стенки аорты. Длина чревной артерии в основном колеблется от 1 до 2,5 см.

Ветви чревной артерии (печеночная и селезеночная) визуализируются приблизительно в половине наблюдений. Отойдя от основного ствола, они направляются соответственно вправо и влево. Печеночная артерия на пути к воротам печени проходит впереди воротной вены и селезеночная — располагается вместе с одноименной веной в области задневерхней поверхности поджелудочной железы. Эти артерии обнаруживаются только на поперечных сканограммах в основном в непосредственной близости от места их отхождения от основного ствола. При этом они преимущественно выявляются при помощи приборов, работающих в реальном масштабе времени.

Почечные артерии видны не всегда, получить изображение левой почечной артерии нам не удалось ни в одном из наблюдений. В то же время выявление правой почечной артерии оказалось успешным почти у всех здоровых лиц. На почечных сканограммах она выявляется в виде небольших размеров цилиндрической формы эхонегативного образования, отходящего почти под прямым углом от боковой стенки аорты, несколько ниже места от-

хождения верхней брыжеечной артерии. В некоторых случаях она может быть обнаружена и при продольном сканировании. В этих случаях она видна в виде небольшой кольцевидной структуры, расположенной позади нижней полой вены.

Следует отметить, что почечная артерия определяется по характерной для артериальных сосудов ритмической пульсации и легче просматривается при использовании приборов, работающих в реальном масштабе времени.

Основные сосуды венозной системы также могут быть достаточно четко визуализированы при помощи эхографии.

Нижняя полая вена, как известно, образуется в результате слияния общих подвздошных вен приблизительно на уровне соединения 4—5 поясничных позвонков. В нижней своей части она располагается на позвоночнике, примыкая непосредственно к аорте. Приблизительно на уровне пупка она смещается несколько вправо и затем постепенно направляется впереди для соединения с правым предсердием.

При отсутствии газов в кишечнике нижняя полая вена может быть визуализирована почти на всем ее протяжении. Однако в большинстве наблюдений на эхограммах выявляется только ее верхний отдел (от пупка до диафрагмы). В зависимости от плоскости сечения нижняя полая вена изображается либо в виде двух параллельных эхо, несколько расширяющихся в краниальном направлении, либо как округлое образование, расположенное справа от аорты. Характерной особенностью нижней полой вены является изменение ее диаметра при задержке дыхания в фазе глубокого вдоха или при натуживании. В отдельных случаях в непосредственной близости от диафрагмы можно видеть ее пульсацию, совпадающую с частотой сердечных сокращений.

Общие подвздошные вены на эхограммах обычно не определяются. Наружные подвздошные вены иногда удается выявить при хорошо наполненном мочевом пузыре при поперечном сканировании, осуществляемом со стороны лона.

Почечные вены впадают в нижнюю полую вену, почти под прямым углом. На поперечных сканограммах почечные вены изображаются как эконегативные трубчатые структуры, диаметр которых несколько превышает размеры одноименных артерий. При этом правая почечная вена несколько короче, чем левая, и на поперечных сканограммах выявляется почти у всех здоровых лиц. Левая почечная вена обычно определяется только на сравнительно небольшом участке в непосредственной близости от аорты. На продольных сканограммах получить изображение правой почечной вены удается не всегда. Левая же почечная вена выявляется как кольцевидное образование, расположенное между аортой и верхней брыжеечной артерией.

Воротная вена образуется при слиянии верхней брыжеечной и селезеночной вен. Верхняя брыжеечная вена — один из наиболее крупных сосудов брюшной полости. В начальной своей части она идет почти параллельно средней линии живота с последу-

ющим некоторым смещением вправо выше места отхождения почечных сосудов. Визуализация верхней брыжеечной вены как на поперечных, так и на продольных сканограммах обычно не представляет каких-либо трудностей. Тем не менее в некоторых случаях за нее может быть ошибочно принята одноименная артерия. Однако в отличие от верхней брыжеечной артерии она имеет большой диаметр, располагается несколько ближе к передней стенке живота. Наряду с этим при ее сканировании с использованием приборов, работающих в реальном масштабе времени, не удается выявить ритмичной пульсации, характерной для артериальных сосудов.

Селезеночная вена является основным ориентиром при определении расположения поджелудочной железы. Она берет свое начало в области ворот селезенки, проходит вдоль задневерхнего края поджелудочной железы и впадает в верхнюю брыжеечную вену, давая начало воротной вене.

На поперечных сканограммах селезеночную вену без труда удастся выявить у всех здоровых лиц. В плоскости этого сечения она определяется как четко контурируемое, эхонегативное образование, идущее снизу кпереди с небольшим смещением (приблизительно в 10—25%) в каудальном направлении. На продольных сканограммах селезеночная вена выявляется с большим трудом, в основном на небольшом участке, в непосредственной близости от средней линии живота. В плоскости этого сечения она просматривается как овальной формы образование, расположенное непосредственно над верхней брыжеечной артерией.

Воротная вена — один из наиболее коротких и крупных сосудов брюшной полости. Ее длина составляет 6—8 см и диаметр 1,5—2 см. Она начинается в области головки поджелудочной железы, направляется косо вправо и вверх и заканчивается в области ворот печени, где она делится на правую и левую ветви. Визуализация воротной вены возможна у всех здоровых лиц. Она одинаково хорошо выявляется как при продольном, так и при поперечном сканировании. При ее визуализации следует иметь в виду, что сверху воротная вена ограничена правой долей печени и снизу — нижней полой веной.

В норме печень не выходит из-под края правой реберной дуги. Поэтому ее сканирование следует осуществлять в положении беременной на спине при задержке дыхания в фазе глубокого вдоха, чтобы исключить помехи, обусловленные ребрами.

В первые два триместра беременности печень визуализируется хорошо. В III триместре получить эхографическое изображение печени удается не у всех женщин в связи с высоким стоянием дна матки.

Исследование лучше начинать с поперечного сканирования, последовательно перемещая датчик от пупка по направлению к мечевидному отростку грудины. С целью получения качественной томограммы сканирование следует производить под различными углами. Продольное сканирование печени обычно осуществляют



от средней линии живота через каждые 1—2 см по направлению к периферии.

В норме при использовании серой шкалы печень изображается в виде диффузного эха небольшой интенсивности. Ворота печени выявляются как более выраженное эхо, появление которого обусловлено отражением ультразвука от более плотных печеночно-билиарных структур. Сосуды и желчные протоки визуализируются как небольших размеров параллельные цилиндрической формы эхосвободные зоны, расположенные внутри паренхимы печени. Ультразвуковая дифференциация билиарных протоков и портальной венозной системы представляет определенные трудности. При этом необходимо иметь в виду, что желчевыводящие протоки имеют меньший диаметр по сравнению с сосудами портальной венозной системы. Другой отличительной особенностью является то, что разветвление билиарного дерева на более мелкие ветви происходит в основном в области ворот печени, в то время как деление портальной вены — несколько выше, непосредственно в паренхиме печени. Для портальной системы характерна более расширенная правая ветвь, которая глубоко проникает в паренхиму правой доли печени до ее разделения на переднюю и заднюю ветви.

Расширенные желчевыводящие протоки при внепеченочной окклюзии визуализируются как прямые, извитые, одиночные или множественные трубчатые структуры. Они могут иметь округлую или овальную форму различного диаметра или вид множественных расширенных трубчатых образований, идущих почти параллельно кожному покрову.

Ветви портальной венозной системы на поперечном сечении при продольном сканировании визуализируются как округлые образования с четкими контурами. Трудности их дифференциации от расширенных желчевыводящих протоков возникают при увеличении диаметра венозных сосудов вследствие застойных явлений в малом круге кровообращения у больных с легочно-сердечной или сердечной недостаточностью. Однако их отличительным признаком от билиарных протоков является постепенное увеличение по мере приближения к воротной вене, что особенно хорошо видно при использовании приборов, работающих в реальном масштабе времени.

Хронические воспалительные и дегенеративные заболевания печени характеризуются диффузным усилением эха вследствие уплотнения паренхимы печени. Наряду с этим ухудшается визуализация задней поверхности печени вследствие повышенного рассеивания и отражения ультразвука от плотных ее структур. Определение размеров печени при ультразвуковом сканировании позволяет получить известное представление о степени выраженности патологического процесса. В частности, цирротическая печень характеризуется наличием плотных эхо-структур небольших размеров, разбросанных по всей паренхиме. Их появление обусловлено более выраженным поглощением эха фиброзной тканью печени. На ранних стадиях цирроза разме-

ры печени бывают увеличены. По мере прогрессирования процесса объем печени уменьшается. Наряду с этим отмечается увеличение размеров нижней полой вены вследствие портальной гипертензии. При далеко зашедших процессах печень сморщивается и сканирование возможно лишь медиальной части.

**Диагностика асцита** обычно не представляет каких-либо трудностей. В положении женщины на спине при массивном скоплении жидкости в брюшной полости кишечник поднимается вверх по направлению к передней брюшной стенке. В результате этого в боковых отделах живота появляются эхосвободные пространства. При умеренно выраженном асците эхонегативные пространства выявляются между печенью и боковыми стенками брюшной полости, между печенью и правой почкой или в области задней поверхности правой доли печени. При повороте на бок происходит перемещение асцитической жидкости. При небольшом количестве жидкости она может быть обнаружена позади матки или мочевого пузыря.

Использование серой шкалы позволяет с достаточно высокой точностью диагностировать различные объемные образования. Кисты независимо от локализации диагностируются наиболее легко и обычно имеют типичную для них совершенно свободную от эха-структур полость с гладкой и четко контурируемой стенкой. После внедрения в клиническую практику серой шкалы появилась возможность получить представление о внутренней структуре кист и состоянии окружающих их тканей. Это дало возможность успешно дифференцировать кисты, абсцессы, гематомы, некротические образования различного происхождения и другие патологические процессы, условно объединенные в одну категорию кистных структур. Для успешной диагностики и дифференциации этих образований необходимо в первую очередь выявить наиболее характерные для них признаки:

- 1) определить форму образования и дать характеристику его стенки (гладкая, неровная и утолщенная);
- 2) наличие или отсутствие внутренних эхо, перегородок, жидкостных уровней и ревербераций;
- 3) установить изменения в окружающих тканях и соседних органах.

**Абсцессы печени**, как и других органов, в большинстве случаев имеют сферическую форму с незначительно выраженным внутренним эхо. Их стенки могут быть либо гладкими, либо неровными. В полости абсцесса часто визуализируются жидкостные уровни и перегородки. Одним из характерных признаков является наличие реактивных изменений в окружающих его мягких тканях.

**Гематомы** имеют аналогичную ультразвуковую структуру. Однако в отличие от абсцессов их форма бывает различной. Перегородки выявляются не всегда и бывают нежнее и тоньше.

**Эхография оказывает значительную помощь в диагностике эхинококкоза печени.** Различают две формы эхинококкоза: гидативный и альвеолярный. Гидативный эхинококкоз изображается

в виде четко контурируемого округлого эхонегативного образования с множественными овальной формы жидкостными внутренними структурами. Однако могут встречаться и одиночные эхинокковые кисты.

Диагностика альвеолярного эхинококкоза представляет значительно большие трудности. В связи с тем что альвеолярный эхинококк не имеет капсулы и обладает способностью к инфильтративному росту, его внутренняя структура отличается значительно большим полиморфизмом. На эхограммах он изображается как неправильной формы с неровными контурами эхонегативное образование, окруженное каймой печеночной ткани повышенной акустической плотности. Так как в ряде случаев он может быть ошибочно принят за опухоль с некрозом и кровоизлияниями, то для уточнения диагноза необходимо провести специфические пробы на эхинококкоз.

Истинные опухоли печени встречаются довольно редко. Они в большинстве случаев выявляются как четко очерченные образования, отличающиеся по своей структуре от структуры печени. Если опухоль локализуется в правой доле печени, то нередко может отмечаться деформация и смещение желчного пузыря. Однако при далеко зашедшем патологическом процессе первичную опухоль бывает трудно отличить от метастазов в печень.

**Диагностика метастазов в печень** базируется на выявлении следующих основных признаков: увеличения размеров печени, неровности контуров, появлении в ее паренхиме единичных или чаще множественных объемных патологических образований и дополнительных эхо-структур.

В основном метастазы в печень имеют вид довольно четко контурируемых округлой или овальной формы образований по своим акустическим характеристикам, мало отличающихся от структуры печени. В значительном числе наблюдений они изображаются в виде отдельных узлов, обладающих повышенной эхо-прозрачностью. В тех случаях, когда метастазы подвергаются некрозу, они могут казаться почти полностью эхонегативными.

Нередко определенные трудности возникают при дифференциации метастазов от других поражений печени, характеризующихся повышенной акустической плотностью. Метастазирование в печень обычно не вызывает сомнений, когда в ее паренхиме определяется несколько относительно больших эхопозитивных образований.

Иногда метастазы в печень имеют вид небольших эхопозитивных структур, разбросанных в ее паренхиме. Поскольку аналогичная эхографическая картина наблюдается также при некоторых других патологических состояниях, правильный диагноз в большинстве случаев может быть поставлен только на основании таких дополнительных признаков, как неровность контура печени, наличие увеличенных парааортальных лимфатических узлов или обнаружение метастазов в других органах.

Эхография явилась ценным методом в диагностике заболеваний желчного пузыря, особенно у беременных женщин.

В норме желчный пузырь имеет грушевидную, овоидную или колбасовидную форму и располагается в области нижней поверхности печени. Он легко выявляется при сканировании правого верхнего квадранта живота. Для лучшего его определения обследование необходимо проводить натощак не ранее чем через 12 ч после приема пищи. Сканирование обычно производят в положении больной на спине при задержке дыхания в фазе глубокого вдоха. Лучше приступать к обследованию с поперечного сканирования, начиная от нижнего края реберной дуги, последовательно перемещая датчик через каждые 0,5 см вниз по направлению к пупку. При использовании серой шкалы не возникает каких-либо трудностей при дифференциации желчного пузыря от головки поджелудочной железы, нижней полой или портальной вены.

Нормальный желчный пузырь имеет различную форму и размеры, поэтому оценка степени его дилатации представляет известные трудности. Принято считать, что в норме ширина желчного пузыря составляет приблизительно 2,5—3 см и длина — 5,5—9 см. За патологию обычно принимается желчный пузырь, поперечный размер которого составляет 3,5 см и более.

При увеличенном желчном пузыре с целью исключения дискинезии показано повторное исследование через 40 мин после принятия двух яичных желтков или какой-либо жирной пищи. Сокращение желчного пузыря при повторном сканировании не менее чем на  $\frac{1}{3}$  его первоначальной величины свидетельствует о его нормальной функции. При наличии нефункционирующего желчного пузыря необходимо дальнейшее исследование для исключения панкреатита или опухоли. Отсутствие на эхограмме контура желчного пузыря свидетельствует об его отключении. Небольшие камни при отключенном желчном пузыре не всегда могут быть дифференцированы от паренхимы печени. Если толщина камня или слоя камней превышает 4 мм, то позади них образуется акустическое окно.

При закупорке общего желчного протока выявляется увеличенный желчный пузырь и расширение печеночной билиарной системы. При холецистите отмечается утолщение его стенки. При остром воспалительном процессе он может иметь двойной контур. Появление этого феномена обусловлено отечностью стенки желчного пузыря.

Камни выявляются как плотные эхо в прозрачном желчном пузыре. Обычно они располагаются на задней стенке пузыря. В тех случаях, когда диаметр камней превышает 4 мм, непосредственно под ними возникает эхонегативная зона («акустическое окно»), появление которой обусловлено полным поглощением ультразвуковых волн в его плотных структурах. В сомнительных случаях рекомендуется изменить положение больной, повернув ее на левый бок. При наличии камней они сместятся к боковой стенке желчного пузыря и эффект «плотного эха» сохранится. В неко-

торых случаях желчь бывает настолько вязкая, что камни могут находиться во взвешенном состоянии.

Данные литературы и наш опыт подтверждают возможность визуализации желчных камней при использовании серой шкалы размером от 2 мм и даже меньше. При наличии достаточно большого опыта можно визуализировать песок желчного пузыря. Для этого необходимо уменьшить интенсивность свечения экрана. При небольшом освещении отдельные песчинки выявляются как небольшие (точечные) плотные эхо-структуры, а реверберации — как нежные эхо, напоминающие хлопья снега.

Применение эхографии позволяет также выявить удвоенный желчный пузырь и установить наличие в нем перегородки.

Ультразвуковое сканирование селезенки имеет наибольшее значение у беременных с заболеваниями системы крови и при спленомегалии различного происхождения. Селезенку обычно исследуют при задержке дыхания в фазе глубокого вдоха в положении беременной на спине, животе или на боку. Осуществляют серию поперечных и продольных сканирований в области верхнего левого квадранта живота и по средней подмышечной линии. Обычно первоначально поперечные сканирования производят со стороны спины женщины, последовательно перемещая датчик через каждые 1—2 см вниз от левой реберной дуги. Затем женщину укладывают на правый бок и делают продольные сканирования перпендикулярно левой реберной дуге.

В норме селезенка визуализируется как гомогенный орган, содержащий значительно меньше эхо-структур, чем паренхима печени. Несмотря на довольно большую варибельность ее размеров, увеличение селезенки определяется легко. Для установления размеров селезенки и определения ее объема некоторые исследователи предложили производить многократные поперечные сканирования. Однако этот метод не нашел всеобщего признания в силу относительной его точности.

При спленомегалии ультразвуковое сканирование помогает установить или исключить наличие опухолей, кист или абсцессов по характерным для них описанным выше признакам. Хотя метастазирование в селезенку наблюдается очень редко, тем не менее метастазы довольно легко выявляются, как участки плотного эха в ее паренхиме.

**Исследование почек.** Для лучшей визуализации с целью увеличения гидрофильности почек за 1 ч до исследования следует рекомендовать выпить не менее 2 стаканов воды. В I триместре беременности сканирование почек производят в положении женщины на животе. В последующем в связи с увеличением размеров матки исследование осуществляют в положении беременной на боку или сидя. С целью выяснения положения почек исследование лучше начинать с поперечного сканирования, последовательно перемещая датчик от нижнего полюса к верхнему через каждые 1—1,5 см. Продольное сканирование осуществляют с интервалом 1 см от внутренней к наружной стороне почек.

Выполненные нами, совместно с Ю. А. Пытелем и А. В. Амосовым, исследования показали, что в норме почка при продольном сканировании имеет бобовидную форму. Ее контуры довольно хорошо дифференцируются от окружающих тканей. Иногда у худых людей при ультразвуковом исследовании удается визуализировать корковый слой почки. На эхограммах мозговое вещество почки имеет очень нежную структуру. Это необходимо учитывать с тем, чтобы не принять нормальное мозговое вещество почки за кистозное ее поражение. Чашечки при продольном сканировании выявляются как четко очерченное утолщенное линейное эхо, расположенное в центре почки. При наличии в них небольшого количества жидкости они имеют вид центрально расположенных эхонегативных цилиндрических структур. При поперечном сканировании чашечки хорошо дифференцируются от мозгового вещества почки. Они представляют собой четко очерченные небольших размеров (в норме до 0,5 см) эхонегативные образования овальной формы. В некоторых случаях в области внутренней поверхности почек удается визуализировать лоханку.

Эхография может оказать существенную помощь в диагностике различных поражений почек и аномалий их развития. При аплазии контуры одной из почек отсутствуют. В то же время на противоположной стороне визуализируется почка гораздо больших размеров. Следует иметь в виду, что увеличение ее размеров может наблюдаться и при сдвоенной почке. Характерным признаком этой патологии является наличие двух раздельных групп чашечных структур.

Иногда за аплазию ошибочно можно принять дистопированную почку. Дистопированная почка наиболее легко обнаруживается, если она локализуется недалеко от места ее нормального расположения или в малом тазу.

При локализации почки в брюшной полости ее визуализация бывает затруднена, а в некоторых случаях вообще невозможна в связи с наличием в кишечнике газов. Следует иметь в виду, что окончательный диагноз почечной аплазии может быть поставлен лишь тогда, когда поиск дистопированной почки не приводит к успеху.

Ультразвуковая диагностика нефункционирующей почки не представляет особых трудностей. По своей форме она напоминает нормальную почку, но лишена чашечных эхо-структур.

Кистозные поражения почек могут быть представлены одной или множеством кист. Одиночная киста на эхограмме выявляется как различных размеров полость с гладкими четкими контурами, не имеющая внутренних эхо-структур, даже при повышении режима работы прибора.

Для поликистоза характерно увеличение размеров почек и наличие множественных эхонегативных зон различной формы и размеров. Иногда кисты могут занимать всю почечную паренхиму. При выраженном поликистозе границы почек плохо различимы. Чашечные структуры обычно не выявляются. При незначительном

поликистозе характерным диагностическим признаком является фестончатость краев чашечек.

Эхографическим признаком гидронефроза является увеличение чашечной зоны с последующим образованием кистообразной полости, которая приобретает при продольном сканировании яйцеобразную форму. На поперечном срезе чашечные структуры принимают округлую или С-образную форму. При выраженном гидронефрозе паренхима почки полностью замещается жидкостью. В этих случаях она имеет вид одной большой кисты.

Ультразвук в диагностике опухолей почек дает более надежные результаты, чем рентгенологические методы исследования. При опухолях отмечается деформация почки и увеличение ее размеров. В паренхиме почки наблюдается появление дополнительных эхо-структур, интенсивность и число которых возрастает по мере повышения режима работы прибора. Нередко происходит деформация, раздвоение или уменьшение чашечного комплекса. Иногда внутренняя структура опухоли бывает настолько однородной, что в своем эхографическом изображении она напоминает кисту. Однако в отличие от кисты в связи с более выраженным поглощением ультразвуковой энергии дальняя стенка опухоли дает менее интенсивное эхо. Наряду с этим отмечается также неровность внутреннего контура опухоли.

Небольшие камни почек визуализируются с трудом. Они могут быть обнаружены только при тщательном поперечном сканировании. Диагноз почечнокаменной болезни не вызывает сомнений в тех случаях, когда позади камня образуется «акустическое окно», появление которого обусловлено поглощением ультразвука в его плотных структурах.

Визуализация небольших камней возможна только при уменьшении режима работы прибора. Уменьшение режима работы прибора мы осуществляли почти до полного исчезновения почечных структур. Затем производили тщательное поперечное и продольное сканирование. Появление в этих условиях небольших эхопозитивных образований свидетельствовало о наличии почечнокаменной болезни.

Острые воспалительные заболевания диагностируются на основании характерного увеличения паренхиматозной зоны, внутри которой чашечные структуры занимают относительно меньшую площадь, чем в норме. При хронических заболеваниях отмечается уменьшение коркового вещества почки при одновременном относительном увеличении площади чашечных структур.

Ультразвук может оказать известную помощь в диагностике очаговых гнойных поражений почек и околопочечной клетчатки. Карбункул почки выявляется как небольших размеров округлое эхо-негативное образование с четкими и не всегда ровными контурами. Иногда в его полости могут определяться отдельные нежные эхо-структуры. Если карбункул располагается в корковом веществе, то на эхограммах обнаруживается деформация почки и неровность

ее контура. Необходимо иметь в виду, что в ряде случаев он может быть ошибочно принят за кисту.

При ультразвуковом исследовании паранефральный абсцесс выявляется как овальной формы четко контурируемое образование, расположенное в непосредственной близости от почки. Обычно его внутренняя структура бывает однородной. Однако нередко в полости образования возможно появление отдельных разрозненных эхо-структур небольшой акустической плотности.

Выявление аналогичного образования, непосредственно не связанного с почкой, свидетельствует о наличии ретроперитонеального абсцесса. В то же время необходимо отметить, что диагноз карбункула почки и паранефрального абсцесса представляет известные трудности, и в ряде случаев может быть поставлен только при сопоставлении клинической картины заболевания с данными ультразвуковых и лабораторных методов исследования.

Поджелудочная железа представляет наиболее сложный объект для эхографического исследования. Схожесть по ультразвуковой структуре со структурой печени, существенные индивидуальные различия ее локализации, наличие расположенного над ней содержащего газ кишечника и желудка — все это затрудняет визуализацию поджелудочной железы. Однако четкое знание топографии верхнего отдела брюшной полости в значительной мере облегчает эту задачу.

Головка поджелудочной железы располагается медиально от печени и лежит в области нисходящей части двенадцатиперстной кишки. Тело и хвост этой железы пересекают брюшную полость снизу вверх, приблизительно под углом 10—20°. Большая часть тела поджелудочной железы располагается под желудком и хвост достигает ворот селезенки или верхнего полюса левой почки.

Значительную помощь в визуализации поджелудочной железы может оказать знание топографии магистральных сосудов брюшной полости. Так, нижняя полая вена и брюшной отдел аорты локализируются ниже поджелудочной железы, верхняя брыжеечная артерия располагается выше аорты и ниже поджелудочной железы. Между головкой и телом железы находится шейка, где поджелудочная железа перегибается через верхнюю брыжеечную вену. Селезеночная вена проходит вдоль задневерхней поверхности поджелудочной железы, впадает в верхнюю брыжеечную вену в области верхнего края перешейка, давая начало воротной вене. Селезеночная вена является одним из основных ориентиров при определении локализации поджелудочной железы.

Исследование поджелудочной железы производят натощак. За день до исследования следует рекомендовать прием только жидкой пищи. Накануне вечером и в день исследования необходимо очистить кишечник с помощью клизмы. Сканирование поджелудочной железы осуществляют под углом приблизительно 10—20° путем последовательного перемещения датчика через каждые 0,5 см от мечевидного отростка грудины по направлению к пупку. Поджелудочная железа по своим акустическим характеристикам либо



приближается к внутренней структуре печени, либо несколько превосходит ее. Паренхима поджелудочной железы в большинстве случаев является гомогенной. Однако в некоторых случаях она может иметь мелкозернистый характер.

При одновременном использовании приборов, работающих в реальном масштабе времени и серой шкалы, достаточно четкое изображение головки и тела поджелудочной железы обычно удается получить почти у всех лиц. Выявление хвоста поджелудочной железы возможно менее чем в  $\frac{1}{3}$  наблюдений. Иногда он может быть четко получен в области верхнего полюса левой почки при продольном или поперечном сканировании, осуществляемом со стороны спины.

Установлено, что толщина головки поджелудочной железы, т. е. ее переднезадний размер, составляет в норме 2,2—2,8 см (в основном 2,3—2,6 см), тела и хвоста — 1,2—2 см (в основном 1,4—1,7 см). Ширина тела поджелудочной железы приблизительно в  $1\frac{1}{2}$  раза превышает ее толщину.

В отдельных наблюдениях при продольном сечении поджелудочной железы, в основном при использовании приборов, работающих в реальном масштабе времени, удается выявить проток поджелудочной железы. В плоскости этого сечения он изображается в виде двух параллельных эхо, идущих вдоль тела поджелудочной железы.

При панкреатитах уменьшается структурность поджелудочной железы и она становится как бы более прозрачной. Границы поджелудочной железы выявляются более четко. Затрудняет ее визуализацию большое количество кишечных газов, нередко наблюдающихся у больных панкреатитом. В этих случаях целесообразно провести исследование в положении больной на левом боку.

Обычно при острых панкреатитах ультразвуковые проявления более выражены. Отмечается отечность и увеличение размеров железы. Однако иногда при остром панкреатите она может иметь нормальную структуру, несмотря на тяжелое состояние больной, в то время как при хроническом панкреатите, даже при отсутствии выраженных клинических проявлений, размеры железы могут быть увеличены.

При длительном течении хронического панкреатита вне фазы обострения нередко выявляется уменьшение размеров поджелудочной железы и повышение ее структуры.

Диагностика кистозных образований даже небольших размеров стала возможной в внедрением в клиническую практику ультразвука. Различают истинные и ложные кисты.

Наличие множественных кист, особенно сочетающихся с кистозным поражением почек и печени, свидетельствует об их врожденном происхождении. Ретенционные кисты обычно обнаруживаются в виде единичных образований, иногда достигающих значительной величины. Ретенционные кисты развиваются из протоков железы в результате затруднения или полного прекращения оттока секрета. Причиной их возникновения могут быть камни

протоков, опухоли железы и хронические рубцующиеся воспалительные процессы.

**Ложные кисты** (псевдокисты) чаще выявляются в области хвоста, реже — тела поджелудочной железы. Они могут возникать в месте некрозов, кровоизлияний и травм после рассасывания умертвевших тканей и крови. Они имеют различные размеры, что зависит от объема первоначального некроза и последующей трансудации в их полость. На эхограммах кистозные образования визуализируются как округлые, реже — овальной формы полости, свободные от эхо-структур. При остром панкреатите в связи с выраженной отечностью поджелудочной железы выявление кистозных образований представляет значительные трудности.

Опухоли поджелудочной железы в основном локализируются в головке и реже — в теле или хвосте поджелудочной железы. К наиболее характерным признакам карциномы следует отнести увеличение какой-либо части поджелудочной железы и неровность ее контуров. О наличии опухоли может свидетельствовать локальное увеличение головки поджелудочной железы до 4 см и тела или хвоста — до 3 см и более.

В большинстве случаев опухоль поджелудочной железы выявляется как гомогенное однородное образование, почти лишенное внутренних эхо-структур, или содержащее небольшое количество этих структур. Поэтому опухоль поджелудочной железы иногда может быть принята за кисту поджелудочной железы. Однако неровность контуров и отсутствие усиления дальней стенки свидетельствуют о ее солидном строении.

**Минимальный** размер опухоли, имеющей солидное строение, которая может быть установлена при помощи эхографии, составляет около 2 см.

К дополнительным признакам, которые могут свидетельствовать о наличии опухоли, следует отнести:

1. Выявление объемного образования и отсутствие нормальной ткани поджелудочной железы в месте обычного ее расположения.
2. Сдавление нижней полой, селезеночной и верхней брыжеечной вен.
3. Расширение внутри- и внепеченочных билиарных протоков.
4. Наличие метастазов в печень.

Значительно реже встречаются опухоли, имеющие кистозное строение (цистоаденокарцинома). Величина кистозных образований варьирует в широких пределах, от нескольких миллиметров до нескольких сантиметров. Иногда кисты бывают настолько большими, что опухоль в своем эхографическом изображении напоминает пузырьный занос.

В некоторых случаях цистоаденокарцинома может быть принята за кисту, поликистоз поджелудочной железы, эхинококкоз и абсцесс брюшной полости. Поэтому во избежание ошибок необходимо проводить дифференциацию между указанными патологическими состояниями. В ряде случаев диагностика опухоли поджелудочной железы может быть значительно затруднена, особенно

при сочетании опухоли и панкреатита. Иногда возникают трудности при дифференциальной диагностике панкреатита и псевдокисты. Наиболее характерным признаком панкреатита и псевдокисты является четкость контуров, в то время как при карциноме границы не всегда хорошо различимы.

**Эхография щитовидной железы** представляет определенные трудности, что обусловлено особенностями ее строения и расположения. При исследовании щитовидной железы применяют датчик частотой 5 МГц. Наилучшее изображение щитовидной железы получается при наложении на шею наполненного водой или маслом полиэтиленового мешка и использовании автоматических сканирующих систем. Щитовидная железа на эхограммах выявляется как образование, содержащее однородное мелкозернистое нежное эхо.

Определение размеров щитовидной железы имеет важное значение для установления степени ее увеличения. При гиперфункции, кроме увеличения размеров, отмечается диффузное усиление эха по всей паренхиме, причем локальных изменений ее структуры не наблюдается.

**Кисты щитовидной железы** представляют собой эхонегативные образования с гладкими и четкими контурами.

**Аденома** определяется как опухоль, имеющая четкие границы, внутренняя структура которой характеризуется несколько большей акустической плотностью по сравнению с тканью нормальной щитовидной железы.

При аденокарциноме наряду с увеличением размеров наблюдается нечеткость контура щитовидной железы, некоторое повышение ее акустической плотности и неравномерность внутренней структуры образования. Возможно также появление отдельных жидкостных включений.

**Визуализация надпочечников** представляет значительные трудности. Применяемые для этих целей радиоизотопные рентгенологические (пневмосупраренография) и ангиографические методы исследования не всегда способствуют их выявлению. Наряду с этим при использовании данных методов не представляется возможным избежать некоторых серьезных осложнений и исключить отрицательного влияния на организм ионизирующего излучения. В последние годы для выявления различных заболеваний надпочечников стали использовать ультразвуковые методы исследования.

Обычно сканирование надпочечников производят со стороны спины в положении обследуемого на животе. Чтобы определить расположение почек, первоначально осуществляют серию их поперечных сканирований. Затем производят несколько продольных сканирований от нижнего к верхнему полюсу почек. Для уменьшения помех, обусловленных ребрами, исследование осуществляют при задержке дыхания в фазе глубокого вдоха. В тех случаях, когда при данном способе сканирования надпочечники не определяются, их исследуют в положении больной стоя или сидя. У боль-

шинства лиц с целью визуализации правого надпочечника исследование осуществляют со стороны передней брюшной стенки при сканировании его через печень.

В норме надпочечник выявляется в виде небольших размеров эхопозитивного образования, расположенного над верхним полюсом почки. По своим акустическим характеристикам он несколько превосходит внутреннюю структуру смежных с ним органов (печень, почка, селезенка). В основном надпочечники имеют треугольную и реже — конусовидную или серповидную форму; иногда отмечается закругленность их вершины. Левый надпочечник при сканировании со стороны спины удается выявить приблизительно у половины и правый — при одновременном обследовании со стороны спины и живота почти у всех здоровых лиц.

При выявлении надпочечника измеряют его длину и переднезадний размер. За длину и ширину надпочечника принимают их наибольший размер, полученный на основании нескольких измерений. Длина правого надпочечника колеблется от 1,8 до 2,8 см, составляя в основном 2,1—2,5 см, и левого — от 1,6 до 2,5 см (в основном 1,8—2,3 см). Толщина правого и левого надпочечников является приблизительно одинаковой и составляет 1,2—1,6 см.

О патологии надпочечника свидетельствует увеличение одного из его размеров до 3 см и более, изменение формы, расположения и внутренней структуры.

Исследования, выполненные совместно с К. Н. Казеевым и Т. Ф. Авдеевой, показали, что надпочечниковые объемные образования в основном состоят из кист и опухолей. Значительно реже наблюдаются гематомы. В основном они обнаруживаются у новорожденных.

Кисты надпочечников, так же как и других органов, имеют вид четко контурируемых жидкостных образований с гладкой внутренней поверхностью.

Гематомы имеют аналогичное внутреннее строение. Однако нередко в них определяются отдельные или множественные разрозненные эхо-структуры, появление которых обусловлено наличием сгустков крови.

Феохромоцитома в основном выявляется как овальной и реже — округлой формы образование, расположенное в области верхнего полюса почки. По мере роста опухоли она имеет тенденцию к смещению медиально и впереди. В некоторых случаях (особенно у детей) феохромоцитома может располагаться в области ворот почки. Поскольку эта опухоль имеет хорошо очерченную капсулу, ее границы обычно четко различимы. В паренхиме опухоли в большинстве случаев выявляются множественные хаотически расположенные эхо-структуры повышенной акустической плотности. Иногда в ней обнаруживаются небольших размеров кистозные образования, появление которых обусловлено кровоизлияниями в опухоль. Опухоли бывают двусторонние в 10—15% случаев, поэтому необходимо тщательно исследовать оба надпочечника.

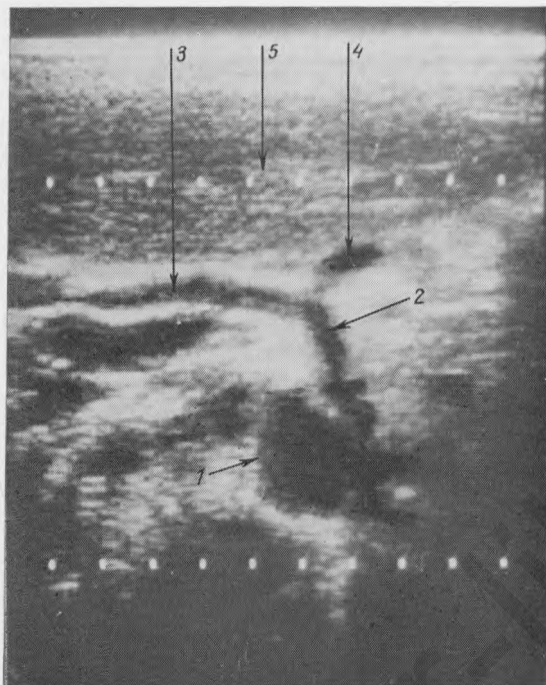
В основном феохромацитомы представляют собой доброкачественные новообразования. Из общего числа хромоаффинных опухолей лишь в 10% случаев наблюдается их злокачественное течение. Такие злокачественные опухоли называются феохромабластомами.

Феохромабластома может быть установлена на основании выявления следующих признаков: большой размер опухоли, наличие в ней множественных кистозных образований, нечеткость контуров вследствие прорастания опухоли в смежные с ней органы.

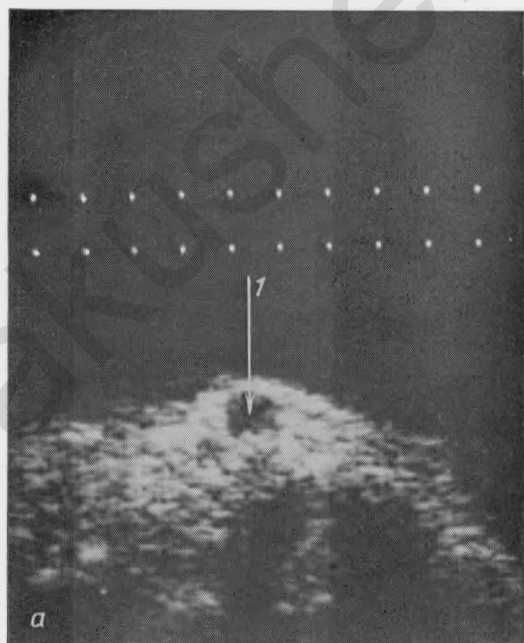
Альдостеромы в большинстве случаев выявляются как четко очерченные овальной формы образования, расположенные в области передней поверхности почек или над их верхним полюсом. В основном они имеют нежную внутреннюю структуру, которая по своим акустическим характеристикам приближается к паренхиме почки.

Кортикостеромы в своем эхографическом изображении мало чем отличаются от альдостером. Однако в ряде случаев они имеют несколько более плотную внутреннюю структуру.

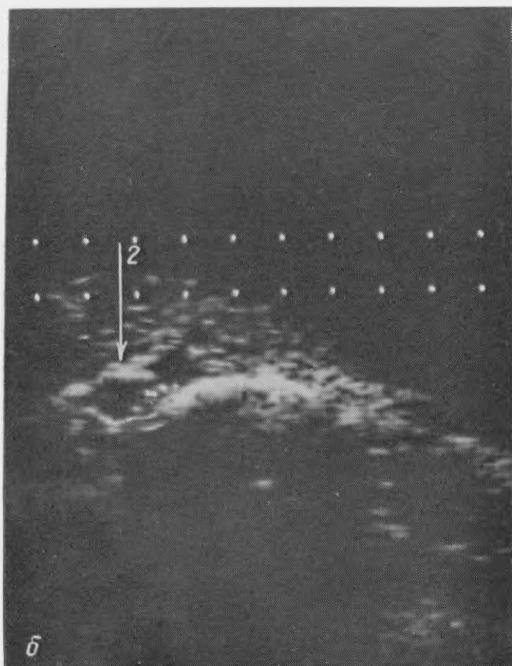
Накопленный нами опыт свидетельствует о том, что эхография является относительно простым, высокоинформативным и безопасным методом исследования, что имеет особо важное значение при использовании его в акушерской практике.



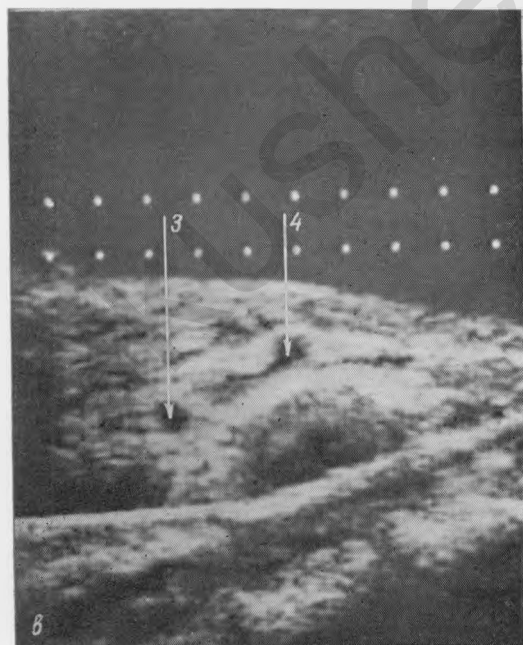
*Рис. 384.*  
 Аорта, чревная артерия  
 (поперечное сканирование).  
 1 — аорта; 2 — чревная ар-  
 терия; 3 — печеночная ар-  
 терия; 4 — селезеночная  
 артерия; 5 — печень.



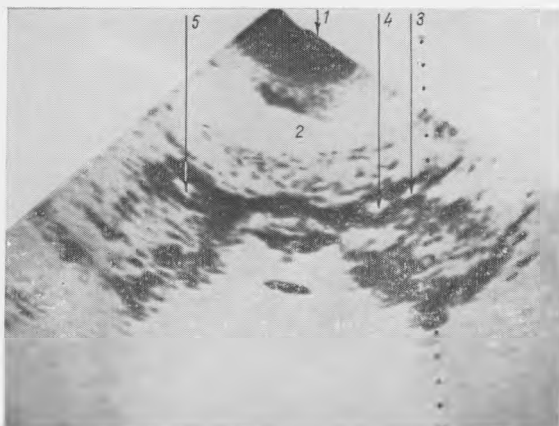
*Рис. 385.*  
 Деление аорты на пра-  
 вую и левую общие под-  
 вздошные артерии (по-  
 перечное сканирование).  
 а — брюшная аорта (1).



*Рис. 385.*  
Продолжение  
б — бифуркация аорты (2).

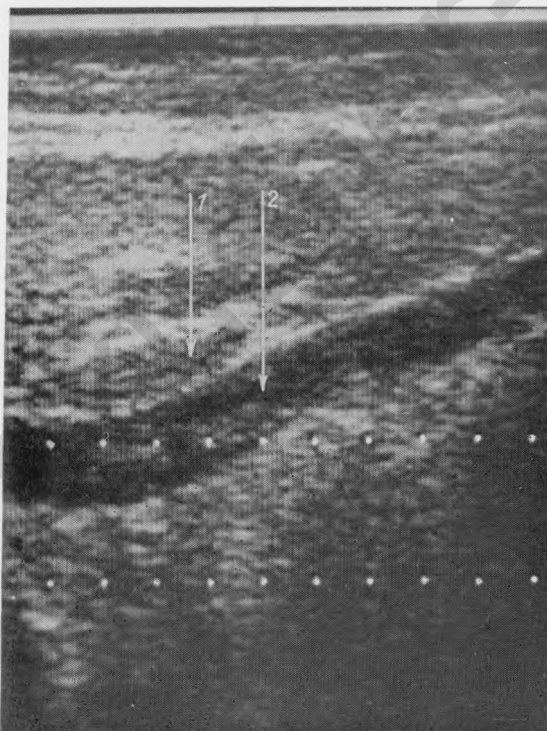


*Рис. 385.*  
Продолжение.  
в — правая и левая под-  
вздошные артерии (3, 4).



*Рис. 386.*  
Наружные подвздошные  
сосуды (поперечное ска-  
нирование).

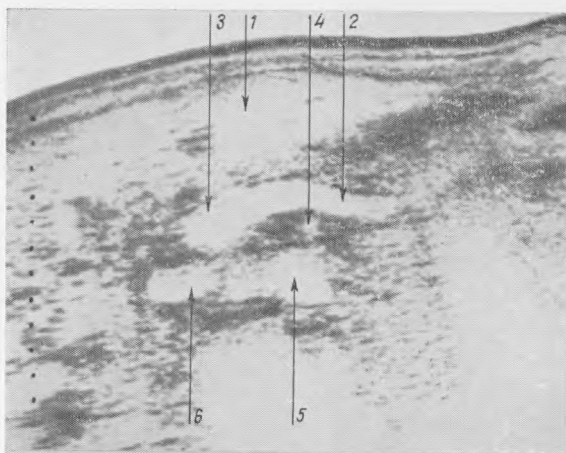
1 — передняя брюшная  
стенка; 2 — матка; 3 — ле-  
вая наружная подвздош-  
ная артерия; 4 — левая на-  
ружная подвздошная вена;  
5 — правая наружная под-  
вздошная артерия.



*Рис. 387.*  
Нижняя полая вена  
(продольное сканирова-  
ние).

1 — печень; 2 — нижняя  
полая вена.

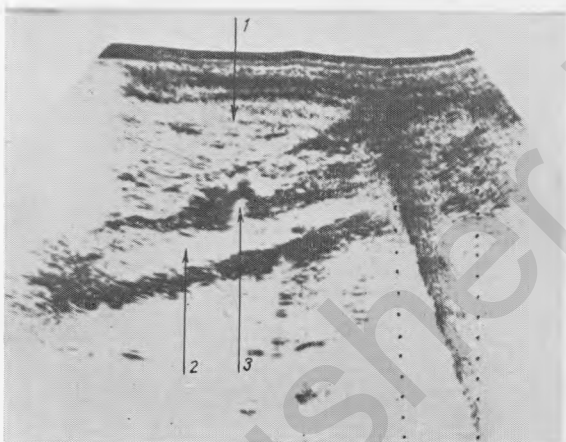




*Рис. 388.*

Селезеночная вена (поперечное сканирование).

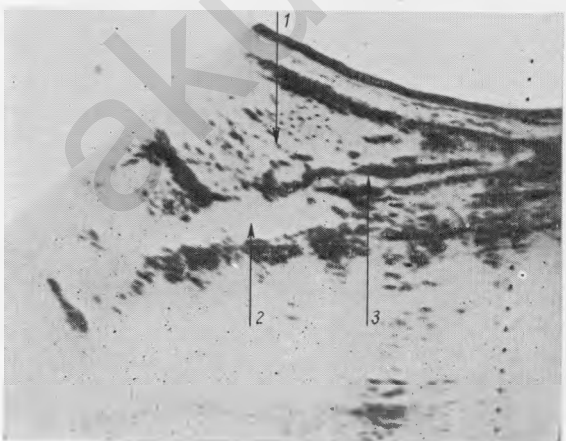
1 — печень; 2 — селезеночная вена; 3 — место соединения селезеночной и верхней брыжеечной вен; 4 — верхняя брыжеечная артерия; 5 — аорта; 6 — нижняя полая вена.



*Рис. 389.*

Чревная артерия (продольное сканирование).

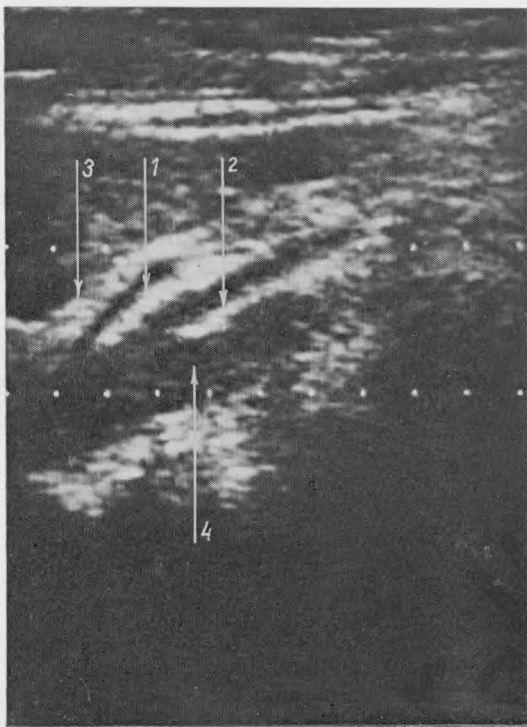
1 — печень; 2 — аорта; 3 — чревная артерия.



*Рис. 390.*

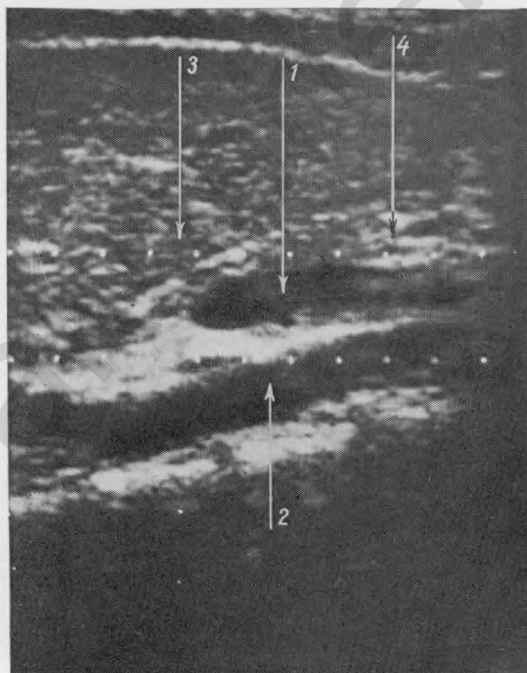
Верхняя брыжеечная артерия (продольное сканирование).

1 — печень; 2 — аорта; 3 — верхняя брыжеечная артерия.



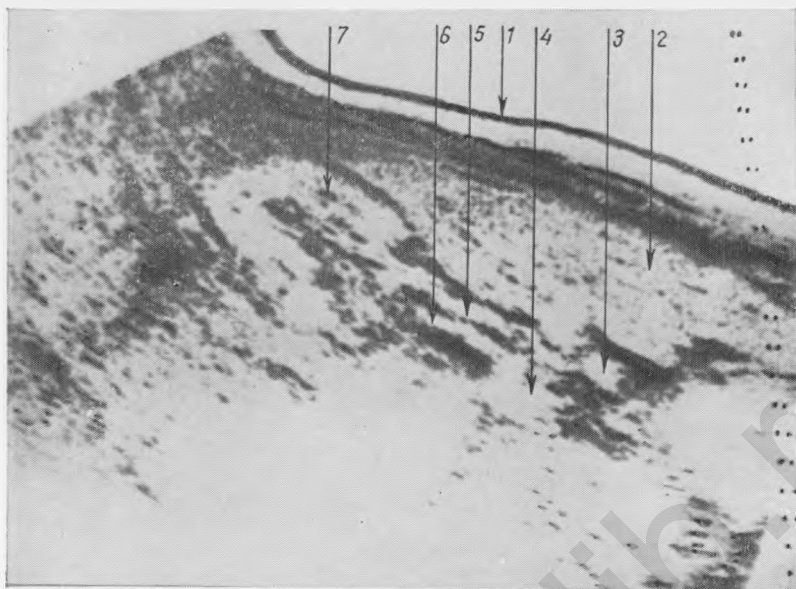
*Рис. 391.*

Чревная и верхняя брыжеечная артерия (продольное сканирование).  
1 — чревная артерия; 2 — верхняя брыжеечная артерия; 3 — печень; 4 — аорта.



*Рис. 392.*

Воротная вена (продольное сканирование).  
1 — воротная вена; 2 — нижняя полая вена; 3 — печень; 4 — общий желчный проток.



*Рис. 393.*

Почечные сосуды (поперечное сканирование).

1 — передняя брюшная стенка; 2 — печень; 3 — аорта; 4 — нижняя полая вена;  
5 — правая почечная вена; 6 — правая почечная артерия; 7 — почка.

*Рис. 394.*

Левая почечная вена (поперечное сканирование).

1 — передняя брюшная стенка; 2 — печень; 3 — аорта; 4 — нижняя полая вена;  
5 — левая почечная вена; 6 — слияние селезеночной и верхней брыжеечной вен;  
7 — селезеночная вена; 8 — верхняя брыжеечная артерия.

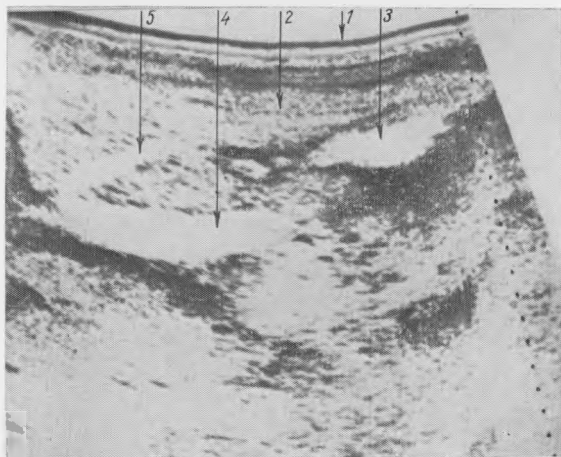


Рис. 395.

Срединная печеночная вена (продольное сканирование).

1 — передняя брюшная стенка; 2 — печень; 3 — желчный пузырь; 4 — нижняя полая вена; 5 — срединная печеночная вена.

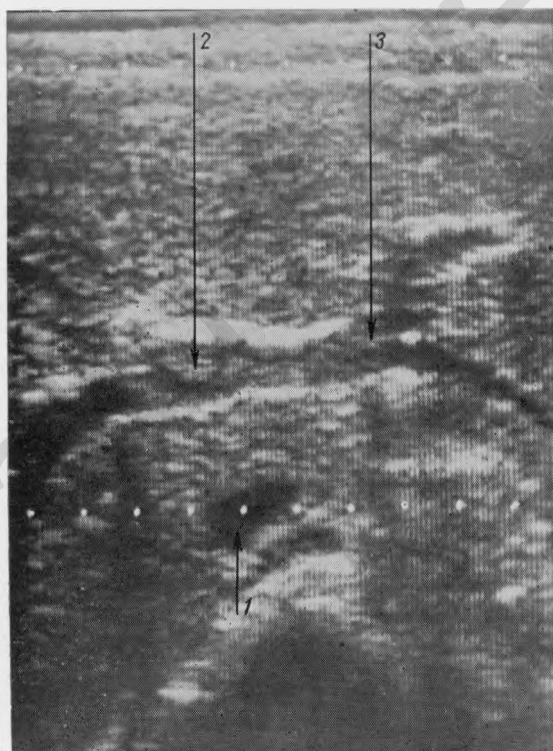
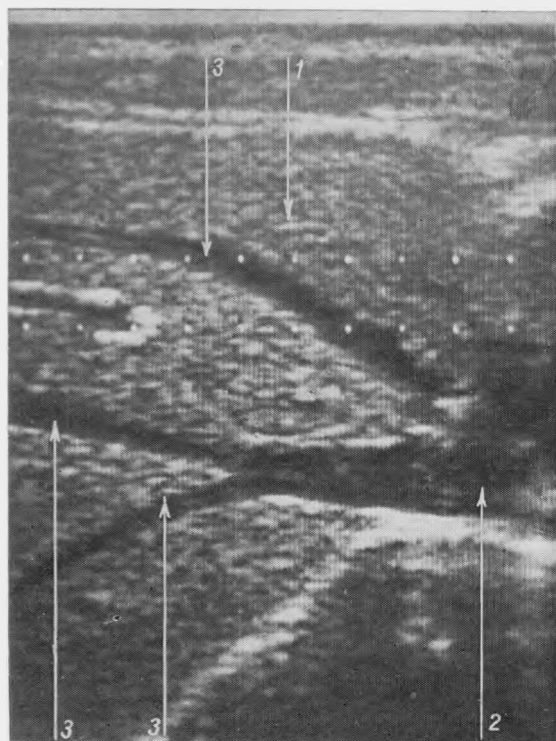


Рис. 396.

Сосуды воротной системы печени (поперечное сканирование).

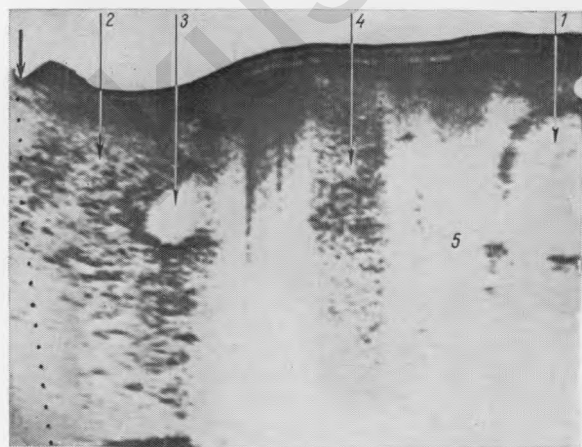
1 — нижняя полая вена; 2 — правая воротная вена; 3 — левая воротная вена.



*Рис. 397.*

Вены правой доли печени (поперечное сканирование).

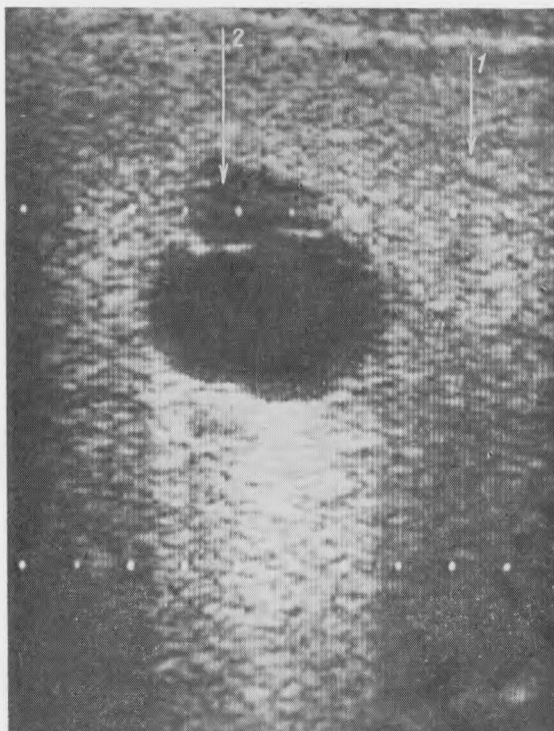
1 — печень; 2 — нижняя полая вена; 3 — вены правой доли печени.



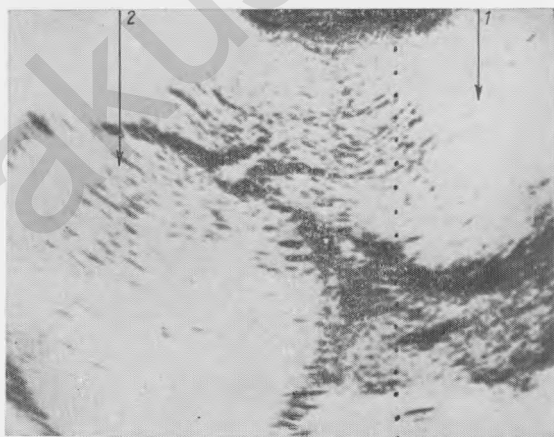
*Рис. 398.*

Беременность 38 нед. Гепатомегалия. Печень выступает на 9 см из-под края правой реберной дуги (толстая стрелка) (продольное сканирование).

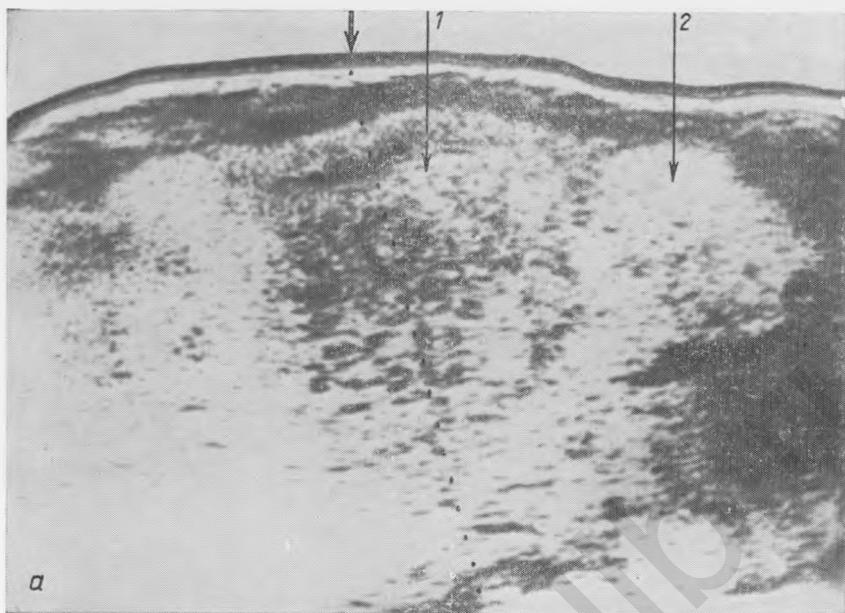
1 — головка плода; 2 — печень; 3 — желчный пузырь; 4 — кишечник; 5 — воды.



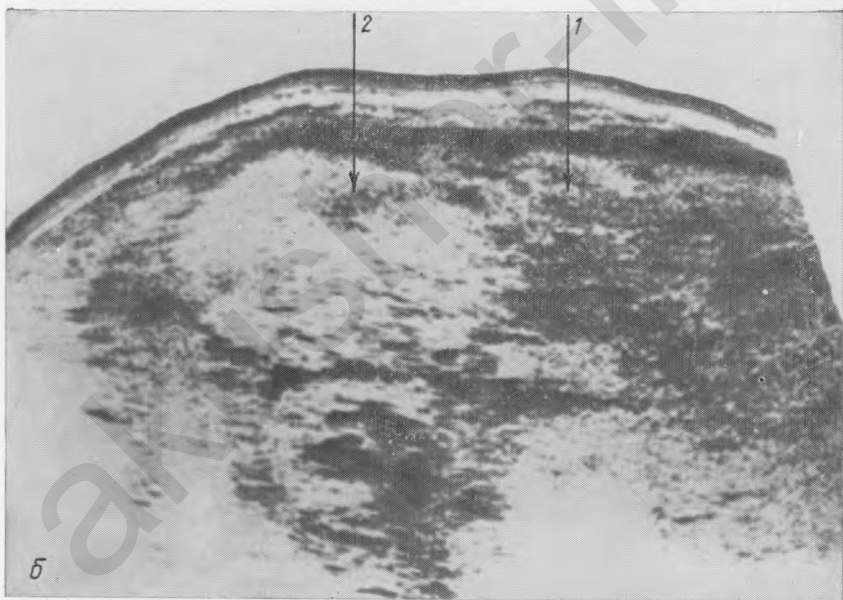
*Рис. 399.*  
Многокамерная киста  
печени (поперечное ска-  
нирование).  
1 — печень; 2 — киста.



*Рис. 400.*  
Опухоль печени (попе-  
речное сканирование).  
1 — печень; 2 — опухоль  
печени.



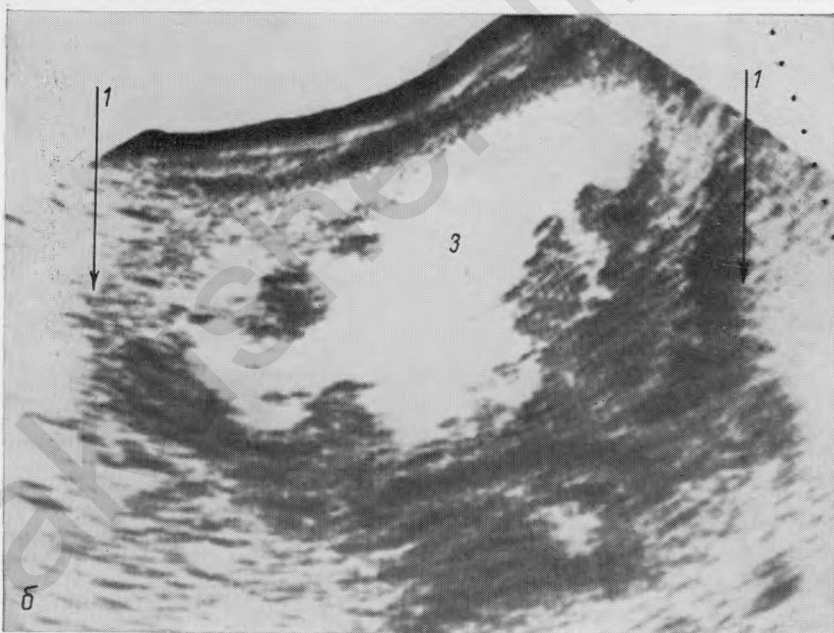
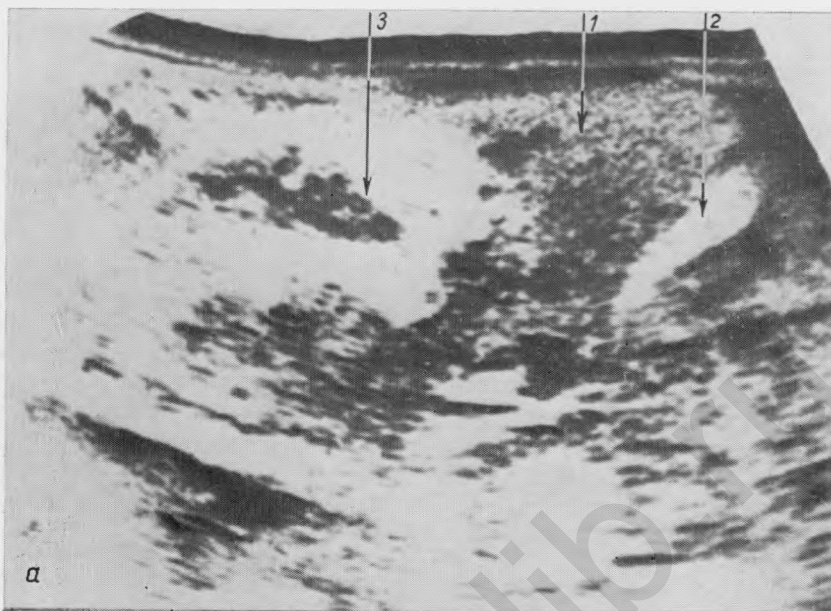
а



б

*Рис. 401а.*  
 Гепатоангиома. Граница реберной дуги отмечена толстой стрелкой (продольное сканирование).  
 1 — печень; 2 — опухоль.

*Рис. 401б.*  
 То же наблюдение, что на рис. 401а (поперечное сканирование).



*Рис. 402а.*

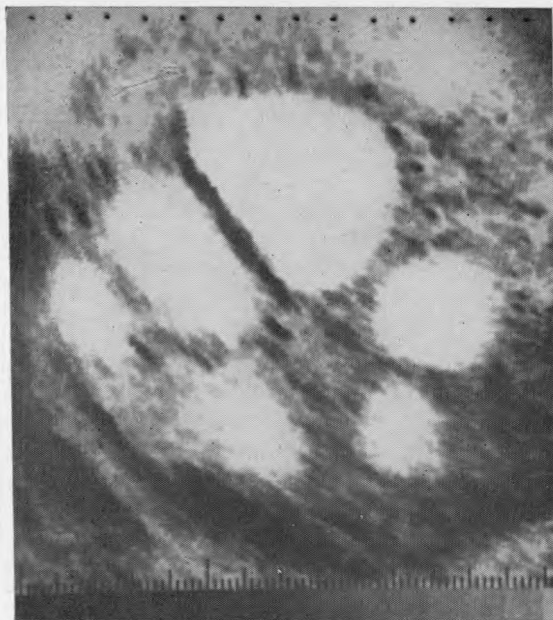Альвеолярный эхинококк печени (продольное сканирование).

1 — печень; 2 — желчный пузырь; 3 — эхинококк.

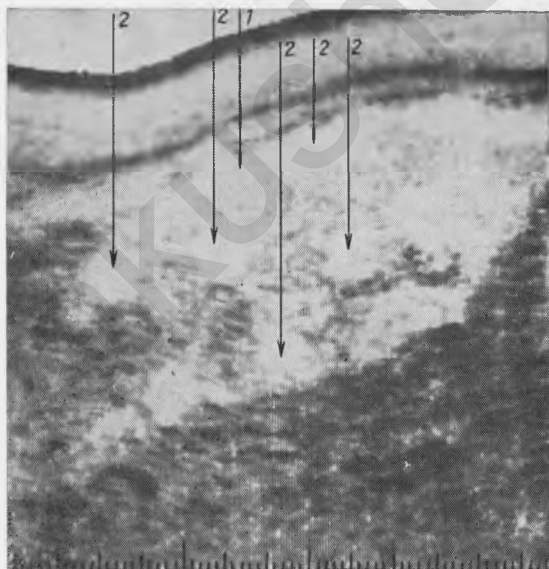
*Рис. 402б.*

То же наблюдение, что на рис. 402а (поперечное сканирование).

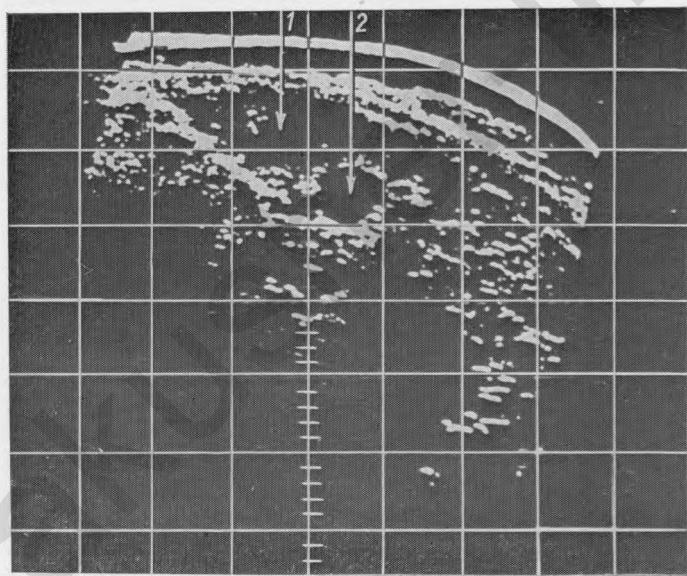
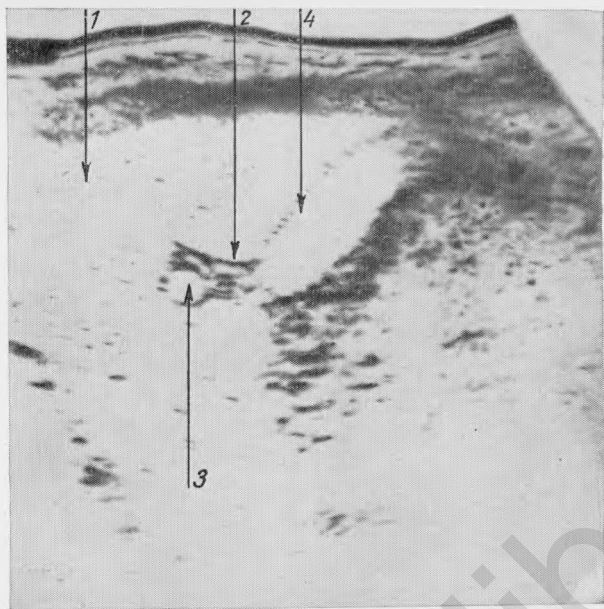




*Рис. 403.*  
Гидативный эхинококк  
печени (поперечное ска-  
нирование).



*Рис. 404*  
Множественные метаста-  
зы правой доли печени.  
Они выявляются как ок-  
руглой формы образова-  
ния, имеющие несколь-  
ко меньшую акустиче-  
скую плотность, чем  
ткань печени (продоль-  
ное сканирование).  
1 — печень; 2 — метастазы.



*Рис. 405.*

Желчный пузырь (продольное сканирование).

1 — печень; 2 — пузырный проток; 3 — правая ветвь воротной вены;  
4 — желчный пузырь.

*Рис. 406.*

Желчный пузырь, норма (поперечное сканирование).

1 — печень; 2 — желчный пузырь.

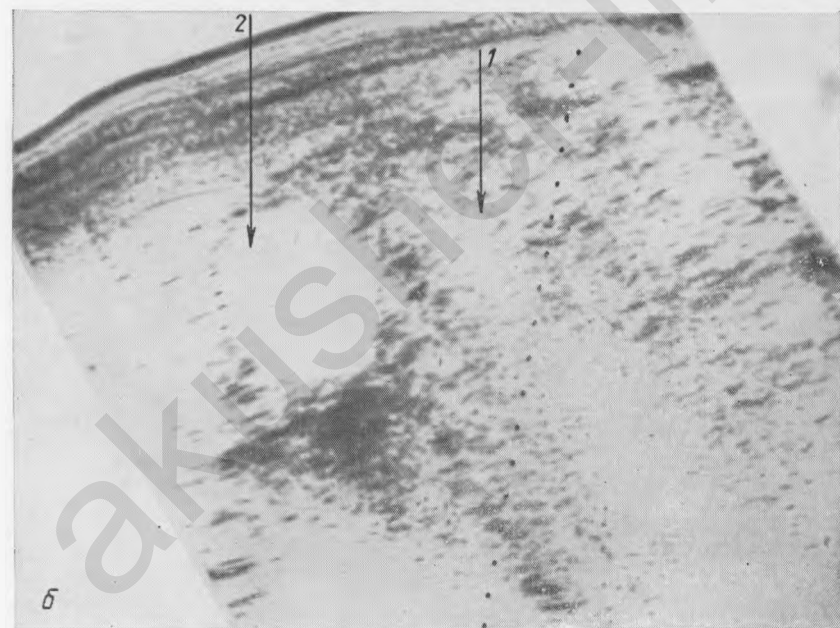
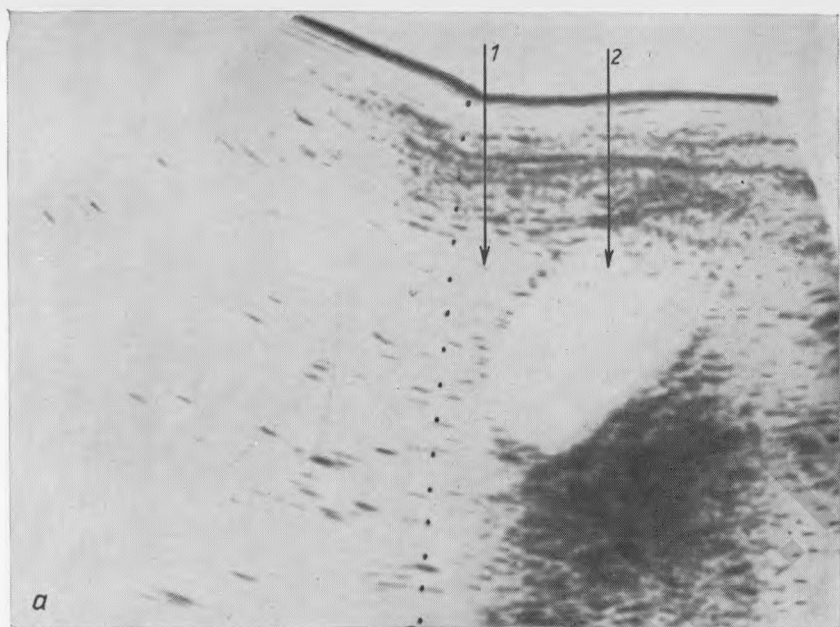


Рис. 407а.

Дилатированный желчный пузырь (продольное сканирование).  
1 — печень; 2 — желчный пузырь.

Рис. 407б.

То же наблюдение, что на рис. 407а (поперечное сканирование).

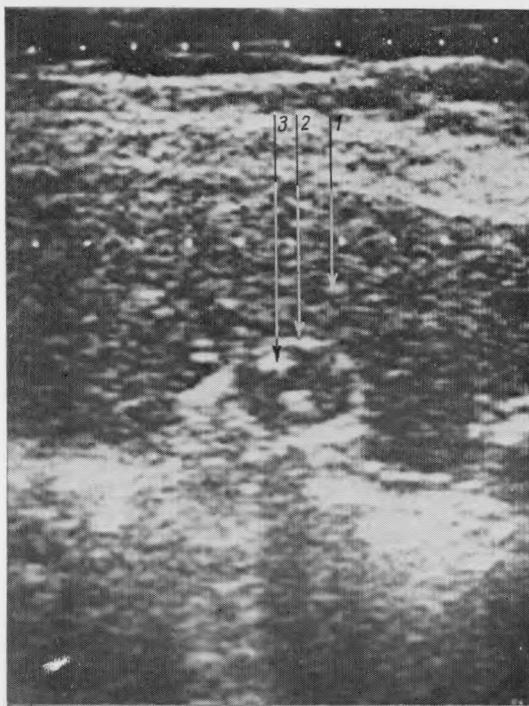


Рис. 408.  
Камни желчного пузыря  
(поперечное сканирование).  
1 — печень; 2 — желчный  
пузырь; 3 — камни.

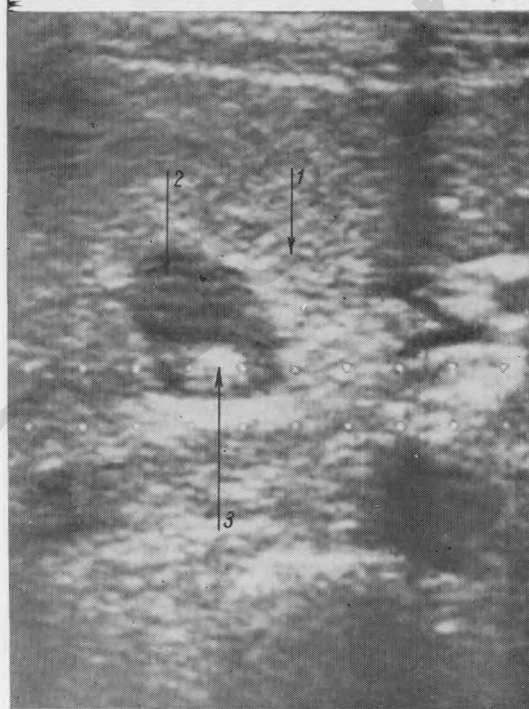
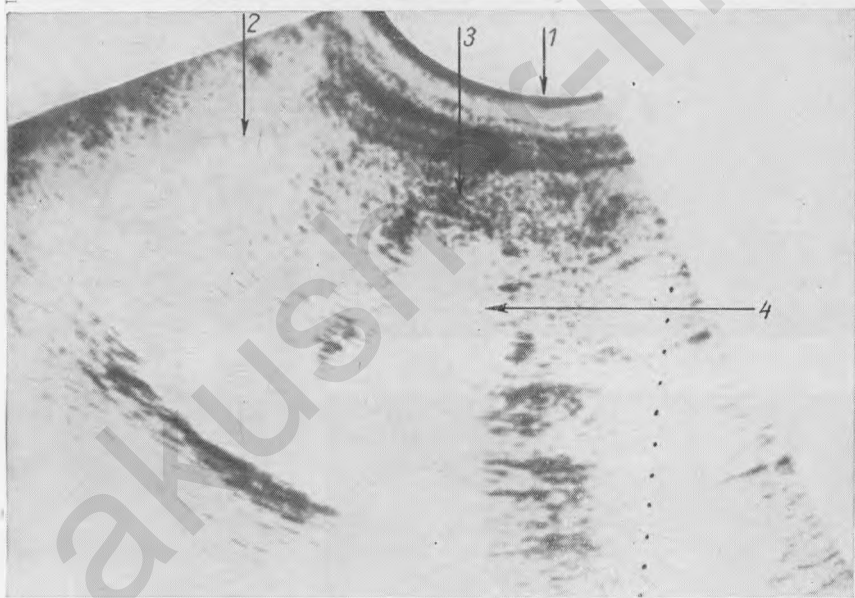
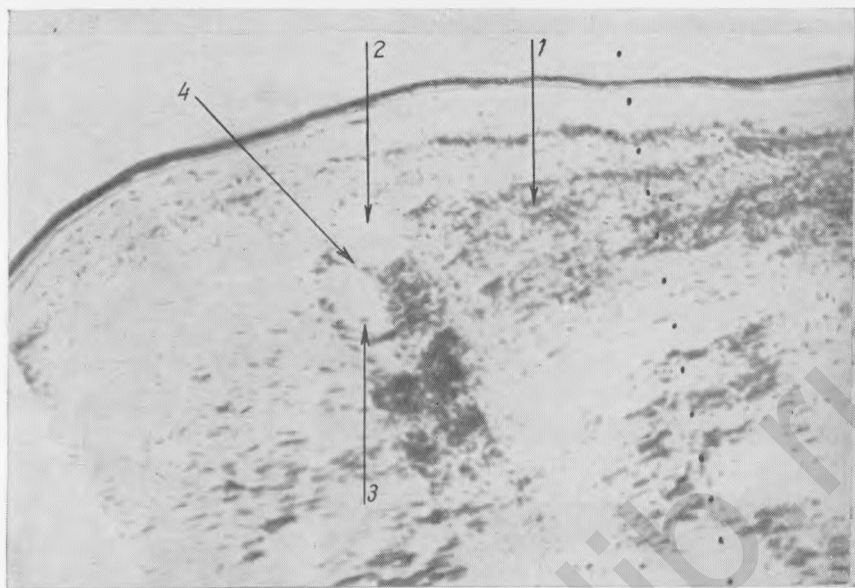


Рис. 409.  
Камень желчного пузыря  
(поперечное сканирование).  
1 — печень; 2 — желчный  
пузырь; 3 — камень.



*Рис. 410.*


Желчный пузырь, разделенный продольной перегородкой (поперечное сканирование).

1 — печень; 2 — желчный пузырь; 3 — небольшой камень; 4 — перегородка.


*Рис. 411.*

Отключенный желчный пузырь. Камень желчного пузыря; о наличии камня свидетельствует появление акустического окна (продольное сканирование).


1 — передняя брюшная стенка; 2 — печень; 3 — камень; 4 — акустическое окно.



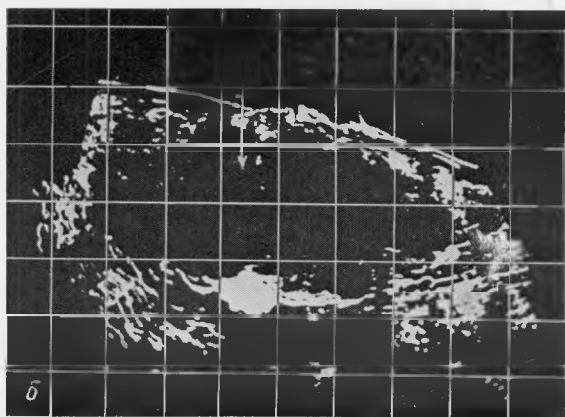
*Рис. 412а.*  
Селезенка (поперечное сканирование в положении на спине).  
1 — правая почка; 2 — левая почка; 3 — селезенка.



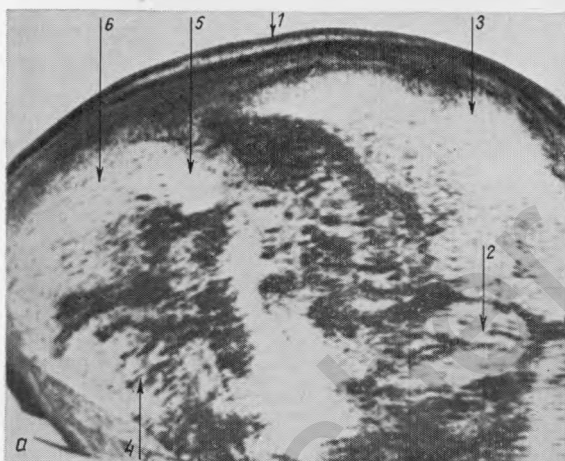
*Рис. 412б.*  
То же наблюдение, что на рис. 412а (продольное сканирование в положении на правом боку).



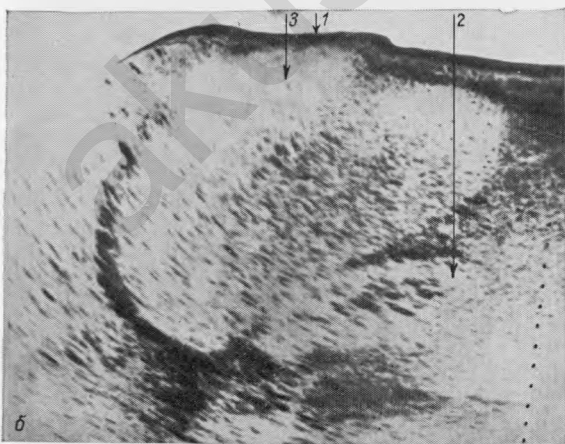
*Рис. 413а.*  
Спленомегалия при саркоидозе (сканирование в положении на животе).  
1 — селезенка; 2 — правая почка.



*Рис. 413б.*  
То же наблюдение, что на рис. 413а (сканирование в положении на правом боку).



*Рис. 414а.*  
Сplenомегалия при гемолитической анемии (сканирование в положении на спине).  
1 — передняя брюшная стенка; 2 — левая почка; 3 — селезенка; 4 — правая почка; 5 — желчный пузырь; 6 — печень.



*Рис. 414б.*  
То же наблюдение, что на рис. 414а (продольное сканирование в положении на правом боку).

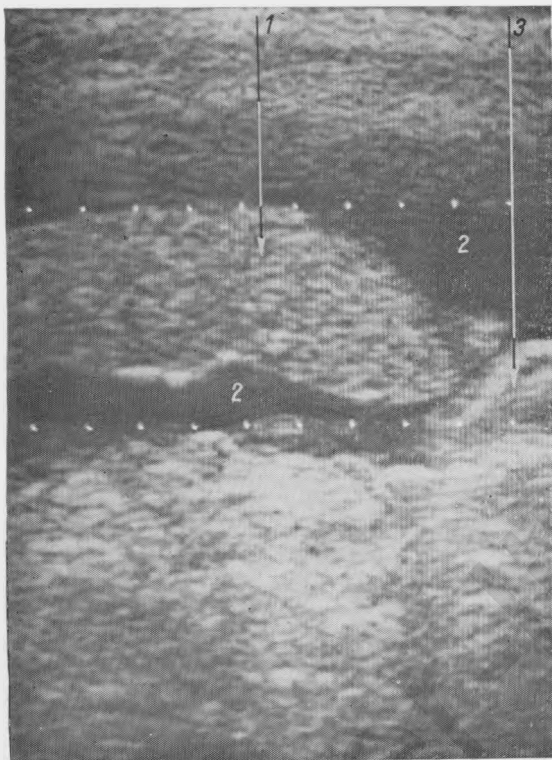


Рис. 415.  
Асцит (поперечное сканирование).  
1 — печень; 2 — жидкость;  
3 — кишечник.

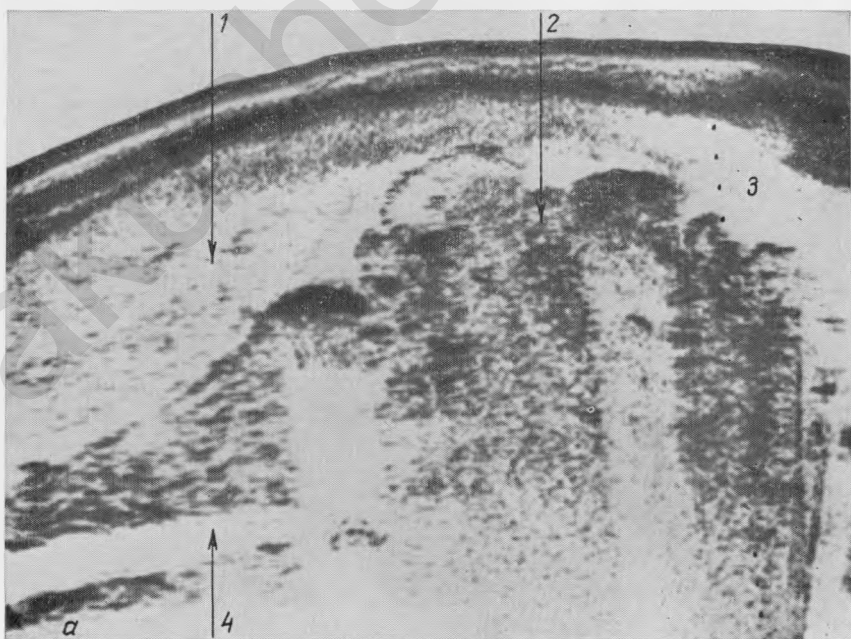
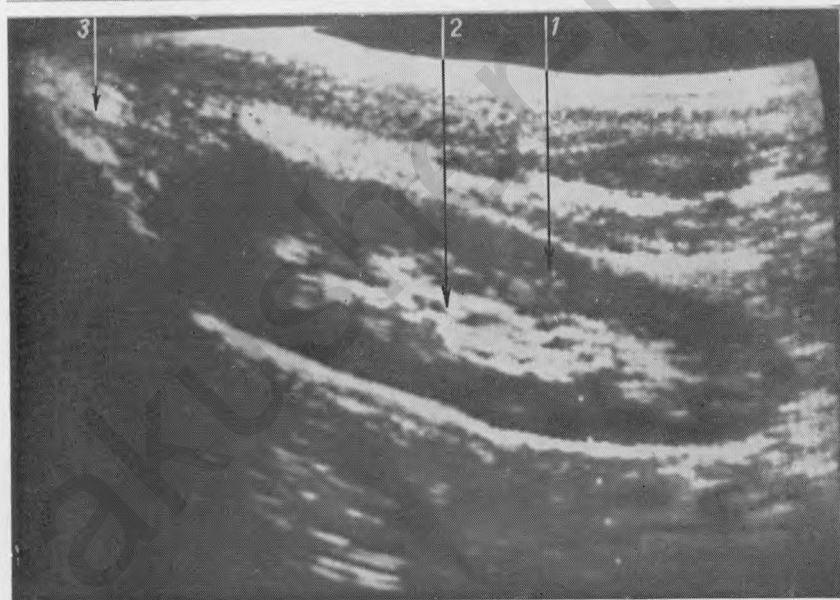
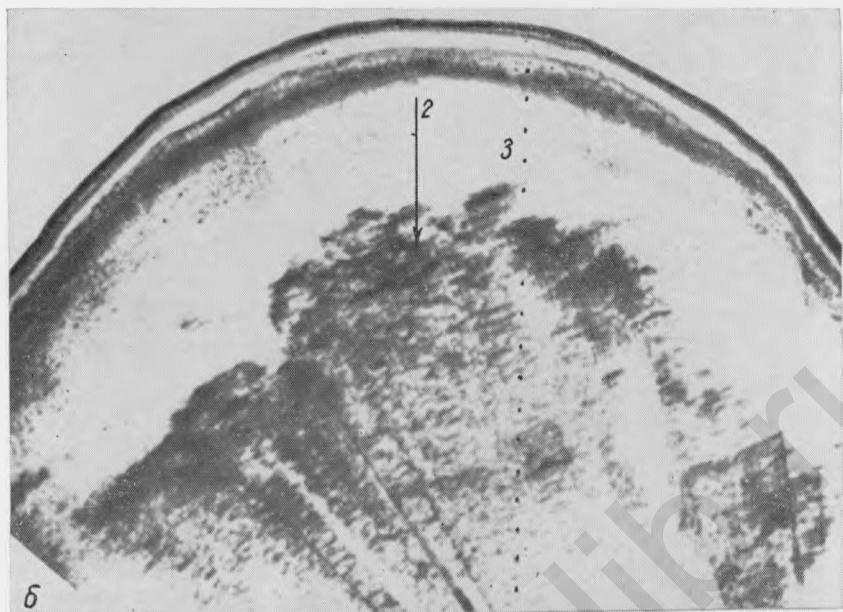


Рис. 416а  
Асцит (продольное сканирование).  
1 — печень; 2 — кишечник;  
3 — жидкость; 4 — аорта.





*Рис. 416б.*

То же наблюдение, что на рис. 416а (поперечное сканирование на уровне пушка).

*Рис. 417.*

Почка (продольное сканирование).

1 — почка; 2 — чашечные структуры; 3 — надпочечник.

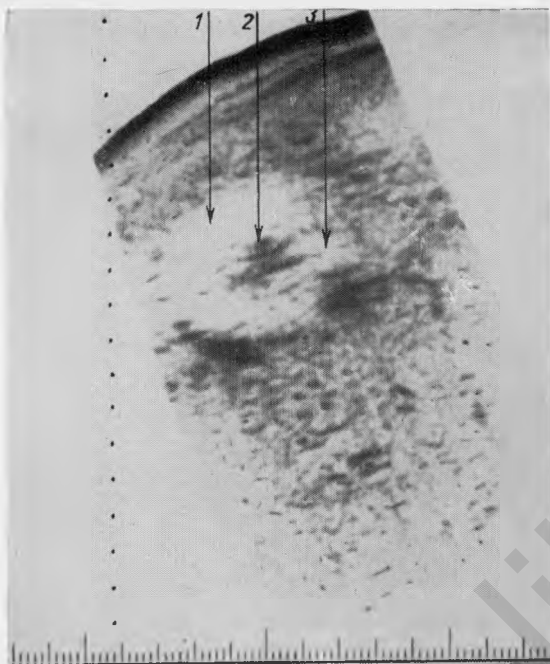


Рис. 418.

Почка (поперечное сканирование).

1 — почка; 2 — чашечные структуры; 3 — лоханка.

Рис. 419.

Почки, почечная лоханка (поперечное сканирование).

1 — правая почка; 2 — почечная лоханка; 3 — левая почка; 4 — селезенка.

Рис. 420а.

Опущение правой почки (поперечное сканирование на уровне III поясничного позвонка). Выявляются две почки.

1 — правая почка; 2 — левая почка.



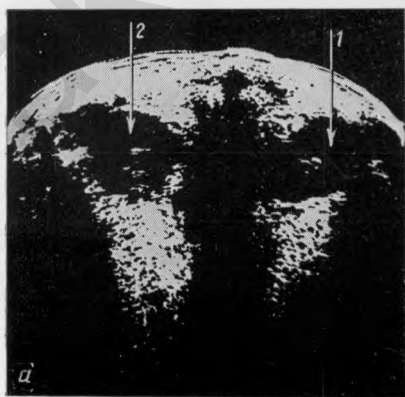
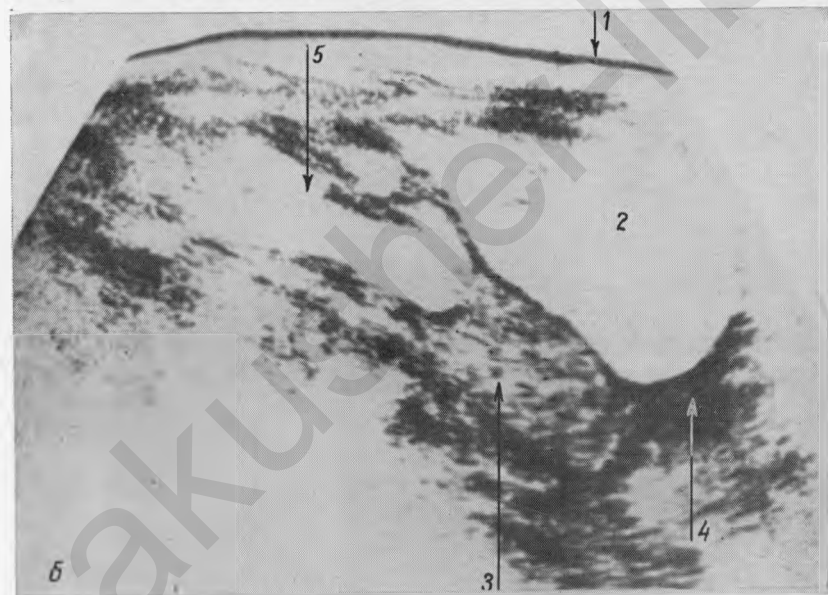
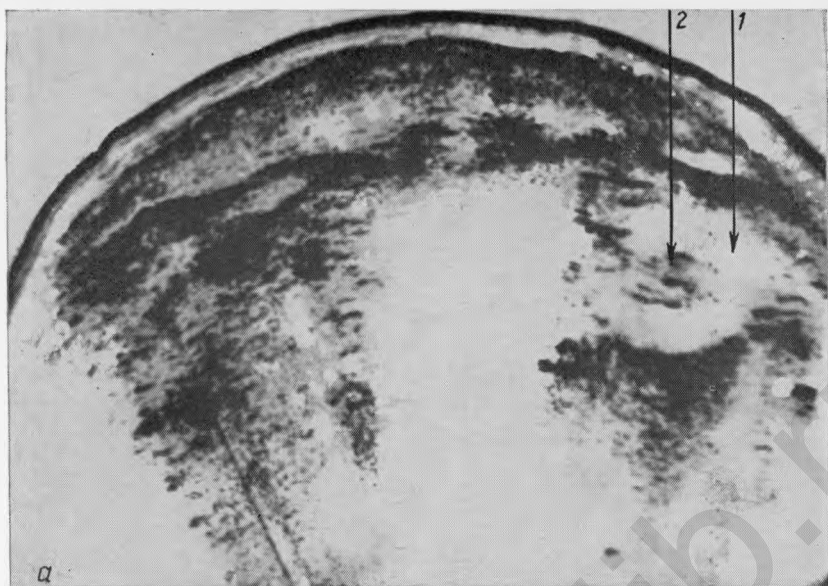


Рис. 420б.

То же наблюдение, что на рис. 420а (сканирование на уровне I—II поясничного позвонка). Выявляется только левая почка).





*Рис. 421а.*

Дистопия левой почки (при сканировании со стороны спины левая почка не выявляется).

1 — правая почка; 2 — чашечки.

*Рис. 421б.*

То же наблюдение, что на рис. 421а. Дистопированная почка определяется над мочевым пузырем непосредственно под передней брюшной стенкой (продольное сканирование).


1 — передняя брюшная стенка; 2 — мочевой пузырь; 3 — матка; 4 — влагалище; 5 — почка.



*Рис. 422а.*


Аплазия левой почки  
(поперечное сканирование).

1 — правая почка; 2 — чашечки.



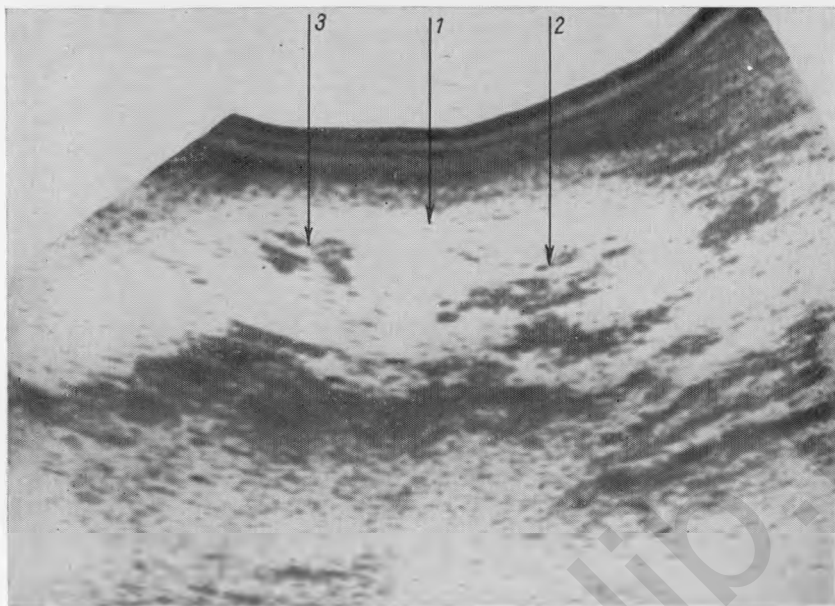
*Рис. 422б.*

То же наблюдение, что  
на рис. 422а (продольное  
сканирование в правой  
поясничной области;  
правая почка увеличе-  
на).



*Рис. 422в.*


То же наблюдение, что  
на рис. 422а (продольное  
сканирование левой по-  
ясничной области; почка  
не визуализируется).



*Рис. 423.*

Сдвоенная почка; выявляются две разделенные зоны чашечных структур (продольное сканирование).

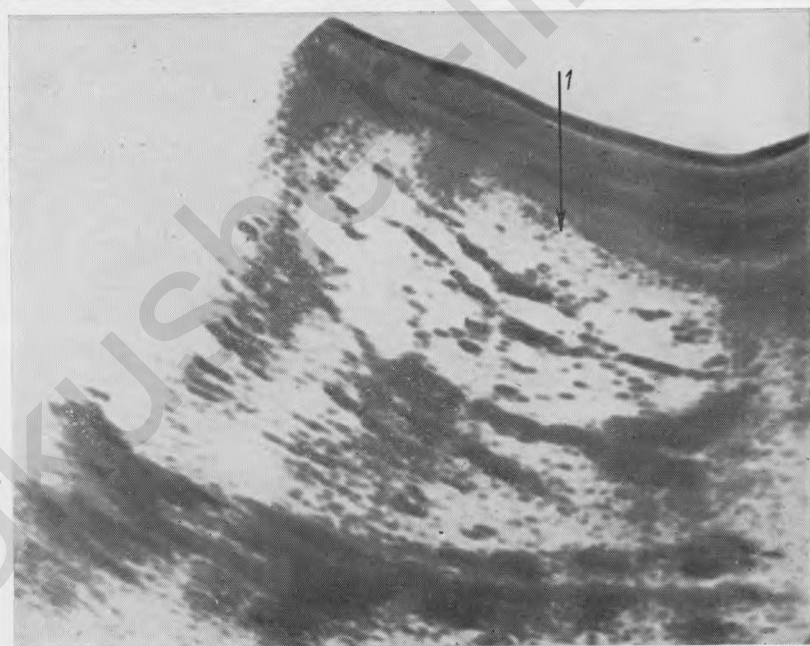
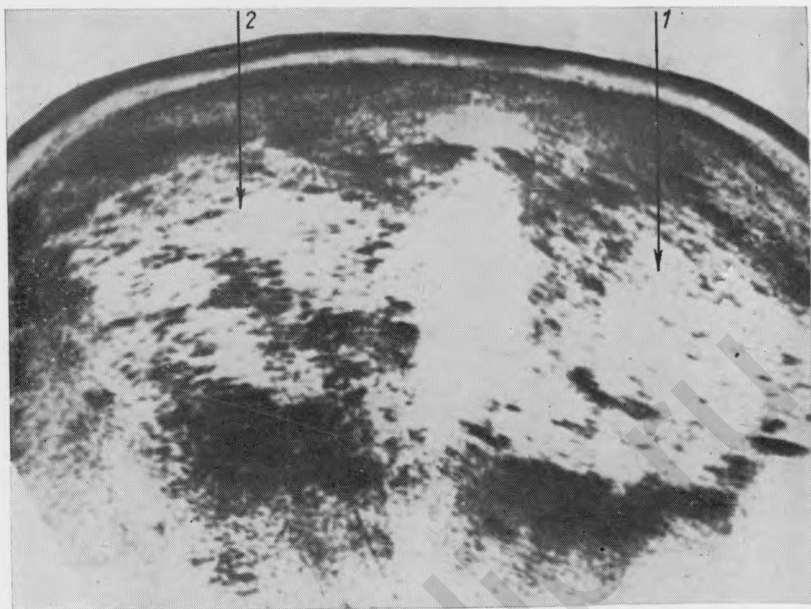
1 — почка; 2 — чашечные структуры нижнего; 3 — верхнего полюса почки.



*Рис. 424.*

Нефункционирующая левая почка (поперечное сканирование).

1 — позвоночник; 2 — правая почка; 3 — левая почка.

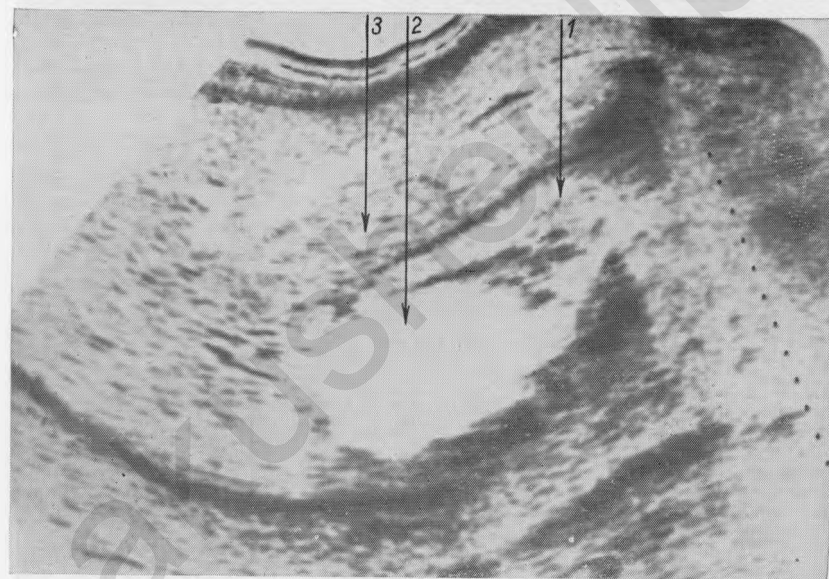
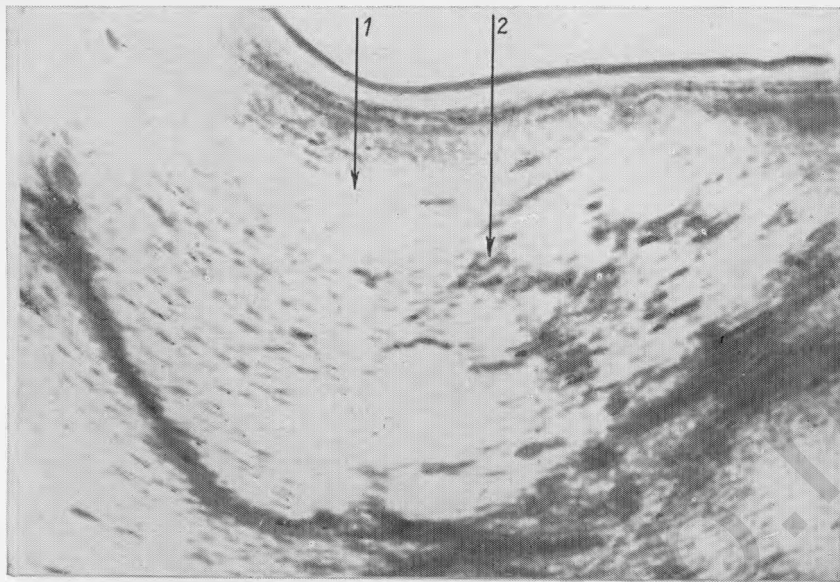


*Рис. 425.*  
Поликистоз почек (поперечное сканирование).

1 — правая почка; 2 — левая почка.

*Рис. 426.*  
Поликистоз почек (продольное сканирование со стороны спины).

1 — почка.



*Рис. 427.*


Поликистоз почек (продольное сканирование со стороны передней брюшной стенки).

1 — печень; 2 — почка.

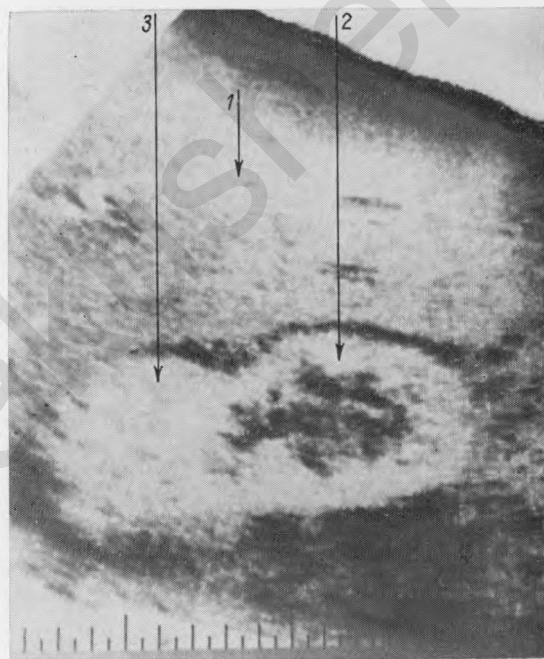
*Рис. 428.*

Киста верхнего полюса правой почки (продольное сканирование со стороны передней брюшной стенки).

1 — почка; 2 — киста; 3 — печень.



*Рис. 429.*  
Киста нижнего полюса  
левой почки (продоль-  
ное сканирование).  
1 — почка; 2 — киста.



*Рис. 430.*  
Опухоль верхнего полю-  
са правой почки (гипер-  
нефрома) (продольное  
сканирование через пе-  
реднюю брюшную стен-  
ку).  
1 — печень; 2 — почка; 3 —  
опухоль.



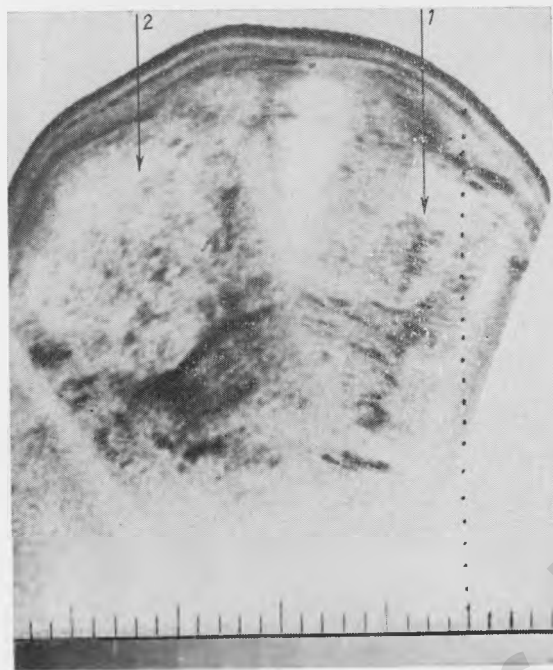
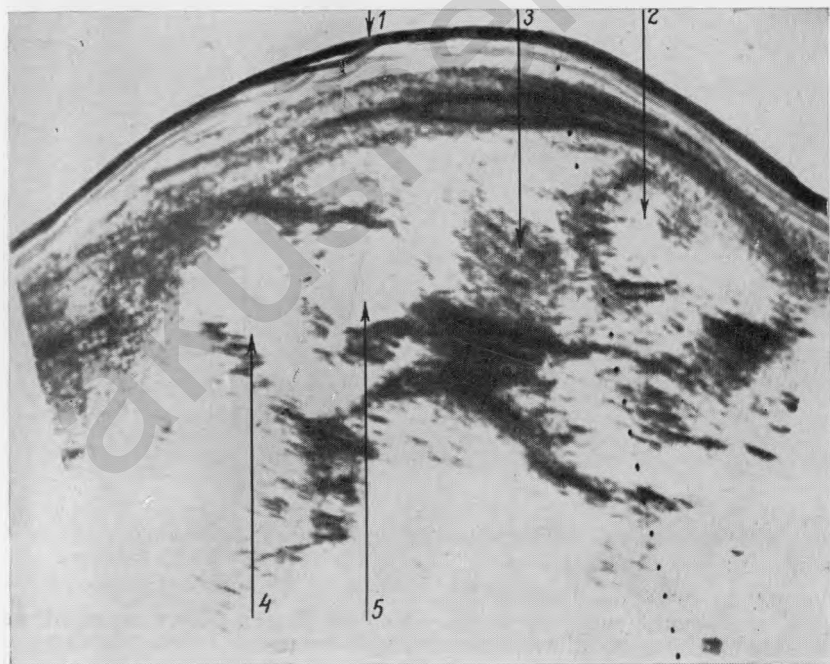
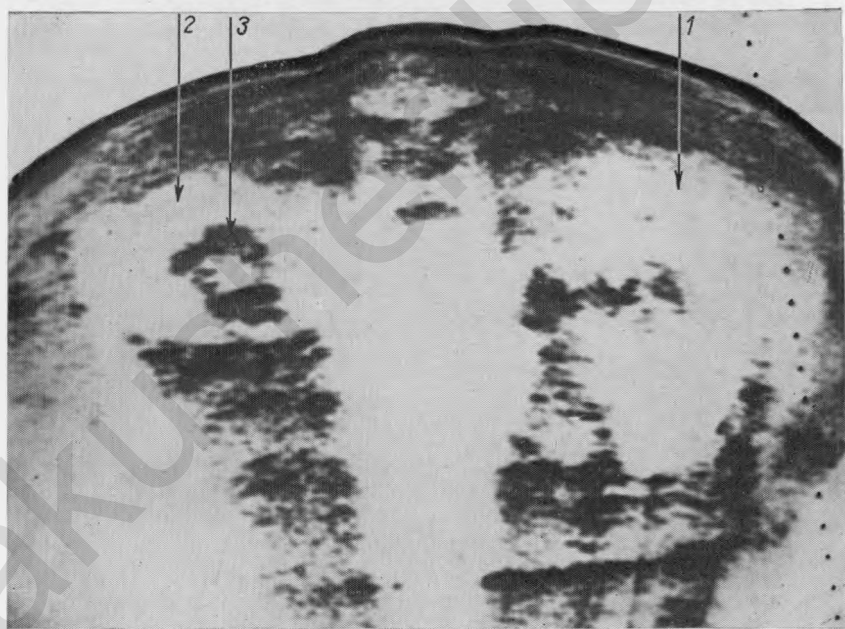
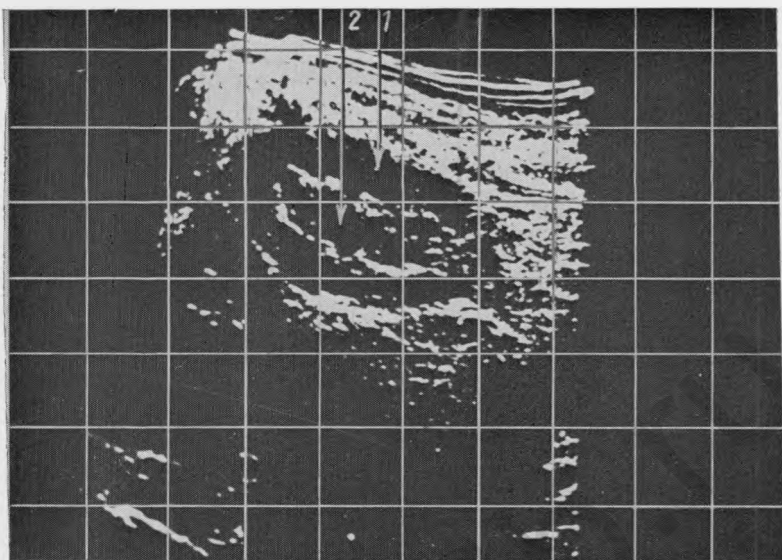


Рис. 431.  
Гипернефрома левой почки (продольное скапирование).  
1 — правая почка; 2 — левая почка.

Рис. 432.  
Беременность 22 нед.  
Дистопия правой почки в сочетании с пиелоктазией (поперечное скапирование).  
1 — передняя брюшная стенка; 2 — туловище плода; 3 — плацента; 4 — почка; 5 — расширенная лоханка.





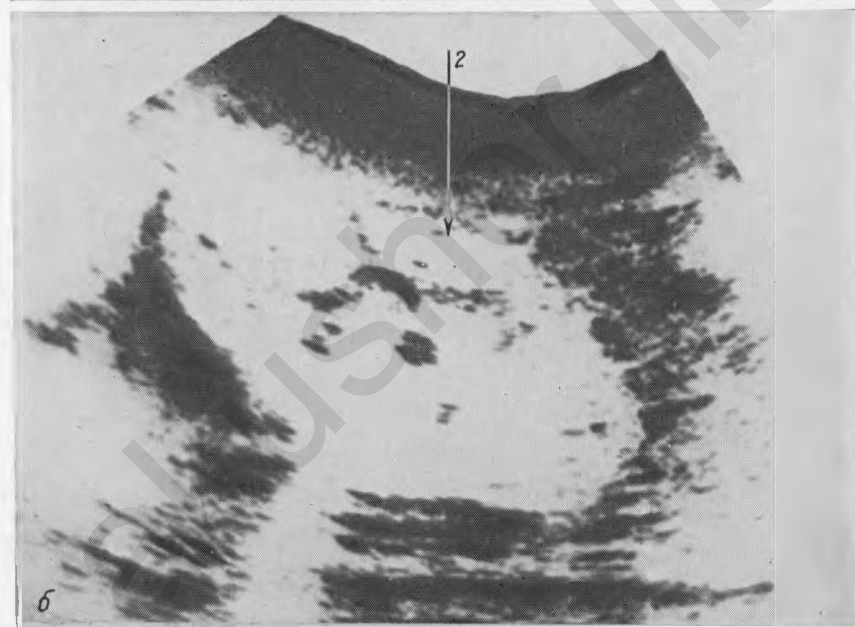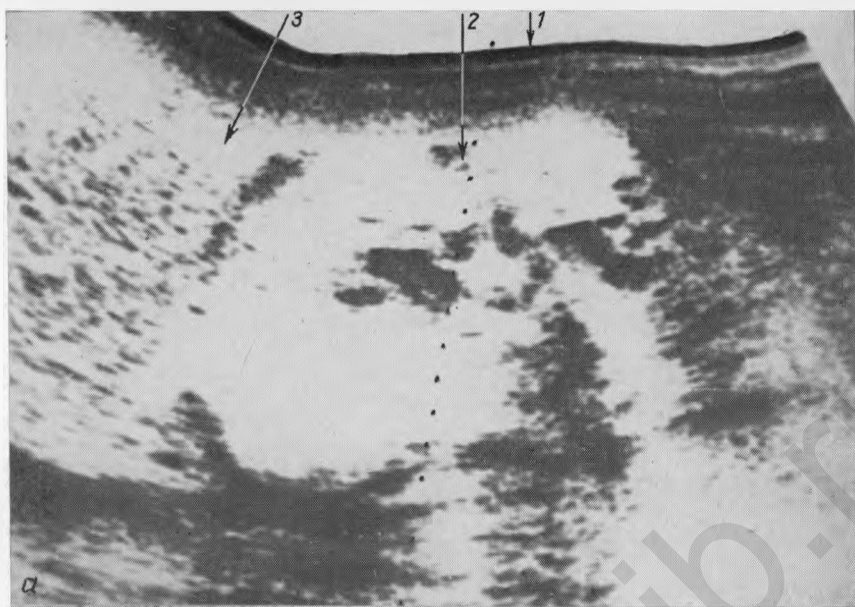
*Рис. 433.*

Умеренно выраженный гидронефроз (продольное сканирование).  
1 — почка; 2 — расширенная чашечка.

*Рис. 434.*

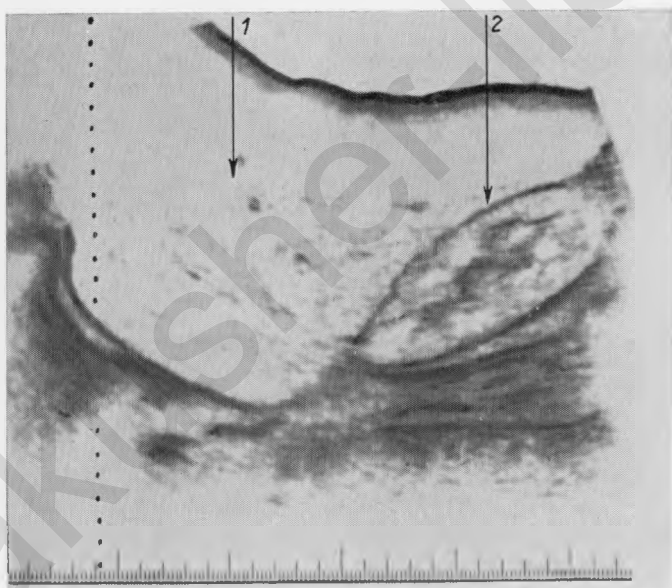
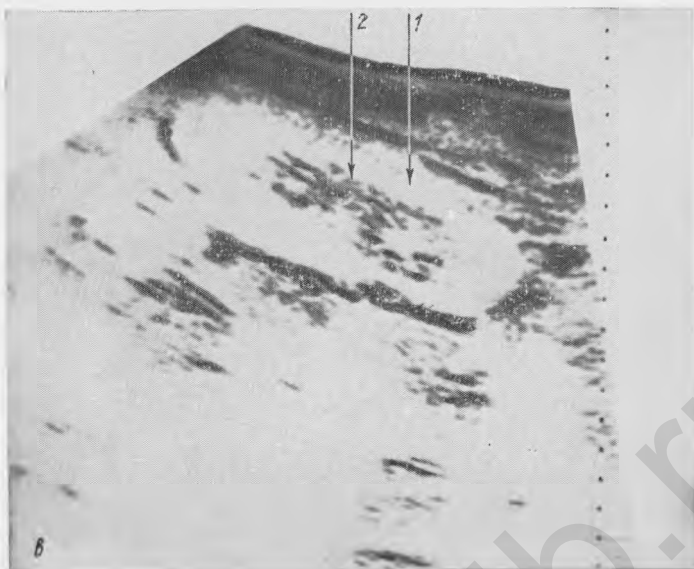
Резко выраженный гидронефроз правой почки (терминальная стадия) и начальный правый почки (поперечное сканирование).

1 — правая почка; 2 — левая почка; 3 — расширенная чашечка.



*Рис. 435а.*  
Пионефроз правой почки (продольное сканирование правой почки со стороны передней брюшной стенки).  
1 — передняя брюшная стенка; 2 — почка; 3 — печень.

*Рис. 435б.*  
То же наблюдение, что на рис. 435а (продольное сканирование правой почки со стороны спины).  
2 — почка.



*Рис. 435в.*

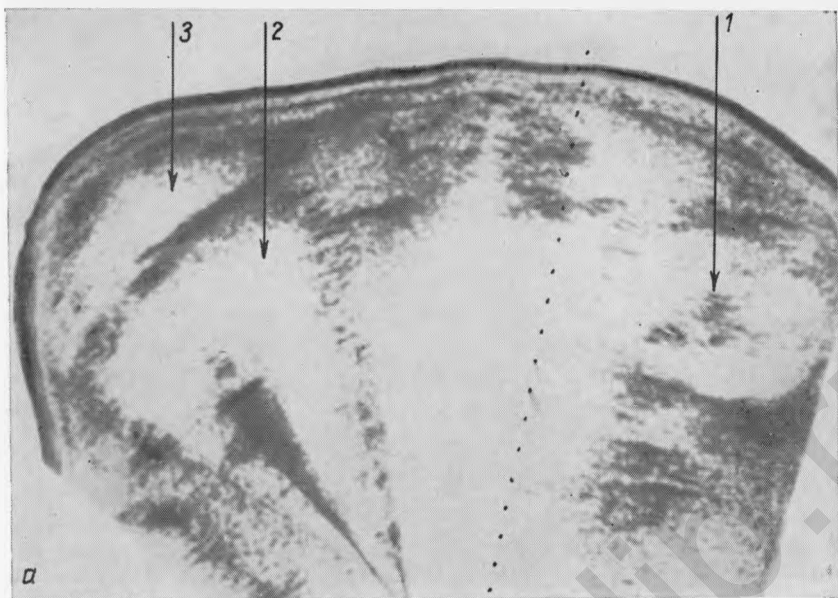
То же наблюдение, что на рис. 435а (продольное сканирование левой почки со стороны спины).

1 — почка; 2 — чашечки.

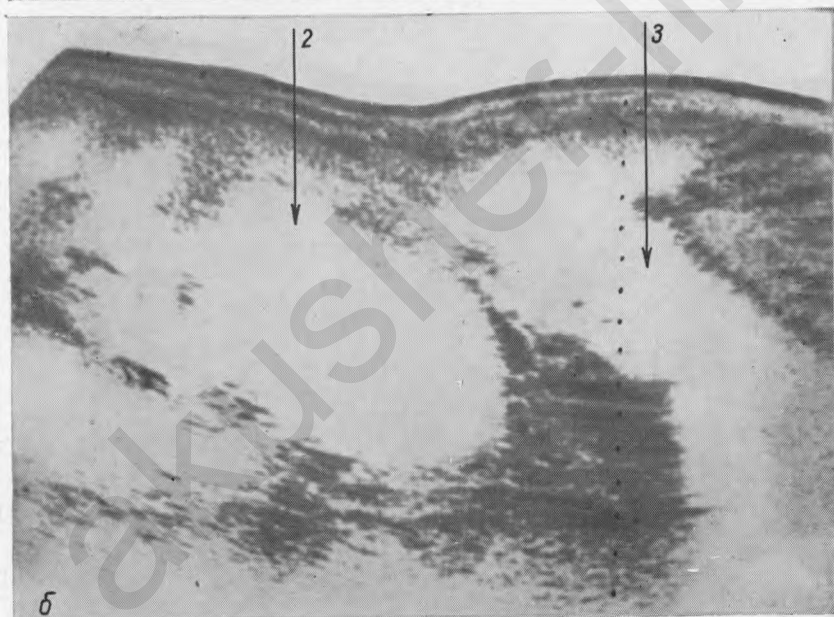
*Рис. 436.*

Множественные карбункулы правой почки (продольное сканирование со стороны живота).

1 — печень; 2 — почка с карбункулами.



а



б

Рис. 437а.

Забрюшинный абсцесс с распространением воспалительного процесса в сторону таза (поперечное сканирование).

1 — правая почка; 2 — левая почка; 3 — абсцесс.

Рис. 437б.

То же наблюдение, что на рис. 437а (продольное сканирование).

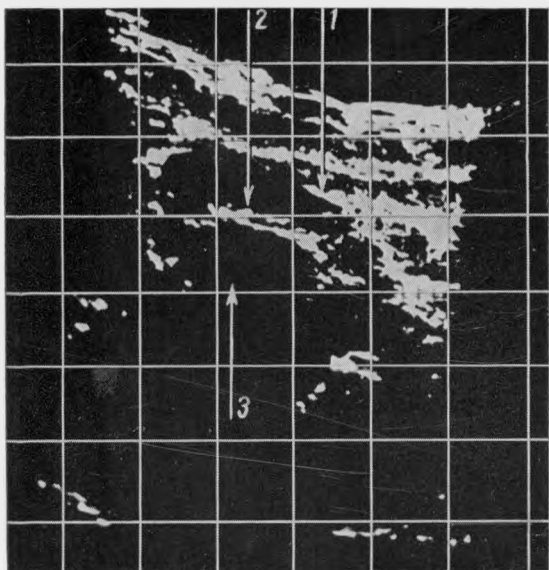


Рис. 438.  
 Камень почки (продольное сканирование).  
 1 — почка; 2 — камень; 3 —  
 акустическое окно.

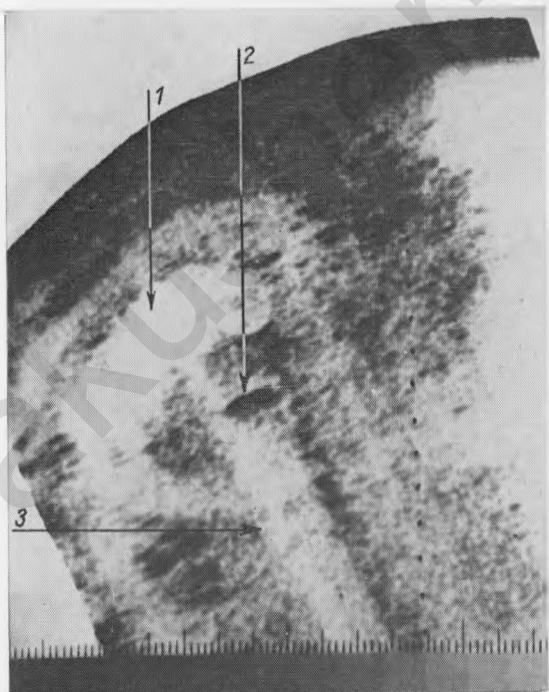
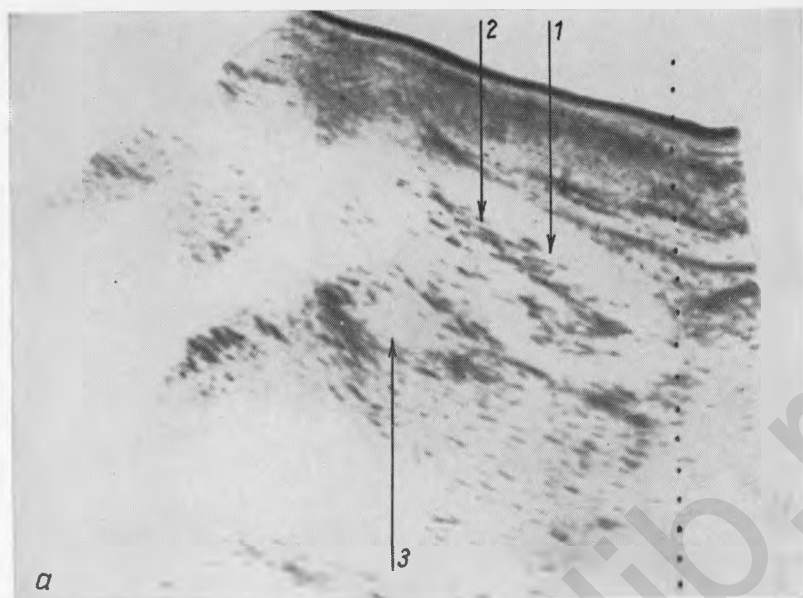
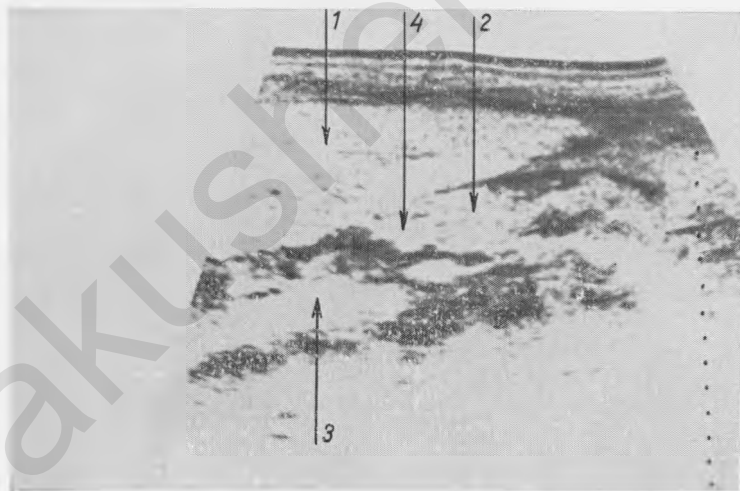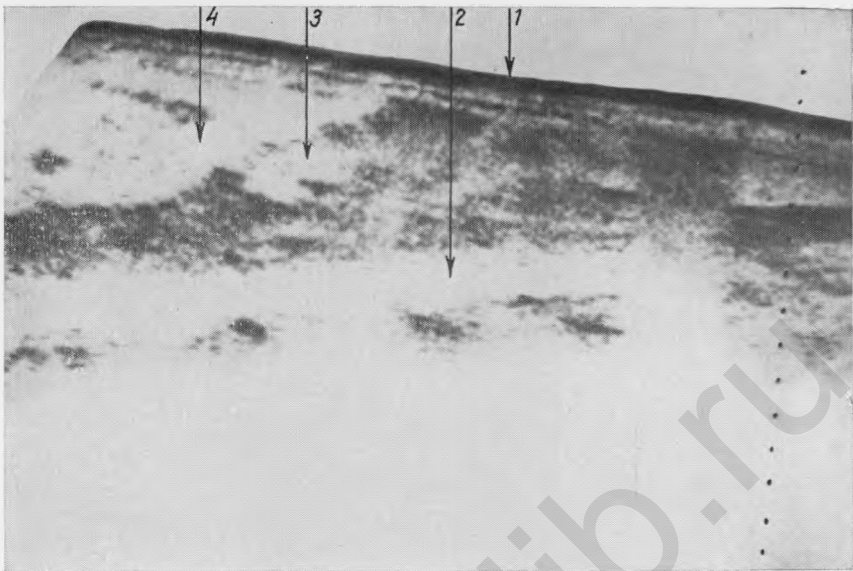


Рис. 439.  
 Камень левой почки (поперечное сканирование).  
 1 — почка; 2 — камень; 3 —  
 акустическое окно.



*Рис. 440а.*  
Камень почки. При обычном режиме работы прибора камень не визуализируется (продольное сканирование).  
1 — почка; 2 — чашечные структуры; 3 — хвост поджелудочной железы.

*Рис. 440б.*  
То же наблюдение, что на рис. 440а. При выраженном уменьшении режима работы прибора камень выявляется как четкое эхопозитивное образование (почка не визуализируется).  
1 — камень.



*Рис. 441.*

Поджелудочная железа (продольное сканирование).

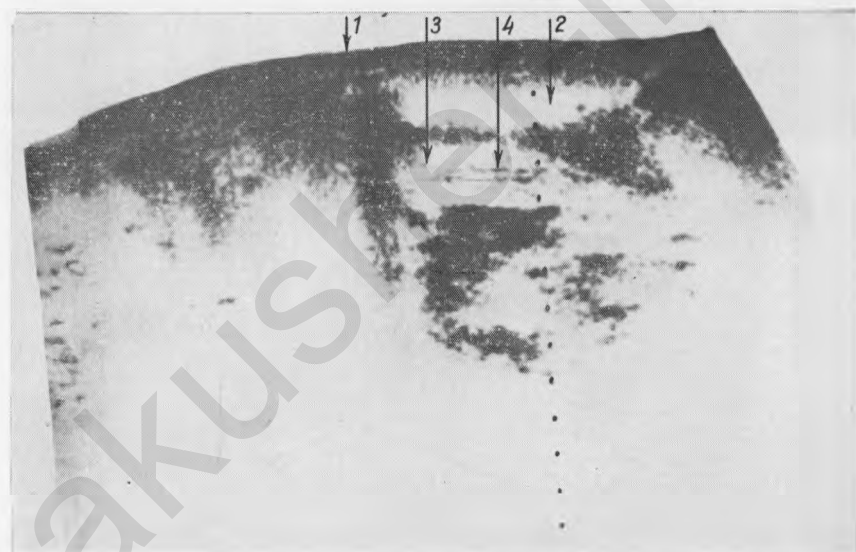
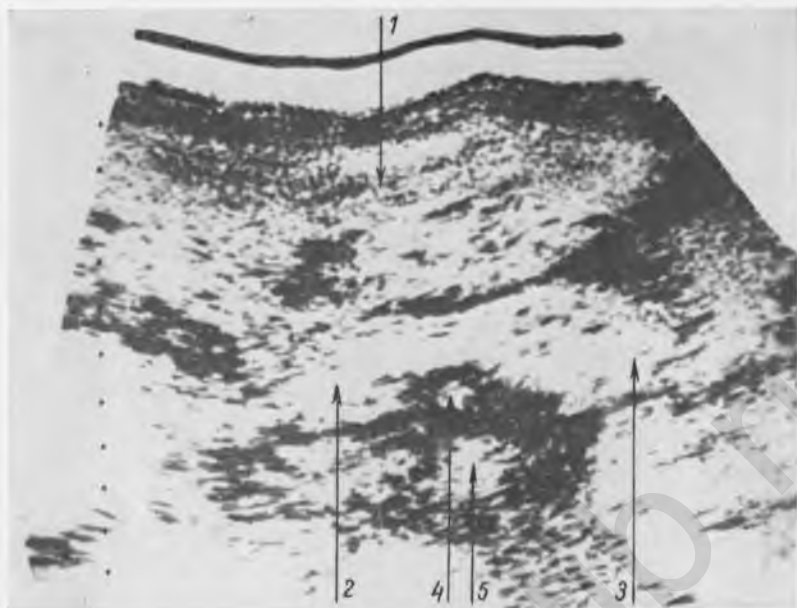
1 — передняя брюшная стенка; 2 — аорта; 3 — поджелудочная железа; 4 — печень.

*Рис. 442.*

Поджелудочная железа (продольное сканирование).

1 — печень; 2 — поджелудочная железа; 3 — аорта; 4 — селезеночная вена.





*Рис. 443.*

Поджелудочная железа (поперечное сканирование).

1 — печень; 2 — головка поджелудочной железы; 3 — хвост; 4 — верхняя брыжеечная артерия; 5 — аорта.

*Рис. 444.*

Поджелудочная железа, проток поджелудочной железы (вирсунгов проток) (поперечное сканирование).

1 — передняя брюшная стенка; 2 — левая доля печени; 3 — головка поджелудочной железы; 4 — проток поджелудочной железы.

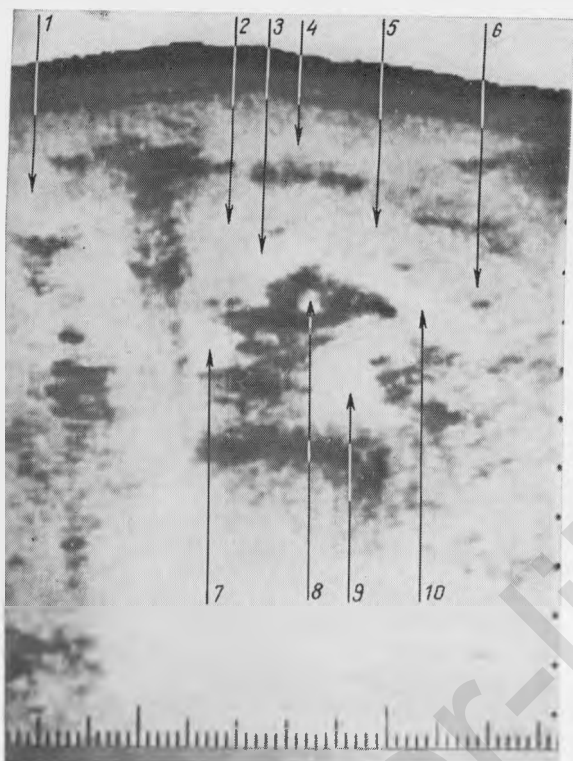


Рис. 445.

Поджелудочная железа (поперечное сканирование).

1 — желчный пузырь; 2 — головка поджелудочной железы; 3 — верхняя брыжеечная вена; 4 — печень; 5 — тело поджелудочной железы; 6 — хвост поджелудочной железы; 7 — нижняя полая вена; 8 — верхняя брыжеечная артерия; 9 — аорта; 10 — селезеночная вена.

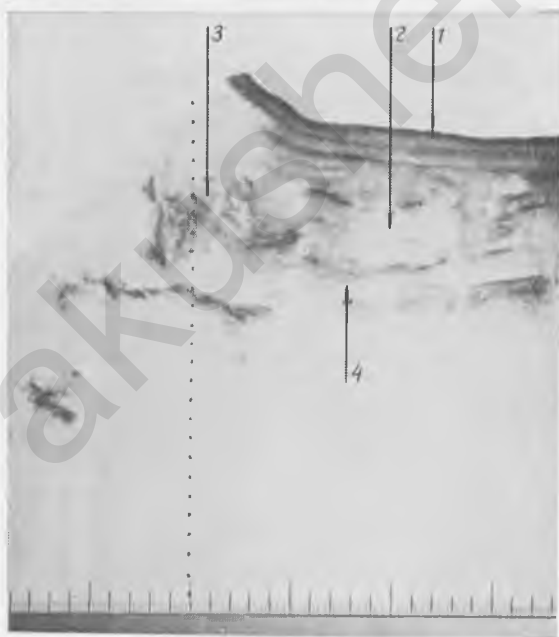


Рис. 446.

Обострение хронического панкреатита, тело поджелудочной железы увеличено до 2,9 см (продольное сканирование).

1 — передняя брюшная стенка; 2 — тело поджелудочной железы; 3 — печень; 4 — аорта.

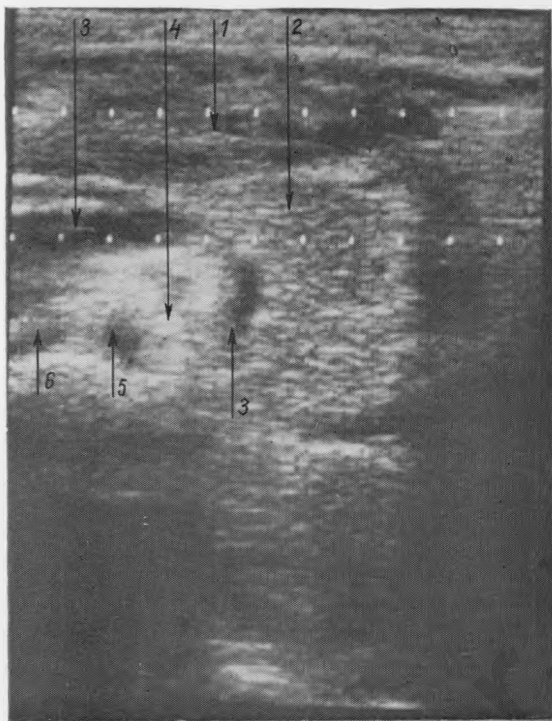


Рис. 447.

Обострение хронического панкреатита, хвост поджелудочной железы увеличен до 3 см (поперечное сканирование).

1 — печень; 2 — хвост поджелудочной железы; 3 — селезеночная вена; 4 — верхняя брыжечная артерия; 5 — аорта; 6 — нижняя полая вена.

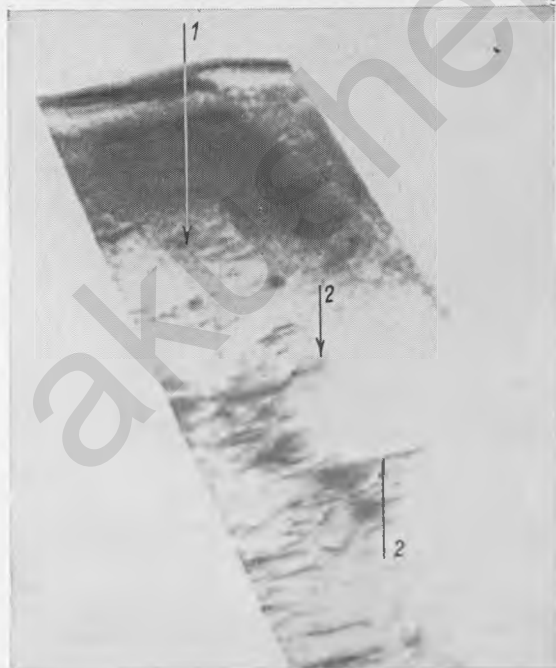
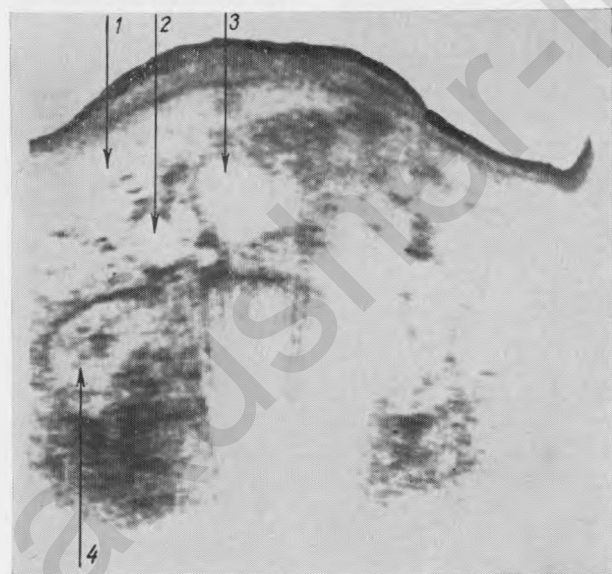
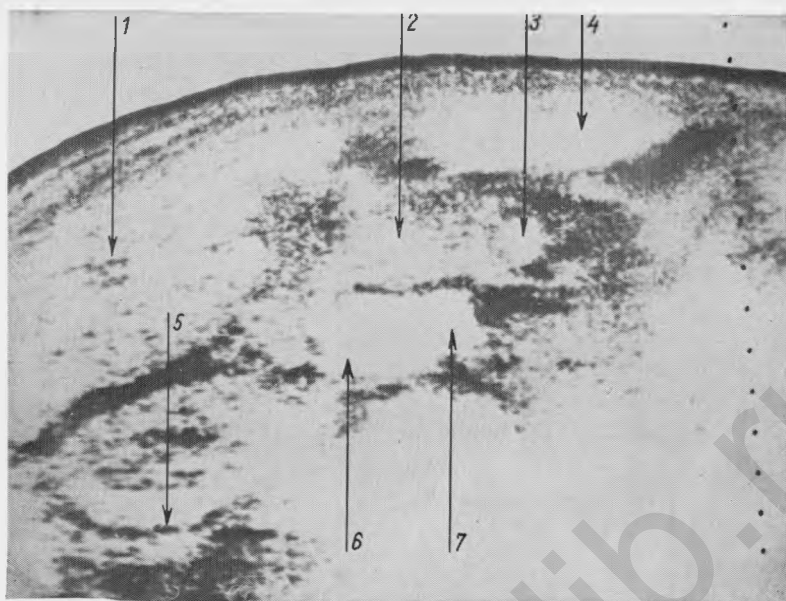
Рис. 448.

Обострение хронического панкреатита, отек хвоста поджелудочной железы. Толщина хвоста 2,8 см (поперечное сканирование со стороны спины).

1 — почка; 2 — хвост поджелудочной железы.



*Рис. 449.*

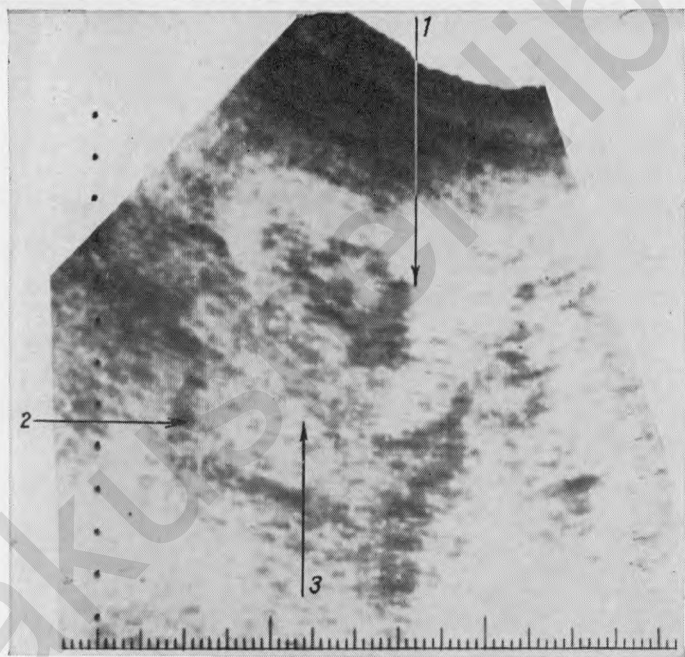
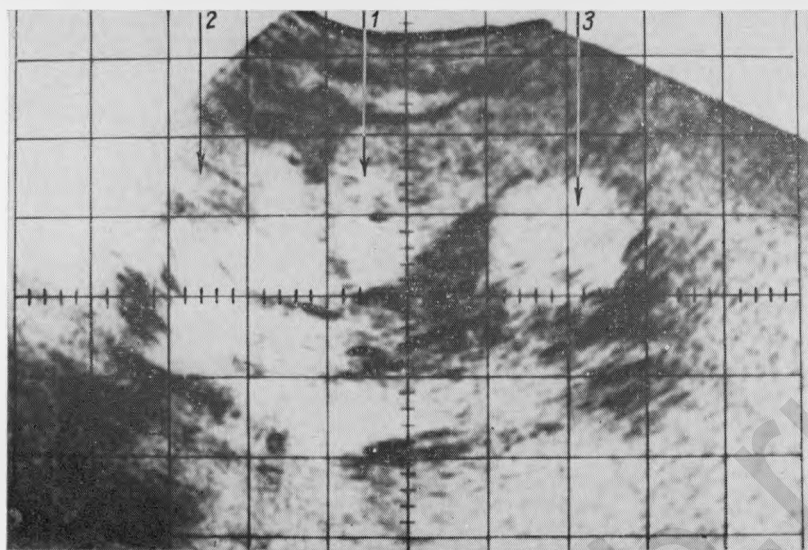
Киста тела поджелудочной железы (поперечное сканирование).

1 — правая доля печени; 2 — поджелудочная железа; 3 — киста поджелудочной железы; 4 — левая доля печени; 5 — почка; 6 — нижняя полая вена; 7 — аорта.

*Рис. 450.*

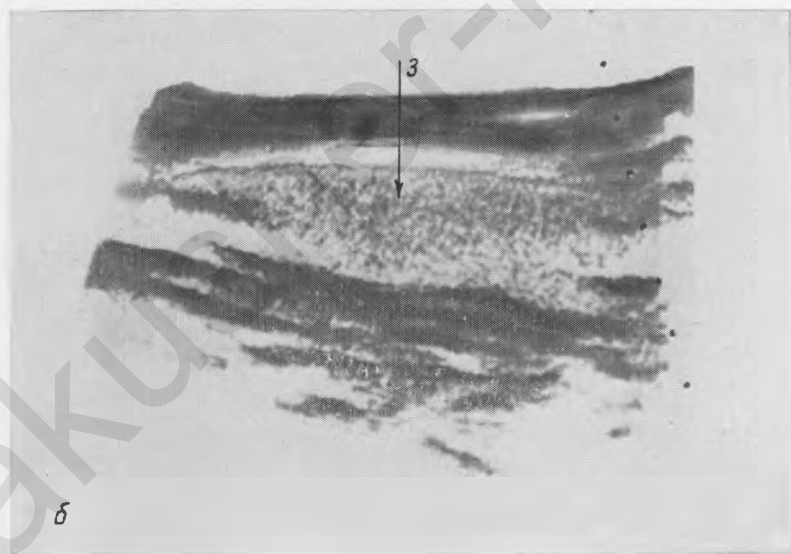
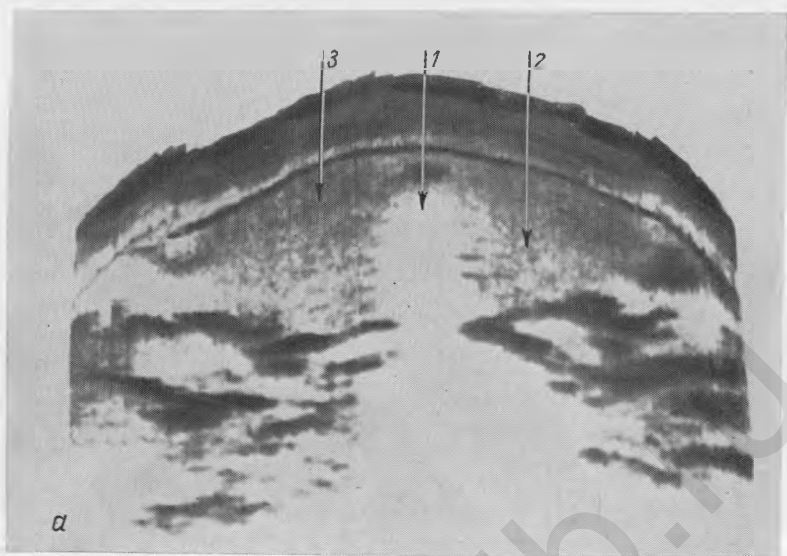
Опухоль головки поджелудочной железы (поперечное сканирование).

1 — печень; 2 — желчный пузырь; 3 — опухоль; 4 — почка.



*Рис. 451.*  
Опухоль тела поджелудочной железы (продольное сканирование).  
1 — печень; 2 — сердце; 3 — опухоль.

*Рис. 452.*  
Опухоль хвоста поджелудочной железы (инсулома) (косое сканирование со стороны спины).  
1 — почка; 2 — поджелудочная железа; 3 — опухоль.



*Рис. 453а.*

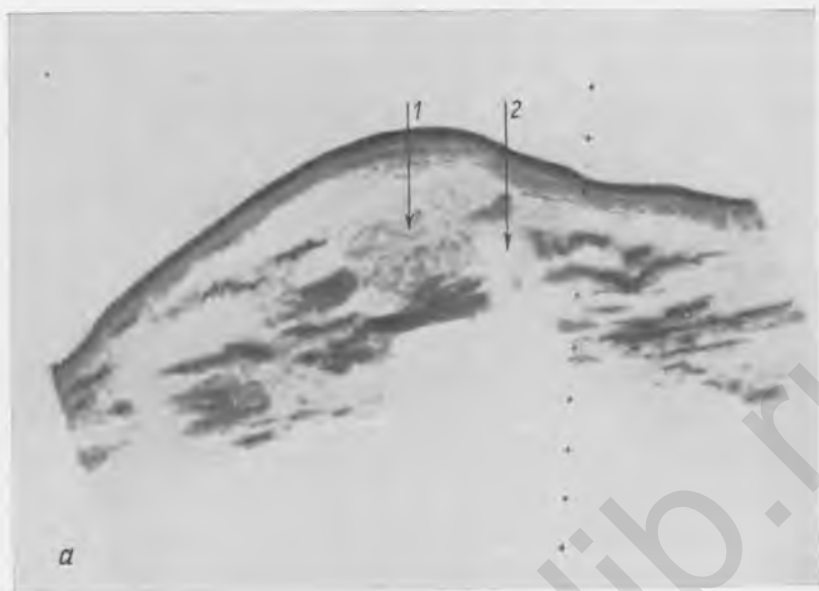
Диффузно-токсический зоб (поперечное сканирование).

1 — трахея; 2 — левая доля; 3 — правая доля щитовидной железы.

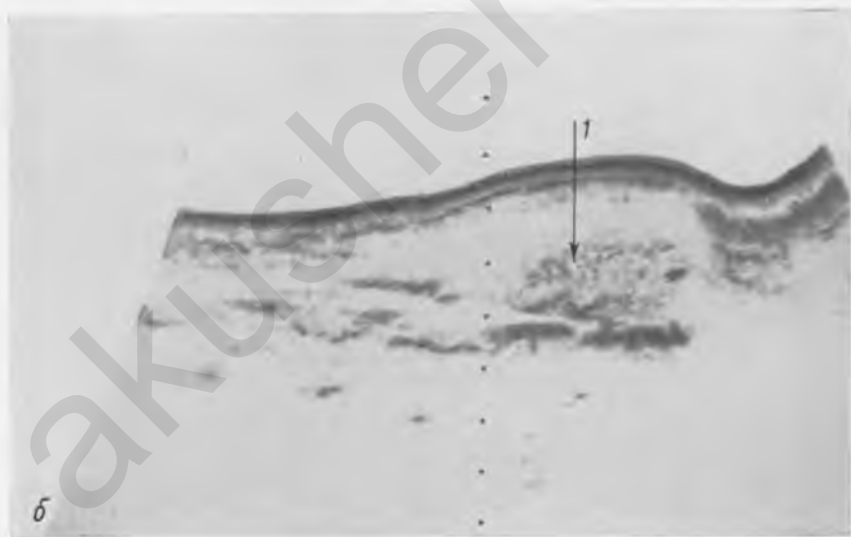*Рис. 453б.*

То же наблюдение, что на рис. 453а (продольное сканирование).

3 — правая доля щитовидной железы.



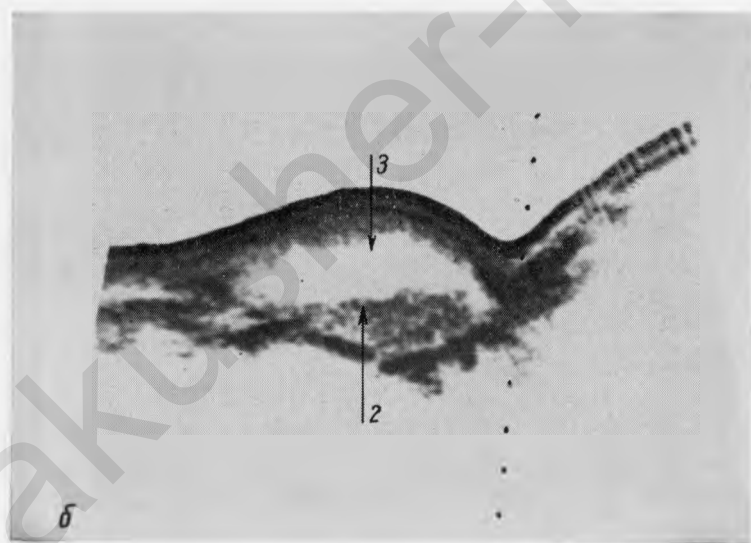
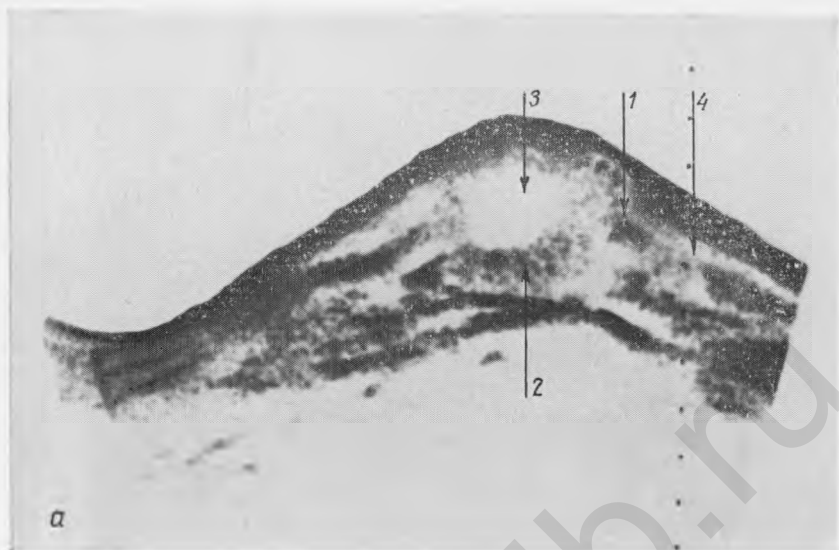
*a*



*б*

*Рис. 454а.*  
Аденома щитовидной железы (поперечное сканирование).  
1 — трахея; 2 — аденома.

*Рис. 454б.*  
То же наблюдение, что на рис. 454а (продольное сканирование).



*Рис. 455а.*

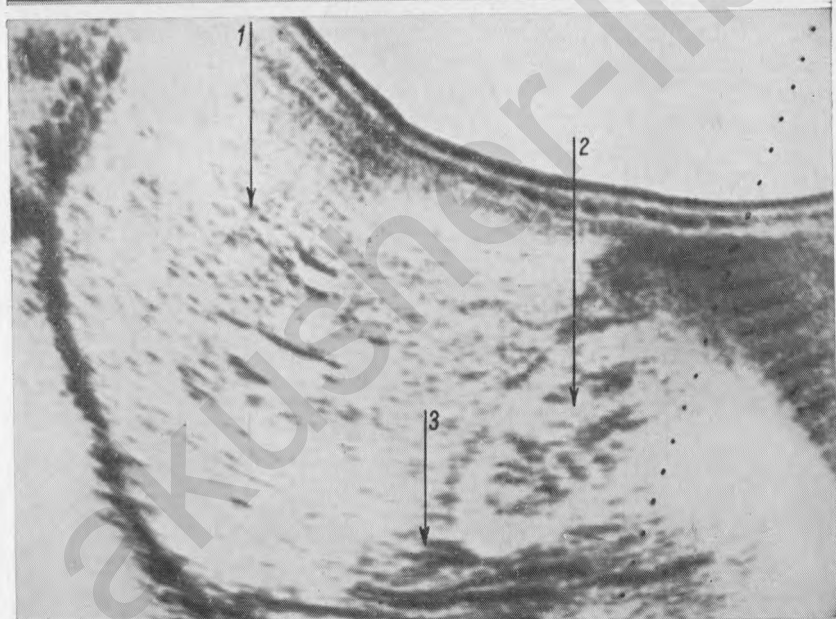
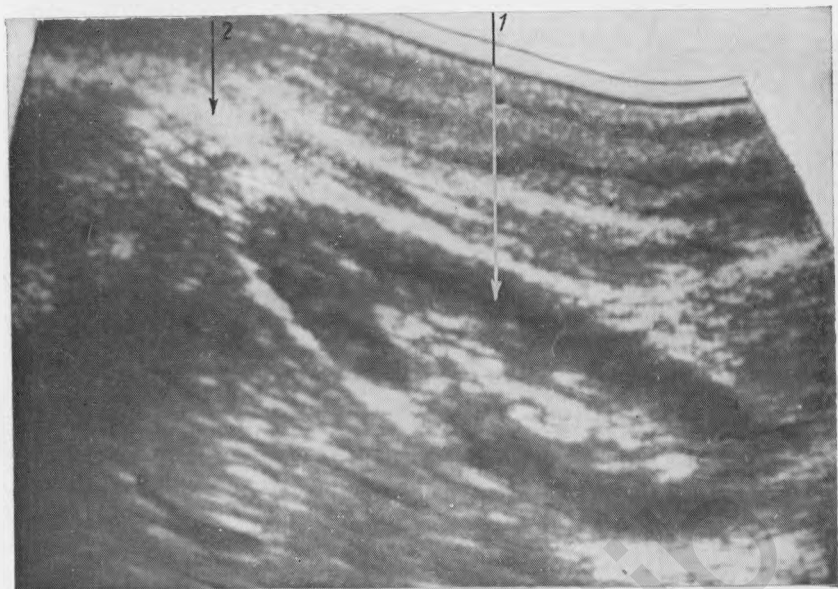
Киста правой доли щитовидной железы (поперечное сканирование).

1 — трахея; 2 — правая доля щитовидной железы; 3 — киста; 4 — левая доля щитовидной железы.

*Рис. 455б.*

То же наблюдение, что на рис. 455а (продольное сканирование).





*Рис. 456.*

Правый надпочечник (продольное сканирование со стороны спины).  
1 — почка; 2 — надпочечник.

*Рис. 457.*

Правый надпочечник (продольное сканирование со стороны передней  
брюшной стенки).  
1 — печень; 2 — почка; 3 — надпочечник.

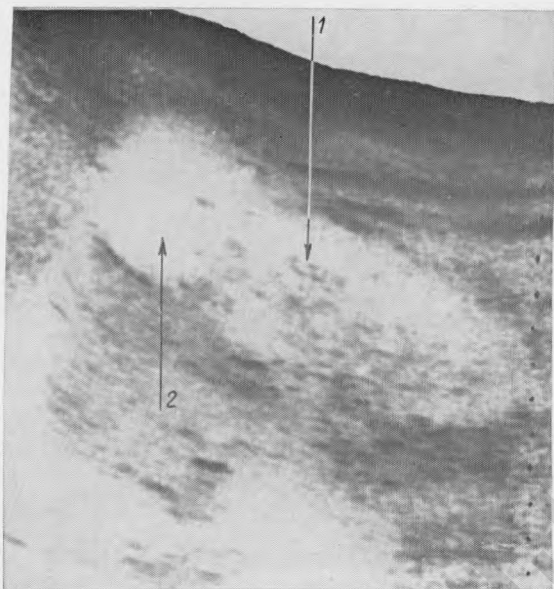


Рис. 458.  
Киста надпочечника  
(продольное сканирование).  
1 — почка; 2 — киста над-  
почечника.

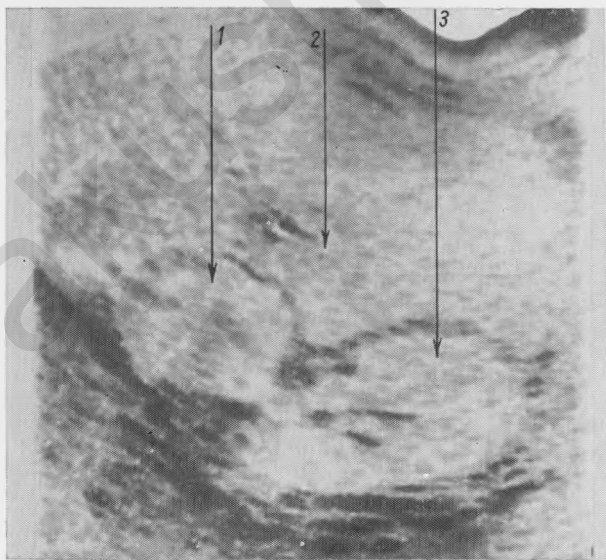


Рис. 459.  
Феохромоцитома (про-  
дольное сканирование со  
стороны передней брюш-  
ной стенки).  
1 — феохромоцитома; 2 —  
печень; 3 — почка.

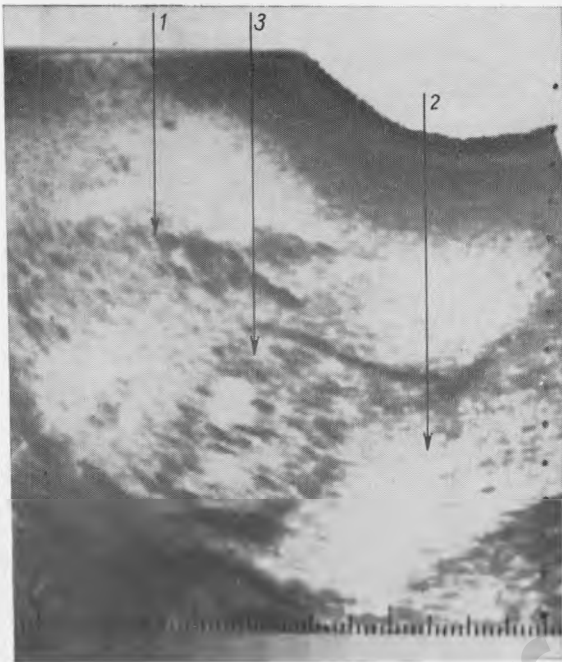


Рис. 460.  
Феохромобластома (продольное сканирование со стороны передней брюшной стенки).  
1 — печень; 2 — почка; 3 — феохромобластома.

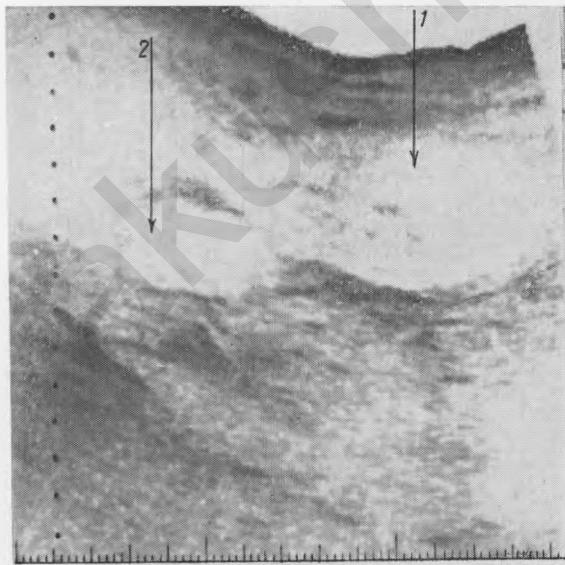
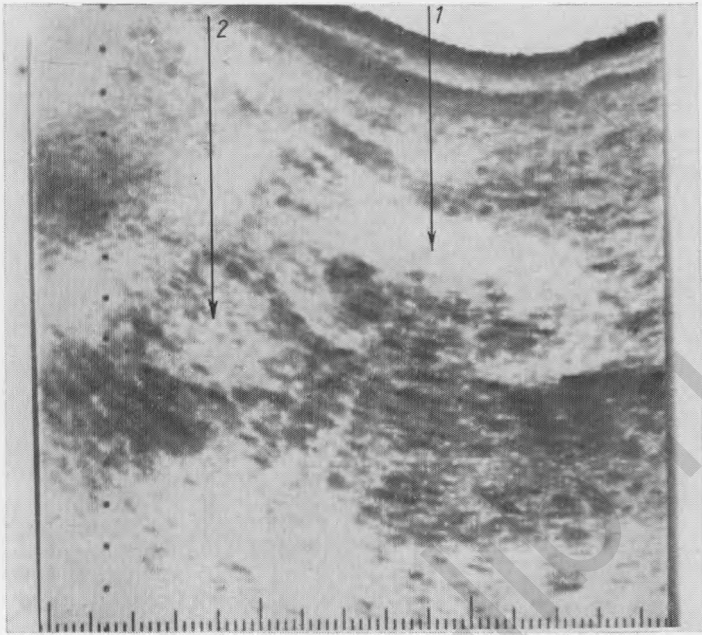


Рис. 461.  
Альдостерома (продольное сканирование).  
1 — почка; 2 — альдостерома.

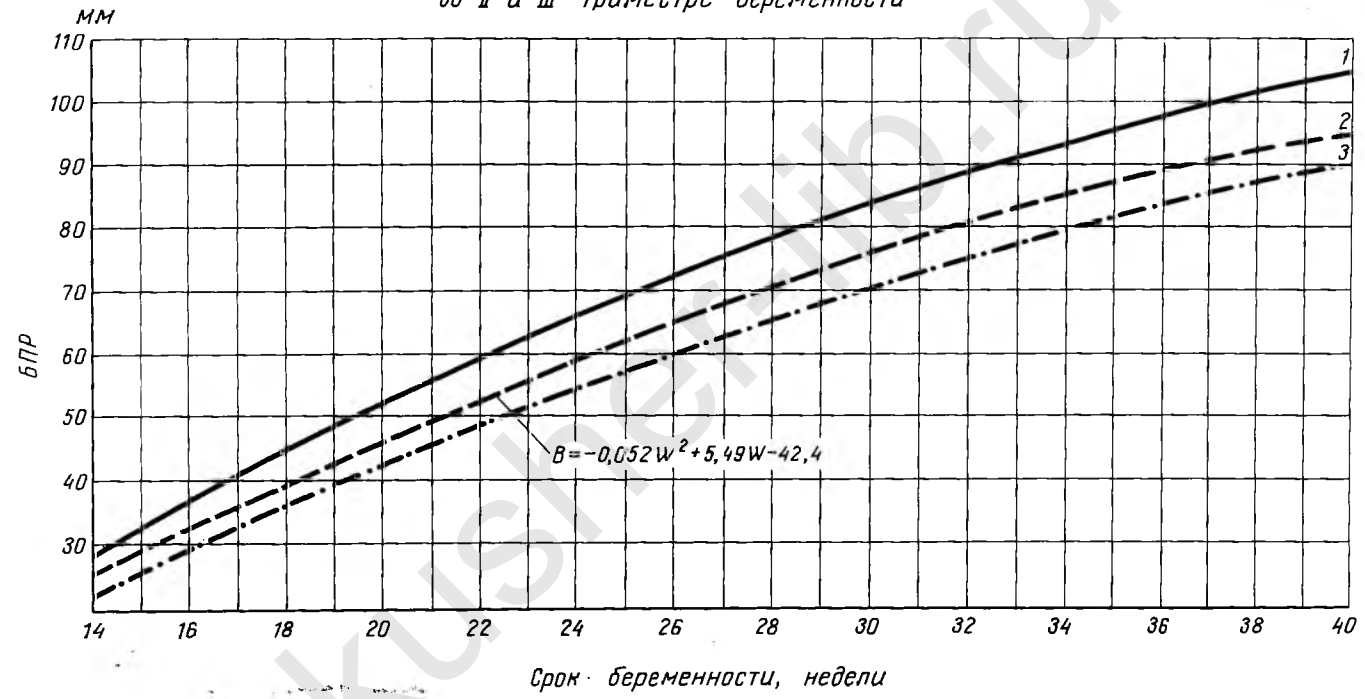


*Рис. 462.*

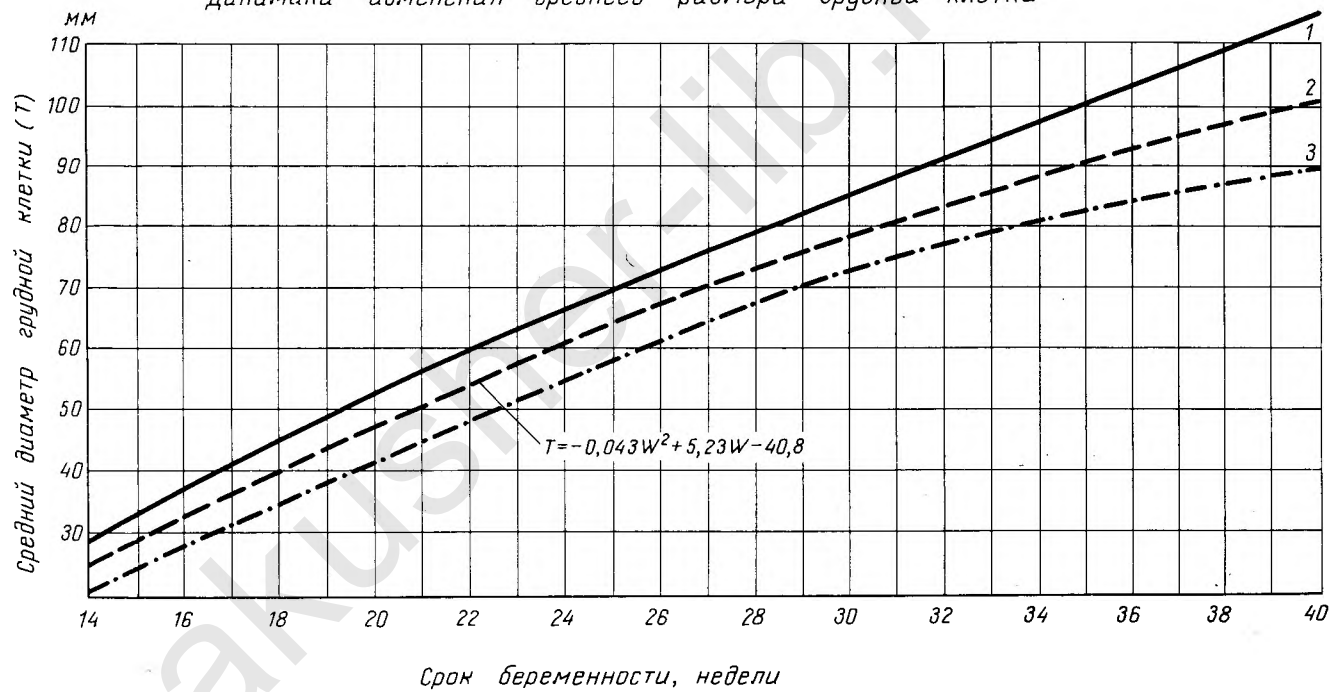
Кортикостерома (продольное скапирование).

1 — почка; 2 — кортикостерома.

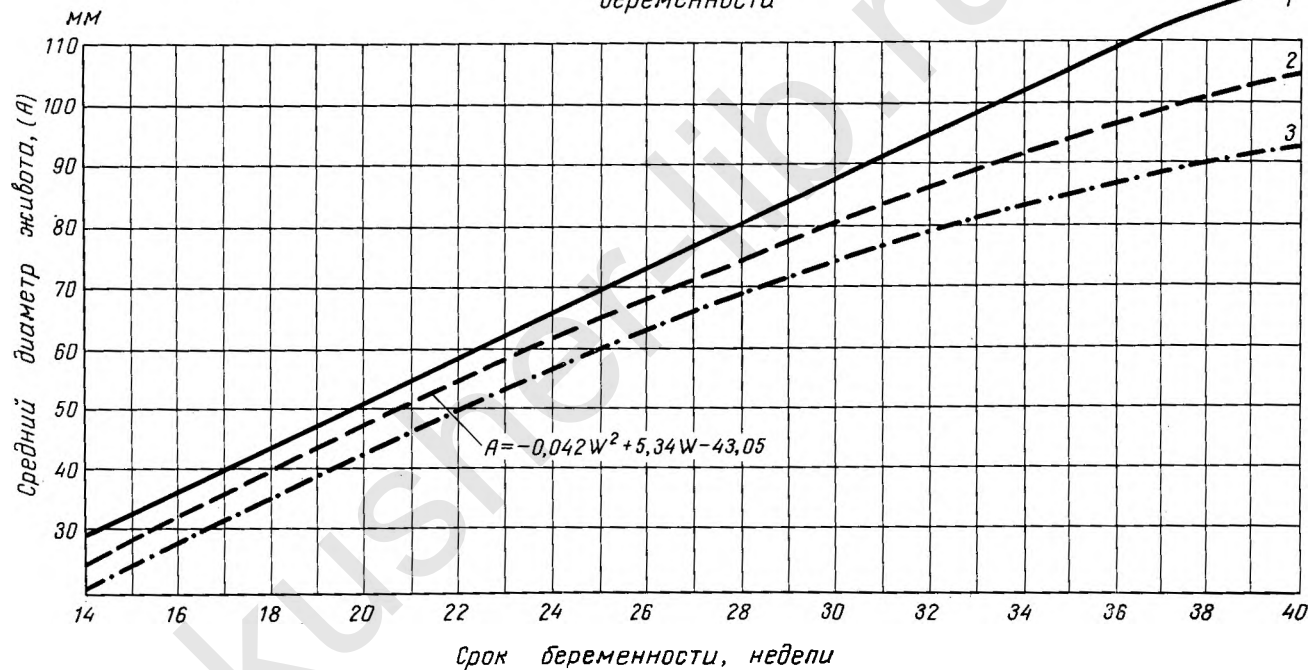
Динамика роста бипаритального размера головки плода во II и III триместре беременности



Динамика изменения среднего размера грудной клетки



Динамика изменения среднего размера живота во время беременности



## Список литературы

- Демидов В. Н. О возможности ультразвукового определения головки плода в конце I триместра беременности.— Акуш. и гин., 1978, № 7, с. 61—63.
- Демидов В. Н. Использование эхографии для оценки состояния рубца на матке после корпорального кесарева сечения.— Акуш. и гин., 1979, № 3, с. 26—27.
- Демидов В. Н., Зыкин Б. И. Ультразвуковая анатомия малого таза у женщин.— Педиатрия, акушерство і гінекологія. Київ, № 4, 1980, с. 49—50.
- Демидов В. Н., Стыгар А. М. Ультразвуковая фетометрия в I триместре беременности.— Вопр. охр. мат., 1980, № 3, с. 55—57.
- Иванов И. П., Демидов В. Н., Фукс М. А. Некоторые аспекты применения ультразвукового сканирования в акушерстве.— В кн.: Плод и новорожденный.— М.: М-во здравоохранения СССР. Всесоюз. науч.-исслед. ин-т акушерства и гинекологии, 1974, с. 87—92.
- Камочай Д. Опасна ли ультразвуковая терапия при беременности.— Вопр. курортол., 1961, 3, 202—205.
- Лапинская Е. М., Миронова А. Н., Ханов М. А. Воздействие ультразвука на белки и аминокислоты.— Докл. АН СССР, 1954, т. 94, 1, 109—112.
- Макаренко Т. П., Богин Ю. Н., Улырев А. В., Богданов А. В. Радионейонное сканирование, ультразвуковая биолокация и тепловидение в клинике. М.: Медицина, 1973.— 240 с.
- Мелькумова А. С., Лисицкина З. С., Горшков С. И. Ультразвук. Гигиена труда и профессиональная патология.— М.: Медицина, 1975.— 343 с.
- Персианинов Л. С. Разрывы матки.— В кн.: Многомное руководство по акушерству и гинекологии.— М.: Медицина, 1964, т. 3, кн. 2, с. 181—218.
- Поттер Э. Патологическая анатомия плодов, новорожденных и детей раннего детского возраста.— М.: Медицина, 1971.— 344 с.
- Приборы для неразрушающего контроля материалов и изделий. Справочник./Под ред. В. В. Клюева. Кн. 2.— М.: Машиностроение, 1976.— 326 с.
- Савицкая Е. В. Сердце.— В кн.: Топографо-анатомические особенности новорожденного./Под ред. Е. М. Маргорина.— Л.: Медицина, 1977, с. 77—86.
- Садаускас В. М., Гиптаугене Е. В., Бугылкина М. Р. Применение ультразвукового исследования в акушерской практике.— В кн.: Некоторые электрофизиологические и ультразвуковые методы исследования в акушерстве. М.: Всесоюз. науч.-исслед. ин-т акушерства и гинекологии, 1976, с. 33—41.
- Селезнева Н. Д. Применение ультразвука для диагностики опухолей матки и придатков.— В кн.: Применение ультразвука в медицине.— М.: М-во здравоохранения СССР, ЦИУВ, 1968, с. 167—171.
- Слепыз А. С. Абдоминальное кесарево сечение в современном акушерстве.— М.: Медицина, 1968.— 231 с.
- Скорунский И. А. Экспериментальные исследования природы некоторых отражающих ультразвук структур мозга для целей практической одномерной эхоэнцефалографии.— Новости мед. техники, 1965, вып. 3, с. 43—49.
- Стругацкий В. М. Физические методы лечения в акушерстве и гинекологии.— М.: Медицина, 1978.— 184 с.



- Стыгар А. М., Демидов В. Н.* Эхографическая характеристика ранних сроков беременности с использованием приставки серой шкалы.— Сов. мед., 1979, № 12, с. 38—40.
- Фукс М. А., Иванов И. П.* Диагностическое значение ультразвукового сложного сканирования в ранние сроки беременности.— В кн.: Некоторые электрофизиологические и ультразвуковые методы исследования в акушерстве.— М.: Всесоюз. науч.-исслед. ин-т акушерства и гинекологии, 1976, с. 21—32.
- Хренова В. Г.* Разрывы матки.— Акуш. и гин., 1963, 5, 110—112.
- Шрайбер Д. С.* Ультразвуковая дефектоскопия.— М.: Металлургия, 1965.— 391 с.
- Эльпинер И. Е.* Биофизика ультразвука.— М.: Наука, 1973.— 384 с.
- Adbulla U., Campbell S., Dewhurst J., Talbert D.* Effect of diagnostic ultrasound on maternal and fetal chromosomes.— Lancet, 1974, vol. 2, N 7729, p. 828—831.
- Arslan M.* Die Zerstörung des Vestibularisapparates durch Ultraschall bei der Meniereschen Krankheit.— Dtsch. med. Wschr., 1960, Bd 85, N 36, S. 1573—1576.
- Bernstine R. L.* Safety studies with ultrasonic Doppler technic. A clinical follow-up of patients and tissue culture study.— Obstet. Gynec., 1969, vol. 34, N 5, p. 707—709.
- Bishop E. H.* The obstetric use of ultrasound.— J. Austr. Fed. Gynec. Obstet., 1966, vol. 4, N 3, p. 190—196.
- Bleaney B. T., Blackbourn P., Kirkleg J.* Resistance of CHLF hamster cells to ultrasonic radiaton of 1—5 MH frequency.— Brit. J. Radiol., 1972, vol. 45, N 533, p. 354—357.
- Bobrow M., Blackwell N., Unrau A. E., Bleaney B.* Absence of any observed effect of ultrasonic irradiation on human chromosomes.— J. Obset. Gynaec., 1971, vol. 78, N 8, p. 730—736.
- Boyd E., Abdulla U., Donald L.* et al. Chromosome breakage and ultrasound.— Brit. Med. J., 1971, vol. 2, N 5760, p. 501—502.
- Buckton K. E., Baker N. V.* An investigation into possible chromosome damaging effects of ultrasound on human blood cells.— Brit. J. Radiol., 1972, vol. 45, N 533, p. 340—342.
- Cadkin A. V., Sabbagha R. E.* Ultrasonic diagnosis of sbnormal pregnancy.— Clin. Obstet. Gynec., 1977, vol. 20, N 2, p. 265—277.
- Campbell S.* The assessment of fetal development by diagnostic ultrasound.— In: Clinics in perinatology.— Philadelphia, 1974, vol. 1, 2, p. 507—524.
- (Cech E., Pape L., Taraba O.) Чех Э., Папеш Л., Тараба О.* Ультразвуковая диагностика в акушерстве и гинекологии. Пер. с чеш.— М.: Медицина, 1979.— 284 с.
- Coakley W. T., Slade J. S.* Examination of sonicated human lymphocytes for chromosome damage.— Brit. J. Radiol., 1971, vol. 44, N 523, p. 563—563.
- Coakley W. T., Slade J. S., Braeman J. M.* Examination of lymphocytes for chromosome aberrations after ultrasonic irradiation.— Brit. J. Radiol., 1972, vol. 45, N 533, p. 328—332.
- Cochrane W. J.* The value of ultrasound in the management of intrauterine devices.— In: Sanders R. C., James A. E. (ed) Ultrasonography in obstetrics and gynecology.— New York: Appleton-century-Crofts, 1977, p. 387—400.
- Cogen N., Go R. T., Brown R. C.* Alternative techniques of placental imaging.— In: Sanders R. S., James A. E. (ed). «Ultrasonography in obstetrics and gynecology. New York: Appleton-century-Crofts, 1977, p. 229—253.
- Curto K. A.* Early postpartum mortality following ultrasound radiation.— In: White D. N. (ed). Proceedings of the American institute of ultrasound in med.— New York: London: Plenum Press, 1976, vol. 4, p. 178—181.
- David H., Weaver J., Pearson J. F.* Doppler ultrasound and fetal activity.— Brit. med. J., 1975, vol. 2, N 5962, p. 62—64.
- Donald I., Brown T. G.* Demonstration of tissue Interfaces within the-Body by ultrasonic echosounding.— Brit. J. Radiol., 1961, vol. 34, N 405, p. 539—546.
- Drastichová O., Samohýl A., Slavětinská A.* Strengthening of sutured skin

- wound with ultrasound in experiments of animals.—Acta Chir. Plast. (Praha.), 1973, vol. 15, N 1, p. 114—119.
- Dyson M., Franks C. R., Suckling J.* Stimulation of healing of varicose ulcers by ultrasound.—Ultronics, 1976, vol. 14, N 5, p. 232—236.
- Dyson M., Woodward B., Pond J. B.* Flow of red blood cells stopped by ultrasound.—Nature, 1971, vol. 232, N 5312, p. 572—573.
- Elwood J. H., MacKenzie G.* Comparisons of secular and seasonal variations in the incidence of anencephalus in Belfast and four Scottish cities, 1956—1966.—Brit. J. Prev. Soc., Med., 1971, vol. 25, N 1, p. 17—25.
- Fischer W. M.* Kardiotokographie.—Stuttgart: G. Thieme, 1973.—380 S.
- Fry F. J.* Use of intense ultrasound in neurological research.—Am. J. Phys. Med., 1958, vol. 37, № 3, p. 143—147.
- Fry F. J.* Precision high intensity focusing ultrasonic machines for surgery.—Am. J. Phys. Med., 1958, vol. 37, N 3, p. 152—156.
- Hellmann L. M., Duffus G. M., Donald J.* Safety of diagnostic ultrasound in obstetrics.—Lancet, 1970, vol. 1, N 7637, p. 1133—1134.
- Higginbottom J., Slater J., Porter G.* Estimation of fetal weight from ultrasonic measurement of trunk circumference.—Brit. J. Obstet. Gynaec., 1975, vol. 82, N 9, p. 698—702.
- Hill C. R., Joshi G. P., Revell S. H.* A search for chromosome damage following exposure of Chinese hamster cells to high intensity, pulsed ultrasound.—Brit. J. Radiol., 1972, vol. 45, N 533, p. 333—334.
- Johannigmann J., Zahn V., Thieme R., Klose R.* Der Einfluss des Ultraschalls auf die fetale Herzfrequenz und auf intrauterinen Druck.—Z. Geburtsh. Gynähekol., 1971, Bd 174, N 1, S. 14—21.
- Kobayashi M., Hellman L., Cromb E.* Atlas of ultrasonography in obstetrics and gynecology.—New York, 1972.
- Koranyi G., Falus M., Sobe M.* Follow-up examination of children exposed to ultrasound in utero.—Acta Paediatr. Acad. Sci. Hung., 1972, vol. 13, N 3, p. 231—238.
- Kotler M. N.* Echoradiography in congenital heart disease.—In: King D. L. (ed), Diagnostic-Ultrasound.—Saint-Louis: Mosby Company, 1974, p. 129—140.
- Kratochwil A.* Ultraschall-diagnostik in Geburtshilfe und Gynäkologie.—Stuttgart: G. Thieme Verl., 1968.—206 S.
- Kratochwil A., Evers R.* Möglichkeiten und Grenzen der Ultraschalldiagnostik.—Geburtsh. Frauenheilk., 1974, Bd 34, N 3, S. 210—213.
- Levi S.* Diagnostic use of ultrasonics in abortion: a 250 cases study.—Int. J. Gynaec., Obstet, 1973, vol. 11, N 5, p. 195—200.
- Levi S., Smets P.* Intra-uterine fetal growth studied by ultrasonic biparietal measurements.—Acta Obstet. Gynec. Scand., 1973, vol. 52, N 3, p. 193—198.
- Lunt R. M., Chard T.* Reproducibility of measurement of fetal biparietal diameter by ultrasonic cephalometry.—J. Obstet. Gynaecol. Brit. Commonw., 1974, vol. 81, N 7, p. 682—685.
- Macintosh J. I., Davey D. A.* Chromosome aberrations induced by an ultrasonic fetal pulse detector.—Brit. med. J., 1970, vol. 4, N 5727, p. 92—93.
- O'Brien W. D., Christman S. L., Yarrow S.* Ultrasonic biological effect exposure system.—In: Ultrasonics symposium. Proceedings I EEE Cat. 74, CHO 896 I. SU.—New York, 1974.
- Paul B. J., Lafratta C. W., Dawson A. R.* et al. Use of ultrasound in the treatment of pressure sores in patients with spinal cord injury.—Arch. Phys. Med. Rehabil., 1960, vol. 41, N 10, p. 438—440.
- Robinson H. P.* Sonar measurement of the fetal crown-rump length at a means of assessing maturity in the first trimester of pregnancy.—Brit. med. J., 1973, vol. 4, N 5908, p. 28—31.
- Robinson H. P.* Gestation sac volumes as determined by sonar in the first trimester of pregnancy.—Brit. J. Obstet. Gynaec., 1975, vol. 82, N 1, p. 100—107.
- Robinson H. P., Fleming J. E.* A critical evaluation of sonar crown-rump length measurements.—Brit. J. Obstet. Gynaec., 1975, vol. 82, N 9, p. 702—710.
- Rose J.* Fetal abnormalities diagnosable by ultrasound.—In: Sanders R. C.,

- James A. E. (ed). *Ultrasonography in obstetrics and gynecology*. Appleton-century-Crofts, New York: 1977, p. 153—171.
- Sabbagha R. E.* Biparietal diameter: an appraisal.— *Clin. Obstet. Gynec.*, 1977, vol. 20, N 2, p. 297—307.
- Schlensker K.-H.* *Atlas of ultrasonic diagnosis in obstetrics and gynecology*.— Stuttgart: G. Thieme, 1975.—158 p.
- Schlensker K.-H., Docker I.* Voraussage des kindlichen Geburtsgewichtes aufgrund der Ultraschall-Kephalometrie und Thorakometrie am Feten.— *Geburtsh. Frauenheilkd*, 1973, vol. 33, N 11, 859—867.
- Smyth M. G.* Animal toxicity studies with ultrasound at diagnostic power levels.— In: Grossman C. C. (ed.). *Diagnostic ultrasound*.— New York-London: Plenum Press, 1966, p. 296—299.
- Taylor K. J., Dyson M.* Toxicity studies on the interaction of ultrasound on embryonic and adult tissues.— In: *Proceedings of the second world congress on ultrasonic in medicine*.— Amsterdam-New York, 1974, p. 353—359.
- Taylor K. J., Dyson M.* Experimental insonation of animal tissues fetuses.— In: Sanders R. S., James A. E. (ed) *Ultrasonography in obstetrics and gynecology*.— New York: Appleton-century-Crofts, 1977, p. 29—38.
- Umbach W., Key M.* Untersuchungen mit Ultraschall zur Diagnose und Verlaufskontrolle des Kindlichen hydrozephalus.— *Dtsch. med. Wschr.*, 1965, Bd 90, N 30, S. 1313—1315.
- Watmough D., Grippin D., Mallard J. R.* A critical assessment of ultrasonic fetal cephalometry.— *Brit. J. Radiol.*, 1974, v. 47, N 553, p. 24—33.
- Watts P. L., Hall A. J., Fleming J. E. E.* Ultrasound and chromosome damage.— *Brit. J. Radiol.*, 1972, vol. 45, N 533, p. 335—339.
- Zemlyn S.* Comparison of pelvic Ultrasonography and pneumography for ovarian size.— *J. Clin. Ultrasound*, 1974, vol. 2, N 5, p. 331—334.
- Ziskin M. C.* Physical effects.— In: *Diagnostic uses of ultrasound*.— New York: Grune and Stratton I., 1975, p. 26—29.

*Perstantinov L. S., Demidov V. N. Ultrasound diagnosis in obstetrics: Atlas/AMS USSR.— M.: Meditsina, 1982, 336 pp., ill.*

The present atlas is devoted to ultrasonic echography, one of the most rapidly developing diagnostic methods.

It contains basic information on the physics of ultrasound, means of obtaining of the latter and ultrasonic equipment. The effects of ultrasound on various biologic structures and the organism of the developing fetus are discussed.

Much attention is devoted to echographic anatomy of the pelvis, as well as malformations and abnormal position of female genital organs. Possible applications of the method are discussed in great detail, with respect to diagnosing complications that may develop in early pregnancy. Echographic criteria for the diagnosis of multiple pregnancy and intrauterine fetal death are presented. Ultrasonic placentography, visualisation of various fetal organs and the diagnosis of their abnormal development are discussed at length. The value of the method for determining the dates of pregnancy, estimating fetal weight and diagnosing fetal growth retardation is pointed out.

The concluding section of the atlas offers echographic criteria for the differentiation of a variety of female genital neoplasms. The possibility of echographic diagnosis of some internal disorders, affecting the liver, the gall bladder, the spleen, the kidneys, the adrenals, the pancreas and the thyroid is also discussed.

# Оглавление

<i>Предисловие</i> . . . . .	3
<i>Глава I.</i> Природа ультразвука, способы его получения, ультразвуковая аппаратура Ю. А. Кондратьев, В. Н. Демидов. . . . .	5
<i>Глава II.</i> Физическое и биологическое действие ультразвука . . . . .	21
Физико-химическое действие ультразвука . . . . .	21
Применение ультразвука в медицине и его влияние на биологические объекты . . . . .	22
<i>Глава III.</i> Эхографическое исследование органов малого таза . . . . .	28
Нормальная эхографическая анатомия малого таза у женщин . . . . .	28
Визуализация внутриматочных контрацептивов при исследовании ультразвуком . . . . .	31
Диагностика аномалий расположения матки и пороков ее развития . . . . .	33
<i>Глава IV.</i> Эхография в I триместре беременности . . . . .	50
Эхографическая характеристика нормально развивающейся беременности . . . . .	55
Ультразвуковая биометрия в I триместре беременности . . . . .	52
Значение эхографии в диагностике осложнений в I триместре беременности . . . . .	55
<i>Глава V.</i> Ультразвуковое исследование плода и фетометрия во II и III триместрах беременности . . . . .	93
Определение отдельных частей тела плода . . . . .	93
Фетометрия во II и III триместрах беременности и ее клиническое значение . . . . .	90
<i>Глава VI.</i> Диагностика многоплодной беременности некоторых патологических состояний во II и III триместрах беременности . . . . .	121
Диагностика многоплодной беременности . . . . .	121
Установление объема околоплодных вод . . . . .	122
Эхографическое определение состояния рубца на матке . . . . .	123
Диагностика внутриутробной гибели плода . . . . .	245
	333

<i>Глава VII. Ультразвуковая плацентография . . . . .</i>	<i>137</i>
<i>Глава VIII. Значение эхографии в определении состояния внутренних органов, диагностике заболеваний и пороков плода . . . . .</i>	<i>160</i>
<i>Ультразвуковое изображение внутренних органов плода и их размеры в различные сроки беременности . . . . .</i>	<i>160</i>
<i>Диагностика врожденных заболеваний и пороков развития плода . . . . .</i>	<i>167</i>
<i>Глава IX. Диагностика новообразований женских половых органов при беременности . . . . .</i>	<i>215</i>
<i>Глава X. Сканирование в реальном масштабе времени . . . . .</i>	<i>233</i>
<i>Глава XI. Ультразвуковая диагностика заболеваний внутренних органов . . . . .</i>	<i>261</i>
<i>Список литературы . . . . .</i>	<i>328</i>

akusher-lib.ru