

Норман Ч. Смит, Э. Пэт М. Смит

# УЛЬТРАЗВУКОВАЯ ДИАГНОСТИКА

в акушерстве  
и гинекологии  
понятным языком

Под редакцией А.И. Гуса

практическая медицина

# Obstetric and Gynaecological Ultrasound Made Easy

**Norman C. Smith** MD FRCOG

Consultant Obstetrician and Honorary Senior Lecturer  
Obstetric Ultrasound and Fetal Assessment Unit  
Aberdeen Maternity Hospital  
Aberdeen, UK

**A. Pat M. Smith** MD DRCOG PGCert Med Ed

Associate Specialist and Honorary Lecturer  
Obstetric Ultrasound and Fetal Assessment Unit  
Aberdeen Maternity Hospital  
Aberdeen, UK

Second Edition

**CHURCHILL  
LIVINGSTONE**



Edinburgh London New York Oxford Philadelphia St Louis Sydney Toronto 2006

# Ультразвуковая диагностика в акушерстве и гинекологии

**ПОНЯТНЫМ ЯЗЫКОМ**

**Норман Ч. Смит  
Э. Пэт М. Смит**

Перевод с английского под ред. А. И. Гуса

практическая медицина

Москва © 2014

УДК 618  
ББК 57.1  
С50

Научный редактор перевода  
**А. И. Гус**, д-р мед. наук, профессор

Перевод на русский язык выполнен издательством  
практическая медицина

**Смит Н. Ч., Смит Э. П. М.**

С50 Ультразвуковая диагностика в акушерстве и гинекологии  
понятым языком / Пер. с англ. под ред. А. И. Гуса. – М.: Практи-  
ческая медицина, 2014. – 304 с.: ил.

ISBN 978-5-98811-251-8

УДК 618  
ББК 57.1

Включение рекламного модуля на заднюю сторону обложки данной книги не является гарантией качества или продвижением данного продукта либо услуг со стороны издательства «Практическая медицина» и Elsevier Ltd. Это также относится к любым утверждениям и заявлениям со стороны рекламодателей данных продуктов и услуг.

**Все права защищены.** Не допускается воспроизведение или распространение в любой форме или любым способом (электронным или механическим, включая фотокопирование, видеозапись или любую систему хранения и поиска информации) без письменного разрешения издателя. Разрешение можно запросить непосредственно у Elsevier's Health Sciences Rights Department в Филадельфии, Пенсильвании, США: телефон: (+1) 215 239 3804; факс: (+1) 215 239 3805, e-mail: healthpermissions@elsevier.com или on-line на <http://www.elsevier.com>.

Данное издание печатается по контракту с издательством Elsevier Ltd.

(This edition of *Obstetric and Gynaecological Ultrasound Made Easy*, second edition, by Norman C. Smith & A. Pat M. Smith is published by arrangement with Elsevier Limited.)

ISBN 978-5-98811-251-8 (рус.)

ISBN 978-0-443-10055-0 (англ.)

© Elsevier Limited, 2006. Все права защищены.

© Перевод на русский язык, оформление.  
практическая медицина, 2014

Введение .....	8
Благодарности .....	9
Список сокращений .....	10
<b>Раздел 1. Акушерство .....</b>	<b>11</b>
1. Как научиться акушерскому сканированию .....	13
1.1. Аппарат и панель управления .....	14
1.2.Arteфакты на изображении .....	22
1.3.Эргономика .....	24
1.4.Программа подготовки .....	25
1.5.Регистрация своих практических случаев .....	27
1.6.Оформление заключения .....	29
2. Ранний срок беременности .....	31
2.1.Развивающаяся беременность .....	32
2.2.Неразвивающаяся беременность .....	38
2.3.Эктопическая беременность .....	48
2.4.Многоплодная беременность .....	53
2.5.Пузырный занос .....	58
2.6.Толщина воротникового пространства .....	62
2.7.Аномалии развития плода .....	66
2.8.Сопутствующие находки .....	74
3. Детальное сканирование частей тела плода .....	83
3.1.Головка .....	85
3.2.Позвоночник .....	98
3.3.Грудная клетка .....	106
3.4.Передняя брюшная стенка и брюшная полость .....	117
3.5.Конечности .....	131
3.6.Маркеры, имеющие относительное диагностическое значение .....	135
4. Шейка матки, плацента и околоплодные воды ..	139
4.1.Шейка матки .....	140
4.2.Морфологическое строение плаценты .....	142

4.3.	Кровотечение при поздних сроках беременности.....	147
4.4.	Определение объема околоплодных вод .....	160
5.	Оценка развития и состояния плода .....	167
5.1.	Показания .....	168
5.2.	Нормальное развитие.....	169
5.3.	Ультразвуковая оценка развития плода .....	170
5.4.	Биометрические параметры и клиническая интерпретация.....	174
5.5.	Макросомия .....	177
5.6.	Задержка роста плода .....	178
5.7.	Допплеровское исследование .....	182
5.8.	Биофизический профиль.....	192
5.9.	Многоплодная беременность .....	195
6.	Инвазивные процедуры.....	201
6.1.	Методика .....	202
6.2.	Амниоцентез .....	205
6.3.	Биопсия хориона .....	213
6.4.	Забор образца крови у плода (кордоцентез).....	218
6.5.	Внутрисердечная инъекция (кардиоцентез).....	220
6.6.	Другие процедуры.....	223
<b>Раздел 2.</b>	<b>Гинекология .....</b>	<b>225</b>

7.	Методика гинекологического сканирования.....	227
7.1.	Подготовка пациентки и персонала .....	228
7.2.	Трансабдоминальное сканирование.....	231
7.3.	Трансвагинальное сканирование .....	235
7.4.	Оформление заключения.....	241
8.	Матка .....	243
8.1.	Физиологические изменения эндометрия в течение менструального цикла.....	244
8.2.	Ультразвуковая картина неизменной матки.....	246
8.3.	Ультразвуковая картина неизменного эндометрия.....	249
8.4.	Ультразвуковая картина патологии эндометрия .....	253
8.5.	Ультразвуковая картина патологии миометрия.....	258
8.6.	Внутриматочные контрацептивы .....	263
8.7.	Шейка матки.....	265

9.	Яичники .....	267
9.1.	Физиологические изменения в яичнике .....	268
9.2.	Ультразвуковая картина неизмененных яичников.....	271
9.3.	Функциональные кисты .....	273
9.4.	Поликистозные яичники .....	275
9.5.	Ультразвуковая картина патологических изменений яичников — доброкачественная или злокачественная опухоль?.....	278
10.	Ультразвуковое исследование в диагностике и лечении бесплодия.....	289
10.1.	Исследование.....	290
10.2.	Вспомогательные репродуктивные технологии .....	293
	Дополнительная литература .....	295

Сегодня существует множество всеобъемлющих руководств по современной ультразвуковой диагностике в акушерстве и гинекологии, однако среди них очень мало простых и кратких пособий для начинающих. Книга «*Ультразвуковая диагностика в акушерстве и гинекологии понятным языком*» пригодится студентам медицинских вузов, рентгенологам, средним медицинским работникам и врачам. Данное пособие служит кратким карманным руководством, позволяющим быстро вспомнить основные знания. Научиться ультразвуковой визуализации можно только на основе практического опыта, который ничто не заменит. В руководстве приведены фотографии нормы и патологии, которые помогут интерпретировать картину, наблюдаемую в реальности. Начинающий специалист ультразвуковой диагностики для правильной интерпретации ультразвуковых изображений нуждается в помощи опытного наставника. Данное руководство написано с учетом нашего педагогического опыта. Некоторые данные мы почерпнули из последних публикаций, которые здесь рекомендованы в качестве дополнительной литературы. Каждый раздел завершает памятка, способствующая запоминанию самого главного. Эти памятки целесообразно просматривать накануне итогового экзамена.

Н. Ч. Смит  
Э. П. М. Смит



Выражаем благодарность всем сотрудникам нашего отделения, которые вдохновили нас написать эту книгу. Каждое второе мнение, которым они интересовались у нас, помогло сформулировать представленные идеи.

akusher-lib.ru

## Список сокращений

- АФП** — альфа-фетопrotein
- БПР** — бипариетальный размер
- ВМК** — внутриматочный контрацептив
- ДБ** — длина бедра
- ЗГТ** — заместительная гормональная терапия
- ЗРП** — задержка роста плода
- КАП** — кистозно-аденоматозный порок
- КТГ** — кардиотокография
- КТР** — копчико-теменной размер
- ЛГ** — лютеинизирующий гормон
- МРМ** — межполушарный размер мозжечка
- ОГ** — окружность головы
- ОЖ** — окружность живота
- СЗРП** — синдромом задержки роста плода
- СМЖ** — спинномозговая жидкость
- УЗИ** — ультразвуковое исследование
- ФСГ** — фолликулостимулирующий гормон
- ХГЧ** — хорионический гонадотропин человека

**РАЗДЕЛ 1**

# **АКУШЕРСТВО**

akusher-111.ru

A decorative graphic consisting of a horizontal line and a vertical line intersecting at a small circle in the center. The horizontal line extends to the right, and the vertical line extends downwards.

**Глава 1**

Как научиться  
акушерскому  
сканированию

akusherlib.ru

## Аппарат и панель управления

При первом взгляде на аппарат ультразвуковой диагностики вы обнаружите, что он состоит из монитора, датчика и панели с таинственными и удивительными элементами управления (рис. 1.1). Скоро вы будете готовы начать работу на нем, причем намного быстрее, чем вы думаете. Производители неуклонно повышают степень ориентированности приборов на пользователя. От вас не требуется глубокого понимания принципов физики ультразвука. Вам больше нужны практические знания о том, как аппарат формирует изображение и как с помощью элементов управления повысить качество изображения. Также необходимо знать основы, касающиеся различных датчиков и принципов передачи ультразвука.

### Частота и датчики

Звук — механическая продольная волна, имеющая определенную частоту и интенсивность. Скорость ( $v$ ) ультразвуковых волн постоянна (1540 м/с) и определяется произведением длины волны ( $\lambda$ ) на частоту ( $f$ ). Чем выше частота, тем, соответственно, меньше длина волны, поскольку скорость постоянна. Частота — это число колебаний (или циклов) в единицу времени (секунду). Единица частоты — Герц (Гц) (циклов в секунду). Нота *до* первой октавы имеет частоту 256 Гц, второй — 512 Гц. Ультразвук назван так потому, что его не слышит ухо человека. Частота такого звука превышает 20 000 Гц (20 кГц). Датчики ультразвуковых аппаратов имеют различную частоту — от 2 до 10 мегагерц (МГц). Чем выше частота датчика, тем меньше ширина луча и лучше разрешение, позволяющее отдельно отобразить на экране два рядом расположенных объекта. Однако ультразвук высокой частоты характеризуется слабой проникающей способностью. Следовательно, для визуализации

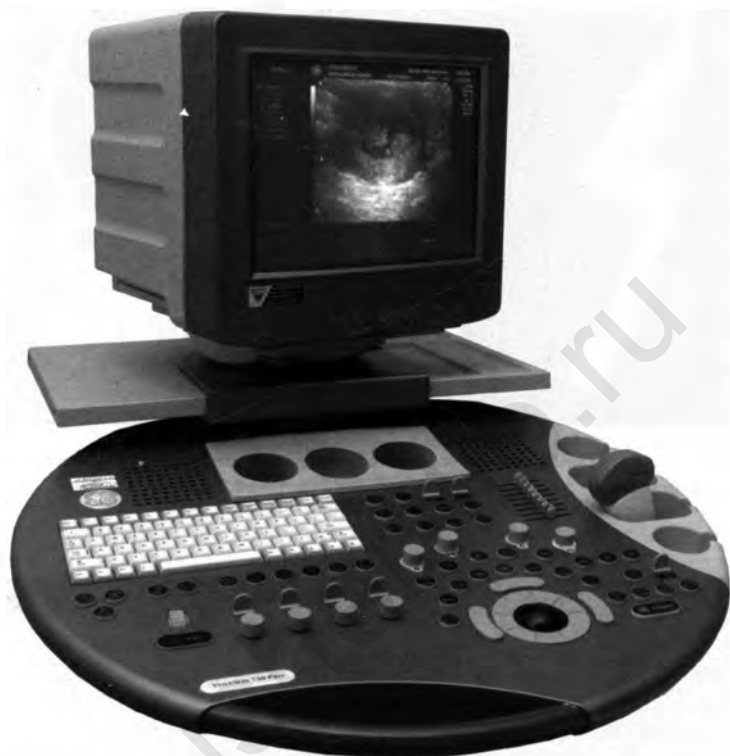

Рис. 1.1. Ультразвуковой аппарат с монитором, датчиком и панелью управления

рядом расположенных структур необходима более высокая частота, а для глубоко расположенных — более низкая. Для акушерского сканирования используют абдоминальные датчики с частотой от 3 до 5 МГц и трансвагинальные с частотой от 5 до 7,5 МГц. Датчики с более высокой частотой характеризуются лучшей разрешающей способностью при визуализации структур, расположенных близко к поверхности сканирования (рис. 1.2).




Рис. 1.2. Различные датчики (слева направо: трансвагинальный с изменяемой частотой от 5 до 7,5 МГц, конвексные с частотой 3,75 МГц и 5 МГц).

### Необходимо запомнить

1.  $\lambda = v/f$ .
2.  $f$  = число циклов в секунду (Гц).
3. Чем выше частота, тем меньше ширина луча, выше разрешающая способность и меньше глубина проникания ультразвука.
4. Датчики с более высокой частотой используют для сканирования более поверхностно расположенных структур.

### Принципы получения изображения

Существуют материалы, которые при надавливании на их поверхность воспроизводят электрический импульс. Такое явление называется *пьезоэлектрическим эффектом*. Если на подобный материал воздействует ток, наблюдается обратный эффект — происходит механическое расширение и сжатие. Ультразвуковой датчик для визуализации отраженных сигналов содержит одну или более пьезоэлектрических пластин. Датчик генерирует ультразвуковой импульс, который отражается от биологических структур, а отраженный сигнал затем принимается. Этот процесс повторяется во многих направлениях, позволяя формировать изображе-

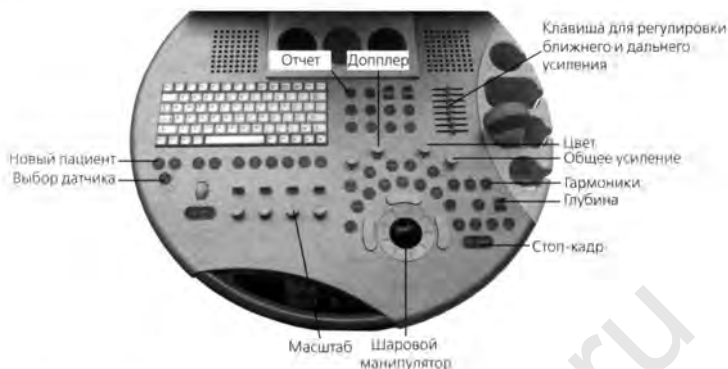


Рис. 1.3. Панель управления

ние объектов на экране. Современное оборудование позволяет получать изображения в *режиме реального времени*. В отличие от статической визуализации, в этом случае изображение получается мгновенно, что позволяет также выявить движение исследуемых объектов. Большинство современных датчиков имеют электронное, а не механическое устройство и работают на основе *матричной системы*, в которой элементы организованы линейно. Для того чтобы получить прямоугольное поле зрения, наборы элементов активируются последовательно. В акушерстве применяют конвексные датчики (рис. 1.2), дающие слегка расширяющееся поле зрения. Такими датчиками лучше манипулировать, проводя сканирование в нижних отделах живота на ранних сроках беременности. Трансвагинальные датчики работают по такому же принципу.

## Средства управления (рис. 1.3)

Для того чтобы получить на экране изображение максимального качества, необходимо проявить структурированный подход. Лучше, чтобы знакомый специалист по ультразвуковой диагностике кратко ознакомил вас с настройкой аппарата, а еще лучше, чтобы это сделал медицинский физик, который также может дать и теоретические пояснения. Не надо наугад крутить ручки или нажимать на клавиши, для того чтобы посмотреть, к чему это приведет.



### 1. Где расположена кнопка включения-выключения аппарата?

Часто эта кнопка расположена вне поля зрения на панели управления, иногда на боковой или задней поверхности прибора. После включения аппарат начинает шуметь, и спустя несколько секунд на экране появляется контур поля зрения.

### 2. Какой датчик следует использовать?

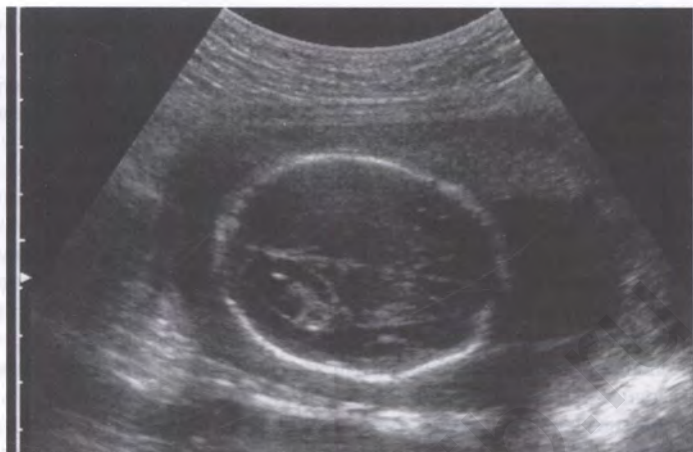Возможно, в вашем отделении функциональной диагностики в соответствии с рекомендациями производителей для удобства работы используют определенные предустановки, в том числе есть кнопка выбора датчика. Найдите ее. В противном случае, возможно, есть кнопка «Новый пациент». Если ее нажать, появится изображение, установленное по умолчанию. Другие настройки можно не изменять. В первую половину беременности датчики с частотой 5 МГц обеспечивают хорошее разрешение и достаточную глубину сканирования. В более поздние сроки, когда необходимы более широкая зона обзора и большая глубина сканирования, лучше использовать датчик с частотой 3,5 МГц. При выполнении сканирования на ранних сроках беременности необходимо знать, какая кнопка позволяет выбрать трансвагинальный датчик.

### 3. Надо ли мне настраивать яркость и контрастность изображения на мониторе?

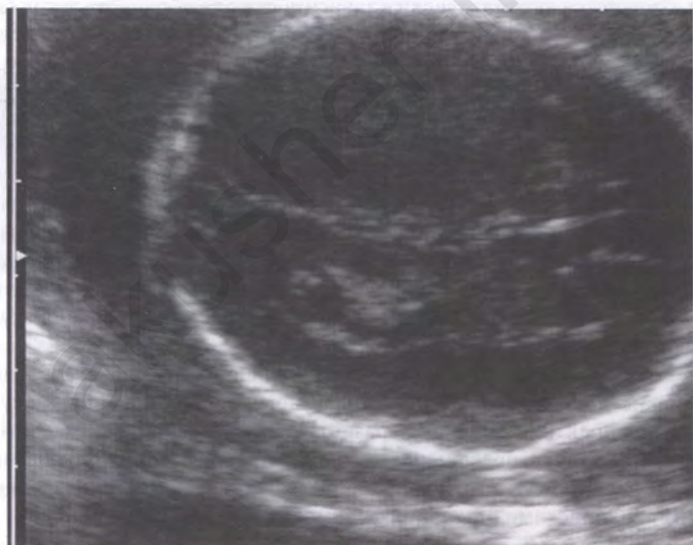Эти настройки не следует менять, если до вас ими никто не «баловался». Данные параметры не улучшат качество сканирования, поэтому во время исследования их не меняют. Параметр «яркость» изменяет фон экрана, а «контрастность» — степень белизны.

### 4. Глубина сканирования недостаточна для цели исследования.

Следует изменить настройку «глубина». Об этой настройке надо помнить, поскольку в зависимости от срока беременности и, соответственно, размера плода необходимо регулировать частоту ультразвука. Глубину сканирования лучше выбирать как можно меньше, поскольку в этом случае выше частота кадров и лучше качество изображения. Расширить область интереса на весь экран можно с помощью функции «масштаб». Современные аппараты способны сохранять качество изображения при масштабировании. Эта функция равнозначна использованию при фотографировании объектива с переменным фокусным расстоянием (рис. 1.4).



(A)



(B)

Рис. 1.4 (А, В). Влияние масштаба на фокусировку кисти сосудистого сплетения. Зона фокусировки отмечена маленькой стрелкой на изображениях слева

## 5. Качество изображения неважное. Что еще можно сделать, чтобы улучшить его?

Можно изменить параметр «усиление». В результате изменится чувствительность датчика к принимаемым отраженным сигналам. Чем выше усиление, тем больше эхосигналов формируют поле зрения, поэтому в случаях, когда избыточные жировые отложения ослабляют ультразвук, данный способ позволяет повысить качество изображения.

Может случиться так, что объекты, расположенные в глубине, видны слабо, а поверхностные — хорошо. В таких случаях можно компенсировать потерю акустической мощности на глубине путем *дифференциального усиления*. Обычно для коррекции ближнего и дальнего усиления на панели управления имеются клавиши или отдельные ручки.

Можно настроить *зону фокусировки* соответственно области интереса. Луч изменяют так, что оптимальное разрешение достигается на определенном расстоянии от датчика. Обычно эта настройка изменяется автоматически в зависимости от выбранного датчика. Расположение зоны фокусировки обозначено на экране сбоку (см. рис. 1.4), что позволяет определить, соответствует ли это положение зоне интереса.

При УЗИ тучной женщины можно использовать функцию тканевой гармоник. Эта функция имеется в современном оборудовании. Усилитель приемника настраивают на какую-либо опорную частоту, которая вдвое превышает излучаемую частоту. В результате устраняются слабые сигналы, например боковые лучи и артефакты, возникающие вследствие реверберации. Также исчезает многократное рассеяние. Эта функция приводит к снижению чувствительности и осевой разрешающей способности, поэтому для сканирования худых женщин она не подходит.

Есть и другие функции, однако дальнейшее усовершенствование изображения для базового ультразвукового сканирования в акушерской практике нецелесообразно. Избегайте повышения акустической мощности, поскольку это усиливает воздействие ультразвука на эмбрион (плод). Этот параметр уже установлен производителем или специалистами отделения функциональной диагностики.

## 6. Мне необходимо выполнить определенные измерения.

Найдите кнопку *freeze* («стоп-кадр»). В каждом аппарате имеются собственные опции, позволяющие устанавливать метки для измерения прямого отрезка или длины окружности. Производитель

оборудования по требованию пользователей может ввести в программное обеспечение акушерские таблицы, которые достаточно просто (особенно если кто-нибудь вам это покажет!) вывести на экран.

### 7. Что-нибудь еще?

Да, вам следует научиться *распечатывать* изображение и записывать *видео*. Хорошим средством выбрать наилучшее изображение служит кинопетля, которая перед захватом изображения воспроизводит несколько последних кадров. Все подозрительные патологические находки следует скопировать на жесткий диск, а предполагаемые патологические изменения плода следует записать на видео. Убедитесь, что также записаны фамилия пациентки и ее идентификационный номер. Наконец, удалите акустический гель с датчика и кабеля. Если вы уроните датчик на пол, будьте готовы заплатить £5000 за его замену. Заботьтесь об оборудовании, которое стоит как «Мерседес».

## Перечень основных элементов управления аппарата УЗИ

Выбор датчика  
Глубина  
Масштаб  
Усиление  
Зона фокусировки

Стоп-кадр  
Измерение  
Акушерские таблицы  
Печать, видео

Артефакт может появиться вследствие неполадок оборудования, влияния биологических тканей и несоблюдения методики сканирования.

### Оборудование

Понятно, что на старом оборудовании качество изображения будет хуже. Возможно, настройка усиления, дифференциального усиления и зоны фокусировки улучшат изображение. Необходимо регулярно проверять состояние оборудования, особенно правильность измерений.

### Влияние биологических тканей

Это определяется типом ткани (например, кость дает затемнение, чрезмерные жировые отложения передней брюшной полости ослабляют проходящие импульсы) либо границей раздела между тканями (например, усиление вследствие отсутствия затухания ультразвука при прохождении через жидкость, что приводит к усилению изображения дистальнее жидкостного образования). Другие виды известных артефактов — реверберация, зеркальное отражение, «хвост кометы», разделение изображения и толщина среза. Качество изображения можно повысить путем сканирования под разным углом и регулировки общего и дифференциального усиления.

При обследовании тучных женщин многие артефакты обусловлены затуханием ультразвуковых импульсов. В самых современных ультразвуковых аппаратах есть функция, которая называется «тканевая гармоника». Она позволяет сократить выраженность артефактов и улучшает боковую разрешающую способность при

сканировании структур, расположенных на большой глубине от датчика.

## Соблюдение методики сканирования

Если вам представилась удача выбрать датчик, вы можете ошибиться в своем выборе, в результате зона фокусировки или частота окажутся установленными для поверхностных объектов. При слишком высоком усилении на экране появится шум, при неправильных установках дифференциального усиления появятся полосы. Наконец, слишком сильное надавливание датчиком может привести к искажению изображения и, кроме этого, вызвать неприятные ощущения у пациентки.

## Безопасность

Ультразвук высокой мощности вызывает нагревание, кавитацию и движение пузырьков. За несколько десятилетий применения ультразвука с целью диагностики не доказано, что он обладает каким-либо неблагоприятным воздействием на развивающийся эмбрион. При внедрении новых методик всегда нужна бдительность. Вам следует знать, что импульсный доплер с максимальной мощностью и цветное картирование с небольшими цветовыми блоками имеют максимальный потенциал биологического воздействия. Поэтому при использовании импульсного или цветового доплеровского сканирования всегда необходимо следить за уровнем выходного сигнала и продолжительностью сканирования. В первом триместре беременности стандартное доплеровское исследование не рекомендуется. По мере развития плода и минерализации костей вероятность теплового воздействия повышается. Об этом следует помнить при исследовании головы и головного мозга.

Производители оборудования лишь относительно недавно стали указывать на экране показатели безопасности, облегчающие контроль за акустической мощностью. Это тепловой индекс (ТИ) и механический индекс (МИ). За этими показателями нужно следить и не допускать излишне высоких значений или продолжительного воздействия ультразвука на плод. Показатели ТИ должны быть не более 0,3; показатели МИ — не более 0,5. В первые 8 недель беременности следует следить за тепловым индексом мягких тканей (ТИМТ), а затем — за тепловым индексом кости (ТИК). (Дополнительная информация имеется на сайте [www.efsumb.org](http://www.efsumb.org).)

Физическая взаимосвязь между оператором и ультразвуковым прибором (эргономика) имеет большое значение. Если вы будете соблюдать хорошую осанку и удобное положение, риск травматизации вследствие хронических напряжений значительно снизится. Стул и кушетка для сканирования должны регулироваться по высоте. Производители усовершенствовали оборудование. Лучше всего, чтобы ноги находились на подставке под панелью управления, которая должна располагаться так, чтобы до нее можно было дотянуться, не разгибая ног. Суставы должны находиться в как можно более расслабленном состоянии. Это значит, что надо избегать чрезмерного разгибания или сгибания. Спина должна быть прямой. В нашем отделении врачи сидят слева от пациентки и выполняют манипуляции правой рукой, при этом оператор и женщина видят один и тот же монитор. Есть и другие правила, однако самое важное — удобно сидеть (рис. 1.5).



**Рис. 1.5.** Удобное положение специалиста во время сканирования

Для того чтобы овладеть основными навыками ультразвукового сканирования, надо уметь мысленно представлять двумерное изображение как трехмерную структуру и развивать зрительно-моторную координацию. Некоторые считают, что это невозможно, и прекращают обучение. Со временем специалист приобретает навыки различных уровней (блок 1.1), что зависит от характера УЗИ и контингента обследуемых пациентов. Для того чтобы не допустить грубых ошибок, необходим контроль. Одни люди обучаются быстрее, другие медленнее. Ваш наставник должен сам решить, когда вы можете самостоятельно давать заключения. План обучения должен быть следующим.

### Первый уровень

Еженедельно в течение минимум 2 месяцев необходимо выполнять по 30 часов сканирования под контролем наставника. За это время вы должны научиться:

- 1) подтверждать маточную беременность;
- 2) подтверждать, что эмбрион жизнеспособен;
- 3) определять количество эмбрионов;
- 4) определять размеры эмбриона, устанавливать срок беременности, оценивать его развитие;
- 5) определять предлежание;
- 6) оценивать объем околоплодных вод;
- 7) определять локализацию плаценты;
- 8) определять патологические изменения, связанные с вышеперечисленными показателями, и обращаться за консультацией к высококвалифицированному специалисту.



## Второй уровень

По мере накопления опыта ультразвуковой диагностики ваша компетенция будет расти. После того, как вы выполнили 100 ультразвуковых исследований (или 300 часов), вы должны уметь:

- 1) выявлять и дифференцировать осложнения на ранних сроках беременности;
- 2) выявлять и дифференцировать патологические состояния плода;
- 3) оценивать задержку роста плода (ЗРП);
- 4) точно определять локализацию плаценты;
- 5) контролировать и обучать.

## Третий уровень

Акушеры, специализирующиеся в области пренатальной диагностики, должны пройти подготовку в течение 3 лет по программе, одобренной Королевским колледжем акушеров-гинекологов. По окончании обучения специалисты должны уметь:

- 1) принимать пациентов по направлениям региональных медицинских учреждений в сложных случаях;
- 2) выполнять вмешательства на плоде;
- 3) проводить подготовку специалистов регионального звена;
- 4) участвовать в научных исследованиях и разработках.

### Блок 1.1. Продолжительность подготовки в зависимости от уровня квалификации

1-й уровень —	30 часов
2-й уровень —	300 часов
3-й уровень —	3 года

## Регистрация своих практических случаев

Помимо учета времени, проведенного за сканированием, целесообразно регистрировать наблюдаемые случаи (блок 1.2). Это необходимо для оценки степени накопленного опыта. УЗИ выполняют по многим показаниям, которые условно можно разделить на следующие группы.

### 1. Беременность ранних сроков.

Необходимо указать число наблюдений развивающейся беременности (10), неразвивающейся (10), а также другие — многоплодие (3), эктопическая беременность (1), внутриматочный контрацептив (ВМК) (1), лейомиома (1), киста яичника (1). Числа, указанные в скобках, — это минимальное количество наблюдений, необходимое для приобретения компетенции 1-го уровня. Минимум 5 исследований должно быть выполнено трансвагинальным доступом.

### 2. Подробное сканирование отдельных участков тела плода.

Исследовав 30 пациенток, вы должны уметь отличить норму от патологии. В случае сомнения всегда консультируйтесь у опытного специалиста.

### 3. Исследование на поздних сроках беременности.

Для приобретения компетентности 1-го уровня необходимо обследовать минимум 20 женщин на поздних сроках беременности. При этом приобретают навыки измерения плода, определения предлежания, оценки объема околоплодных вод и определения локализации плаценты.

Эти три категории должны быть отражены в вашем журнале. В блоке 1.2 приведен пример ведения такого журнала.

### Блок 1.2. Пример оформления журнала

№ п/п	Идентификационный номер пациентки	Группа сканирования (РСБ, ДС, ПСБ)	Комментарий	Подпись руководителя
1	656453	РСБ	Развивающаяся	
2	998976	РСБ	Анэмбриония (ТВ)	
3	556566	ДС	Норма	
4	556455	ДС	Киста сосудистого сплетения	
5	233342	ПСБ	Нормальное развитие плода	
6	888909	ПСБ	Ягодичное предлежание	

**Примечание:** РСБ — ранний срок беременности; ДС — детальное сканирование отдельных частей тела плода; ПСБ — поздний срок беременности; ТВ — трансвагинально.

Структура вашего заключения должна быть типовой и соответствовать показаниям к сканированию в каждом конкретном случае. В последующих главах на это обращается внимание.

### Терминология для описания результатов сканирования

Специалист должен владеть различными терминами, необходимыми для описания ультразвуковой картины. Это касается эхогенности исследуемых образований, которые могут быть различными — от анэхогенных (без внутренних отраженных сигналов) до гомогенных (блок 1.3).

#### Блок 1.3. Термины, применяемые для описания ультразвуковой картины

Эхонегативный	
Пониженной эхогенности	В образовании не имеется отраженных сигналов
Анэхогенный	
Низкой эхогенности	
Эхогенный	Немного отраженных сигналов
Гипоэхогенный	
Повышенной эхогенности	
Эхогенный	Большое количество отраженных сигналов
Гиперэхогенный	
СOLIDный	Однородные низкоуровневые отраженные сигналы
Гомогенный	

## Плоскости сканирования

Срединная плоскость — это вертикальная плоскость, ориентированная в переднезаднем направлении, проходящая через среднюю линию тела. Эта плоскость и параллельные ей называются *сагиттальными*, или *продольными*. Под прямым углом к ней расположена *фронтальная* плоскость. Эти названия происходят от стреловидного (сагиттального) и венечного швов черепа. Горизонтальное сечение обычно называют поперечной плоскостью (рис. 1.6).

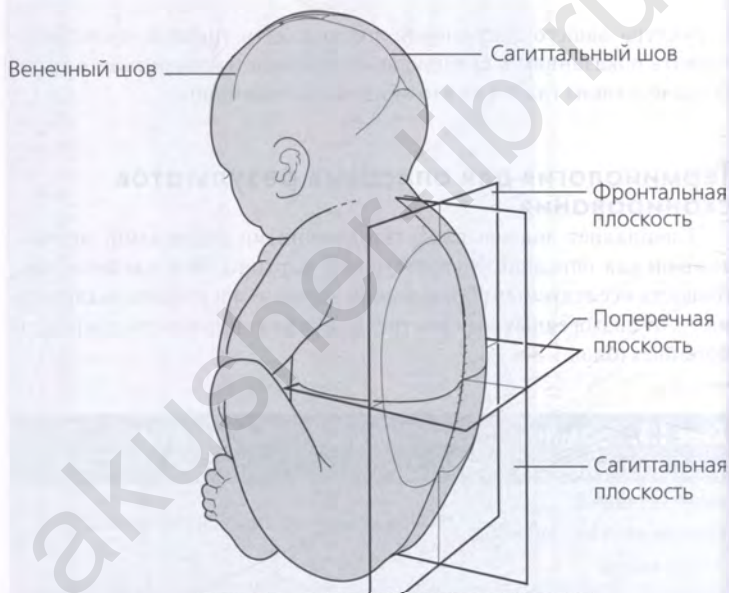


Рис. 1.6. Плоскости сканирования

## Глава 2

# Ранний срок беременности

акusherlib.ru

Цель УЗИ на ранних сроках беременности — определить, что беременность развивается, установить срок беременности и количество эмбрионов. Кроме того, следует исследовать яичники и исключить их клинически значимую патологию. Доказано, что в первом триместре беременности наиболее точным показателем срока беременности служит копчико-теменной размер (КТР). Это обусловлено тем, что в первом триместре данный показатель варьирует незначительно, в этот период происходит максимальное относительное увеличение размера эмбриона за неделю. Размеры легче запомнить, зная следующую закономерность:

КТР = 10 мм = в среднем 7 недель;

КТР = 30 мм = в среднем 9 недель и 5 дней;

КТР = 60 мм = в среднем 12 недель и 3 дня.

Величина КТР заметно увеличивается за короткий промежуток времени (рис. 2.1–2.3).

1. Перед тем как приступать к сканированию, *рассчитывают срок беременности* по дате последней менструации, что позволяет сориентироваться в отношении ожидаемой ультразвуковой картины. Под рукой всегда должен быть круговой калькулятор срока беременности. Срок беременности всегда определяют по количеству полных недель, прошедших от первого дня последней менструации. При нормальной 28-дневной продолжительности менструального цикла овуляция наступает на 14-й день, и вскоре после этого происходит оплодотворение. Следовательно, эмбриональный возраст будет примерно на 2 недели меньше менструального (акушерского). В ближайшее время после отмены противозачаточных таблеток менструальный цикл может удлиниться, а овуляция может наступить позже, в результате истинный срок беременности будет меньше ожидаемого.

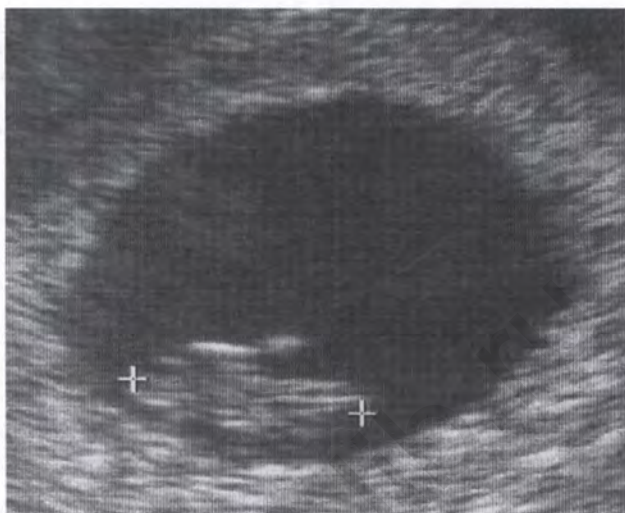


Рис. 2.1. КТР 14 мм — 7 нед. 4 дня

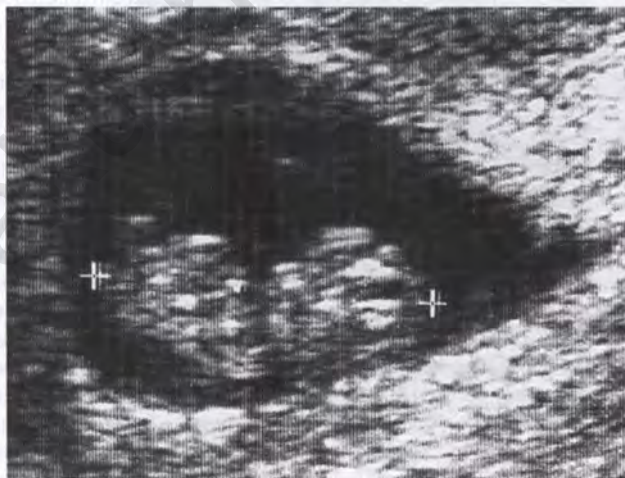


Рис. 2.2. КТР 24 мм — 8 нед. 6 дней



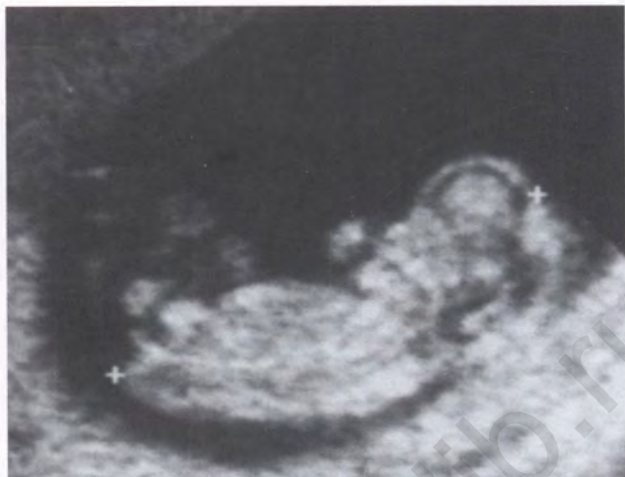

Рис. 2.3. КТР 40 мм — 10 нед. 5 дней

2. Сканирование проводят при наполненном мочевом пузыре, что облегчает *идентификацию матки*, особенно в первые 10 недель, когда она еще не выступает за пределы малого таза. Если мочевой пузырь пустой, то проводится трансвагинальное сканирование. У тучных пациенток визуализировать матку сложно. Это же можно сказать и при отклоненной кзади матке. Если при трансабдоминальном сканировании полость матки не определяется, то при трансвагинальном ее можно визуализировать всегда.
3. В полости матки определяют плодное яйцо с эмбрионом и его сердечной деятельностью. Жизнедеятельность эмбриона подтверждается наличием *сердцебиения*. При трансвагинальном сканировании плодное яйцо (рис. 2.4) начинает определяться с 4,5 недель. В этот срок беременности плодное яйцо имеет диаметр 2–4 мм. Сердцебиение начинает определяться с 5 недель, когда длина эмбриона составляет 2–4 мм. Следует отметить, что в 10 % случаев развивающейся беременности сердцебиение в это время еще не определяется. Желточный мешок округлой формы (рис. 2.5) выявляют на 5-й неделе в виде тонкостенного округлого образования диаметром 4–5 мм. Эти данные не имеют прогностического значения, но подтверждают, что беременность — маточная. При трансабдоминальном сканировании указанные сроки сдвигаются на 1 неделю вперед.

Рис. 2.4. Плодное яйцо в полости матки, срок 4 нед. 6 дней, размеры 12 × 11 мм

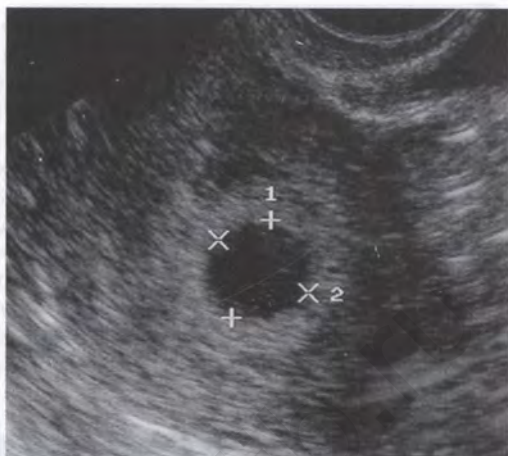
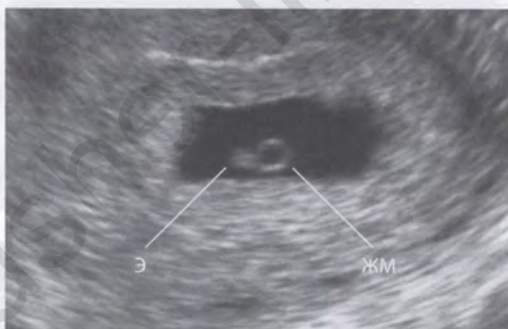


Рис. 2.5. Желточный мешок (ЖМ) и эмбрион (Э), срок 5 нед. 3 дня



4. Тщательно сканируют всю полость матки от верхушки до дна и слева направо. При этом убеждаются, что имеется один эмбрион, а плодное яйцо имеет ровные контуры. Если проигнорировать этот этап, можно пропустить *многоплодную беременность*. На этом этапе следует осмотреть стенку матки и исключить лейомиому, другую патологию матки. Также осматривают *яичники*, исключая наличие в них образований.
5. Перемещая датчик, получают изображение эмбриона максимально возможной длины, включают «стоп-кадр» и измеряют длину от головного конца эмбриона до копчика. Этот показатель называется *копчико-теменной размер*. Повторяют измерения до тех пор, пока они не будут совпадать друг с другом.

Трехкратного измерения обычно достаточно. Программное обеспечение ультразвуковых аппаратов, как правило, позволяет автоматически конвертировать эти показатели в срок беременности. Будьте внимательны, не включайте в измерение желточный мешок, который на ранних сроках беременности можно спутать с головой эмбриона. В последующем в первом триместре беременности этот показатель не отличается высокой точностью, поскольку эмбрион несколько сгибается (рис. 2.6 А, В).

6. Наконец, сравнивают срок беременности, полученный исходя из КТР, со сроком, рассчитанным по дате последней менструации. Величина КТР позволяет определить срок беременности с точностью  $\pm 4$  дня, поэтому не следует изменять *дату ожидаемых родов*, если различие между рассчитанными показателями не превышает 1 неделю.

### Протокол

Рассчитать срок беременности по дате последней менструации

Визуализировать матку и плодное яйцо

Определить сердцебиение и подтвердить жизнедеятельность эмбриона

Исключить многоплодную беременность

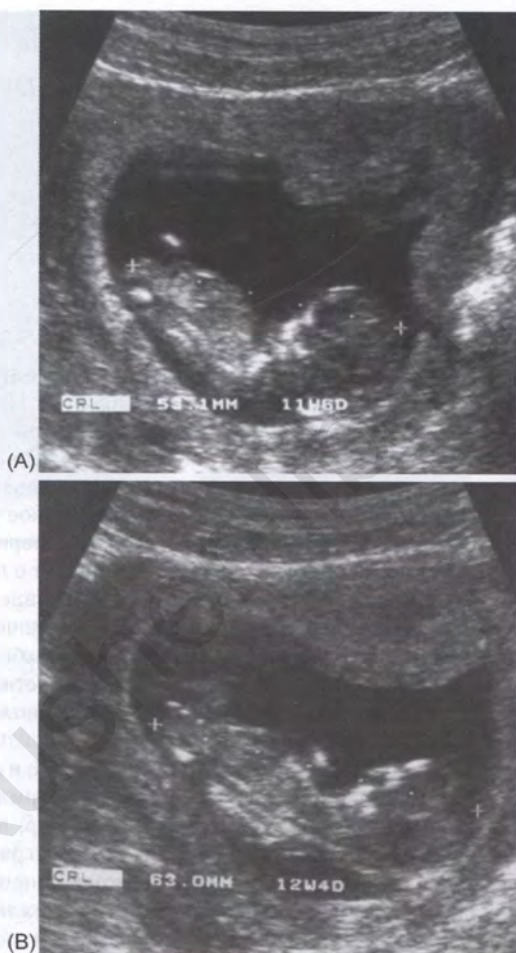Обследовать область придатков

Измерить КТР

Подтвердить предполагаемую дату родов

### Необходимо запомнить

	Минимальные сроки ультразвуковой диагностики беременности	
	Трансвагинальное сканирование	Трансбdomинальное сканирование
Плодное яйцо внутри матки (2–4 мм)	4,5 нед.	5,5 нед.
Сердцебиение, КТР 2–4 мм	5 нед.	6 нед.
Желточный мешок (10 мм)	5 нед.	6 нед.



**Рис. 2.6 (А, В). Клиническое наблюдение**

Приведенные на фото измерения КТР выполнены у одного и того же эмбриона. Срок беременности, рассчитанный по дате последней менструации, составил 12 нед. и 5 дней. Более точное измерение соответствует этому сроку. Необходимо определять наибольшую длину эмбриона, не находящегося в положении чрезмерного сгибания.

## Неразвивающаяся беременность

Если сердечная деятельность эмбриона не определяется, значит, он не живой и беременность не развивается. При этом у женщины может отсутствовать какая-либо клиническая симптоматика, возможны коричневатые мажущие выделения из половых путей или выраженное кровотечение. Если при исследовании отсутствует не только сердцебиение, но и сам эмбрион, такое состояние называют *анэмбрионией*. Если эмбрион можно измерить, но при этом отсутствует сердечная деятельность, то говорят о *неразвивающейся беременности*, или *выкидыше*. Оба этих явления связаны с ранней гибелью эмбриона. Тем не менее, прежде чем давать заключение о неразвивающейся беременности, во избежание искусственного прерывания развивающейся беременности, следует соблюсти определенные меры предосторожности и выполнить строгие рекомендации.

Сканирование следует выполнять строго в соответствии с методикой. По окончании исследования оформляют стандартизированное заключение (блок 2.1). До тех пор, пока обучаемый не достигнет необходимой компетентности, его работу должен контролировать наставник, но даже по окончании обучения подобные случаи следует обсуждать с опытным специалистом. Специалист ультразвуковой диагностики должен изучить клинический анамнез и с учетом его сообщить женщине результаты УЗИ. В случае неразвивающейся беременности женщине необходимо разъяснить непонятные ей вопросы и оказать и эмоциональную поддержку.

1. Перед тем как приступить к сканированию, выясняют *клинический анамнез*. Кровотечение в ранние сроки беременности свидетельствует об *угрожающем* выкидыше, кроме случаев, когда кровотечение наблюдается из какого-либо локального

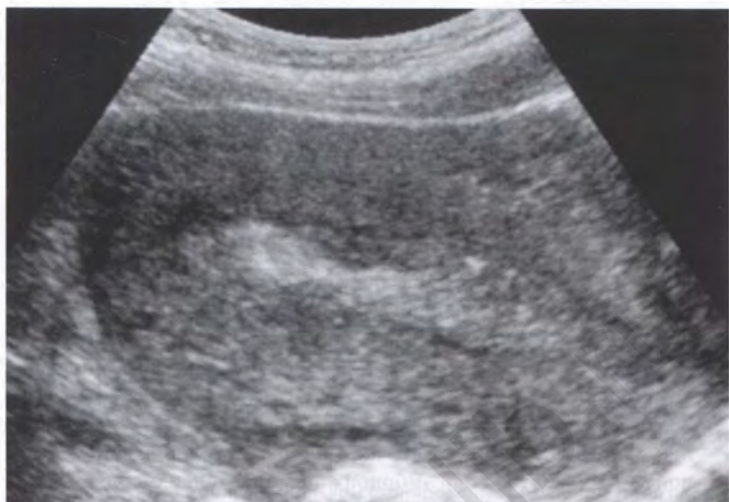
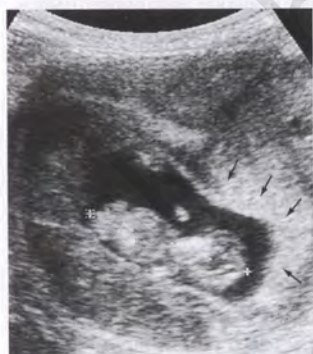
Рис. 2.7. Гиперэхогенная ткань в полости матки соответствует картине неполного выкидыша

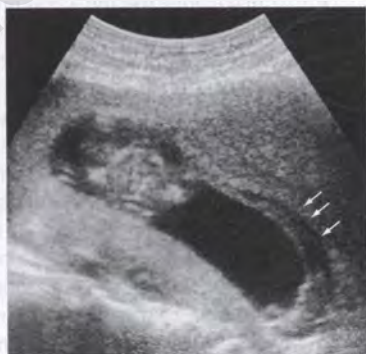источника, например полипа шейки матки. Болевые ощущения могут быть обусловлены сокращениями матки, изгоняющими сгусток крови или плодное яйцо. Если цервикальный канал расширен, то выкидыш *неизбежен*. Если хориальная ткань выделилась и выкидыш произошел, последний может быть неполным или полным. Наличие в полости матки высокоэхогенных участков неправильной формы свидетельствует о *неполном* выкидыше (рис. 2.7). Часто такую картину трудно дифференцировать со свертками крови. Если в полости матки фрагменты плодного яйца отсутствуют и полость матки сомкнута в виде четкого срединного эхо, тогда говорят о *полном* выкидыше.

2. В случае, если визуализировать эмбрион или определить сердцебиение трансабдоминально невозможно, выполняют трансвагинальное сканирование (гл. 7). Это устраняет помехи, обусловленные ретроверсией матки и тучностью женщины, что дает возможность быстрее обнаружить признаки жизнедеятельности эмбриона. Если у женщины переполнен мочевой пузырь, она будет чувствовать себя более комфортно после его частичного опорожнения. Небольшое количество мочи в пузыре облегчает ориентацию.

3. Выявляют *плодное яйцо*. Отмечают правильность контуров, убеждаются, что плодное яйцо одно. Контур плодного яйца могут быть неровными, оно может выглядеть спавшимся, можно выявить признаки гематомы (рис. 2.8). В полости матки можно обнаружить более одного плодного яйца, поэтому ее следует сканировать по всей ширине. Измеряют размеры плодного яйца в трех плоскостях и вычисляют среднее. Если средний внутренний диаметр плодного яйца более 20 мм и в нем отсутствует эмбрион или желточный мешок, то это весьма характерно для анэмбрионии (рис. 2.9). В таком случае для подтверждения полученных результатов лучше всего посоветоваться с опытным специалистом. Окончательные выводы рекомендуется делать после повторного сканирования спустя 7 дней, если клиническая ситуация не требует другого подхода.
4. Проверяют *содержимое* плодного яйца и убеждаются в наличии или отсутствии желточного мешка, эмбриона и сердечной деятельности. Если эмбрион определяется, измеряют КТР. Если при длине эмбриона более 6 мм признаков сердечной деятельности не выявляется, то можно думать о неразвивающейся беременности (рис. 2.10). Для подтверждения этих результатов назначают повторное сканирование через 7 дней, если клиническая ситуация не требует другого подхода.

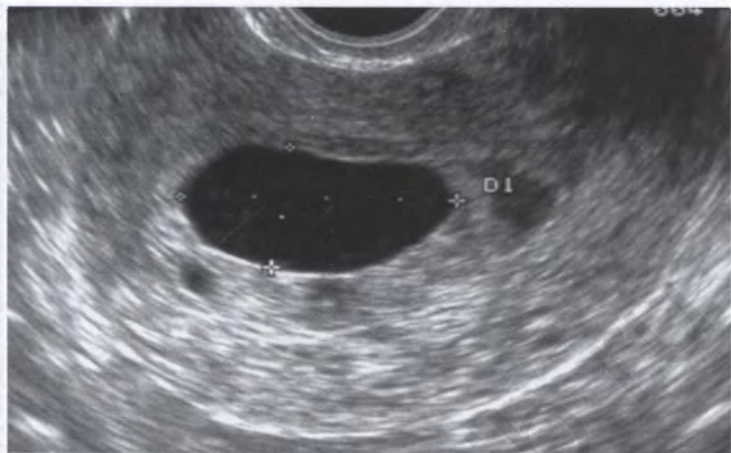

(А)



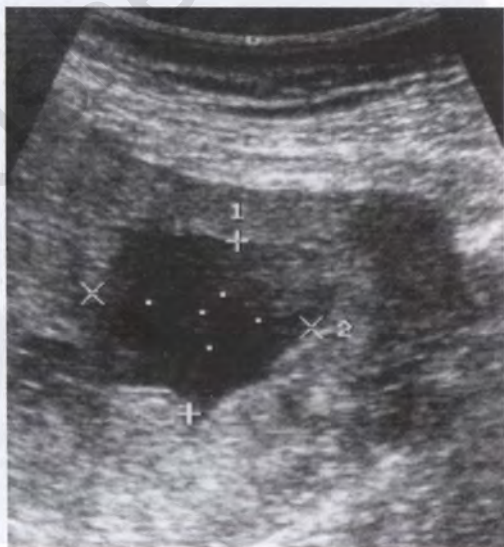(В)

**Рис. 2.8.** Два примера ретроамниотической или субхориальной гематомы. Обе гематомы начинаются от края ворсинчатого хориона (см. рис. 4.3 в разделе «Эмбриология»). (А) Гематома имеет гиперэхогенный вид, что указывает на наличие свертка. (В) Гематома имеет эхонегативный вид

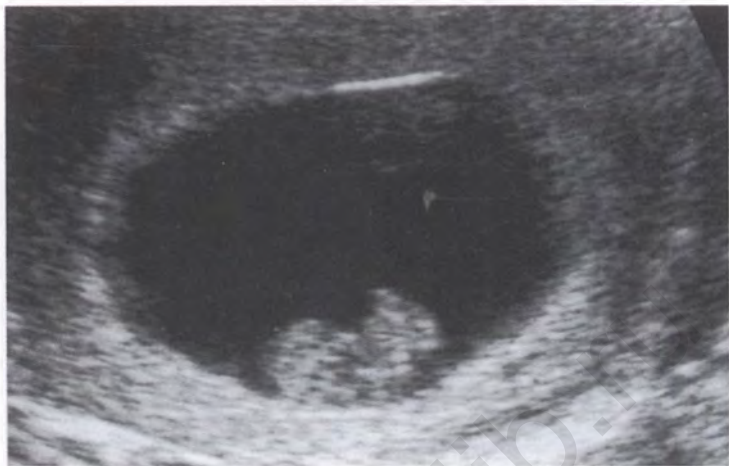

**Рис. 2.9. (А)** При трансвагинальном сканировании выявлено пустое плодное яйцо размерами  $37 \times 18 \times 25$  мм, что весьма характерно для анэмбрионии

**Рис. 2.9. (В)** Коллапсирующее плодное яйцо размерами  $25 \times 27 \times 28$  мм при анэмбрионии







**Рис. 2.10.** КТР 15 мм — 7 недель 5 дней. Плод находится в нижней части плодного яйца. Сердцебиение не выявлено. Данные результаты наблюдались при «замершей беременности» на сроке беременности 12 недель. Также у женщины наблюдались мажущие кровянистые выделения в течение 5 дней

5. Проводят *дифференциальную диагностику*. При наличии плодного яйца без эмбриона или без сердцебиения можно думать либо о малом сроке развивающейся беременности, либо об анэмбрионии, либо об эктопической беременности. Наличие эмбриона, сердцебиения или присутствие желточного мешка исключает внематочную беременность. Если средний диаметр плодного яйца менее 20 мм либо КТР менее 6 мм, для оценки развивающейся беременности назначают повторное сканирование через 7 дней. УЗИ назначает врач, который устанавливает окончательный диагноз с учетом всех клинических проявлений.

## Термины, применяемые при описании видов выкидышей

Угрожающий

Неразвивающаяся беременность

Неизбежный

Неполный

Полный

**Блок 2.1. Пример структурированного заключения**

Дата		
Вид сканирования	Трансабдоминальное	Трансвагинальное
Плодное яйцо	Да	Нет
	Правильной формы	Неправильной формы
Средний внутренний диаметр полости		
Эмбрион	Да	Нет
КТР		
Сердцебиение эмбриона	Да	Нет
Желточный мешок	Да	Нет
Остатки плодного яйца	Да	Нет
Патология придатков	Да	Нет
Свободная жидкость в малом тазу	Да	Нет
Комментарии		
Специалист ультразвуковой диагностики		

**Протокол**

Изучить клинический анамнез

Выполнить трансвагинальное сканирование

Визуализировать плодное яйцо — количество, контуры, гематома

Оценить содержимое — желточный мешок, сердечную деятельность, эмбрион

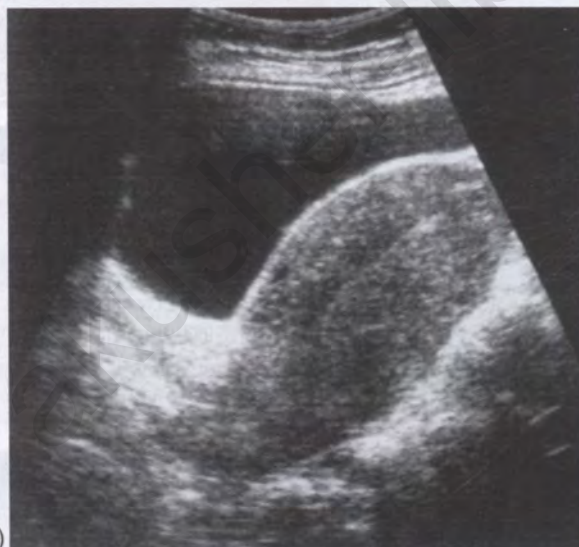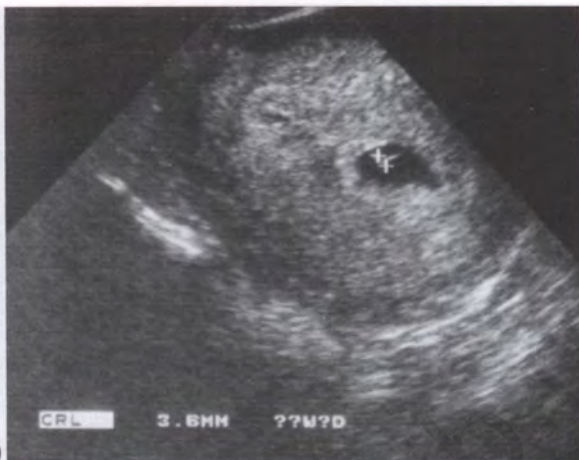Провести дифференциальную диагностику — неправильное определение срока беременности по дате последней менструации, неразвивающаяся, внематочная беременность

Сообщить результаты исследования пациентке

Оформить структурированное заключение

**Необходимо запомнить**

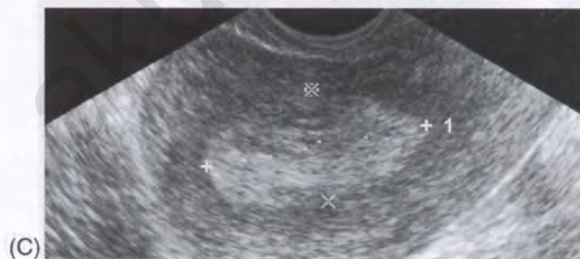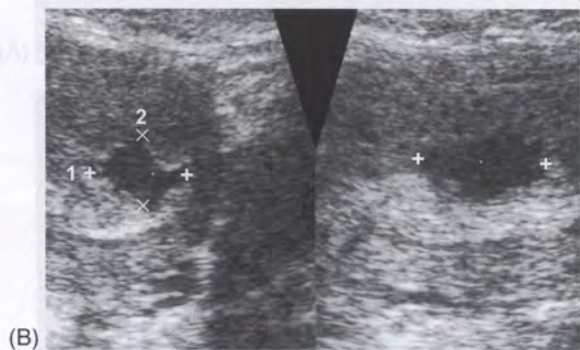
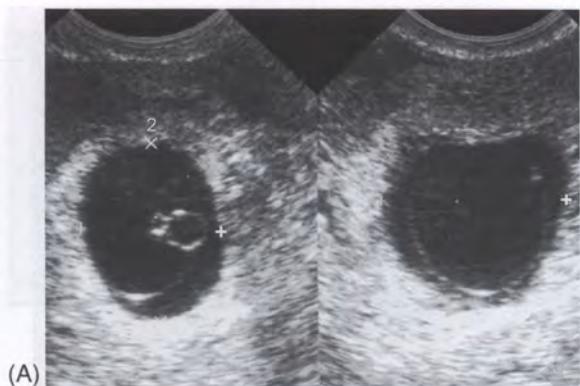
1. При среднем внутреннем диаметре плодного яйца более 20 мм без признаков наличия эмбриона или желточного мешка высока вероятность анэмбрионии.
2. При КТР более 6 мм без признаков сердечной деятельности высока вероятность неразвивающейся беременности.
3. Для подтверждения диагноза необходимо провести повторное трансвагинальное сканирование через 7 дней.



**Рис. 2.11 (А, В). Клиническое наблюдение**

Пациентка обратилась с кровотечением из половых путей на 6-й неделе беременности. При первом сканировании (А) в полости матки выявлено плодное яйцо размерами 17 × 23 мм. В плодном яйце обнаружен эмбрион длиной 3,6 мм без признаков сердечной деятельности. Эти показатели в меньшей степени необходимы для постановки точного диагноза ранней гибели эмбриона. Женщине предложили прийти повторно через 1 неделю. К этому времени у нее произошло выделение из половых путей хориальной ткани, и при сканировании (В) установлена пустая полость матки с четким срединным эхо, что характерно для полного выкидыша.



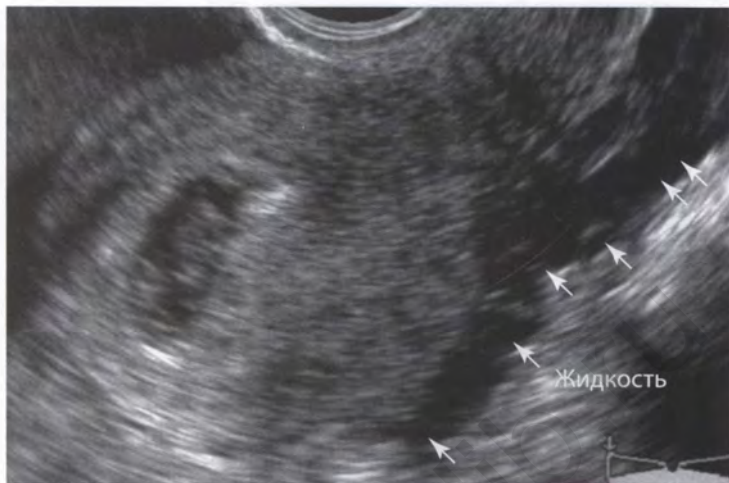

**Рис. 2.12 (А–С). Клиническое наблюдение**

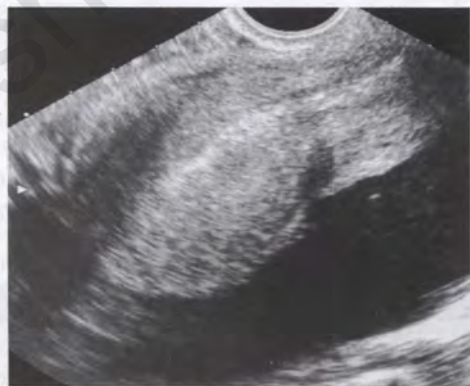Женщина обратилась на 6-й неделе беременности с кровотечением из половых путей. (А) Определяется желточный мешок и расположенный рядом с ним эмбрион. При исследовании установлено сердцебиение, поэтому беременность расценили как развивающуюся. Кровотечение продолжалось, через 1 неделю выполнили повторное сканирование. Выявлено деформированное плодное яйцо, средний диаметр которого составил 15 мм. Ни эмбрион, ни сердцебиение не определялись. Пациентке сообщили о результатах УЗИ, она пожелала продолжать консервативное лечение. Через 10 дней у нее развилось массивное кровотечение, женщина сообщила, что из половых путей выделились фрагменты тканей плодного яйца. При повторном сканировании (С) установлено, что в полости матки имеется гиперэхогенный участок размерами 36 × 18 мм, соответствующий оставшимся фрагментам неполного выкидыша. Пациентка согласилась на хирургическое удаление оставшегося содержимого полости матки.

Классические симптомы эктопической беременности — вторичная аменорея, кровотечение из половых путей и боли внизу живота. Они могут наблюдаться в различных сочетаниях. Данные УЗИ не всегда абсолютны, по ним, как правило, можно только заподозрить эктопическую беременность. Заключение УЗИ помогает установить диагноз с учётом симптомов, признаков и уровня хорионического гонадотропина человека (ХГЧ) в сыворотке. Обычно необходимо выполнить трансвагинальное сканирование.

1. Подозрение на эктопическую беременность должно возникать при трудностях выявления маточной беременности. Если *полость матки* выглядит сомкнутой, тест на беременность положительный, а данные анамнеза не свидетельствуют о возможном полном выкидыше, то вероятность внематочной беременности высока. Следует помнить, что ультразвуковая картина полости матки может быть неоднозначна, поскольку вследствие гормональных изменений, обусловленных беременностью, происходит децидуальная трансформация эндометрия с появлением псевдодецидуального или ложного плодного яйца. Такие изменения наблюдаются примерно в 15 % случаев внематочной беременности. Ложное плодное яйцо диаметром менее 10 мм обычно содержит жидкость, располагается в центре полости матки и может быть окружено эхопозитивным ободком. Нормальное плодное яйцо расположено в полости матки эксцентрично. Нередко на практике бывает трудно дифференцировать в полости матки истинное плодное яйцо (см. рис. 2.4) от ложного (рис. 2.13–2.15), особенно если его диаметр менее 5 мм. Такой децидуализированный эндометрий может иногда выделяться из матки в виде слепка, напоминающего фрагменты плодного яйца.



**Рис. 2.13.** При трансвагинальном сканировании в полости матки выявлено ложное плодное яйцо и значительное количество жидкости в дугласовом пространстве. Пациентке произвели лапаротомию и правостороннюю сальпингэктомию. Уровень гемоглобина в крови составил 7 г/дл, в брюшной полости обнаружено 1000 мл крови



**Рис. 2.14.** Случай внематочной беременности. Плодное яйцо в полости матки отсутствует. В дугласовом пространстве определяется скопление свободной жидкости. Такую картину расценили как эквивалентную потере 500 мл крови



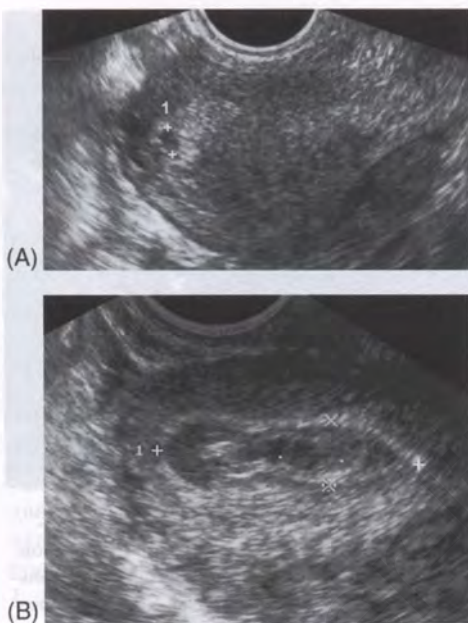


Рис. 2.15 (А, В). Различная картина «ложного плодного яйца» в случаях внематочной беременности

2. Всегда следует осматривать область придатков матки. Патологические изменения наблюдаются в 70 % случаев эктопической беременности, однако их картина различна и, как правило, позволяет только лишь заподозрить, но не диагностировать эктопическую беременность. Окончательные выводы можно делать только в случае, если плодное яйцо и сердцебиение эмбриона определяются вне полости матки. Наиболее достоверным признаком внематочной беременности служит выявление в придатках, рядом с яичником, плодного яйца, окруженного гиперэхогенным ободком (симптом бублика). Чаще всего рядом с яичником выявляют небольшое некистозное объемное образование смешанной эхоструктуры. Кровоизлияние вокруг плодного яйца и разрыв маточной трубы объясняют наблюдаемые варианты. Желтое тело обнаруживают на стороне внематочной беременности в 80 % случаев. Необходимо помнить, что на внематочную беременность может быть похожа ультразвуковая картина желтого тела, воспаления органов малого таза, эндометриоза, гидросальпинкса и петель тонкой кишки.

3. В завершение исследуют дугласово пространство на наличие в нем свободной жидкости. В случае значительного кровотечения позади матки определяется анэхогенная область (см. рис. 2.13, 2.14). Следует отметить, что в норме в дугласовом пространстве можно обнаружить небольшое количество свободной жидкости.
4. Проводят *дифференциальную диагностику*. У женщины может быть развивающаяся или неразвивающаяся беременность раннего срока. Для постановки окончательного диагноза может потребоваться повторное исследование через неделю. Ультразвуковые данные следует интерпретировать с учетом уровней в сыворотке ХГЧ, что существенно повышает точность диагностики. Если концентрация ХГЧ превышает 1500 МЕ/л, то в 90 % случаев развивающейся беременности плодное яйцо в полости матки можно визуализировать при трансвагинальном исследовании. Однако определяемая концентрация зависит от используемых диагностических наборов и опыта специалиста ультразвуковой диагностики. Дифференциально-диагностический предел для трансабдоминального сканирования выше и составляет 6500 МЕ/л. В случае развивающейся беременности уровни ХГЧ в сыворотке изменяются от 100 МЕ/л в самом начале беременности (при задержки менструации) до 50–100 000 МЕ/л в 10 недель, затем падают до 10–20 000 к 20 неделям и остаются на этом уровне до родов. Уровни ХГЧ при значениях ниже 1200 МЕ/л каждые 2 дня удваиваются, а при значениях ниже 6000 МЕ/л удваиваются через каждые 3 дня. В случае эктопической или неразвивающейся беременности такие изменения не происходят.

## Протокол

Изучить клинические особенности

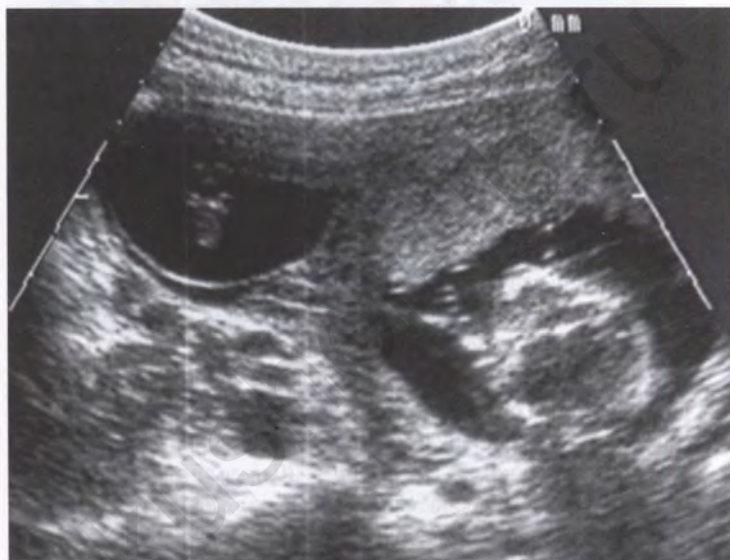Оценить картину содержимого полости матки путем трансвагинального сканирования

Проверить область придатков и дугласова пространства

Провести дифференциальную диагностику с ранним сроком развивающейся, неразвивающейся или эктопической беременности

## Необходимо запомнить

1. Если уровень ХГЧ в сыворотке превышает 1000 МЕ/л, при трансвагинальном сканировании должно быть видно плодное яйцо.
2. Уровни ХГЧ при значениях ниже 1200 МЕ/л каждые 2 дня удваиваются, а при значениях ниже 6000 МЕ/л удваиваются через каждые 3 дня.
3. К 10-й неделе уровни ХГЧ достигают максимума (50–100 000 МЕ/л).



**Рис. 2.16. Клиническое наблюдение**

На данном снимке показан редкий случай маточной беременности в сочетании с эктопической беременностью в добавочном роге матки. На 18-й неделе беременности женщине произвели лапаротомию из-за сильной боли внизу живота. Эктопический эмбрион был удален, стенка матки ушита. Дальнейшая тактика ведения беременности — плановое кесарево сечение в 38 недель. Такое состояние одновременного существования маточной и внематочной беременности называют гетеротопической беременностью. Риск развития гетеротопической беременности составляет 1 на 10–50 000; а при искусственном оплодотворении — намного выше (1 на 4000).

УЗИ в первом триместре наиболее важно для достоверного выявления особенностей хорионической и амниотической полостей при многоплодной беременности. Перинатальная смертность в случае монохориальной моноамниотической двойни выше, поскольку в первом случае оба плода имеют общее кровоснабжение, а во втором — находятся в одном плодном яйце. Для того чтобы интерпретировать результаты сканирования, необходимо иметь представление об эмбриогенезе при беременности двойней.

### Эмбриология диамниотической двойни

В случае дизиготной двойни оплодотворяются и имплантируются две яйцеклетки, в результате чего чаще рождаются разнояйцовые близнецы. В этом случае каждый эмбрион находится в отдельной плодной или хориальной полости, беременность всегда дихориальная диамниотическая (рис. 2.17). В случае монозиготной двойни оплодотворяется одна яйцеклетка, а затем происходит расщепление зиготы, в результате чего рождаются однояйцовые близнецы. 30 % оплодотворенных яйцеклеток расщепляются до имплантации, что приводит к дихориальной диамниотической беременности; остальные 70 % расщепляются после имплантации, в этом случае беременность монохориальная (блок 2.2). Количество амниотических полостей определяется сроком, в котором происходит расщепление зиготы: если через 4–8 дней, то развивается диамниотическая двойня, если через 8–13 дней — моноамниотическая, через 13–16 — моноамниотическая, но с единой плацентой. Следовательно, чем позже происходит разделение зиготы, тем выше вероятность осложнений.

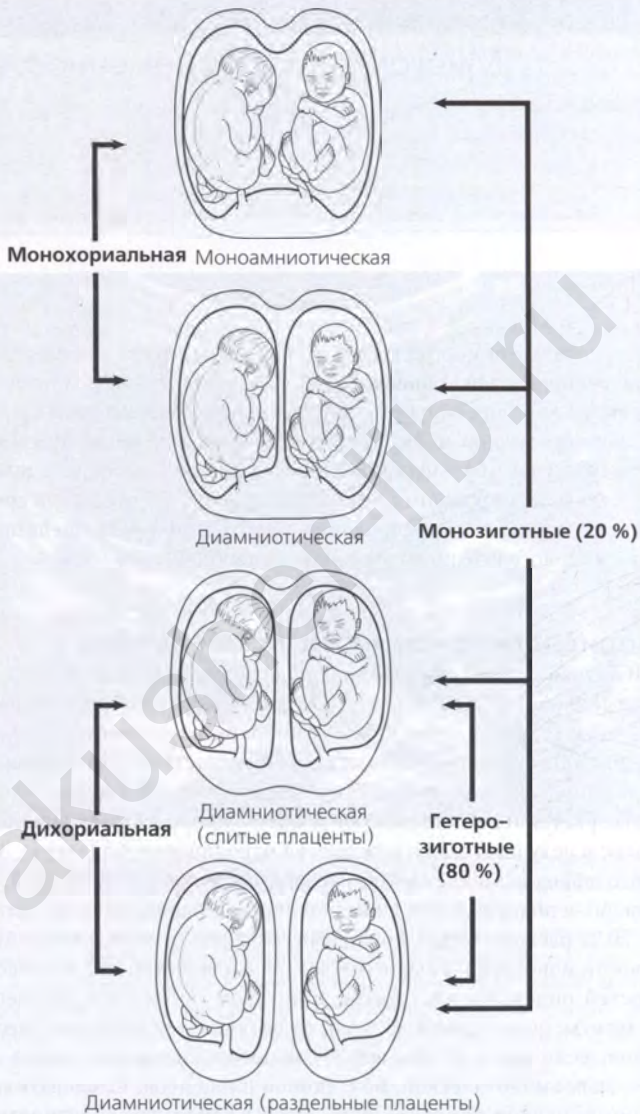
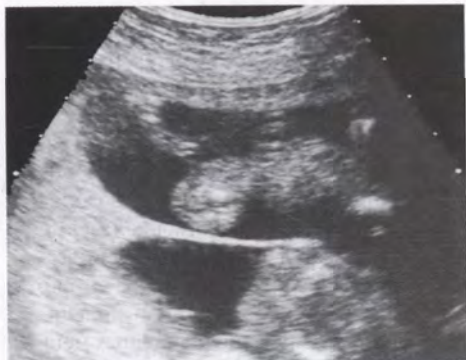
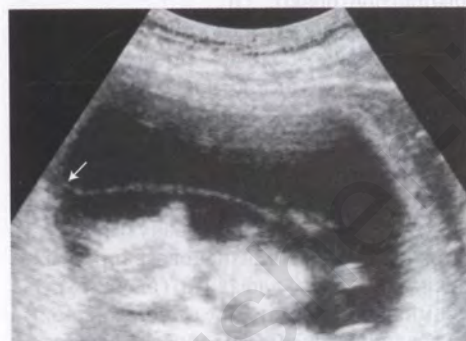Рис. 2.17. Эмбриология двойни

1. Обычно *двойня* — неожиданная находка во время УЗИ, но чаще всего она развивается после искусственного оплодотворения. Пациентка не всегда счастлива, узнав такую новость. Оба эмбриона следует визуализировать на экране одновременно. Выявляя сердцебиение, необходимо убедиться, что каждый эмбрион развивается. Всегда проверяют, не имеются ли еще другие эмбрионы. Для этого полностью сканируют полость матки в продольном и поперечном направлениях. Характер строения хориона и амниона устанавливают путем трансвагинального сканирования.
2. Определить, *общий или отдельный* хорион у каждого эмбриона, можно уже на 5-й неделе беременности путем выявления количества плодных мешков. В этот срок число плодных мешков можно определить неправильно, поэтому на 9–14-й неделях беременности сканирование повторяют.
3. На 8-й неделе можно определить число *амниотических полостей*. В этот срок амниотическая оболочка определяется отдельно от эмбриона. По мере роста амниотической полости экстраамниотическое пространство уменьшается, амниотическая и хориальная полости сливаются. В случае дихориальной диамниотической двойни хориальные полости расположены рядом. Разделяющая их перегородка выглядит толще, а в месте соединения со стенкой матки имеет лямбнообразную форму. Такая картина называется признаком «близнецового пика» или  $\lambda$ -признаком ( $\lambda$  — 7-я буква греческого алфавита) (рис. 2.18). При монохориальной диамниотической двойне стенки каждой амниотической полости соединяются вместе, образуя тонкую перегородку. Когда экстраамниотическое пространство исчезает, стенки амниотической полости отходят от стенки матки под углом 90°. Такую картину называют «Т-признаком» (рис. 2.19). В случае монохориальной моноамниотической двойни разделяющая мембрана отсутствует, определяется только желточный мешок с двумя эмбрионами (рис. 2.20).

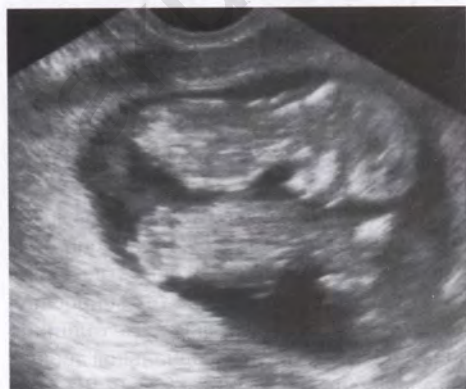Во II и III триместрах  $\lambda$ -признак регрессирует, в связи с чем определить моно- или дихориальный тип ворсинчатой оболочки становится затруднительно. К 20 неделям примерно в 10 % случаев дихориальной беременности  $\lambda$ -признак не определяется. Если моно- или дихориальный характер ворсинчатой оболочки в I триместре не определили, а  $\lambda$ -признак не определяется, то решить этот вопрос помогает определение пола плодов, количество плацент и толщины перегородки между эмбрионами. Вероятность дихориальной двойни высока, если толщина перегородки превышает 2 мм (рис. 2.21).



**Рис. 2.18.** λ-признак при дихориальной двойне

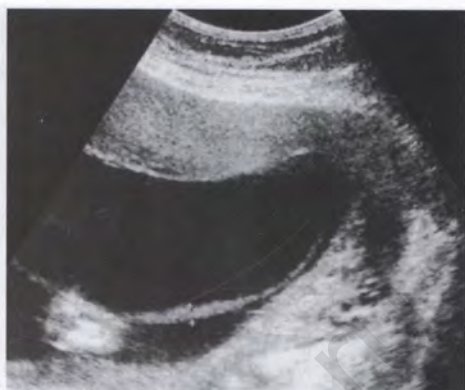

**Рис. 2.19.** T-признак при монохориальной двойне



**Рис. 2.20.** Монохориальная моноамниотическая двойня без разделяющей перегородки

**Рис. 2.21.** Толщина перегородки в 20 недель беременности составляет 4,6 мм. Такая величина соответствует дихориальной двойне



## Блок 2.2. Особенности формирования хориона при дуплодной беременности

Гетерозиготные близнецы (80 %) — беременность всегда дихориальная	Монозиготные близнецы (20 %) — монохориальная (70 %) — дихориальная (30 %)
-------------------------------------------------------------------	----------------------------------------------------------------------------

## Протокол

Если срок беременности 5 недель, установить тип плацентации — моно- или дихориальный

На 6-й неделе определить количество сердцебиений, что соответствует числу эмбрионов

На 8-й неделе установить количество амниотических полостей — моно- либо диамниотический

## Необходимо запомнить

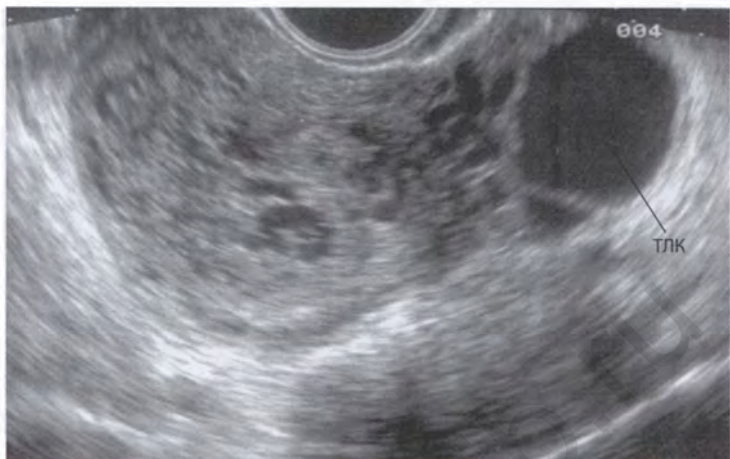
1. Дихориальная диамниотическая беременность характеризуется самой низкой перинатальной смертностью.
2.  $\lambda$ -признак характерен для дихориальной двойни.
3. При монохориальной диамниотической двойне разделяющая перегородка тонкая и расположена под прямым углом к стенке матки.
4. При дихориальной беременности плоды могут быть моно- или дизиготными.
5. При монохориальной беременности плоды всегда монозиготные (идентичные).
6. К 20 неделям примерно в 10 % случаев дихориальной беременности  $\lambda$ -признак не определяется. В этом случае измеряют толщину перегородки, определяют пол эмбриона и число плацент.



Полный (или гидатидообразный) пузырный занос в Великобритании встречается редко (1 на 3000 беременных), но, например, на Дальнем Востоке это довольно частое явление (1 на 300). При этой патологии наблюдаются такие клинические проявления, как кровотечение из половых путей, неукротимая рвота, гипертензия и несоответствие величины матки сроку беременности (в сторону увеличения). Данная патология несет в себе 10–20 %-й риск развития хориокарциномы, поэтому все случаи пузырного заноса подлежат регистрации с целью последующего наблюдения за уровнями ХГЧ в моче. У данных больных в 95 % случаев кариотип, как правило, диплоидный (46XX) и обусловлен оплодотворением безъядерной яйцеклетки двумя сперматозоидами.

В I триместре беременности УЗИ не позволяет надежно установить диагноз частичного пузырного заноса, необходимо гистологическое исследование, позволяющее выявить патологическую пролиферацию трофобласта. В 90 % случаев неполного пузырного заноса выявляют триплоидный кариотип (69XXX или 69XXY). Если в I триместре беременность прогрессирует, то с 16-й недели наблюдается ранний синдром задержки роста плода (СЗРП). Риск развития злокачественной опухоли после неполного пузырного заноса составляет 0,5–3 %, поэтому необходимо обеспечить регистрацию случаев прерывания беременности в региональном центре и обеспечить наблюдение за уровнем ХГЧ.

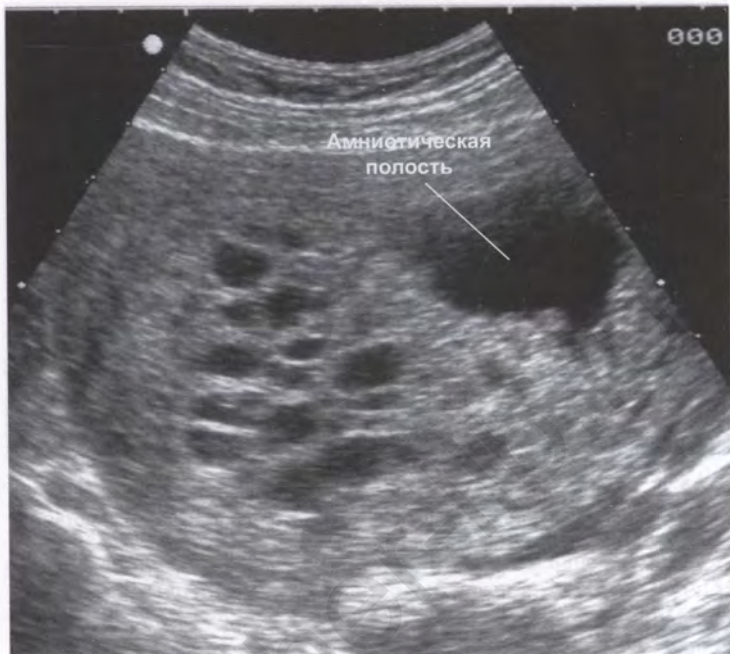
1. Трудностей с установлением полного пузырного заноса не возникает. Его можно выявить при стандартном сканировании в ранние сроки беременности либо в случаях, когда женщину направляют для обследования в связи с кровотечением, представляющим собой очень частое клиническое проявление этой патологии. При сканировании в полости матки выявляют мно-



**Рис. 2.22.** Множественные эхонегативные ячеистые структуры в полости матки при полном пузырном заносе. Среди них определяется тека-лютеиновая киста (ТЛК) яичника диаметром 3 см

жественные эхонегативные небольшие ячеистые структуры (рис. 2.22). При этом отдельные элементы эмбриона не определяются. В 20 % случаев обнаруживаются тека-лютеиновые кисты яичников. В редких случаях выявляют двойню, сочетающуюся с полным пузырным заносом и только одним нормально развивающимся эмбрионом.

2. При УЗИ можно выявить признаки, характерные для *неподного пузырного заноса*. В первом триместре, как правило, развивается замершая беременность, когда после гибели эмбриона появляется водянка хориона. В хорионе, а иногда и в амниотической полости, определяются множественные эхонегативные структуры. Если выявлены признаки водянки, необходима гистологическая верификация диагноза. Во II триместре плацента утолщена со множественными кистозными анэхогенными полостями, не содержащими сосуды. При подробном сканировании на 18–22-й неделях выявляют явно утолщенную плаценту (> 4 см) и признаки СЗРП.



### Рис. 2.23. Клиническое наблюдение

На данном снимке определяется отек хориона. В амниотической полости обнаружен плод (на фото не виден) с КТР 63 мм (12 недель 4 дня). На момент проведения ультразвукового сканирования срок беременности составлял 20 недель. При УЗИ в 9 недель была подтверждена прогрессирующая беременность. По-видимому, между двумя обследованиями беременность прекратила свое развитие, при этом в хорионе обнаруживались дегенеративные изменения. Беременность была прервана, при гистологическом исследовании хориона выявлены изменения, характерные для частичного пузырного заноса. При исследовании кариотипа установлена триплоидия (69XXY). Пациентка была взята на диспансерный учет для наблюдения в последующем за уровнем ХГЧ.

## Необходимо запомнить

1. Полный пузырный занос можно диагностировать при УЗИ в I триместре.
2. Неполный пузырный занос можно заподозрить при УЗИ во II триместре, в 90 % случаев он связан с триплоидией.
3. Все случаи частичного и полного пузырного заноса должны быть зарегистрированы с целью дальнейшего наблюдения за уровнем ХГЧ в моче.

акusher-lib.ru

## Толщина воротникового пространства

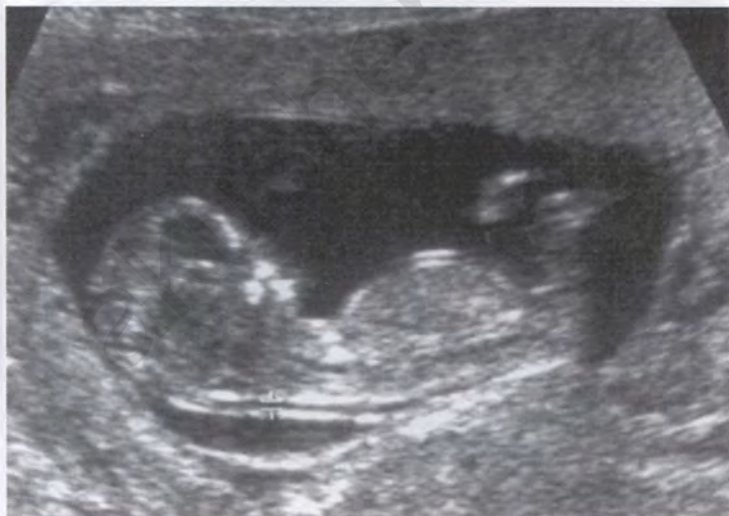Измерение толщины воротникового пространства позволяет оценить скопление лимфы под кожей на задней поверхности шеи плода. Этот показатель определяют между 11-й и 14-й неделями (КТР составляет 45–84 мм), когда развивается лимфатическая система. Проще всего это осуществить на 12-й неделе. При этом необходимо использовать оборудование с высокой разрешающей способностью. Для получения правильного результата может потребоваться до 15 минут, при этом необходимо проявить терпение.

Если данный показатель превышает 3 мм, то риск значимой патологии составляет 10 %; при толщине более 6 мм риск достигает 90 %. Эти патологические изменения, как правило, хромосомного характера и в меньшей степени обусловлены сердечно-сосудистой и нервно-мышечной патологией. Отсюда следует, что если кариотип неизменен, то в случае увеличения толщины воротникового пространства необходимо выполнить детальное сканирование.

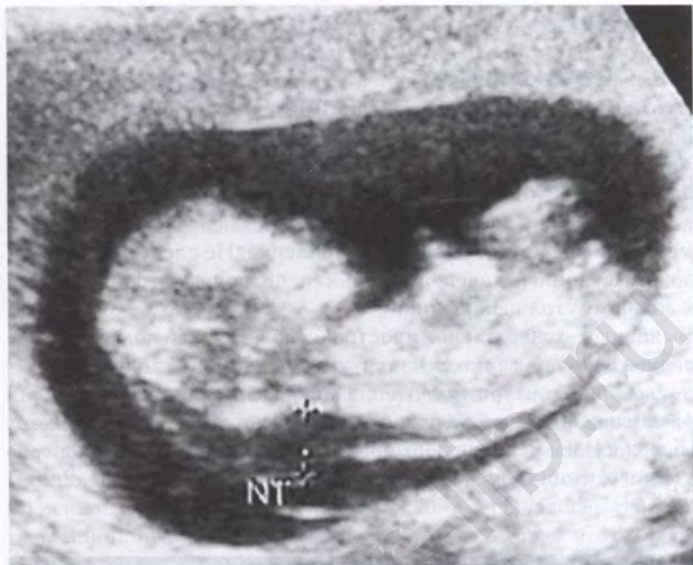Реальный риск трисомии 21 можно рассчитать, используя возраст матери, толщину воротникового пространства, КТР, уровень свободного  $\beta$ -фракции ХГЧ и ассоциированного с беременностью протеина плазмы А (РАРР-А).

1. Женщине сообщают, что это *скрининговый тест*, отклонение результатов которого от нормативных значений может быть связано с патологией, в связи с чем может понадобиться дальнейшее обследование. В то же время нормальные показатели не гарантируют отсутствие патологии. Убедитесь, что женщина желает выполнить данное исследование.
2. Определяют продольную ось плода, как при измерении КТР, выводят на экран *сагиттальную проекцию* плода, визуализируя позвоночник. Плод должен располагаться в нейтральном положении и не быть в состоянии переразгибания.

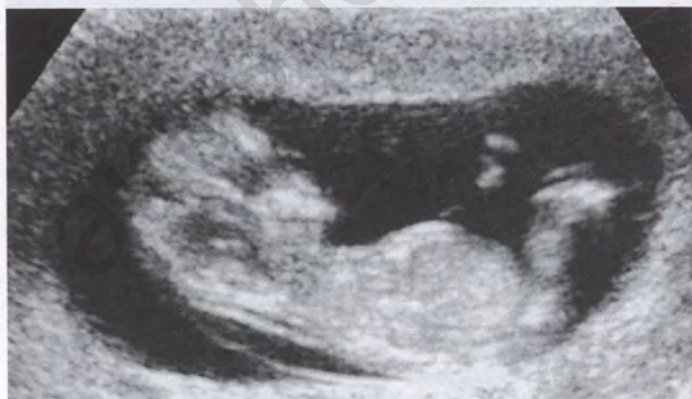3. С задней стороны шеи определяют *амниотическую оболочку*, расположенную отдельно от кожи. Амниотическую оболочку и кожу можно различить при движениях эмбриона. Это важный этап, поскольку в противном случае можно переоценить истинную толщину воротникового пространства.
4. Увеличивают изображение и визуализируют голову и верхнюю часть грудной клетки эмбриона. Для того чтобы повысить четкость контуров воротникового пространства и установить измерительные метки, уменьшают усиление. Не следует использовать функцию тканевой гармоник, поскольку это приводит к ложному утолщению линий.
5. Выявляют эхонегативное пространство на задней поверхности шеи и измеряют максимальную эхонегативную зону между внутренним контуром кожи и внешней границей мягких тканей, расположенных на поверхности шейного отдела позвоночника (рис. 2.24). Измерение повторяют столько, сколько необходимо для того, чтобы определить максимальную толщину (рис. 2.25, 2.26).



**Рис. 2.24.** Измерение толщины воротникового пространства. Обратите внимание, что амниотическая оболочка определяется отдельно от кожи плода



**Рис. 2.25.** Толщина воротникового пространства составила 6,2 мм



**Рис. 2.26.** Увеличена толщина воротникового пространства или нет? В данном случае толщина в пределах нормы. Ложное увеличение толщины возможно, если в измерение включить амниотическую оболочку. Следите за точностью измерения

## Протокол

Консультация пациентки

Вывести на экран изображение плода в сагиттальной плоскости в продольном положении

Визуализировать амниотическую полость в виде отдельного объекта

Увеличить изображение, уменьшить усиление, не включать тканевую гармонику

Измерить максимальную толщину воротникового пространства

Сделать снимок и проверить размер изображения, положение головы, линии амнион—кожа и измерительных меток

## Необходимо запомнить

1. Утолщение шейной складки ( $> 3$  мм) наблюдается при хромосомных и других аномалиях.
2. Толщину воротникового пространства измеряют при сроке 11–14 недель (КТР 45–84 мм).
3. Амниотическую оболочку всегда выявляют отдельно от кожи, для того чтобы избежать ложноположительного результата.



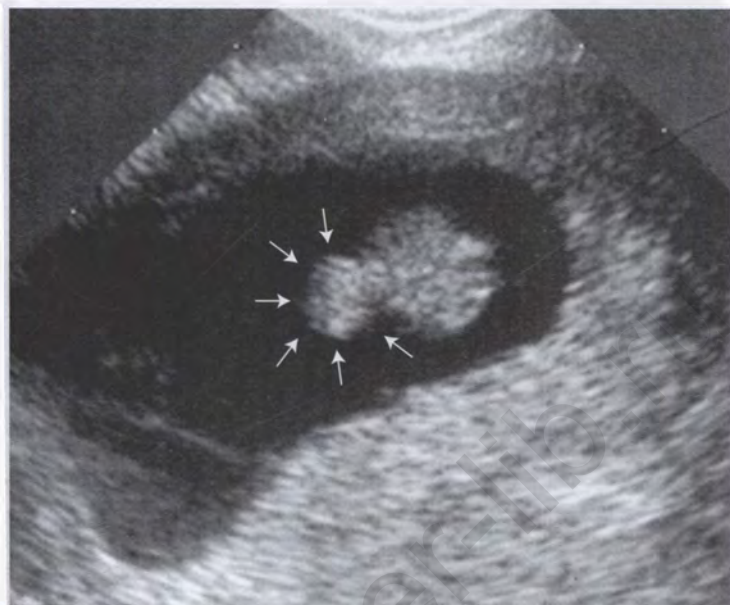
Сканирование в ранние сроки беременности на 11–14-й неделе позволяет выявить ряд аномалий плода. После 13 недель беременности при трансвагинальном сканировании выявляемость их существенно выше. Следует помнить о возможных ловушках, связанных с эмбриональным развитием.

1. Боковые желудочки занимают основную часть полушарий мозга, причем в каждом из них очень хорошо определяется сосудистое сплетение. Это не гидроцефалия. До этого срока, в 7–9 недель, передний мозг выглядит в виде одного желудочка.
2. Выпячивание за пределы брюшной полости петель кишечника через пупочное кольцо — физиологическое состояние в период между 8-й и 12-й неделями (рис. 2.27). Последнее не следует ошибочно принимать за пупочную грыжу, вероятность которой высока при среднем диаметре грыжевого мешка более 7 мм и КТР более 68 мм.
3. Почки начинают функционировать на 11-й неделе, поэтому даже при аплазии почек объем околоплодных вод в первом триместре может соответствовать норме.

Детализированное анатомическое сканирование на ранних сроках беременности не относится к общепринятым стандартам и касается лишь пациенток с повышенным риском аномалии плода. Тем не менее необходимо знать определенные грубые структурные аномалии, которые легко выявляются в I триместре и о которых следует помнить в повседневной практике.

### Анэнцефалия

Это отсутствие костей мозгового черепа и мозговой ткани. Окостенение черепа начинается на 10-й неделе и заканчивается к 12-й.



**Рис. 2.27.** Физиологическое выпячивание тонкой кишки в пупочное кольцо на 10-й неделе. При повторном сканировании через 3 недели грыжи в стенке живота не выявлено

Поэтому данную патологию обычно выявляют по прошествии этого срока.

В эти ранние сроки беременности можно визуализировать мозговую ткань. Таким образом, профиль головы может выглядеть нормальным или грыжеподобным с внешне нормальным головным мозгом, но без свода черепа. Такое состояние называют экзенцефалией (рис. 2.28). С увеличением срока беременности эта плавающая обнаженная ткань головного мозга лизируется.

1. Анэнцефалию можно заподозрить, когда в сагиттальной проекции верхняя часть черепа выглядит очень маленькой (рис. 2.29).
2. Измеряют КТР, который будет меньше ожидаемого для данного срока беременности.
3. Длина бедра при этом соответствует сроку беременности.
4. Затем необходимо попытаться осмотреть лицо плода. Диагноз анэнцефалии подтверждается, если на эхограмме определяется «лягушачий» вид лица (рис. 2.30).

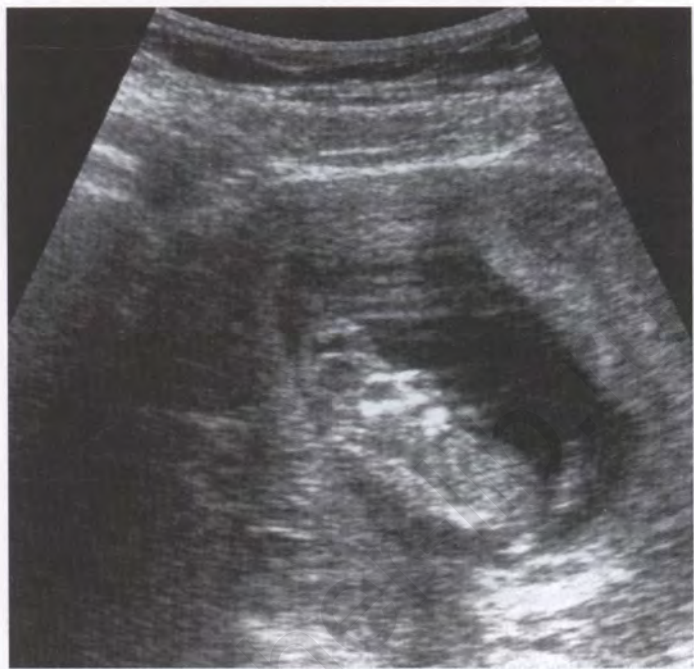
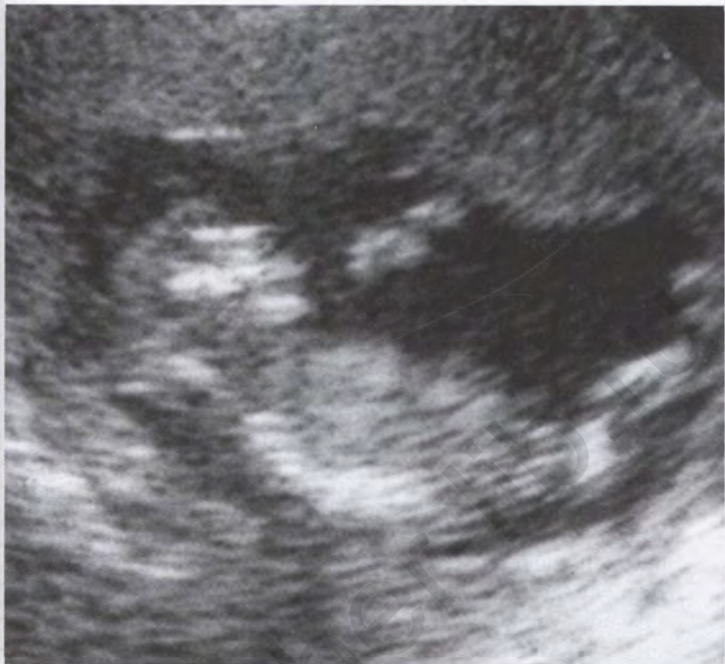
Рис. 2.28. Экзэнцефалия на 10-й неделе

## Голопрозэнцефалия

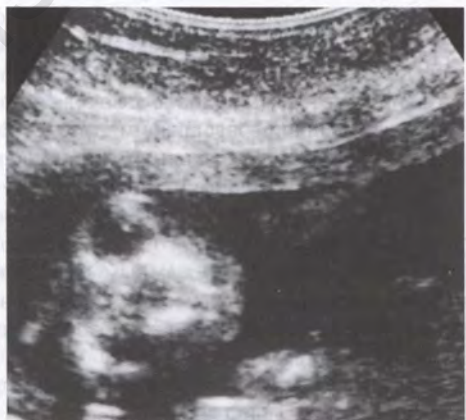Это явление характеризуется неполным разделением мозга на полушария и боковые желудочки. Межполушарная щель, боковые желудочки и зрительные бугры могут частично или полностью отсутствовать, приводя к полулобарной или лобарной голопрозэнцефалии. Этот дефект локализован по средней линии и обычно наблюдается в сочетании с аномалиями лицевого черепа. Наиболее тяжелые формы этой патологии выявляют в конце первого триместра беременности. Они могут быть обусловлены трисомией 13 (рис. 2.31).

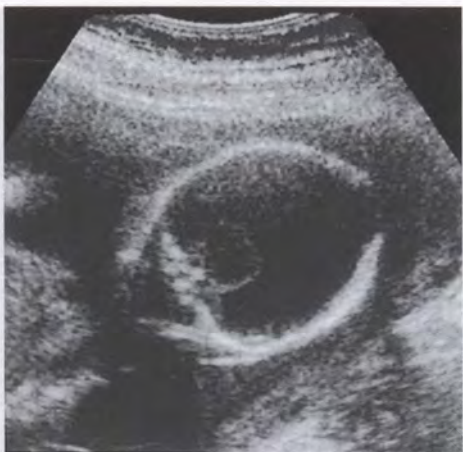1. Заподозрить данную патологию можно при сканировании головы плода в поперечной плоскости на 12–14-й неделе. Следует учитывать возможность ложной диагностики данного состояния, поскольку каждый боковой желудочек в норме занимает основную часть полушария мозга, но содержит хорошо видимое сосудистое сплетение.



**Рис. 2.29.** Анэнцефалия на 12-й неделе

**Рис. 2.30.** Тот же плод, что представлен на рис. 2.29, имеет вид «лягушачьего глаза»





**Рис. 2.31.** Голопроэнцефалия на 14-й неделе. Беременность была прервана

2. В тяжелых формах определяется одна общая желудочковая полость без эхографических признаков межполушарной щели. Зрительные бугры могут сливаться друг с другом и выступать в этот единственный желудочек. На ультразвуковой картине виден ободок коры мозга.

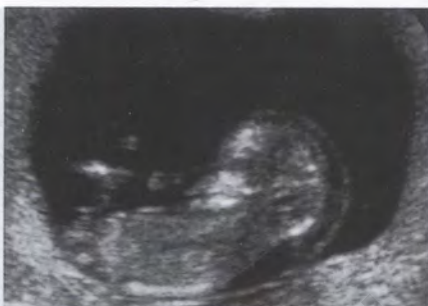## Гигрома

Гигромы возникают в результате неслияния лимфатических сосудов, локализующихся в области задне-боковой поверхности шеи. Среди гигром выделяют бесперегородочные, когда кистозные полости видны с любой стороны (рис. 2.32, А) и перегородочные, когда скопление лимфы наиболее выражено вокруг задней поверхности шеи и разделено перегородками (рис. 2.32, В). Возможно прогрессирование тяжести состояния от утолщения воротникового пространства при бесперегородочной гигроме до перегородочной формы. Наконец, можно выявить генерализованную водянку плода (рис. 2.33) с весьма неблагоприятным прогнозом. Гигромы в 80 % случаев связаны с хромосомными аномалиями, в основном трисомиями и синдромом Шерешевского—Тернера. Если беременность прогрессирует, выраженность гигром может уменьшаться, и они могут спонтанно разрешаться.

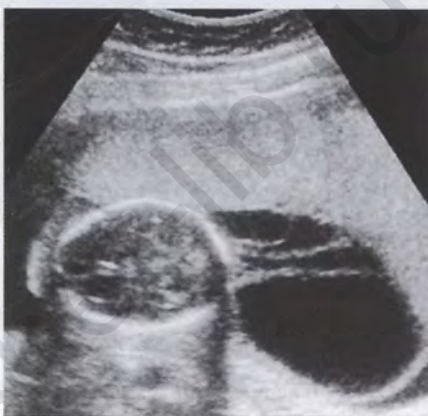1. Заподозрить данное состояние можно при сканировании плода в сагиттальной плоскости.

**Рис. 2.32.** (А) Гигрома. При биопсии хориона и исследовании кариотипа выявлен синдром Тернера (45X0). Супруги согласились на прерывание беременности. (В) Многокамерная гигрома. В последующем у плода установлена трисомия 18

(А)



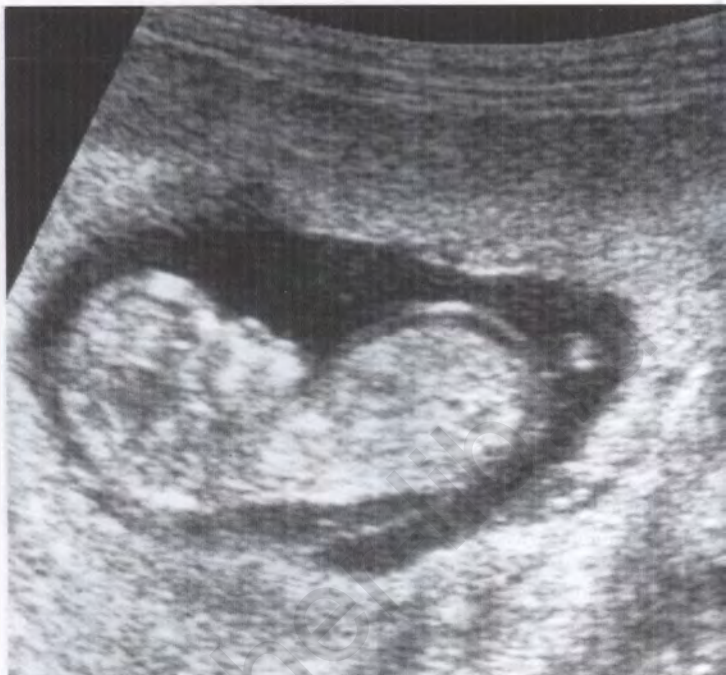(В)



2. Подтверждают диагноз путем сканирования шеи в поперечной плоскости и выявления перегородок.
3. Проверяют наличие признаков водянки.
4. Женщине необходима консультация и пренатальная диагностика, которую на этом сроке обычно проводят с помощью биопсии хориона.

## Блокада оттока мочи из мочевого пузыря

Задние уретральные клапаны у плодов мужского пола и атрезия уретры у плодов женского пола приводят к растяжению мочевого пузыря, которое может быть выявлено в первом триместре. Объем околоплодных вод может уменьшаться или находиться в пределах нормы; примерно в 50 % случаев наблюдается гидронефроз. Верх-

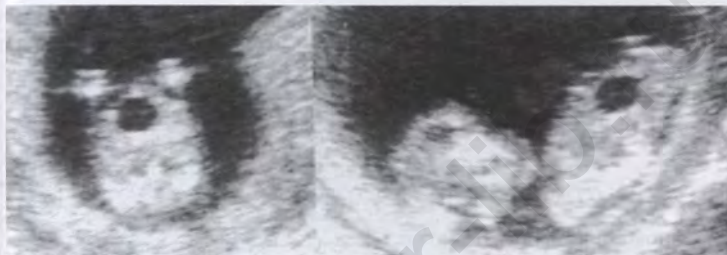
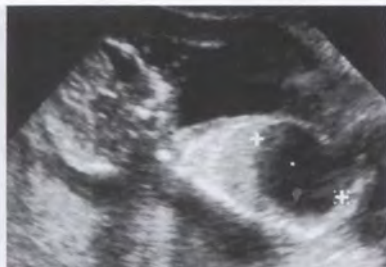
**Рис. 2.33.** Генерализованная водянка на 12-й неделе. Женщина отказалась от пренатальной диагностики и обратилась повторно в 15 недель. При УЗИ сердечная деятельность эмбриона не определялась. При хромосомном анализе хориона после выкидыша установлен кариотип 47XX+18 (трисомия 18)

няя граница нормы переднезаднего размера почечной лоханки составляет 6 мм; если этот размер превышает 16 мм, то в последующем развивается тяжелая уропатия. При этом существует высокий риск хромосомной аномалии.

1. При сканировании в сагиттальной плоскости у плода отмечается растянутый мочевой пузырь (рис. 2.34).
2. Измеряют продольный диаметр.
3. Оценивают объем околоплодных вод и отмечают наличие гидронефроза.

**Рис. 2.34.** Растянутый мочевой пузырь диаметром 21 мм. При биопсии хориона выявлен кариотип 47XY+18 (трисомия 18)



**Рис. 2.35.** Клиническое наблюдение

На 13-й неделе беременности при УЗИ в брюшной полости выявлено жидкостное образование диаметром 5 мм. К 16-й неделе образование исчезло, родился нормальный ребенок.

4. Необходима консультация. Сюда входит решение о прерывании беременности, кариотипировании и регулярном наблюдении. В случае олигогидрамнии может понадобиться шунтирование.

### Необходимо запомнить

1. Боковые желудочки занимают большую часть полушарий мозга.
2. Сосудистое сплетение выражено очень сильно.
3. Пролобирование тонкой кишки через пупочное кольцо — физиологическое явление в срок между 8-й и 12-й неделями.
4. В I триместре функция почек не оказывает значительного влияния на объем околоплодных вод.
5. В I триместре чаще всего выявляют такие аномалии, как анэнцефалия, гигрома, растянутый мочевой пузырь и голопрозэнцефалия.



Во время УЗИ на ранних сроках беременности можно выявить сопутствующие патологические изменения в полости матки, миометрия или придатков матки.

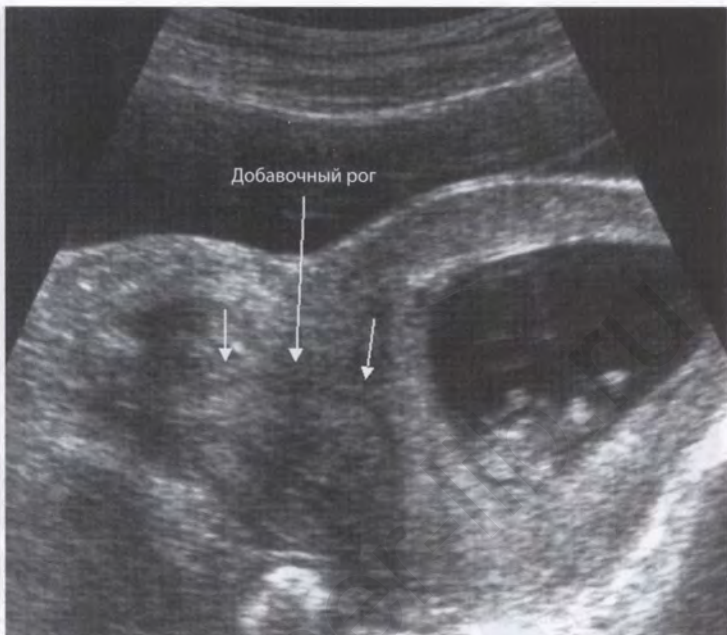## **Внутриматочная патология**

### **А. Аномалия развития матки.**

Во время сканирования можно случайно обнаружить добавочный рог, примыкающий к плодному яйцу (рис. 2.36). УЗИ не позволяет точно определить характер аномалии матки, поскольку эмбриологические варианты весьма разнообразны. Описаны различные виды пороков развития матки (рис. 2.37), обусловленные неполным слиянием двух парамезонефральных протоков в период эмбрионального развития.

### **В. Внутриматочная контрацепция.**

У пациентки может наступить беременность на фоне ВМК. При УЗИ необходимо определить, расположено ли оно в полости матки или нет. Важно точное описание положения ВМК, поскольку акушеры предпочитают его удалить, чтобы сократить риск невынашивания или воспалительных процессов. В то же время, если ВМК находится в области дна тела матки, удалять его не стоит, поскольку эта процедура сама по себе может привести в последующем к самопроизвольному прерыванию беременности. С другой стороны, если ВМК находится у внутреннего зева, то его можно легко удалить. В некоторых случаях ВМК находится вне полости матки и при УЗИ может возникать ошибочное предположение об отсутствии ВМК. В таких случаях возможно после родов провести рентгенологическое исследование.

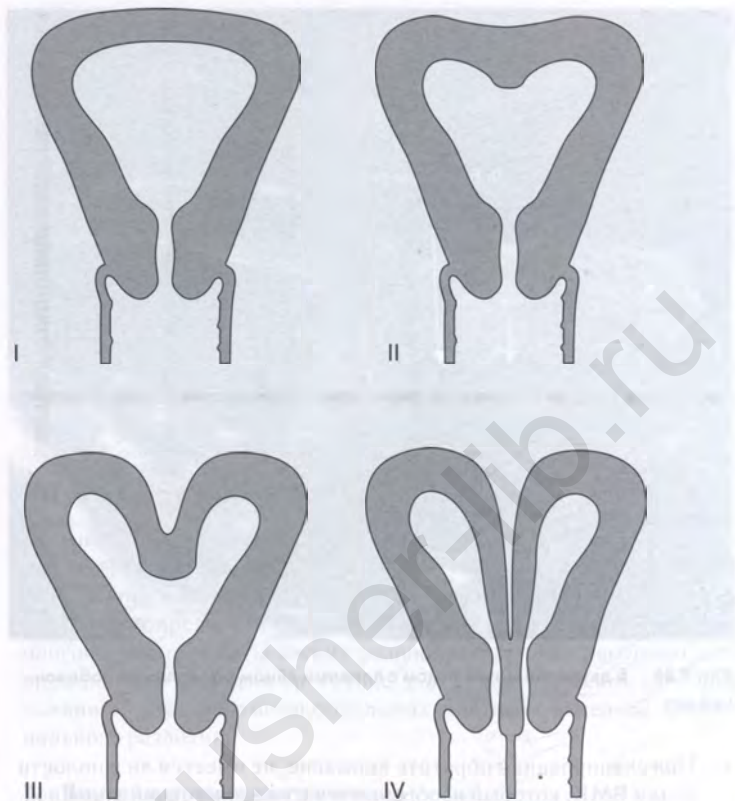


**Рис. 2.36.** В двурогой матке рядом с плодным яйцом расположен добавочный рог

1. При сканировании обратите внимание, не имеется ли в полости матки ВМК, который изображается в виде эхогенной линейной структуры. Вы должны просканировать всю матку сверху вниз слева направо.
2. Если ВМК обнаружен, описывают его локализацию в полости матки и относительно хориальной полости, а также отмечают, проникает ли он в ткань хориона или нет (рис. 2.38).

### Патология стенки матки

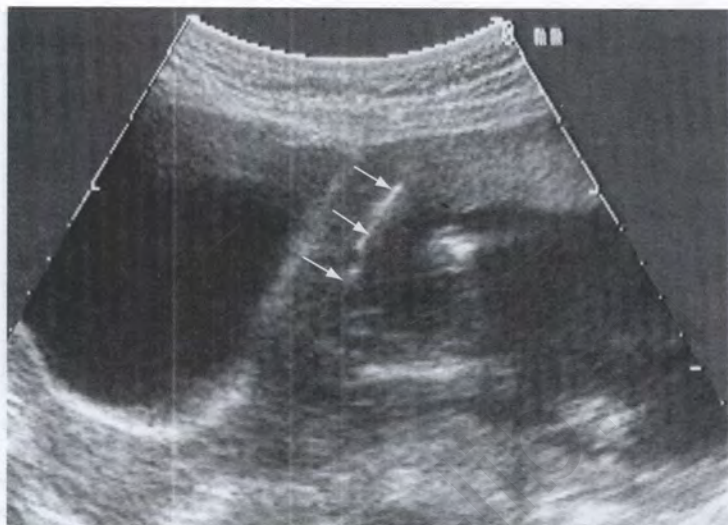
В стенке матки могут быть обнаружены одна или несколько лейомиом, доброкачественная гипертрофия миометрия. Во время беременности эти узлы могут увеличиваться, возможна их усиленная васкуляризация. Как правило, они не причиняют никаких трудностей. В отдельных случаях их рост сопровождается «красной де-



**Рис. 2.37.** Схематическое изображение прогрессирующих степеней аномалии развития матки: I — норма; II — седловидная; III — двурогая; IV — удвоенная

генерацией», которая сочетается с появлением болевой симптоматики.

1. Описывают локализацию узлов в матке и их размер, указывая средний диаметр. Крупные узлы, расположенные рядом с шейкой матки, способны препятствовать вставлению головы плода во время родов. Узлы могут быть подслизистыми, интрамуральными или субсерозными (см. рис. 8.15). Подслизистые и интрамуральные узлы могут деформировать полость матки. Как пра-



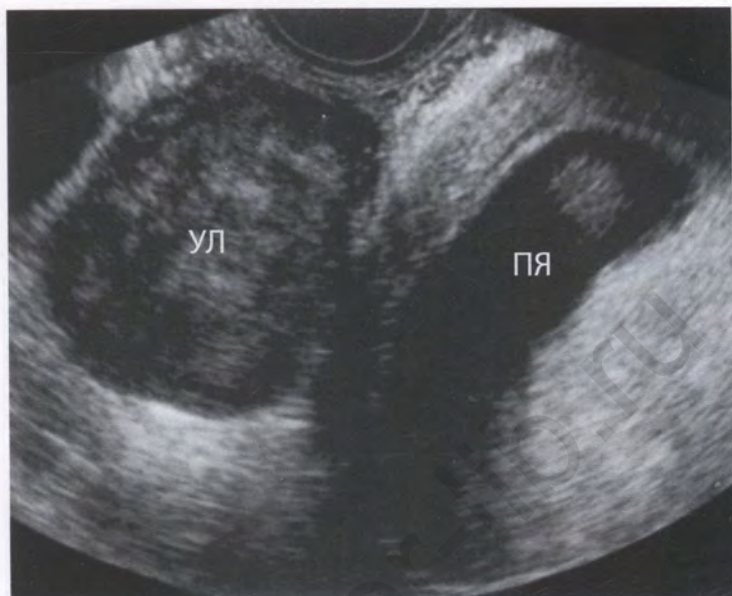
**Рис. 2.38.** МКМ определяется у края плаценты на 16-й неделе беременности. При влагалищном исследовании нити были не видны, поэтому удалить их не представилось возможным. Беременность развивалась без каких-либо осложнений

вило, это не вызывает каких-либо проблем, но в редких случаях может обуславливать повторные самопроизвольные выкидыши или деформацию плода вследствие сдавления.

2. Описывают ультразвуковую картину узлов. Как правило, это гомогенные образования, однако они могут содержать гиперэхогенные участки кальцинатов или эконегативные участки, обусловленные дегенерацией.

## Внематочная патология

Во время сканирования на ранних сроках беременности можно выявить объемное образование придатков матки. Необходимо провести дифференциальную диагностику (блок 2.3). Чаще всего обнаруживают кисту яичника. Кисты обычно однокамерные, диаметром менее 6 см (рис. 2.41). Это функциональные кисты, которые развились под влиянием гормонов беременности. Они не требуют никакого вмешательства. Кисты, диаметр которых больше 6 см, могут



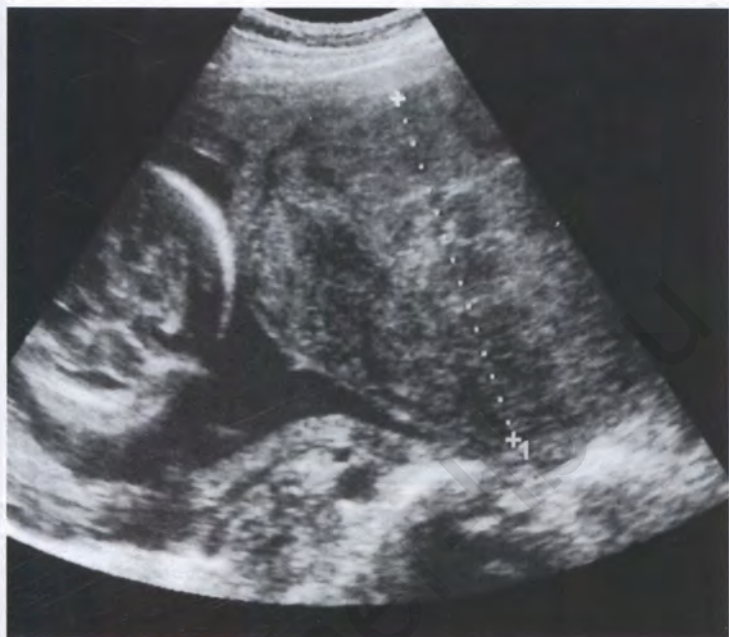**Рис. 2.39. Клиническое наблюдение**

Пациентку направили с подозрением на двурогую матку. Однако в данном случае обнаружен интрамуральный узел лейомиомы (УЛ). (ПЯ — плодное яйцо.)

вызывать болевые ощущения (если происходит перекрут) или создавать механическое препятствие во время родов. Если ультразвуковая картина объемного образования соответствует доброкачественному процессу, а уровень опухолевого антигена СА125 не превышает нормативных значений, рекомендуется консервативная тактика

**Блок 2.3. Дифференциальная диагностика объемных образований придатков**

Киста яичника	Дивертикул мочевого пузыря
Лейомиома	Тазовая почка
Гидросальпинкс	Опухоль забрюшинного пространства
Расширенный кишечник	Внематочная беременность



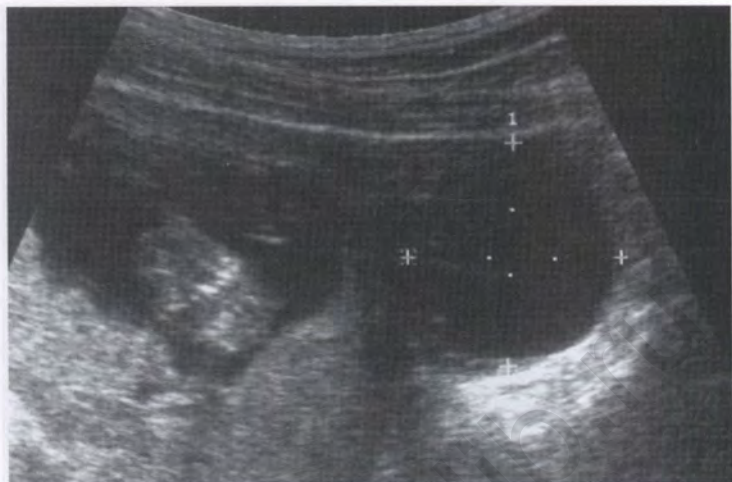### Рис. 2.40. Клиническое наблюдение

Лейомиома диаметром 9,6 см расположена в области нижнего сегмента матки, препятствуя опущению головы плода. Плод располагался поперечно, в связи с чем пришлось выполнить классическое кесарево сечение (вертикальный разрез в верхнем сегменте).

с УЗИ через 6 недель после родов. Если образование многокамерное или содержит солидные компоненты, то нельзя исключить злокачественный процесс. Как правило, такие опухоли удаляют хирургически.

Описывают расположение образования, его размер, характер (одно- или многокамерная), наличие солидных компонентов. Если обнаруживают объемное образование придатков, следует описать:

1. Расположение относительно матки.
2. Размер в трех плоскостях.
3. Ультразвуковую картину — одно- или многокамерное, эхонегативное или с солидными компонентами.



**Рис. 2.41.** Анэхогенная однокамерная киста левого яичника размерами 34 × 32 мм без плотных компонентов. Срок беременности — 12 недель. Функциональная киста яичника, которая подверглась обратному развитию

### Протокол

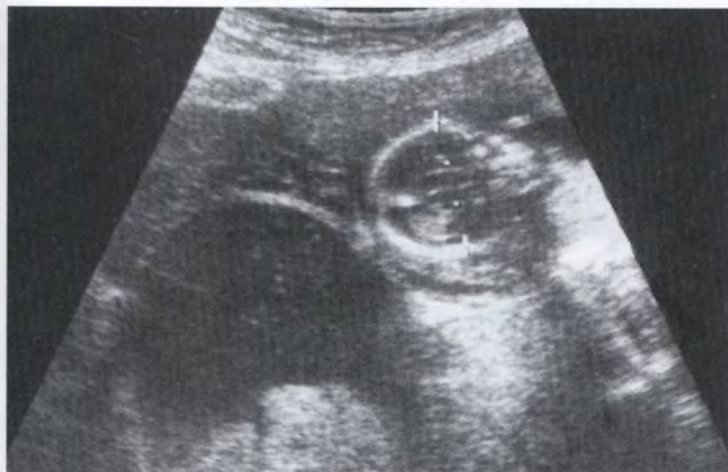Аномалия развития матки — наличие рядом замкнутого рога

ВМК — полностью сканируют всю полость матки, определяют локализацию относительно полости матки и хориальной полости

Лейомиома — расположение, размер, ультразвуковая картина

Киста яичника — расположение, размер, ультразвуковая картина, камеры, солидные компоненты

Объемное образование придатков — провести дифференциальную диагностику



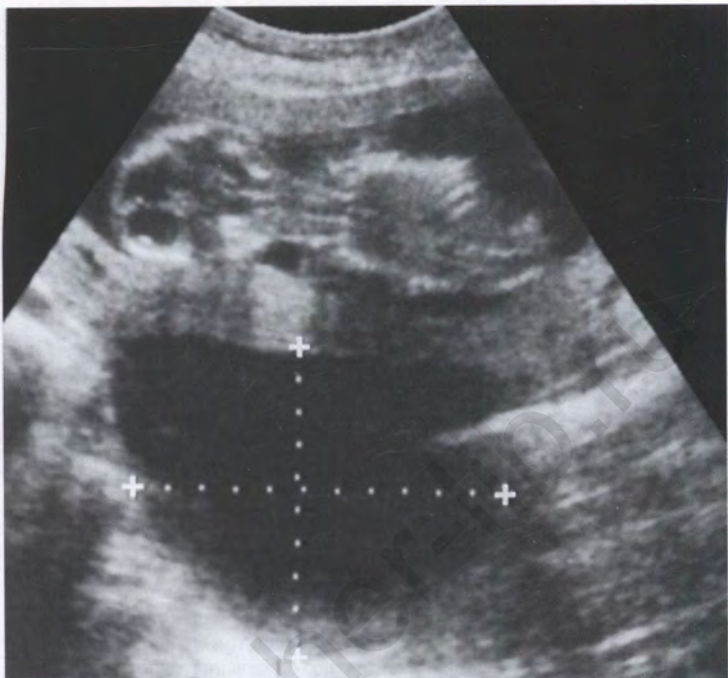
### Рис. 2.42. Клиническое наблюдение

Жидкостное образование яичника диаметром 8 см выявлено у 19-летней первобеременной при сроке 14 недель. Образование содержало солидные участки. Подобная картина характерна для зрелой кистозной тератомы. Была произведена левосторонняя овариэктомия. При гистологическом исследовании подтвержден диагноз зрелой кистозной тератомы.

### Необходимо запомнить

1. Если в полости матки обнаружен ВМК, необходимо точно описать его локализацию, в том числе относительно хориальной полости.
2. При выявлении лейомиом необходимо определить их количество, описать локализацию и наличие деформации полости матки.
3. Однокамерные кисты яичников диаметром менее 6 см, как правило, относятся к функциональным.





### Рис. 2.43. Клиническое наблюдение

Данная однокамерная киста яичника размерами  $6,2 \times 7,2$  см, расположенная в дугласовом пространстве, обнаружена на 15-й неделе беременности. Плотных компонентов в ней не обнаружено. Клинических проявлений не было. Женщине сообщили о доброкачественном характере образования и низком риске его перекрута. Было принято решение о консервативной тактике ведения данной пациентки. Через 6 недель после родов женщина явилась для контрольного сканирования, при котором образование не было выявлено.

### Глава 3

# Детальное сканирование частей тела плода

акusherlib.ru

Как правило, детальное исследование выполняют между 18-й и 22-й неделями беременности, когда все образования визуализируются наиболее четко. Для того чтобы научиться выявлять патологию, сначала необходимо уметь определять норму. Исследование следует проводить по утвержденной схеме и методике с оформлением систематизированного заключения, подтверждающего факт исследования соответствующих структур. Из-за тучности женщины или положения плода некоторые структуры визуализируются недостаточно четко.

До исследования пациентке сообщают о том, что будет выполнено детальное сканирование с изучением частей тела плода. Также сообщают о том, что в ходе исследования может быть выявлена какая-либо патология. Особо оговаривают, что ультразвуковое сканирование не может выявить все патологические изменения и даже детальное сканирование никогда не гарантирует, что плод развивается нормально. В идеальном случае пациентка перед исследованием уже ознакомилась с буклетом, в котором подробно изложена ведомственная политика сканирования пороков развития, а также перечислены структуры, подлежащие визуализации.

Пациентке сообщают о любом подозрении по поводу какой-либо патологии и обсуждают ультразвуковую картину с другим специалистом. Необходимо распечатывать изображения и записывать видео. Специалист не должен забывать заполнять полный структурированный протокол сканирования и проверять наличие другой патологии. Для более глубокого обследования и кариотипирования пациентку можно направить к специалисту по пренатальной диагностике.

УЗИ головы плода предполагает подтверждение целостности костей черепа, визуализацию внутренних структур головного мозга, исследование глазниц, губ и, если позволяет время, профиля лица и ушей. Описание головного мозга плода должно соответствовать терминологии, представленной на рис. 3.1–3.4.

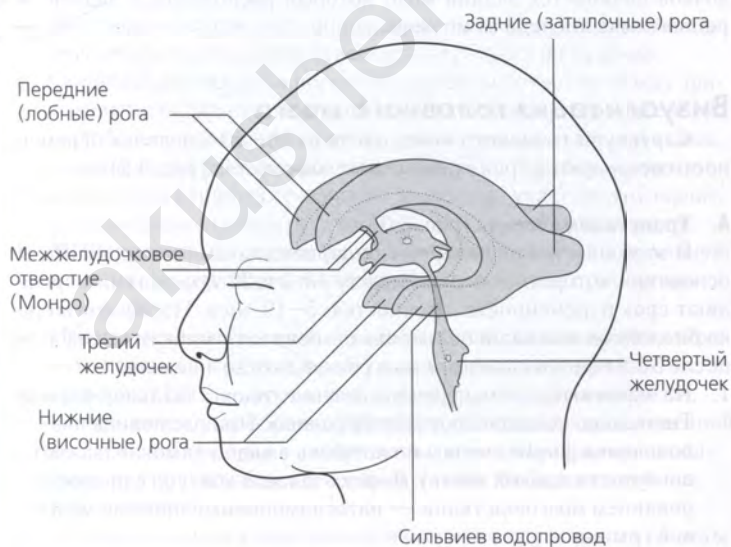


Рис. 3.1. Желудочки мозга

## Анатомия головного мозга

Передний мозг образован двумя полушариями и зрительными буграми (таламусами). В каждом из полушарий имеется боковой желудочек, в котором находится сосудистое сплетение. Это сосудистое экзогенное образование служит основным источником образования спинномозговой жидкости (СМЖ). СМЖ через межжелудочковое отверстие (Монро) перетекает в третий и четвертый желудочки, а затем попадает в субарахноидальное пространство. Центральный третий желудочек очень узкий, что обусловлено расширением таламуса с каждой стороны. Крышу третьего желудочка образует мозолистое тело, представляющее собой скопление белых волокон, соединяющих между собой полушария. Мозолистое тело, распространяясь кпереди, образует верхнюю стенку боковых желудочков. По мере развития мозолистого тела боковые желудочки отделяются друг от друга тонкой мембраной (прозрачной перегородкой), в которой образуется внутреннее пространство, называемое полостью. Это пространство с желудочками не соединяется.

Средний мозг состоит из узкого водопровода (Сильвиева) и соединяет третий и четвертый желудочки. В месте соединения желудочков начинается задний мозг, который расположен в задней черепной ямке кпереди от мозжечка.

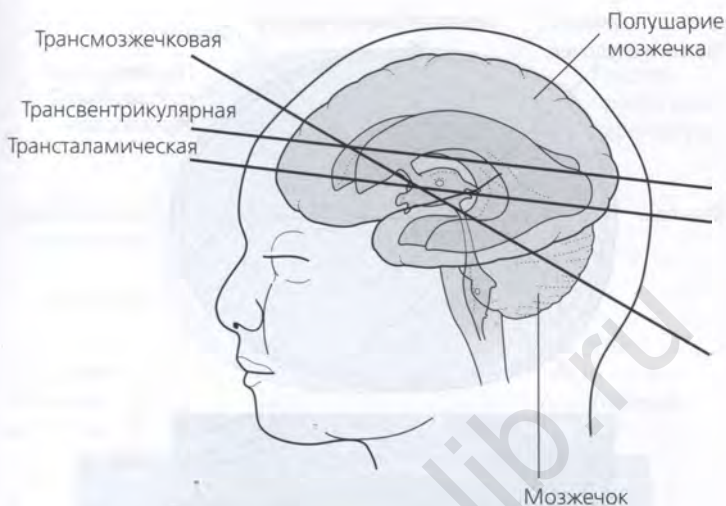
## Визуализация головного мозга

Структуры головного мозга плода на 18–20-й неделях беременности исследуют в трех стандартных плоскостях (рис. 3.2):

### А. Трансталамическая (рис. 3.3).

В этой плоскости измеряют бипариетальный размер (БПР), на основании которого в период между 13-й и 22-й неделями определяют срок беременности с точностью 5–10 дней. После этого срока биологическая вариабельность становится слишком высокой — после 30-й недели ошибка может составлять до 4 недель.

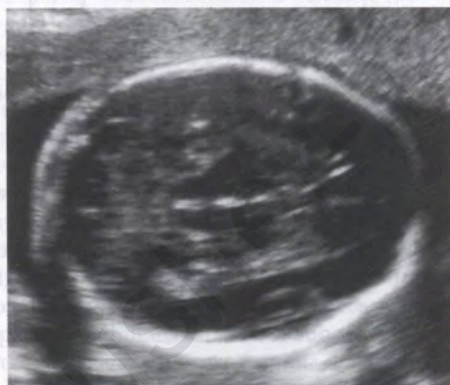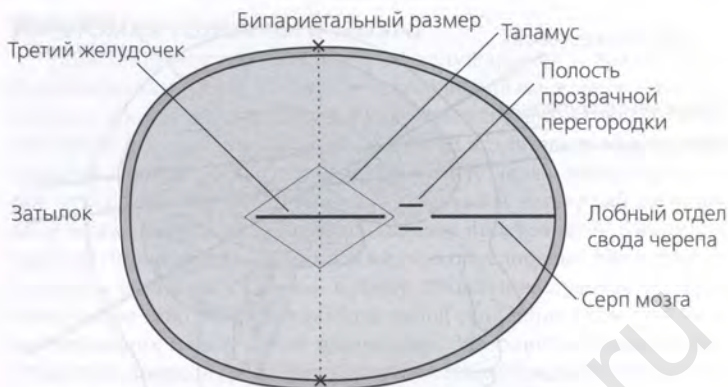1. На экран выводят поперечное сечение головы овальной формы. Тщательно осматривают контур головы. При расщелине позвоночника форма головы может быть в виде «лимона» (за счет вогнутости лобной кости). Дефект заднего контура с пролобированием мозговой ткани — патогномичный признак мозговой грыжи.
2. Перемещают датчик и осматривают *базальные ядра*, которые легко определяются в виде гипэхогенных треугольников по



**Рис. 3.2.** Три стандартных плоскости сканирования

обе стороны от средней линии. Зрительные бугры отделяются друг от друга очень тонкой полостью третьего желудочка.

3. Обратите внимание на короткий экзогенный участок между зрительными буграми и теменной костью, представляющий собой серп большого мозга — плотный пучок соединительной ткани, разделяющий на этом уровне лобные доли. Если на экране определяется длинный срединный экзогенный участок, это значит, что зона фокусировки расположена слишком близко к своду.
4. Между серпом и третьим желудочком выявляют эхонегативную *полость прозрачной перегородки*, имеющую прямоугольную форму.
5. При сканировании в этой плоскости также можно визуализировать *лобный и затылочный рога* боковых желудочков.
6. Измеряют БПР — отрезок от верхнего края теменной кости, находящейся на изображении вверху, до нижнего края теменной кости, находящейся на изображении внизу. Измерение выполняют под прямым углом к средней линии, выбирают наибольшее значение.
7. В этой плоскости также можно измерить *окружность головы (ОГ)*. Этот показатель имеет особую ценность в поздние сроки беременности и позволяет выявить долихоцефалию (не-



**Рис. 3.3.** Трансталамическая плоскость сканирования

большой БПР вследствие удлинения черепа в поперечной плоскости) или брахицефалию (большой БПР вследствие расширения в поперечной плоскости).

### **В. Трансмозжечковая (рис. 3.4).**

Данная плоскость позволяет оценить анатомические структуры задней черепной ямки: полушария мозжечка, соединенные с червем, и большую цистерну. Четвертый желудочек расположен по средней линии впереди от червя мозжечка и практически не заметен.

1. В трансталамической плоскости фиксируют положение датчика на полости прозрачной перегородки и поворачивают его на за-

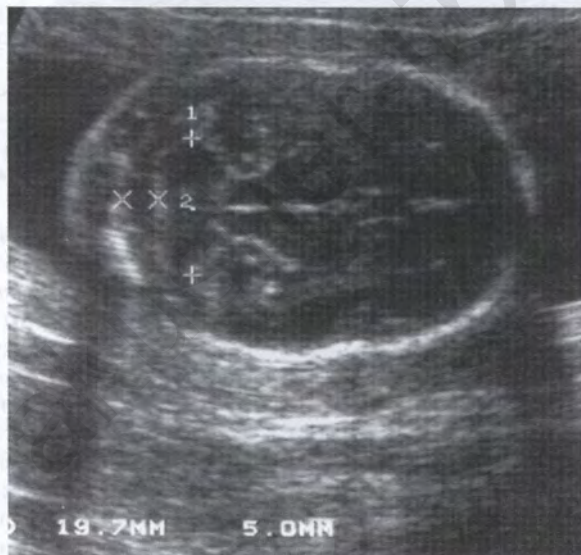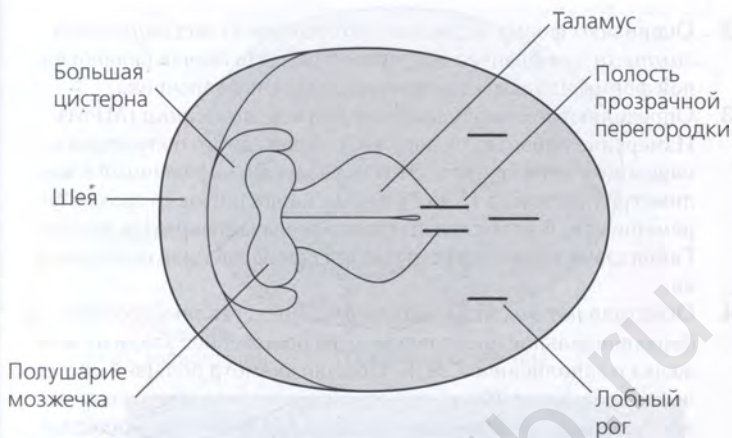


Рис. 3.4. Трансмозжечковая плоскость сканирования

дною черепную ямку до тех пор, пока в поле зрения не появятся полушария мозжечка.



2. Оценивают форму мозжечка, который имеет вид *двуглавой гантели* для физических упражнений. Мозжечок банановидной формы наблюдается при расщелине позвоночника.
3. Определяют *межполушарный размер мозжечка* (МРМ). Измерение проводят от наружного края одного полушария до наружного края другого. Этот показатель, выраженный в миллиметрах, в срок от 15 до 25 недель коррелирует со сроком беременности. В этот период мозжечок визуализируется хорошо. Гипоплазия мозжечка встречается при расщелине позвоночника.
4. Осматривают *большую цистерну*, представляющую собой субарахноидальное пространство, расположенное кзади от мозжечка и заполненное СМЖ. Обычно диаметр большой цистерны не превышает 10 мм, при этом следует учитывать возможность ложного увеличения диаметра при чрезмерном наклоне датчика. Резкое увеличение большой цистерны обычно отмечается при синдроме Денди—Уокера, когда наблюдается отсутствие червя и гипоплазия мозжечка.

### С. Трансвентрикулярная (рис. 3.5).

В этой плоскости оценивают боковые желудочки мозга и определяют их увеличение (вентрикуломегалия) или выявляют кисты сосудистого сплетения.

1. Из трансталамической плоскости датчик перемещают по направлению к своду черепа в параллельную ей поперечную плоскость до тех пор, пока в поле зрения не появится *сосудистое сплетение* боковых желудочков. Проксимальные отделы сосудистого сплетения и бокового желудочка всегда видны хуже. Сосудистое сплетение надо визуализировать от медиальной стенки бокового желудочка до заднего рога. В норме сплетение занимает всю ширину бокового желудочка.
2. Определяют внутреннюю и наружную границы желудочка, ориентированные параллельно средней линии. Убедившись, что датчик расположен соответственно поперечной плоскости, измеряют ширину заднего рога бокового желудочка перпендикулярно его оси. Если этот размер превышает 10 мм, говорят о вентрикуломегалии (рис. 3.6). В случае резкого расширения желудочков сосудистое сплетение в боковом желудочке, расположенном на экране снизу, под действием силы тяжести принимает вид языка колокола (рис. 3.7). Причины вентрикуломегалии перечислены в блоке 3.1 (также см. рис. 3.8, 3.9).

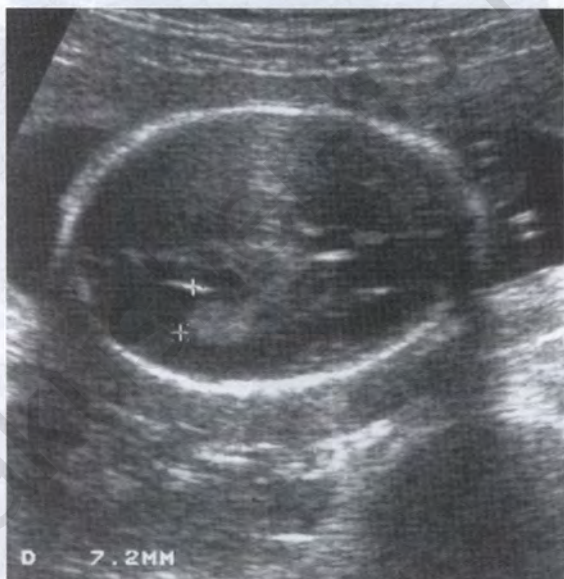
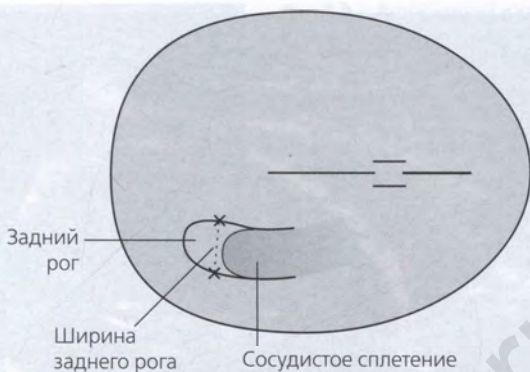

Рис. 3.5. Трансвентрикулярная плоскость сканирования

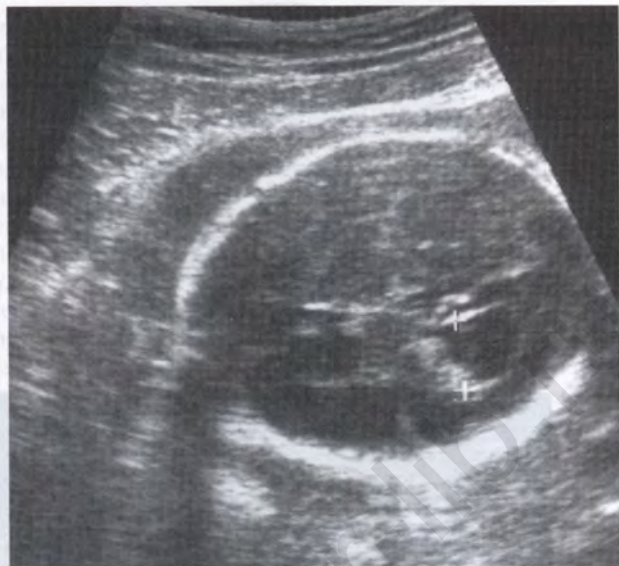

Рис. 3.6. Вентрикуломегалия (ширина бокового желудочка 13,7 мм)

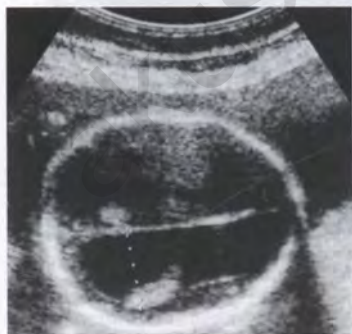

Рис. 3.7. Ширина желудочка 17 мм у плода с вентрикуломегалией или гидроцефалией

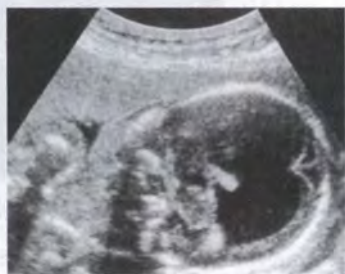
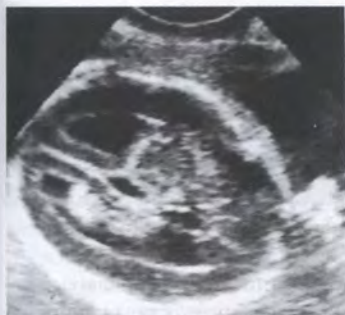
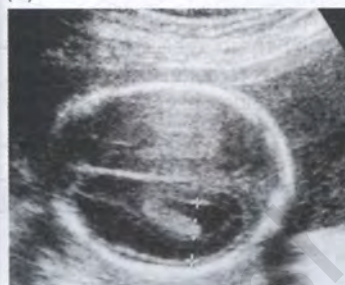Рис. 3.8. Гидроцефалия и отсутствие срединного эха при алобарной голопроэнцефалии

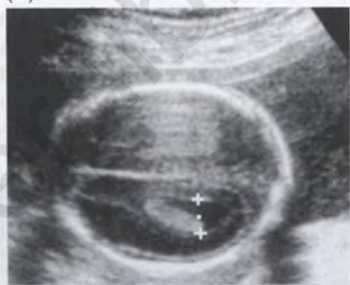

**Рис. 3.9.** Выраженное расширение боковых и третьего желудочка. Такая картина обусловлена стенозом водопровода (см. рис. 3.1)

(А)



(В)



**Рис. 3.10 (А, В). Клиническое наблюдение**

Пациентка направлена на обследование в связи с подозрением на вентрикуломегалию. Ширина затылочного рога бокового желудочка составила 14 мм (А). Однако нижняя метка была установлена неверно. (В) Показано правильное положение нижней метки. Теперь размер составил 8 мм, что меньше верхней границы нормы 10 мм. Старайтесь не допускать подобную ошибку.

**Блок 3.1. Причины венрикуломегалии**

Порок развития ЦНС

Инфекция

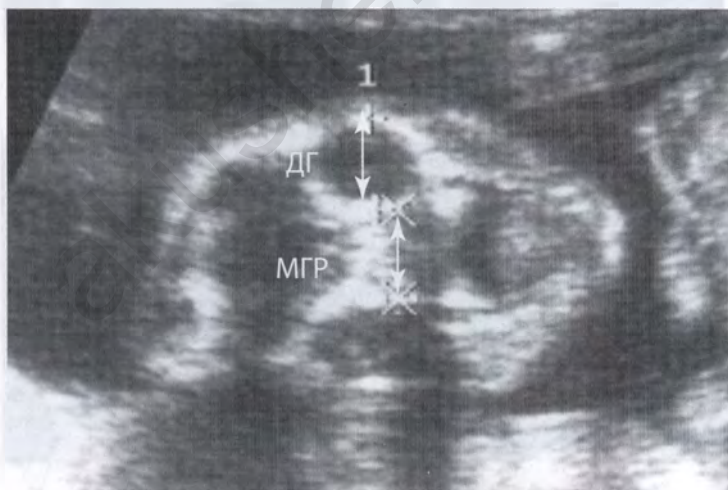
Хромосомная аномалия

Синдром

Обтурация

**Глазницы** (рис. 3.11)

Из трансталамической плоскости датчик поворачивают в направлении, противоположном применявшемуся для сканирования полушарий мозжечка. Теперь можно визуализировать костный каркас глазниц и гипозохогенный хрусталик. В 20 недель расстояние между глазницами (интраорбитальный размер) равно диаметру глазницы (диаметр глаза). В определенных случаях необходимо измерять эти расстояния, а также экстраорбитальный размер от наружного края одной глазницы до наружного края другой. Полученные результаты сравнивают с соответствующими таблицами. Гипертелоризмом называют слишком большое расстояние между глазницами, гипотелоризмом — слишком малое.



**Рис. 3.11.** Глазницы: диаметр глаза (ДГ) — 11,2 мм; межглазничное расстояние (МГР) — 11,5 мм

## Губы (рис. 3.12)

Из трансталамической плоскости датчик поворачивают на  $90^\circ$  и получают изображение во фронтальной плоскости, затем перемещают его кпереди в сторону лица плода. Для того чтобы осмотреть губы, необходимо слегка наклонить датчик. В такой проекции можно выявить расщелину губы (рис. 3.13).

При сканировании в сагиттальной плоскости можно осмотреть профиль лица. Такая необходимость возникает в случаях подозрения на микрогнатию (малые размеры верхней челюсти). Однако детальное сканирование и визуализация профиля лица и глаз определяется ведомственной политикой, поскольку отнимает много времени и не всегда выполнимо.

## Шея

Обычно не визуализируется как отдельное образование за исключением увеличения за счет жидкостного или солидного образования (рис. 3.14).

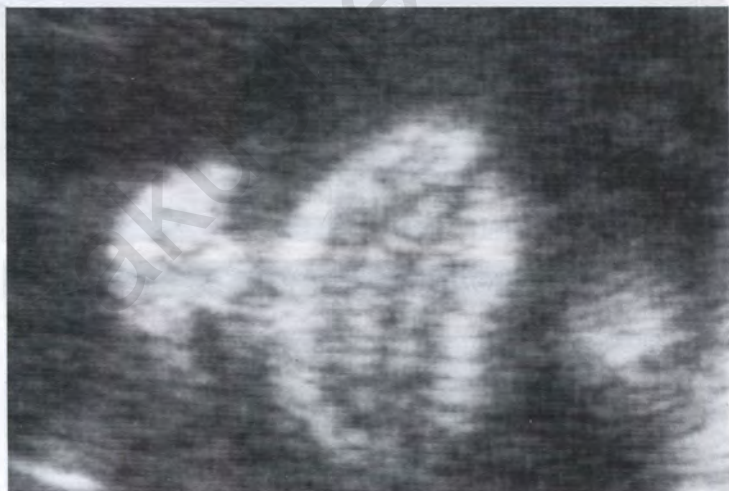

Рис. 3.12. Губы

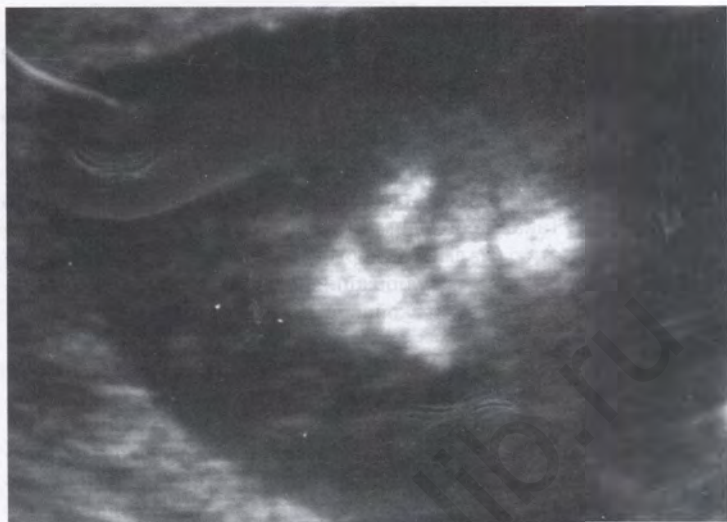


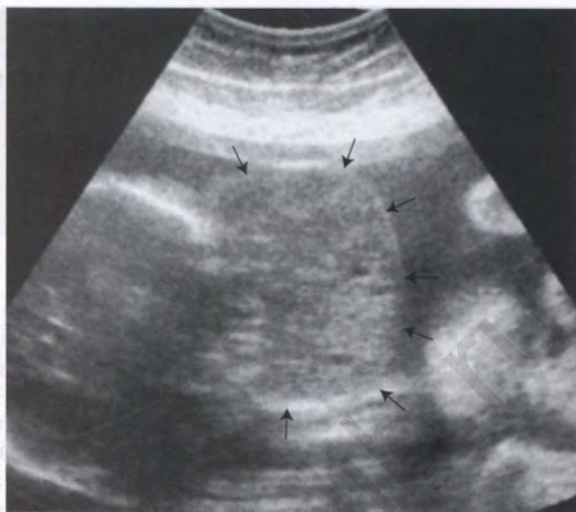
Рис. 3.13. Расщелина губы

### Протокол сканирования головы

Овальный контур	Измерение МРМ
Зрительные бугры	Визуализация большой цистерны
Короткий серп	Сосудистое сплетение
Полость прозрачной перегородки	Ширина заднего рога бокового желудочка
Измерение БПР, ОГ	Глазницы
Гантелевидные полушария мозжечка	Губы

### Необходимо запомнить

1. БПР позволяет определить срок беременности в период с 13-й до 22-й недели с точностью в пределах 5–10 дней. После этого срока точность определения срока беременности намного ниже.
2. МРМ в миллиметрах соответствует сроку беременности в период от 15 до 25 недель.
3. Диаметр большой цистерны в норме не превышает 10 мм.
4. Ширина заднего рога бокового желудочка более 10 мм свидетельствует о вентрикуломегалии.
5. К 20 неделям межглазничное расстояние равно диаметру глаза.



### Рис. 3.14. Клиническое наблюдение

При детализированном сканировании в 20 недель выявлена солидная опухоль шеи. Впоследствии у пациентки развилось многоводие, пришлось вызвать преждевременные роды. Ребенок умер вскоре после родов из-за гипоплазии и компрессии трахеи.

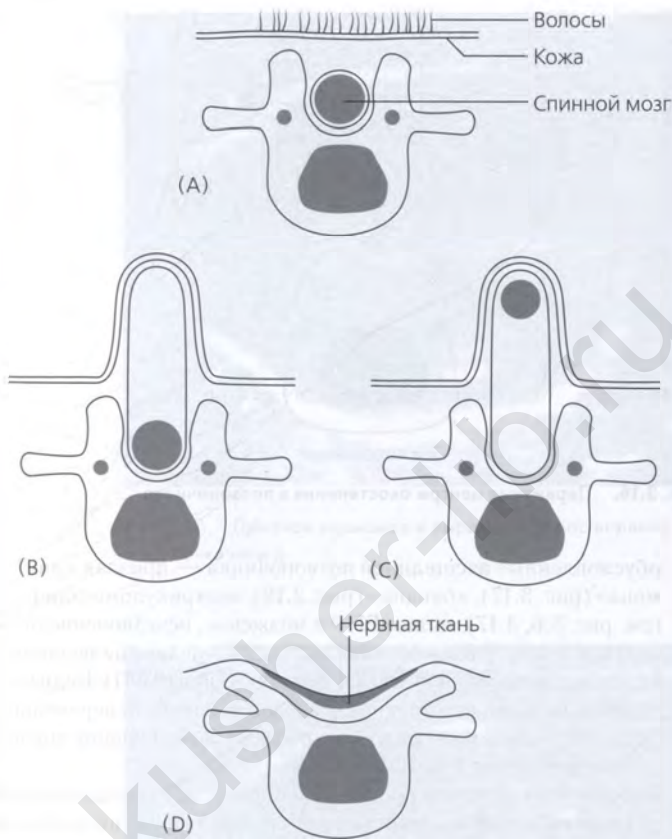


Наиболее часто встречается такой порок развития позвоночника, как расщелина, когда дорсальные дужки позвонков не соединены между собой. Чаще всего такая аномалия локализуется в пояснично-крестцовом отделе. Существует несколько вариантов расщелин позвоночника. Прогнозировать исход этой аномалии затруднительно, поскольку движения нижних конечностей плода не позволяют определить их функциональное состояние. Наиболее целесообразным представляется деление этой патологии на 4 категории (рис. 3.15):

- А. Скрытое незаращение дужки позвонка — дефект закрыт кожей, его можно выявить по пучку волос. При УЗИ, как правило, не выявляется, неврологическими нарушениями обычно не сопровождается.
- В. Менингоцеле — выпухание через дефект оболочек спинного мозга; выпячивание покрыто только кожей и не содержит нервной ткани.
- С. Миеломенингоцеле — выпячивание мозговых оболочек вместе с тканью спинного мозга. Обычно этот дефект покрыт тонкой мембраной.
- Д. Миелоцеле — самый крайний вариант, когда грыжевого выпячивания нет и спинной мозг лежит в области дефекта открыто и имеет вид деформированной тонкой пластинки или желоба.

В случае миеломенингоцеле обычно происходит смещение спинного мозга и мозжечка в каудальном направлении, что приводит к закупорке большого затылочного отверстия и развитию гидроцефалии (синдром Арнольда—Киари). При УЗИ головы определяются соответствующие изменения.

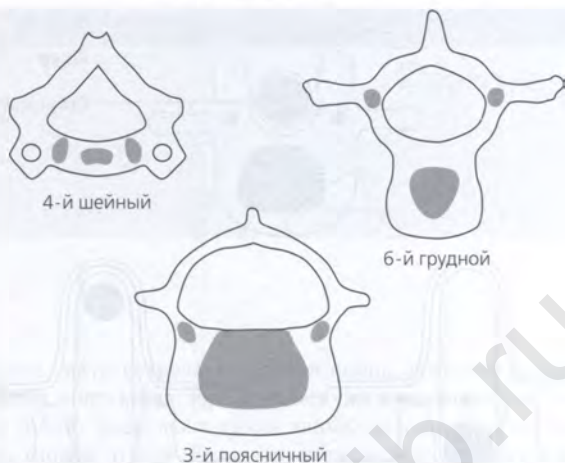Исследование позвоночника плода включает визуализацию трех первичных центров окостенения и кожи, покрывающей позвоноч-



**Рис. 3.15.** Виды расщелины позвоночника (spina bifida): (A) скрытая расщелина позвоночника; (B) менингоцеле; (C) миеломенингоцеле; (D) миелоцеле

ник. Центры окостенения находятся в теле каждого позвонка (центральные) и основании каждого поперечного отростка (задне-боковые) (рис. 3.16). Все эти центры видны к 20 неделям, за исключением расположенных в крестцовом отделе (они появляются к 22-й неделе). Остистые отростки позвонков не видны.

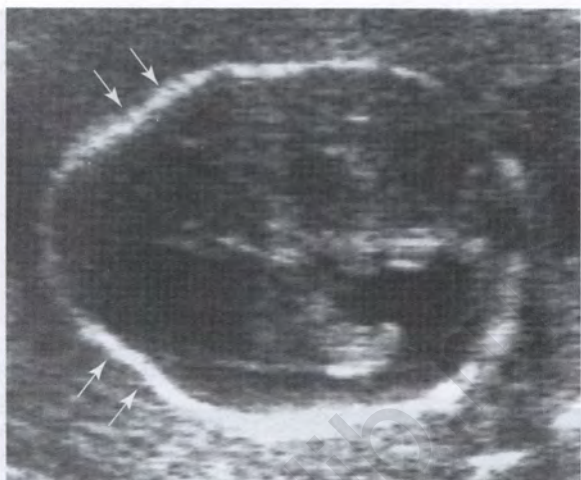1. Перед исследованием позвоночника всегда сканируют головной мозг, поскольку именно здесь появляются изменения,



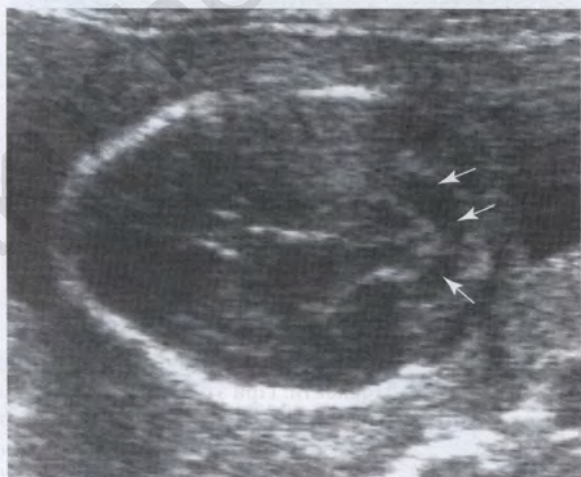**Рис. 3.16.** Первичные центры окостенения в позвоночнике

обусловленные расщелиной позвоночника — признак «лимона» (рис. 3.17), «банана» (рис. 3.18), вентрикуломегалия (см. рис. 3.6, 3.17), малые БПР и мозжечок, исчезновение большой цистерны. В этих случаях на 16–20-й неделе целесообразно исследовать уровень альфа-фетопротеина (АФП). Если его уровень меньше, чем среднее, умноженное на 2, то вероятность того, что у плода может быть открытый дефект нервной трубки, составляет менее 1 на 1000.

2. Визуализируют плод в продольной плоскости и, концентрируясь на позвоночнике, передвигают датчик для получения изображения в парасаггитальной проекции, при этом убеждаются в том, что кожа непрерывно покрывает позвоночник по всей длине (рис. 3.19, 3.20). В этой проекции также виден центральный и один из задне-боковых центров окостенения.
3. Затем поворачивают датчик на 90° и, начиная от шейного отдела позвоночника, визуализируют все позвонки в поперечной плоскости. Визуализируют *центры окостенения*, которые в норме находятся в *непосредственной близости от спинного мозга* (рис. 3.21). В области дефекта определяется значительное расхождение боковых центров окостенения (рис. 3.22), при этом можно выявить выпячивающийся мешок (менингоцеле).



**Рис. 3.17.** Признак «лимона» и выраженное расширение желудочка мозга



**Рис. 3.18.** Признак «банана»

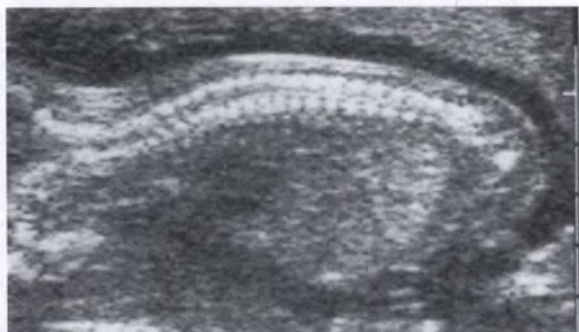


Рис. 3.19. Непрерывность кожи (парасагитальная плоскость)

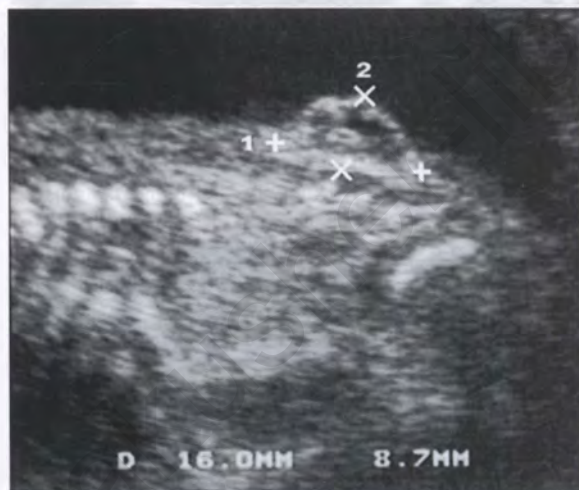

Рис. 3.20. Менингоцеле

4. Завершая исследование, визуализируют позвоночник во фронтальной плоскости. При этом определяется картина «железнодорожной колеи», обусловленная центрами окостенения — задне-боковые центры расположены параллельно друг другу (рис. 3.23). В области расщелины позвоночника, что чаще всего наблюдается в пояснично-крестцовом отделе, происходит смещение задне-боковых центров окостенения. Для

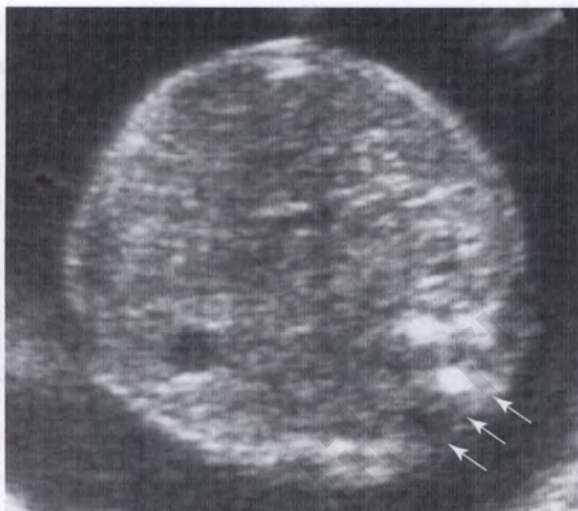

Рис. 3.21. Центры окостенения, расположенные непосредственно вокруг позвоночника

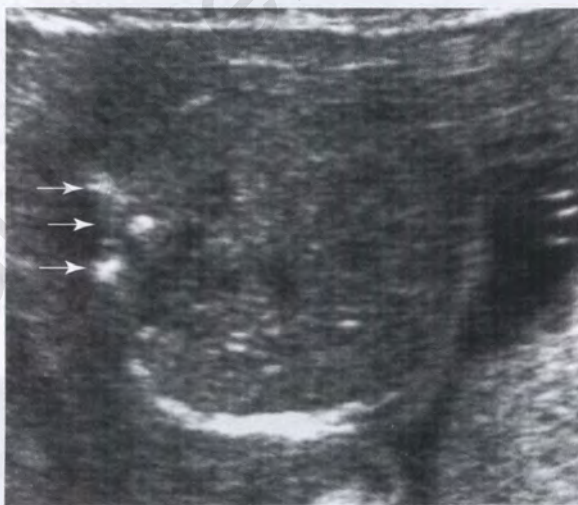
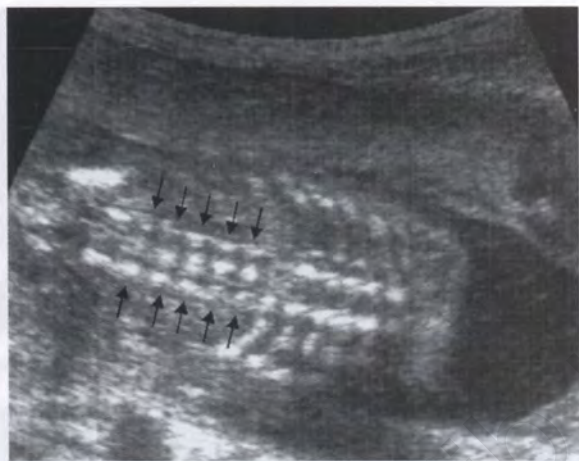

Рис. 3.22. При открытой расщелине позвоночника определяется расхождение центров окостенения



**Рис. 3.23.** Фронтальная проекция поясничного отдела позвоночника в норме (вид «железнодорожной колеи»)

того чтобы не допустить гипердиагностики, учитывайте, что в норме в верхнешейном отделе позвоночника вблизи головы определяется значительное расширение пространства между первичными центрами окостенения, а в поясничном отделе — незначительное расширение.

5. Всегда исследуйте нижний отдел позвоночника, где может развиваться крестцово-копчиковая тератома, которая обычно выглядит в виде большого образования с неравномерными гиперэхогенными участками (рис. 3.24).

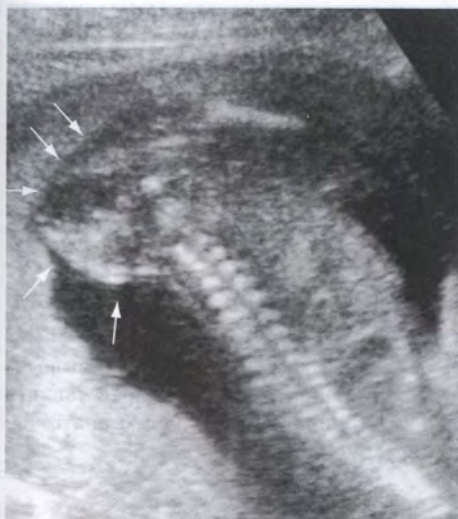### Протокол сканирования позвоночника

Форма головы, желудочки, задняя черепная ямка (АФП)

Во фронтальной проекции картина «железнодорожной колеи»

Отсутствие изменений кожного покрова в парасагиттальной проекции

В поперечной проекции центры окостенения расположены вокруг спинного мозга в непосредственной близости от него



### Рис. 3.24. Клиническое наблюдение

Женщина явилась для детального сканирования плода в сроке 20 недель. Позвоночник был без видимых изменений, однако в крестцовой области определялось солидное объемное образование с кистозными участками размером  $4 \times 4$  см. Указанная находка оказалась крестцово-копчиковой тератомой. На 35-й неделе произведено досрочное родоразрешение, роды прошли нормально. Опухоль успешно удалили.

### Необходимо запомнить

1. При УЗИ видны три первичных центра окостенения.
2. Spina bifida чаще всего встречается в пояснично-крестцовом отделе.
3. В норме в верхнешейном отделе отмечается заметное увеличение расстояния между первичными центрами окостенения, в поясничном отделе — небольшое.



Необходимо визуализировать четыре камеры сердца, его выводящие тракты, легкие и диафрагму. Специалист должен представлять систему кровообращения плода, что поможет ему понять анатомию сердца. Проследим за током крови от плаценты.

### **Кровообращение плода** (рис. 3.25)

Через нижнюю и верхнюю полые вены кровь попадает в правое предсердие плода. Большая часть этой крови насыщена кислородом, поскольку в нижнюю полую вену попадает кровь из плаценты (через пупочную вену и венозный проток в печени). Легкие плода не участвуют в оксигенации крови. Из правого предсердия большая часть крови поступает в левое через открытое овальное отверстие, а затем в левый желудочек и аорту. Кровь, попадающая из правого предсердия в правый желудочек, поступает в легочную артерию и возвращается в аорту через артериальный проток. Небольшая часть крови возвращается через легочные вены. При рождении венозный проток, овальное отверстие и артериальный проток закрываются вследствие изменения кровотока и давления крови после перевязки пупочной вены и артерий.

### **Сердце и выносящие тракты**

Для визуализации всех четырех камер сердца и выносящих трактов существуют 5 стандартных плоскостей, сканирование в которых гарантирует полное методичное обследование сердца. Эти преимущественно поперечные плоскости получают путем перемещения датчика от нижней части грудной клетки плода к верхней (рис. 3.26). Это наиболее трудная часть детального сканирования патологии

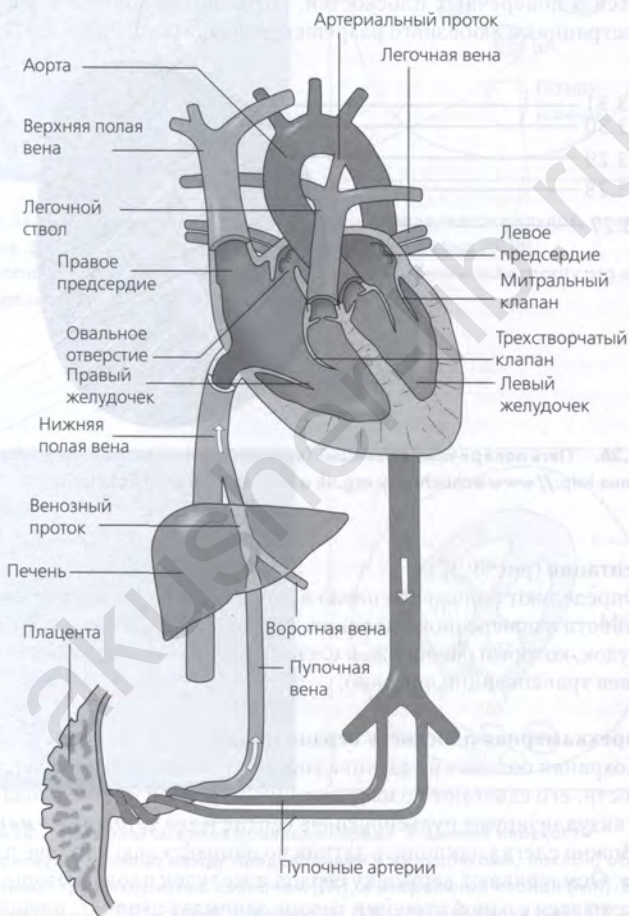
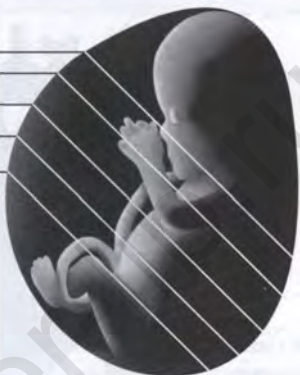
Рис. 3.25. Кровообращение плода

и требует больше времени для освоения. Благотворительный фонд (echo<sup>UK</sup>, <http://www.echocharity.org.uk>) выпустил контурные схемы этих плоскостей, которые для удобства можно повесить на стене в кабинете или комнате, где проводят исследование. Такая схема способствует теоретической и практической подготовке. На схеме имеется 5 поперечных плоскостей, которые мы приводим в своих иллюстрациях с любезного разрешения фонда (рис. 3.26–3.31).

- Рис. 3.31
- Рис. 3.30
- Рис. 3.29
- Рис. 3.28
- Рис. 3.27



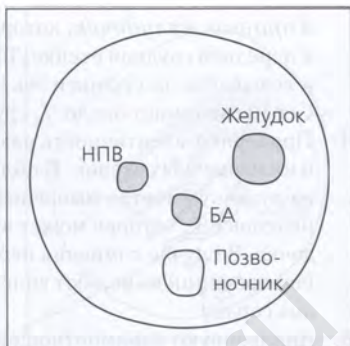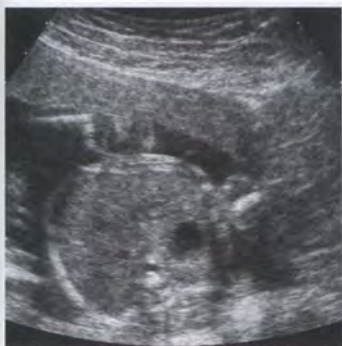**Рис. 3.26.** Пять поперечных проекций (воспроизводится с любезного разрешения <http://www.echocharity.org.uk> и Siemens Medical Solutions)

### Ориентация (рис. 3.27)

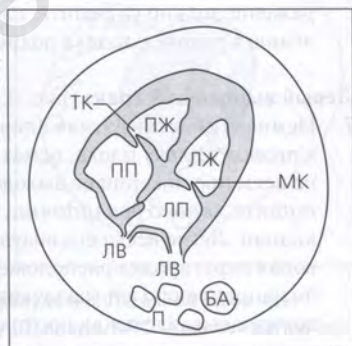
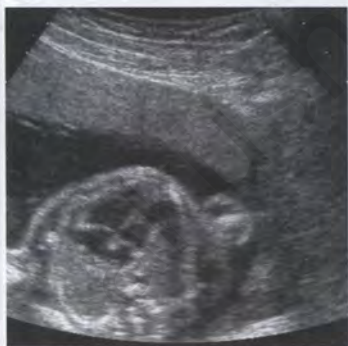1. Определяют положение плода и выводят на экран изображение живота в поперечной проекции. При этом идентифицируют желудок, который расположен слева (за исключением редких случаев транспозиции органов).

### Четырехкамерная плоскость сердца (рис. 3.28)

2. Сохраняя положение датчика соответственно поперечной плоскости, его сдвигают по направлению к грудной клетке плода и визуализируют пульсирующее сердце и его *четыре камеры*. Можно слегка наклонить датчик по направлению к голове плода. Осматривают верхушку сердца и желудок плода, которые находятся с одной стороны, сердце занимает около  $\frac{1}{3}$  площади сканирования.
3. Идентифицируют *левое предсердие*, которое представляет собой камеру, расположенную рядом с позвоночником плода,



**Рис. 3.27.** Абдоминальный срез, в котором определяется желудок, позвоночник, брюшная часть аорты (БА) и нижняя полая вена (НПВ) (воспроизводится с любезного разрешения <http://www.echocharity.org.uk> и Siemens Medical Solutions)



**Рис. 3.28.** Четырехкамерная проекция сердца. В данной плоскости определяется граница между предсердиями и желудочками, наклон, обусловленный трехстворчатым клапаном (ТК), и митральный клапан (МК). БА — брюшная аорта; ЛП — левое предсердие; ЛЖ — левый желудочек; ЛВ — легочная вена; ПП — правое предсердие; ПЖ — правый желудочек; П — позвоночник (воспроизводится с любезного разрешения <http://www.echocharity.org.uk> и Siemens Medical Solutions)

и *правый желудочек*, который расположен наиболее близко к передней грудной стенке. Таким образом, определяют правый и левый отделы сердца и ось сердца, которая отклонена влево. Сердце занимает около  $\frac{1}{3}$  грудной клетки.

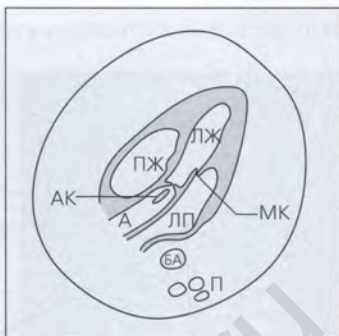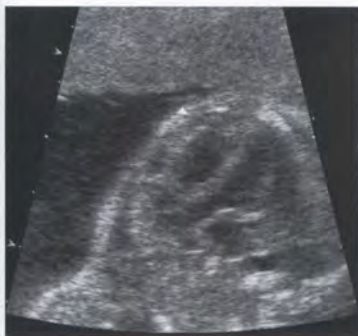4. Проверяют идентичность размеров *предсердий, желудочков* и их мышечных стенок. В области верхушки ближе к правому желудочку имеется мышечный мостик, называемый мышечной перепонкой, которая может несколько уменьшить размер желудочка. В случае сомнения перепроверьте это, поскольку в данной проекции выявляют гипоплазию правого или левого отделов сердца.
5. Анализируют взаимоотношение *предсердно-желудочковой перегородки* и *клапанов* (двустворчатого слева и трехстворчатого справа). Ультразвуковая картина имеет вид креста, слегка смещенного из-за того, что трехстворчатый клапан расположен немного ближе к верхушке.
6. Проверяют интактность межпредсердной и межжелудочковой перегородок. Межжелудочковая перегородка в области клапанов тоньше (перепончатая часть). Межпредсердная перегородка в норме открыта в средней части (овальное отверстие), где виден створчатый клапан, открывающийся в фазу систолы. Изображение можно улучшить, слегка наклонив датчик по направлению к голове плода (в подреберной плоскости).

### **Левый выносящий тракт** (рис. 3.29)

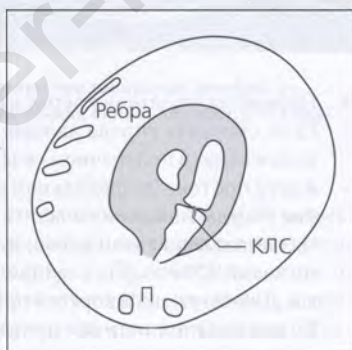
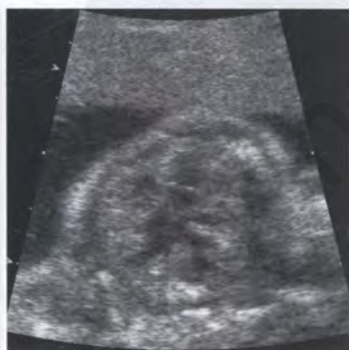7. Немного сместив датчик кверху и наклонив его по направлению к правому плечу плода, осматривают восходящую часть аорты на всем протяжении ее выхода из желудочка. Это *выносящий тракт левого желудочка*, проходящий через аортальный клапан. Легче всего его визуализировать, когда межжелудочковая перегородка расположена практически перпендикулярно направлению ультразвукового луча. Передняя стенка аорты должна выглядеть как продолжение межжелудочковой перегородки, а задняя стенка — как продолжение передней створки митрального клапана.

### **Правый выносящий тракт** (рис. 3.30)

8. Слегка сместив датчик, продолжают его вращать по направлению к правому плечу плода, визуализируя легочную артерию вдоль ее длинной оси. Эта артерия идет кзади по направлению к позвоночнику плода (*выносящий тракт правого*



**Рис. 3.29.** Выносящий тракт левого желудочка. Аорта (А) имеет вид продолжения межжелудочковой перегородки и идет по направлению к правому плечу плода. АК — область аортального клапана. Остальные сокращения аналогичны приведенным на рис. 3.28 (воспроизводится с любезного разрешения <http://www.echocharity.org.uk> и Siemens Medical Solutions)



**Рис. 3.30.** Выносящий тракт правого желудочка. Легочной ствол идет кзади по направлению к позвоночнику (П) плода. КЛС — клапан легочного ствола (воспроизводится с любезного разрешения <http://www.echocharity.org.uk> и Siemens Medical Solutions)

желудочка). В месте своего начала легочная артерия и аорта перекрещиваются друг с другом. Легочной ствол расположен более кпереди и несколько крупнее. Он направляется кзади влево и разветвляется на левую и правую легочные артерии и артериальный проток.

## Плоскость для исследования трех сосудов (рис. 3.31)

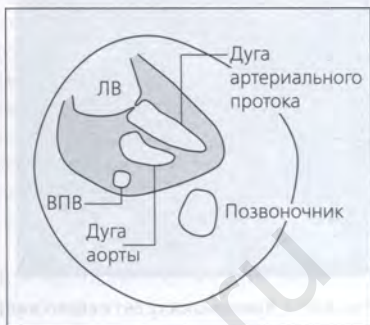
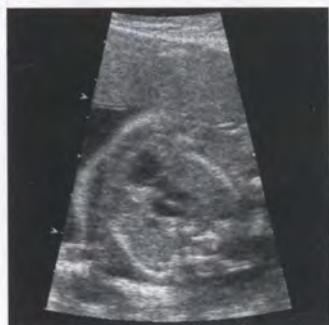
Рис. 3.31. Плоскость для визуализации трех магистральных сосудов. В этой плоскости исследуют взаимное расположение легочной артерии, дуги артериального протока, дуги аорты и верхней полой вены (ВПВ).

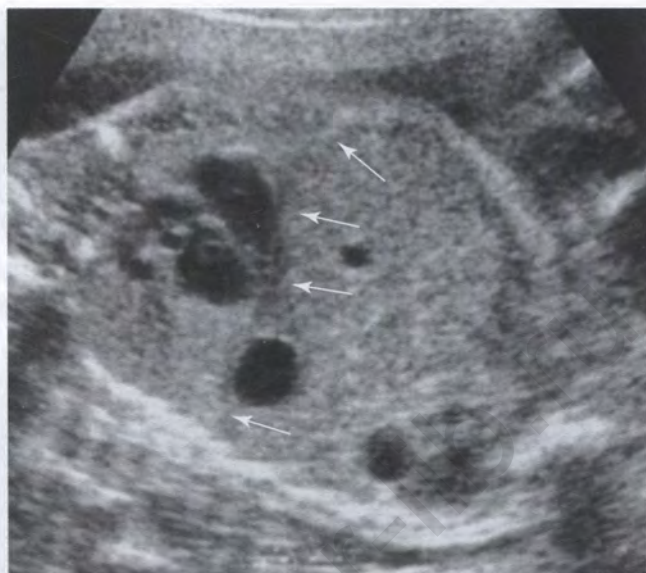
ЛВ — легочная вена (воспроизводится с любезного разрешения

<http://www.echocharity.org.uk> и Siemens Medical Solutions)

9. Перемещают датчик кверху к верхней части средостения плода. Если смотреть справа налево, то на экране определяется верхняя полая вена (в поперечном сечении), поперечная часть дуги аорты и дуга протока (в продольном сечении) (для лучшего запоминания сосуды можно обозначить как «точка-тире-тире»). Дуга аорты направлена кзади влево, дуга артериального протока — прямо кзади. Оба сосуда соединяются в нисходящей части дуги аорты. Диаметры дуги аорты и протока должны быть одинаковыми. Если вы выполнили все пункты, можете отдохнуть.

## Легкие

1. Для того чтобы получить поперечное сечение легких, выведите на экран проекцию, в которой визуализировали четыре камеры сердца. Изучите *эхогенность легких* и исключите наличие *скоплений жидкости* и *кистозных полостей*.
2. Для осмотра легких в сагиттальной проекции приподнимите и переместите датчик на 90°, осмотрите диафрагму, которая имеет вид тонкой линейной структуры пониженной эхогенности, отделяющей органы брюшной полости от плевральных полостей (рис. 3.32).

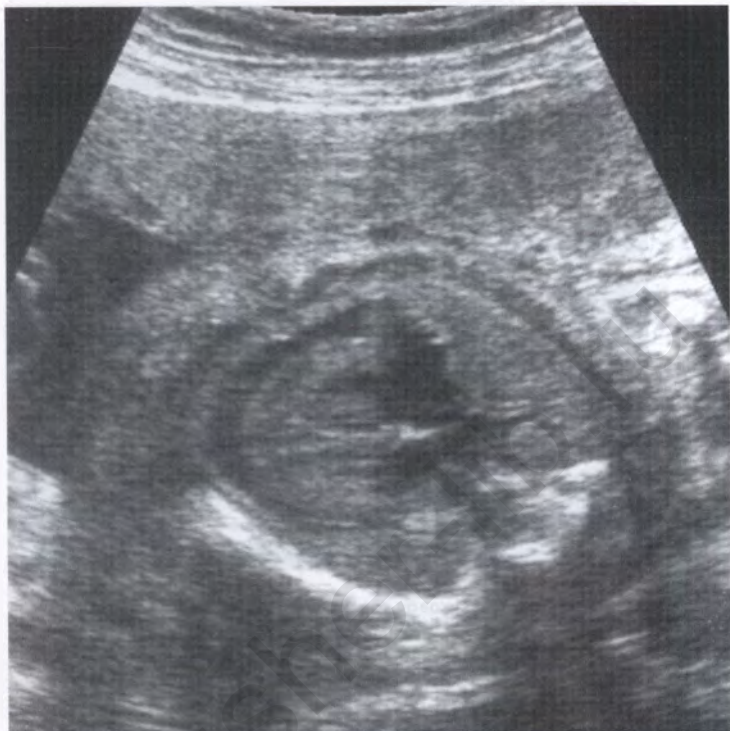

**Рис. 3.32.** Ультразвуковая картина неизменной диафрагмы определяется как эхонегативная тонкая линия, под которой определяется желудок

Специалист должен представлять экзогенность легких в норме. Любая жидкость скапливается по периферии плевральных полостей и перикарда и легко выявляется (рис. 3.33). Объемные образования в грудной полости могут вызывать гипоплазию легких и смещение средостения (рис. 3.34). В случае повышения венозного давления появляется плевральный выпот или развивается генерализованная водянка. Повышение внешнего давления на пищевод может приводить к многоводию.

Присутствие в грудной клетке кистозных полостей может свидетельствовать о диафрагмальной грыже. В 75 % случаев диафрагмальная грыжа расположена слева, в 20 % — справа, в 5 % — с двух сторон. Левосторонние грыжи выявляются легче, поскольку в этом случае происходит смещение желудка, тогда как справа экзогенность печени и тонкой кишки совпадает с легкими. Подтвердить диагноз можно, выявив перистальтику кишечника в грудной клетке. Часто наблюдается смещение сердца. В некоторых случаях дефекты в диа-



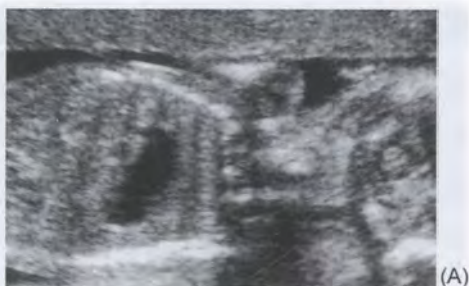

### Рис. 3.33. Клиническое наблюдение

Вокруг желудочков сердца определяется анэхогенная зона, обусловленная перикардиальным выпотом. Также отмечался небольшой асцит. При серологическом исследовании установлена парвовирусная инфекция. При повторном сканировании спустя 1 неделю установлено, что выпот исчез и во внутриутробном переливании крови необходимости нет.

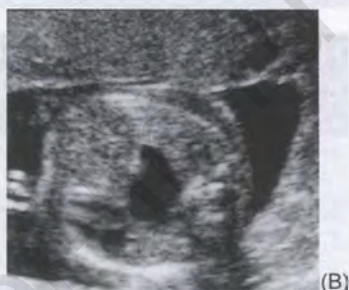фрагме не видны до самого рождения, когда происходит изменение внутриплеврального давления и давления в брюшной полости.

Реже кистозные полости в грудной клетке наблюдаются при кистозно-аденоматозных пороках развития легких (КАП). КАП характеризуются разрастанием конечных отделов бронхиол с формированием кистозных образований вследствие атрезии бронхов различной степени. При УЗИ эту патологию описывают как макрокистозную



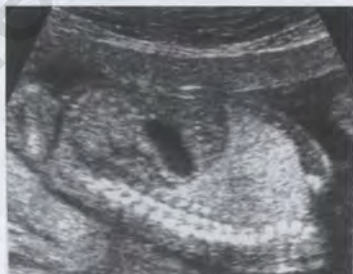(А)

**Рис. 3.34.** При продольном (А) и поперечном (В) сканировании в проекции грудной клетки определяется желудок и смещение средостения. Такая картина обусловлена левосторонней диафрагмальной грыжей



(В)

**Рис. 3.35.** Гиперэхогенная ткань нижней доли легкого. После рождения у ребенка установлена секвестрация легкого



либо микрокистозную. Макрокистозные образования могут быть единичными или множественными, различного размера, но всегда больше 5 мм. Если на фоне этих изменений наблюдается водянка и/или многоводие, выполняют дренирование крупных кист дисцизионной иглой или путем шунтирования. Дифференциальную диагностику проводят главным образом с диафрагмальной грыжей (рис. 3.34). Диаметр микрокистозных КАП меньше 5 мм, причем они имеют вид гиперэхогенных солидных образований. Поражение нижней доли может быть связано с бронхолегочной секвестрацией, когда легочная ткань не сообщается с бронхиальным деревом (рис. 3.35).

**Протокол сканирования грудной клетки**

1. Четырехкамерное сердце
2. Левое предсердие, правый желудочек
3. Равноразмерность предсердий
4. Равноразмерность желудочков
5. Предсердно-желудочковая перегородка
6. Выносящий тракт левого желудочка
7. Выносящий тракт правого желудочка
8. Легкие
9. Отсутствие жидкости или кист
10. Диафрагма

**Необходимо запомнить**

В норме в плоскости визуализации всех четырех камер сердца

1. Левое предсердие расположено ближе к позвоночнику плода, а правый желудочек — к передней грудной стенке.
2. Желудочки равны по размерам, это же касается и предсердий.
3. Предсердно-желудочковая перегородка и клапаны выглядят в виде слегка смещенного креста.

В норме в плоскости визуализации выносящего тракта левого желудочка

1. Передняя стенка аорты имеет вид продолжения межжелудочковой перегородки.
2. Задняя стенка имеет вид продолжения передней створки митрального клапана.

В норме в плоскости визуализации длинной оси легочного ствола

1. Легочный ствол и аорта перекрещиваются в области своего начала.
2. Легочный ствол расположен спереди и имеет несколько больший диаметр.

**Артефакты**

Мышечная перепонка.

«Мячики для гольфа».

Перепончатая часть межжелудочковой перегородки может выглядеть как дефект.

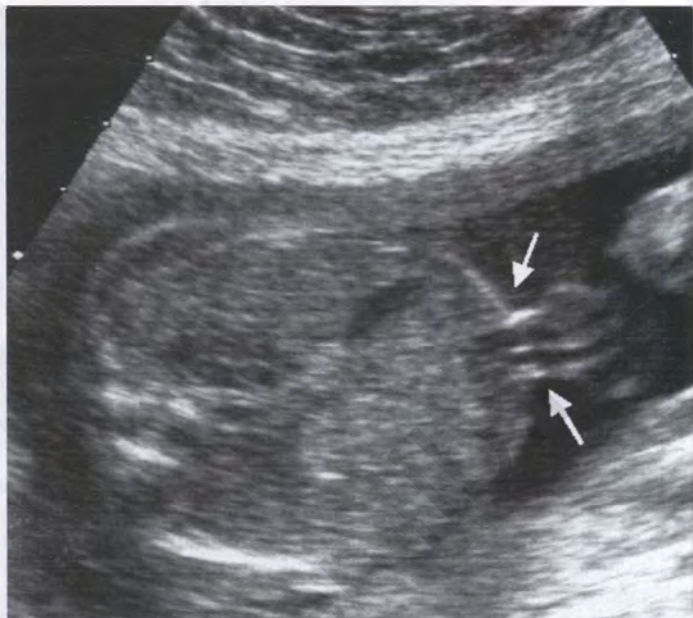
**Легкие**

1. Кистозные полости в грудной клетке встречаются при диафрагмальной грыже или КАП развития легких.

## Передняя брюшная стенка и брюшная полость

Теперь необходимо оценить отсутствие изменений передней брюшной стенки, ультразвуковую картину почек, почечных лоханок, желудка, кишечника и мочевого пузыря.

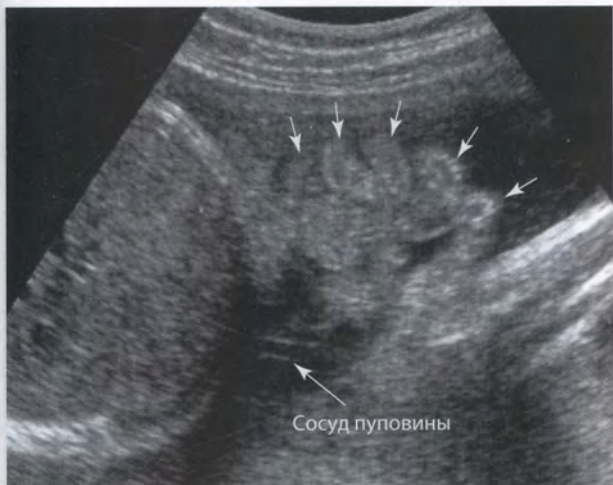1. Для того чтобы определить непрерывность *брюшной стенки* и установить *место отхождения пуповины*, живот плода сканируют в поперечной плоскости (рис. 3.36). Если вследствие маловодия брюшная стенка деформируется, определить ее непрерывность становится затруднительно. При этом может возникать картина пупочной грыжи.
2. Убеждаются в отсутствии центрального грыжевого выпячивания (омфалоцеле) и латерального грыжевого выпячивания (гастрошизис) (рис. 3.37). При гастрошизисе наблюдается плавающее образование, похожее на маленькую гроздь винограда. До тщательного осмотра брюшной стенки это образование выглядит расположенным отдельно. При омфалоцеле кишечник обычно находится внутри грыжевого мешка (рис. 3.38, 3.39), тогда как при гастрошизисе он свободно плавает. Обе патологии сопровождаются повышением уровня АФП. Примерно в  $\frac{1}{3}$  случаев омфалоцеле связано с хромосомными нарушениями (рис. 3.39).
3. Перемещают датчик к верхней части живота, сохраняя его ориентацию соответственно поперечной проекции. Устанавливают наличие обеих почек и их паравертебральное положение, визуально оценивают эхогенность (рис. 3.40). Гиперэхогенность почек может быть обусловлена различной патологией. При отсутствии убедительного семейного анамнеза поставить точный диагноз до рождения практически невозможно. Для оценки размеров почек разработаны номограммы, хотя любое увеличение,



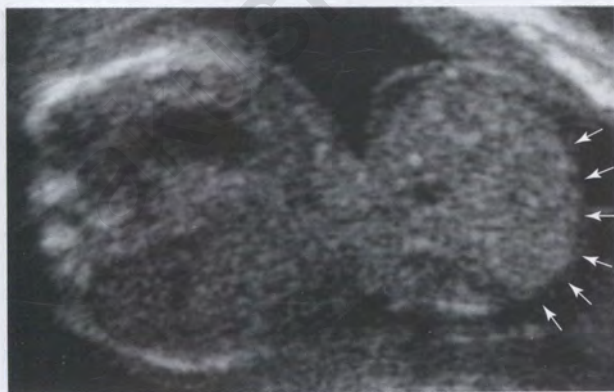**Рис. 3.36.** Брюшная стенка с нормальным отхождением пуповины

как правило, хорошо заметно на глаз (рис. 3.41, 3.42). Помните, что надпочечник можно спутать с отсутствующей почкой (рис. 3.43). Научитесь определять 4 типа поликистоза почек, предусмотренных классификацией Поттера (блок 3.2). Эти знания позволяют понять патогенез.

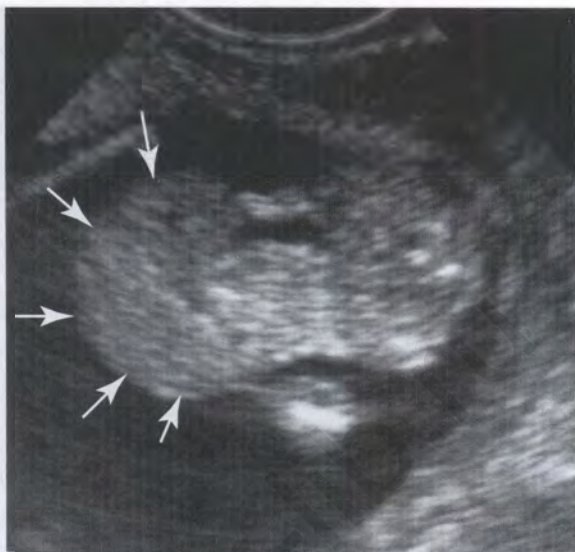- Осматривают *почечные лоханки*. Если возникает предположение, что почечные лоханки расширены, определяют их переднезадний размер. Небольшое расширение (пиелэктазия) на 5 мм или больше (рис. 3.44) встречается довольно часто, поэтому после рождения необходимо обеспечить наблюдение и обследование, поскольку в  $\frac{1}{3}$  этих случаев встречается выраженная патология. Существенное расширение почечной лоханки на 10 мм и более называется гидронефрозом, который всегда связан с патологией (рис. 3.45). Необходимо исследовать возможные зоны нарушения оттока мочи (функционального или анатомического). Если выявлена патология собирательной системы,



**Рис. 3.37.** В околоплодных водах сбоку от места отхождения пуповины определяются петли кишки. Кишечник не находится в грыжевом мешке, что характерно для гастрошизиса



**Рис. 3.38.** Дефект передней брюшной стенки при омфалоцеле. Печень или желудок не содержится в грыжевом мешке

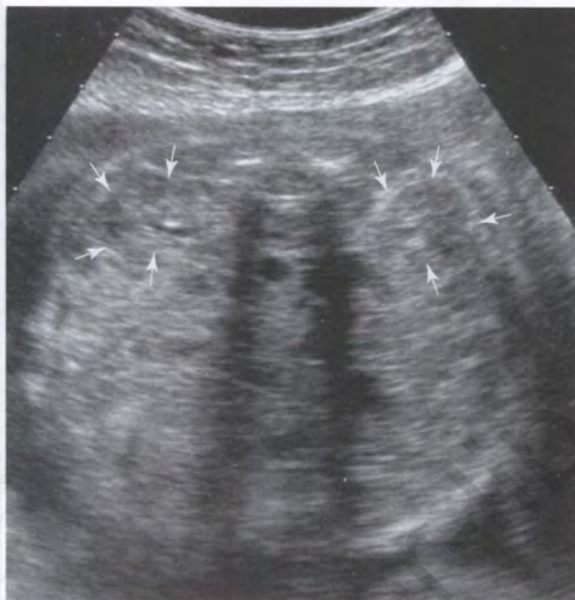

### Рис. 3.39. Клиническое наблюдение

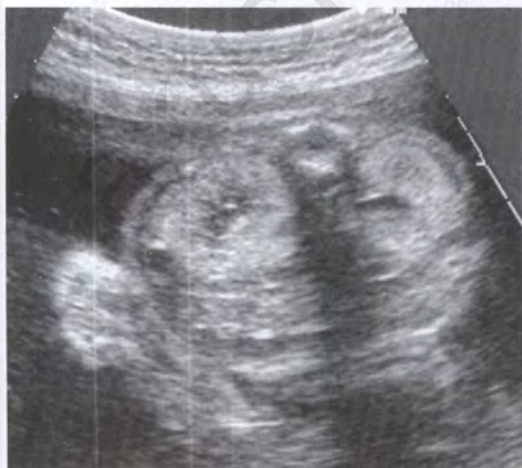При поперечном сканировании живота в сроке 14 недель выявлен большой дефект передней брюшной стенки ( $19 \times 22$  мм), находящийся в интактном грыжевом мешке пупочной грыжи (омфалоцеле). При биопсии хориона установлен кариотип  $47XY+18$ , что соответствует синдрому Эдварда. Женщина согласилась на прерывание беременности.

следует исследовать контуры мочевого пузыря и определить место обструкции — проксимально или дистально по отношению к опорожнению мочевого пузыря (рис. 3.46). Нарушение выведения мочи может иметь преходящий характер, поэтому точно установить патологию до рождения ребенка не представляется возможным.

5. Подтвердив нормальное состояние почек и их лоханок, датчик смещают несколько каудальнее и визуализируют желудок, расположенный с правой стороны (рис. 3.47). В этой плоскости можно увидеть эхонегативный ободок, который можно принять за асцит. Однако выраженный асцит хорошо виден и легко распознается (рис. 3.48). Можно обнаружить гиперэхогенный кишечник, который выглядит ярким, как кость (см. среди «мар-



**Рис. 3.40.** Почки и почечные лоханки в норме



**Рис. 3.41.** Увеличенные гиперэхогенные почки при мультикистозной дисплазии



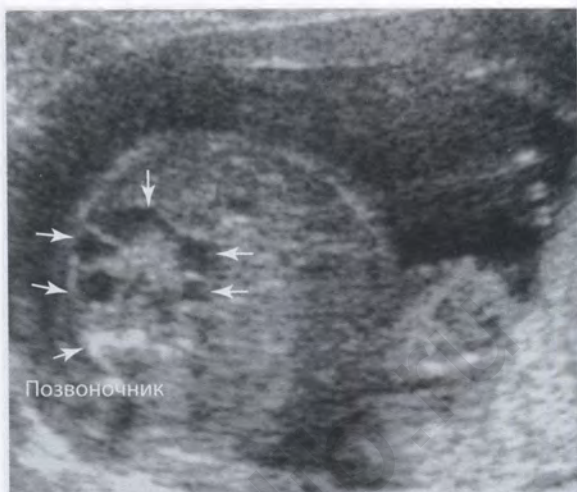
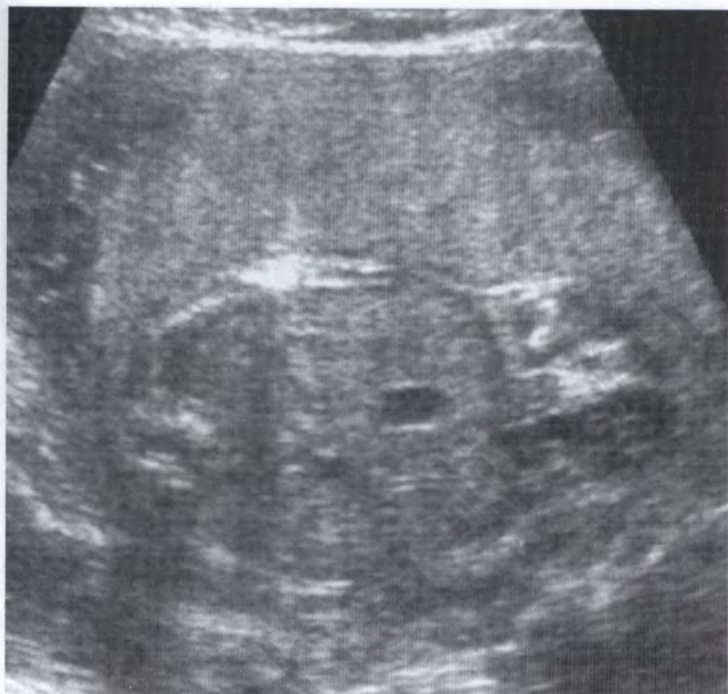

Рис. 3.42. Односторонний мультикистоз почки (обструктивная кистозная дисплазия)

керов, не имеющих достоверного диагностического значения»). Патологическое *расширение петель кишечника* при детальном сканировании в 20 недель обычно не выявляется. Как правило, эти изменения обнаруживают позже, часто в сочетании с многоводием (рис. 3.49, 3.50, 3.51). При наличии в брюшной полости эконегативных кистозных полостей необходимо выполнить тщательное исследование, поскольку такая картина может быть обусловлена изменениями мочевыводящих путей, кишечника или простой брыжеечной кистой или кистой яичника.

6. Выполняют сканирование в сагиттальной плоскости и визуализируют нижнюю часть брюшной стенки. Здесь редко встречаются дефекты, которые, как правило, обусловлены экстрофией мочевого пузыря, поэтому важно убедиться в наличии *мочевого пузыря*. Запомните нормальный размер мочевого пузыря. Опорожнение и наполнение мочевого пузыря может наблюдаться каждые 40 минут. Сильно растянутый мочевой пузырь обычно наблюдается вследствие синдрома заднего клапана уретры у плодов мужского пола (см. гл. 2 в части нарушения оттока мочи из мочевого пузыря).



### Рис. 3.43. Клиническое наблюдение

На представленной эхограмме живота в поперечной проекции при сроке 22 недели отмечается полное отсутствие околоплодных вод. Проведена дифференциальная диагностика. Среди возможных причин рассматривали самопроизвольный разрыв амниотической оболочки, угрожающий гибелью плода, и агенезию почки. С двух сторон от позвоночника плода определяется слабый эхогенный контур, который можно было бы принять за почки. В то же время мочевого пузыря не определялся. При повторном сканировании через 2 недели установлено, что плод развивался, но мочевого пузыря по-прежнему не визуализировался. Был установлен диагноз агенезии почек. Родители согласились на прерывание беременности. Результаты вскрытия подтвердили диагноз агенезии почек, несовместимый с жизнью.

## Блок 3.2. Типы аномалии почек (классификация Поттера)

**I. Младенческий поликистоз** (поликистозная болезнь почек инфантильного типа)

Аутосомно-рецессивный тип наследования. Обе почки резко увеличены в размерах, их эхогенность резко повышена. Обычно проявляется к 24 неделям беременности, но может наблюдаться и позже.

**II. Мультикистозная дисплазия почки**

Ненаследственная патология. Нарушение оттока мочи в ранний период развития почки. Множественные кисты различного размера в одной или обеих почках.

**III. Поликистоз взрослых** (поликистозная болезнь почек взрослого типа)

Аутосомно-доминантный тип наследования. До рождения обычно не выявляется. Можно заподозрить, если почки выглядят эхогенными и увеличенными, объем околоплодных вод не изменен, а у одного из родителей имеется поликистоз почек.

**IV. Кистозная дисплазия почек**

Ненаследственная патология. Нарушение оттока мочи на поздних сроках беременности, например, из-за клапана уретры или блокады на уровне лоханки/мочеточника. Одна или обе почки имеют небольшие размеры, эхогенный вид с периферическими кистами коркового слоя.

## Протокол сканирования живота

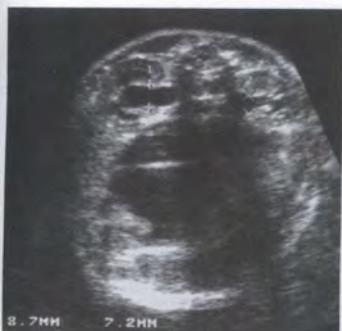Брюшная стенка

Место отхождения пуповины и три сосуда

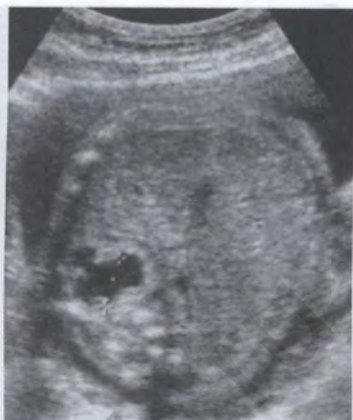Почки и лоханки

Желудок и кишечник

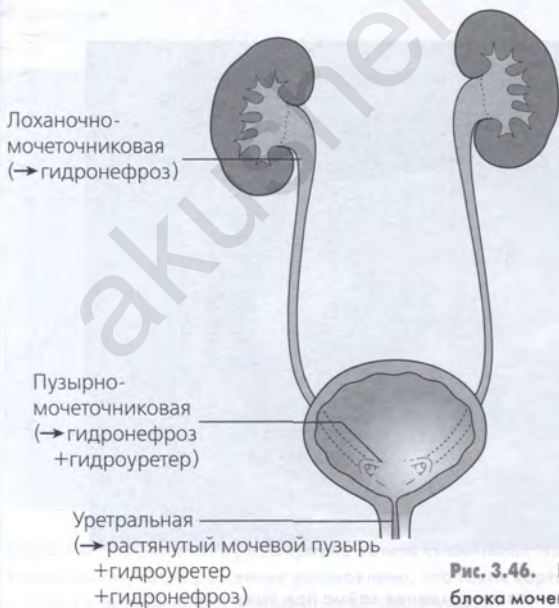Мочевой пузырь



**Рис. 3.44.** Небольшое двустороннее расширение почечных лоханок



**Рис. 3.45.** Односторонний гидронефроз. Переднезадний размер лоханки составил 12 мм



**Рис. 3.46.** Возможные места блока мочевыводящих путей

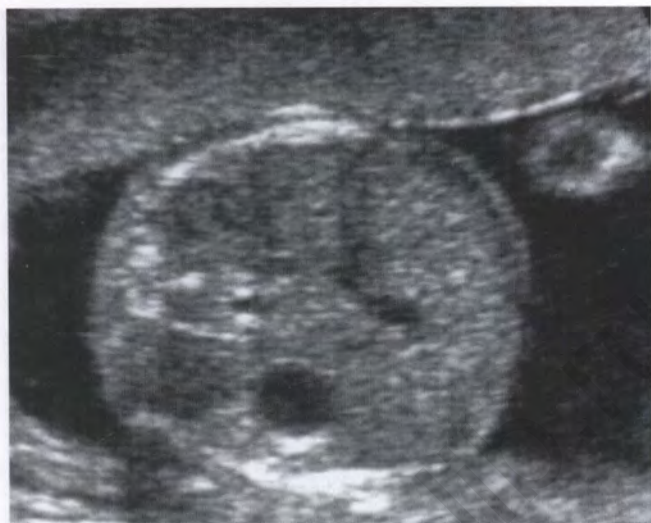

Рис. 3.47. Желудок в норме

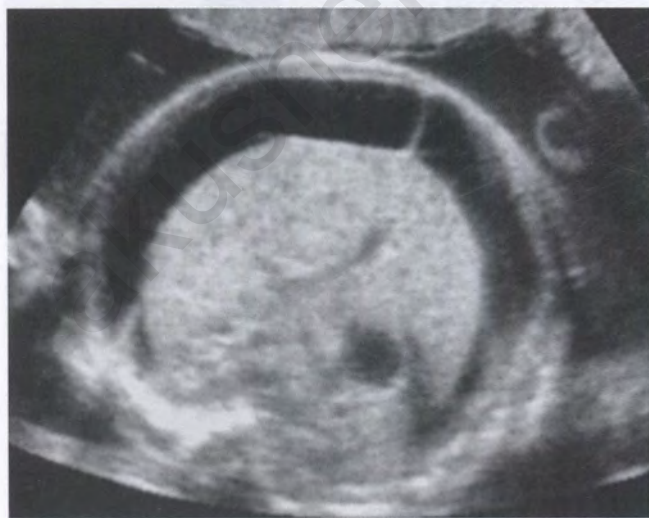
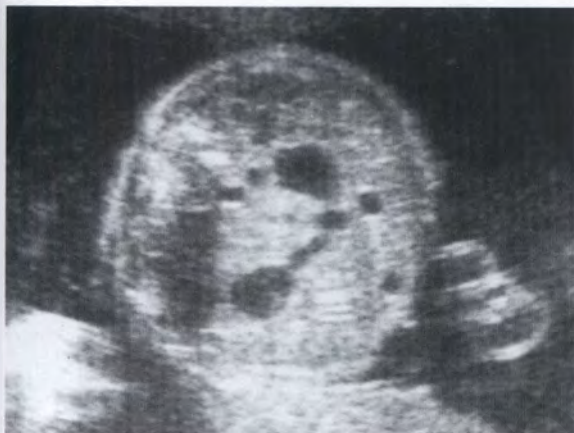
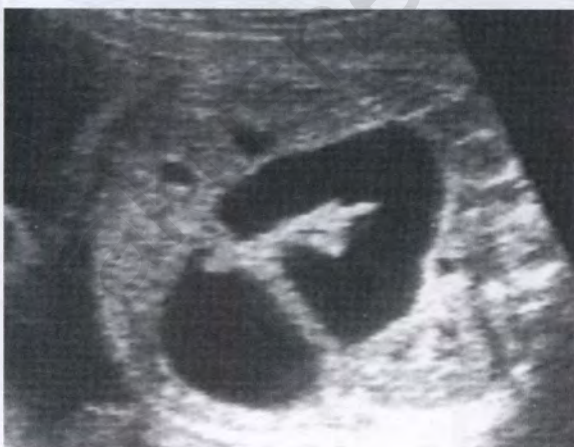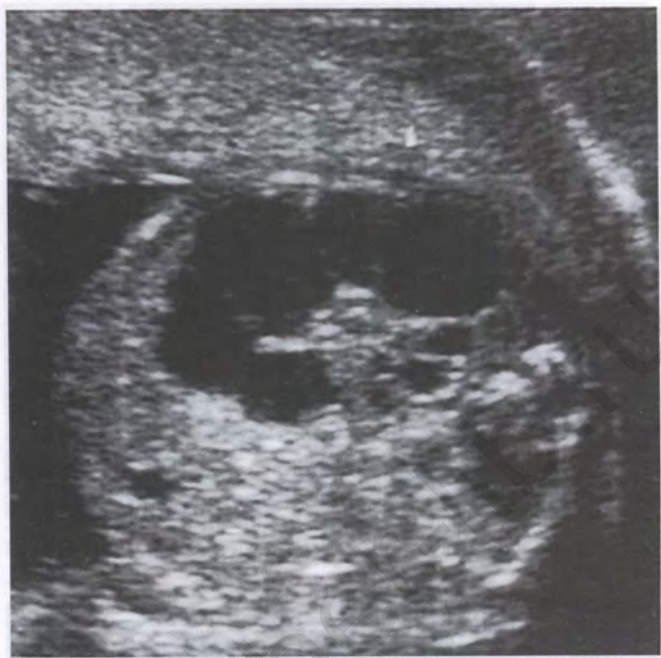Рис. 3.48. Выраженная анэхогенная кайма при умеренном асците



**Рис. 3.49.** При сканировании живота в поперечной плоскости определяется признак «double bubble», что обусловлено атрезией 12-перстной кишки. Примерно в  $\frac{1}{3}$  таких случаев наблюдается трисомия 21, что и установлено в данном случае

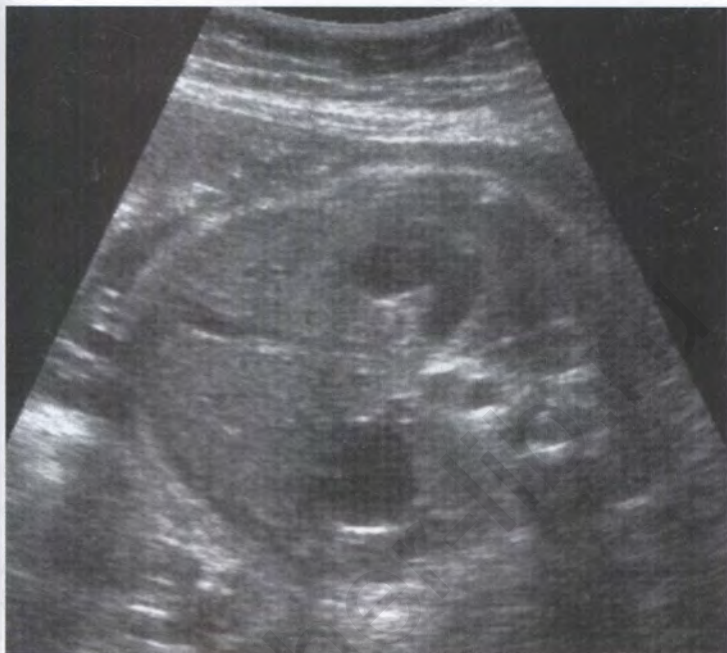

**Рис. 3.50.** Выраженное расширение петель кишечника. При лапаротомии после рождения установлено, что такая картина была обусловлена атрезией подвздошной кишки



**Рис. 3.51.** Расширение кишечника у плода в 24 недели беременности. При обследовании родителей установлено, что они — генетические носители муковисцидоза. После генетического исследования околоплодных вод у плода диагностировано данное заболевание

акusherstvo



### Рис. 3.52. Клиническое наблюдение

На приведенной эхограмме в плоскости поперечного сканирования определялся признак «double bubble», который вызвал подозрение на атрезию 12-перстной кишки. Однако при исследовании почек в парасагитальной проекции установлен правосторонний гидронефроз. Анэхогенные структуры, наблюдавшиеся при поперечном сканировании, представляли собой желудок плода и расширенный мочеточник.



**Необходимо запомнить**

1. Омфалоцеле — центральный дефект, обычно с интактным грыжевым мешком. В  $\frac{1}{3}$  случаев сопровождается хромосомной аномалией. Гастрошизис — нет.
2. В случае расширения почечной лоханки более 5 мм необходимо обеспечить наблюдение за новорожденным и обследование, так как в  $\frac{1}{3}$  случаев такая картина обусловлена патологией.
3. При агенезии почек надпочечники можно принять за отсутствующие почки.
4. Расширение кишечника обычно до 20 недель графически не определяется.
5. Двухкамерное жидкостное образование (double-bubble) может свидетельствовать об атрезии 12-перстной кишки и в  $\frac{1}{3}$  случаев связано с трисомией 21.
6. Повышенная эхогенность кишечника может быть связана с хромосомной патологией, муковисцидозом и инфекцией.

Определение длины бедра (ДБ) — неотъемлемая часть детализированного сканирования. Этот показатель дополняет БПР при оценке срока беременности. Если ДБ находится в пределах нормы, это исключает *летальную дисплазию скелета* (блок 3.3). В таком случае остальные конечности измерять не надо. Но если этот показатель ниже нормы, следует измерить длину всех конечностей, оценить минерализацию и определить признаки переломов. Кроме того, требуется оценка формы и размера головы и грудной клетки. Эти изменения дифференцируют с вариантом нормы, СЗРП (часто обусловленным хромосомной патологией) или дисплазией скелета.

1. На экран выводят изображение живота плода в поперечной проекции, смещают датчик несколько каудальнее до малого таза плода и визуализируют гребни подвздошных костей. В этой плоскости определяется осевая проекция бедра.
2. Фиксируют положение датчика и поворачивают его для визуализации полной ДБ. С помощью этого приема специалист развивает свою зрительно-моторную координацию.
3. Следует попытаться получить изображение, ориентированное параллельно верхнему краю экрана. Это позволит наиболее точно определить ДБ, измеряемую между центральными точками каждого метафиза (рис. 3.53).
4. Повторяют измерение дважды или пока определяемые размеры не будут одинаковы. В 20 недель ДБ составляет 30 мм (диапазон нормы 25–35 мм).
5. Перемещают датчик в сторону большеберцовой и малоберцовой костей, проверяют их наличие и взаиморасположение со стопой. Диагноз косолапости устанавливают в случае, если все кости стопы видны на одном изображении с костями голени (рис. 3.54, 3.55).

**Блок 3.3. Летальные дисплазии****1. Танатофорная карликовость**

Самая частая. Заметно укороченные и искривленные конечности, короткая узкая грудная клетка, череп в форме «листа клевера».

**2. Несовершенный остеогенез 2-го типа**

Заметно укороченные длинные кости с переломами.

**3. Ахондрогенез**

Заметно укороченные конечности, короткая грудная клетка, крупная голова.

**4. Кампомелическая дисплазия**

Небольшое укорочение и искривление бедренной и большеберцовой костей.

**Примечание.** Ахондроплазия — вторая по частоте скелетная дисплазия, если кариотип не гомозиготный, то это состояние не летальное. Укорочение конечностей обычно не определяется до начала третьего триместра беременности.

6. Проверяют кости второй ноги и их взаиморасположение со стопой.
7. Возвращают датчик в положение, соответствующее поперечной плоскости сканирования туловища плода, и перемещают его в область плечевого пояса. Таким же способом проверяют наличие каждой плечевой кости, костей предплечья и кисти. Обычно эти кости не измеряют, хотя для этих костей имеются справочные таблицы, которыми можно воспользоваться при необходимости. В повседневной практике визуализация пальцев затруднительна и занимает много времени, поскольку кисти плода сжаты.

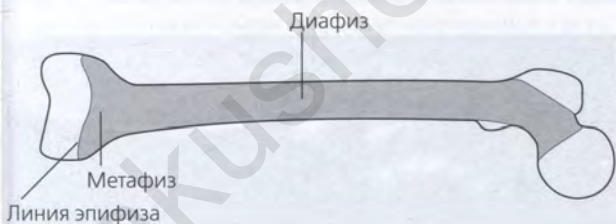
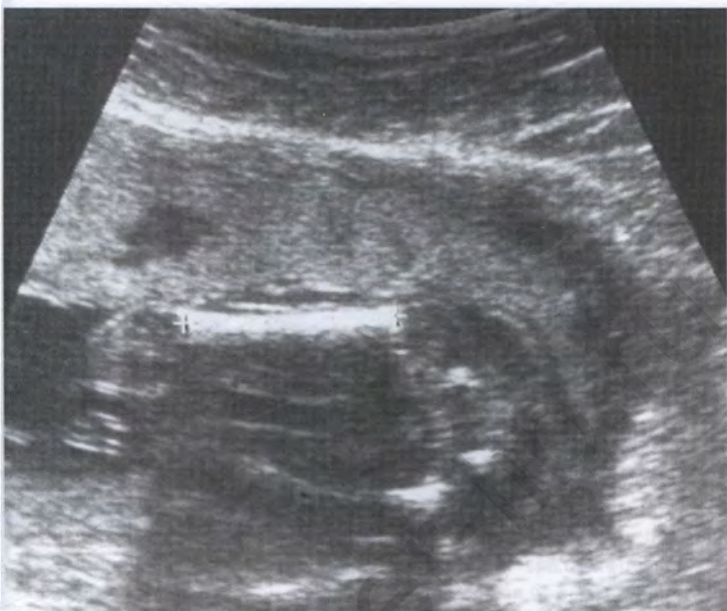**Протокол сканирования конечностей**

Длина бедра

Наличие большеберцовой и малоберцовой костей

Наличие и положение стоп

Наличие плечевой, лучевой, локтевой костей и кисти



**Рис. 3.53.** Длина бедра в 20 недель. При УЗИ эпифизы бедренной кости не визуализировались до поздних сроков беременности, поэтому их в измерение не включают

### Необходимо запомнить

1. Если ДБ ниже нижней границы нормы, измеряют все конечности, оценивают форму и размер головы и грудной клетки.
2. Выясняют, представляет ли это вариант нормы, СЗРП или скелетную дисплазию.

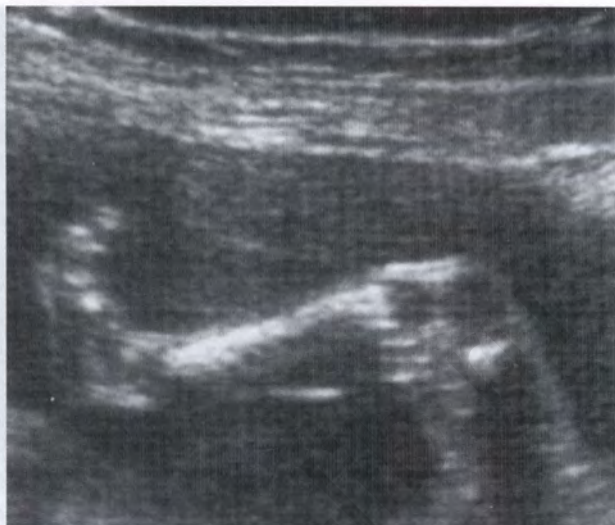

Рис. 3.54. Нормальная стопа

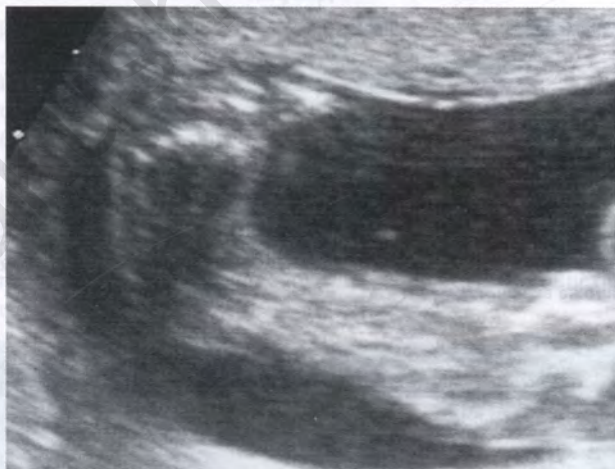

Рис. 3.55. Косолапость

## Маркеры, имеющие относительное диагностическое значение

К этим маркерам относят непостоянные ультразвуковые признаки, имеющие слабую связь с хромосомной патологией. Большинство из них не связано с какими-либо структурными изменениями. Первые сообщения, поступившие из экспертных центров, указывали на сильную связь маркеров с хромосомной патологией. Однако эти данные нельзя экстраполировать на все население. Установлено, что частота выявления этих признаков повышается с улучшением разрешающей способности ультразвукового аппарата и ростом квалификации специалистов. Присутствие двух или более маркеров характеризуется более сильной связью с изменением кариотипа. Мы считаем, что такие изменения, как изолированные кисты сосудистого сплетения и гиперэхогенное включение в желудочке сердца плода, не следует отражать в заключении, поскольку это вызовет излишнее беспокойство женщины. В каждом отделении принята своя стратегия ведения при таких ситуациях. Самые распространенные маркеры представлены в блоке 3.4.

### **Блок 3.4. Наиболее распространенные маркеры с относительным диагностическим значением**

*Толщина воротникового пространства (см. с. 62)*

*Гиперэхогенность кишечника (рис. 3.56)*

Эхогенность кишечника должна совпадать или превышать эхогенность окружающих костей. Это может быть как вариантом нормы, так и проявлением муковисцидоза, цитомегаловирусной инфекции, мекониевой непроходимости кишечника, трисомии 21, задержки внутриутробного роста плода.

*Киста сосудистого сплетения (КСС) (рис. 1.4, 3.57)*

Складки нормальной нейроэпителиальной ткани, содержащие жидкость и остатки клеток, выглядят в виде эхонегативных образований с четкими контурами, различного размера и количества. В ретроспективных исследованиях установлено, что у 70 % плодов с КСС имелась трисомия 18. Обратное развитие кист невозможно. Изолированные КСС характеризуются слабой связью с трисомией 18. По-видимому, главный фактор риска — это возраст женщины. Имеющиеся факты свидетельствуют о том, что начиная с 32 лет риск превышает 1 на 250.

*Расширение почечной лоханки (почечная пиелэктазия) (рис. 3.58)*

Переднезадний размер почечной лоханки более 5 мм в срок до 33 недель и больше 7 мм в более поздние сроки беременности. Предложены различные определения, что считать пиелэктазией. Последнее имеет большое значение для выявления плодов с риском развивающегося заболевания почек. Связь с трисомией 21 слишком низка, чтобы служить показанием к инвазивному вмешательству.

*Гиперэхогенное включение в желудочках сердца («мячик для гольфа») (рис. 3.59)*

Они обычно локализируются в полости желудочков (чаще в левом) и не сопровождаются нарушением функции предсердно-желудочковых клапанов. Данный акустический признак отражает фрагментарное утолщение хордального сухожилия и сопровождается повышением его эхогенности. У женщин с низким популяционным риском при наличии указанного гиперэхогенного включения связь с повышенной вероятностью трисомии 21 не установлена.

*Короткое бедро и/или плечевая кость*

У плодов с синдромом Дауна укорочение длинных костей встречается чаще, однако точно определить пороговое значение длины костей сложно из-за популяционных и наследственных различий.

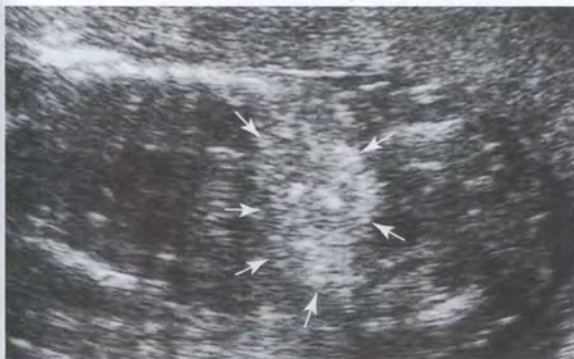

Рис. 3.56. Гиперэхогенный кишечник

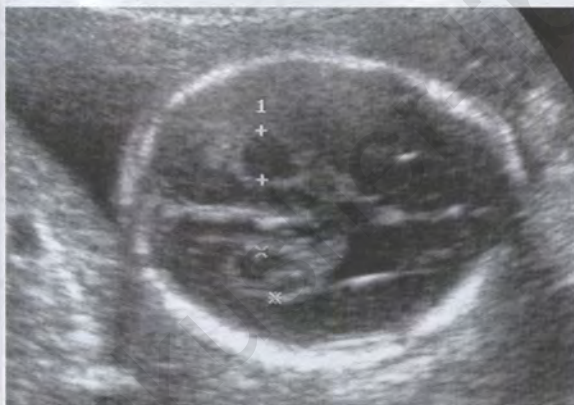

Рис. 3.57. Двусторонние кисты сосудистого сплетения диаметром 7,5 и 7,2 мм. Как изолированная находка, кисты характеризуются очень слабой связью с трисомией 18, риск которой повышается с возрастом. Для того чтобы исключить хромосомную аномалию, женщина согласилась на амниоцентез. Изменений кариотипа не было выявлено



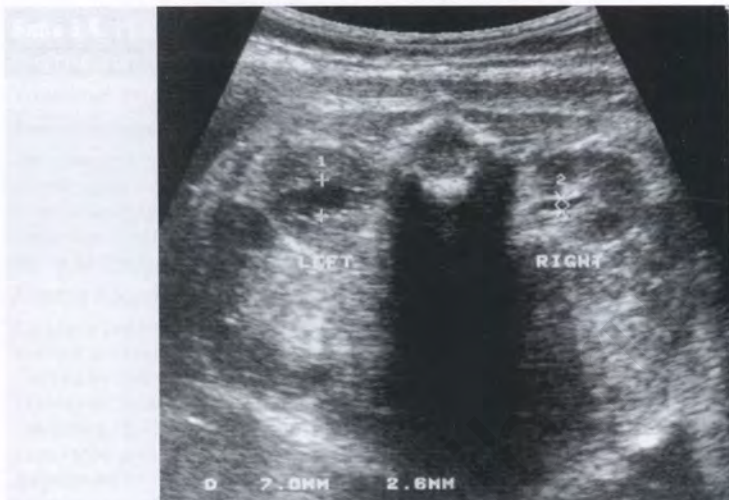

Рис. 3.58. Небольшое одностороннее расширение почечной лоханки

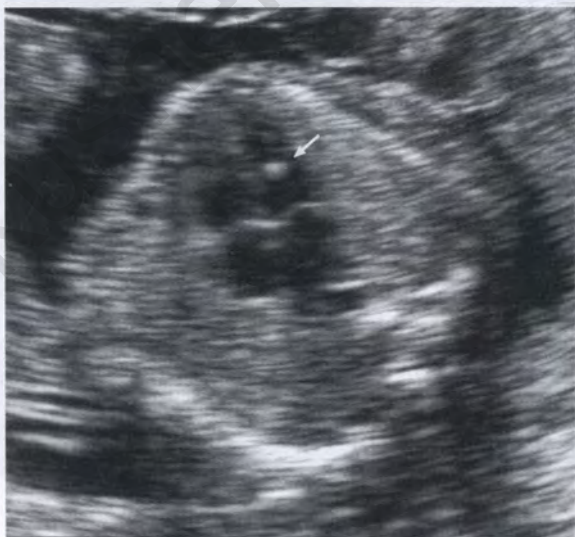

Рис. 3.59. Эхогенный очаг в левом желудочке

## Глава 4

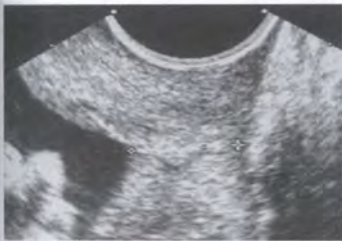# Шейка матки, плацента и околоплодные воды

акusherlib.ru

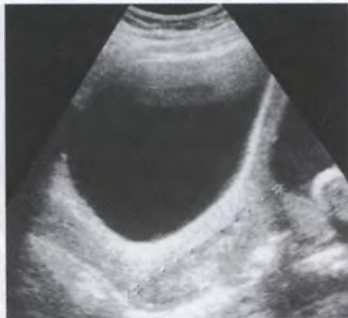Визуализация шейки матки у беременных преследует две главные цели: установить локализацию плаценты относительно внутреннего зева (см. с. 148) и измерить длину шейки у женщин с угрозой преждевременных родов.

Если длина шейки более 30 мм, риск преждевременных родов отсутствует. В то же время не доказано, что меньшая длина шейки матки характеризуется сильной связью с преждевременным началом родовой деятельности. У женщин с длиной шейки матки менее 20 мм (рис. 4.1) преждевременные роды развиваются в 70 % случаев. У большинства беременных в третьем триместре шейка матки естественно укорачивается, поэтому в эти сроки сокращение ее длины имеет еще меньшее значение. Может наблюдаться расширение и воронкообразное углубление внутреннего зева. При этом самый неблагоприятный вариант течения беременности — пролобирование плодного пузыря через расширенный внутренний зев. Связь между укорочением шейки матки, ее воронкообразным углублением и расширением достоверно не установлена, хотя процесс может прогрессировать. С клинической точки зрения наиболее целесообразным представляется измерение длины шейки матки при УЗИ. Варианты ведения беременных не стандартизированы. Во втором триместре беременности акушер-гинеколог, исходя из результатов эхографии, может посчитать необходимым наложение на шейку матки швов и назначение антибиотиков.

Единственный способ достоверно определить длину шейки матки — трансвагинальное УЗИ. При ручном влагалищном исследовании длину шейки недооценивают минимум на 1 см, при трансабдоминальном сканировании — переоценивают, за счет наполненного мочевого пузыря (рис. 4.2). Любое расширение внутреннего зева уменьшается при надавливании датчиком и за счет наполненного



**Рис. 4.1.** При трансвагинальном сканировании показано измерение длины шейки матки (15 мм)



**Рис. 4.2.** При трансабдоминальном сканировании продемонстрировано ложное удлинение шейки матки, обусловленное чрезмерным наполнением мочевого пузыря. Длина шейки составила 8,3 см

мочевого пузыря. При трансабдоминальном сканировании с опорожненным мочевым пузырем визуализация шейки матки представляется возможной только в половине случаев.

Методика трансвагинального сканирования описана в гл. 7. Порядок исследования шейки матки у беременной:

1. Женщину просят опорожнить мочевой пузырь.
2. Датчик вводят во влагалище лишь на несколько сантиметров и поступательными движениями в переднезаднем направлении визуализируют шейку матки.
3. Визуализируют просвет цервикального канала, необходимо помнить, что он не всегда прямой.
4. Необходимо убедиться в том, что передняя и задняя губы шейки матки идентичны друг другу.
5. Медленно слегка выводят датчик и смещают его кзади, убеждаясь в отсутствии артефакта от сдавления.
6. Измеряют длину шейки матки от внутреннего зева до наружного. Отмечают любые ее изменения, включая воронкообразное изменение, под которым понимают пролобирование плодного пузыря в цервикальный канал более чем на 5 мм.
7. Трижды повторяют измерения и выбирают из них наименьшее.

## Морфологическое строение плаценты

### Эмбриология

Краткий обзор эмбрионального развития плаценты позволяет понять возможные варианты ультразвуковой картины. Наружный трофобласт эмбриона развивается в хорион, который имплантируется в децидуальную ткань. Ворсинки хориона обеспечивают газообмен и поступление питательных веществ из кровотока матери. Хорион на всем своем протяжении имеет гомогенный вид, однако примерно на 9-й неделе происходит его дифференциация на гладкий, который превращается в оболочку и сливается с амнионом, и ворсинчатый, который превращается в истинную плаценту (рис. 4.3). В последующем ворсинки внедряются в децидуальную оболочку, которая также разрастается и характеризуется обширной сетью вен и спиральных артерий, содержащих кровь матери. В связи с инвазией и пролиферацией ворсиц хориона плацента делится на сегменты, называемые котиледонами. В котиледонах развивается сосудистая сеть со стороны плода (рис. 4.4). Насыщенная кислородом кровь из плаценты поступает через пуповину к плоду, откуда кровь возвращается обратно через 2 артерии пуповины.

Не удивительно, что по мере роста и развития ткани в этой сосудистой сети время от времени возникают кровоизлияния. Кроме того, в этих участках откладывается фибрин, что приводит к тромбозу и инфаркту различной степени выраженности. В случае чрезмерной степени развития этих изменений плацентарный обмен сокращается, что вызывает нарушение развития плода и ухудшение его общего состояния.

### Ультразвуковая картина

При сканировании плаценты тревогу специалиста могут вызвать полости, гиперэхогенные включения или тяжи неравномерной эхо-

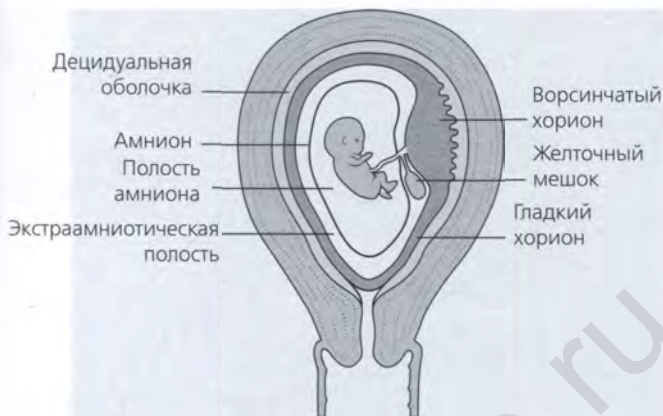

Рис. 4.3. Гладкий и ворсинчатый хорион

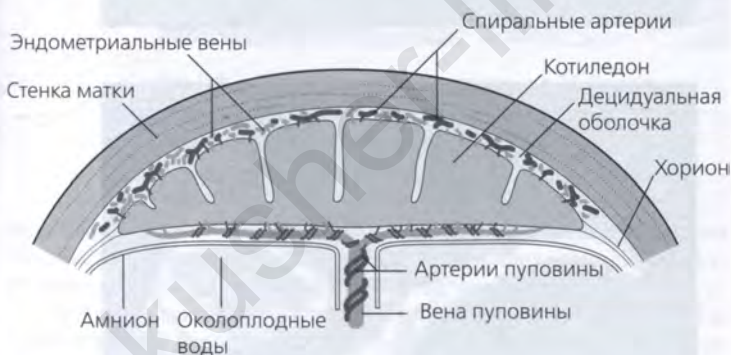

Рис. 4.4. Кровообращение в плаценте

генности. Эти признаки крайне разнообразны, каждое из них по отдельности не имеет тесной связи с отрицательным влиянием на плод. Полости имеют вид очаговых гипозоженных участков и представляют собой простые скопления венозной крови (рис. 4.5). Гиперзоженные включения и тяжи неравномерной экзогенности — проявления обызвествления вследствие естественных дегенеративных изменений в третьем триместре. Эти тяжи в конечном итоге обозначают контуры котиледонов (рис. 4.6). Прогностическая значимость их неизвестна, хотя появление признаков обызвествления до 34 не-

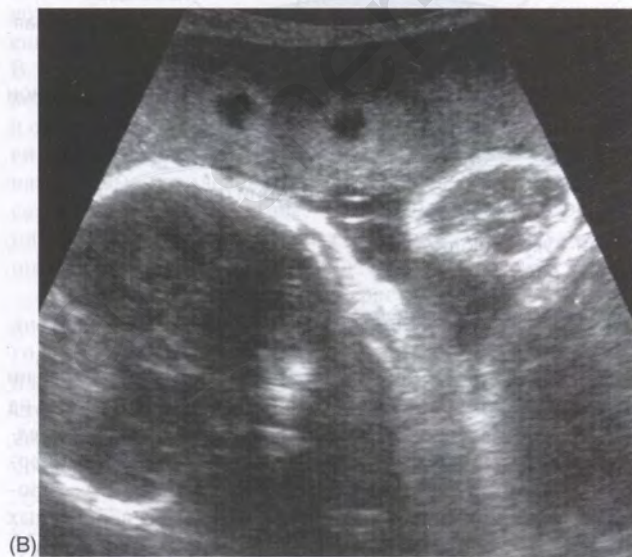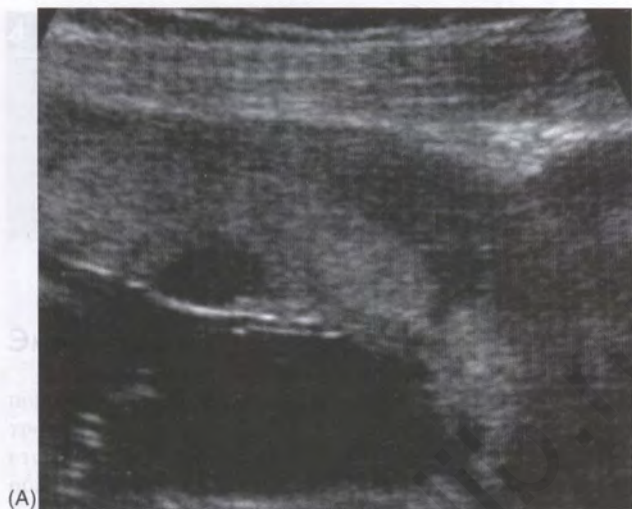

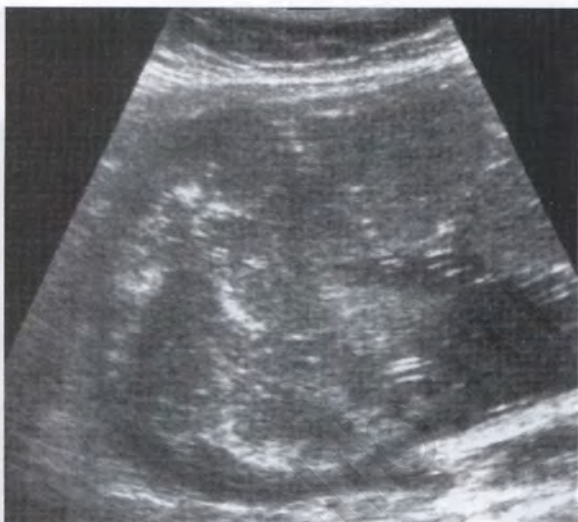
Рис. 4.5 (А, В). Венозные «озерца» плаценты



**Рис. 4.6.** Кальцинирование плаценты на 36-й неделе. В заключении не указывают, поскольку клиническая значимость обызвествления в этот срок беременности не известна

дель может вызывать определенную настороженность. Чрезмерное обызвествление может быть связано с ЗРП и преэклампсией, однако значение этого явления самого по себе не известно.

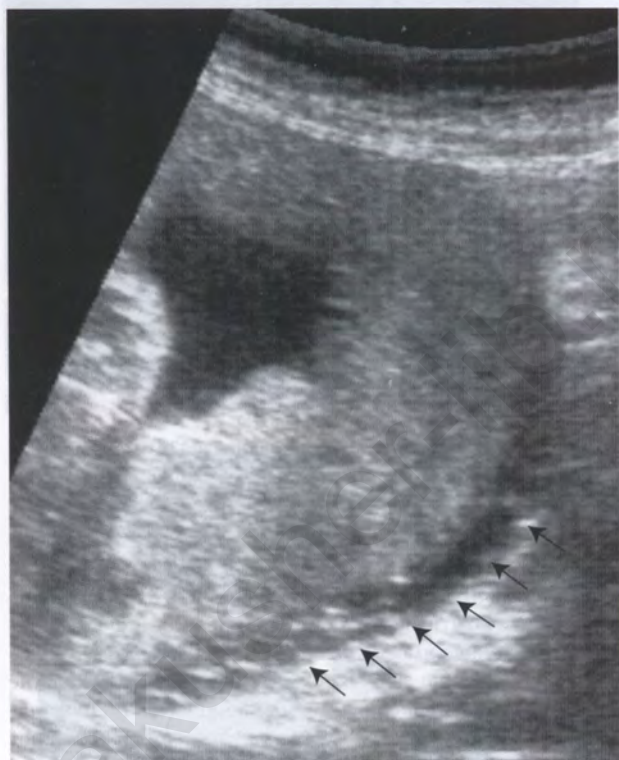При исследовании можно заподозрить значительное утолщение плаценты и, наоборот, ее истончение. Уменьшенная в размерах плацента может обуславливать задержку внутриутробного роста плода. Нормой считается толщина плаценты более 3 см до 20 недель и более 5 см до 40 недель<sup>1</sup>. Чрезмерно крупная плацента может наблюдаться вследствие инфекционных процессов, анемии или триплоидии. При этом обычно имеются другие признаки нарушения развития плода.

При сканировании материнской части плаценты и ее краев можно выявить крупные расширенные сосуды диаметром до 1 см. Это

<sup>1</sup> В нашей стране по показателям нормы толщина плаценты до 20 недель должна составлять в среднем 21–22 мм (16,7–28,6 мм), до 40 недель — 33–34 мм (26,7–45,0 мм). — *Здесь и далее прим. науч. ред.*



нормальное явление, они представляют собой сосудистую сеть из спиральных артерий и вен (рис. 4.7).



**Рис. 4.7.** Материнская сосудистая сеть из эндометриальных артерий и вен

## Кровотечение при поздних сроках беременности

К данному патологическому состоянию относится кровотечение из половых путей при сроке беременности, начиная с 22 недель. Подобная ситуация — частое явление в акушерской практике. Кровотечение из половых путей, наблюдаемое в срок до 22 недель (период, когда рожденный плод начинает считаться жизнеспособным), классически считается угрожающим выкидышем. Специалист должен знать о возможных причинах кровотечения при поздних сроках беременности (блок 4.1). В случае чрезмерной кровопотери женщину лучше госпитализировать в родильное отделение. При решении вопроса о тактике ведения руководствуются клиническим состоянием беременной. Основные причины кровотечения при поздних сроках беременности — это предлежание или преждевременная отслойка нормально расположенной плаценты. УЗИ — весьма ценное средство как диагностики предлежания плаценты, так и оценки ее отслойки. В большинстве случаев причину кровотечения установить невозможно, его часто связывают с разрывом сосудов по краю плаценты. Во всех случаях беременную направляют на УЗИ, цель которого — оценить состояние плода и плаценты. После того как кровотечение прекратилось, проводят исследование в зеркалах, что позволяет исключить очаговые источники.

### Блок 4.1. Причины кровотечения при поздних сроках беременности

Предлежание плаценты (безболезненная мягкая матка, высокое расположение предлежащей части плода)

Преждевременная отслойка нормально расположенной плаценты (боль, болезненность при пальпации матки)

Предлежание сосудов (редко)

Локальная патология (например, шейки матки)

Неизвестная или неустановленная (чаще всего)

## Предлежание плаценты — клинические и эхографические характеристики

Классические клинические проявления предлежания плаценты — безболезненное кровотечение, мягкая матка с высоко расположенной предлежащей частью либо косым или поперечным расположением плода. Кровянистые выделения происходят преимущественно из материнской части плаценты. Исторически, еще до применения ультразвуковой диагностики, выделяют 4 степени предлежания плаценты (блок 4.2). I и II степени считаются легкими, а III и IV — тяжелыми (рис. 4.8). Ультразвуковая диагностика внесла ясность в эту классификацию, в результате в клиническом отношении указанное деление на степени в настоящее время устарело. Если при УЗИ определяется, что плацента перекрывает внутренний зев и расположена под предлежащей частью плода, это считается полным предлежанием. Трансвагинальное сканирование добавляет еще один параметр — расстояние между нижним краем плаценты и внутренним зевом<sup>1</sup>. Если данное расстояние менее 3 см, также говорят о полном предлежании. Расстояние 3–5 см расценивают как краевое предлежание, что усложняет ведение беременной. Акушеру-гинекологу необходимо знать, способна ли предлежащая часть плода пройти мимо края плаценты через родовые пути, не спровоцировав выраженное кровотечение. Если при исследовании видно, что расположение плаценты не позволит плоду безопасно пройти через родовые пути, то это свидетельствует о полном предлежании и неизбежном кровотечении.

<sup>1</sup> В настоящее время варианты предлежания плаценты, определяемые при помощи трансвагинального УЗИ, подразделяются на четыре степени ее предлежания:

- I степень: плацента расположена в нижнем сегменте, край которой достигает внутреннего зева, но расположен на расстоянии не менее 3 см от него;
- II степень: нижний край плаценты достигает внутреннего зева шейки матки, но не перекрывает его;
- III степень: нижний край плаценты перекрывает внутренний зев, переходя на противоположную часть нижнего сегмента матки, при этом расположение плаценты на передней и задней стенке асимметрично;
- IV степень: плацента симметрично расположена на передней и задней стенках матки, перекрывает внутренний зев своей центральной частью.

## Блок 4.2. Историческая классификация предлежания плаценты

I степень — плацента расположена в нижнем сегменте матки, но не доходит до внутреннего зева.

II степень — плацента доходит до внутреннего зева, но не перекрывает его.

III степень — плацента перекрывает внутренний зев эксцентрически.

IV степень — плацента перекрывает внутренний зев центрально.

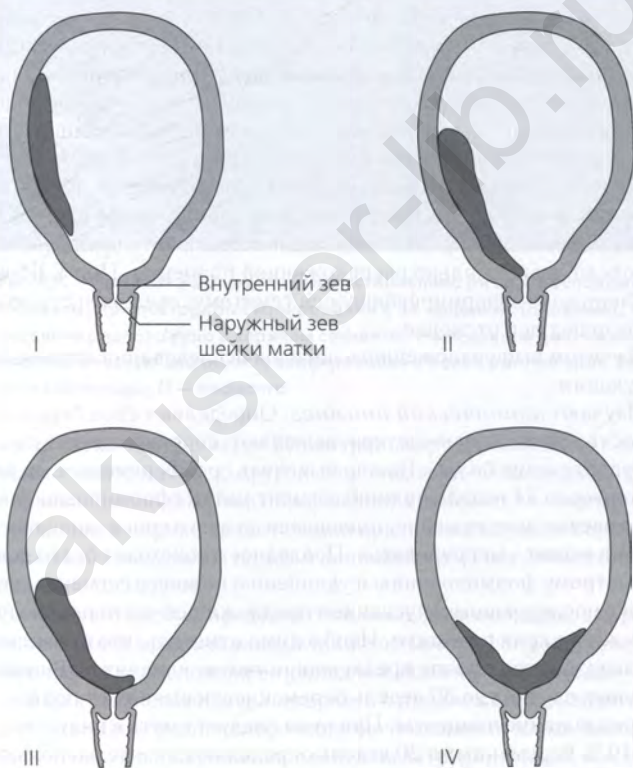


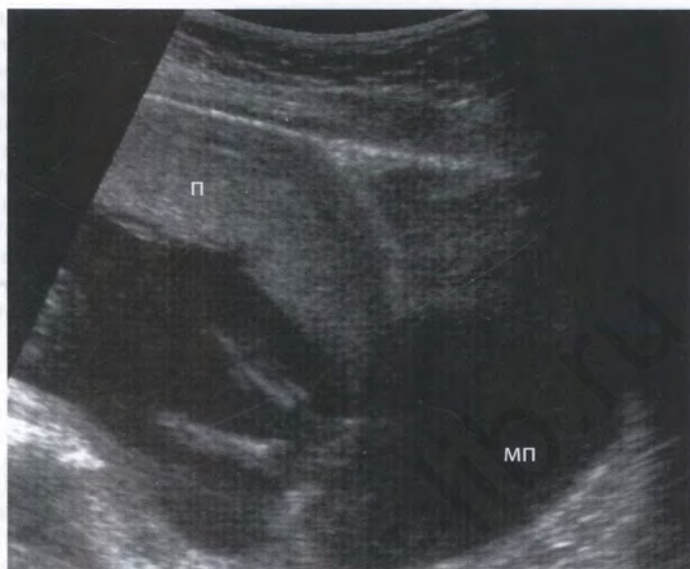Рис. 4.8. Степени предлежания плаценты

## Преждевременная отслойка нормально расположенной плаценты — клинические и эхографические характеристики

Отслошкой плаценты называют ее отделение от стенки матки с формированием гематомы. Кровотечение может быть скрытым, без кровянистых выделений из половых путей. Может быть наоборот — кровотечение из половых путей без образования гематомы. Возможно сочетание и того и другого. Классические клинические проявления преждевременной отслойки нормально расположенной плаценты — болевые ощущения на фоне кровянистых выделений из половых путей, плотная матка, не позволяющая пропальпировать части плода. Кровопотеря происходит как у плода, так и у матери. В крайних случаях плод может погибнуть или может развиваться дистресс-синдром, требующий немедленного родоразрешения. В подобных ситуациях беременную госпитализируют в родильное отделение. В отделение ультразвуковой диагностики таких женщин обычно не направляют. У беременных, направляемых на УЗИ, клинические проявления, как правило, не такие серьезные. Это может быть, например, в случае неясности причины кровотечения при поздних сроках беременности, когда необходимо исключить преждевременную отслойку нормально расположенной плаценты. При УЗИ можно обнаружить сформировавшуюся гематому, свидетельствующую о произошедшей отслойке.

С учетом вышеизложенного порядок исследования должен быть следующим:

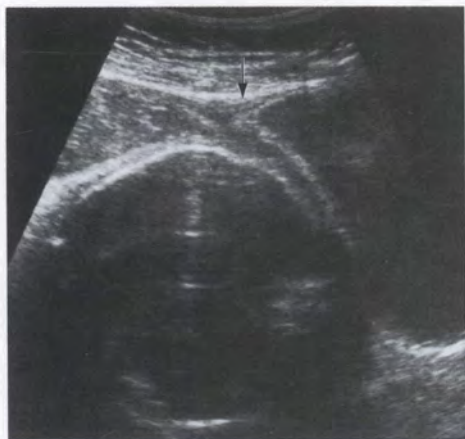1. Изучают *клинический анамнез*. Определяют срок беременности, степень кровопотери, выясняют, сопровождается ли кровотечение болью. Важно выяснить срок беременности, поскольку до 34 недель нижний сегмент матки сформирован слабо, и краевое предлежание, имевшееся до этого срока, впоследствии может «мигрировать». Последнее происходит благодаря быстрому формированию и удлинению нижнего сегмента матки с последующим опусканием предлежащей части плода ниже нижнего края плаценты. Необходимо отметить, что правильно распознанное полное предлежание уже не изменится. В отдельных случаях до 30 недель беременности выявляют полное предлежание плаценты. При этом следует иметь в виду, что у 10 % беременных в 20 недель определяют низкое расположение плаценты (рис. 4.9). Поэтому в заключении проведенного сканирования, выполненного в 20 недель, лучше всего не отражать низкое расположение плаценты, за исключением случаев,



**Рис. 4.9.** При УЗИ в 20 недель было установлено низкое расположение плаценты. При повторном сканировании в 34 недели установлено, что плацента расположена в верхнем сегменте, что подтверждает низкую прогностическую значимость сканирования в более ранний срок. МП — мочевой пузырь; П — плацента

когда четко определяется ее центральное расположение в нижнем сегменте матки. С другой стороны, если четко видно, что плацента расположена в области дна, это нелишне отметить, поскольку в случае кровотечения при поздних сроках беременности в последующем по этим данным можно исключить предлежание плаценты.

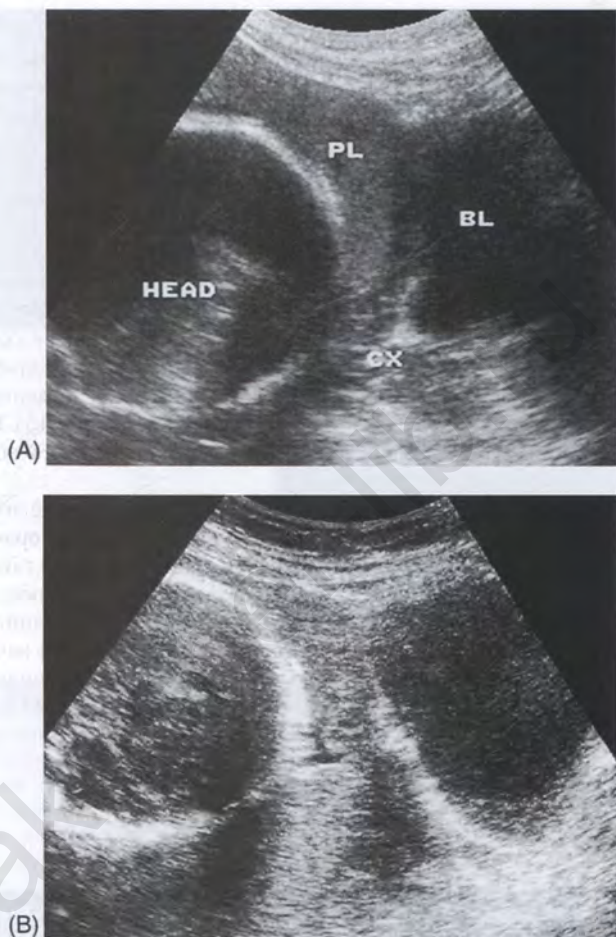
2. Сканируют матку, определяют наличие живого плода, его расположение и предлежание, а также объем околоплодных вод. При высоком расположении предлежащей части плода данный факт может свидетельствовать о предлежании плаценты. В случае косо или поперечного расположения плода интерпретировать расположение плаценты затруднительно, поскольку нижний сегмент матки сформирован еще плохо.
3. Определяют место расположения плаценты, затем поворачивают датчик в продольную плоскость и определяют располо-



**Рис. 4.10.** Маточно-пузырный угол (обозначен стрелкой) помогает определить границу нижнего сегмента. Плацента не пересекает его. Хорошо видно, что голова плода расположена значительно ниже нижнего края плаценты. Указанные данные исключают предлежание плаценты

жение *нижнего края* плаценты. Необходимо определить, распространяется ли плацента на нижний сегмент матки. Если да, то как она расположена относительно внутреннего зева шейки матки и предлежащей части плода (выше или ниже ее). В случае сомнений датчик удерживают поперечно центральной части нижнего сегмента и, смещая его дистальнее, определяют нижний край плаценты. Нижний сегмент — анатомическая часть матки, которую трудно визуализировать при УЗИ. Ценным ориентиром служит маточно-пузырный угол, образованный местом соприкосновения растянутого мочевого пузыря с маткой (рис. 4.10). Это позволяет примерно определить верхний край нижнего сегмента матки, при этом необходимо учитывать, что мочевой пузырь может быть перерастяннут. Возможно три варианта:

- Если плацента расположена в области дна матки, нижний край хорошо визуализируется выше предлежащей части плода на удалении от нижнего сегмента матки.
- В случае полного предлежания плацента перекрывает внутренний зев и определяется под предлежащей частью плода. При описании предлежания плаценты указывают, переднее оно или заднее, поскольку в первом случае выполнить кесарево сечение технически сложнее (рис. 4.11).
- Определяется низкое расположение плаценты, однако четко определить локализацию нижнего края относительно внутреннего зева невозможно. Чаще всего это встречается при распо-



**Рис. 4.11.** (А) Полное переднее предлежание плаценты, достигающей внутреннего зева. (В) Полное заднее предлежание плаценты, перекрывающей внутренний зев

ложении плаценты по задней стенке матки и обусловлено акустической тенью от головы плода. При трансвагинальном сканировании нижний край плаценты определяется лучше.



Беременных с кровотечением при поздних сроках беременности и ультразвуковыми признаками краевого или полного предлежания плаценты, как правило, госпитализируют из-за риска развития в последующем спонтанного кровотечения. Раз в две недели необходимо выполнять контрольное сканирование.

4. Затем осматривают плаценту на предмет наличия *гематомы*, свидетельствующей о произошедшей отслойке. Чаще всего гематома располагается у края плаценты. Ультразвуковая картина гематомы может быть очень похожа на плаценту, в некоторых случаях их сложно отличить друг от друга (рис. 4.13). С течением времени происходит организация гематомы, ультразвуковая картина изменяется и характеризуется смешанной экзогенностью. Реже гематома расположена полностью ретроплацентарно, но при УЗИ создается впечатление, что она локализована в ткани плаценты (рис. 4.14; 4.15). В редких случаях гематома расположена под амниотической оболочкой (рис. 4.16).
5. Убеждаются в отсутствии отдельно расположенной небольшой доли плацентарной ткани (*добавочной доли*), которая может соединяться сосудами с основной плацентой. Если такие сосуды проходят в оболочках перед предлежащей частью плода, говорят о *предлежании сосудов*. В случае их перфорации плод может погибнуть от обескровливания. Это состояние наблюдается редко. Уточнить диагноз позволяет цветовое доплеровское картирование.

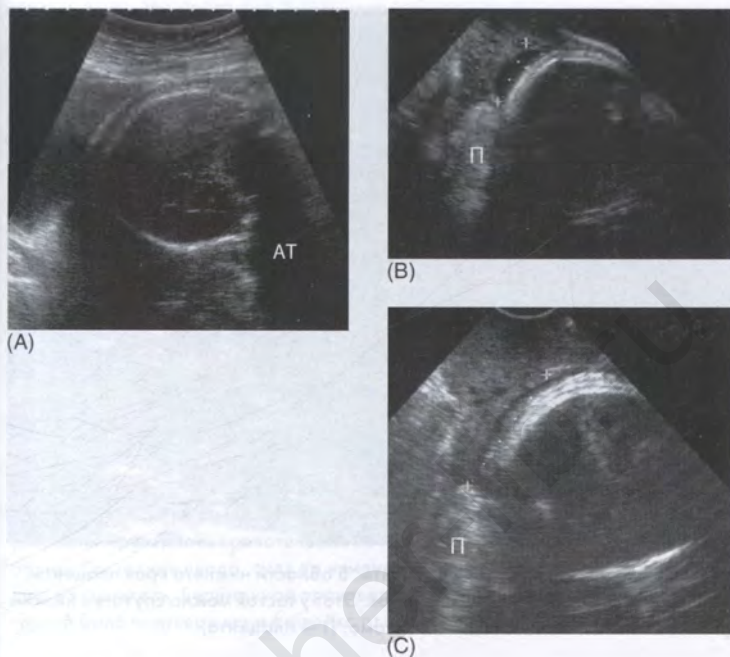
## Протокол обследования женщин с кровотечением при поздних сроках беременности

Изучить клинический анамнез

Определить расположение, предлежание плода, сердцебиение, объем околоплодных вод

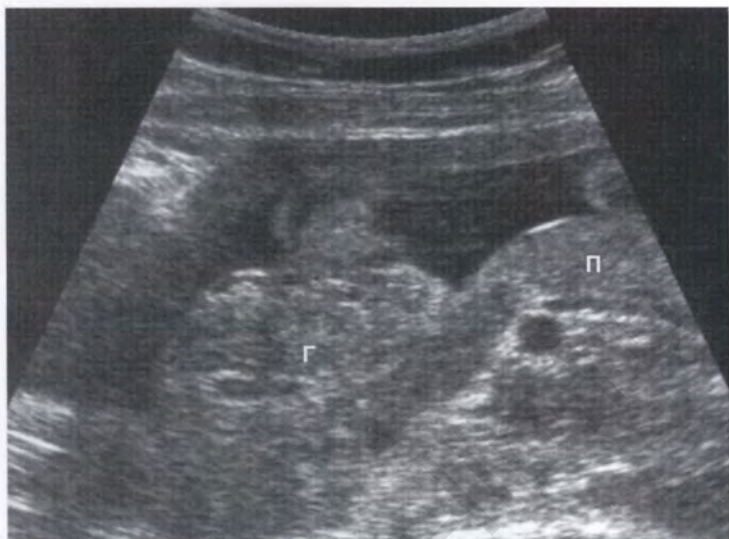Обнаружить нижний край плаценты, определить необходимость трансвагинального сканирования

Определить, нет ли в области края плаценты, в плаценте или позади ее гематомы



#### Рис. 4.12. Клиническое наблюдение

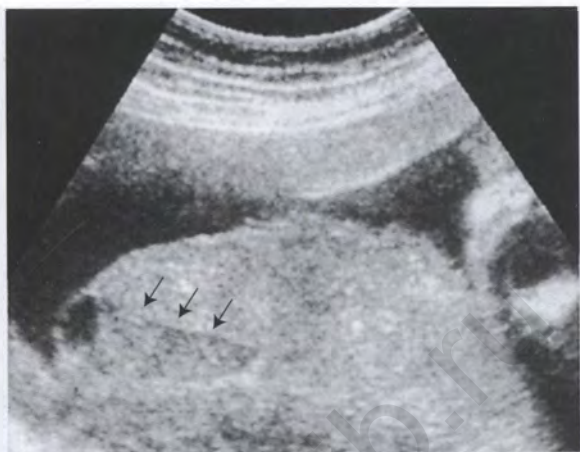Представленные эхограммы получены при обследовании беременной, госпитализированной с кровотечением во время беременности при сроке 34 недели. Нижний край плаценты, расположенной на задней стенке матки, четко не определяется из-за акустической тени (А). При трансвагинальном сканировании установлено, что край плаценты находится в 33 мм от внутреннего зева шейки матки (В). Женщину госпитализировали и через 2 недели выполнили повторное трансвагинальное сканирование. При этом установлено, что вследствие прогрессивного развития нижнего сегмента матки край плаценты находился уже в 50 мм от внутреннего зева (С). Беременную выписали домой. В 38 недель у нее развилась самопроизвольная родовая деятельность и произошли нормальные роды. (АТ — акустическая тень; П — плацента.)



**Рис. 4.13.** Краевая отслойка плаценты. В области нижнего края плаценты определяется гиперэхогенный участок. Этот участок можно спутать с низким расположением плаценты (Г — гематома; П — плацента)

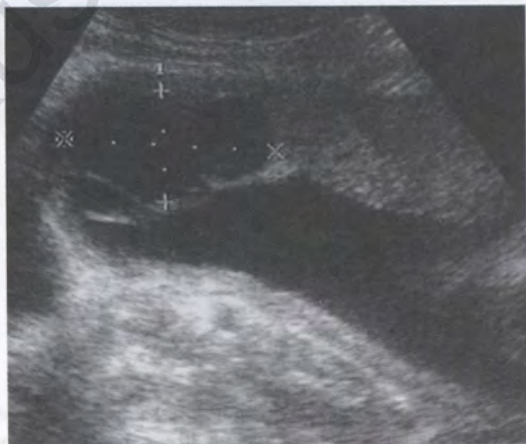### Необходимо запомнить

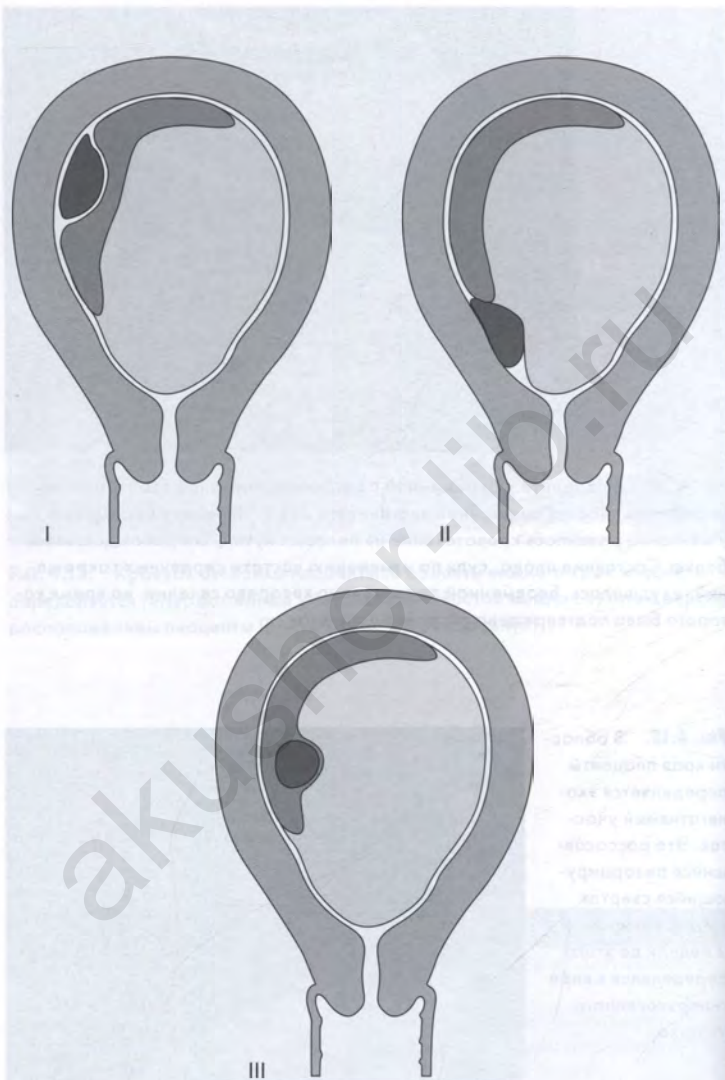
1. Ретроплацентарно расположенный сверток крови — редкая находка после первого триместра.
2. Расположение нижнего края плаценты в пределах 3 см от внутреннего зева рассматривают как полное предлежание плаценты (см. приложение).
3. Расположение нижнего края плаценты в пределах 3–5 см от внутреннего зева рассматривают как краевое предлежание плаценты (см. приложение).



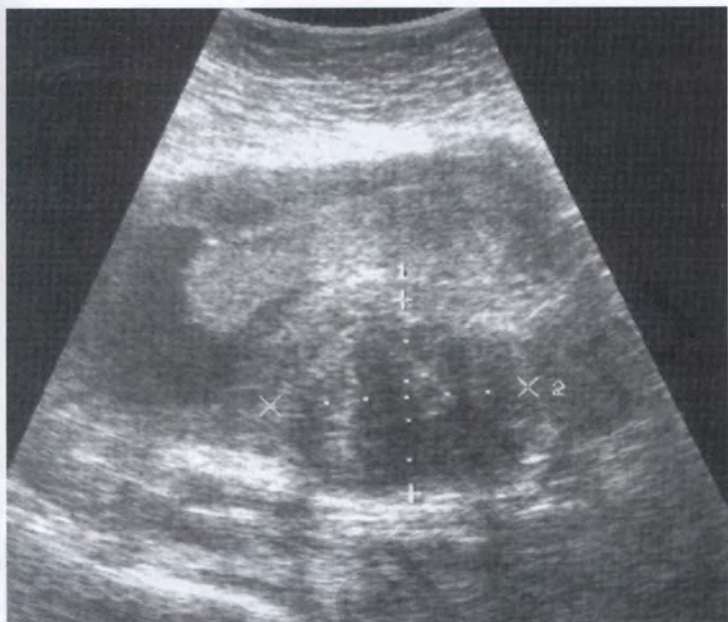**Рис. 4.14.** В плаценте у беременной с ретроплацентарной гематомой определяется участок смешанной эхогенности. На 27-й неделе беременности у женщины развилось кровотечение из половых путей, сопровождавшееся болью. Состояние плода, судя по изменению частоты сердечных сокращений, ухудшилось. Беременной произведено кесарево сечение, во время которого была подтверждена отслойка плаценты

**Рис. 4.15.** В области края плаценты определяется эхонегативный участок. Это рассосавшийся резорцирующийся сверток крови, который за 2 недели до этого определялся в виде гиперэхогенного участка





**Рис. 4.16.** Возможные места формирования кровоизлияния в плаценте: I — ретроплацентарное; II — краевое; III — субамниотическое



#### Рис. 4.17. Клиническое наблюдение

При УЗИ у данной пациентки на 20-й неделе беременности выявлено образование смешанной структуры размером  $50 \times 64$  мм, располагавшееся за плацентой. Вначале предполагали, что это ретроплацентарный сверток крови, однако при изучении истории беременной выяснилось, что во время предыдущей беременности у нее была выявлена лейомиома задней стенки  $50 \times 50$  мм.

## Определение объема околоплодных вод

Процесс регуляции объема околоплодных вод до конца не выяснен. Тем не менее известно, что в первом триместре объем околоплодных вод обусловлен функцией материнского организма, а затем все больше и больше на количество околоплодных вод влияет плод. После 20 недель главным компонентом околоплодных вод служит моча плода. Выводятся околоплодные воды главным образом за счет их заглатывания плодом. Любой срыв этих механизмов вызывает значительное изменение объема околоплодных вод. Диапазон нормы достаточно широк. Приблизительный объем околоплодных вод на 18-й неделе беременности составляет 300 мл, достигает максимума к 34-й неделе (800 мл), а затем к родам снижается до 600 мл.

Существуют три способа определить объем околоплодных вод. В отделении ультразвуковой диагностики можно использовать любой из них.

### Субъективный метод

#### **Блок 4.3.** Субъективные термины, используемые для описания объема околоплодных вод

Практически отсутствуют (маловодие)

Уменьшенный

Нормальный

Увеличенный

Избыточный (многоводие)

Для того чтобы применять вышеперечисленные термины, надо хорошо представлять ультразвуковую картину околоплодных вод в норме. Для этого учитывают следующие особенности:

1. До 22 недель плод занимает менее половины объема полости матки.
2. В третьем триместре брюшная стенка плода обычно соприкасается с передней и задней стенками матки, а мелкие части тела плода четко определяются, разделяясь околоплодными водами.
3. В околоплодных водах, особенно ближе к родам, можно выявить взвесь. Обычно это первородная смазка, иногда — меконий.
4. *Маловодие* встречается во втором и третьем триместрах. Несмотря на то что почки плода начинают функционировать к 10-й неделе, маловодие проявляется только спустя 12 недель. В полости матки невозможно определить участок околоплодных вод, свободный от пуповины. Части плода приближаются друг к другу, тело его чрезмерно сгибается (рис. 4.18). Следует подумывать о возможных причинах (блок 4.4).

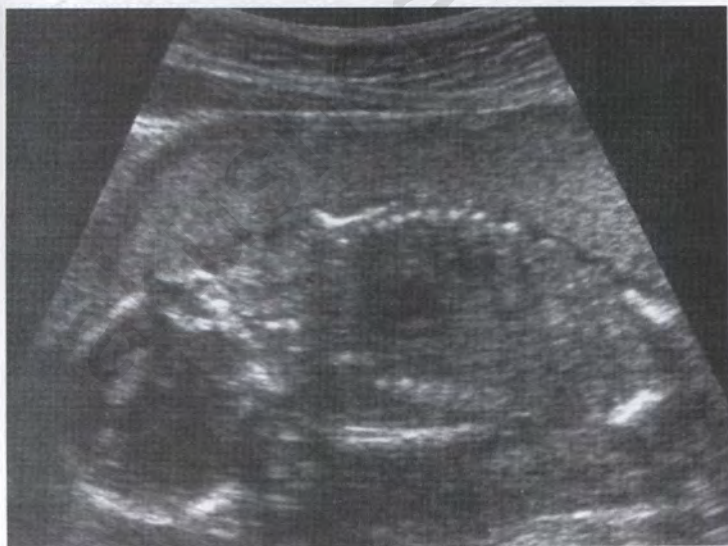

Рис. 4.18. Маловодие приводит к сближению частей плода и его чрезмерному сгибанию. Причиной маловодия был самопроизвольный разрыв амниотических оболочек на 20-й неделе



**Блок 4.4. Причины маловодия**

Идиопатическое маловодие (обычно выражено умеренно)

Разрыв оболочек

Патология плода, сопровождающаяся уменьшением выделения мочи

- поликистоз почек
- агенезия почек
- клапан уретры или агенезия уретры

Плацентарная недостаточность, вызывающая снижение функции почек

- задержка внутриутробного роста плода
- переносимость
- случайная

5. *Многоводие* обычно развивается в третьем триместре. Очень хорошо различимы анатомические особенности плода, в частности мелкие части тела. Нижняя часть туловища окружена околоплодными водами. Следует рассмотреть возможные причины, которые можно установить при сканировании (блок 4.5).

**Блок 4.5. Причины многоводия**

Идиопатическое

Макросомия

Сахарный диабет

Многоплодная беременность

Патология плода с нарушением глотания

- нарушение просвета верхнего отдела желудочно-кишечного тракта
- неврологические расстройства (акинезия, миотоническая дистрофия)
- другое

Водянка

Ангиома плаценты

Указанные в заключении термины «уменьшенный объем околоплодных вод» или «увеличенный» могут приводить к необоснованному назначению клинических вмешательств. В связи с этим были разработаны объективные методы измерения объема околоплодных вод. Получаемые показатели легко воспроизводимы. Для них были разработаны соответствующие номограммы.

## Объективные методы

Данные методы позволяют в заключении указать количественный показатель. При этом вариабельность результатов измерений между различными специалистами гораздо меньше, чем при субъективной оценке. При измерении не следует слишком надавливать датчиком на переднюю брюшную стенку, поскольку это может привести к гипердиагностике маловодия и гиподиагностике многоводия.

### А. Максимальный вертикальный размер свободного участка околоплодных вод.

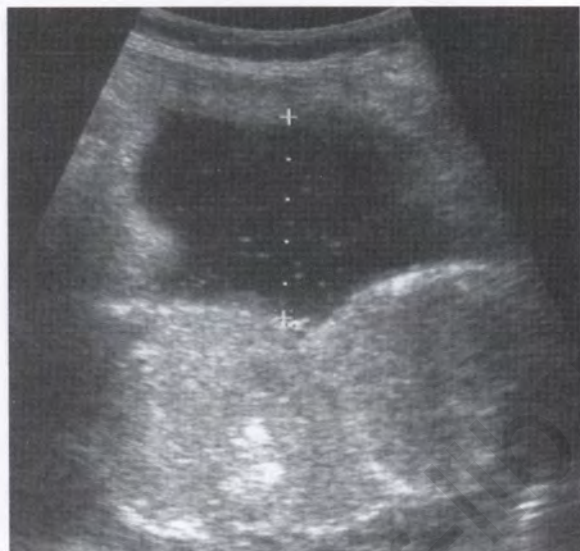1. Сканируют *всю полость матки* с целью выявить наиболее глубокий свободный участок околоплодных вод. Особое внимание обращают на участки между руками и ногами плода, а также вокруг шеи.
2. Определяют *самый крупный свободный участок* околоплодных вод (шириной минимум 1 см) без конечностей или пуповины и определяют его максимальный вертикальный размер (рис. 4.19). При маловодии за скопление околоплодных вод можно принять только участок, содержащий пуповину (рис. 4.20). Определить пуповину можно с помощью цветового доплеровского картирования.
3. Если максимальный размер свободного скопления жидкости менее 3 см (рис. 4.21), измеряют любые другие свободные участки.

### Блок 4.6. Примерные значения максимального вертикального размера свободного участка на 20–40-й неделях

< 2 см	Маловодие
2–3 см	Уменьшенный объем околоплодных вод
3–8 см	Нормальный объем околоплодных вод
> 8 см	Многоводие

### В. Индекс околоплодных вод.

1. В каждом квадранте матки находят *самый крупный свободный участок* околоплодных вод без конечностей или пуповины.
2. *Суммируют* размеры каждого квадранта.



**Рис. 4.19.** Максимальный вертикальный размер самого крупного свободного участка околоплодных вод. Определяется взвесь плодовой смазки

#### **Блок 4.7.** Средние значения амниотического индекса, измеряемого с 20 до 40 нед.

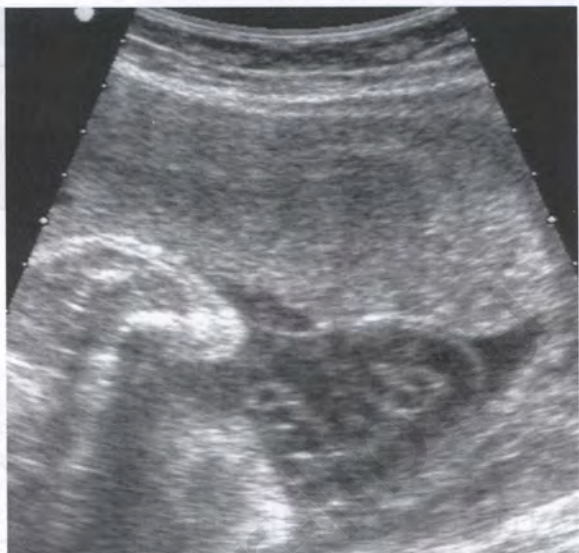< 5 см	Маловодие
5–10 см	Уменьшенный объем околоплодных вод
10–20 см	Нормальный объем околоплодных вод
20–25 см	Больше среднего
> 25 см	Многоводие

#### **Протокол оценки объема околоплодных вод**

Сканируют всю полость матки

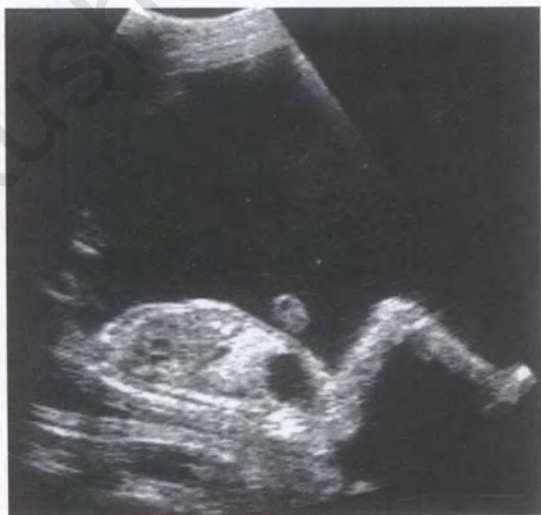Находят самый крупный свободный участок околоплодных вод и определяют его максимальный вертикальный размер

Для определения индекса околоплодных вод измеряют самое крупное свободное скопление околоплодных вод в каждом квадранте и суммируют результаты



**Рис. 4.20.** «Свободный участок» околоплодных вод содержит пуповину и измерению не подлежит

**Рис. 4.21.** Выраженное многоводие при синдроме фето-фетальной трансфузии на 22-й неделе беременности. Максимальный размер самого крупного свободного участка околоплодных вод составил 11 см. Обратите внимание на растянутый мочевой пузырь плода



**Необходимо запомнить**

1. До 12-й недели беременности околоплодные воды продуцирует организм матери, после 20 недель — плод. Между этими сроками наблюдается постепенный переход.
2. Маловодием считают максимальный вертикальный диаметр свободного участка околоплодных вод менее 2 см или индекс околоплодных вод менее 5 см.




Рис. 1. Измерение вертикального диаметра свободного участка околоплодных вод. Сторона 1 — диаметр свободного участка околоплодных вод.



Рис. 2. Измерение индекса околоплодных вод. Сторона 1 — диаметр свободного участка околоплодных вод. Сторона 2 — диаметр свободного участка околоплодных вод. Сторона 3 — диаметр свободного участка околоплодных вод. Сторона 4 — диаметр свободного участка околоплодных вод.

## Глава 5

# Оценка развития и состояния плода

Рис. 5.1. Процентный график веса тела плода до 40-й недели беременности

Схема

Необходимость оценить состояние плода при помощи ультразвукового сканирования часто возникает в третьем триместре беременности, поскольку в этот период при клиническом исследовании можно заподозрить, что плод отстает в развитии либо крупный. Большинство клинических осложнений (блок 5.1), встречающихся в этот период, сопровождаются нарушением развития плода. Обычно выполняют полное сканирование плода, включая исследование плаценты и определение объема околоплодных вод. В большинстве случаев параметры развития плода находятся в пределах нормы, что не вызывает опасений у врача и у беременной. Если при ультразвуковой фетометрии выявляют нарушение внутриутробного развития, назначают кардиотокографию (КТГ) и доплеровское исследование.

**Блок 5.1.** Наиболее частые клинические показания для ультразвуковой оценки развития плода

Малый плод для данного срока беременности

Крупный плод для данного срока беременности

Гипертензия беременных

Кровотечение при поздних сроках беременности

Заболевания матери (например, сахарный диабет, волчанка)

Преждевременный самопроизвольный разрыв амниотических оболочек

Предыдущий ребенок родился с задержкой развития

## Нормальное развитие

На развитие плода влияют внешние условия и генетические факторы. С 24-й по 28-ю недели масса плода увеличивается в среднем с 500 г до 1 кг, а к 40-й неделе — до 3,5 кг. В период с 27-й по 37-ю недели отмечается быстрое увеличение массы плода, а затем, в последние несколько недель, темп роста замедляется (рис. 5.1). Именно в этот период быстрого прироста в массе и проводят ультразвуковую оценку состояния плода. Обычно исследование выполняют с интервалом в 2–4 недели, в зависимости от клинических обстоятельств.

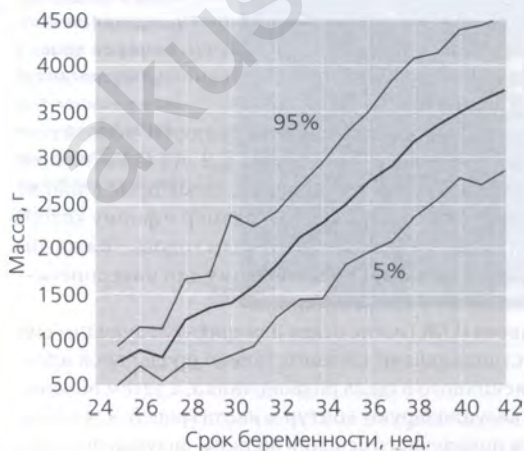


Рис. 5.1. Процентильный график массы тела плода при одноплодной беременности, рассчитанный на основе данных о новорожденных в Абердине, 1990–1997 гг.



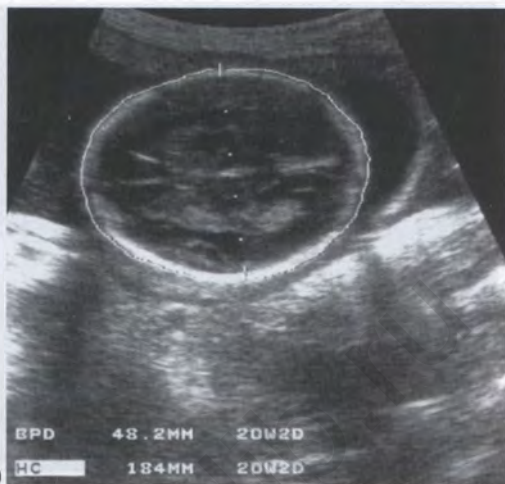## Ультразвуковая оценка развития плода

1. Уточняют срок беременности (его должны были точно установить во время УЗИ в первом триместре).
2. Определяют предлежание и положение плода, подтверждают наличие сердцебиения.
3. Измеряют БПР. Для этого на экран выводят поперечную плоскость головы на уровне зрительных бугров и полости прозрачной перегородки. Смещая датчик, находят короткую срединную структуру серпа мозга, который должен располагаться между полостью прозрачной перегородки и теменной областью свода. Удлинение срединной эхоструктуры обычно происходит в том случае, если зона фокусировки находится слишком близко к своду черепа (рис. 5.2). Измеряют БПР от верхней поверхности теменной кости, находящейся в верхней части изображения, до внутренней поверхности теменной кости, находящейся в нижней части изображения. Убеждаются, что измерен максимальный поперечный размер, ориентированный перпендикулярно срединной линии (см. гл. 3).
4. В этой же поперечной плоскости для измерения ОГ обводят обычно наружный край свода черепа (рис. 5.2, А). Обычно приборы откалиброваны для этого измерения. Некоторые аппараты позволяют вывести на экран эллипс, размер и форму которого можно изменять соответственно контурам головы. Каждый метод несет 5%-е различие средних, поэтому для интерпретации данных используют разные таблицы.
5. Окружность живота (ОЖ) легче всего измерить следующим способом. Датчик устанавливают соответственно продольной проекции груднопоясничного отдела позвоночника, а затем поворачивают на  $90^\circ$  и визуализируют контур живота (рис. 5.3, А). При этом в плоскости поперечного сечения должны визуализировать-

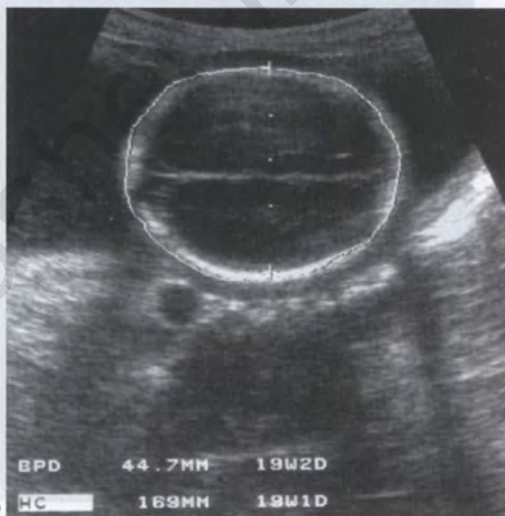Рис. 5.2. (А) Измерение бипариетального размера и окружности головы. В поперечной плоскости голова на уровне зрительных бугров и полости прозрачной перегородки имеет овальную форму. В данной проекции определяется короткая срединная эхоструктура серпа мозга. (В)

В поперечной плоскости определяется (А)

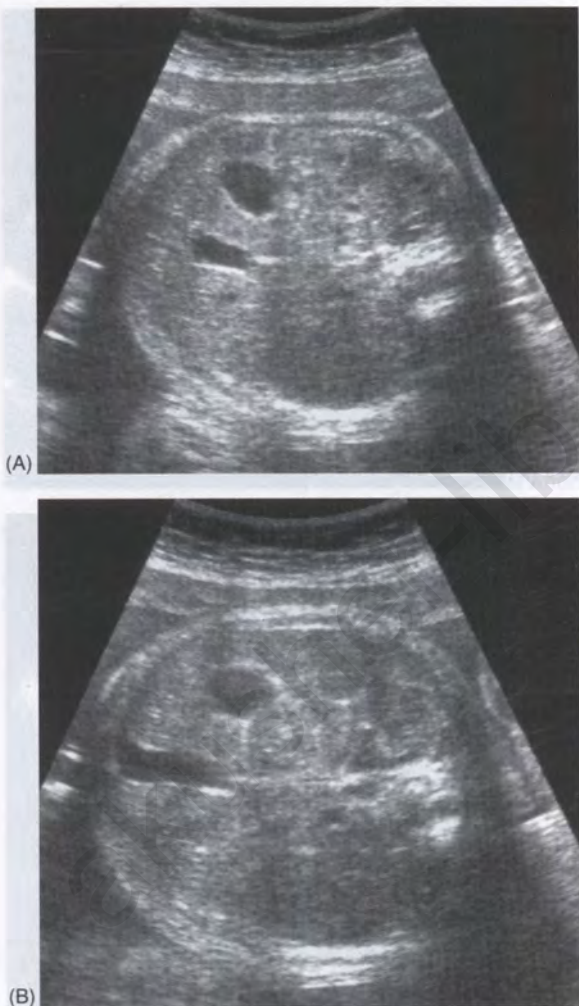
непрерывная срединная эхоструктура. Контур головы имеет овальную форму. Эта плоскость сканирования слишком близко расположена к своду головы, поэтому бипариетальный размер и окружность головы будут меньше реальных, соответственно, срок беременности также будет меньше



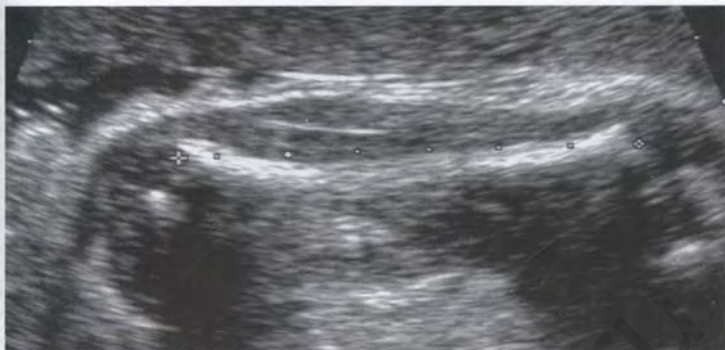
(А)



(В)



**Рис. 5.3.** (А) В поперечном сечении определяется контур живота округлой формы, желудок и внутривенный отрезок пупочной вены. Окружность живота составила 323 мм. (В) В косой проекции определяется пупочная вена на всем протяжении. Окружность живота составила 345 мм, что на 22 мм больше истинного показателя



**Рис. 5.4.** Измерение длины бедра на 36-й неделе

ся желудок и подпеченочная часть пупочной вены. Если вена визуализируется на всем протяжении, значит, плоскость сканирования проходит слишком косо (рис. 5.3, В).

6. Для того чтобы измерить ДБ, датчик из вышеописанного положения для измерения ОЖ смещают дистальнее до гребней подвздошных костей. На этом уровне определяется осевая проекция бедра. Поворачивают датчик и визуализируют бедро на всем протяжении так, чтобы оно было ориентировано перпендикулярно направлению ультразвукового луча. ДБ измеряют, проводя отрезок между центральной точкой каждого метафиза (см. гл. 3 и рис. 3.53). В измерение не включают нижний эпифиз, который обычно не виден до поздних сроков беременности (рис. 5.4).
7. В конце сканирования определяют объем околоплодных вод и расположение плаценты.
8. Измерения наносят на график и оценивают их.

## Биометрические параметры и клиническая интерпретация

Измерения наносят на графики процентилей, построенные по результатам перекрестного анализа данных обследования населения. Эти графики широко применяются в настоящее время (рис. 5.5). Из всех параметров наиболее чувствительным показателем массы плода служит ОЖ, что вполне объяснимо, поскольку этот размер отражает запасы гликогена в печени. Кроме того, ОЖ легче измерить, чем ОГ, размер, форма и доступность которой зависят от ее положения. Например, сложно измерить голову, расположенную в полости малого таза. При ягодичном предлежании БПР уменьшается вследствие удлинения головы в поперечной плоскости (долихоцефалия).

У женщин из группы высокого риска исследование необходимо выполнять несколько раз. Начинают такое серийное сканирование в зависимости от клинических показаний. Биометрию выполняют с промежутками не менее 2 недель. Чем короче интервалы между исследованиями, тем выше вероятность ложноположительных результатов. В среднем за 2 недели ОЖ увеличивается примерно на 20 мм. Другим удручающим фактором служит то, что разные специалисты получают различные результаты измерений, что затрудняет интерпретацию.

Для определения массы плода применяют различные формулы или таблицы, в которых используется либо только ОЖ, либо ОЖ в различных сочетаниях с БПР, ОГ и ДБ. В каждом отделении прибор изначально программируют для расчета массы плода по определенной формуле, исходя из ведомственных требований. Разумеется, по размерам частей тела невозможно абсолютно точно рассчитать вес плода. Нередко различие между истинной и расчетной массой плода достигает 15%. Оценка массы плода служит ценным показателем для акушера в случае предполагаемых преждевременных ро-

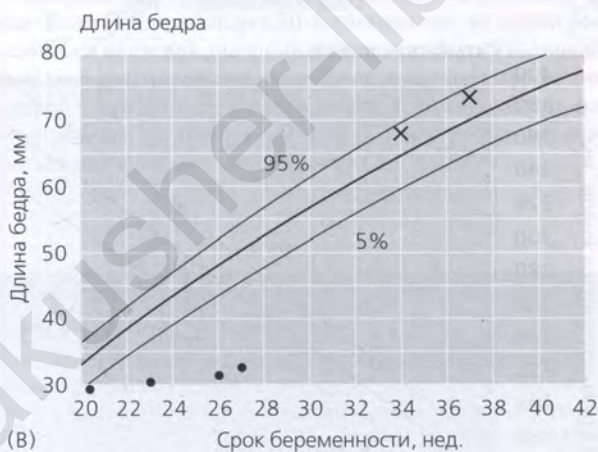
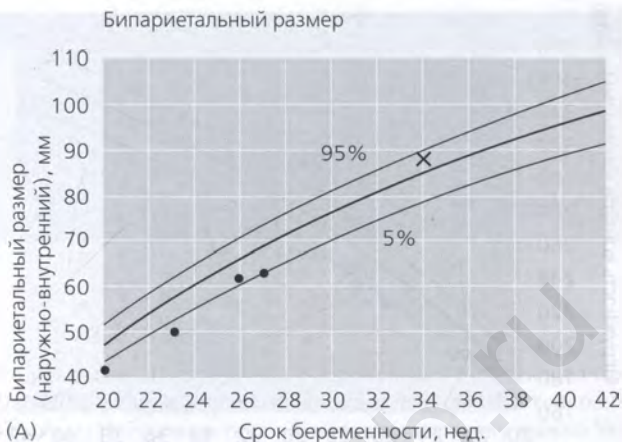


Рис. 5.5. Процентильные графики для БПР, ОГ, ДБ и ОЖ, основанные на перекрестном анализе данных и адаптированные Британским обществом применения ультразвука в медицине. Данные клинического наблюдения на с. 177 обозначены «х», наблюдения на с. 180 — «•». (Приводится с разрешения Королевского общества акушеров и гинекологов из HIOG Volume 101. Chitty et al. pp. 35–43, 125–131, 132–135, 1994)

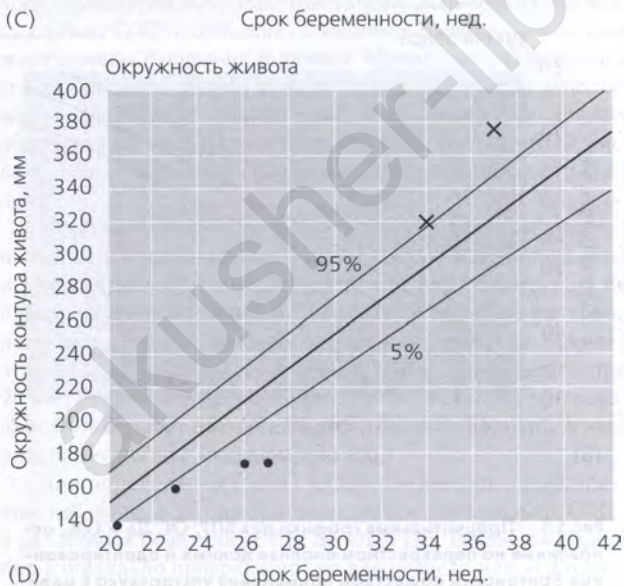
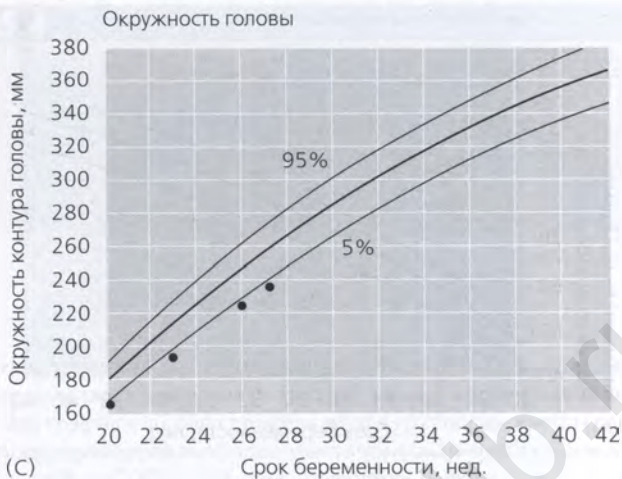


Рис. 5.5. Продолжение

дов или при подозрении на внутриутробную ЗРП либо макросомию в третьем триместре. При этом следует учитывать возможную ограниченность точности расчетов.

Чаще всего макросомия встречается у беременных, страдающих сахарным диабетом, а также у тучных женщин с нарушением толерантности к глюкозе. Несоответствие размеров плода сроку можно заподозрить клинически. Часто макросомия наблюдается в сочетании с многоводием. Если ОЖ превышает 90-й перцентиль, во время родов может развиваться плечевая дистоция. ОЖ может быть увеличена непропорционально другим частям тела. Точного способа прогнозирования плечевой дистоции нет, поскольку это осложнение в большей степени определяется биомеханизмом родов и соотношением телосложения матери и плода.

#### **Клиническое наблюдение (обозначено «х» на рис. 5.5)**

У 28-летней женщины, страдающей параличом нижних конечностей, ранее было две неосложненные беременности. Она обратилась для обследования на 34-й неделе в связи с тем, что клинически был выявлен крупный плод. БПР и ДБ были незначительно меньше 95-го перцентилья, а ОЖ — незначительно выше. Расчетный вес плода соответствовал 95-му перцентилью. У беременной наблюдалось многоводие. Установлено отклонение от нормы теста толерантности к глюкозе, женщине назначили лечение инсулином. При последующем сканировании развития плода на 37-й неделе ОЖ значительно превышала, а ДБ была значительно ниже 95-го перцентилья. Точно измерить БПР не представилось возможным. На 39-й неделе произошли самопроизвольные роды, однако после того как шейка матки раскрылась до 7 см, наступила вторичная слабость родовой деятельности. В связи с клинически узким тазом было выполнено кесарево сечение. Вес рожденного мальчика составил 5,5 кг.



В некоторых случаях плод не достигает своих биологически предопределенных размеров. ЗРП может приводить к его гибели или обуславливать неблагоприятный исход родов. Критерием низкой массы, согласно Всемирной организации здравоохранения, считается снижение массы плода ниже 10-го перцентиля для данного срока беременности. Это не всегда соответствует ЗРП, поскольку его масса тела в норме может быть низкой и не достигать своего максимального биологического потенциала. В других случаях масса плода может быть выше 10-го перцентиля, но при этом наблюдается ЗРП, поскольку потенциал был выше, однако развитие остановилось. Рассмотрим два механизма, приводящих к ЗРП:

1. *Низкий потенциал развития.* В этом случае плод отстает в развитии начиная с ранних сроков. Как правило, с середины беременности биометрические параметры плода снижены. Симметричная задержка роста, которая наблюдается у здоровых, биологически субтильных женщин ( $< 45$  кг), а также при ряде патологических состояний, например хромосомных аномалиях или вирусном инфицировании плода, сопровождается пропорциональным уменьшением всех антропометрических параметров плода (блок 5.2).
2. *Недостаточная поддержка развития* (блок 5.3). Обычно это состояние выявляют после 30 недель и обусловлено гипоксией и метаболическими расстройствами вследствие сосудистой патологии при нарушении маточно-плацентарного кровотока (например, при преэклампсии). Размеры туловища плода обычно большие, а масса — низкая, ОЖ уменьшена. Такое состояние называют асимметричной задержкой роста. Вследствие нарушения питания у плода истощаются запасы гликогена,

**Блок 5.2. Причины низкого потенциала (ранняя задержка роста плода [симметричная])**

Генетическая предрасположенность

Хромосомная аномалия

- трисомия
- триплоидия
- другие

Инфекция плода

- цитомегаловирусная
- токсоплазмоз
- краснуха
- другие

Пороки развития

- ЦНС
- дефект передней брюшной стенки
- другие

а поскольку основное хранилище гликогена — это печень, наблюдается уменьшение ОЖ.

Несмотря на то что симметричная и асимметричная ЗРП описываются как отдельные состояния, на практике различить их довольно сложно.

**Блок 5.3. Причины задержки роста плода (поздняя задержка роста плода [асимметричная])**

Неизвестно

Гипертензия

Сахарный диабет

Волчанка

Рецидивирующее кровотечение при поздних сроках беременности

Многплодная беременность

Вредные привычки

Недостаточное питание

### Клиническое наблюдение (обозначено «●» на рис. 5.5)

Биометрические параметры плода на 20-й неделе были уменьшены. Картина соответствовала симметричной ЗРП. Хромосомную аномалию и вирусную инфекцию исключили. Не исключалось наличие дисплазии скелета, поскольку отмечалось уменьшение длины всех трубчатых костей. При динамическом исследовании на 23-й и 26-й неделях установлена ЗРП. Отмечалось уменьшение размеров ОЖ и ДБ, при этом БПР и ОГ оставались на уровне 5-го перцентиля. На 26-й неделе установлено отсутствие диастолического компонента в артерии пуповины. Эти данные свидетельствовали об асимметричной ЗРП. На 27-й неделе у женщины появились признаки тяжелой преэклампсии, в связи с чем произведено кесарево сечение, родилась девочка массой 580 г. Ребенок был сформирован нормально, но имелись признаки задержки внутриутробного роста плода. К сожалению, в раннем неонатальном периоде девочка погибла. Ретроспективно можно предположить, что с ранних сроков беременности имело место нарушение маточно-плацентарного кровотока сосудов, которое клинически проявилось только на 27-й неделе.

### Протокол сканирования при задержке роста плода

Рассчитать срок беременности

Предлежание, положение, сердцебиение

БПР — овальная форма, короткая срединная линия, полость прозрачной перегородки, зрительные бугры

ОГ — сканируют в этой же плоскости

ОЖ — округлая форма, желудок плода, внутripеченочная часть пупочной вены

ДБ — перпендикулярно направлению ультразвукового луча

Оценка объема околоплодных вод

Оценка измеренных параметров по таблицам

В случае ЗРП — выполнить доплеровское исследование кровотока в артериях пуповины

## Необходимо запомнить

1. ОЖ – самый чувствительный показатель оценки развития плода.
2. После 24-й недели ОЖ каждые 2 недели увеличивается в среднем на 20 мм.
3. Массу плода точно оценить сложно.
4. Макросомия наблюдается на фоне многоводия.
5. ЗРП, маловодие свидетельствует о плацентарной недостаточности.
6. Точные способы прогнозирования плечевой дистонии отсутствуют.
7. Асимметричная и симметричная ЗРП клинически, как правило, не различимы.

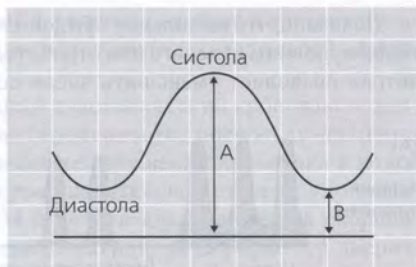
## Допплеровское исследование

Допплеровское УЗИ используют для измерения скорости кровотока в сосудах фетоплацентарной и маточно-плацентарной систем в зависимости от фазы сердечного цикла. Из-за малого диаметра сосудов плода точно рассчитать скорость кровотока в них не представляется возможным. При этом анализируют форму кривой скорости кровотока и оценивают сопротивление в периферических сосудах, которое может повышаться вследствие прогрессирующей облитерации сосудов плаценты. Установлено, что более надежным показателем состояния плода служит форма кривой скорости кровотока в артерии пуповины, а не в сосудах матки. В ходе рандомизированных исследований установлено, что в ряде случаев анализ кривой скорости кровотока в артерии пуповины позволяет предотвратить возможные осложнения. При ЗРП нарушения гемодинамики в артерии пуповины предшествуют изменениям в средней мозговой артерии и грудного отдела аорты плода.

### Допплеровское исследование кровотока в артерии пуповины

Форма волны кровотока в артерии пуповины отражает сосудистое сопротивление плаценты. Напомним, что по пупочным артериям кровь течет от плода к плаценте, где насыщается кислородом (см. рис. 3.25). В норме по мере развития беременности сосудистое сопротивление в пупочной артерии снижается, поэтому наблюдается повышение диастолического компонента относительно систолического. Для оценки сосудистого сопротивления в артерии пуповины используют различные индексы (рис. 5.6). Если величина этих показателей превышает 95-й перцентиль, возможно предполагать патологические изменения. Эти индексы не зависят от угла инсонации,

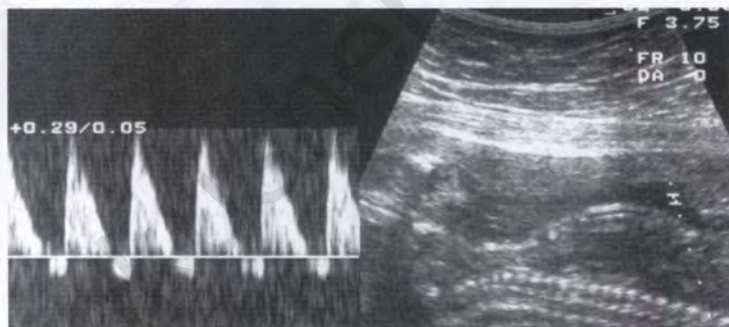
**Рис. 5.6.** Индексы, используемые для измерения сопротивления в артерии пуповины



$$\text{Индекс резистентности} = A - B / A$$

$$\text{Пульсационный индекс} = A - B / \text{среднее}$$

но на них могут влиять другие физиологические факторы, что обуславливает ненадежность интерпретации результатов исследования. С клинической точки зрения более целесообразным представляется выявление ретроградного диастолического кровотока, что свидетельствует о прогрессирующей гипоксии плода (рис. 5.8, А).



**Рис. 5.7. Клиническое наблюдение**

При доплерометрии скоростей кровотока в артерии пуповины определяется наличие отрицательного конечного диастолического кровотока. Женщина госпитализирована на 32-й неделе беременности с умеренной преэклампсией. ОЖ была немного выше 5-го перцентиля, объем околоплодных вод соответствовал норме. Однако, учитывая результаты, полученные при доплерометрии, роды были ускорены. Путем кесарева сечения родилась живая девочка весом 1,47 кг. После родов состояние матери стало прогрессивно улучшаться, ребенок также нормально развивался.

Доказано, что выявление при доплеровском исследовании в артерии пуповины нулевого или отрицательного диастолического кровотока позволяет уменьшить число осложнений в перинатальном

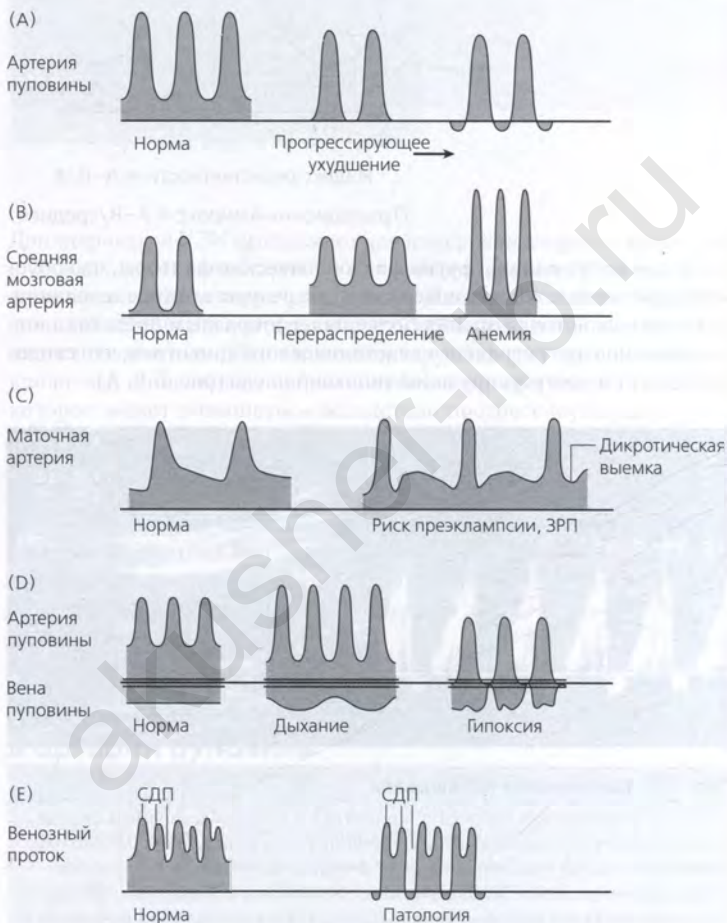


Рис. 5.8. Различные формы кривых скорости кровотока при доплерометрии. С — систола; Д — диастола; П — сокращение предсердия

периоде. Исследование кривой скорости кровотока в артерии пуповины среди беременных с низким риском не доказало своей эффективности.

Нулевой либо ретроградный диастолический кровоток — редкое явление в поздний срок беременности, поскольку плацента становится крупнее и выраженные нарушения кровотока в конце диастолы возможны только при значительной степени эмболизации. Поэтому, если после 34-й недели диастолическая скорость становится нулевой либо отрицательной, рекомендуется досрочное родоразрешение. Если кровоток в конце фазы диастолы отсутствует, следует убедиться, что это не ложноположительный результат — возможно, угол инсонации слишком тупой и превышает  $60^\circ$ .

1. Выявляют свободно плавающую петлю пуповины и находят участок, не прилежащий к плаценте или животу плода.
2. В режиме импульсно-волновой доплерографии на изображении артерии пуповины устанавливают контрольный объем. Ширина последнего не влияет на конечно-диастолический кровоток, но влияет на легкость обнаружения сигнала.
3. Следят, чтобы угол инсонации был достаточно острым (оптимально, если он меньше  $60^\circ$ ), в противном случае кривая будет маленькая и неточная.
4. Для того чтобы устранить сигналы, возникающие при движении стенки сосуда во время систолы и способные уменьшить низкочастотные сигналы, используют частоту фильтра шума. Фильтр устанавливают на низком уровне, поскольку в противном случае конечно-диастолический кровоток может быть отсечен. После того как фильтр установлен, повторно настраивать его не нужно.

## Допплерометрия скоростей кровотока в средней мозговой артерии

К измерению кровотока в средней мозговой артерии имеется два показания.

### **А. Оценка перераспределения кровотока при тяжелых случаях задержки роста плода.**

При нормальной оксигенации плода в период с 20-й по 28-ю неделю наблюдается низкий уровень конечно-диастолического кровотока либо его отсутствие, а в отдельных случаях — реверсный крово-



ток. С 28-й по 34-ю неделю уровень кровотока остается низким, а затем увеличивается. В случае гипоксии плода наблюдается усиление мозгового кровотока вследствие его перераспределения. Визуально это проявляется в виде снижения индексов резистентности и появлением выраженного конечно-диастолического кровотока (рис. 5.8, В). В случае тяжелой гипоксии за 24–48 часов до развития сосудистой недостаточности может наблюдаться повышение сосудистого сопротивления. Полагают, что это обусловлено отеком мозга.

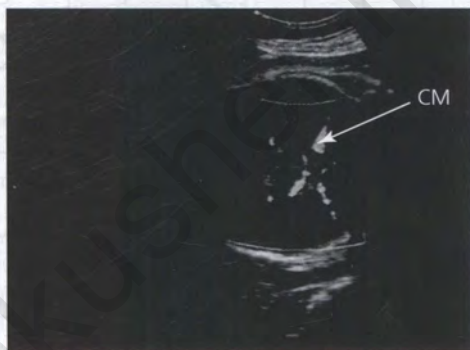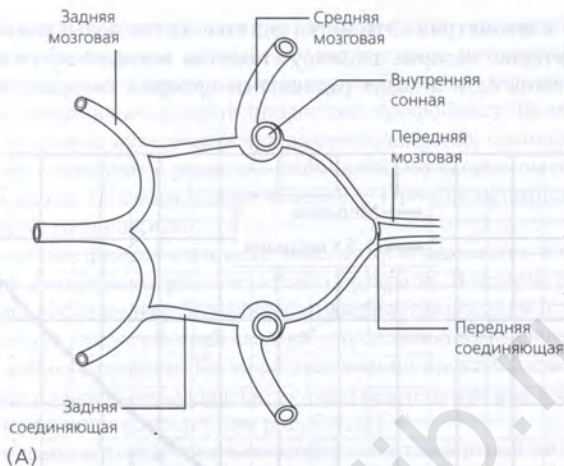### **В. Диагностика анемии плода.**

Анемия плода может развиваться вследствие эритровирусной инфекции (ранее называлась парвовирусной) либо изоиммунизации организма матери антителами к антигенам Резус, Келл и др. Если анемия становится значительной, у плода повышается сердечный выброс и скорость кровотока, а затем развивается отек. Установлено, что пиковая систолическая скорость кровотока в средней мозговой артерии соответствует степени анемии плода. Таким образом, можно определить, когда у плода необходимо производить забор крови на исследование или переливание крови. Для того чтобы определить необходимость в заменном переливании крови и досрочном родоразрешении, больше не надо измерять оптическую плотность билирубина в околоплодных водах. Диагностическая ценность описанной ультразвуковой методики стоит того, чтобы ее освоить.

1. В трансталамической проекции находят гиперэхогенную линию крыла клиновидной кости, которое проходит в переднебоковом направлении.
2. Включают режим цветового доплеровского картирования, визуализируют сосуды виллизиевого круга и среднюю мозговую артерию, которая проходит вдоль крыла клиновидной кости (рис. 5.9).
3. Импульсный доплеровский луч направляют перпендикулярно сосуду рядом с виллизиевым кругом и анализируют профиль кривой скорости кровотока.
4. Считывают максимальную систолическую скорость в см/сек и наносят значение на график (рис. 5.10).

## **Оценка кровотока в маточных артериях**

Обычно данное исследование проводят на 24-й неделе беременности. Оно имеет определенное значение при обследовании беременных с высоким риском развития преэклампсии. Следует отме-

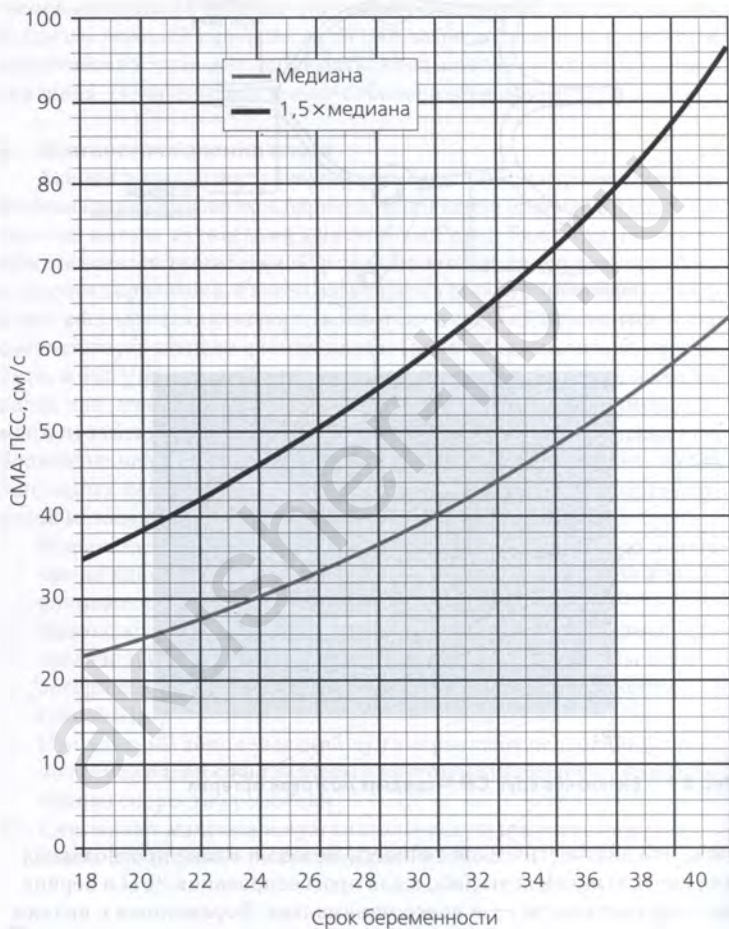


**Рис. 5.9.** Виллизиев круг. СМ — средняя мозговая артерия

тить, что диагностическая точность метода в плане прогнозирования преэклампсии невысока, а для прогнозирования ЗРП и перинатальной смертности — и вовсе минимальна. Беременным с низким риском это исследование выполнять нецелесообразно.

Маточные артерии отходят от внутренних подвздошных артерий и подходят к матке на уровне внутреннего зева. Затем они поднимаются по наружным поверхностям тела матки и отдают ветви, прони-

кающие в миометрий. Эти ветви делятся на так называемые аркуатные артерии, которые формируют сеть на внешней части миометрия. От этой сети отходят радиальные артерии, которые подходят



**Рис. 5.10.** График пиковой систолической скорости для средней мозговой артерии. (Приводится из Mari et al. N Engl J Med 2000; 341:9-14.

Copyright © 2000 Massachusetts Medical Society. Все права сохранены)

к эндометрию; их можно обнаружить в пределах внутренних  $\frac{2}{3}$  слоя миометрия. Радиальные артерии проходят сквозь миометрий и образуют базальные и спиральные артерии. Во время беременности в стенки спиральных артерий прорастает трофобласт. Вследствие этого спиральные артерии превращаются в широкие несократимые каналы, что приводит к развитию свободной, межворсинчатой циркуляции крови с низким сопротивлением. При преэклампсии данный процесс нарушается.

Описанные физиологические изменения отражаются в показателях при доплерометрии в маточных артериях. В первую половину беременности между систолическим и диастолическим потоками хорошо видна дикротическая выемка, обусловленная высоким сосудистым сопротивлением. По мере увеличения срока беременности это сопротивление уменьшается, вследствие чего выемка к 24-й неделе, как правило, исчезает (см. рис. 5.8, С).

Маточные артерии визуализируют по стандартной методике, а для улучшения воспроизводимости результатов используют цветное доплеровское картирование.

1. При трансабдоминальном сканировании датчик располагают латеральнее матки в продольной плоскости и визуализируют сосуды, проходящие по боковой стенке таза. Определяют наружную подвздошную артерию и находят маточную артерию в месте, где она пересекает наружную подвздошную. В области перекреста или до него маточная артерия делится на ветви.
2. При трансвагинальном сканировании датчик вводят в передний свод и визуализируют шейку матки. Затем датчик перемещают в боковой свод и визуализируют маточную артерию, проходящую на уровне внутреннего зева.
3. Включают режим импульсно-волновой доплерографии. Получив устойчивую картину кривой скорости кровотока, изображение «замораживают» и выполняют измерения.
4. В маточной артерии, идущей на стороне расположения плаценты, сопротивление меньше, поэтому индекс резистентности определяют с двух сторон и вычисляют среднее из двух значений.

Если определяются высокие значения пульсационного индекса (среднее из правой и левой артерий превышает 95-й перцентиль, равный 1,65) и/или отмечаются дикротические выемки в обеих маточных артериях, можно говорить о повышенном риске преэклампсии и ЗРП. Данное исследование позволяет выявить около 40 % бе-

ременных, у которых возникает преэклампсия, и 20 % — ЗРП. Положительный тест означает шестикратное повышение вероятности развития преэклампсии. Соответственно, за такими беременными необходимо установить тщательное наблюдение, хотя доказанных эффективных профилактических мер пока не имеется.

## Оценка кровотока в венах плода

Данное исследование позволяет выявить тяжелое раннее начало ЗРП в конце второго триместра и начале третьего. Оксигенированная кровь из плаценты поступает в пупочную вену, затем в венозный проток, верхнюю часть нижней полой вены и в правое предсердие (см. рис. 3.25). Диаметр венозного протока намного меньше диаметра пупочной вены и нижней полой вены, в нем скорость кровотока увеличивается. Установлена связь определенных изменений показателей кровотока с тяжелой патологией плода. Для исследования этих сосудов необходимо, чтобы в аппарате были функции цветового доплеровского картирования с импульсно-волновым режимом.

Во второй половине при физиологически протекающей беременности в пупочной вене отмечается непрерывный кровоток с низкой скоростью без пульсации (рис. 5.8, D). Пульсация определяется в раннем сроке беременности либо при сдавлении пуповины или гипоксии плода. Низкоамплитудная пульсация связана с дыхательными движениями плода, поэтому в этот период измерения не выполняются. Пульсация в большей степени отражает сердечную функцию, нежели сосудистое сопротивление в плаценте. При сдавлении пуповины пульсация наблюдается во время систолы. Пульсация в конце фазы диастолы служит угрожающим признаком и свидетельствует о тяжелой гипоксии плода.

В венозном протоке скорость кровотока выше. Этот сосуд расположен ближе к сердцу, поэтому кровоток в нем отражает функцию предсердия. Форма скорости кровотока представляет собой трехфазную кривую (рис. 5.8, E). При гипоксии плода минимальное значение волны кровотока повышается вследствие обратного давления, обусловленного сокращением предсердия. В результате отмечается снижение скорости кровотока в фазу поздней диастолы вплоть до нулевых или отрицательных значений.

Для нижней полой вены характерна аналогичная трехфазная кривая, причем во время сокращения предсердия здесь часто определяется реверсный кровоток, поэтому ценность доплеровского картирования этого сосуда минимальна.

1. Визуализируют пуповину и вену пуповины. Для того чтобы исследовать кривую скорости кровотока в вене пуповины, на изображении сосуда устанавливают контрольный объем, проверяют, чтобы угол инсонации не был наименьшим, и регистрируют спектр кровотока.
2. Прослеживают пупочную вену на всем протяжении от места вхождения в переднюю брюшную стенку до вступления в печень.
3. Используя цветное доплеровское сканирование, выявляют повышение скорости кровотока в конечном отделе пупочной вены, где непосредственным продолжением последней является более узкий венозный проток.
4. Устанавливают контрольный объем на изображении начального отрезка венозного протока. Для того чтобы получить хороший сигнал, корректируют направление угла инсонации так, чтобы он был менее  $30^\circ$ . Венозный проток отличается от расположенных рядом нижней полой и печеночной вен по несколько шипящему звуку.

### Протокол доплеровского исследования артерии пуповины

Свободно плавающая петля пуповины

Установка контрольного объема на изображении артерии пуповины

Сканирование под острым углом инсонации (менее  $60^\circ$ )

### Необходимо запомнить

1. Исследование артерии пуповины лучше всего позволяет прогнозировать состояние плода.
2. Большее клиническое значение имеет отсутствие в артерии пуповины диастолического кровотока либо его реверсное направление, а не различные индексы.
3. Снижение в венозном протоке скорости кровотока в фазу поздней диастолы до нулевых или отрицательных значений свидетельствует о гипоксии плода.
4. Патологическая пульсация в пупочной вене, соответствующая диастолическому компоненту кровотока в артерии пуповины, свидетельствует о тяжелой гипоксии плода.
5. Появление при доплерометрии в маточных артериях ранней диастолической выемки может свидетельствовать о повышенном риске развития преэклампсии и ЗРП.

Биофизический профиль — это оценка благополучия плода. На биофизический профиль влияют факторы, угнетающие центральную нервную систему, например гипоксия, инфекционные процессы или прием матерью лекарственных препаратов. Данный показатель представляет собой сумму баллов (из 10), позволяющих акушеру оценить клиническое состояние плода. За каждый компонент начисляется 2 балла, если параметры плода соответствуют приведенным требованиям, и 0 баллов, если нет. В биофизический профиль входят следующие компоненты:

1. *Дыхательные движения плода.* Проверяют ритмичность движений грудной клетки и брюшной стенки, что отражает движения диафрагмы и легко выявляется. Дыхательные движения довольно длительные (по 30 секунд) и должны наблюдаться минимум один раз в 30 минут.
2. *Двигательная активность плода.* Обращают внимание на движение туловища или конечностей довольно большой амплитуды. Движений должно быть не менее 3 за 30 минут. Это можно оценить и с помощью КТГ.
3. *Тонус плода.* Оценивают сгибательные и разгибательные движения туловища, конечностей или кистей. Обращают внимание на дугообразное сгибание позвоночника, ритмичные движения ногами, разжимание и сжимание кисти. Должен быть как минимум один эпизод за 30 минут.
4. *Объем околоплодных вод.* Вертикальный размер не менее одного свободного от пуповины участка околоплодных вод, измеренный во взаимно перпендикулярных плоскостях, должен быть не менее 2 см.
5. *Аntenатальная КТГ, или тест без нагрузки.* Нормальной реакцией считают два или более ускорения частоты сердечных со-

крашений в ответ на двигательную активность в течение 20 минут.

Для оценки объема околоплодных вод предложены различные методики. Некоторые специалисты также учитывают характер изменения плаценты (гл. 4).

У плода цикл сна—бодрствования составляет 20—40 минут. Вот почему период наблюдения может занимать до 30 минут. При неблагоприятном состоянии плода, обусловленном гипоксией или инфекционными процессами, первыми показателями неблагополучия служат дыхательные движения и реакция частоты сердечных сокращений, последними — общая двигательная активность и тонус плода. Оценка от 10 до 8 баллов соответствует норме; 6—4 — неоднозначной картине, 2—0 — угрожающему состоянию. Цель оценки биофизического профиля — определить необходимость досрочного родоразрешения до того, как разовьется тяжелая гипоксия плода.

Биофизический профиль внедрен в практику без оценки его эффективности путем рандомизированных контролируемых исследований. Основной недостаток методики — слишком большая продолжительность исследования (до 30 минут). При этом оно позволяет получить незначительную дополнительную информацию по сравнению с КТГ и оценкой объема околоплодных вод. Поэтому во многих центрах в настоящее время исследование биофизического профиля заменяют КТГ и оценкой объема околоплодных вод, степени ЗРП и цветовым доплеровским картированием. В каждом отделении имеются свои правила.

### Протокол оценки биофизического профиля

Дыхательные движения

Большая двигательная активность

Тонус

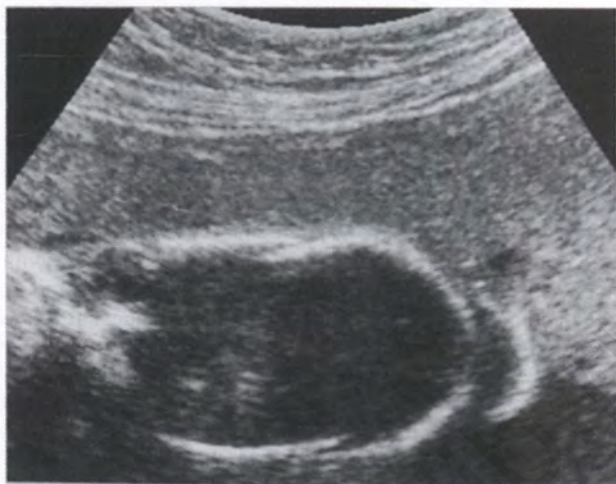Околоплодные воды

Реактивность частоты сердечных сокращений

### Необходимо запомнить

1. На биофизический профиль влияют факторы, угнетающие центральную нервную систему.
2. КТГ и оценка объема околоплодных вод позволяют получить практически равнозначную информацию.



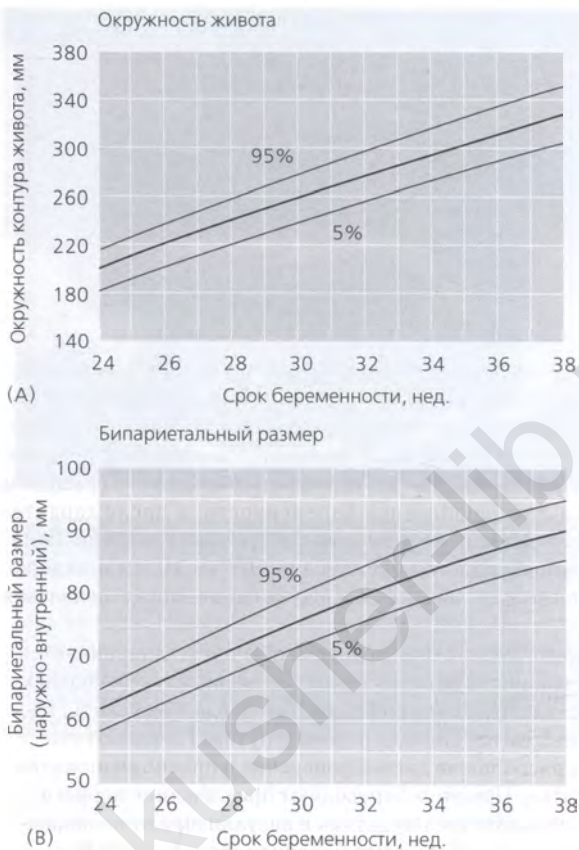


### Рис. 5.11. Клиническое наблюдение

Данная женщина госпитализирована на 26-й неделе беременности в связи со снижением двигательной активности плода в течение последних 48 часов. При УЗИ констатирована внутриутробная гибель плода. Подобное осложнение было совершенно необъяснимо. На данном изображении определяется наложение костей черепа друг на друга (признак Спалдинга), которое характерно для произошедшей как минимум 24 часа назад внутриутробной гибели плода.

УЗИ — незаменимый метод оценки развития плодов при многоплодной беременности. Так же как при одноплодной беременности, наиболее ценный параметр — ОЖ, которую измеряют несколько раз, оценивая развитие плода во времени. Разработаны графики развития близнецов, которые до 28 недель совпадают с графиком развития плода при одноплодной беременности, а после характеризуются небольшим снижением (рис. 5.12). В срок от 28 до 38 недель в среднем наблюдается увеличение ОЖ на 10 мм в неделю. Предлагаем несколько рекомендаций, которые могут оказаться полезными:

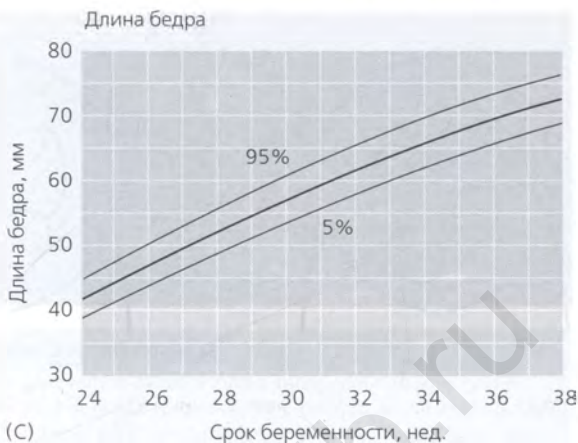
1. Диагноз многоплодной беременности обычно устанавливается при сканировании на ранних сроках беременности. Во-первых, следует определить положение каждого плода и выяснить, какой из них находится ближе к родовым путям. Начинают сканирование, расположив датчик поперечно в проекции нижнего сегмента матки. При этом определяют предлежание первого плода. Затем поворачивают датчик и визуализируют позвоночник этого плода, подтверждают наличие сердцебиения. Как правило, каждый близнец преимущественно занимает правую или левую половину полости матки. Для того чтобы выявить второй плод, датчик смещают назад в нижний сегмент и определяют его предлежащую часть. Визуализируют позвоночник и голову второго плода и также подтверждают у него сердцебиение. К этому времени у специалиста должно сложиться представление о положении каждого близнеца, он должен свободно определять положение головы и позвоночника каждого плода.
2. Возвращаются к первому плоду, выполняют биометрические измерения и распечатывают результаты. Затем то же самое делают для второго плода. Результаты измерений для каждого



**Рис. 5.12.** Графики развития двойни, разработанные по данным исследований, выполненных в Абердине

близнеца держат отдельно. Такой подход позволяет избежать путаницы с измеренными показателями.

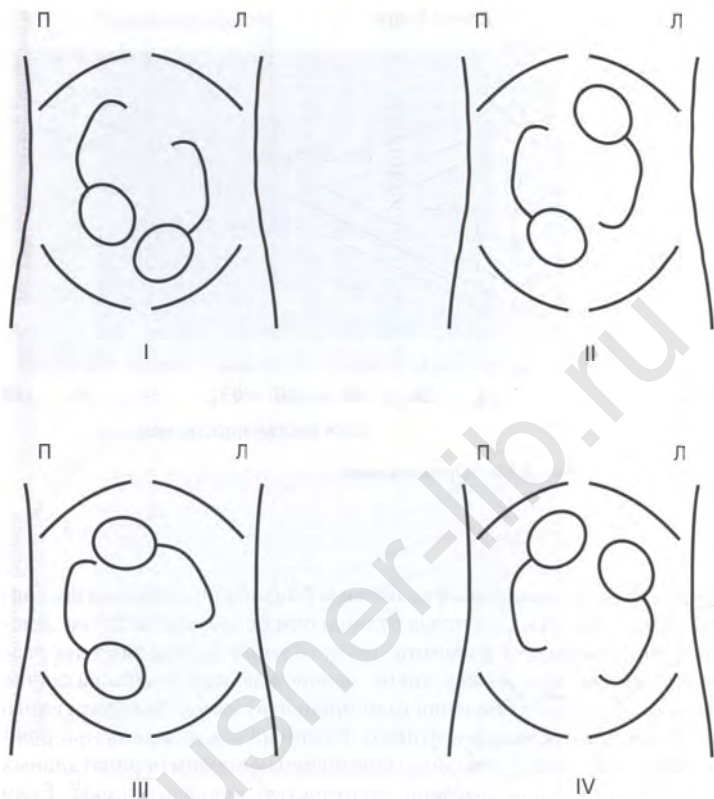
3. Выполненные измерения вносят в заключение и отмечают на графике. Рисуют схему расположения и взаимного положения каждого близнеца (рис. 5.13). Это поможет сориентироваться при последующей ультразвуковой оценке их развития.



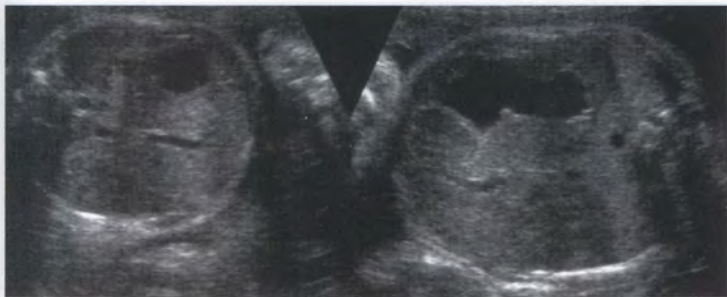**Рис. 5.12.** Продолжение

Диспропорциональным развитием близнецов считается состояние, когда ОЖ каждого плода отличаются более чем на 20 мм. Диспропорциональность развития при рождении определяют по различию массы тела между двумя новорожденными. Это различие выражают в виде отношения (или процента) массы более крупного близнеца к массе менее крупного. Различия в массе тела при рождении в 25 % и более связаны с повышенным числом перинатальных осложнений и более высокой смертностью меньшего плода. Если выявлено диссоциированное развитие одного из плодов, организуют интенсивное наблюдение. При дихориальной беременности диссоциированность развития обусловлена задержкой роста одного плода, при монохориальной — фето-фетальным трансфузионным синдромом, когда последовательно может развиваться мало/многоводие.

Периодичность оценки развития близнецов определяется возможностями отделения, однако при монохориальной беременности наблюдение должно быть особенно тщательным (каждые 2 недели, начиная с 20-й недели). В случае дихориальной беременности при условии отсутствия угрожающих признаков будет достаточно выполнять сканирование на 24-й, 28-й, 32-й, 35-й и 37-й неделях.



**Рис. 5.13.** Схематическое изображение положения и взаимного расположения каждого плода из двойни



### Рис. 5.14. Клиническое наблюдение

В данном случае отмечается значительная диспропорция между ОЖ, измеренными на 34-й неделе беременности у дихориальной двойни. ОЖ первого плода составляет 231 мм, второго — 287 мм. Тщательное наблюдение проводилось с 30-й недели, когда впервые было обнаружено нарушение развития. У обоих плодов не выявлено изменений частоты сердечных сокращений, показателей доплерометрии либо объема околоплодных вод. Крайне сложно определить, в каких ситуациях лучше предпринять досрочное родоразрешение. Всегда следует взвешивать риски, связанные с преждевременными родами, и риск внутриутробной гибели плода. Близнецы родились путем кесарева сечения на 35-й неделе. Первый новорожденный — мальчик весом 1,7 кг; второй — девочка весом 2,5 кг. Близнецы были помещены в отделение интенсивной терапии, где на фоне проводимых мероприятий их состояние стало прогрессивно улучшаться. Диспропорция развития составляла 32 %  $(2,5 - 1,7) \div 2,5 \times 100$ .

### Протокол сканирования особенностей развития двойни

Определить положение и взаимное расположение плодов

Подтвердить жизнедеятельность плодов

Провести измерения и записать результаты отдельно для каждого близнеца

Полученные показатели нанести на график и составить схему расположения плодов

**Необходимо запомнить**

1. ОЖ — наиболее ценный показатель внутриутробного развития плодов.
2. ОЖ увеличивается в среднем на 10 мм в неделю.
3. Непропорциональным развитием считают состояние, когда различие ОЖ между близнецами составляет более 20 мм.

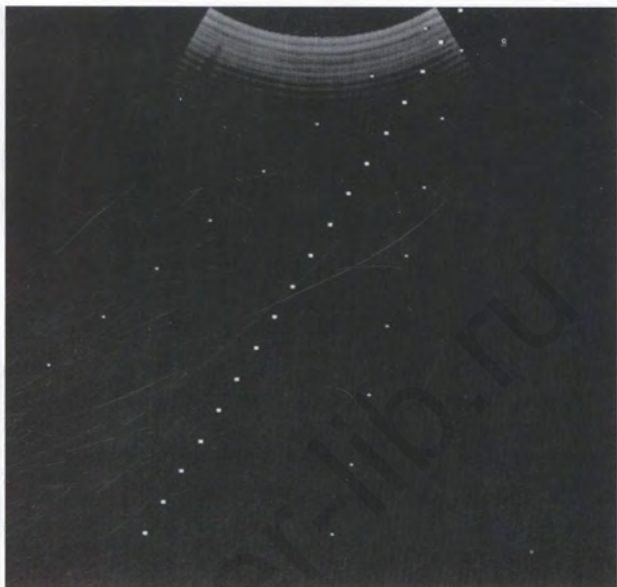
# Инвазивные процедуры

акusherlib.ru



Абсолютным стандартом практической деятельности является выполнение всех инвазивных процедур под постоянным ультразвуковым контролем. Это обеспечивает непрерывную визуализацию острия иглы в процессе продвижения ее в намеченном направлении. Последнее гарантирует безопасное введение иглы и исключает случайное прокалывание анатомических структур матери или плода. В настоящее время в повседневной практике аспирацию вслепую не проводят из-за повышенной частоты безуспешных попыток, связанных с невозможностью точно определить истинное расположение кончика иглы. Существует два подхода к ультразвуковому наведению:

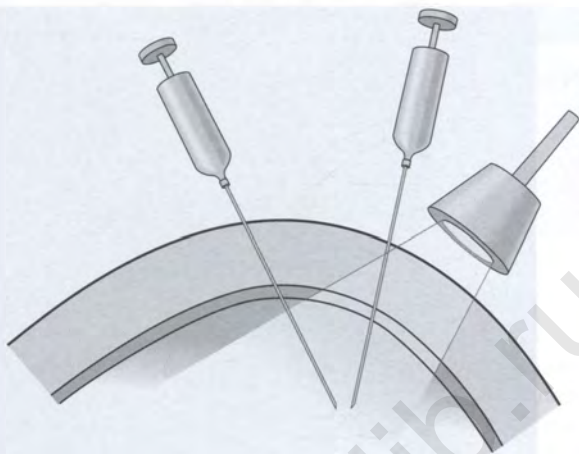
1. *С использованием направителя для биопсийной иглы.*  
Пункционное приспособление для направления иглы прикрепляют к датчику. В этом случае на экране появляется наводящая прямая (в виде одиночных или двойных линий). Через определенные интервалы имеются маркеры, позволяющие определять глубину введения иглы (рис. 6.1). Эта методика подходит для начального этапа амниоцентеза. Учитывая, что игла фиксирована, можно точно регулировать ее положение, которое необходимо при прокалывании мелких объектов. Некоторые операторы применяют этот способ для того, чтобы ввести иглу, а затем она открепляется от датчика, и операцию продолжают, свободно смещая ее.
2. *Без жесткой связи иглы с датчиком.* Указанная методика подразумевает свободное введение иглы, не присоединенной к датчику. Данная процедура — двуручная и требует хорошей координации между обеими руками, обеспечивающей параллельное относительно контактной поверхности датчика расположение иглы, что необходимо для визуализации ее стержня



**Рис. 6.1.** Направитель для биопсийной иглы. Через каждый 1 см расположены метки глубины. Иглу вводят соответственно центральной линии

и кончика. Правое полушарие мозга должно знать, что делает левое, — это основа координации.

Осмотрите зону предполагаемого вмешательства и положение интересующего объекта на экране и мысленно представьте путь введения иглы. Самое ответственное — точно выбрать угол, под которым следует вводить иглу. В этом помогает визуализация и коррекция угла положения иглы при введении местной анестезии. Ключ к успеху — коррекция пути введения иглы в соответствии с локализацией неподвижной цели на экране. Иглу вводят на расстоянии 1–2 см от датчика и по изображению на экране следят за ее продвижением. Предпочтительней использовать конвексный датчик с расширяющимся лучом. Игла лучше всего видна, если она ориентирована под прямым углом к ультразвуковому лучу. Для этого иногда приходится смещать датчик в сторону от места введения иглы (рис. 6.2).



**Рис. 6.2.** Визуализация иглы при ее свободном введении. Иглу вводят рядом с датчиком под углом  $60^\circ$  или чуть дистальнее под прямым углом к ультразвуковому лучу

Приобретение всех практических навыков характеризуется феноменом кривой обучения, поэтому лучше всего сначала попрактиковаться на пластиковых моделях, заполненных жидкостью. Первые 5–10 амниоцентезов проводят под контролем опытного специалиста. К самостоятельному проведению процедуры можно приступать только тогда, когда этот специалист будет уверен в том, что практикант хорошо владеет методикой. В случае затруднений всегда следует обращаться за помощью. После 30 успешных процедур специалист считается компетентным. Для поддержания уровня своих навыков необходимо выполнять около 30 процедур в год. Для того чтобы самостоятельно проводить другие процедуры, описанные далее, необходимо совершенствовать свои навыки. Это касается введения иглы в подвижные и малоразмерные объекты.

Существует несколько показаний к амниоцентезу (блок 6.1). Чаще всего это касается кариотипирования плода, в частности исключения трисомии 21 у женщин в возрасте 35 лет и более. Анализ околоплодных вод лучше всего позволяет выявить мутации одного гена, хотя в настоящее время для этого чаще всего прибегают к биопсии хориона. Степень резус-изоиммунизации в третьем триместре раньше определяли путем измерения оптической плотности билирубина в околоплодных водах. В настоящее время вместо этого проводят цветное доплеровское картирование средней мозговой артерии (с. 185). Если многоводие сопровождается болевыми ощущениями, уменьшить их интенсивность и пролонгировать беременность можно путем последовательного частичного удаления околоплодных вод. В настоящее время в околоплодных водах редко определяют концентрацию АФП и ацетилхолинэстеразы с целью диагностики дефектов нервной трубки или передней брюшной стенки, поскольку указанную патологию позволяет выявить УЗИ на современных аппаратах с высокой разрешающей способностью. Аналогично, учитывая точность определения срока беременности при УЗИ, достижения в неонатологии и широкое применение кортикостероидов, в настоящее время отказались от определения зрелости легких по отношению лецитин/сфингомиелин.

1. Пациентку информируют о предстоящей процедуре, разъясняют риск прерывания беременности (0,5–1 %), сообщают о продолжительности манипуляции и риске возможного инфицирования (1 %). Процедуру всегда проводят под ультразвуковым наведением, что позволяет контролировать введение иглы в амниотическую полость.
2. Проводят УЗИ, подтверждают срок беременности, сердечную деятельность у плода, проверяют его фотометрические

параметры. Элективный амниоцентез для определения кариотипа обычно выполняют при сроке беременности 16 недель. До 14 недель данное исследование может спровоцировать прерывание беременности. Это обусловлено тем, что в ранние сроки беременности вероятность самопроизвольного прерывания беременности несколько повышена, плюс к этому добавляется небольшой риск, связанный с проведением процедуры. К другим осложнениям раннего амниоцентеза можно отнести внутриутробное инфицирование и развитие косолапости.

### Блок 6.1. Показания к амниоцентезу

Кариотипирование плода

Диагностика моногенных заболеваний

ПЦР для диагностики вирусной инфекции (например, эритровирусной, цитомегаловирусной)

Амниоредукция

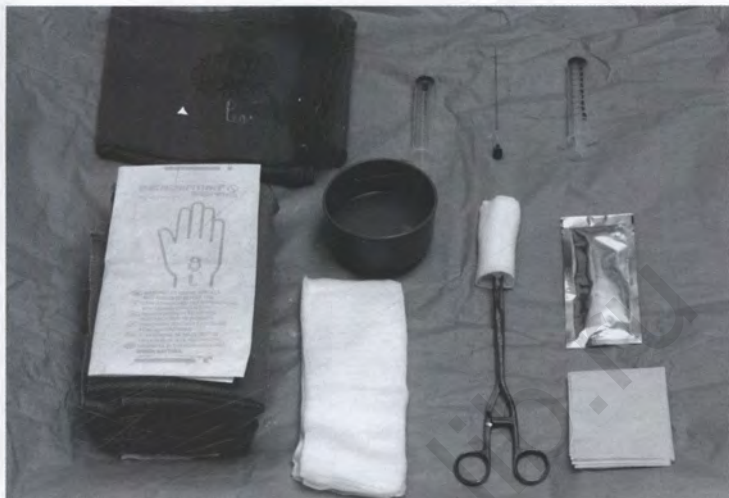Амниоинфузия

Редкие

— определение уровня АФП

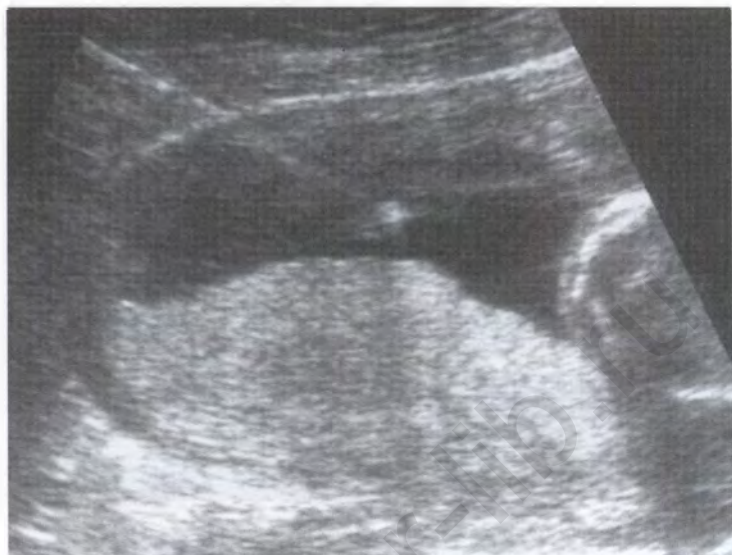— определение уровня ацетилхолинэстеразы

3. Определяют локализацию плаценты и оценивают объем околоплодных вод путем измерения вертикального размера самого глубокого свободного кармана. Прокол следует производить ближе к средней линии и не затрагивая край плаценты. Если прокол проводится слишком латерально, возможно повреждение сосудов матки или петель кишечника. Нижние надчревные сосуды идут вертикально позади влагалища прямой мышцы живота. Ориентиром их расположения служит середина расстояния между передней верхней остью подвздошной кости и пупком. Повреждение иглой этих сосудов встречается крайне редко и не нуждается в отдельном рассмотрении.
4. Процедуру выполняют в стерильных условиях. Кожу передней брюшной стенки обрабатывают хлоргексидином, используют стерильный акустический гель и стерильный чехол для датчика. Полная стерильность обеспечивается путем применения стерильного белья, например промежуточного полотенца (рис. 6.3).



**Рис. 6.3.** Набор материалов, необходимых для пункции в стерильных условиях

5. Повторно визуализируют зону интереса и в соответствии с ее локализацией располагают датчик. Убеждаются в правильной ориентации относительно правой и левой сторон. Для этого можно пометить датчик с одного конца либо просто надавить пальцем на переднюю брюшную стенку с одновременной визуализацией.
6. Под контролем зрения вводят иглу 22G длиной 90 мм (рис. 6.4). Эти иглы имеют настолько малый диаметр, что местная анестезия не требуется. Извлекают мандрен и проводят аспирацию шприцами объемом 10 мл. Для исключения контаминации аспирата материнскими клетками и их роста на питательных средах обычно удаляют первые 1–2 мл полученной жидкости. Для проведения хромосомного анализа достаточно 15–20 мл околоплодных вод. При раннем амниоцентезе пользуются эмпирическим правилом — 1 мл на неделю срока беременности.
7. Проверяют правильность маркировки образца и немедленно транспортируют его в лабораторию.
8. Если женщина резус-отрицательна, назначают иммуноглобулин анти-D в дозе 250 МЕ.



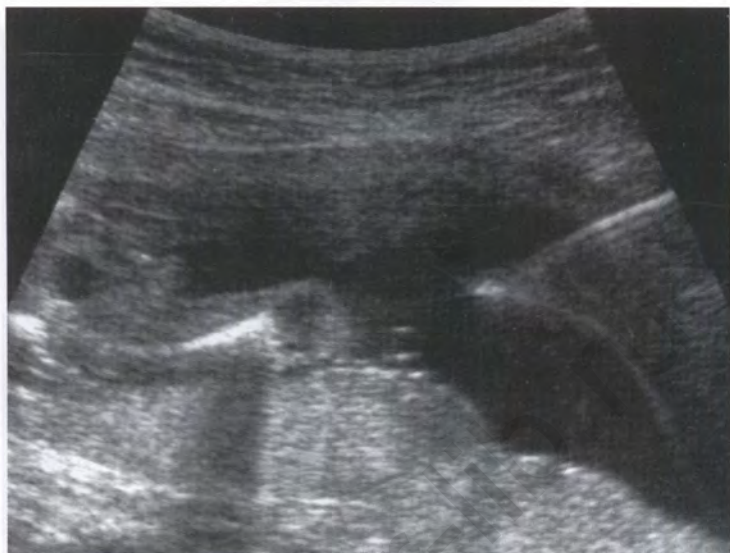**Рис. 6.4.** Амниоцентез — прямая визуализация иглы 22G. Игла введена в самый крупный карман околоплодных вод, минуя плаценту, пуповину и плод

## Возможные сложности

1. *Беременные с избыточной массой тела.* Обычная игла длиной 90 мм может оказаться слишком короткой. По экрану измеряют расстояние от края датчика до центра участка околоплодных вод, что позволяет установить глубину прокола. В этих случаях можно использовать иглы длиной 125 и 180 мм. В отдельных случаях затрудненная визуализация иглы связана с поглощением ультразвука подкожной жировой клетчаткой.
2. *Расположение плаценты на передней стенке матки.* Если невозможно выполнить прокол мимо плаценты, придется вводить иглу через нее. В этом случае манипуляцию выполняют на удалении от места отхождения пуповины, но не слишком близко к краю. Частота прерывания беременности при выполнении процедуры опытными специалистами практически одинакова. Вероятность прерывания беременности несколько повышается при наличии в образцах околоплодных вод крови.

3. *Примесь крови в околоплодных водах.* Примесь в пунктате крови может возникать при прохождении иглы через плаценту или, чаще всего, из-за попадания крови из плаценты в околоплодные воды.
4. *Неудачная попытка.* Если после второй попытки аспирировать околоплодные воды не удалось, попросите выполнить процедуру другого специалиста, лучше через 1 неделю. Необходимо проверить, где находится конец иглы. Игла может упираться в заднюю стенку матки или плод либо по невнимательности оказаться оттянутой назад. Если игла находится в правильном положении, но жидкость в шприц не поступает, вероятнее всего, что плодные оболочки не проколоты (рис. 6.5). Необходимо вставить мандрен и повернуть иглу. Если попытка не удалась, можно попробовать протолкнуть иглу глубже по направлению к задней стенке. Если и после этого жидкость не поступает в шприц, процедуру прекращают и предпринимают новую попытку спустя 1 неделю.
5. *Двойня.* Перед тем как непосредственно приступить к процедуре, необходимо схематически нарисовать топографию плодов, отметить их положение в каждой из амниотических полостей, установить наличие разделяющей перегородки и положение плацент по отношению к передней брюшной стенке матери. Таким образом определяют, какой из плодов расположен ниже (первый близнец), а какой выше (второй), какой слева, а какой справа (рис. 6.6). Маркируют пробирки для образцов. Как правило, амниоцентез выполняют отдельно для каждой амниотической полости. Некоторые специалисты для того, чтобы убедиться, что околоплодные воды получены от каждого из плодов, после получения образца околоплодных вод перед извлечением иглы в эту полость вводят красящее вещество (индигокармин). Использование метиленового синего противопоказано, поскольку его применение связывают с вероятностью возникновения кишечной непроходимости. Обычно достаточно составления правильной схемы расположения близнецов. Ряд авторов описали методику аспирации с помощью одной иглы, когда сначала берут образец околоплодных вод из одной амниотической полости, а затем, прокалывая перегородку, проникают во вторую. Такая методика чревата разрывом амниотических оболочек, а также несет риск перекрестного инфицирования околоплодных вод.





**Рис. 6.5.** На фото видно, как кончик иглы натягивает плодные оболочки. Для того чтобы попасть в околоплодные воды, иглой необходимо сделать стремительное движение

### Протокол амниоцентеза

Разъяснить суть процедуры, риск прерывания беременности, инфицирования, сроки получения заключения

Проведение биометрии для установления срока беременности, определение места расположения плаценты, поиск наиболее крупного свободного участка околоплодных вод

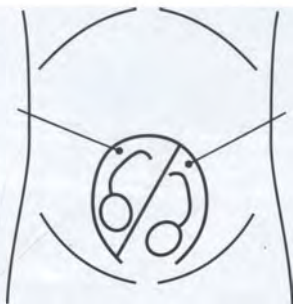Соблюдение стерильности

Игла 22G

Аспирация 15–20 мл околоплодных вод на 15-й неделе

Правильная маркировка образца

Определение резус-статуса и, при необходимости, назначение 250 МЕ иммуноглобулина анти-D



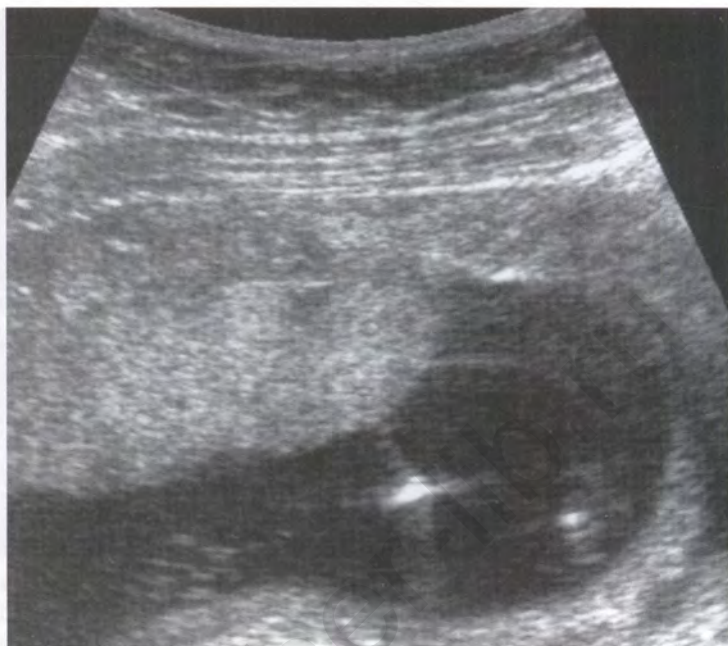2-й плод из двойни,  
справа

1-й плод из двойни,  
слева

**Рис. 6.6.** Схема амниоцентеза. Показаны точки введения иглы и помечен каждый близнец

### Необходимо запомнить

1. Совмещают датчик с положением иглы.
2. Тренируются на моделях, заполненных жидкостью.
3. Для приобретения опыта необходимо выполнить 30 процедур под наблюдением.
4. Риск выкидыша 0,5–1 %.
5. Риск инфекционных осложнений 1 %.

**Рис. 6.7. Клиническое наблюдение**

Неправильное введение иглы сквозь край плаценты. Лучше всего было делать прокол с противоположной стороны, не затрагивая плаценту. Тем не менее околоплодные воды получены без примеси крови и никаких осложнений не возникло.

Биопсия хориона была внедрена в акушерскую практику в середине 1980-х годов для кариотипирования плода в I триместре беременности. Преимуществами биопсии хориона над амниоцентезом во II триместре являются более ранняя диагностика и возможность более раннего прерывания беременности путем вакуум-аспирации, в отличие от искусственных родов во II триместре после появления движений плода. Максимального распространения биопсия хориона достигла в конце 1980-х годов, однако затем популярность этого метода снизилась из-за ложноположительных результатов, обусловленных плацентарным мозаицизмом (1%), небольшого повышения риска прерывания беременности (2%) по сравнению с амниоцентезом (0,5–1%), появления публикаций о возможной связи данной процедуры с пороками развития конечностей, внедрения раннего амниоцентеза и биохимического скрининга. В рекомендациях Королевского колледжа акушеров и гинекологов указано, что во избежание потенциального риска пороков развития конечностей биопсию хориона необходимо выполнять только после полных 10 недель беременности (10 + 0). Также было доказано, что безопасность данного метода диагностики выше, чем при проведении раннего амниоцентеза.

В последние 5 лет интерес к биопсии хориона снова возрос. Это обусловлено внедрением методики измерения толщины воротничкового пространства и раннего биохимического скрининга, а также возможностью определения трисомии в течение 48 часов с помощью ПЦР. Кроме того, оказалось, что вероятность прерывания беременности при проведении процедуры опытным специалистом меньше, чем предполагалось ранее (1%), что свидетельствует о более высокой безопасности данного метода диагностики по сравнению с ран-

ним амниоцентезом и равной безопасности с амниоцентезом, выполняемым в поздний срок беременности.

Помимо карiotипирования данный метод позволяет выявить патологию, обусловленную моногенными заболеваниями (блок 6.2).

### **Блок 6.2. Показания к биопсии хориона**

Патология, обусловленная моногенными заболеваниями:

- муковисцидоз
- болезнь Гентингтона
- мышечная дистрофия
- серповидно-клеточная болезнь
- талассемия
- гемофилия
- метаболические расстройства

Хромосомная патология, обусловленная:

- возрастом матери
- утолщением воротникового пространства
- транслокацией у семейной пары

В ранний срок беременности хорион выглядит однородным и окружает плодное яйцо. Однако к 10-й неделе он дифференцируется на ворсинчатый и гладкий. Ворсинчатый хорион в более поздние сроки беременности превращается в плаценту (см. рис. 4.3). Если ворсинчатый хорион формируется вблизи дна матки, его биопсию лучше выполнять трансабдоминально, если в нижней части тела матки и сзади — трансцервикально. Обычно выполняют трансабдоминальную пункционную биопсию, поскольку этот способ характеризуется несколько меньшей частотой прерывания беременности, однако этот метод требует высокого профессионализма.

1. Вначале сканируют матку, по КТР определяют срок беременности и подтверждают жизнедеятельность плода.
2. Уточняют локализацию ворсинчатого хориона и выбирают доступ. Лучше всего, чтобы датчик располагался центрально соответственно продольной плоскости. Рекомендуются, чтобы мочевого пузыря у женщины был слегка наполнен, но не слишком растянут (это затруднит доступ).
3. Если выбран трансабдоминальный доступ, необходимо создать стерильные условия, как при амниоцентезе. Применяют комбинацию игл 18/21G. Во многих медицинских учреждениях применяют одноигольную технику. Однако при этом могут получать недостаточное количество материала. Если объема ма-

териала недостаточно или он не получен, необходимо повторить процедуру. Набирают 10 мл 1% раствора лидокаина, совмещают датчик с иглой и через тонкую иглу в кожу вводят 1 мл местного анестетика. Меняют тонкую иглу на более крупную и под ультразвуковым наведением вводят оставшийся объем местного анестетика во влагалище прямой мышцы живота, поверхности, покрытые брюшиной, и поверхностный слой миометрия. Здесь необходимо окончательно определиться с направлением иглы. Извлекают иглу и по аналогичной траектории вводят иглу 18G. Если кожа достаточно упругая, возможно, понадобится значительное усилие. За ходом иглы следят на мониторе ультразвукового аппарата, удерживая в поле зрения намеченную зону интереса. Прокалывать стенку матки надо быстрым энергичным движением. Если этого не сделать, матка сместится кзади и предполагаемая цель будет потеряна. Как только игла попадает в хорион, ощущается ослабление сопротивления. Извлекают мандрен и вводят иглу 21G, прикрепленную к шприцу объемом 20 мл. Полностью введенная игла 21G длиннее на 2 см, поэтому необходимо следить за ее проникновением в хорион. Иглу смещают вперед—назад в пределах этих 2 см, одновременно оттягивая поршень шприца. Можно воспользоваться биопсийным аспиратором. Полученный образец выдавливают в стерильную транспортную среду. Для того чтобы получить достаточное количество ткани для культивирования, как правило, выполняют минимум 4 аспирации, а иногда больше, в зависимости от последующего анализа.

4. Если хорион недоступен для трансабдоминальной биопсии, можно подождать 1 неделю либо выполнить трансцервикальную биопсию. В последнем случае рекомендуется воспользоваться помощью ассистента, который будет выполнять трансабдоминальное сканирование. Обрабатывают кожу промежности, вводят зеркало и осматривают шейку матки. Из последней берут мазок на посев, затем обрабатывают ее антисептиком Savlon. Если матка отклонена кпереди, а хорион расположен на задней стенке, катетер легко можно ввести под контролем зрения. К катетеру подсоединяют шприц объемом 20 мл, оттягивают поршень и два—три раза аккуратно смещают катетер взад и вперед на 1—2 см. В конце, сохраняя в шприце отрицательное давление, полностью извлекают катетер. Затем выдавливают полученный материал в питательную среду. Определенное количество питательной среды можно набрать в шприц заранее.

Если катетер введен правильно, обычно достаточно однократной биопсии.

5. Резус-отрицательным женщинам назначают 250 МЕ иммуноглобулина анти-D.

### Протокол биопсии хориона

Консультация беременной

Сканирование с целью подтвердить сердцебиение плода и срок беременности

Уточнение локализации ворсинчатого хориона

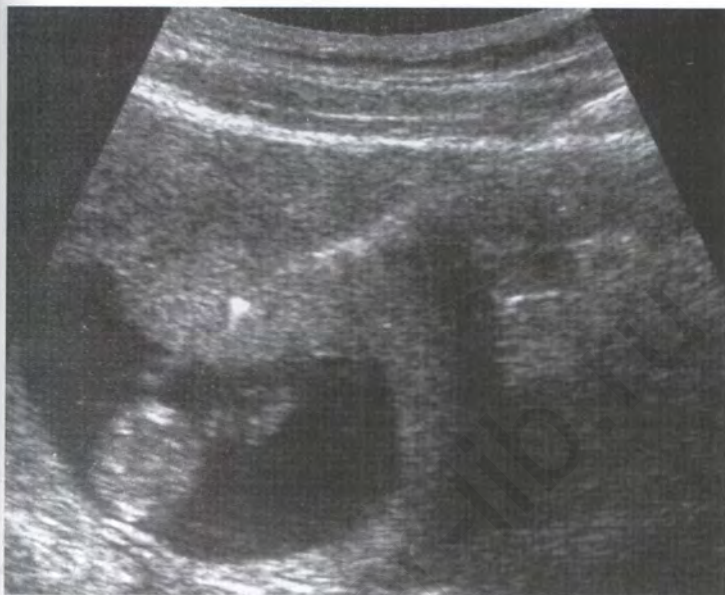Визуализация траектории введения иглы

Комбинация игл 18/21G

Резус-статус и, при необходимости, введение 250 МЕ иммуноглобулина анти-D

### Необходимо запомнить

1. Выполняют после 10-й недели.
2. Риск выкидыша 1–2 %.
3. Риск мозаичности 1 %.
4. Риск инфекционных осложнений 1 %.



### **Рис. 6.8. Клиническое наблюдение**

На 11-й неделе выполнена трансабдоминальная биопсия хориона с целью генетических исследований и исключения синдрома Менкеса. Мать была носителем этого редкого заболевания, связанного с X-хромосомой, сопровождающегося нарушением метаболизма меди. Использована комбинация игл 18/22G. Кончик иглы определяется в ворсинчатом хорионе. Кариотип плода — 46XY, материнская хромосома не содержала ген данного заболевания. Беременность прогрессировала без осложнений.



## Забор образца крови у плода (кордоцентез)

Процедура взятия образца крови плода была внедрена в практику акушерства также в середине 1980-х годов, фактически заменив использовавшуюся до этого фетоскопию. Основные задачи этого метода — ускоренное кариотипирование плода в случае запоздалой диагностики пороков развития плода либо ЗРП; диагностика генетических нарушений у плода и внутриутробной инфекции. Данную манипуляцию также выполняют при внутриутробном внутрисосудистом переливании крови в случаях несовместимости по резус-фактору или группам крови. Учитывая достижения молекулярной генетики и возможность быстрого кариотипирования и диагностики инфекции в образцах околоплодных вод путем ПЦР, перечень показаний сократился. Большинство генетических нарушений в настоящее время можно выявить путем биопсии хориона. Таким образом, основные показания к катетеризации пупочной вены плода — необходимость определить гематокрит и наладить переливание крови. Самый ранний срок для проведения данной процедуры — 18 недель. По мере увеличения диаметра сосудов выполнять ее становится легче.

1. Проводят предварительное сканирование, осматривают плод, а затем отдельно исследуют плаценту и место отхождения пуповины. В сложных случаях можно воспользоваться цветовым доплеровским картированием, однако при этом несколько снижается разрешение, что может препятствовать определению области отхождения пуповины. Пупочную вену рекомендуется пунктировать примерно в 1 см от места отхождения пуповины от плаценты. Проще всего это обеспечить путем трансплацентарного доступа. Другими возможными местами пункции могут быть свободно плавающая пуповина, место отхождения пуповины, внутripеченочная часть пупочной вены, сердце плода.

- Соблюдая стерильные условия, визуализируют иглу для местной анестезии и определяют направление введения иглы к намеченной цели. Вводят 5 мл 1% раствора лидокаина во влагалище прямой мышцы живота, брюшину и серозную оболочку матки. После этого берут иглу 20G и под визуальным контролем вводят в том же направлении. В результате игла окажется вблизи целевого сосуда. Резким, энергичным движением прокалывают стенку матки.

### Блок 6.3. Показания к исследованию крови плода

Изоиммунизация по группам крови

Неиммунная водянка

Аллоиммунная тромбоцитопения

- Просят ассистента извлечь мандрен и наблюдают выделение крови. К игле присоединяют шприц и набирают в него кровь. Если кровь не поступает в шприц, проверяют расположение кончика иглы. Можно попробовать повернуть иглу, одновременно оттягивая поршень шприца. В случае неудачи пробуют немного сместить иглу вперед или назад.
- Подтверждают, что игла находится в нужном сосуде. Для этого вводят 1 мл физиологического раствора и на экране наблюдают турбулентность потока. В лаборатории можно определить средний объем эритроцита или выполнить тест Клейхауэра — Бетке.
- Резус-отрицательным женщинам вводят 250 МЕ иммуноглобулина анти-D.

### Протокол забора образца крови у плода

Плацента, место отхождения пуповины

Цветовая доплерография

Визуализация места введения иглы

Игла 20G

Подтверждение изъятия крови плода

Резус-статус и, при необходимости, введение 250 МЕ иммуноглобулина анти-D

### Необходимо запомнить

- Самый ранний срок для исследования образца крови плода — 18 недель.
- Основное показание — переливание крови плоду.

## Внутрисердечная инъекция (кардиоцентез)

### Позднее прерывание беременности в связи с пороками развития плода

Если беременность прерывают в поздние сроки<sup>1</sup>, после 20-й недели, из соображений сострадания к плоду, матери и персоналу, лучше всего, чтобы гибель плода наступила до родов. Это обеспечивают путем внутрисердечной инъекции раствора хлорида калия (KCl). Данная процедура, называемая умерщвлением плода, похожа на взятие образца крови и выполняется достаточно легко, поскольку плод уже достаточно большой.

1. Беременной вводят седативные препараты. Возможны различные варианты: 4 мг лоразепама внутрь за 2 часа до процедуры либо 5 мг морфина и 12,5 мг прохлорперазина внутримышечно за 1 час.
2. Набирают в шприц 10 мл 10% KCl, убеждаются, что его не перепутали с местным анестетиком.
3. Процедуру проводят по методике получения образца крови у плода. После местной анестезии иглу 20G вводят по направлению к сердцу плода. Процедура облегчается, если плод находится в положении на спине. Как только игла вплотную приблизилась к плоду, быстрым движением прокалывают грудную стенку.
4. Появление в шприце крови при оттягивании поршня подтверждает правильность положения иглы. Образец крови можно направить на хромосомный анализ или другие исследования.
5. Вводят 4–6 мл 10% раствора KCl, после чего при правильном расположении иглы практически сразу наступает асистолия.
6. Через 5 минут подтверждают терминальную брадикардию или асистолию. Последнюю проверку выполняют через 1–2 часа.

<sup>1</sup> В нашей стране подобная процедура не применяется.

## Протокол умерщвления плода

Введение седативных препаратов

Игла 20G

Подтверждение правильности положения иглы путем аспирации крови плода

4–10 мл 10% KCl

Проверка терминальной брадикардии

Подтверждение асистолии спустя 1–2 часа

## Необходимо запомнить

1. До введения KCl необходимо убедиться в правильном положении иглы в сердце плода.
2. Данная процедура неприятна для всех участвующих, однако она облегчает страдания матери и новорожденного.

## Редукция плодов при многоплодной беременности

Путем трансабдоминальной внутригрудной инъекции KCl также выполняют редукцию плодов при многоплодной беременности. Цель редукции — уменьшить риск невынашивания беременности, обусловленного наличием тройни или большего числа плодов. Средний срок продолжительности беременности в случае тройни составляет 33 недели, а уровень перинатальной смертности — 80/1000. Риск заболеваемости в неонатальном периоде составляет 80 %, задержки нервно-психического развития — 10 %. Уменьшение количества плодов до двух позволяет исправить данные статистические показатели, хотя сама процедура сопровождается 4%-м риском выкидыша. Если уменьшают число плодов с четырех до двух, этот риск повышается до 8 %, если с пяти до двух — до 12 %. Риск самопроизвольного прерывания беременности зависит как от исходного, так и конечного числа плодов. По мере накопления опыта частота успешных процедур повышается. Оптимальным сроком для редукции плодов считается 10–11 недель. К этому времени подтверждается жизнедеятельность плодов. Если редукцию выполняют после указанного срока, повышается риск выкидыша и преждевременных родов. В связи с этим в случае диагностики фатальной патологии у одного из плодов лучше не прибегать к селективному редуцированию плода, поскольку риск преждевременных родов выше, чем при естественном течении беременности.

1. Во-первых, определяют положение плодов, проверяют их количество и подтверждают их жизнедеятельность. Измеряют КТР каждого плода, сканируют на наличие любой выявляемой патологии и определяют количество хорионов (см. гл. 2). Если два плода имеют единую хориальную полость (монохориальная двойня), выбрать один плод не представляется возможным.
2. Определяют плод, который лучше доступен для процедуры. Если возможно, оставляют плодное яйцо, расположенное ниже всех.
3. Рисуют схему положения каждого плодного яйца относительно передней брюшной стенки матери и четко определяют плод, подлежащий редукции.
4. Методика процедуры аналогична вышеописанной. Используют иглу 20G или 22G, которую вводят в грудную клетку плода. Вводить иглу в сердце необязательно. Инъекции 1–2 мл 10% раствора KCl обычно достаточно для того, чтобы в течение нескольких секунд вызвать асистолию.
5. Оставляют иглу на месте в течение 2–3 минут и подтверждают прекращение сердцебиения.
6. Для абсолютной гарантии повторяют сканирование на следующий день.
7. Если выполняют редукцию нескольких плодов, обычно приходится делать отдельные проколы, хотя иногда один плод может располагаться прямо под другим.

### Протокол редукции большого числа плодов

Количество, жизнедеятельность, КТР, характер хориона

Схема расположения плодов

Выбор наиболее доступного плода

Повторная проверка количества хориальных полостей

Игла 20G или 22G

Грудная клетка плода

1–2 мл 10% раствора KCl

Проверка на следующий день

Резус-статус и, при необходимости, введение 250 МЕ иммуноглобулина анти-D

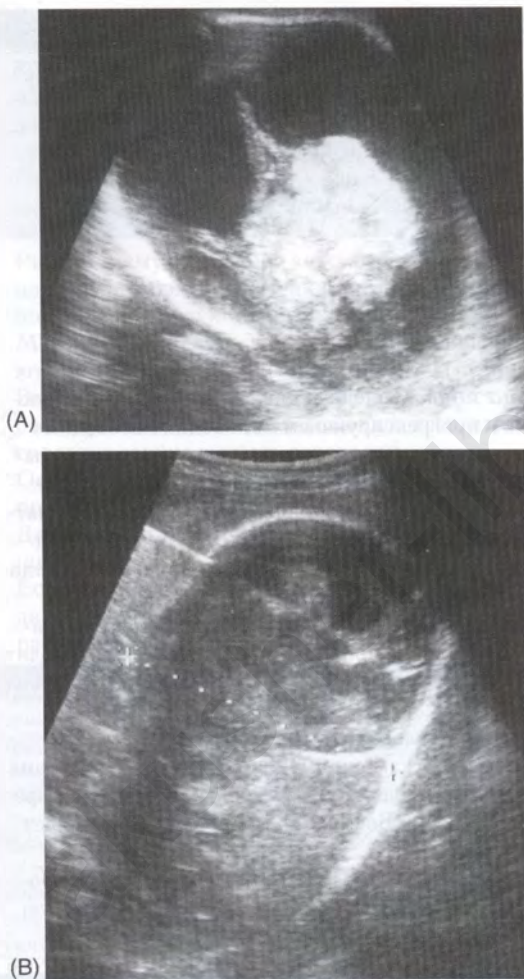
### Необходимо запомнить

1. Оптимальный срок — 10–11 недель.
2. В случае монохориальной двойни один плод выбрать невозможно.
3. Процедура снижает риск преждевременных родов.
4. 4%-й риск прерывания беременности при редукции тройни до двойни.
4. По мере накопления опыта частота успешных процедур повышается.

К ним относят:

1. *Взятие образца мочи.* В очень редких случаях при обструктивной уропатии и прогрессирующем маловодии необходимо аспирировать мочу плода из мочевого пузыря, для того чтобы измерить в ней уровень натрия и хлоридов. Если показатели в норме (натрий < 100 мЭкв/л; хлориды < 90 мЭкв/л), рассматривают необходимость пузырно-амниотического шунтирования. Крупных долгосрочных исследований с наблюдением отдаленных результатов по данному вопросу не проводилось.
2. *Амниоинфузия.* В качестве диагностической процедуры, направленной на определение причины маловодия, можно вводить жидкость в амниотическую полость. Необходимость в этом возникает редко.
3. *Амниоредукция.* Последовательную амниоредукцию с 10-дневными промежутками применяют в качестве симптоматического лечения многоводия и у беременных с синдромом фето-фетальной трансфузии. Возможно, эта процедура снижает риск преждевременных родов.
4. *Интраперитонеальная инфузия.* Позволяет диагностировать агенезию почек или дифференцировать диафрагмальную грыжу и кистозно-аденоматозную аномалию легких.
5. *Шунтирование.* Для постоянного шунтирования растянутого мочевого пузыря или кистозного образования легкого используют изогнутый катетер.
6. *Лазерная абляция.* Применяют для удаления соединяющих сосудов при монохориальной двойне.

На этом раздел «Ультразвуковая диагностика в акушерстве понятным языком» заканчивается. За дополнительной информацией мы отсылаем вас к более весомым руководствам.

**Рис. 6.9 (А, В). Клиническое наблюдение**

За счет гидроцефалии БПР увеличен до 13 см. Также наблюдаются порэнцефалические кисты (А). Прогноз для плода был крайне неблагоприятным. Безопасное родоразрешение через естественные родовые пути было возможно при условии декомпрессии и уменьшении размера головы (В).

РАЗДЕЛ 2

# ГИНЕКОЛОГИЯ

akusher-110.ru



Глава 7

# Методика гинекологического сканирования

акusher-lib.ru

## Подготовка пациентки и персонала

Приступая к гинекологическому УЗИ, надо хорошо представлять себе определенные практические аспекты, поскольку почти во всех случаях приходится выполнять трансвагинальное сканирование. Пациентке объясняют порядок исследования. Выясняют, довольна ли пациентка полученным объяснением и желает ли продолжить процедуру, т.е. получают ее устное согласие. Очень желательно, чтобы у женщины был сопровождающий, лучше не родственник. Это важно, поскольку сопровождающее лицо — свидетель происходящего и может оказать моральную поддержку. Женщине необходимо предоставить возможность спокойно и комфортно переодеться. Возможно, ей понадобится оказать помощь, особенно если это женщина пожилого возраста. Пациентка не должна долго оставаться раздетой. Для того, чтобы она не чувствовала унижения, необходимо дать ей специальную одежду или простыню. Исследование выполняют в доверительной обстановке, лучше всего с закрытой на замок дверью, предотвращая неожиданное появление постороннего.

Специалист всегда должен оставаться профессионалом и не допускать замечаний относительно внешнего вида пациентки, например загара, татуировок или пирсинга. К пациентке обращаются по предпочитаемому ею имени, избегая терминов, касающихся выражения нежности, например «любовь», «дорогая», «девушка». Исследование должно проводиться профессионально и аккуратно. Необходимо быстро реагировать на возникающие у пациентки неприятные ощущения или боль. По ходу процедуры и по поводу изображения на экране пациентке дают пояснения. Если пациентка становится очень беспокойной, следует поинтересоваться, не желает ли она приостановить или прекратить исследование.

## Протокол

Объяснение сути процедуры

Устное согласие

Сопровождающее лицо

Условия для переодевания

Сохранение профессионального подхода

Мастерство и аккуратность

Специалист должен знать причину, по которой женщину направили на гинекологическое сканирование. Перед исследованием обязательно собирают анамнез. Если сканирование назначает другой клиницист, он должен заполнить направление (либо должен быть незаполненный бланк). Лучше всего, если пациентка приходит с направлением. Во внимание принимают возраст женщины, особенности менструальной функции с датой начала последней менструации; боль в животе или области малого таза; используемые препараты, особенно гормональные; гинекологический анамнез. Целесообразно иметь под рукой контрольный перечень данных, которые необходимо выяснить.

## Сведения, которые необходимо выяснить при сборе гинекологического анамнеза

Жалобы

Особенности менструальной функции и дата начала последней менструации

Менструальный цикл (регулярность, продолжительность менструаций, интенсивность — умеренное, скудное, обильное)

Ациклические кровотечения (срединное, контактное, постменопаузальное)

Боль (дисменорея, диспареуния, боль в животе)

Выделения из влагалища

Способ контрацепции

Другие виды гормональной терапии (вспомогательная репродукция, гормональная заместительная терапия, прогестогены, тамоксифен)

Ранее перенесенные гинекологические заболевания и операции

Беременности (если были)

Как правило, ультразвуковое сканирование выполняют женщинам, которым уже проведено гинекологическое исследование и ко-

торые направлены для подтверждения предполагаемого диагноза. Специалист ультразвуковой диагностики обязан знать основы анатомии органов малого таза (рис. 7.1). Комбинируя трансабдоминальное и трансвагинальное сканирование, специалист должен уметь визуализировать мочевой пузырь, матку и яичники. При подозрении на объемное образование в нижних отделах брюшной полости или полости малого таза лучше всего вначале выполнить трансабдоминальное сканирование. Диапазон фокусировки трансвагинального датчика составляет 8–10 см, т. е. любое образование за пределами этого диапазона останется не визуализированным. При трансвагинальном сканировании не всегда удается полностью визуализировать значительно увеличенную в размерах матку или кисту яичника, которые могут выступать за пределы малого таза. Без трансабдоминального сканирования эти изменения не выявить!

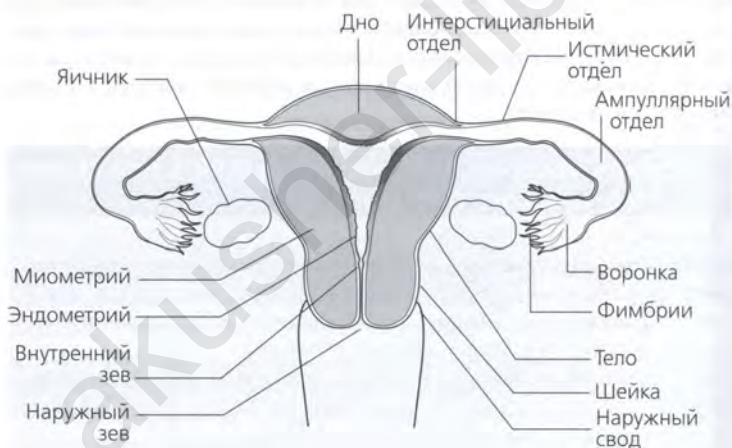
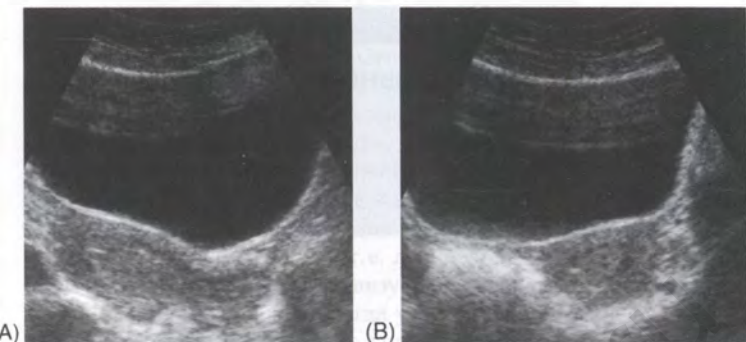


Рис. 7.1. Анатомия тазовых органов

## Трансабдоминальное сканирование

При трансабдоминальном сканировании малого таза мочевой пузырь обязательно должен быть наполнен. При трансвагинальном сканировании этого обычно не требуется. Наполненный мочевой пузырь создает «акустическое окно», сквозь которое визуализируют образования малого таза. Для трансабдоминального сканирования применяют разнообразные датчики (см. рис. 1.2) — можно использовать любой с частотой 3,5 МГц. Сканирование следует выполнять последовательно.

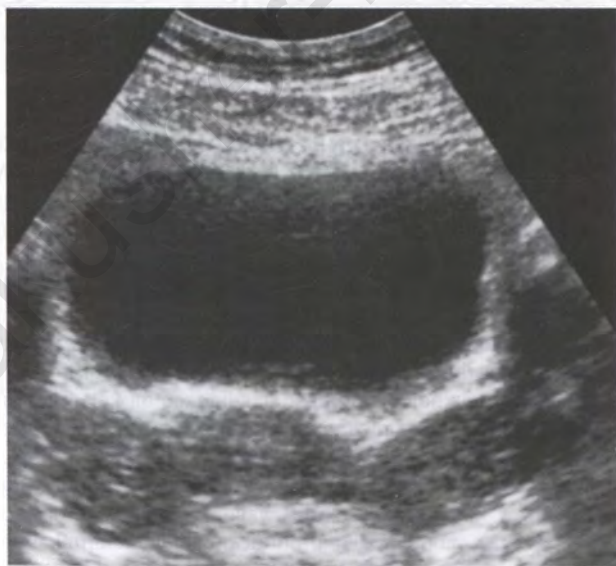1. Уточнив показание к ультразвуковому исследованию и получив устное согласие, пациентке предлагают лечь на кушетку. Затем ей предлагают обнажить нижнюю часть живота. Нижнее белье прикрывают косметической бумагой, обнажая живот над лобковым симфизом.
2. Наносят звукопроводящий гель и располагают датчик в продольном положении над лобковым симфизом. Визуализируют мочевой пузырь. Из этого же положения можно визуализировать органы малого таза.
3. Визуализируют матку, которая служит основным ориентиром при сканировании малого таза. Если женщина перенесла экстирпацию матки, то основным ориентиром будет мочевой пузырь.
4. Оценивают размеры матки. Определяют длину, ширину и толщину, сопоставляя полученные результаты с нормативными параметрами для различных периодов жизни женщины (гл. 8). По мере накопления опыта специалист ультразвуковой диагностики может на глаз определять отклонение размера от нормы.
5. Описывают положение матки, отмечают ее наклон кпереди (*anteversio*) или кзади (*retroversio*) (рис. 7.2, А; также см. рис. 8.3).



**Рис. 7.2.** При трансабдоминальном сканировании определяется: (А) сагитальное сечение тела и шейки матки в норме (тело матки в положении *anteversio*); (В) поперечное сечение матки в норме

6. Перемещая датчик в продольной плоскости с одной стороны в другую, визуализируют весь миометрий. Целесообразно повернуть датчик и осмотреть миометрий в поперечном сечении (рис. 7.2, В). Обращают внимание на зоны повышенной эхогенности или кальцинаты, которые могут соответствовать фибромиоматозным узлам (см. гл. 8).
7. Сохраняя продольную ориентацию датчика, визуализируют шейку матки (находится в области нижнего полюса матки). Несмотря на то что шейку легче визуализировать трансвагинально, ее обязательно исследуют и при трансабдоминальном сканировании, поскольку в ней можно обнаружить полип или фибромиому.
8. В срединной части матки определяют эндометрий, который лучше всего визуализировать в продольной плоскости. Ультразвуковая картина эндометрия зависит от гормональных влияний и патологических изменений. При наличии клинических показаний измеряют толщину эндометрия (гл. 8).
9. Теперь смещают датчик латерально, поворачивают в поперечную плоскость и визуализируют придатки. При наполненном мочевом пузыре слишком сильно смещать датчик кнаружи не придется (рис. 7.3). Внимание специалиста должно быть направлено на маточные трубы и яичники. Маточные трубы обычно визуализируются только в случаях, если они содержат жидкость (гидросальпинкс) или гной (пиосальпинкс). Яичники легче всего выявляются у женщин репродуктивного возраста,

что обусловлено наличием фолликулов. Как правило, яичники находятся кнутри от подвздошных сосудов, но следует помнить, что их расположение может быть различным — от дугласова пространства до боковой стенки таза. В постменопаузе яичники часто не визуализируются. В случае затруднения при выявлении яичников можно повернуть датчик кнаружи, поместив матку в центр экрана, и следить за изображением, соответствующим латеральному концу датчика. Ультразвуковое изображение яичников также зависит от их функциональной активности и наличия патологических образований. Эти вопросы рассматриваются далее в гл. 9. После того как яичники визуализированы, отмечают любое их измененное расположение, описывают ультразвуковую картину и проводят их измерение. *Намного легче визуализировать яичники при трансвагинальном сканировании.*



**Рис. 7.3.** Фото трансабдоминального сканирования, на котором определяются яичники, расположенные по обе стороны от матки

10. Следует помнить о возможных ошибках. Например, за яичники можно принять толстую кишку или расширенную маточную трубу. Толстую кишку идентифицируют по перистальтике, которая будет видна, если датчик удерживать неподвижно некоторое время над ней. За фолликулы можно ошибочно принять сосуды. Чтобы избежать этого, датчик поворачивают на  $90^\circ$ . Если предполагаемый фолликул приобрел вид «трубки», скорее всего, это сосуд. Если аппарат имеет функцию цветового доплера, в сосуде можно выявить кровоток.
11. За маткой располагается дугласово пространство, или прямокишечно-маточное углубление. При трансабдоминальном сканировании это пространство не определяется, за исключением случаев, когда оно содержит жидкость. В норме в дугласовом пространстве содержится небольшое количество жидкости. Наличие избыточного эхонегативного содержимого (асцит или кровь) является признаком патологии.  
Если путем трансабдоминального сканирования не удалось детально исследовать полость таза, а также при отсутствии противопоказаний к УЗИ через влагалище (раздел 7.3), проводят трансвагинальное сканирование. Оба метода дополняют друг друга.



## Трансвагинальное сканирование

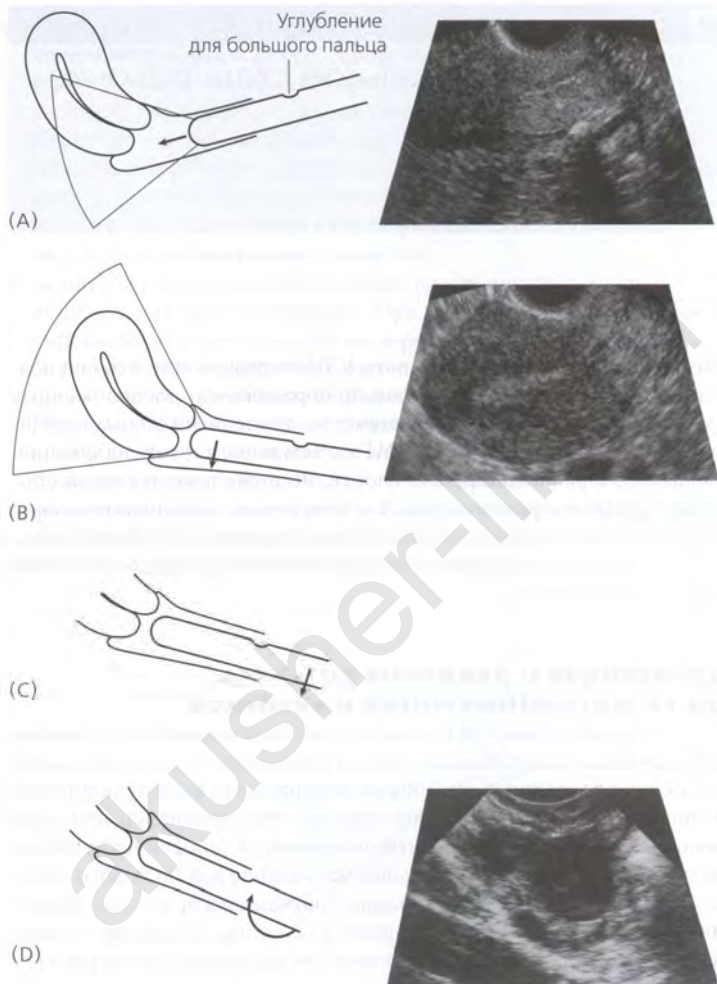
Преимущество трансвагинального УЗИ состоит в том, что оно позволяет более четко визуализировать образования, расположенные проксимальнее датчика. Большинство трансвагинальных датчиков — высокочастотные (5–7,5 МГц). Чем выше частота излучения, тем выше разрешающая способность, но ниже проникающая способность ультразвукового луча. Анатомические образования можно визуализировать в пределах 10 см от сканирующей поверхности датчика. Структуры, расположенные за пределами этого расстояния, не доступны осмотру.

### Ориентация и движения датчиком для визуализации матки и яичников

Трансвагинальное УЗИ позволяет получить более качественное изображение органов малого таза, но при этом из-за анатомического строения влагалища ограничена возможность манипулирования датчиком. Датчик держат правой рукой, большой палец при этом расположен несколько выше, чем остальные. У большинства датчиков на рукоятке имеется небольшое углубление для большого пальца. Это сильно помогает правильно ориентировать датчик. Влагалищным датчиком можно совершать различные движения. Специалист должен владеть ими и свободно использовать в своей работе.

#### 1. Скользящее движение. (рис. 7.4, А).

Это движение совершают сразу, как только датчик введен во влагалище, оно направлено вдоль длинника влагалища. Влагалище направлено книзу и кзади. Именно это движение позволяет визуализировать основной ориентир малого таза — матку, хотя обычно для этого требуется небольшое качающее движение.



**Рис. 7.4.** Ориентация и движения датчиком. (А) Скользящее для выявления матки. (В) Смещение кверху-книзу для визуализации всей матки. (С) Панорамное для визуализации яичников. (D) Вращение для визуализации подвздошных сосудов и яичника

## 2. Смещение кпереди-кзади (рис. 7.4, В).

При этом производят движение датчика в переднезаднем направлении. После того как датчик введен во влагалище, рукояткой совершают движение вверх и вниз, определяя в поле зрения матку. Если матка расположена в положении *anteversio*, датчик обычно располагают так, что его конец находится в заднем своде (рис. 7.2, А). Матка должна попасть в поле зрения при плавном смещении рукоятки датчика кверху. И наоборот, если матка наклонена кзади (*retroversio*), то конец датчика упирается в передний свод влагалища. Матка попадает в поле зрения при плавном смещении рукоятки книзу. Приступая к сканированию, специалист обычно не знает, как расположена матка, поэтому для ее визуализации комбинируют скользящее движение и смещение в переднезаднем направлении.

## 3. Панорамное сканирование (рис. 7.4, С).

После того как выявлена матка, переходят к следующему этапу исследования — визуализации придатков и яичников. Для этого датчиком совершают панорамное сканирование. Это движение осуществляют в горизонтальной плоскости. Получив изображение поперечного сечения матки, рукоятку датчика смещают вправо и визуализируют правые придатки матки. Иногда в результате этого движения визуализируются яичники, но чаще всего для этого необходимо осуществить вращение датчиком.

## 4. Вращение (рис. 7.4, D).

Это круговое движение рукояткой датчика. При повороте датчика на  $90^\circ$  относительно продольной (сагиттальной) плоскости на экране появляется изображение поперечного (горизонтального) сечения. Смещая датчик в горизонтальной плоскости вправо и поворачивая его примерно на  $45^\circ$  кнаружи, визуализируют подвздошные сосуды. Яичники обычно расположены кнутри от них. У женщин в менопаузе наличие фолликулов в яичниках облегчает визуализацию последних.

Обнаружив правый яичник, датчик поворачивают в исходное положение и смещают влево, визуализируя левые придатки. Для того чтобы визуализировать внутренние подвздошные сосуды слева и левый яичник, датчиком совершают движения, аналогичные вышеописанным. Левый яичник визуализировать несколько труднее из-за тени от сигмовидной кишки. Яичники не всегда расположены там, где их ожидают увидеть. Их можно обнаружить в дугласовом пространстве или высоко у боковой стенки таза. Как мы уже говори-

ли, у женщин в постменопаузе яичники визуализируются не всегда, даже при трансвагинальном сканировании.

### Виды движений датчиком при трансвагинальном сканировании

Скользящее — введение датчика во влагалище в направлении вниз и кзади

Смещение кпереди-кзади — движения вверх и вниз в переднезадней плоскости

Панорамное — движение слева направо в горизонтальной плоскости

Вращение — циркулярное движение на 90° из продольной в поперечную плоскость

## Методика трансвагинального сканирования

1. Уточняют анамнез и причину направления на исследование. Убеждаются в отсутствии противопоказаний (блок 7.1), объясняют суть процедуры и получают устное согласие. Женщина лучше будет представлять себе, чего ожидать от процедуры, если провести аналогию с гинекологическим исследованием.

### Блок 7.1. Противопоказания к трансвагинальному сканированию

Детский возраст

Ненарушенная целостность девственной плевы

В некоторых случаях пожилые женщины в постменопаузе

Крупное объемное образование

Психические расстройства

2. Пациентке предлагают опорожнить мочевой пузырь, снять нижнее белье (извлечь тампон) и обернуться простыней. У женщин, перенесших экстирпацию матки, либо в постменопаузальном возрасте рекомендуется, чтобы в мочевом пузыре оставалось небольшое количество мочи, поскольку в таких случаях основным ориентиром в полости малого таза служит мочевой пузырь.
3. Женщине предлагают лечь на кушетку. Пациентке можно придать различное положение — лежа на кушетке с приподнятым тазом за счет подложенной под ягодицы подушки (рис. 7.5, А); лежа на кушетке для литотомии (рис. 7.5, В); лежа на кушетке так, чтобы ягодицы находились на конце кушетки, а стопы стояли на стуле (рис. 7.5, С).

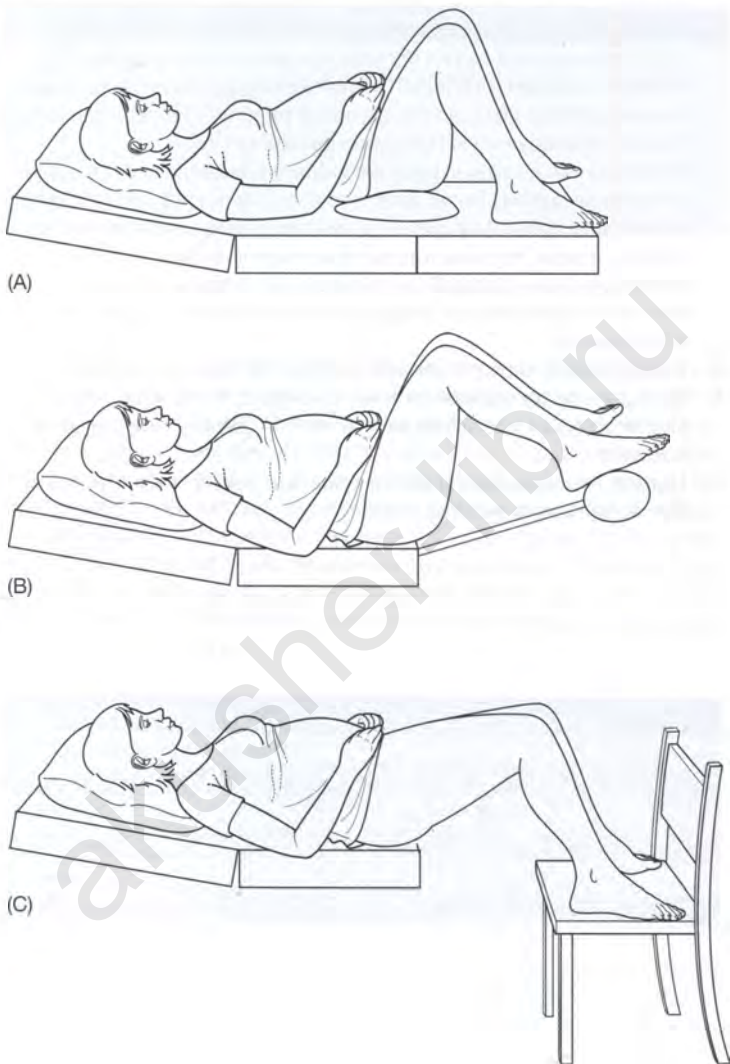


Рис. 7.5. Положение пациентки при трансвагинальном УЗИ: (А) подушка под ягодицами; (В) стремена для литотомии; (С) стул

4. Надевают одноразовые перчатки. На конец датчика наносят звукопроводящий гель и одевают на датчик презерватив. Презерватив должен плотно обтягивать сканирующую поверхность датчика, чтобы не было «воздушных пробок». Поверх презерватива на сканирующую поверхность наносят гель.
5. Берут датчик в правую руку и сообщают пациентке о предстоящем его введении. Возможно, левой рукой потребуется развести половые губы. Аккуратно, с минимальным усилием вводят датчик, помня, что влагалище ориентировано вниз и кзади. Если оператор своей левой рукой разводил половые губы, то перед тем, как дотрагиваться до клавиатуры аппарата, с руки снимают перчатку.
6. Осматривают матку, яичники и придатки, как описано ранее.
7. Женщине рассказывают о совершаемых датчиком движениях. После того как исследование закончено, датчик аккуратно извлекают.
8. Пациентке помогают встать с кушетки, помня о том, что она может испытывать чувство стыда.

## Оформление заключения

Целесообразно разработать стандартные формы направлений и заключений, которые можно было бы компьютеризировать для целей аудита. В блоке 7.2 представлена одна из форм, которую легко компьютеризировать, включающая и направление, и заключение. Преимуществом стандартной формы направления служит то, что заполняющий ее врач не забудет отметить важные клинические сведения. Форма заключения должна иметь простую структуру. Если при сканировании малого таза патологии не выявлено, требуется лишь расставить «галочки». В форме должно быть место для комментариев, уточняющих выявленные данные или отражающих какие-либо необычные результаты.

### Протокол трансвагинального сканирования

Размер, положение тела матки

Миометрий

Шейка

Эндометрий

Яичники

Другие патологические изменения придатков

**Блок 7.2** Пример структурированной формы направления на гинекологическое УЗИ и заключения

Количество родов в анамнезе

**Симптомы**

- Боль в правой подвздошной области
- Боль в левой подвздошной области
- Боль внизу живота
- Дисменорея
- Диспареуния
- Кровотечение в постменопаузе
- Аменорея
- Олигоменорея
- Менорагия
- Межменструальное кровотечение

Дополнительные клинические сведения и комментарии, например перенесенные операции:

Врач:

Этап:

**Заключение**

Дата:

**Матка**

- Норма
- Отсутствует
- Лейомиома
- Размер: см X см X см
- Толщина эндометрия мм

**Яичники**

- |                              | Правый                   | Левый                    |
|------------------------------|--------------------------|--------------------------|
| Норма                        | <input type="checkbox"/> | <input type="checkbox"/> |
| Отсутствует                  | <input type="checkbox"/> | <input type="checkbox"/> |
| Не визуализируется           | <input type="checkbox"/> | <input type="checkbox"/> |
| Киста                        | <input type="checkbox"/> | <input type="checkbox"/> |
| Размер: см X см X см         |                          |                          |
| Свободная жидкость: есть/нет |                          |                          |

Комментарии:


Дополнительное описание выявленной патологии (фибромиоматозные узлы, кисты яичников):

Фамилия и подпись:

**Необходимо запомнить**

1. Трансабдоминальное и трансвагинальное сканирование дополняют друг друга.
2. Трансвагинальные датчики имеют более высокую частоту, чем трансабдоминальные.
3. Максимальная проникающая способность трансвагинальных датчиков составляет 8–10 см.





Глава 8

Матка

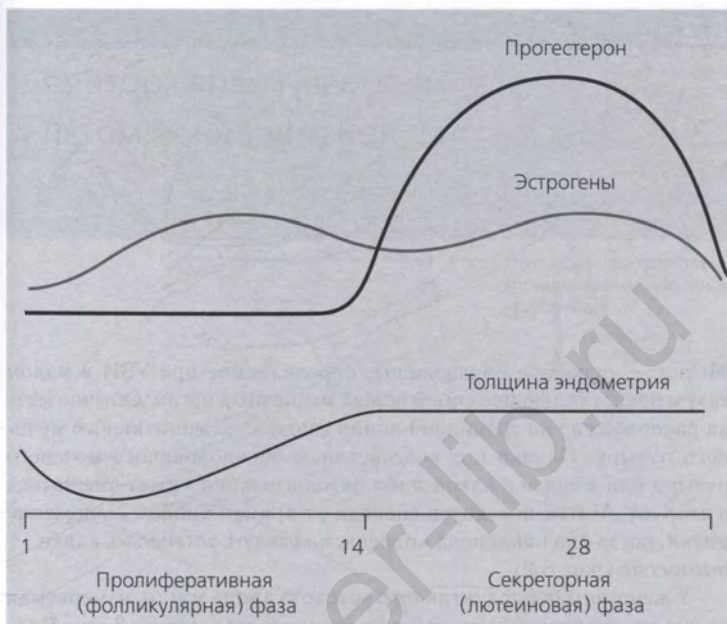акusher-lib.ru

## Физиологические изменения эндометрия в течение менструального цикла

Ультразвуковую картину эндометрия невозможно правильно интерпретировать без знаний физиологических изменений его в различные фазы менструального цикла (рис. 8.1). В среднем продолжительность менструального цикла составляет 28 дней. Первым днем цикла считают первый день менструаций. Во время менструального цикла в яичниках и эндометрии происходят последовательные изменения. Изменения в яичниках описаны в гл. 9.

В первую половину цикла изменения в эндометрии обусловлены влиянием эстрогенов, которые синтезируют клетки фолликула яичника. Под влиянием эстрогенов эндометрий утолщается и разрастается. Этот период называют фолликулярной, или пролиферативной, фазой менструального цикла. Во вторую половину цикла на эндометрий влияют эстрогены и прогестерон, которые вырабатываются клетками желтого тела. Эндометрий утолщается еще больше, становится губчатым. Эндометриальные железы увеличиваются, начинают выделять питательные вещества, и эндометрий переходит в состояние готовности к имплантации оплодотворенной яйцеклетки. Этот период называют лютеиновой, или секреторной, фазой менструального цикла.

Если не произошло оплодотворение, то желтое тело подвергается обратному развитию. Продукция эстрогенов и прогестерона уменьшается, развитие эндометрия больше не стимулируется. В результате начинается отторжение эндометрия — менструация.



**Рис. 8.1.** Гормональные влияния и физиологические изменения эндометрия в различные фазы менструального цикла

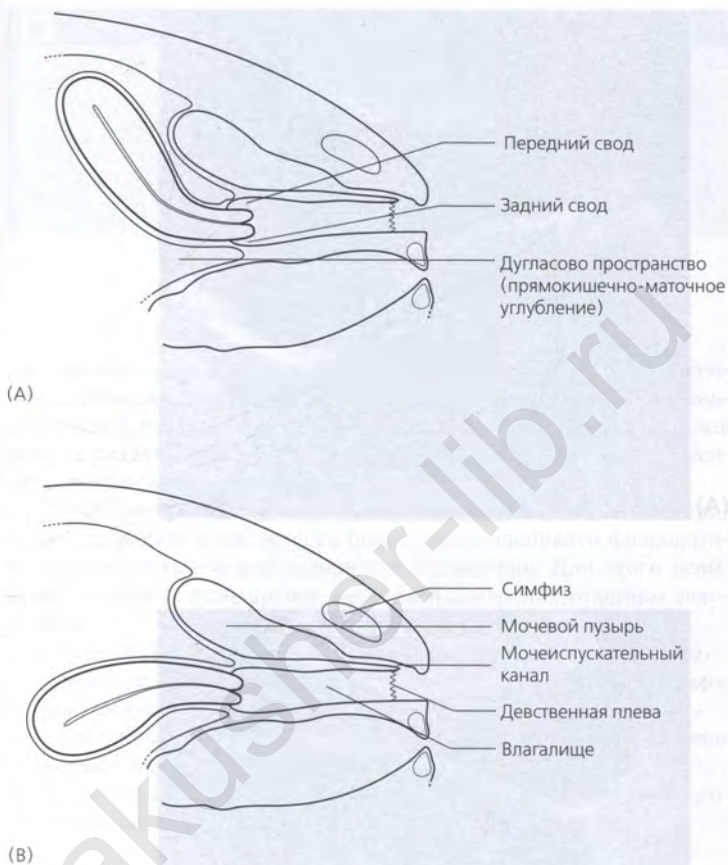
## Ультразвуковая картина неизменной матки

Матка — основное образование, определяемое при УЗИ в малом тазу и представляющее собой полый мышечный орган. Обычно матка расположена по срединной линии сзади от эконегативного мочевого пузыря. Однако под воздействием переполненного мочевого пузыря или в связи с какой-либо патологией она может смещаться в сторону. Матка находится спереди от прямой кишки. Положение матки, когда она наклонена кпереди, называют *anteversio*, кзади — *retroversio* (рис. 8.2).

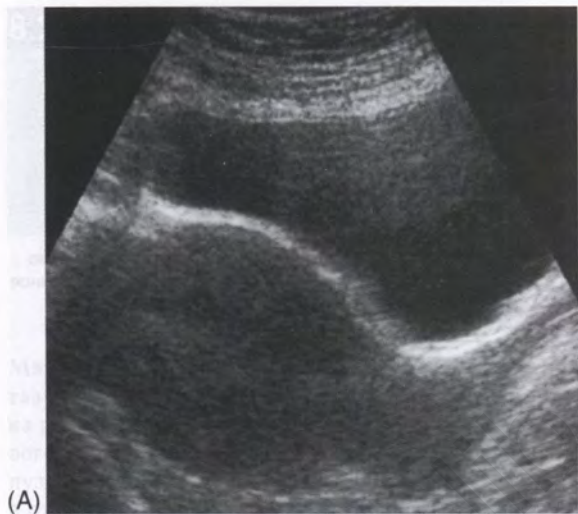
У женщины репродуктивного возраста длина матки, измеряемая от дна до наружного зева шейки, в норме составляет 6–8 см<sup>1</sup>. Максимальный поперечный размер (ширина) — 5 см, переднезадний — 4 см. У рожавших женщин эти параметры больше на 1–2 см, до полового созревания и в постменопаузе — на 1–2 см меньше.

Стенка матки покрыта серозной оболочкой, представляющей собой висцеральную брюшину, покрывающую мышечную оболочку, или миометрий. Контуры матки видны за счет отражения ультразвукового луча от поверхности серозной оболочки. Миометрий представляет собой гомогенную структуру средней эхогенности, а эндометрий гиперэхогенную полосу. Такая картина характерна именно для матки. Направление изображения эндометрия указывает на характер наклона матки (*anteversio* или *retroversio*) (рис. 8.3).

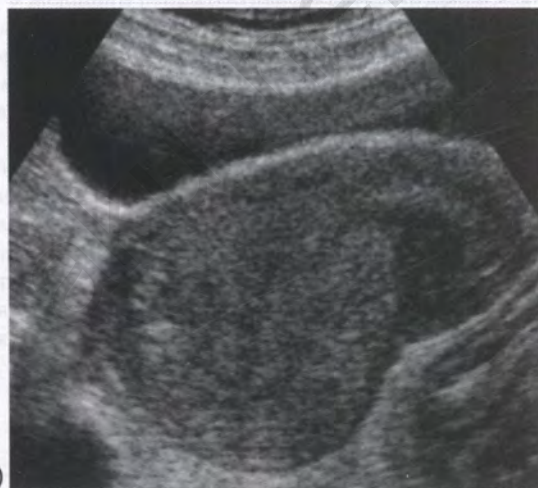<sup>1</sup> У нас в стране рекомендуется измерять только длину тела матки, взяв за дистальную точку отсчета середину перпендикуляра, опущенного от вершины угла между телом и шейкой к задней стенке матки (длина тела матки у здоровых женщин колеблется от 4,0 до 5,9 см).



**Рис. 8.2.** Варианты анатомического положения матки. (А — *anteversio*; В — *retroversio*)



(A)



(B)

Рис. 8.3. Определение положения матки по ультразвуковой картине. (A) *Anteversio*. (B) *Retroversio*

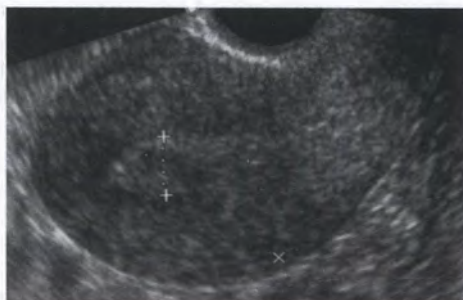## Ультразвуковая картина неизмененного эндометрия

Эндометрий легко отличить от миометрия по более высокой эхогенности. Эти слои разделяет гипоэхогенная полоска (рис. 8.4). С анатомической точки зрения присутствие этого гипоэхогенного слоя пока не поддается объяснению. Выраженность этой прослойки усиливается после овуляции и перед менструацией.

После внедрения трансвагинального ультразвукового сканирования появилась возможность более точно оценивать физиологические и патологические изменения эндометрия. Для этого необходимо овладеть стандартной методикой измерения толщины эндометрия.

1. Уточняют клинические показания к ультразвуковому исследованию, особенности менструального цикла, отмечают дату первого дня последней менструации.
2. Готовят оборудование, располагают женщину на кушетке и вводят датчик во влагалище, как было описано ранее (см. гл. 7).
3. Визуализируют матку, определяют повышенной эхогенности гомогенный эндометрий.

**Рис. 8.4.** На ультразвуковой картине продольного сечения матки определяется эндометрий. В этой же проекции измеряют его толщину



4. Разворачивают датчик до появления на экране сагиттального сечения матки и визуализируют передний и задний слои эндометрия и гиперэхогенную полоску их раздела.
5. Находят участок эндометрия максимальной толщины и один курсор устанавливают на внешний край одного слоя, а второй — на внешний край другого перпендикулярно длинной оси полости матки. Длину полученного отрезка, включающего оба слоя эндометрия, называют толщиной эндометрия (рис. 8.4).
6. Если в полости матки имеется жидкость, то каждый слой измеряют отдельно, а затем суммируют полученные значения (рис. 8.5). Небольшое количество жидкости в полости матки — нормальное явление. Объем жидкости может увеличиваться за счет крови (гематометра) (рис. 8.6) или гноя (пиометра).

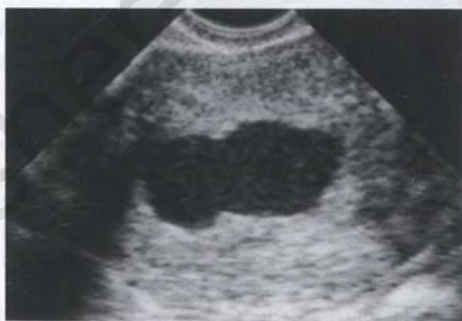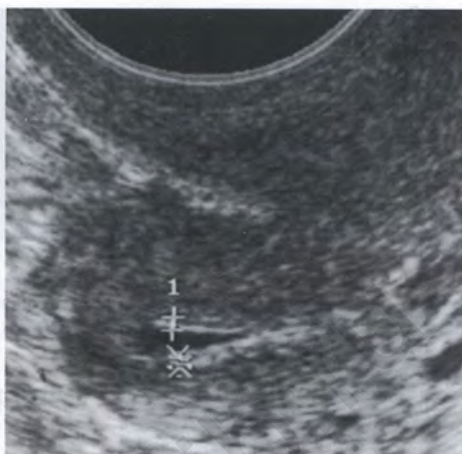
Толщина и ультразвуковая картина эндометрия изменяются в зависимости от фазы менструального цикла (рис. 8.7). После менструации в полости матки определяется тонкая полоска, либо слой эндометрия не визуализируется. Во время фазы пролиферации толщина слоя повышенной эхогенности может достигать 2–4 мм. После овуляции между эндо- и миометрием определяется гипозоногенная прослойка (халло). В секреторную фазу толщина эндометрия может достигать до 14 мм. В период овуляции и во время менструации в полости матки можно выявить следы эндометриальной жидкости. Толщину эндометрия измеряют только по клиническим показаниям (например, постменопаузальное кровотечение)<sup>1</sup>.

В постменопаузе матка значительно уменьшается, эндометрий определяется в виде очень тонкой полоски повышенной эхогенности толщиной 0,1–0,2 см (рис. 8.8). У женщин с постменопаузальным кровотечением обязательно измеряют толщину эндометрия — чем она больше, тем выше вероятность злокачественного процесса. Однозначного мнения по поводу точного предельного показателя толщины эндометрия пока нет, хотя общепринято, что при наличии кровянистых выделений в постменопаузе и толщине эндометрия 4 мм или более необходима биопсия эндометрия при условии, что женщины не принимают гормональные препараты (см. далее).

<sup>1</sup> У нас в стране измерение толщины эндометрия включено в протокол УЗИ.

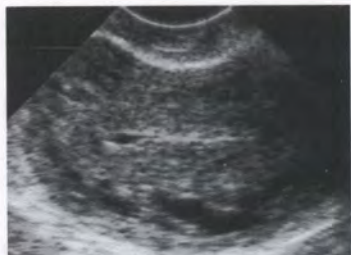

**Рис. 8.5.** Измерение толщины эндометрия на изображении продольного сечения матки, в полости которой определяется жидкость. Толщина слоя эндометрия над жидкостью составила 1 мм, под жидкостью — 0,7 мм, т. е. общая толщина эндометрии составила 1,7 мм

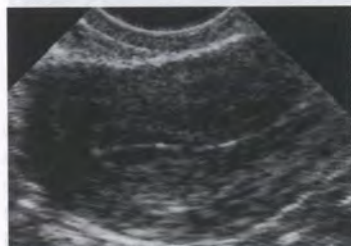

#### **Рис. 8.6. Клиническое наблюдение**

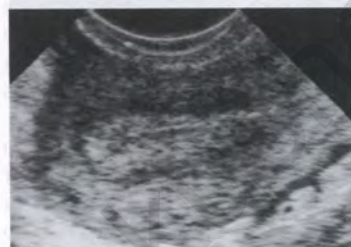Пациентка 37 лет обратилась с жалобами на периодическую боль в нижнем отделе живота. За 9 мес. до этого ей была произведена микроволновая абляция эндометрия, что в последующем привело к стенозу шейки матки, в результате которого в полости матки скапливалась кровь. Расширение шейки матки сразу принесло облегчение.



(А)

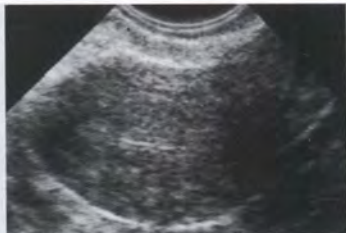

(В)



(С)

**Рис. 8.7.** Варианты ультразвуковой картины эндометрия. (А) После менструации. (В) Во время фолликулярной фазы. (С) Во время лютеиновой фазы



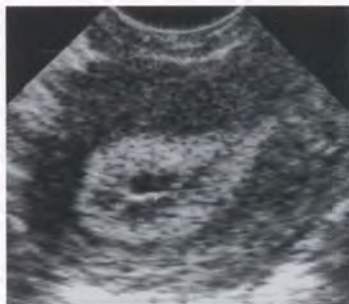**Рис. 8.8.** Ультразвуковая картина атрофической в постменопаузе матки с тонким эндометрием

## Ультразвуковая картина патологии эндометрия

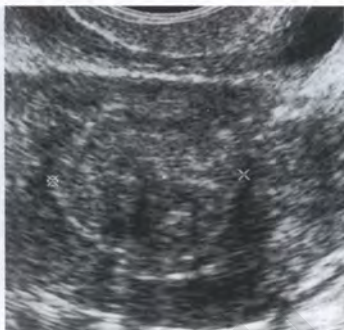### Полипы эндометрия

Полипы эндометрия — одиночные доброкачественные образования на ножке, расположенные в полости матки. Гистологически они представляют собой гиперплазированный, обычно функционально неактивный эндометрий. У женщины может наблюдаться патологическое кровотечение, обычно срединное или постменопаузальное, а может и вообще не быть никаких проявлений. При УЗИ полипы в полости эндометрия имеют вид образований средней или повышенной эхогенности с небольшими кистозными включениями (рис. 8.9). Расширение полости матки и заполнение ее жидким содержимым — один из возможных признаков полипа. От подслизистых лейомиоматозных узлов эти полипы отличаются большей гипоэхогенностью, хотя различить их бывает трудно (рис. 8.10). Также необходимо дифференцировать полипы с гиперплазией эндометрия. В этих случаях для уточнения диагноза целесообразно использовать гистерэхографию.

1. В шприц объемом 10 мл набирают стерильный физиологический раствор.
2. Во влагалище вводят двусторчатое зеркало и визуализируют шейку.
3. Очищают шейку тампоном.
4. Через шейку до уровня внутреннего зева вводят тонкую пластиковую канюлю диаметром 1–2 см.
5. Извлекают зеркало.
6. К канюле присоединяют шприц и медленно под ультразвуковым контролем вводят стерильный физиологический раствор, пока жидкость не обозначит контуры полости матки. Обычно достаточно 2–3 мл.



**Рис. 8.9.** Полип эндометрия в виде образования повышенной эхогенности с мелкими кистозными участками



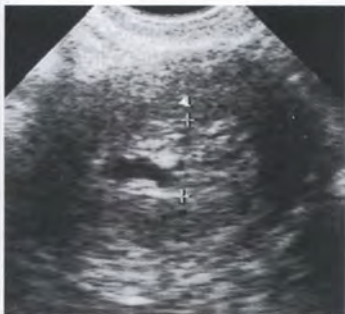**Рис. 8.10.** Внутриматочный узел лейомиомы у женщины в постменопаузе

7. Осматривают контур полости матки, имеющиеся в ней полипы, как правило, хорошо видны.

Окончательный диагноз обычно установлен на основании гистологического исследования соскоба эндометрия, полученного при диагностическом выскабливании под гистероскопическим контролем.

## Рак эндометрия

Рак эндометрия — самый частый вид злокачественной опухоли женских половых органов, преимущественно встречается у женщин в постменопаузе. В этот период больные обычно обращаются с маточным кровотечением. В пременопаузе у женщин могут наблюдаться нерегулярные менструации или ациклические кровотечения. К счастью, опухоль, как правило, характеризуется медленным ростом и в момент диагностики обычно не выходит за пределы матки. Прорастание опухоли в широкие связки и боковые стенки таза происходит относительно поздно. Ультразвуковая картина рака эндометрия может быть различной, тем не менее следует запомнить некоторые характерные признаки. Толщина эндометрия увеличена (см. ниже), часто с неровными краями. Также отмечается повышение эхогенности, а в полости матки может выявляться жидкость (рис. 8.11). Увеличенное содержание жидкости в полости матки может быть обусловлено кровью (гематометра) или гноем (пиометра). Могут наблюдаться признаки инвазии в миометрий. Для подтверждения диагноза всегда необходимо гистологическое



**Рис. 8.11.** Ультразвуковая картина рака эндометрия характеризуется утолщением эндометрия, более высокой его эхогенностью, неровностью контуров и небольшим количеством жидкости в полости матки

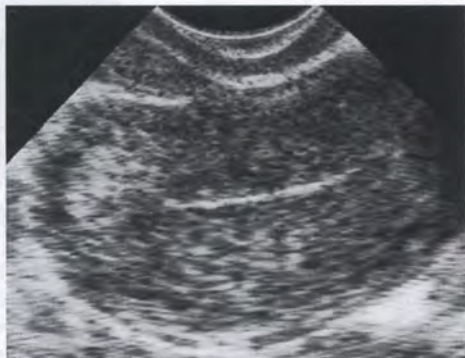исследование соскоба эндометрия. Патологическая ультразвуковая картина указывает на необходимость дальнейшего исследования.

## Прием гормональных препаратов

На состояние эндометрия влияют любые препараты с эстрогенным и прогестогенным эффектом.

1. Пероральные контрацептивы вызывают гипоплазию эндометрия, на эхограмме определяется характерная одиночная гиперэхогенная полоска (рис. 8.12). В период между приемами таблеток эндометрий отторгается. Соответствующие изменения, не имеющие диагностического значения, можно обнаружить при УЗИ.

**Рис. 8.12.** Срединная маточная тонкая гиперэхогенная линейная структура у пациентки, принимающей в течение 6 мес. пероральные контрацептивы. Обратите ли вы внимание на небольшой узел лейомиомы в дне матки?



2. Заместительную гормональную терапию (ЗГТ) широко применяют для облегчения симптомов перименопаузального периода (приливов жара и перепадов настроения). В отдельных случаях женщинам с повышенным риском развития остеопороза ЗГТ назначают на длительный период. При этом необходимо отметить, что в настоящее время от долгосрочной ЗГТ в значительной степени отказались, поскольку было установлено, что кардиопротективный эффект лечения отсутствует, а риск развития рака молочной железы и эндометрия повышается. Существуют различные формы ЗГТ. Например, циклический (или последовательный) прием эстрогенов и прогестерона, в большинстве случаев с запланированной менструацией. Такое лечение вызывает утолщение эндометрия. Возможно непрерывное лечение комбинацией эстрогенов и прогестерона с развитием аменореи, хотя в первый год возможно появление мажущих выделений или кровотечения. Такое лечение вызывает атрофию эндометрия. К подобным препаратам относят тиболон и другие лекарства, сочетающие в себе свойства эстрогенов и прогестерона.

В рекомендациях SING «Обследование женщин с постменопаузальным кровотечением» констатируется, что у женщин с постменопаузальными кровотечениями, никогда ранее не принимавших ЗГТ или принимающих ЗГТ в течение менее 1 года, а также непрерывный комбинированный тип ее, толщина эндометрия 3 мм и менее позволяет исключить наличие рака эндометрия (SIGN 2002). Результаты этого исследования прогнозируют вероятность рака эндометрия у данной категории женщин в 0,7 % случаев. Для женщин, принимающих (либо принимавших в течение предыдущего года) циклическую ЗГТ, предельным значением толщины эндометрия рекомендуется считать 5 мм и менее. При этом рекомендуется измерять толщину эндометрия в первую половину цикла. При таком подходе вероятность рака после проведенного исследования составляет 0,2 %.

3. Женщинам, перенесшим рак молочной железы, на определенное время назначают непрерывный прием тамоксифена. Этот препарат конкурирует с эстрогенами за связывание с рецепторами. Он оказывает различное влияние на эндометрий — возможно развитие атрофии, рост полипов, гиперплазия и рак. У больных, принимающих тамоксифен, риск рака эндометрия повышается в 6 раз. Учитывая это, в случае патологического кровотечения из половых путей больных рекомендуется направлять на УЗИ для измерения толщины эндометрия. Однако

диагностическая ценность УЗИ невысока, поскольку тамоксифен оказывает на эндометрий самое различное влияние. Точный диагноз можно поставить с помощью гистероскопии и биопсии эндометрия (рис. 8.13).

Не следует забывать, что эстроген-секретирующие опухоли яичников также способны вызвать гиперплазию эндометрия, поэтому следует тщательно исследовать и яичники.

## Протокол измерения толщины эндометрия

Уточнение клинического показания

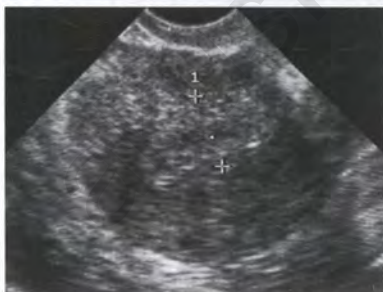Визуализация сагиттального сечения матки

Измерение максимальной толщины перпендикулярно длинной оси тела матки

Исследование яичников

## Необходимо запомнить

1. Толщина эндометрия в пролиферативную фазу составляет 2–4 мм, в секреторную — до 14 мм.
2. У женщин в постменопаузе показано раздельное диагностическое выскабливание и гистероскопия при толщине эндометрия 4 мм и более, за исключением случаев приема гормональных препаратов.
3. Толщина эндометрия 3 мм и меньше исключает рак эндометрия с вероятностью его наличия 0,7 %.



## Рис. 8.13. Клиническое наблюдение

Женщина 52 лет поступила с кровотечением в постменопаузе. В течение 3 лет она принимает тамоксифен по поводу имевшегося у нее рака молочной железы. Толщина эндометрия составила 17 мм. Женщина направлена на гистероскопию с биопсией эндометрия. При гистологическом исследовании злокачественной опухоли не выявлено.

## Ультразвуковая картина патологии миометрия

### Пороки развития матки

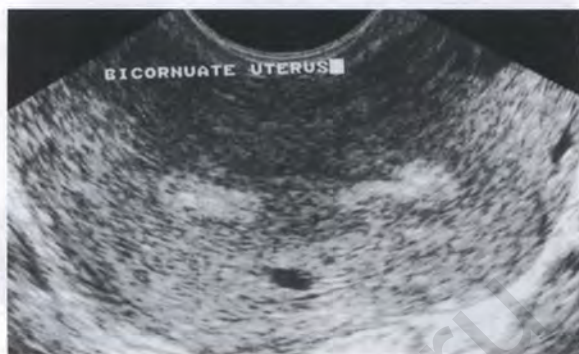Врожденный порок матки — обычно случайная находка, которая, тем не менее, может приводить к бесплодию, привычной потере беременности или преждевременным родам. При УЗИ можно выявить неправильные контуры матки с формированием двух и более полных или неполных полостей тела матки (рис. 8.14). Различные пороки развития (описаны в гл. 2, рис. 3.27) возникают из-за нарушения слияния парамезонефральных, или мюллеровых, протоков, из которых в процессе эмбриогенеза формируется матка и проксимальные  $\frac{2}{3}$  влагалища. Подтвердить диагноз и точнее определить контуры полости матки позволяет магнитно-резонансная томография. Также многообещающие перспективы сулит трехмерное УЗИ. Следует помнить, что врожденные пороки матки могут сочетаться с пороками развития почек, поскольку парамезонефральные протоки участвуют в развитии обеих систем.

### Лейомиома

Лейомиома — доброкачественная опухоль миометрия с вариабельным содержанием волокнистой соединительной ткани. Как правило, узлы имеют округлую форму и псевдокапсулу. Узлы плотные на ощупь, с белесой поверхностью на разрезе. Патологи идентифицируют эти узлы как миомы, фибромы, лейомиомы либо фибролейомиомы, хотя наиболее широко используют термин «лейомиома».

Лейомиома часто бывает множественной и может достигать больших размеров. Узлы могут располагаться в толще миометрия (интрамуральные), под серозной оболочкой (субсерозные) или в направлении просвета матки (подслизистые). Дополнительная описа-





**Рис. 8.14.** Две отдельные полости в области дна одной матки. Такая картина характерна для двурогой матки

тельная терминология определяется их локализацией (рис. 8.15). Чаще всего встречаются интрамуральные лейомиомы, не имеющие какой-либо симптоматики. Лейомиомы развиваются в любом периоде репродуктивного возраста, но клинические проявления чаще всего наблюдаются после 40 лет. Рост лейомиомы в большей степени обусловлен влиянием эстрогенов, поэтому в постменопаузе размер ее, как правило, уменьшается.

Клиническая симптоматика зависит от локализации узла и может варьировать от отсутствия симптомов до ощущения безболезненного объемного образования в малом тазу, сопровождаться ациклическим кровотечением или менорагией.

Менорагия чаще всего сопутствует лейомиоме с подслизистым расположением. Субсерозная лейомиома может иметь ножку и располагаться на некотором удалении от тела матки. Перекрут ножки приводит к некрозу узла, и при этом у женщины возникают болевые ощущения. Подслизистые лейомиомы могут пролобироваться во влагалище или шейку, вызывая ациклические кровотечения, кровотечение после полового акта, выделения из влагалища.

Ультразвуковая картина лейомиом зависит от соотношения гладкомышечной и соединительной ткани. Узлы могут быть гипо- или гиперэхогенными. Как правило, они имеют гомогенный вид, если не подвергаются дегенеративным изменениям в центральной части. Узлы обычно не содержат сосудов, а вот окружающая псевдокапсула, наоборот, обильно васкуляризирована.

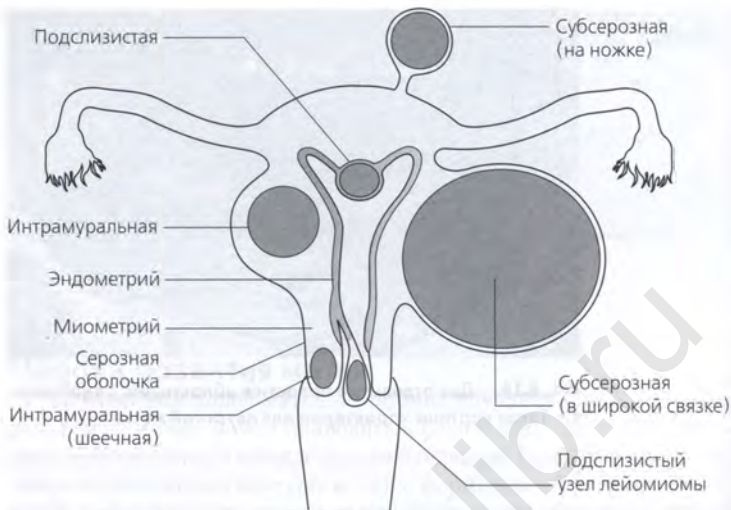
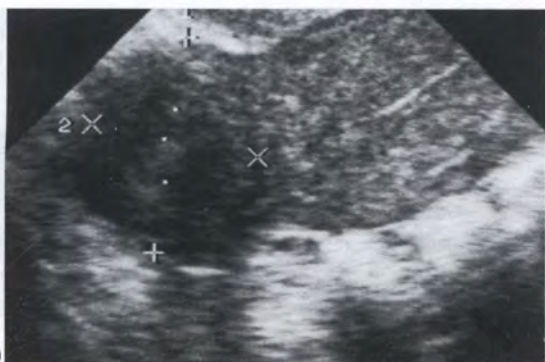

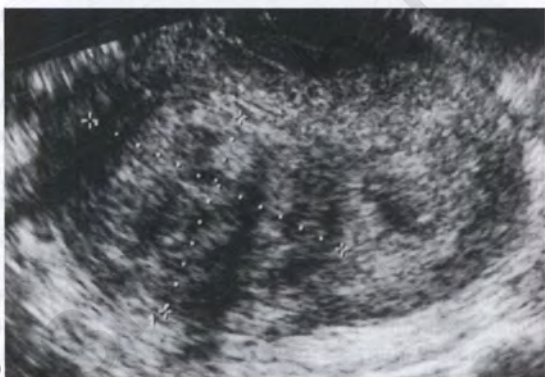
Рис. 8.15. Возможные места роста фибромиом

Предлагаем несколько советов по методике сканирования.

1. Исследование начинают с трансабдоминального сканирования. При этом в матке можно выявить узлы лейомиомы. Крупный узел может выходить за пределы малого таза, поэтому при трансвагинальном сканировании оценить его истинные размеры не представляется возможным. Диапазон фокусирования трансвагинального датчика обычно составляет максимум 10 см.
2. При необходимости выполняют трансвагинальное сканирование, визуализируют матку. Узлы лейомиомы выявляют в виде образований округлой формы различной экзогенности по сравнению с окружающим миометрием.
3. Определяют локализацию узла в матке и измеряют его размеры в трех плоскостях (рис. 8.16). Следует отметить экзогенность узла, поскольку кистозные участки в нем могут свидетельствовать о «красной дегенерации» лейомиомы. Если узлов много, то с клинической точки зрения достаточно отметить этот факт и описать локализацию и размеры наиболее крупных.
4. Убеждаются, что предполагаемые узлы расположены в пределах миометрия. На основании этого подтверждают маточное, а не яичниковое происхождение опухолей.
5. Отдельно визуализируют яичники,



(A)



(B)

**Рис. 8.16.** (A) При трансвагинальном сканировании у женщины в постменопаузе определяется субсерозный узел лейомиомы пониженной эхогенности размерами  $30 \times 23 \times 25$  мм. (B) У женщины 45 лет, поступившей с менорагией, определяется ограниченный интрамуральный узел размерами  $37 \times 48 \times 45$  мм

6. Если в распоряжении специалиста имеется прибор с цветовым доплером, то с его помощью можно убедиться в незначительном кровотоке в пределах узла и обильной васкуляризации псевдокапсулы.
7. Крупный узел широкой связки не всегда можно отличить от овариального образования. Если гинеколог подозревает, что

выявленное образование может быть опухолью яичника, женщину следует направить на магнитно-резонансную томографию.

### Протокол исследования лейомиомы

Вначале выполнить трансабдоминальное сканирование. Трансвагинальное исследование может не понадобиться

Описать локализацию и определить размеры в трех плоскостях

Убедиться, что узлы полностью окружены миометрием, и визуализировать яичники

### Аденомиоз

Аденомиозом называют состояние, когда в миометрии определяются эктопические эндометриальные железы, окруженные стромой. Следовательно, это разновидность эндометриоза, которая чаще всего встречается у рожавших женщин с менорагией и вторичной дисменореей после 40 лет. Эндометриоз матки чаще всего развивается у молодых нерожавших женщин. Аденомиоз обычно выявляют после гистологического исследования удаленной матки.

При УЗИ матка может выглядеть неизменной. Она может быть слегка увеличена, но для рожавших женщин — это нормальное явление. Размер аденомиозных образований, как правило, составляет 1–2 мм. При этом они имеют вид небольших кистозных участков, локализованных в пределах миометрия. Редко эти очаги могут достигать 1–2 см и напоминать лейомиомы.

## Внутриматочные контрацептивы

В настоящее время используют две основные формы ВМК — медьсодержащие и гормонсодержащие. Обе разновидности используют с целью контрацепции, а гормонсодержащие — также для лечения менорагии путем подавления роста эндометрия. В Великобритании используют только одну из гормонсодержащих внутриматочных систем — Mirena. Это устройство покрыто оболочкой, содержащей медленно высвобождающийся прогестерон (левоноргестрел).

Внутриматочное расположение контрацептива обычно подтверждается наличием нитей спирали, выступающей из шейки матки. Если нить не видна или не пальпируется либо при возникновении осложнений (блок 8.1), УЗИ позволяет подтвердить, что ВМК все еще находится в полости матки. Иногда нити подтягиваются в канал шейки матки или выпадают. В отдельных случаях происходит экспульсия ВМК из полости матки либо мигрирует в брюшную полость и даже в плевральную.

1. При достаточно наполненном мочевом пузыре удается четко визуализировать полость матки. В противном случае используется трансвагинальное сканирование.
2. Если ВМК определяется в полости матки, то при сканировании как в саггитальной, так и во фронтальной плоскостях удается визуализировать его центральное расположение. В отдельных случаях ВМК может частично пенетрировать в стенку матки. Ветви ВМК обычно не видны, при этом, как правило, не удается обнаружить его «плечики». Медьсодержащие спирали характеризуются высокой эхогенностью и могут давать акустическую тень (рис. 8.17, А). Эхогенность спирали Mirena понижена, ее концы визуализируются более отчетливо (рис. 8.17, В).

3. Если ВМК в полости матки не определяется, можно провести рентгенографию брюшной полости, так как все ВМК рентгеноконтрастны.

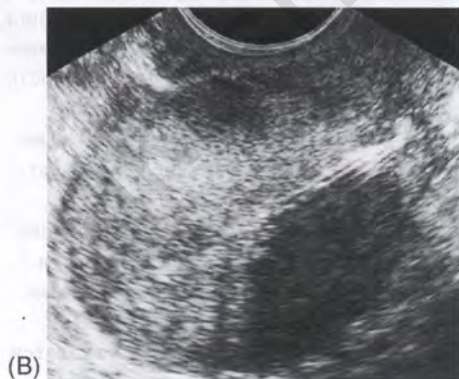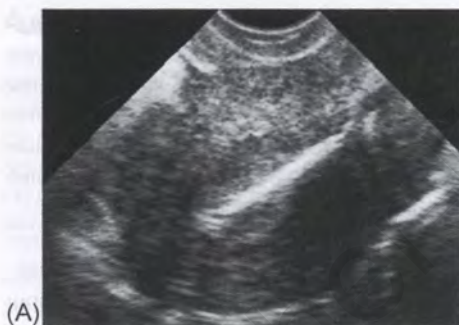### Блок 8.1. Осложнения ВМК, при которых необходимо провести УЗИ

Нити не видны или не пальпируются

Воспаление тазовых органов

Беременность (см. гл. 2)

Подозрение на перфорацию стенки матки при введении ВМК



**Рис. 8.17.** (А) В полости матки определяется ВМК (Соррег-Т) в виде повышенной эхогенной структуры. (В) Мирепла визуализируется как более гипоэхогенная структура в полости матки

Визуализация шейки матки при трансабдоминальном сканировании представляет определенные трудности и требует достаточно наполненного мочевого пузыря, однако при этом может наблюдаться ложное ее удлинение. Легче визуализировать шейку матки при трансвагинальном сканировании, соблюдая следующие этапы (при условии, что матка находится в положении *anteversio*):

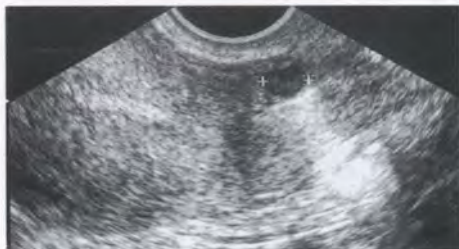1. Датчик вводят в задний свод влагалища.
2. Аккуратно совершают качательные движения, смещая рукоятку датчика книзу. При этом конец датчика движется вверх, вследствие чего в поле зрения появляется матка.
3. Медленно смещают рукоятку датчика назад и книзу относительно влагалища — в поле зрения появляется шейка.

### Наботовы кисты

Наботовы кисты представляют собой ретенционные образования, выстланные эпителием эндоцервикального типа, и, как правило, не имеют клинического значения. На эхограммах они имеют вид одиночных или множественных анэхогенных округлых образований диаметром 0,5–1 см (рис. 8.18). Наботовы кисты выявляют часто, и их не следует путать с плодовым яйцом (особенно расположенным в канале шейки матки) на ранних сроках беременности.

### Лейомиома шейки матки

В шейке матки лейомиома встречается реже, чем в теле. Они имеют вид гиперэхогенных гомогенных образований, расположенных в нижней части матки. Очень крупные узлы могут оказывать давление на мочевой пузырь или кишку, а при беременности — препятствовать родам (см. гл. 2).



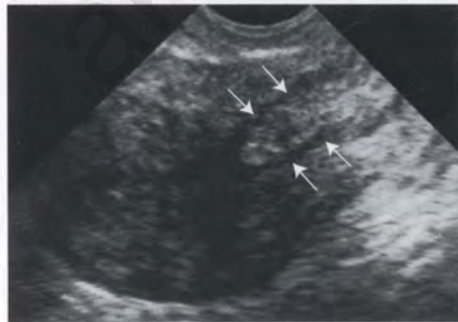
**Рис. 8.18.** В шейке матки определяется наботова киста диаметром 9 мм. Данное изменение не имеет клинического значения

## Полип слизистой оболочки цервикального канала

Эти полипы могут быть бессимптомными или сопровождаться межменструальным кровотечением или кровотечением после полового акта. Они развиваются в связи с гиперплазией складки эндометрия. Обычно они одиночные, толщиной менее 1 см. При УЗИ определяются в виде экзогенного участка в шейке матки (рис. 8.19). Полип может пролабировать во влагалище. Данные полипы следует дифференцировать с полипом эндометрия на ножке или подслизистой лейомиомой на ножке.

## Рак шейки матки

УЗИ — ненадежный метод визуализации рака шейки матки. Средством выбора является магнитно-резонансная томография. Можно выявить вторичные проявления опухоли в виде гематометры, пиометры, увеличенных тазовых лимфатических узлов или гидронефроза.



**Рис. 8.19.** Полип слизистой оболочки цервикального канала, вызывающий расширение шейки матки. При исследовании в зеркалах установлено, что этот полип виден в области наружного зева



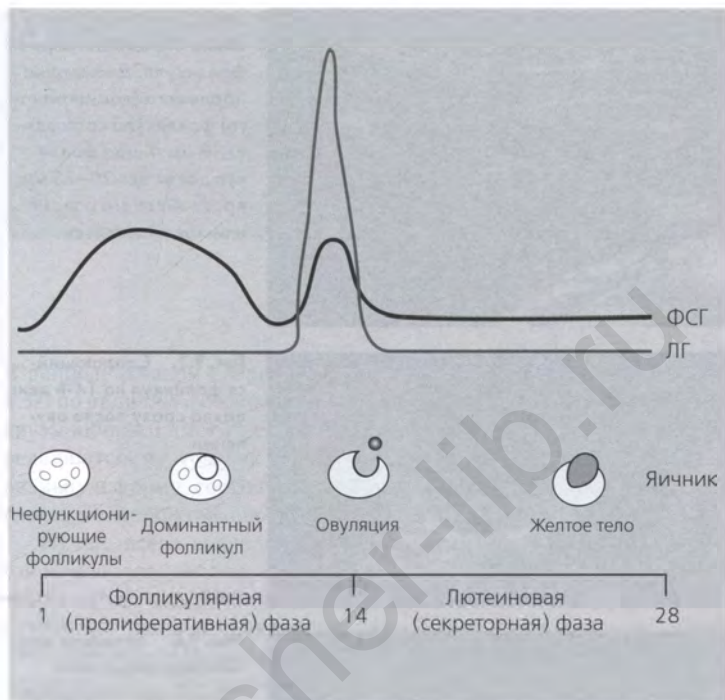
акusher-lib.ru

## Физиологические изменения в яичнике

Знание физиологических изменений в яичниках в различные фазы менструального цикла необходимо для правильной интерпретации ультразвуковой картины. В среднем продолжительность менструального цикла составляет 28 дней. Первым днем цикла считают первый день менструации. Яйцеклетка выходит из яичника (овуляция) обычно на 14-й день. Между овуляцией и началом менструации обычно проходит также 14 дней. Во время менструального цикла в яичниках происходят последовательные изменения, обусловленные влиянием гормонов (рис. 9.1). Изменения в матке представлены в гл. 8.

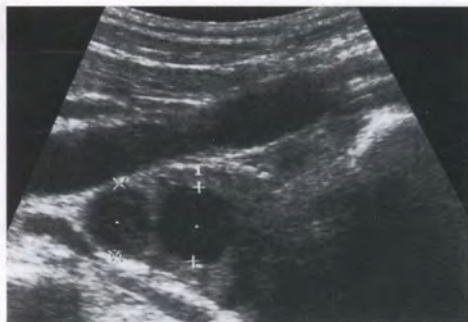
В гипофизе происходит синтез фолликулостимулирующего гормона (ФСГ). В первую половину каждого менструального цикла ФСГ стимулирует рост и созревание 5–12 ооцитов в фолликулах. В каждом яичнике к половому созреванию содержится около 20 000 ооцитов, однако во время каждого менструального цикла стимулируется менее 12. В норме между половым созреванием и менопаузой в яичниках содержатся фолликулы. При УЗИ они имеют вид анэхогенных структур диаметром 1–2 мм, рассредоточенных по всему яичнику. Такая характерная картина позволяет отличить яичники от остальных образований малого таза.

Лютеинизирующий гормон (ЛГ), так же как и ФСГ, синтезируется в гипофизе. Непосредственно перед овуляцией наблюдается пик концентрации этого гормона в крови, что наряду с влиянием ФСГ способствует окончательному созреванию и выходу яйцеклетки из фолликула. Обычно полностью созревает только один фолликул, однако при УЗИ в первую половину цикла отмечается увеличение размера нескольких фолликулов (рис. 9.2). Выход яйцеклетки обычно происходит, когда доминантный фолликул достигает диаметра 20–25 мм (рис. 9.3).

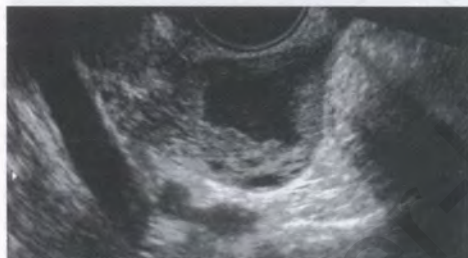

**Рис. 9.1.** Гормональные влияния и физиологические изменения в яичнике в различные фазы менструального цикла

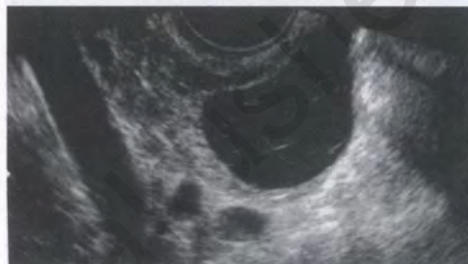
После выхода яйцеклетки ЛГ влияет на клетки овулировавшего фолликула изнутри, превращая его в желтое тело. Желтое тело секретирует эстрогены и прогестерон, подготавливая слизистую тела матки к имплантации оплодотворенной яйцеклетки. В норме желтое тело имеет диаметр 15–20 мм, отличается гиповаскуляризованностью и имеет неровную внутреннюю поверхность. Часто в нем отмечается небольшое кровоизлияние, что обуславливает появление внутренних эхосигналов, однако оно может остаться гомогенным (рис. 9.4). Во время менструального цикла диаметр желтого тела редко превышает 30 мм, но если происходит зачатие, его диаметр может увеличиться.



**Рис. 9.2.** На 12-й день цикла определяется рост фолликула. Диаметр наибольшего (доминантного) фолликула составляет 19 мм. Когда фолликул достигнет 20–25 мм, произойдет его разрыв и выход яйцеклетки



**Рис. 9.3.** Спадающийся фолликул на 14-й день цикла сразу после овуляции



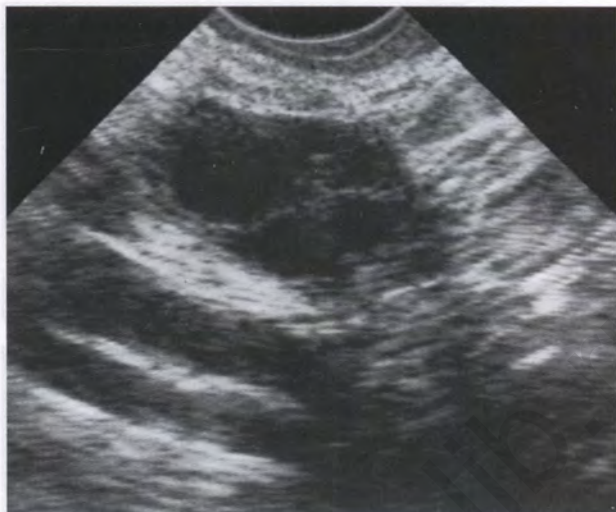**Рис. 9.4.** Типичное желтое тело диаметром 15 мм имеет гипэхогенную структуру с внутренними эхосигналами

## Ультразвуковая картина неизмененных яичников

В репродуктивном возрасте яичники легко идентифицировать при УЗИ по наличию фолликулов. До первой менструации и после менопаузы яичники имеют небольшие размеры, фолликулы в них не определяются, поэтому их визуализация затруднена. Яичники имеют овальную форму, состоят из мозговой зоны, окруженной корковым слоем, в котором обычно обнаруживают фолликулы.

Лучше всего вначале попытаться идентифицировать яичники с помощью трансабдоминального датчика. Это необходимо для того, чтобы исключить значительное увеличение яичников. Если начать с трансвагинального сканирования, можно пропустить крупную кисту яичника, которая будет видна лишь при трансабдоминальном исследовании. При трансабдоминальном сканировании визуализация яичников может быть затруднена, и для их выявления обычно необходимо использовать трансвагинальное сканирование. Методика визуализации яичников уже описана в гл. 7. Напомним следующее:

1. Яичники обычно расположены кнутри от внутренних подвздошных сосудов, но могут находиться и в любом другом месте малого таза (рис. 9.5).
2. Каждый яичник измеряют в трех плоскостях, описывают ультразвуковую картину и отмечают любое положение, отличное от нормы. Средний размер яичника составляет  $3 \times 2 \times 2$  см.
3. Толстую кишку отличают от яичника по перистальтике.
4. Отличить фолликулы от сосудов можно повернув датчик либо с помощью цветового картирования.



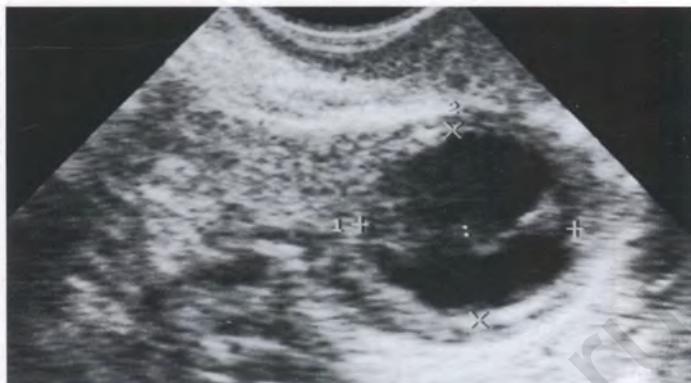**Рис. 9.5.** Правый неизмененный яичник размерами  $3 \times 2,2 \times 2$  см расположен кнутри от внутренних подвздошных сосудов

Если фолликул не разрывается, может развиваться *фолликулярная киста*. Это тонкостенное однокамерное образование диаметром обычно до 4 см. Кисты обычно протекают бессимптомно. При повторном сканировании через 6–8 недель можно заметить инволюцию кисты. Во время стимуляции яичников при вспомогательных репродуктивных технологиях появляются множественные фолликулярные кисты.

В течение менструального цикла диаметр желтого тела редко превышает 30 мм. К концу цикла и наступлению менструации желтое тело подвергается регрессу. Если происходит оплодотворение, желтое тело значительно увеличивается. Кисты желтого тела чаще встречаются на ранних сроках беременности и могут достигать 8 см в диаметре (рис. 2.22). Стимулирующее действие на желтое тело оказывает человеческий хорионический гонадотропный гормон, эффект которого аналогичен ЛГ. Максимальная концентрация гонадотропного гормона наблюдается к 70 дням после оплодотворения. После этого кисты желтого тела подвергаются инволюции. Кисту окружает сеть сосудов, поэтому иногда в нее происходит кровоизлияние, которое при УЗИ могут определять как плотные высокой эхогенности включения — сверстки крови (рис. 9.6). Повышающееся давление в кисте может вызывать болевые ощущения, иногда происходит разрыв кисты, сопровождающийся значительным кровоизлиянием в брюшную полость.

В большинстве случаев тактика ведения больных с функциональными кистами выжидательная. В определенных ситуациях можно выполнить аспирацию кисты, однако риск рецидива высок<sup>1</sup>.

<sup>1</sup> В связи с тем, что функциональные кисты (фолликулярные и желтого тела) подвергаются спонтанной инволюции, пункция этих кист считается нецелесообразной.



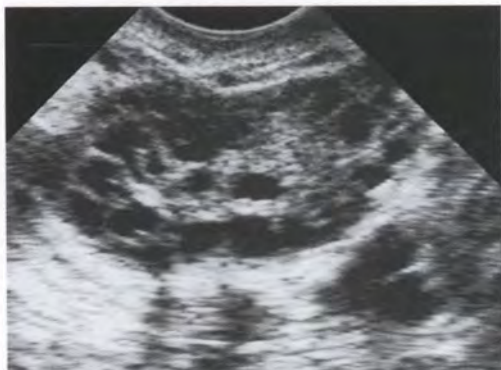**Рис. 9.6.** Желтое тело размерами  $2 \times 2$  см. В нем определяются внутренние эхосигналы, соответствующие кровоизлиянию в нем. Какие-либо клинические проявления отсутствовали

Важно, чтобы описание подобных кист было достаточно четким с указанием, что киста однокамерная, без солидных компонентов, без папиллярных разрастаний на стенках и без признаков васкуляризации. Всегда проводят дифференциальную диагностику. В случае отсутствия беременности целесообразно выполнить повторное сканирование через 3 мес. Большинство кист к этому времени исчезают. Уверенности в отсутствии злокачественной патологии способствует нормальный уровень в крови СА-125. Если функциональную кисту выявляют на ранних сроках беременности, повторное сканирование выполняют на 14-й неделе, поскольку большинство кист к этому времени не обнаруживаются.

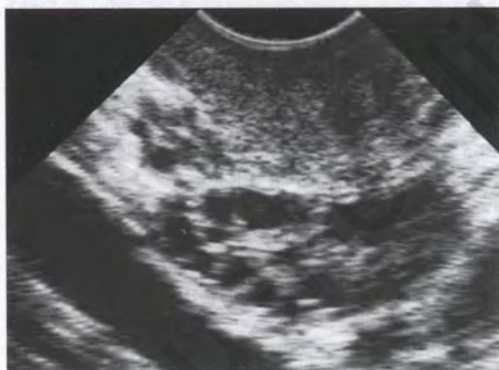

Поликистозные яичники при УЗИ выявляют примерно у 20 % женщин репродуктивного возраста. Сама по себе эта находка не означает, что женщина страдает синдромом поликистозных яичников. Этот синдром сопровождается гирсутизмом, ожирением, олигоменореей и бесплодием. При данной патологии многие фолликулы яичника не созревают, овуляции не происходит, фолликулы атрофируются. В результате яичники увеличиваются, приобретают сферическую форму с более эхогенной стромой по сравнению с миометрием. По периферии яичников и в строме отмечается множество мелких фолликулов (рис. 9.7). Ранее это состояние часто диагностировали необоснованно, поэтому недавно были утверждены согласительные критерии (Rotterdam Consensus Group 2003; блок 9.1).

1. Визуализируют каждый яичник с помощью трансвагинального сканирования, как описано в гл. 7.
2. Измеряют в сантиметрах длину, ширину и переднезадний размер, распечатывают изображения. Рассчитывают объем по формуле:  $\text{объем (см}^3\text{)} = \text{длина} \times \text{ширина} \times \text{переднезадний размер} \times 0,53$ .
3. Подсчитывают количество фолликулов в продольной и поперечной плоскостях, отмечают, больше их 12 или меньше.
4. В заключение уточняют наличие множественных периферических фолликулов.



(А) Продольное сечение правого яичника



(В) Поперечное сечение правого яичника

**Рис. 9.7 (А, В). Клиническое наблюдение**

Пациентка — нерожавшая женщина 25 лет с олигоменореей. При трансвагинальном УЗИ каждого яичника установлено более 12 мелких фолликулов диаметром 2–4 мм, беспорядочно расположенных по эхогенной строме и по периферии. Представленный на фото правый яичник имеет размеры  $3,8 \times 2,7 \times 2,2$  см, что соответствует объему  $12 \text{ см}^3$  (12 мл). Такая картина соответствует эхографической морфологии синдрома поликистозных яичников. В сочетании с клиническим проявлением олигоменорей правомочен диагноз синдрома поликистоза яичников.

**Блок 9.1. Синдром поликистозных яичников**

Необходимо соответствие двум или более из указанных критериев:

- Олигоменорея или ановуляция
- Клинические и/или биохимические признаки гиперандрогении
- Морфологические признаки поликистозных яичников (объем 10 см<sup>3</sup> и более; 12 или более фолликулов в продольном и поперечном сечении; множественные периферические фолликулы диаметром 2–9 мм)

Из Rotterdam Consensus Group 2003 Human Reproduction 2004; 19(1):41–47.

## Ультразвуковая картина патологических изменений яичников — доброкачественный процесс или злокачественная опухоль?

Кисты яичников клинически проявляются по-разному (блок 9.2).

### Блок 9.2. Клинические проявления кисты яичника

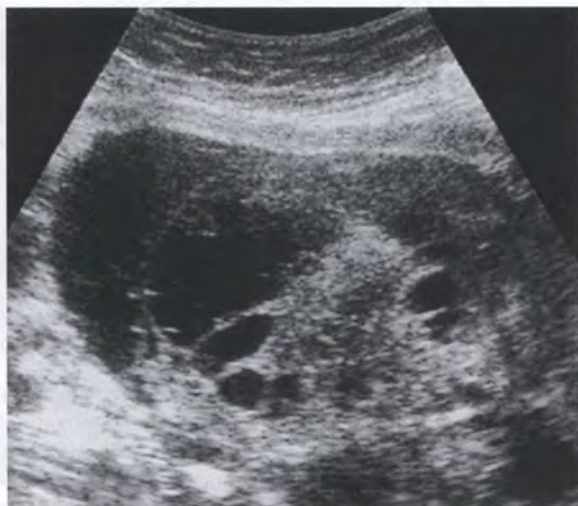Бессимптомное объемное образование в малом тазу или брюшной полости

Боль вследствие:

- перекрута
- разрыва
- кровоизлияния
- воспалительного процесса

Нередко бывает трудно определить, чем обусловлена ультразвуковая картина измененных яичников — доброкачественным процессом или злокачественной опухолью. Герминогенные опухоли чаще всего встречаются в детском и подростковом возрасте, функциональные кисты — в репродуктивном; злокачественные опухоли — в пери- и постменопаузе. Изменения при УЗИ выявляют при любой из вышеназванных патологий, однако точный диагноз невозможно установить без гистологической верификации. Некоторые характерные признаки ультразвуковой картины влияют на степень уверенности в правильности предполагаемого диагноза.

Злокачественные опухоли яичников, как правило, многокамерные, содержат плотные компоненты, имеют утолщенные стенки с пристеночными разрастаниями (рис. 9.8). При наличии асцита вероятность злокачественной опухоли повышается, в то время как взаимосвязь между размером опухоли яичника и вероятностью злокачественного процесса отсутствует. Риск индекса злокачественности базируется на уровне СА-125, длительности постменопаузы и ультразвуковой картине. Повышение уровня СА-125 наблюдается в 80 % случаев при наличии злокачественных опухолей яичников,



**Рис. 9.8.** Многокамерное образование яичника, размером  $8,3 \times 8,1 \times 9,1$  см, с солидными компонентами, утолщенными перегородками и небольшими папиллярными разрастаниями. Подобная эхографическая картина позволяла предположить наличие злокачественной опухоли. При гистологическом исследовании подтвержден диагноз цистаденокарциномы яичника

однако может иметь место также на фоне доброкачественных образований и эндометриоза. К характерным патологическим изменениям относятся многокамерное образование, наличие плотных компонентов, двустороннее поражение, асцит и внутрибрюшные метастазы. Допплеровское исследование в таких случаях в повседневной практике не применяют, поскольку повышение кровотока может наблюдаться как в доброкачественных, так и злокачественных опухолях<sup>1</sup>. У женщин в постменопаузе аспирировать образования яичников не рекомендуется.

<sup>1</sup> В последние годы получены убедительные данные о высокой эффективности применения цветового доплеровского картирования для выявления ранних стадий рака яичников.

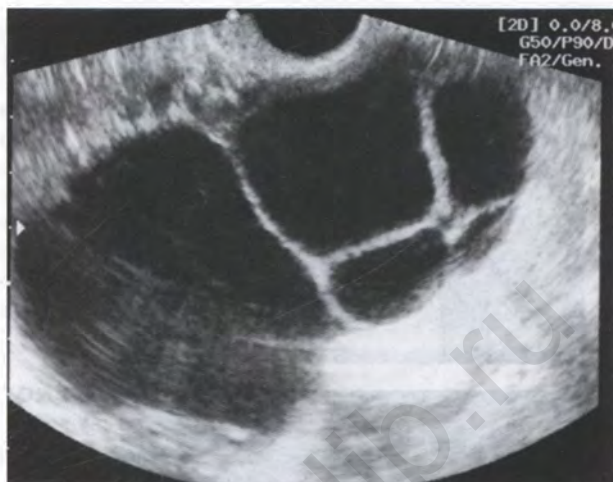
1. При возможности яичники измеряют в трех плоскостях. Если опухоль больших размеров, ее можно обнаружить при трансабдоминальном сканировании.
2. Измеряют толщину стенки опухоли. Вероятность злокачественного процесса повышается, если толщина превышает 3 мм.
3. Осматривают внутреннюю поверхность стенок опухоли на наличие узловых или папиллярных разрастаний.
4. Исследуют перегородки, разделяющие камеры. Множественные неодинаковой толщины перегородки более характерны для злокачественного процесса.
5. В полости опухоли обращают внимание на наличие плотных компонентов.
6. Определяют наличие асцита.
7. Контролируют второй яичник. Для этого, возможно, понадобится выполнить трансвагинальное сканирование.
8. При подозрении на злокачественную опухоль, необходимо дальнейшее обследование, в частности сканирование брюшной полости с исследованием печени на наличие в ней метастазов.

Опухоли яичников могут быть первичными, растущими из самого яичника, либо вторичными — метастазами злокачественных опухолей легкого, молочной железы, толстой кишки или яичника противоположной стороны. Большинство первичных опухолей носят кистозный характер, тогда как большинство метастазов — плотный.

Некоторые доброкачественные опухоли характеризуются специфическими ультразвуковыми признаками, которые следует знать.

## **Серозная цистаденома**

Серозная цистаденома — наиболее часто встречающееся образование, к которому относят до 30 % доброкачественных опухолей яичников. Около 20 % опухолей имеют двустороннюю локализацию. Средний размер серозных цистаденом — 10 см, однако встречаются и очень крупные. Данные образования могут быть одно- или многокамерными. Они содержат серозную жидкость и поэтому анэхогенны. Стенки и перегородки тонкие. Ультразвуковая картина однокамерных опухолей сходна с фолликулярной кистой. В стенках последних не должно быть никаких компонентов (рис. 9.9). Множественные папиллярные разрастания и утолщенные перегородки указывают на злокачественный процесс. К серозным цистаденокарциномам относят около 40 % злокачественных опухолей яичников.



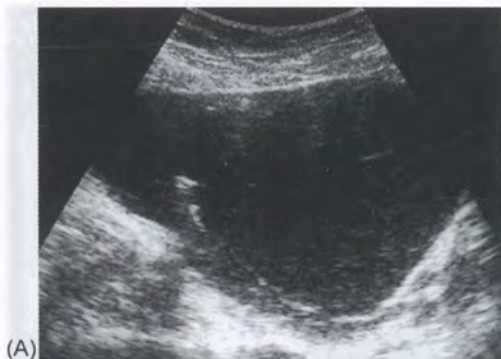**Рис. 9.9.** Многокамерная опухоль яичника размерами  $9,4 \times 5,1 \times 6,2$  см. Образование анэхогенное и не содержит солидных компонентов. Капсула, а также перегородки тонкие, без папиллярных разрастаний на внутренней поверхности. Наличие указанного эхографического изображения характерно для доброкачественного образования. При гистологическом исследовании установлена доброкачественная цистаденома

## Муцинозная цистаденома

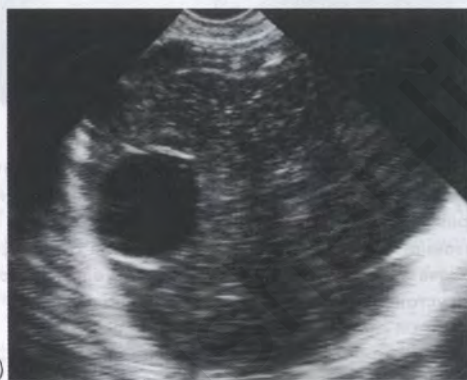Составляет около 20 % доброкачественных образований яичников. Они, как правило, односторонние. Средний размер — 20 см, могут заполнять всю полость малого таза. Опухоль обычно многокамерная с тонкими перегородками без плотных компонентов. Содержат муцин студенистой консистенции, дающий гипоэхогенную картину (рис. 9.10).

## Зрелая кистозная тератома (дермоидная киста)

Это наиболее частые доброкачественные опухоли яичников у молодых женщин. Составляют до 25 % доброкачественных новообразований яичников, 20 % из них имеют двустороннюю локализа-



(A)



(B)

### Рис. 9.10. Клиническое наблюдение

Нерожавшая женщина 39 лет, страдающая бесплодием, направлена в гинекологическую консультацию по поводу частого мочеиспускания и периодического недержания мочи. При пальпации определялось объемное образование, выступающее за пределы малого таза. При трансабдоминальном сканировании (А) выявлена двухкамерная опухоль размерами  $13 \times 9,4 \times 8$  см. При трансвагинальном сканировании (В) опухоль имела гипоехогенную внутреннюю структуру, причем в наибольшей полости находилась еще одна отдельная полость. Перегородки были тонкими, солидных компонентов не обнаружено. Такая картина характерна для доброкачественной муцинозной цистаденомы, которая и была впоследствии установлена при гистологическом исследовании.



цию. Средний размер около 10 см, но встречаются и небольшие — до 0,5 см. Обычно эти образования однокамерные и заполнены жировыми массами. Поскольку это герминогенная опухоль, в ней может содержаться жир, волосы, зубы или костная ткань, которые обычно находятся в солидном разрастании, выпячивающемся в полость кисты. Ультразвуковая картина разнообразна — от диффузного эхогенного объемного образования до образования с солидными участками, выпячивающимися в просвет (рис. 9.11, 9.12). Из-за большого содержания жира наблюдается дистальная акустическая тень. Магнитно-резонансная томография позволяет окончательно поставить диагноз дермоида.

### **Эндометриоидная киста**

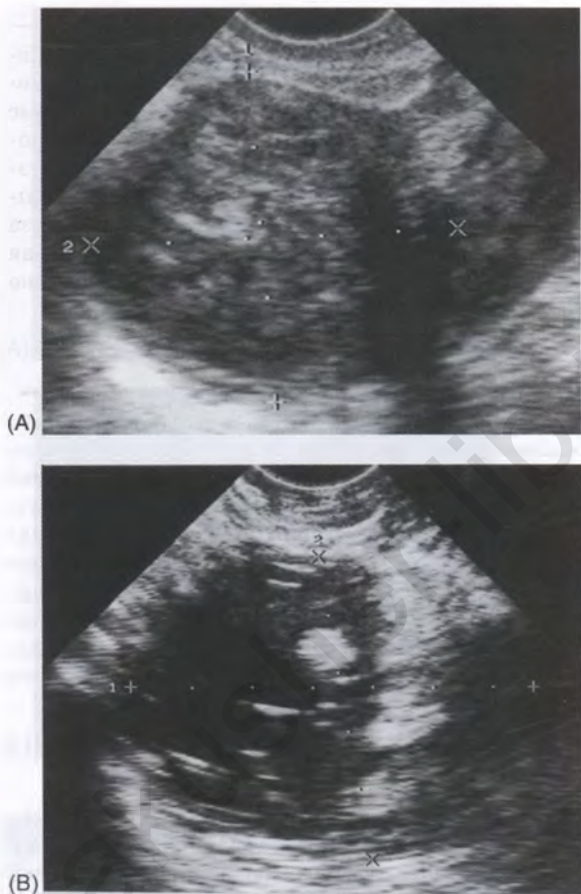
Эндометриоидная киста может наблюдаться изолированно либо в сочетании с обширным эндометриозом малого таза, который эхографически не выявляется. Средний размер эндометриоидных кист составляет 5 см, с характерным геморрагическим содержимым. Из-за последнего ее называют «шоколадной кистой». Эндометриоидные кисты часто бывают двусторонними. При УЗИ выявляют утолщенную однокамерную кисту с наличием однородного эхопозитивного внутреннего содержимого и среднего уровня звукопроводимости (рис. 9.13). Если из-за распространенного эндометриоза возможна облитерация дугласова пространства, матка из-за спаечного процесса может отклониться кзади.

### **Фиброма**

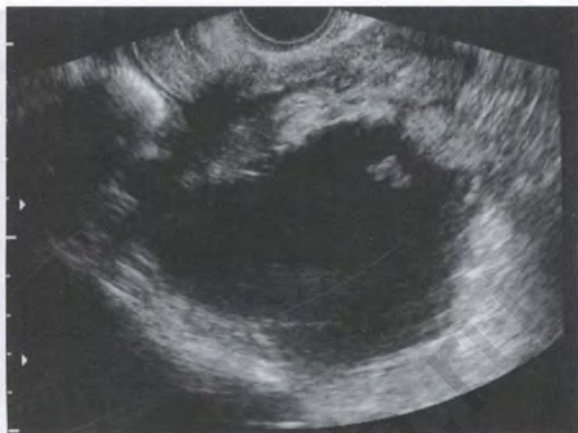Встречается в любом возрасте. Хотя это редкая доброкачественная опухоль, ее легко можно спутать с лейомиомой, поскольку она визуализируется в виде плотного однородного гипоэхогенного образования придатков (рис. 9.14). В отдельных случаях в ней могут наблюдаться анэхогенные образования. Хотя эта опухоль доброкачественная, она может сопровождаться снижением массы тела, асцитом и гидротораксом (синдром Мейгса).

### **Перитонеальные инклюзионные кисты (серозоцеле)**

Они встречаются после острых воспалительных процессов в малом тазу, ранее проведенных операций (гинекологической или на



**Рис. 9.11 (А, В).** Различная ультразвуковая картина зрелой кистозной тератомы. На фото А определяется образование повышенной эхогенности, размерами  $6 \times 4 \times 4$  см. При гистологическом исследовании выявлена полость, заполненная жиром с пучками волос. На фото В определяется образование размерами  $7 \times 7 \times 8$  см с солидными участками, вызывающее подозрение на злокачественную опухоль. Данное образование оказалось доброкачественным. При макроскопическом исследовании в нем выявлен жидкий жир, а на одном участке стенки обнаружена костная ткань с вмурованным зубом

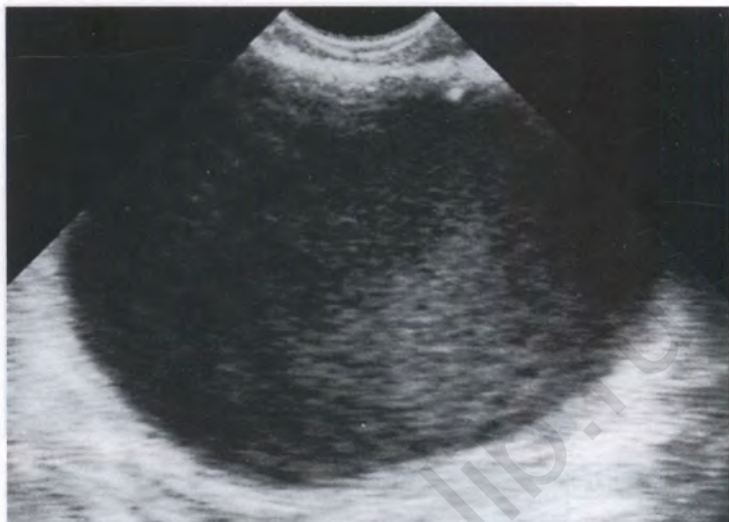

### Рис. 9.12. Клиническое наблюдение

Женщина 41 года поступила с менорагией в анамнезе. При влагалищном исследовании определялось объемное образование правых придатков. При трансвагинальном сканировании в матке и левом яичнике изменений не обнаружено. В правом яичнике обнаружено однокамерное образование размерами  $7 \times 8 \times 6$  см, содержащее солидные участки, выступающие в ее полость. Произведена лапаротомия, в операционной изготовлены замороженные срезы, при исследовании которых установлено доброкачественное образование с признаками, характерными для зрелой кистозной тератомы. После обсуждения выявленных данных с больной, учитывая ее возраст и клиническую симптоматику, выполнена тотальная абдоминальная экстирпация матки и двусторонняя сальпингоофорэктомия

толстой кишке). Образования появляются в результате спаечного процесса в малом тазу, в котором скапливается жидкость. В этот спаечный процесс может быть вовлечен яичник (рис. 9.15). Образование может протекать бессимптомно, или пациентка может предъявлять жалобы на боль. При УЗИ выявляют неопределенной формы многокамерные образования различного размера.

Попытайтесь выполнить гинекологическое УЗИ для себя немного легче — продумайте дифференциальную диагностику кистозных образований (блок 9.3) или плотного образования (блок 9.4).



**Рис. 9.13.** В левом яичнике обнаружено однокамерное образование размерами  $8 \times 5,5 \times 6$  см, содержащее средней эхогенности несмещающую мелкодисперсную взвесь. Данная картина характерна для эндометриоидной кисты. При гистологическом исследовании диагноз был подтвержден

Некоторые заболевания имеют очень сходную эхографическую картину. Не усложняйте свою задачу при влагалищном УЗИ — описывайте изменения, а не пытайтесь поставить точный диагноз. Обнаруженные изменения можно интерпретировать как *подозрение* или *соответствие* какому-либо определенному диагнозу.

### Протокол сканирования кисты яичника

Измерение в трех плоскостях

Одно- или многокамерная

Солидные компоненты

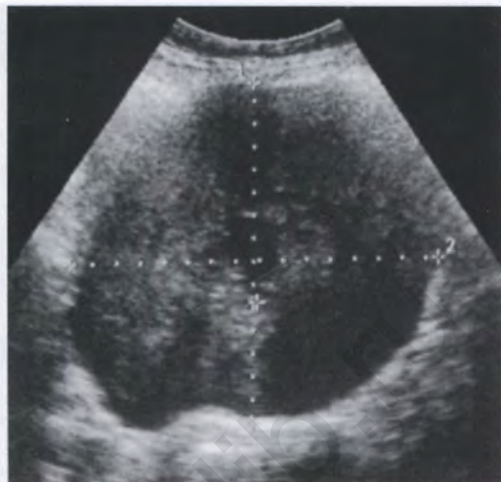Толщина стенки кисты

Узелковые или папиллярные разрастания внутренней поверхности образования

Толщина и равномерность перегородок

Яичник с другой стороны

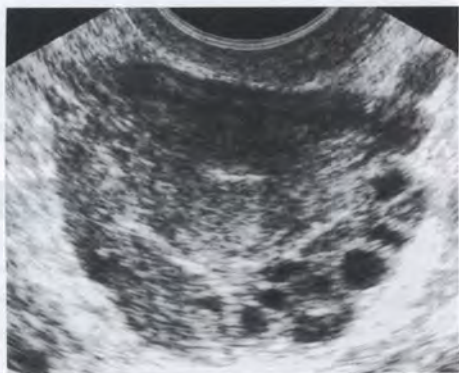Асцит



#### Рис. 9.14. Клиническое наблюдение

Ультразвуковая картина в виде солидного образования размерами  $9,5 \times 9,6 \times 10$  см с центральным эхонегативным участком, характерным для дегенеративных изменений. При гистологическом исследовании выявлена доброкачественная фиброма с центральной геморрагической дегенерацией.

**Рис. 9.15.** На фото представлена эхограмма трансвагинального сканирования 25-летней нерожавшей женщины, перенесшей панпроктоколэктомию по поводу болезни Крона. Оба яичника находятся в дугласовом пространстве. В одном из яичников определяются множественные мелкие кисты. Возможно, что спайки в полости таза не позволяют фолликулам разрываться



### Блок 9.3. Дифференциальная диагностика кистозных образований придатков матки

Функциональная киста:

- фолликулярная
- киста желтого тела

Гиперстимулированный яичник

Цистаденома

Расширенная маточная труба

- гидросальпинкс
- пиосальпинкс

Внематочная беременность

Эндометриоидная киста

Эбриональная киста

- фимбриальная
- параовариальная
- перитонеальная
- широкой связки

Перитонеальные инклюзионные кисты (перенесенная операция)

Кишечник

- расширенная петля
- воспалительные изменения кишечника

### Блок 9.4. Дифференциальная диагностика плотных объемных образований малого таза

Лейомиома

Опухоль яичника

- фиброма
- метастаз

Абсцесс

Тазовая почка

Опухоль, расположенная в забрюшинном пространстве

### Необходимо запомнить

1. Злокачественная опухоль, как правило, многокамерная, имеет плотные участки и утолщенные стенки с папиллярными разрастаниями.
2. Точный диагноз объемного образования яичника можно установить только с помощью гистологического исследования.
3. Провести дифференциальную диагностику.

Глава 10

Ультразвуковое  
исследование  
в диагностике  
и лечении бесплодия

Во время обследования бесплодной пары необходимо установить, происходит ли у женщины овуляция, исключить патологию матки и маточных труб и убедиться в нормальном сперматогенезе партнера. УЗИ, в частности трансвагинальное, оказывает неоценимую помощь в исследовании органов малого таза и выявлении патологических изменений, способных вызвать бесплодие. Для того чтобы проводить ультразвуковую диагностику бесплодия, необходимо владеть знаниями, изложенными в предыдущих главах, поскольку во время обследования можно столкнуться с любой гинекологической патологией. В данной главе мы обобщаем наиболее значимые положения.

Для исключения патологии выполняют стандартное трансвагинальное сканирование малого таза.

1. Визуализируют матку, как описано ранее. Измерение размеров тела матки позволяет исключить как гипоплазию, так и чрезмерное ее увеличение. В норме длина тела матки составляет 4–5,9 см, поперечный размер — 5 см, переднезадний — 4 см. У рожавших женщин эти размеры на 1–2 см больше. Внимательно исследуют миометрий на наличие узлов лейомиомы. Подслизистая локализация узлов — частая причина бесплодия. Осматривают контуры полости матки, исключая врожденную аномалию, например двурогую матку (рис. 8.14). Если сканирование проводят между 10-м и 12-м днями менструального цикла, должен визуализироваться тройной слой эндометрия, толщина которого должна быть не менее 7 мм (рис. 8.7). Успешная имплантация возможна только в случае, если толщина эндометрия не менее 7 мм.
2. Визуализировать область придатков матки с каждой стороны для исключения патологии маточных труб. В норме маточные трубы не определяются. Их можно выявить, если они содержат



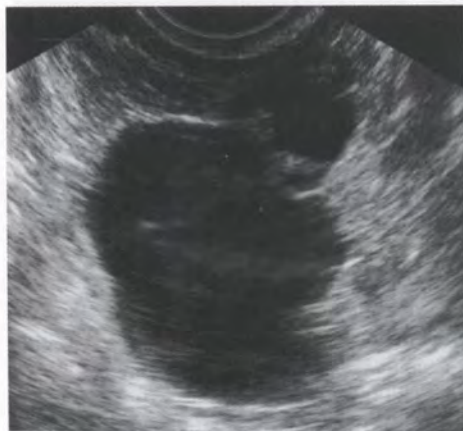жидкость (гидросальпинкс) (рис. 10.1) или гной (пиосальпинкс). Оба этих состояния влияют на способность к оплодотворению и зачатию. Если маточные трубы не визуализируются, это еще не значит, что они не изменены. Стандартное УЗИ не позволяет оценить проходимость труб. Однако оно дает возможность уточнить состояние последних.

В настоящее время имеется контрастный препарат, состоящий из микрочастиц моносахарида, который после введения в полость матки позволяет визуализировать ее контуры, а также просвет маточных труб. При этом возможно получить изображение выделения контрастного вещества из ампулярного отдела, что свидетельствует о проходимости труб. При этом не всегда удается полностью проследить контрастное вещество на всем протяжении просвета маточных труб. Для лучшей визуализации применяют цветовое доплеровское картирование. Такое применение последнего в амбулаторных условиях в качестве метода диагностики первой линии может использоваться вместо гистеросальпингографии или лапароскопии с введением красителя.

3. После исключения гидро- или пиосальпинкса исследуют по очереди каждый яичник. Датчик перемещают латерально и визуализируют подвздошные сосуды, а кнутри от них — яичники. Для того чтобы яичники попали в поле зрения, не забудьте повернуть датчик на  $45^\circ$  кнаружи (см. с. 235–237).

У женщин детородного возраста объем яичника составляет 4,1–5,7 см<sup>3</sup>. При сканировании неизмененного яичника обычно обнаруживают 4–5 фолликулов в зависимости от фазы менструального цикла (рис. 9.5). К моменту овуляции диаметр доминантного фолликула достигает в среднем 21 мм (диапазон от 17 до 27 мм). Следовательно, яичники необходимо измерять и отмечать количество и размер фолликулов, принимая во внимание фазу менструального цикла. Если фолликулы не визуализируются, это следует отметить. После овуляции доминантный фолликул спадается, а в яичнике образовывается кистозная структура, характерная для желтого тела (рис. 9.1).

В некоторых случаях в яичниках выявляют множество фолликулов, расположенных по периферии. Такая картина может наблюдаться при поликистозе яичников (рис. 9.7). Необходимо дифференцировать поликистозные от мультифолликулярных яичников. В последнем случае яичник имеет нормальный или слегка увеличенный размер, в нем обнаруживают 6 и более фолликулов диаметром 4–10 мм, расположенных в строге.



**Рис. 10.1.** Характерная картина гидросальпинкса. Обратите внимание на суженную верхнюю часть и расширенный бахромчатый ампулярный отдел

### Протокол УЗИ при бесплодии

Матка — положение, размер, аномалии развития

Эндометрий (толщина, морфология)

Яичники (соответствие норме и исключение поликистоза)

Маточные трубы (исключить гидросальпинкс)

Дугласово пространство (наличие свободной жидкости)

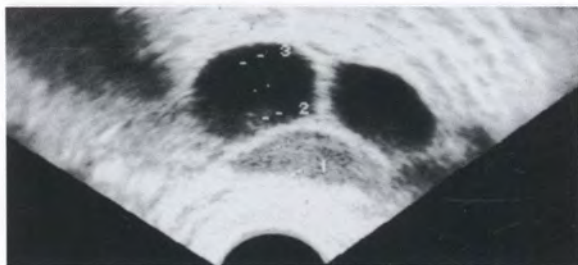
## Вспомогательные репродуктивные технологии

Существуют различные методы лечения бесплодия, зависящие от основной причины.

В программе вспомогательных репродуктивных технологий УЗИ служит средством наблюдения за реакцией яичников и эндометрия на гормональную терапию.

1. Путем мониторинга овуляции можно исключить ановуляцию к моменту полового контакта или внутриматочной инсеминации.
2. Во время стимуляции овуляции кломифеном можно следить за реакцией яичников. Важную роль играет сканирование на 8-й день цикла. В это время можно определить, что в яичниках присутствует не более двух доминантных фолликулов. Таким образом, можно рассчитать время для полового контакта. Если в яичниках созревает больше двух доминантных фолликулов, половой контакт отменяют.
3. Во время суперовуляции яичники сканируют, чтобы убедиться, что диаметра 17 мм достигло не более двух фолликулов. После этого можно безопасно назначать ЛГ.
4. Во время цикла оплодотворения *in vitro* с помощью ультразвукового сканирования оценивают развитие фолликулов. Индуцируют развитие трех фолликулов размером 17 мм или более и производят их забор с помощью аспирации иглой (рис. 10.2). Особое внимание уделяют тому, чтобы не перепутать фолликул с внутренними подвздошными сосудами — для этого применяют цветное доплеровское картирование.

На этом раздел «Ультразвуковое исследование в гинекологии понятным языком» заканчивается, и мы завершаем наше повествование.



**Рис. 10.2.** Фолликулы непосредственно перед аспирацией яйцеклеток. Обратите внимание на сантиметровую разметку направителя биопсийной иглы. Специалисты репродуктивной медицины часто работают с перевернутым изображением, как показано на фото. Это удобно, поскольку на экране игла появляется с нижнего края изображения, т. е. в том же направлении, что и вводится

## Дополнительная литература

- Bates J 1997 Practical gynaecological ultrasound. Oxford University Press, Oxford
- Bianchi DW, Crombleholme TM, D'Alton ME 2000 Fetology: diagnosis and management of the fetal patient. McGraw-Hill, New York
- Bisset RAL, Khan AN, Thomas NB 2002 Differential diagnosis in obstetric and gynaecologic ultrasound. Saunders, Philadelphia
- Bourne T, Valentin L 2004 Ultrasound in gynaecology. In: Arulkumaran S (ed.) Clinical obstetrics and gynaecology, Vol 18, No. 1. Bailliere Tindall, London
- Callen PW 2000 Ultrasonography in obstetrics and gynaecology, 4th edn. Saunders, Philadelphia
- Chudleigh T, Thilaganathan B 2004 Obstetric ultrasound: how, why and when, 3rd edn. Elsevier, London
- Dewbury K, Meire H, Cosgrove D, Farrant P 2001 Ultrasound in obstetrics and gynaecology. Clinical ultrasound – a comprehensive text. Vol 3, 2nd edn. Churchill Livingstone, London
- Doubilet PM, Benson C 2003 Atlas of ultrasound in obstetrics and gynecology: a multimedia reference. Lippincott Williams & Wilkins, Philadelphia
- Fleischer AC 2004 Sonography in gynaecology and obstetrics: just the facts. McGraw-Hill, New York
- Hricak H, Reinhold C, Ascher SM 2004 Pocket radiologist: gynaecology – top 100 diagnoses. Saunders, Philadelphia
- Johnson PT, Kurtz AB 2001 Case review: obstetric and gynecologic ultrasound. Mosby, St Louis
- Kremkau FW 2002 Diagnostic ultrasound. Principles and instruments, 6th edn. Saunders, Philadelphia
- Lees C, Deane C, Albaiges G 2003 Making sense of obstetric Doppler ultrasound. Arnold, London
- Nyberg DA, McGahan JP, Pretorius DH, Pilu G 2003 Diagnostic imaging of fetal abnormalities. Lippincott Williams & Wilkins, Philadelphia
- Sanders RC 2002 Structural fetal abnormalities: the total picture, 2nd edn. Mosby, St Louis
- Woodward PJ, Kennedy A, Sohaey R 2003 Pocket radiologist: obstetrics – top 100 diagnoses. Saunders, Philadelphia

## **Обзоры Кокрановского сотрудничества (поиск в Интернет)**

- Применение биофизического профиля для оценки состояния плода у беременных с высоким риском
- Применение доплеровского сканирования для оценки состояния плода у беременных с высоким риском
- Инструменты для забора ворсин хориона с целью пренатальной диагностики
- Стандартное доплеровское УЗИ у беременных
- Стандартное УЗИ в поздний срок беременности (после 24 недель)
- Применение ультразвуковой диагностики для оценки состояния плода в ранний срок беременности

## **Документы для повседневной медицинской практики Королевского колледжа акушеров и гинекологов (доступны на [www.rcog.org.uk](http://www.rcog.org.uk))**

- Амниоцентез
- Прерывание беременности на ранних сроках — тактика ведения
- Диагностика и лечение эндометриоза
- Диагностика и ведение маловесных для гестационного возраста плодов
- Кисты яичников у женщин в постменопаузе
- Предлежание плаценты — диагностика и тактика ведения
- Трофобластическая болезнь
- Трубная беременность

## **SIGN (Scottish Intercollegiate Guidelines Network [Межуниверситетская сеть Шотландии по разработке рекомендаций]) ([www.sign.ac.uk](http://www.sign.ac.uk))**

Investigation of postmenopausal bleeding (61) September 2002

## **Отчеты рабочей группы**

- Down syndrome screening programme information (RCOG)
- Routing ultrasound scanning before 24 weeks of pregnancy. Health Technology Assessment Advice 5 (NHS Quality Improvement Scotland)
- Ultrasound screening (from [www.rcog.org.uk](http://www.rcog.org.uk)) July 2000