

Д. Н. АТАБЕКОВ

ГНОЙНЫЕ ОЧАГИ  
В МАЛОМ ТАЗУ  
У ЖЕНЩИН

МЕДГИЗ • 1957

Проф. Д. Н. АТАБЕКОВ

ГНОЙНЫЕ ОЧАГИ  
В МАЛОМ ТАЗУ  
У ЖЕНЩИН

(КЛИНИКА И ТЕРАПИЯ)

*Издание второе*



ГОСУДАРСТВЕННОЕ ИЗДАТЕЛЬСТВО  
МЕДИЦИНСКОЙ ЛИТЕРАТУРЫ  
МОСКВА — 1957 г.

## ПРЕДИСЛОВИЕ

Вопрос о гнойных очагах в малом тазу у женщин, являющийся предметом настоящей монографии, относится к тем главам гинекологии, которые недостаточно освещены в специальных работах и руководствах.

В трактовке этой проблемы необходимо отойти от узких органокалистических позиций и рассматривать ее в совершенно новом аспекте.

Раннее уточнение дифференциальной диагностики этого тяжелого недуга облегчает своевременное проведение необходимых мероприятий. Серьезные осложнения ведут к необратимым формам заболевания, и тогда всякое радикальное вмешательство часто оказывается запоздалым и бесполезным.

Вопросы, поднятые в данной работе, затрагивают компетенцию представителей многих специальностей — терапевтов, хирургов, акушеров-гинекологов, курортологов и др.

Согласно нашим многолетним наблюдениям, подавляющее большинство женщин с гнойными очагами в малом тазу поступает в клинику поздно, уже с различными осложнениями, когда оперативное вмешательство представляет собой риск для больных.

В настоящее время взгляды на этиологию и патогенез данного страдания коренным образом изменились. Установлено, что возникновение гнойного очага может быть связано с поражением различными видами микроорганизмов (туберкулезные палочки, колибациллярные формы, стрептококк, стафилококк и др.), а не только гонококка, как это считалось раньше.

При установлении гнойных очагов в малом тазу показано то или иное оперативное вмешательство. Операцию желательно производить лишь при нормальной или субфебрильной температуре и отсутствии у больной пе-

ритонеальных явлений, т. е. следует избегать операции во время обострения.

Соблюдение указанных выше условий и применения описанных в настоящей работе оперативных методов, выработанных в процессе личного многолетнего опыта, привели к снижению первичной смертности у наших больных до 6—7%.

Ознакомление практических врачей с нашим опытом и достигнутыми в этом направлении результатами и составляет задачу настоящей монографии.

Автор

---

## Глава первая

### СОВРЕМЕННОЕ СОСТОЯНИЕ ВОПРОСА

Диссертация русского врача доктора медицины Е. Е. Маковецкого (1888) на тему «К вопросу о гнойных скоплениях в тазу у женщин» интересна тем, что автор занимался изучением этиологии данного заболевания в историческом разрезе. Он ссылается на доктора Клоба (1864), который высказывал мнение, что скоплению гноя в канале трубы неправильно дали название абсцесса трубы, а такое заболевание следует называть пиосальпинксом. Этим термином в гинекологии пользуются и в наше время.

Ученый Н. Мартин (Чикаго) в этиологии трубных заболеваний преимущественное значение придает послеродовому периоду. Среди наблюдавшихся им 287 заболеваний труб в 70 случаях имелась ясная связь с родами и везде констатировалась недостаточная инволюция матки. Мартин, Ванди, Гегар считают причиной пиосальпинксов гонорейю. Из других причин образования пиосальпинксов следует указать на тиф, а также на фосфорное отравление. В диссертации Е. Е. Маковецкого приводится один случай сифилитического пиосальпинкса.

Н. М. Какушкин в своем сообщении на V съезде акушеров и гинекологов в Харькове (1914) «О хирургическом лечении воспалительных заболеваний придатков матки» подразделил методы лечения пиосальпинкса на «паллиативные, сохраняющие и радикальные (т. е. хирургические)».

Паллиативные методы, по мнению Н. М. Какушкина, заключаются в опорожнении гнойников как со стороны влагалища, так и со стороны брюшной стенки. Он описывает следующим образом технику паллиативной операции: поперечный разрез в заднем своде влагалища, затем пробуривание гнойника корнцангом или пальцем.

В первые дни после операции он вводит резиновый дренаж, а затем заменяет последний марлевыми полосками. По Н. М. Какушкину, смертность в этих случаях колеблется в пределах 33,3%.

В целях восстановления функции придатков матки Мартин (Чикаго) опорожняет трубы от содержимого, выскабливает их полость и, расширяя суженные места, открывает заросший абдоминальный конец трубы, промывает трубу и делает пересадку яичниковой ткани (цит. по Какушкину). Н. М. Какушкин считает подобное вмешательство рискованным, указывая при этом, что в силу происшедших изменений эти органы неспособны к возрождению.

А. М. Холодковский на основании громадного материала по данному вопросу сделал сообщение в 1926 г. на VII съезде акушеров и гинекологов в Ленинграде. Он делит лечение воспалительных заболеваний женской половой сферы на три вида: консервативное, консервативно-хирургическое и радикально-хирургическое. При этом он указывает, что не все случаи данного заболевания проходят через все эти фазы. По его мнению, явления выпадения при радикальных операциях почти отсутствуют, ибо в большинстве случаев синергисты затушевывают отсутствие яичниковых желез. Ограничение лечения одной первой фазой, говорит А. М. Холодковский, и замедление перехода во вторую или третью фазу ухудшают состояние здоровья больных и прогноз последующих операций. Наконец, реакция осаждения эритроцитов не может в настоящее время служить противопоказанием к оперативному лечению.

Следует остановиться на докладе Л. А. Кривского на V съезде акушеров и гинекологов в Харькове. Л. А. Кривский делит оперативные вмешательства на две большие группы, различные как по показаниям, так и по технике. К первой группе относятся случаи с гнойным скоплением в трубах и яичниках, ко второй — остаточные явления воспаления в виде гидросальпинксов, сращений, загибов. Показания к операции в первой группе являются жизненными. К оперативному лечению Л. А. Кривский прибегает только после проведенного длительного, систематического консервативного лечения. При подозрении на наличие гноя в придатках матки производилось чревосечение, причем, как правило, операция

ограничивалась удалением пораженных участков; в тех случаях, когда это оказывалось возможным, оставляли яичник. Смертность после операции по отдельным группам характеризовалась следующими данными: при наличии начавшегося перитонита из 17 женщин, оперированных в клинике, умерло после операции 6 (35%), из 19 женщин с гнойным поражением труб одна умерла от воспаления брюшины.

А. И. Тутер (акушерско-гинекологическая клиника Воронежского медицинского института) сообщает о 240 чревосечениях, произведенных по поводу воспалительных заболеваний придатков матки. Однако надо отметить, что на указанном материале гнойное воспаление придатков матки наблюдалось только у 23 больных. В этой клинике широко применялась тампонада по Микуличу, а для защиты клетчатки к брюшине пристегивались салфетки.

Работы русских врачей по вопросу о воспалительных заболеваниях женской половой сферы занимают весьма значительное место в специальной медицинской литературе, но они, к сожалению, не дают ясного представления о причинах многочисленных осложнений с тяжелыми последствиями, к тому же и данные, касающиеся этих осложнений, были недостаточно разработаны с точки зрения терапевтических мероприятий.

Ряд гнойных воспалений труб ведет к образованию острых перитонитов, дающих большой процент смертности. Гнойные процессы, исходящие из придатков матки, могут перфорироваться в мочевой пузырь, прямую кишку (вместе или в отдельности). Подобные осложнения наблюдаются в запущенных случаях и указывают на то, что врачи-гинекологи все еще не придают должного значения гнойным очагам в малом тазу. Особенно тяжелые осложнения возникают при запущенных формах, когда уже происходят глубокие изменения в сосудистой системе и паренхиматозных органах, ведущих к амилоидозу последних.

Вопросу о значении хронических воспалительных заболеваний женской половой сферы в этиологии амилоидоза до сих пор уделялось недостаточно внимания. Р. Б. Кацнельсон в докторской диссертации указывает, что из 205 секционных случаев амилоидной болезни в 11 случаях причиной развития амилоидоза надо считать заболевания придатков матки, а именно в 4 случаях —

хронические гнойные заболевания придатков матки и в 7 случаях — туберкулез придатков и матки. Своевременное и радикальное лечение основного заболевания могло бы предотвратить развитие амилоидоза у этих больных.

При современном состоянии медицины и высокой урологической технике мы имеем возможность распознавать своевременно гнойные процессы в тазу и тем предотвратить тяжелые осложнения как со стороны мочевого пузыря, так и нижнего отдела мочеточника.

У 2 больных, находившихся под нашим наблюдением, среди осложнений, развившихся на почве гнойных яичниковых кист, были установлены образования плотных инфильтратов в виде муфт вокруг мочеточников, вызывающих на этом месте резкое истончение последнего с образованием нарастающего гидроуретера и гидронефроза. В обоих случаях после удаления гнойного яичника обнаружилось, как и следовало ожидать, вторичные мочеточниковые свищи, причем в одном случае после длительного срока наблюдения функция почки угасла, а в другом — после основной операции проведено вторичное вмешательство с трансплантацией мочеточников в мочевой пузырь (уретероцистонеоанастомоз). Стойкие явления пиелита, наблюдавшиеся у последней больной в течение многих месяцев, после операции прекратились, моча стала нормальной.

Имея в виду изложенные выше соображения, мы у каждой больной с воспалительным заболеванием женской половой сферы подробно изучаем состояние как нижних, так и верхних мочевых путей, что обеспечивает возможность избежать указанных осложнений.

---



---

## Глава вторая

### ЭТИОЛОГИЯ ГНОЙНЫХ ПРОЦЕССОВ В МАЛОМ ТАЗУ У ЖЕНЩИН

Этиология гнойных процессов в женской половой сфере в прошлом чаще всего связывалась исключительно с гонореей, что в настоящее время отвергнуто крупными специалистами как у нас, так и за рубежом.

При гонорейной инфекции процесс распространяется обычно на обе стороны придатков матки; однако при хирургическом вмешательстве нередко обнаруживается, что инфекция локализуется на одной стороне, особенно часто слева.

Наши данные показывают, что нередко гнойный процесс в гениталиях начинается еще в возрасте от 10 до 18 лет. Среди наблюдаемых нами больных были случаи перфорации гнойных придатков матки в мочевой пузырь; в четырех случаях эти осложнения вызывались туберкулезным процессом придатков, причем в одном указанное заболевание обнаружилось у девочки 15 лет.

Таким образом, гнойные процессы в малом тазу могут возникать от различных инфекций в гениталиях вследствие интимного соприкосновения последних с кишечником, проницаемость которого подтверждается как клиницистами, так и биологами на основании экспериментальных исследований. Мы считаем, что в возникновении гнойных процессов в придатках матки немалую роль играют послеродовые и послеабортные осложнения (чаще при внебольничных абортах).

Заболевание возникает главным образом в просвете трубы, куда проникает инфекционное начало. Это обстоятельство надо учитывать и не забывать о нем при операции; в подобных случаях следует отказаться от экстраперитонеального разреза для выхода гноя. К сожалению, в специальных журналах и руководствах приходится встре-

чатся с другими взглядами ряда авторов, которые совершенно не принимают в расчет этого важного обстоятельства. Гнойные скопления образуются в половых органах (труба, яичник), а затем уже распространяются на клетчатку и другие органы таза. Существовавшее с давних времен представление о параметритах в настоящее время пересматривается. Наличие воспалительного инфильтрата в клетчатке малого таза, стимулирующего опухоль, не поддается ни оперативному вмешательству, ни консервативным мероприятиям. Требуется тщательное изучение данного воспалительного процесса и разработка эффективных методов его лечения, чтобы научиться бороться с заболеванием, нередко приводящим к инвалидности.

---

акusher-lib

---

### Глава третья

## ДИАГНОСТИЧЕСКИЕ ОШИБКИ И ОСЛОЖНЕНИЯ ГНОЙНЫХ ПРОЦЕССОВ

На основании изучения большого материала можно сделать вывод, что диагностические ошибки допускаются многими врачами, даже опытными, и особенно потому, что воспалительные процессы смешиваются с параметритами или новообразованиями (фибромы и др.).

При гнойных очагах в малом тазу у женщин чрезвычайно большую роль играет клетчатка, в которой развивается реактивное воспаление как проявление защитной силы организма. При наличии гнойного воспаления придатков матки возможно образование осумкованных экссудативных процессов, причем гнойные скопления в тазу располагаются по-разному: в одних случаях при гнойном воспалении левой трубы они находятся между сигмовидной кишкой и петлями тонких кишок, а спереди примыкают к задней стенке мочевого пузыря; при другом расположении конгломерата в образовании опухоли принимают участие петли тонких кишок, слепая кишка с червеобразным отростком вместе со сращенными и измененными правыми придатками. Подобное состояние кишечных петель при гнойных процессах в тазу изредка служит причиной непроходимости кишок, с чем мы встречались в нашей практике.

При установлении гнойного очага в гениталиях (при помощи клинических наблюдений, лабораторных анализов и др.) после консервативного, часто длительного и безрезультатного лечения неизбежно возникает вопрос о необходимости оперативного вмешательства.

Воспалительные заболевания в женской половой сфере нередко остаются длительно не распознанными. Больные переносят ряд обострений с высокой температурой обычно в домашней обстановке, где наблюдения иногда

носят крайне примитивный характер; при некотором же улучшении состояния больные переводятся на амбулаторное лечение, а иногда без достаточных оснований направляются на южные курорты (Крым, Кавказские Минеральные Воды и др.). Курортное лечение в этих случаях мало способствует выздоровлению.

По нашим данным, больные с тяжелыми осложнениями гнойных процессов (перфорации гнойников в мочевой пузырь, прямую кишку, разрывы гнойных труб с последующим перитонитом, осумкованные экссудаты в дугласе и др.) составляли примерно 19,6% всех больных с гнойно-воспалительными заболеваниями придатков. Данное обстоятельство указывает на то, что больные с воспалительными процессами в половой сфере иногда слабо патронируются в лечебных учреждениях.

При установлении гнойника в малом тазу эффективное лечение может быть достигнуто только внутрибрюшинным методом вмешательства. В подавляющем большинстве случаев гнойная «опухоль» в тазу окружена и спаяна с петлями тонких кишок, толстой кишки и чаще всего сигмовидной; свободный конец сальника спаян с гнойными придатками матки и мочевыми путями; нередко в воспалительном конгломерате находится червеобразный отросток. Ошибочно поступают те врачи, которые, рассматривая гнойный очаг в тазу как скопление гноя в клетчатке таза, прибегают к экстраперитонеальному разрезу с целью вскрыть гнойник, а при локализации гнойного процесса в заднем дугласе и реже в переднем прибегают к кольпотомии. После такого вмешательства может остаться свищевой ход, так как секреторная деятельность гнойной трубы или гнойной кисты яичника не прекращается. При длительном течении заболевания может развиваться амилоидоз паренхиматозных органов. Таким образом, вопрос о лечении этой группы больных разрешается правильной постановкой диагноза и своевременным и рациональным оперативным вмешательством.

Отсутствие ясного представления о методах лечения гнойных заболеваний в женской половой сфере и вследствие этого применяемое в таких случаях паллиативное вмешательство не дает должного эффекта, а, напротив, усугубляет болезнь. В результате длительное существование гнойного очага приводит иногда к тяжелым изменениям в паренхиматозных органах, особенно в почках

(амилоидное перерождение). Приводимый ниже случай может служить примером высказанных положений.

Больная Х-на Н. С., 24 лет, поступила в клинику 12/VII 1951 г. с гнойными свищевыми ходами на животе и в заднем своде после произведенных разрезов, откуда выделялся густой гной в обильном количестве.

Анамнез. Менструации с 13 лет, по 5—6 дней, через 28 дней, умеренно, установились сразу. Половая жизнь с 20 лет. Беременностей две: первая закончилась абортom на III месяце и осложнилась воспалительным заболеванием придатков матки, причем больная долго болела; вторая беременность протекала нормально, роды наступили в срок, были закончены поворотом на ножку с последующей перфорацией головки. Послеродовой период осложнился эндометритом и пневмонией (роды произошли 16/X 1950 г.). Ввиду определявшегося экссудата в малом тазу произведены разрезы, как сказано выше.

Через влагалище определяется опухоль, заполняющая всю полость малого таза и доходящая до пупка.

Со стороны внутренних органов изменений не обнаружено. Артериальное давление 90/75 мм ртутного столба, пульс 80 ударов в минуту, удовлетворительного наполнения, ритмичный. Тоны сердца чистые. Моча в пределах нормы. Кровь: Hb 45%; РОЭ 60 мм в час.

В посеве гноя 7/IX 1951 г. стрептококк. Проба Квика: выведено бензойнокислого натрия за 2 часа 36,8%, за 4 часа 66%!

Данные капилляроскопии указывают на достаточно хорошую сопротивляемость организма.

После длительного наблюдения произведена радикальная операция с освобождением гнойной опухоли громадного размера, исходящей из левого яичника. При выведении опухоли из спаек гнойник вскрылся и выделился густой гной с запахом. К опухоли плотно были припаяны толстая нисходящая и сигмовидная кишка.

Удалены левые придатки и правая труба с резекцией правого яичника.

Вскрыт задний свод, выведены тампоны во влагалище. Послеоперационный период протекал гладко. Выписалась в хорошем состоянии 19/X 1951 г.

Методика лечения гнойного очага в тазу зависит от правильного его распознавания. Во избежание ненужных осложнений как со стороны кишечного тракта, так и со стороны мочевых путей гнойники в малом тазу должны ликвидироваться внутрибрюшинным методом, ибо доступ к гнойникам возможен только таким путем. Сохраняющие операции возможны при локализации гнойника с одной стороны. В случае необходимости производятся повторные вмешательства и осуществляются другие меры притяжения, смотря по местным условиям. Брюшная стенка обычно закрывается наглухо, за исключением случаев кровотечений, не поддающихся остановке, где допустима

тампонада по Микуличу. Излитие гноя в ходе оперативного вмешательства при гнойниках в малом тазу на нашем материале наблюдалось в 70% случаев. Оно обусловливается длительным течением болезни, когда каждое обострение процесса сопровождается мелкими разрывами трубы или яичника, или гнойного конгломерата, не допускающими широкого распространения процесса среди сращений и спаек с окружающими органами брюшной полости. При обширных гнойниках в тазу, как правило, вскрывается задний свод с выведением марлевого дренажа во влагалище.

Бестампонное ведение брюшной раны после чревосечений при гнойных заболеваниях придатков матки в настоящее время получило положительную оценку. Этому вопросу хирурги уделяют много внимания, располагая громадными цифрами, выражающимися в тысячах. Наблюдения над больными, перенесшими тяжелые формы гнойного заболевания, показывают, что брюшина отличается своеобразной особенностью отграничения воспалительных процессов. Хирурги изучали этот вопрос главным образом при острых заболеваниях червеобразного отростка, являющихся частой причиной образования перитонитов в различных степенях и границах.

К. Д. Есипов приводит большой материал Московского института имени Склифосовского (822 случая за период с 1924 г. по февраль 1928 г.), где широко применялся глухой шов брюшной стенки при острых аппендицитах. В пяти случаях, проведенных с тампоном, образовался каловый свищ. При открытом ведении раны может иметь место эквентрация кишок, служащая часто причиной вторичной инфекции, а также нередко наблюдается образование послеоперационных грыж брюшной стенки, иногда довольно больших. А. Киршнер изучал этот вопрос на большом материале (в 16 000 случаев гнойных перитонитов за 1926 г.) и пришел к заключению, что выведение гноя из брюшной полости не удается ни дренажем, ни тампоном, так как через 24 часа брюшная полость отграничивается от всякого инородного тела, введенного в нее. Дренажные трубки не могут выделять гнойное содержимое из брюшной полости, потому что вскоре после вмешательства кишечные петли приклеиваются к отверстиям дренажа и закупоривают их. Из отечественных хирургов о глухом шве брюшины, кроме К. Д. Есипова,

писали А. Н. Деканский из клиники Ф. Ю. Розе (Харьков) и И. Н. Свечников из Калуги<sup>1</sup>. И. Н. Свечников применял в 108 случаях перфоративного аппендицита глухой шов и пришел к выводу, что ранняя операция и удаление источника инфекции (т. е. червеобразного отростка) служат порукой успешного исхода. Сторонником тампонады являлся И. И. Греков, находивший, что тампоны надо вводить в большом количестве в пределах пораженной брюшины.

Марлевый тампон мало пригоден для выведения гноя из брюшной полости. Он обладает капиллярностью, но присасывающее его действие сохраняется недолго, так как марля пропитывается гнойным отделяемым, подвергаясь мацерации, задерживает гной и служит источником вторичной инфекции. Поскольку у женщин имеются благоприятные анатомические условия для свободного стока жидкости из полости таза через задний свод, приобретают громадное значение дополнительные к лапаротомии влагалищные вмешательства для дренирования полости малого таза.

Воспалительные процессы в женской половой сфере могут приводить к непроходимости кишечника. Это обстоятельство необходимо учитывать при выявлении гнойных процессов с тем, чтобы своевременно оказать необходимую помощь во избежание осложнений.

Наш материал дает основания для определенных выводов по вопросу о непроходимости кишечника при воспалительных заболеваниях женской половой сферы.

Особенно большое значение имеют случаи, когда при наличии гнойного процесса в малом тазу развиваются явления илеуса. А. Д. Соколова собрала за период 1927—1951 гг. 25 случаев кишечной непроходимости. Среди нашего материала наблюдались случаи, заслуживающие особого внимания.

Приводим некоторые истории болезни.

Случай 1. Больная М-ва, 22 лет, поступила в клинику 22/XII 1950 г. с жалобами на схваткообразные боли внизу живота и постоянные запоры.

С 1947 г. лечится от воспаления придатков матки. В мае 1947 г. находилась в Павлово-Посадской больнице по поводу пельвеоперитонита. Применяли консервативное лечение. Выписалась в удовлетворительном состоянии.

В январе 1950 г. было отмечено новое обострение воспалитель-

<sup>1</sup> Новый хирургический архив, т. 20, кн. 1, 1930.

ного процесса; стационарирована снова в Павлово-Посадскую больницу. Опять применяли консервативное лечение. С этого времени отмечает упорные запоры, скудный стул.

Местный статус. Наружные половые органы нормальные; шейка матки цилиндрической формы; матка и левые придатки представляют конгломерат опухоли, плотный, болезненный.

С 10 по 15/1 1950 г. стул отсутствовал. Общее состояние ухудшилось, появилась тошнота, рвота; язык обложен, влажный; живот умеренно вздут, мягкий.

Пальпаторно через брюшные покровы различимы петли растянутых кишок, заполненных калом (копростаз).

При рентгенологическом исследовании с введением контрастной массы в кишечник (бариевая каша) обнаружено, что ампула прямой кишки свободна; выше имеется сужение на значительном протяжении, а затем идут резко расширенная сигмовидная и нисходящая толстые кишки.

Так как после сифонной клизмы и ряда консервативных мероприятий явления непроходимости не исчезли, 13/1 1951 г. была срочно произведена операция.

Под гексеналовым наркозом (2,0) вскрыта брюшная полость. В рану предлежали резко инфильтрированная и расширенная (напоминающая по форме автомобильную шину) сигмовидная кишка и поперечная ободочная кишка, заполненные каловыми массами плотной консистенции (рис. 1).

Матка и левые придатки представляли собой конгломерат опухоли. Левый яичник величиной с мужской кулак спаян с передней поверхностью сигмовидной кишки; он заметно сдавливал ее просвет; почти неподвижная в этой части кишка спускается в дугласово пространство, выполненное плотными сращениями.

Ввиду тяжести состояния больной было решено сначала наложить в левой подвздошной области каловый свищ, а затем произвести удаление гнойной кисты.

Удаление гнойной опухоли оказалось невозможным. Через каловый свищ же выделялось громадное количество кала. На пятые сутки после операции появился самостоятельный стул через каловый свищ. Постепенно отверстие калового свища уменьшилось и через 1½ месяца каловый свищ закрылся самостоятельно. Явления непроходимости кишечника вновь постепенно нарастали.

В данном случае воспалительный процесс привел к органической стриктуре и глубоким изменениям в придатках и клетчатке малого таза.

Для ликвидации вновь развившихся явлений непроходимости кишечника была предпринята радикальная операция с целью удаления гнойной кисты яичника.

Операция была произведена 12/IV 1951 г. под наркозом (2,0 гексенала и 10,0 эфира). Средним разрезом между пупком и лобком вскрыта брюшная полость.

В рану предлежали петли тонких и толстых кишок. При ревизии гениталий обнаружено, что правые придатки представляют собой конгломерат величиной с голову новорожденного, интимно спаянный с петлями тонких и сигмовидной кишок. Матка нормальной величины, задняя ее поверхность также плотно спаяна с конгломератом. Левые придатки без особых изменений. В конгломерат



правых придатков впамя аппендикс. Произведено выделение опухоли из спаек с кишечником и аппендиксом. Капсула опухоли при выделении из спаек была вскрыта и в рану выделилось до 700 мл зловонного зеленоватого гноя. Опухоль удалена с иссечением угла матки. Произведена обычная аппендэктомия с погружением культи.

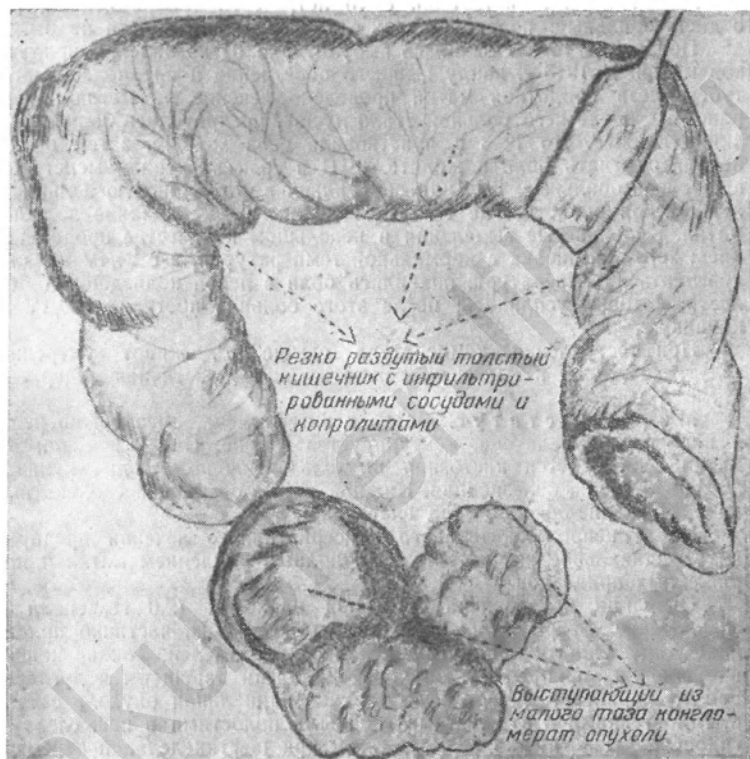


Рис. 1. Растянутая толстая кишка, заполненная каловыми массами плотной консистенции. Ниже в тазу конгломерат гнойной опухоли.

Задний свод вскрыт, во влагалище выведена марлевая полоска. Брюшная стенка зашита наглухо. Послеоперационное течение гладкое. Больная выписана 25/IV 1951 г. в хорошем состоянии.

Гистологическое исследование: хроническое гнойное воспаление придатков матки справа.

В другом случае имела место частичная непроходимость тонких кишок и гнойная тубоовариальная опухоль справа.

Случай 2. Больная Б-ва Е. С., 48 лет, поступила 30/IV 1949 г. с явлениями частичной непроходимости кишок. В анамнезе: есть указания на перенесенную в детстве корь. В десятилетнем возрасте попала под молотилку и получила ранение стенки живота. Рана нагноилась, в последующем образовался каловый свищ, закрывшийся самостоятельно.

**Ана м н е з.** Менструации с 15 лет, через четыре недели, по 6 дней, обильные; половая жизнь с 23 лет. Беременности не было.

Последние 14 лет лечилась амбулаторно от воспаления придатков матки. В 1946 г. ввиду бывшего обострения и предполагаемого туберкулеза придатков матки проведено лечение по методу Сперанского, после чего больной стало лучше, прекратились боли слева внизу живота. До 1943 г. чувствовала себя хорошо, затем вновь начала отмечать боли в животе. 8/III в срок наступили менструации, очень обильные. Больная обратилась в Латошинскую больницу Московской области, где ей было сделано выскабливание полости матки. Кровянистые выделения в небольшом количестве продолжались; 20/IV выписана с нормальной температурой, а с 24/IV начала повышаться температура, появились боли в левой подвздошной области, которые усилились; после этого больная поступила 30/IV в клинику.

При поступлении температура выше 39°, живот умеренно вздут, напряжен и болезнен, тошнота, икота, частичная задержка стула и газов.

**Местный статус.** Матка в антефлексии, смещена кпереди и вправо, не увеличена, контурируется неясно. Слева и сзади от матки определяется кистозная опухоль величиной в два кулака, малоподвижная, болезненная. Нижний полюс опухоли несколько выпячивает задне-боковой свод влагалища.

После непродолжительного консервативного лечения предпринято радикальное вмешательство с полным удалением матки и пораженных придатков.

Операция произведена 2/VI под наркозом (2,0 гексенала и 30,0 эфира). Вскрыта брюшная полость. Сальник, частично припаянный сращениями к подлежащей опухоли, отделен. Тонкие кишки в сращениях прикрывают опухоль. Придатки зарощены в дугласовом пространстве, справа имеется tuboовариальная опухоль с толстыми стенками и отдельными гнойными полостями в ней, слева — гидросальпинкс. Матка размером как при шестинедельной беременности, с фиброзными узлами в толще стенки. Произведено удаление матки с придатками.

В посеве гноя *V. proteus*.

**Гистологическое исследование.** Картина хронического продуктивного гнойного неспецифического процесса; последний имеет большую давность (резкие явления склероза ткани и сосудов). Указаний на специфичность (т. е. туберкулез) нет.

В послеоперационном периоде наблюдались явления шока; производилось переливание крови, вливание физиологического раствора и лечение пенициллином.

12/VI обнаружались явления частичной непроходимости кишок. После вливания гипертонического раствора хлористого натрия, сифонных клизм и промывания желудка эти явления были ликвидированы.

Операционная рана зажила первичным натяжением: наблюдалось двукратное повышение температуры свыше 38°, далее установилась субфебрильная температура. 27/VI выписалась в удовлетворительном состоянии.

Случай 3. Больная Ф-ва А. Т., 48 лет, доставлена в МОНИКИ 2/II 1951 г. машиной скорой помощи по поводу непроходимости кишечника и опухоли придатков матки.

Болезнь воспалением придатков с 1938 г. Замужем с 1921 г. Беременностей 6: родов 3, один выкидыш, 2 искусственных аборта.

В апреле 1950 г. обратилась к врачу по месту жительства по поводу задержки менструации на 2½ месяца. Беременность обнаружена не была. В мае 1950 г. появились боли внизу живота, температура 40°. Госпитализирована 4/V в Кривянский родильный дом Воскресенского района. Лечение консервативное (пенициллинотерапия и др.). Выписана в ноябре в удовлетворительном состоянии. Страдала запорами, появлялись схваткообразные боли во всем животе, наблюдалось вздутие живота, стул отсутствовал по 2—3 дня.

При поступлении жалобы на схваткообразные боли внизу живота; боли начались остро за три дня до поступления, сопровождались задержкой стула и отхождения газов.

Живот равномерно вздут, напряжен, болезненный (больше внизу). При глубокой пальпации определяются наполненные калом петли кишок.

Гинекологический статус. Наружные половые органы нормальные, влагалище обычной емкости, шейка матки цилиндрической формы, чистая. Задний свод резко болезненный, плотный. Справа определяется опухоль: плотная, с гладкой поверхностью, вместе с маткой представляет собой общий конгломерат; слева также определяется опухоль эластической консистенции без ясных границ.

Рентгенологическое исследование. Через 96 часов после приема контрастной массы ампула прямой кишки все еще не выполнена, дистальный отдел кишки хорошо выполнен.

Кровь и моча в пределах нормы.

Консервативными мероприятиями (касторовое масло, масляные клизмы, соответствующая диета) удалось очистить кишечник на 7-е сутки после госпитализации, установился ежедневный самостоятельный стул.

С 15/II появились кровянистые выделения из влагалища.

20/II операция под гексеналовым наркозом (2,0 гексенала). Вскрыта брюшная полость. В рану предлежал сальник, спаянный с париетальной брюшиной и органами малого таза. После отделения сальника от спаек были обнаружены слева резко увеличенные, утолщенные придатки, справа — гнойная киста величиной с мужской кулак, образующая вместе с маткой сплошной конгломерат. Придатки плотно спаяны, больше слева, с тонкими кишками и передней поверхностью сигмовидной кишки, заметно сдавливают просвет последней. При выделении опухоли справа из спаек была нарушена целостность ее капсулы, выделилось большое количество зеленого гноя с запахом.

Произведено надвлагалищное удаление матки с придатками. Послеоперационное течение гладкое. Больная выписалась в удовлетворительном состоянии.

Этот случай показывает, какая выдержка требуется от врача при сочетании у больной гнойного процесса в гениталиях с явлениями кишечной непроходимости.

Случай 4. Больная Т-на Е. Л., 31 года, была доставлена в хирургический корпус МОНИКИ машиной скорой помощи с диагнозом кишечной непроходимости. Больная подвергалась в 1940 г. операции по поводу аппендикулярного инфильтрата. После операции она стала отмечать периодические приступы болей в животе, отсутствие аппетита, неотхождение газов и кала, повышение температуры до 38°. Стула не бывало по 5—6 суток, затем боли стихали, кишечник самостоятельно опорожнялся. Последний приступ начался 2/IX 1951 г. Появились резкие боли в животе и рвота, газы не отходили, стула не было.

Менструации с 12 лет по 5—6 дней через 28 дней, обильные, безболезненные. Половая жизнь с 25 лет, беременности не было. Последние менструации были 3/X 1951 г.

При клиническом обследовании со стороны органов грудной клетки патологических явлений не обнаружено.

Гинекологический статус. Матка нормальной величины, малоподвижна, справа придатки представляют собой конгломерат величиной с мужской кулак, слева придатки увеличены до размеров крупного куриного яйца.

19/X 1951 г. была произведена операция со вскрытием брюшной полости. При ревизии гениталий оказалось, что оба яичника величиной с мандарин, кистозно изменены. Трубы утолщены резко, до 3—6 см в диаметре, резко гиперемированы. Они представляли собой конгломерат, вросший в заднем дугласовом пространстве, спаянный с петлями кишечника. Произведено удаление левой трубы и  $\frac{2}{3}$  левого яичника. Правые придатки удалены. Задний свод вскрыт, во влагалище выведены марлевые тампоны. В послеоперационном периоде наблюдалось длительное лихорадочное состояние. Выписалась в удовлетворительном состоянии.

Вопрос о непроходимости кишечника вследствие гинекологического заболевания давно привлекал внимание хирургов-гинекологов. В 1903 г. этот вопрос являлся программным на I съезде российских хирургов-гинекологов. Э. И. Цейдлер (Ленинград) в своем докладе упоминает об этой форме заболевания, приводя три случая спаечной непроходимости кишок, когда кишки были странгулированы спайками после оперативного вмешательства на женских половых органах. Из этого доклада Э. И. Цейдлера видно, что воспалительные сращения играют немалую роль в возникновении илеуса (им было доложено о 8 случаях непроходимости кишечника, зависящих от воспалительных заболеваний гениталий).

В. Ф. Снегирев на I съезде акушеров-гинекологов указывал, что на первую тысячу произведенных чревосечений он имел 13 случаев илеуса. А. Д. Соколова указывает, что подобное осложнение в гинекологии не пред-

ставляется исключительной редкостью и является одним из тяжелых осложнений после чревосечений вообще и гинекологических в частности. Она считает, что любая хирургическая операция, как бы тщательно она ни производилась, связана с обязательной травмой брюшинного покрова; поэтому мы не можем полностью исключить возможность развития реактивного пластического процесса после чревосечения. Благоприятные условия для развития спаек создаются при воспалительном процессе.

На основании наблюдений нашей клиники А. Д. Соколова приходит к следующим выводам.

1. Воспалительные заболевания женских половых органов и ранее перенесенные операции являются причиной пластического процесса в брюшной полости, который может давать картину спаечной кишечной непроходимости. Последняя по своему механизму может представлять: а) комбинированную форму непроходимости кишок — механическую и динамическую — с расстройством нервно-двигательного аппарата и б) странгуляционную форму непроходимости кишечника.

2. Спаечный процесс в брюшной полости может: а) протекать бессимптомно, б) давать картину хронической частичной непроходимости, в) давать картину острой непроходимости, являющейся тяжелым осложнением, требующим неотложного оперативного вмешательства.

3. Прежде чем решиться на операцию, надо иметь достаточные основания — диагностика не всегда оказывается легкой.

4. Спаечная кишечная непроходимость требует выделения ее в отдельную нозологическую единицу в целях разработки вопросов уточнения диагностики, лечения и профилактических мероприятий.

5. Оперативное вмешательство может носить разнообразный характер, начиная от разъединения и рассечения спаек и тяжей и кончая резекцией петель кишок. В целях профилактики илеуса после гинекологических операций следует выполнять следующие правила: нежная техника оперирования, щадящая перитонизация, раннее энергичное возбуждение кишечной перистальтики в послеоперационном периоде.

6. Знание симптоматиологии кишечной непроходимости является обязательным для гинеколога, ибо несвоевременная диагностика ухудшает прогноз.

Среди наблюдаемых нами больных с гнойным воспалительным процессом в гениталиях были и такие, которые поступали в клинику из районов Московской области после оперативного вмешательства. В одном случае отсасывался гной из гнойной кисты, в другом — была предположена внематочная беременность. При операции вместо внематочной беременности была обнаружена гнойная киста левого яичника.

При установлении гнойного процесса в гениталиях следует иметь в виду, что при оперативном вмешательстве могут возникнуть трудности, с которыми не всегда бывает легко справиться. В обоих случаях операции, произведенные в клинике, закончились благополучно, несмотря на то, что в одном больная поступила с гнойным ходом в брюшной стенке после пробной операции, а в другом имелась перфорация в прямую кишку из левых гнойных придатков матки. Отдельные больные, поступившие к нам, оказывались в тяжелом состоянии после консервативно-хирургических методов и погибали от общего амилоидоза почек.

Приводим два случая с гнойным процессом в малом тазу. Одна больная поступила в клинику с гнойным свищом брюшной стенки, другая — с перфорацией в прямую кишку из придатков матки.

Больная А-ва А. П., 37 лет, поступила 29/VIII 1950 г. из Серпуховского района Московской области с гнойным свищом брюшной стенки и гнойной опухолью левого яичника.

Из перенесенных заболеваний в анамнезе отмечены плеврит в 1937 г. и малярия в 1944 г.

Менструации с 15 лет, по 3—4 дня, через месяц, установились сразу, безболезненные, умеренные.

Замужем с 20 лет, беременностей 4, родов 3, один выкидыш.

Болела воспалением придатков в 1945 г. Лечилась по месту жительства в больнице с 16/I по 17/II 1950 г. Лечение проводилось консервативное. Выписана в удовлетворительном состоянии.

8/III 1950 г. внезапно вечером появились ноющие боли внизу живота, боли усиливались, наступило обморочное состояние и больная была срочно госпитализирована в больницу с диагнозом внематочной беременности.

9/III больная оперирована; внематочной беременности не оказалось; брюшную стенку зашили. Послеоперационное течение тяжелое, заживление брюшной стенки протекало с вторичным натяжением.

22/IV 1950 г. выписана из больницы в удовлетворительном состоянии. В середине операционного рубца — свищ.

При поступлении в клинику у больной наблюдались боли внизу живота (больше справа) и в области поясницы. Незначительные выделения из влагалища.

Тоны сердца ясные, чистые, границы сердца в пределах нормы, легкие — норма

Живот мягкий, безболезненный. На передней стенке — послеоперационный рубец по средней линии. В нижней трети рубца — свищ, из которого идет обильное гнойное отделяемое с запахом.

Гинекологический статус. Шейка матки нормальная, матка отдельно не контурируется. Определяется конгломерат опухоли плотной, ограниченно подвижной, при надавливании выделяется из свища гной, размеры опухоли 20×7 см.

Анализ крови до операции: Нб 50%, л. 9700; РОЭ 40 мм в час. Анизотцитоз небольшой, значительная гипохромия.

Анализ мочи: удельный вес 1020, белка нет; в остальном норма. Остаточный азот 34 мг%. В посеве гноя — кишечная палочка. Проба Квика: выведено бензойнокислого натрия за 2 часа 60%, за 4 часа — 71,1%.

Рентгеноскопия грудной клетки: диафрагма — норма; фокус Гопа слева; сердце обычных размеров, аорта — норма.

20/IX произведена операция. По вскрытии брюшной полости обнаружен конгломерат, состоящий из салника и петель тонких кишок, припаянных к «опухоли» величиной с мужской кулак, оказавшийся яичником, наполненный гноем.

Операция проходила в анатомически измененных условиях; свищ брюшной полости имел ход в глубину конгломерата. При попытках выделить опухоль из спаек из опухоли выделялся гной. Измененный салник иссечен и лигирован, осторожно выделены петли тонких кишок. На одном из участков кишки, где серозная оболочка нарушена, наложены швы, после чего снова приступлено к выделению опухоли из спаек. Опухоль выделена из капсулы, брюшина мочевого пузыря отодвинута кпереди, опухоль отсечена. Вскрыт задний свод и во влагалище выведены тампоны. Сосуды тщательно лигированы.

Послеоперационный период прошел гладко. Брюшная рана зажила на небольшом участке вторичным натяжением. Больная выписана 9/X в удовлетворительном состоянии.

Большой интерес представляет случай гнойного свища в правой паховой области, исходящего из глубины малого таза (больная Б-ва, 25 лет). Первоначально возникло предположение, что свищ вызван туберкулезным процессом в придатках матки с правой стороны. Реакция Пирке была отрицательной. Принимая во внимание молодой возраст больной, мы попытались провести курс висмутотерапии, но последняя оказалась безуспешной. Больная была выписана без особого улучшения. 17/X 1950 г. она повторно поступила в клинику. При зондировании оказалось, что свищевой ход в правом паху глубоко проникает в правую половину таза до бокового свода, откуда выделяется в обильном количестве гнойное

содержимое. При чревосечении выяснилось, что слева и справа имеются нагноившиеся дермоидные кисты яичника. Яичники с обеих сторон резецированы. Свищевой ход в правом паху шел из правого яичника. После операции свищ закрылся и наступило выздоровление.

---

akusher-lib.ru



---

## Глава четвертая

### ИЗМЕНЕНИЯ ПЕРИФЕРИЧЕСКОЙ НЕРВНОЙ СИСТЕМЫ ПРИ ГНОЙНЫХ ОЧАГАХ В МАЛОМ ТАЗУ

Различные патологические процессы в организме, в том числе и гнойные очаги в малом тазу у женщин, сопровождающиеся интоксикацией, находят отражение в тех или иных нарушениях со стороны сердечно-сосудистой системы. Особое значение приобретают при этом изменения со стороны функций периферической артериальной системы, что сказывается прежде всего в колебаниях сосудистого тонуса. Для уточнения характера возникающих при этом нарушений важное практическое значение имеет сфигмоманометрия, причем особое внимание следует обращать на цифру минимального давления, как это убедительно доказано Л. П. Прессманом<sup>1</sup>.

Спазм периферических отделов артериальной системы сказывается при этом значительным повышением минимального давления при определении последнего звуковым методом Короткова-Яновского. Наоборот, дилатация сосудов, связанная с интоксикацией и инфекцией, наблюдающейся при наличии гнойных процессов в малом тазу, может вызвать значительное расширение дистальных артерий и падение минимального давления вследствие острого увеличения оттока крови на периферии. Умеренное тотальное понижение максимального и минимального давления следует рассматривать, согласно данным Л. П. Прессмана, как благоприятную сосудистую реакцию в прогностическом отношении. Неблагоприятное прогностическое значение приобретает резкая тотальная гипотония, а также резкое изолированное падение максимального давления или одного только минимального. Резкое падение максимального давления указывает при этом на ослабление деятельности сердца, а резкое понижение и минимального — на чрезмерное падение сосудистого тонуса.

Исследования Л. П. Прессмана с определенностью указывают на то, что высотой минимального давления при определении его звуковым методом можно руководствоваться при суждении о сте-

---

<sup>1</sup> Л. П. Прессман. Сердечно-сосудистая система при острых инфекциях. Изд. МОНИКИ, 1946.

пени тонического сокращения периферической артериальной мускулатуры.

Известное значение для характеристики состояния сердечно-сосудистой системы приобретает при этом и определение среднего давления. Последнее можно производить с помощью спиртового осциллометра А. И. Яроцкого. В норме величина среднего давления удерживается в пределах 80—90 мм. При сосудистой детонизации оно обычно понижается, падая в случаях коллапса до 60 и даже 50 мм. Наоборот, ослабление сердечной деятельности, сопровождаемая сердечной декомпенсацией, может повлечь за собой повышение среднего давления до 110 мм и выше. Осциллометрическое исследование артерий представляет для клиники интерес еще и в другом отношении. Оно может дать известное представление о величине просвета артерий среднего калибра, претерпевающего изменения в соответствии с колебаниями сосудистого тонуса. Спазм артерий обычно влечет за собой уменьшение высоты осциллометрической кривой, уменьшение осциллометрического индекса, а расслабление артерий скажется увеличением амплитуды осцилляторных колебаний.

Наряду с изменениями в периферических отделах артериальной системы могут возникать те или иные нарушения и в системе капиллярных сосудов.

Техника капилляроскопии. Исследуемая рука находится на одном уровне с сердцем. У ногтевого ложа на палец наносят каплю масла (вазелинового, кедрового и т. п.) для просветления кожи. Капилляры наблюдают под обычным микроскопом, причем обращают внимание на общий фон, количество капилляров, форму их (извилистость, завитость, длина, ширина просвета), характер и особенности тока (быстрый, сплошной, прерывистый, ανε-вризмы, анастомозы, стаз, обратный ток), расположение капилляров. У здоровых людей отмечают три формы капилляров: в виде шпильки, восьмерки и запятой.

В. Г. Никитина в нашей клинике изучала изменения в капиллярах при гнойных заболеваниях женской половой сферы. Наблюдая больных с гнойными опухолями придатков матки, В. Г. Никитина обнаружила у них значительные изменения в капиллярах. Капилляроскопический фон был бледным, капилляры были сужены и удлинены, ток крови замедлен. По временам он был зернистым и носил прерывистый характер.

Эти изменения наблюдались у всех больных в разной степени, чаще имели место изменения в токе крови. Во всех случаях кровенаполнение капилляров было слабым. Изменения указывают на спазм капилляров, что происходит в следствие общей интоксикации организма.

Ниже мы приводим историю болезни Ст-ой, по профессии санитарки, страдавшей нестерпимыми болями в пояснице и прямой

кишке, с высокой при этом температурой, которая держалась более месяца.

В 1947 г. она перенесла нервное заболевание с судорогами, потерей сознания и зрения в течение 6 дней и пролежала 16 дней в больнице. Эти приступы у нее не повторялись. Во время пребывания в клинике она легко раздражалась, не уживалась с персоналом, который предлагал пригласить психиатра для обследования ее психической сферы. Больная была изолирована в малую палату и за ней проводилось наблюдение. Нестерпимые боли вызывались наличием плотного инфильтрата в заднем дугласовом пространстве с перфорацией гнойника в прямую кишку и давления на корешки крестцового сплетения. При резком выпячивании заднего свода ей была произведена пункция и получено 50 мл прозрачной жидкости бледно-желтого цвета. В посеве оказался стрептококк и *V. proteus*. После пункции общее состояние улучшилось, стихли боли; из влагалища отмечались значительные выделения; температура снизилась до 37,8°. Правда, временами температура повышалась до 39°, но затем быстро снижалась. Вначале больной проводили консервативное лечение (покой, холод и пр.), трижды проводили капилляроскопию, причем дважды отмечался спазм капилляров, связанных с общей интоксикацией.

16/X произведена операция под гексеналовым наркозом. По вскрытии брюшной полости предлежала плотная опухоль величиной с кулак. К опухоли были тесно припаяны петли кишечника. Подойти к отделению опухоли было чрезвычайно трудно ввиду большого количества спаек с окружающими органами и тканями. При отделении опухоли излилось большое количество гноя без запаха. Слева придатки сильно изменены, представляют собой тубоовариальную «опухоль» (в полости также гной без запаха). Вскрыт задний свод. Выведены во влагалище марлевые тампоны. В посеве гноя *V. proteus*. Послеоперационный период прошел гладко. Заживление брюшной раны первичным натяжением. Выписалась в хорошем состоянии 5/XII 1951 г.

Описанный случай показывает, что состояние психики больной было связано с наличием гнойного процесса в придатках матки. В данном случае длительность процесса объясняется тем обстоятельством, что в заднем дугласовом пространстве имелись пещеристые уплотнения клетчатки (необычайно плотные).

Таким образом, капилляроскопия при наблюдении за больной служит важным мериллом при решении вопроса об операции.

В. Г. Никитина на основании клинических наблюдений путем капилляроскопии пришла к следующим выводам.

1. У всех больных можно проследить характерные изменения в капиллярном русле, имеющие определенную закономерность и, очевидно, какую-то общую причину.

2. Капилляроскопия является тонким индикатором состояния периферического кровообращения и динамики воспалительного процесса в сторону улучшения или ухудшения.

3. Капилляроскопия является хорошим контролем эффекта терапевтических мероприятий; изменения в капиллярах наблюдаются несколько раньше объективных клинических данных.

4. Капилляроскопию можно считать хорошим контролем эффекта состояния сил организма в борьбе с воспалительным процессом в женской половой сфере.

Детальное исследование сосудистой системы как с помощью капилляроскопии, так и равно сфигмоманометрически и осциллометрически является ценным дополнением к обычному клиническому обследованию гинекологических больных с гнойными процессами в малом тазу. По характеру сосудистых реакций оно позволяет составить известное представление о степени воздействия интоксикации на сердечно-сосудистую систему больной.

---

## Глава пятая

### КОЛЬПОТОМИЯ И ПУНКЦИЯ

Метод кольпотомии имеет широкое распространение среди гинекологов, а между тем этот метод должен быть совершенно оставлен при гнойниках внутренних органов гениталий. Прежде всего такое оперативное вмешательство в большинстве случаев бесполезно, а до некоторой степени и вредно, так как оно отдаляет радикальную оперативную помощь.

Приведем пример.

Больная В-ва В. В., 33 лет, поступила в клинику в крайне тяжелом состоянии, с ознобом, рвотой, с наличием гнойной опухоли в брюшной полости, занимающей всю правую ее половину. Стенка опухоли была напряжена, были явления угрозы перфорации гнойника в брюшную полость. Из влагалища наблюдались обильные гнойные выделения через свищевое отверстие, образовавшееся после сделанной в одной из больниц передней кольпотомии.

Заболевание развилось остро в ноябре 1948 г., и с диагнозом «параметрит» больная была помещена в местную больницу, где произвели переднюю кольпотомию, причем вышло большое количество гноя. Из больницы она была выписана в удовлетворительном состоянии. В области придатков определялся инфильтрат. Затем наступило обострение, опухоль стала увеличиваться и больная была направлена в Москву.

После предварительной пенициллинотерапии больной сделана операция — чревосечение, удаление опухоли.

В порядке дифференциальной диагностики гнойной кисты правых придатков пришлось исключить инфицированный гидронефроз, пионефроз, аномальную почку, инфицированную из гнойной опухоли придатков.

Операция имела свои особенности. Многокамерная гнойная опухоль была расположена ретроперитонеально. При цистоскопии синьки из правого устья не получали, при внутривенной пиелографии правая почка не функционировала. Во время операции излился гной. В брюшную рану залили эфир. Опухоль была спаяна сверху с кишкой, внизу — с маткой и придатками.

Послеоперационный период прошел без особых осложнений, гладко. Пенициллин не применялся. Явлений перитонита не отмечалось. Брюшная стенка срослась первичным натяжением. Из вла-

галищного свища гнойные выделения продолжались. Больная была резко истощена.

В посеве гноя гемолитический стрептококк. Гистологическое исследование препарата № 852/53. Продуктивно-гнойный воспалительный процесс, стенка опухоли из фиброзной ткани, элементов почки и яичника не обнаружено.

Таким образом, следует считать, что опухоль исходила из правых придатков матки. Этот случай подтверждает наше отрицательное отношение к кольпотомии как задней, так и передней.

Относясь отрицательно к кольпотомии при гнойниках внутренних женских половых органов, нельзя не привести следующий случай.

Больная Л-ва, 42 лет, болеет около 15 лет, в течение последних пяти лет пользовалась стационарной помощью в двух гинекологических клиниках и дважды находилась на излечении в одной из гинекологических больниц Москвы. В 1947 г. находилась в течение 1½ месяцев в гинекологической клинике, куда она поступила с высокой температурой, болями и кровотечением вследствие воспалительного заболевания придатков матки. Лечилась консервативно, выписалась с улучшением. В том же году с ухудшением здоровья она поступила в гинекологическую больницу в Москве; при этом больная наблюдала у себя гнойные выделения из прямой кишки. В больнице она подвергалась кольпотомии заднего свода с обильным гнойным отделяемым после разреза. В 1950 г. в течение 3 месяцев больная вновь находилась в больнице, в гинекологической клинике, где проводилось консервативное лечение озокеритом. Одновременно через свищевое отверстие в заднем своде делалось промывание. Это лечение оказалось безрезультатным и она поступила к нам в клинику. При осмотре больной (путем двойного исследования) оказалось, что матка расположена кпереди, а слева и сзади определяется плотная неподвижная опухоль. При надавливании на опухоль из влагалища выделяется через свищ в заднем своде обильное количество гноя с запахом. Посев гноя дал белый стафилококк и *V. proteus*.

25/XII была произведена операция — чревосечение. По вскрытии брюшной полости оказалось, что сальник и кишечные петли покрывают «опухоль» в гениталиях. После отделения их обнаружена дермоидная киста левого яичника с гнойным содержимым и волосами. При извлечении содержимого нарушена целостность кисты. В заднем своде расширено свищевое отверстие и марлевые тампоны введены во влагалище. Удалены левые придатки и резко катарально измененная правая труба. Брюшная стенка зашита наглухо. Послеоперационный период прошел гладко. 22/I 1952 г. больная выписалась в хорошем состоянии.

Бесполезность применения кольпотомии находит подтверждение и в следующем случае.

Больная Ш-ва А. Ф., 30 лет, поступила в клинику 30/I 1952 г. из Тульской области с тяжелыми явлениями (высокой температу-

рой и резкими болями внизу живота). Местным хирургом произведена аппендэктомия. На 3-й день после операции температура повысилась до 39°. При осмотре вновь установлен диагноз гнойника в заднем дугласовом пространстве, в связи с чем произведена кольпотомия. Выпущен гной. Произошло временное улучшение.

Через некоторое время вновь отмечено обострение — появились боли в животе, высокая температура. При осмотре установлено, что слева к матке примыкает образование величиной с кулак.

Диагноз: гнойная киста левого яичника.

15/II произведена операция — чревосечение. При вскрытии брюшной полости обнаружена гнойная киста левых придатков. Придатки слева удалены, а справа удалена измененная и утолщенная труба. Сохранен правый яичник с маткой. Задний свод вскрыт, тампоны выведены во влагалище. Гладкое течение. 17/III 1952 г. большая выписалась в хорошем состоянии.

В данном случае дополнительно проведен курс лечения по методу Сперанского, так как гистологическое исследование препарата дало указание на туберкулезное поражение придатков матки.

В 1936 г. мы писали о «Пункции как диагностическом и терапевтическом методе при острых воспалительных процессах женской половой сферы» (Труды II Закавказского съезда акушеров и гинекологов, 1936).

Этот метод имеет решительное преимущество перед кольпотомией и оказывает благотворное влияние при острых заболеваниях женской половой сферы.

В хирургии, отоларингологии, нейрохирургии, урологии и др. пункция заняла прочное положение. Проколы в различных отделах мозга, парацентезы при острых отитах, пункция гайморовой полости, полости плевры, субдиафрагмального пространства и т. д. — все это общепринятые методы хирургии, получившие широкое распространение.

Хотя пункция получила полное признание в гинекологии, но здесь она применялась и применяется главным образом в целях диагностики при определении внематочной беременности. Между тем расположение органов в малом тазу и доступность их для обследования дают возможность использовать пункцию более широко, чем она применялась до настоящего времени.

Работы иностранных авторов (Конрад, Цондек, Кнорр и др.) показывают, что за границей этот метод получил основательную разработку на громадном материале. Штеккель в своем руководстве также указывает на значение пункции и преимущество ее перед кольпотомией.

Если роль пункции велика в диагностическом отношении, то воздействие ее как терапевтического мероприятия не менее значительно.

Пункции в ряде случаев значительно ускоряют распознавание болезни. Применение этого метода имеет большое положительное значение не только для распознавания заболевания, но и для терапии.

Если в начале наших наблюдений пункция применялась главным образом с диагностической целью, то в дальнейшем мы стали широко пользоваться пункцией как терапевтическим методом.

Многие врачебные ошибки могли бы быть устранены, если бы пункция применялась шире; в этом отношении она могла бы принести громадную пользу.

Пункция с терапевтической целью должна производиться по возможности в начальной стадии острого процесса, когда имеются указания на наличие экссудата независимо от его содержимого. Образование так называемого «дуглас-абсцесса» составляет уже конечную стадию в тех случаях, когда проходят все стадии разрушения, сопровождаемые значительным распадом с образованием гнойного экссудата, что вызывает тяжелейшие боли, анатомически сопровождается резким выпячиванием сводов и стенок рукава. Эта стадия болезни в сущности может быть названа поздней, доказательством чего может служить самостоятельное опорожнение тазовых гнойников в мочево́й пузырь, прямую кишку, промежность и т. д.

На оперативном материале нашего института за период с 1928 по 1931 г., охватывающем 31 случай гнойных процессов придатков матки, мы убедились в определенной закономерности расположения конгломерата «опухоли»<sup>1</sup>.

Эта закономерность выражается в том, что петли тонких и толстых кишок, червеобразный отросток, сальник и др. охватывают гнойник сбоку и сверху, не занимают глубоких отделов дугласова пространства; остальные участки дугласова пространства или остаются заросшими, или представляются свободными в виде небольших полостей, покрытых более или менее нормальной брюши-

---

<sup>1</sup> Д. Н. Атабеков и Н. С. Холмогоров. Бестампонное ведение брюшной раны после чревосечений при гнойных процессах придатков матки. Акушерство и гинекология, 1932.



ной. Данное обстоятельство указывает на то, что экссудат выполняет обычно свободные отделы дугласова пространства, легко доступные для пункции, которая, таким образом, является совершенно безопасной для больных. При часто обостряющихся процессах придатков матки пункция в значительной степени разрешает и вопрос о показаниях к операции: быстро обратное рассасывание с ясными признаками более или менее нормального состояния органов таза или, напротив, полная консолидация опухоли, не дающая никаких шансов на рассасывание.

Пункция — крайне простое, доступное во всякой обстановке и вместе с тем верное средство при умелом его использовании. Кольпотомия как метод никогда не теряет своего значения, но применение ее должно быть ограничено исключительными случаями, где пункция по тем или иным причинам не дает должного эффекта (при обширной инфицированной гематоме, образовавшейся позади матки), когда чревосечение является противопоказанным.

Более быстрое влияние пункции на острые процессы в малом тазу и другие ее преимущества перед кольпотомией, по-видимому, объясняются тем, что опораживание дугласова пространства от экссудативной жидкости при недалеко зашедшем процессе и отсутствии глубоких изменений в тканях служит толчком для установления нормальной циркуляции как лимфы, так и крови, прекращая вслед за этим и дальнейшее распространение инфекции. Длительное пребывание экссудата нарушает нормальные условия жизни и функции тканей и органов; опорожнение экссудата создает органам благоприятные условия для инволюции, т. е. для возвращения органов малого таза из состояния адинамии к нормальному состоянию. Организованные гнойники следует удалять только путем чревосечения и лишь в исключительных случаях, когда имеются противопоказания по местным или общим причинам, следует применять консервативные средства. В отдельных случаях допустима пункция через брюшные стенки (экстраперитонеально).

Пункцию производят, когда определяется острый процесс в пределах таза (явления пельвеоперитонита с аднекситами и др.), выражающийся в резком увеличении придатков, часто сливающихся с контурами матки; в других случаях заболевание носит менее тяжелый характер.

Эксудат обычно надо искать, исключая атипичные формы, вне пределов конгломерата опухоли, в глубоких отделах дугласова пространства; по консистенции он мало отличается от опухоли с неясными признаками границ. В данном случае надо учитывать все признаки — пальпаторные, болевые, различие консистенции; совокупность этих данных устанавливает локализацию эксудата.

Техника пункции очень проста. Основное правило заключается в том, чтобы она была произведена асептично, независимо от наличия эксудата. Следует избегать пунктирования замкнутых полостей органов малого таза (трубы, яичник, матка). Вводить иглу следует, пользуясь зеркалами, вкалывая ее в своды и направляя параллельно длине матки. Иглу вводят на глубину 4—5 см и глубже; при ощущении провала иглы в свободное пространство нужно вытянуть поршень шприца на себя для получения жидкости, извлекая эксудативную жидкость до отказа, если пункция преследует задачи терапии. В зависимости от уровня эксудата следует по мере извлечения его вытягивать иглу для получения жидкости из более глубоких отделов. В отдельных случаях игла может проникнуть в инфильтрат, не получив какого-либо эксудата. В подобных случаях все же пункция иногда может повести к полному рассасыванию инфильтрата.

Раннее вмешательство при помощи пункции при острых процессах в малом тазу имеет громадное значение, так как оно разрешает вопрос о диагнозе, а также в большинстве случаев устанавливает и показания к операции. Мы знаем, что больные очень часто поступают в стационар в той стадии болезни, когда оперативное вмешательство представляется уже запоздалым. Вместе с тем всегда нужно помнить о возможности туберкулезных поражений в женской половой сфере и при подозрении на туберкулез прибегать к специальным методам исследования.

Нельзя также отрицать воздействия на мочевые пути плотно вколоченных в таз опухолей, нарушающих нормальную работу мочевыводящих путей и служащих иногда причиной образования гидронефроза или гидроуретера; последнее удавалось устанавливать путем применения восходящей или нисходящей пиелографии. Эти осложнения являются спутниками тяжелых форм острых заболеваний женской половой сферы.

Пункция нами производилась 42 раза, из них в 4 случаях повторно. В 3 случаях с двусторонними аднекситами потребовалось производство последующей кольпотомии; эти случаи должны быть отнесены к чрезвычайно опасным. Гной в экссудате обнаружен в 17 случаях из 36, серозная жидкость — в 11 и кровь в—8 случаях. В 3 случаях пункция не дала ничего. Кровь в пунктате не указывает на истинную причину болезни; дифференциальный диагноз устанавливается по совокупности всех признаков.

При острых процессах в результате пункции сокращается срок пребывания больных в стационаре (с 40 до 20 дней). Болевые ощущения тотчас после пункции уменьшаются, а часто и совершенно прекращаются; часто отмечается падение температуры; лейкоцитоз падает, снижаясь нередко до нормы. Кроме терапевтического эффекта, пункция дает возможность поставить диагноз в тех случаях, когда колебания врача могут повести к неправильному и ненужному лечению.

Пункция перед кольпотомией имеет, наконец, то преимущество, что никогда не влечет стойкого повреждения мочевых путей (пузыря, мочеточников).

## Глава шестая

### ПЕРФОРАЦИЯ ГНОЙНИКОВ В МОЧЕВОЙ ПУЗЫРЬ И ПРЯМУЮ КИШКУ

Наши наблюдения охватывают большое количество случаев с перфорацией гнойников в мочевой пузырь (из 300 случаев гнойных процессов в гениталиях было 36 случаев, т. е. свыше 10%, перфораций в мочевой пузырь). Это обстоятельство указывает на необходимость при подозрении на гнойники в малом тазу соблюдать крайнюю осторожность в отношении постановки диагноза. Таких больных следует стационарировать для более детального обследования с целью выяснения характера воспалительного процесса и его распространенности. Особенное внимание следует всегда обращать на характер мочеиспускания и тщательно исследовать мочу. С пиурией обычно больные обращаются к урологу, а урологи в этом признаке часто усматривают туберкулезное поражение мочевого пузыря или почек. Хорошо, если урологическое обследование приведет к выяснению настоящего заболевания. Но нужно иметь в виду, что перфорация в мочевой пузырь редко осложняется заболеванием верхних мочевых путей именно потому, что мочеточник находится в состоянии полной потенции (нет атонии мочеточника). Это обстоятельство обуславливает необходимость для хирурга-гинеколога быть знакомым с урологической техникой и во избежание ошибок применять ее в своей практической работе.

Ниже мы приводим несколько наблюдаемых нами характерных случаев перфорации гнойников в мочевой пузырь и кишечник. Обращает на себя внимание один запущенный случай: больная А-ская в течение более чем годичного пребывания в клинических учреждениях не могла быть оперирована, так как состояние ее сосудистой системы не позволяло прибегать к радикальному вмеша-

тельству. У нее были длительные кровотечения и наличие перфораций в мочевой пузырь, прямую кишку и промежность.

Больная была оперирована под спинномозговой анестезией с удалением конгломерата опухоли (вероятно, исходящей из обоих яичников) вместе с маткой надвлагалищно. На 18-й день после операции больная скончалась при явлениях сердечной недостаточности.

Приводим историю болезни.

Больная А-ская Н. И., 48 лет, из Перовского района Московской области, по профессии педагог, поступила в клинику из МОНИАГ 27/IX 1949 г.

Клинический диагноз. Двустороннее гнойное воспаление придатков матки, хронический плеврит. Дегенеративное перерождение всех паренхиматозных органов. Истощение.

Анамнез. В детстве болела корью, дифтерией, малярией, ангиной, сыпным тифом.

Менструации с 13 лет, по 4 дня, без болей, через 28 дней. Половая жизнь с 28 лет. С 37 лет болела туберкулезом легких, была на учете в туберкулезном диспансере; лечилась пневмотораксом, но без успеха. В 1949 г. обследовалась в МОНТИ — туберкулеза легких не нашли.

Беременностей не было, заболеваний женских половых органов не было.

С 1942 г. начались кровотечения: вначале длительно шли менструации, затем они стали появляться чаще обычного (2 раза в месяц). Врачи находили фиброму матки, предлагали оперироваться, но не настаивали. Кровотечения продолжались; больная лечилась симптоматически (переливание крови, аутогемотерапия, вливание хлористого кальция).

В январе 1949 г. температура повысилась до 39°; наступила слабость и недомогание, потливость, пропал аппетит; болей не было. Врачи признали септическое состояние и положили в МОНИАГ, где лечили консервативно. Больная была переведена в септическое отделение (ПИК), куда пригласили уролога из МОНИКИ, который установил перфорацию гнойника в мочевой пузырь. После этого больная была переведена в МОНИКИ в нашу клинику.

Объективные данные. Больная резко ослаблена, пониженного питания; кожа бледная, дряблая, собирается в складки. Живот мягкий; выше лобка до пупка прощупывается опухоль мягкой консистенции. Область печени болезненна, при пальпации прощупывается край печени и селезенки. Тоны сердца глухие, шумов не прослушивается, граница сердца расширена влево на 1,5 см. Дыхание ослаблено, сзади в средних долях рассеянные хрипы в обоих легких.

В животе определяется плотная воспалительная опухоль, вероятно, гнойная, прорвавшаяся в мочевой пузырь, прямую кишку и в промежность.

Температура колебалась в пределах 38—39°. Остаточный азот в пределах нормы (33<sup>0</sup>/<sub>100</sub>). Спущенная моча гнойная. Вводился пе-

ницийлин в больших количествах, 4/III 1950 г. взята гнойная моча на актиномикоз трижды; друз актиномикоза не обнаружено.

9/III 1950 г. произведена операция под спинномозговой анестезией: суправагинальная ампутация матки со вскрытием заднего свода. Операция протекала атипично вследствие старого процесса и обильных спаек с петлями кишок и стенками таза. Конгломерат опухолей исходил из обоих яичников.

Послеоперационное течение с обильным образованием гноя и кишечным свищем в послеоперационном рубце.

Смерть наступила на 18-й день после операции при явлениях сердечной недостаточности.

Патологоанатомический диагноз. Двустороннее гнойное воспаление придатков матки, нагноение клетчатки в области операции со свищевыми ходами в прямую кишку. Дифтеритический цистит. Восходящий гнойный правосторонний пиелит; мелкие абсцессы левого легкого. Фибринозный перикардит, облитерация плевральной полости. Резкое паренхиматозное перерождение печени, гиперплазия селезенки и лимфатических узлов легкого. Отек мозга. Умеренный артериосклероз аорты. Общее истощение.

Этот случай лишний раз показывает, что при долго не выясненном основном диагнозе может наступить такое состояние, когда оперативный метод лечения уже не может дать эффекта ввиду больших изменений в паренхиматозных органах. Здесь имелись также грозные явления со стороны сосудистой системы; в течение многих месяцев не прощупывалась пульсовая волна и результаты исследования капилляров на ногтевой фаланге пальца указывали на возможность плохого исхода.

Образование гнойников в органах малого таза нередко находится в зависимости от осложнений после абортов или заболеваний послеродового периода, часто определяемых врачами как параметрит и др. Этим больным нередко безрезультатно лечат пенициллином. Не следует необоснованно рассчитывать на целебное действие пенициллина, когда гнойный очаг не удален.

Приводим несколько кратких историй болезни.

С л у ч а й 1. Больная Л-ва Е. Д., 24 лет, поступила в клинику 3/V 1950 г. с диагнозом: правосторонний миосальпинкс с перфорацией в мочево́й пузырь.

Больная с сентября 1949 г. после криминального аборта. До мая 1950 г. находилась в гинекологической больнице в Москве, где проводилась консервативная терапия: улучшения не было. Больная была направлена в клинику МОНИКИ для оперативного лечения.

В клинике найдена перфорация гнойника как в мочево́й пузырь, так и в прямую кишку. Моча была гнойной, при давлении на «опухоль» выделялся гной из мочевого пузыря.

Цистоскопия. Пузырь деформирован, в области дна виден участок затемнения, откуда поступают крошковидные белые кусочки;

устья приподняты на валиках в виде щелей. Перфорационное отверстие увидеть не удалось.

При операции обнаружены спайки и гнойная киста справа величиной с апельсин. При выделении целость гнойника была нарушена. Зловонный гной излился в брюшную полость, удален тампонами. Слева труба несколько увеличена с раздутым ампулярным запаянным концом. При удалении излился зеленый гной. Яичник оставлен, труба удалена. Произведена задняя кольпотомия с выведением тампонов во влагалище. Брюшная полость закрыта наглухо. Послеоперационный период прошел гладко; первичное натяжение.

Анализ крови до операции в пределах нормы. РОЭ 45 мм в час. Моча: удельный вес 1025, реакция щелочная, белок 3‰, сахара нет; лейкоциты покрывают все поле зрения, эритроциты 8—10 в поле зрения. Выписалась 27/V 1950 г. в удовлетворительном состоянии.

Случай 2. Больная К-ко Л. Ф., 36 лет, поступила в клинику 3/VII 1948 г. с жалобами на общую слабость, боли в животе, выделение гноя через уретру с января 1947 г.

Больной себя считает с апреля 1946 г., когда после криминального аборта (3½ месяца) у нее не отходил послед, по поводу чего она была доставлена в больницу, где было произведено выскабливание полости матки. На 4-й день после выскабливания температура поднялась до 40°, появились резкие боли внизу живота и пояснице.

Лечилась консервативно в гинекологической больнице в Москве в течение 15 месяцев.

На 8-й месяц с момента заболевания отметила обильное выделение гноя с мочой через уретру. В клинику доставлена в тяжелом состоянии.

Гинекологический статус. Наружные половые органы в пределах нормы. Вся полость малого таза заполнена плотным инфильтратом, доходящим до пупка, неподвижным. Матка отдельно не определяется, шейка чистая. Из мочевого пузыря выделяется гнойная моча.

После соответствующей подготовки 28/VIII больная была оперирована. Операция — чревосечение, удаление нагноившейся кисты вместе с трубой и яичником слева. Разрез был сделан по средней линии между пупком и лобком, вскрыта брюшная полость. В рану предлежала опухоль, находящаяся в сращениях с сальником и сзади с петлями кишок. По выделении опухоли из сращений оказалось, что она исходит из левого яичника и представляет собой нагноившуюся дермоидную кисту. Был обнаружен зуб в виде клыка и была прорвана капсула кисты, откуда во время операции излилось в брюшную полость большое количество гноя. Опухоль вместе с трубой удалена обычным путем. Вскрыт задний свод и выведены тампоны во влагалище. Туалет брюшной полости. Брюшная стенка зашита наглухо. В нижний конец раны вставлена турундочка. Во время операции из мочевого пузыря через уретру выделялось большое количество гноя; в послеоперационном периоде — нагноение брюшной раны. Выписалась в удовлетворительном состоянии.

Случай 3. Больная И-ва И. И., 33 лет, поступила из Серпуховского района Московской области 26/II 1951 г. с гнойной тубо-

овариальной опухолью левых придатков с перфорацией в прямую кишку.

Наследственность неотягощенная. Менструации с 12 лет, через 3 недели, по 3—6 дней, умеренные, безболезненные. Половая жизнь с 25 лет. Беременностей не было.

Считает себя больной с 1947 г., когда впервые появились боли внизу живота и в области поясницы. К врачу не обращалась. В начале 1949 г. появились гнойные выделения из прямой кишки (при нормальной температуре), по поводу чего госпитализирована в Серпуховскую больницу с диагнозом: дизентерия. Дизентерии не оказалось. Направлена в местную больницу для оперативного вмешательства. 10/VIII 1949 г. произведена операция — чревосечение. Обнаружена гнойная киста левого яичника, гной отсосали шприцем. Выписана в удовлетворительном состоянии. Шесть месяцев чувствовала себя хорошо. Затем вновь повысилась температура, появились гнойные выделения из прямой кишки, боль в пояснице и внизу живота. С этими жалобами больная направлена в МОНИКИ. Со стороны внутренних органов отклонений от нормы нет.

Гинекологический статус. Наружные половые органы нормальны, влагалище средней емкости. Шейка матки цилиндрической формы. Матка в ретроверзии-флексии, фиксирована. Слева и сзади определяется опухоль плотновато-эластической консистенции, размером 6×4 см, неподвижная, спаявшаяся с прямой кишкой. Справа придатки не определяются. Из прямой кишки выделяется гной. Через прямую кишку определяется эта же опухоль.

23/III 1951 г. операция — чревосечение, удаление правых придатков. Под наркозом (2,0 гексенала и 60,0 эфира) срединным разрезом с иссечением старого послеоперационного рубца вскрыта брюшная полость. По вскрытии брюшной полости в ране предлежали петли кишок, спаянные с органами малого таза. Спайки разъединены частично острым, частично же тупым путем. После разъединения и рассечения спаек обнаружена слева тубоовариальная опухоль величиной с мандарин, которая плотными рубцами припаяна в заднем дугласе. При рассечении рубцов была нарушена целостность капсулы, из которой выделилось небольшое количество гноя с запахом. Опухоль удалена обычным путем. Произведено обшивание и перитонизация. Левый яичник нормальной величины, частично кистозно измененный. Матка нормальной величины. Вскрыт задний свод. Выведены тампоны через влагалище. Брюшная стенка зашита наглухо. В послеоперационном периоде до 10-х суток держалась температура в пределах 37,5—38,7°.

Результаты гистологического исследования. Стенка кисты представлена рыхлой соединительной тканью, богатой сосудами с утолщенными стенками; вокруг сосудов, а также в толще стенки инфильтраты, состоящие преимущественно из лейкоцитов с примесью лимфоидных и плазматических клеток. Стенка трубы диффузно гипертрофирована лейкоцитами.

Заключение. Гнойное воспаление левой трубы и нагноившаяся киста левого яичника.

В посеве гноя из брюшной полости стрептококк, *V. proteus*.

Больная выписана 14/IV 1951 г., на 18-е сутки после операции с нормальной температурой, которая установилась с 10-х суток после операции, в удовлетворительном состоянии.



Случай 4. Больная Л-ва З. А., 48 лет, поступила в клинику из Уфы для обследования с жалобами на тупые боли в крестцово-поясничной области и мутную мочу.

Менструации с 15 лет, по 7 дней, через месяц. Половая жизнь с 20 лет. Беременностей не было.

В 1923 г. перенесла воспаление придатков матки, после чего постоянные тупые боли в пояснице. Пять месяцев назад перенесла грипп; при исследовании мочи было обнаружено большое количество лейкоцитов; с тех пор моча оставалась мутной.

Почки не пальпируются, область их безболезненна. Симптом Пастернацкого отрицателен с обеих сторон.

Хромоцистоскопия. Моча мутновата. Емкость мочевого пузыря достаточная. Промывная жидкость быстро мутнеет. Слизистая пузыря и устья мочеточников без изменений. Индиго с обеих сторон через 5—6 минут интенсивной струей. Над устьем правого мочеточника втянутый точечный свищевой ход, из которого вытекает гной.

Гинекологический статус. Матка смещена влево изади, справа к ней примыкает опухоль величиной с мандарин.

Заключение. Гнойная киста с перфорацией в мочевой пузырь.

23/V произведена операция — удаление правых придатков, аппендэктомия. Под гексеналовым наркозом вскрыта брюшная полость между лобком и пупком по средней линии. При ревизии гениталий обнаружено следующее: матка нормальной величины, несколько отклонена влево. Левые придатки не изменены, правые придатки представляют собой конгломерат овальной формы величиной с куриное яйцо, эластической консистенции, окруженный множественными спайками с прилежащими петлями кишечника. Спайки рассечены. Жажмы на круглую связку и *lig. infundibulum pelvicum* справа, отсечение и обшивание их. При выделении опухоли капсула вскрылась, в рану излился зловонный гной. Опухоль выделена и иссечена у матки. Гемостаз. Перитонизация. Туалет брюшной полости. Обычная аппендэктомия. Послеоперационное течение гладкое.

Случай 5. Больная Б-ва М. И., 30 лет, поступила 21/III 1950 г. из гинекологической больницы, где пролежала около года с диагнозом гнойной кисты с перфорацией в мочевой пузырь.

Со слов больной, наследственность благоприятная. Болела менингитом (осложнение после гриппа). Вообще всегда была здорова. Менструации с 18 лет, по 3 дня, без боли, установились сразу. Половая жизнь с 25 лет. Первая беременность наступила вскоре после замужества и закончилась преждевременными родами на VII месяце в связи с тем, что больная была ушиблена машиной. Ввиду наступившего кровотечения послед был удален путем выскабливания 30/III 1949 г., после чего образовался перитонит. При помощи пункции на третий день выпущен гной через влагалище. Констатировано двустороннее заболевание придатков матки, сопровождавшееся высокой температурой. Вскоре гной стал выделяться через прямую кишку. Моча мутная. Менструации в течение года отсутствовали. Вводили много пенициллина. Температура постепенно стала падать.

Больная среднего роста, нормального сложения, удовлетворительного питания. Тоны сердца глуховаты, границы его в преде-

лах нормы. В легких дыхание ослаблено, везикулярное. Печень и селезенка не увеличены, безболезненны.

Гинекологический статус. Наружные половые органы в норме. Через влагалище определяется небольшая матка в конгломерате с двусторонней плотной овариальной опухолью. Слева опухоль достигает костей таза величиной с голову новорожденного, справа несколько меньше.

После предварительной подготовки (промывания мочевого пузыря и общеукрепляющего лечения) 3/IV произведена операция — вскрыта брюшная полость между лобком и пупком. В рану предлежат петли кишок и сальник, плотно спаянные друг с другом. Наличие большого количества плотных спаек крайне затруднило обследование генитальных органов. Плотные спайки между петлями кишечника, сальником и придатками были разъединены частично тупым путем, частично острым. При ревизии гениталий оказалось, что матка увеличена до размеров 3-месячной беременности, левые придатки резко увеличены, извиты, плотно подтянуты к заднему дугласу. При выделении придатков целостность их была нарушена, излилось большое количество серозно-гнойной жидкости, которая послана на посев. Левые придатки удалены с иссечением угла матки. Гемостаз. Перитонизация. Правые придатки без изменений, оставлены. Задний свод вскрыт и во влагалище выведены тампоны Брюшная стенка зашита наглухо.

Температура после операции колебалась в течение первых 5 дней в пределах 38—39°, а затем постепенно понижалась и на 14-й день пришла к норме.

В первые дни после операции состояние больной было крайне тяжелым. Отмечалось обильное выделение гноя из влагалища, нагноение брюшной стенки. Производились ежедневные перевязки. Из лекарственных средств применялись пенициллин, глюкоза, витамины и др. С 20/IV состояние улучшилось, выделение гноя из брюшной стенки уменьшилось. Моча стала светлой, стул нормальный.

Патологоанатомический диагноз. Хроническое продуктивное гнойное воспаление.

Анализ мочи до операции: белок 1,2<sup>0</sup>/<sub>100</sub>, реакция кислая, лейкоциты покрывают все поле зрения, бактерии в умеренном количестве, эритроциты 0—1 в поле зрения, цилиндры 5—6 в поле зрения.

Кровь: Hb 55%, л. 8100; РОЭ 45 мм в час.

Выписалась 16/V 1950 г. в хорошем состоянии: рана затянулась, живот мягкий, жалоб нет.

Последний из описанных выше случаев указывает на то, что такие тяжелые осложнения, как перфорация гнойника в мочевой пузырь и прямую кишку, являются нередко результатом чрезвычайно запоздалого диагноза основного заболевания. Надо думать, что у этой больной уже давно имелся воспалительный процесс в придатках матки, обострившийся в результате операции удаления детского места.

При операциях, производимых хирургами в порядке скорой помощи по поводу острого аппендицита, необхо-

димо подвергать осмотру половые органы, чтобы избежать возможной ошибки в диагнозе.

Примером может служить больная А-ва, у которой после аппендэктомии развилось тяжелое состояние со стороны гениталий. Она была выписана в удовлетворительном состоянии из хирургического отделения и вновь помещена в нашу клинику с диагнозом: пиосальпинкс и пиоовариум.

Больная А-ва, 26 лет, поступила в клинику 8/V 1950 г.

В анамнезе корь, трижды воспаление легких, брюшной тиф, малярия. Менструации с 14 лет, установились сразу, регулярно через 4 недели, по 6—7 дней, обильные, безболезненные. Половая жизнь с 24 лет.

Беременность одна, в феврале 1950 г. была искусственно прервана на 11-й неделе введением в матку мыльного раствора. После этого температура повысилась до 40°. В гинекологической больнице произведено выскабливание полости матки. Женских заболеваний в прошлом не отмечает.

Гинекологический статус. Наружные половые органы нормальны. Влагалище и шейка без изменений. В области правых придатков плотная «опухоль» величиной с гусиное яйцо, округлой формы, с ясными контурами, ограниченно подвижная, выпячивающаяся в правый и задний своды. Опухоль прилежит непосредственно к прямой кишке, с которой она имеет сообщение.

При исследовании через прямую кишку определяется инфильтрация параректальной клетчатки в области опухоли.

Цистоскопия не показала никаких изменений в мочевом пузыре. Моча и кровь в пределах нормы. РОЭ 30 мм в час.

12/V 1950 г. произведена операция — чревосечение, удаление правых придатков. Обнаружен конгломерат в области правых придатков с вовлечением в процесс трубы. Левый яичник — «шоколадная» киста. При выделении конгломерата из сращений излилось обильное количество гноя со зловонным запахом. Произведено удаление правых придатков с иссечением угла матки. Посев гноя из опухоли — стрептококк.

Послеоперационный период прошел гладко. Из нижнего угла операционной раны и из влагалища отмечались умеренные гнойные выделения.

Гистологическое исследование. Картина хронического воспалительного процесса с явлениями обострения, резко выраженным отеком соединительной ткани и местами со склерозом.

Анализ крови на 12-й день после операции: эр. 3 830 000, Нб 60%, л. 11 900; РОЭ 45 мм в час.

Больная выписана на 16-й день после операции в хорошем состоянии.

Во избежание ошибочных выводов все женщины должны подвергаться гинекологическому осмотру при жалобах на болезненные явления в брюшной полости. Больные женщины с пиурией обычно консультируются уроло-

гами, а затем уже после обследования мочевых путей выясняется наличие перфоративного отверстия на задней стенке мочевого пузыря. Исключив заболевание верхних мочевых путей, врачи направляют подобных больных в нашу клинику для обследования, и когда устанавливается наличие гнойника в малом тазу, они подвергаются радикальному вмешательству абдоминальным путем.

Приводим такой случай.

Больная М-на Т. А., 25 лет, поступила в урологическую клинику МОНИКИ 17/V 1950 г. для обследования с жалобой на пиурию при беременности VII месяцев и наличии дермоидной кисты левого яичника, вскрывшейся в мочевой пузырь.

Анамнез. Менструации с 14 лет, установились сразу, замужем с 24 лет, беременность первая. До направления в клинику ее лечили пенициллином, и так как это не дало улучшения, она была направлена в МОНИКИ к урологу.

Гинекологический статус. Матка увеличена соответственно 7 месяцам беременности. Через передний свод левее от средней линии определяется «опухоль» величиной с голову новорожденного, безболезненная, плотно-эластической консистенции, с гладкой поверхностью.

27/XI 1950 г. произведена операция под гексеналовым наркозом (2,0 гексенала). По вскрытии брюшной полости оказалось много рыхлых спаек с париетальной брюшиной и сальником. Произведено кесарево сечение. После отделения спаек удалены левые придатки, из которых исходила дермоидная киста, тесно спаянная на большом протяжении с мочевым пузырем.

Послеоперационный период прошел гладко, если не считать повышения температуры до 40° в первые дни после операции. Проведена пенициллинотерапия.

Анализ крови до операции: Hb 58%, эр. 4 030 000, л. 12 600; РОЭ 30 мм в час. Моча мутная; эритроциты 0—1 в поле зрения, лейкоциты покрывают все поле зрения.

Ниже приводим случай, интересный тем, что больная страдала раком шейки матки II—III стадии с нераспознанным до вмешательства по поводу рака гнойником, расположенным спереди от матки. Образовавшийся гнойник окутан сальником, причем он исходил из придатков матки. Операция по поводу рака шейки матки проводилась влагалитическим путем, но при образовании манжетки и попытке отделить мочевой пузырь и изолировать мочеточники мы натолкнулись на непреодолимое препятствие, вследствие чего операция была закончена брюшностеночным путем.

Следующий случай представляет интерес с точки зрения локализации и образования гнойной опухоли, окутанной сальником, как капсулой.

Больная Х-на, 47 лет, поступила в клинику 17/VI 1950 г. с жалобами на боли внизу живота и пояснице, выделение обильных белей с гноем и кровью с февраля 1950 г. Диагноз: рак шейки матки II—III стадии.

Анамнез. Наследственность благоприятная, болела суставным ревматизмом, перенесла болезнь почек и печени. С 16 лет появились менструации, по 5 дней, с болью, установились к 23 годам. Беременность после замужества наступила быстро, закончилась абортom без врачебной помощи. Аборт сопровождался высокой температурой. Долго болела женскими болезнями, лечилась. С 1941 г. не жила половой жизнью. Менструации ежемесячно, протекали нормально; последние были 28/V 1950 г.

Больная правильного сложения, хорошего питания, роста выше среднего, подкожножировой слой развит на животе с избытком. Печень и селезенка не увеличены, безболезненны. Сердце и легкие в пределах нормы.

Гинекологический статус. При исследовании зеркалами обнаружена кровотокающая шейка, изъязвленная, хрящеватой консистенции; язва ограничена в виде ободка с ровными краями. Реакция Вассермана отрицательная.

При влагалищном исследовании определяется большая опухоль с неясными границами в надлобковой области по средней линии живота.

Хромоцистоскопия. Емкость пузыря достаточная, на дне местами гиперемированные участки, устья мочеточников ясны. Индиго выделяется через 8—10 минут из обоих устьев интенсивной струей.

27/VI 1950 г. произведена операция по комбинированному методу (влагалищно-абдоминальный метод). В ходе операции с образованием манжетки при попытке отделить мочевой пузырь и изолировать мочеточники мы натолкнулись на трудности при отскакивании пузырьно-маточной складки. Был вскрыт мочевой пузырь, наложено тотчас несколько швов обычным путем на стенку пузыря. Ввиду невозможности продолжать операцию влагалищным путем решено перейти на чревосечение. По вскрытии брюшной полости срединным разрезом обнаружено, что конгломерат гнойной опухоли, расположенной спереди от матки, окутан сальником в виде капюшона; опухоль исходит из обоих придатков матки. При отделении сальника выделилось значительное количество зеленого гноя без запаха, причем обнаружено, что сальник спаян на большом протяжении с опухолью. Конгломерат опухоли выделен и удален вместе с придатками и маткой.

En masse лигированы сосуды и связки. Предпузырная клетчатка была инфильтрирована и отечна. Во влагалище выведены тампоны. Брюшная рана залита эфиром, брюшные стенки защиты наглухо.

Гистологический анализ шейки матки: рак шейки матки без орогования; в придатках матки — картина хронического воспаления.

Послеоперационный период протекал с нагноением брюшных стенок. Больная не мочилась 5 дней, затем начала самостоятельно мочиться. В течение трех недель температура колебалась в пределах 38—39°, с 20-го дня после операции температура упала до нормы. Выделения из брюшной стенки прекратились, общее состоя-

ние улучшилось. В хорошем состоянии больная 22/VII 1950 г. была выписана домой.

Из анамнеза ясно, что гнойное образование внизу живота связано с криминальным абортom, который был произведен в деревенских условиях, без врачебной помощи и сопровождался высокой температурой (до 40°). После аборта больная долгое время лечилась; гнойник, видимо, прорвался в брюшную полость и вызвал то осложнение, с которым мы столкнулись в ходе операции.

В дополнение к описанным выше случаям перфорации гнойников в мочевой пузырь приведем ряд других, когда после выскабливания у больных развилось тяжелое состояние.

Больная Ш-ва Л. В., 25 лет, поступила в клинику 27/IX 1949 г. с гнойной опухолью придатков матки с перфорацией в мочевой пузырь.

Жалобы: боли в правой половине живота, учащенное мочеиспускание с резью в конце акта.

Анамнез. Флегмонозная ангина, часто повторявшаяся. Менструации с 18 лет, по 3 дня, через 30 дней, последние 18/IX 1949 г. Беременности две: искусственный аборт без осложнений и начавшийся аборт в домашних условиях в 1949 г., который сопровождался с первого же дня повышением температуры до 39,6° и ознобами. На вторые сутки больная (3/III 1949 г.) была направлена в гинекологическую больницу. 11/III ввиду кровотечения было произведено выскабливание полости матки с удалением остатков яйца. Далее отмечены явления пельвеоперитонита. 12/III пункция и задняя кольпотомия (выпущено 200 мл гноя). В последующем — плевропневмония и тромбофлебит правой бедренной вены.

27/IX переведена в нашу клинику с диагнозом: правосторонний пиосальпинкс с перфорацией в мочевой пузырь. Субфебрильная температура при поступлении.

Гинекологический статус. Матка в ретропозиции, справа к ней примыкает плотная опухоль, неподвижная, бугристая, размером с кулак, а слева прощупываются плотные тяжи толщиной в 3 см.

3/X произведено чревосечение под наркозом (2,0 гексенала и 30,0 эфира). В малом тазу обнаружены обширные сращения слева — замурованные придатки. Матка не увеличена, справа гнойная опухоль придатков в очень плотных сращениях с петлями кишок, маткой и окружающей клетчаткой. Сращения разделены с трудом тупым путем, при этом излился гной. Опухоль выделена и удалена. Перитонизация. Вскрыт задний свод, выведены во влагалище марлевые тампоны.

Гистологическое исследование опухоли: хроническое гнойное воспаление.

Анализ мочи до операции: белок 0,2%/оо, лейкоциты покрывают все поле зрения; эритроциты 5—6 в поле зрения, свежие.

Анализ крови: Hb 55%, эр. 4 450 000, л. 7000.

Выписалась 29/X 1949 г. в удовлетворительном состоянии.

Ниже мы приводим историю болезни больной Г-ной, у которой справа от матки имелась нагноившаяся дермоидная киста, прорвавшаяся в мочевой пузырь.

Больная Г-на, 66 лет, поступила в клинику 27/XII 1948 г.

Климакс с 47 лет. Родов 12, все с помощью бабки; аборт не было, гинекологических заболеваний также не было.

Заболела год назад после того, как посидела на сырой земле. Появились боли при мочеиспускании и в мочевом пузыре, учащенное мочеиспускание.

Гинекологический статус. Матка небольшая, подвижная; справа от матки определяется опухоль округлой формы, ограниченно подвижная, слева придатки не определяются.

Хромоцистоскопия. Слизистая пузыря бледно-розовая, устья мочеточников выражены, индиго из обоих устьев через 4—5 минут. На середине межмочеточниковой линии, несколько выше, имеется втянутое отверстие, прикрытое наложением фибрина.

Артериальное давление 140/80 мм. Анализ мочи: белок 0,09%, эпителий плоский 0—1 в поле зрения, эритроциты 2—3 в поле зрения, лейкоциты — большое количество.

7/I 1949 г. произведена операция — чревосечение, правосторонняя овариотомия, разрез и ушивание припаянной стенки мочевого пузыря.

Для иллюстрации других возможных осложнений следует остановиться на приводимом ниже случае.

Больная Ш-н Е. А., 48 лет, поступила в клинику 24/XI 1948 г.

Менструации с 16 лет, по 5—6 дней, через 25 дней; последние 15/XI. Половая жизнь с 21 года. Родов 2, последние в 1947 г. Аборт в 1944 г. без осложнений и в мае 1948 г., после чего развились данное заболевание. В прошлом гинекологических заболеваний не было.

Анамнез настоящего заболевания. Была беременна 9 недель, начались схватки (причины не знает). 7/V 1948 г. направлена в гинекологическую больницу, где произведено выскабливание. С 10/V повысилась температура. Ввиду обнаружившегося гнояника 19/V сделана пункция заднего свода, вышел гной; в больнице пролежала 10 дней; выписана 10/VI. Дома вновь поднялась температура и больная с диагнозом двустороннего воспаления придатков была помещена в гинекологическую больницу, где с 26/VI по 5/VIII лечилась тепловыми процедурами. Продолжались гнойные выделения из влагалища и боли, температура снизилась. С такими явлениями она была направлена в клинику.

Гинекологический статус. Матка нормальной величины, придатки слева величиной с мандарин, справа несколько больших размеров, прилежат к стенке матки. Конгломерат в тазу мало подвижен. Из свищевого отверстия в заднем своде обильные гнойные выделения.

1/XII произведена операция — чревосечение, удаление правых придатков и левой трубы.

По вскрытии обнаружена опухоль с гнойным содержимым с правой стороны величиной с апельсин, в сращениях по задней

стенке матки. Опухоль выделена из сращений и освобождена. Слева труба изменена и утолщена до 1,5 см. Удалены правые придатки и левая труба. Вскрыт задний свод, выведены марлевые тампоны во влагалище.

Гистологическое исследование. В трубах хронический воспалительный процесс без признаков специфичности. В яичнике гнойная киста, стенки ее из старой фиброзной ткани с массивным воспалительным инфильтратом.

Наблюдалось лихорадочное течение в послеоперационном периоде — температура повышалась до 11-го дня; в среднем отделе рубца — расхождение швов, выделился гной. Затем температура снизилась. Выписалась 20/XII в удовлетворительном состоянии.

Анализ крови до операции: Hb 55%, эр. 3 680 000, л. 4400; РОЭ 20 мм в час; 18/XII: Hb 50%, эр. 3 660 000, л. 9800; РОЭ 40 мм в час (после операции).

Таким образом, больная Ш-н дважды находилась на излечении в гинекологических больницах, но дважды применявшееся оперативное вмешательство не привело к излечению.

Нельзя пройти мимо случаев, которые закончились летальным исходом, так как они представляют громадный интерес с точки зрения дифференциальной диагностики.

У одной из таких больных результаты капилляроскопии установили полное отсутствие капилляров, что является плохим прогностическим симптомом.

История болезни данной больной указывает, с одной стороны, на запущенность заболевания, а с другой — на трудность постановки диагноза, когда процесс заходит слишком далеко.

Больная Ш-ва В. К., 52 лет, поступила в хирургическую клинику МОНИКИ 13/II 1951 г. с проктитом и сигмоидитом.

А н а м н е з. Наследственность благоприятная. В детстве перенесла корь, операцию по поводу аппендицита. В 1927 г. перенесла гинекологическую операцию: фиксация матки к брюшной стенке. В 1928 г. — ревматизм. Менструации с 14 лет, по 3—5 дней, через 26 дней, умеренные, болезненные. Беременностей 4, все закончились самопроизвольным выкидышем на 3—4-м месяце. Климат с 1947 г.

Больной считает себя с января 1951 г., когда температура повысилась до 38° и появились боли в животе, в области послеоперационного рубца. Хирург установил наличие «межкишечного абсцесса» и стал лечить пенициллином. Боли немного стихли, температура снизилась, но через несколько дней вновь возникли сильные боли и повысилась температура, в связи с чем она была направлена в МОНИКИ в порядке скорой помощи (парапроктит, сигмоидит).

В областном онкологическом диспансере была произведена рентгеноскопия желудочно-кишечного тракта больной (в августе) — больной были поносы).



**Заключение:** данных о наличии опухоли толстого кишечника нет, имеются спайки дистального конца сигмовидной кишки. Троекратная ректоскопия показала наличие сужения на уровне 13 см, что объяснялось рубцовым процессом после перенесенного язвенного колита и проктита.

Основные жалобы при поступлении в хирургическую клинику: боли внизу живота, повышение температуры до 40°, ознобы, похudenie, общая слабость и отсутствие аппетита.

Объективное обследование. Состояние больной тяжелое. Правильное телосложение, резко пониженное питание. Кожа и видимые слизистые бледны, тонус кожи понижен, лимфатические железы не увеличены. Костная система без особых изменений.

Границы сердца в пределах нормы, систолический шум на вершечке, резко ослаблен первый тон. Легкие в пределах нормы. Печень и селезенка не прощупываются. Живот участвует в акте дыхания. Два послеоперационных рубца: по средней линии и в правой подвздошной области. Болезненность по всему животу, напряжение брюшной стенки.

В хирургической клинике больная обследовалась в течение 8 дней, но клинический диагноз не был поставлен.

Анализ крови: Hb 35%, л. 23 300; РОЭ 60 мм в час.

Анализ мочи в пределах нормы. Кал на кровь — реакция положительная. Анализ желудочного сока: свободная соляная кислота 0, связанная соляная кислота 0, общая кислотность 12, хлориды крови 512,7 мг%. Реакция Видаля отрицательная. Общий белок крови 7,42%. Рентгеноскопически изменений со стороны сердца и легких не обнаружено.

Рентгенологическое обследование желудочно-кишечного тракта. Двенадцатиперстная кишка — норма; через 24 часа головной конец контрастной массы находится в начальной части сигмы; через 55 часов распределение бариевой массы может объясняться неполным стенозом толстой кишки.

Хирурги пришли к заключению, что в прямой кишке опухоли не обнаружено. Больная была переведена в гинекологическую клинику 21/III 1951 г. с диагнозом двустороннего гнойного процесса придатков матки, не исключая возможности наличия какой-либо злокачественной неоплазмы в малом тазу. В нашей клинике состояние больной оставалось тяжелым: держалась высокая температура, несмотря на применение пенициллина массивными дозами, наблюдалось отсутствие аппетита, боли в животе.

В животе через брюшную стенку ниже пупка определяются опухолевидные образования, то исчезающие, то вновь появляющиеся. Стул иногда самостоятельный, иногда вызывается приемом слабительного или клизмы.

При осмотре 6/III 1951 г. найдено: матка отдельно не контурируется, имеется конгломерат опухоли, выпячивающейся во влагалище, которое почти полностью выполнено данным образованием. Выводы: злокачественный процесс в малом тазу в неоперабельной стадии (предположительно).

Далее у больной появились почти ежедневные ознобы, выделения гноя и слизи из прямой кишки. В посеве гноя стрептококк, стафилококк гемолитический; встречались тонкие, извитые палочки, напоминающие элементы актиномицета. В повторном посеве стреп-

тококк, *V. coli com.*, *V. paracoli*; стрептококк; друзы в доставленном материале искать невозможно.

Реакция Вассермана отрицательная. Анализ крови: Hb 30%, эр. 2 360 000, л. 7100, анизоцитоз, пойкилоцитоз, гипохромия; РОЭ 32,3%, за 4 часа 73,5%. Плазмодиев малярии не найдено.

Проба Квика: за 2 часа выделено бензойноокислого натрия 32,3%, за 4 часа 73,5%. Плазмодиев малярии не найдено.

20/III установлено следующее: матка находится кпереди, в заднем дугласе определяется конгломерат опухоли, исходящий из придатков (по-видимому, имеются большие спайки с кишечником), слева прощупывается четкообразная опухоль по ходу трубы.

Заключение: двусторонний пиосальпинкс с перфорацией в прямую кишку; злокачественная неоплазма с прорастанием в прямую кишку.

При том и другом диагнозе ввиду запущенности случаи оперативное вмешательство считалось непоказанным, но по настоятельному желанию больной и родственников было решено сделать пробную операцию.

27/II 1951 г. произведена операция — пробное чревосечение. Срединным разрезом вскрыта брюшная полость; обнаружено множество спаек и раздутые петли кишечника с каловыми массами. При попытке выделения опухоли из малого таза вскрылся гнойник, выдвинулся около стакана гноя со специфическим запахом. Матка замурована в инфильтрате. Вскрытие заднего свода оказалось невозможным. Взят кусочек опухоли на гистологическое исследование, установившее аденокарциному яичников с прорастанием в прямую кишку (распад опухоли). Операция проводилась под наркозом (1,0 гексенала и 30,0 эфира).

Послеоперационный период осложнился перитонитом, от чего больная 30/III 1951 г. скончалась.

Гистологическое исследование препарата. В пределах присланного материала обнаружена аденокарцинома.

Патологоанатомический диагноз. Изъязвившийся рак толстой кишки в области перехода сигмовидной в прямую кишку с перфорацией стенки кишки в заднее дугласово пространство. Прорастание опухолью параректальной клетчатки. Хроническое воспаление придатков матки со склерозом окружающей клетчатки.

Пробное вмешательство и данные патологоанатомического вскрытия дают основания считать, что заболевание началось из параректальной клетчатки с распространением на половую сферу. В дальнейшем происходил распад и образование гнойника с перфорацией прямой кишки. Были все основания предполагать наличие гнойного процесса в придатках матки (лейкоцитоз 23 300, высокая температура, ознобы, наличие опухоли в малом тазу). В данном случае имело место сложное сочетание заболевания кишечника и опухоли в малом тазу. Это обстоятельство дезориентировало нас, так что трудно было понять, откуда берет начало заболевание. Кроме того, пр

изведенная в 1927 г. фиксация матки к брюшной стенке также затруднила определение положения матки в малом тазу. При патологическом вскрытии оказалось, что матка была замурована в клетчатке таза. Заболевание данной больной представляется трудным в диагностическом отношении.

В другом случае мы наблюдали больную, страдавшую в течение 20 лет кровотечениями. Была диагностирована фибромиома матки. Больная трижды находилась на излечении в районной больнице, где производилось выскабливание, но без успеха. Боли внизу живота и в пояснице и периодические обострения заболевания, сопровождавшиеся кровотечениями, продолжались. Врачи находили новообразование матки (фибромиома) и предлагали операцию. С таким же диагнозом больная была направлена к нам в клинику для оперативного вмешательства. При операции мы встретились с тяжелейшими сращениями матки с окружающими органами малого таза и петлями тонких кишок, с инфильтрацией предпузырной клетчатки.

Через 7 часов после операции больная скончалась при падении сердечной деятельности, по-видимому, вследствие послеоперационного шока.

Приводим историю болезни этой больной.

Больная М-ва М. Д., 48 лет, инвалид второй группы, поступила в клинику 12/XII 1949 г. с диагнозом: фибромиома матки.

Анамнез. Перенесла в детстве коклюш, воспаление легких. Менструации с 16 лет, установились сразу, по 8 дней, нерегулярно, обильные, болезненные. Половая жизнь с 21 года. Две беременности: одна закончилась нормальными родами, вторая — аборт. Гинекологическими заболеваниями не страдала. Климакс с сентября 1949 г.

Считает себя больной с 1925 г., когда после выкидыша было произведено выскабливание полости матки. Начались частые кровотечения; менструации протекали нерегулярно. Три раза лежала в районной больнице по поводу кровотечений. Предлагалась операция, от которой больная отказалась (фиброма матки).

Гинекологический статус. Матка увеличена соответственно 4-месячной беременности, плотна, бугристая; слева имеется узел, расположенный интралигаментарно; шейка цилиндрическая, своды свободны.

Хромоцистоскопия. Слизистая мочевого пузыря бледная, местами гиперемирована. Пузырь деформирован, в складках вследствие давления опухоли. Устья мочеточников не видны (в складках слизистой). Индиго из обоих устьев через 6—7 минут довольно энергично.

Анализ крови: Нб 60%, эр. 4 400 000, л. 16 000; РОЭ 60 мм в час. Анализ мочи: удельный вес 1020, реакция кислая, белок 0,27<sup>0</sup>/<sub>100</sub>.

лейкоцитов в поле зрения 20—25, выщелоченный гиалиновый цилиндр 1 в поле зрения. Температура субфебрильная. Кровяное давление 130/90 мм.

Анализ крови и данные осмотра дали основание предполагать, что один из узлов фибромиомы находится в состоянии распада.

26/XII произведена операция — чревосечение, удаление гнойной опухоли левых придатков. По вскрытии брюшной полости под гексеналовым наркозом (2,0 гексенала) оказалось, что имеется опухоль размером с голову новорожденного ребенка, в сращениях с окружающими органами (клетчаткой мочевого пузыря, стенок матки и петлями кишок). При освобождении опухоли справа излился зловонный гной. Предпузырная клетчатка инфильтрирована, так же как и стенка мочевого пузыря. При освобождении опухоли в стенке мочевого пузыря образовался просвет в его полость; наложены швы, просвет закрыт. Опухоль представляет собой многокамерную кисту с нагноившимися отдельными полостями, раздвинувшую листки широкой связки. Опухоль удалена. Полностью удалить капсулу опухоли не удалось. Слева обшивание сосудов сплетения. В этой области также обнаружена значительная инфильтрация тканей. Матка не увеличена, несколько смещена вправо, в сращениях как бы замурована. Вскрыт задний свод, выведены тампоны во влагалище. Наглухо закрыта брюшная полость.

В ходе операции выявилась запущенность данного случая: даже мочевой пузырь оказался инфильтрированным и деформированным, в результате чего при отделении опухоли от стенки пузыря в последнем образовался просвет.

Точность диагноза при гнойных процессах в органах малого таза не всегда возможна, так как длительность процесса и спаяние опухоли с петлями кишечника (особенно тонкими) и сальником маскируют основное заболевание. При этом опухоль с гладкой поверхностью по форме напоминает большую матку. Такое образование при отсутствии указаний на воспалительный процесс (нормальная температура при нормальном составе крови) и вместе с тем при наличии периодических кровотечений допускает постановку диагноза фибромиомы матки тем более что сочетание гнойного воспаления придатков матки и фибромиомы матки вполне возможно.

Ниже мы приводим две истории болезни женщин, у которых, кроме гнойных придатков матки, наблюдались фибромиомы матки. При этом в одном случае узел фибромиомы выбухал в передний свод, сдавливая заднюю стенку мочевого пузыря; в другом — в толще матки были расположены узлы различных размеров, справа прилежали измененные придатки, а слева от угла матки от

ходила на ножке тонкая гнойная киста величиной с голову новорожденного ребенка.

Случай 1. Больная Э-ва Л. Р., 38 лет, поступила в клинику 14/XII 1950 г. с гнойным воспалением придатков матки и фибромиомой.

Анамнез. Нормальные менструации с 12 лет, последние были 17/XI 1950 г. Беременностей 5: родов 2, три искусственных выкидыша. В 1923 и в 1932 гг. — двустороннее воспаление придатков матки. С ноября 1950 г. после физической работы начались кровавые выделения. В начале декабря выделились сгустки крови. С 29/XI по 13/XII 1950 г. температура повышалась до 38—39°.

Жалобы: боли внизу живота и кровянистые выделения. Со стороны внутренних органов изменений нет.

Гинекологический статус. Матка увеличена до размеров беременности 2½ месяцев, плотная, ограниченно подвижная; шейка: эпителий нормальный; слева и сзади определяются плотные образования; выпячивающие задний свод; умеренные кровянистые выделения.

Анализ крови до операции: Hb 53%, л. 8800, эр. 4 070 000; РОЭ 65 мм в час. Моча в норме.

Хромостоскопия. Изменений в мочевом пузыре нет. 19/XII произведена операция — чревосечение, надвлагалищная ампутация матки с удалением придатков матки с обеих сторон.

Фиброзный узел опускался в передний свод (как бы ущемлен спереди симфизом) и был выведен с большим трудом. С обеих сторон имелись тубоовариальные опухоли с гнойным содержимым, по-видимому, специфического характера (туберкулез). Много спаек опухоли с окружающей тканью. Был вскрыт задний ствол, выведены тампоны во влагалище. Послеоперационный период прошел без осложнений.

Гистологическое исследование: фибромиома матки с отеком: в яичнике кистоденома с наличием хронического воспалительного процесса.

Выписалась в удовлетворительном состоянии 11/I 1951 г.

Случай 2. Больная С-ва М. М., 42 лет, поступила в клинику 5/III 1951 г. Диагноз: гнойная киста с множественными узлами фибромиомы.

Анамнез. В детстве перенесла скарлатину и малярию. Менструации с 12 лет, необильные, без боли, по 6—7 дней, через 28 дней. Замужем с 16 лет. Брак третий. Половой жизнью не живет 6 месяцев. Беременностей 2: одни роды и один аборт. В 1928 г. после аборта было воспаление придатков, лечилась 1½ месяца.

В октябре менструации наступили через 11 дней после обычного срока. Это побудило обратиться к врачу, который поставил диагноз фибромиомы матки.

Сердце: хлопающий первый тон, систолический шум на верхушке, акцент второго тона на а. pulmonalis. Артериальное давление 150/80 мм. Легкие в пределах нормы. Мочиспускание учащенное, симптом Пастернацкого отрицательный.

Рентгеноскопически: легкие в пределах нормы, сердце увеличено за счет левого желудочка.

Жалобы больной: обильные месячные, частые позывы на мочеиспускание.

Гинекологический статус. Определяется большая фиброзная матка и киста яичника, исходящая, по-видимому, из левых придатков.

Анализ крови и мочи в пределах нормы. Проба Квика: функция печени в пределах нормы.

29/III 1951 г. произведена операция — чревосечение под наркозом (2,0 гексенала и 30,0 эфира). По вскрытии брюшной полости обнаружена большая фибромиома матки с множественными узлами и спайками с сальником, петлями кишечника и брюшной стенкой. Слева от матки кистозная опухоль с гнойным содержимым. Спайки с большим трудом разделены; при разделении кистозной опухоли, исходящей из левой трубы и плотно спаянной с сальником, выделилось до литра гноя без запаха. Трубы воспалительно измененные, яичники небольшие. С большим трудом произведена экстирпация матки с придатками. Обшиты сосуды и произведена перитонизация. Во влагалище выведены марлевые полоски через задний свод.

Послеоперационный период протекал с небольшими колебаниями температуры в пределах 37,6—38,2°. Отмечалось некоторое падение гемоглобина (40%) и уменьшение эритроцитов (2 900 000). РОЭ повысилась до 60 мм в час (вместо 35 мм).

Выписалась в удовлетворительном состоянии 14/IV 1951 г.

Как уже говорилось, нередко встречаются больные, у которых сочетается кишечная непроходимость с гнойными процессами в малом тазу; участие кишечных петель как тонких, так и толстых в общем конгломерате гнойной опухоли представляет собой обычное явление. Подобное заболевание наблюдалось у больной Вор-ч К. А., 44 лет, которая поступила с кишечной непроходимостью в хирургическую клинику МОНИКИ. При осмотре у нее был установлен воспалительный процесс в придатках матки, и больную перевели в нашу клинику. После проведенного консервативного лечения она была выписана в удовлетворительном состоянии, но через некоторое время поступила вторично с гнойной кистой левого яичника.

В анамнезе — нормальные менструации. В 1936 г. болела двусторонним воспалением придатков матки; лечилась в районной больнице и после этого чувствовала себя хорошо. Вторично поступила в клинику 8/III 1951 г. по поводу болей внизу живота с диагнозом правосторонней гнойной кисты.

9/IV было произведено чревосечение. Справа обнаружена в плотных сращениях гнойная киста, которая вследствие сращений представляла собой общий конгломерат с кишками, брюшиной заднего дугласа и маткой. Слева — небольшой гидросальпинкс и небольшая яичниковая киста. Сделана пангистерэктомия. Во время операции излился гной в брюшную полость. Вскрыт задний свод, марлевые тампоны выведены во влагалище. Послеоперационный период протекал гладко. Выписана в удовлетворительном состоянии на 11-й день после операции.

Определенный интерес представляет больная с гнойным воспалительным процессом в придатках матки, длившимся в течение 27 лет.

Больная Ш-к Г. Я. начало заболевания относит к 13-летнему возрасту, когда после резкого длительного охлаждения перенесла воспаление придатков матки, причем высокая температура держалась в течение 3 месяцев. Половая жизнь с 15 лет. Больная испытывала резкие боли внизу живота, усилившиеся после замужества; периодически боли обострялись. В сентябре 1949 г. после охлаждения вновь наступило обострение болей, температура поднялась до 38°, отмечалось затруднение мочеиспускания и дефекации. 27/XI 1949 г. больная была доставлена машиной скорой помощи в МОНИКИ, где у нее было диагностировано воспаление тазовой клетчатки с перфорацией гнойника в прямую кишку.

Приводим историю болезни.

Больная Ш-к Г. Я., 40 лет, поступила в клинику 15/XI 1949 г. с диагнозом гнойной кисты левых придатков матки.

Жалобы: боли внизу живота, больше слева.

Менструации с 16 лет, установились сразу, по 4—5 дней, через 20 дней, с сильной болью. Беременностей не было. Половой жизнью в настоящее время не живет. Последние менструации наступили в срок 17/XI 1949 г.

Гинекологический статус. Наружные половые органы в норме. Вход во влагалище свободный. Шейка: эпителий нормальный, зев закрыт. Из влагалища гнойные выделения, обильные. В левом своде определяется опухоль, малоподвижная, величиной с кулак, болезненная, плотной консистенции. Опухоль тесно прилегает к матке. Матка увеличена до размеров 3-месячной беременности, подвижна. Правый свод свободен. Температура субфебрильная до 37,6°.

2/XII произведена операция под наркозом (2,0 гексенала и 80,0 эфира) — надвлагалищная ампутация матки с гнойными придатками.

По вскрытии брюшной полости между лобком и пупком оказалось, что в ране предлежали петли тонких кишок. При ревизии гениталий обнаружено, что небольшая матка располагалась спереди. Правые придатки резко увеличены, в спайках с салынником, с трудом были выведены из заднего дугласова пространства. Левые придатки представляют собой конгломерат опухоли величиной с крупный мужской кулак, спаянный с задней стенкой матки и петлями тонких кишок, плотно вколоченный в малый таз. При выделении левых придатков целость их была нарушена и в рану излился густой зеленоватый гной с каловым запахом. Придатки выделены из спаек и иссечены, матка клиновидно иссечена на уровне внутреннего зева. Культия шейки обшита. Гемостаз в области культий придатков, перитонизация. Клетчатка в области заднего свода уплотнена, инфильтрирована. Задний свод вскрыт, выведены во

влагалище марлевые полоски. Выписана в хорошем состоянии 17/XII 1949 г.

Данная больная заслуживает особого внимания, так как она страдала заболеванием с 13 лет, когда у нее еще не наступили менструации. В малом тазу у нее был гнойник, который постепенно организовался. Гнойная киста располагалась с левой стороны, где нижний отдел сигмы часто интимно прилегает к придаткам матки.

Приводим редкий случай гнойного очага в малом тазу с перфорацией в прямую кишку как осложнение послеродового мочевого свища. За несколько лет до этого (в 1943 г.) больной была произведена везикопластика по поводу послеродового мочевого свища.

Больная Д-ва поступила в клинику 4/V 1951 г. с жалобами на боли в пояснице и внизу живота перед менструациями и гнойные выделения через прямую кишку, иногда с кровью.

**А н а м н е з.** Наследственность благоприятная; в детстве перенесла корь и воспаление легких, других заболеваний не было.

Менструации с 14 лет, по 3 дня, безболезненные, через месяц. Половая жизнь с 18 лет. Три беременности: первая закончилась нормальными родами в срок; вторая беременность прервана по медицинским показаниям; последние роды в 1940 г. — патологические с наложением щипцов, ребенок извлечен мертвым.

В 1943 г. находилась в урогинекологической клинике МОНИКИ по поводу пузырьно-влагалищного свища; свищ был зашит.

**Объективное исследование.** Правильное телосложение, удовлетворительное питание; видимые слизистые и кожные покровы нормальной окраски; легкие и сердце в пределах нормы; печень и селезенка не увеличены, симптом Пастернацкого положительный с правой стороны.

**Гинекологический статус.** Влагалище заканчивается слепо (неглубокая ниша); в рубце определяется маленькое свищевое отверстие в верхушке рукава; матка и придатки не прощупываются; при надавливании на живот из прямой кишки выделяется густой гной, который периодически появляется через анальное отверстие.

Из истории болезни от 20/VIII 1940 г. видно, что на передней стенке влагалища имеется громадный дефект, вся влагалищная порция оттеснена кзади, плохо определяется. На задней стенке влагалища рубцовое полукольцо в верхнем его отделе (следы рубца от длительного стояния головки). Слизистая мочевого пузыря несколько выпячивается во влагалище, хорошо выявляются устья мочеточника близ края заднего дефекта. Обычным методом (якорный разрез) пузырный дефект закрыт, предварительно рассечено рубцовое полукольцо.

Анализ крови 6/V 1951 г.: Hb 55%, л. 6800; РОЭ 60 мм в час. Моча мутная, белок 1,5‰, сахара нет, лейкоциты густо покрывают все поле зрения.

Жалобы все те же: боли в пояснице, мутная моча. Субфебрильная температура до 37,4°.



19/VI произведена пиелография, которая дала тень справа на уровне IV поясничного позвонка. Был произведен обзорный рентгеновский снимок, который установил наличие камней правой почки и мочеточника. Судя по снимку, имеется громадная почка. До 13/VII — моча мутная с гноем, температура нормальная.

Ввиду наличия камней в правой почке и мочеточнике с затеком гноя и прорывом его в прямую кишку 14/VII 1951 г. предпринята операция. Под гексеналовым наркозом произведен поясничный разрез по Федорову. После рассечения кожи, подкожной клетчатки, мышц и апоневроза подошли к почке, которая была со всех сторон в плотных сращениях. Выделить ее тупым путем не удалось, при рассечении сращений выделилось обильное количество густого гноя и с гноем вышел камень; выделение почки из спаек продолжалось два часа и происходило в исключительно трудных условиях: почка была в 4—5 раз больше нормы. При рассечении спаек отмечалось паренхиматозное кровотечение, но оно не было особенно велико. В ложе почки введены тампоны, концы выведены через верхний угол раны, рана зашита послойно. Спустя несколько минут вся повязка промокла, кровотечение приняло угрожающий характер, вследствие чего пришлось раскрыть рану для остановки кровотечения. Кровотечение было из спаек, так что захватывать зажимами сосуды, которые не пульсировали, было бесцельно, а тампонада не давала никакого результата. Смерть наступила на операционном столе от кровопотери. Во время операции было перелито 250 мл крови, введено 150 мл 40% раствора глюкозы, 100 мл физиологического раствора. Наркоз гексеналовый (24) и 30,0 эфира.

Выписка из протокола вскрытия № 834 от 16/VII 1951 г.

Мочеполовые органы. Левая почка размером 10×5×4 см, весом 120 г. Капсула снимается хорошо, поверхность гладкая, бледная. Ткань почки на разрезе бледная. Кортикальный слой несколько расширен и выбухает. Слизистая лоханок и левого мочеточника бледная, гладкая. Просвет левого мочеточника на всем протяжении проходим и свободен, диаметр просвета всюду одинаковый. Правая почка отсутствует — оперативно удалена. На месте правой почки в паранефральной клетчатке обнаружены плотные рубцовые спайки, значительно имbibированные кровью. В области этих спаек и жировой клетчатки среди окрашенной кровью ткани видны стягивающие швы. Здесь же обнаружен верхний конец правого мочеточника, причем весь мочеточник был облитерирован рубцовой тканью. На 5—6 см ниже верхнего конца мочеточника в его просвете обнаружен продолговатый камень цилиндрической формы, с неровной поверхностью размером 1,5×0,5 см, полностью закрывающий просвет мочеточника. Стенка мочеточника утолщена; слизистая, особенно в области нахождения камня, неровная, серозного цвета. В нижнем отделе слизистая сероватого цвета с наличием гноя в просвете.

Удаленная почка размером 13×14×6 см, плотная, капсула резко утолщена, рубцового вида. Рисунок почки отсутствует из-за разрастания рубцовой соединительной ткани и жировой клет-

чатки. На разрезе среди соединительнотканых рубцовых полей видны многочисленные полости с неровными краями и гнойным дном. Полости наполнены гноем. В одной из этих полостей обнаружен камень с шероховатой поверхностью размером 2×2 см.

Патологоанатомический диагноз. Правосторонний пиелонефрит и уретерит, камни правой почки и правого мочеточника.

Операция. Удаление правой почки; кровотечение. Обширные спайки в паранефральной клетчатке справа и в малом тазу. Общее резкое малокровие всех паренхиматозных органов. Дистрофия миокарда, печени и почки. Отек мозга и его оболочек.

Этот случай с нашей точки зрения является уникальным, так как заболевание наступило после сложнейшей родовой травмы, с образованием огромного дефекта в перегородке. Кроме того, у самого заднего края дефекта (т. е. мочевого свища) в обычном месте располагались устья мочеточника, откуда происходило истечение мочи. С момента первой операции прошло более 10 лет. Жалобы, с которыми поступила больная в клинику, мы никак не могли уяснить, пока не сделали обзорного снимка (рентгеновского), указавшего на наличие камней в почке и мочеточнике. Не могли мы понять и того, каким путем произошла перфорация в прямую кишку, откуда периодически выделялся гной. Внутривенная пиелография установила, что правая почка не функционирует. Все указанные данные позволили установить, что здесь имеется пиелонефрит правой почки с наличием камней в лоханке и просвете мочеточника. Наконец, у нас возникла мысль, что, принимая во внимание боли в области почек и по ходу мочеточника, необходимо при операции идти к почке, которая по снимку представлялась значительно увеличенной. Эти соображения заставили нас поясничным разрезом удалить пиелоневротический растянутый мешок. Послойным разрезом мы подошли к почке, но обойти ее нам не удалось, так как почка верхним полюсом была интимно спаяна с диафрагмой, с боковой стенкой грудной клетки и ложем почки. Паранефральная клетчатка состояла из рубцово-жировой ткани, вследствие чего пришлось применять ножницы, так как попытка освобождения почки тупым путем не давала результатов. Каждый миллиметр требовал большого напряжения, тем более что рассечение рубцовой ткани вызывало некоторую потерю крови. Почка была выделена через 2 часа от начала операции и на ее ножку был наложен кетгутовый шов. В процессе отделения почки, по-видимому, вскры-

лась лоханка, вытек гной и вышел камень. Мочеточник в сращениях, не выявлен; при вскрытии мочеточник оказался зарощенным. Таким образом, судя по тому, что паранефральная клетчатка была нафарширована гноем, не



Рис. 2.

было ничего удивительного, что по ходу мочеточника гной в большом количестве спускался до дугласова пространства и перфорировал прямую кишку.

Данный случай показывает, что гнойники могут по паранефральной клетчатке спускаться в большой и малый таз, производя перфорацию в прямую кишку в дугласовом пространстве, справа. Этот путь гнойного процесса аналогичен затекам при туберкулезных поражениях позвонков спинного костяка.

Ниже мы приводим историю болезни больной М-ой Т. Я., которая дважды находилась на излечении в районной больнице Московской области. Затем она была направлена к урологу, который диагностировал пионефроз калкулезного происхождения, причем была обнаружена пиеложктазия и перегиб мочеточника (рис. 2) на уровне IV позвонка вследствие сдавления инфильтратом нижней трети мочеточника. Кроме того, цистоскопия указала на перфорацию пиоооариума в мочевой пузырь.

Цистоскопическая картина — см. рис. 2.

А н а м н е з. Больна с 17/X 1949 г., когда после вмешательства по поводу 7-недельной беременности появились боли в области правых придатков и озноб. С 1940 г. (вскоре после родов) страдает хроническим воспалением правых придатков. В течение 9 лет — бесплодие.

19/IV 1949 г. произведена операция — удаление пиосальпинкса. Опухоль была спаяна с правым ребром матки и рубцово связана у места перфорации с прямой кишкой. При освобождении опухоли гной излился в брюшную полость. Матка и левые придатки оставлены.

В посеве гноя — гемолитический стрептококк. В посеве мочи стрептококк, белый стафилококк.

Выписана на 16-е сутки после операции в удовлетворительном состоянии.

В данном случае гнойник одновременно перфорировал прямую кишку и мочевой пузырь. По истории болезни можно судить, что заболевание тянется около 10 лет. Однако, несмотря на такую длительность заболевания, вопрос о радикальном вмешательстве не был решен своевременно.

Гнойник не всегда локализуется в органах малого таза, хотя гной может исходить и из трубы или яичника. В описываемом далее случае у больной К. гнойник располагался между петлями толстой кишки и левым яичником. Такое расположение гнойника крайне опасно, так как оно может повести к частичной непроходимости вследствие сдавления инфильтратом кишечной петли, а при участии тонких кишок в конгломерате опухоли — даже к угрозе полной непроходимости.

Приводим выписку из истории болезни.

Больная К., 25 лет, поступила в клинику 23/X 1950 г. В анамнезе у нее одни роды в 1948 г., нормальные, срочные. 2/IX она обратилась к врачу, который диагностировал кисту левого яичника.

Гинекологический статус. В области левых придатков определяется опухоль величиной с кулак, плотной консистенции, ограниченно подвижная; правые придатки не прощупываются. Установлено наличие гнойного процесса в левых придатках.

5/IX произведена операция. По вскрытии брюшной полости из-  
лилось около 300 мл прозрачной асцитической жидкости желтого  
цвета. Обнаружено, что к левому яичнику, увеличенному до  $5 \times 7$  см,  
припаяна раздутая петля толстого кишечника, резко инфильтриро-  
ванная. При разделении спаек между кишкой и яичником излился  
желтоватого цвета гной с запахом. В посеве гноя получен стрепто-  
кокк. Обе трубы утолщены до 1,5 см в диаметре, гиперемированы,



Рис. 3.

запаяны с ампулярных концов. Произведено удаление труб и ле-  
вого яичника. Вскрыт задний свод, тампоны выведены во вла-  
галище.

Выписалась 19/X 1950 г. в удовлетворительном состоянии.

Обычно гнойные очаги в тазу наблюдаются у женщин  
до 40-летнего возраста. Однако мы имели случай гнойни-  
ка у женщины 66 лет, причем гнойник из придатков мат-  
ки прорвался в мочевой пузырь. Этот случай интересен в  
том отношении, что нагноившаяся опухоль оказалась  
дермоидной кистой.

История болезни сводится к следующему.

Больная Г-на А. П. поступила в клинику 27/XII 1948 г. по по-  
воду прорвавшегося гнойного процесса из придатков матки в мо-  
чевой пузырь.

Анамнез. Родов 12 (все с помощью бабки), аборт не  
было, женских заболеваний также не было, климакс с 47 лет.

Заболела год назад. Появились боли при мочеиспускании в  
мочевом пузыре, учащенное мочеиспускание.

Гинекологический статус. Матка небольшая, плотная, подвижная, справа от матки определяется опухоль яйцевидной формы (размером 12×6 см), плотноватой консистенции, ограниченно подвижная. Слева придатки не определяются.

Хромоцистоскопия. Слизистая пузыря бледно-розовая; устья мочеточников отчетливо выражены; индиго из обоих устьев через 4—5 минут; на середине межмочеточниковой линии, несколько выше ее, имеется как бы втянутое отверстие (перфорационное), прикрытое наложением фибрина.

Артериальное давление 140/80 мм. Анализ мочи: белок 0,09‰, эритроцитов 2—3 в поле зрения, лейкоцитов большое количество.

7/1 1949 г. произведена операция — чревосечение. По вскрытии брюшной полости обнаружена опухоль справа и спереди от матки, вращениях (рис. 3); сзади прилегает кишка. Пузырь плотно припаян к опухоли и для отделения ее от пузыря сделана резекция пузыря в пределах сросшегося участка. Мочевой пузырь зашит, опухоль удалена, произведена задняя кольпотомия. Послеоперационный период прошел без осложнений. Выписалась в удовлетворительном состоянии 26/1 1949 г.

Больные с такими осложнениями, как перфорация в прямую кишку, в мочевой пузырь, а в отдельных случаях даже в промежность, нередко поступают к нам после неоднократного пребывания в районной больнице.

Как пример приводим одну из таких историй болезни.

Больная поступила в клинику 19/VII 1947 г. с диагнозом двустороннего пиосальпинкса с перфорацией в мочевой пузырь. Считает себя больной с 19/IV 1946 г., когда внезапно появились резкие боли во всем животе при температуре 37°. По этому поводу больная обратилась в местную больницу, где был диагностирован острый гастрит и больная прошла соответствующее лечение в течение 3—4 дней. Спустя несколько дней она снова стационарирована по поводу болей в илеоцекальной области с повышением температуры до 40°. На этот раз было обнаружено воспаление придатков матки. В больнице в течение нескольких месяцев ей провели курс пенициллинотерапии, после чего она выписалась для амбулаторного лечения. Через несколько дней появились резкие боли внизу живота, поднялась температура до 39°. В связи с этим она была госпитализирована в областной институт, откуда выписалась с незначительным улучшением.

Гинекологический статус в клинике МОНИКИ. Шейка цилиндрической формы, контуры матки ясно не определяются вследствие того, что к передней поверхности прилегает опухоль, заходящая в виде реторты к телу матки сзади, плотной консистенции, очень болезненная. Вдоль правой стенки газа, сзади, поднимаясь к безмянной линии, прощупывается плотный, болезненный инфильтрат.

Хромоцистоскопия. Мочевой пузырь деформирован над влагалищной опухолью, слизистая местами бледна. Устья мочеточников не ясны. Через 5 минут после введения индиго из левого

устья мочеочника появилась окраска интенсивной струей; правого устья не обнаружено. На месте предполагаемого устья правого мочеочника заметно узкое отверстие, из которого выделяется густой гной.

Анализ крови в пределах нормы. Анализ мочи: удельный вес 1007, реакция кислая, белок 0,03%/оо, лейкоциты 80—100 в поле зрения, эритроциты 0—1 в поле зрения.

Операция произведена 27/IX 1947 г. — брюшная полость вскрыта по средней линии. Слева две перитонеальные кисты величиной с небольшое яблоко, сращены с сигмой. Справа с придатками спаяны петли тонких кишок, которые с большим трудом выделены, сзади придатки спаяны с прямой кишкой. В момент отделения левых придатков вскрылся гнойник и выделился гной со зловонным запахом. После перевязки крупных сосудов и связок и отсепаровки мочевого пузыря вскрыт передний свод, а затем после перерезки боковых и заднего сводов матка с придатками удалена. Тампон во влагалище, перитонизация и обшивание сосудов. Гемостаз. Брюшная стенка зашита наглухо. Переливание 225 мл крови.

В послеоперационном периоде наблюдался ряд осложнений. На 7-й день произошло нагноение брюшной раны. На 16-й день после операции отмечено образование вторичного тонкокишечного влагалищного свища. На 23-й день послеоперационного периода выявлен пневмонический очаг, подтвержденный рентгеноскопически. При рентгеноскопии грудной клетки отмечается повышенное стояние правого купола диафрагмы, синусы свободны. Гилюсы расширены, правый увеличен и инфильтрирован, с ним сливается участок неравномерного затемнения от II до IV ребра с неясными границами. Такого же характера участки затемнения имеются над правым куполом (большой) и над левым (меньший, но более четко контурируемый), а также в левой латеральной зоне на уровне II ребра. Сердечно-сосудистая тень обычной конфигурации.

Заключение: метастатическая, септическая двусторонняя пневмония.

Анализ крови: Нб 35%, эр. 2 800 000, л. 12 000, из них п. 8,5%, с. 75,5%, лимф. 8,5%, мон. 7%, э. 0,5%; РОЭ 75 мм в час.

Примененная с 31/XII по 6/I 1948 г. сульфаниламидная терапия эффекта не дала. Температура держалась на уровне 38,5°. С 21/I 1948 г. применена пенициллинотерапия в комбинации с внутривенным введением 33% спирта, что дало положительный эффект.

К числу тяжелых осложнений после операций при гнойном очаге в малом тазу надо отнести метастатическую пневмонию.

Приводим следующий пример.

Больная Б-на З. Д., 31 года, поступила в клинику 14/III 1950 г. с левосторонней гнойной кистой и правосторонним сактосальпинксом.

Анамнез. Беременностей 2: одни роды и один аборт. С 1945 г. больна воспалением придатков матки после аборта. Лежала 3 недели в районной больнице. Отмечалась высокая температура и сильнейшие боли в животе, которые постепенно стихали. В августе 1949 г. снова появились сильные боли и гнойные отделения из влагалища. Находилась в местной больнице 3 месяца.

Врачи предполагали левосторонний пиосальпинкс и проводили консервативное лечение.

С 16/IX по 16/XII находилась в Областном институте акушерства и гинекологии, где лечили висмутом (по Сперанскому). Состояние больной ухудшилось.

Районный врач направил больную в МОНИКИ.

Жалобы: боли впаховой области, периодические ознобы и гнойные выделения из влагалища.

Большая правильная телосложения, удовлетворительного питания.

Пульс удовлетворительного наполнения и напряжения, ритмичный, 76 ударов в минуту. Сердце: приглушенные тоны. В легких отклонений от нормы нет. Живот мягкий, безболезненный. Печень и селезенка не прощупываются.

Гинекологический статус. Матка нормальной величины, в антеверзии, подвижная; слева в области придатков определяется опухоль величиной с 3-месячную беременность, несколько подвижная, эластической консистенции, Зев шейки матки чист.

Рентгеноскопия грудной клетки. Положение и функция диафрагмы — норма. Синусы свободны. Гилюсы слегка расширены, в толще их петрификаты. Легкие: в области левой верхушки и легочной ткани на уровне II ребра с обеих сторон имеются участки неомогенного затемнения легочной ткани, средней интенсивности, с нечеткими контурами. Справа в легочной зоне имеется очаг Гона. Сердце: левый желудочек слегка расширен. Пульсация ритмичная. Заключение рентгенолога: изменения в легочной ткани, видимому, воспалительного характера (метастатическая пневмония).

Кровь: Hb 55%, эр. 4 150 000, л. 8200; РОЭ 40 мм в час. Моча в пределах нормы. При консультации терапевта со стороны внутренних органов противопоказаний для оперативного вмешательства не обнаружено. Радикальное вмешательство — единственное средство для удаления гнойных придатков матки, которые давят на стенку мочевого пузыря слева. Во избежание возможных осложнений в дальнейшем было решено прибегнуть к операции.

17/IV произведена операция — чревосечение. По вскрытии брюшной полости была обнаружена осумкованная округлой формы опухоль — гнойная киста, слева спаенная рыхлыми спайками с салъником, петлями кишок, с левой половиной матки, величиной с крупный апельсин; справа — увеличенная запаянная труба и просовидные высыпания на трубе и яичнике. Последний увеличен до сливы. После выделения гнойной кисты целость ее было нарушена и в брюшную полость излился гной с колибациллярным запахом. Наложены зажимы на основание широкой связки и на угол матки. Гнойник удален. Слева иссечена труба. Обшивание и гемостаз. Кровопотеря незначительная. Вскрыт задний свод. Выведены марлевые тампоны во влагалище. Брюшная стенка зашита наглухо.

Гистологическое исследование препарата — хроническое продуктивное гнойное воспаление придатков матки.

В посеве гноя стрептококк, стафилококк.

В послеоперационном периоде длительное лихорадочное состояние (температура в пределах 37,6—38,8°). Особых жалоб не было. Внизу живота слева и справа небольшая инфильтрация культи.



Рентгеноскопия грудной клетки установила: на уровне второго межреберья с обеих сторон определяется по одному кольцевидному просветлению латерально с небольшой инфильтрацией вокруг, без уровня жидкости; слева над ключицей имеется небольшое затемнение. Сердце несколько увеличено влево.

Заключение: по-видимому, имеются септические метастазы с распадом.

Проведена пенициллинотерапия — более 5 000 000 ЕД в течение месяца. Отмечено значительное улучшение; температура оставалась субфебрильной. Выписалась в удовлетворительном состоянии 24/VI. В данном случае пенициллинотерапия оказала эффективное действие.

---

## Глава седьмая

### ВЫБОР НАРКОЗА

Длительно существующие гнойные процессы в гениталиях в ряде случаев могут привести к нарушению психики больных.

У больных с гнойными очагами в малом тазу, наблюдавшихся нами, встречались две формы расстройства психической сферы: депрессивные ассоциации или агрессивные. Явления ассоциации после оперативного вмешательства или исчезновения болевых симптомов прекращались.

При гнойных процессах в малом тазу у женщин могут возникнуть различные осложнения в паренхиматозных органах брюшной полости.

Поэтому к выбору наркоза у больных с гнойными воспалительными процессами в малом тазу следует подходить особенно осторожно. Наша клиника, испытав все виды анестезии, остановилась на гексеналовом наркозе в комбинации с ингаляционным эфирным обезболиванием в отдельных случаях, несмотря на то, что в этой же клинике ныне покойным И. И. Поповым разработан метод местной анестезии при больших гинекологических операциях.

В настоящее время мы, как правило, отдаем предпочтение внутривенному гексеналовому наркозу. По малой токсичности и отсутствию травмирующего влияния на психику внутривенный гексеналовый наркоз является одним из лучших видов общего обезбоживания. Фракционное введение 5% раствора гексенала дает возможность производить длительные гинекологические операции без введения добавочных наркотиков. Больные истощенные, пожилого возраста засыпают от небольших доз гексенала, но таким больным требуется осторожное введение наркоза. Заболевания дыхательных путей, компенсиро-

ванные пороки сердца не являются препятствием для внутривенного гексеналового наркоза. Профилактика осложнений при гексеналовом наркозе основана на точном учете противопоказаний и освоении методики наркоза. Единственным и безусловным противопоказанием против гексеналового наркоза, по мнению большинства авторов, являются заболевания печени с нарушением ее функций. Для определения функционального состояния печени в случаях с сомнительным анамнезом в нашей клинике применяется проба Квика. Если у больного имеется указание на заболевание печени, мы, как правило, производим функциональную пробу печени с нагрузкой бензойнокислым натрием (проба Квика). При функциональной недостаточности печени противопоказан гексеналовый наркоз, который заменяется эфиром или спинномозговой анестезией. Из фармакологии барбитуратов известно, что гексенал, попав в организм, разлагается печенью и выводится почками. Продукты разложения не вызывают каких-либо существенных патологических изменений.

---

## Глава восьмая

### ГЕТЕРОГЕМОТЕРАПИЯ

Среди обычных форм воспалительного процесса в женской половой сфере, как указано выше, наблюдаются «клетчаточные» образования наподобие опухолей, с которыми трудно бороться обычными терапевтическими мероприятиями (тепловые процедуры, грязи и др.). Прибегать в этих случаях к хирургическим приемам лечения невозможно, так как в пределах малого таза определяются инфильтраты каменистой плотности, часто распространяющиеся до стенок таза. Среди этого инфильтрата матка и придатки совершенно не прощупываются — представляются как бы замурованными. Несмотря на применение различных средств стимулирующей терапии (протеинотерапия, вакциноотерапия, аутогемотерапия, несоместимая кровь и др.), лечение при помощи этих средств остается малоэффективным.

Из мощных средств воздействия на организм гетерогенная кровь стоит на первом месте. Применение гетерогенной крови в качестве лечебного средства при ряде вяло текущих заболеваний рекомендовалось многими отечественными и зарубежными авторами (С. И. Спасокуцкий, Я. О. Гальперин, Н. А. Богораз, А. В. Богданов, А. Бир и др.). Этот метод стимуляционной терапии не нашел широкого распространения ввиду опасности тяжелых шоковых реакций и осложнений со стороны паренхиматозных органов.

С. М. Павленко предложил эффективный способ применения гетерогенной крови в клинической практике. Он поставил своей задачей при введении гетерогенной крови в организм ослабить гемоагглютинационную активность чужеродных эритроцитов, поступающих в организм, а также уменьшить влияние массивных доз чужеродного коллоида на организм реципиента. Применение в экспе-

риментах на крупных животных переливания больших объемов гетерогенной крови позволило автору подметить, что смешивание *in vitro* чужеродной крови значительно ослабляет ее гетерогенные токсические свойства и предохраняет реципиента от шока. На этом основании С. М. Павленко предложил брать кровь от быка и барана в смеси, разведенной в 25—30-кратном объеме физиологического раствора.

Применение инфузий гетерогенной крови по С. М. Павленко сотрудницей экспериментальной лаборатории МОНИКИ Т. М. Мельгуновой и д-ром А. С. Добронравовой в урогинекологической клинике МОНИКИ показало довольно мощное стимулирующее воздействие этой крови на реактивность организма и повышение его регенеративных способностей. Клинические наблюдения касались 18 больных, которым проводилось лечение инфузиями комбинированной гетерогенной крови при воспалительных процессах придатков матки. Среди них было 7 больных с острыми процессами продолжительностью до 3 месяцев и 11 больных с хроническим течением продолжительностью от 1 года до 6 лет. Возраст больных от 20 до 40 лет.

В результате лечения этих больных чужеродной кровью от барана и быка в определенной пропорции по С. М. Павленко, Т. М. Мельгунова и А. С. Добронравова пришли к следующим выводам.

1. Проверка лечебного действия гетерогенной крови как стимулирующей терапии в гинекологической практике показала положительное влияние этого лечения на общее состояние больных, что выразилось в исчезновении болезненного симптома, улучшении аппетита, появлении жизнерадостного, бодрого настроения, а также благоприятное воздействие на основной процесс, что особенно было заметно на больных с острым воспалительным процессом.

2. Гетерогемотерапия иногда оказывается достаточно эффективной в тех хронических так называемых безнадежных случаях, когда другие виды лечения безуспешны, а оперативное лечение невозможно.

3. Продолжительность лечения при гетерогемотрансфузиях гораздо меньше, чем при других видах лечения: как улучшение субъективного состояния больных, так и процесс рассасывания и восстановления происходят в более короткие сроки.

4. Влияние гетерогемотрансфузий на субъективное состояние больных особенно благотворно.

5. Инфузии гетерогенной крови противопоказаны в тех случаях, когда в результате длительного тяжелого процесса наступило резкое истощение организма, так как в этих случаях стимуляция может привести к мобилизации остаточных резервных сил организма и вызвать состояние полной ареактивности.

Для примера приводим следующую историю болезни.

Больная Н-я В. М., 41 года, поступила в клинику 26/V 1948 г. с двусторонним пиосальпинксом.

Жалобы: постоянные ноющие боли внизу живота и в крестце. Заболела в октябре 1947 г., когда появились боли в крестце, которые с тех пор приняли постоянный характер.

В 1932 г. лечилась от кровянистых выделений из влагалища. Белей, связанных с воспалительным процессом придатков. В 1941 г. было обострение воспалительного процесса. Все время лечилась аутогемотерапией, ихтиоловыми свечами, тепло резко усиливало боли.

Гинекологический статус. Шейка цилиндрической формы; матка в антеверзии-флексии, нормальной величины, мало-подвижна. Справа свод завуалирован, близко к заднему своду определяется плотноватая опухоль величиной с грецкий орех, левый свод укорочен. При движении матки ощущается резкая болезненность. Через прямую кишку на передней стенке определяется опухоль величиной с мандарин, округлой формы, плотноватой консистенции. 8 и 23/VI произведена двусторонняя поясничная новокаиновая блокада, но без эффекта.

С 14/VII большой проведен курс лечения гетерогемотрансфузией, в результате отмечено небольшое улучшение, хотя в крестце боли оставались.

31/VII произведена операция — надвлагалищное удаление матки с придатками, аппендэктомия. При вскрытии брюшной полости в рану предлежал сальник, спаянный с париетальной брюшиной. При ревизии брюшной полости обнаружено множество плотных массовых спаек в малом тазу. Матка нормальной величины. Правая труба резко увеличена в объеме, извита. При выделении ее из спаек стенка трубы лопнула и жидкое гноевое содержимое излилось в рану. Правый яичник кистозно изменен, удален вместе с трубой. Левая труба извитая, резко увеличенная в объеме с множеством плотных спаек, удалена. Матка клиновидно иссечена на уровне внутреннего зева. Гемостаз. Задний свод вскрыт, выведены марлевые тампоны во влагалище. Перитонизация. Аппендэктомия. Брюшная полость закрыта наглухо. В послеоперационном периоде острый пиелит с пиурией при температуре до 39°. Выписалась 8/IX в удовлетворительном состоянии.

В этом случае проводилось сначала консервативное лечение (гетерогемотрансфузия), но без особого улучшения. Спустя две недели после консервативного лечения

мы применили абдоминальное вмешательство, которое привело к выздоровлению.

Ниже мы приводим для иллюстрации 2 случая, где гетерогемотерапия дала прекрасные результаты (материал сотрудницы клиники А. С. Добронравовой).

Случай 1. Больная К., 22 лет, переведена в клинику МОНИКИ из участковой больницы по поводу правостороннего параметрита после родов, бывших месяц назад. В больнице получила 4 000 000 ЕД пенициллина. Состояние больной при поступлении средней тяжести, двигается с трудом из-за слабости и головокружения, кожа и слизистая бледны. Со стороны внутренних органов особых отклонений нет.

Температура субфебрильная. Живот в верхнем отделе мягкий, в нижнем отделе справа определяется плотный инфильтрат, верхняя граница которого на уровне гребешка подвздошной кости.

Влагалищное исследование. Шейка цилиндрической формы, матка не контурируется совершенно, так как она впаяна в инфильтрат каменной плотности, занимающий всю правую половину таза и доходящий до костей таза. Слева свод свободен, придатки не определяются.

С 15/II 1949 г. начато лечение инфузиями гетерокрови. Всего сделано три инфузии. Реакция на первую и третью инфузию была общей и местной в виде усиления болей в очаге, озноба, повышения температуры до 40°. После начала лечения состояние больной стало быстро улучшаться, инфильтрат стал уменьшаться и как бы отходить от матки.

Обследование 1/III 1949 г. показало: матка небольшая, ограниченно подвижная, от ее правого края отходят уплотнения в виде тяжей к боковой стенке таза, где прощупывается инфильтрат в виде лепешки плотноватой консистенции, безболезненный. Лечение диатермией начато после гетеротрансфузий.

2/III 1949 г. матка хорошо контурируется, левый и правый своды свободны, придатки не определяются. Имеется плоский инфильтрат, консистенция которого становится менее плотной. Больная выписана домой в хорошем состоянии для дальнейшего наблюдения.

Через 3 месяца состояние хорошее, жалоб нет. Осмотр показывает наличие остатков инфильтрата у костей таза.

На рис. 4 и 5 полосами отмечены границы инфильтрата; верхняя — при поступлении в клинику, средняя и нижняя — в процессе лечения.

Случай 2. Больная М., 29 лет, переведена 11/II 1949 г. из участковой больницы по поводу старой внематочной беременности с воспалительным процессом в придатках матки, в брюшине и клетчатке таза. Ректовагинальный свищ после кольпотомии.

В декабре 1948 г. в участковой больнице по поводу нераспознанной внематочной беременности, ошибочно принятой за гнойник в тазу, была сделана задняя кольпотомия. Выделено большое количество старой крови, причем была поранена прямая кишка. Состояние больной резко ухудшилось, температура повысилась до 39°, усилились боли в животе, появилась рвота и частичная непроходимость кишок. Больную лечили пенициллином, глюкозой, уротропи-

ном, состояние улучшилось. При поступлении в клинику **МОНИКИ** у больной состояние средней тяжести, слабость, кожа бледна. Живот в нижнем отделе выпячен опухолью, исходящей из полости таза; верхняя граница опухоли на уровне пупка. Шейка матки цилиндрической формы, подтянута к лобку. На задней стенке влагалища имеется свищевой ход в виде щели длиной в 1,5 см, через который выделяются гной и кал. Матка контурируется неясно, ограниченно подвижна, вовлечена в инфильтрат, расположенный сзади ее до костей таза, слева. Придатки не определяются.

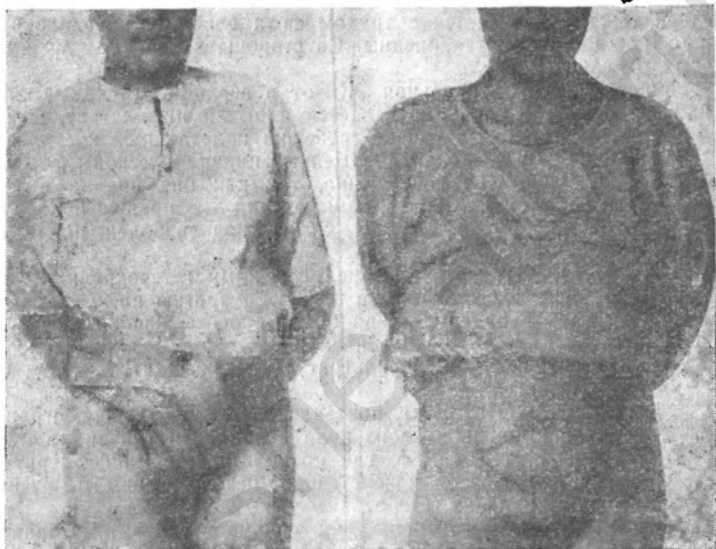


Рис. 4. Больная К.

Рис. 5. Больная М.

С 15/II 1949 г. начало лечения инфузиями гетерокрови, всего сделано три вливания. Реакция на первую инфузию гетерокрови — высокая температура, дальнейшие инфузии не давали реакции.

После второй инфузии объективно: матка контурируется, нормальной величины, подвижна, сзади к матке близко примыкает инфильтрат, верхняя граница которого ниже пупка на два пальца, консистенция тестовата. Правый свод свободен, болезненность уменьшилась. Общее самочувствие удовлетворительное, аппетит и сон хорошие, болей нет. Отхождение кала через свищ прекратилось, отхождение газов через свищ продолжается.

11/III 1949 г. выписана домой в хорошем состоянии; выделений из влагалища нет, свищ в виде небольшой щели с ровными краями, матка нормальной величины, хорошо контурируется; придатки с обеих сторон увеличены размером до кулака, малобольные, ограниченно подвижны. Позади матки и вокруг придатков



легкий воспалительный инфильтрат, задний свод укорочен, плотноват.

Больная через три месяца обследована после выписки: жалоб нет. Шейка цилиндрической формы. Ректовагинальный свищ закрылся, матка подвижна, справа прощупывается яичник величиной со сливу, подвижный, безболезненный. Слева придатки не определяются. Задний свод несколько уплотнен.

---

akusher-lib.ru

---

## Глава девятая

### ЛЕЧЕНИЕ ГНОЙНЫХ ПОРАЖЕНИЙ ГЕНИТАЛИИ И БРЮШИНЫ ТУБЕРКУЛЕЗНОЙ ЭТИОЛОГИИ

(По А. Д. Сперанскому)

На нашем материале 5% общето числа женщин страдали туберкулезным поражением придатков матки. По отношению к этой группе мы применяли внутривенное введение взвеси углекислого висмута по методу А. Д. Сперанского.

А. Д. Сперанским была поставлена задача лечения органного туберкулеза методом внутривенного введения легкой взвеси углекислого висмута в физиологическом растворе. Основанием для этого послужили данные эксперимента одного из сотрудников А. Д. Сперанского — доктора медицинских наук О. Я. Острога. Им было доказано, что неспецифическими формами раздражения нервно-рецепторных аппаратов легкого можно значительно повысить резистентность к туберкулезу не только этого органа, но и ряда других. В числе других раздражителей брали углекислый висмут, который в виде легкой взвеси в физиологическом растворе повторно вводили животному внутривенно. Частицы углекислого висмута, попадая вместе с током крови в правое сердце, достигают малого круга, где фиксируются в сосудистой стенке и остаются надолго (так как углекислый висмут «практически нерастворим»). В итоге возникает раздражение, изменяющее путем сложного рефлекса состояние тканей и последние делаются резистентными к туберкулезу. Механизм действия повторных внутривенных инъекций взвеси висмута на туберкулезный процесс А. Д. Сперанский видит в повторном раздражении частицами висмута нервных аппаратов легких.

После ряда проверочных испытаний А. Д. Сперанский предложил испытать этот метод в клинике органного туберкулеза. К настоящему времени уже накопилось достаточно материалов, говорящих об эффективности указанного метода в клинике.

Лечение генитального туберкулеза внутривенными вливаниями взвеси углекислого висмута начали впервые проводить в урогинекологической клинике МОНИКИ с 1942 г.

Применявшееся лечение было более эффективным при начальных формах заболевания, когда наступало клинически полное излечение. Но и при далеко зашедших формах отмечалось значительное улучшение. Положительной стороной лечения является также его простота и доступность. В благоприятно протекающих случаях мы имели возможность применять лечение амбулаторно.

Курс лечения состоит из 16 вливаний. 0,1 углекислого висмута в порошок всыпают в стеклянную колбу со 100 мл физиологического раствора. Взвесь кипятят, затем охлаждают до 40° и вводят внутривенно (перед каждым употреблением взвесь встряхивают — она должна иметь вид опалесцирующей мути). Первые два вливания производят по 10 мл, два последующих — по 15 мл, а затем — по 20 мл. При соблюдении этих указаний какие-либо осложнения как общего, так и местного порядка у нас не имели места. Вливания производят два раза в неделю. Уже после 3—4 вливаний больные отмечают улучшение, после 5—6 вливаний начинается снижение температуры, которая после 8—9 вливаний становится нормальной. Улучшается картина крови, снижается РОЭ, проходят боли, исчезает асцит, если он имелся, резко уменьшается или совсем исчезает воспалительная реакция со стороны придатков.

В отдельных случаях имели место явления рецидива заболевания, которые быстро прошли при повторном курсе лечения.

Пока еще механизм действия этого метода недостаточно ясен. Неясны показания к применению этого метода при средних и запущенных формах болезни, когда приходится прибегать к оперативному вмешательству на придатках матки, иногда с их гнойным распадом. По нашему мнению, в отношении этой группы больных следует использовать метод А. Д. Сперанского. Профилактика здесь имеет особое значение в целях предупреждения обсеменения здоровых придатков матки, что особенно важно для молодых женщин.

Для иллюстрации мы приводим два случая операции по поводу гнойных придатков матки туберкулезной этиологии, где было одновременно применено и лечение по

Сперанскому. В одном из этих случаев больная У-ва, 16 лет, находилась на излечении в районной больнице Московской области, где в течение 9 дней у нее наблюдались приступы болей в животе с высокой температурой (до 40°). Затем она была направлена к нам в клинику с явлениями пельвеоперитонита.

Вторая больная В., 25 лет, была оперирована по поводу острого аппендицита. В послеоперационном периоде у нее отмечалось длительное лихорадочное состояние. В местной больнице была произведена пункция заднего свода, который был вскрыт (кольпотомия). Проводилась пенициллинотерапия.

В обоих случаях имели место явления пельвеоперитонита. К сожалению, во втором случае был произведен ряд несвоевременных вмешательств. Этим двум больным профилактически проведено вливание в вену углекислого висмута по методу А. Д. Сперанского. Обе больные выписаны в удовлетворительном состоянии.

Краткие истории болезни этих больных сводятся к следующему.

Случай 1. У-ва В. В., 16 лет, поступила 6/IX 1951 г. с явлениями перитонита.

Гинекологический статус. Девица; через прямую кишку определяется плотная, болезненная опухоль, выполняющая весь малый таз.

Была проведена пенициллинотерапия и внутривенные вливания взвеси углекислого висмута; покой, холод на низ живота. Через 10 дней температура снизилась до субфебрильной, инфильтрат начал уменьшаться.

Исследование 25/IX 1951 г., через прямую кишку: матка и придатки представляют собой конгломерат опухоли, выходящей за лоно на 2,5 см.

12/X произведена операция — чревосечение, удаление гнойной трубы, справа аппендэктомия. Применен наркоз (2,0 гексенала и 30,0 эфира). По вскрытии брюшной полости в рану предлежали петли кишечника, окутанные множеством рыхлых спаек. Правая труба резко растянута до 3—4 см в диаметре, извита спаяна с петлями кишечника; правый яичник в норме, левые придатки в норме. Послеоперационное течение гладкое. Проведена пенициллинотерапия и внутривенные вливания углекислого висмута по А. Д. Сперанскому. Гистологически обнаружен туберкулезный салпингит.

Случай 2. В-ва П. И., 25 лет, поступила 6/XI 1951 г. с гнойным процессом в малом тазу.

Считает себя больной с сентября 1950 г., когда появились приступообразные боли внизу живота. Обращалась к районному гинекологу, который констатировал воспаление придатков.

11/IX 1951 г. машиной скорой помощи доставлена в районную больницу, где больную оперировали по поводу острого аппенди-

цита. В послеоперационном периоде — длительное лихорадочное состояние. 17/IX 1951 г. больной произведена пункция заднего свода, 19/IX — кольпотомия. Проведена пенициллинотерапия, но без эффекта

Гинекологический статус. Матка маленькая, неподвижная, плохо контурируется, слева к ней прилежит конгломерат опухоли величиной с кулак, правый свод свободен; шейка чистая.

22/XI 1951 г. произведена операция — надвлагалищная ампутация матки, удаление левых придатков, вскрытие заднего свода. По вскрытии брюшной полости в рану предлежала сальник, спаянный с брюшной и покрытый множеством отдельных бугорков. Петли кишечника спаяны между собой. Конгломерат опухоли, усеянный мелкими бугорками, спаян с петлями кишечника.

Послеоперационный период протекал гладко. Проведена пенициллинотерапия и внутривенное вливание углекислого висмута по методу А. Д. Сперанского.

Гистологически обнаружен туберкулез придатков и матки.

Среди больных, оперированных нами по поводу гнойных процессов в гениталиях с перфорацией в мочевой пузырь, прямую кишку и в одном случае в промежность, был ряд лиц, у которых причиной перфорации служил туберкулезный процесс.

Приводим некоторые истории болезни этой категории больных.

Случай 1. Больная П-ая А. Н., 35 лет, поступила в клинику 18/IV 1949 г. с гнойной опухолью придатков матки. Гистологическое исследование опухоли установило типичную картину туберкулезного процесса с резко выраженной фибропластической реакцией.

Анамнез. Детских заболеваний не помнит. Менструации с 15 лет, без боли, установились сразу. Замужем с 19 лет; с первым мужем жила 5 лет, беременности не было, женскими болезнями не страдала. Второй брак с 1936 г. Беременности не было. С 1939 г. начались женские заболевания после тяжелой работы, когда больная заметила опущение матки. Лечилась в больнице, где клали лед, затем лечилась у бабки, которая «подняла матку». Менструации протекали нормально, последние были в феврале 1949 г. Заболела в декабре 1948 г. Жалобы на боли схваткообразного характера внизу живота, поднималась температура. В районной больнице с 1948 г. лечили тампонами, пенициллином, вливали глюкозу, но улучшения больная не почувствовала.

Объективное исследование. Больная пониженного питания, видимые слизистые бледны, кожа дряблая, бледна. Жировой слой не развит. Живот мягкий, кожа живота внизу со следами длительного применения тепла. Тоны сердца напряжены, систолический шум у верхушки. Границы сердца расширены влево на 1,5 см. В легких везикулярное дыхание, ослабленное на верхушках сзади. Печень и селезенка не увеличены.

Гинекологический статус. В малом тазу определяется осумкованная «опухоль» гнойного характера. Температура повышалась до 39,6°, в последние несколько дней перед оперативным вмешательством — субфебрильная температура.

Рентгеноскопия легких и сердца: гилюсы расширены, фиброзно уплотнены; в толще их петрифицированные бронхопультмональные железы; слева в средней зоне очаг Гона. Сердце без особых изменений.

При наличии осумкованного гнойника в гениталиях и подозрении на туберкулез придатков 19/V произведена операция под гексеналовым наркозом. По вскрытии брюшной полости оказалось, что яичники увеличены до кулака, содержат в себе гной. Весь конгломерат опухоли спаян с кишками — сигмовидной и прямой. Опухоль выделена из сращений и с трудом выведена в рану. Матка с придатками удалена. Обычное обшивание сосудов и перитонизация. Во влагалище выведены марлевые тампоны.

Анализ крови после операции: Hb 40%, эр. 3 480 000, л. 19 000; 3/VI: Hb 40%, л. 5200; РОЭ 60 мм в час. Моча в норме. В посеве гноя белый стафилококк.

Выписалась 13/V в хорошем состоянии.

Характерен случай с большой С-ой, которая находилась в одной из областных больниц по поводу воспалительного процесса и «параметрита» в течение 6 месяцев. Там у нее наблюдалось выделение гноя из прямой кишки. Дважды вскрывался задний свод, экстраперитонеально слева был вскрыт гнойник и выпущен гной в большом количестве. Эти мероприятия не дали улучшения. У больной постоянно отмечалась высокая температура с ознобами и болями внизу живота. В таком состоянии больная была направлена в МОНИКИ. Данный случай еще раз говорит о том, что при органных гнойниках не следует прибегать к кольпотомии и экстраперитонеальным разрезам брюшной стенки, так как эти методы мало отвечают требованиям, обусловливаемым серьезностью данного заболевания.

Случай 2. Больная С-ва, 41 года, 19/IX 1950 г. поступила с диагнозом аднекситог. В левой половине живота, ближе к паху, имеется старый послеоперационный рубец с грыжевым выпячиванием.

Гинекологический статус. Наружные половые органы нормальны, шейка нормальна, тело матки нормальных размеров, непосредственно к левому ребру матки примыкает опухоль туго-эластической консистенции величиной с гусиное яйцо — *ruo'salpinx dextra*.

Анализ крови: Hb 50%, эр. 3 460 000, л. 12 000; РОЭ 55 мм в час. Анализ мочи: белок 0,21‰, л. 60—80 в поле зрения, эритроциты 8—12 в поле зрения.

Под наркозом 11/X 1950 г. вскрыта брюшная полость по средней линии живота между лобком и пупком. Слева в дугласе располагалась опухоль с кулак величиной, исходящая из левых придатков матки, покрытая сальником и петлями тонких кишок. После освобождения от сальника и кишок опухоль выделена из спаек; при выделении она вскрылась, излился гной зеленоватого цвета,

хлопьями. Справа также резкие изменения. Произведено надвлагалищное удаление матки с пораженными придатками. Гемостаз и перитонизация. Брюшная стенка зашита наглухо.

Гистологический анализ препарата: в правых придатках установлен туберкулез.

Больная выписана в хорошем состоянии 23/XI 1950 г.

Случай 3. Больная П-ц Е. М., 36 лет, поступила в клинику 9/XII 1950 г. по поводу дермоидной кисты яичника. В 1949 г. беременность (8-я) на II месяце закончилась самопроизвольным абортom с задержкой плодного яйца. После выскабливания поднялась температура с ознобами и обильным выделением гноя. В местной больнице производили вскрытие заднего свода (кольпотомия), выделился гной и волосы.

В детстве болела корью. 3 месяца лежала с явлениями паралича нижних конечностей. Менструации с 16 лет, через 21 день, по 2—3 дня, без боли, установились сразу. Половая жизнь с 17 лет. Беременность наступила быстро, протекала нормально. Послеродовой период осложнился воспалением придатков слева, но выписалась из родильного дома быстро. В 1935 и 1938 гг. вторая и третья беременности закончились абортom по медицинским показаниям. Четвертая беременность в 1939 г. закончилась родами в ножном предлежании плода; после родов не болела. В 1942 г. появились боли, лечилась амбулаторно. В 1943 г. шестая беременность закончилась абортom по медицинским показаниям. В 1946 г. седьмая беременность закончилась нормальными родами.

С 1947 г. начались боли внизу живота и в пояснице, врачи находили воспалительный процесс; не лечилась.

Объективное исследование. Подкожножировой слой развит обильно. Печень и селезенка в пределах нормы. Из влагалища грязно-гнойные выделения.

Гинекологический статус. Половая щель зияет; определяется опухоль величиной с голову новорожденного, ограниченно подвижная, плотноэластической консистенции; сверху над опухолью определяется небольшая плотная матка, резко ограниченная в движениях. В заднем своде имеется отверстие, из которого выделяется густая масса с волосами.

Мочевая система. Пузырь деформирован опухолью; устья мочеточников ясны, моча поступает энергичной струей из обоих устьев, переходная складка гладкая, ровная.

16/XII произведена операция — удаление дермоидной кисты слева; удаление обеих труб. При выделении опухоли целость ее была нарушена и в рану излился густой гной с колибациллярным запахом.

В послеоперационном периоде — парез кишечника. В результате принятых мер газы отошли, состояние улучшилось. Температура стала нормальной с 9-го дня после операции.

6/I 1950 г. выписалась в хорошем состоянии.

Гистологический анализ. Стенка кисты выстлана многослойным плоским эпителием с наличием волосяных фолликулов, сальных желез и жировой клетчатки, трубы без изменений.

Среди наблюдаемых нами больных была молодая женщина с двусторонним гнойным воспалением яични-

ков. Гнойники туберкулезной этиологии (реакция Пирке резко положительная). Со стороны органов грудной клетки патологических изменений нет. Было применено лечение введением углекислого висмута в вену, но улучшения не наступило, боли и температура продолжали держаться. При подобных заболеваниях мы, как правило, сначала оперируем, а затем, если имеется возможность сохранить придатки с одной стороны, проводим лечение по методу А. Д. Сперанского.

История болезни больной сводится к следующему.

С л у ч а й 4. Больная К-на Л. В., 20 лет, поступила в клинику 18/XI 1950 г.

Менструации с 16 лет, через 7—9 дней, болезненные. Половая жизнь с 18 лет. Беременностей не было. Последние менструации 11/VII.

Больна в течение последних 6 месяцев. Начало заболевания связывает с охлаждением (долго сидела на холодной земле). 2/VI появилась высокая температура (до 40°), был озноб. Через 2 месяца появились резкие боли внизу живота, температура периодически поднималась до 40°, лечилась по месту жительства, но улучшения не было. В связи с общей слабостью и болями обратилась в МОНИКИ и была стационарирована.

Гинекологический статус. Матка увеличена соответственно размерам 6—8-недельной беременности, плотная, резко болезненна, отклонена кзади. В левом и правом сводах определяются плотные, болезненные инфильтраты величиной с кулак, неподвижные, прилегающие к матке. Диагноз: гнойное воспаление правых придатков матки.

Операция произведена 21/XII 1950 г. — чревосечение, удаление матки с придатками.

Гистологический анализ: туберкулез придатков матки.

Радикальные меры, принятые нами в этом случае, являются вполне обоснованными, так как оставление придатков с одной стороны могло бы потребовать в дальнейшем повторного вмешательства. Послеоперационный период прошел гладко, больная выписалась 12/I 1951 г. в удовлетворительном состоянии.

С л у ч а й 5. Больная Д-а, 27 лет, из Бронницкого района Московской области, поступила в клинику 8/VIII 1949 г. с левосторонним пиосальпинксом. Страдает с 1938 г. фиброзно-очаговым туберкулезом легких. В 1941 г. перенесла операцию — аппендэктомия.

Менструации с 17 лет, по 3 дня, через месяц. Замужем с 19 лет. Две беременности: роды в 1942 г. и в 1949 г. внематочная беременность, по поводу которой оперировалась в районной больнице. Вторично поступила в больницу 29/I 1949 г. с абсцессом брюшной стенки, который вскрылся наружу. После этого развился левосторонний пиосальпинкс с периодическими обострениями. Наблюдались явления частичной непроходимости кишечника. После консервативного лечения, не давшего особого улучшения, направлена из района в МОНИКИ. При поступлении состояние тяжелое,



кожные покровы бледные, большая истощена. На брюшной стенке— послеоперационные рубцы с вторичным заживлением.

Артериальное давление 110/75 мм, группа крови 0/1. Реакция Пирке 1/50 плюс, 1/100 плюс. Нб 52%, эр. 4 260 000, л. 12 000; РОЭ 57 мм в час.

Гинекологический статус. В области левых придатков определяется отесняющая матку опухоль округлой формы, мягкой консистенции, выпячивающая свод величиной с голову новорожденного, неподвижная; матка немного увеличена, справа придатки не определяются.

Диагноз: гнойная киста слева.

30/IX произведена операция — овариотомия слева. Во время операции при разделении плотных спаек с брюшной, слепой и прямой кишками была нарушена целостность слепой кишки. Образовавшееся отверстие закрыто. Матка и правые придатки оставлены. Вскрыт задний свод, выведены во влагалище марлевые тампоны. В послеоперационном периоде во влагалище образовался каловый свищ, который закрылся самостоятельно. Выписалась 15/XI в удовлетворительном состоянии.

В данном случае в районной больнице была предпринята операция по поводу внематочной беременности, давшая ряд осложнений (вскрытие абсцесса через брюшную стенку, пиосальпинкс, частичная кишечная непроходимость и общее тяжелое состояние). После произведенной в клинике овариотомии в послеоперационном периоде образовался каловый свищ, который закрылся самостоятельно.

Следующая больная (К-ва М. В.) трактовалась в районной больнице как больная с аппендикулярным инфильтратом. Заболевание осложнилось перфорацией гнойного процесса в мочевого пузырь и прямую кишку.

Приводим историю болезни.

Случай 6. Больная К-ва М. В., 18 лет, девица, поступила в клинику 26/V 1950 г. с жалобами на боли в боках, кашель, увеличение живота.

Анамнез. Аменорея, заболевание началось 2 месяца назад, температура поднималась до 39—40°.

В районной больнице поставлен диагноз: аппендикулярный инфильтрат. Последнее время отмечает появление гноя в моче и кале.

При ректальном осмотре обнаружено следующее: матка нормальной величины, с обеих сторон имеются опухоли придатков: справа величиной с яблоко, слева — с апельсин.

Диагноз: двусторонний туберкулез придатков матки.

25/VI произведена операция — абдоминальная пангистерэктомия.

Проведено профилактическое лечение по методу А. Д. Сперанского (15 вливаний раствора углекислого висмута).

Послеоперационный период прошел без осложнений.  
Гистологический анализ препарата. Туберкулез придатков с вторичными гнойными воспалительными явлениями.

В данном случае постановка диагноза не трудна, так как течение болезни напоминает воспалительный процесс, а наличие увеличенных придатков не дает оснований предполагать наличия других видов заболевания.

---

акusher-lib.ru

---

---

## Глава десятая

### ЛЕЧЕНИЕ ОДНОГО ИЗ ВИДОВ АНОМАЛИИ ЖЕНСКОЙ ПОЛОВОЙ СФЕРЫ И ИХ ОСЛОЖНЕНИИ (АТРЕЗИИ ВАГИНЫ)

Среди большого числа больных с гнойными процессами в гениталиях нами наблюдались женщины с атрезиями верхней трети влагалища. У этих больных менструальная кровь задерживалась вследствие рубцового сужения верхней трети влагалища, а своды и влагалищная порция матки не определялись. Подобными аномалиями страдали две женщины, которые неоднократно находились на лечении в районных больницах, а также и у нас в клинике.

В обоих случаях для прекращения задержки менструальной крови в клинике применяли расширение суженного участка влагалища и делали попытки устранить болевые симптомы консервативным лечением. Достигнутое таким путем улучшение носило временный характер. В конце концов после двукратного, троекратного пребывания больных в клинике приходилось прибегать к радикальному вмешательству вследствие образования гнойников в нижнем отделе таза. В одном случае гнойная полость в животе распространилась вплоть до селезенки. При этом невозможно было точно установить, в каком органе скопился гной и из чего состоит капсула этого гнойника.

Приводим эти случаи как редкие образцы гнойников, образовавшихся в брюшной полости.

Случай 1. Р-ва Н. А., 30 лет, поступила в клинику 31/X 1951 г. с диагнозом: атрезия в средней трети влагалища, пиометра, септическое состояние.

Жалобы на резкую общую слабость, боли в животе, ознобы, рвоту.

Больной считает себя с 1948 г., когда появились боли внизу живота, периодически повторяющиеся, прекратились менструации.

Больная обратилась к местному врачу, который диагностировал атрезию влагалища и направил в МОНИКИ.

В клинике больная находилась с 28/VI по 14/VII 1949 г.; 4/VII произведено рассечение рубцов во влагалище, после чего выделилась скопившаяся кровь. Влагалищную порцию шейки матки достигнуть не удалось. Больная выписалась в удовлетворительном состоянии. Менструации протекали ежемесячно, но боли в животе продолжались.

3/VII 1951 г. больная вновь поступила в МОНИКИ по поводу резких болей внизу живота в связи с задержкой менструальных выделений. За время пребывания в клинике у больной самостоятельно появился отток менструальных выделений, она почувствовала облегчение и выписалась в удовлетворительном состоянии. Менструации до сентября 1951 г. шли регулярно. В сентябре менструации прекратились, появились резкие боли в животе, тошнота, рвота, температура поднялась до 40°, стул стал жидким. Больная была помещена в районную больницу, где была проведена пенициллинотерапия. Боли уменьшились, но температура и рвота продолжались, в связи с чем больная была направлена снова в МОНИКИ.

13/XI 1951 г. была произведена попытка рассечения влагалищного свода для опорожнения пиометры. Оперативное вмешательство со стороны влагалища оказалось безуспешным. Разрез был сделан по средней линии, ниже пупка, рассечена брюшная стенка. Брюшина утолщена до 1 см. После рассечения брюшины из брюшной полости выделилось до 3 л густого зеленоватого гноя. После удаления гноя в брюшной полости обнаружилась обширная полость, занимающая всю левую половину живота и доходящая до купола диафрагмы, покрытая фибринозными наложениями и грануляционной тканью. Кишечник и придатки с обеих сторон замурованы инфильтратом. Капсула обширного гнойника подшита к брюшным стенкам; полость рыхло затампонирована. В послеоперационном периоде — медленное заполнение полости. Через 4 месяца после операции у больной оставалась вяло гранулирующая рана размером 5×8 см. Постепенно полость выполнялась гранулирующей тканью. Больная выписалась 4/XII 1951 г. в хорошем состоянии. Она находилась под наблюдением клиники после выписки более полугода.

Случай 2. П-на З. Н., 20 лет, поступила в клинику 1/IV 1952 г. с диагнозом: атрезия влагалища, пиометра.

Жалобы на боли внизу живота. Больной себя считает с 1944 г., когда появились периодические боли внизу живота. Менструации отсутствовали. Больная обратилась к врачу (по месту жительства), который диагностировал атрезию влагалища. По поводу атрезии была произведена операция через живот. После операции появились менструальные выделения, боли внизу живота оставались. По словам больной, в клинике ей производилось расширение цервикального канала, появились выделения. Самочувствие больной улучшилось. Последний раз расширение цервикального канала производилось в январе 1952 г. в одном из родильных домов в Москве, откуда она выписалась в хорошем состоянии.

С 27/III 1952 г. вновь появились резкие боли в животе, рвота, озноб, задержка менструальных выделений. С такими явлениями

больная доставлена в МОНИКИ. Общее состояние больной средней тяжести.

Гинекологический статус. Влагалище короткое в виде слепого мешка. Через прямую кишку определяется плотная эластическая опухоль округлой формы величиной с голову новорожденного ребенка, которая выполняет весь малый таз, неподвижна. Влагалищная порция через влагалище не определяется. Гнойное воспаление левых придатков матки.

7/IV 1952 г. произведена операция — пробное чревосечение. Разрез ниже пупка по средней линии. Вскрыта брюшная полость — из раны излилось до 1 л жидкого зловонного гноя. Гнойная полость осушена. Поставлен тампон по Микуличу. Полость заполнилась гранулирующей тканью.

Больная выписана в удовлетворительном состоянии.

---

---

---

## *Глава одиннадцатая*

### **НОВОКАИНОВАЯ БЛОКАДА ПО А. В. ВИШНЕВСКОМУ ПРИ ВОСПАЛИТЕЛЬНЫХ ПРОЦЕССАХ В МАЛОМ ТАЗУ**

При воспалительных заболеваниях в женской половой сфере наблюдаются резкие боли не только в нижней половине живота, но и по всему животу. В таких случаях возникает необходимость прибегать к наркотикам, но этот вид обезболивающей анестезии имеет отрицательную сторону, вызывая парез кишечника, рвоту и др. Имея в виду указанные отрицательные стороны наркотических средств, мы предпочитаем прибегать к паранефральной блокаде. Простота и безопасность этого метода дают возможность широко применять его при острых и подострых воспалительных процессах различной этиологии, которые одинаково реагируют на новокаиновую блокаду, приобретая благоприятное течение. Этот вопрос в клинике изучался научным сотрудником Е. П. Шемякиной, которая установила, что и при гинекологических воспалительных процессах новокаиновая блокада видоизменяет в благоприятную сторону трофическую установку нервной системы в течении воспалительного процесса.

Развитие воспалительного процесса может быть остановлено, пока он еще не вышел из стадии серозного пропитывания тканей. Абсцедирующие формы воспаления приходят к более быстрому отграничению, нагноению и разрешению. Для иллюстрации этих положений приводим случай применения новокаиновой блокады при гнойном воспалительном процессе в полости таза.

Больная Б-ко Н. А., 49 лет, наблюдалась со 2 по 20/IX 1949 г. в районной амбулатории.

Больная была направлена в женскую консультацию терапевтом, у которого она лечилась от малярии (без обнаружения в крови паразитов), для исключения женских заболеваний. Больная жаловалась на сильные ознобы и высокую температуру, которая до-

ходила до 40°, иногда спадая до 35°. Обращалась за время болезни к консультантам в Москве, но диагноз не был поставлен. Половой жизнью много лет не жила и к гинекологу не обращалась. Болеет с 15/IX 1949 г., связывает это заболевание с простудой. В начале сентября ехала 40 км на грузовой машине, после чего повысилась температура до 40°, начались ознобы, особенно беспокоили сильные боли внизу живота. При осмотре на поликлиническом приеме в женской консультации гинекологом был поставлен диагноз острого аднексита. Матка небольшая, хорошо контурировалась, резко болезненная при давлении, своды укорочены; при прикосновении к шейке и попытках сместить матку в сторону больная резко реагировала. Стул был с задержкой, мочеиспускание нормальное. В тот же день больная была госпитализирована в гинекологическое отделение больницы, где 24/IX 1949 г. была проведена двусторонняя паранефральная блокада (0,25% раствор новокаина по 80,0). На следующий день состояние улучшилось: боли утихли, ночь больная провела спокойно.

Гинекологический статус. Температура 39°, задний свод выбухает, определяется конгломерат опухоли, доходящий до стенок таза, резко болезненный, своды замурованы, матка не определяется. Тут же была произведена пункция заднего свода, причем выделилось обильное количество гноя (250—300 мл).

Назначены аутогемотерапия, уротропин, лед и др. Температура постепенно снизилась, состояние улучшилось, продолжалось выделение гноя из влагалища и прямой кишки.

21/X 1949 г. конгломерат опухоли значительно уменьшился, своды с обеих сторон еще заняты плотным инфильтратом величиной с кулак с каждой стороны; инфильтрат слит с гелом матки, своды выбухают. Боли не беспокоят, гной все время выделяется и поступает во влагалище. Больная выписалась 21/X 1949 г., после чего наблюдалась в течение 6 месяцев амбулаторно.

Новокаиновая блокада совершенно не исключает возможности применения других средств. Мы обычно проводим блокаду один раз, реже два, и лишь в одном случае блокада была применена три раза. Блокада является и хорошим прогностическим методом. Очагово-воспалительные изменения при новокаиновой блокаде значительно уменьшаются, боли стихают или совершенно прекращаются. Морфологический состав крови, определяемой до и после лечения, обычно улучшается как со стороны белой, так и красной крови. РОЭ замедляется. Температура, как правило, значительно снижается и иногда приходит к норме. В случаях острого воспалительного процесса в околоматочной клетчатке в раннем периоде воспаления новокаиновая блокада резко обрывает дальнейшее развитие процесса. В поздних же стадиях наблюдается ускорение нагноения очага воспаления, которое требует радикальной операции (цит. по Е. П. Шемякиной).

---

## Глава двенадцатая

### АБДОМИНАЛЬНЫЙ МЕТОД ОПЕРАТИВНОГО ВМЕШАТЕЛЬСТВА

За 30 лет через урогинекологическую клинику МОНИКИ прошло 309 больных женщин с гнойными заболеваниями половой сферы, которые подверглись операции, произведенной абдоминальным путем. По нашим данным, смертность после оперативного вмешательства составляла 8,1%.

По локализации гнойные очаги распределялись следующим образом: в трубах (пиосальпинкс) — 153 случая, в кисте яичника — 85 случаев, двусторонних поражений яичников и труб было 32 случая, в нагноившихся дермоидных кистах — 8 случаев, в гнойных придатках в виде конгломерата — 22 случая, в дугласовом пространстве (переднем, заднем) в виде осумкованного гнойника — 9 случаев.

Туберкулезное поражение придатков матки с гнойным распадом установлено у 17 больных, актиномикоз придатков обнаружен дважды. Осложнения с перитонеальными явлениями наблюдались у 5 больных, из них у 2 — смерть последовала от перитонита (прорыв гнойника в брюшную полость). В 4 случаях при наличии пиосальпинкса имелся рак шейки матки, а в одном — рак тела матки. Одновременно с гнойными заболеваниями в придатках матки отмечались в 7 случаях фибромы матки, причем в одном была гистологически констатирована фибросаркома матки. Полная и частичная непроходимость кишечника при наличии гнойных процессов в придатках матки возникла 16 раз (наблюдения относятся к периоду 1949—1951 гг.). Во всех случаях после оперативного лечения основного заболевания непроходимость ликвидировалась, за исключением больной М., у которой



срочно потребовалось оперативное вмешательство для образования искусственного ануса.

Перфорация в мочевой пузырь из придатков матки наблюдалась в 30 случаях, из них в 2 случаях вследствие гнойных дермоидных кист; в 4 случаях удаленные придатки, вскрывшиеся в мочевой пузырь, оказались туберкулезными, что было подтверждено гистологически.

По возрасту больные распределяются следующим образом:

От 10 до 20 лет . . . . .	9 женщин
» 21 года до 30 лет . . . . .	130 »
» 31 » » 40 » . . . . .	118 »
» 41 » » 50 » . . . . .	41 женщина
» 51 » » 60 » . . . . .	9 женщин
» 61 года и старше . . . . .	2 женщины

При наличии гнойных процессов с одной стороны большие изменения наблюдались и с другой стороны в виде хронических сальпингитов, гидросальпингосов, перипарасальпингитов и др., а в 4 случаях обнаружена внематочная беременность. У двух больных при пиосальпинксе имелась третичная форма сифилиса, а в одном из этих случаев проводилось консервативное лечение (пенициллинотерапия).

В одном случае дермоидная киста вскрылась в мочевой пузырь при шестимесячной беременности; беременность была прервана путем малого кесарского сечения, а гнойная киста была удалена.

Среди больных с гнойными очагами в тазу подавляющее большинство составляют женщины в возрасте от 21 года до 40 лет (79%). Изучать подобных больных с воспалительными процессами следует в условиях стационара. Многие больные с гнойными очагами в тазу проводили лечение на курорте (в Крыму, Ессентуках, Старой Руссе и др.). В отдельных случаях лечение грязями оканчивалось осложнениями в виде гнойника в мочевой пузырь или в лучшем случае в прямую кишку.

Методика операций при гнойных процессах придатков матки должна быть радикальной. При поражении с обеих сторон придатков матки следует применять радикальное удаление придатков с надвлагалищной ампутацией или полной экстирпацией матки. Все зависит от изменений в придатках матки, и там, где можно сохранить матку с одним из яичников (при необходимости можно прибегать к резекции яичника), следует их оставить.

Если доступ к придаткам, пораженным гнойным процессом, затруднен по анатомическим условиям, следует освободить их с той стороны, где имеются наиболее благоприятные условия. Во избежание повреждения мочевого пузыря или ранения мочеточника можно воспользоваться рассечением матки по Фору; после выделения придатков с одной стороны облегчается удаление придатков с другой стороны.

При гнойных заболеваниях операция должна проводиться со строгой педантичностью и осторожностью. По вскрытии брюшной полости надо оградить марлевыми салфетками брюшные стенки и брюшную полость от гнойного очага. При спайках с кишками сначала освобождают петли кишок. Отделение гнойной опухоли в большинстве случаев (до 70% и больше) сопровождается обычно истечением гноя, несмотря на тщательное ведение операции. Гной удаляют мелкими марлевыми тампонами, после чего продолжают отсепаровку придатков матки от окружающих спаек. Желательно, чтобы операция производилась в перчатках, которые можно было бы сменить в процессе вмешательства по мере надобности (после осушки от гноя, перед наложением швов на брюшную стенку и т. д.). При отсепаровке тонких кишок нужно держать приводящий и отводящий отрезки на ладони кисти, а колена петли отделять от гнойной опухоли, избегая излишней травматизации. Червеобразный отросток удаляется. Разрез делается преимущественно продольный, по средней линии брюшных стенок. Обычно мы всегда пытаемся приступить к операции в холодном состоянии; когда опухоль консолидировалась, температура падала до нормы.

Изложенные выше результаты наших наблюдений на большом клиническом материале приводят к выводу, что единственным методом успешной ликвидации такого тяжелого заболевания, каким являются гнойные очаги в малом тазу у женщин, следует признать метод оперативный — абдоминальный.

---

---

## ЗАКЛЮЧЕНИЕ

Приведенные выше истории болезни, часть которых дается полностью, а часть в сокращенном виде, с убедительностью доказывают, что применяемые некоторыми гинекологами консервативно-хирургические вмешательства (кольпотомия, экстраперитонеальные разрезы и др.) при гнойниках в малом тазу, исходящих из гениталий, нередко не только не улучшают состояния больных, а, напротив, осложняют течение заболевания.

Учитывая высказанные положения, мы были бы полностью удовлетворены, если бы наш труд послужил поводом для изменения тактики врачей, которые в настоящее время придерживаются консервативного направления. В большинстве случаев кольпотомии, экстраперитонеальные разрезы, а иногда и аппендэктомии, произведенные без достаточных оснований, вели к обострению воспалительного процесса в гениталиях и тяжелым осложнениям. Вследствие этого больные были вынуждены в течение длительного времени находиться в полном покое, чтобы острый ограниченный процесс в нижней половине живота имел возможность затихнуть и создались бы более благоприятные условия для оперативного вмешательства.

Следует помнить, что гнойники в гениталиях представляют собой образования, возникающие вследствие различных этиологических причин.

Дермоидные кисты, содержащие волосы, костные образования, сопровождающиеся гнойным распадом, гнойные кисты туберкулезной этиологии, не могут быть излечены разрезами в заднем своде и тем более передней кольпотомией.

Всякие консервативные методы лечения в виде применения диатермии, грязелечения и пр. при гнойных процессах в гениталиях у женщин являются безусловно противопоказанными.

Правильная методика лечения этих больных дала нам возможность в значительной степени снизить процент первичной летальности.

---

## О Г Л А В Л Е Н И Е

Предисловие . . . . .	3
<i>Глава первая.</i> Современное состояние вопроса . . . . .	5
<i>Глава вторая.</i> Этиология гнойных процессов в малом тазу у женщин . . . . .	9
<i>Глава третья.</i> Диагностические ошибки и осложнения гнойных процессов . . . . .	11
<i>Глава четвертая.</i> Изменения периферической нервной системы при гнойных очагах в малом тазу . . . . .	25
<i>Глава пятая.</i> Кольпотомия и пункция . . . . .	29
<i>Глава шестая.</i> Перфорация гнойников в мочевой пузырь и прямую кишку . . . . .	36
<i>Глава седьмая.</i> Выбор наркоза . . . . .	66
<i>Глава восьмая.</i> Гетерогемотерапия . . . . .	68
<i>Глава девятая.</i> Лечение гнойных поражений гениталий и брюшины туберкулезной этиологии (по А. Д. Сперанскому) . . . . .	74
<i>Глава десятая.</i> Лечение одного из видов аномалий женской половой сферы и их осложнений (атрезии вагины) . . . . .	83
<i>Глава одиннадцатая.</i> Новокаиновая блокада по А. В. Вишневному при воспалительных процессах в малом тазу . . . . .	86
<i>Глава двенадцатая.</i> Абдоминальный метод оперативного вмешательства . . . . .	88
Заключение . . . . .	91

*Давид Нерсесович Атабеков*

**Гнойные очаги в малом тазу у женщин**

Редактор *А. Л. Каплан*

Техн. редактор *З. И. Богачева*

Корректор *Т. В. Малышева*

Переплет художника

Сдано в набор 1/X 1957 г.

Подп. к печ. 30/X 1957 г.

Формат бум. 84/108<sup>1/2</sup> = 1,44 бум. л. 4,72 печ. л. 5,32 уч.-изд. л.

Т-09395 30.10.57 Гирзж 10.000 экз. Цена 2 р. 65 к. Заказ 7629

Медгиз, Москва, Петровка, 12

Центр. типография МО СССР им. К. Е. Ворошилова